

《心电图学》系列讲座

第七讲 心肌缺血、损伤与心肌梗死

李中健 李世锋 申继红 李帅兵 刘儒

作者单位：450014 郑州，郑州大学第二附属医院心电图科

通信作者：李中健，E-mail:lizhongjian56@126.com

心肌梗死发生后，受损心肌的中心处发生坏死，心电图表现为坏死性 Q 波。坏死区外周心肌受损比中心处轻，呈损伤型改变，心电图 ST 段改变可有两种表现：当心外膜心肌损伤时，出现 ST 段抬高；当心内膜心肌损伤时，出现 ST 段下移。损伤区外心肌受损程度更轻，心电图表现为缺血型 T 波改变：当心内膜缺血时，T 波高耸直立；当心外膜缺血时，T 波对称倒置。当我们分析一份急性心肌梗死的心电图时，往往可同时看到具有缺血型、损伤型、坏死型等特征的综合图形。下面对心肌缺血、心肌损伤、心肌梗死基本概念、心电图表现及发生机制、定位诊断等具体阐述。

一、心肌缺血

供应心肌的冠状动脉因粥样硬化或一过性痉挛而导致动脉血流不全阻塞，引起冠状动脉供血不足，不能满足心肌代谢需要，心肌消耗其糖原储备进行无氧代谢时称为心肌缺血。心肌是否发生缺血，取决于冠状动脉供血量、左心室负荷和血氧水平三者之间的平衡。临床上多见的情况是冠状动脉供血不足引起心肌缺血。因此，不少教科书和文献把心肌缺血和冠状动脉供血不足两个名词交互使用。实际上，心肌缺血的内涵更为全面。

根据心肌缺血发生的部位，可分为心内膜下心肌缺血和心外膜下心肌缺血。由于主动脉压力高于肺动脉压力，左室泵血的负荷明显大于右室，再加左室壁的厚度约为右室的三倍，代谢需氧量也大，所以心肌缺血多发生于左室。左室缺血多见于心内膜下心肌，因为心内膜下心肌冠状血管承受的压力明显大于心外膜下心肌。由于心外膜下心肌血管张力较低，冠状动脉灌注由心外膜下心肌到心内膜下心肌也逐层降低。当冠状动脉供血不足时，心内膜下心肌较易发生缺血。当一支的冠状动脉发生痉挛或阻塞时，则可发生心外膜下心肌缺血或透壁性心肌缺血。

心电图表现及发生机制

心肌缺血主要影响复极过程，心电图表现为 ST 段偏移（下移、抬高）、T 波改变（低平、双向、倒置、 $T_{V1} > T_{V5}$ 或 T_{V6} ）、U 波改变、QT 间期延长，有时也可影响除极过程，引起 QRS 波群改变。

1 缺血性 T 波改变

心电图上常表现为 T 波高耸或倒置，多呈“冠状 T”改变。当心外膜下心肌缺血时，心外膜动作电位时程比正常明显延长，使心室壁复极顺序发生逆转，即心内膜下心肌复极早于心外膜下心肌，T 向量与正常方向相反，面向心外膜缺血区的导联描记出深倒置的 T 波。当心内膜下心肌缺血时，该部分心肌动作电位时程更加延长，复极完毕时间较正常更加推迟，造成该部分心肌在复极时，其他部

位心肌已经复极完毕，与之对应方向相反的 T 向量减小或消失，导致该部位心肌复极产生的 T 向量增大。由于心室壁复极顺序未改变，而复极向量增大，所以面向缺血区的导联描记出直立高耸的 T 波。

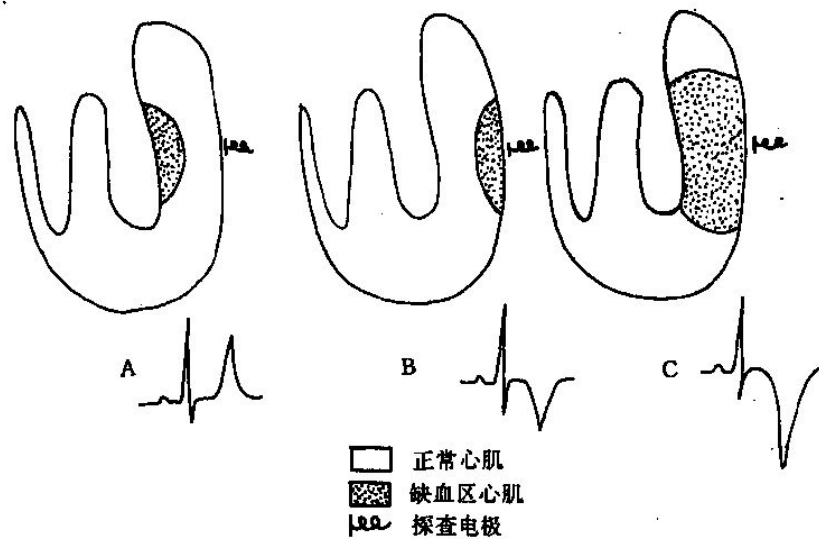


图 1. 缺血性 T 波改变

Figure 1. The changes of ischemic T waves.

A. 心内膜下缺血，T 波高耸直立；B. 心外膜下缺血，T 波倒置呈冠状 T；C. 穿壁性缺血，T 波倒置加深。

2 损伤型 ST 段改变

心肌缺血除了可以出现 T 波改变外，还可出现损伤型 ST 段改变，包括 ST 段下移和 ST 段抬高两种。目前多数学者认为心肌缺血发生的 ST 段偏移是由于心肌损伤电流所致，常用“舒张期损伤电流”、“收缩期损伤电流”两种学说解释。心外膜下心肌损伤时，面向损伤区的导联出现 ST 段抬高，而对应导联上则 ST 段下移。心内膜下心肌损伤时，面向心外膜面导联的 ST 段下移，面向心内膜的导联则 ST 段抬高。

2.1 ST 段下移

ST 段下移反映心内膜下心肌缺血，是心肌缺血最重要的心电图表现。典型的下垂型、水平型 ST 段下移常可作为心肌缺血的诊断依据。

2.1.1 ST 段下移的形态可分为以下四个类型。

(1) 下斜型下移（下垂型）：J 点明显下移，ST 段从 J 点开始向下呈斜坡形下移，直至与 T 波交接。下移的 ST 段与 R 波顶点的垂线形成的夹角大于 90 度。

(2) 水平型下移：J 点明显下移，ST 段从 J 点开始水平下移，直至与 T 波交接。下移的 ST 段与 R 波顶点的垂线形成的夹角大于 90 度。

(3) J 点型下移：

缓慢型 J 点下移：J 点明显压低，从 J 点开始 ST 段缓慢升至基线。一般在 J 点之后 60-80ms 处测量 ST 段下移的程度。

快速型 J 点下移：J 点明显压低，从 J 点开始 ST 段快速升至基线。一般在 J 点之后 60-80ms 处测量 ST 段下移的程度。

(4) 假性 ST 段下移：由于心房复极波 Ta 向量加大，可延伸至 ST 段近段，形成 J 点型 ST 段下移，容易被误诊为病理情况。鉴别的方法如下：PR 段向下延伸

和 ST 段、T 波升肢相连形成假想的抛物线，抛物线不中断提示为生理性，抛物线中断（PR 段延长线与 ST 段相差 0.5mm 以上）则为病理性，反映心肌缺血。

2.1.2 ST 段下移的诊断标准

上述 ST 段下移表现，以下斜型（下垂型）诊断意义最大，水平型次之，一般认为，下垂型、水平型 ST 段下移 $\geq 0.05-0.1\text{mV}$ 有诊断价值。J 点型 ST 段下移在 J 点之后 80ms 处下移 $\geq 0.2\text{mV}$ 也有诊断价值。心绞痛发作时、运动试验时 ST 段下移比较显著，慢性冠状动脉供血不足 ST 段仅轻度下移或水平延长。ST 段下移的程度与冠状动脉供血不足的程度有一定相关性。

2.2 ST 段抬高

ST 段抬高反映心外膜下心肌缺血或透壁性心肌缺血。缺血性 ST 段抬高主要见于变异型心绞痛。ST 段抬高的诊断标准为，肢导两个或两个以上导联 ST 段抬高 $\geq 0.1\text{mV}$ ，胸导两个或两个以上导联 ST 段抬高 $\geq 0.2\text{mV}$ 。缺血性 ST 抬高呈弓背向上，伴有对应性 ST 段下移。ST 段抬高和 ST 段下移常可见于同一患者的不同导联，ST 段偏移程度大者往往为原发性改变，偏移程度小者为对应性或继发性改变。有时 ST 段抬高和 ST 段下移的程度相同，则提示两个不同部位均发生心肌缺血。

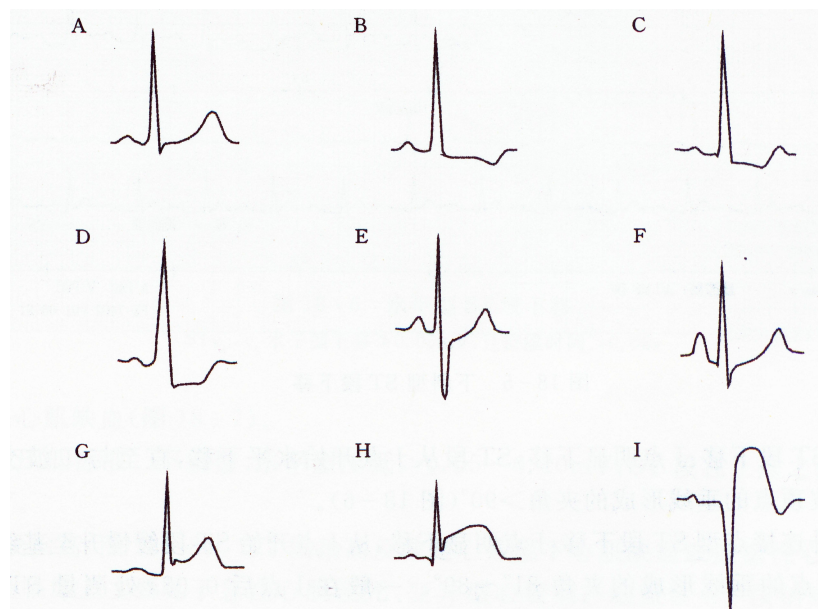


图 2.ST 段改变的形态

Figure 2.The shapes of ST segments changes.

- A: 正常形态; B: 水平型下移; C: 下斜型下移; D 近似水平型下移;
E: J 点型下移; F: 假性 ST 段下移; G: 弓背向下型抬高;
H、I: 弓背向上型抬高

3.其他改变

3.1 U 波改变：急性心肌缺血时，可呈一过性 U 波倒置。

3.2 一过性心律失常，如各类早搏、心房颤动、阵发性心动过速、房室阻滞、室内阻滞等。

3.3 一过性 Q 波，提示心肌严重缺血。

3.4 T 波假性改善或伪正常变化，即原来倒置的 T 波转为直立，也可伴 ST 段的改善。

3.5 QT 间期延长：心肌缺血程度加重时，QT 间期可明显延长。

二、心肌损伤

心肌损伤指心肌因严重缺血而导致的更大程度的冠状动脉供血不足，也是缺血型心电图改变的进一步发展或恶化。心肌损伤反映心脏因严重缺血而近于“坏死”前期的一种状态，冠状动脉供血改善后即可恢复正常。心电图表现为 ST 段偏移及形态改变。心肌损伤可单独发生，也可以与心肌缺血以及心肌损伤同时出现(详见心肌缺血部分)。

三、心肌梗死

1. 有关心肌梗死定义的更新

急性心肌梗死是冠状动脉急性、持续性缺血缺氧所引起的心肌坏死。临床上多有剧烈而持久的胸骨后疼痛，休息及硝酸酯类药物不能完全缓解，伴有血清心肌酶活性增高及进行性心电图变化，可并发心律失常、休克或心力衰竭，常可危及生命。心肌梗死是临床常见疾病，也是引起死亡的常见原因。心电图在急性心肌梗死的诊断与预后评价方面占有独特地位，应用心电图诊断心肌梗死是每位医师必须具备的常规诊疗技术之一。

2007 年 10 月由欧洲心脏病学会 (ESC)、美国心脏病学会 (ACC)、美国心脏学会 (AHA) 和世界心脏联盟 (WHF) 全球心肌梗死的统一定义，将急性心肌梗死定义为由于心肌缺血导致心肌细胞死亡。2012 年 8 月在德国慕尼黑召开的 ESC 大会上公布了第三版更新的心肌梗死全球统一定义，新版定义的心肌梗死标准为：血清心肌标志物（主要是肌钙蛋白）升高（至少超过 99% 参考值上限），并至少伴有以下一项临床指标：（1）缺血症状；（2）新发生的缺血性 ECG 改变[新的 ST-T 改变或左束支传导阻滞 (LBBB)]；（3）ECG 病理性 Q 波形成；（4）影像学证据显示有新的心肌活性丧失或新发的局部室壁运动异常；（5）冠脉造影或尸检证实冠状动脉内有血栓。

2. 急性心肌梗死的分类

心电图检查对急性心肌梗死具有特征性诊断价值，对心梗的诊断、定位、治疗、观察演变、发现并发的心律失常及评估预后有很强指导意义。心梗发生后，心肌病变都有一个先发生急性缺血，继而心肌损伤，最后导致心肌坏死的发展演变过程。急性心肌梗死分为 ST 段抬高型心肌梗死和非 ST 段抬高型心肌梗死。典型心电图变化是心肌梗死的相应导联上出现 ST 段抬高、T 波倒置和病理性 Q 波，演变规律与心肌梗塞的发展过程相符合。心肌梗死按演变过程由分为超急性期、亚急性期、演变期和陈旧期。

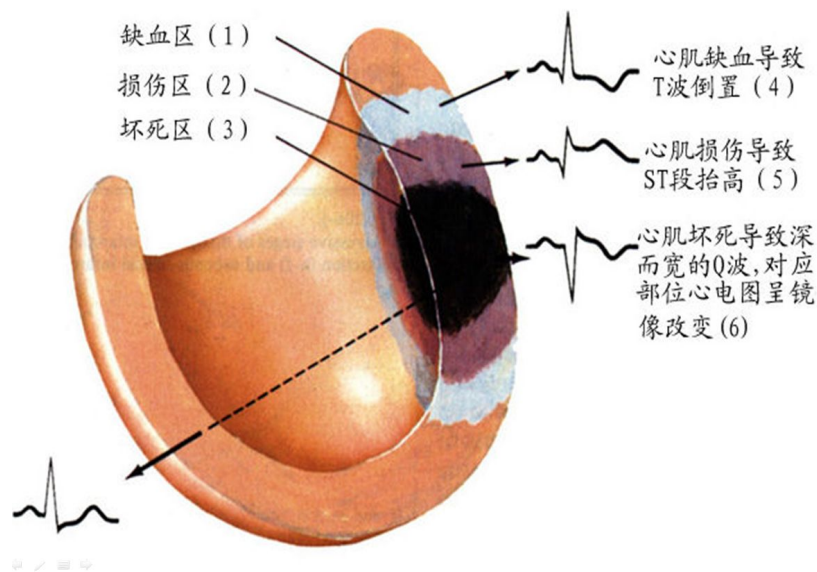


图 3.心肌梗死后心肌缺血、损伤、坏死的心电波形变化
 Figure3.The changes of ECG waveforms after AMI.

2.1 ST 段抬高型急性心肌梗死的心电图演变及分期

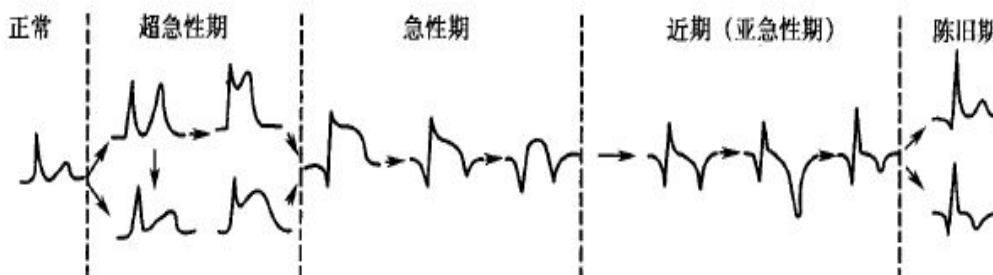
(一) 分期诊断：依据心电图变化，分为四期。

1、超急性期：急性心肌梗死发生后数分钟至数十分钟，T 波高耸，ST 段斜型抬高，无病理性 Q 波。

2、急性期：急性心肌梗死发生后数小时至数天，心电图表现为 R 波降低，坏死性 Q 波形成，ST 段呈弓背型抬高，T 波对称性倒置。

3、亚急性期：急性心肌梗死发生后数天至数周，ST 段回至基线，T 波转变为双向或倒置。

4、陈旧期：急性心肌梗死发生后 3-6 个月后，可有 Q 波或 Q 波消失，ST 段回至基线，T 波直立或双向、倒置。



	早期	急性期	近期	陈旧期
T波改变	对称高尖	倒置	倒置，变深、变浅	直立或倒置
ST段	斜型抬高	弓背型抬高	回至基线	回至基线
病理Q波	无	有	有	有或无

图 4 典型的急性心肌梗死的心电图演变过程及分期
Figure4.The typical ECG evolution process and stage after AMI.

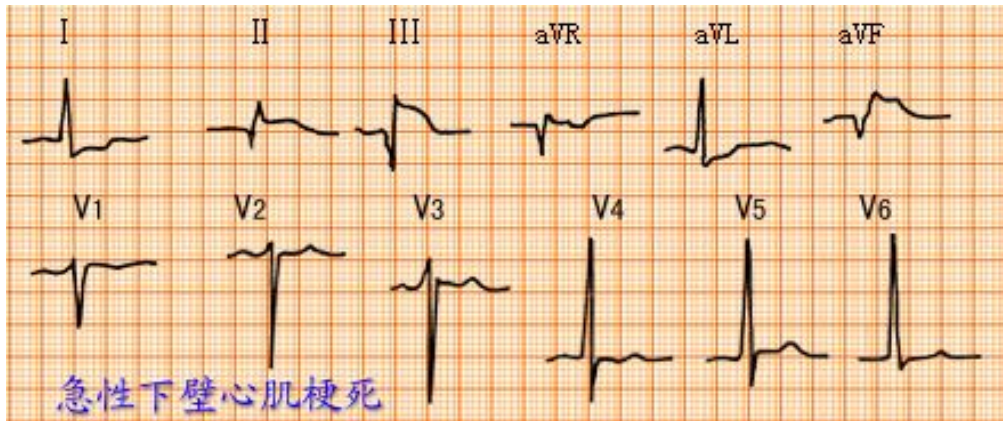


图 5 急性下壁心肌梗死心电图
Figure5.The ECG of acute inferior myocardial infarction.

室壁瘤 室壁瘤是指心肌梗死以后，坏死部位心肌纤维化，室壁变薄，形成瘤样向外膨出。急性心肌梗塞后，ST段持续抬高3个月以上者可诊断室壁瘤。

2.2 非ST段抬高型急性心肌梗死

非ST段抬高的心梗是指心电图上无病理性Q波，仅有ST-T演变的急性心肌梗死，通常由较小的冠状动脉病变引起。心电图表现：发作时ST段呈水平型或下斜型压低 $\geq 0.1\text{mV}$ ，持续时间在24小时以上；T波倒置，常呈“冠状T波”；一般不出现病理性Q波（梗死面积较小）。此型诊断需结合临床症状和血清心肌坏死标记物的检查。

四、定位诊断（适用于心肌缺血、心肌损伤、心肌梗死）

1. 心肌病变部位与心电图导联的关系

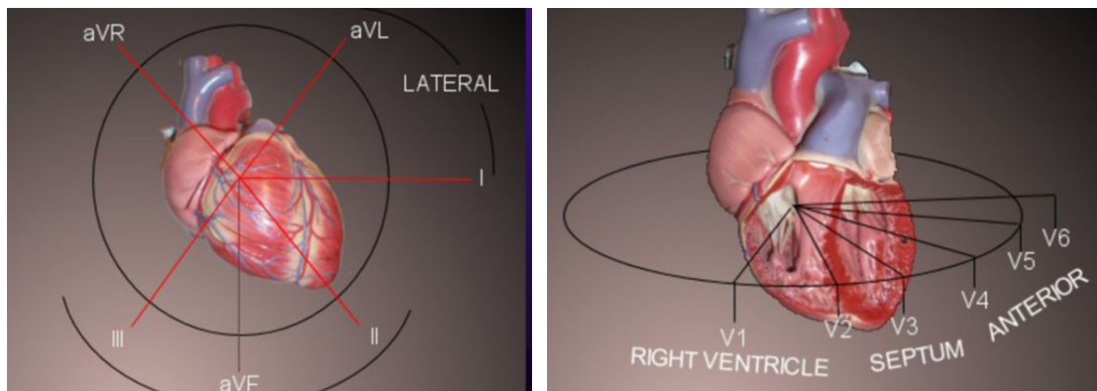


图 6. 心脏与心电图导联的关系

Figure 6.The relationship of the heart and ECG leads.

- 1、高侧壁： I 、 aVL 导联；
- 2、下壁： II 、 III、 aVF 导联；
- 3、间隔部： V₁ 、 V₂ 导联；
- 4、前壁： V₃ 、 V₄ 导联；
- 5、前间壁： V₁ 、 V₂ 、 V₃ 、 V₄ 导联；
- 6、心尖部： V₃ 、 V₄ 、 V₅ 导联；
- 7、外侧壁： V₅ 、 V₆ 导联；
- 8、前外侧壁： V₃ 、 V₄ 、 V₅ 、 V₆ 导联；
- 9、前侧壁： V₃ 、 V₄ 、 V₅ 、 V₆、 I 、 aVL 导联；
- 10、侧壁： V₅ 、 V₆ 、 I 、 aVL 导联；
- 11、广泛前壁： V₁ 、 V₂、 V₃ 、 V₄ 、 V₅ 、 V₆ 导联；
- 12、正后壁： V₇、 V₈、 V₉ 导联。

2. 心肌病变部位与冠状动脉的关系

心脏的血液由右和左冠状动脉供给，右冠状动脉主干延续其全长，而左冠状动脉在较短的主干后分为左前降支及回旋支。

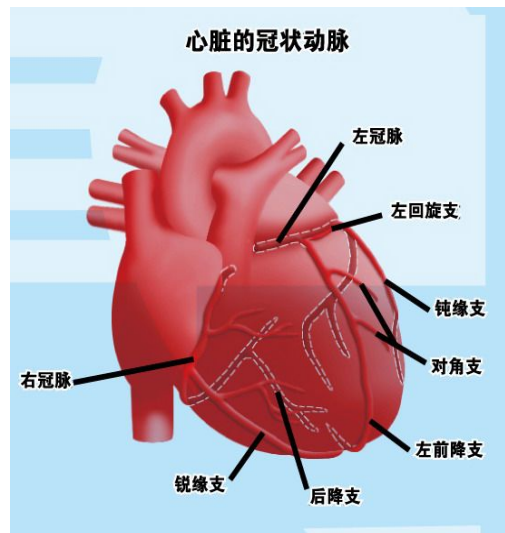


图 7. 冠状动脉供血

Figure 6.The blood supply of coronary arteries.

1. 前壁、前间壁：左冠状动脉-左前降支近端
3. 前侧壁 左冠状动脉-左前降支：对角支
或左冠状动脉-回旋支：钝缘支
4. 下壁 右冠状动脉（最常见）：后降支
或左冠状动脉：回旋支
5. 侧壁 左冠状动脉-左前降支：对角支
或左冠状动脉-回旋支
或右冠状动脉
6. 室间隔 前上 2/3 来自左冠状动脉-左前降支：间隔支；

后下 1/3 来自左冠状动脉-回旋支或右冠状动脉

7. 后壁 右冠状动脉-后降支
或左冠状动脉-回旋支

8. 右室 主要来自右冠状动脉

3. 冠脉闭塞部位与心电图不同导联对应关系

3.1 左冠脉主干闭塞：①aVR 导联 ST 段抬高；② $ST_{aVR} > ST_{V1}$ ；③ I、II、V₄-V₆ 导联 ST 段下移。

3.2 左前降支近端闭塞：①V₁、V₂、V₃ 导联 ST 段抬高，I、II 和 V₄-V₆ 导联 ST 段下移，aVR 导联 ST 段抬高 < V₁ 导联 ST 段抬高（敏感性 43%，特异性 95%）；②侧壁（V₅、V₆）导联既往存在的 Q 波消失；③ V₅ 导联 ST 段下移；④新发右束支传导阻滞；⑤前壁心肌梗死伴 II、III、aVF 导联 ST 段同时下移。

3.3 左前降支中、远段闭塞：①V₂、V₃ 导联 ST 抬高 ≤ 3.2mm；②V₄-V₆ 导联新出现 Q 波及 V₂ 导联 R 波振幅增加；③V₁-V₃ 导联抬高，II、III、aVF ST 段不下移或轻微抬高；④前壁抬高同时，aVL 导联 ST 下移；⑤V₂ 导联 R 波振幅增高。

3.4 左回旋支闭塞：回旋支变异大，支配心室面积小。1/3 心电图上表现为 II、III、aVF 导联 ST 段抬高，其次为 V₅、V₆、aVL 导联；1/3 心电图表现为单纯 ST 段下移（V₁、V₂）；1/3 心电图没有变化。

3.5 对角支和钝缘支闭塞：V₁、aVR 导联对应室间隔右侧区域，由前降支的第一间隔支供血；② I 导联和 aVL 导联对应前侧壁，由第一对角支和第一钝缘支供血；③第一对角支闭塞时独特心电图表现：aVL 和 V₂ 导联 ST 段抬高，同时伴有 III 和 aVF（有时还伴 V₄）导联 ST 段下移；④ I 和 aVL 导联 ST 段抬高伴 V₂ 导联 ST 段下移时，罪犯血管多是第一钝缘支。

3.6 右冠脉闭塞：表现为 II、III、aVF 导联 ST 段抬高，下壁心梗右冠脉闭塞占 80%-90%，III 导联 ST 段抬高幅度超过 II 导联，aVL 导联 ST 段下移超过 I 导联高度提示右冠脉闭塞。下壁心梗胸痛 10 小时内 V_{4R} 导联 ST 段抬高提示右冠近段闭塞，V₁ 导联 ST 段抬高提示右冠近中段闭塞，下壁心梗伴 V₁-V₃ 导联 ST 段下移提示右冠远端闭塞。