

# **Item 221 (item 130) : Occlusions artérielles rétiniennes (OACR)**

**Collège des Ophtalmologistes Universitaires de France (COUF)**

2013

## Table des matières

1. Physiopathogénie.....	3
2. Occlusion de l'artère centrale de la rétine (OACR).....	3
3. Occlusion de branche de l'artère centrale de la rétine (OBACR).....	6
4. Nodules cotonneux.....	7

## Objectifs ENC

- Expliquer l'épidémiologie, les principales causes et l'histoire naturelle de l'hypertension artérielle de l'adulte.
- Réaliser le bilan initial d'une hypertension artérielle de l'adulte.
- Argumenter l'attitude thérapeutique et planifier le suivi du patient.
- Décrire les principes de la prise en charge au long cours.

## Objectifs spécifiques

- Connaître la pathogénie des occlusions artérielles rétiniennes.
- Connaître les signes d'appel et les signes cliniques d'une occlusion artérielle.
- Connaître les principales étiologies.
- Connaître le pronostic d'une occlusion artérielle.
- Connaître les principes du traitement.

### 1. Physiopathogénie

La rétine est vascularisée par deux circulations différentes, alimentées toutes deux par des branches de l'artère ophtalmique :

- **La circulation choroïdienne** est sous-jacente à la rétine. Elle est alimentée par les artères ciliaires postérieures, et assure la nutrition et l'oxygénation des couches externes (profondes) de la rétine, c'est à dire l'épithélium pigmentaire de la rétine et les photorécepteurs.
- **La circulation rétinienne** proprement dite est issue de l'artère centrale de la rétine et vascularise les couches internes de la rétine, c'est-à-dire les cellules bipolaires, les cellules ganglionnaires et les fibres optiques.

L'artère centrale de la rétine se divise en deux branches supérieure et inférieure se divisant elles même, chacune, en branche temporale et branche nasale. La division se poursuit ensuite sur un mode dichotomique.

La vascularisation rétinienne est de type terminal, c'est-à-dire que tout le sang qui pénètre par l'artère centrale ressort de l'oeil par la veine centrale de la rétine. Il n'y a pas d'anastomose possible avec une circulation de voisinage.

L'arrêt circulatoire dans le territoire de l'artère centrale de la rétine entraîne des lésions ischémiques définitives de la rétine interne en 90 minutes :

- de ce fait, les occlusions artérielles rétiniennes entraînent souvent une perte d'acuité visuelle sévère de l'oeil atteint malgré la mise en route d'un traitement en urgence.
- de plus, elles sont le plus souvent la traduction d'une atteinte vasculaire sur l'axe carotidien ou d'une cardiopathie emboligène. Elles devront être l'occasion d'un bilan étiologique pour éviter qu'une urgence fonctionnelle visuelle ne se transforme en une urgence vitale.

### 2. Occlusion de l'artère centrale de la rétine (OACR)

L'occlusion de l'artère centrale de la rétine ou OACR est une pathologie rare ; sa fréquence est estimée à une consultation sur 10 000. Les OACR atteignent le plus souvent des sujets autour de la soixantaine. L'accident n'est bilatéral que dans 1 à 2% des cas.

## 1. Diagnostic

### → *Tableau clinique*

Les patients décrivent une **baisse d'acuité visuelle brutale**. Certains patients décrivent à l'interrogatoire un ou plusieurs épisodes antérieurs d'*amaurose transitoire*, témoin le plus souvent d'embolies spontanément résolutive à partir d'une *plaque d'athérome carotidien*.

### → *Examen*

L'oeil est blanc, indolore.

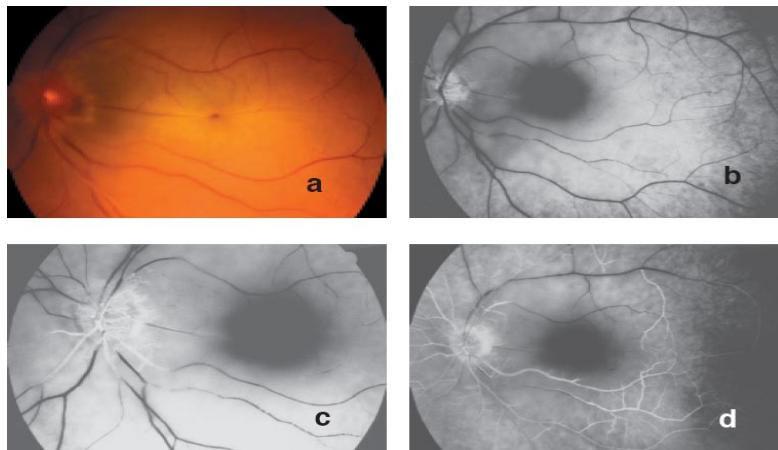
**L'acuité visuelle est effondrée**, le plus souvent limitée à une perception lumineuse.

Dès les premières minutes suivant l'occlusion artérielle, **la pupille est en mydriase aréflexive** : le réflexe photomoteur direct est aboli, le réflexe photomoteur consensuel à l'éclairement de l'oeil sain conservé.

### → *Fond d'oeil*

Dans les tous premiers instants, la rétine peut avoir encore un aspect normal, mais il existe un **rétrécissement diffus du calibre artériel** et parfois un courant granuleux. Ce n'est que dans les heures qui suivent qu'apparaît un **oedème blanc rétinien ischémique** traduisant la souffrance ischémique des couches internes de la rétine. La fovéola, qui n'est vascularisée que par la choroïde, garde sa coloration normale et apparaît plus rouge par contraste avec tout le reste de la rétine (**« tache rouge cerise de la macula »**).

Figure 1 : Occlusion de l'artère centrale de la rétine



a : cliché du fond d'oeil. Rétine de coloration blanchâtre, sauf au niveau de la fovéola (tache rouge cerise de la macula), - b, c et d : angiographie fluorescéinique du fond d'oeil : retard extrême de remplissage des branches de l'artère l'artère centrale de la rétine (b et c), et allongement du temps de remplissage artérioveineux (d : il n'existe encore qu'un début de remplissage veineux plus de six minutes après l'injection de fluorescéine).

## 2. Étiologie

Le bilan étiologique sera d'autant plus exhaustif que le sujet est plus jeune.

On peut classer les causes dans plusieurs grandes classes selon le mécanisme en cause :

- les embolies ;
- les thromboses ;
- les troubles de la coagulation.

### → *Les embolies*

Même quand un mécanisme embolique est fortement suspecté, un embole n'est pas nécessairement visible au fond d'oeil. Dans d'autres cas, l'embole est parfaitement individualisable au fond d'oeil.

Les pathologies emboligènes les plus fréquentes sont :

- **l'athérome carotidien**, cause la plus fréquente,
- **les cardiopathies emboligènes**.

Beaucoup plus rarement, il s'agit d'embolies lipidiques consécutifs à une fracture des os longs (« embolie graisseuse ») se traduisant à l'examen du fond d'oeil par des nodules cotonneux [voir paragraphe IV] ou d'embolies tumorales (myxome de l'oreille).

#### → **Les thromboses**

Entrent dans ce cadre la maladie de Horton et les maladies de système.

**La maladie de Horton** est une urgence : elle doit être recherchée systématiquement chez les sujets de plus de 50 ans, bien que 2% seulement des Horton se compliquent d'OACR, alors qu'il s'agit d'une cause plus fréquente de neuropathies optiques ischémiques antérieures (voir chapitre NOIA).

**Les maladies de système** : plus occasionnelles, il s'agit notamment du lupus érythémateux disséminé, de la maladie de Wegener, de la maladie de Takayasu, de la maladie de Kawasaki, du syndrome de Churg-Strauss.

#### → **Les troubles de la coagulation**

Ils sont les mêmes que dans les occlusions veineuses rétiniennes (voir chapitre OVCR).

### **3. Évolution spontanée**

L'évolution spontanée est quasiment toujours défavorable en l'absence d'une reperméabilisation rapide : des lésions rétiniennes définitives apparaissent en effet après 90 minutes d'ischémie. On ne peut espérer un récupération visuelle à des degrés variables que quand l'ischémie rétinienne a été brève.

Dans la plupart des cas, on assiste à une régression de l'œdème rétinien sur une période allant de 4 à 6 semaines. Progressivement la papille devient pâle, atrophique et les artères rétiniennes deviennent grêles, filiformes.

### **4. Conduite à tenir**

L'OACR est une des rares véritables urgences en ophtalmologie. En effet, non seulement la fonction visuelle est menacée à très court terme, mais de plus cet accident peut être le témoin d'une pathologie systémique sous-jacente. C'est pourquoi le bilan étiologique et le traitement de l'occlusion artérielle doivent être menés dans le même temps, en urgence.

#### → **Bilan étiologique**

C'est notamment la recherche d'un **athérome carotidien** et d'une **cardiopathie emboligène** : la pratique de l'échographie cardiaque trans-œsophagienne augmente la découverte d'anomalies emboligènes ; la recherche d'une cause embolique curable est cruciale pour éviter la récurrence d'embolies dans le territoire cérébral.

Comme nous l'avons vu, la maladie de Horton est rare.

#### → **Traitement de l'OACR**

Le traitement des OACR reste décevant. L'objectif de tous les traitements proposés est d'obtenir une reperméabilisation artérielle le plus tôt possible avant l'apparition de lésions rétiniennes ischémiques définitives, ce qui ne laisse que quelques heures après la survenue de l'accident :

- **traitement hypotonisant** par l'acétazolamide (Diamox®) IV ou per os et par la ponction de l'humeur aqueuse, dont le but est de diminuer la pression intra-oculaire afin de diminuer la résistance intraoculaire au flux sanguin.
- **traitement vasodilatateur** en perfusion intraveineuse.
- **traitement anticoagulant** : il n'est pas efficace sur l'OACR ; une héparinothérapie est par contre de mise pendant la réalisation du bilan étiologique dans l'hypothèse d'une affection emboligène.
- **traitement fibrinolytique** par voie intra-veineuse ou par voie intra-artérielle par cathétérisme de l'artère ophtalmique ; c'est le seul traitement susceptible d'être réellement efficace, mais il doit être instauré très précocement ce qui est en pratique très rarement réalisable.

### **5. Indications thérapeutiques**

Le traitement est analogue par de nombreux aspects à celui des AVC ischémiques :

- dans tous les cas est instauré un traitement par aspirine par voie orale ou intra-veineuse à la dose de 160 à 325 mg.
- seules les OACR chez un sujet jeune et en bon état général, vues dans les 6 premières heures, doivent faire envisager un traitement maximum (Diamox, vasodilatateurs IV, fibrinolytiques) visant à une reperméabilisation rapide.
- le traitement au long cours est fonction du bilan étiologique :
  - athérome carotidien : traitement anti-agrégant plaquettaire.
  - embols cardiaques dont la cause n'a pu être jugulée (ex. fibrillation auriculaire : anti-vitamine K).
- une sténose carotidienne significative peut amener à une endartériectomie.

### 3. Occlusion de branche de l'artère centrale de la rétine (OBACR)

#### 1. Diagnostic

##### → *Tableau clinique*

Il est variable selon la localisation de l'occlusion, selon l'étendue du territoire ischémique et selon l'atteinte maculaire. L'atteinte maculaire conditionne le pronostic de cette affection.

Le début des signes fonctionnels est brutal et indolore. Les patients décrivent une **amputation du champ visuel** souvent à limite horizontale. **Une baisse d'acuité visuelle** s'observe dans les cas où la branche occluse vascularise la macula. L'examen du fond d'oeil affirme le diagnostic en retrouvant un **oedème rétinien ischémique en secteur** localisé au territoire de la branche occluse.

Il est important de préciser les rapports exacts avec la macula :

- l'oedème ischémique peut intéresser la macula, entraînant une baisse d'acuité visuelle, cependant moins importante que dans les OACR.
- absence d'atteinte maculaire : ce sont les formes de meilleur pronostic, avec une acuité visuelle conservée.

Le site de l'obstruction se situe souvent au niveau d'une bifurcation artérielle et celle-ci est fréquemment soulignée par la présence d'un embole.

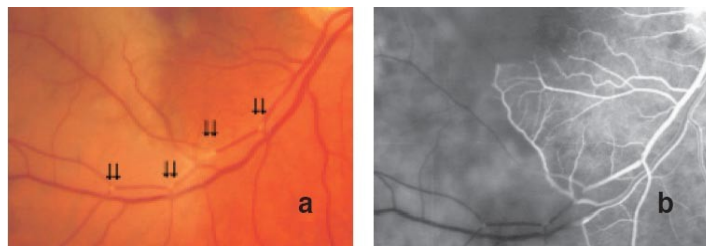
##### → *Angiographie à la fluorescéine*

Elle n'est pas indispensable au diagnostic, elle permet de mieux préciser le degré et l'étendue de l'occlusion ; l'occlusion de branche se manifeste par un retard de perfusion ou une absence complète de perfusion dans la branche occluse.

Figure 2 : Occlusions de branche de l'artère centrale de la rétine.

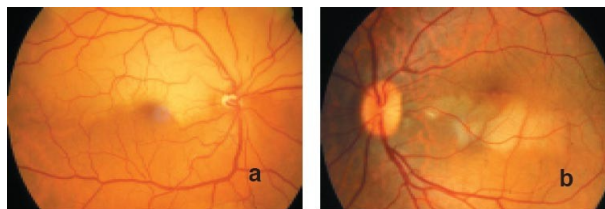

Figure 3 : Occlusion de branche de l'artère centrale de la rétine d'origine embolique



*Emboles à point de départ carotidien, complication d'une artériographie carotidienne : - a : plusieurs embolies visibles à l'examen du fond d'oeil (K), - b : angiographie fluorescéinique : absence de perfusion dans le territoire de l'artère occluse.*

## 2. Évolution

Une reperméabilisation de la branche occluse en quelques jours est l'évolution habituelle.

Après quelques semaines, on assiste à une résorption de l'oedème rétinien et à une remontée de l'acuité visuelle. Le pronostic visuel est bon, avec une acuité visuelle supérieure à 5/10èmes dans plus de 80% des cas. L'amputation du champ visuel persiste par contre à titre de séquelle.

## 3. Étiologie

Les causes sont les mêmes que celles retrouvées dans les cas d'OACR, à l'exclusion de la maladie de Horton (les branches de l'artère centrale de la rétine n'étant pas des artères musculaires contrairement à l'artère centrale elle-même).

Un patient qui présente une occlusion de branche doit, à l'exclusion de la recherche d'une maladie de Horton, bénéficier du même bilan étiologique qu'une OACR.

## 4. Traitement

Les moyens thérapeutiques sont les mêmes que ceux utilisés dans des cas d'OACR. Les indications doivent être plus restreintes en raison de la bonne récupération habituelle ; néanmoins, un patient en bonne santé qui présente une OBACR avec atteinte maculaire et vu suffisamment tôt peut faire discuter un traitement maximum.

## 4. Nodules cotonneux

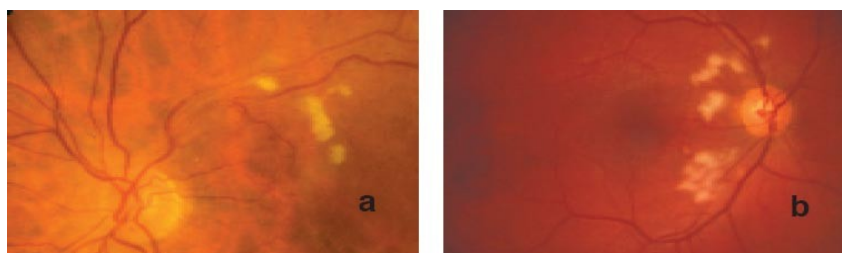
**L'occlusion d'artérioles rétiniennes précapillaires** n'entraîne habituellement pas de signes fonctionnels ; leur traduction clinique est le **nodule cotonneux** (cf. chapitre rétinopathie hypertensive) : les occlusions artériolaires sont responsables de l'accumulation dans les fibres optiques de matériel axoplasmique dont le transport actif est interrompu.

Les nodules cotonneux se présentent comme des lésions de petite taille, blanches, superficielles, d'aspect duveteux et à contours flous.

Il peut exister un ou plusieurs nodules cotonneux selon le nombre d'artérioles précapillaires occluses.

Les **principales causes** sont l'HTA, les occlusions veineuses rétiniennes, le *diabète*, le *SIDA*, certaines *collagénoses*, notamment lupus érythémateux disséminé et périartérite noueuse, les *embolies graisseuses*, la *pancréatite aiguë* et le *syndrome de Purtscher*.

**Figure 4 : Nodules cotonneux**



*Lésions de petite taille, blanches, superficielles, d'aspect duveteux et à contours flous ; chaque nodule correspond à une interruption du flux axoplasmique dans les fibres optiques secondaire à l'occlusion d'une artériole précapillaire.*

## Points essentiels

- L'occlusion de l'artère centrale de la rétine ou d'une de ses branches est le plus souvent due à une affection emboligène.
- Le pronostic visuel dépend de l'atteinte ou non de la macula, et du caractère plus ou moins complet et prolongé de l'ischémie.
- L'occlusion de l'artère centrale de la rétine doit alerter sur le risque de récurrences emboligènes dans le territoire cérébral.
- Le traitement de l'occlusion de l'artère centrale de la rétine est en général décevant.