

CANAL ATRIO- VENTRICULAIRE COMPLET

DIU de Réanimation Chirurgicale des Cardiopathies Congénitales
Dr JB. MOUTON - Service Pr JB. THAMBO
Cardiopathies Congénitales
CHU BORDEAUX

CAVC – Epidémiologie

- 4 à 6% des cardiopathies congénitales
- Cardiopathie classique de la T21 (50 à 70% de T21 et 20 à 30% des T21 ont un CAV +/- C)
- Accessible au diagnostic anténatal
- Échocardiographie fondamentale :
 - Bilan morphologique complet : CAVC isolé ou associé (obstruction voie droite = CAV Fallot ou obstruction voie gauche)
 - Bilan de retentissement du shunt G-D
- Chirurgie avant 6 mois

CAVC - Définition

Large communication anormale de la croix du cœur associant :

- CIA ostium primum,
 - CIV septum d'admission,
 - Anneau auriculo-ventriculaire commun avec valve auriculo-ventriculaire de quatre ou cinq feuillets...
-
- CAV partiel : CIA OP, VAV unique, pas de CIV
 - CAV intermédiaire: CIV restrictive

ASD

Common AV valve

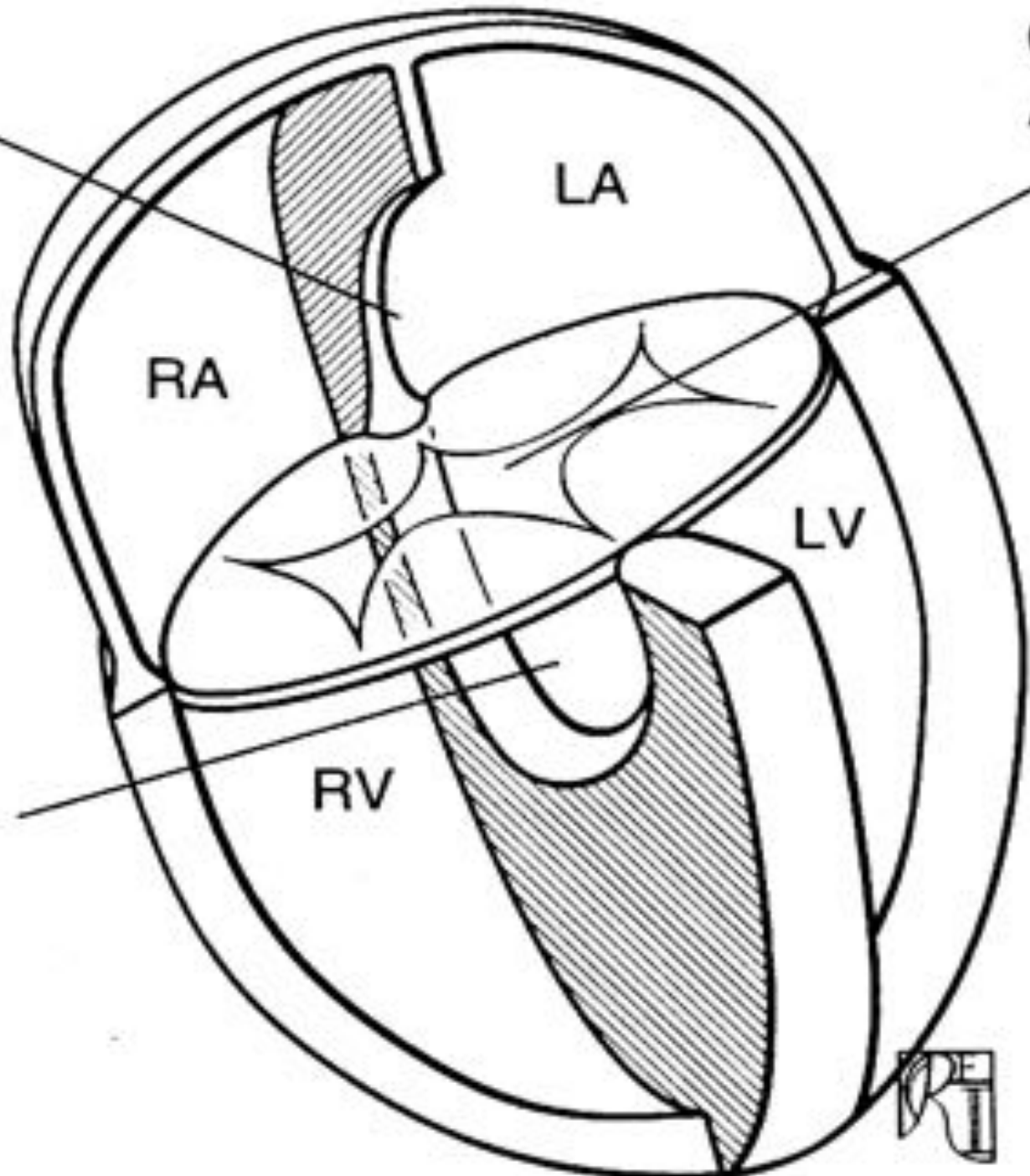
LA

RA

LV

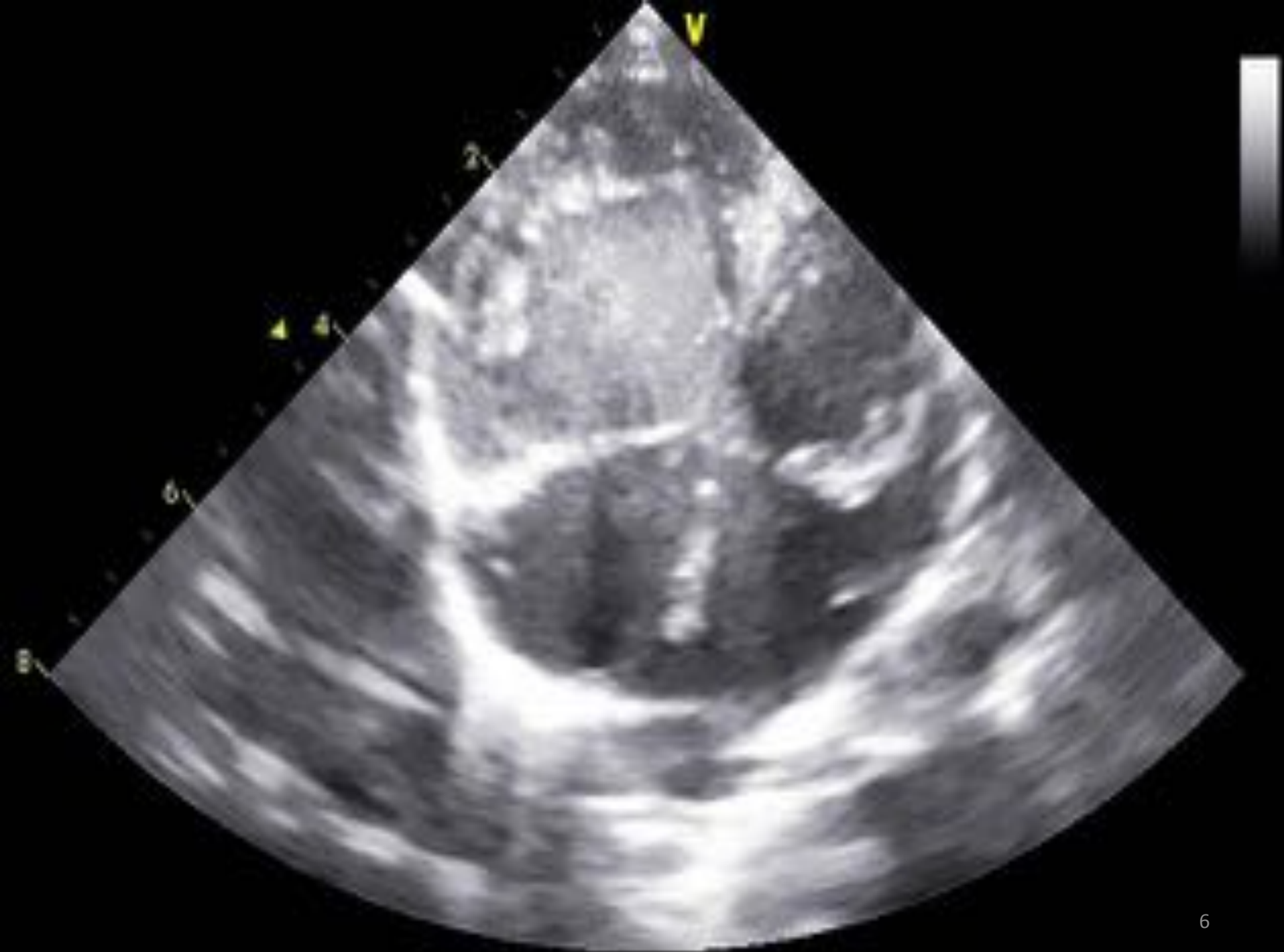VSD

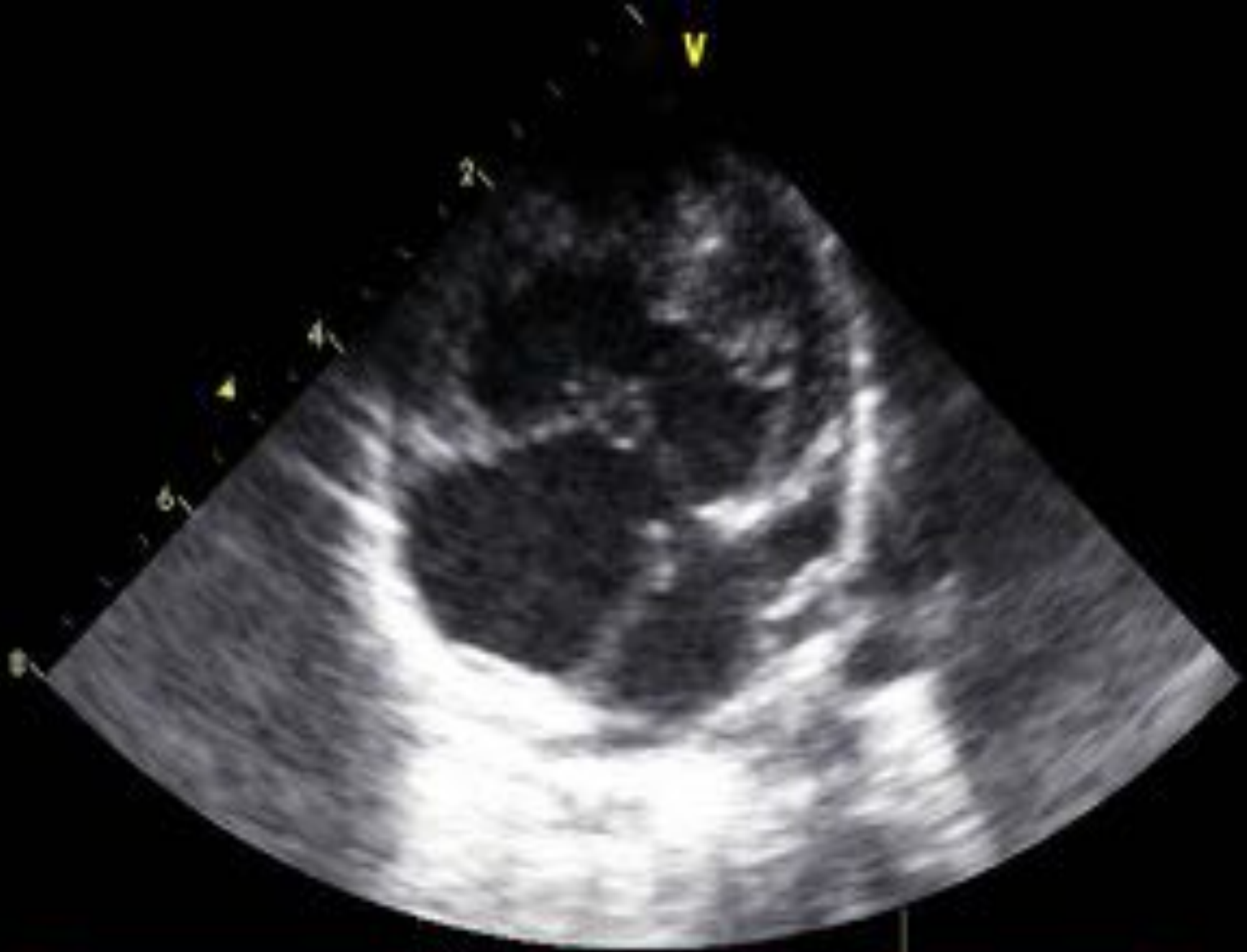RV

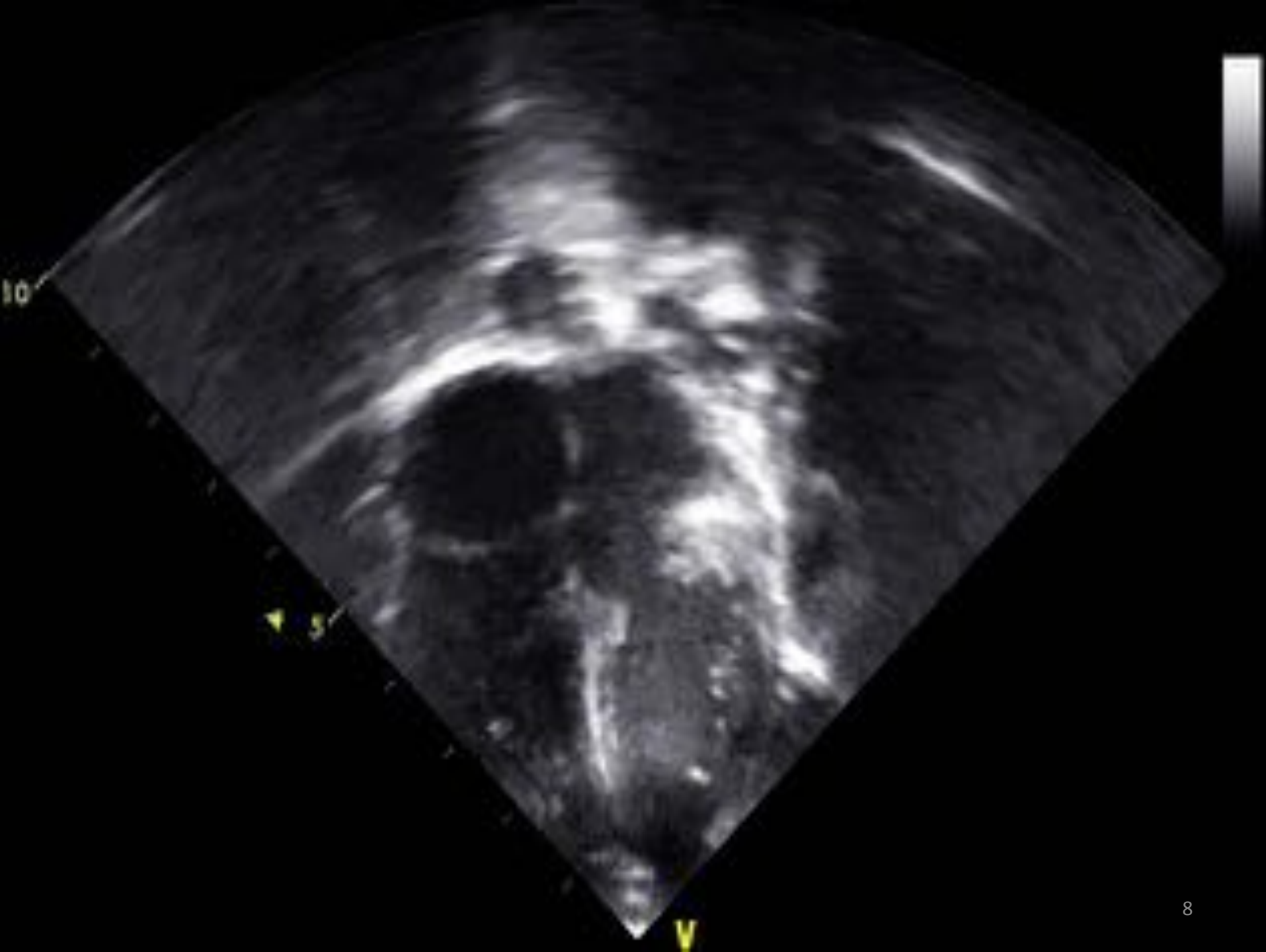


Formes Nosologiques

- Isolé
- Malformations associées :
 - CIV et CIA additionnelles
 - Obstruction des voies de sorties +++
 - Coarctation
 - Anomalies valvulaires +++
- Équilibrés / déséquilibrés :
 - Réparation UNI / BI ventriculaires
- Cas particuliers des « Hétérotaxies »







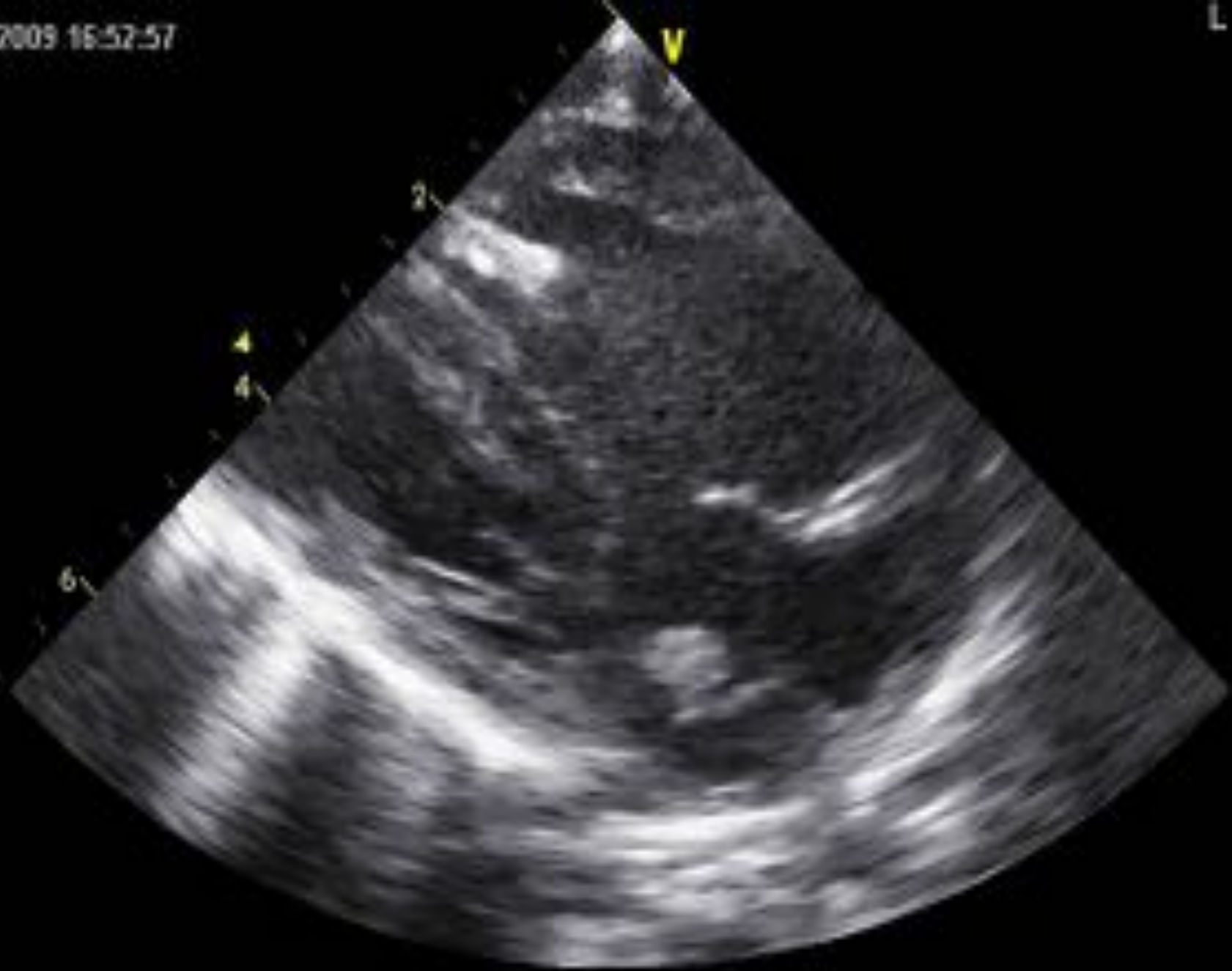
V

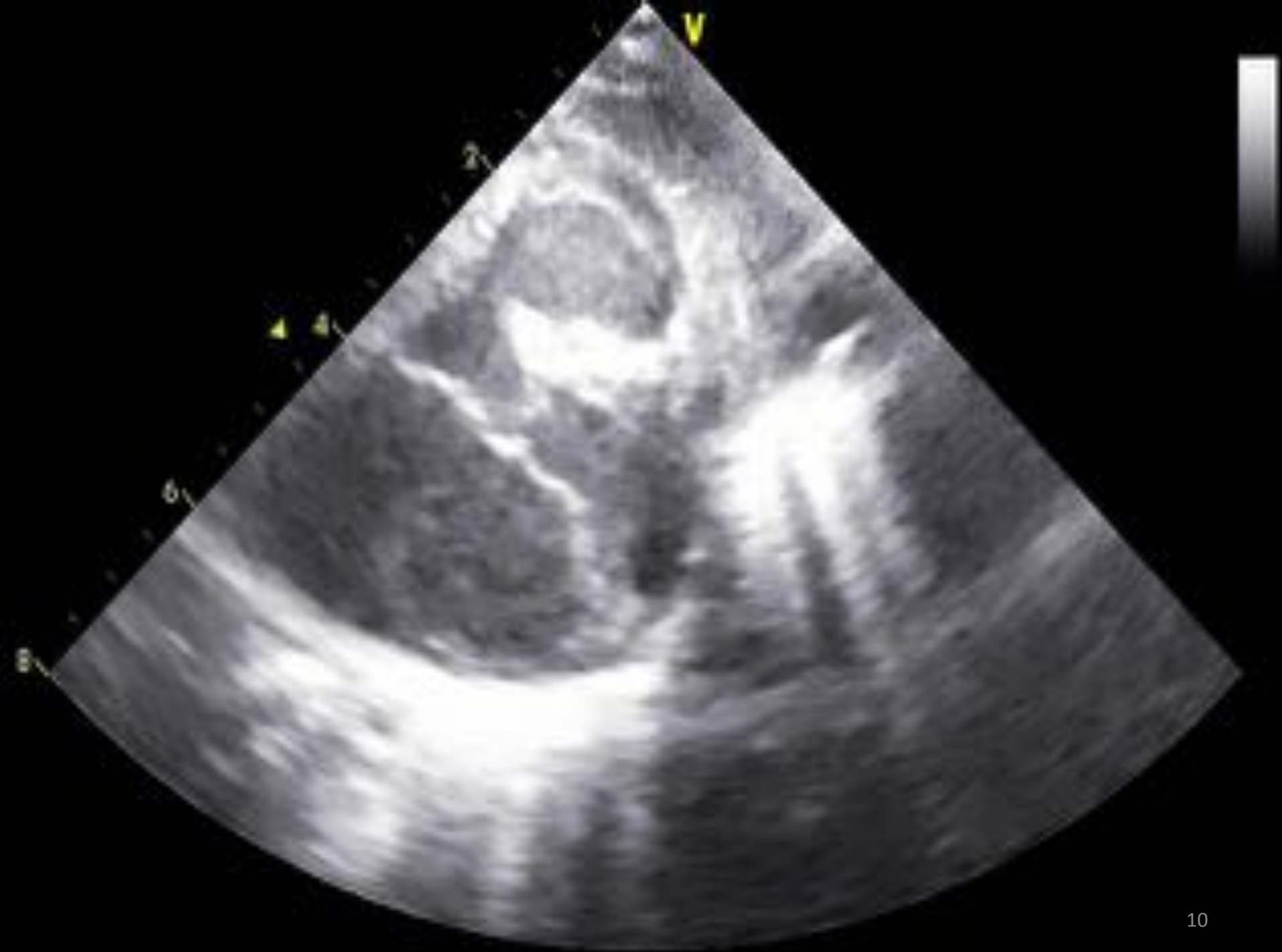2

4

4

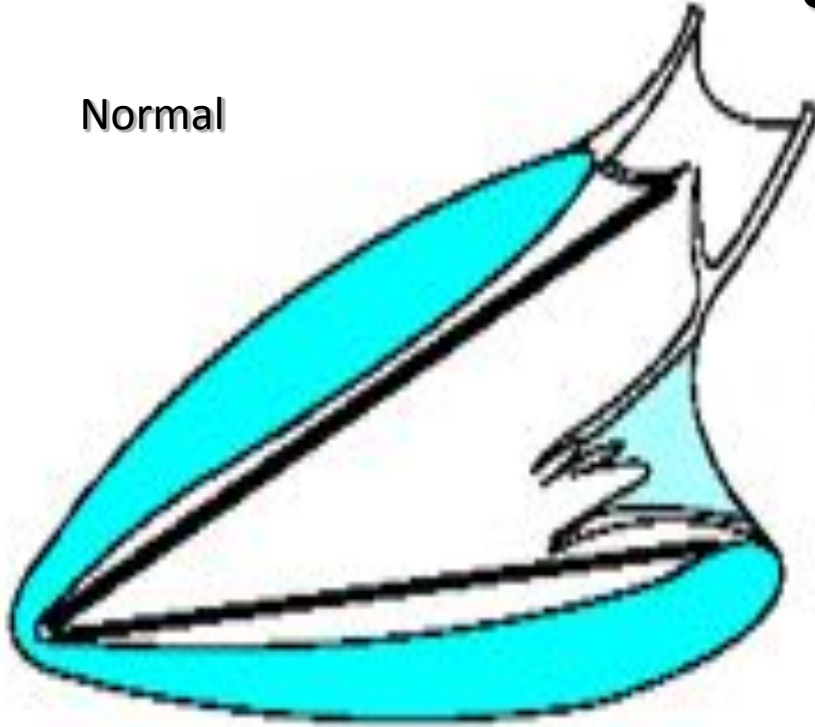
6



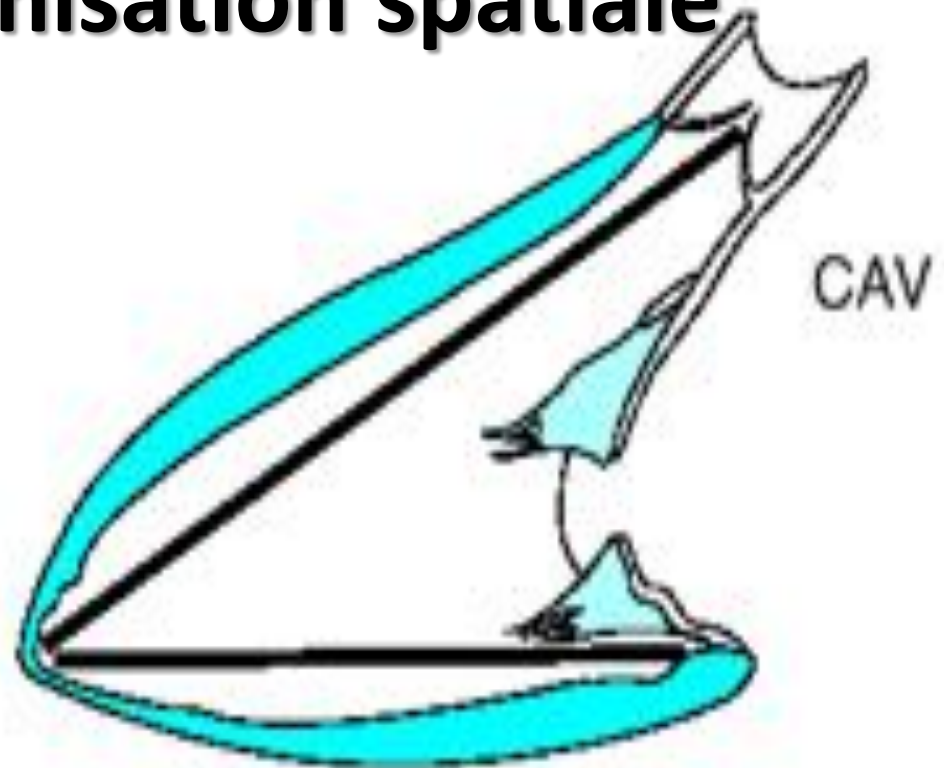

Anatomie : désorganisation spatiale

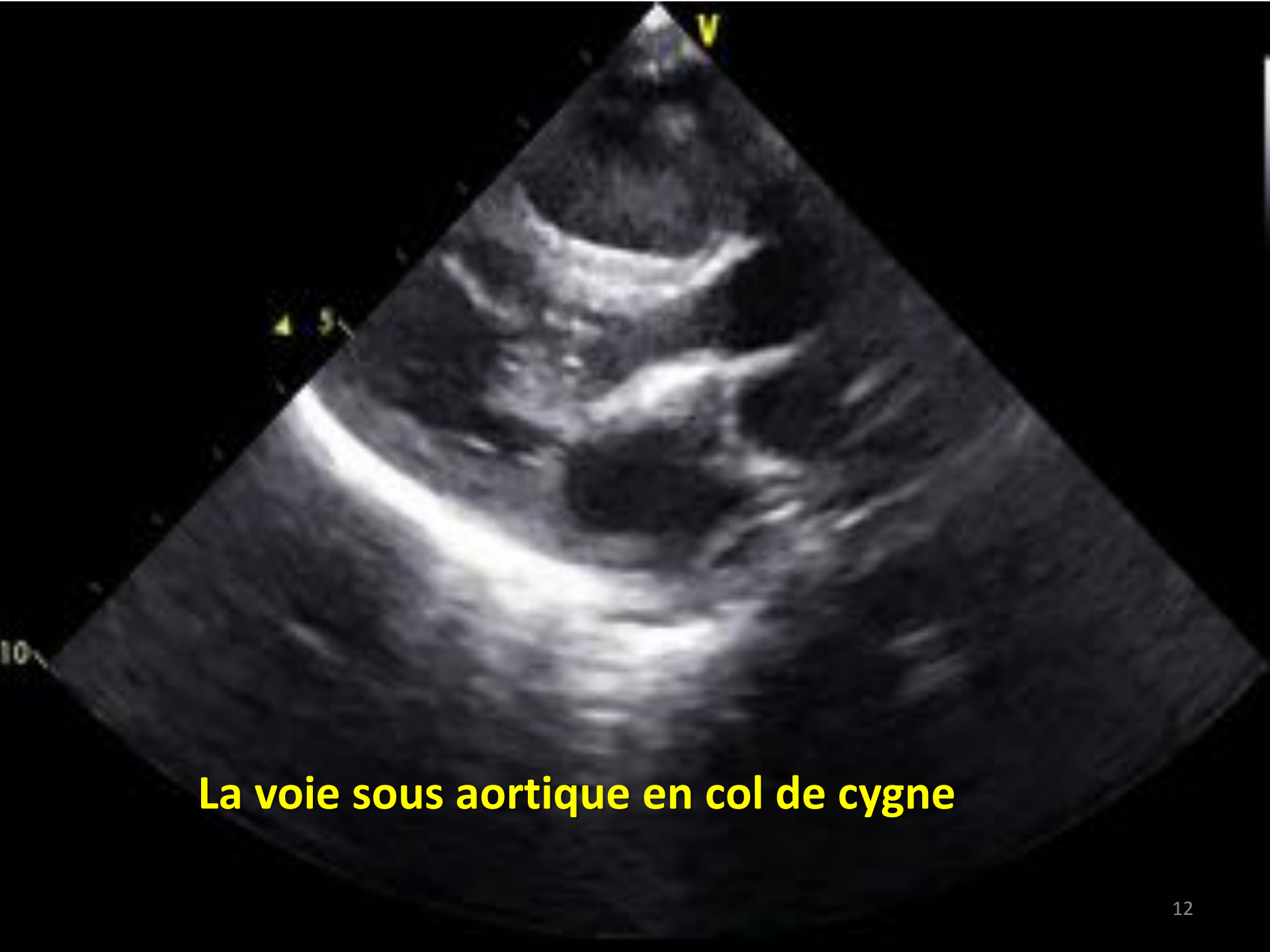Normal



N

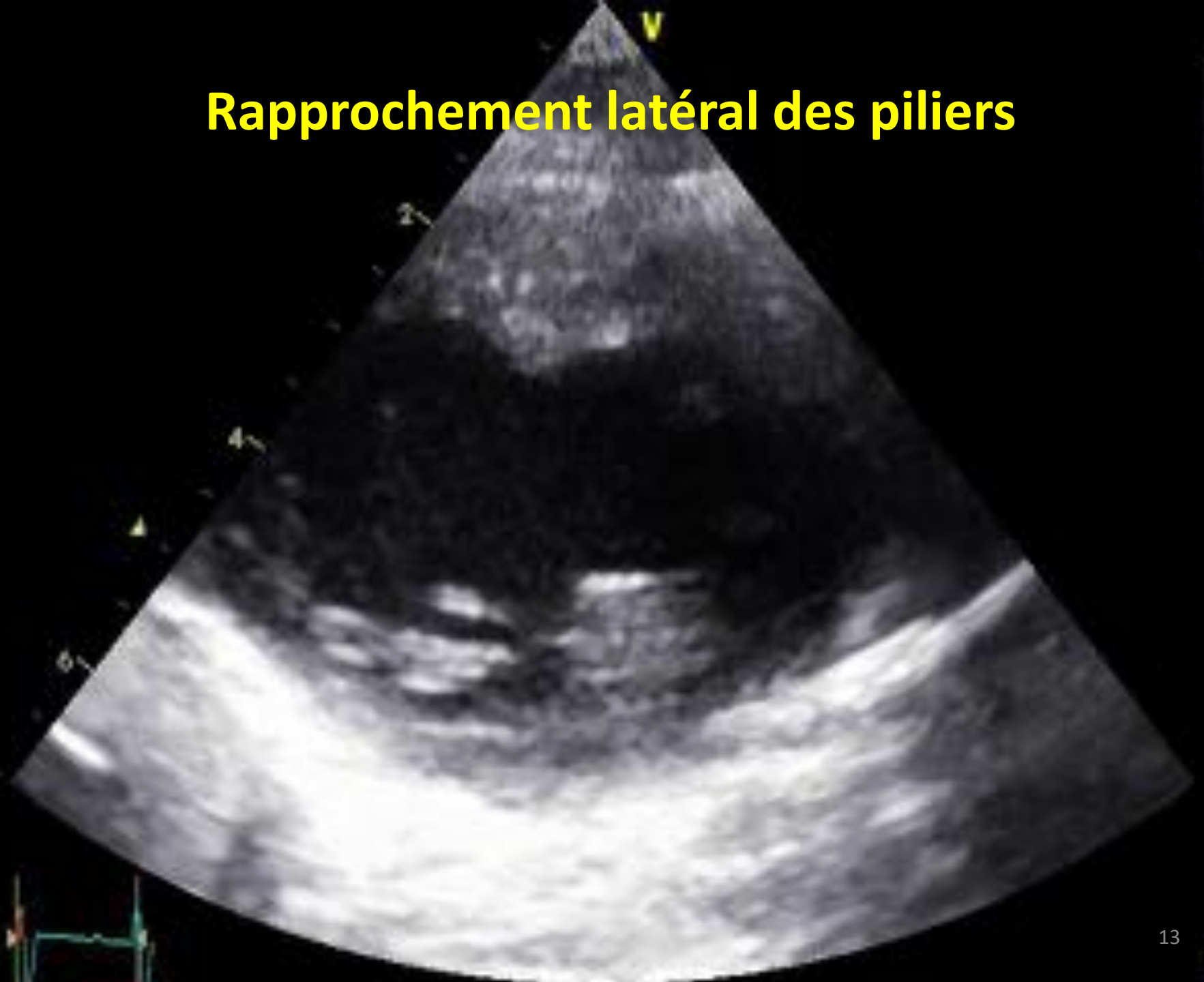


Dans le CAV : bascule postérieure de l'anneau auriculo-ventriculaire => rétrécissement de la voie d'entrée + allongement de la voie de sortie VG avec orientation et rapprochement latéral des piliers (rapport voie d'entrée / voie de sortie > 1).

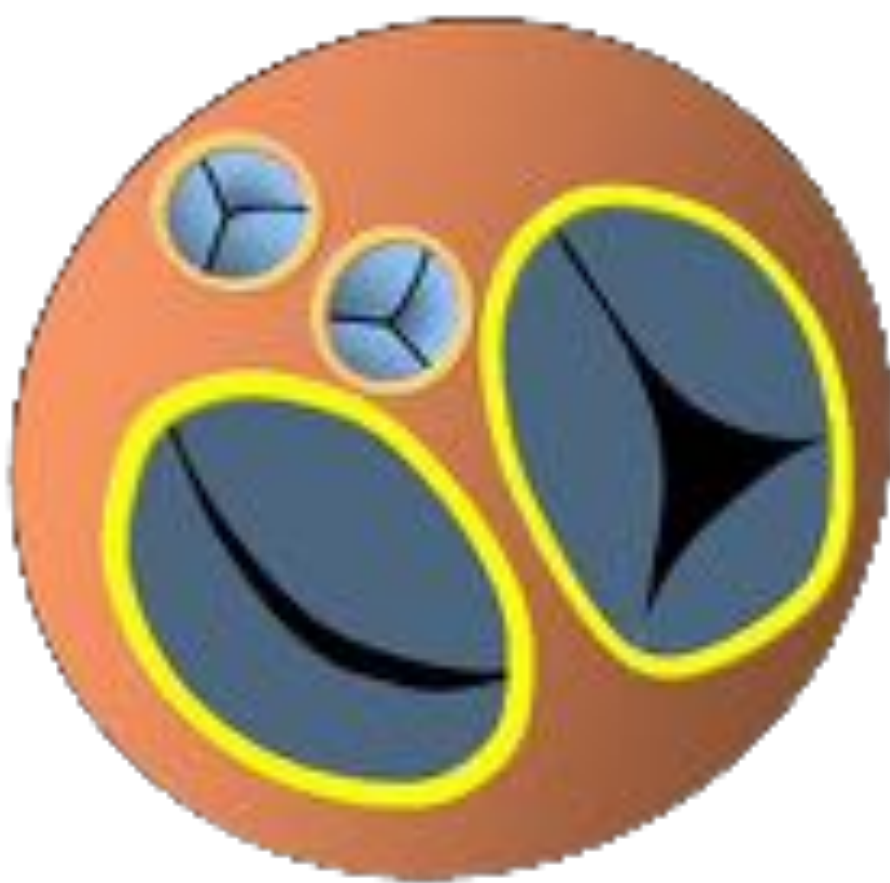

La voie sous aortique en col de cygne

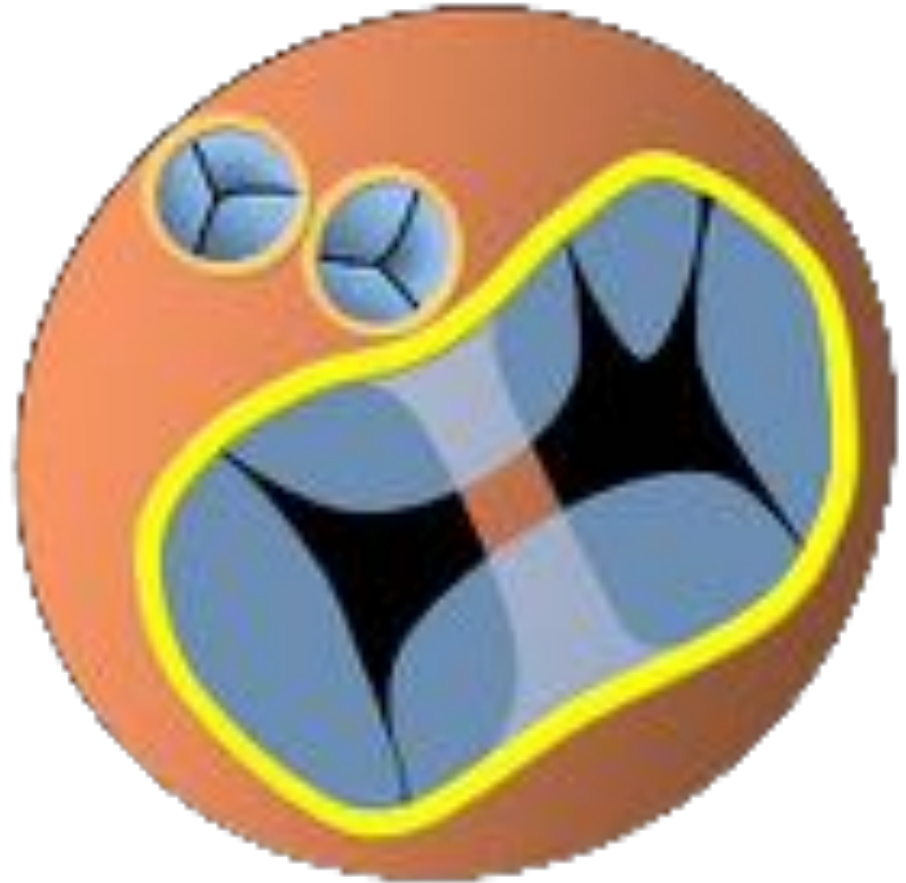Rapprochement latéral des piliers



Les 5 composantes droites et gauches de la VAV commune s'insèrent au même niveau (insertion linéaire), avec des attaches variables entre elles et avec le septum



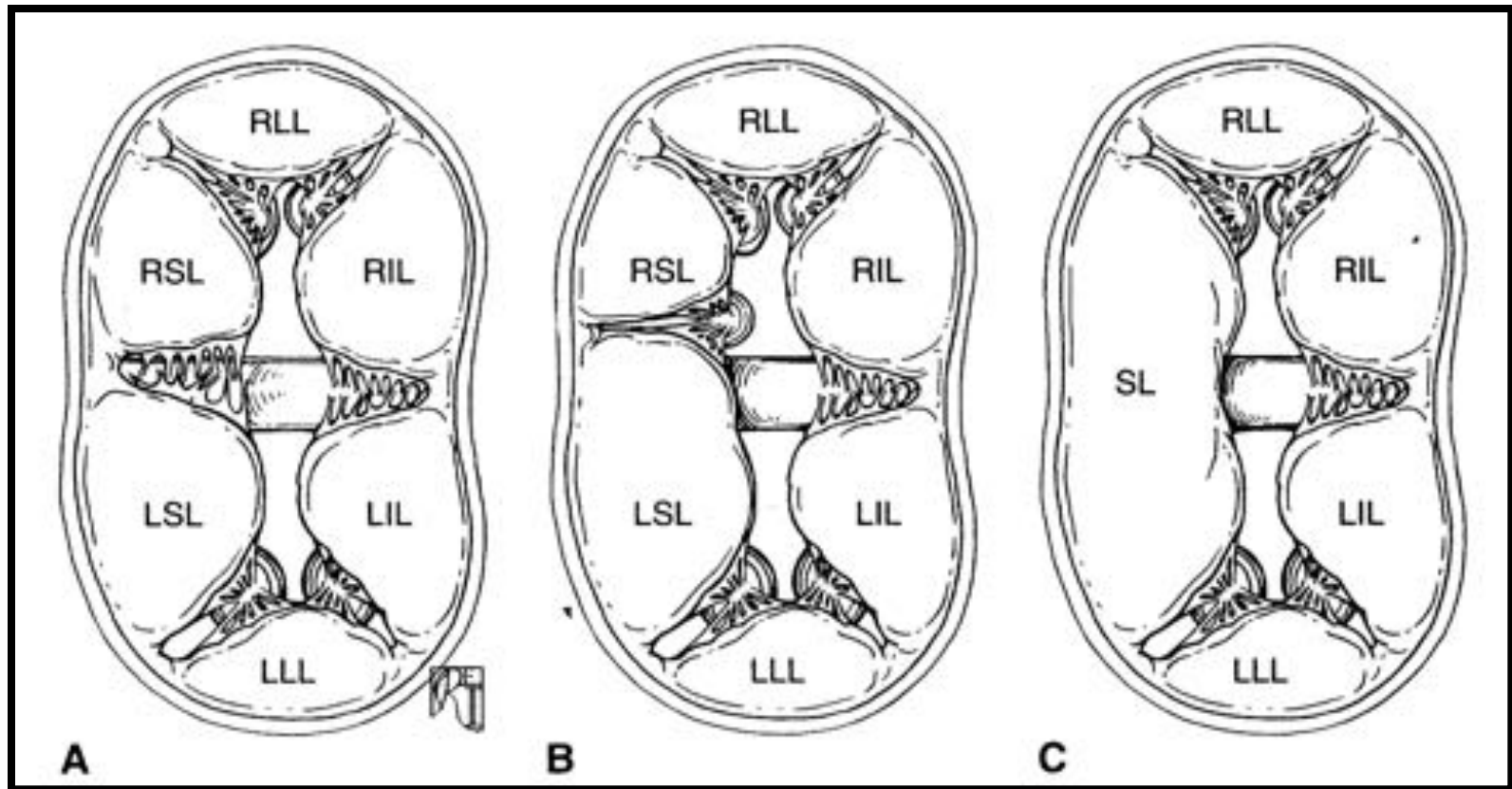
Normal



CAV Complet

CAVC – Morphologie de la VAV

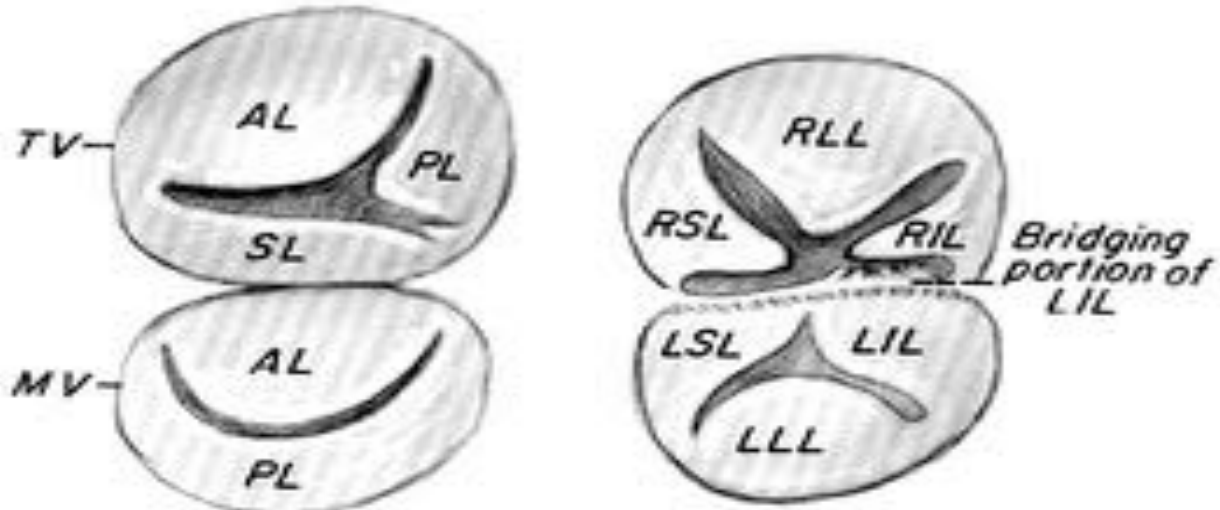
Classification de Rastelli



Classification de Rastelli : 3 types CAVC selon la morphologie du feuillet antérieur de la VAV.

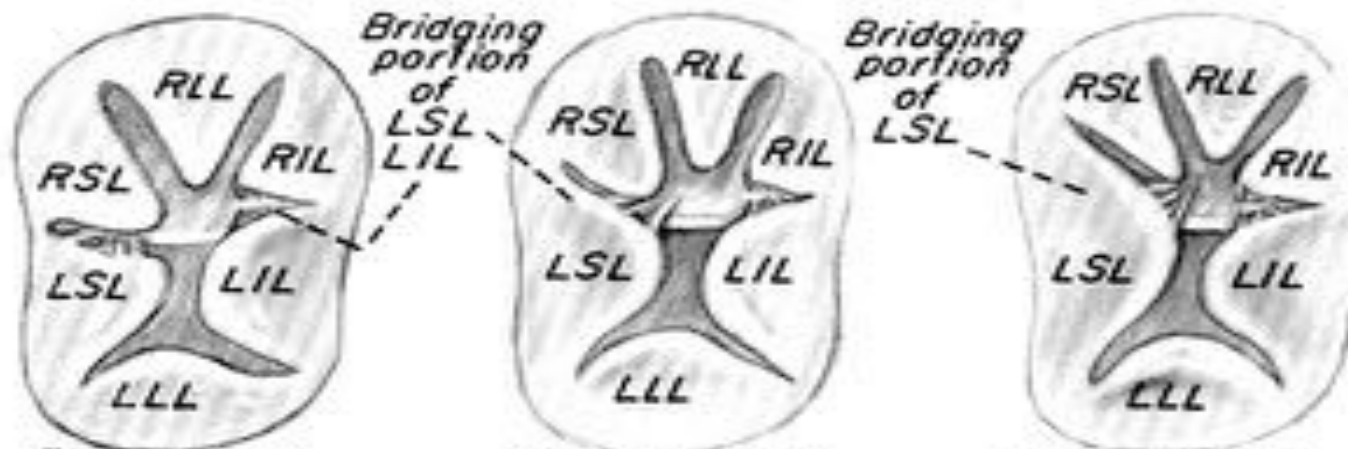
CAVC – Morphologie de la VAV

Classification de Rastelli



A. Normal valves

B. "Partial A-V canal"



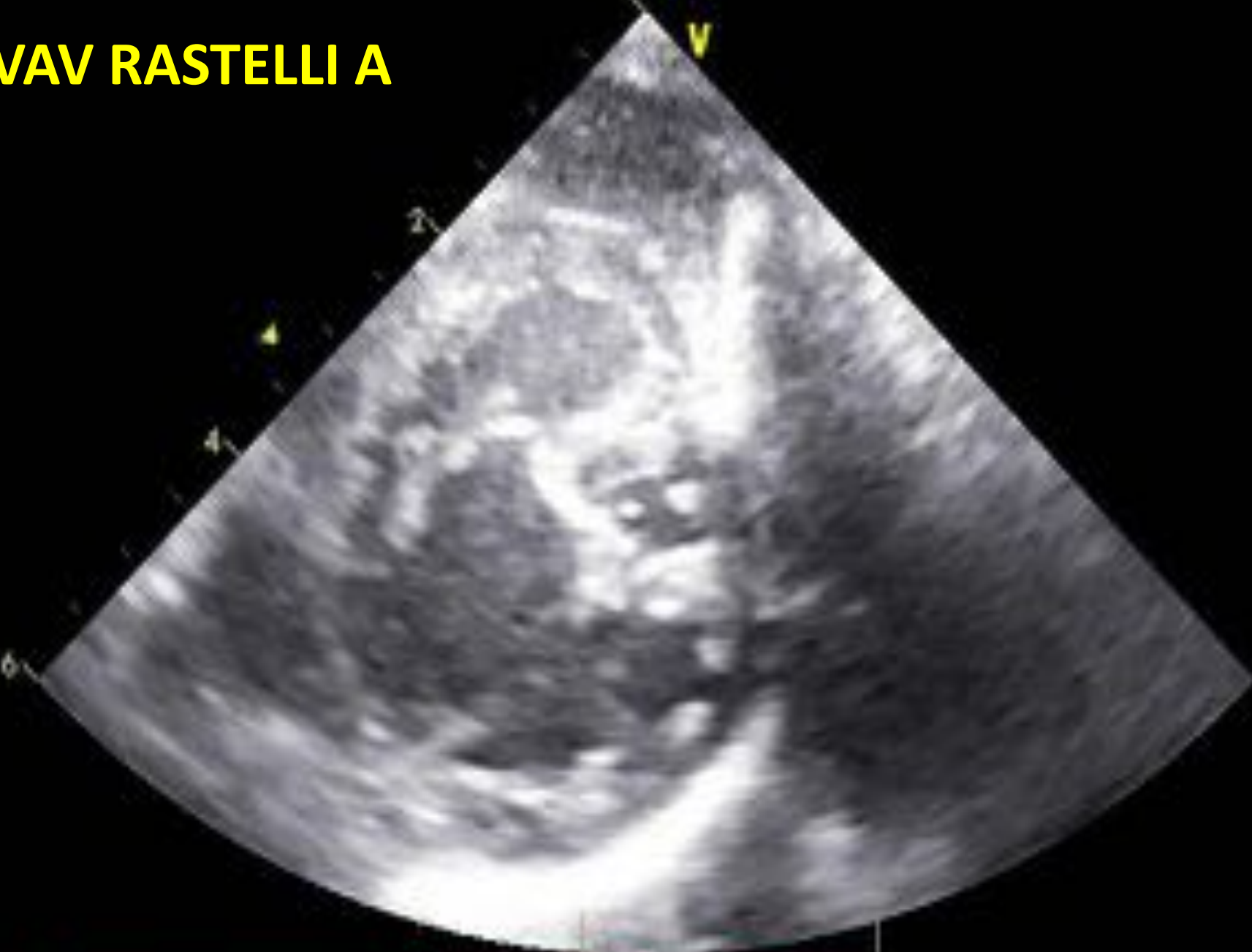"Rastelli A"

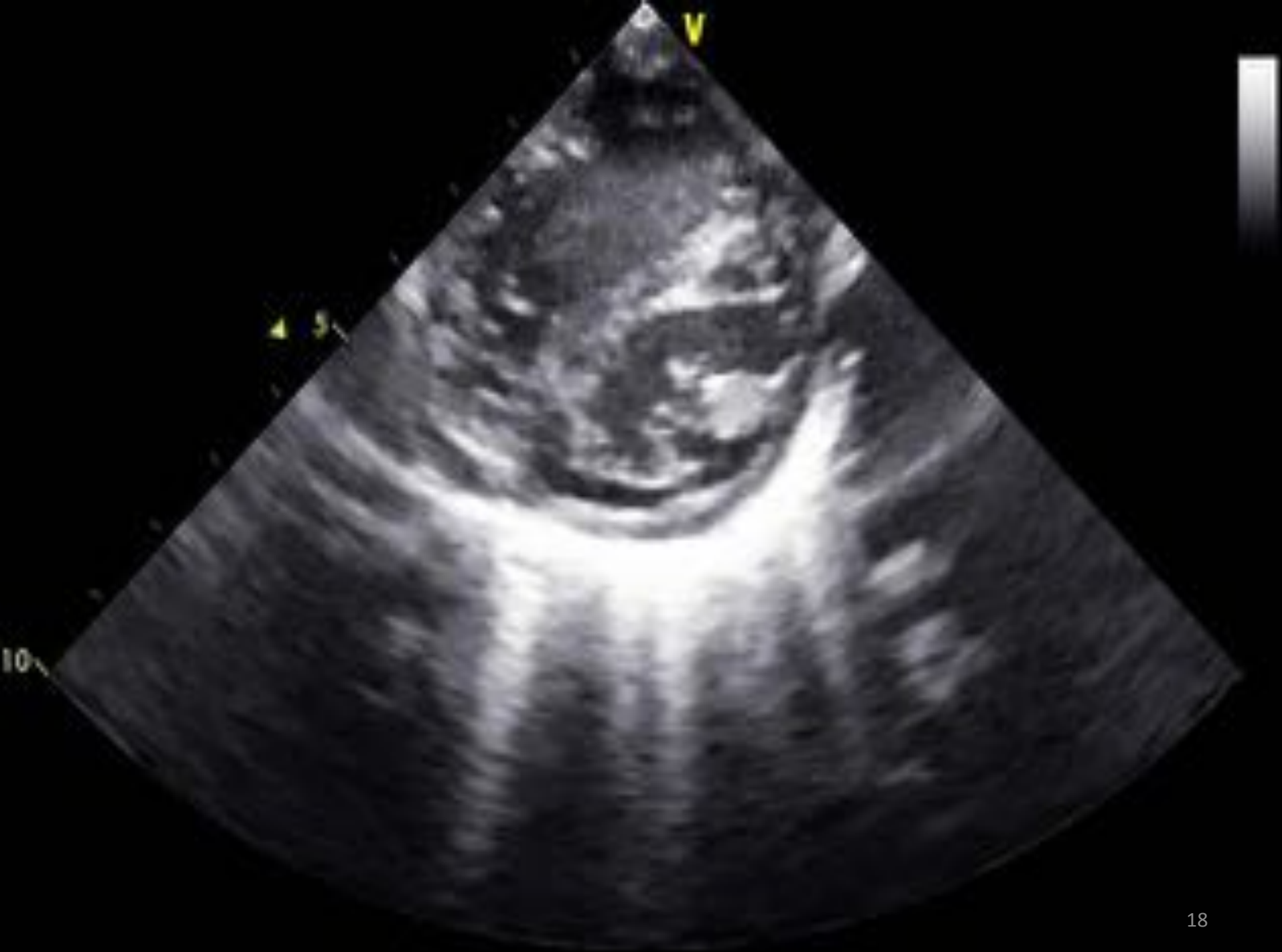"Rastelli B"

"Rastelli C"

C. "Complete A-V canal" or "common A-Vorifice"

VAV RASTELLI A





Formes anatomiques: lésions associées et hétérogénéité

- Formes déséquilibrées
 - plus fréquentes dominant D / G
- Lésions intracardiaques associées –
 - anomalies conotroncales (50% CAV déséquilibré)
 - anomalies obstructives gauches (30% CAV dominant D) [?]
- Hétérotaxie
 - fréquence estimée à 23% sur une population foetale
 - plus fréquente en cas de CAV déséquilibré
- Anomalies extracardiaques
 - CP congénitale la plus souvent associée à d'autres malformations et syndromes génétiques

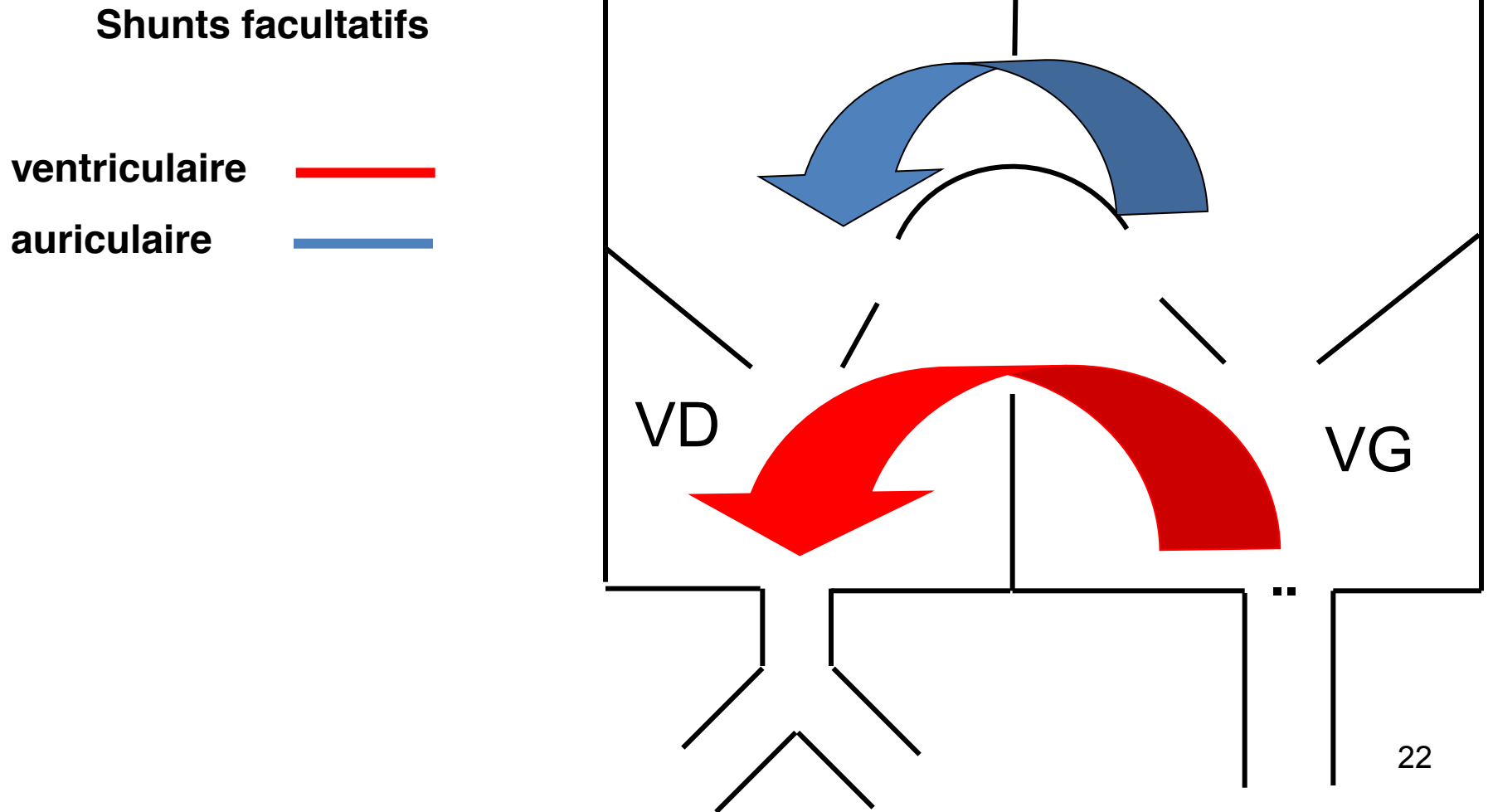
Circonstances de découverte

- T21 Ou anténatal ...
- Difficultés alimentaires et retard de croissance souffle...
- Difficultés respiratoires, bronchiolites et infections respiratoires fréquentes
- Sueurs, asthénie, somnolence
- Retard staturo-pondéral
- Nausées, anorexie chez le grand enfant

Circonstances de découverte

- Shunt G-D, HTAP, Cyanose +++
- Radio = gros cœur, poumons chargés.
- ECG = ++ HAD, BAV 1, BBID/BBD, surcharge VD, ou bi-ventriculaire à prédominance droite, déviation axiale gauche de QRS à -90° (axe au plafond).
- Echographie foetale/néonatale.

Conséquences physiopathologiques



Conséquences physiopathologiques

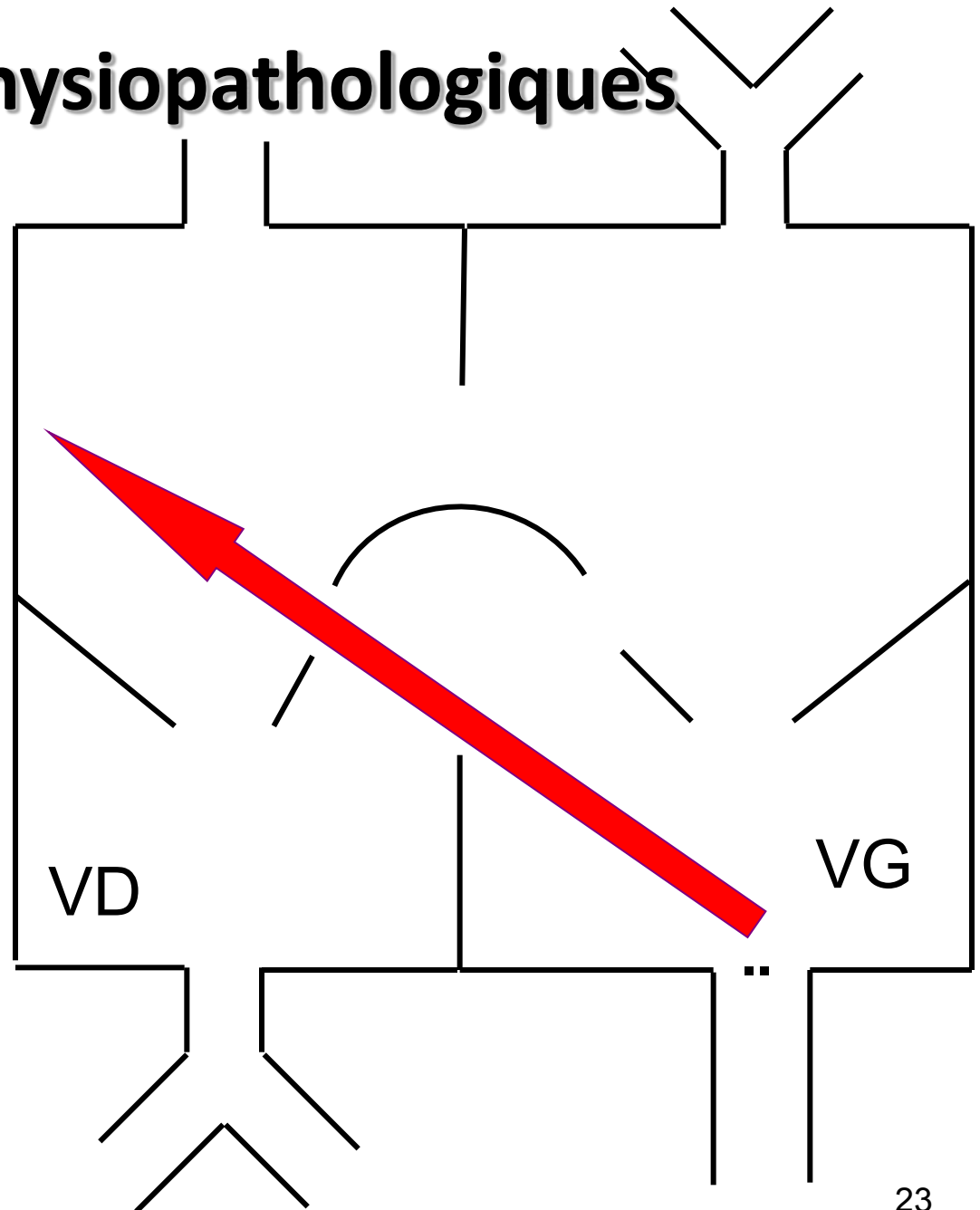
Shunts obligatoires

Shunt VG-OD

Dilatation OD

Élévation Q_p : OD,
VD, AP

Élévation P^o : AP

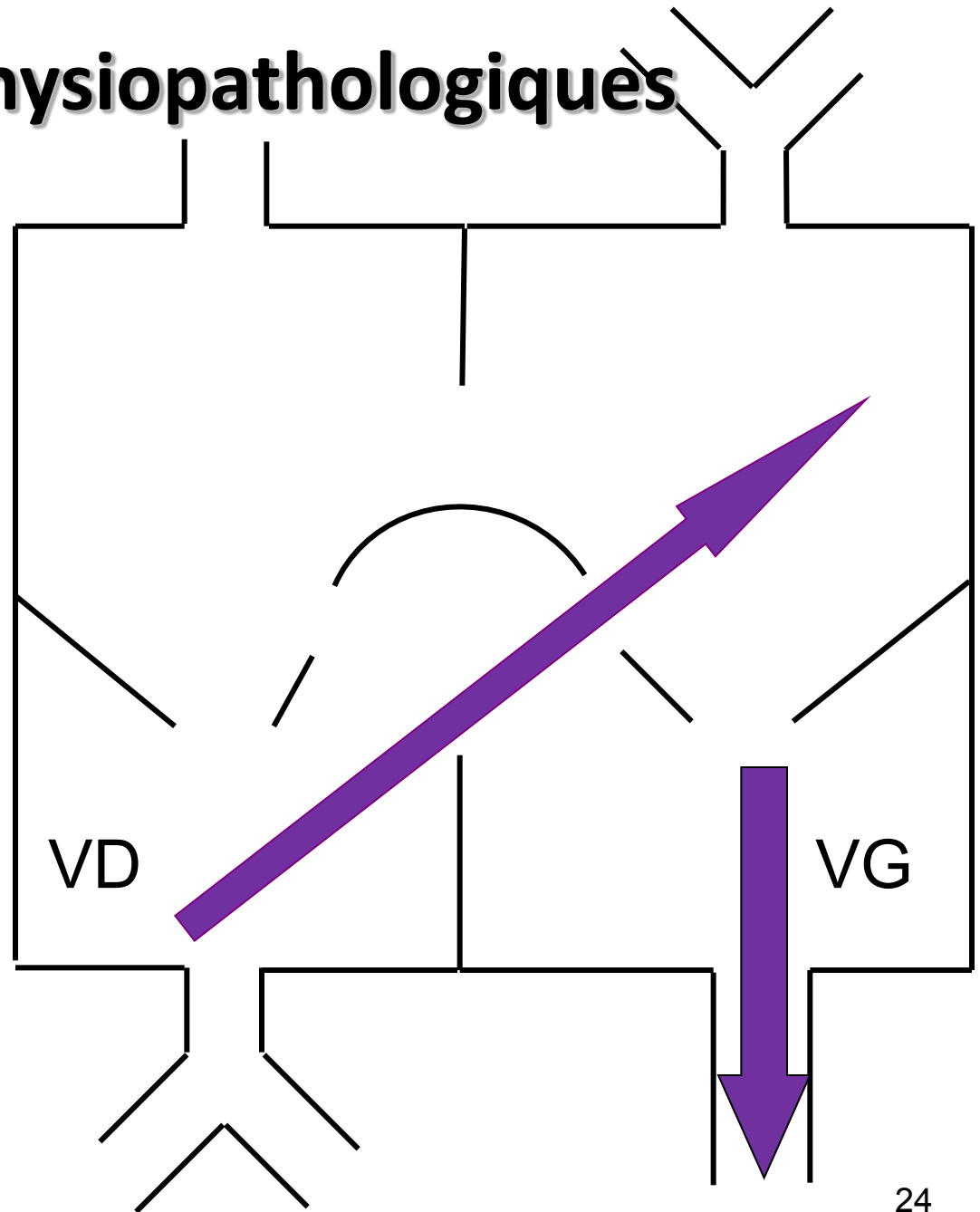


Conséquences physiopathologiques

Shunts obligatoires

Shunt VD-OG

-> Cyanose



Conséquences physiopathologiques

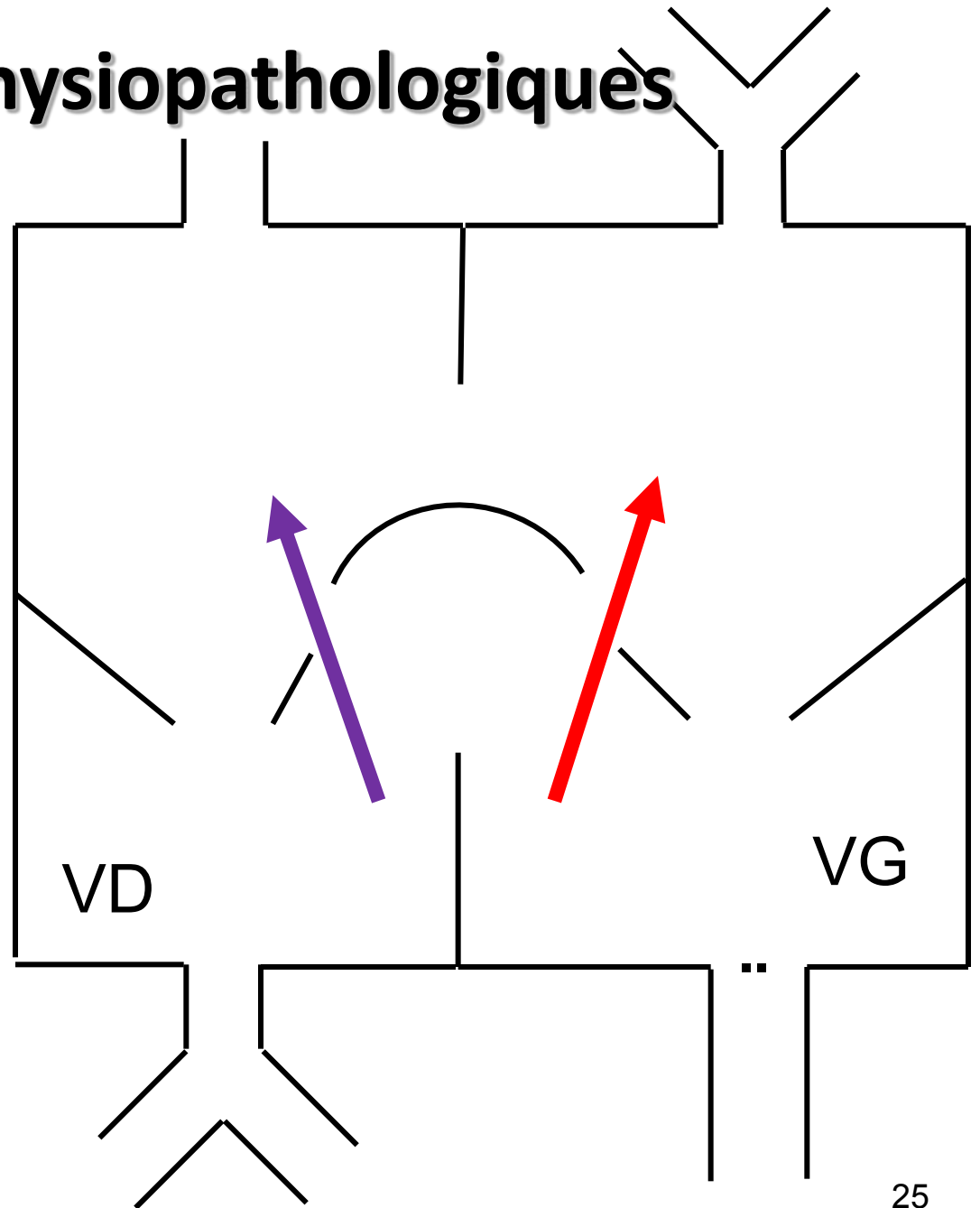
Régurgitations homologues

VG-OG

VD-OD

➤ augmentation

- du débit pulmonaire
- du volume pulmonaire
- de pression pulmonaire cinétique puis obstructive



10/01/2017 19:43:18

0dB / IM : 0,47 / ITM : 1,16
CARDIO PED XI SIMP / CARDIONEONAT* / 10V4

IR

1,07 m/s

1,07 m/s

49 ips / 70 mm
144 bpm / Débit gén.
-----2D-----
7.0MHz / 5 dB
TEQ: 3 / Offset: 1 dB
PD : 73 dB
-Couleur-
VDC / 4.0MHz
7 dB



10/01/2017 19:07:37

0dB / IM : 0,45 / ITM : 1,14
CARDIO PED XI SIMP / CARDIONEONAT* / 10V4

IR

0,88 m/s

0,88 m/s

44 ips / 60 mm

140 bpm / Débit gén.

-----2D-----

7.0MHz / 2 dB

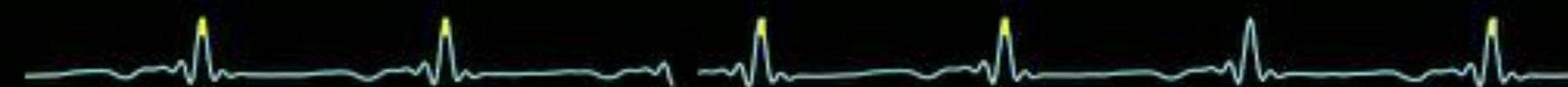TEQ: 3 / Offset: 0 dB

PD : 73 dB

--Couleur--

VDC / 4.0MHz

7,5 dB




Conséquences physiopathologiques


Shunts facultatifs

Shunts obligatoires

Régurgitations homologues



Dénominateur commun



Hyper débit

Hyper volume

Hypertension pulmonaire

Conséquences physiopathologiques

- Surcharge volumique
- Dilatation cavitaire
- Hyperdébit pulmonaire
- Hypodébit systémique
- Cyanose
- HTAP

Conséquences physiopathologiques

- Importance du shunt
- Délai d'apparition de l'insuffisance cardiaque congestive
 - QP/QS
 - taille du défaut
 - importance de la régurgitation
 - degré d'HTAP

Analyse d' un CAV

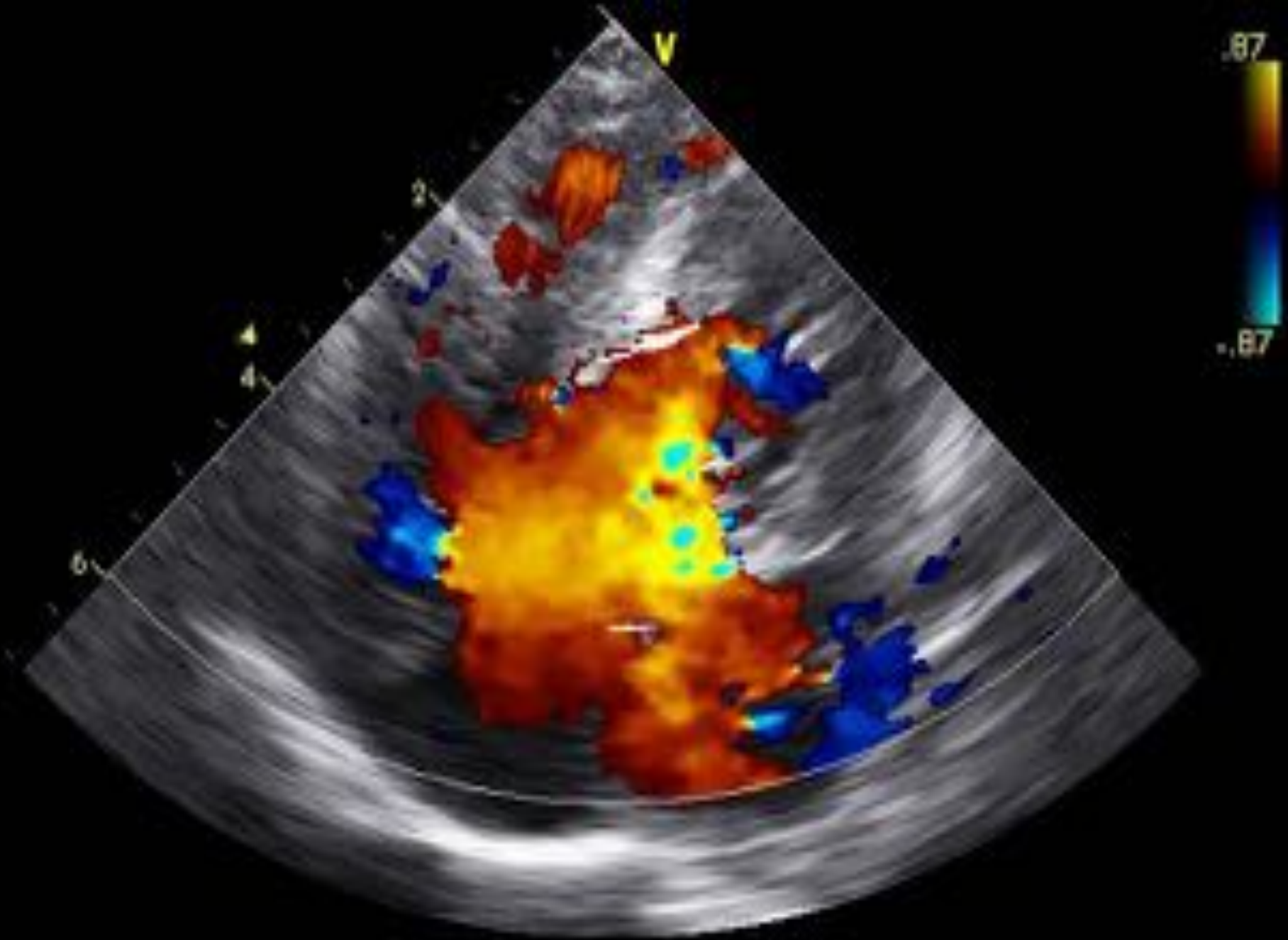- Défaut septal et shunt ventriculaire •
- Analyse du composant gauche
 - orifice (3 composants, répartition droite/gauche)
 - étoffe des feuillets
 - cordages, piliers
 - Fuite
 - Attaches mitrales dans la voie sousaortique.
- Taille du VG...
- Déséquilibre: (répartition gauche/ droite de l'étoffe)
- Alignement orifice -ventricule
- Les trois composants valvulaires
- Appareil sous valvulaire

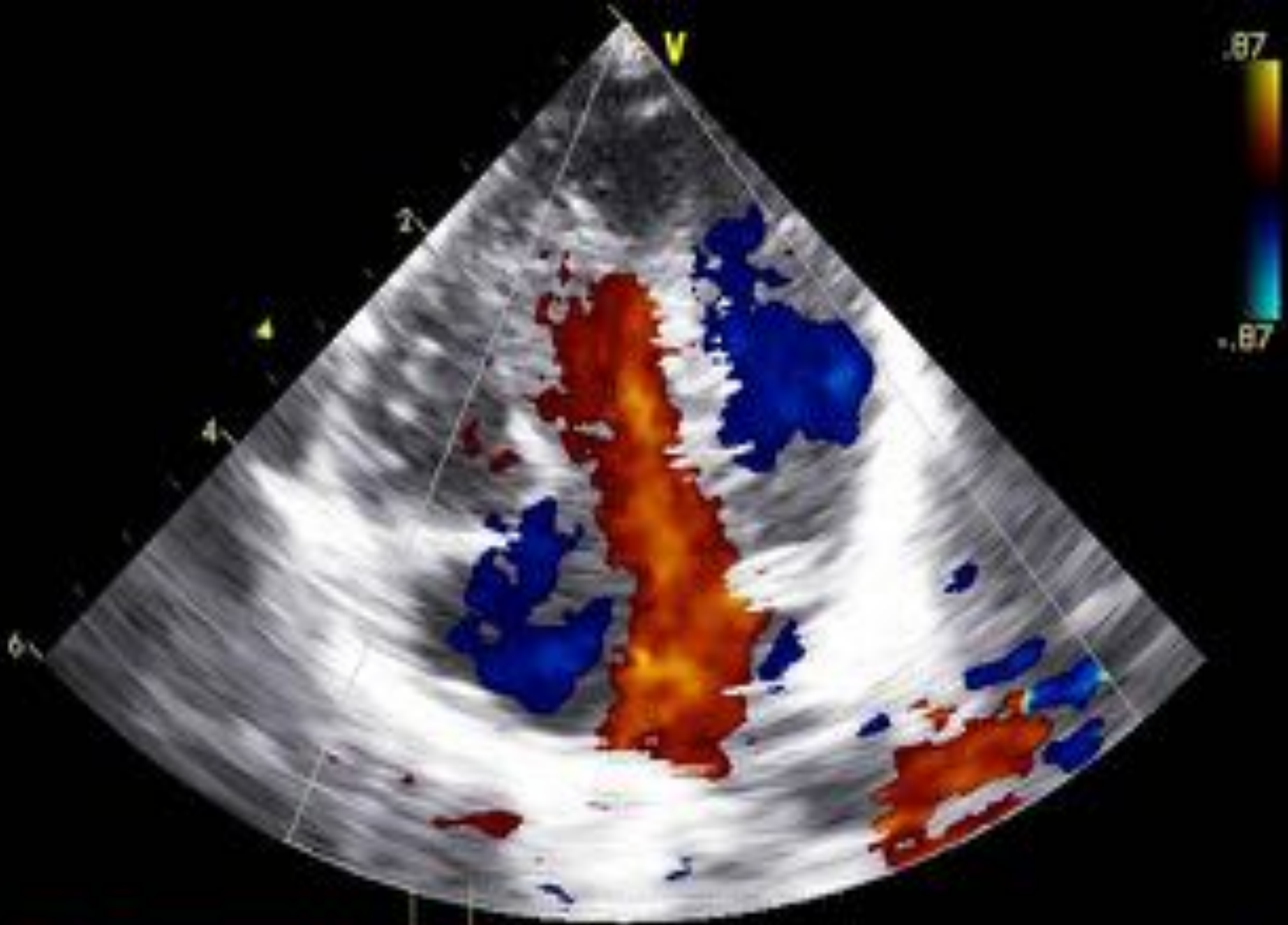
Pronostic de la fuite

- Une valve qui fuit beaucoup est -elle une mauvaise valve?
 - oui chez le tout petit (foetus , nouveau né)
 - pas toujours chez le grand
 - certaines fuites sont évolutives (dilatation du cœur et béance de la fente) sans valeur pronostique
- Une valve étanche est -elle garante d'un bon résultat?
 - pas forcément....
 - le chirurgien va tout changer

Pronostic de la fuite

- Mais le chirurgien va tout arranger!...
- Mais les patchs modifient la cinétique valvulaire et peuvent empêcher la coaptation des hémivalves, même si elle était parfaite
- Facteurs prédictifs de mauvais résultats ?
 - Les formes avec coarctation et autres CC associées...
 - Hypoplasie ou malposition “mitrale”
 - Ceux qui doivent être opérés tôt dans la vie...
 - Les eusomiques?





CAVC- Indications chirurgicales

- Selon l'âge : de 2 à 6 mois
- Selon tolérance et prise de poids
- Selon l'état des résistances vasculaires pulmonaires (cathétérisme si doute /HTAP)
- Selon l'importance des fuites valvulaires
- Selon l'existence de lésions associées
- Selon l'aspect anatomique :
 - Ventricules équilibrés
 - Prédominance ventriculaire (VD ou VG)

Echographie post op

- Fonction VG et VD
- Fuites valvulaires AV
- Voie VG aorte
- CIV résiduelle

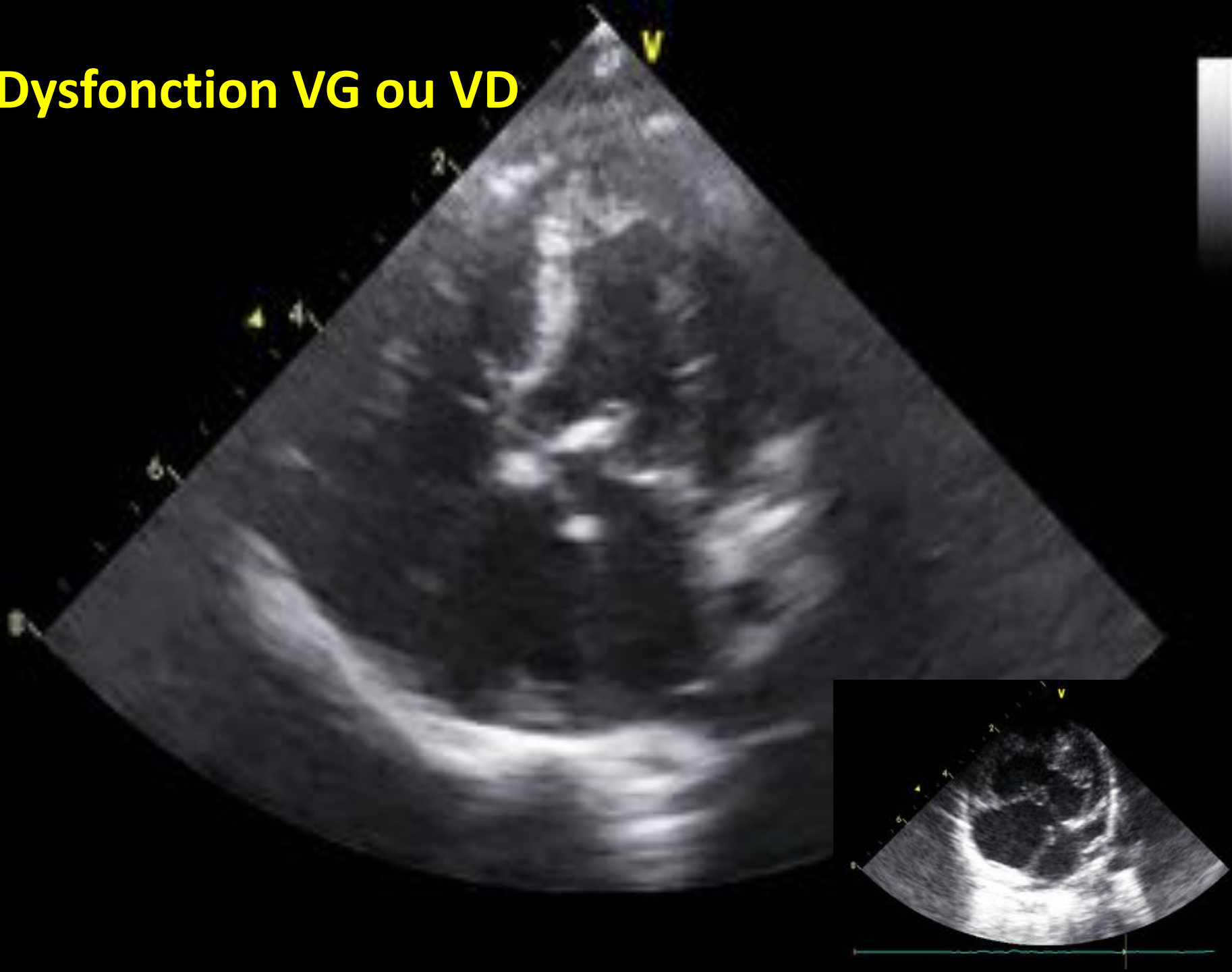
Complication à long terme :

- Rao sous valvulaire
- Vieillessement des VAV

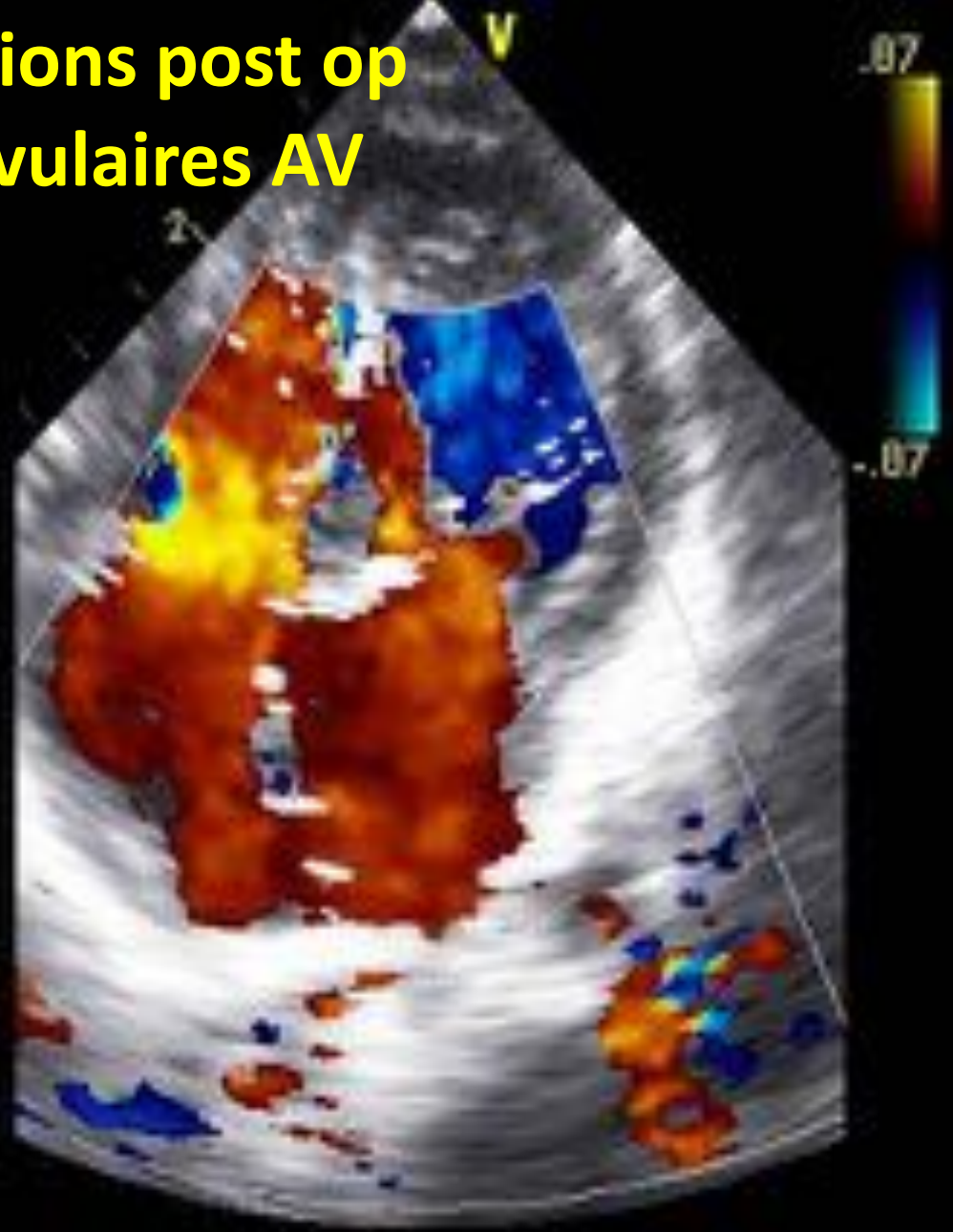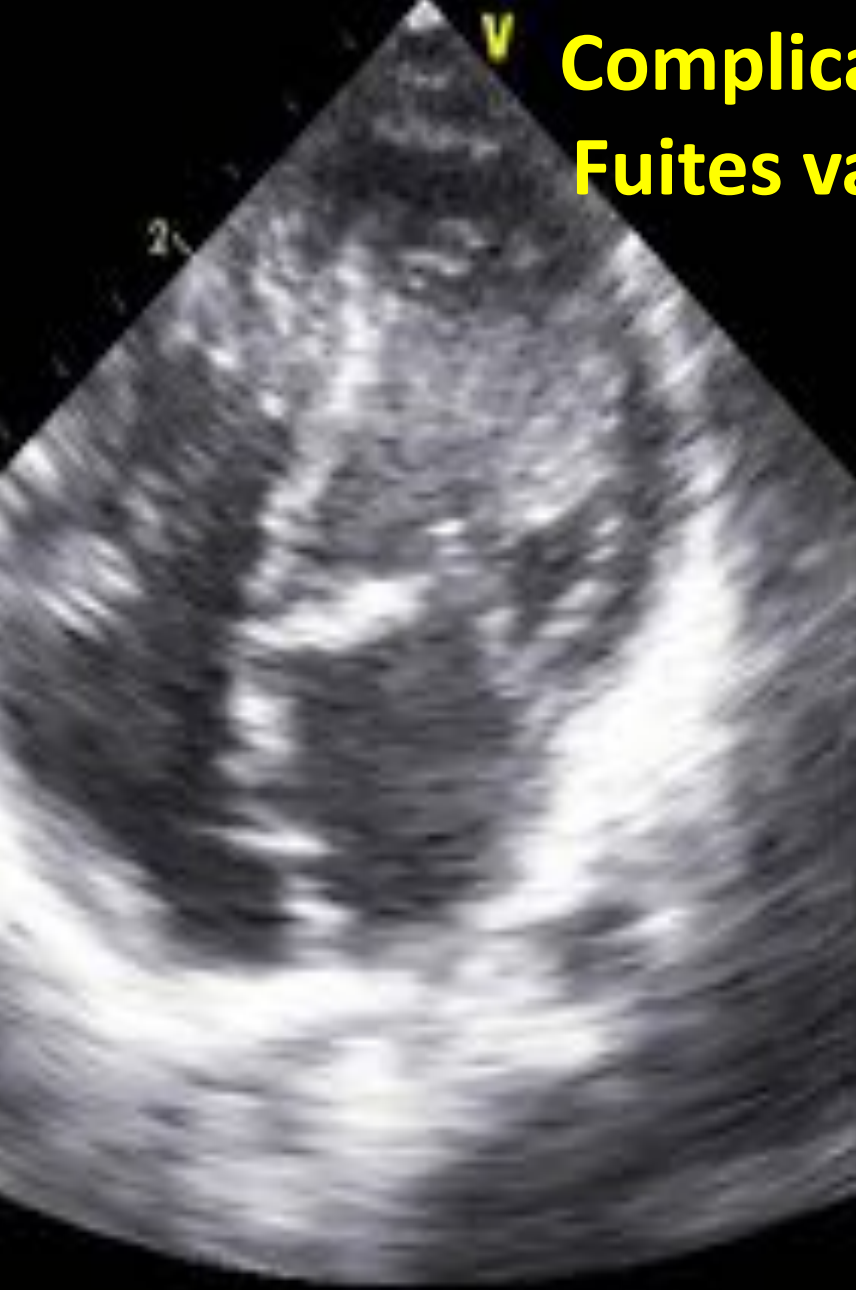Complications post op

- BAV
- HTAP
- Dysfonction VG ou VD
- Fuites valvulaires AV

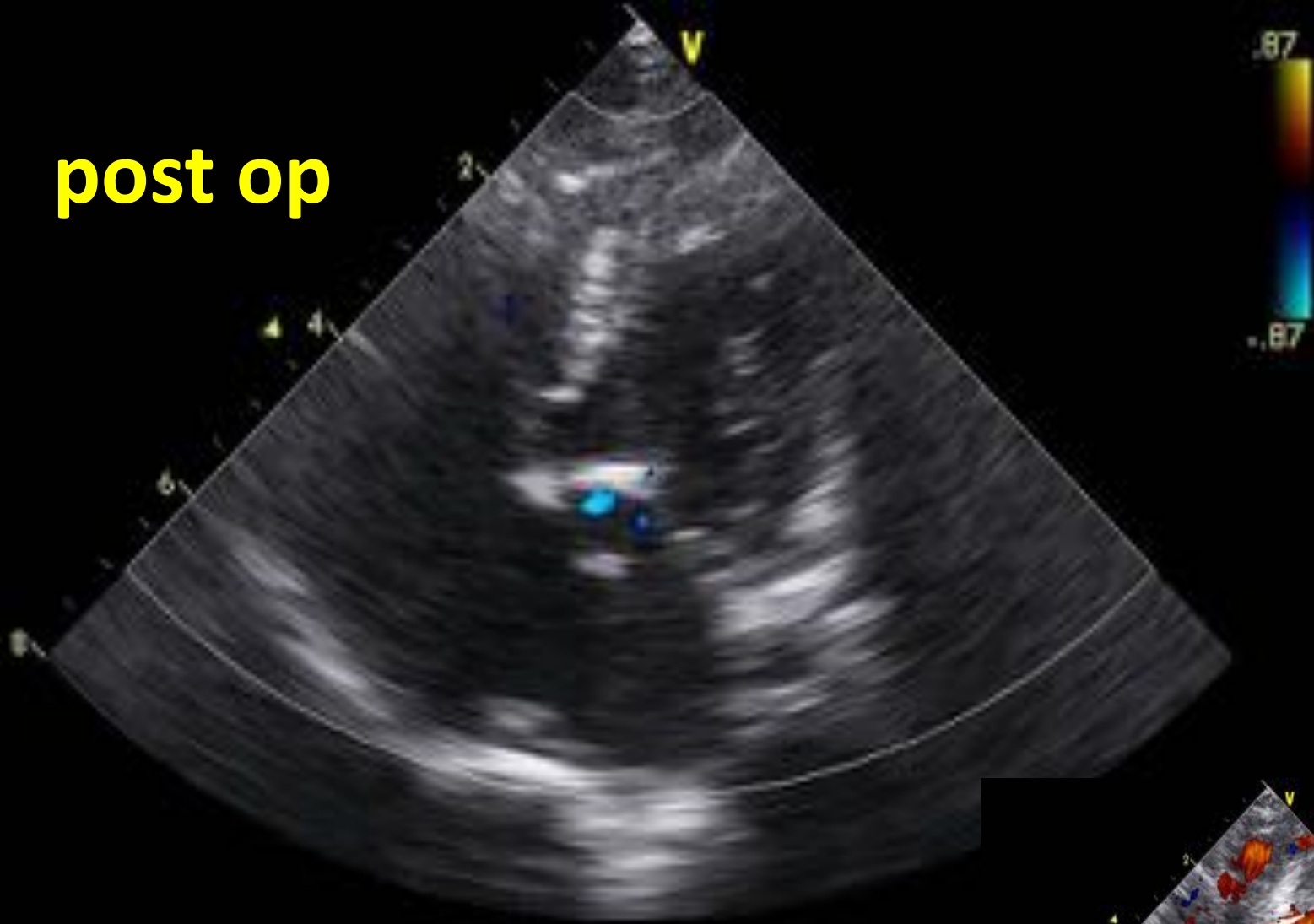
Dysfonction VG ou VD



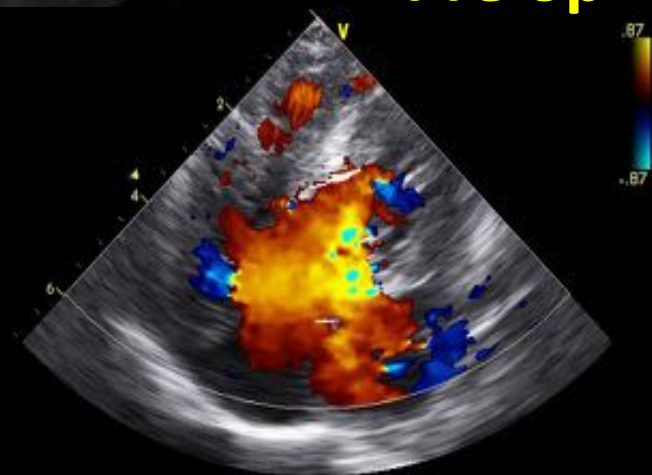
Complications post op Fuites valvulaires AV



post op



Pré op



Conclusion

- Cardiopathies congénitales classique de la T21
- Accessible au diagnostic anténatal
- Échocardiographie fondamentale :
 - Bilan morphologique complet : CAVC isolé ou associé (obstruction voie droite = CAV Fallot ou obstruction voie gauche)
- Retentissement :
 - Surcharge volumique / Dilatation cavitaire
 - Hyperdébit pulmonaire / Hypodébit systémique
 - Cyanose
 - HTAP
- Chirurgie avant 6 mois