Patología hemorrágica cerebral

10

A. Ugarte Nuño

OBJETIVOS

- Describir los hallazgos en imagen de los diferentes tipos de hemorragias intracerebrales.
- Conocer las diferentes etiologías para realizar un diagnóstico por imagen más preciso.
- Reconocer la evolución habitual de las hemorragias intracerebrales.
- Revisar los factores pronósticos en imagen de las hemorragias intracraneales.

INTRODUCCIÓN

La hemorragia intracraneal (HIC) espontánea constituye aproximadamente el 15 % de los ictus; el 85 % restante son isquémicos. La HIC puede producirse en el parénquima cerebral, en el espacio subaracnoideo o en el espacio subdural, y existen múltiples causas. La incidencia de la HIC es de aproximadamente 25 por 100.000 personas/año y tiene unas consecuencias devastadoras. Mientras que en la hemorragia subaracnoidea (HSA) sí se han producido avances terapéuticos, en el caso de la hemorragia intraparenquimatosa, las herramientas terapéuticas siguen siendo muy limitadas.

El papel de la neuroimagen es esencial en el manejo de estos pacientes para conocer la extensión y localización de la hemorragia. En este capítulo se pondrá énfasis en el uso de la tomografía computarizada (TC), ya que es la técnica más frecuentemente empleada en la evaluación urgente de estos pacientes. No se discutirán las HIC postraumáticas, pues se verá en el capítulo 2 Traumatismo craneoencefálico.

HEMORRAGIA INTRAPARENQUIMATOSA

Introducción

La hemorragia intraparenquimatosa es el subtipo de infarto cerebral con mayor tasa de mortalidad precoz, con una mortalidad y morbilidad mayores que las del ictus isquémico o la HSA. A pesar de los avances terapéuticos en los otros tipos de infarto, sigue sin haber un tratamiento específico que aporte un beneficio sustancial a la recuperación de estos pacientes.

Las pruebas de imagen neurológicas son esenciales en el diagnóstico y manejo de estos pacientes, ya que aportan información sobre la etiología subyacente y sobre características del hematoma que se pueden asociar a mayor agresividad.

Recientes investigaciones demuestran que la hemorragia intraparenquimatosa es un proceso dinámico, en el que se observa una expansión del hematoma en más del 70 % de los pacientes en las primeras horas. Un manejo y tratamiento intensivo en estos pacientes, incluso en los de peor pronóstico, puede repercutir positivamente en su recuperación.

Etiología

La HIC se clasifica en primaria o secundaria según la etiología subyacente. La HIC primaria constituye el 78-88 %, bien como consecuencia de la rotura espontánea de pequeños vasos dañados de forma crónica por la hipertensión arterial o por depósitos arteriales de β-amiloide que debilitan la pared de vasos corticales. La HIC secundaria es consecuencia de lesiones subyacentes, como tumores, malformaciones vasculares, coagulopatías, infartos venosos o transformación hemorrágica de infartos isquémicos previos.

Hemorragia intracraneal primaria asociada a hipertensión arterial

La hipertensión arterial es el factor de riesgo aislado más importante para sufrir una hemorragia intraparenquimatosa.

La hemorragia hipertensiva afecta normalmente a pacientes de 60-70 años con una larga historia de hipertensión arterial o de hipertensión arterial tratada de forma inadecuada. Tiene una alta tasa de mortalidad, de aproximadamente el 30-50 %, aunque la recurrencia es baja si la hipertensión se trata de manera adecuada.

Las arterias perforantes profundas se originan directamente desde arterias intracraneales más voluminosas, con las que

forman un ángulo de 90°. Esta disposición anatómica hace que soporten peor los grandes cambios de presión, al debilitar sus paredes y formar secundariamente pequeños aneurismas conocidos como microaneurismas de Charcot-Bouchard. Las arterias perforantes dañadas pueden dar lugar a infartos lacunares si se trombosan, microsangrados si se fisuran o hemorragias intraparenquimatosas si se rompen por completo.

Pueden ocurrir en cualquier localización, aunque suelen afectar al parénquima cerebral profundo; ganglios basales y tálamos (80 %) cerebelo (10 %) y tronco del encéfalo (10 %) (**Fig. 10-1**). Debido a dicha localización en el parénquima cerebral profundo, la extensión al sistema ventricular es frecuente.

Hemorragia intracraneal primaria asociada a angiopatía cerebral amiloide

La angiopatía cerebral amiloide (AAC) es la causa más frecuente de hemorragias intraparenquimatosas lobares en adultos de edad avanzada, normalmente sin hipertensión arterial. Se produce como consecuencia del depósito de péptidos β-amiloides en las láminas media y adventicia de arterias cerebrales corticales y leptomeníngeas, lo que debilita la pared y predispone a su rotura. La rotura de estas arterias puede causar microhemorragias, focos de HSA o extensas hemorragias intraparenquimatosas.

> **!** Las hemorragias intraparenquimatosas secundarias a AAC suelen ser de localización lobar y cortical, con fácil extensión al espacio subaracnoideo o subdural. La extensión al sistema ventricular no es tan frecuente como en las hemorragias hipertensivas, pero, dado su gran tamaño, también pueden asociarla.

Estudios de TC sobre las características de estas hemorragias han descrito unas proyecciones digitiformes como un signo altamente específico de esta etiología (**Fig. 10-2**).

Es de gran importancia identificar las características de sospecha de AAC, ya que la tasa de recurrencia es alta y se ha demostrado una mayor predisposición para el desarrollo de demencia postsangrado. Asimismo, la indicación de tratamientos antitrombóticos es cuestionable debido a la alta tasa de recurrencia de estas hemorragias.

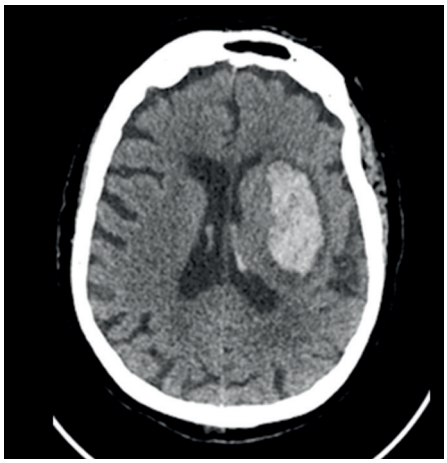

Figura 10-1. Tomografía computarizada craneal sin contraste intravenoso. Mujer de 63 años hipertensa. Hemorragia intraparenquimatosa localizada en ganglios basales izquierdos.

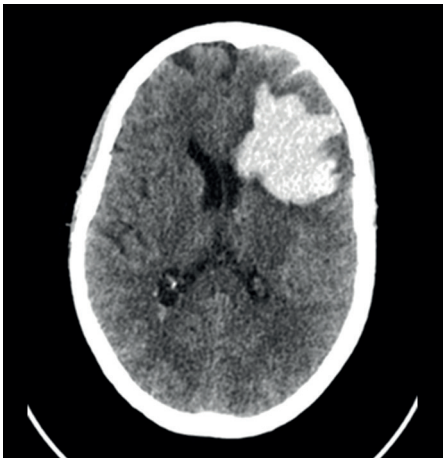

Figura 10-2. Tomografía computarizada craneal sin contraste intravenoso. Mujer de 70 años. Hemorragia lobar frontal izquierda con focos de hemorragia subaracnoidea.

Tradicionalmente, las AAC se diagnosticaban mediante el estudio anatomopatológico del tejido obtenido mediante una biopsia cerebral, fragmentos de parénquima cerebral de hematomas drenados o estudios *post mortem*. Sin embargo, en los años 90, se publicaron los criterios de Boston basados en imagen, que permitían alcanzar el diagnóstico de probable angiopatía amiloide en pacientes vivos en los que no era posible obtener muestra de tejido cerebral. Este hecho abrió la puerta a grandes investigaciones sobre el curso clínico de la enfermedad y sus posibilidades terapéuticas. En el año 2010, Jinn *et al.* publicaron los Criterios de Boston modificados, que incluyen hallazgos en imagen en RM y divide la posibilidad de AAC en cuatro categorías: definitiva, probable con apoyo anatomopatológico, probable y posible (**Tabla 10-1**). Estos criterios muestran una excelente especificidad y sensibilidad para el diagnóstico de AAC. Sin embargo, la disponibilidad de la RM es limitada y no todos los pacientes la toleran.

En el año 2018, Rodrigues *et al.* publicaron los Criterios de Edimburgo como alternativa a los anteriores, basados en hallazgos de imagen en TC y estudios genéticos (**Tabla 10-2**). Estos nuevos criterios incluyen tres factores predictivos: la presencia de HSA, la presencia de proyecciones digitiformes y la presencia de un alelo de apolipoproteína E4 (ApoE4). Las apolipoproteínas eliminan las placas de β-amiloide que se depositan en el tejido cerebral, sobre todo los tipos 2 y 3. Sin embargo, la apolipoproteína de tipo 4 dificulta la eliminación de dichos depósitos. Por tanto, un alto contenido de apolipoproteína E4 en sangre periférica está asociado con mayores depósitos de β-amiloide en circulación cerebral, lo que aumentaría el riesgo de desarrollo de la AAC.

Hemorragia intracraneal secundaria

Las causas de hemorragia intracerebral secundaria incluyen la conversión hemorrágica de un infarto isquémico, malformaciones vasculares (malformación arteriovenosa, aneurisma

Tabla 10-1. Criterios de Boston clásicos y modificados

	Criterios de Boston clásicos	Criterios de Boston modificados
ACA definitiva	Estudio *post mortem*: • Hemorragia lobar, cortical o corticosubcortical • ACA severa con vasculopatía • Ausencia de otras lesiones	Sin modificaciones
ACA probable con muestra tisular compatible	Datos clínicos y muestra tisular (biopsia cortical o evacuación del hematoma): • Hemorragia lobar, cortical o corticosubcortical • Cierto grado de ACA en el tejido • Ausencia de otras lesiones	Sin modificaciones
ACA probable	Datos clínicos y TC/RM: • Múltiples hemorragias de localización lobar, cortical o subcortical • Edad ≥55 años • Ausencia de otras causas de hemorragia	Datos clínicos y TC/RM: • Múltiples hemorragias de localización lobar, cortical o subcortical • Siderosis superficial focal o diseminada de distribución lobar, cortical o corticosubcortical • Edad ≥55 años • Ausencia de otras causas de hemorragia
ACA posible	Datos clínicos y TC/RM: • Hemorragia única lobar, cortical o subcortical • Edad ≥ 55 años • Ausencia de otras causas de hemorragia	Datos clínicos y TC/RM: • Hemorragia única lobar, cortical o subcortical • Siderosis superficial focal o disemianda • Edad ≥55 años • Ausencia de otras causas de hemorragia

Adaptada de Linn, 2010. ACA: angiopatía cerebral amiloide ; RM: resonancia magnética; TC: tomografía computarizada.

cerebral, drenajes venosos anómalos, fístulas arteriovenosas), coagulopatías, vasculopatías, trombosis del seno venoso cerebral o el síndrome de moyamoya.

- **Conversión hemorrágica de un infarto isquémico**. El tejido cerebral infartado es un tejido con mayor riesgo de desarrollo de una hemorragia. La conversión hemorrágica de un infarto isquémico ocurre en aproximadamente el 40 % de los pacientes y este riesgo aumenta tras la recanalización vascular tanto intravenosa como intraarterial. El espectro de hallazgos de la conversión hemorrágica incluye:
  - Hemorragia petequial en la periferia del tejido infartado.
  - Hemorragia petequial confluente en el tejido infartado.
  - Hematoma parenquimatoso que afecta a menos del 30 % del tejido infartado.
  - Hematoma parenquimatoso que afecta a más del 30 % del tejido infartado con efecto de masa significativo.

- **Malformación arteriovenosa cerebral**. Estas malformaciones son conexiones anómalas entre arterias y venas cerebrales a través de múltiples pequeños vasos (nido vascular). Se piensa que son congénitas o adquiridas al poco tiempo de nacer con una prevalencia del 0,1 %. La rotura de una malformación arteriovenosa cerebral generalmente resulta en una hemorragia intraparenquimatosa, hemorragia intraventricular o HSA (**Fig. 10-3**).
- **Fístula arteriovenosa dural**. Son lesiones vasculares caracterizadas por conexiones fistulosas directas entre arterias durales o cerebrales y venas corticales o senos venosos durales, sin la presencia de un nido vascular. Se piensa que son lesiones adquiridas secundarias a traumatismo o a trombosis de los senos venosos cerebrales. La rotura de estas fístulas suelen presentarse como hematomas intraparenquimatosos o hemorragias subdurales.
- **Trombosis venosa cerebral**. La hemorragia intraparenquimatosa secundaria a un infarto venoso no suele seguir una distribución arterial típica y se suele localizar cerca de la unión corticosubcortical. La trombosis del seno se diagnostica por la hiperdensidad del seno venoso en la TC sin contraste y la ausencia de tinción del seno en la venografía por TC (signo del delta vacío).

Tabla 10-2. Criterios de Edimburgo

	Probabilidad de ACA moderada o severa					
	Baja	Media		Alta		
HSA	–	+	–	+	+	+
ApoE4 +	–	–	+	+	–	+
Proyecciones digitiformes	–	–	–	–	+	+

Adaptada de Rodrigues, 2018. ACA: angiopatía cerebral amiloide; ApoE4: apolipoproteína E4; HSA: hemorragia subaracnoidea.

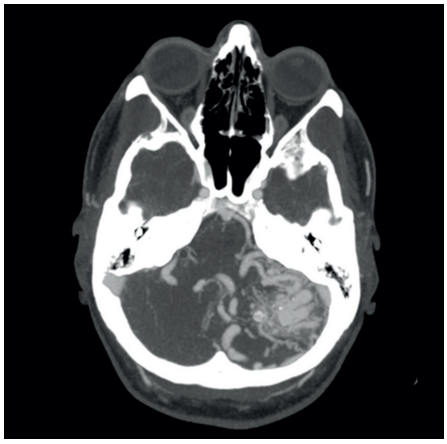

Figura 10-3. Tomografía computarizada craneal con contraste intravenoso. Mujer de 33 años con malformación arteriovenosa cerebelosa izquierda. Se observan múltiples vasos dilatados y tortuosos que conforman dicha malformación.

- **Aneurismas cerebrales**. La presentación más frecuente de la rotura de un aneurisma cerebral es la HSA. Sin embargo, en ocasiones, esta se puede extender al parénquima cerebral y a los ventrículos, según la localización del aneurisma. Los aneurismas micóticos, a diferencia de los aneurismas congénitos, tienden a desarrollarse en arterias cerebrales distales. Están asociados a cambios inflamatorios que resultan en pequeñas roturas de la pared arterial con la formación secundaria de aneurismas. La presentación más frecuente es la HSA cortical, aunque también pueden causar hematomas intraparenquimatosos (**Figs. 10-4A** y **10-4B**).

Factores pronósticos y escalas de la hemorragia intracraneal primaria

La hemorragia intraparenquimatosa es el subtipo de infarto cerebral con mayor tasa de mortalidad precoz y con una gran morbilidad. También es el subtipo de infarto para el que se dispone de menos opciones terapéuticas. Se han dedicado extensos recursos a detectar factores pronósticos que ayuden a clasificar y graduar las HIC con el objetivo de facilitar la intervención aguda y el manejo clínico.

En el año 2001, se propuso la escala de la HIC (**Tabla 10-3**). Esta escala es la más ampliamente utilizada, es sencilla y rápida

Tabla 10-3. Escala de la hemorragia intracraneal

Determinación de la escala de la HIC	
Parámetro	**Puntuación**
Puntuación Escala de Glasgow	
3-4	2
5-12	1
13-15	0
Volumen de la HIC (cc)	
≥30	1
<30	0
Hemorragia intraventricular	
Sí	1
No	0
Origen infratentorial de la ICH	
Sí	1
No	0
Edad (años)	
≥80	1
<80	0
Puntuación total	0-6

Adaptada de Hemphill, 2001. HIC: hemorragia intracraneal.

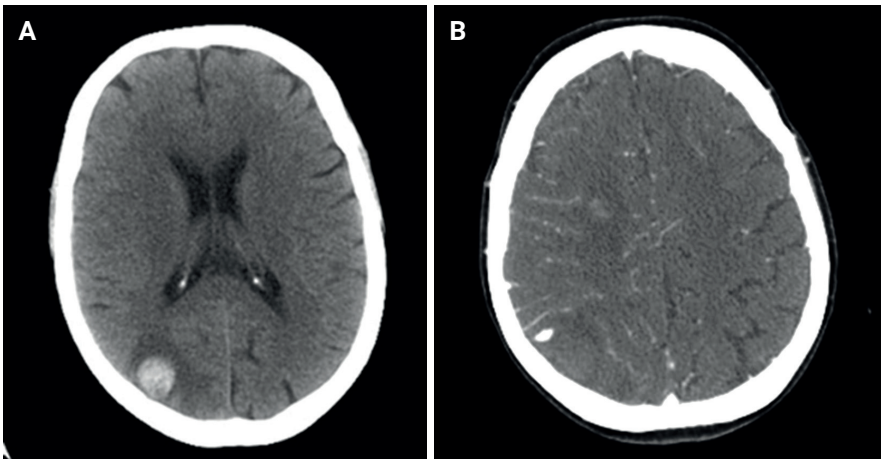

Figura 10-4. Hombre de 43 años con endocarditis. **A)** Tomografía computarizada sin contraste intravenoso. Hematoma intraparenquimatoso parietal derecho con edema circundante. **B)** Angiotomografía computarizada cerebral. Imagen sacular aneurismática en vasos corticales posteriores derechos en relación con aneurisma micótico.

de aplicar y da una idea inicial del pronóstico del paciente basado en la mortalidad a 30 días. Esta escala incluye cinco factores que son predictores independientes de mortalidad: Escala de Glasgow al ingreso, volumen de la HIC, vertido intraventricular, localización infratentorial de la hemorragia y edad. Es una escala de 0 a 6 puntos, en la que se demostró que a mayor puntuación, mayor tasa de mortalidad: en los resultados del estudio de los del grupo 0 nadie murió y de los del grupo 5 (que incluye puntuaciones 5 y 6), murieron todos. Sin embargo, con el tiempo se ha visto que los de los grupos 0 y 1 no siempre tienen tan buen pronóstico y, entre los del grupo 4 y 5, hay más pacientes de los predecibles que tienen mejor pronóstico. Los cambios observados pueden deberse a la prevención primaria y secundaria de la hipertensión arterial y al mejor resultado de las medidas de soporte e intervenciones quirúrgicas, como el drenaje ventricular o la evacuación de los hematomas. Por tanto, la predicción de mortalidad que ofrece la escala HIC ha quedado algo obsoleta. Por esta razón, a raíz de varios estudios de los últimos años se recomienda la revaloración de la escala para mejorar la precisión y validez de los resultados y se han propuesto múltiples escalas como la MICH, ICH-FOS, Essen-ICH o ICH-GS, que tienen en cuenta más parámetros, pero que, a la vez, resultan más complejas.

En referencia a las HIC secundarias, en el año 2010 se publicó la escala *Secondary Intracerebral Hemorrhage Score* (SICH) con el objetivo de estratificar a los pacientes con una hemorragia intraparenquimatosa según el riesgo de presentar una causa vascular subyacente. Esta escala valora los hallazgos de la TC inicial sin contraste intravenoso, el grupo de edad, el sexo y la presencia de hipertensión arterial o alteración de la coagulación (**Tabla 10-4**). Los pacientes con una puntuación de 0 no serían candidatos a ninguna prueba vascular, los pacientes con una puntuación de 1 o 2 se podrían estudiar inicialmente con una prueba vascular menos invasiva, como es la angiografía por TC (angio-TC), y los pacientes con una puntuación igual o mayor que 3 podrían ser estudiados directamente con angiografía por sustracción digital.

Tabla 10-4. Escala de la hemorragia intracraneal secundaria

Determinación de la escala secundaria de la HIC	
Parámetro	**Puntuación**
Categorización del TC basal*	
Probabilidad alta	2
Indeterminada	1
Probabilidad baja	0
Grupo de edad (años)	
18-45	2
46-70	1
≥71	0
Sexo	
Mujer	1
Hombre	0
HTA o alteración de la coagulación**	
Sí	1
No	0

Adaptada de Almandoz, 2010. *Probabilidad alta: presencia de 1) vasos dilatados o calcificaciones en los márgenes de la HIC o 2) hiperdensidad del seno venoso o vena cortical de drenaje de la ICH. Probabilidad baja: no se observa ni 1) ni 2) y la HIC está localizada en ganglios basales, tálamos o tronco cerebral. Indeterminado: no cumple criterios de alta ni de baja probabilidad. **Alteración de la coagulación definida como INR >3, TTPa >80 sg, plaquetas <50.000 o tratamiento diaria antitrombótico. HTA: hipertensión arterial; TC: tomografía comnputarizada.

Factores predictivos de la expansión del hematoma intraparenquimatoso

! La expansión del hematoma intraparenquimatoso es un factor pronóstico potencialmente modificable y representa la diana terapéutica principal de los estudios de investigación actuales. Es esencial conocer los siguientes hallazgos en la CT asociados a la expansión hemorrágica.

Volumen del hematoma

El volumen de la hemorragia al diagnóstico es el marcador de expansión independiente más simple y mejor establecido. El volumen se puede calcular fácilmente mediante la ecuación ABC/2, donde A, B y C representan las dimensiones ortogonales máximas del hematoma. Hoy en día, existen diversas herramientas de *software* específicas que calculan el volumen de la lesión de una forma rápida y precisa. Es recomendable utilizarlos si se dispone de ellos. Cuando se tomen las medidas, no se debe incluir la hemorragia intraventricular en espacio subaracnoideo o subdural. Se ha demostrado que las hemorragias con un volumen mayor de 30 mL presentan mayor riesgo de expansión. De forma inversa, los pequeños hematomas han demostrado muy bajo riesgo de expansión.

Spot sign *o signo del punto*

El *spot sign* es uno de los primeros signos descritos como factor predictivo de la expansión del hematoma. Se define como un punto hiperdenso en el seno del hematoma en los estudios de TC con contraste intravenoso que refleja un foco de sangrado activo. Su interpretación depende de la fase en la que se haya adquirido la imagen. En fases precoces, se detectan menos focos hiperdensos, pero están más fuertemente asociados con la expansión del hematoma, por lo que es menos sensible pero más específico. En fases tardías, se detectan más focos hiperdensos, pero están menos asociados a la expansión del hematoma, es decir, las fases tardías tienen mayor sensibilidad pero menor especificidad.

Irregularidad de los márgenes

La irregularidad de los márgenes del hematoma está asociada con una peor funcionalidad del paciente a largo plazo, probablemente mediada por la expansión del hematoma. Se postula

que la irregularidad de los márgenes representa focos secundarios de sangrado, debidos a la toxicidad e irritación que causa la sangre sobre el parénquima circundante, lo que forma nuevos focos de sangrado y favorece su expansión. Otros estudios indican que las características físicas de la interfase hematoma-parénquima cerebral favorecen un estadio final del hematoma de forma elipsoidal y de márgenes lisos, por lo que la visualización de hematomas irregulares representaría un estadio intermedio en su proceso de maduración.

Barras *et al.* publicaron una escala para estratificar a los pacientes en función del riesgo de expansión del hematoma. La escala consta de cinco grados y valora la irregularidad de los márgenes del hematoma (**Tabla 10-5**). Los grados 1 y 2 se consideran de bajo riesgo, y los grados 3, 4 y 5, de alto riesgo de expansión hemorrágica.

Densidad del hematoma

Una apariencia heterogénea del hematoma en la TC puede reflejar sangrado activo, sangrado a diferentes tiempos o multifocalidad. Por tanto, se considera que esta apariencia heterogénea puede estar asociada con la expansión del hematoma y con un curso más intensivo de la hemorragia.

Al igual que con la irregularidad de los márgenes, Barras *et al.* publicaron una escala para estratificar a los pacientes en función del riesgo de expansión del hematoma. La escala consta de cinco grados y valora los focos hipodensos presentes dentro del hematoma y que no contactan con la superficie (v. **Tabla 10-5**). Los grados 1 y 2 se consideran dentro del grupo de bajo riesgo, y los grados 3, 4 y 5, dentro del grupo de alto riesgo de expansión hemorrágica.

Niveles líquido-líquido

Este signo representa una sedimentación precoz del hematoma y se ha demostrado una relación entre dicha apariencia y la expansión del hematoma así como con el mal pronóstico del paciente. Los niveles líquido-líquido están asociados a tratamientos anticoagulantes y a grandes hemorragias lobares. La prevalencia de este signo es del 1-7 %.

Tabla 10-5. Escala de Barras para márgenes y densidad del hematoma

Irregularidad de los márgenes	Densidad del hematoma
I	I
II	II
III	III
IV	IV
V	V

Adaptada de Barras, 2009.

Signo de la mezcla

Se define como un área relativamente hipodensa adyacente a un área hiperdensa en el interior del hematoma y que tiene que presentar una diferencia de unidades Hounsfield (UH) de 18. Este signo, presente en aproximadamente el 13-17 % de los hematomas intracraneales, también parece estar asociado a peor pronóstico (**Fig. 10-5**).

Signo del remolino

Este signo se define como áreas de hipoatenuación o isoatenuación respecto al parénquima cerebral normal en el seno de la hemorragia. Las áreas de la hipoatenuación o isoatenuación pueden ser redondas, lineales o irregulares. Fue inicialmente descrito en hematomas subdurales y relacionaba la heterogeneidad de la colección extraaxial con la expansión del hematoma. Los mismos hallazgos se aplicaron al hematoma intraparenquimatoso y se observó una asociación constante entre el signo del remolino y el mal pronóstico de los pacientes, aunque no se obtuvo una relación clara con su expansión. Es menos prevalente en hematomas pequeños (**Fig. 10-6**).

Signo del agujero negro

Es un subtipo del signo del remolino que tiene que estar encapsulado en el interior de la hemorragia y no contactar con el parénquima cerebral circundante, presentar un borde nítido y una diferencia mayor de 28 UH respecto al parénquima circundante. La presencia de un agujero negro es un factor independiente de alta especificidad de expansión del hematoma (**Fig. 10-7**).

Hipodensidades

Los signos mencionados previamente capturan la presencia de hipodensidades en el interior de la hemorragia, sin embargo,

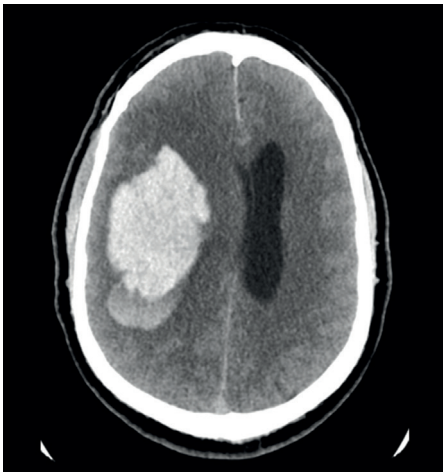

Figura 10-5. Tomografía computarizada craneal sin contraste intravenoso. Hematoma intraparenquimatoso hiperdenso en ganglios basales derechos con área posterior bien definida de menor densidad en relación con el signo de la mezcla.

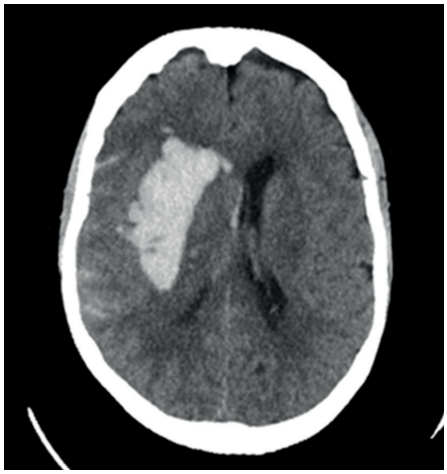

Figura 10-6. Tomografía computarizada craneal sin contraste intravenoso. Hemorragia intraparenquimatosa en región de ganglios basales derechos con hemorragia subaracnoidea asociada. El hematoma presenta bordes irregulares y dos imágenes lineales hipodensas correspondientes al signo del remolino.

Figura 10-7. Tomografía computarizada craneal sin contraste intravenoso. Hematoma intraparenquimatoso en ganglios basales derechos de márgenes regulares y una imagen hipodensa redonda en el seno del hematoma en relación con el signo del agujero negro.

no está claro que haya diferencias entre la forma en que se presentan y se postula un fenómeno de superposición entre ellos. Quizá la forma más simple de interpretar los hallazgos sea que cualquier hipodensidad encapsulada en el interior del hematoma, independientemente de su forma, se asocia a un mayor riesgo de expansión del hematoma.

Hallazgos en imagen de la evolución del hematoma intraparenquimatoso

La apariencia del hematoma intraparenquimatoso varía en función del tiempo desde que se produjo el sangrado. Su apariencia está determinada por los cambios de densidad que ocurren con el tiempo, que reflejan la formación, retracción y lisis del coágulo. La TC también permite diferenciar correctamente el edema circundante y el efecto de masa secundario sobre el parénquima cerebral adyacente.

En condiciones normales, la densidad del parénquima cerebral corresponde a unos 40-50 UH. Tras la extravasación de sangre se forma un coágulo de alta densidad por la presencia de hemoglobina. Durante las primeras horas, el hematoma puede aumentar y, a su vez, producirse la retracción del coágulo con mayor concentración de glóbulos rojos, por lo que se observa un mayor aumento de densidad y tamaño que puede llegar hasta los 70-90 UH. Es importante tener en cuenta que, en los pacientes anémicos, al haber menos hemoglobina, la densidad de los hematomas no será tan alta.

Con la degradación de la hemoglobina, se produce una disminución paulatina de la densidad del hematoma. Dicha degradación ocurre desde la periferia hacia el centro, por lo que el hematoma presenta bordes cada vez peor delimitados y menos densos (**Figs. 10-8A** y **10-8B**). El hematoma pierde densidad y volumen hasta observarse a

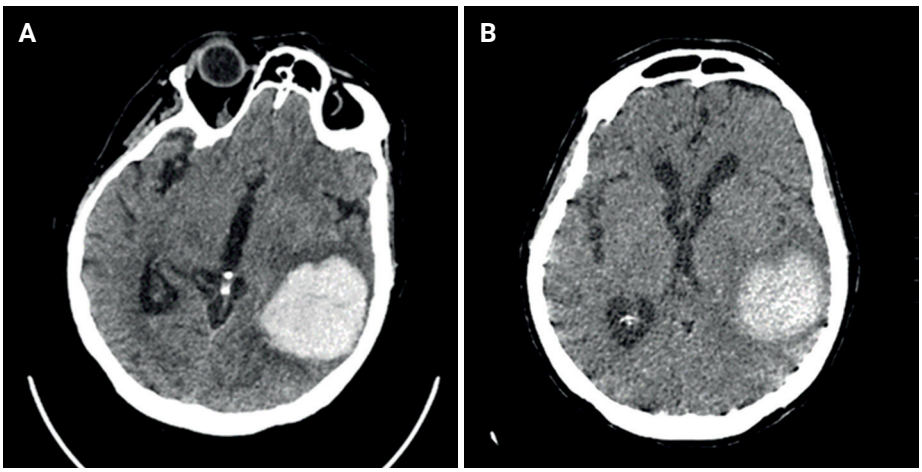

Figura 10-8. Tomografía computarizada craneal sin contraste intravenoso. **A)** Hematoma intraparenquimatoso parietotemporal izquierdo en fase aguda, homogéneo y bien definido con escaso edema circundante. **B)** El mismo paciente 13 días después: se observa un hematoma de menor densidad y con márgenes peor definidos.

medio-largo plazo una lesión hipodensa y, por último, un área malácica.

Conclusión e informe radiológico de las hemorragias intraparenquimatosas

Como ya se ha descrito, las características radiológicas de las hemorragias intraparenquimatosas y los hallazgos asociados son esenciales para el manejo urgente del paciente. Por eso, es recomendable incluir siempre las siguientes características en el informe radiológico.

- Localización y tamaño de la hemorragia.
- Presencia de edema perilesional.
- Irregularidad de los márgenes, densidad del hematoma y presencia de hipodensidades.
- Presencia de HSA o subdural.
- Vertido intraventricular o presencia de hidrocefalia.
- Desplazamiento de línea media o efecto de masa sobre el tronco del encéfalo.
- Sospecha de causa secundaria de HIC.

HEMORRAGIA SUBARACNOIDEA

Introducción

La HSA no traumática es un subtipo de ictus hemorrágico que representa aproximadamente el 5 % de todos los accidentes vasculares. Su causa más frecuente es la traumática. El 85 % de los casos de HSA espontánea son secundarios a la rotura de un aneurisma intracraneal, el 10 % a la hemorragia perimesencefálica no aneurismática y el 5 % a una variedad de causas que incluyen: malformaciones arteriovenosas, fístulas durales, vasculitis, trombosis de venas cerebrales, síndrome de vasoconstricción reversible, angiopatía amiloide y síndrome de encefalopatía posterior reversible. A pesar de los avances terapéuticos, la mortalidad de la HSA sigue siendo alta, descrita entre el 20-50 % y principalmente asociada a la HSA aneurismática. Los factores asociados a una mayor mortalidad son la gravedad clínica en el momento de presentación, edad avanzada, resangrado del aneurisma, aneurismas de gran tamaño, vasoespasmo e isquemia cerebral.

Patrones de distribución de la hemorragia subaracnoidea

La HSA se puede dividir en tres grupos en función de su localización en la TC sin contraste intravenoso: cisternas supraselares con extensión hacia la periferia, localización perimesencefálica y cisternas bajas y, por último, distribución cortical.

Estos patrones facilitan el diagnóstico diferencial etiológico de la HSA. La correcta asignación del patrón de distribución de la sangre debe hacerse en una TC sin contraste intravenoso en las primeras 72 horas desde el inicio de los síntomas, ya que la redistribución de la sangre que ocurre después puede alterar el patrón de distribución inicial.

Cisternas supraselares con extensión difusa periférica

En este patrón, la sangre se sitúa en las cisternas supraselares y se extiende hacia la periferia ocupando las cisuras de Silvio y los surcos de las convexidades cerebrales. Este patrón es característico de la rotura de aneurismas saculares. Los aneurismas se originan normalmente en las ramificaciones de las arterias del polígono de Willis, y sus localizaciones más frecuentes son la arteria comunicante anterior (30 %), la arteria comunicante posterior (20 %), el top de la basilar (15 %) y la arteria cerebral media (12 %). El epicentro de la HSA a veces indica la localización del aneurisma roto. Puede observarse vertido intraventricular asociado en algunas ocasiones. Aunque la rotura del aneurisma es la causa más frecuente de este patrón, el diagnóstico diferencial de la HSA difusa incluye malformaciones arteriovenosas y fístulas durales, entre otras.

Perimesencefálica y cisternas bajas

Un 10 % de los casos de HSA son secundarios a la hemorragia perimesencefálica idiopática no aneurismática, un sangrado venoso benigno de curso favorable y con bajo riesgo de resangrado, vasoespasmo o hidrocefalia obstructiva. Para cumplir los criterios de esta entidad, el paciente tiene que presentar un buen estado clínico (Escala de Glasgow 15) y la hemorragia tiene que presentar las siguientes características:

- Epicentro de la hemorragia inmediatamente anterior al mesencéfalo.
- Extensión solo al aspecto posterior de la cisura interhemisférica.
- Extensión solo al aspecto medial de la cisura de Silvio.
- Ausencia de sangre intraventricular, aunque se pueden observar pequeños restos sanguíneos en la porción caudal de ambos ventrículos laterales.
- Ausencia de componente intraparenquimatoso.
- Estudio angiográfico negativo.

El 95 % de los casos que cumplen estos criterios son secundarios a una hemorragia venosa perimesencefálica. El 5 % restante se debe a la rotura de un aneurisma vertebrobasilar (**Figs. 10-9A** y **10-9B**).

Convexidades cerebrales

La HSA puede localizarse en raras ocasiones en surcos de la convexidad cerebral de forma aislada. En las series estudiadas, las causas más frecuentes son el síndrome de vasoconstricción reversible y la AAC. Otras causas son el síndrome de encefalopatía posterior reversible, trombosis venosa cortical, vasculitis del sistema nervioso central (SNC), drogas de uso recreacional, coagulopatía o síndrome de moyamoya.

- **Síndrome de vasoconstricción reversible**. Se presenta en pacientes de mediana edad con cefalea intensa que, a veces, se acompaña de déficits neurológicos. Es más frecuente en mujeres y suele presentarse tras un factor desencadenante, como sustancias o fármacos estimulantes o actividad extenuante. En el estudio de angio-TC se puede observar una vasoconstricción multifocal que, por definición, se resuelve en un período de 3 meses. La HSA cortical es la complica-

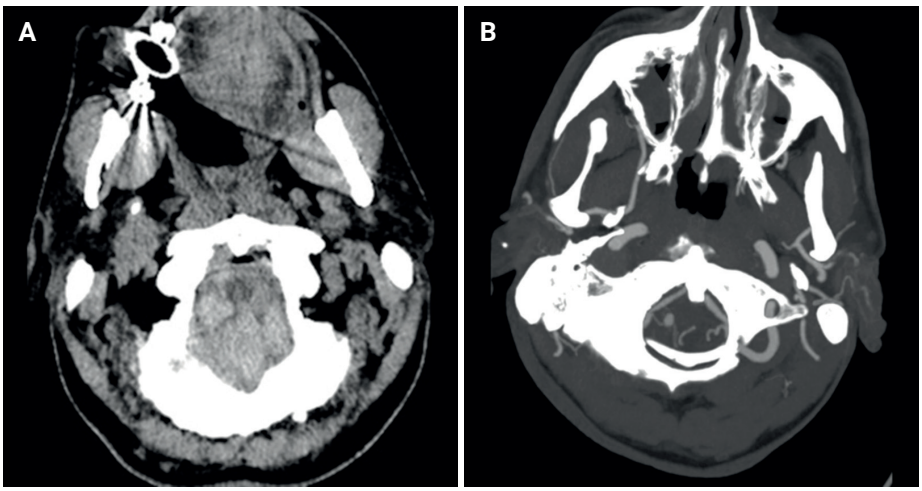

Figura 10-9. **A)** Tomografía computarizada craneal sin contraste intravenoso. Hematoma extenso de troncoencéfalo. **B)** Angiotomografía computarizada craneal. Aneurisma sacular dependiente de la arteria cerebelosa posteroinferior derecha.

ción más precoz del síndrome de vasoconstricción reversible, reflejada en el 20-25 % de los casos.

- **AAC**. Afecta a pacientes añosos y se define por depósitos de proteína β-amiloide en arterias corticales y leptomeníngeas que debilitan la pared arterial. En general, es asintomática, pero cuando es sintomática suele presentarse con grandes hemorragias lobares que pueden asociar focos de HSA o hematomas subdurales. También puede presentarse como una HSA cortical. Uno de los hallazgos típicos en la RM es la siderosis superficial en convexidades cerebrales como consecuencia de estas HSA focales crónicas.
- **Síndrome de encefalopatía posterior reversible**. Es una entidad clinicorradiológica que está asociada a situaciones hipertensivas. Se pueden observar áreas de edema cerebral en territorios frontera, principalmente en la fosa posterior. Los pacientes con síndrome de encefalopatía posterior reversible pueden presentarse con focos de HSA cortical en el 5-17 % de los casos, debido a la rotura de vasos piales por pérdida de los mecanismos de autorregulación del flujo cerebral.
- **Trombosis venosa cortical**. Se asocia en raras ocasiones a HSA en la convexidad cerebral.
- **Vasculitis del SNC**. Puede ser primaria o secundaria a una vasculitis sistémica o enfermedad del tejido conectivo. Las manifestaciones más frecuentes de la vasculitis del SNC son infartos, hemorragias parenquimatosas o lesiones de la sustancia blanca. La HSA cortical es una manifestación rara de la vasculitis.
- **Coagulopatía**. Son alteraciones en la coagulación causadas bien por fármacos anticoagulantes o por procesos como la coagulación intravascular diseminada o la trombocitopenia idiopática, que pueden presentarse con focos de HSA corticales aislados.
- **Síndrome de moyamoya**. Se observa una oclusión crónica de las arterias carótidas internas intracraneales y las primeras ramas del polígono de Willis, con el desarrollo de múltiples pequeñas arterias colaterales lenticuloestriadas para suplir el flujo cerebral. A medida que la enfermedad progresa, se desarrollan colaterales piales desde ramas de la arteria carótida externa que pueden romperse y causar HSA corticales. Los pacientes sufren cefaleas, síntomas de hipoperfusión cerebral, ataques isquémicos transitorios o infartos tanto isquémicos como hemorrágicos.
- **Causas vasculares**. Es raro que malformaciones vasculares del tipo de malformaciones o fístulas arteriovenosas causen HSA cortical; es más frecuente que produzcan hemorragias intraparenquimatosas o intraventriculares.
- **Drogas de uso recreacional**. Pueden actuar como desencadenante de la rotura de una lesión preexistente. Estos pacientes desarrollan aneurismas o una vasculitis difusa.

Vasoespasmo e isquemia cerebral tardía como complicación de la hemorragia subaracnoidea aneurismática

El vasoespasmo cerebral se define como la constricción de las arterias intracraneales.

> Se puede observar angiográficamente en alrededor del 70 % de los casos, aunque es sintomático en un 20-40 % de estos, mientras que el resto de los pacientes permanecen asintomáticos.

Aparece no antes del día 3 y es raro observarlo después del día 14; el período de tiempo entre el día 4 y el día 12 se considera de alto riesgo para el desarrollo de vasoespasmo. Se han propuesto diferentes teorías para explicar el mecanismo etiopatogénico del vasoespasmo. Algunos autores proponen que hay una disminución en la producción de óxido nítrico, un potente vasodilatador, o una respuesta atenuada al mismo en el endotelio. Otros investigadores postulan que la hemoglobina y sus productos de degradación son irritantes para el endotelio vascular y favorecen la vasoconstricción. Los productos de degradación de la hemoglobina favorecen la producción de endotelina-1, un potente vasoconstrictor que actúa sobre el músculo liso de las arterias intracraneales. Asimismo, productos como la bilirrubina causan un daño oxidativo sobre el endotelio que favorece la vasoconstricción.

El diagnóstico precoz del vasoespasmo es esencial para evitar lesiones isquémicas sobre el parénquima cerebral. La prueba de referencia para diagnosticar el vasoespasmo cerebral es la angiografía por sustracción digital, que muestra información precisa sobre las arterias intracraneales y la situación del aneurisma tratado. Sin embargo, existen otras pruebas menos invasivas como la angio-TC o la angio-RM con resultados muy satisfactorios.

> **!** Mediante la angio-TC o la angio-RM podrá visualizarse la disminución de calibre de los vasos intracraneales así como descartar la presencia de resangrado o de hidrocefalia, principales diagnósticos diferenciales del vasoespasmo. Las reconstrucciones de máxima intensidad (MIP) y volumétricas pueden resultar de gran ayuda a la hora de valorar el vasoespasmo.

La sensibilidad y la especificidad de estas técnicas disminuyen en vasos periféricos y en las regiones donde se observe un artefacto metálico por la presencia de *coils* en el aneurisma, por lo que si hay sospecha clínica se debe ampliar el estudio, a pesar de que la angio-TC o la angio-RM sean negativas. La ecografía Doppler transcraneal ha demostrado tener alta sensibilidad y especificidad en el diagnóstico de vasoespasmo, pero es dependiente del observador y no tiene tan buenos resultados cuando se estudian otras arterias que no sean la arteria cerebral media.

La isquemia cerebral tardía es una de las complicaciones más graves de la HSA aneurismática. Ocurre en alrededor del 30 % de los pacientes y clásicamente está atribuida al vasoespasmo cerebral. Las manifestaciones clínicas son sobre todo neurológicas, con déficits focales correspondientes al territorio afectado, cuya intensidad depende del grado y extensión de las ramas arteriales perjudicadas. La afectación de la arteria cerebral anterior se asocia con abulia, mutismo acinético y, en ocasiones, paraparesia. La arteria carótida interna o la arteria cerebral media se asocian con hemiparesia o hemiplejia, que pueden acompañarse de déficit sensitivo, hemianopsia y afasia. La cuadrantanopsia superior se suele relacionar con trastornos de la circulación posterior. La afectación de la circulación vertebrobasilar, con frecuencia, se presenta con signos sutiles y difusos que pueden ser difíciles de detectar. La isquemia del tronco cerebral suele asociarse a trastornos hemodinámicos y respiratorios.

> **!** La distribución y extensión de la sangre en el espacio subaracnoideo es uno de los signos predictivos más potentes de la isquemia cerebral tardía, por esta razón se han desarrollado diferentes escalas que gradúan la cantidad y localización de la sangre para intentar predecir su riesgo, además del riesgo de vasoespasmo. La más utilizada es la escala de Fisher (**Tabla 10-6**).

La escala de Fisher se aplica en casos de HSA aneurismática y valora el grosor de la sangre depositada en las cisternas (fina frente a gruesa), la extensión (focal frente a difusa) y la presencia de hemorragia intraventricular. El riesgo de desarrollar vasoespasmo aumenta a mayor puntuación en la escala.

Tabla 10-6. Escala de Fisher

Grupo	Descripción
1	No sangre detectada
2	Disposición difusa o fina, con todas las columnas verticales de grosor <1 mm (fisura interhemisférica, cisterna insular, cisterna ambiens)
3	Coágulos localizados y/o columnas verticales con un grosor ≥1 mm
4	Presencia de vertido intraventricular o hemorragia intraparenquimatosa

Adaptada de Fisher, 1980.

Factores confusores o simuladores de hemorragia subaracnoidea

Son múltiples las causas que pueden dar una imagen de falsa HSA, conocida como pseudo-HSA. Entre ellas se incluyen patologías del espacio subaracnoideo o artefactos de imagen.

Patología leptomeníngea

La meningitis bacteriana aguda y la carcinomatosis leptomeníngea producen una rotura de la barrera hematoencefálica que facilita la salida de proteínas hacia el líquido cefalorraquídeo. En casos graves, la concentración de proteínas puede ser tan alta como para generar una hiperdensidad en el espacio subaracnoideo, que puede interpretarse incorrectamente como HSA.

Pseudohemorragia subaracnoidea en pacientes con encefalopatía anóxica

En los casos graves, se observa una hipodensidad de toda la corteza cerebral por el edema cerebral difuso y borramiento de los surcos cerebrales con ingurgitación de las estructuras venosas. Esto hace que se observe una hiperdensidad del espacio subaracnoideo y cisternas basales que se puede interpretar como HSA, pero en estos pacientes está demostrado que no se detecta sangre en la punción lumbar ni en la autopsia *post morten.*

Causas yatrogénicas

La inyección intratecal de contraste o inyección intravenosa de contraste, cuando la barrera hematoencefálica está dañada, condiciona una hiperdensidad del espacio subaracnoideo que puede confundirse con sangre, aunque los valores de atenuación suelen ser más altos que los de la sangre. Puede ocurrir tras procedimientos intravasculares, como la embolización de aneurismas o el tratamiento de ictus isquémicos en los que se extravasa parte del contraste intravenoso utilizado por daño de la barrera hematoencefálica (**Fig. 10-10**). Es importante diferenciar la extravasación de contraste de una HSA real, ya que el tratamiento del paciente puede verse afectado. El contraste extravasado se reabsorbe normalmente durante las

Figura 10-10. Tomografía computarizada craneal sin contraste intravenoso en un paciente tras un cateterismo cardíaco por una parada. Se observa un edema cerebral difuso con extravasación de contraste a ganglios basales y tálamos por daño hipóxico de la barrera hematoencefálica.

primeras horas, por lo que un control a las 24 horas ayudará a esclarecer el diagnóstico. La TC con energía dual y la RM también ayudan en el diagnóstico diferencial.

HEMORRAGIA SUBDURAL

Introducción

Las hemorragias subdurales están asociadas a episodios traumáticos en la mayoría de las ocasiones, que solo se mencionan de forma breve en este capítulo. En pacientes añosos a veces el antecedente traumático no es reconocido o es tan pequeño que no se considera el factor causante. Se han descrito otros factores de riesgo para desarrollar un hematoma subdural agudo, entre ellos la hipertensión arterial, las anomalías vasculares y las alteraciones en la coagulación.

Los hematomas subdurales están en su mayoría causados por el daño a estructuras venosas que transcurren de forma profunda a la duramadre. El ritmo de crecimiento suele ser más pausado porque las estructuras dañadas son venosas y porque el espacio por donde se puede extender es relativamente amplio. Como consecuencia, la sintomatología no suele ser tan aguda. Sin embargo, extensos hematomas subdurales pueden causar un efecto de masa significativo con desplazamiento de la línea media y herniación cerebral.

Hallazgos en imagen

El hematoma subdural agudo se presenta en la TC como una colección extraaxial hiperdensa que se localiza en el espacio subdural, situado entre la duramadre y la aracnoides. Pueden extenderse por la convexidad cerebral, la hoz interhemisférica y el tentorio cerebeloso sin estar limitados por las suturas craneales, a diferencia de los hematomas epidurales.

Los hematomas subdurales pequeños pueden quedar ocultos por las estructuras óseas adyacentes, por lo que se recomienda cambiar la ventana hasta que sea posible diferenciar la densidad de la sangre de la densidad ósea. Así mismo, se recomiendan las reconstrucciones coronales para valorar mejor las convexidades cerebrales. En ocasiones, se pueden observar resangrados sobre hematomas subdurales crónicos, que en imagen quedan representados como colecciones extraaxiales hipodensas con un nivel líquido-líquido por la sangre hiperdensa sedimentada en la porción declive de la colección o colecciones subdurales de contenido muy heterogéneo.

★ CONCLUSIONES

- La hemorragia intracraneal espontánea constituye alrededor del 15 % de los ictus y tiene unas consecuencias devastadoras.
- El papel de la neuroimagen es esencial en el manejo de estos pacientes para conocer la extensión y localización de la hemorragia.
- En las hemorragias intraparenquimatosas, es esencial conocer los signos de expansión hemorrágica que se asocian a un peor pronóstico.
- Las HSA están mayormente causadas por roturas aneurismáticas, pero también es importante conocer las diferentes etiologías según el patrón de distribución de la misma.
- Los hematomas subdurales en pacientes añosos ocasionalmente ocurren sin traumatismo previo identificable.

BIBLIOGRAFÍA

Arvanitakis Z, Leurgans SE, Wang Z, Wilson RS, Bennett DA, Schneider JA. Cerebral amyloid angiopathy pathology and cognitive domains in older persons. Ann Neurol. 2011;69(2):320-7.

Barras CD, Tress BM, Christensen S, MacGregor L, Collins M, Desmond P et al. Density and shape as CT predictors of intracerebral hemorrhage growth. Stroke. 2009;40(4):1325-31.

Blacquiere D, Demchuck AM, Al-Hazzaa M, Deshpande A, Petrcich W, Aviv RI et al. Intracerebral hematoma morphologic appearance on noncontrast computed tomography predicts significant hematoma expansion. Stroke. 2015;46(11):3111-6.

Cuvinciuc V, Viguier A, Calviere L, Raposo N, Larrue V, Cognard C et al. Isolated acute nontraumatic cortical subarachnoid hemorrhage. Am J Neuroradiol. 2010;31(8):1355-62.

Davis SM, Broderick J, Hennerici M, Brun NC, Diringer MN, Mayer SA et al. Hematoma growth is a determinant of mortality and poor outcome after intracerebral hemorrhage. Neurology. 2006;66(8):1175-81.

Delgado Almandoz JE, Yoo AJ, Stone MJ, Schaefer PW, Goldstein JN, Rosand J, et al. Systematic characterization of the computed tomography angiography spot sign in primary intracerebral hemorrhage identifies patients at highest risk for hematoma expansion: the spot sign score. Stroke. 2009;40: 2994-3000.

Fisher CM. Pathological observations in hypertensive cerebral hemorrhage. J Neuropathol Exp Neurol. 1971;30:536-50.

Hemphill JC, Bonovich DC, Besmertis L, Manley GT, Johnston SC. The ICH score. Stroke. 2001;32(4):891-7.

Linn J, Halpin A, Demaerel P, Ruhland J, Giese AD, Dichgans M et al. Prevalence of superficial siderosis in patients with cerebral amyloid angiopathy. Neurology. 2010;74(17):1346-50.

Marder CP, Narla V, Fink JR, Tozer Fink KR. Subarachnoid hemorrhage: beyond aneurysms. Am J Roentgenol. 2014;202(1):25-37.

Messina AV, Chernik N L. Computed tomography: The «resolving» intracerebral hemorrhage. Radiology. 1976;118(3):609-13.

Morotti A, Dowlatshahi D, Boulouis G, Al-Ajlan F, Demchuk AM, Aviv RI et al. Predicting intracerebral hemorrhage expansion with noncontrast computed tomography: the BAT score. Stroke. 2018;49(5):1163-9.

Parizel P, Makkat S, van Miert E, van Goethem J, van den Hauwe L, de Schepper A. Intracranial hemorrhage: principles of CT and MRI interpretation. Eur Radiology. 2001;11(9):1770-83.

Rodrigues MA, Samarasekera N, Lerpiniere C, Humphreys C, McCarron MO, White P et al. The Edinburgh CT and genetic diagnostic criteria for lobar intracerebral haemorrhage associated with cerebral amyloid angiopathy: model development and diagnostic test accuracy study. Lancet Neurol. 2018;17(3):232-40.

Rodríguez-Luna D, Coscojuela P, Rodríguez-Villatoro N, Juega JM, Boned S, Muchada M et al. Multiphase CT angiography improves prediction of intracerebral hemorrhage expansion. Radiology. 2017;285(3):932-40.

Shankar JJ, Tan IY, Krings T, Terbrugge K, Agid R. CT angiography for evaluation of cerebral vasospasm following acute subarachnoid haemorrhage. Neuroradiol. 2012;54(3):197-203.

Van Asch CJ, Luitse MJ, Rinkel GJ, van der Tweel I, Algra A, Klijn CJ. Incidence, case fatality, and functional outcome of intracerebral haemorrhage over time, according to age, sex, and ethnic origin: a systematic review and meta-analysis. Lancet Neurol. 2010; 9(2):167-76.

Westerlaan HE, van Dijk JM, Jansen-van der Weide MC, de Groot JC, Groen RJ, Mooij JJ et al, Intracranial aneurysms in patients with subarachnoid hemorrhage: CT angiography as a primary examination tool for diagnosis. Systematic review and meta-analysis. Radiology. 2011;258(1):134-45.

Zerega Ruiz M, Müller Campos K, Rivera Miranda R, Bravo Grau S, Cruz Quiroga JP. Non-traumatic subarachnoid hemorrhage with negative initial computed tomography angiography. Rev Chil Radiol. 2018;24(3):94-104.