

UNIVERSIDAD DE SAN CARLOS DE GUATEMALA  
FACULTAD DE CIENCIAS MEDICAS



**ULTRASONOGRAFIA,  
METODO DIAGNOSTICO EN  
GINECO-OBSTETRICIA**

**Hospital Militar Central de Guatemala**

**Primeros 50 casos**

**INGRID HAYDEE SPIEGELER ROBLES DE DAVILA**

# C O N T E N I D O

INTRODUCCION

JUSTIFICACION

OBJETIVOS

MATERIAL Y METODOS

RECURSOS

GENERALIDADES ULTRASONIDO

- Generación Ultrasonido
- Modalidades Básicas
- Características comportamiento Imágenes Básicas
- Riesgos Ultrasonido
- Aplicaciones Ultrasonido
- Examen Ultrasonográfico
- Diagrama modalidad básica
- Fotografías imágenes clásicas

PRESENTACION DE DATOS

GRAFICAS

CONCLUSIONES

- Generales
- Obstétricas
- Ginecológicas

RECOMENDACIONES

- Generales
- Obstétricas
- Ginecológicas

## INTRODUCCION

La evaluación del útero grávido fue únicamente posible por mucho tiempo por medio de la palpación, auscultación clínica y de los Rayos X. En el auxilio de patología y ginecología (pélvica) se ha utilizado además laparoscopia y culdoscopia.

Ya durante los últimos veinticinco años se ha venido empleando el ultrasonido en sus diferentes modalidades, Sonografía Doppler y Halografía para fines diagnósticos, pero en este trabajo nos limitaremos al uso de la Sonografía como método diagnóstico, que es la utilización de ecos de corto pulso y alta frecuencia que atraviesan los tejidos blandos y nos dan imágenes en dos dimensiones pero que al integrarlas lograremos obtener tres dimensiones.

La característica más importante de este sencillo procedimiento diagnóstico, y que lo hace de gran utilidad en obstetricia en su carácter NO INVASIVO, puesto que hasta el momento no se ha comprobado ningún efecto teratogénico en el producto de la concepción, siendo utilizado en muchos centros especializados, rutinariamente durante todo el embarazo para la evaluación de crecimiento fetal, implantación de placenta y muerte fetal in útero, embarazo ectópico (todas sus localizaciones), embarazo múltiple, edad y peso gestacional, evaluación de anomalías congénitas fetales.

Hasta el momento es el único medio seguro que permite la evaluación visual del feto durante el primer trimestre, identificando problemas tempranos de la gestación y permitiendo decidir conductas terapéuticas urgentes y adecuadas. Otra utilidad más de la Ultrasonografía es para detectar mola hidatidiforme antes de que se manifieste clínicamente, permitiendo evitar o disminuir las complicaciones al hacer el diagnóstico temprano.

Desde el punto de vista ginecológico, su utilidad no es menos importante. Permite la confirmación, localización y medición de masas pélvicas, pudiéndose determinar la densidad, forma, volumen y algunas otras características que, como en el caso de las masas ováricas, permite establecer criterios de be-

nignidad o malignidad. Puede determinarse la presencia de ascitis, o hemorragia intraabdominal, de singular importancia especialmente en los casos como embarazo ectópico roto.

La ventaja de la ultrasonografía no se limita a la Gineco-Obstetricia. Actualmente su uso en medicina es amplio: neurología, oftalmología, cardiología, nefrología, urología, etc.

Sin embargo, en la obstetricia estas ventajas se hacen mayores, por cuanto permite, con absoluta seguridad y sin riesgo al feto, evaluar la gestación desde las primeras semanas, así como la evolución del embarazo.

La utilización de esta técnica en el Hospital Militar Central de Guatemala, motiva la realización del trabajo y de esta forma evaluar la utilidad que tiene la ultrasonografía en Gineco-Obstetricia como método de diagnóstico aplicado a nuestro medio.

## JUSTIFICACION

La razón fundamental del presente trabajo es dar a conocer este nuevo sistema diagnóstico en nuestro medio en pacientes Gineco-obstétricas, ya que por ser un procedimiento NO INVASIVO, ofrece la máxima seguridad para el producto de la concepción y no causa mayores molestias a la madre, ofreciendo además calidad diagnóstica.

No menos importante es su utilización para evaluaciones pélvicas en pacientes ginecológicas ya que permite la localización, densidad, volumen y tamaño de masas intrapélvicas e incluso puede establecer con alto porcentaje de seguridad la benignidad o malignidad de la misma.

A causa de la rapidez en su aplicación permite decidir conductas terapéuticas adecuadas en situaciones urgentes que requieran de una inmediata resolución.

### OBJETIVOS

1. Conocer las bases de la técnica ultrasonográfica como método diagnóstico en Ginecología y Obstetricia.
2. Conocer las ventajas y limitaciones de ultrasonografía en el manejo clínico de pacientes Gineco-Obstétricas.

## METODOLOGIA

Se utilizaron los expedientes de las primeras cincuenta (50) pacientes que fueron sometidas a examen con el aparato de Ultrasonido Imagen Tiempo Real del Hospital Militar Central de Guatemala. (Tomason D. Siemens)

Se elaboraron fichas para recopilar los siguientes datos:

- a) Edad.
- b) Antecedentes obstétricos (menarquia, última regla, medios anticonceptivos, etc.)
- c) Antecedentes patológicos de embarazos anteriores.
- d) Motivos de consulta.
- e) Diagnóstico clínico.
- f) Causa de solicitud de sonograma.
- g) Hallazgos y diagnóstico ultrasonográfico.
- h) Diagnóstico final.

Cada expediente fue analizado y se evaluaron las fotografías de los estudios sonográficos, para esto último se contó con la supervisión y asesoramiento de los médicos de la unidad de ultrasonido del Hospital Militar Central de Guatemala.

Para comprobar los diagnósticos ultrasonográficos con los diagnósticos finales se consultaron los archivos de patología y quirúrgicos del mismo centro.

## RECURSOS

1. *Humanos:*
  - a) Médico Revisor y Asesor.
  - b) Personal Médico del Departamento de Gineco-Obstetricia del Hospital Militar Central de Guatemala.
  - c) Personal de Biblioteca y Tesario de la Facultad de Ciencias Médicas de la Universidad de San Carlos de Guatemala.
2. *Físicos*
  - a) Edificio del departamento de Gineco-Obstetricia del Hospital Militar Central de Guatemala.
  - b) Equipo de Ultrasonografía del mencionado departamento. (Tomason D. Siemens)
  - c) Expedientes clínicos de pacientes evaluadas durante el presente trabajo.
  - d) Papeletas de investigación diseñadas para nuestro propósito.
  - e) Bibliografía y revistas del tema realizado.

Una vez obtenidos todos los datos se procedió a tabular los mismos, para la presentación de gráficas y elaborar las conclusiones y recomendaciones finales.

## PRINCIPIOS BASICOS DEL ULTRASONIDO

El sonido es una forma de energía que se transmite a través de la materia en forma de ondas cíclicas repetidas a intervalos regulares que reciben el nombre de frecuencia.

El oído humano percibe el sonido cuando su frecuencia se sitúa en el rango de 16,000-20,000 Hz. (1 Hz=1 ciclo por segundo), cuando ésta es mayor, inaudible para nuestro oído, hablamos de ultrasonido.

La porción del espectro de sonido que interesa en el diagnóstico médico generalmente son frecuencias de uno a diez millones de ciclos por segundo (1 a 10 M Hz.)

El ultrasonido puede transmitirse a través de sólidos y líquidos.

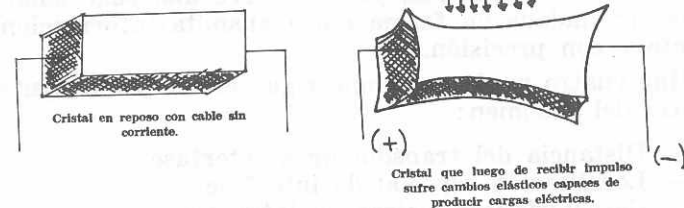
El ultrasonido comparte muchas de las características de la luz como son reflexión y dispersión, pudiendo transmitirse como haz.

## GENERACION DEL ULTRASONIDO

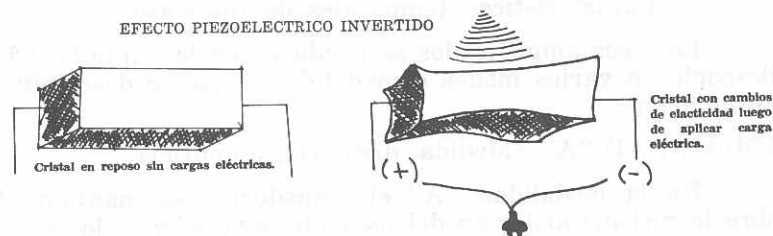
Las vibraciones del ultrasonido son generadas por un transductor que cambia energía eléctrica en mecánica.

En los equipos médicos actuales las ondas ultrasonográficas se generan en un cristal (generalmente circonato de bario) o transductor con propiedades piezoeléctricas, es decir, aquellas propiedades físicas que ofrecen ciertos cristales de producir cargas eléctricas como consecuencia de sufrir cambios de elasticidad. En los equipos de ultrasonografía estos cristales funcionan mediante efecto piezoeléctrico invertido, el cual emite ondas de forma intermitente (pulso-eco).

## EFECTO PIEZOELECTRICO



## EFECTO PIEZOELECTRICO INVERTIDO



Un impulso eléctrico es enviado hacia el transductor (cristal) que lo transforma en una onda ultrasónica que dura de uno a cinco micro segundos y puede repetirse de 50 a 100 veces por segundo, después de cada impulso el transductor queda en un período de silencio en donde recibe los ecos que regresan de nuevo a estimular el cristal que los convierte en un procesador electrónico, formando una imagen en un osciloscopio.

## RESOLUCION

Es la habilidad de distinguir los objetos pequeños localizados en proximidad. Altas frecuencias resultan en longitud de ondas cortas que incrementan la resolución.

Otro factor que gobierna la resolución es el diámetro del haz de ultrasonido, ecos de objetos más pequeños que el diámetro pueden ser detectados, pero su posición dentro del haz no puede ser determinada. Un diámetro promedio de haz tiene 10 mm.



## MODALIDADES BASICAS

Un método diagnóstico es útil en la proporción de su capacidad de transmitir información. El ultrasonido obedece a las leyes físicas de la luz, pero produce una sola señal que ha de ser trasladada en forma que transmita información rápidamente y con precisión.

Hay cuatro parámetros que rigen el comportamiento del haz dentro del abdomen:

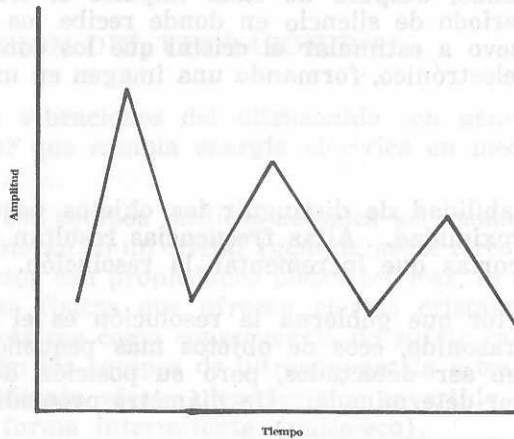
- Distancia del transductor a interfase.
- Localización especial de interfase.
- Características físicas de interfase.
- Características temporales de interfase.

Los ecos amplificados se producen en la pantalla del osciloscopio en varios modos o modalidades que se describirán a continuación.

### MODALIDAD "A" (Medida, distancia, amplitud)

En la modalidad "A" el transductor se mantiene fijo sobre la piel del abdomen del paciente, apareciendo los ecos en la pantalla del osciloscopio como deflexiones verticales sobre una línea recta fija, correspondiendo cada una a diferente interfase; la altura representa la amplitud del eco.


La utilización es primordial en exploraciones neurológicas y como método accesorio en sonografía abdominal y cardíaca, y en obstetricia para mediciones de diámetro biparietal fetal.



## MODALIDAD "B" (Brillantez)

En esta modalidad en lugar de deflexiones aparecen en la pantalla puntos de diferente intensidad de brillantez.


No se utiliza aisladamente pero constituye las bases de las modalidades TM (tiempo-movimiento), de rastreo "B" (B-scan) y TR (tiempo real).



## MODALIDAD TM (Tiempo-movimiento)

El transductor permanece de igual forma fija sobre la piel pero el haz de ultrasonido es enviado hacia una estructura en movimiento. (p.e. válvula aorta)

El eco entonces aparece en el osciloscopio como un punto brillante que se traslada de forma vertical cuando cambia de posición la válvula, la descomposición de este desplazamiento en el tiempo da lugar a una gráfica cuya morfología varía de un estado normal a uno patológico. Esta modalidad se utiliza en ecocardiografía.



Ecocardiograma en feto de 35 semanas. se vislumbra válvula mitral y pared del ventrículo.

## MODALIDAD RASTREO "B" (B-scan)

Se utiliza la misma técnica de la modalidad "B", pero el transductor se moviliza a lo largo del cuerpo del paciente de manera que la suma de los puntos brillantes permite formar una imagen bidimensional de la zona sobre la cual se hizo el examen.

De hecho representa un tomograma o ecotomograma.

## TIEMPO REAL (Imagen verdadera)

El convencional modelo "B" utiliza un solo transductor y manipula el haz del sonido sobre un área determinada, y el tiempo que se requiere para producir imagen tarda algunos segundos.

El sistema que nos interesa utiliza múltiples transductores pulsados en forma secuencial electrónicamente, permitiendo obtener múltiples imágenes a velocidades mucho mayores, hasta 150 por segundo, proporcionando así una imagen dinámica, que podría ser comparada con la fluoroscopia.

Para la obtención de imágenes dinámicas (tiempo real), existen en la actualidad dos tipos de transductores:

- a) Los lineares que constan de varios cristales colocados uno a continuación del otro y que emiten el sonido y reciben el eco en forma secuencial para integrar imágenes también secuenciales, en forma tan rápida que puede observarse el movimiento del objeto motivo de estudio; y,
- b) Los sectoriales que tienen sólo un cristal que se hace oscilar en un solo sentido, mediante un motor eléctrico que recoge imágenes y que al cambiar constantemente da el registro en el osciloscopio y el dinamismo del tiempo real.

## ESCALA GRIS

La escala gris se refiere al uso de sombras de tonalidades de gris para describir la amplitud de la señal.

El ojo es capaz de distinguir aproximadamente diez tonalidades de gris.

En este sistema las señales brillantes representan los ecos más fuertes y viceversa.

Nueva modalidad de técnicas, tal como el convertidor de color puede mejorar las imágenes, pero hay que tener cuidado con mantener la fidelidad de la imagen de la señal ultrasonográfica inicial.

## DOPPLER

Otra forma de empleo del ultrasonido es el sistema Doppler, el cual utiliza dos cristales, uno para emisión y otro para recepción de las ondas. En esta modalidad se mide el cambio de frecuencia que sufre la onda cuando encuentra una interfase en movimiento, por lo cual se utiliza en obstetricia para localizar el foco fetal, y en medicina vascular para determinar flujos sanguíneos. En la actualidad, mediante el uso combinado del modelo "B" de Tiempo Real y Doppler es posible medir el volumen sanguíneo fetal.

## FOTOGRAFIA

Para el registro permanente de las imágenes obtenidas puede utilizarse película fotográfica Polaroid (R) y las convencionales de 35 y 7 mm., o con el uso de un aparato de "multiimágenes" se puede usar película radiográfica. El uso del cine y video-tape es de gran utilidad en estudios de tiempo real. Papel fotográfico es además utilizado en ecocardiografía. (Modelo-M).

## CARACTERISTICAS DE COMPORTAMIENTO EN IMAGENES BASICAS

Se asumió que el ultrasonido reflexiona de tejidos de diversas densidades, esas características del comportamiento de las reflexiones son lo fundamental para el uso del ultrasonido.

Mencionaremos cuatro puntos de interés del comportamiento de las imágenes básicas del sonido:

- Reflexiones ocurren sólo en los límites entre diferentes interfases.
- Reflexiones útiles son aquellas de superficie cerca de ángulos rectos al haz de ultrasonido.
- Reflexiones fuertes son función de la diferencia de densidad de tejidos.
- Ultrasonido no se propaga a través de gases o hueso denso y en general en el vacío.

Se conocen tres imágenes elementales que constituyen la base de la semiología ultrasonográfica: Anecótica (sonolúcida Ecogénica (Sonodensa) e Imagen de Interfase.

## SONOLUCENCIA (Anecogenicidad)

Indica la presencia de un medio que transmite bien y no refleja el ultrasonido, no produce ecos, habitualmente está producida por líquidos como agua, sangre, orina, bilis, etc., y es característica de masas quísticas, abscesos y hematomas.

En la modalidad "A" da lugar a una línea plana entre dos áreas de deflexiones positivas y en la modalidad "B" a una zona libre de ecos.

## SONODENSA (Ecogenicidad)

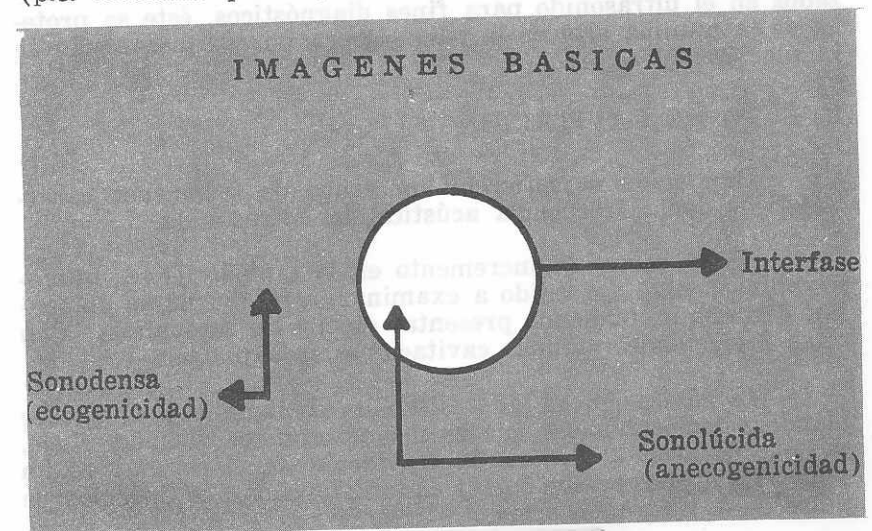
Señala la presencia de estructuras que reflejan el sonido y está dada por tejidos, tumores, cálculos y cuerpos extraños, etc.

En la modalidad "B" se observarán imágenes punteadas, y en la modalidad "A" numerosas deflexiones positivas. La visualización del interior y pared posterior de la masa o estructura, estará en relación con la densidad de la misma.

## IMAGENES INTERFASE

Se describe como INTERFASE, a los límites entre el transductor y otros medios, se determina por los sitios en los cuales hay transición de una tonalidad acústica fuerte a otra menos o más intensa.

Estas imágenes pueden cambiarse en algunas ocasiones, cuando un tejido tiene a la vez estructuras líquidas y sólidas (p.e. teratoma quístico, absceso con detritus celulares, etc.).



## RIESGOS DEL ULTRASONIDO

El aumento de la utilización del ultrasonido como método diagnóstico, ha estimulado el interés de investigación en el posible efecto dañino hacia el ser humano y el efecto biológico que puede causar.

Factores importantes que se han de tomar en cuenta son el tipo de ultrasonido (pulsado o continuo) y la duración de la exposición.

El transductor con ultrasonido pulsado es activo solamente 0.1% del tiempo, recibiendo ecos durante el período restante.

Se han estudiado los dos posibles efectos capaces de causar cambios biológicos por el uso del ultrasonido, siendo éstos: térmicos y cavitacionales.

### EFFECTOS TERMICOS

El sonido es absorbido en diferentes grados al travesar los diversos tejidos. Dicha absorción resulta en incremento de la temperatura del tejido "irradiado", dependiendo de la frecuencia del ultrasonido, mayor intensidad, tiempo y exposición y características térmicas del sistema. Al ser el sujeto humano expuesto a niveles bajos de radiación como los utilizados en el ultrasonido para fines diagnósticos, éste se protege de la mínima alza de la temperatura por su mecanismo de regulación del calor.

### EFFECTO DE CAVITACION

Cavitación se refiere a un grupo de fenómenos característicos de la frecuencia acústica del ultrasonido.

Se observa un incremento en el tamaño de las microburbujas dentro del tejido a examinar, estas burbujas aumentan de tamaño, pudiendo presentar efectos de resonancia. Con altas intensidades algunas cavitaciones se expanden.

La cavitación ha sido estudiada en líquidos y en tejidos blandos, demostrándose que es mayor en estos últimos. Lele, y Col., fallaron al demostrar cavitación en el cerebro de un gato o en el plasma con intensidades 250w/cm.<sup>2</sup> en duración de pulso de 0.1 segundo o más.

## EFFECTOS DIRECTOS

Experimentalmente no se ha podido encontrar en tejidos de animales mamíferos efectos directos aún con niveles de intensidad mucho mayores que los usados para fines diagnósticos.

### ESTUDIOS EN ANIMALES

Se han estudiado ratas preñadas, sometidas al ultrasonido similar al utilizado en clínicas, no observando cambio alguno en los ovarios, su estructura y su función; ningún aumento en abortos y además no se encontró aumento de muerte intrauterina, parto prematuro, o ruptura prematura de las membranas ovulares.

### ESTUDIO DE CROMOSOMAS

Resultados negativos se han obtenido por varios investigadores utilizando ultrasonido de onda-continua, con frecuencia de 0.81 a 6.0m Hz, intensidad de 0.002 a 300w/cm.<sup>2</sup> y exposición de tiempo de 20 segundos a 146 minutos.

### DAÑO CELULAR

Dentro de los límites de intensidad utilizados en el diagnóstico con ultrasonido, empleando técnicas convencionales de histología y microscopía electrónica no se ha observado daño celular alguno.

Destrucción celular puede ser resultado de altos niveles de intensidad de ultrasonido, pero proliferación anormal resultando en Neoplasia, no ha sido reportada.

### APLICACIONES DEL ULTRASONIDO

La utilidad actual de la sonografía en el diagnóstico médico es amplio, se está utilizando en la exploración del cuello, ojos, corazón, abdomen, intraperitoneo, pelvis, grandes vasos, próstata, etc.

La utilidad que brinda para el médico, radica en que además de identificar la anatomía normal y la patológica, permite conocer volumen real, situaciones y relaciones de órganos vecinos y masas, así como de estas últimas, la forma general, sus características, y a través de ellas, su probable benignidad o malignidad.

## EXAMEN ULTRASONOGRAFICO

El examen en pacientes gineco-obstétricas es un procedimiento NO INVASIVO, en el cual el transductor se movi- liza sobre la superficie abdominal, causando molestias míni- mas y no necesitando mayor preparación de la paciente.

En muchas instituciones todos los procedimientos son realizados por personal calificado y el médico analiza las fo- tografías de los exámenes; en nuestro medio es el propio médi- co sonografista el que efectúa el procedimiento.

Dado que es dificultoso obtener secciones de órganos profundos, se recomienda efectuar los estudios con la vejiga urinaria llena (generalmente 200-400 cc. de orina son sufi- cientes), y de esta manera se elevan las estructuras pélvicas; así se puede evitar la posición de Trendelenburg. Además de servir como "ventana" y desplazar las asas intestinales fuera de la pelvis, la vejiga llena proporciona una imagen anecótica (quística) que permitirá diferenciar la densidad de estructu- ras o masas cuando se utilizan ganancias\* variables. La pa- ciente es colocada en posición supina, sobre una superficie pla- na, con las rodillas levemente elevadas.

Un líquido de acoplamiento es utilizado sobre la super- ficie de la piel para eliminar una interfase de aire y proveer un movimiento fácil y ligero; agua, aceite mineral, aceite de oliva o jalea lubricante sirven para esta función.

Con todos los requisitos anteriores el procedimiento da inicio. La sínfisis púbica puede ser utilizada como punto de referencia, cuando se utiliza Modo-B, Escala para el examen.

La presión del transductor tiene que ser gentil, pero adecuada para mantener contacto completo con la superficie de la piel en cualquier rotación.

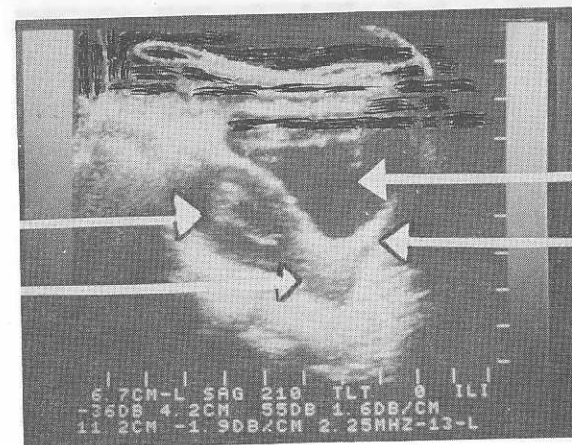
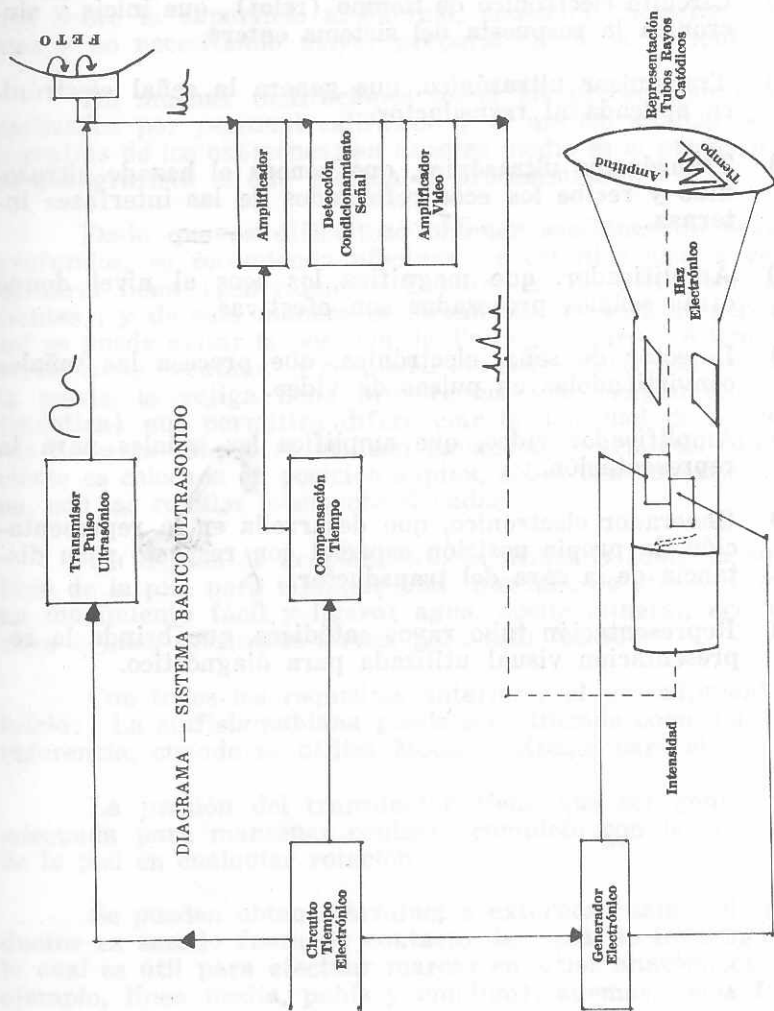
Se pueden obtener artefactos externos cuando el trans- ductor es sacado fuera de contacto del área de investigación, lo cual es útil para efectuar marcas en sitios anatómicos (por ejemplo, línea media, pubis y ombligo), además, éstas facilita- rán la interpretación del estudio y pueden ser utilizadas para futuras referencias.

\* Ganancia: capacidad (sensibilidad) del sonógrafo para recoger ecos de mayor o menor intensidad de una estructura idéntica.


## SISTEMA MODALIDAD BASICA

Todo sistema de modalidad básica, incluye:

- a) Circuito electrónico de tiempo (reloj), que inicia y sin- croniza la respuesta del sistema entero.
- b) Transmisor ultrasónico, que genera la señal electróni- ca aplicada al transductor.
- c) Transductor ultrasónico, que genera el haz de ultraso- nido y recibe los ecos reflejados de las interfases in- ternas.
- d) Amplificador, que magnifica los ecos al nivel donde otras señales procesadas son efectivas.
- e) Detector de señal electrónica, que procesa las señales convirtiéndolas en pulsos de video.
- f) Amplificador video, que amplifica las señales para la representación.
- g) Generador electrónico, que desarrolla en la representa- ción, la propia posición espacial con respecto a su dis- tancia de la cara del transductor.
- h) Representación tubo rayos catódicos, que brinda la re- presentación visual utilizada para diagnóstico.

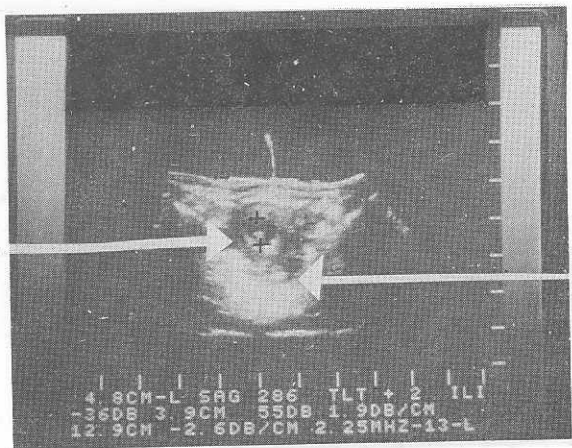


Corte longitudinal. Utero ocupado por saco gestacional con vejiga urinaria llena, se visualiza cérvix y canal vaginal.



Corte longitudinal. Aborto en curso; estructura amniótica quística a nivel de cérvix que corresponde a saco gestacional.

Medición de saco gestacional

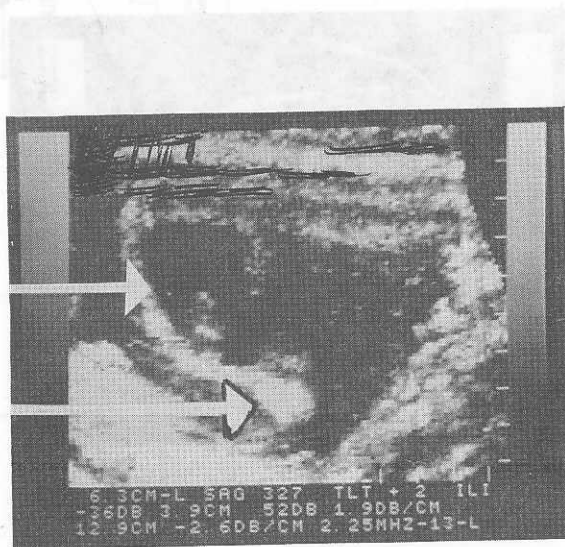


D.I.U. Intrauterino

Corte transversal. Medición de saco gestacional con D.I.U. intrauterino.

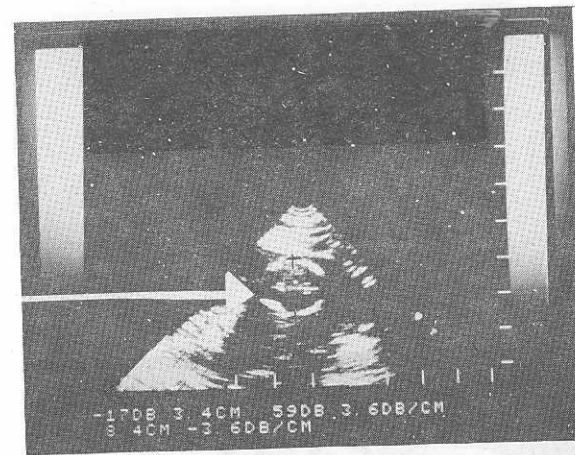
Saco gestacional

D.I.U. Intrauterino



Corte transversal. Saco gestacional embrionado intrauterino coexistiendo con D.I.U.

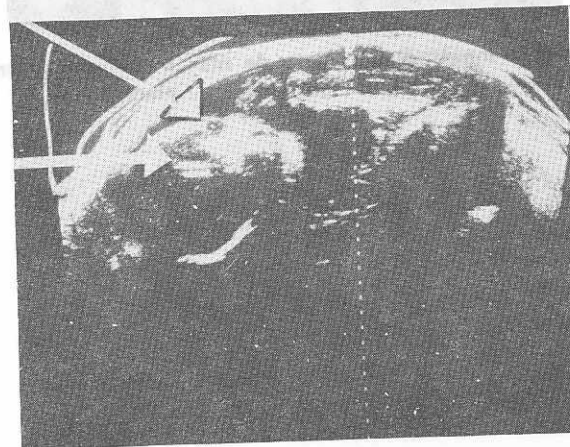
Diámetro biparietal



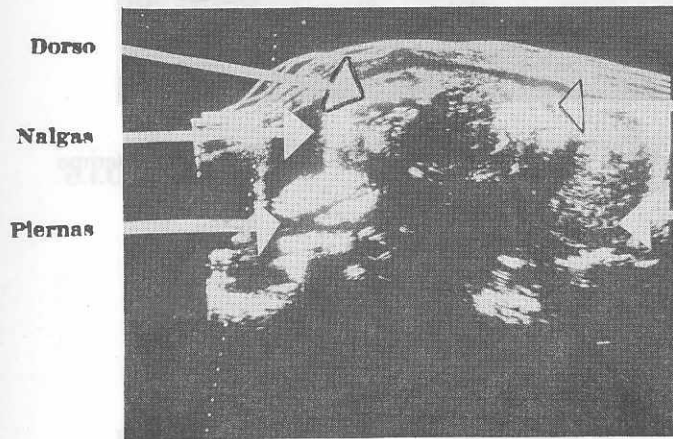
Medición de diámetro biparietal con transductor tiempo real sectorial.

Orbita

Macizo facial



Corte transversal. Feto de más o menos 37 semanas, se visualiza macizo facial en donde se localiza órbita ocular.



Corte longitudinal. Feto de más o menos 37 semanas, anencefalo, en presentación podálica, placenta en el fondo.

### ANTECEDENTES PATGLOGICOS PREVIOS

	Número	Porcentaje
Enfermedad alto riesgo	4	44%
Anomalías congénitas	3	33%
Infertilidad	1	11%
Teratoma quístico de ovario	1	11%



### MOTIVO CONSULTA OBSTETRICO

	Número	Porcentaje
Embarazo	24	48%
Amenorrea secundaria	11	22%

NOTA: Se incluyen entre los motivos de consulta obstétricos a todas aquellas pacientes con amenorrea secundaria que no tenían al momento de efectuar la sonografía, diagnóstico comprobado de embarazo.

### MOTIVO CONSULTA GINECOLOGICO

	Número	Porcentaje
Control periódico Papanicolau	4	8%
Hemorragia vaginal	10	20%
Leucorrea	1	2%
Dolor abdominal postlegado	1	2%
Dispareunia	1	2%
"Pesantez" abdominal	1	2%
Dolor abdominal	1	2%
No presencia D.I.U.	3	6%

NOTA: Hay que hacer mención que algunas pacientes consultaron por dos motivos diferentes a la vez, por ejemplo: hemorragia vaginal y dolor.

MOTIVO CONSULTA GINECOLOGICO  
**DIAGNOSTICO CLINICO OBSTETRICO**

	Número	Porcentaje
Embarazo gemelar	8	16%
Amenaza de aborto	6	12%
Placenta previa	3	6%
Aborto frustrado	4	8%
Embarazo a término	3	6%
Embarazo ectópico	3	6%
Embarazo simple	6	12%
Obito fetal	1	2%

**DIAGNOSTICO CLINICO GINECOLOGICO**

	Número	Porcentaje
Amenorrea secundaria	1	2%
Masa anexial	2	4%
Fibroma uterino	4	8%
Enfermedad del Trofoblasto	2	4%
Metrorragias	2	4%
Carcinoma endometrial	1	2%
Infección pélvica	1	2%
D.I.U. extraviado	3	6%

## HALLAZGOS CLINICOS

Hallazgos	Número	Porcentaje
Genitales atróficos	1	2%
Utero aumentado de tamaño	23	46%
U.C.G. negativo	1	2%
Masa palpable	5	10%
Hemorragia vaginal	10	20%
U.C.G. positivo	1	2%
Cuello violáceo	1	2%
No altura uterina	3	6%
Feto vivo	3	6%
Dolor hipogástrico	4	8%
Feto cefálico	1	2%
Hipertensión arterial	1	2%
No D.I.U. ginecológico	3	6%
RX sin D.I.U.	1	2%
Desproporción AU UR	2	4%
Normal	2	4%
Líquido amniótico	1	2%
Orificio cervical abierto	7	14%
Ascitis	1	2%
Papanicolau positivo CA in situ	2	4%
<b>TOTAL</b>	<b>50</b>	<b>100%</b>

## MOTIVO SOLICITUD SONOGRAMA PACIENTES OBSTETRICAS

	Número	Porcentaje
Embarazo gemelar	8	16%
Ubicación placentaria	3	6%
Duda edad gestacional	7	14%
Embarazo ectópico	3	6%
Ab. frustrado	4	8%
Viabilidad fetal	1	2%
Obito fetal	1	2%
Embarazo simple	6	12%
Embarazo a término	2	4%
Amenaza de aborto	6	12%

MOTIVO SOLICITUD SONOGRAMA  
PACIENTES GINECOLOGICAS

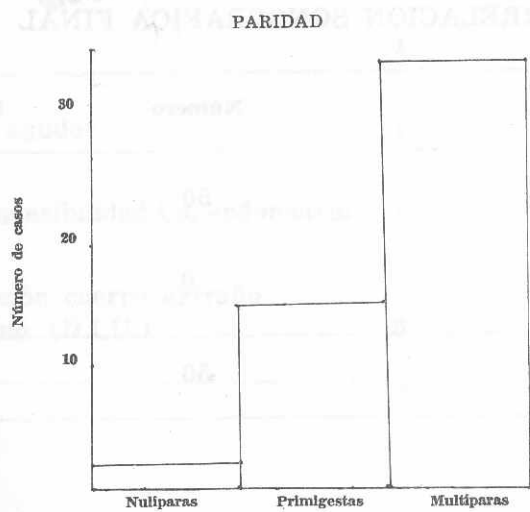
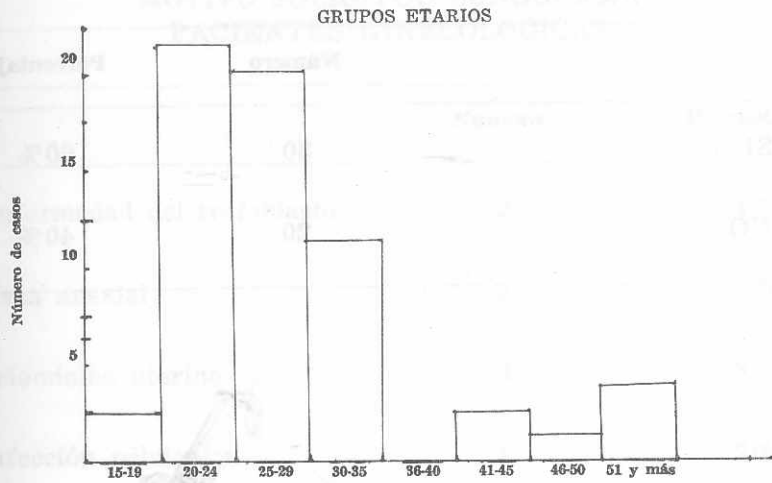
	Número	Porcentaje
Enfermedad del trofoblasto	2	4%
Masa anexial	2	4%
Leiomioma uterino	4	8%
Infección pélvica	1	2%
Ascitis	1	2%
Abdomen agudo	1	2%
Evaluar invasibilidad Ca. endometrial	1	2%
Identificación cuerpo extraño intrauterino (D.I.U.)	3	6%

CORRELACION CLINICO - SONOGRAFICA

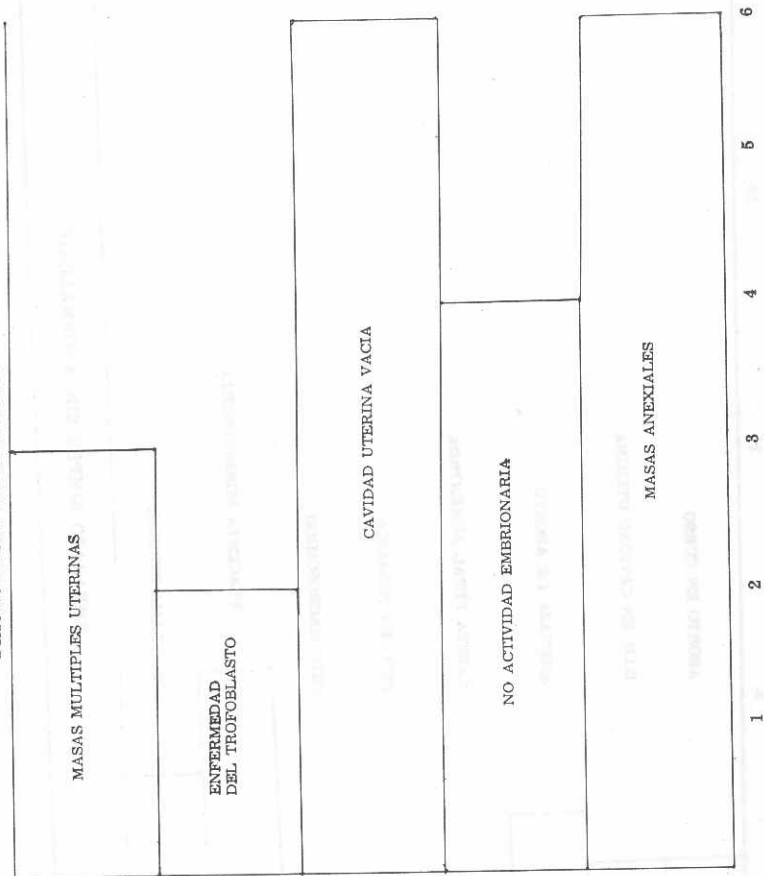
	Número	Porcentaje
— SI	30	60%
— NO	20	40%


CORRELACION SONOGRAFICA FINAL

	Número	Porcentaje
— SI	50	100%
— NO	0	0
TOTAL	50	100%

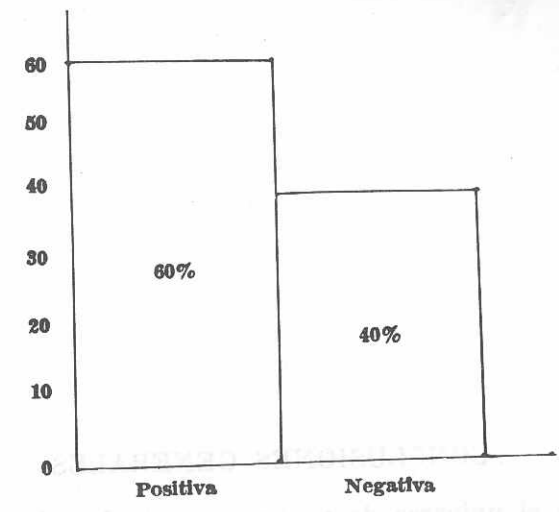


**DIAGNOSTICOS SONOGRAFICOS GINECOLOGICOS**

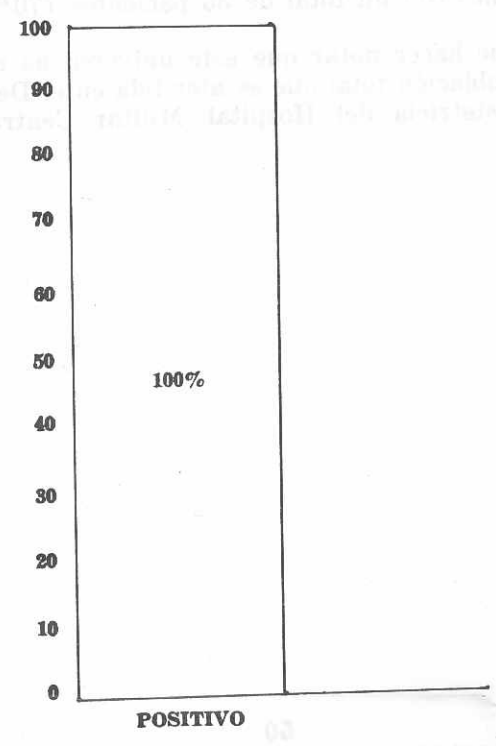




**CORRELACION DIAGNOSTICA CLINICA - SONOGRAFICA**



**CORRELACION DIAGNOSTICA SONOGRAFICA FINAL**



### CONCLUSIONES GENERALES

En el universo de pacientes revisadas el grupo etario más frecuentemente afectado se encuentra comprendido entre los 21 a 29 años con un total de 35 pacientes (70%).

Hay que hacer notar que este universo no es representativo de la población total que es atendida en el Departamento de Gineco-Obstetricia del Hospital Militar Central de Guatemala.

### CONCLUSIONES OBSTETRICAS

El motivo de consulta obstétrico más frecuente fue el de embarazo en veinticuatro de las pacientes (48%), y las once pacientes restantes (22%) consultaron por amenorrea secundaria.

De estas veinticuatro pacientes cuyo motivo de consulta fue embarazo, es decir control prenatal, se solicitó sonografía con un diagnóstico clínico de embarazo gemelar en ocho pacientes (16%), cuyo diagnóstico sonográfico no correlacionó en ninguno de ellos, siendo este embarazo único sin anormalidad en un 100% de los casos.

Seis pacientes (12%) con embarazo comprobado cuyo diagnóstico fue amenaza de aborto, motivó la solicitud de ultrasonido, comprobándose en tres pacientes dicha impresión clínica con sonografía, y este diagnóstico fue correlacionado en el 100% de los casos con el diagnóstico final.

Nueve de las pacientes (embarazo a término en tres casos y embarazo simple en los seis restantes) fueron estudiados sonográficamente para determinar edad gestacional: siete casos (16%) y tres de ellos (6%) para localización de la placenta, se encontró una correlación positiva en el 100% de los casos tanto en el diagnóstico final como en el sonográfico.

Con una paciente se tuvo el diagnóstico clínico de óbito fetal, por lo que se evaluó sonográficamente, siendo la imagen sugestiva de un aborto frustrado, llegándose a correlacionar este diagnóstico con el hallazgo operatorio.

De las pacientes cuyo motivo de consulta fue el de amenorrea secundaria, en cuatro de ellas se hizo el diagnóstico clínico de aborto frustrado, correlacionando el diagnóstico clínico con el sonográfico en un 100% y así el diagnóstico final con el sonográfico en el 100%.

A tres pacientes más se les hizo el diagnóstico clínico de embarazo ectópico, habiéndose solicitado sonografía, el diagnóstico de ultrasonido no corroboró la impresión clínica, ya

que no indicó embarazo alguno, siendo clasificado como metrorragias disfuncionales; las tres pacientes restantes fueron estudiadas sonográficamente y en dos de ellas se observó imagen sugestiva de enfermedad del trofoblasto que se correlacionó en un 100% con los hallazgos operatorios, siendo esta evidencia clara de la utilidad diagnóstica del ultrasonido.

La paciente restantes reveló en su estudio sonográfico una cavidad uterina vacía, continuándose su evolución hasta la fecha.

## CONCLUSIONES GINECOLOGICAS

Las quince pacientes con motivo de consulta ginecológica (30%) tuvieron la mayoría de ellas dos o más diferentes causas de consulta.

El motivo de consulta que prevaleció en esta fue el de hemorragia vaginal en diez pacientes.

De estas diez pacientes, en cuatro de ellas (8%) se hizo el diagnóstico clínico de Fibroma uterino, por lo que se solicitó el sonograma, correlacionando el diagnóstico sonográfico con el final en tres casos, y el diagnóstico final con el sonográfico en el 100%.

Con tres pacientes se tuvo el diagnóstico de cuerpo extraño extraviado (D.I.U.), por lo que se solicitó evaluación sonográfica, comprobándose la presencia de ellos en la cavidad uterina por sonografía que se correlacionó en 100% con el diagnóstico final.

Una paciente a quien clínicamente se le sospechó la posibilidad de infección pélvica, el sonograma no demostró ninguna anomalía, siendo el diagnóstico final de hemorragia menstrual; habiendo una correlación del 100% entre el hallazgo de ultrasonido y el diagnóstico final.

En las dos pacientes restantes cuyo motivo de consulta fue de hemorragia vaginal, sus estudios sonográficos demostraron cavidad uterina vacía, correlacionándose este diagnóstico con el final de metrorragias disfuncionales en el 100%.

En cuatro pacientes que acudieron para su control periódico de Papanicolau, una de ellas presentó diagnóstico de carcinoma endometrial, por lo que se solicitó sonografía para determinar invasibilidad, siendo la imagen sonográfica reportada como normal. Dicha paciente fue llevada a la sala de operaciones en donde se le practicó una Histerectomía abdominal total que no reveló la presencia de metástasis, correlacionándose una vez más en el 100% el diagnóstico final con el sonográfico.



Es de importancia anotar que el estudio sonográfico dio dos o más diagnósticos; así por ejemplo: se hizo el diagnóstico clínico de masas anexiales en dos pacientes, comprobándose la presencia de ellas por ultrasonido, sin embargo en cuatro pacientes diferentes a quienes se les efectuó sonografía por otras causas, entre ellas una paciente que consultó por "pesantez abdominal" y dolor abdominal de un año de evolución, sus estudios demostraron la presencia de masas anexiales que se comprobaron mediante procedimientos quirúrgicos correlacionando en una 100% con el diagnóstico final.

### RECOMENDACIONES GENERALES

1. Promulgar la existencia y factibilidad de realizar este sencillo procedimiento diagnóstico no invasivo en nuestro medio.
2. Todo caso que se considere de interés o de singular importancia en gineco-obstetricia debe ser documentado con ultrasonografía cuando esto sea posible para referencias posteriores.
3. Las pacientes gineco-obstétricas con dudas de diagnóstico clínico pueden ser evaluadas sonográficamente para un mejor seguimiento.

## RECOMENDACIONES OBSTETRICAS

1. El ultrasonido tiene su más preciada aplicación en la evaluación de la paciente obstétrica, ya que por ser un método no invasivo es plenamente seguro para el producto de la concepción incluso en las primeras semanas del embarazo.
2. Pacientes en las cuales se necesita de un diagnóstico precoz de embarazo son candidatas a ultrasonografía.
3. Al existir discrepancia entre altura uterina y fecha de última regla, la edad gestacional es fácilmente evaluada por medio de la sonografía, al tomar medidas fetales específicas.
4. En pacientes con sospechas de muerte fetal intrauterina la sonografía puede ser la respuesta más tranquilizadora para la paciente.
5. Pacientes con embarazo de alto riesgo deben ser evaluadas rutinariamente por sonograma con el objeto de evitar posibles complicaciones y tener información documentada del caso.
6. Cuando se haga necesaria la amniocentesis dirigida, la sonografía será de gran valor en la localización exacta de las diferentes estructuras, evitando al mínimo los riesgos de este procedimiento invasivo.
7. Anomalías congénitas fetales gruesas pueden ser evaluadas por ultrasonido.
8. Pacientes embarazadas con hemorragias del tercer trimestre deben ser evaluadas por sonografía con el fin de determinar el diagnóstico y actuar en consecuencia.

## RECOMENDACIONES GINECOLOGICAS

1. Pacientes con masas pélvicas deberían ser estudiadas con ultrasonido para su confirmación y localización, además determinar las características de las mismas.
2. En pacientes con sospecha de procesos malignos pélvicos el ultrasonido es un recurso útil ya que permite visualizar contenidos líquidos en cavidades donde normalmente no las hay.
3. Pacientes con procesos pélvicos malignos (carcinomatosis) deberían ser estudiadas con sonografía para tratar de localizar metástasis, y evitar así procedimientos invasivos (cirugía) y diseminación del proceso de la enfermedad.
4. Toda paciente con sospecha de enfermedad del trofoblasto es indispensable sea sometida a la sonografía para la confirmación de la misma y así instituir la terapéutica adecuada, evitando de esta forma complicaciones posteriores.
5. Las pacientes sometidas a tratamiento por enfermedad del trofoblasto deben ser evaluadas periódicamente por exámenes de ultrasonido, con el fin de observar su evolución.
6. En pacientes donde se necesita la localización de cuerno extraño (D.I.U.) intrauterino, un método seguro y eficaz sería el ultrasonograma para evitar procedimientos molestos e invasivos a la paciente.

## BIBLIOGRAFIA

1. NEW PROBLEMS IN SONAR DIAGNOSIS IN OBSTETRICS AND GYNECOLOGY. Donald I. *Obstet Gynecol.* 118(3): 299-309 Feb. 74.
2. ULTRASONOGRAPHIC STUDIES ON FIRST PREGNANCY FOLLOWING MOLAR PREGNANCY. Takayanagi M, Naka O, et al *Acta Obstet Gynaec Jpn*, 30(4): 381-386, Apr. 78.
3. SONOGRAPHIC PATTERNS IN TROPHOBLASTIC DISEASES. Fleischer A, James Jr A, E, et al. *Radiology* 126: 215-220, Jan 78.
4. GRAY-SCALE ULTRASOUND IN TUBAL PREGNANCY. Schoenbaum S, Rosendorf L, et al. *Radiology* 127: 757-761, Jun 78.
5. GRAY SCALE ULTRASONOGRAPHY IN THE DIAGNOSIS OF ECTOPIC PREGNANCY. Makland NF, Wrigth CH. *Radiology* 126: 221-225, Jan 78.
6. ULTRASONIC IMAGE OF NORMAL INTRAUTERINE FETAL ANATOMY. Flanigan DJ, Buttny JH. *JCU* 5(5): 334-337, Oct 77
7. FETAL EVALUATION BY REAL-TIME IMAGE. Fox HE, Hohler CW. *Clin Obstet Gynecol*, 20(2): 339-349, Jun 77.
8. ULTRASONOGRAPHIC STUDIES ON PLACENTOGRAPHY AND ITS CLINICAL EVALUATION. Takayanagi M, et al. *Acta Obstet Gynec Jpn*. 30(4): 387-393, Apr 78.
9. ACCURACY OF PLACENTAL LOCALIZATION BY ULTRASONUND. Bowie J, et al. *Radiology* 128: 177-180, Jul 78.
10. ULTRASONIC PLACENTOGRAPHY —A NEW METHOD FOR PLACENTAL LOCALIZATION, Gottesfeld Kr, Thompson HE, et al. *Am J Obstet Gynecol* 96(4): 538-547, Oct 66.
11. THE EFFECT OF URINARY BLADDER IN OBSTETRICAL SONOGRAPHY. Zelmlyn S. *Radiology*, 128( ): 169-175.

12. THE EFFECT OF THE DISTENDED URINARY BLADDER OF PLACENTAL POSITION AND ITS IMPORTANCE IN AMNIOCENTESIS. Sandler Ma, et al. Radiology 130: 195-199, Jan 79.
13. PLACENTAL LOCALIZATION BY ULTRASOUND. Kobayashi M. et al. Am. J Obstet Gynecol, 106(2): 279-285, Jan 70.
14. SECOND TRIMESTER PLACENTAL PREVIA: AN APPARENTLY NORMAL PLACENTATION. Wexler P. Gottesfeld KR. Obstet Gynecol 50(6): 706-709, Dec 77.
15. NATURAL HISTORY OF PLACENTA ASCERTAINED BY DIAGNOSTIC ULTRASOUND. Rizos N, et al. Am J Obstet Gynecol 133: 287-291, Feb 79.
16. ULTRASONIC DIAGNOSIS OF EMBRYONIC MALFORMATIONS Helman LM, et al. Am J Obstet Gynecol 115(5): 615-623, Mar 73.
17. QUINTUPLET PREGNANCY DIAGNOSED AND ASSESSED BY ULTRASONIC COMPOUND SCANNING. Campbell S. Dewhurst CJ. Lancet 1: 101-103, Jan 70.
18. ANALYSIS OF ULTRASONOGRAPHIC CRITERIA IN THE EVALUATION OF ECTOPIC PREGNANCY. Brow TW, et al. Am J Roentgenol 131: 967-971, Dec 78.
19. ECTOPIC PREGNANCY: CRITERIA AND ACCURACY OF ULTRASONIC DIAGNOSIS. Lawson TL. Am J Roentgenol 131: 153-156, Jul 78.
20. USE OF PORTABLE REAL-TIME ULTRASOUND SCANNER CRITICAL ANTENATAL CLINICS. Belfour RP. Brit J. Obstet Gynaecol, 85: 492-494, Jul 78.
21. NORMAL RANGE CURVES FOR INTRAUTERINE GROWTH OF THE BIPARIETAL DIAMETER. Persson PH, et al. Acta Obstet Gynecol Scand, Suppl 78: 15-20, 1978.
22. STANDARDIZATION OF SONAR CEPHALOMETRY AND GESTATIONAL AGE. Sabbagha RE, Huguey M. Obstet Gynecol 51(4): 402-406, Oct 76.
23. ESTIMATION OF BIRTH WEIGHT AND GESTATIONAL AGE. Thompson HE, Makowski EL. Obstet Gynecol. 37(1): 44-47, Jan 71.

24. GRAY SCALE MEASUREMENT OF BIPARIETAL DIAMETER. Lawson T, et al. JCU 5(1): 17-20, Feb 77.
25. ESTIMATION OF FETAL WEIGHT BY ULTRASONIC ABSORMINOMETRY. Kurkaj A, Breyer B. Am J Obstet Gynecol 125: 962-965, Aug 76.
26. FETAL WEIGHT ESTIMATION BY ULTRASONIC MEASUREMENT OF ABDOMINAL CIRCUMFERENCE. Kaerney K, et al, Obstet Gynecol 51(2): 156-162, Feb 78.
27. ULTRASOUND DIAGNOSIS OF NON OBSTETRIC DISEASE DURING PREGNANCY. Anderson JM, Lee TG and Nagel N. Obstet Gynecol 48(3): 359-362, 1976.
28. ULTRASONIC DIAGNOSTIC PROCEDURES IN OBSTETRICS AND GYNECOLOGY. Thompson HE. J clin Ultrasound 1(2): 160-171 1973.
29. ESTUDIES OF FETAL GROWTH BY ULTRASOUND HE. Thompson HE In: Diagnostic ultrasound proceedings of the first international conference. University of Pittsburgh, 1965, p.416, Plenum Press.
30. GROWTH AND DEVELOPMENT OF THE HUMAN FETUS PRIOR TO THE TWENTIETH WEEK OF GESTATION. Hellman LM, Kabayashi M, et al. Am J Obstet Gynecol, 103: 789-798, 1969.
31. GRAY SCALE ULTRASONOGRAPHY OF THE NORMAL FEMALE PELVIS. Sample WP, Lippe BM, Gyepes MT. Radiology, 125(2): 477-483, 1977.
32. THE CENTRAL UTERINE CAVITY ECHO: A USEFUL ANATOMIC SIGN IN THE ULTRASONOGRAPHIC EVALUATION OF THE FEMALE PELVIS. Calle PW, Dermatini WJ, Filly PA. Radiology 131: 187-190, 1979.
33. ULTRASOUND AS A DIAGNOSIS AID IN DISEASES OF THE PELVIS. Thompson HE. Holmes J, et al. Am J. Gynecol 98(4): 472-481, 1967.
34. DIAGNOSIS OF GYNECOLOGIC PELVIS MASSES BY GRAY SCALE ULTRASONOGRAPHY: ANALYSIS OF SPECIFICITY AND ACCURACY. Lawson TM, Olbarelli JN. Am J. Roentgenol 128:1003-1006, 1977.

35. GRAY SCALE ULTRASOUND IN 204 PORRIED GYNECOLOGIC MASSES. ACCURACY AND SPECIFIC DIAGNOSIS CRITERIA. Walsh JN, Taylor KJW, et al. Radiology 130: 391-397, 1979.
36. DIFERENTIAL DIAGNOSIS OF PELVIC MASSES BY GRAY SCALE SONOGRAPHY. Fleischer AC, James AE, et al. Am J. Roentgenol 131:469-476, 1978.
37. USE OF DIAGNOSTIC ULTRASOUND IN TROPHOBLASTIC NEOPLASMS AN OVARIAN TUMORS. Kobayashi M. Cancer 38:441-452, 1976.
38. DISTINTION OF BENING FROM MALIGNAT OVARIAN CYSTS BY ULTRASOUND. Meire HB, Farrant P, an Geshat. Brit J. Obstet Gynaecol 85:893-899, 1978.
39. ULTRASONIC LOCALIZATION OF MESSING INTRAUTERINE CONTRACEPTIVE DEVICES. Mcardle CR. Am J. Obstet Gynecol. 51:330, 1978.
40. PLACENTA PREVIA: SIGNIFICANCE IN THE SECOND TRIMESTER. Mittelstaedt CA, Partain CI, et al, Radiology 131: 465-468, 1979.
41. ESTIMATION OF FETAL WEIGTH FROM ULTRASONIC MEASUREMENTS. Mc Callum WD, Brinkley JF. Am J. Obstet Gynecol 133(2): 195-200, 1979.
42. THE USE OF ULTRASOUND IN MULTIPLE GESTATIONS. Divers WA, Hemsell DL. Am Obstet Gynecol 53(4):500-504, 1979.
43. A CRITICAL EVALUATION OF SONAR "CROW-RUMP LENGTH". Robinson HP, Fleming JEE. Brit J. Obstet Gyneacol 82:702-710, 1975.
44. ULTRASONOGRAPHY IN THE DIAGNOSIS OF CERVICAL PREGNANCY. Zea Flores CA, Jamashita S. in press. Clin Ultrasound, 1981.
45. THE CLINICAL APPLICATION OF DIAGNOSTIC ULTRASOUND IN OBSTETRICS AND GINECOLOGY. Thompson HE. IN: Diagnostic Ultrasound, Edited by S. Gottlie and M. Viamonte p. 1-130, American College of Radiology.
46. BASIC PRINCIPALS (Chapter I) Ziskin MC. In Diagnostic uses of ultrasound, edited by BB Goldberg, et al, pp. 1-30 Grune & Stratton, New York, 1975.

47. INSTRUMENTATION (Chapter II) Ziskin MC. In Diagnostic uses of ultrasound, edited by BB Goldberg, et al. pp 31-69 Grune & Stratton, New York, 1975.
48. GYNECOLOGY. Goldberg BB. In: Diagnostic uses of ultrasound, edit. by BB Goldberg, et al. pp, 361-402, Grune & Stratton, New York 1975.
50. ULTRASONOGRAPHY IN OBSTETRICS AN GYNECOLOGY. Sanders RC, James AE, New York, ACC, 1977.
51. ATLAS OF THE GRAY SCALE ULTRASONOGRAPHY. Taylor KJW, Edimburgh Churchill Livingstone, 1978. Chapters 10, 11.
52. DIAGNOSTIC ULTRASOUND IN CLINICAL OBSTETRICS AND GYNECOLOGY. Thompson HE, Bertine RL. New York, John Wiley & Sons, 1978.
54. FEMALE REPRODUCTIVE ORGANS (Chapter 14). Holm AH Kristensen JK et al. In: Abdominal Ultrasound, Copenahgen, University Park Press, 1976.
55. ULTRASONOSCOPY (Real-Time) DIFERENTIAL DIAGNOSIS IN OBSTETRICS AN GYNECOLOGY. Meudtro, Hinselman M. 2nd. ed. Berlin, Springer Verlag, 1978.

