

**Aus der Universitätsklinik für Rheumatologie und Immunologie,
Inselspital Bern**

Direktorin: Prof. Dr. med. Britta Maurer

Arbeit unter der Leitung von Prof. Dr. med. Arthur Helbling

Syndrome de fuite capillaire idiopathique

(Maladie de Clarkson)

**Clinique et évolution au travers de deux cas avec revue de la
littérature**

**Inaugural-Dissertation zur Erlangung der Doktorwürde der
Humanmedizin der Medizinischen Fakultät der Universität Bern**

vorgelegt von

Eliane Dohner

von Meilen ZH

Akzeptiert zur Publikation in Swiss Medical Forum



Dieses Werk ist lizenziert unter einer Creative Commons Namensnennung - Nicht kommerziell
- Keine Bearbeitungen 4.0 International Lizenz

**Von der Medizinischen Fakultät der Universität Bern auf Antrag der
Dissertationskommission als Dissertation genehmigt.**

Promotionsdatum:

Der Dekan der Medizinischen Fakultät:

TABLE DES MATIÈRES

Table des matières	3
Introduction	4
Casuistique	4
Patiente A	4
Patient B	5
Discussion	6
Manifestation clinique.....	6
Pathogenèse.....	7
Diagnostic	8
Prise en charge thérapeutique	8
Pronostic	9
Conclusion	9
L’essentiel pour la pratique	10
Références	11
Annexes	13
Liste des abréviations.....	13
FIGURE 1	14
FIGURE 2	15
TABLEAU 1	16
TABLEAU 2	17
TABLEAU 3	18
FIGURE 3	19
TABLEAU 4	20
Légendes	21

Le syndrome de fuite capillaire idiopathique, ses multiples complications et sa haute mortalité demeurent aussi méconnus qu'énigmatiques. Améliorer la compréhension de ce syndrome permettrait de diminuer la souffrance des patients et sa létalité. Etude de cas et tableau clinique évolutif.

INTRODUCTION

Le syndrome de fuite capillaire idiopathique ou systémique (SFCI), caractérisé par des épisodes de perte de liquide dans les tissus extravasculaires, a pour signes cliniques typiques une triade d'hypotension, hémococoncentration et hypoalbuminémie paradoxale, accompagnée de prise de poids avec des œdèmes et une oligurie. Les complications, dont la plus fréquente est un syndrome des loges, peuvent conduire à un choc hypovolémique, une défaillance d'organes multiples et la mort. Depuis sa description en 1960 par le Dr. Bayard Clarkson, qui lui a également donné son nom, plus de 250 cas ont été rapportés.^{1,2} Initialement considéré comme rare, ce syndrome est probablement sous-diagnostiqué à cause de son identification difficile et de sa haute mortalité.^{3,4} La casuistique rapporte ici l'histoire de 2 patients du canton de Berne, souffrant de ce syndrome singulier pour lequel aucun traitement efficace n'a encore été élaboré, ainsi qu'une revue de la littérature. Le but de ce travail est de présenter un tableau clinique rare d'évolution souvent imprévisiblement dramatique et riche en complications, de même que d'exposer les possibilités diagnostiques et thérapeutiques actuelles.

CASUISTIQUE

Durant ces dernières années, 2 patients bernois ont été hospitalisés à répétition à l'Hôpital de l'Île à Berne pour des crises aiguës d'un SFCI. Ces 2 patients font partie de la demi-douzaine de cas actuels connus en Suisse.

Patiente A

La patiente A, âgée de 35 ans, se présente en novembre 2004 aux urgences avec une faiblesse générale, des vomissements, des bouffées de chaleur, des vertiges et des œdèmes périphériques progressifs, la faisant prendre 25 kg en l'espace de quelques jours. Le bilan clinico-biologique donne une hypotension artérielle, une hémococoncentration et une hypoalbuminémie. Malgré une réhydratation intraveineuse, des stéroïdes à haute dose et des vasopresseurs, l'aggravation de l'hémococoncentration, accompagnée de signes de souffrance rénale et pancréatique, nécessite un transfert aux soins intensifs. Exceptée la présence d'une gammapathie monoclonale de type IgG kappa, tous les tests sont négatifs. Les autres potentiels diagnostics ainsi écartés (Tabl. 3), on diagnostique un SFCI. Pendant les crises, l'interleukine-2 (IL-2) n'est pas augmentée, contrairement à l'IL-6 et l'IL-10. L'IL-6 et le TNF- α sont ensuite diminués, puis toutes les valeurs reviennent à la normale lors de la rémission complète. Deux autres événements sévères ont suivi, en octobre 2005, puis en juin 2006 (Fig. 1). La prise de théophylline et de terbutaline est inefficace, en plus d'effets secondaires importants. Dès août 2008, la patiente fait des

crises presque toutes les 3 semaines. On suspecte un lien avec le cycle menstruel mais la pilule contraceptive Cerazette n'a aucun effet sur les récurrences. On tente, en août 2009, une action sur une potentielle réaction immunitaire avec de la loratadine et de la prednisolone, sans effet. Puis, dès septembre 2009, des infusions d'immunoglobulines intraveineuses (IGIV) toutes les 3 semaines s'avèrent inefficaces et sont mal tolérées (méningite irritante aseptique). En décembre 2011, la patiente fait une 4^e crise sévère nécessitant une intubation et une fasciotomie des 4 extrémités. Un an plus tard, la mesure d'une diminution de l'inhibiteur fonctionnel de la C1-estérase (compatible avec un angio-œdème héréditaire de type 2) indique la prise d'icatibant en cas de crise, sans succès. A cette même période, un taux insuffisant de vitamine D indique une supplémentation chez cette patiente déjà connue pour une ostéopénie légère. En février 2013, une infection par un virus influenza B déclenche une attaque avec une hypovolémie aiguë sévère suivie d'un arrêt cardio-circulatoire. La fonction rénale chute, et la patiente décompensée par une surcharge volumique doit être dialysée en urgence. Puis, pendant 6 semaines, aucune crise ne se produit : on se demande si la dialyse a pu jouer un rôle. Malheureusement, dès mai 2013, les crises s'accroissent et surviennent tous les 3 à 5 jours, nécessitant une substitution volumique en ambulatoire. En 2014, la patiente se tourne vers la médecine naturelle avec notamment un traitement cranio-sacral et la prise de compléments alimentaires. Entre une dernière crise en juillet 2015, après l'opération d'une hernie ombilicale, et une légère crise lors d'une infection virale à influenza A en janvier 2019, la patiente n'a pas eu d'épisode nécessitant une infusion. Son insuffisance rénale (stade G3bA2 selon KDIGO) reste stable, la prise de furosémide 1 à 2 fois par semaine lui permet de réguler les légers œdèmes périphériques persistants. Son explication possible à cette nette amélioration est la prise quotidienne d'Halibut Classic, fabriqué à partir de foie de morue. Du premier épisode en 2004 jusqu'à fin 2019, la patiente A a fait en tout 131 crises dont 5 sévères.

Patient B

Le patient B, âgé de 38 ans, connu pour une hypothyroïdie subclinique et des allergies multiples, se présente en janvier 2011 aux urgences pour une faiblesse généralisée, des nausées et des paresthésies dans tout le corps. On mesure une hypotension, une polyglobulie et une hypoalbuminémie. Les diagnostics alternatifs d'état de choc sont exclus et un SFCI est retenu. L'administration de colloïdes, d'IGIV en phase aiguë et de vasopresseurs normalisent son profil tensionnel. Le patient présente plusieurs complications notamment une tamponnade cardiaque, de multiples infarctus de la rate, une insuffisance rénale aiguë nécessitant une hémodialyse transitoire, un syndrome encéphalopathique postérieur réversible (SEPR), un syndrome des loges aux 4 extrémités nécessitant des fasciotomies puis des greffes cutanées et enfin une polyneuropathie séquellaire. Deux ans plus tard, une infection déclenche une 2^e crise causant un choc hypovolémique (Fig. 2). Pendant les crises, les IL-6 et IL-10 sont augmentées, l'IL-2 est normale, puis l'IL-6 et le TNF- α sont ensuite diminués. On dépiste une immunoglobuline monoclonale de type IgG lambda. De plus, une constellation d'un déficit immunitaire avec une diminution des lymphocytes B périphériques, une diminution des IgG1, des IgG3 et des IgA

totales, ainsi qu'une diminution des anticorps IgG contre les pneumocoques, correspond à une hypogammaglobulinémie commune d'expression variable. Dès septembre 2013, arrivent des récurrences modérées avec une hémococoncentration et des œdèmes débutants, environ tous les 3 mois, souvent en lien avec une infection virale des voies respiratoires. En avril 2014, à la suite d'une augmentation de la fréquence des crises tous les 5 à 15 jours, une prophylaxie mensuelle avec des IGIV est planifiée. Mais comme une exacerbation se produit 2 à 3 jours après chacune des infusions, la prophylaxie est suspendue. En juillet 2015, on tente un nouveau traitement avec de la prednisone pour 10 jours, ainsi que de la théophylline et de la terbutaline, un traitement qu'il prend encore actuellement, accompagné d'acide acétylsalicylique, d'un traitement homéopathique et de compléments alimentaires contenant de l'huile de foie de morue. Le patient reste stable pendant plusieurs mois, de février à septembre 2016. Depuis septembre 2017, le patient reçoit des IGIV en cas de crises, stabilisant leur fréquence à toutes les 4 à 8 semaines. En avril 2019, une infection virale des voies respiratoires cause une 3^e crise sévère avec insuffisance rénale aiguë. Connaissant bien sa maladie, le patient parvient à limiter la sévérité de ses crises en se présentant à l'hôpital dès les premiers symptômes. En plus des séances de physiothérapie et d'ergothérapie bihebdomadaires, le patient fait des exercices journaliers pour palier la polyneuropathie atteignant ses 4 extrémités. Du premier épisode en janvier 2011 jusqu'à fin 2019, le patient B a fait en tout 85 crises dont 3 sévères.

DISCUSSION

Manifestation clinique

Atteignant de manière pratiquement égale les hommes et les femmes, le SFCI se déclare en moyenne à l'âge de 45 ans, bien que de rares cas pédiatriques et gériatriques aient été décrits.² Il survient en crises aiguës, segmentées par des périodes de rémission dont la durée peut être très variable (de quelques jours à plusieurs années). La présentation clinique est différente selon les individus (Tabl. 1), mais en général elle se compose de 3 phases :

- La phase *prodromique*, comprenant des signes non-spécifiques (fatigue, myalgies, nausées, vomissements, douleurs abdominales, diarrhées) et une prise de poids rapide.
- La phase d'*état*, caractérisée par des œdèmes périphériques, une hypotension artérielle, une tachycardie et une oligurie, pouvant se compliquer en un état de choc selon l'ampleur du déplacement volumique.
- La phase de *récupération*, avec une normalisation de la pression artérielle, une polyurie, une disparition des œdèmes et une perte de poids survenant en 5 à 7 jours.

L'évolution est parfois dramatique : parmi les complications, la principale est un syndrome des loges, causé par l'extravasation et la formation consécutive d'œdèmes, qu'un remplissage massif peut aggraver.^{2,4} On rapporte souvent une insuffisance rénale (due à une hypoperfusion ou une myoglobulinurie

secondaire à une rhabdomyolyse), mais également des épanchements péricardiques et pleuraux, des thromboses artérielles ou veineuses avec possible embolie pulmonaire, des œdèmes cérébraux et des convulsions. Dans la phase de récupération, les complications sont dues à la surcharge liquidienne du secteur interstitiel dans le secteur vasculaire, causant des épanchements péricardiques et des œdèmes pulmonaires.

Pathogenèse

Le SFCI peut se déclencher dans le cadre d'un épisode infectieux, surtout des voies respiratoires, en période péri-menstruelle, ou est provoqué par un effort physique intense. Les mécanismes menant à la fuite de liquide intravasculaire dans les tissus interstitiels restent inconnus, une composante inflammatoire est cependant souvent présente. Deux études récentes n'ont pas pu démontrer une variation partagée de nucléotides pouvant expliquer le phénotype du SFCI.^{7,8}

Une élévation de l'IL-6 et de l'IL-10 a été mise en évidence pendant les crises de nos 2 patients, alors que la littérature rapporte également l'élévation d'autres cytokines ou facteurs inflammatoires.^{2,4} L'IL-2 induit la libération de cytokines, menant à une hyperperméabilité capillaire et une diminution de la résistance vasculaire.² Les patients n'ayant pas tous le même profil cytokinique, la fuite capillaire pourrait être un symptôme commun à un groupe hétérogène de troubles.³ Il est intéressant de relever que la bradykinine, l'histamine, les prostaglandines et les protéines du complément, connues pour augmenter la perméabilité capillaire, ont des valeurs normales dans le SFCI.³ Il coexiste chez 85 – 95 % des personnes atteintes,⁹ à l'instar de nos 2 patients, une immunoglobuline monoclonale (essentiellement de type kappa), présente dès le début ou se déclarant en court d'évolution, qu'on associe alors à une gammopathie monoclonale de signification indéterminée (GMSI).^{2,4} Absente dans les cas pédiatriques, la GMSI ne joue probablement pas un rôle pathogénique central.^{10,11} Des IgG purifiées ne déclenchent à elles-seules pas la même réaction que du sérum prélevé en crise.^{11,12} La fonctionnalité des cellules endothéliales in vitro est altérée en présence de sérum de patients en crise seulement. Des facteurs solubles réduiraient le nombre de cadhérines vasculaires endothéliales dans les jonctions adhérentes, créant un espace entre les cellules et permettant ainsi une fuite du liquide dans les tissus interstitiels.¹¹ Le VEGF (vascular endothelial growth factor) et l'angiopoïétine 2 parfois augmentés durant les crises pourraient y jouer un rôle.¹² Aucune anomalie structurelle persistante n'a pu être mise en évidence: le dysfonctionnement de la barrière endothéliale serait donc réversible.³

Depuis que nos 2 patients prennent des compléments alimentaires contenant de l'huile de foie de morue et notamment de la vitamine D, leur état s'est amélioré, surtout celui de la patiente A qui n'a pas fait de crise pendant 4 ans. Des études récentes ont prouvé que la vitamine D a un effet stabilisant sur les cellules endothéliales en renforçant les jonctions intercellulaires et en inhibant l'effet déstabilisant de facteurs inflammatoires, tels que les IL-1 β et TNF- α .¹³ A noter que ces 2 facteurs sont augmentés pendant les crises de certains patients souffrant de SFCI.^{2,4} D'autres études ont montré que la vitamine D promeut la régénérescence vasculaire et qu'elle pourrait réguler le dysfonctionnement endothélial

dans les maladies cardiovasculaires.^{14,15,16} De plus amples recherches sont nécessaires pour déterminer si la vitamine D agit également sur le dysfonctionnement endothélial du SFCI.

Diagnostic

En dehors des crises, les examens biologiques standards sont sans particularité. Il n'existe aucun biomarqueur ni signe pathognomonique, la triade d'hypotension, hémococoncentration et hypoalbuminémie (Tabl. 2) suffit au diagnostic d'exclusion (Fig. 3). Le SFCI est souvent faussement diagnostiqué comme un choc septique ou une anaphylaxie du fait de leur image clinique semblable (Tabl. 3). Une élévation de la tryptase plaide plutôt pour une anaphylaxie (activation mastocytaire), alors qu'un taux et une fonctionnalité de l'inhibiteur de la C1 estérase (C1 INH) dans les normes excluent un angio-œdème acquis ou héréditaire.⁹ Un SFCI peut également être secondaire à une autre pathologie (Tabl. 3), mais la distinction n'est pas toujours simple. Dans le cas d'une cause secondaire, la fuite capillaire atteint également les poumons (dans le SFCI ils sont principalement épargnés), l'hémococoncentration n'est pas aussi marquée et l'événement est le plus souvent unique. Dans le SFCI, les crises sont récidivantes, la conscience persiste malgré une pression artérielle très basse, et une GMSI est mise en évidence dans la majorité des cas.^{1,2}

Prise en charge thérapeutique

Actuellement, aucun médicament spécifique n'a fait preuve de son efficacité, la prise en charge reste donc principalement symptomatique, basée sur des faits expérimentaux et des rapports de cas. Souvent les patients sont pris en charge selon les directives valables pour un choc septique, mais un remplissage massif peut aggraver les œdèmes et précipiter un syndrome des loges.³ Des vasopresseurs associés à des bolus de colloïdes rapidement infusés sont préférables à des infusions continues de cristalloïdes (Tabl. 4).^{1,3,4} Les colloïdes avec leur plus grand poids moléculaire restent dans l'espace intravasculaire et aident au maintien de la pression oncotique.³ Une oxygénation soutient le travail respiratoire qui est augmenté en compensation à l'acidose causée par l'hypoperfusion tissulaire. Une surveillance très stricte est essentielle, afin de détecter la survenue de complications.^{1,3,4} Une diminution de l'hémococoncentration et du besoin en liquide nécessaire au maintien d'une perfusion adéquate des organes marque la transition entre les phases d'extravasation et de récupération. Le traitement se transforme alors en une prise de diurétiques visant à prévenir la surcharge volémique et la survenue d'œdèmes pulmonaires. Une ultrafiltration peut être nécessaire chez les patients en insuffisance rénale.^{10,11}

Différents traitements ont été testés en phase aiguë tout comme en prophylaxie (Tabl. 4). Notamment des substances pharmacologiques élevant le taux d'AMPc intracellulaire, telles que les agonistes β -adrénergiques (terbutaline) et les inhibiteurs de la phosphodiesterase (théophylline) qui stabilisent les VE-cadhérines dont la fonction est de fortifier les jonctions adhérentes entre les cellules.¹² L'utilisation de la prednisolone chez la patiente A s'est révélée inefficace. La littérature rapporte une potentielle

modulation des cytokines par des stéroïdes en phase aiguë.^{4,5} Du montélukast a remarquablement réduit la fréquence et la sévérité des crises chez un patient âgé de 4 ans,⁵ chez notre patiente A, il a été inefficace. Une modulation de l'élévation du VEGF et de l'angiopéptine 2 pourraient potentiellement palier à la dysfonction endothéliale réversible.¹² Des IGIV ont été efficaces pour traiter des crises aiguës ou en prophylaxie,^{5,14} malheureusement pas chez nos 2 patients. Souffrant d'un même syndrome, leurs statuts immunologiques diffèrent. En effet, le patient B a un déficit immunitaire qui le rend facilement sujet aux infections, contrairement à la patiente A, chez qui aucune anomalie immunitaire n'a été dépistée. Dans la littérature, aucun cas analogue de SFCI avec une immunodéficience explicite n'a été trouvé. Les IgG par leur haut poids moléculaire (150'000 Daltons) augmentent la pression oncotique et minimisent ainsi la fuite de liquide hors des capillaires.^{2,3} Il est possible que des molécules plus grosses, comme les IgM, obtiennent un meilleur effet.⁵ En outre, les IGIV modulent la prolifération et la sélection des lymphocytes, ce qui réduit la cascade du complément et la libération de cytokines. Non-associées à une augmentation de la survie lorsqu'elles sont utilisées en phase aiguë, mais pouvant réduire la fréquence des attaques, les IGIV doivent être utilisées avec prudence en prophylaxie.³ La dose et la durée optimale du traitement restent encore à définir. La littérature actuelle préconise un traitement mensuel avec 2 g/kg de poids corporel pouvant être réduit à 1 g/kg selon l'évolution.^{3,11} La Mayo Clinic a rapporté une disparition des symptômes grâce à une plasmaphérèse.⁵ Il est intéressant de relever que notre patiente A n'a pas subi de crise durant la période où elle était sous dialyse. La pathogenèse exacte du SFCI n'est pas expliquée, mais il pourrait se trouver dans le sang des fragments ou restes métaboliques de pathogènes, de cellules ou du complément qui pourraient être épurés par la dialyse ou la plasmaphérèse.

Pronostic

Le pronostic du SFCI est incertain, on estime cependant un taux de survie à 5 ans de 70 %.⁴ Le risque de progression de la GMSI en myélome multiple est de 1 % par an, similaire à une population avec une GMSI seule.^{4,5}

CONCLUSION

Malgré sa gravité, le SFCI caractérisé par une prise de poids rapide avec des œdèmes, une hypotension artérielle, une hémococoncentration et une hypoalbuminémie paradoxale reste très peu connu dans le monde médical. Le diagnostic se fait souvent tardivement, aggravant le pronostic et la morbidité. Une meilleure compréhension de la physiopathologie de ce syndrome est primordiale au perfectionnement des traitements actuels qui restent principalement symptomatiques.

L'ESSENTIEL POUR LA PRATIQUE

« 3 H » : Hypotension, Hémococoncentration, Hypoalbuminémie.

Un remplissage massif est inapproprié en cas de SFCI. Des vasopresseurs associés à des bolus de colloïdes rapidement infusés sont préférables à des infusions continues de cristalloïdes. Puis, une fois la diurèse normalisée, des diurétiques (et une ultrafiltration en cas d'insuffisance rénale) aident à prévenir la surcharge volumique.

Une mesure régulière de l'hématocrite permet de suivre l'évolution (aggravation de la fuite capillaire ou transition en phase de récupération) et de prévenir les complications.

REFERENCES

1. Chambrun MP, Luyt CE, Beloncle F, Gousseff M, Mauhin W, Argaud L, et al. «The Clinical Picture of Severe Systemic Capillary-Leak Syndrome Episodes Requiring ICU Admission.» *Critical Care Medicine* 45, n° 7 (Juillet 2017): 1216-1223.
2. Duron L, Delestre F, Amoura Z, Arnaud L. «Syndrome de fuite capillaire idiopathique et formes secondaires : une revue systématique de la littérature.» *La Revue de médecine interne*, n° 36 (Janvier 2015): 386-394.
3. Baloch NU, Bikak M, Rehman A, Rahman O. «Recognition and management of idiopathic systemic capillary leak syndrome: an evidence-based review.» *Expert Review of Cardiovascular Therapy* 16:5 (Avril 2018): 331-340.
4. Druey KM, Greipp PR. «Narrative Review: Clarkson Disease-Systemic Capillary Leak Syndrome.» *Ann Intern Med.* 153(2) (Juillet 2010): 90-98.
5. Kapoor P, Greipp PT, Schaefer EW, Mandrekar SJ, Kamal AH, Gonzalez-Paz NC, et al. «Idiopathic Systemic Capillary Leak Syndrome (Clarkson's Disease): The Mayo Clinic Experience.» *Mayo Clin Proc.* 85(10) (Octobre 2010): 905-912.
6. Xie Z, Chan E, Long LM, Nelson C, Druey KM. «High dose intravenous immunoglobulin therapy of the Systemic Capillary Leak Syndrome (Clarkson disease).» *Am J Med.* 128(1) (Janvier 2015): 91-95.
7. Pierce R, Ji W, Chan EC, Xie Z, Long LM, Khokha M, Lakhani S, Druey KM. «Whole exome sequencing of adult and pediatric cohorts of the rare vascular disorder Systemic Capillary Leak Syndrome.» *Shock* 52(2) (Août 2019): 183-190.
8. Raza A, Xie Z, Chan EC, Chen W-S, Scott LM, Eisch AR, Kremontsov DN, Rosenberg HF, Parikh SM, Blankenhorn EP, Teuscher C, Druey KM. «A natural mouse model reveals genetic determinants of systemic capillary leak syndrome (Clarkson disease).» *Communications Biology* 2:398 (2019): 1-11.
9. Xie Z, Chan E, Yin Y, Ghosh CC, Wisch L, Nelson C, et al. «Inflammatory Markers of the Systemic Capillary Leak Syndrome (Clarkson Disease).» *J Clin Cell Immunol.* 5 (Novembre 2014): 1000213.
10. Bozzini MA, Milani GP, Bianchetti MG, Fossali E, Lava SA. «Idiopathic systemic capillary leak syndrome (Clarkson syndrome) in childhood: systemic literature review.» *European Journal of Pediatrics* 177 (Juin 2018): 1149-1154.
11. Druey KM, Parikh SM. «Idiopathic systemic capillary leak syndrome (Clarkson disease).» *American Academy of Allergy, Asthma and Immunology* 140, n° 3 (Septembre 2017): 663-670.

12. Xie Z, Ghosh CC, Patel R, Iwaki S, Gaskins D, Nelson C, et al. «Vascular endothelial hyperpermeability induces the clinical symptoms of Clarkson disease (the systemic capillary leak syndrome).» *Blood Journal* 119, n° 18 (Mai 2012): 4321-4332.
13. Gibson CC, Davis CT, Zhu W, Bowman-Kirigin JA, Walker AE, Tai Z, et al. «Dietary Vitamin D and Its Metabolites Non-Genomically Stabilize the Endothelium.» *PLOS ONE* 10(10) (Octobre 2015): 1-15.
14. Bouillon R, Giustina A, Bilezikian JP. «Extra-Skeletal Effects of Vitamin D.» *Front Horm Res.* 50 (2018): 72-88.
15. Karakas Y, Sahin G, Urfali FE, Bal C, Akcar Degirmenci N, Sirmagul B. «Effect of vitamin D supplementation on endothelial dysfunction in hemodialysis patients.» *International Society for Hemodialysis* 21 (2016): 97-106.
16. Wong MSK, Leisegang MS, Kruse C, Vogel J, Schürmann C, Dehne N, et al. «Vitamin D Promotes Vascular Regeneration.» *Circulation, American Heart Association* 130 (Juillet 2014): 976-986.

Adresse de correspondance :

Prof. Dr. méd. Arthur Helbling

Chef de la polyclinique d'allergologie et d'immunologie

Clinique Universitaire de Rhumatologie, Immunologie et Allergologie

Freiburgstrasse 16p

Inselspital

Universitätsspital 3010 Bern

Tel. : +41 (0)31 632 22 69

Fax : +41 (0)31 632 42 08

E-mail : Arthur.Helbling@insel.ch

ANNEXES

Liste des abréviations

AMPc	adénosine monophosphate cyclique
Ang2	angiopoïétine 2
AVC	accident vasculaire cérébral
C1 INH	inhibiteur de la C1 estérase
GMSI	gammopathie monoclonale de signification indéterminée
IgA	immunoglobulines de type A
IgG	immunoglobulines de type G
IGIV	immunoglobulines intraveineuses
IL-2	interleukine-2
IRA	insuffisance rénale aiguë
KDIGO	« Kidney Disease Improval Global Outcomes »
PCR	protéine C réactive
SEPR	syndrome encéphalopathique postérieur réversible
SFCI	syndrome de fuite capillaire idiopathique (ou systémique)
TNF- α	« tumor necrosis factor α »
VEGF	« vascular endothelial growth factor »

FIGURE 1.

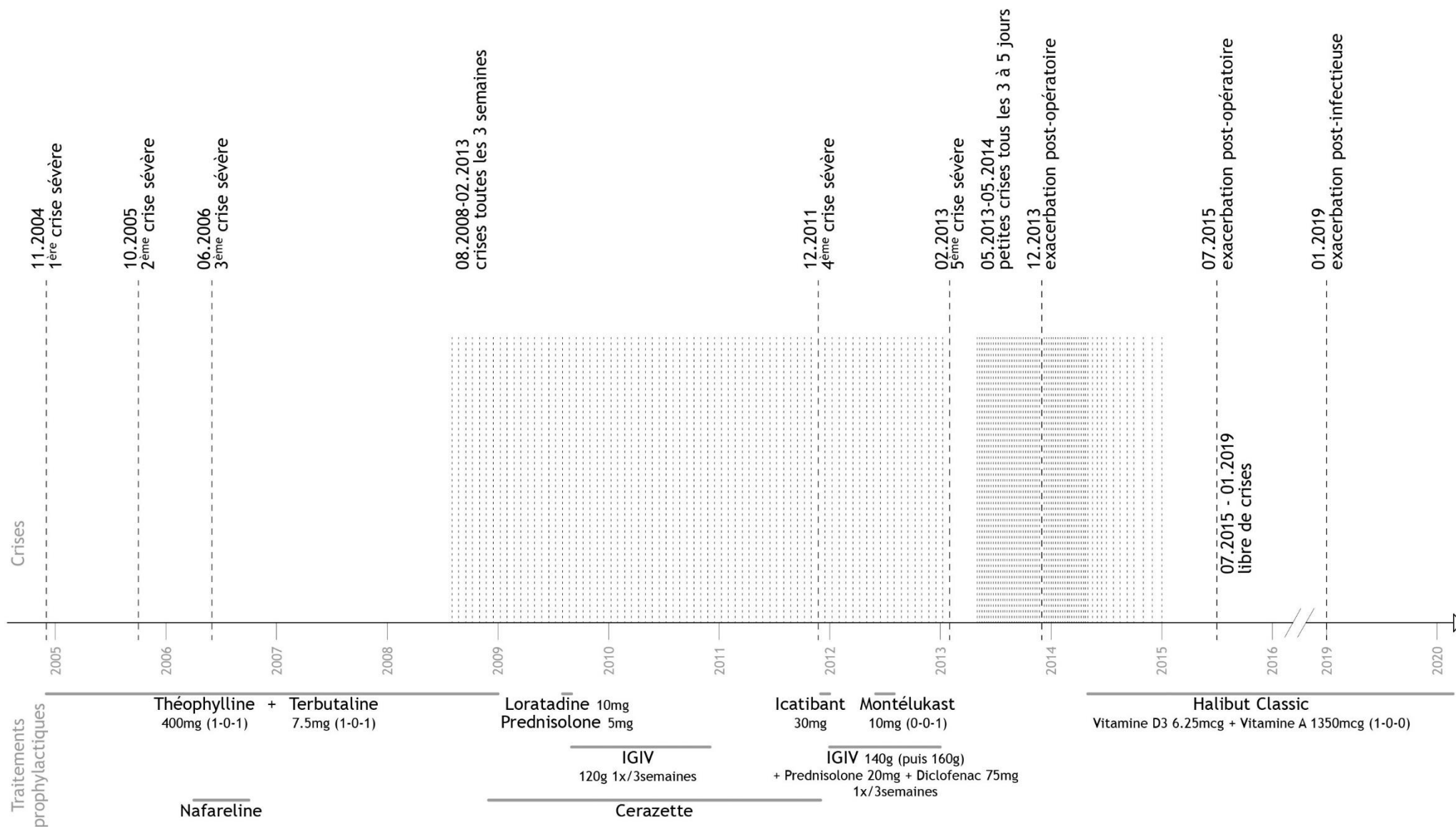


FIGURE 2.

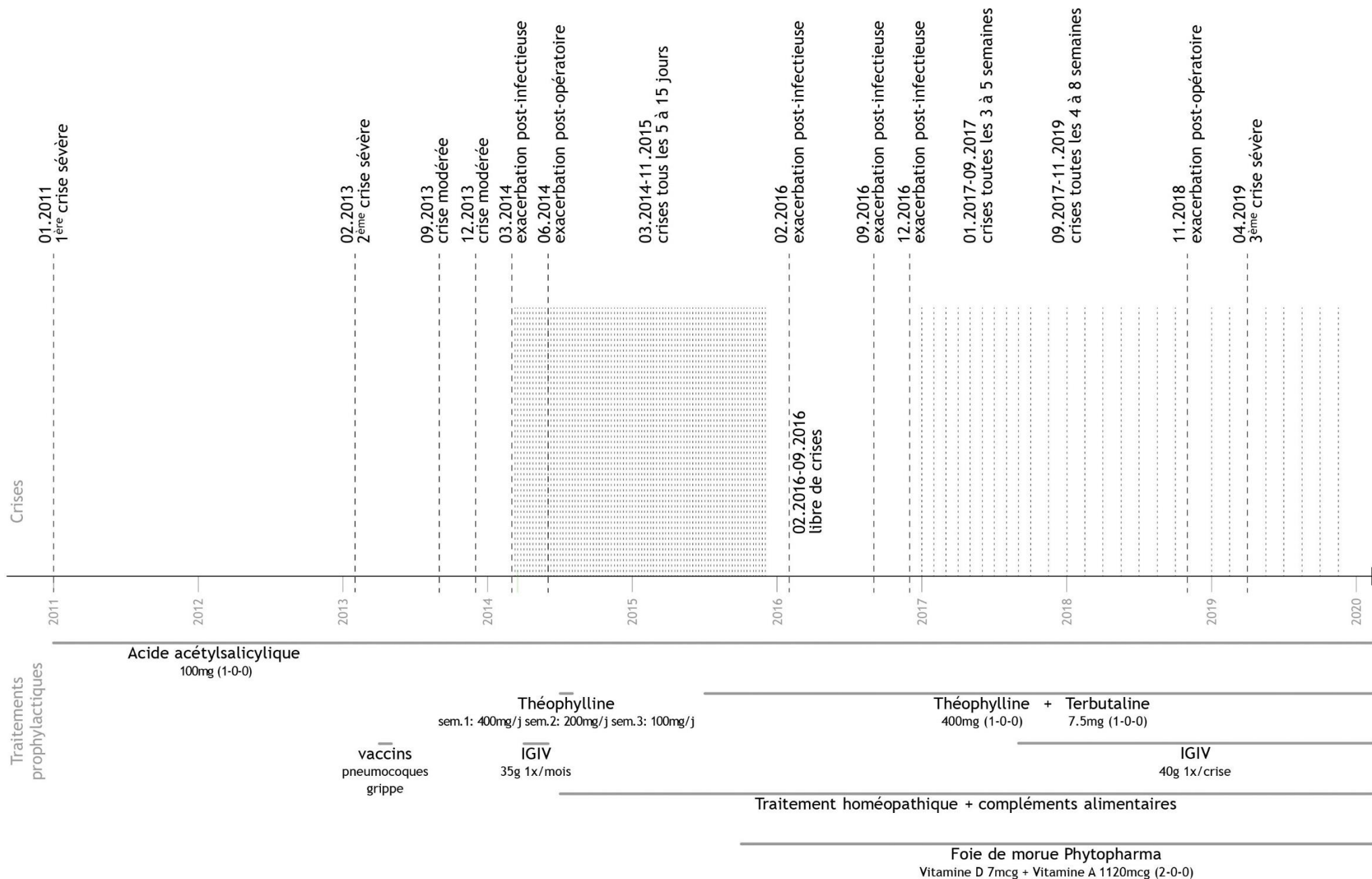


TABLEAU 1.

Symptômes, signes cliniques et complications d'une crise aiguë d'un syndrome de fuite capillaire idiopathique^{4,5,6}

Symptômes prodromiques	Symptômes en phase aiguë	Signes cliniques en phase aiguë	Complications
Fatigue inexplicée	Nausées, vomissements	Hypotension	Syndrome des loges/fasciotomie/amputation
Vertiges	Dyspnée	Hémoconcentration	Insuffisance rénale
Symptômes grippaux	Sensation de soif	Hypoalbuminémie sans albuminurie	Rhabdomyolyse
Myalgies	Envie de sel	Hyperleucocytose	Epanchement péricardique/tamponnade
Enrouement	Hypersudation	Œdèmes	Œdème et dysfonction myocardique
Oligurie, urines foncées	Rhinorrhées	Rougeurs	Œdème pulmonaire
Irritabilité	Larmoiements	Tachycardie	Thrombose/embolie pulmonaire
Prise de poids	Démangeaisons	Tachypnée	Œdème cérébral
	Arthralgies	Extrémités froides et clampées	Convulsions, crise d'épilepsie
	Dysphagie	Temps de récapillarisation augmenté	AVC ischémique
			Pancréatite
			Neuropathie sensorimotrice/pied tombant

TABLEAU 2.

Signes cliniques cardinaux d'un syndrome de fuite capillaire idiopathique (modifié selon ^{5,9})

Triade des signes cliniques cardinaux (suffisant au diagnostic)

Hypotension

Hémoconcentration

Hypoalbuminémie

Autres symptômes fréquents

Œdèmes généralisés

Diminution de la diurèse

Non nécessaire au diagnostic, mais très souvent présente

GMSI (85 - 95 % des patients)

TABLEAU 3.

Diagnostic différentiel d'un syndrome de fuite capillaire idiopathique (modifié selon^{3,5}) et causes d'un syndrome de fuite capillaire secondaire²

Diagnostic différentiel	Causes d'un syndrome de fuite capillaire secondaire
Choc septique	Lymphomes, leucémies, syndrome d'activation macrophagique
Syndrome de choc toxique	Infections virales ou bactériennes
Angio-œdème héréditaire ou acquis	Médicaments, chimiothérapies
Anaphylaxie	Opérations ou traumatismes
Polycythémie vraie	Maladie de Kawasaki
Syndrome néphrotique	Syndrome d'hyperstimulation ovarienne
Syndrome de Gleich	
Pathologie des mastocytes	
Tumeurs neuroendocrines	
Amyloïdose rénale	

FIGURE 3.

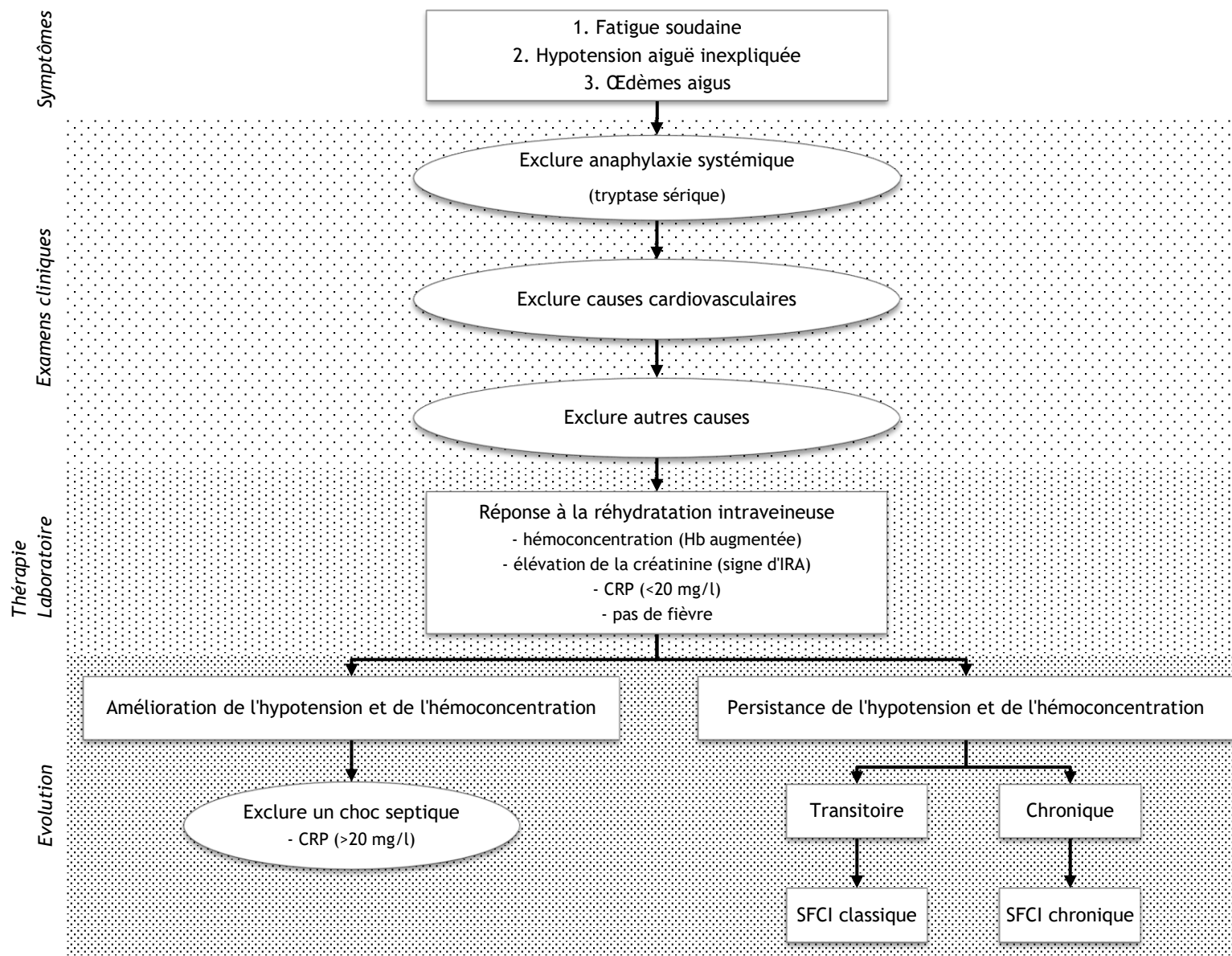


TABLEAU 4.

Prises en charge lors de crises aiguës et traitements prophylactiques à long terme

Traitements en crises	Traitements prophylactiques
Solution de colloïdes ^{1,3,4}	IGIV (1-2 g/kg de poids corporel) ^{1,2,6}
Vasopresseurs ^{1,3,4}	Terbutaline 400 à 1600 mg/j (but : concentration sérique de 10-20 mg/dl) ⁴
Oxygénothérapie ³	Théophylline 20-25 mg/j ⁴
Diurétiques ^{10,11}	Prednisonne ⁵
Éventuellement IGIV ^{2,3,4,6}	Inhibiteur des leucotriènes (montélukast, zafirlukast) ⁵
Anticoagulation (si risque de thromboses) ⁴	
Fasciotomie (si syndrome des loges) ⁴	
Ultrafiltration (si insuffisance rénale) ^{10,11}	

Légendes

Page 14 : FIGURE 1

Frise chronologique indiquant le nombre d'épisodes aigus et les procédés thérapeutiques pour la patiente A.

Page 15 : FIGURE 2

Frise chronologique indiquant le nombre d'épisodes aigus et les procédés thérapeutiques pour le patient B.

Page 19 : FIGURE 3

Algorithme diagnostique lors d'une hypotension aiguë inexpliquée (modifié selon⁹).

Dans le SFCI, l'hypotension et l'hémoconcentration ne répondent pas bien à la réhydratation qui peut même aggraver les œdèmes. La créatinine est souvent élevée, signe d'une insuffisance rénale aiguë (IRA). La protéine C réactive (PCR) suggère une infection si elle est supérieure à 20 mg/l.

Le SFCI est de forme chronique lorsque l'hypoalbuminémie et les œdèmes ne disparaissent pas entre les crises.⁹