ISSN 1009-3079
CN 14-1260/R

世界华人消化杂志

世界华人消化杂志®

WORLD CHINESE JOURNAL OF DIGESTOLOGY

Shijie Huaren Xiaohua Zazhi

2008 年 10 月 28 日　第 16 卷　第 30 期　(Volume 16 Number 30)

www.wjgnet.com

二零零八年十月二十八日　第十六卷　第三十期

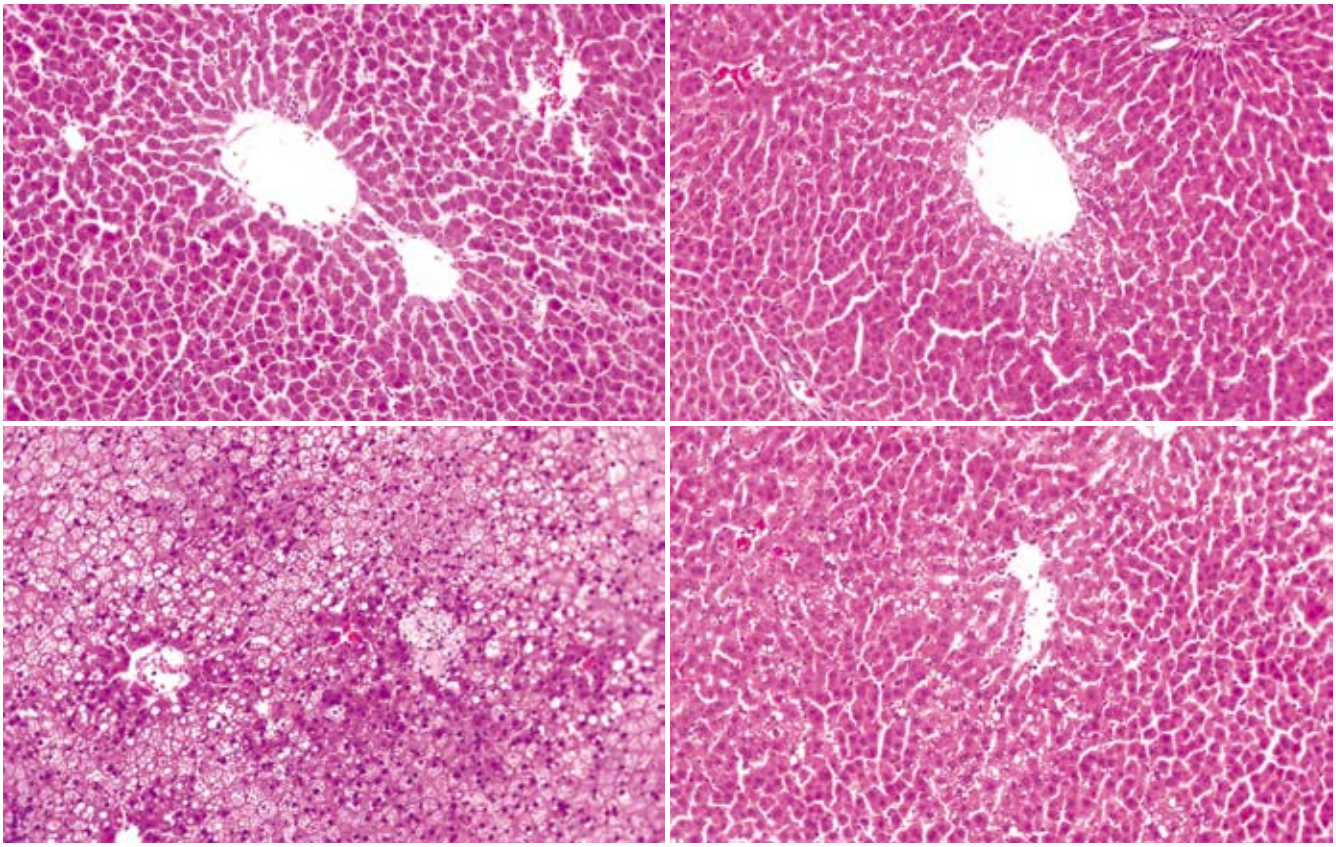

30 / 2008

ISSN 1009-3079
30>
9 771009 307056

名誉总编辑
潘伯荣
总编辑
马连生

《世界华人消化杂志》是一份同行评议性的旬刊，是一份被《中国科技论文统计源期刊》和《中文核心期刊要目总览》收录的学术类期刊.《世界华人消化杂志》的英文摘要被美国《化学文摘》，荷兰《医学文摘库/医学文摘》和俄罗斯《文摘杂志》收录.

世界华人消化杂志®

编辑委员会

2006-01-01/2008-12-31

wcjd@wjgnet.com www.wjgnet.com

总顾问

陈可冀教授
黄象谦教授
黄志强教授
裘法祖教授
王宝恩教授
危北海研究员
吴孟超教授
杨春波教授
周殿元教授

名誉总编辑

潘伯荣教授

社长/总编辑

马连生教授

副总编辑

纪小龙教授
姜洪池教授
王苑本教授
吴云林教授
徐克成教授
杨思凤教授
姚希贤教授
岳茂兴教授
张万岱教授
周学文教授

常务编委

成军教授
程英升主任医师
范学工教授
高毅主任医师
江学良主任医师
李岩教授
刘连新教授
吕宾教授
罗和生教授
聂青和教授
王小众教授

编委

消化内科学

白爱平副教授
白文元教授
苌新明教授
陈洪副教授
陈军贤主任医师
陈尼维主任医师
陈其奎教授
陈卫昌教授
陈贻胜教授
陈玉林教授
程斌副教授
迟宝荣教授
邓长生教授
丁士刚主任医师
董蕾教授
杜雅菊主任医师
樊晓明主任医师
房静远教授
冯红主任医师
冯志杰主任医师
傅春彬主任医师
高峰副教授
戈之铮教授
关晓辉主任医师
关玉盘教授
郭晓钟教授
郭新宁教授
洪天配教授
侯晓华教授
胡伏莲教授
胡和平主任医师
黄晓东副主任医师
黄颖秋教授
黄裕新教授
霍丽娟主任医师
季国忠副教授
姜春萌教授
姜慧卿教授
金懋林教授
金瑞教授
蓝宇教授
李定国教授
李继强教授
李淑德教授
李晓宇主任医师
李延青教授
李瑜元教授
李玉民教授
李玉明教授
林志辉教授
刘冰熔教授
刘改芳主任医师
刘海林主任医师
刘铁夫教授
刘占举教授
陆伦根教授
吕志武教授
马金城教授
马欣主任医师
毛高平主任医师
倪润洲教授
欧希龙副教授
潘秀珍教授
朴熙绪主任医师
朴云峰教授
秦成勇教授
曲智威副主任医师
任粉玉副教授
任建林教授
邵先玉教授
沈琳主任医师
沈守荣教授
沈薇教授
施瑞华教授
宋于刚教授
孙富强副教授
孙侃教授
孙自勤教授
唐采白副教授
唐芙爱教授
唐丽安教授
田德安主任医师
童强主任医师
宛新建副教授
王邦茂教授
王炳元教授
王承党副教授
王吉耀教授
王莉瑛教授
王晓艳副教授
闻勤生教授
吴萍主任医师
夏时海副教授
徐秀英副教授
许春舫主任医师
许乐主任医师
许亚平副教授
杨冬华教授
杨建民教授
杨希山教授
杨幼林主任医师
杨云生教授
杨昭徐教授
姚树坤教授
叶红军主任医师
于红刚副教授
于晓峰主任医师
袁伟建教授
展玉涛副主任医师
张春清教授
张方信主任医师
张国梁主任医师
张吉翔教授
张集昌主任医师
张军教授
张小晋主任医师
张晓岚教授
张筱茵副教授
张志坚教授
赵晓晏教授
郑鹏远教授
智发朝教授
周国雄主任医师
朱春兰主任医师
朱人敏教授
邹晓平主任医师

消化外科学

别平教授
蔡开琳副教授
蔡三军主任医师
曹杰主任医师
陈光教授
陈海龙教授
陈积圣教授
陈建荣副教授
陈克能主任医师
陈力教授
陈立波副教授
陈凛教授
陈强谱教授
陈亚军主任医师
陈知水教授
陈祖林副教授
程爱国教授
程爱群主任医师
程树群副教授
迟强教授
仇毓东副教授
崔彦教授
崔云甫教授
戴朝六教授
戴冬秋教授
丁义涛教授
董明教授
房林副教授
傅红副教授
傅华群教授
傅廷亮教授
傅志仁主任医师
高成新教授
葛海燕教授
龚建平教授
巩鹏教授
谷俊朝主任医师
顾岩教授
郭克建教授
韩天权教授
郝纯毅主任医师
何超教授
何生教授
何裕隆教授
何振平教授
黄志勇副教授
季加孚教授
姜波健教授
蒋龙元副教授
兰平教授
黎乐群教授
李国威教授
李华山副主任医师
李靖副教授
李奇林教授
李胜研究员
李涛副主任医师
李小荣教授
李旭副教授
李志霞教授
李宗芳教授
梁力建教授
林胜璋副教授
刘建教授
刘颖斌副教授
刘志苏教授
刘作金副教授
卢实春教授
陆才德教授
陆云飞教授
吕明德教授
吕云福教授
梅铭惠教授
彭波副教授
彭吉润主任医师
彭心宇教授
彭志海教授
钱建民教授
乔岐禄主任医师
秦春宏副主任医师
秦华东教授
秦环龙教授
秦仁义教授
邱宝安主任医师
邱双健副教授
邱伟华副主任医师

世界华人消化杂志®

编辑委员会

裘正军教授
任建安教授
荣大庆教授
邵永孚教授
沈柏用副教授
沈世强教授
沈岩主任医师
师英强教授
施诚仁教授
宋世兵主任医师
宋振顺教授
孙诚谊教授
孙家邦教授
孙学英教授
孙延平副主任医师
邰升副教授
谭群友副教授
汤恢焕教授
汤展宏副教授
唐文皓副主任医师
田素礼教授
田晓峰教授
万德森教授
汪波副主任医师
汪根树副教授
王春友教授
王凤山副教授
王广义教授
王济明教授
王健生副教授
王烈主任医师
王鲁副教授
王蒙副教授
王石林主任医师
王文跃主任医师
王效民教授
王要军教授
王振宁教授
王正康教授
王志刚副主任医师
王忠裕教授
卫洪波教授
吴德全教授
吴河水教授
吴健雄教授
吴金术教授
吴泰璜教授
吴志勇教授
席启主任医师
谢敏主任医师
谢晓华副教授
邢光明教授
徐大华主任医师
徐智教授
许戈良教授
严律南教授
严以群主任医师
杨广顺教授
杨维良教授
杨尹默教授
伊力亚尔•夏合丁教授
殷正丰教授
于聪慧教授
于恩达教授
于健春教授
于良副教授
于则利教授
郁宝铭教授
郁正亚副教授
曾勇教授
张柏和教授
张群华教授
张水军教授
张肇达教授
张宗明教授
赵增仁副主任医师
郑民华教授
钟德玠教授
周丁华主任医师
周伟平教授
朱立元教授
邹小明教授

消化感染病学

陈国凤主任医师
陈红松副研究员
陈建杰教授
陈仕珠主任医师
陈耀凯副教授
党双锁副教授
丁惠国教授
范建高教授
范小玲主任医师
高润平教授
高泽立副教授
龚国忠教授
管世鹤副教授
郝春秋副教授
何生松教授
江家骥教授
李智伟教授
林菊生教授
刘杞教授
刘正稳教授
孟庆华教授
宁琴教授
牛俊奇教授
钱林学主任医师
秦波教授
石统东副教授
孙殿兴主任医师
谭德明教授
唐霓副研究员
唐世刚教授
唐晓鹏教授
王凯教授
王怡主任医师
魏来教授
吴建国教授
吴君主任医师
谢青教授
徐小元教授
宣世英教授
闫惠平研究员
杨林副研究员
姚鹏副教授
张继明 教授
张明辉副主任医师
张绪清副教授
张占卿主任医师
赵桂鸣主任医师
赵桂珍教授
赵连三教授
周伯平教授
周文兴教授
周霞秋教授
朱传武副主任医师
庄林主任医师

消化中医药学

蔡淦教授
陈治水主任医师
杜群副研究员
黄恒青主任医师
劳绍贤教授
李军祥教授
李勇副教授
李振华教授
刘成海研究员
刘平教授
刘绍能主任医师
龙致贤教授
牛建昭教授
沈洪教授
唐旭东主任医师
唐志鹏研究员
王新月教授
徐列明教授
许玲副教授
张声生教授

消化肿瘤学

白玉贤教授
曹秀峰主任医师
曹志成院士
陈公琰主任医师
李瑗教授
刘宝瑞教授
刘彬彬副研究员
刘云鹏教授
马力文主任医师
吴晴教授
熊斌教授
张凤春教授

消化影像学

陈克敏教授
程红岩教授
褚建国主任医师
官泳松教授
韩新巍教授
胡红杰主任医师
黄金华副教授
匡安仁教授
李健丁教授
鲁华玉研究员
施海彬教授
魏经国教授
肖恩华教授
徐爱民副教授
徐克教授
扬业发教授
杨建勇教授
赵卫主任医师

消化内镜学

崔毅主任医师
丁佑铭教授
郝俊鸣副主任医师
刘海峰主任医师
潘林娜教授
沈俊教授
孙明军教授
万军教授

消化介入治疗学

卢榜裕教授
茅爱武主任医师
倪才方教授
吴硕东教授
袁友红副教授
郑加生主任医师

消化中西医结合学

崔乃强教授
李方儒教授
刘鲁明教授
唐文富副主任医师
王学美研究员

消化基础研究

曹洁副教授
樊红副教授
高春芳研究员
高峰教授
高英堂研究员
管冬元副教授
黄文林教授
李东辉教授
李杰副教授
李永哲副研究员
李增山副教授
梅林教授
彭曦副研究员
钱睿哲教授
任超世研究员
孙秀发教授
谭学瑞教授
屠红副研究员
汪思应教授
吴晓东教授
夏建川研究员
徐存拴教授
徐德忠教授
徐宁志研究员
徐迎新研究员
许文燮教授
姚登福教授
阴赖宏研究员
喻荣彬副教授
张青云研究员
张学教授
赵平副教授
周士胜教授
周晓东研究员
周晓武副主任医师
左国营副主任药师

消化病理学

杜祥教授
刘勇钢副主任医师
吕宁主任医师
马大烈教授
潘兴华副主任医师
阎晓初副教授
易永芬教授
于颖彦教授
余宏宇教授
张锦生教授
赵景民教授

世界华人消化杂志

Shijie Huaren Xiaohua Zazhi

● 目　次 ●　2008 年 10 月 28 日　第 16 卷　第 30 期　(总第254期)

述　评

3363 胆管下段癌的诊疗进展
王凤山, 刘永锋

基础研究

3367 外源性FHIT基因表达对长春新碱诱导人胃癌MKN-28细胞凋亡的影响
王俊, 段晓明, 周自华, 贺修胜

3372 清肝活血方及其拆方对酒精性肝病大鼠CD14、TLR4表达的影响
吴涛, 柳涛, 郑培永, 邢练军, 季光

3381 清肠栓对三硝基苯磺酸诱导结肠炎大鼠结肠黏膜地址素细胞黏附分子-1表达的影响
张亚利, 唐志鹏, 李凯, 戴彦成, 何新颖

3387 青藤碱对结肠炎大鼠基质金属蛋白激酶的作用
周国胜, 吴正祥, 杨九华, 吴强, 杨枫, 周进

3394 乳酸菌对肠上皮细胞侵袭性大肠杆菌损伤的保护作用
杨俊, 张中伟, 秦环龙

临床研究

3400 SNCG在胃癌中的表达及其与MMP-2, MMP-9的相关性
陈进, 郭子健, 王卫理, 金琳芳

3406 ADAM23基因在结直癌中的表达及其意义
王夫景, 张强, 于洪亮, 李胜龙

文献综述

3410 食管支架研究进展
裴庆山, 刘吉勇

3416 射频消融治疗肝癌机制的研究进展
倪雪君, 周国雄, 成建萍

3421 直肠癌术后吻合口漏的防治进展
王晓锋, 马树梅, 李华山

3427 P38 MAPK信号传导通路与胃癌关系的研究现状
谢晨曦, 任建林

研究快报

3433 氧化应激在大鼠创伤性脑损伤后应激性肝损害中的作用
朱玉群, 栾伟华, 王燕斌, 王天懿, 杨昭徐

临床经验

3437 内镜下套扎序贯硬化治疗食管静脉曲张的荟萃分析
王柏清, 刘文天, 王邦茂

3443 希罗达加奥沙利铂治疗晚期贲门癌46例
顾军, 王玉生, 王梅, 李咏梅, 王雅杰

3448 胃平滑肌肉瘤诊治分析36例
韩文

3451 青年人生理性十二指肠胃反流的相关因素
陈维顺, 罗虹雨, 朱宜人, 钟燎原, 周红兵, 张选均

3454 糖捕获法对肝病的鉴别诊断
李鲁平

3457 胰腺实性假乳头状瘤的临床特征及手术治疗
刘桂杰, 李学华, 王力, 李洪光, 刘志恒

3460 Cyclin D1、P53和CDK4蛋白与胰腺癌的相关性
乔文辉, 胜利
3464 巴柳氮、美沙拉嗪和柳氮磺吡啶治疗活动性溃疡性结肠炎的荟萃分析
张智峰, 段志军, 赵钢, 刘丽娜, 王英德
3469 Castleman's病流行病学及临床特征
刘宁, 邱法波, 李奉达

病例报告

3474 术中超声造影诊断隐匿性微小肝癌1例
王弘昊, 卢强

消　　息

3371 世界华人消化杂志计量单位标准
3380 世界华人消化杂志作者署名要求
3393 世界华人消化杂志性质、刊登内容及目标
3415 世界华人消化杂志外文字符标准
3420 世界华人消化杂志参考文献要求
3426 世界华人消化杂志修回稿须知
3432 世界华人消化杂志栏目设置
3436 世界华人消化杂志名词术语标准
3450 世界华人消化杂志标点符号用法
3463 世界华人消化杂作者正文要求

编读往来

3399 建议本刊网站刊登当期目录及封面

封面故事

吴涛, 柳涛, 郑培永, 邢练军, 季光. 清肝活血方及其拆方对酒精性肝病大鼠CD14、TLR_4表达的影响.
世界华人消化杂志 2008; 16(30): 3372-3380
http://www.wjgnet.com/1009-3079/16/3372.asp

本期责任人

编务 李慧; 送审编辑 李军亮; 组版编辑 吴鹏朕; 责任编辑 张海宁; 英文编辑 张海宁; 审核编辑 张海宁; 形式规范 马连生

世界華人消化雜志

Shijie Huaren Xiaohua Zazhi

吴阶平　题写封面刊名
陈可冀　题写版权刊名
(旬刊)
创　刊 1993-01-15
改　刊 1998-01-25
出　版 2008-10-28
原刊名 新消化病学杂志

名誉总编辑 潘伯荣
总　编　辑 马连生
常务副总编辑 张海宁
编辑部主任 张海宁
期刊名称 世界华人消化杂志
主管单位 山西省科学技术厅
主办单位 太原消化病研治中心

编辑 世界华人消化杂志编辑委员会
030001, 山西省太原市双塔西街77号
电话: 0351-4078656
E-mail: wcjd@wjgnet.com
http://www.wjgnet.com
出版 世界华人消化杂志编辑部
030001, 山西省太原市双塔西街77号
电话: 0351-4078656
E-mail: wcjd@wjgnet.com
http://www.wjgnet.com
印刷 北京科信印刷厂
发行 国内: 北京报刊发行局
国外: 中国国际图书贸易总公司
(100044，北京市399信箱)
订购 全国各地邮电局
邮购 世界华人消化杂志编辑部
030001, 山西省太原市双塔西街77号
电话: 0351-4078656
E-mail: wcjd@wjgnet.com
http://www.wjgnet.com

世界华人消化杂志是一份同行评议性的旬刊，是一份被《中国科技论文统计源期刊》和《中文核心期刊要目总览》收录的学术类期刊.《世界华人消化杂志》的英文摘要被美国《化学文摘》，荷兰《医学文摘库/医学文摘》和俄罗斯《文摘杂志》收录.

世界华人消化杂志正式开通了在线办公系统(http://wcjd.wjgnet.com), 所有办公流程一律可以在线进行，包括投稿、审稿、编辑、审读，以及作者、读者、编者之间的信息反馈交流.

特别声明
本刊刊出的所有文章不代表本刊编辑部和本刊编委会的观点，除非特别声明. 本刊如有印装质量问题，请向本刊编辑部调换.

2008年版权归世界华人消化杂志所有

中国标准连续出版物号 ISSN 1009-3079 / CN 14-1260/R　邮发代号 82-262　国外代号 M 4481　国内定价 每期24.00元 全年864.00元　广告经营许可证 1401004000050

World Chinese Journal of Digestology

October 2008 Contents in Brief Volume 16 Number 30

EDITORIAL

3363 Recent advances in diagnosis and treatment for distal bile duct cancer
Wang FS, Liu YF

BASIC RESEARCH

3367 Effect of exogenous FHIT gene expression on vincristine-induced apoptosis of human gastric cancer cells MKN-28
Wang J, Duan XM, Zhou ZH, He XS

3372 Effect of Qinggan Huoxue recipe and its separated recipes on the expression of CD14 and TLR_4 in rats with alcoholic liver disease
Wu T, Liu T, Zheng PY, Xing LJ, Ji G

3381 Effect of Qingchang Supporsitory on expression of MAdCAM-1 in the colonic mucosa of rats with TNBS-induced colitis
Zhang YL, Tang ZP, Li K, Dai YC, He XY

3387 Effects of sinomenine on matrix metalloproteinases of trinitrobenzene sulfonic acid-induced colitis in rats
Zhou GS, Wu ZX, Yang JH, Wu Q, Yang F, Zhou J

3394 Protective role of *Lactobacillus* plantarun in regulating intestinal epithelial cells response to pathogenic bacteria
Yang J, Zhang ZW, Qin HL

CLINICAL RESEARCH

3400 Expression of synuclein γ in gastric carcinoma and its relationship with MMP-2 and MMP-9
Chen J, Guo ZJ, Wang WL, Jin LF

3406 Expression of ADAM23 gene and its significance in human colorectal cancer
Wang FJ, Zhang Q, Yu HL, Li SL

REVIEW

3410 Advances in research of esophageal stents
Pei QS, Liu JY

3416 Research progress in the mechanism of radiofrequency ablation in treatment of liver cancer
Ni XJ, Zhou GX, Cheng JP

3421 Progress in prevention and cure of leakage after operation for rectal cancer
Wang XF, Ma SM, Li HS

3427 Cumulating researches on the relationship between P38 MAPK signaling pathway and gastric carcinoma
Xie CX, Ren JL

RAPID COMMUNICATION

3433 Effect of oxidative stress on hepatic stress injury following traumatic brain injury in rats
Zhu YQ, Luan WH, Wang YB, Wang TY, Yang ZX

CLINICAL PRACTICE

3437 A meta-analysis of endoscopic sequential ligation plus sclerotherapy for treatment of esophageal varices
Wang BQ, Liu WT, Wang BM

3443 Treatment of gastric cardia cancer with capecitabine and oxaliplatin: an analysis of 46 cases
Gu J, Wang YS, Wang M, Li YM, Wang YJ

3448 Diagnosis and treatment of gastric leiomyosarcoma: an analysis of 36 cases
Han W

3451 Physiological duodenogastric reflux in young healthy adults
Chen WS, Luo HY, Zhu YR, Zhong LY, Zhou HB, Zhang XJ

3454 Differential diagnosis of liver diseases using glycoprotein capture technique
Li LP
3457 Clinical features and surgical treatment for solid pseudo-papillary tumor of the pancreas
Liu GJ, Li XH, Wang L, Li HG, Liu ZH
3460 Expression of Cyclin D1, P53 and CDK4 in pancreatic carcinoma
Qiao WH, Sheng L
3464 Meta-analysis of balsalazide, mesalazine and sulphasalazine in the treatment of active ulcerative colitis
Zhang ZF, Duan ZJ, Zhao G, Liu LN, Wang YD
3469 Epidemiological characteristics of Castleman's disease
Liu N, Qiu FB, Li FD

CASE REPORT

3474 Occult small hepatocellular carcinoma diagnosed by intraoperative contrast enhanced ultrasound: a case report
Wang HH, Lu Q

ACKNOWLEDGMENT

3476 Acknowledgments to reviewers of World Chinese Journal of Digestology

COVER

Wu T, Liu T, Zheng PY, Xing LJ, Ji G. Effect of Qinggan Huoxue recipe and its separated recipes on the expression of CD14 and TLR_4 in rats with alcoholic liver disease.
Shijie Huaren Xiaohua Zazhi 2008; 16(30): 3372-3380
http://www.wjgnet.com/1009-3079/16/3372.asp

RESPONSIBLE EDITORS FOR THIS ISSUE

Assistant Editor: *Hui Li* Review Editor: *Jun-Liang Li* Electronic Page Editor: *Peng-Zhen Wu*
Editor-in-Charge: *Hai-Ning Zhang* English Language Editor: *Hai-Ning Zhang*
Proof Editor: *Hai-Ning Zhang* Layout Editor: *Lian-Sheng Ma*

Indexed/Abstracted by Chemical Abstracts, EMBASE/ Excerpta Medica and Abstract Journals

Shijie Huaren Xiaohua Zazhi

Founded on January 15, 1993
Renamed on January 25, 1998
Publication date October 28, 2008

NAME OF JOURNAL
World Chinese Journal of Digestology

RESPONSIBLE INSTITUTION
Department of Science and Technology of Shanxi Province

SPONSOR
Taiyuan Research and Treatment Center for Digestive Diseases, 77 Shuangta Xijie, Taiyuan 030001, Shanxi Province, China

EDITING
Editorial Board of *World Chinese Journal of Digestology*, 77 Shuangta Xijie, Taiyuan 030001, Shanxi Province, China
Telephone: +86-351-4078656
E-mail: wcjd@wjgnet.com

PRINTING
Beijing Kexin Printing House

PUBLISHING
Editorial Department of *World Chinese Journal of Digestology*, 77 Shuangta Xijie, Taiyuan 030001, Shanxi Province, China
Telephone: +86-351-4078656
E-mail: wcjd@wjgnet.com
http://www.wjgnet.com

OVERSEAS DISTRIBUTOR
Beijing Bureau for Distribution of Newspapers and Journals (Code No. 82-261)
China International Book Trading Corporation PO Box 399, Beijing, China (Code No. M4481)

HONORARY EDITOR-IN-CHIEF
Bo-Rong Pan

EDITOR-IN-CHIEF
Lian-Sheng Ma

SCIENCE EDITORS
Director: Hai-Ning Zhang

SUBSCRIPTION
RMB 24 Yuan for each issue
RMB 864 Yuan for one year

CSSN
ISSN 1009-3079 CN 14-1260/R

COPYRIGHT
© 2008 Published by *WCJD*. All rights reserved; no part of this publication may be reproduced, stored in a retrieval system, or transmitted in any form or by any means, electronic, mechanical, photocopying, recording, or otherwise without the prior permission of *WCJD*. Authors are required to grant *WCJD* an exclusive licence to publish.

SPECIAL STATEMENT
All articles published in this journal represent the viewpoints of the authors except where indicated otherwise.

INSTRUCTIONS TO AUTHORS
Full instructions are available online at www.wjgnet.com/1009-3079/tgxz.asp. If you do not have web access please contact the editorial office.

Copyright © 2008 by Editorial Department of *World Chinese Journal of Digestology*

世界华人消化杂志®
wcjd@wjgnet. com
世界华人消化杂志 2008年10月28日; 16(30): 3363-3366
ISSN 1009-3079 CN 14-1260/R

述评 EDITORIAL

胆管下段癌的诊疗进展

王凤山, 刘永锋

王凤山, 刘永锋, 中国医科大学附属第一医院普通外科教研室肝胆外科 辽宁省沈阳市 110001
王凤山, 1996年获医学博士, 教授, 从事肝胆外科及器官移植的基础研究和临床工作.
作者贡献分布: 本文由王凤山起草写作, 刘永锋教授对文章的知识性内容进行批评性审阅.
通讯作者: 王凤山, 110001, 辽宁省沈阳市和平区南京北街155号, 中国医科大学附属第一医院普通外科教研室肝胆外科. wangfs2006@yahoo.com.cn
电话: 024-83283308
收稿日期: 2008-08-23 修回日期: 2008-10-16
接受日期: 2008-10-21 在线出版日期: 2008-10-28

Recent advances in diagnosis and treatment for distal bile duct cancer

Feng-ShanWang, Yong-Feng Liu

Feng-ShanWang, Yong-Feng Liu, Department of Hepatobiliary Surgery, the First Hospital of China Medical University, Shenyang 110001, Liaoning Province, China
Correspondence to: Feng-Shan Wang, Department of Hepatobiliary Surgery, the First Hospital of China Medical University, 155 Nanjing North Street, Heping District, Shenyang 110001, Liaoning Province, China. wangfs2006@yahoo.com.cn
Received: 2008-08-23 Revised: 2008-10-16
Accepted: 2008-10-21 Pubilshed online: 2008-10-28

Abstract
Early-stage (pre-icterus stage) distal bile duct cancer is difficult to be diagnosed, and middle- or advanced-stage distal bile duct cancer may be diagnosed using abdomenal ultrasound, CT, MRI, MRCP, ERCP, EUS and so on. About 50% to 70% distal bile duct cancer can be successfully resected. For radical surgery, pancreatoduodenectomy, especially pylorus-preserving or subtotal stomach-preserving pancreatoduodenectomy is mostly used; meanwhile, liver duodenum ligament and lymph nodes around the mesentery artery were cleaned up. Portal vein excision and blood vessel reconstruction may be performed according to the case situation. For the case that can not be removed, comprehensive therapy together with jaundice-reducing method should be selected.

Key Words: Distal bile duct cancer; Bile duct cancer; Diagnosis; Treatment

Wang FS, Liu YF. Recent advances in diagnosis and treatment for distal bile duct cancer. Shijie Huaren Xiaohua Zazhi 2008; 16(30): 3363-3366

摘要
胆管下段癌早期诊断困难, 中晚期须结合腹部超声、CT、磁共振、MRCP、ERCP和超声内镜等进行诊断. 胆管下段癌的切除率为50%-75%. 根治性手术, 采用胰十二指肠切除术, 多数主张采用保留幽门的胰十二指肠切除术或胃次全保留的胰十二指肠切除术, 并进行肝十二指肠韧及肠系膜上动脉周围的淋巴结廓清. 根据病例情况, 可以进行门静脉合并切除, 血管重建. 不能切除病例, 采用各种减黄方法及综合治疗.

关键词: 胆管下段癌; 胆管癌诊断治疗

王凤山, 刘永锋. 胆管下段癌的诊断治疗进展. 世界华人消化杂志 2008; 16(30): 3363-3366
http://www. wjgnet. com/1009-3079/16/3363. asp

■背景资料
胆管下段癌在我国较常见, 胆管下段癌的治疗效果近年来虽有改善但仍不满意. 国内报道胆管癌总体5年生存率为13.1%, 胆管癌根治切除后1、3、5年生存率分别为76.8%, 52.6%和30.5%. 国外报道胆管下段癌手术切除率为21%-96%, 胆管癌根治切除后5年生存率为21%-27%. 随着影像诊断技术的进步, 胆管下段癌的术前诊断率在提高, 临床医生越来越多地需要面对胆管下段癌的治疗问题.

0 引言
胆管癌分为胆管上段癌、胆管中段癌和胆管下段癌. 胆管下段癌一般是指胰腺上缘至十二指肠壁之间胆管发生的癌. 不包括壶腹癌及十二指肠乳头癌. 胆管下段与胰头、十二指肠、门静脉、肠系膜上动静脉以及周围神经、淋巴管一同被屈氏韧带联合筋膜包绕在同一间隙内[1-2]. 如同胰腺癌, 胆管下段癌也容易侵犯肠系膜上动静脉以及早期发生淋巴结转移, 所以预后不良.

胆管下段癌多见于男性, 美国的西班牙系白人及日本人等黄种人较多见, 黑人比较少见. 年龄的增加及胰胆管合流变异和胆管癌的发生有关. 胆管下段癌的治疗效果近年来虽有改善但仍不满意. 刘强 *et al*[3]报道, 胆管下段癌手术切除率为50%-75%. 郑树森 *et al*[4]报道, 胆管癌总体5年生存率为13.1%, 胆管癌根治切除后1、3、5年生存率分别为76.8%、52.6%和30.5%. 国外报道胆管下段癌手术切除率为21%-96%, 胆管癌根治切除后5年生存率为21%-27%[5-8]. 随着

■同行评议者
于聪慧, 教授, 中国人民解放军北京军区总医院肝胆外科

■**创新盘点**
本文重点阐述了胆管下段癌诊断治疗的具体方法及进展, 较详细地叙述了各种不同影像技术在胆管下段癌诊断上的应用, 介绍了胆管下段癌治疗的新进展.

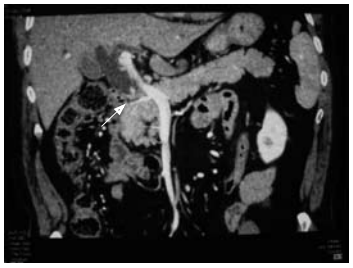

图 1 胆管下段癌的三维CT显示(箭头处为病灶).

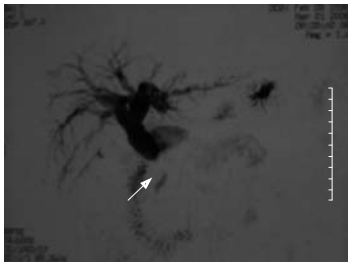

图 2 胆管下段癌的MRCP显示(箭头处为病灶).

影像诊断技术的进步, 胆管下段癌的术前诊断率在提高, 临床医生越来越多地需要面对胆管下段癌的治疗问题.

1 胆管下段癌的诊断

早期胆管下段癌是指临床上尚未发生黄疸时, 即黄疸前期. 患者有上腹部、右上腹部或腰背部疼痛不适, 食欲减退, 体重下降等. 此期持续时间短者数周, 长者可达数月. 中晚期胆管下段癌表现为进行性加重的无痛性梗阻性黄疸和肝功能损害, 血液生化学检查表现为血BIL、ALP、r-GTP、AST、ALT等持续的升高.

1.1 *腹部超声波及CT检查* 腹部超声为首选的检查方法, 胆管下段解剖位置较深、较细而且弯曲, 并且易受胃肠气体的干扰, 显示常模糊不清, 超声诊断胆管下段癌有些困难. 但可以明确显示近端扩张的胆道, 可以观察到<1 cm的病灶, 并可显示有无腹腔淋巴结肿大及有无腹水. 申建华*et al*[9]通过对超声图像特征的分析, 与逆行经胰肝胆管造影(ERC)、经皮肝胆管造影(PTC)及手术病理对照, 显示超声诊断梗阻性黄疸的病因诊断正确率为78.8%, 定位诊断正确率为92.5%. 超声在判断梗阻性黄疸的梗阻部位及病因方面具有很高的临床实用价值[10]. 三维超声重建可以更客观地显示胆管, 能够提供更丰富信息, 对胆管下段癌的早期诊断分型、手术切除性评价有重要意义[11]. 组织谐波成像技术能明显减少胆管下段的胃肠气体干扰, 病灶周围噪声明显减少, 增强病灶界面回声, 图像更均匀清晰, 对胆管下段梗阻的定位、定性诊断较组织谐波成像前有明显提高[12].

多层螺旋CT的广泛应用, 三维CT成像已是临床上常用的手段. 腹部CT可以显示胆管癌的部位、大小, 动脉期可以显示胆管癌的强化效应及动脉侵润情况, 门静脉期可显示门静脉受累情况. 三维CT可显示肝内胆管及胆总管扩张, 表现为“软藤征”“截断征”等特征性影像[13-16]. 图1为我院经治的胆管下段癌的病例, 三维螺旋CT可见胆管下段管壁局限性增厚并有强化效应, 手术证实肿瘤部位与CT所见一致.

1.2 *磁共振和磁共振胆胰管成像* MRI及MRCP鉴别胆道梗阻的良恶性有较高的敏感性、特异性及准确性[17-18]. MRCP由于不使用造影剂, 属于非创伤性检查项目. 其原理是应用静止水磁共振成像技术显示肝胆管及胰管, 对胆管下段癌的诊断有极高的价值[19-20]. 图2为我们经治的胆管下段癌病例的MRCP影像, 可见胰腺段胆管局部中断, 其远端正常胆管仍然可见.

1.3 *胆管造影* 内窥镜逆行胆胰管造影(ERC): ERC能够进行充分的胆胰管造影, 可清晰地观察整个胰胆管形态, 对胆管下段肿瘤的定位定性诊断起决定性作用, 并可取病理及进行胆汁引流[21-23]. 金震东 *et al*[24]报道, ERC胆管下段癌检出率为95.2%. ERC对胰胆管下段良恶性病变的定性诊断准确率明显高于CT和超声, 但因CT与超声均属无创性操作, 且对某些恶性肿瘤也有较高的定性诊断准确率, 因此在影像诊断中应考虑3项技术优势互补[25].

经皮肝穿刺胆管造影(PTC): PTC能显示梗阻以上胆管的形态, 明确肿瘤的部位、肿瘤累及胆管的范围, 诊断正确率达90%以上[26]. 因其为侵袭性检查, 有引起出血、胆漏、胆管感染等并发症的可能, 不宜列为常规. 对胆管下段癌的诊断应用已较少.

1.4 *胆管腔内超声* 胆管腔内超声(IDUS)需要在内镜下做乳头切开, 可以对胆管下段癌的壁内浸润程度、胰腺实质浸润、血管浸润及淋巴结转移做出诊断[27-28]. 金震东 *et al*[24]报道胆管下段癌的IDUS检出率为100%. 胆管内径向扫描, 可以获得胆管横断面像. 使用15-30 MHz无衰减的高频超声, 可显示胆管壁的细微变化.

1.5 *超声内镜* 超声内镜(EUS)胆管下段癌检出率为92.9%[24], 和IDUS方法同样, 可显示胆管癌壁内进展程度、胰腺实质侵犯、侵及血管、淋巴结转移等情况. EUS与ERCP对胆总管下段癌具有相当高的检出率, EUS和ERCP联合IDUS可提高早期胆管下段癌的诊断水平. 使用术中EUS可以明确胆管下段癌的诊断, 减少漏诊和误诊, 有助于术者选择合理的手术方式.

1.6 胆道镜 胆道镜分为经皮经肝胆道镜及经口胆道镜两种. 前者需借助PTCD通道, 并需要进行通道扩张, 适用于胆管梗阻近侧端的观察[29]. 经口胆道镜与径皮经肝胆道镜相比创伤性小, 无扩张的胆管亦可观察. 术中胆道镜可以明确胆管下段癌的诊断, 对于合理选择手术方式有决定性定义[30].

1.7 其他 (1)血管造影: 由于CT、MRI的血管成像技术进步, 有创性的动脉导管造影数字减影技术(DSA)在胆管癌诊断中的应用越来越少. (2)PET-CT: PET-CT全称正电子发射计算机断层扫描. 他以代谢显像和定量分析为基础, 应用组成人体主要元素的短命核素如18氟等正电子核素为示踪剂, 通过PET显像观察肿瘤组织葡萄糖的代谢率(18氟-脱氧葡萄糖, 在肿瘤细胞中摄取明显增高), 用于肿瘤良恶性的鉴别诊断. 由于价格昂贵, 在胆管下段癌的诊断应用受到一定限制. (3)肿瘤标记物检测: 胆管下段癌患者可表现血清CEA及CA19-9的升高.

总之, 凡有中上腹部饱胀不适、隐痛、血清CA199值升高、胆总管扩张的患者, 应有步骤地进行各种影像学检查. 超声检查发现胆管病灶, 宜行三维CT检查. 如超声未发现胆管病灶, 则行ERCP检查. 凡ERCP检查时观察到有肿瘤征象的患者, 可作活检. MRCP已广泛用于胆管下段癌的诊断, 超声内镜对胆管癌的诊断和鉴别诊断也起重要作用.

2 胆管下段癌的病理特征

胆管下段癌的病理, 大体形态分为硬化型、结节型、乳头型、浸润型. 早期胆管癌分为降起型、表面型及凹陷型. 组织学分类有乳头状腺癌、管状腺癌、黏液癌、鳞癌、未分化癌等. 其中乳头状腺癌和管状腺癌占90%以上. 乳头状腺癌预后相对比较好[31-34], 但乳头状腺癌容易沿胆管黏膜面扩展.

3 胆管下段癌的治疗

3.1 根治性手术 根治切除基准是将病灶完整切除, 病灶无残留,并进行区域淋巴结廓清. 过去主张扩大的胰十二指肠切除术, 近年多数主张采用保留幽门的胰十二指肠切除术或胃次全保留的胰十二指肠切除术[35]. 国内有采用腹腔镜胰十二指肠切除术治疗胆总管下段癌的报告[36]. 周围神经浸润、淋巴结转移、胰腺实质浸润及肝侧胆管断端癌残留均为胆管下段癌预后不良的相关因子. 有如下情况难以达到根治切除应进行姑息手术: (1)局部肿瘤转移, 如腹膜表面或大网膜上有肿瘤种植转移结节; (2)肝十二指肠韧带以外的广泛淋巴结转移; (3)肝转移.

胆管近端切除范围应在肝总管水平切断, 断端需做术中病理, 确定有无癌残留. 并且需要进行肝十二指肠韧及肠系膜上动脉周围的淋巴结廓清. 如有局限性门静脉浸润, 根据病例情况, 可以进行门静脉合并切除, 血管重建[37-38], 需要自体血管移植可采用颈内静脉或大隐静脉. 手术需要注意预防严重的术后胰瘘, 胰肠吻合目前多采用胰腺空肠套入式吻合及胰管空肠粘膜吻合, 但均有一定的胰瘘发生率. 我院采用胰腺空肠套入式吻合, 效果满意.

3.2 姑息性手术 对于局部肿瘤转移、肝十二指肠韧带外的肝胆管受累、双侧肝动脉及主干受累或双侧门静脉及主干受累、肝转移或腹腔广泛转移者, 宜施行姑息性减黄手术, 采用胆肠吻合术, 吻合部位应远离肿瘤, 以免肿瘤浸润, 形成吻合口梗阻. 常用以下两种吻合方式: (1)胆囊空肠袢式吻合术: 优点是操作相对简单. 术中要确任胆囊管通畅, 胆囊管汇入胆总管处至少距肿瘤2-3 cm. (2)胆管空肠Roux-en-Y吻合术: 操作相对复杂, 损伤略大, 对一般情况较好者, 应积极采用. 优点是具有良好的抗返流作用以及防止短期内吻合口梗阻.

3.3 综合治疗 胆管下段癌化疗可选用5-FU、阿霉素、丝裂霉素等药物. 放疗方面, 包德强 *et al*[39]报道, 三维适形放射治疗胆管下段癌能有效地控制肿瘤, 近期疗效满意. 中位总生存期为12 mo, 肿瘤局部进展是胆管癌放疗失败的主要原因. 运用PTCD结合其他放射化疗、腔内化疗等综合疗法, 能减轻患者痛苦并延长存活期. ^{125}I粒子联合胆道支架治疗晚期胆管下段癌也是积极有效的治疗方法[40-41]. 胆管癌也可进行光动力治疗[42]. 内镜支架置入也是治疗晚期胆管下段癌的有效方法, 以金属支架置入为优[43-45].

实验研究方面, 应用裸鼠皮下种植性人胆管癌模型研究表明, 含凋亡素基因的重组腺病毒对胆管癌具有治疗作用[46].

4 参考文献

1 Kimura W, Nagai H. Study of surgical anatomy for duodenum-preserving resection of the head of the pancreas. *Ann Surg* 1995; 221: 359-363

2 Kimura W. Surgical anatomy of the pancreas for limited resection. *J Hepatobiliary Pancreat Surg* 2000; 7: 473-479

3 刘强, 李昂, 刘大川, 刘家峰. 34例胆管下端癌的外科

■**同行评价**

本文从诊断和治疗方面论述了胆管下段癌近年来的观点和进展, 文章条理清楚, 层次分明, 文献引用恰当, 但文章深入不够.

治疗. 中国综合临床 2006; 22: 161-162
4 郑树森, 秦运升, 梁廷波, 黄东胜, 张珉, 王伟林, 沈岩, 王金海. 肝外胆管癌外科治疗远期疗效评价. 中华肿瘤杂志 2005; 27: 554-556
5 Fong Y, Blumgart LH, Lin E, Fortner JG, Brennan MF. Outcome of treatment for distal bile duct cancer. *Br J Surg* 1996; 83: 1712-1715
6 Wade TP, Prasad CN, Virgo KS, Johnson FE. Experience with distal bile duct cancers in U.S. Veterans Affairs hospitals: 1987-1991. *J Surg Oncol* 1997; 64: 242-245
7 Cheng Q, Luo X, Zhang B, Jiang X, Yi B, Wu M. Distal bile duct carcinoma: prognostic factors after curative surgery. A series of 112 cases. *Ann Surg Oncol* 2007; 14: 1212-1219
8 DeOliveira ML, Cunningham SC, Cameron JL, Kamangar F, Winter JM, Lillemoe KD, Choti MA, Yeo CJ, Schulick RD. Cholangiocarcinoma: thirty-one-year experience with 564 patients at a single institution. *Ann Surg* 2007; 245: 755-762
9 申建华, 陈红天, 候永葵, 李淑媛, 刘亮, 向力群. 超声在梗阻性黄疸诊断中的价值探讨. 中国医师杂志 2006; 8: 1259-1260
10 张灿晶, 唐利, 白兰平, 谢明亚. 82例胆管远端梗阻性病变的超声诊断分析. 重庆医学 2007; 36: 648-649
11 郑宝群, 林腾, 郑宝贞, 郭奕群, 许建衡, 程本坤, 王楚彬. 三维超声成像在胆道肿瘤诊断及手术可切除性评价中的应用. 实用医技杂志 2006; 13: 3539-3540
12 徐延峰, 接连利, 相成, 吴乃森. 组织谐波成像技术在壶腹周围梗阻的应用价值. 医学影像学杂志 2000; 10: 156-158
13 胡伟, 兰建明, 彭先斌, 杨波, 李静, 陈解放. CT平扫与增强扫描对梗阻性黄疸的诊断价值. 实用医学影像杂志 2008; 9: 36-38
14 顾金凤. 梗阻性黄疸的CT诊断价值(附45例分析). 淮海医药 2008; 26: 21-22
15 张爱华, 黄建宁, 何飞, 赵文青. 梗阻性黄疸的CT征象分析(附34例报告). 广西医学 2008; 30: 993-994, 1119
16 范宝瑜. 单纯性胰头段胆总管癌21例螺旋CT诊断分析. 中国城乡企业卫生 2008; 23: 54-55
17 邓小霞, 程传虎, 刘锦文, 钟兰生, 肖俊强. MRCP在梗阻性黄疸定位与定性诊断中的作用. 现代消化及介入诊疗 2007; 23: 9-12
18 符益纲, 卢定友. MRCP结合MRI在胆管癌诊断和鉴别诊断中的应用. 医学影像学杂志 2006; 16: 1131-1133
19 刘芳, 张玉霞, 王丹. MRCP成像技术对胆道系统疾病的图像分析及临床应用价值. 哈尔滨医药 2006; 26: 10-11
20 邹立秋, 刘鹏程, 杜端明, 高文清, 言伟强, 冯飞, 江锦赵. MRI对肝外胆管梗阻的临床诊断价值. 基层医学论坛 2006; 10: 530-531, 579
21 赵旭辉. 内窥镜逆行胰胆管造影及临床意义. 实用医技杂志 2008; 15: 66-67
22 张小节, 吴毓麟, 刘明东. 内镜逆行胰胆管造影对胆总管癌的诊断与治疗价值. 实用医学杂志 2007; 23: 2052-2053
23 林琪. ERCP对胆总管下段及周围疾病的诊断价值. 中国内镜杂志 2003; 9: 55, 57
24 金震东, 黄建伟, 湛先保, 李兆申, 邹晓平, 许国铭. 胆总管下段癌的腔内超声与ERCP诊断价值比较. 中国医学影像技术 2004; 20: 656-658
25 杜自忠, 陈文华, 董建毅, 沈正高, 章立, 王梦菊, 宋宗英, 宁龚云, 高小平, 郭乐燕, 彭天顺. ERCP、CT、B超对胰胆管下段疾病的诊断准确性. 实用医学影像杂志 2003; 4: 265-267
26 黄华新. PTC诊断胆总管下段占位病变21例. 兰州医学院学报 1999; 25: 38-39
27 Domagk D, Poremba C, Dietl KH, Senninger N, Heinecke A, Domschke W, Menzel J. Endoscopic transpapillary biopsies and intraductal ultrasonography in the diagnostics of bile duct strictures: a prospective study. *Gut* 2002; 51: 240-244
28 Tamada K, Tomiyama T, Wada S, Ohashi A, Satoh Y, Ido K, Sugano K. Endoscopic transpapillary bile duct biopsy with the combination of intraductal ultrasonography in the diagnosis of biliary strictures. *Gut* 2002; 50: 326-331
29 吴一武. 应用纤维胆道镜诊治胆管癌. 中国内镜杂志 1999; 5: 45-46
30 刘宇斌, 冼志勇, 王卫东. 术中胆道镜在胆道疾病诊断和术式选择中的价值. 实用医学杂志 2004; 20: 279-280
31 Tompkins RK, Thomas D, Wile A, Longmire WP Jr. Prognostic factors in bile duct carcinoma: analysis of 96 cases. *Ann Surg* 1981; 194: 447-457
32 Langer JC, Langer B, Taylor BR, Zeldin R, Cummings B. Carcinoma of the extrahepatic bile ducts: results of an aggressive surgical approach. *Surgery* 1985; 98: 752-759
33 Yoshida T, Matsumoto T, Sasaki A, Morii Y, Aramaki M, Kitano S. Prognostic factors after pancreatoduodenectomy with extended lymphadenectomy for distal bile duct cancer. *Arch Surg* 2002; 137: 69-73
34 邹衍泰,李朝龙. 影响胆管癌预后的因素. 中国普通外科杂志 2001; 10: 291-293
35 郭克建. 保留幽门的胰十二指肠切除术. 中国现代手术学杂志 2002; 6: 174-178
36 郑民华, 陆爱国, 胡伟国, 冯波, 臧潞, 王明亮, 毛志海, 李健文, 董峰, 胡艳艳, 蒋渝. 腹腔镜胰十二指肠切除术治疗胆总管下段癌(附一例报告). 外科理论与实践 2005; 10: 225-228
37 欧阳永忠, 孙文兵. 下段胆管癌85例的诊断与治疗. 中华普通外科杂志 2000; 15: 555-557
38 刘小方, 周先亭, 邹声泉. 八所医院胆管癌680例分析. 中华肝胆外科杂志 2004; 10: 56-58
39 包德强, 苏华臣, 董泽华, 林凤飞. 局部晚期胆管癌28例三维适形放射治疗(3DCRT)分析. 实用癌症杂志 2007; 22: 175-176, 182
40 李新宇, 孙志为, 董坤, 王欣, 唐建中, 孟春城, 莫一我. ^{125}I粒子联合胆道支架治疗晚期胆管癌及壶腹周围癌21例分析. 中国误诊学杂志 2007; 7: 6899-6900
41 杨峰, 杨忠民, 张哲. 手术加粒子植入治疗中、下段胆管癌探讨. 陕西医学杂志 2004; 33: 277-277
42 刘巍, 吴志勇. 胆管癌的光动力治疗. 肝胆外科杂志 2007; 15: 396-398
43 邹晓平, 曹俊, 姚玉玲, 刘明东, 吴毓麟. 内镜下治疗胆管癌的临床研究. 中国消化内镜 2007; 1: 12-15
44 曹广, 杨仁杰. 金属支架姑息治疗恶性梗阻性黄疸的术后随访及生存分析. 北京大学学报(医学版) 2008; 40: 121-124
45 邹晓平. 胆管癌的内镜治疗进展. 中国消化内镜 2007; 1: 12-15
46 陈健, 李大江, 王曙光. 腺病毒介导凋亡素基因对裸鼠种植性人胆管癌的治疗研究. 第三军医大学学报 2007; 29: 1036-1038

编辑 李军亮 电编 吴鹏朕

世界华人消化杂志®
wcjd@wjgnet.com
世界华人消化杂志 2008年10月28日; 16(30): 3367-3371
ISSN 1009-3079 CN 14-1260/R

基础研究 BASIC RESEARCH

外源性FHIT基因表达对长春新碱诱导人胃癌MKN-28细胞凋亡的影响

王 俊, 段晓明, 周自华, 贺修胜

王俊, 周自华, 南华大学 湖南省衡阳市 421001
段晓明, 长沙市中心医院 湖南省长沙市 410004
贺修胜, 南华大学肿瘤研究所 湖南省衡阳市 421001
王俊, 南华大学2006级内科学消化专业硕士, 主要从事消化系肿瘤方面研究.
作者贡献分布: 王俊与段晓明对此文所作贡献均等; 此课题由段晓明与王俊设计; 研究过程由王俊与周自华操作完成; 研究所用试剂及分析工具由段晓明与贺修胜提供; 数据分析由王俊与周自华完成; 本论文写作由王俊完成.
通讯作者: 段晓明, 410004, 湖南省长沙市, 长沙市中心医院院长办公室. xiaomingduan@21cn.com
电话: 0731-5667797
收稿日期: 2008-08-18 修回日期: 2008-10-04
接受日期: 2008-10-07 在线出版日期: 2008-10-28

Effect of exogenous FHIT gene expression on vincristine-induced apoptosis of human gastric cancer cells MKN-28

Jun Wang, Xiao-Ming Duan, Zi-Hua Zhou, Xiu-Sheng He

Jun Wang, Zi-Hua Zhou, Nanhua University, Hengyang 421001, Hunan Province, China
Xiao-Ming Duan, Changsha Central Hospital, Changsha 411001, Hunan Province, China
Xiu-Sheng He, Cancer Research Institute of Nanhua University, Hengyang 421001, Hunan Province, China
Correspondence to: Xiao-Ming Duan, Changsha Central Hospital, Changsha 410004, Hunan Province, China. xiaomingduan@21cn.com
Received: 2008-08-18 Revised: 2008-10-04
Accepted: 2008-10-07 Published online: 2008-10-28

Abstract

AIM: To investigate effect of exogenous fragile histidine triad (FHIT) gene expression on gastric cancer cells MKN-28 apoptosis induced by vincristine as well as its molecular mechanism.

METHODS: The recombinant FHIT gene was transfected into human gastric cancer cells MKN-28 through liposomes. The expression of exogenous FHIT gene was detected using western blot. The MKN-28-pRcCMV-FHIT, MKN-28-pRcCMV and MKN-28 cells were treated with vincristine of different concentrations. After treatment with vincristine, the inhibition rates of the cells in 3 groups were examined using MTT assay. The apoptosis of cells was determined by flow cytometry. The expressions of Bcl-2 and Bax were measured using western blot.

RESULTS: The expression of FHIT protein was detected in MKN-28 cells after transfection with FHIT gene. After being treated with vincristine for 48 h, the apoptosis rates of the cells transfected with FHIT gene, the cells transfected with empty vector and the non-transfected cells were 30.967% ± 2.122%, 11.033% ± 1.724% and 10.733% ± 1.021%, respectively. The apoptosis of the cells transfected with FHIT gene was more obvious (F = 142.045, P < 0.05). The expression of Bcl-2 was down-regulated and that of Bax was up-regulated after treatment with vincristine.

CONCLUSION: The expression of exogenous FHIT gene can enhance the vincristine-induced apoptosis in gastric cancer cells, which may be related to the expressions of apoptosis-related protein Bcl-2 and Bax.

Key Words: Gastric cancer; Fragile histidine triad; Vincristine; Transfection; Apoptosis; Bcl-2; Bax

Wang J, Duan XM, Zhou ZH, He XS. Effect of exogenous FHIT gene expression on vincristine-induced apoptosis of human gastric cancer cells MKN-28. Shijie Huaren Xiaohua Zazhi 2008; 16(30): 3367-3371

摘要

目的: 探讨外源性FHIT基因表达对长春新碱诱导的胃癌细胞凋亡的影响及其分子机制.

方法: 通过脂质体将重组FHIT基因PRC/CMV质粒和空载体转染到人胃癌细胞MKN-28, Western blot法检测外源性FHIT蛋白的表达; 使用不同浓度的长春新碱分别处理各组细胞, MTT法分析细胞增殖, 流式细胞术检测细胞的凋亡; Western blot法检测细胞Bcl-2和Bax的表达.

结果: 转染FHIT基因后, MKN-28细胞检测到FHIT蛋白的表达; 长春新碱处理48 h后,

■背景资料
研究表明, FHIT基因是一种重要的候选抑癌基因, 在胃癌中存在着较高频率的FHIT基因转录异常和(或)FHIT基因表达降低或缺失. 胃癌细胞对化疗药物敏感性差, 在化疗中经常产生耐药.

■同行评议者
孙延平, 副主任医师, 中国人民解放军第二军医大学附属长征医院普外科

■研发前沿
FHIT基因能够成为基因治疗的新靶点, 但是仅依靠复原其功能来诱导所有肿瘤细胞凋亡显然是不够的. FHIT基因治疗联合化疗可以更大程度地杀灭肿瘤细胞, 但联合治疗的细胞内分子机制还有待进一步研究.

转染FHIT基因组细胞、转染空载体组细胞及未转染组细胞的凋亡率分别是30.967%±2.122%、11.033%±1.724%、10.733%±1.021%, 转染FHIT基因组细胞凋亡更明显(F = 142.045, P<0.05); 转染FHIT基因组细胞经长春新碱处理后Bcl-2蛋白表达减少, Bax蛋白表达增加.

结论: 外源性FHIT基因表达可以增强长春新碱诱导的胃癌细胞凋亡, 其机制可能与凋亡相关蛋白Bcl-2和Bax表达有关.

关键词: 胃癌; 脆性组氨酸三联体; 长春新碱; 转染; 凋亡; Bcl–2; Bax

王俊, 段晓明, 周自华, 贺修胜. 外源性FHIT基因表达对长春新碱诱导人胃癌MKN–28细胞凋亡的影响. 世界华人消化杂志 2008; 16(30): 3367–3371
http://www.wjgnet.com/1009-3079/16/3367.asp

0 引言

1996年Ohta *et al*[1]采用外显子捕获法于染色体3p14.2上克隆出FHIT基因, 该基因被视为候选抑癌基因. 大量的研究证实, 在多种肿瘤中存在FHIT基因转录异常和表达缺失. 胃癌是人类最常见的恶性肿瘤之一, 在化疗中经常产生耐药, 影响治疗效果. 长春新碱(VCR)是临床肿瘤化疗中的常用药物, 但胃癌细胞对其敏感性不高, 甚至产生耐药[2]. 本实验用长春新碱处理经过FHIT基因转染的胃癌MKN-28细胞, 观察外源性FHIT蛋白与长春新碱是否具有协同抗肿瘤作用, 并探讨其分子机制, 为基因治疗和化疗联合作用治疗胃癌提供实验依据.

1 材料和方法

1.1 材料 人胃癌细胞株MKN-28(FHIT蛋白表达缺失[3])来自南华大学肿瘤研究所. FHIT基因的重组载体(含FHIT基因第5-8个外显子)及其空载体PRC/CMV均由美国俄亥俄州立大学K. Huebner教授惠赠. 细胞培养所用RPMI 1640培养基购于美国Gibco公司; 脂质体Lipofectamine 2000购于Invitrogen公司; 兔抗人FHIT多克隆抗体购于美国Zymed公司; 鼠抗人Bax和Bcl-2购于北京中杉金桥公司; 长春新碱购于广州明兴制药厂.

1.2 方法

1.2.1 细胞培养、FHIT基因转染及其单克隆细胞株筛选: 于6孔板内接种处于对数生长期的MKN-28细胞2×10^5, 在37℃、50 mL/L CO_2及饱和湿度的培养箱内培养24 h, 待细胞贴壁完全, 密度接80%-90%时, 按脂质体试剂盒说明进行质粒转染. 分组: 转FHIT基因组(MKN-28-pRcCMV-FHIT), 转空载体(MKN-28-pRcCMV), 空白组(MKN-28). 转染细胞于转染后48 h开始用G418浓度为300 mg/L的RPMI 1640培养基进行筛选, 待空白组细胞全部死亡时, 降低G418的浓度为150 mg/L维持, 继续筛选14 d后, 形成细胞克隆, 将细胞克隆接种入24孔板, 用有限稀释法稀释, 挑选单克隆继续培养、传代.

1.2.2 Western blot法检测外源性FHIT蛋白以及VCR处理前后Bcl-2和Bax蛋白表达: 加入细胞裂解液裂解细胞后, 离心提取蛋白. 定量, 上样, 电泳分离蛋白, 转膜, 封闭1 h, 孵一抗, 4℃过夜, 洗膜后孵二抗, 室温下1 h, 洗膜, 加发光剂, 压片, 显影, 定影.

1.2.3 MTT法检测VCR对胃癌细胞增殖的影响: 取对数生长期的3组细胞分别接种于96孔板. 在37℃, 50 mL/L CO_2条件下培养过夜后, 分别加入不同浓度的VCR 100 μL, 调零组(用于调零, 去除背景干扰)和对照组加入相应体积的培养液, 每组设4个平行孔. 继续培养24, 48, 72 h后, 向每孔加入5 g/L MTT 20 μL(调零组除外), 再培养4 h, 倾去培养液, 加DMSO 100 μL/孔, 避光震荡20 min后, 用酶联免疫仪在波长570 nm处调零组调零后读取吸光度值. 取4孔值的均数按公式计算细胞抑制率. 抑制率 = (1-试验孔均值/对照孔均值)×100%. 实验重复3次.

1.2.4 流式细胞术检测细胞凋亡: 向转FHIT基因组、转空载体组、空白组细胞中分别加入终浓度为0.03 mg/L的VCR, 同时取未使用VCR处理的上述3组细胞进行检测. 培养48 h后收集细胞, 用750 mL/L乙醇4℃固定过夜, 上机前1 h加碘化丙啶, 送流式细胞仪室检测. 实验重复3次.

统计学处理 应用SPSS13.0软件分析. 数据用mean±SD表示, 实验数据采用方差分析, P<0.05认为有统计学意义.

2 结果

2.1 Western blot法检测转染细胞外源性FHIT蛋白的表达 转染FHIT基因的MKN-28细胞可以检测到FHIT蛋白的表达, 而转染空载体的MKN-28细胞和未转染的MKN-28细胞中均未检测到FHIT蛋白的表达(图1).

2.2 MTT法检测用VCR处理三组细胞后对细胞增殖的影响 用0.03 mg/L VCR处理3组细胞, 在24、48、72 h时观察, 转FHIT基因组细胞在各个

■相关报道
国内外均有报道FHIT基因重新表达可以增强肿瘤细胞对凋亡诱导剂的敏感性. 在动物模型中, FHIT基因的转导可阻止肿瘤的生长, 延长实验小鼠的生存时间.

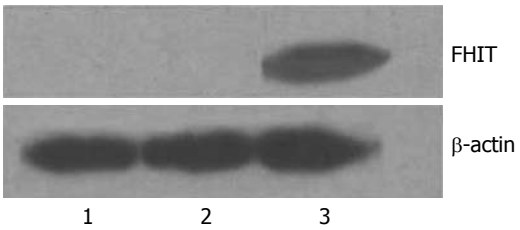

图 1 外源性FHIT蛋白的表达Western blot法检测. 1: 未转染的亲代MKN-28细胞; 2: 转染空载体的MKN-28细胞; 3: 转染FHIT基因的MKN-28细胞.

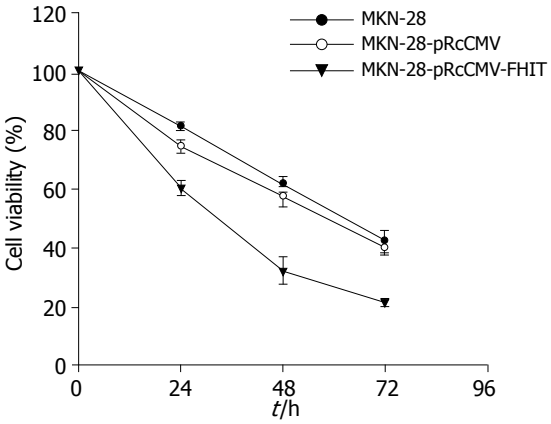

图 2 同一浓度VCR作用于三组细胞在不同时间的生存率.

时间段的生存率都明显的低于转空载体组和空白组细胞(P<0.05, F = 83.79), 而转空载体组与空白组比较没有显著性差异(图2). 三组细胞经过不同浓度的VCR处理48 h后, 在VCR浓度分别为0.01、0.03、0.1 mg/L的浓度组中, 转FHIT基因组细胞的生长抑制率明显高于转空载体组和空白组细胞(P<0.05, F = 165.57), 而在0.3 mg/L浓度组, 3组细胞的生长抑制率没有明显差别(图3).

2.3 流式细胞术检测细胞凋亡 用0.03 mg/L VCR处理后, 转FHIT基因组细胞凋亡率明显高于转空载体组和空白组细胞(P<0.05, F = 142.045); 也明显高于未使用VCR处理的转FHIT基因组细胞(P<0.05, F = 97.075, 表1).

2.4 Western blot法检测VCR处理前后Bcl-2和Bax的表达 经过0.03 mg/L VCR处理48 h后的转FHIT基因组细胞中, Bcl-2表达下调, Bax表达上调; 由VCR处理的转空载体组细胞及未经VCR处理的转FHIT基因组细胞中的Bcl-2和Bax表达, 经Western blot灰度分析软件分析, 他们之间没有显著性差异(图4).

3 讨论

近年来越来越多的研究表明, 在染色体3p区域发现的脆性组氨酸三联体基因(FHIT)是将脆性位点与肿瘤基因的变异联系起来的抑癌基因[4], 他在人类许多肿瘤组织和细胞系中表现为高频率缺失和异常转录. 胃癌中FHIT基因的异常, 可能是这一脆性位点对致癌因素易感的结果, 随后在3p14.2也发现了FHIT基因并确定了他的特征, 显示他在胃肠道肿瘤中表达异常. 有研究发现FHIT蛋白缺失出现在大多数胃癌中, 无论是弥漫型还是肠型胃癌, 这说明FHIT功能的丧失

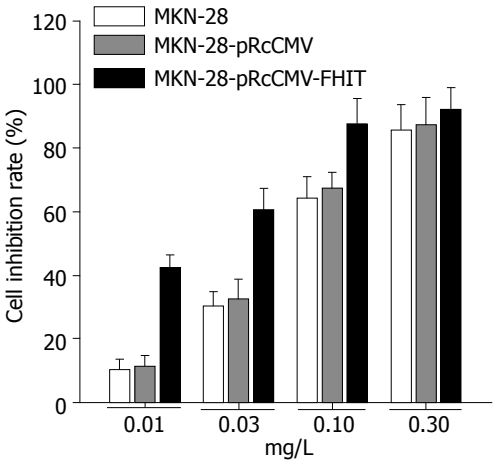

图 3 不同浓度VCR在同一时间(48 h)对三组细胞增殖的抑制率.

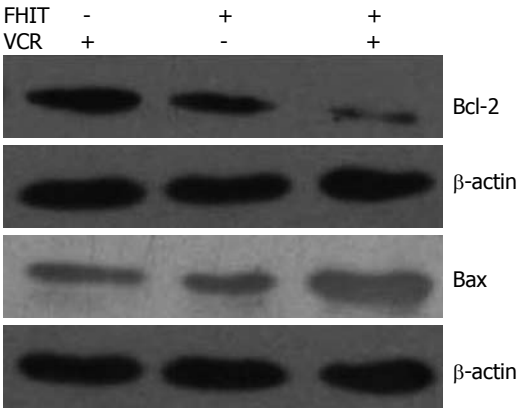

图 4 转FHIT基因组(MKN-28-pRcCMV-FHIT)和转空载体组(MKN-28-pRcCMV)细胞经VCR处理后, 细胞中Bcl-2和Bax的表达情况.

表 1 VCR处理前后流式细胞仪检测细胞凋亡率 (%, n = 3, mean ± SD)

VCR (mg/L)	MKN-28	MKN-28-pRcCMV	MKN-28-pRcCMV-FHIT
0	3.603 ± 0.607	4.867 ± 0.861	16.267 ± 1.474
0.03	10.733 ± 1.021	11.033 ± 1.724	30.967 ± 2.122[ac]

F = 142.045, [a]P<0.05 *vs* 同一浓度的转空载体组、空白组; F = 97.075, [c]P<0.05 *vs* 未使用VCR处理的转FHIT基因组.

■**创新盘点**
本文的创新之处在于把FHIT基因转入本身不表达FHIT蛋白的胃癌MKN-28细胞中, 并用长春新碱处理, 观察外源性FHIT蛋白与长春新碱是否具有协同抗肿瘤作用, 并探讨其分子机制.

■**应用要点**
FHIT基因可增强胃癌MKN-28细胞对化疗药物的敏感性, 并初步探讨了其可能的分子机制, 这为今后的临床肿瘤治疗提供了新思路.

■名词解释
脆性组氨酸三联体(FHIT): 位于人类染色体3p14.2区域, 全长约500 kb, 有10个外显子组成, 分子质量约为16.8 kDa, 在全身正常组织器官均有低水平表达.

是胃癌发生的关键一步[5]. 近年来有研究表明FHIT基因具有抑制肿瘤细胞生长, 促进肿瘤细胞凋亡等特点[6], 同时也有FHIT基因替代疗法进行了临床前期评估工作的报道[7]. 因此可以认为FHIT基因能成为基因治疗的新靶点[8-9]. 本实验通过脂质体将外源性FHIT基因导入FHIT表达缺失的MKN-28细胞中, 经证实FHIT蛋白在MKN-28细胞中稳定表达, 从而为后续实验奠定了基础.

VCR是临床常用化疗药物之一, 但胃癌细胞对其敏感性差. 本实验用VCR处理导入外源性FHIT基因的MKN-28细胞, 通过MTT法发现, 在同一浓度的VCR作用下, 转染了FHIT基因的MKN-28细胞的生存率明显低于转空载体组和空白组细胞, 且随着时间的增加, 转FHIT基因组细胞的生存率降低, 呈时间依赖性; 不同浓度的VCR作用于3组细胞, 转FHIT基因组细胞的凋亡率显著高于转空载体组和空白组, 且随着浓度的增加, 转FHIT基因组细胞的凋亡率增加, 呈浓度依赖性. 流式细胞术检测也发现, VCR处理后的转FHIT基因组细胞凋亡率显著高于未用VCR处理的转FHIT基因组细胞, 与Andriani *et al*[10]研究结果相似. 以上表明FHIT基因治疗与VCR的联合治疗效果要明显优于单独FHIT基因治疗或单独VCR治疗效果. Ottey *et al*[11]发现小鼠的正常肾脏细胞和人类胃癌细胞株MKN74在暴露于丝裂霉素C和短波紫外线(UVC)后, 无论是正常细胞还是癌细胞, FHIT阴性组均较FHIT阳性组细胞存活时间长, 表明FHIT表达丢失使细胞对化疗药和射线的抵抗性增强.

FHIT基因及其基因产物的抑癌机制目前研究的还不是很清楚, FHIT可能从多条途径发挥肿瘤抑制作用. 通过线粒体释放凋亡酶激活因子激活Caspase是细胞凋亡途径之一, 而Caspase活化又被Bcl-2家族调控. 众所周知, Bax是Bcl-2家族中的促凋亡基因, Bcl-2是抑制凋亡基因. Bcl-2可与Bax形成二聚体作为细胞凋亡信号通路上的分子开关, 如果Bax相对量高于Bcl-2, 则Bax同二聚体的数量增多, 从而促进细胞凋亡; 而如果Bcl-2相对量高于Bax, 则促进形成Bcl-2/Bax异二聚体, 并使Bcl-2同二聚体的量增多, 从而抑制细胞凋亡. 在我们的研究中, 经VCR处理的转空载体组细胞与未经VCR处理的转FHIT基因组细胞中的Bcl-2和Bax的表达无显著性差异, 而由VCR处理的转FHIT基因组细胞中的Bcl-2表达下调, Bax表达上调. 这些结果说明在重新表达FHIT基因的MKN-28细胞中, VCR诱导细胞凋亡的作用被增强可能和Bcl-2家族中促凋亡蛋白Bax上调, 抑制凋亡蛋白Bcl-2下调有关. 我们的结果和Kim *et al*[12]报道相似. Dumon *et al*[13]研究发现, 在缺乏FHIT表达的胰腺癌细胞中, 由于腺病毒介导的FHIT蛋白高表达使细胞线粒体跨膜电位发生变化, 从而导致线粒体凋亡途径改变. 我们目前的研究也只是表明在表达FHIT蛋白的细胞中, 经VCR处理后细胞凋亡的增加可能与Bcl-2家族成员改变有关, 但是他们之间的关系仍不明了.

本研究结果提示基因治疗与化疗联合应用, 可以更大程度地杀灭肿瘤细胞、提高化疗药物的敏感性, 从而为胃癌的联合治疗提供了实验依据, 并对联合治疗诱导胃癌细胞凋亡的分子机制进行了初步探讨, 但其是否还通过其他的凋亡途径或者调控其他凋亡相关基因的改变而诱导胃癌细胞凋亡, 还有待进一步研究.

4 参考文献

1 Ohta M, Inoue H, Cotticelli MG, Kastury K, Baffa R, Palazzo J, Siprashvili Z, Mori M, McCue P, Druck T, Croce CM, Huebner K. The FHIT gene, spanning the chromosome 3p14.2 fragile site and renal carcinoma-associated t(3;8) breakpoint, is abnormal in digestive tract cancers. *Cell* 1996; 84: 587-597

2 Wu DL, Xu Y, Yin LX, Lu HZ. Reversal of multidrug resistance in vincristine-resistant human gastric cancer cell line SGC7901/VCR by LY980503. *World J Gastroenterol* 2007; 13: 2234-2237

3 Lee SH, Kim HS. [Sequence analyses of aberrant FHIT transcripts in gastric cancer cell lines] *Korean J Gastroenterol* 2003; 42: 476-483

4 Weiske J, Albring KF, Huber O. The tumor suppressor Fhit acts as a repressor of beta-catenin transcriptional activity. *Proc Natl Acad Sci U S A* 2007; 104: 20344-20349

5 Bragantini E, Barbi S, Beghelli S, Moore PS, de Manzoni G, Roviello F, Tomezzoli A, Vindigni C, Baffa R, Scarpa A. Loss of Fhit expression is associated with poorer survival in gastric cancer but is not an independent prognostic marker. *J Cancer Res Clin Oncol* 2006; 132: 45-50

6 Iliopoulos D, Guler G, Han SY, Druck T, Ottey M, McCorkell KA, Huebner K. Roles of FHIT and WWOX fragile genes in cancer. *Cancer Lett* 2006; 232: 27-36

7 Pichiorri F, Trapasso F, Palumbo T, Aqeilan RI, Drusco A, Blaser BW, Iliopoulos D, Caligiuri MA, Huebner K, Croce CM. Preclinical assessment of FHIT gene replacement therapy in human leukemia using a chimeric adenovirus, Ad5/F35. *Clin Cancer Res* 2006; 12: 3494-3501

8 Ishii H, Wang Y, Huebner K. A Fhit-ing role in the DNA damage checkpoint response. *Cell Cycle* 2007; 6: 1044-1048

9 Semba S, Trapasso F, Fabbri M, McCorkell KA, Volinia S, Druck T, Iliopoulos D, Pekarsky Y, Ishii H, Garrison PN, Barnes LD, Croce CM, Huebner

K. Fhit modulation of the Akt-survivin pathway in lung cancer cells: Fhit-tyrosine 114 (Y114) is essential. *Oncogene* 2006; 25: 2860-2872
10 Andriani F, Perego P, Carenini N, Sozzi G, Roz L. Increased sensitivity to cisplatin in non-small cell lung cancer cell lines after FHIT gene transfer. *Neoplasia* 2006; 8: 9-17
11 Ottey M, Han SY, Druck T, Barnoski BL, McCorkell KA, Croce CM, Raventos-Suarez C, Fairchild CR, Wang Y, Huebner K. Fhit-deficient normal and cancer cells are mitomycin C and UVC resistant. *Br J Cancer* 2004; 91: 1669-1677
12 Kim CH, Yoo JS, Lee CT, Kim YW, Han SK, Shim YS, Yoo CG. FHIT protein enhances paclitaxel-induced apoptosis in lung cancer cells. *Int J Cancer* 2006; 118: 1692-1698
13 Dumon KR, Ishii H, Vecchione A, Trapasso F, Baldassarre G, Chakrani F, Druck T, Rosato EF, Williams NN, Baffa R, During MJ, Huebner K, Croce CM. Fragile histidine triad expression delays tumor development and induces apoptosis in human pancreatic cancer. *Cancer Res* 2001; 61: 4827-4836

■同行评价
本文对外源性FHIT基因表达对长春新碱诱导人胃癌MKN-28细胞凋亡的影响作了一些的研究, 文章通顺, 条理清楚, 具有较高的研究价值和创新性.

编辑 李军亮 电编 何基才

ISSN 1009-3079 CN 14-1260/R 2008年版权归世界华人消化杂志

• 消息 •

世界华人消化杂志计量单位标准

本刊讯 本刊计量单位采用国际单位制并遵照有关国家标准, GB3100-3102-93量和单位. 原来的“分子量”应改为物质的相对分子质量. 如30 kD改为M_r 30 000或30 kDa(M大写斜体, r小写正体, 下角标); “原子量”应改为相对原子质量, 即Ar(A大写斜体, r小写正体, 下角标); 也可采用原子质量, 其单位是u(小写正体). 计量单位在＋、－、±及-后列出. 如37.6±1.2℃, 45.6±24岁, 56.4±0.5 d. 3.56±0.27 pg/ml应为3.56±0.27 ng/L, 131.6±0.4 mmol/L, t = 28.4±0.2℃. BP用kPa(mmHg), RBC数用×10^{12}/L, WBC数用×10^9/L, WBC构成比用0.00表示, Hb用g/L. M_r明确的体内物质以mmol/L, nmol/L或mmol/L表示, 不明确者用g/L表示. 1 M硫酸, 改为1 mol/L硫酸, 1 N硫酸, 改为0.5 mol/L硫酸. 长10 cm, 宽6 cm, 高4 cm, 应写成10 cm×6 cm×4 cm. 生化指标一律采用法定计量单位表示, 例如, 血液中的总蛋白、清蛋白、球蛋白、脂蛋白、血红蛋白、总脂用g/L, 免疫球蛋白用mg/L; 葡萄糖、钾、尿素、尿素氮、CO_2结合力、乳酸、磷酸、胆固醇、胆固醇酯、三酰甘油、钠、钙、镁、非蛋白氮、氯化物; 胆红素、蛋白结合碘、肌酸、肌酐、铁、铅、抗坏血酸、尿胆元、氨、维生素A、维生素E、维生素B_1、维生素B_2、维生素B_6、尿酸; 氢化可的松(皮质醇)、肾上腺素、汞、孕酮、甲状腺素、睾酮、叶酸用nmol/L; 胰岛素、雌二醇、促肾上腺皮质激素、维生素B_{12}用pmol/L. 年龄的单位有日龄、周龄、月龄和岁. 例如, 1秒, 1 s; 2分钟, 2 min; 3小时, 3 h; 4天, 4 d; 5周, 5 wk; 6月, 6 mo; 雌性♀, 雄性♂, 酶活性国际单位IU = 16.67 nkat, 对数log, 紫外uv, 百分比%, 升L, 尽量把1×10^{-3} g与5×10^{-7} g之类改成1 mg与0.5 μg, hr改成h, 重量γ改成mg, 长度m改成mm. 国际代号不用于无数字的文句中, 例如每天不写每d, 但每天8 mg可写8 mg/d. 在一个组合单位符号内不得有1条以上的斜线, 例如不能写成mg/kg/d, 而应写成mg/(kg•d), 且在整篇文章内应统一. 单位符号没有单、复数的区分, 例如, 2 min不是2 mins, 3 h不是3 hs, 4 d不是4 ds, 8 mg不是8 mgs. 半个月, 15 d; 15克, 15 g; 10%福尔马林, 40 g/L甲醛; 95%酒精, 950 mL/L酒精; 5% CO_2, 50 mL/L CO_2; 1∶1 000肾上腺素, 1 g/L肾上腺素; 胃黏膜含促胃液素36.8 pg/mg, 改为胃黏膜蛋白含促胃液素36.8 ng/g; 10%葡萄糖改为560 mmol/ L或100 g/L葡萄糖; 45 ppm = 45×10^{-6}; 离心的旋转频率(原称转速)用r/min, 超速者用g; 药物剂量若按体质量计算, 一律以“/kg”表示. (常务副总编辑: 张海宁 2008-10-28)

世界华人消化杂志®
wcjd@wjgnet.com

世界华人消化杂志 2008年10月28日; 16(30): 3372-3380
ISSN 1009-3079 CN 14-1260/R

基础研究 BASIC RESEARCH

清肝活血方及其拆方对酒精性肝病大鼠CD14、TLR$_4$表达的影响

吴 涛, 柳 涛, 郑培永, 邢练军, 季 光

■背景资料
由于饮食结构、生活习惯的改变, 酒精性肝病(ALD)的发病率迅速增加, 已成为危害我国人民健康的常见疾病. 在ALD的发病机制中, 内毒素-库普弗细胞(KC)的作用机制受到重视, 损伤信号导致肝损伤的过程, 成为该领域的热点问题.

吴涛, 柳涛, 郑培永, 邢练军, 季光, 上海中医药大学脾胃病研究所 上海中医药大学附属龙华医院消化内科 上海市 200032
吴涛, 上海中医药大学中医方证和系统生物学研究中心 上海市 201203
吴涛, 医学硕士, 主要从事中医学与代谢组学研究.
国家自然科学基金资助项目, No. 30572380
教育部新世纪优秀人才支持计划资助项目, No. NCET07-0563
作者贡献分布: 吴涛与柳涛对此文所作贡献均等; 此课题由吴涛, 柳涛, 郑培永, 邢练军及季光设计; 研究过程由吴涛, 柳涛, 郑培永及邢练军完成; 研究所用新试剂及分析工具由郑培永与季光提供; 数据分析由吴涛, 柳涛与郑培永完成; 本论文写作由吴涛, 柳涛及季光完成.
通讯作者: 季光, 200032, 上海市宛平南路725号, 上海中医药大学脾胃病研究所上海中医药大学附属龙华医院消化内科.
jiliver@vip.sina.com
电话: 021-64286261
收稿日期: 2008-08-06 修回日期: 2008-09-24
接受日期: 2008-10-07 在线出版日期: 2008-10-28

Effect of Qinggan Huoxue recipe and its separated recipes on the expression of CD14 and TLR$_4$ in rats with alcoholic liver disease

Tao Wu, Tao Liu, Pei-Yong Zheng, Lian-Jun Xing, Guang Ji

Tao Wu, Tao Liu, Pei-Yong Zheng, Lian-Jun Xing, Guang Ji, Institute of Digestive Diseases, Institute of Gastroenterology, Longhua Hospital Affiliated to Shanghai University of Traditional Chinese Medicine, Shanghai 200032, China
Tao Wu, Center of Tradition Chinese Medicine Formula and Systemic Biology, Shanghai University of Traditional Chinese Medicine, Shanghai 201203, China
Supported by: National Natural Science Foundation of China, No. 30572380; the Supporting Project for Elitists in New Century of the Ministry of Education, No. NCET07-0563
Correspondence to: Dr. Guang Ji, Institute of Digestive Diseases, Department of Gastroenterology, Longhua Hospital Affiliated to Shanghai University of Traditional Chinese Medicine, 725 Wanping South Road, Shanghai 200032, China. jiliver@vip.sina.com
Received: 2008-08-06 Revised: 2008-09-24
Accepted: 2008-10-07 Published online: 2008-10-28

■同行评议者
唐文富, 副主任医师, 四川大学华西医院中西医结合科; 陈国凤, 主任医师, 中国人民解放军第302医院感染七科

Abstract

AIM: To study the effect of Qingganhuoxue Recipe (QGHXR) (liver-clearing blood-activating) and its separated recipes on the expression of CD14 and TLR$_4$ in rats with ALD.

METHODS: One hundred male Wistar rats were randomly divided into three groups, that is, experimental group (n = 80) which were established with compound factors, the control group (n = 10) treated with normal saline, and CCl_4 group (n = 10) which were intraperitoneally and continuously injected with CCl_4 twice a week. Four weeks later, the experimental group was randomly divided into 4 groups: QGHXR group (n = 15), Qinggan (liver-clearing) recipe group (QGR, n = 15), Huoxue (blood -activating) recipe group (HXR, n = 15) and model group (n = 50). All rats were given suitable drugs for two weeks. The serum levels of ALT and AST were detected. Pathological changes in liver tissues were observed using HE staining. The gene expression of CD14 and TLR$_4$ in the liver were measured using RT-PCR, the protein expression of CD14 using immunohistochemical staining, and the expression of TLR$_4$ using Western blot.

RESULTS: Compared with the model group, QGHXR and its separated recipes improved the degree of liver steatosis and inflammation significantly (0.67 ± 0.50, 2.15 ± 1.28, 1.38 ± 1.06 *vs* 4.56 ± 0.73, all P < 0.01). QGHXR degraded blood level of ALT markedly (725.65 ± 111.02 *vs* 884.68 ± 177.54 P < 0.05), but QGR and HXR showed no remarkable effect. QGR, HXR and QGHXR reduced the serum level of AST significantly (2383.81 ± 888.18, 2158.93 ± 922.85, 2001.90 ± 519.27 *vs* 3210.98 ± 640.63, P < 0.01 or 0.05), and there was not significant difference among these groups. QGR and QGHXR down-regulated the expression of CD14 mRNA significantly (1.46 ± 0.52, 1.10 ± 0.40 *vs* 2.67 ± 0.66, both P < 0.01), but HXR showed no obvious effect. QGR, HXR and QGHXR decreased the expression of TLR$_4$ mRNA significantly (1.91 ± 0.03, 2.11 ± 0.03, 1.53 ± 0.01 *vs* 2.37 ± 0.03, all P < 0.01), and no significant difference was observed among groups. QGHXR decreased the expression of CD14 in the liver in model group rats (13 392.28 ± 9287.54 *vs* 32 288.89 ± 15 631.03, P<0.01), but QGR and

HXR showed no obvious effect. QGR, HXR and QGHXR decreased the expression of TLR_4 significantly (1.06 ± 0.10, 1.19 ± 0.05, 0.98 ± 0.12 *vs* 1.40 ± 0.11, all $P < 0.01$).

CONCLUSION: QGHXR and its separated recipes may provide protection against ALD in rats through down-regulating the expression of CD14 and TLR_4.

Key Words: Qinggan Huoxue recipe; Qinggan recipe; Huoxue recipe; Alcoholic liver disease; CD14; TLR_4

Wu T, Liu T, Zheng PY, Xing LJ, Ji G. Effect of Qinggan Huoxue recipe and its separated recipes on the expression of CD14 and TLR_4 in rats with alcoholic liver disease. Shijie Huaren Xiaohua Zazhi 2008; 16(30): 3372-3380

摘要

目的: 探讨清肝活血方及其拆方对酒精性肝病(alcoholic liver disease, ALD)大鼠肝组织CD14、TLR_4表达的影响.

方法: ♂Wistar大鼠100只随机分成空白组、CCl_4组各10只, 余80只为造模组, 采用复合因素复制ALD模型6 wk. CCl_4组予微量CCl_4腹腔注射, 每周2次. 造模4 wk后将模型组随机分成4组, 清肝活血方及其拆方组各15只, 余为模型组. 予等效剂量清肝活血方及拆方ig 2 wk. 检测血清ALT, AST水平; 留取肝脏标本进行HE染色. RT-PCR检测肝组织CD14 mRNA、TLR_4 mRNA表达, 免疫组织化学染色检测肝组织CD14表达, Western blot检测肝组织TLR_4蛋白表达.

结果: 与模型组比较, 清肝活血方及其拆方均可明显改善ALD大鼠肝脏脂肪变及肝脏炎症程度(0.67±0.50, 2.15±1.28, 1.38±1.06 *vs* 4.56±0.73, P<0.01). 清肝活血方能显著降低模型大鼠血清ALT水平(725.65±111.02 *vs* 884.68±177.54, P<0.05), 清肝方和活血方无明显作用; 清肝方、活血方、清肝活血方均可明显降低ALD大鼠血清AST水平(2383.81±888.18, 2158.93±922.85, 2001.90±519.27 *vs* 3210.98±640.63, P<0.01或0.05), 组间比较无显著差异. 清肝方及清肝活血方能显著降低模型大鼠CD14 mRNA表达(1.46±0.52, 1.10±0.40 *vs* 2.67±0.66, 均P<0.01), 活血方作用不明显, 清肝活血方优于活血方. 清肝方、活血方、清肝活血方均能显著降低模型大鼠肝组织TLR_4 mRNA表达(1.91±0.03, 2.11±0.03, 1.53±0.01 *vs* 2.37±0.03, 均P<0.01), 组间比较无显著差异. 清肝活血方显著降低模型大鼠肝组织CD14表达(13 392.28±9287.54 *vs* 32 288.89±15 631.03, P<0.01). 清肝方、活血方、清肝活血方均能显著降低模型大鼠肝组织TLR_4表达(1.06±0.10, 1.19±0.05, 0.98±0.12 *vs* 1.40±0.11, 均P<0.01).

结论: 清肝活血方及其拆方发挥对ALD的防治作用, 其作用机制可能与降低CD14、TLR_4基因和蛋白的表达有关.

关键词: 清肝活血方; 清肝方; 活血方; 酒精性肝病; CD14; TLR_4

吴涛, 柳涛, 郑培永, 邢练军, 季光. 清肝活血方及其拆方对酒精性肝病大鼠CD14、TLR_4表达的影响. 世界华人消化杂志 2008; 16(30): 3372–3380
http://www.wjgnet.com/1009-3079/16/3372.asp

■**研发前沿**
KC膜受体CD14和跨膜受体TLR_4在内毒素-KC信号传导途径中具有重要的意义, 大部分实验研究显示了两者在酒精性肝损伤的发生发展中占有重要的作用.

0 引言

在酒精性肝病(alcoholic liver disease, ALD)的发病机制中, 脂多糖(lipopolysaccharide, LPS)-库普弗细胞(Kupffer cell, KC)的作用机制受到重视, 损伤信号通过白细胞分化抗原14(cluster of differentiation antigen, CD14)和跨膜受体Toll样受体4(Toll-like receptor 4, TLR_4)的传递, 引起细胞外信号调节激酶(extracellular signal-regulated kinase, ERK)磷酸化、核因子-κB(nuclear factor-κB, NF-κB)活化, 促进各种细胞因子如肿瘤坏死因子-α(tumor necrosis factor-α, TNF-α)的转录与释放, 放大炎症效应, 导致肝损伤的过程, 成为该领域研究的热点之一. 前期研究证实清肝活血方对ALD具有良好的治疗效果[1]; 体外研究发现, 清肝活血方及其拆方通过调控KC表面CD14、TLR_4受体, 降低TNF-α的表达, 有效抑制酒精引起的肝脏损害[2]. 本文进一步从体内实验证实清肝活血方及其拆方对ALD的防治作用及其对CD14、TLR_4表达的影响.

1 材料和方法

1.1 材料 ♂Wistar大鼠100只, SPF级, 体质量180±10 g, 购自上海斯莱克实验动物有限责任公司, 饲养于上海中医药大学附属龙华医院实验中心动物房. 清肝活血方(柴胡9 g, 黄芩9 g, 丹参15 g, 鳖甲9 g, 葛根15 g)及其拆方清肝方(柴胡9 g、黄芩9 g)、活血方(丹参15 g、鳖甲9 g、葛根15 g), 根据《中药药理学研究方法学》[大鼠剂量 = 人剂量×35(人转换因子)/6(大鼠转换因子)]计算出人鼠等效剂量分别为4.75、1.5、3.25 g/kg, 按传统工艺制备成水煎剂, 减压浓缩至0.475、

■相关报道
由于内毒素-KC信号传导途径在酒精性肝损伤中起着重要的作用, 许多临床和实验研究报道了不同中药复方对ALD该途径中相关信号分子的干预作用. 但存在ALD动物模型不稳定性的问题, 在以后的研究中应尽量完善.

0.15、0.325 g/mL, 备用. CCl_4分析纯、橄榄油化学纯 (国药集团化学试剂有限公司); 吡唑(Fluca公司); 戊巴比妥钠(上海西唐生物有限公司); HE染液(上海虹桥乐翔医用试剂有限公司); TRIzol Reagent, AMV RT/PCR Kit和DNA Marker(上海申能博彩生物科技有限公司); DEPC和琼脂糖(Sigma); 氯仿、异丙醇(上海试剂一厂); CD14多克隆兔抗体、SABC试剂盒、DAB显色试剂盒(武汉博士德公司); 引物由上海生工生物有限公司合成, CD14上游序列TCGGCTTGTTGCTGTTGCCTTTGAC 79 bp, CD14下游序列TTCTGCGAGCCAGGTATCCGTTGTT 560 bp; TLR_4上游序列GGATTTTACGAATTCCACCTGTTAT 2091 bp, 下游序列CGATACAATTCGACCTGCTGCCTCA 2591 bp; β-actin上游序列TGTGATGGTGGGTATGGGTCAGAAG 207 bp, 下游序列TCACGGTTGGCCTTAGGGTTCAGAG 431 bp. TLR_4兔多克隆抗体(Santa Cruz公司); 二抗HRP-GAMG(Bio-Rad公司). DY89-1型电动玻璃匀浆机为宁波新芝科器研究所产品; 低温离心机为Eppendorf公司; PCR仪(BIO-RAD); RNA/DNA calculator(Pharmacia); 凝胶成像系统(上海四星生物技术有限公司); 电热恒温水槽(上海精宏实验设备有限公司); UV-2102C型紫外可见分光光度计(Unico公司); MK3型酶标仪(Thermo Labsystems).

1.2 方法

1.2.1 造模和给药: 造模组以60度二锅头酒、玉米油、吡唑(10 mL∶2 mL∶25 mg)混合物ig, 灌胃量为10 mL/(kg·d), 分早晚2次灌服. 第2周开始ip CCl_4橄榄油溶液(CCl_4∶橄榄油 = 1∶3), 每周2次, 每次注射0.3 mL/kg体质量, 造模共6 wk[3]. 空白组和CCl_4组以等量生理盐水ig, CCl_4组仅以等量CCl_4橄榄油溶液ip, 空白组以等量生理盐水ip. 在造模的第1、2、3、4和5周各取2只模型大鼠做病理分析. 造模4 wk后, 模型大鼠随机分成4组, 即清肝活血方组、清肝方组、活血方组各15只, 剩余的为模型组. 各中药组分别按人鼠等效剂量清肝活血方、清肝方、活血方灌胃给药, 灌胃量为10 mL/(kg·d), 共2 wk. 模型组、空白组和CCl_4组加灌等量生理盐水. 造模6 wk后处死大鼠, 以20 g/L戊巴比妥钠ip麻醉(2 mL/kg), 腹主动脉采血, 4℃静置2 h, 3000 r/min, 15 min, 离心分离血清和血浆, -80℃备用. 摘取肝脏称重后, 于肝右叶切取1.0 cm×1.0 cm×0.2 cm大小肝组织2块, 40 g/L中性甲醛溶液固定. 剩余肝组织液氮中速冻后-80℃冰箱保存.

1.2.2 观察项目和方法: (1)病理改变: 石蜡切片, HE染色, 光镜下观察肝脂肪变性和炎症程度. 肝细胞脂肪变性程度判断标准参照Diehl法[4], 炎症活动度计分标准参考1981年Knodell *et al*[5]提出的慢性肝炎组织学活动指数, 并结合王泰龄 *et al*[6]提出的慢性肝炎炎症活动度计分方案. (2)生化指标: 血清ALT、AST检测采用均采用7170S automatic analyzer全自动分析仪检测. (3)RT-PCR测定肝组织CD14 mRNA、TLR_4 mRNA表达: 取肝组织100 mg按照TRIzol Reagent液说明书提取总RNA, 然后用紫外分光光度计定量, 检测260 nm、280 nm *A*值, 确认两者比值在1.8-2.0之间, 按照试剂盒说明书进行cDNA的逆转录. 总RNA经RT反应后进行PCR扩增, 采用AMV 20 μL体系, 第一链cDNA1 μL、10×PCR Buffer 2 μL, dNTP 1 μL, 目的基因正负链各0.22 μL, β-actin正负链各0.1 μL, Taq酶0.2 μL, DEPC H_2O 14.2 μL. 反应条件为: 95℃预变性5 min, 95℃ 30 s, 60℃ 40 s, 72℃ 1 min, 26次循环, 72℃延伸10 min. PCR产物加样于20 g/L琼脂糖凝胶, 上样量12 μL, 6×DNA loading Buffer 2 μL, 电压150 V, 电泳35 min, 紫外灯下观察, 凝胶分析系统拍照. 用密度扫描仪对特异性条带进行密度扫描, 测得其灰度值, 与相应的β-actin灰度之比表示CD14 mRNA、TLR_4 mRNA的相对表达量. (4)免疫组织化学染色方法检测肝组织CD14表达: 石蜡切片常规脱蜡至水. 30 mL/L H_2O_2室温孵育5-10 min, 以消除内源性过氧化物酶的活性, 蒸馏水冲洗, PBS浸泡5 min. 蒸馏水洗1 min×3次, 进行抗原的修复: 热修复抗原法. 50 g/L BSA封闭液室温孵育30 min. 倾去血清, 勿洗, 滴加适当比例稀释的一抗(1∶100), 4℃过夜. PBS冲洗, 5 min×3次. 同时以PBS液代替一抗进行阴性对照. 滴加生物素化山羊抗小鼠IgG工作液, 37℃孵育30 min. PBS洗, 2 min×3次. 滴加试剂SABC, 20-37℃ 30 min, PBS洗, 5 min×4次. DAB显色, 镜下观察控制时间. 蒸馏水充分冲洗, 苏木素轻度复染(60-90 s), 脱水, 透明, 封片. 阳性结果判定: CD14阳性表现均为细胞质着色呈棕黄色[7]. 采用Image pro6.0图像分析系统测定200倍镜下CD14阳性面积. 每组选取切片6张, 每张选取细胞分布均匀的3个视野进行分析. (5)Western blot方法测定肝组织TLR_4蛋白含量: 提取抗原蛋白后采用紫外分光光度计进行蛋白质定量. 最后稀释为4 g/L, 加载样

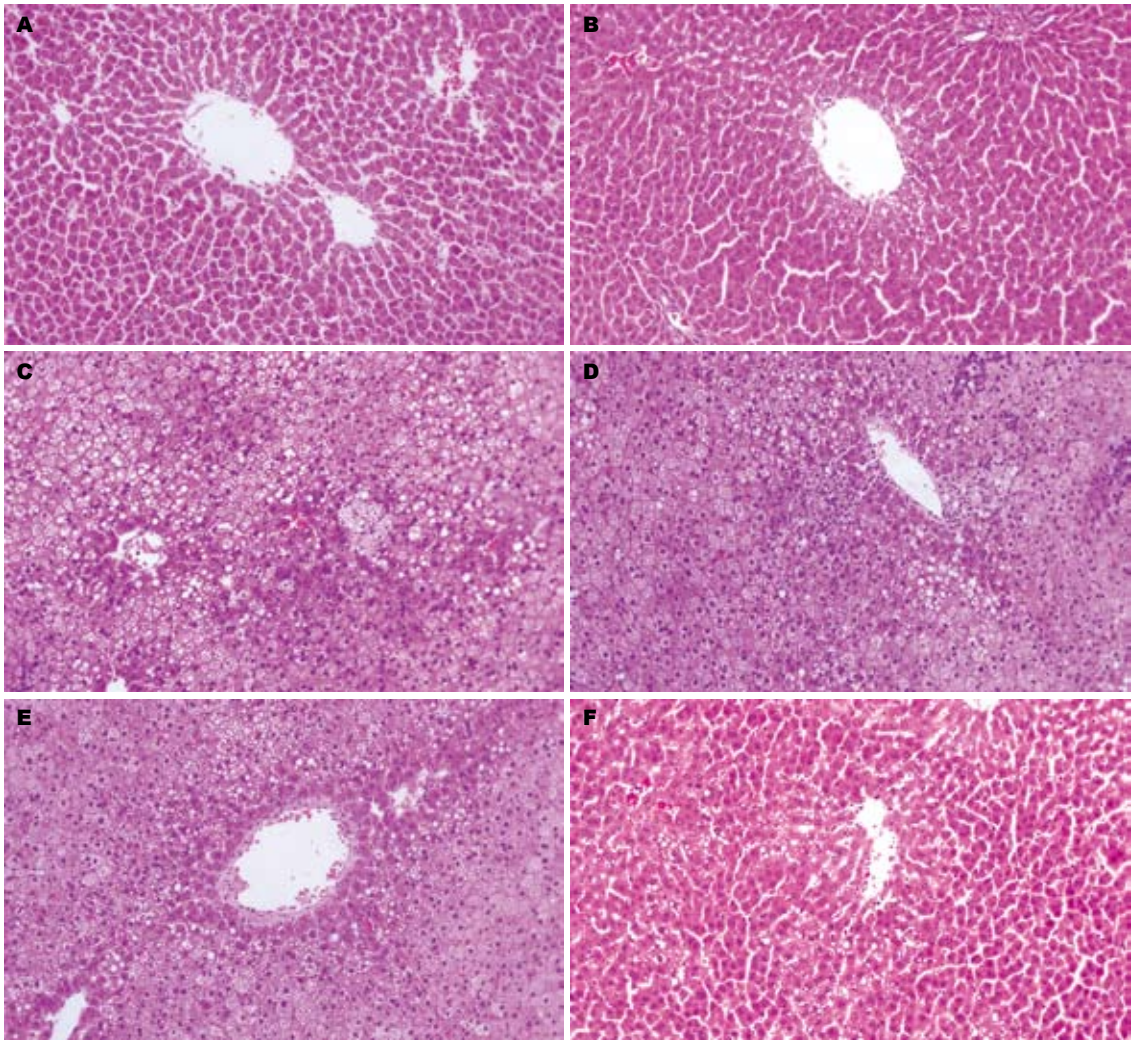

图 1 各组大鼠肝脏组织病理学改变(HE染色×200). A: 空白组; B: CCl_4组; C: 模型组; D: 清肝方组; E: 活血方组; F: 清肝活血方组.

■创新盘点
前期研究证实清肝活血方对ALD具有良好的治疗效果. 体外研究发现, 清肝活血方及其拆方通过调控KC表面CD14、TLR$_4$受体, 降低TNF-α的表达, 有效抑制酒精引起的肝脏损害. 本实验从体内实验证实清肝活血方及其拆方对ALD的防治作用及其对CD14、TLR$_4$表达的影响.

缓冲液后, 终浓度为2 g/L, 上样量为30-80 μg/泳道. 配分离胶和积层胶; 上样前样品处理: 样品100℃、3 min、冷却, 900×g、离心30 s. 通电电压: 积层胶电泳电压50 V左右, 分离胶电泳电压90-110 V. 考马斯亮蓝染色: 1 h, 1号脱色1 h, 2号脱色2 h. 电转印: 将滤纸硝酸纤维素膜(NcM)切成与凝胶尺寸大小, 置于DM中浸透5 min, 电转液平衡15 min. 转移: 用二张大滤纸贴于两张多孔垫料, 将NcM、胶夹于中间, 在NcM与大滤纸之间垫小滤纸. NcM朝正极, 20 V恒压转移12 h. 杂交: 取下NcM杂交, 凝胶染色看效果. 取下NcM, 做好标记, dH_2O冲洗, 室温滤纸干或放入膜固定液15 min. NcM用PBS冲洗二遍, 呈5%-6%脱脂奶粉的pH7.2的PBS中封闭, 室温6-8 h或室温1-2 h, 4℃过夜. 将封闭的膜用PBS冲洗1遍, 洗15 min×1, 5 min×2. 加入一抗1∶1000, 室温, 反应1 h. PBS洗15 min×1, 15 min×4. 加入二抗1∶5000, 室温, 反应1 h. PBS洗15 min×1, 5 min×4. 混合等体积Bottle1&2与NcM共孵育1 min. 放射自显影: 曝光3 min至10 min. 显影后清水漂洗, 再定影. 凝胶图像分析: 用凝胶图像处理系统分析目标. 测得其灰度值, 与相应的β-actin灰度之比表示其蛋白含量.

统计学处理 各组计量资料以mean±SD表示, 采用方差分析进行组间比较, 数据均采用SPSS12.0软件分析, $P<0.05$为差异显著.

2 结果

2.1 一般状况 实验过程中共死亡大鼠31只, 其中由于灌胃不慎致死3只, 被同笼大鼠吃掉10只, 酒精中毒致死18只. 模型组死亡16只, 清肝方组2只, 活血方组7只, 清肝活血方组6只. 尸体解剖观察可见胃穿孔、胃出血、肠坏死等. 空白组、CCl_4组大鼠无死亡, 毛发有光泽, 体质量增加, 体态活泼, 食量及二便正常, 无嗜睡、无精神萎靡现象. 模型组大鼠每天灌酒后出现暂

■应用要点
本文结果提示在ALD大鼠模型中CD14、TLR_4基因和蛋白的表达明显升高, 清肝方、活血方、清肝活血方对CD14、TLR_4表达呈现不同程度的调节作用. 提示清肝活血方及其拆方可能对内毒素-KC信号传导途径存在调节作用, 这为我们对该信号途径和中药的应用提供了新的内容.

表 1 清肝活血方及其拆方对ALD大鼠ALT、AST、肝脏脂肪变及肝脏炎症程度的影响 (mean ± SD)

分组	*n*	总积分	ALT(nkat/L)	AST(nkat/L)
空白组	10	0.00^{b}	616.12 ± 88.52^{b}	1751.18 ± 550.78^{a}
CCl_4组	10	0.10 ± 0.32^{b}	727.98 ± 150.36^{b}	2512.50 ± 933.19^{c}
模型组	9	4.56 ± 0.73	884.68 ± 177.54	3210.98 ± 640.63
清肝方组	13	2.15 ± 1.28^{b}	783.99 ± 101.02	2383.81 ± 888.18^{a}
活血方组	8	1.38 ± 1.06^{b}	790.99 ± 57.34	2158.93 ± 922.85^{b}
清肝活血方组	9	0.67 ± 0.50^{bc}	725.65 ± 111.02^{b}	2001.90 ± 519.27^{b}

$^{a}P<0.05$, $^{b}P<0.01$ *vs* 模型组; $^{c}P<0.05$ *vs* 空白组.

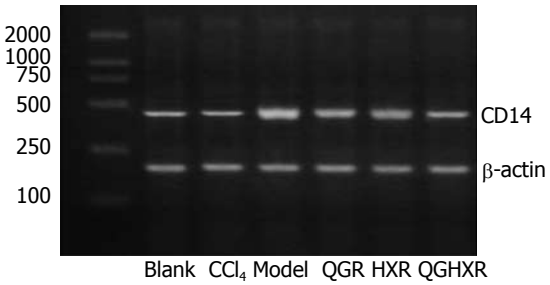

图 2 清肝活血方及其拆方对ALD大鼠肝组织CD14 mRNA表达的影响(n = 3).

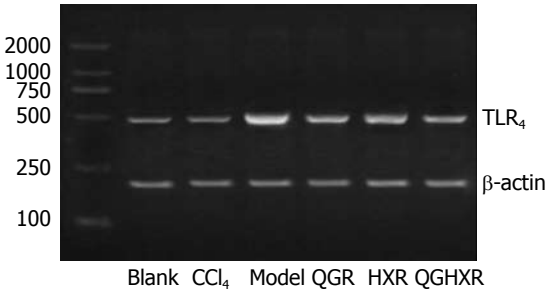

图 3 清肝活血方及其拆方对ALD大鼠肝组织TLR_4 mRNA表达的影响(n = 3).

时性兴奋, 很快出现醉酒状态并开始酣睡, 皮毛疏松无光泽, 精神不振, 而且饮食逐渐减少, 体质量增长缓慢, 大便溏泻, 小便黄. 各中药组大鼠上述症状有不同程度的减轻, 醉酒状和精神不振状态有所减轻, 食量增加, 体质量增长明显, 并能明显改善大便溏泻, 小便黄的情况.

2.2 肝脏病理变化 空白组大鼠肝小叶结构清晰, 肝细胞索排列整齐, 呈放射状, 肝窦正常, 胞核结构清晰(图1A). CCl_4组镜下表现与空白组基本相同(图1B). 造模第6周肝细胞脂变更加明显, 肝细胞肿大, 胞质疏松化, 肝细胞内出现大量小脂滴空泡, 核被挤向边缘, 同时伴有炎性细胞浸润($P<0.01$, 图1C). 清肝活血方及其拆方均可明显改善ALD大鼠肝脏脂肪变及肝脏炎症程度($P<0.01$, 图1D-F), 清肝活血方>活血方>清肝方, 清肝活血方优于清肝方($P<0.05$, 表1).

表 2 清肝活血方及其拆方对ALD大鼠肝组织CD14、TLR_4 mRNA表达的影响 (means ± SD, n = 3)

分组	CD14/β-actin	TLR_4/β-actin
空白组	0.79 ± 0.31^{b}	0.98 ± 0.02^{b}
CCl_4组	0.79 ± 0.30^{b}	1.01 ± 0.02^{b}
模型组	2.67 ± 0.66	2.37 ± 0.03
清肝方组	1.46 ± 0.52^{b}	1.91 ± 0.03^{b}
活血方组	1.93 ± 0.48	2.11 ± 0.03^{b}
清肝活血方组	1.10 ± 0.40^{bc}	1.53 ± 0.01^{b}

$^{b}P<0.01$ *vs* 模型组; $^{c}P<0.05$ *vs* 活血方组.

2.3 大鼠血清ALT、AST活性的变化 模型大鼠表现为血清ALT、AST显著升高($P<0.01$、$P<0.05$); CCl_4组ALT无明显改变, AST明显升高($P<0.05$); 清肝活血方能显著降低模型大鼠血清ALT水平($P<0.01$), 清肝方和活血方无明显作用; 清肝方、活血方、清肝活血方均可明显降低ALD大鼠血清AST水平($P<0.05$, $P<0.01$, $P<0.01$), 组间比较无显著差异(表1).

2.4 清肝活血方及其拆方对ALD大鼠肝组织CD14 mRNA表达的影响 RT-PCR检测显示: 空白组肝组织CD14 mRNA表达较低; 模型大鼠CD14 mRNA表达显著增强($P<0.01$); CCl_4组无明显改变; 清肝方及清肝活血方能显著降低模型大鼠CD14 mRNA表达($P<0.01$), 活血方作用不明显, 清肝活血方优于活血方($P<0.05$, 图2, 表2).

2.5 清肝活血方及其拆方对ALD大鼠肝组织TLR_4 mRNA表达的影响 空白组肝组织TLR_4 mRNA表达较低; 模型大鼠TLR_4 mRNA表达显著增强($P<0.01$); CCl_4组无明显改变; 清肝方、活血方、清肝活血方均能显著降低模型大鼠肝组织TLR_4 mRNA表达($P<0.01$), 组间比较无显著差异(图3, 表2).

2.6 清肝活血方及其拆方对ALD大鼠肝组织

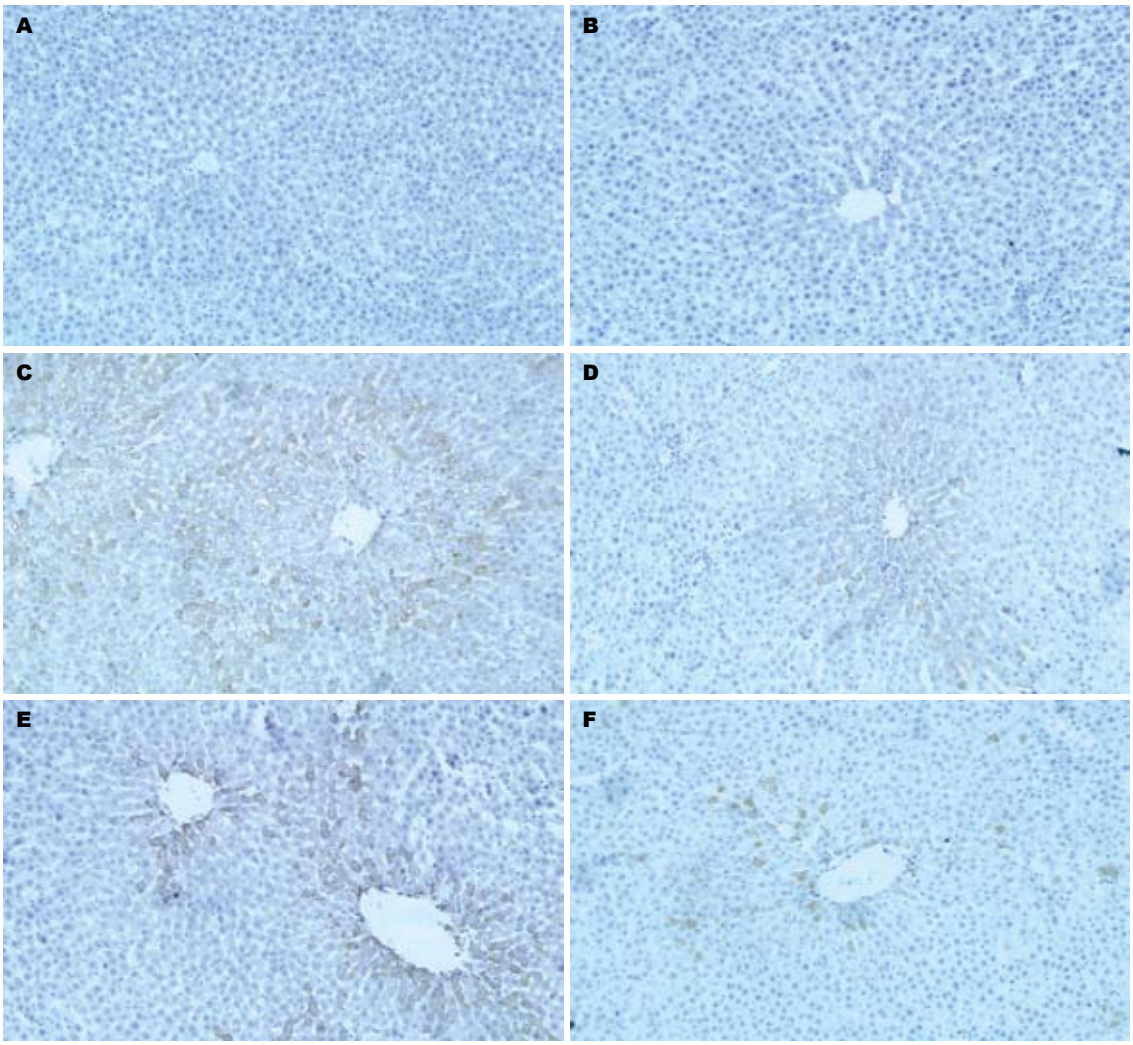

图 4 各组大鼠肝组织CD14表达情况(SABC染色×200). A: 空白组; B: CCl$_4$组; C: 模型组; D: 清肝方组; E: 活血方组; F: 清肝活血方组.

■同行评价
本文系统研究了清肝活血方及拆方对酒精性肝病大鼠的影响, 以丰富的图像及统计数据表明清肝活血方及拆方可以有效降低酒精性肝病模型鼠CD14、TLR$_4$表达. 文章设计合理、研究方法先进、结果表达信息充足有意义, 是一篇精彩的论著.

表 3 清肝活血方及其拆方对ALD大鼠肝组织CD14表达的影响 (means ± SD, n = 6)

分组	阳性面积(200×)
空白组	2590.67 ± 2323.28^b
CCl$_4$组	2890.22 ± 2183.78^b
模型组	32 288.89 ± 15 631.03
清肝方组	19 747.00 ± 9998.15
活血方组	27 780.33 ± 16 681.20
清肝活血方组	13 392.28 ± 9287.54^b

^{b}P<0.01 *vs* 模型组.

表 4 清肝活血方及其拆方对ALD大鼠肝组织TLR$_4$表达的影响 (means ± SD, n = 3)

分组	TLR$_4$/β-actin
空白组	0.63 ± 0.06^b
CCl$_4$组	0.52 ± 0.03^b
模型组	1.40 ± 0.11
清肝方组	1.06 ± 0.10^b
活血方组	1.19 ± 0.05^b
清肝活血方组	0.98 ± 0.12^{bc}

^{b}P<0.01 *vs* 模型组; ^{c}P<0.05 *vs* 活血方组.

CD14表达的影响 免疫组化染色检测显示: 空白组肝组织中仅有少量细胞质呈阳性, 阳性表达主要位于肝窦内或中央静脉周围的非实质细胞; 模型大鼠肝脏可见明显的CD14阳性染色区域(P<0.01); CCl$_4$组无明显改变; 清肝活血方显著降低模型大鼠肝组织CD14表达(P<0.01), 清肝方、活血方作用不明显(图4, 表3).

2.7 清肝活血方及其拆方对ALD大鼠肝组织TLR$_4$表达的影响 Western blot检测显示: 空白组肝组织TLR$_4$表达较低; 模型大鼠TLR$_4$表达显著增强(P<0.01); CCl$_4$组无明显改变; 清肝活血方及其拆方均能显著降低模型大鼠肝组织TLR$_4$表达

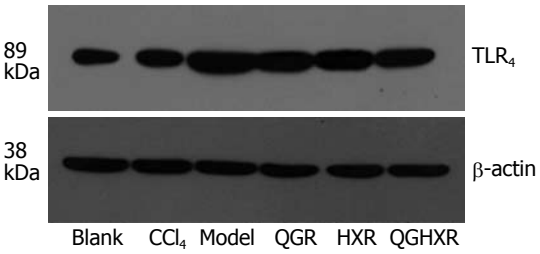

图 5 清肝活血方及其拆方对ALD大鼠肝组织TLR_4表达的影响(n = 3).

(P<0.01), 清肝活血方>清肝方>活血方, 清肝活血方优于活血方(P<0.05, 图5, 表4).

3 讨论

中医学虽无ALD之称, 但根据其病因、病理及临床特征, 可将其归属于“伤酒”、“酒病”、“胁痛”、“酒癖”、“酒疸”、“积聚”、“酒臌”、“酒劳”等病证之中. 中医认为酒为水谷之精气, 其气剽悍而有大毒; 酒为湿热之品, 味甘、苦辛、性温、有毒, 入心、肝、肺、胃经. 古人认为长期大量饮酒造成酒毒主要是湿热、瘀血两邪内蕴不解而伤人. 课题组在古籍和文献研究的基础上, 首倡从“瘀热”论治ALD. 应用临床流行病学的研究方法, 对745例ALD患者进行中医证候病理要素调查, 初步总结ALD患者的辨证分型规律, 提出“湿热瘀血为患”是ALD的基本病机, “清肝活血”是治疗ALD的基本法则. 方中首用柴胡、黄芩清肝利湿, 共为君药. 柴胡味苦微寒, 入肝胆二经, 疏肝解郁, 和解退热. 黄芩, 性味苦寒, 入肺、脾、胆、大小肠经, 清热燥湿, 泻火解毒, 止血安胎. 两者合奏清热疏肝, 利湿解毒之功效. 臣药选用丹参、鳖甲. 丹参苦微寒, 入心、肝经, 凉血消肿, 清热去烦, 养血和血, 去瘀生新. 鳖甲味咸, 性微寒, 归肝肾经, 滋阴潜阳, 软坚散结, 退热除蒸. 两药共用可活血化瘀, 软坚散结. 配以葛根为佐, 性平味甘辛, 解肌退热、生津止渴、升发清阳. 全方清肝、活血并用, 切中ALD病机特点.

ALD发病机制复杂, 至今仍未完全阐明, 主要考虑为: 酒精及其代谢产物对肝脏的损伤, 其机制涉及乙醇的代谢产物-乙醛的毒性, 还原型辅酶Ⅰ/辅酶Ⅰ的比值增高所致的代谢紊乱, 缺氧、自由基的损害, 以及炎症介质损伤、细胞凋亡、内毒素、遗传多态性、与病毒的叠加作用等多个方面[7-8]. LPS-KC信号传导途径在ALD发病机制中起着重要的作用. 酒精可导致肠道黏膜对大分子(包括LPS)的通透性增加, 同时肝脏对LPS的清除减少, 使血液中的LPS增高. LPS不仅可直接损伤肝细胞, 更重要的是可与脂多糖结合蛋白(lipolysaccharide binding protein, LBP)结合, 形成LBP-LPS复合体, 并与KC表面的膜受体CD14相互作用, 激活该细胞并介导信号传导, 通过TLR_4将信号传导至细胞内, 激活IκB(inhibitory kappa B)发生磷酸化, NF-κB激活并移位进入细胞核, 结合免疫炎症相关靶基因上特异的κB结合位点, 启动该基因的转录; 或通过激活MAPK、ERK, 导致转录因子AP-1(activating protein-1)家族的成员Jun和Fos的活化; 进而可释放大量的氧自由基、细胞因子和炎症介质, 如TNF, IL-6, IL-10, IL-12, 干扰素(interferon-β, IFN-β), 转化生长因子(transforming growth factor, TGF-β), 血小板源生长因子(platelet derived growth factor, PDGF)等, 而且细胞黏附分子和细胞因子受体表达也增加, 引起肝细胞进一步坏死、凋亡、炎症和肝纤维化形成[9-13]. 课题组前期对LPS-KC级联反应信号蛋白的干预细胞学研究证实“清肝”方药和“活血”方药在KC膜受体CD14、TLR_4、ERK1/2磷酸化和效应因子NF-κB、TNF-α和AP-1等环节具有不同的作用靶点, 呈现协同或拮抗作用[2,14-17]. 该研究是在既有工作基础上, 在“瘀热”病机制论指导下, 以现代分子生物学技术为手段, 从体内实验角度, 研究乙醇介导的LPS-KC信号传导途径中相关蛋白变化的规律, 探讨清肝活血方及其拆方保护肝细胞的作用机制和途径, 为ALD“瘀热”病机制论的发展提供现代科学证据, 进一步指导中医药防治ALD的临床实践, 提高临床疗效.

正常情况下KC中CD14的表达极低, 但随着LPS浓度的增加, KC中CD14 mRNA的表达亦随之增加, 两者有一定的剂量依赖关系; 同时CD14的蛋白合成亦随之而增强[18-20]. Yin *et al*[21]实验研究证明, 在用酒精灌胃野生小鼠和CD14基因敲除小鼠两类动物中前者的NF-κB, TGF, TNF明显增长, 这说明了在早期酒精性肝损害的发展中作为内毒素受体的CD14分子占了很重要的作用. Zima *et al*[22]已经显示, CD14在小鼠酒精性肝损伤中是必要的, 且在人类CD14的增长水平与ALD的严重程度是相关联的. 在CD14敲除鼠中对LPS的敏感性和TNF, IL-6的产生至少<10倍未敲除CD14鼠[23]. 本实验研究结果亦表明: 模型大鼠CD14 mRNA表达明显增加, 模型大鼠肝脏可

见明显的CD14阳性染色区域. 清肝活血方及清肝方显著降低模型大鼠CD14 mRNA表达, 活血方对CD14 mRNA无明显作用, 清肝活血方优于活血方. 清肝活血方显著降低模型大鼠CD14表达, 清肝方、活血方对CD14蛋白表达无明显作用. 提示清肝方能降低CD14基因表达, 但是在蛋白水平上无明显作用; 活血方对CD14基因和蛋白表达的调控无明显作用; 清肝、活血并用起协同作用, 降低CD14基因和蛋白的表达. 目前研究显示应用CD14 mAb后能抑制TNF-α等细胞因子的表达[24], 在无CD14分子表达的低内毒素反应的细胞中, 转染CD14 cDNA能够使其对内毒素的敏感性增加100-1000倍[25]. 因此, 提示清肝活血方通过调控CD14基因和蛋白的表达, 降低内毒素信号传导的效率, 减少炎症因子的产生和对肝细胞的损伤.

CD14分子在单独情况下不足以传导LPS信号, 还需要TLR_4的参与. LPS与TLR_4结合后诱导其发生同源或异源受体二聚化, 使其胞内空间结构改变, 可募集下游信号分子. 在CD14分子存在下, LPS直接与TLR_4-MD-2复合物紧密结合, 使得TLR_4激活, 并向细胞内传递信号[10-11]. 研究发现, TLR_4缺失小鼠的KC受到LPS刺激后, 炎性因子分泌减少, ALT升高不明显[26]. Uesugi *et al*[27]发现TLR_4基因突变的C3H/HeJ小鼠经4 wk胃内酒精灌注后, 肝组织损伤程度、转氨酶水平、TNF-α mRNA表达水平均较野生型对照组明显减轻. 本研究结果亦显示了TLR_4在LPS信号转导中的重要作用. 空白组仅有少量TLR_4基因及蛋白表达, 而模型大鼠肝组织TLR_4基因和蛋白表达量均明显增高. 清肝活血方及其拆方均能显著降低模型大鼠肝组织TLR_4基因和蛋白表达. 在降低TLR_4蛋白表达方面, 清肝活血方>清肝方>活血方, 清肝活血方优于活血方. 提示清肝活血方及其拆方均可降低TLR_4的基因和蛋白表达, 降低信号的进一步传递.

ALD的发病机制较复杂, 防治ALD的药物绝不能仅仅着眼于发病环节的某一点上, 中药复方多靶点的药理特点在ALD治疗上存在巨大的优势并已经在临床治疗上显示出良好的疗效. 因此该研究从LPS-KC信号传导途径探讨中药复方及其拆方对ALD防治作用的机制, 更深层次、更本质地揭示不同治法中药作用机制的强度和位点. 但仍有以下不足之处: 一是复合因素造模每日灌胃次数较多, 在较长的造模周期中可能对大鼠食管黏膜造成损伤, 造成动物死亡. 如何完善模型的稳定性是值得各位从事ALD研究的科研工作者思考的问题. 二是鉴于ALD形成机制相当复杂, 我们远未了解透彻, 未来的治疗方向, 除了深化研究ALD发生、发展的每一环节, 从分子生物学方面发现新的治疗手段外, 对多种因素如何共同作用于ALD的不同阶段、不同水平也是值得探索的课题. 此外, 如何筛选临床重复性好、疗效高的方药, 并进行药理药化研究, 在此基础上提取其有效成分, 开发研制临床应用简便、高效速效的新剂型, 也是今后研究的方向之一.

4 参考文献

1 季光. 清肝活血方治疗酒精性肝病的临床研究. 中西医结合学报 2003; 1: 103-107

2 季光, 王淼, 郑培永, 邢练军, 柳涛. 清肝活血方及其拆方对库普弗细胞表达CD14、Toll样受体4和核因子−κB的影响. 中西医结合学报 2006; 4: 509-513

3 王磊, 季光, 郑培永, 龙爱华. 大鼠酒精性肝纤维化复合模型的建立. 中西医结合学报 2006; 4: 281-284

4 Diehl AM, Goodman Z, Ishak KG. Alcohollike liver disease in nonalcoholics. A clinical and histologic comparison with alcohol-induced liver injury. *Gastroenterology* 1988; 95: 1056-1062

5 Knodell RG, Ishak KG, Black WC, Chen TS, Craig R, Kaplowitz N, Kiernan TW, Wollman J. Formulation and application of a numerical scoring system for assessing histological activity in asymptomatic chronic active hepatitis. *Hepatology* 1981; 1: 431-435

6 王泰龄, 刘霞, 周元平, 何静雯, 张晶, 李宁章, 段钟平, 王宝恩. 慢性肝炎炎症活动度及纤维化程度计分方案. 中华肝脏病杂志 1998; 66: 195-197

7 Arteel GE. Oxidants and antioxidants in alcohol-induced liver disease. *Gastroenterology* 2003; 124: 778-790

8 Reuben A. Alcohol and the liver. *Curr Opin Gastroenterol* 2008; 24: 328-338

9 华静, 邱德凯, 李继强, 陈晓宇, 彭延申. 内毒素受体CD14在四氯化碳诱导的大鼠肝损伤和纤维化过程中的变化. 肝脏 2006; 11: 29-31

10 Ryan KM, Ernst MK, Rice NR, Vousden KH. Role of NF-kappaB in p53-mediated programmed cell death. *Nature* 2000; 404: 892-897

11 Wheeler MD. Endotoxin and Kupffer cell activation in alcoholic liver disease. *Alcohol Res Health* 2003; 27: 300-306

12 Mathurin P, Deng QG, Keshavarzian A, Choudhary S, Holmes EW, Tsukamoto H. Exacerbation of alcoholic liver injury by enteral endotoxin in rats. *Hepatology* 2000; 32: 1008-1017

13 Kono H, Enomoto N, Connor HD, Wheeler MD, Bradford BU, Rivera CA, Kadiiska MB, Mason RP, Thurman RG. Medium-chain triglycerides inhibit free radical formation and TNF-alpha production in rats given enteral ethanol. *Am J Physiol Gastrointest Liver Physiol* 2000; 278: G467-G476

14 季光, 曹承楼, 张广业, 张玮, 邢练军, 王奕, 王雨秋, 王育群. 清肝活血方对酒精性肝病大鼠肝组织Ⅰ型胶原表达的影响. 中国中西医结合消化杂志 2002; 10: 24-26

15 许亦斌, 季光, 曹承楼, 邢练军, 张玮, 王奕, 王育群. 清肝活血方对肝星状细胞增殖及胶原生成的影响. 实用

临床医药杂志 2003; 7: 243-245
16 季光, 王淼, 龙爱华, 刘成海. 清肝活血方和拆方对脂多糖介导库普弗细胞活化的调控作用研究. 上海中医药杂志 2007; 41: 18-21
17 王淼, 龙爱华, 刘成海, 季光. 清肝活血方及其拆方对脂多糖介导库普弗细胞活化ERK表达调控的研究. 中西医结合肝病杂志 2007; 17: 277-280
18 Andonegui G, Goyert SM, Kubes P. Lipopolysaccharide-induced leukocyte-endothelial cell interactions: a role for CD14 versus toll-like receptor 4 within microvessels. *J Immunol* 2002; 169: 2111-2119
19 Uesugi T, Froh M, Arteel GE, Bradford BU, Wheeler MD, Gäbele E, Isayama F, Thurman RG. Role of lipopolysaccharide-binding protein in early alcohol-induced liver injury in mice. *J Immunol* 2002; 168: 2963-2969
20 吴涛, 季光, 郑培永. CD14与酒精性肝病. 世界华人消化杂志 2006; 14: 3341-3347
21 Yin M, Bradford BU, Wheeler MD, Uesugi T, Froh M, Goyert SM, Thurman RG. Reduced early alcohol-induced liver injury in CD14-deficient mice. *J Immunol* 2001; 166: 4737-4742
22 Zima T, Kalousová M. Oxidative stress and signal transduction pathways in alcoholic liver disease. *Alcohol Clin Exp Res* 2005; 29: 110S-115S
23 Haziot A, Ferrero E, Köntgen F, Hijiya N, Yamamoto S, Silver J, Stewart CL, Goyert SM. Resistance to endotoxin shock and reduced dissemination of gram-negative bacteria in CD14-deficient mice. *Immunity* 1996; 4: 407-414
24 Verbon A, Dekkers PE, ten Hove T, Hack CE, Pribble JP, Turner T, Souza S, Axtelle T, Hoek FJ, van Deventer SJ, van der Poll T. IC14, an anti-CD14 antibody, inhibits endotoxin-mediated symptoms and inflammatory responses in humans. *J Immunol* 2001; 166: 3599-3605
25 Lee JD, Kato K, Tobias PS, Kirkland TN, Ulevitch RJ. Transfection of CD14 into 70Z/3 cells dramatically enhances the sensitivity to complexes of lipopolysaccharide (LPS) and LPS binding protein. *J Exp Med* 1992; 175: 1697-1705
26 Seki E, Tsutsui H, Nakano H, Tsuji N, Hoshino K, Adachi O, Adachi K, Futatsugi S, Kuida K, Takeuchi O, Okamura H, Fujimoto J, Akira S, Nakanishi K. Lipopolysaccharide-induced IL-18 secretion from murine Kupffer cells independently of myeloid differentiation factor 88 that is critically involved in induction of production of IL-12 and IL-1beta. *J Immunol* 2001; 166: 2651-2657
27 Uesugi T, Froh M, Arteel GE, Bradford BU, Thurman RG. Toll-like receptor 4 is involved in the mechanism of early alcohol-induced liver injury in mice. *Hepatology* 2001; 34: 101-108

编辑 李军亮 电编 何基才

ISSN 1009-3079 CN 14-1260/R 2008年版权归世界华人消化杂志

• 消息 •

世界华人消化杂志作者署名要求

本刊讯 本刊论文署名作者不宜过多, 一般不超过8人, 主要应限于参加研究工作并能解答文章有关问题、能对文稿内容负责者, 对研究工作有贡献的其他人可放入致谢中. 作者署名的次序按贡献大小排列, 多作者时姓名间用逗号, 如是单名, 则在姓与名之间空1格(正文和参考文献中不空格). 《世界华人消化杂志》要求所有署名人写清楚自己对文章的贡献. 第一方面是直接参与, 包括: (1)酝酿和设计实验; (2)采集数据; (3)分析/解释数据. 第二方面是文章撰写, 包括: (1)起草文章; (2)对文章的知识性内容作批评性审阅. 第三方面是工作支持, 包括: (1)统计分析; (2)获取研究经费; (3)行政、技术或材料支持; (4)指导; (5)支持性贡献. 每个人必须在第一至第三方面至少具备一条, 才能成为文章的署名作者. 《世界华人消化杂志》不设置共同第一作者和共同通信作者. (常务副总编辑: 张海宁 2008-10-28)

世界华人消化杂志®
wcjd@wjgnet.com

世界华人消化杂志 2008年10月28日; 16(30): 3381-3386
ISSN 1009-3079 CN 14-1260/R

基础研究 BASIC RESEARCH

清肠栓对三硝基苯磺酸诱导结肠炎大鼠结肠黏膜地址素细胞黏附分子-1表达的影响

张亚利, 唐志鹏, 李 凯, 戴彦成, 何新颖

张亚利, 唐志鹏, 李凯, 戴彦成, 何新颖, 上海中医药大学附属龙华医院消化内科 上海中医药大学脾胃病研究所 上海市 200032
上海市教委重点学科基金资助项目, No. J50305
张亚利, 硕士, 2007年毕业于上海中医药大学, 从事中医药防治胃肠疾病的研究.
作者贡献分布: 此课题由唐志鹏设计; 研究过程由张亚利、李凯、戴彦成及何新颖操作完成;数据分析由张亚利完成; 本论文写作由张亚利与唐志鹏完成.
通讯作者: 唐志鹏, 200032, 上海市, 上海中医药大学附属龙华医院消化内科 上海中医药大学脾胃病研究所.
zhipengtang@sohu.com
电话: 021-64385700-3925
收稿日期: 2008-07-27 修回日期: 2008-09-12
接受日期: 2008-09-17 在线出版日期: 2008-10-28

Effect of Qingchang Supporsitory on expression of MAdCAM-1 in the colonic mucosa of rats with TNBS-induced colitis

Ya-Li Zhang, Zhi-Peng Tang, Kai Li, Yan-Cheng Dai, Xin-Ying He

Ya-Li Zhang, Zhi-Peng Tang, Kai Li, Yan-Cheng Dai, Xin-Ying He, Department of Gastroenterology, Longhua Hospital Affiliated to Shanghai University of Traditional Chinese Medicine; Institute of Digestive Diseases, Shanghai University of Traditional Chinese Medicine, Shanghai 200032, China
Supported by: the Shanghai Leading Academic Discipline Project, No. J50305
Correspondence to: Zhi-Peng Tang, Department of Gastroenterology, Longhua Hospital Affiliated to Shanghai University of Traditional Chinese Medicine; Institute of Digestive Diseases, Shanghai 200032, China. zhipengtang@sohu.com
Received: 2008-07-27 Revised: 2008-09-12
Accepted: 2008-09-17 Pubilshed online: 2008-10-28

Abstract

AIM: To investigate the role of mucosal addressin cell adhesion molecule-1 (MAdCAM-1) in the pathogenesis of trinitrobenzene sulfonic acid (TNBS) induced rat colitis and to investigate the mechanisms underlying the anti-inflammatory action of QingChang Supporistory (QCS).

METHODS: The TNBS induced rat colitis model was established. Rats were randomly divided into QCS high-dose group, QCS low-dose group, salicylazosulfapyridine (SASP) group, model Ⅰ group, model Ⅱ group and normal group. Rats in model Ⅰ group were killed at day 3 while other rats were killed after 7 days' treatment. Histopathological assessment of the colonic mucosa was performed. LTB_4 and TNF-α in the colonic mucosa were determined using sandwich enzyme-linked immunosorbent assay (ELISA). Expression of MAdCAM-1 was determined using immunohistochemistry staining and Western blot.

RESULTS: Three days after TNBS administration, colonic mucosal injury occurred in model Ⅰ group while colonic mucosal injury was attenuated in QCS group after 7 days' treatment of QCS. Compared with normal group, the levels of LTB_4 and TNF-α in colonic mucosal were raised in the model group (436.38 ± 66.56, 396.81 ± 69.43 *vs* 203.76 ± 42.84; 394.78 ± 61.53, 413.43 ± 47.39 *vs* 233.84 ± 55.24, $P < 0.01$). Compared with model II group, the colonic mucosa levels of LTB_4 and TNF-α of all treatment groups were markedly decreased, especially in QCS high-dose group (275.74 ± 36.35, 282.72 ± 47.94, both $P < 0.01$). MAdCAM-1 was constitutively expressed on the lamina propria of normal colonic mucosa and the amount of positive staining cells dramatically were enhanced in model Ⅰ group. Compared with model Ⅱ group, the expression of MAdCAM-1 was significantly down-regulated in QCS high-dose group, QCS low-dose group and SASP group.

CONCLUSION: QCS performs significant anti-inflammatory action likely through inhibiting colonic mucosal LTB_4 and TNF-α production as well as down-regulating MAdCAM-1 expression.

Key Words: Qingchang Supporsitory; Mucosal addressin cell adhesion molecule-1; Ulcerative colitis; Leukotriene B_4; Tumor necrosis factor α

Zhang YL, Tang ZP, Li K, Dai YC, He XY. Effect of Qingchang Supporsitory on expression of MAdCAM-1 in the colonic mucosa of rats with TNBS-induced colitis. Shijie Huaren Xiaohua Zazhi 2008; 16(30): 3381-3386

■背景资料
UC是临床常见难治性疾病, 目前西医治疗存在疗效欠佳、复发率高、副作用大和价格昂贵问题. 中医药治疗本病具有优势. 中药清肠栓由马齿苋、五倍子、青黛、参三七等药味组成, 具有清热解毒化湿, 凉血化瘀止血, 祛腐生新愈疡之功, 在临床应用中取得很好疗效, 持续应用能有效防止溃疡性结肠炎复发, 是中药治疗该病的有效方剂.

■同行评议者
杜群, 副研究员, 广州中医药大学脾胃研究所药理室

■相关报道
先前研究表明清肠栓可以减轻氧化损伤; 抑制结肠组织促炎细胞因子表达, 促进抑炎细胞因子表达; 调节凋亡相关基因表达, 减少结肠上皮细胞凋亡,并且诱导固有层淋巴细胞凋亡; 促进结肠黏膜细胞增殖、增加杯状细胞的数量和分泌黏液的含量.

摘要

目的: 探讨黏膜地址素细胞黏附分子-1(MAdCAM-1)在三硝基苯磺酸(TNBS)诱导大鼠结肠炎发病过程中的作用; 研究清肠栓是否通过抑制MAdCAM-1在结肠黏膜的表达, 而发挥其抗炎愈疡作用.

方法: 用TNBS制备实验性大鼠结肠炎模型, 大鼠随机分为清肠栓高剂量组、清肠栓低剂量组、柳氮磺胺吡啶组(SASP)、模型Ⅰ组、模型Ⅱ组及正常组. 模型Ⅰ组造模3 d时, 其余5组在给药7 d时处死大鼠. 取大鼠结肠病变部位标本, 进行组织病理学评价, 用双抗体夹心酶联免疫吸附法检测结肠组织中LTB_4和TNF-α水平, 免疫组化染色法和Western blot分析法检测结肠黏膜MAdCAM-1蛋白表达.

结果: 造模3 d时, 模型Ⅰ组大鼠结肠黏膜出现明显组织损伤; 经过7 d处理后, 清肠栓组大鼠黏膜组织损伤减轻. 模型组结肠黏膜LTB_4和TNF-α水平比正常组上升(436.38±66.56, 396.81±69.43 *vs* 203.76±42.84; 394.78±61.53, 413.43±47.39 *vs* 233.84±55.24, 均$P<0.01$); 与模型Ⅱ组比较, 各治疗组LTB_4和TNF-α水平均下降, 尤以清肠栓高剂量组下降明显(275.74±36.35, 282.72±47.94, $P<0.01$). 正常组大鼠结肠黏膜固有层MAdCAM-1可见少量表达, 模型Ⅰ组大鼠结肠黏膜阳性染色细胞数明显增多; 与模型Ⅱ组比较, 清肠栓高剂量组、低剂量组和SASP组MAdCAM-1表达均明显下调, 尤其在清肠栓高剂量组下调更为显著.

结论: 清肠栓通过抑制结肠黏膜促炎症因子LTB_4和TNF-α释放, 以及下调MAdCAM-1表达, 而发挥其抗炎愈疡作用.

关键词: 清肠栓; 黏膜地址素细胞黏附分子-1; 溃疡性结肠炎; 白三烯B_4; 肿瘤坏死因子-α

张亚利, 唐志鹏, 李凯, 戴彦成, 何新颖. 清肠栓对三硝基苯磺酸诱导结肠炎大鼠结肠黏膜地址素细胞黏附分子-1表达的影响. 世界华人消化杂志 2008; 16(30): 3381-3386
http://www.wjgnet.com/1009-3079/16/3381.asp

0 引言

溃疡性结肠炎(ulcerative colitis, UC)是以腹泻、黏液脓血便、腹痛及里急后重等为主要症状, 以结肠黏膜慢性炎症和溃疡形成为病理特点的一种消化系疾病. UC的病因及发病机制尚未完全明确, 已知肠道黏膜免疫系统异常反应所导致的炎症反应在UC发病中起重要作用. 黏膜地址素细胞黏附分子-1(mucosal addressin cell adhesion molecule-1, MAdCAM-1)是一种表达于肠道及其相关淋巴组织血管内皮细胞表面的免疫球蛋白超家族内皮细胞黏附分子[1-2], 研究表明MAdCAM-1表达增加与UC的发生、发展密切相关[3-5]. 过去研究表明, 中药制剂清肠栓有促进炎症吸收和溃疡愈合的作用, 并能抑制多种炎症介质、细胞因子等致病因子[6-8]. 本文旨在研究清肠栓对三硝基苯磺酸(TNBS)诱导结肠炎大鼠结肠黏膜MAdCAM-1表达的影响, 探讨是否清肠栓通过抑制结肠黏膜MAdCAM-1表达而发挥其抗炎愈疡作用.

1 材料和方法

1.1 材料 ♂清洁级健康Wistar大鼠60只, 体质量190-210 g(购自上海斯莱克实验动物有限责任公司). 随机分为: 正常组、模型Ⅰ组、模型Ⅱ组、柳氮磺胺吡啶(SASP)组、清肠栓高剂量组和清肠栓低剂量组, 每组10只. 清肠栓由马齿苋、青黛、参三七、五倍子等组成, 上海中医药大学附属龙华医院自制药品; 柳氮磺吡啶栓(SASP)由山西三九同达药业有限公司生产. 50 g/L 2, 4, 6 TNBS购自美国Sigma公司; 山羊抗大鼠MAdCAM-1多克隆抗体购自美国Santa Cruz公司; 辣根酶标记驴抗山羊二抗购自康成生物工程有限公司; SP免疫组化试剂盒及DAB显色试剂盒(20×)购自北京中杉金桥生物技术有限公司; 大鼠白三烯B_4(LTB_4)定量EIA试剂盒、大鼠肿瘤坏死因子-α(TNF-α)定量EIA试剂盒均购自上海森雄科技实业有限公司. 其余试剂均为分析纯.

1.2 方法

1.2.1 动物模型的制作: 除正常组之外, 其他组大鼠参考文献制备TNBS诱导结肠炎大鼠模型[9]. 造模前将大鼠禁食不禁水24 h后, ip氯胺酮2 mL/kg麻醉大鼠, 用大鼠直灌胃针从肛门插入肠道深约8 cm, 向每只大鼠结肠内注入100 mg/kg浓度TNBS原液0.4 mL+500 mL/L乙醇溶液0.25 mL, 然后注入约0.3 mL空气, 并用夹子夹住大鼠肛门约2 h. 造模后大鼠归笼, 自然清醒, 自由饮食.

1.2.2 给药方法: 于造模后3 d开始, 各组大鼠经肛门给药. 清肠栓高剂量组: 剂量为672 mg/(kg·d), 相当于成人常用量的20倍; 清肠栓低剂量组: 剂量为336 mg/(kg·d), 相当于成人常用量的10倍; SASP组: 剂量为200 mg/(kg·d), 相当于成人常用量的10倍; 正常组和模型对照组大鼠给予等体积(1.5 mL/kg)的生理盐水. 用大鼠直灌胃针从肛门

表 1 各组大鼠结肠组织LTB_4和TNF-α水平 (mean ± SD, n = 6, ng/L)

分组	LTB_4	TNF-α
正常组	203.76 ± 42.84	233.84 ± 55.24
模型Ⅰ组	436.38 ± 66.56[b]	413.43 ± 47.39[b]
模型Ⅱ组	396.81 ± 69.43[b]	394.78 ± 61.53[b]
清肠栓高剂量组	275.74 ± 36.35[d]	282.72 ± 47.94[d]
清肠栓低剂量组	296.83 ± 72.80[c]	317.96 ± 29.61[c]
SASP组	308.23 ± 85.05[c]	329.30 ± 52.31[c]

[b]P<0.01 *vs* 正常组; [c]P<0.05, [d]P<0.01 *vs* 模型Ⅱ组.

插入肠道深约8 cm, 给药1次/d, 连续给药7 d.

1.2.3 标本采集: 模型Ⅰ组于3 d, 其余各组于给药7 d(即造模处理10 d)后处死大鼠, 开腹分离结肠, 沿肠系膜纵轴剪开肠腔, 剪取距肛门8-12 cm结肠段, 纵向剖开, 冰生理盐水冲洗干净后平展于过滤纸上, 一部分结肠组织经40 g/L的中性甲醛溶液固定后, 常规脱水、浸蜡、透明、包埋, 4 μm厚度切片, 分别行常规HE染色和免疫组化染色. 其余部分结肠组织迅速冷冻于液氮中, 后转至-80℃冰箱保存. 留待行ELISA试剂盒检测LTB_4和TNF-α的含量及进行Western blot检测.

1.2.4 结肠组织病理形态学观察: 切片HE染色后以Olympus显微镜观察并拍照.

1.2.5 结肠组织LTB_4和TNF-α水平的测定: 采用LTB_4和TNF-α定量EIA试剂盒检测.

1.2.6 免疫组化检测MAdCAM-1蛋白的表达: 采用SP法染色, 操作过程按照试剂盒说明书进行, 山羊抗大鼠MAdCAM-1多克隆抗体稀释倍数为1∶100, DAB显色, 苏木素复染, 中性树胶封片, 光镜下观察.

1.2.7 Western blot方法检测清肠栓对结肠组织MAdCAM-1表达的影响: 提取组织总蛋白, 考马斯亮蓝法测定其含量. 取50 μg总蛋白经10%分离胶, 5%堆积胶凝胶电泳分离并转移至硝酸纤维素膜上. 用含50 g/L脱脂奶粉的TTBS室温封闭1 h; 加1∶100稀释的山羊抗大鼠MAdCAM-1多克隆抗体, 4℃, 摇床过夜; 将膜以TTBS漂洗5 min×3次, 加入1∶2500稀释的HRP偶联的驴抗山羊二抗, 室温孵育1 h; 将膜以TTBS漂洗5 min×2次, 再次漂洗15 min×1次, 以除去未结合的2抗. ECL显色, 去离子水漂洗. 应用复日FR-200生物电泳图象分析系统分析照相记录结果.

统计学处理 所有计量资料的数据均以mean±SD表示, 各组数据进行正态检验及方差齐性检验, 采用SPSS11.5统计软件进行单因素方差分析(analytic of variance, ANOVA)和LSD-t (least significant difference-t)检验进行组间比较, P<0.05为具有统计学意义.

2 结果

2.1 光镜下结肠组织病理学改变 正常组大鼠结肠黏膜上皮完整、连续, 细胞与腺体排列规则, 黏膜、固有层内血管和纤维间质正常, 肌层无异常; 模型Ⅰ组大鼠结肠黏膜出现广泛坏死、糜烂、腺体结构紊乱, 可见溃疡及隐窝脓肿形成, 个别溃疡深达黏膜下层甚至肌层, 炎症细胞浸润全层, 并可见到淋巴滤泡及巨噬细胞. 模型Ⅱ组仍有黏膜层糜烂, 黏膜及黏膜下层炎细胞浸润较前有所好转, 溃疡底部已见肉芽组织增生, 部分糜烂黏膜表面已有上皮移行修复迹象. 清肠栓低剂量组和SASP组可见程度不同的黏膜上皮移行修复, 肉芽组织增生, 固有层中腺体呈管状增粗, 可见散在淋巴细胞及巨噬细胞. 清肠栓高剂量组黏膜下层和肌层轻度水肿, 炎症细胞减少, 并见肉芽组织参与修补, 多数表面已出现上皮修复, 黏膜腺体恢复接近正常(图1).

2.2 结肠组织LTB4和TNF-α水平 与正常组比较, 模型Ⅰ组及模型Ⅱ组大鼠病变结肠组织LTB_4和TNF-α水平均显著升高(P<0.01); 清肠栓高剂量组较模型Ⅱ组明显降低(P<0.01). 清肠栓低剂量组和SASP组结肠组织LTB_4和TNF-α水平较模型Ⅱ组明显降低(P<0.05), 清肠栓低剂量组与SASP组比较, 两者差异无统计学意义(表1).

2.3 结肠组织MAdCAM-1蛋白的免疫组化染色 免疫组化染色显示, 结肠黏膜MAdCAM-1阳性表达的细胞为棕黄色或棕褐色, 并呈颗粒状. 正常组大鼠结肠黏膜固有层可见少量表达; 模型Ⅰ组及模型Ⅱ组大鼠结肠黏膜阳性染色细胞数较正常组明显增多, 尤其以模型Ⅰ组增高更为显著; 清肠栓高剂量组、低剂量组和SASP组MAdCAM-1表达均低于模型Ⅱ组, 其中清肠栓高剂量组低于清肠栓低剂量组、SASP组(图2).

2.4 结肠组织MAdCAM-1表达的Western blot 分析 分析结肠组织MAdCAM-1蛋白条带平均密度值发现, 模型Ⅰ组及模型Ⅱ组大鼠结肠黏膜MAdCAM-1表达水平升高, 尤以模型Ⅰ组升高更为明显, 与正常组比较有显著性差异(P<0.01); 清肠栓高剂量组、低剂量组和SASP组MAdCAM-1表达与模型Ⅱ组比较显著降低, 以清肠栓高剂量组降低最为显著(P<0.01); 清肠栓低剂量组和SASP组MAdCAM-1表达水平高于清肠

■**创新盘点**
本文采用免疫组化和Western blot法检测MAdCAM-1在各组的表达, 采用酶联免疫法检测各组LTB_4和TNF-α的含量. 结果提示清肠栓可能通过抑制结肠黏膜促炎症因子LTB_4和TNF-α释放, 以及下调MAdCAM-1表达, 发挥其抗炎愈疡作用.

■应用要点
本实验对清肠栓治疗UC的疗效及作用机制进行了初步研究, 为其临床应用和深化研究提供了依据.

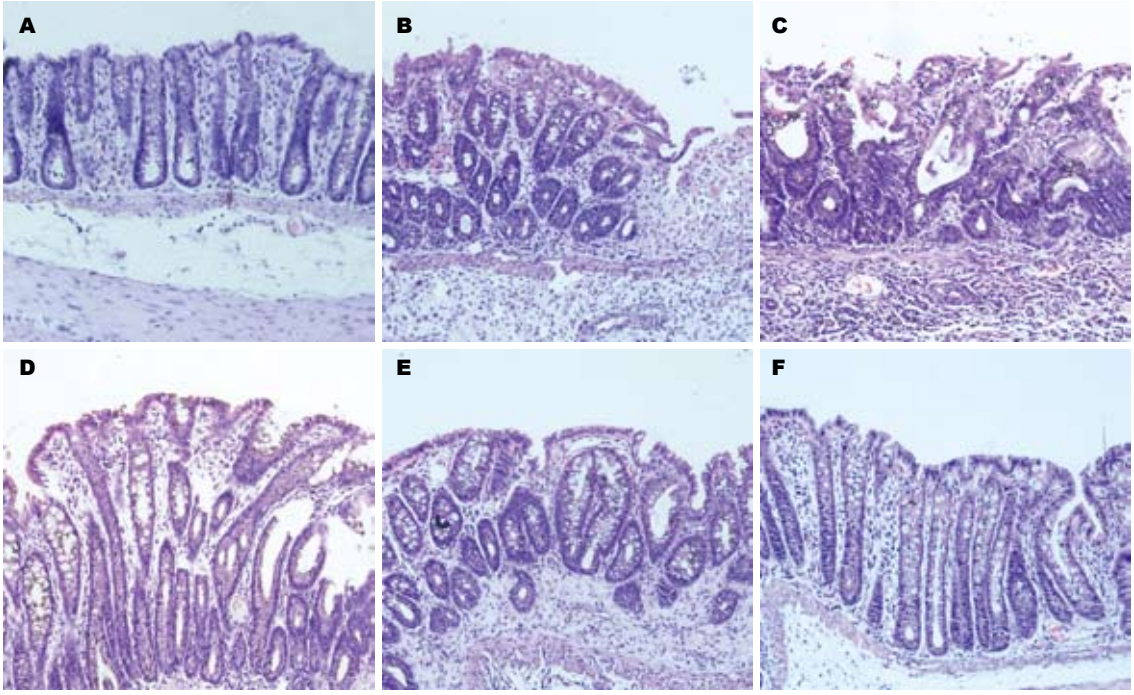

图 1 大鼠结肠黏膜组织病理学改变(HE染色×200). A: 正常组; B: 模型Ⅰ组; C: 模型Ⅱ组; D: SASP组; E: 清肠栓低剂量组; F: 清肠栓高剂量组.

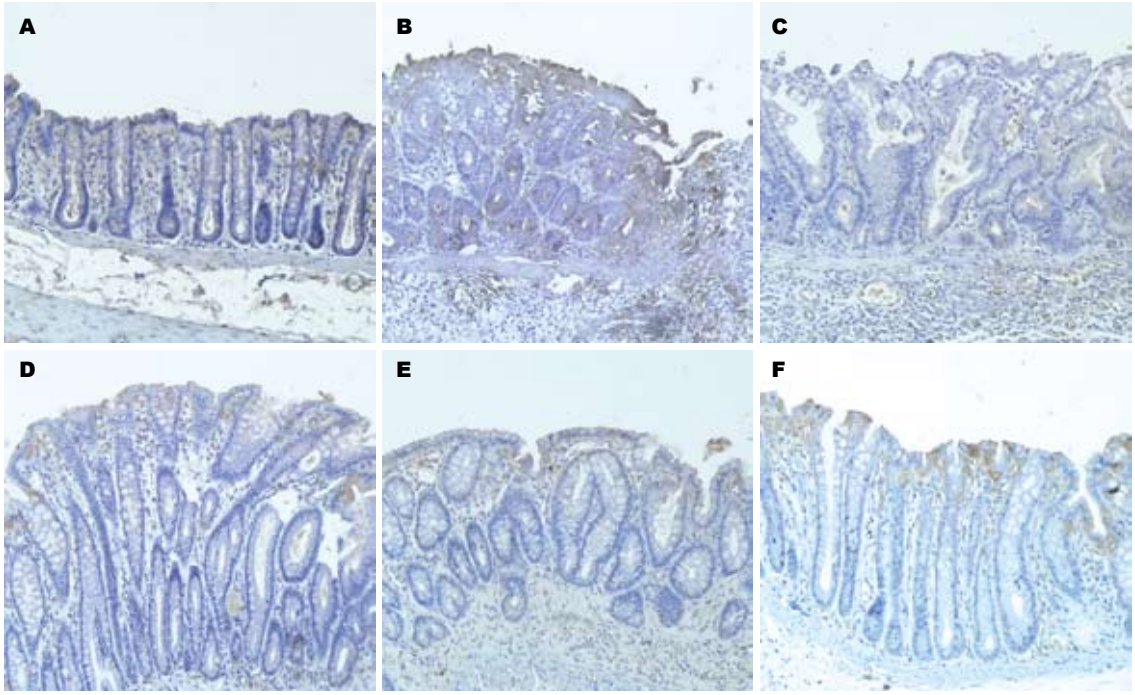

图 2 MAdCAM-1蛋白在大鼠结肠黏膜中的表达(免疫组化染色×200). A: 正常组; B: 模型Ⅰ组; C: 模型Ⅱ组; D: SASP组; E: 清肠栓低剂量组; F: 清肠栓高剂量组.

栓高剂量组(P<0.01), 清肠栓低剂量组和SASP组间比较无统计学意义(图3).

3 讨论

在我国, 近年来由于生活水平的不断提高, 饮食结构、生活习惯的改变, 加之检查诊断技术的提高, UC发病率亦呈逐年上升趋势. UC病因和发病机制复杂, 涉及遗传、环境、感染等诸多因素, 而免疫因素在UC发病中起着至关重要的作用. UC的发病不仅涉及系统免疫功能紊乱, 还存在着肠道黏膜局部免疫功能的异常. 目前临床治疗尚不理想.清肠栓由马齿苋、五倍子、青黛、



图 3 各组大鼠结肠黏膜MAdCAM-1表达Western blot分析. 1: 正常组; 2: 模型Ⅱ组; 3: 模型Ⅰ组; 4: 清肠栓低剂量组; 5: 清肠栓高剂量组; 6: SASP组.

参三七等药味组成, 具有清热解毒化湿, 凉血化瘀止血, 祛腐生新愈疡之功. 临床实践证明其治疗UC疗效较好, 是中药治疗UC的有效方剂.

炎症因子参与免疫反应和炎症过程, 特别是LTB4、TNF-α在UC的发病中颇受重视. LTB_4与炎症、变态反应、血小板聚集等反应密切相关, 对胃肠道的病理生理有很大影响, 可以引起黏膜损伤[10]. 尽管UC的病因尚未完全明确, LTB_4被认为是引起UC炎症反应的重要介质, 在UC炎症形成过程中发挥重要作用[11]. LTB_4促进白细胞向炎症部位游走、聚集, 黏附于血管内皮细胞, 脱颗粒, 释放氧自由基及溶酶体酶, 还可增加血管壁通透性, 导致炎症反应[12-13]. TNF-α是介导UC发病的促炎症细胞因子之一, 在肠道中亦能介导肠黏膜的损伤[14-15]. TNF-α可调节中性粒细胞和巨噬细胞的增生、成熟和活化, 并促进其黏附、游走和脱颗粒, 增强他们的吞噬杀伤功能, 促进他们释放炎症蛋白和炎症介质, 直接参与肠黏膜的损伤.

MAdCAM-1属于免疫球蛋白超家族成员, 为60 kDa的单链跨膜糖蛋白. 分胞外、胞内、跨膜区三部分. 正常情况下, MAdCAM-1选择性地表达于派伊尔淋巴结(Peyer's Patch)、肠系膜淋巴结的高内皮静脉(high endothelial venules), 以及小肠和结肠黏膜固有层中的扁平血管内皮细胞表面, 极少表达于肠道外组织.临床和动物实验研究证实, UC与MAdCAM-1的异常表达有关. UC患者的炎症结肠部位血管内皮细胞MAdCAM-1表达上调[3,16]; MAdCAM-1在UC动物模型表达亦显著增加[17-19]. 在DSS诱导慢性结肠炎中, 通过阻断淋巴细胞毒素β受体活性, 可以降低MAdCAM-1表达进而减少淋巴细胞迁移, 使炎症得到缓解[20]. 此外, 减少肠内刺激包括静脉营养时缺乏肠道喂养以及禁食等能够显著降低MAdCAM-1表达水平[21-22]. 细胞因子参与诱导MAdCAM-1的表达. 例如在TNF-α诱导下, MAdCAM-1在肠黏膜内皮细胞的表达显著上调[23]. 研究发现, 磷脂酰肌醇3-激酶(phosphatidylinositol 3-kinase, PI3-K)介导的Akt活化作用参与了TNF-α和脂多糖(lipopolysaccharide, LPS)诱导血管内皮细胞MAdCAM-1表达过程[24]. MAdCAM-1独特表达于肠道黏膜, 因此调控MAdCAM-1表达有可能成为UC的器官特异性有效治疗策略[25]. Kato *et al*[26]应用抗MAdCAM-1抗体治疗DSS诱导小鼠实验性结肠炎, 使用免疫组化染色方法检测淋巴细胞及其亚群和细胞黏附分子的表达, 结果发现抗MAdCAM-1抗体使结肠黏膜β7阳性淋巴细胞浸润数量减少, 明显减轻结肠黏膜的损伤和炎症. Goto *et al*[27]报道, 用MAdCAM-1反义寡核苷酸治疗TNBS诱导小鼠实验性结肠炎, 表明MAdCAM-1反义寡核苷酸能够下调结肠组织MAdCAM-1蛋白和mRNA表达, 减少炎症部位淋巴细胞上α4β7的数量, 显著减轻结肠炎的症状和抑制其组织病理学进展.

本实验结果表明正常组大鼠结肠黏膜固有层MAdCAM-1阳性细胞有少量表达, 模型Ⅰ组及模型Ⅱ组大鼠结肠黏膜阳性染色细胞数较正常组明显增多; 清肠栓高剂量组、低剂量组和SASP组MAdCAM-1表达明显低于模型Ⅱ组, 其中清肠栓高剂量组低于清肠栓低剂量组和SASP组. 采用Western blot方法定量检测清肠栓对TNBS诱导结肠炎大鼠结肠黏膜MAdCAM-1表达的影响, 结果显示模型Ⅰ组、模型Ⅱ组大鼠结肠黏膜MAdCAM-1的表达水平均较正常组显著升高, 提示其在UC的发病机制中可能起重要作用. LTB_4、TNF-α参与诱导MAdCAM-1表达. 我们发现模型Ⅰ组及Ⅱ组结肠组织LTB_4、TNF-α水平较正常组显著上升, 可能LTB_4、TNF-α介导TNBS诱导结肠炎大鼠结肠黏膜MAdCAM-1表达上调, 后者通过介导循环中的淋巴细胞进入炎症部位而导致组织损伤. 经治疗后清肠栓高剂量组、清肠栓低剂量组与SASP组MAdCAM-1的表达水平较模型Ⅱ组显著降低, 不仅如此, 较正常水平也明显下降, 尤其以清肠栓高剂量组降低最为显著; 治疗7 d后随着症状的改善, 无论清肠栓组或是SASP组, 其结肠组织LTB_4、TNF-α水平皆呈下降趋势. 提示清肠栓可能通过抑制大鼠结肠黏膜LTB_4、TNF-α释放, 进而抑制结肠黏膜MAdCAM-1表达, 而发挥其消炎愈疡作用.

清肠栓是在参阅古代医学文献, 在锡类散、青黛散治疗黏膜溃疡理论的基础上, 经过多年临床实践优化筛选出来的有效方剂, 在临床应用中取得很好疗效, 能止血止痛止泻, 持续应用能有效防止该病复发, 是中药治疗该病的有效方剂. 本实验对清肠栓治疗UC的疗效及机制进行了初步研究, 为中医药治疗UC提供了新

■名词解释
黏膜地址素细胞黏附分子-1 (MAdCAM-1): 一种表达于肠道及其相关淋巴组织血管内皮细胞表面的免疫球蛋白超家族内皮细胞黏附分子.

■同行评价
本文研究目的明确，研究方法先进，结果可靠，讨论适当，有较好的学术价值.

的思路和方法.

4 参考文献

1 Briskin MJ, McEvoy LM, Butcher EC. MAdCAM-1 has homology to immunoglobulin and mucin-like adhesion receptors and to IgA1. *Nature* 1993; 363: 461-464

2 Tan K, Casasnovas JM, Liu JH, Briskin MJ, Springer TA, Wang JH. The structure of immunoglobulin superfamily domains 1 and 2 of MAdCAM-1 reveals novel features important for integrin recognition. *Structure* 1998; 6: 793-801

3 Arihiro S, Ohtani H, Suzuki M, Murata M, Ejima C, Oki M, Kinouchi Y, Fukushima K, Sasaki I, Nakamura S, Matsumoto T, Torii A, Toda G, Nagura H. Differential expression of mucosal addressin cell adhesion molecule-1 (MAdCAM-1) in ulcerative colitis and Crohn's disease. *Pathol Int* 2002; 52: 367-374

4 Briskin M, Winsor-Hines D, Shyjan A, Cochran N, Bloom S, Wilson J, McEvoy LM, Butcher EC, Kassam N, Mackay CR, Newman W, Ringler DJ. Human mucosal addressin cell adhesion molecule-1 is preferentially expressed in intestinal tract and associated lymphoid tissue. *Am J Pathol* 1997; 151: 97-110

5 van Assche G, Rutgeerts P. Antiadhesion molecule therapy in inflammatory bowel disease. *Inflamm Bowel Dis* 2002; 8: 291-300

6 郝微微, 马贵同, 张晓峰, 唐志鹏, 龚雨萍, 柳文, 朱凌宇. 中药清肠栓对溃疡性结肠炎大鼠白细胞介素4及10 mRNA表达的影响. 中国中西医结合消化杂志 2007; 15: 177-180

7 张涛, 谢建群. 清肠栓对大鼠溃疡性结肠炎结肠黏膜固有层淋巴细胞凋亡及血清IL-1β与IL-13的影响. 上海中医药大学学报 2006; 20: 37-40

8 王臻楠, 唐志鹏, 马贵同, 张亚历. 清肠栓调节三硝基苯磺酸诱导结肠炎大鼠结肠黏膜细胞增殖的影响. 中国中西医结合消化杂志 2006; 14: 383-386

9 Morris GP, Beck PL, Herridge MS, Depew WT, Szewczuk MR, Wallace JL. Hapten-induced model of chronic inflammation and ulceration in the rat colon. *Gastroenterology* 1989; 96: 795-803

10 Shimizu T, Suzuki M, Fujimura J, Hisada K, Yoshikazu O, Obinata K, Yamashiro Y. The relationship between the concentration of dextran sodium sulfate and the degree of induced experimental colitis in weanling rats. *J Pediatr Gastroenterol Nutr* 2003; 37: 481-486

11 Forbes A. Alternative immunomodulators. *Eur J Gastroenterol Hepatol* 2003; 15: 245-248

12 Krueger KJ, McClain CJ, McClave SA, Dryden GW. Nutritional supplements and alternative medicine. *Curr Opin Gastroenterol* 2004; 20: 130-138

13 Everest PH, Cole AT, Hawkey CJ, Knutton S, Goossens H, Butzler JP, Ketley JM, Williams PH. Roles of leukotriene B4, prostaglandin E2, and cyclic AMP in Campylobacter jejuni-induced intestinal fluid secretion. *Infect Immun* 1993; 61: 4885-4887

14 Olsen T, Goll R, Cui G, Husebekk A, Vonen B, Birketvedt GS, Florholmen J. Tissue levels of tumor necrosis factor-alpha correlates with grade of inflammation in untreated ulcerative colitis. *Scand J Gastroenterol* 2007; 42: 1312-1320

15 Stucchi A, Reed K, O'Brien M, Cerda S, Andrews C, Gower A, Bushell K, Amar S, Leeman S, Becker J. A new transcription factor that regulates TNF-alpha gene expression, LITAF, is increased in intestinal tissues from patients with CD and UC. *Inflamm Bowel Dis* 2006; 12: 581-587

16 Souza HS, Elia CC, Spencer J, MacDonald TT. Expression of lymphocyte-endothelial receptor-ligand pairs, alpha4beta7/MAdCAM-1 and OX40/OX40 ligand in the colon and jejunum of patients with inflammatory bowel disease. *Gut* 1999; 45: 856-863

17 Viney JL, Jones S, Chiu HH, Lagrimas B, Renz ME, Presta LG, Jackson D, Hillan KJ, Lew S, Fong S. Mucosal addressin cell adhesion molecule-1: a structural and functional analysis demarcates the integrin binding motif. *J Immunol* 1996; 157: 2488-2497

18 Kawachi S, Jennings S, Panes J, Cockrell A, Laroux FS, Gray L, Perry M, van der Heyde H, Balish E, Granger DN, Specian RA, Grisham MB. Cytokine and endothelial cell adhesion molecule expression in interleukin-10-deficient mice. *Am J Physiol Gastrointest Liver Physiol* 2000; 278: G734-G743

19 Shigematsu T, Specian RD, Wolf RE, Grisham MB, Granger DN. MAdCAM mediates lymphocyte-endothelial cell adhesion in a murine model of chronic colitis. *Am J Physiol Gastrointest Liver Physiol* 2001; 281: G1309-G1315

20 Stopfer P, Obermeier F, Dunger N, Falk W, Farkas S, Janotta M, Möller A, Männel DN, Hehlgans T. Blocking lymphotoxin-beta receptor activation diminishes inflammation via reduced mucosal addressin cell adhesion molecule-1 (MAdCAM-1) expression and leucocyte margination in chronic DSS-induced colitis. *Clin Exp Immunol* 2004; 136: 21-29

21 Hermsen JL, Gomez FE, Maeshima Y, Sano Y, Kang W, Kudsk KA. Decreased enteral stimulation alters mucosal immune chemokines. *JPEN J Parenter Enteral Nutr* 2008; 32: 36-44

22 Gomez FE, Lan J, Kang W, Ueno C, Kudsk KA. Parenteral nutrition and fasting reduces mucosal addressin cellular adhesion molecule-1 (MAdCAM-1) mRNA in Peyer's patches of mice. *JPEN J Parenter Enteral Nutr* 2007; 31: 47-52

23 Watanabe C, Miura S, Hokari R, Teramoto K, Ogino T, Komoto S, Hara Y, Koseki S, Tsuzuki Y, Nagata H, Granger DN, Ishii H. Spatial heterogeneity of TNF-alpha-induced T cell migration to colonic mucosa is mediated by MAdCAM-1 and VCAM-1. *Am J Physiol Gastrointest Liver Physiol* 2002; 283: G1379-G1387

24 Ogawa H, Binion DG, Heidemann J, Theriot M, Fisher PJ, Johnson NA, Otterson MF, Rafiee P. Mechanisms of MAdCAM-1 gene expression in human intestinal microvascular endothelial cells. *Am J Physiol Cell Physiol* 2005; 288: C272-C281

25 Van Assche G, Rutgeerts P. Physiological basis for novel drug therapies used to treat the inflammatory bowel diseases. I. Immunology and therapeutic potential of antiadhesion molecule therapy in inflammatory bowel disease. *Am J Physiol Gastrointest Liver Physiol* 2005; 288: G169-G174

26 Kato S, Hokari R, Matsuzaki K, Iwai A, Kawaguchi A, Nagao S, Miyahara T, Itoh K, Ishii H, Miura S. Amelioration of murine experimental colitis by inhibition of mucosal addressin cell adhesion molecule-1. *J Pharmacol Exp Ther* 2000; 295: 183-189

27 Goto A, Arimura Y, Shinomura Y, Imai K, Hinoda Y. Antisense therapy of MAdCAM-1 for trinitrobenzenesulfonic acid-induced murine colitis. *Inflamm Bowel Dis* 2006; 12: 758-765

编辑 李军亮 电编 吴鹏朕

世界华人消化杂志®
wcjd@wjgnet.com

世界华人消化杂志 2008年10月28日; 16(30): 3387-3393
ISSN 1009-3079 CN 14-1260/R

基础研究 BASIC RESEARCH

青藤碱对结肠炎大鼠基质金属蛋白激酶的作用

周国胜, 吴正祥, 杨九华, 吴 强, 杨 枫, 周 进

周国胜, 吴正祥, 周进, 安徽医科大学附属省立医院消化内科 安徽省合肥市 230001
杨九华, 安徽医科大学第一附属医院检验科 安徽省合肥市 230032
吴强, 杨枫, 安徽医科大学病理学教研室 安徽省合肥市 230032
周国胜, 安徽医科大学在读硕士, 主要从事中药调节炎症性肠病的研究.
作者贡献分布: 此课题由周国胜和吴正祥设计; 研究过程由周国胜、吴正祥、杨九华、吴强、杨枫及周进操作完成; 研究所用试剂及分析工具由周国胜和吴正祥提供; 数据分析由周国胜、吴正祥和周进完成, 本论文写作由周国胜和吴正祥完成.
通讯作者: 吴正祥, 230001, 安徽省合肥市庐江路17号, 安徽医科大学附属省立医院消化内科. zxiangwu@126.com
电话: 0551-2283380
收稿日期: 2008-09-17 修回日期: 2008-10-08
接受日期: 2008-10-14 在线出版日期: 2008-10-28

Effects of sinomenine on matrix metalloproteinases of trinitrobenzene sulfonic acid-induced colitis in rats

Guo-Sheng Zhou, Zheng-Xiang Wu, Jiu-Hua Yang, Qiang Wu, Feng Yang, Jin Zhou

Guo-Sheng Zhou, Zheng-Xiang Wu, Jin Zhou, Department of Gastroenterology, Anhui Provincial Hospital Affiliated to Anhui Medical University, Hefei 230001, Anhui Province, China
Jiu-Hua Yang, Department of Clinical Laboratory, the First Affiliated Hospital of Anhui Medical University, Hefei 230001, Anhui Province, China
Qiang Wu, Feng Yang, Department of Pathology, Anhui Medical University, Hefei 230032, Anhui Province, China
Correspondence to: Zheng-Xiang Wu, Department of Gastroenterology, Anhui Provincial Hospital Affiliated to Anhui Medical University, 17 Lujiang Road, Hefei 230001, Anhui Province, China. Zxiangwu@126.com
Received: 2008-09-17 Revised: 2008-10-08
Accepted: 2008-10-14 Published online: 2008-10-28

Abstract

AIM: To evaluate the preventive and therapeutic effect of sinomenine on experimental rats with 2, 4, 6-trinitrobenzene sulfonic acid (TNBS)/ethanol induced colitis.

METHODS: The colitis model of rats was established with TNBS/ethanol. Forty rats were randomly divided into four treatment groups (n = 10): normal control group (Receiving normal saline, 2 mL), model group (normal saline, 2 mL), 5-ASA treatment group [100 mg/(kg·d)], and sinomenine treatment group [120 mg/(kg·d)]. After continuous administration for 14 d, the colon macroscopic damage index (CMDI) and the tissue damage index (TDI) in each group were evaluated respectively. Serum Levels of TNF-α, MMP-2 and MMP-9 were detected using ELISA, and the expressions of MMP-2 and MMP-9 in the colon tissues of rats were detected using immunohistochemical method.

RESULTS: The CMDI and TDI, the serum levels of TNF-α, MMP-2 and MMP-9, the expressions of MMP-2 and MMP-9 in colon tissues were significantly higher in model group than in normal group respectively (all P < 0.01). 5-ASA and sinomenine reduced the CMDI and TDI (1.30 ± 1.16, 1.00 ± 0.82 *vs* 6.50 ± 1.27; 1.10 ± 1.20, 0.90 ± 0.99 *vs* 5.10 ± 0.74, all P < 0.01), and decreased significantly the levels of TNF-α, MMP-2 and MMP-9 in blood serum and the expressions of MMP-2, MMP-9 in the colon tissues (35.37 ± 4.44, 32.50 ± 4.91 *vs* 74.72 ± 5.30; 2.44 ± 0.83, 2.50 ± 0.82 *vs* 10.40 ± 2.10; 5.88 ± 1.84, 5.32 ± 1.81 *vs* 15.85 ± 2.39; 1.30 ± 1.25, 1.00 ± 0.94 *vs* 5.00 ± 1.41; 1.50 ± 1.35, 1.40 ± 0.97 *vs* 6.30 ± 0.67; all P < 0.01). No significant difference was detected between 5-ASA treatment group and sinomenine treatment group.

CONCLUSION: Sinomenine reduces significantly the levels of TNF-α, MMP-2 and MMP-9 in TNBS-induced colitis in rats, hence produces good anti-inflammatory effect on colitis in rats.

Key Words: Colitis; Tumor necrosis factor-α; Matrix metalloproteinases; Sinomenine

Zhou GS, Wu ZX, Yang JH, Wu Q, Yang F, Zhou J. Effects of sinomenine on matrix metalloproteinases of trinitrobenzene sulfonic acid-induced colitis in rats. Shijie Huaren Xiaohua Zazhi 2008; 16(30): 3387-3393

摘要

目的: 研究青藤碱对三硝基苯磺酸诱导的实验性结肠炎的防治作用.

方法: 三硝基苯磺酸/乙醇制备大鼠结肠炎模型, 40只SD大鼠随机均分为正常组、模型

■**背景资料**
炎症性肠病(IBD)包括溃疡性结肠炎(UC)和克罗恩病(CD), 受遗传、环境、免疫和精神心理等因素影响, 为非特异性肠道炎症, 病程迁延, 难以治愈. 研究表明IBD炎症结肠组织中MMPs的表达水平增加, 并与疾病的活动度和严重程度密切相关. 当前对炎症性肠病的治疗, 中西医都无特效的药物, 但研究证明单味中药对实验性结肠炎的病理生理过程有明显影响.

■**同行评议者**
房静远, 教授, 上海交通大学医学院附属仁济医院消化内科 上海市消化疾病研究所

■研发前沿
治疗炎症性肠病传统药物包括SASP、糖皮质激素和免疫抑制剂等, 虽然有效, 但存在风险大、效益低、副作用多和依从性差等缺点. 生物制剂如英夫利昔单抗等治疗IBD有效, 但目前主要在临床试验阶段且价格昂贵, 难以推广应用.

组、5-ASA组及青藤碱治疗组. 正常组与模型组每天每只给予生理盐水2 mL, 5-ASA组给予5-ASA 100 mg/(kg·d), 青藤碱组给予青藤碱120 mg/(kg·d), 连续灌胃14 d. 评价各组大鼠结肠大体形态损伤指数(CMDI)和组织学损伤指数(TDI), ELISA法检测血清TNF-α、MMP-2和MMP-9含量, 免疫组织化学法检测结肠组织MMP-2和MMP-9的表达.

结果: 模型组大鼠CMDI、TDI, 血清TNF-α、MMP-2和MMP-9含量, 结肠组织MMP-2和MMP-9表达均显著高于正常组(均P<0.01), 5-ASA和青藤碱能明显减弱CMDI和TDI(1.30±1.16, 1.00±0.82 *vs* 6.50±1.27; 1.10±1.20, 0.90±0.99 *vs* 5.10±0.74, 均P<0.01), 降低血清TNF-α、MMP-2和MMP-9含量及结肠组织MMP-2和MMP-9的表达(35.37±4.44, 32.50±4.91 *vs* 74.72±5.30; 2.44±0.83, 2.50±0.82 *vs* 10.40±2.10; 5.88±1.84, 5.32±1.81 *vs* 15.85±2.39; 1.30±1.25, 1.00±0.94 *vs* 5.00±1.41; 1.50±1.35, 1.40±0.97 *vs* 6.30±0.67; 均P<0.01), 5-ASA组与青藤碱组差异无显著统计学意义.

结论: 青藤碱能明显降低结肠炎大鼠TNF-α、MMP-2和MMP-9的表达, 对大鼠结肠炎发挥良好的抗炎作用.

关键词: 结肠炎; 肿瘤坏死因子-α; 基质金属蛋白激酶; 青藤碱

周国胜, 吴正祥, 杨九华, 吴强, 杨枫, 周进. 青藤碱对结肠炎大鼠基质金属蛋白激酶的作用. 世界华人消化杂志 2008; 16(30): 3387-3393
http://www.wjgnet.com/1009-3079/16/3387.asp

0 引言

炎症性肠病(inflammatory bowel disease, IBD)主要包括溃疡性结肠炎(ulcerative colitis, UC)和克罗恩病(Crohn's disease, CD), 受遗传、环境、免疫和精神心理等因素影响, 为肠道非特异性炎症性疾病. 基质金属蛋白激酶(matrix metalloproteinases, MMP)是具有降解细胞外基质成分(extracellular matrix, ECM)效应的一种内肽酶类. 肠黏膜组织ECM的代谢主要受MMP调控, 代谢紊乱会导致肠黏膜屏障破坏, 引起肠黏膜糜烂溃疡形成[1]. 肿瘤坏死因子-α(tumor necrosis factor-α, TNF-α)是公认的参与炎症性肠病炎症反应的炎性细胞因子. 青藤碱(sinomenine)是从中药青风藤中提取的生物碱单体, 临床多用其盐酸盐. 青藤碱具有显著的抗炎作用, 对体液免疫和细胞免疫均有不同程度的抑制作用. 青藤碱除发挥清除自由基[2]、抗炎及免疫调节等药理作用外, 还有镇静、镇痛和抗心律失常等作用. 并可抑制离体家兔或鼠的肠等平滑肌收缩, 对抗乙酰胆碱、组胺所致的肠痉挛. 青藤碱具有毒副作用小, 肠道易吸收等优点, 对体细胞无致突变活性, 不具有身体依赖性及精神依赖性, 可能无成瘾性. 为了探讨青藤碱对炎症性肠病是否具有抗损伤和保护作用, 本实验采用半抗原建立结肠炎大鼠模型, 青藤碱ig给药, 进行相关实验研究, 观察结肠炎大鼠TNF-α和MMP的表达及青藤碱对他们表达的影响.

1 材料和方法

1.1 材料 清洁级♂SD大鼠40只(安徽医科大学动物实验中心), 体质量180-220 g; 盐酸青藤碱片剂(湖南正清制药集团股份有限公司, 20 mg/片, No: Z4300278); 5-氨基水杨酸颗粒(5-aminosalicylic, 5-ASA), (浙江众益药业有限公司, 0.25 g/粒, No: H20010061); 2, 4, 6-三硝基苯磺酸(trinitrobenzene sulfonic acide, TNBS), Sigma公司; MMP-2、MMP-9及TNF-α, 酶联免疫吸附法(enzyme-linked immunosorbent assay, ELISA)试剂盒(武汉博士德生物技术有限公司); MMP-2、MMP-9一抗与过氧化物酶标记的链酶卵白素(SP)染色试剂盒(北京博奥森生物技术有限公司); DAB显示剂(北京中山生物技术有限公司).

1.2 方法

1.2.1 实验设计与分组: 大鼠随机均分为4组: 正常组(N)、模型组(M)、5-ASA组(C)和青藤碱组(S). 采用TNBS/乙醇法构造结肠炎模型[3], 大鼠适应性饲养1 wk, 禁食不禁水24 h, 按30 mg/kg剂量ip 30 g/L戊巴比妥钠, 麻醉后, 倒悬位, 将直径约2 mm的聚丙烯管经肛门缓慢插入直肠约8 cm处, 正常组灌入生理盐水1 mL, 造模组灌入500 mL/L乙醇(30 mg TNBS)1 mL. 造模24 h后开始, ig, 每天1次, 5-ASA和青藤碱溶解于生理盐水, 浓度为10 g/L, 正常组与模型组给予生理盐水2 mL/只, ig, C组100 mg/(kg·d)5-ASA, ig, S组120 mg/(kg·d)青藤碱ig, 连续给药14 d.

1.2.2 标本采集: ig 14 d后, 禁食不禁水18 h, 处死动物, 采血, 离心(1500 r/min, 5 min), 留血清, -75℃保存待检. 游离结肠, 沿肠系膜纵轴剖开, 冰生理盐水清洗, 剪取病变明显处组织2 cm放于40 g/L多聚甲醛中固定, 石蜡包埋备用.

1.2.3 检测方法: ELISA法检测大鼠血清MMP-2、MMP-9及TNF-α的含量, 按试剂说明书操作. 免疫组织化学SP法检测大鼠结肠组织MMP-2、MMP-9的表达, 按试剂说明书操作, PBS代替一抗作为阴性对照, MMP-2和MMP-9阳性表达为棕黄色或棕褐色, 主要位于胞质, 胞核也可见少量表达.

1.2.4 指标评分: 结肠大体形态损伤指数(colon macroscopic damage index, CMDI)[4]观察结肠充血水肿、溃疡等变化. 组织学损伤指数(tissues damage index, TDI)[5]石蜡切片HE染色, 观察溃疡、炎性细胞浸润等变化. 免疫组织化学评分: 组织切片先于低倍镜下观察, 于染色相对密集区随机选取5个视野分别进行计数, 计数200个细胞, 以16D目镜测微网为面积单位在400倍放大下(面积为0.1024 mm^2)计数阳性细胞数, 每例计数10个网格, 取其均值. 采用以下评分标准, 染色强度分为4级: 0 = 阴性, 1 = 弱阳性染色, 2 = 中度阳性, 3 = 强阳性染色; 每张切片按所见阳性细胞数/计数细胞的百分率分为5级: 0 = 阴性, 1 = 阳性细胞占1%-25%, 2 = 阳性细胞占26%-50%. 3 = 阳性细胞占51%-75%, 4 = 阳性细胞占76%-100%, 每张切片的染色积分以两者之和表示, 盲法评分.

统计学处理 数据以mean±SD表示, 运用SPSS13.0统计分析软件, 采用单因素方差分析及t检验, 以$P<0.05$为有统计学意义.

2 结果

2.1 大鼠CMDI及TDI评分 正常组黏膜皱襞纹理清晰, 无糜烂和溃疡等表现. 与正常组比较, 模型组(t = 14.436, $P<0.01$)肠管增粗, 肠壁增厚, 与外周组织粘连, 黏膜充血水肿明显, 糜烂及溃疡形成. 与模型组比较, 5-ASA组和青藤碱组(t = 9.565, t = 11.524, 均$P<0.01$)均有不同程度的改善, 肠管增粗与肠壁增厚不明显, 与外周组织粘连少, 黏膜充血水肿减轻, 糜烂及溃疡形成不明显. 5-ASA组与青藤碱组表现无显著差异性(t = 0.669, P = 0.512)(CMDI评分见表1). 镜下见正常组结肠黏膜上皮完整, 细胞形态正常, 固有层腺体排列规则, 含丰富的杯状细胞, 黏膜分泌正常, 固有层有少量淋巴细胞表达, 黏膜下层、肌层、浆膜层结构清晰. 模型组黏膜组织上皮坏死脱落, 黏膜及黏膜下层有大量中性粒细胞、淋巴细胞、浆细胞及嗜酸性粒细胞浸润, 可见出血性坏死, 腺体破坏且结构紊乱, 杯状细胞少, 隐窝脓肿形成, 可见范围较广的溃疡, 并深入到固有层, 与正常组比较有显著差异性(t = 18.233, $P<0.01$). 5-ASA组和青藤碱组均有不同程度的改善, 黏膜及黏膜下炎症细胞浸润少, 腺体结构改善, 充血水肿减轻, 增生的边缘上皮细胞覆盖溃疡面, 肉芽组织纤维化改变, 与模型组相比较, 表现差异显著性(t = 8.994, t = 10.726, 均$P<0.01$). 5-ASA组与青藤碱组无差异显著性(t = 0.406, P = 0.689)(表1, 图1).

表 1 大鼠结肠炎CMDI、TDI评分 (mean ± SD, n = 10)

分组	剂量(mg/kg)	CMDI	TDI
N组	0	0.30 ± 0.48	0.20 ± 0.42
M组	0	6.50 ± 1.27[a]	5.10 ± 0.74[a]
C组	100	1.30 ± 1.16[b]	1.10 ± 1.20[b]
S组	120	1.00 ± 0.82[b]	0.90 ± 0.99[b]

[a]$P<0.01$ *vs* N组; [b]$P<0.01$ *vs* M组.

2.2 大鼠血清MMP-2、MMP-9及TNF-α的表达 与正常组比较, 模型组大鼠血清MMP-2、MMP-9及TNF-α的含量均显著增高(t = 14.25, t = 15.549, t = 23.926, 均$P<0.01$); 与模型组比较, 5-ASA组大鼠血清MMP-2、MMP-9及TNF-α的含量均明显降低(t = 11.174, t = 10.454, t = 17.985, 均$P<0.01$); 与模型组比较, 青藤碱组大鼠血清MMP-2、MMP-9及TNF-α的含量均明显降低(t = 11.109, t = 11.117, t = 18.468, 均$P<0.01$); 5-ASA组与青藤碱组大鼠血清MMP-2、MMP-9及TNF-α的含量比较, 无显著性差异(t = 0.171, P = 0.866; t = 0.689, P = 0.500; t = 1.367, P = 0.188)(表2).

2.3 大鼠结肠组织MMP-2、MMP-9的表达 正常组结肠组织MMP-2、MMP-9有少量较弱的表达, 见于结肠黏膜、黏膜下层的炎性细胞和上皮细胞, 以胞质表达为主, 胞核也有少量表达. 与正常组比较, 模型组结肠组织MMP-2、MMP-9阳性表达显著增高(t = 9.242, t = 21.418, 均$P<0.01$), 主要分布在炎症和溃疡区的黏膜及黏膜下层, 主要表达于炎性细胞, 上皮细胞也可见表达, 主要表达于细胞胞质内, 细胞胞核也有少量表达. 5-ASA组MMP-2、MMP-9的表达显著低于模型组(t = 6.195, t = 10.033, 均$P<0.01$), 青藤碱组MMP-2、MMP-9的表达也显著低于模型组(t = 7.442, t = 13.148, 均$P<0.01$), 5-ASA组与青藤碱组MMP-2、MMP-9的表达无显著差异性(t = 0.605, P = 0.552; t = 0.190, P = 0.851)(表3,

■相关报道

李晓娟 *et al*报道青藤碱能抑制TNF-α蛋白质表达; 方勇飞 *et al*报道青藤碱可能经抑制NF-κB活性阻止TNF-α mRNA的转录, 以致降低TNF-α蛋白质合成; 杨汝春 *et al*报道青藤碱能抑制白细胞介素-1β诱导的肾小管上皮细胞MMP-2和MMP-9的活性表达, 阻止肾小管上皮细胞迁移.

■**创新盘点**
本研究在实验性结肠炎的基础上，应用青藤碱进行干预，并与5-ASA作比较，从免疫学角度评价青藤碱的疗效，更具有科学性.

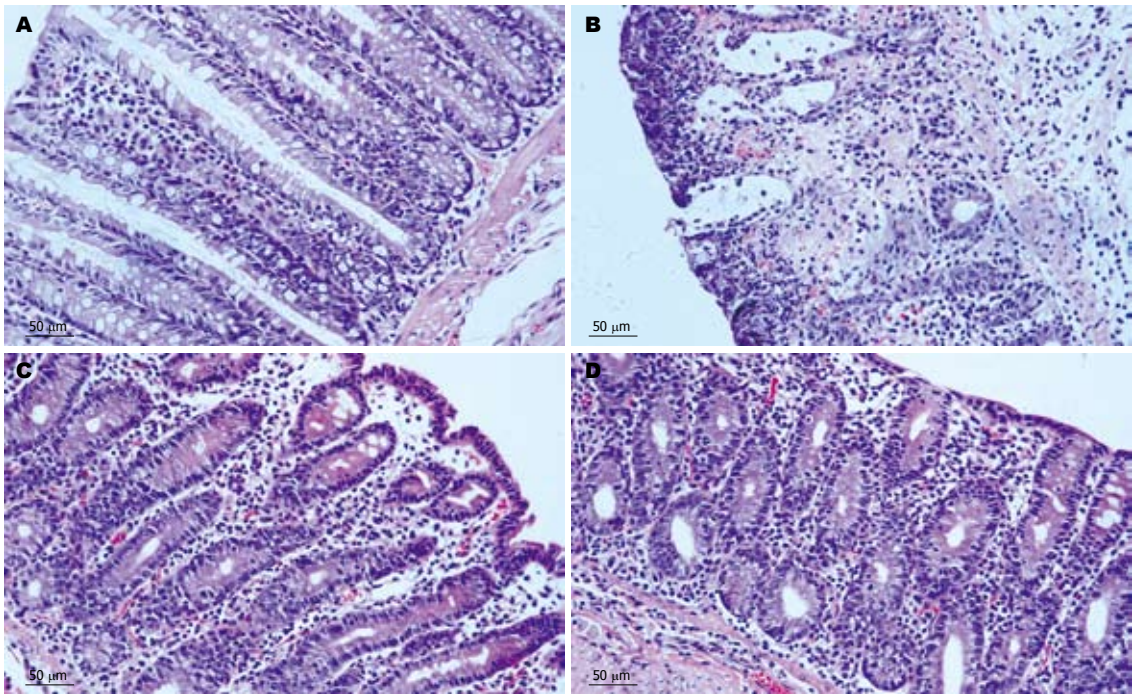

图 1 大鼠肠壁炎症情况(HE × 200). A: 正常组; B: 模型组; C: 5-ASA组; D: 青藤碱组.

表 2 大鼠结肠炎血清MMP-2、MMP-9及TNF-α的含量 (mean ± SD, n = 10)

分组	剂量(mg/kg)	MMP-2(μg/L)	MMP-9(μg/L)	TNF-α(ng/L)
N组	0	0.76 ± 0.44	2.83 ± 1.15	23.54 ± 4.20
M组	0	10.40 ± 2.10[a]	15.85 ± 2.39[a]	74.72 ± 5.30[a]
C组	100	2.44 ± 0.83[b]	5.88 ± 1.84[b]	35.37 ± 4.44[b]
S组	120	2.50 ± 0.82[b]	5.32 ± 1.81[b]	32.50 ± 4.91[b]

[a]P<0.01 *vs* N组; [b]P<0.01 *vs* M组.

表 3 大鼠结肠炎结肠组织MMP-2、MMP-9的表达 (mean ± SD, n = 10)

分组	剂量(mg/kg)	MMP-2	MMP-9
N组	0	0.60 ± 0.52	0.50 ± 0.53
M组	0	5.00 ± 1.41[a]	6.30 ± 0.67[a]
C组	100	1.30 ± 1.25[b]	1.50 ± 1.35[b]
S组	120	1.00 ± 0.94[b]	1.40 ± 0.97[b]

[a]P<0.01 *vs* N组; [b]P<0.01 *vs* M组.

图2-3).

2.4 相关性分析 模型组TNF-α与结肠组织和血清的MMP-2呈正相关(r = 0.950, r = 0.982, P<0.001); 与结肠组织和血清的MMP-9呈正相关(r = 0.929, r = 0.986, P<0.001). 模型组结肠组织MMP-2与血清MMP-2呈正相关(r = 0.941, P = 0.000); 结肠组织MMP-9与血清MMP-9呈正相关(r = 0.879, P = 0.001). 青藤碱组TNF-α与血清的MMP-2和MMP-9呈正相关(r = 0.993, r = 0.999, P<0.001); 与结肠组织的MMP-2和MMP-9呈正相关(r = 0.843, P = 0.002; r = 0.882, P = 0.001).

3 讨论

TNF-α是炎症反应中关键的细胞因子, 在UC[6]、CD[7]患者中TNF-α的表达显著增高, 实验性结肠炎[8]也表明TNF-α的高表达, TNF-α与其抑制因子之间分泌不平衡可能是IBD发病的原因[9]. 本研究模型大鼠TNF-α的含量显著高于正常组, 与文献报道一致. TNF-α具有广泛的生物活性, 能引起肠上皮内淋巴细胞增殖、分化及移位[10], 促进炎症细胞释放大量炎症因子, 引发肠上皮细胞凋亡, 破坏肠黏膜. 或经肌球蛋白轻链激酶(MLCK)[11]、蛋白激酶C(PKC)及丝裂原活化蛋白激酶(MAPK)等途径改变紧密连接蛋白功能,

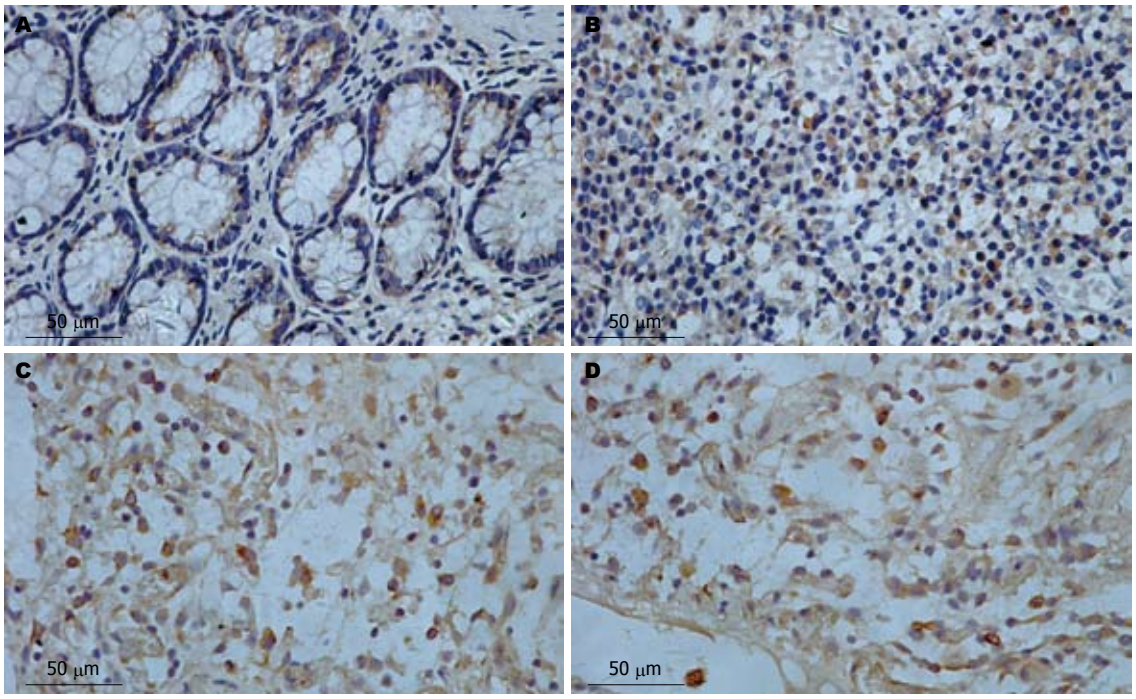

图 2 大鼠结肠组织MMP-2的表达(SP × 400). A: 正常组; B: 模型组; C: 5-ASA组; D: 青藤碱组.

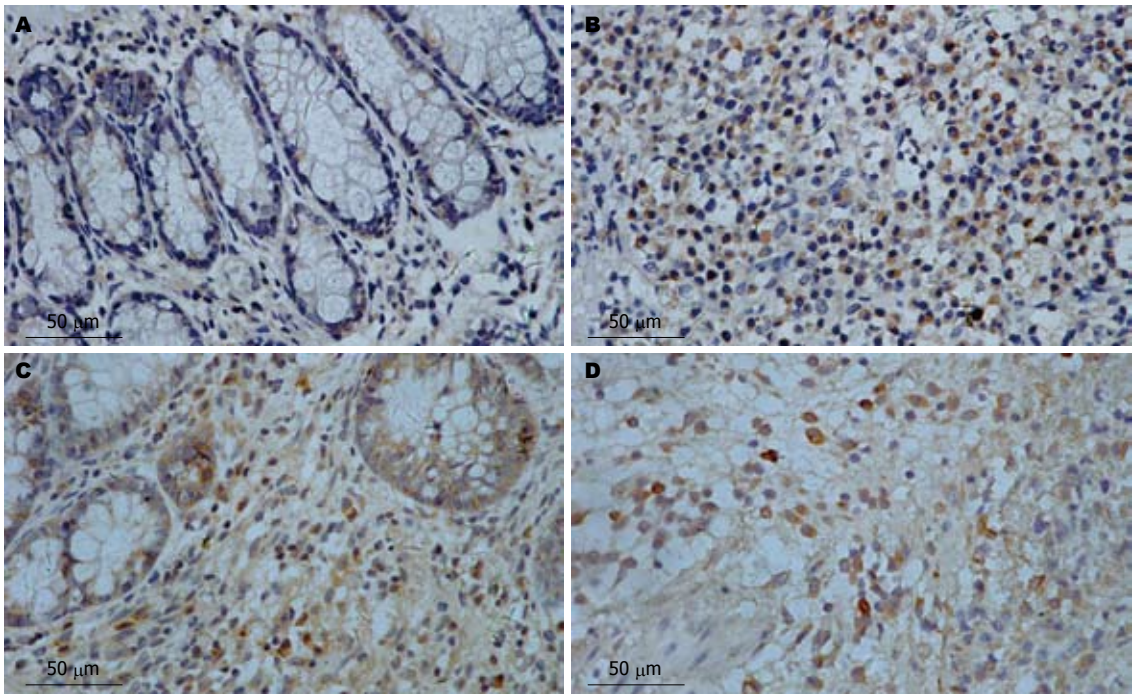

图 3 大鼠结肠组织MMP-9的表达(SP × 400). A: 正常组; B: 模型组; C: 5-ASA组; D: 青藤碱组.

增高肠黏膜屏障通透性, 引起肠黏膜屏障功能受损. 崔巍 *et al*[12]的研究证实. 本研究模型大鼠肠道有上皮细胞脱落坏死, 杯状细胞减少, 隐窝脓肿以及肠黏膜糜烂溃疡等表现, 可能与过量TNF-α表达有关.

青藤碱具有良好的抗炎和免疫抑制作用, 其作用的发挥与其抑制促炎细胞因子(如环氧化合酶, 前列腺素E以及一氧化氮等)的过度表达相关. 在关节炎和免疫移植排斥等方面的研究已经左证了其功能. 青藤碱能够降低TNF-α表达[13], 抑制核转录因子-κB(NF-κB)p65核移位和IκB-α降解[14], 可能通过抑制NF-κB活性阻止TNF-α mRNA的转录[15], 降低TNF-α蛋白质合成. 本研究青藤碱组TNF-α的表达明显低于模

■应用要点

随着深入研究中药对IBD的抗炎保护作用, 采用单味中药治剂治疗实验性结肠炎, 其抗炎和免疫抑制效果明确. 本研究希望为IBD的治疗提供新的方法和思路, 将来有可能开辟以中医为主、西医为辅的中西医结合治疗IBD的新途径.

■同行评价
本文分析了青藤碱对结肠炎大鼠基质金属蛋白激酶的作用及其机制, 设计较简单明了, 有一定的新意.

型组, 同时CMDI和TDI降低, 提示青藤碱抑制TNF-α大量合成, 促进肠黏膜修复.

在促炎症细胞因子的作用下MMPs被激活参与破坏肠黏膜. 研究显示肠黏膜损伤区域的MMPs的表达明显高于正常黏膜组织, Gao *et al*[16]证实MMP-2和MMP-9在UC中显著增高, 并与炎症程度相关. 本研究模型大鼠MMP-2及MMP-9均增加, MMP-2和MMP-9阳性表达主要位于黏膜固有层和黏膜下层的炎症黏膜及溃疡区的中性粒细胞、嗜酸性粒细胞、巨噬细胞及单核细胞等炎性细胞, 上皮细胞及内皮细胞也可见表达. 二者在模型组的表达显著高于正常组, 提示MMP-2和MMP-9参与结肠炎炎症反应. MMP-2诱导上皮细胞迁延, 参与局部的上皮炎症性过程[17]. MMP-9引起结肠透壁性损伤[18], 诱导颗粒性白细胞移动并浸润血管, 引起炎症免疫反应. 二者均能促使炎性细胞浸润并致炎症扩散, 降解细胞外基质成分, 诱发肠黏膜糜烂和溃疡形成. 青藤碱能抑制白细胞介素-1β诱导的肾小管上皮细胞MMP-2和MMP-9的活性表达, 阻止肾小管上皮细胞迁移[19]. 本研究发现青藤碱干预后, MMP-2和MMP-9活性表达均显著降低, 说明青藤碱能抑制MMP-2和MMP-9的合成与分泌, 减轻炎症细胞浸润, 阻止MMP-2和MMP-9对结肠组织ECM过度降解, 促进结肠损伤黏膜的愈合.

有学者报道TNF-α能够促进MMP-2[20]和MMP-9[21]的表达. 本研究模型大鼠TNF-α、MMP-2和MMP-9均显著增高, 相关性分析表明TNF-α与MMP-2和MMP-9呈正相关, 提示MMP-2、MMP-9的合成和分泌与TNF-α的高表达密切相关. 结肠炎发病可能是TNF-α引起MMP-2和MMP-9大量生成, 形成炎症级联反应链, 导致ECM过度降解, 破坏肠黏膜. TNF-α促进MMP-2和MMP-9的表达很可能是通过p42/p44MAPK[22]、JNK、NF-κB和p38MAPK[23]等途径实现的. 经青藤碱干预后, TNF-α、MMP-2和MMP-9的表达均显著降低. 青藤碱可能通过抑制TNF-α的合成阻止MMP-2和MMP-9的产生, 减少炎症细胞趋化和浸润结肠组织, 抑制ECM的过度降解, 维护肠黏膜屏障作用.

总之, 实验性结肠炎大鼠肠壁增厚, 肠管变粗, 肠黏膜广泛充血水肿, 大量炎症细胞浸润, 局部黏膜糜烂溃疡形成, 同时有TNF-α、MMP-2和MMP-9的活性表达增高. 青藤碱干预后, 有效地抑制TNF-α、MMP-2和MMP-9的表达, 减轻结肠炎炎症反应, 发挥抗炎作用. 其机制可能与抑制TNF-α的合成降低MMP-2和MMP-9的表达有关, 但具体的机制尚需我们进一步研究阐明.

4 参考文献

1 Heuschkel RB, MacDonald TT, Monteleone G, Bajaj-Elliott M, Smith JA, Pender SL. Imbalance of stromelysin-1 and TIMP-1 in the mucosal lesions of children with inflammatory bowel disease. *Gut* 2000; 47: 57-62

2 刘刚, 王辉, 张先洲, 罗顺德. 青藤碱清除氧自由基和抗脂质过氧化作用. 中草药 2006; 37: 84-87

3 朱峰, 钱家鸣, 潘国宗. 细胞免疫反应性炎症性肠病动物模型的建立. 中国医学科学院学报 1998; 20: 271-278

4 Zingarelli B, Hake PW, Burroughs TJ, Piraino G, O'connor M, Denenberg A. Activator protein-1 signalling pathway and apoptosis are modulated by poly(ADP-ribose) polymerase-1 in experimental colitis. *Immunology* 2004; 113: 509-517

5 Akcan A, Muhtaroglu S, Akgun H, Akyildiz H, Kucuk C, Sozuer E, Yurci A, Yilmaz N. Ameliorative effects of bombesin and neurotensin on trinitrobenzene sulphonic acid-induced colitis, oxidative damage and apoptosis in rats. *World J Gastroenterol* 2008; 14: 1222-1230

6 贾百灵, 侯晓华. 溃疡性结肠炎患者血清TNF-α的变化. 第四军医大学学报 2004; 25: 849-850

7 Murch SH, Braegger CP, Walker-Smith JA, MacDonald TT. Location of tumour necrosis factor alpha by immunohistochemistry in chronic inflammatory bowel disease. *Gut* 1993; 34: 1705-1709

8 Zhou YH, Yu JP, Liu YF, Teng XJ, Ming M, Lv P, An P, Liu SQ, Yu HG. Effects of Ginkgo biloba extract on inflammatory mediators (SOD, MDA, TNF-alpha, NF-kappaBp65, IL-6) in TNBS-induced colitis in rats. *Mediators Inflamm* 2006; 2006: 92642

9 Noguchi M, Hiwatashi N, Liu Z, Toyota T. Secretion imbalance between tumour necrosis factor and its inhibitor in inflammatory bowel disease. *Gut* 1998; 43: 203-209

10 Ebert EC. Tumour necrosis factor-alpha enhances intraepithelial lymphocyte proliferation and migration. *Gut* 1998; 42: 650-655

11 Wang F, Graham WV, Wang Y, Witkowski ED, Schwarz BT, Turner JR. Interferon-gamma and tumor necrosis factor-alpha synergize to induce intestinal epithelial barrier dysfunction by up-regulating myosin light chain kinase expression. *Am J Pathol* 2005; 166: 409-419

12 崔巍, 刘冬妍, 马力, 刘沛. TNF-α对肠上皮细胞紧密连接蛋白表达的作用. 世界华人消化杂志 2007; 15: 1788-1793

13 李晓娟, 王培训, 刘良, 陈光星, 肇静娴, 曾耀英, 陈纪藩. 青藤碱对T淋巴细胞活化及TH1类细胞内细胞因子表达的影响. 中国免疫学杂志 2004; 20: 249-252, 258

14 金晓琨, 李卫东, 滕慧玲, 林志彬. 青藤碱对核转录因子-κB及其抑制因子IκB的影响. 中国药理学通报 2004; 20: 788-791

15 方勇飞, 王勇, 周新, 钟兵, 柏干苹, 张春. 青藤碱对佐剂性关节炎大鼠滑膜细胞核因子κB信号转导的影响及其机制. 中国临床康复 2005; 9: 204-205

16 Gao Q, Meijer MJ, Kubben FJ, Sier CF, Kruidenier L,

van Duijn W, van den Berg M, van Hogezand RA, Lamers CB, Verspaget HW. Expression of matrix metalloproteinases-2 and -9 in intestinal tissue of patients with inflammatory bowel diseases. *Dig Liver Dis* 2005; 37: 584-592
17 Pirilä E, Ramamurthy NS, Sorsa T, Salo T, Hietanen J, Maisi P. Gelatinase A (MMP-2), collagenase-2 (MMP-8), and laminin-5 gamma2-chain expression in murine inflammatory bowel disease (ulcerative colitis). *Dig Dis Sci* 2003; 48: 93-98
18 Medina C, Santana A, Paz MC, Díaz-Gonzalez F, Farre E, Salas A, Radomski MW, Quintero E. Matrix metalloproteinase-9 modulates intestinal injury in rats with transmural colitis. *J Leukoc Biol* 2006; 79: 954-962
19 杨汝春, 王永钧, 林京莲, 周大为, 朱晓玲. 青藤碱对白介素1β诱导的肾小管上皮细胞骨架变化和明胶酶活性的影响. 中华肾脏病杂志 2006; 22: 499-502
20 王峻, 郭德玉. TNF-α对胃癌细胞MMP-2和MMP-9表达的诱导作用. 世界华人消化杂志 2007; 15: 1208-1212
21 朱军华, 陶凯雄, 王国斌. TNF-α对肝癌细胞VEGF和MMP-9表达的影响. 中国普外基础与临床杂志 2005; 12: 384-389
22 Lin CC, Tseng HW, Hsieh HL, Lee CW, Wu CY, Cheng CY, Yang CM. Tumor necrosis factor-alpha induces MMP-9 expression via p42/p44 MAPK, JNK, and nuclear factor-kappaB in A549 cells. *Toxicol Appl Pharmacol* 2008; 229: 386-398
23 Wiehler S, Cuvelier SL, Chakrabarti S, Patel KD. p38 MAP kinase regulates rapid matrix metalloproteinase-9 release from eosinophils. *Biochem Biophys Res Commun* 2004; 315: 463-470

编辑 李军亮 电编 何基才

ISSN 1009-3079 CN 14-1260/R 2008年版权归世界华人消化杂志

• 消息 •

世界华人消化杂志性质、刊登内容及目标

本刊讯 《世界华人消化杂志(国际标准刊号ISSN 1009-3079, 国内统一刊号CN 14-1260/R, Shijie Huaren Xiaohua Zazhi/*World Chinese Journal of Digestology*)》, 是一本由来自国内23个省、市、自治区、特别行政区的496位胃肠病学和肝病学专家支持的开放存取的同行评议的旬刊杂志, 旨在推广国内各地的胃肠病学和肝病学领域临床实践和基础研究相结合的最具有临床意义的原创性及各类评论性的文章, 使其成为一种公众资源, 同时科学家、医生、患者和学生可以通过这样一个不受限制的平台来免费获取全文, 了解其领域的所有的关键的进展, 更重要的是这些进展会为本领域的医务工作者和研究者服务, 为他们的患者及基础研究提供进一步的帮助.

除了公开存取之外, 《世界华人消化杂志》的另一大特色是对普通读者的充分照顾, 即每篇论文都会附带有一组供非专业人士阅读的通俗易懂的介绍大纲, 包括背景资料、研发前沿、相关报道、创新盘点、应用要点、名词解释、同行评价.

《世界华人消化杂志》报道的内容包括食管、胃、肠、肝、胰肿瘤, 食管疾病、胃肠及十二指肠疾病、肝胆疾病、肝脏疾病、胰腺疾病、感染、内镜检查法、流行病学、遗传学、免疫学、微生物学, 以及胃肠道运动对神经的影响、传送、生长因素和受体、营养肥胖、成像及高科技技术.

《世界华人消化杂志》的目标是出版高质量的胃肠病学和肝病学领域的专家评论及临床实践和基础研究相结合具有实践意义的文章, 为内科学、外科学、感染病学、中医药学、肿瘤学、中西医结合学、影像学、内镜学、介入治疗学、病理学、基础研究等医生和研究人员提供转换平台, 更新知识, 为患者康复服务. (常务副总编辑: 张海宁 2008-10-28)

世界华人消化杂志®
wcjd@wjgnet.com

世界华人消化杂志 2008年10月28日; 16(30): 3394-3399
ISSN 1009-3079 CN 14-1260/R

基础研究 BASIC RESEARCH

乳酸菌对肠上皮细胞侵袭性大肠杆菌损伤的保护作用

杨 俊, 张中伟, 秦环龙

■背景资料
紧密连接是构成上皮屏障功能的最重要的结构, 由Claudin蛋白、Occludin蛋白、JAM、ZOs等结构蛋白及各类连接蛋白分子共同组成. 研究其相关结构和蛋白的变化对于了解肠道感染的发生、发展和防治具有十分重要的意义.

杨俊, 张中伟, 秦环龙, 上海交通大学附属第六人民医院普外科 上海市 200233
杨俊, 2005年上海交通大学医学院硕士, 副主任医师, 主要从事外科营养与临床工作.
国家自然科学基金资助项目, No. 30471687
作者贡献分布: 此研究由秦环龙指导与张中伟设计; 研究过程由杨俊与张中伟共同操作完成; 数据分析和论文撰写由杨俊与张中伟完成; 秦环龙审阅.
通讯作者: 秦环龙, 200233, 上海市宜山路600号, 上海交通大学附属第六人民医院普外科. hlqin@sjtu.edu.cn
电话: 021－64361349
收稿日期: 2008-08-13 修回日期: 2008-09-22
接受日期: 2008-10-07 在线出版日期: 2008-10-28

Protective role of *Lactobacillus* plantarun in regulating intestinal epithelial cells response to pathogenic bacteria

Jun Yang, Zhong-Wei Zhang, Huan-Long Qin

Jun Yang, Zhong-Wei Zhang, Huan-Long Qin, Department of General Surgery, the Sixth People's Hospital of Shanghai Jiao Tong University, Shanghai 200233, China
Supported by: National Natural Science Foundation of China, No. 30471687
Correspondence to: Huan-Long Qin, Department of General Surgery, the Sixth People's Hospital of Shanghai Jiao Tong University, Shanghai 200233, China. hlqin@sjtu.edu.cn
Received: 2008-08-13 Revised: 2008-09-22
Accepted: 2008-10-07 Pubilshed online: 2008-10-28

Abstract

AIM: To investigate the alteration of intestinal epithelial tight junction proteins after infection with *enteroinvasive Escherichia coli* and to study mechanism underlying protective effect of *Lactobacillus* plantarun on Caco-2 cells.

METHODS: Caco-2 models were established and divided into normal group, infection group, *Lactobacillus* treatment group and gentamicin treatment group. Ultrastructure of tight junction structure was observed using immuno-gold labeling. The distribution and structure of tight junction proteins, such as Claudin-1, Occludin, ZO-1, JAM-1 as well as F-actin were examined using immunofluorescence assay.

RESULTS: The tight junction structure was at the top of intestine epithelial cells. After infection with EIEC, the structure of tight junction was destroyed and the expression of F-actin and tight junction proteins (such as Claudin-1, Occludin, JAM-1, ZO-1) were diminished. But *Lactobacillus* plantarun prevented the damage induced by EIEC.

CONCLUSION: The *Lactobacillus* plantarun exerts a protective effect against the damage to the F-actin and distribution of TJ proteins promoted by *enteroinvasive Escherichia coli* infection.

Key Words: *Lactobacillus*; Tight junction; Claudin-1; Occludin; JAM-1; ZO-1

Yang J, Zhang ZW, Qin HL. Protective role of *Lactobacillus* plantarun in regulating intestinal epithelial cells response to pathogenic bacteria. Shijie Huaren Xiaohua Zazhi 2008; 16(30): 3394-3399

摘要

目的: 研究肠上皮细胞(Caco-2)在侵袭性大肠杆菌(*enteroinvasive Escherichia coli*, EIEC)感染后, 紧密连接(TJ)相关蛋白表达的改变及乳酸菌对Caco-2细胞的保护作用机制.

方法: 将Caco-2感染模型分为正常组、感染组、乳酸菌处理组和庆大霉素处理组. 采用免疫金标记及电镜观察上皮细胞间TJ的位置和超微结构. 免疫荧光观察TJ相关蛋白(Claudin-1, Occludin, JAM-1, ZO-1)及F-actin的表达分布和超微结构变化.

结果: 紧密连接结构位于相邻上皮细胞间的顶端, 间隙大小约25-38 nm. EIEC感染后, 免疫胶体金定位不清, 细胞骨架F-actin遭到破坏, 相邻Caco-2细胞间TJ结构遭到破坏, TJ相关蛋白(Claudin-1蛋白, Occludin蛋白, JAM-1蛋白, ZO-1蛋白)的表达亦减少, 而乳酸菌处理后F-actin的表达明显增多, 可减轻EIEC引起的TJ结构受损, TJ相关蛋白的表达增多.

结论: EIEC感染导致Caco-2细胞细胞骨架F-actin、TJ相关蛋白的表达和分布发生改变.

■同行评议者
王炳元, 教授, 中国医科大学附属第一医院消化内科

乳酸菌可以明显抑制EIEC引起的单层细胞TJ结构和相关蛋白的破坏, 并改善细胞骨架的分布表达.

关键词: 乳酸菌; 紧密连接; Claudin-1蛋白; Occludin蛋白; JAM-1蛋白; ZO-1蛋白

杨俊, 张中伟, 秦环龙. 乳酸菌对肠上皮细胞侵袭性大肠杆菌损伤的保护作用. 世界华人消化杂志 2008; 16(30): 3394-3399
http://www.wjgnet.com/1009-3079/16/3394.asp

0 引言

肠道上皮黏膜是肠道最重要的一道屏障, 由肠上皮细胞和相邻细胞间的连接构成. 而Claudin, Occludin, JAM(junction adherensive molecular), ZOs(zonula occludins)等结构蛋白及各类连接蛋白分子共同组成的紧密连接(tight junction, TJ)是构成上皮屏障功能最重要的结构[1]. 一旦肠上皮细胞间TJ结构受损, 细胞间通透性就会增加, 毒素或微生物代谢产物由此进入体循环, 引起肠道局部感染或脓毒症等全身性反应. 因此, 阐明TJ在肠上皮屏障中所发挥的作用及其相关调控机制对深入了解肠屏障功能及防治某些疾病的发生具有重要意义[2-4].

1 材料和方法

1.1 材料 乳酸菌LP-Onlly(*Lactobacillus* plantarun Onlly, 分型菌株号: CGMCC No. 1258)由上海交大昂立生物公司提供; 侵袭性大肠杆菌(*enteroinvasive Escherichia coli*, EIEC), 血清分型O 124: NM(ATCC 43893)由上海市疾控中心提供; Caco-2细胞购自中科院上海细胞所; DMEM(H)高糖培养基、胎牛血清(Hyclone公司, 美国); MRS培养基、LB培养基((Difco公司, 美国); 单克隆兔抗人Claudin-1、Occludin、JAM-1、ZO-1抗体, FITC标记羊抗兔二抗(Zymed公司, 美国); 抗兔IgG-胶体金, 直径5 nm(Sigma公司, 美国); Tecnai G2透射电子显微镜(FEI公司); Leica TCS SP2激光共聚焦显微镜(Leica, 德国).

1.2 方法

1.2.1 细菌培养及计数: 新鲜配置并高压灭菌MRS和LB培养液. 将乳酸菌LP-Onlly和EIEC分别接种于MRS和LB培养液中, 37℃下摇床培养16 h至生长平台期. 待其成为混浊液后进行细菌计数(比浊法). 将菌液1500 r/min离心5 min, 倒去液体, 用无菌PBS稀释, 光电比色计测定菌液浓度, 调整浓度为1×10^{11}/L.

1.2.2 细胞的培养: DMEM高糖液体培养基, 另加100 mL/L胎牛血清, 1×10^5 U/L青霉素, 100 mg/L链霉素. 在50 mL/L CO_2饱和湿度37℃条件下培养, 当细胞生长至80%-90%融合时, 用0.25%胰酶+0.3 g/L EDTA液消化细胞, 按1∶3传代培养, 实验所用细胞在10代以内. 将细胞接种于六孔细胞培养板内经明胶处理无菌玻片及Millicell插入式培养皿, 细胞浓度为5×10^4/cm^2, 生长7-10 d至细胞成单层后进行实验.

1.2.3 实验分组及处理: 实验分为4组, 即正常组、感染组、乳酸菌处理组、庆大霉素处理组. 感染组: 当细胞生长融合形成单层细胞后, 按50∶1的比例加入EIEC细菌培养; 乳酸菌处理组: 将计数后的乳酸菌按100∶1的比例加入六孔板细胞中, 37℃条件下孵育1 h, 再加入EIEC感染; 庆大霉素组: 感染3 h后, 加入庆大霉素(50 mg/L). 分别在实验开始后的3、6、12、24 h取样.

1.2.4 透射电镜下观察TJ超微结构: 取Millicell插入式培养皿培养的单层培养细胞, 用25 g/L戊二醛固定2 h, 连膜一起切下, 常温下包埋后进行半薄切片定位; 经超薄切片, 透射电镜观察下摄片.

1.2.5 TJ结构的免疫胶体金标记: 取Millicell插入式培养皿培养的单层细胞, 用新鲜的30 g/L多聚甲醛+5 g/L戊二醛(GA)固定25 min, PBS冲洗后连膜一起切下; LR white低温包埋, 切片; BSA封闭; 一抗孵育1∶20, 0.01 mol/L PBS 冲洗, 二抗孵育1∶20, 0.01 mol/L PBS冲洗; 10 g/L GA固定, ddH_2O冲洗; 30 g/L醋酸双氧铀, ddH_2O冲洗; 半薄切片定位; 超薄切片, 透射电镜观察下摄片.

1.2.6 细胞骨架的表达: 将细胞培养在六孔板内的盖玻片上, 培养至融合, 细胞间TJ结构形成. 用40 g/L多聚甲醛固定, 室温下20-30 min, PBS漂洗5 min×3次; 2 mL/L Triton-X100漂洗10 min; 50 g/L BSA封闭20 min; FITC标记phalloidin(1∶100)染色细胞骨架, 湿盒37℃孵育40 min; 80℃摇床, PBS漂洗15 min×3次; DAPI 30 μg/L室温下孵育, 甘油封片后LSCM激光共聚焦显微镜下观察摄片.

1.2.7 TJ结构相关蛋白的表达(免疫荧光): 将细胞接种于内含灭菌盖玻片的六孔培养板内, 待细胞长至单层, 按照实验分组进行处理. 标本用PBS漂洗2次, 40 g/L多聚甲醛室温下固定25 min后, 用PBS液漂洗3次. 采用两步法免疫组化染色, 单抗1∶50-100稀释, 4℃过夜, FITC标记二抗1∶25-50, 37℃孵育30 min, PBS液漂洗吸干后, LSCM镜下观察摄片, FITC(568 nm)激

■研发前沿
本研究采用免疫金标记及TEM电镜观察上皮细胞间TJ的位置和超微结构; 采用细胞免疫荧光观察TJ相关蛋白和细胞骨架F-actin在不同实验分组中的分布和结构变化, 为阐明肠道屏障功能的调控机制提供了线索.

■相关报道
目前国内的相关研究仅限于肠道通透性, 并未涉及TJ相关蛋白; 而国外的相关研究主要针对感染后TJ蛋白的变化, 或未涉及乳酸菌的保护作用, 因此本实验比较全面地作了分析和研究.

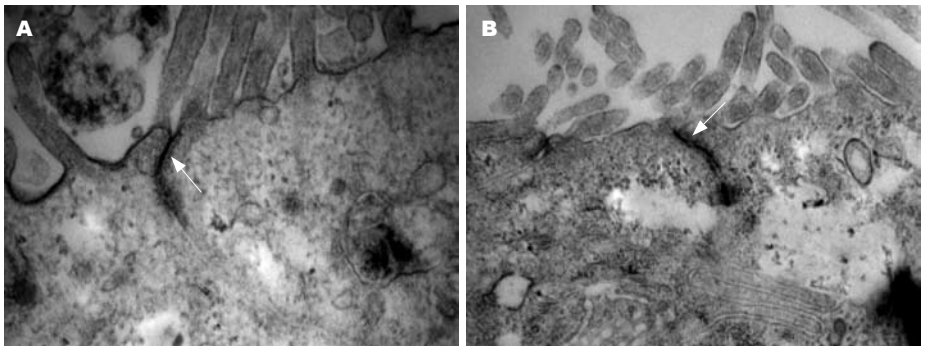

图 1 单层Caco-2细胞透射电镜观察结果(箭头所指即为TJ结构). A: 放大倍数(×65 000); B: 放大倍数(×46 000).

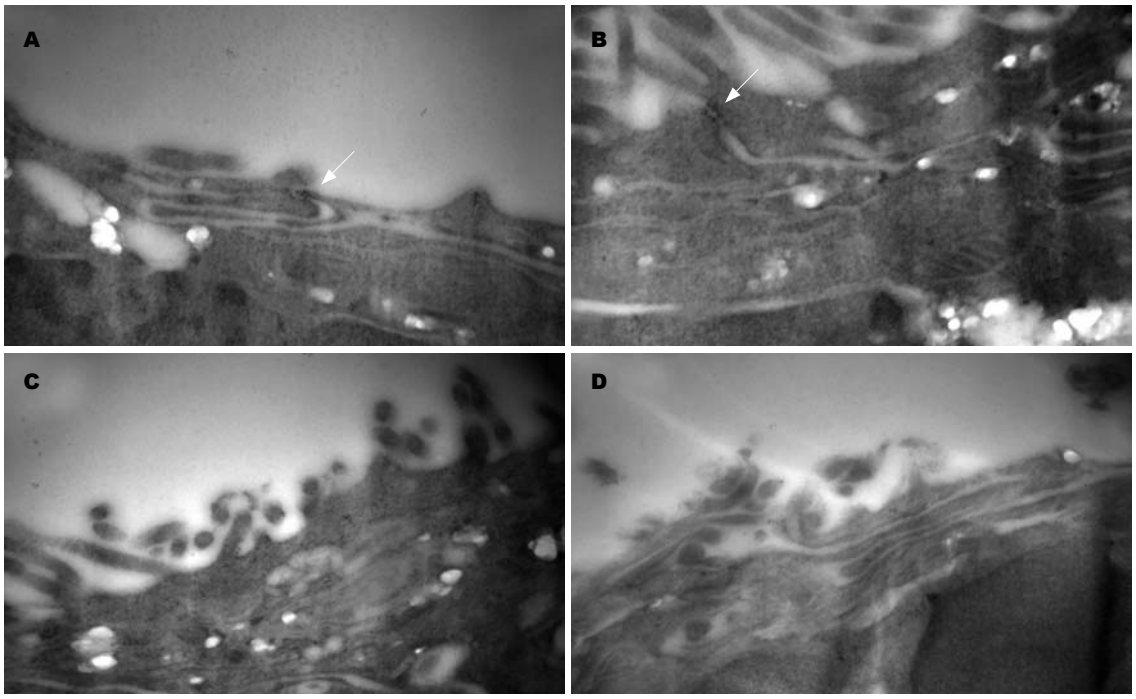

图 2 免疫胶体金电镜TJ结构定位(×65 000). A−B: 免疫胶体金电镜TJ结构定位; C−D: EIEC感染后免疫胶体金电镜下TJ结构.

发后呈绿光.

2 结果

2.1 透射电镜 Caco-2细胞在Millicell插入式培养皿(PCF膜, 0.4 μm)培养7-10 d后, 固定包埋, 超薄切片透射电镜下观察(图1): Caco-2细胞顶部具有小肠绒毛样结构, TJ位于相邻细胞之间的顶端、两侧胞膜上, 呈浓集样表现, 中间有一缝隙, 测量直径在25-38 nm.

2.2 胶体金免疫电镜 胶体金免疫标记, 超薄切片电镜观察: 细胞之间连接紧密, 形成肠绒毛样结构; 胶体金颗粒直径5 nm, 在相邻细胞之间的顶部有聚集, 分别位于两侧胞膜上, 中间有明显的孔隙, 即为TJ结构所在位置. EIEC感染后, 胶体金颗粒未见明显浓集, TJ结构标记不清(图2).

2.3 细胞骨架蛋白F-actin的表达变化 细胞骨架蛋白(F-actin)用FITC-phalloidin染色后LSCM下观察(图3): F-actin发绿光, 荧光分布于细胞膜及细胞骨架. 正常组: 细胞膜及细胞内荧光均较强, 可见明显的细胞内骨架分布, 呈条索状. 感染组: 细胞内荧光明显减少, 细胞骨架特征性条索状分布消失. 与正常组相比, 乳酸菌组和庆大组内细胞骨架荧光亦明显减少, 且细胞内荧光与胞膜荧光不连续.

2.4 TJ相关蛋白免疫荧光表达的变化 与免疫组化相比, TJ蛋白的免疫荧光表达更具有特异性, 背景较低. 激光共聚焦显微镜下见FITC激发后发绿光. TJ蛋白沿胞膜分布, 勾勒出细胞轮廓. 正常组细胞的Claudin-1, Occludin, JAM-1, ZO-1蛋白表达可见荧光沿胞膜分布, 边界清楚, 呈网状结构. EIEC感染Caco-2细胞后, 细胞间的荧光分布较正常组分散, 强度减弱. 细胞间隙增大, 因加入细菌的缘故, 细胞内可见较多小荧光颗粒. 乳酸菌处理组与正常组相比, TJ蛋白的荧光强度稍减弱,

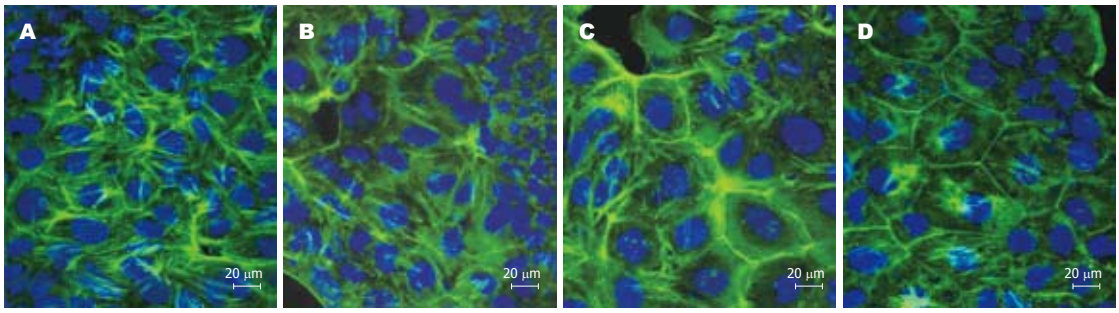

图 3 各实验组细胞骨架F-actin免疫荧光变化. A: 正常组; B: 感染组; C: LA组; D: 庆大组.

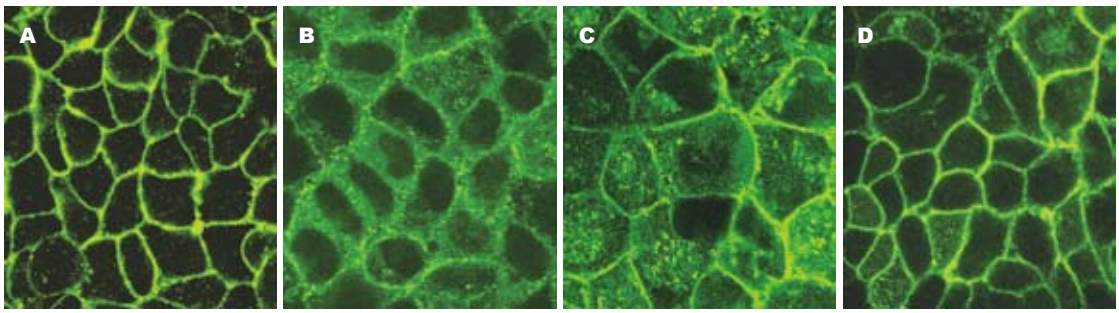

图 4 Claudin-1蛋白免疫荧光表达. A: 正常组; B: 感染组; C: LA组; D: 庆大组.

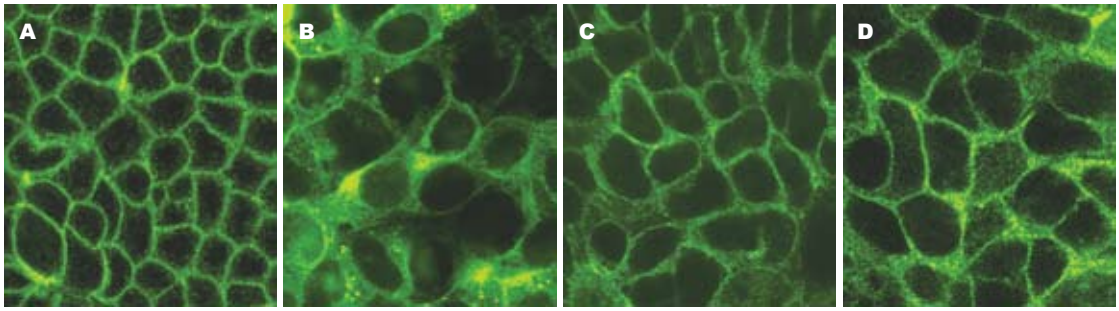

图 5 Occludin蛋白免疫荧光表达. A: 正常组; B: 感染组; C: LA组; D: 庆大组.

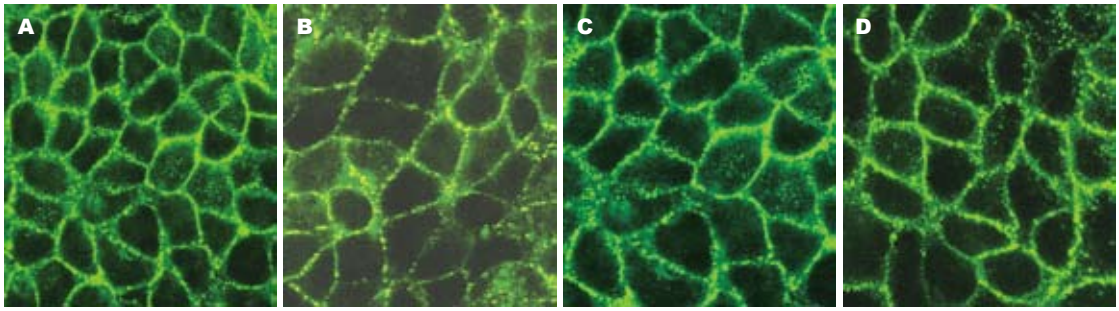

图 6 JAM-1蛋白免疫荧光表达. A: 正常组; B: 感染组; C: LA组; D: 庆大组.

但仍沿胞膜分布, 条带较清晰. 庆大霉素组与感染组相比, 细胞膜间荧光明显较强, 但与乳酸菌组亦有差别, 可见明显的细菌感染痕迹(图4-7).

3 讨论

肠道上皮细胞和相邻之间的紧密连接构成肠道的选择性屏障, 调节水和小分子物质的跨膜转运. 正常情况下, 肠道内各类细菌维持着肠道微生态的平衡. 一旦有外来致病菌侵入或人体免疫机能下降导致肠道条件致病菌激活, 则肠道上皮TJ结构遭受侵害, 肠黏膜通透性增高, 细菌或毒素异位而发生肠源性感染.

■创新盘点

本实验首先采用免疫胶体金对EIEC感染TJ结构进行超微定位观察, 具有较强说服力; 同时采用免疫荧光电镜进行蛋白分析, 较为客观可信, 实验相关结果与国外文献有一致性, 但更为具体、详实.

■应用要点
目前相关的实验已进行至动物实验, 本课题为其提供了可靠的理论和实验数据支持, 结合临床的实验研究, 以期能全面地阐释肠道屏障功能的调控机制, 为临床病例的治疗提供一定帮助.

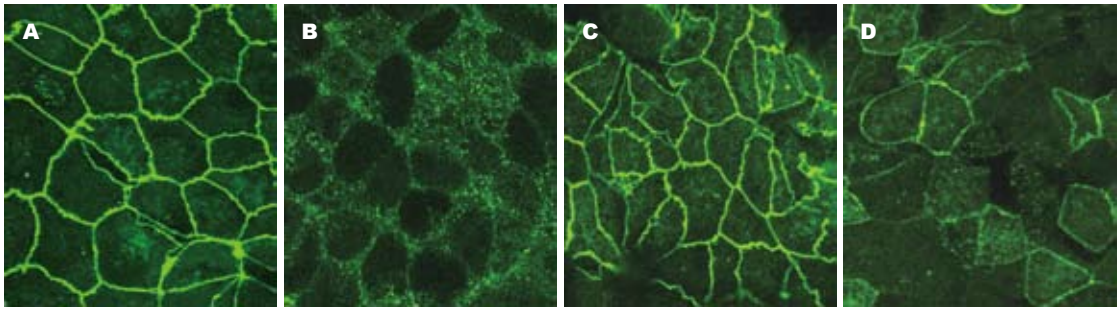

图 7 ZO-1蛋白免疫荧光表达. A: 正常组; B: 感染组; C: LA组; D: 庆大组.

研究发现, EIEC黏附于肠道上皮细胞后, 可分泌效应分子引起肠道功能异常(电解质分泌紊乱、TJ屏障破坏、细菌异位感染等)或诱导细胞凋亡[5-6]. EIEC感染首先损害细胞骨架, 细胞骨架F-actin损伤破坏TJ结构可能的原因有: 细胞骨架F-actin在细胞内主要起到支撑作用, EIEC感染后细胞内F-actin表达减少, 可导致细胞内骨架支撑力不足, 细胞塌陷, 引起细胞间间隙增大, TJ结构遭到破坏; EIEC感染后细胞内F-actin表达减少, F-actin蛋白在细胞内将信息传递给与其相连的TJ结构蛋白, 导致TJ结构和蛋白表达功能障碍; EIEC感染后, 首先作用于紧密连接结构, 引起TJ相关蛋白破坏, 导致与其相连的F-actin的功能受损, 表达减少.

国外学者用致病性大肠杆菌(EPEC)感染T84细胞的实验发现[7], EPEC可作用于TJ, 导致ZO-1、Occludin和Claudin-1蛋白表达减少. Schneeberger *et al*[8]研究发现, TJ结构蛋白Claudin-1、Occludin、ZO-1、JAM-1均与细胞骨架F-actin相连, 细胞骨架F-actin的表达与TJ结构功能之间关系密切. 近年还有研究发现, 乳酸菌等益生菌可拮抗大肠杆菌引起的肠道通透性改变[4]. Resta-Lenert *et al*[9]将乳酸菌和双歧杆菌与大肠杆菌共培养, 结果发现, 大肠杆菌所致的肠道上皮通透性增加可明显减缓, TJ结构ZO-1蛋白的表达较感染组增多, 提示益生菌对肠道致病菌的感染具有保护作用.

本实验研究发现, Caco-2细胞在插入式培养皿上培养7-10 d后, 细胞相互融合形成TJ结构, 电镜下胶体金颗粒呈聚集样表现. 而EIEC感染后, 免疫胶体金未见明显浓集, 无法进行TJ结构的定位, 表明TJ相关蛋白的表达或其结构发生变化. 进一步研究发现, 在激光共聚焦显微镜下, 正常组TJ相关蛋白荧光表达呈网格状, 线条清晰, TJ蛋白分布位于胞膜上, 表明细胞间相互连接紧密, 单层细胞屏障功能完好. 而感染组荧光表达明显较分散, 表明TJ蛋白之间距离增大, 细胞旁间隙增大, 虽然仍可见胞膜及细胞轮廓, 但屏障功能可能已经受损. 同时, 细胞内F-actin荧光明显减少, 细胞骨架特征性条索状分布消失. 提示EIEC感染后, 紧密连接相关蛋白(Claudin-1, Occludin, ZO-1, JAM-1)的表达明显减少[10], 使得相邻细胞间原本正常的膜结构发生紊乱, 而这一异常可能是通过F-actin表达减少, 细胞骨架破坏造成的. 经乳酸菌处理后, 细胞间TJ蛋白表达增多且分布集中, 与正常组接近, 表明上皮细胞屏障功能得到保护, 庆大组作为乳酸菌组的对照, 两者的荧光表达近似. 同时, 细胞内F-actin表达明显增多. 提示乳酸菌可以修复EIEC引起细胞间紧密连接相关蛋白破坏, 这一作用可能与减少细胞骨架F-actin损伤有关[11-12].

结合已有的研究结果, 我们认为乳酸菌对EIEC的拮抗作用可能与减少EIEC对Caco-2细胞的黏附有关, 即乳酸菌黏附于肠道上皮细胞后可阻止EIEC的黏附, 从而减轻肠上皮的感染, 缓解TJ的损伤和降低肠道通透性. 但是目前, 有关的实验研究仅局限于表象, 具体的黏附机制及涉及的蛋白分子仍未完全了解, 详细深入的机制仍有待进一步阐明[13-14].

4 参考文献

1 Anderson JM. Molecular structure of tight junctions and their role in epithelial transport. *News Physiol Sci* 2001; 16: 126-130
2 Chiba H, Osanai M, Murata M, Kojima T, Sawada N. Transmembrane proteins of tight junctions. *Biochim Biophys Acta* 2008; 1778: 588-600
3 Heiskala M, Peterson PA, Yang Y. The roles of claudin superfamily proteins in paracellular transport. *Traffic* 2001; 2: 93-98
4 Hashizume A, Ueno T, Furuse M, Tsukita S, Nakanishi Y, Hieda Y. Expression patterns of claudin family of tight junction membrane proteins in developing mouse submandibular gland. *Dev Dyn* 2004; 231: 425-431
5 Torres AG, Zhou X, Kaper JB. Adherence of diarrheagenic Escherichia coli strains to epithelial

cells. *Infect Immun* 2005; 73: 18-29
6 Badea L, Doughty S, Nicholls L, Sloan J, Robins-Browne RM, Hartland EL. Contribution of Efa1/LifA to the adherence of enteropathogenic Escherichia coli to epithelial cells. *Microb Pathog* 2003; 34: 205-215
7 Shifflett DE, Clayburgh DR, Koutsouris A, Turner JR, Hecht GA. Enteropathogenic E. coli disrupts tight junction barrier function and structure in vivo. *Lab Invest* 2005; 85: 1308-1324
8 Schneeberger EE, Lynch RD. The tight junction: a multifunctional complex. *Am J Physiol Cell Physiol* 2004; 286: C1213-C1228
9 Resta-Lenert S, Barrett KE. Live probiotics protect intestinal epithelial cells from the effects of infection with enteroinvasive Escherichia coli (EIEC). *Gut* 2003; 52: 988-997
10 Oshitani N, Watanabe K, Nakamura S, Fujiwara Y, Higuchi K, Arakawa T. Dislocation of tight junction proteins without F-actin disruption in inactive Crohn's disease. *Int J Mol Med* 2005; 15: 407-410
11 Puthenedam M, Williams PH, Lakshmi BS, Balakrishnan A. Modulation of tight junction barrier function by outer membrane proteins of enteropathogenic Escherichia coli: role of F-actin and junctional adhesion molecule-1. *Cell Biol Int* 2007; 31: 836-844
12 Ju Y, Wang T, Li Y, Xin W, Wang S, Li J. Coxsackievirus B3 affects endothelial tight junctions: possible relationship to ZO-1 and F-actin, as well as p38 MAPK activity. *Cell Biol Int* 2007; 31: 1207-1213
13 Turner JR. Molecular basis of epithelial barrier regulation: from basic mechanisms to clinical application. *Am J Pathol* 2006; 169: 1901-199
14 Johnson-Henry KC, Donato KA, Shen-Tu G, Gordanpour M, Sherman PM. Lactobacillus rhamnosus strain GG prevents enterohemorrhagic Escherichia coli O157:H7-induced changes in epithelial barrier function. *Infect Immun* 2008; 76: 1340-1348

■**同行评价**
本文立题切合临床实际, 设计合理, 结果有重要的临床指导意义.

编辑 李军亮 电编 吴鹏朕

ISSN 1009-3079 CN 14-1260/R 2008年版权归世界华人消化杂志

•编读往来•

尊敬的世界胃肠病学杂志社:

您好!

我是厦门大学附属中山医院任建林教授的博士生, 已经在贵社出版的《世界华人消化杂志》和《世界胃肠病学杂志》(英文版)发过不少文章. 我非常赞赏贵社的这种做法, 即每篇论文都可以免费下载. 这说明贵社的魄力与眼光的独到之处. 在这方面, 广大作者与贵社是有不少共同益处的. 对于作者来说, 免费下载全文可以增加其他同行对所发表论文的了解, 提高引用率, 这也正是贵社所乐见的; 对于贵社来说, 提供全文免费下载可以扩大刊物的影响, 吸引更多的稿源, 增加网站点击率, 也可以增加广告收入. 毕竟在节奏越来越快的当代, 愿意去逐本查阅纸质期刊的人并不多. 因此, 我非常佩服贵社的魄力与眼光.

但稍微有点美中不足的是, 网站不提供当期封面及目录下载, 这多少有些遗憾. 相信不少作者都遇到这种情况, 因为要晋升职称, 单位可能要求你提供四五年来发表的论文, 而这时你可能已经找不到刊登论文时的当期杂志了. 虽然可以从贵社网站下载PDF全文电子版, 但是当期杂志封面及当期目录往往也是在要求提供的清单之列. 这时, 我们只好去找领导求情, 说当期杂志不小心遗失了, 能不能通融一下只提交PDF全文. 因此, 我想如果贵社要是能把每期的封面和目录与内容一起在线刊登出来, 那么, 这本杂志岂不是成了每位读者心中永久保存的杂志了? 这样何乐而不为呢?

此致

敬礼!

潘金水
厦门大学附属中山医院消化内科

世界华人消化杂志®
wcjd@wjgnet.com

世界华人消化杂志 2008年10月28日; 16(30): 3400-3405
ISSN 1009-3079 CN 14-1260/R

临床研究 CLINICAL RESEARCH

SNCG在胃癌中的表达及其与MMP–2, MMP–9的相关性

陈 进, 郭子健, 王卫理, 金琳芳

■背景资料
SNCG又称为乳腺特异基因BCSG1, 已被证实在乳腺癌中具有促进癌浸润和转移的作用. 但有关SNCG在胃癌中的研究国内外报道很少. 本研究对SNCG在胃癌组织的表达进行了研究, 探讨了其表达与临床病理的关系, 并分析了胃癌组织SNCG, MMP-2, MMP-9表达的相关性及其意义, 初步探讨了SNCG可能的作用机制, 为以后更深入的研究打下基础.

陈进, 郭子健, 王卫理, 无锡市第四人民医院肿瘤外科 江苏省无锡市 214062
金琳芳, 无锡市第四人民医院病理科 江苏省无锡市 214062
陈进, 1975年上海医科大学本科, 主治医师, 主要从事胃肠及乳腺肿瘤方面的研究.
作者贡献分布: 此文课题设计, 数据统计及论文撰写主要由陈进完成; 病理标本制备及诊断主要由金琳芳完成; 手术标本收集主要由王卫理完成; 郭子健对本研究进行指导.
通讯作者: 陈进, 214062, 江苏省无锡市, 苏州大学附属无锡市第四人民医院肿瘤外科. petercjcn@yahoo.com.cn
电话: 0510–88682018
收稿日期: 2008–09–01 修回日期: 2008–10–05
接受日期: 2008–10–07 在线出版日期: 2008–10–28

Expression of synuclein γ in gastric carcinoma and its relationship with MMP-2 and MMP-9

Jin Chen, Zi-Jian Guo, Wei-Li Wang, Lin-Fang Jin

Jin Chen, Zi-Jian Guo, Wei-Li Wang, Department of Oncological Surgery, the Fourth People's Hospital of Wuxi city, Wuxi 214062, Jiangsu Province, China
Lin-Fang Jin, Department of Pathology, the Fourth People's Hospital of Wuxi city, Wuxi 214062, Jiangsu Province, China
Correspondence to: Jin Chen, Department of Oncological Surgery, the Fourth People's Hospital of Wuxi city, Wuxi 214062, Jiangsu Province, China. petercjcn@yahoo.com.cn
Received: 2008-09-01 Revised: 2008-10-05
Accepted: 2008-10-07 Published online: 2008-10-28

Abstract
AIM: To study the expression and significance of synuclein γ (SNCG) in gastric cancer, and to explore the relationship between SNCG and MMP-2, and MMP-9 in gastric carcinoma.

METHODS: Expression levels of SNCG protein, MMP-2, MMP-9 in sixty gastric cancer samples were detected using immuno-histochemical analysis and 20 paraffin wax samples of normal gastric mucosa were also detected and compared.

RESULTS: The positive rates of SNCG, MMP-2 and MMP-9 were higher in gastric carcinoma than in neighboring normal tissues (65%, 75%, 68.3% *vs* 0%, 25%, 20%, all $P < 0.05$). Their expression was positively correlated with depth of tumor infiltration, lymphatic metastasis, as well as the clinical staging of tumor (all $P < 0.05$). Expression of SNCG was also positively correlated with that of MMP-2 and MMP-9 ($r = 0.383$, 0.552, both $P < 0.01$). In addition, expression of MMP-2 was positively correlated with MMP-9 ($r = 0.352$, $P < 0.01$).

CONCLUSION: The aberrant expression of SNCG, MMP-2 and MMP-9 are likely to jointly participate in the process of genesis and development of gastric carcinoma, therefore the detection of SNCG, MMP-2 and MMP-9, which reflect the pathological characteristics of gastric cancer, could be regarded as a reference index.

Key Words: Gastric carcinoma; Cancer; Immuno-histochemistry; Synuclein γ; Matrix metalloproteinase

Chen J, Guo ZJ, Wang WL, Jin LF. Expression of synuclein γ in gastric carcinoma and its relationship with MMP-2 and MMP-9. Shijie Huaren Xiaohua Zazhi 2008; 16(30): 3400-3405

摘要
目的: 研究SNCG在胃癌中的表达及意义, 探讨SNCG与MMP-2, MMP-9在胃癌中表达的相关性.

方法: 采用免疫组化法检测60例胃癌及20例胃正常黏膜石蜡标本中SNCG蛋白和MMP-2、MMP-9的表达.

结果: 在胃癌组织中SNCG, MMP-2及MMP-9的表达阳性率均高于周围正常组织(65%, 75%, 68.3% *vs* 0%, 25%, 20%, 均$P<0.05$), 他们的表达均与肿瘤浸润深度、淋巴结转移及肿瘤临床分期相关($P<0.05$). SNCG的表达与MMP-2和MMP-9的表达呈正相关($r = 0.383$, 0.552, 均$P<0.01$), MMP-2的表达和MMP-9的表达呈正相关($r = 0.352$, $P<0.01$).

结论: SNCG和MMP-2、MMP-9异常表达可能共同参与胃癌的发生、发展过程, SNCG和MMP-2、MMP-9可作为胃癌病理学特点的参考指标.

■同行评议者
戴冬秋, 教授, 中国医科大学附属第一医院肿瘤外科; 邹小明, 教授, 哈尔滨医科大学附属第二医院普外二科

关键词: 胃癌; 免疫组化; 乳腺特异基因; 基质金属蛋白酶

陈进, 郭子健, 王卫理, 金琳芳. SNCG在胃癌中的表达及其与MMP-2, MMP-9的相关性. 世界华人消化杂志 2008; 16(30): 3400-3405
http://www.wjgnet.com/1009-3079/16/3400.asp

0 引言

随着对肿瘤研究的不断深入, 人们逐步认识到DNA甲基化与肿瘤的发生密切相关. DNA高甲基化可导致基因转录沉寂, 使重要基因如抑癌基因、DNA修复基因等丧失功能, 以致正常细胞的生长分化调控失常以及DNA损伤不能被及时修复而引起肿瘤的发生. 然而DNA低甲基化这种表观遗传学改变在肿瘤发病中的作用则研究较少. Synuclein γ(SNCG), 又称为乳腺特异基因BCSG1[1], 已在乳腺癌中被证实具有促进乳腺癌浸润和转移的作用[2]. 研究显示SNCG基因的表达主要与第一个外显子的低甲基化状态密切相关[3], SNCG去甲基化是导致乳腺癌恶化的关键性因素. 目前有关SNCG在胃癌中的研究国内外报道很少. 我们对SNCG在胃癌组织的表达进行了研究, 探讨了其表达与临床病理的关系, 并分析了胃癌组织SNCG, MMP-2, MMP-9表达的相关性及其意义, 初步探讨了SNCG可能的作用机制, 为以后更深入的研究打下基础.

1 材料和方法

1.1 材料 收集2007-01/2008-01我院病理科石蜡包埋组织标本80例, 其中胃癌60例, 癌旁正常胃黏膜20例. 20例正常对照均取自距胃癌切缘5 cm以外正常胃黏膜组织. 60例胃癌患者中, 男48例, 女12例; 年龄36-75(平均58.6)岁. 病理类型: 高分化及中分化腺癌36例, 低分化腺癌、印戒及黏液细胞癌24例. 无淋巴转移者17例, 有淋巴转移者43例. TNM分期: Ⅰ期及Ⅱ期共19例, Ⅲ期及Ⅳ期共41例. 所有患者在术前均未接受放疗和化疗处理. 所有的胃癌病例临床病理资料完整, 每例标本都选择包括肿瘤中心和肿瘤边缘的石蜡块1-2个, 制成连续切片, 片厚3-4 μm. SNCG鼠抗人mAb、MMP-2兔抗人多克隆抗体、MMP-9兔抗人多克隆抗体均为即用型, 购自北京中杉金桥生物技术有限公司.

1.2 方法 每个病例的切片均分为3部分, 分别检测SNCG蛋白和MMP-2、MMP-9的表达. 免疫组化采用EnVision二步法. 细胞质出现SNCG染色棕黄色细颗粒为SNCG阳性细胞, 少数病例可见胞核着色. 表达结果采用半定量法分析计数, 按阳性细胞占肿瘤细胞的百分率记分. 通过400倍高倍镜下观察至少5个视野, 取其平均值来确定. SNCG的染色结果分为: 阴性(-), 染色细胞数<5%; 弱阳性(+), 染色细胞数5%-25%; 阳性(++), 染色细胞数26%-50%, 强阳性(+++), 染色细胞数>50%. MMP-2、MMP-9阳性染色位于细胞质和/或细胞膜呈棕黄色, 显色强时为棕褐色. 光镜下用高倍镜视野对每例组织切片癌组织区域连续计数500个癌细胞, 计算阳性细胞所占的比例. 其中无细胞染色为阴性(-), 阳性细胞所占比例<10%为阳性(+), 阳性细胞数占10%-50%为阳性(++), 阳性细胞数>50%为强阳性(+++). 为便于统计描述, 对样本进行分类, 0到1+为弱染, 定为阴性, 2+到3+为强染, 定为阳性表达.

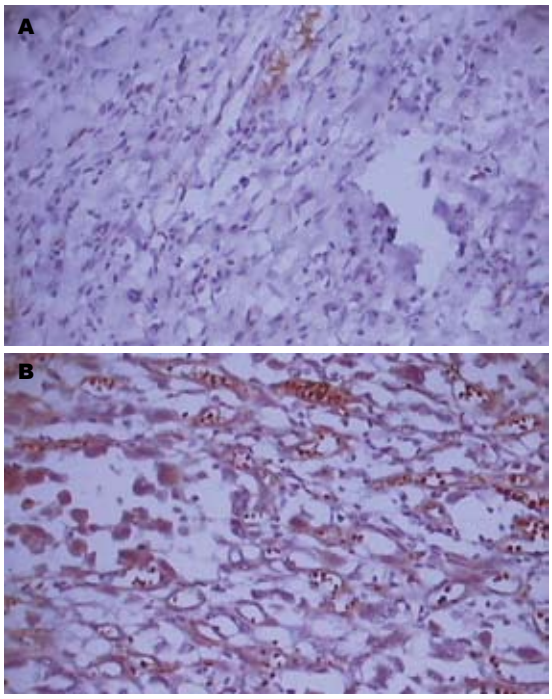

图 1 胃组织中SNCG的表达(×400). A: 正常胃黏膜; B: 胃癌组织.

统计学处理 数据库建立和数据分析采用SPSS11.0软件, 采用χ^2检验及Spearman相关分析.

2 结果

2.1 胃癌组织中SNCG, MMP-2, MMP-9的表达 SNCG在正常胃黏膜中呈阴性表达, 少部分为弱阳性, 染色较浅(图1). SNCG在胃癌组织中的表达呈细胞质分布, 阳性信号为棕黄色颗粒(图1). 在正常胃黏膜中SNCG无阳性表达, 在胃癌组织中SNCG阳性表达39例, 表达阳性率为65%(39/60),

■研发前沿
研究显示SNCG基因的表达主要与第一个外显子的低甲基化状态密切相关, SNCG去甲基化是导致乳腺癌恶化的关键性因素. 目前DNA低甲基化这种表观遗传学改变在肿瘤发病中的作用成为研究的热点.

■相关报道
Jia *et al*发现当乳腺癌细胞中SNCG过表达时，明显促进MMP-2和MMP-9的表达，引起更多转移表型的形成.

表 1 胃癌组织SNCG, MMP-2, MMP-9的表达

	胃癌				正常胃黏膜				*P*
	−	+	++	+++	−	+	++	+++	
SNCG	13	8	13	26	16	4	0	0	0.0000
MMP-2	9	6	21	24	8	7	3	2	0.0001
MMP-9	13	6	29	12	11	5	3	1	0.0002

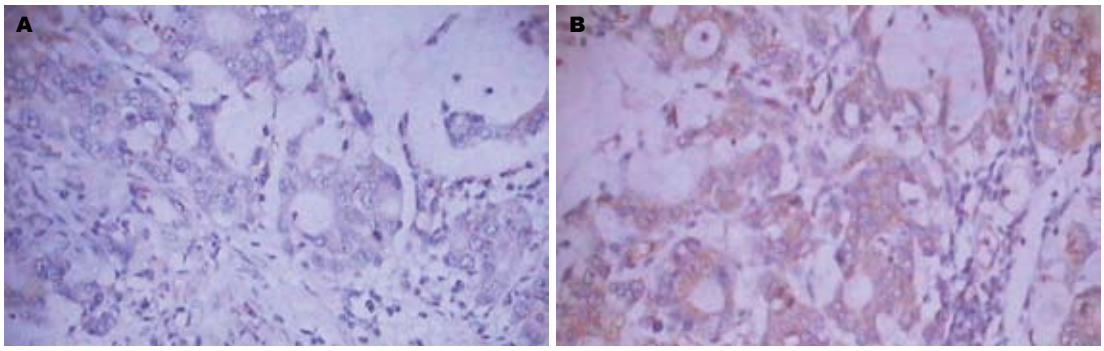

图 2 胃组织MMP-2的表达(×400). A: 正常胃黏膜; B: 胃癌组织.

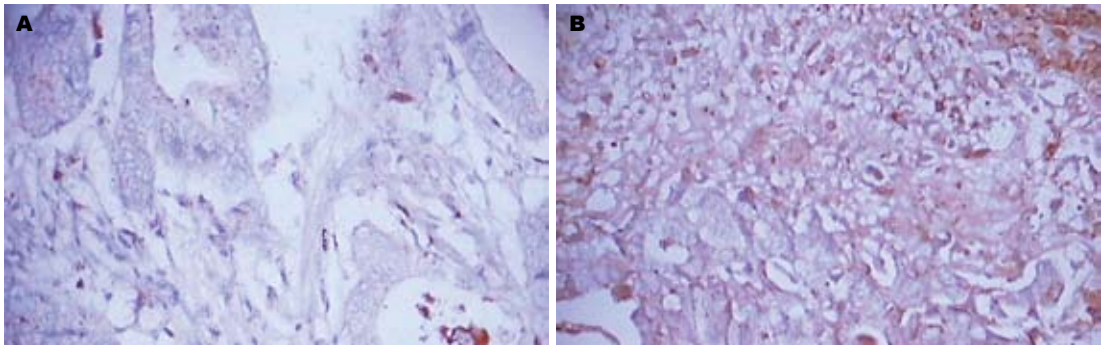

图 3 胃组织MMP-9的表达(×400). A: 正常胃黏膜; B: 胃癌组织.

显著高于正常胃黏膜的表达($P<0.05$, 表1).

MMP-2在正常胃黏膜中大多为阴性表达，少部分为阳性(图2). MMP-2在胃癌组织中的表达呈细胞质分布，阳性信号为棕黄色颗粒(图2). 在正常胃黏膜中MMP-2阳性表达5例，表达阳性率为25%(5/20)，在胃癌组织中MMP-2阳性表达45例，表达阳性率为75%(45/60)，显著高于正常胃黏膜的表达($P<0.05$, 表1).

MMP-9在正常胃黏膜中大多为阴性表达，少部分为阳性(图3). MMP-9在胃癌组织中的表达呈细胞质分布，阳性信号为棕黄色颗粒(图3). 在正常胃黏膜中MMP-9阳性表达4例，表达阳性率为20%(4/20)，在胃癌组织中MMP-9阳性表达41例，表达阳性率为68.3%(41/60)，显著高于正常胃黏膜的表达($P<0.05$, 表1).

2.2 胃癌组织中SNCG, MMP-2, MMP-9的表达与临床病理特征的关系 胃癌组织中SNCG, MMP-2, MMP-9的表达与胃癌浸润深度、淋巴结转移及TNM分期均显著相关(均$P<0.05$). 但与患者的年龄、性别及胃癌分化程度无显著相关(均$P>0.05$)，在T1+T2、T3+T4阳性表达率分别为16.7%(1/6)和70.4%(38/54)，16.7%(1/6)和81.5%(44/54)，16.7%(1/6)和74.1%(40/54)，浸润越深，表达越强，在Ⅰ+Ⅱ期、Ⅲ+Ⅳ期阳性表达率分别为15.8%(3/19)和87.8%(36/41)，52.6%(10/19)和85.4%(35/41)，47.4%(9/19)和78.0%(32/41)，分期越晚，表达越强. SNCG在无淋巴结转移及有淋巴结转移的阳性表达率分别为17.6%(3/17)和83.7%(36/43)，52.9%(9/17)和83.7%(36/43)，35.3%(6/17)和81.4%(35/43)，淋巴结转移越多，表达越强(表2).

2.3 胃癌SNCG, MMP-2, MMP-9表达的相关性

表 2 SNCG, MMP-2, MMP-9与胃癌临床病理特征的关系

临床病理特征	*n*	SNCG		*P*	MMP-2		*P*	MMP-9		*P*
		阴性	阳性		阴性	阳性		阴性	阳性	
年龄										
<50岁	6	2	4	0.7182	3	3	0.3203	1	5	0.7114
≥50岁	54	19	35		12	42		18	36	
性别										
男	48	15	33	0.3790	11	37	0.7094	14	34	0.6272
女	12	6	6		4	8		5	7	
浸润深度										
T1和T2	6	5	1	0.0304	5	1	0.0029	5	1	0.0162
T3和T4	54	16	38		10	44		14	40	
淋巴结转移										
有	43	7	36	0.0000	7	36	0.0315	8	35	0.0005
无	17	14	3		8	9		11	6	
TNM分期										
Ⅰ, Ⅱ	19	16	3	0.0000	9	10	0.0162	10	9	0.0175
Ⅲ, Ⅳ	41	5	36		6	35		9	32	
分化程度										
高分化, 中分化	36	11	25	0.3767	7	29	0.2235	10	26	0.4277
低分化, 印戒, 黏液	24	10	14		8	16		9	15	

表 3 胃癌组织SNCG, MMP-2, MMP-9表达的关系

	SNCG		*r*	*P*	MMP-9		*r*	*P*
	−	+			−	+		
MMP-2								
−	10	5	0.383	0.0025	9	6	0.352	0.0059
+	11	34			10	35		
MMP-9								
−	14	5	0.552	0.0000				
+	7	34						

胃癌组织中34例SNCG与MMP-2同时阳性表达, 10例SNCG与MMP-2同时阴性表达, SNCG与MMP-2表达呈正相关($P<0.05$). 34例SNCG与MMP-9同时阳性表达, 14例SNCG与MMP-9同时阴性表达, SNCG与MMP-2表达呈正相关($P<0.05$). 35例MMP-2与MMP-9同时阳性表达, 9例MMP-2与MMP-9同时阴性表达, SNCG与MMP-2表达呈正相关($P<0.05$, 表3).

3 讨论

目前, 对于胃癌发展和演进过程中的癌症相关基因的研究已获得了一定的进展, 但其确切的病因学、发病机制以及浸润和转移的机制仍未完全明了. 肿瘤从开始形成到浸润和转移, 经历了3个重要阶段: 细胞粘连、局部蛋白酶解及细胞动力增加和迁移. 有许多证据表明在癌细胞侵袭转移过程中, 涉及许多特殊基因及其表达产物, 其中包括促进肿瘤细胞转移发生的转移基因和抑制转移发生的转移抑制基因. SNCG, 又称为乳腺特异基因BCSG1或persyn, 属于Synuclein家庭成员. 近年来的研究发现, SNCG的表达与乳腺癌细胞的生长、浸润、转移和预后有关, 该基因在乳腺癌中过度表达, 导致肿瘤易转移和预后较差. 国内有学者研究证实SNCG在多种肿瘤组织中呈广谱表达[4]. MMPs是一类高度保守的依赖于锌离子的内切蛋白水解酶家族, 可降解基底膜和细胞外基质的大多数蛋白质, 与多种肿瘤的侵袭和转移有关[5-7]. 但SNCG

■创新盘点

本文对SNCG在胃癌组织的表达进行了研究, 探讨了其表达与临床病理的关系, 首次分析了胃癌组织SNCG, MMP-2, MMP-9表达的相关性及其意义, 初步探讨了SNCG可能的作用机制, 为以后更深入的研究打下基础.

■同行评价
本研究对照设计合理, 文献引用恰当, 有一定的科学性和创新性, 但实验方法有待改进.

及MMPs与胃癌的发生、发展及侵袭、转移的关系研究不多. 本研究我们采用免疫组化法对60例胃癌组织中SNCG及MMP-2、MMP-9表达情况进行检测, 以探讨他们在胃癌发生、发展及侵袭、转移中的作用.

Synucleins是一类在种属中具有高度保守性的小分子神经蛋白家族, 目前有三个成员α、β和γ Synuclein[8-10]. 目前研究表明SNCG在多种肿瘤组织如肝癌、食管癌、胃癌、肺癌及乳腺癌中呈广谱表达, 存在较高的异常表达率, 但在癌旁非肿瘤组织中少见表达. 我们的研究也显示胃癌组织中SNCG的阳性表达率明显高于正常胃黏膜, 此结果提示SNCG表达的上调与胃癌的恶性演进有关. 有作者报道在多种肿瘤细胞中发现SNCG的第1个外显子出现低甲基化, 且SNCG第1个外显子的低甲基化和SNCG mRNA的表达密切相关, 这提示SNCG基因表达的上调与低甲基化有关[3-4,11]. 也有作者认为SNCG表达的上调与转录因子AP-1和SP-1的激活作用有关[12]. 有关SNCG在人类肿瘤中表达与肿瘤侵袭转移的关系, 国内外许多作者做了大量的研究. Jia *et al*[2]通过体外培养乳腺癌细胞及裸鼠成瘤实验证实SNCG促进乳腺癌细胞的生长和分化, 增加乳腺癌细胞的活动性, 促进乳腺癌的浸润和转移. Zhao *et al*[13]用免疫组化在肝癌组织检测SNCG的表达, 阳性率为65.7%(46/70), Ⅲ/Ⅳ期(44/50, 88%)明显高于Ⅰ/Ⅱ期(2/20, 10%)(P<0.0001), 有远处转移的(15/15, 100%)明显高于无转移的(31/55, 56.4%)(P<0.002). 此外, 在部分肿瘤患者的血清和尿液中检测到了SNCG的存在. Liu *et al*[4]研究发现SNCG蛋白在Ⅱ-Ⅳ期的肝癌、食管癌、前列腺癌、子宫颈癌、乳腺癌及肺癌中表达率为100%, 在Ⅱ-Ⅳ期的胃癌及结肠癌中表达率分别为81.2%及78.5%, 而在0-Ⅰ期的上述癌中表达率≤20%. 他们同时研究证实SNCG蛋白表达与前列腺癌、乳腺癌及肺癌的淋巴结转移有关, 因缺乏足够的病例, 研究未证实SNCG蛋白表达与肝癌、食管癌、胃癌、子宫颈癌、结肠癌的淋巴结转移有统计学关系, 但发现SNCG蛋白表达与多种恶性肿瘤的远处转移有关. 我们观察了SNCG的表达与胃癌临床病理特征的关系, 发现SNCG的表达与胃癌的浸润深度、淋巴结转移及TNM分期有关, 即浸润越深、有淋巴结转移及TNM分期晚者SNCG表达越高, 这提示SNCG在胃癌演进中起着重要的促进作用, 这与SNCG在其他肿瘤演进中的表现是吻合的. 大量研究证明SNCG在肿瘤浸润转移的各个环节起着重要的作用: SNCG能和MAPs(微管相关蛋白)作用调节细胞骨架的结构和装配动态, 增强细胞的运动性; SNCG能明显抑制肿瘤生长抑制因子OM, 从而促进肿瘤细胞的增殖[2]. 有研究发现当视网膜母细胞瘤细胞系中SNCG过表达时, 明显促进MMP-2和MMP-9的表达, 引起更多转移表型的形成[14].

MMP-2和MMP-9是基质金属蛋白酶(MMP)家族的重要成员. 有关MMP-2和MMP-9在人类肿瘤中表达与肿瘤侵袭转移的关系, 国内外许多作者做了大量的研究. 陈洪雷 *et al*[15]研究发现, 随着肺癌原发肿瘤的增长、淋巴结浸润和远处转移的出现, MMP-2、MMP-9的表达率逐步增高, 差异有显著性. 同时肺癌的临床分期与上述指标的表达呈正相关, 说明他们的表达与肺癌的进展程度相关. MMP-2和MMP-9能降解细胞外基质和基底膜, 促进肿瘤间质血管的新生, 与肿瘤的浸润及转移有关. Davies *et al*[16]发现MMP-2和MMP-9的水平随膀胱的分级增高而升高, 侵袭性肿瘤明显高于表浅性肿瘤. 有学者研究发现食管癌组织中MMP-2和MMP-9表达率明显高于正常组织, 而且MMP-2和MMP-9在淋巴结转移组阳性表达率明显高于无淋巴结转移组[17-18]. 吕增发 *et al*[19]在研究中发现肝癌中MMP-2、MMP-9的表达比周围组织高, 而且其活性增高与肝癌细胞对门静脉和包膜浸润以及发生肝内转移、肿瘤复发密切相关. 有作者发现胃癌中MMP-2、MMP-9表达增强. Mönig *et al*[20]观察114例胃癌患者, 其中93例癌组织MMP-2表达阳性, 并且MMP-2表达与胃癌进展及其淋巴结转移正相关. 而且随着浸润程度由黏膜层到浆膜外的加深, MMP-2的阳性表达逐渐增加. 潘留兰 *et al*[21]应用免疫组化SP法检测87例胃癌组织、癌旁组织及正常胃组织中MMP-2的表达情况, 发现MMP-2在正常胃组织表达率为阴性, 在癌旁组织中有低表达, 为18.4%, 在胃癌组织中表达率明显增高, 为85.1%, 且表达率的高低与淋巴结转移、分化程度、浸润程度呈密切相关性(P<0.05). 王璐 *et al*[22]研究发现随着癌组织浸润深度的增加, 胃癌细胞内MMP-9的含量逐渐增高, 淋巴转移阳性组MMP-9表达率高于阴性组. 本研究发现正常胃黏膜中MMP-2和MMP-9的阳性表达率明显低于胃癌组织, 且胃癌中浸润越深、有淋巴结转移及TNM分期晚者MMP-2和MMP-9的阳性表达越高, 这与其

他作者的发现是一致的, 提示基质金属蛋白酶MMP-2, MMP-9也参与了胃癌的侵袭转移过程.

Jia *et al*[2]发现当乳腺癌细胞中SNCG过表达时, 明显促进MMP-2和MMP-9的表达, 引起更多转移表型的形成. Surgucheva *et al*[14]在视网膜母细胞瘤的研究中发现转染SNCG的细胞的基质金属蛋白酶MMP-2、MMP-9表达增强, 从而通过降解及重塑细胞外基质, 以利于肿瘤细胞的迁移穿过细胞基质、基底膜、血管及淋巴管而向远处侵袭. SNCG可能通过激活MAPK信号通路磷酸化激活AP-1, 而导致MMP-2、MMP-9基因转录活性的增强. 本研究发现SNCG的表达与MMP-2和MMP-9的表达呈正相关, 这提示SNCG对MMP-2和MMP-9可能有上调作用. MMP是一类与肿瘤侵袭转移密切相关的蛋白水解酶, 我们推测其机制可能是SNCG通过上调MMP-2和MMP-9的表达从而促进胃癌的浸润和转移. 本研究同时发现MMP-2的表达和MMP-9的表达呈正相关, 这提示MMP-2和MMP-9在胃癌浸润和转移过程中可能有协同作用, 共同参与了胃癌的恶性演进.

总之, 本研究得出如下结论: SNCG、MMP-2和MMP-9在胃癌中显著高表达, 他们在胃癌的浸润转移中起重要作用, SNCG和MMP-2、MMP-9异常表达可能协同参与胃癌的发生、发展过程, 检测SNCG和MMP-2、MMP-9可作为反映胃癌病理学特点的参考指标.

4 参考文献

1 Ji H, Liu YE, Jia T, Wang M, Liu J, Xiao G, Joseph BK, Rosen C, Shi YE. Identification of a breast cancer-specific gene, BCSG1, by direct differential cDNA sequencing. *Cancer Res* 1997; 57: 759-764

2 Jia T, Liu YE, Liu J, Shi YE. Stimulation of breast cancer invasion and metastasis by synuclein gamma. *Cancer Res* 1999; 59: 742-747

3 Gupta A, Godwin AK, Vanderveer L, Lu A, Liu J. Hypomethylation of the synuclein gamma gene CpG island promotes its aberrant expression in breast carcinoma and ovarian carcinoma. *Cancer Res* 2003; 63: 664-673

4 Liu H, Liu W, Wu Y, Zhou Y, Xue R, Luo C, Wang L, Zhao W, Jiang JD, Liu J. Loss of epigenetic control of synuclein-gamma gene as a molecular indicator of metastasis in a wide range of human cancers. *Cancer Res* 2005; 65: 7635-7643

5 Westermarck J, Kähäri VM. Regulation of matrix metalloproteinase expression in tumor invasion. *FASEB J* 1999; 13: 781-792

6 Itoh Y, Nagase H. Matrix metalloproteinases in cancer. *Essays Biochem* 2002; 38: 21-36

7 Curran S, Murray GI. Matrix metalloproteinases: molecular aspects of their roles in tumour invasion and metastasis. *Eur J Cancer* 2000; 36: 1621-1630

8 Lavedan C, Leroy E, Dehejia A, Buchholtz S, Dutra A, Nussbaum RL, Polymeropoulos MH. Identification, localization and characterization of the human gamma-synuclein gene. *Hum Genet* 1998; 103: 106-112

9 Lavedan C. The synuclein family. *Genome Res* 1998; 8: 871-880

10 Clayton DF, George JM. The synucleins: a family of proteins involved in synaptic function, plasticity, neurodegeneration and disease. *Trends Neurosci* 1998; 21: 249-254

11 Yanagawa N, Tamura G, Honda T, Endoh M, Nishizuka S, Motoyama T. Demethylation of the synuclein gamma gene CpG island in primary gastric cancers and gastric cancer cell lines. *Clin Cancer Res* 2004; 10: 2447-2451

12 Lu A, Zhang F, Gupta A, Liu J. Blockade of AP1 transactivation abrogates the abnormal expression of breast cancer-specific gene 1 in breast cancer cells. *J Biol Chem* 2002; 277: 31364-31372

13 Zhao W, Liu H, Liu W, Wu Y, Chen W, Jiang B, Zhou Y, Xue R, Luo C, Wang L, Jiang JD, Liu J. Abnormal activation of the synuclein-gamma gene in hepatocellular carcinomas by epigenetic alteration. *Int J Oncol* 2006; 28: 1081-1088

14 Surgucheva IG, Sivak JM, Fini ME, Palazzo RE, Surguchov AP. Effect of gamma-synuclein overexpression on matrix metalloproteinases in retinoblastoma Y79 cells. *Arch Biochem Biophys* 2003; 410: 167-176

15 陈洪雷, 刁路明, 刘铭球, 唐志佼, 夏东, 王敏, 陈德基. MMP-2、TIMP-2、bFGF在大鼠肺鳞癌癌变过程中的动态表达. 肿瘤 2002; 22: 375-379

16 Davies B, Waxman J, Wasan H, Abel P, Williams G, Krausz T, Neal D, Thomas D, Hanby A, Balkwill F. Levels of matrix metalloproteases in bladder cancer correlate with tumor grade and invasion. *Cancer Res* 1993; 53: 5365-5369

17 陈美芳, 季峰, 厉有名. 食管癌基质金属蛋白酶及其组织抑制剂表达的研究. 中华消化杂志 2002; 22: 181-182

18 温洪涛, 张蕾, 高冬玲, 李素红, 宋一民, 李继昌. 基质金属蛋白酶9 mRNA在食管癌中的表达. 中华消化杂志 2002; 22: 52-55

19 吕增发, 严秦川, 刘玉明, 王林. 原发性肝癌中基质金属蛋白酶表达的临床意义. 陕西医学杂志 2005; 34: 667-668

20 Mönig SP, Baldus SE, Hennecken JK, Spiecker DB, Grass G, Schneider PM, Thiele J, Dienes HP, Hölscher AH. Expression of MMP-2 is associated with progression and lymph node metastasis of gastric carcinoma. *Histopathology* 2001; 39: 597-602

21 潘留兰, 鲍晓蕾, 陈永胜, 王艳芬, 娄燕. MMP-2、MMP-7蛋白在胃癌组织中表达的意义. 中国实验诊断学 2007; 11: 84-86

22 王璐, 李玉林, 张丽红, 高旭兰, 吴珊, 寇伯君, 朱桂彬, 李岩. MMP-9在胃癌组织中的表达及对血管新生和肿瘤进展的影响. 临床与实验病理学杂志 2002; 18: 163-166

编辑 李军亮 电编 何基才

世界华人消化杂志®
wcjd@wjgnet.com

世界华人消化杂志 2008年10月28日; 16(30): 3406-3409
ISSN 1009-3079 CN 14-1260/R

临床研究 CLINICAL RESEARCH

ADAM23基因在结直癌中的表达及其意义

王夫景, 张 强, 于洪亮, 李胜龙

■背景资料
ADAM23基因位于人染色体2q33上. 参与细胞黏附过程, 与细胞-细胞及细胞-基质间的黏连融合有关. 随着对研究的深入, 很多证据表明ADAM23基因与人类胃癌、脑肿瘤、乳腺癌、胰腺癌等疾病有关.

王夫景, 张强, 李胜龙, 哈尔滨医科大学附属二院普通外科 黑龙江省哈尔滨市 150086
于洪亮, 大庆油田总医院集团 黑龙江省大庆市 163712
黑龙江省科技攻关资金资助项目, No. GC06C416-01
王夫景, 主任医师, 教授. 从事结直肠癌的基因治疗, 尤其是直肠癌低位保肛技术的研究.
作者贡献分布: 此课题由王夫景设计及撰写; 研究过程由张强完成; 研究所用新试剂及分析工具由于洪亮提供; 数据分析由李胜龙完成.
通讯作者: 王夫景, 150086, 黑龙江省哈尔滨市, 哈尔滨医科大学附属二院普通外科. wangfujing-hyd@163.com
收稿日期: 2008-07-17 修回日期: 2008-09-15
接受日期: 2008-09-17 在线出版日期: 2008-10-28

Expression of ADAM23 gene and its significance in human colorectal cancer

Fu-Jing Wang, Qiang Zhang, Hong-Liang Yu, Sheng-Long Li

Fu-Jing Wang, Qiang Zhang, Sheng-Long Li, Department of General Surgery, the Second Affiliated Hospital of Harbin Medical University, Harbin 150086, Heilongjiang Province, China
Hong-Liang Yu, Department of General Surgery, Daqing Oilfield General Hospital, Daqing 163712, Heilongjiang Province, China
Supported by: the Key Science and Technology Foundation of Heilongjiang Province, No. GC06C416-01
Correspondence to: Fu-Jing Wang, Department of General Surgery, the Second Affiliated Hospital of Harbin Medical University, Harbin 150086, Heilongjiang Province, China. wangfujing-hyd@163.com
Received: 2008-07-17 Revised: 2008-09-15
Accepted: 2008-09-17 Pubilshed online: 2008-10-28

Abstract

AIM: To investigate the expression of ADAM23 mRNA and protein in human colorectal cancer and its clinical significance.

METHODS: Forty-five cases with colorectal cancer undergoing surgical treatment in our hospital from 2007 to 2008 were collected. Reverse transcription polymerase chain reaction (RT-PCR) and immunohistochemistry were performed to detect the expression of ADAM23 mRNA and protein respectively in tumor and paratumorous tissues.

RESULTS: The expression levels of ADAM23 mRNA and protein were significantly lower in tumor tissues than those in paratumorous tissues (37.8% *vs* 95.6%, 28.9% *vs* 86.7%; both $P < 0.01$). ADAM23 expression had no correlation with patients' age, sex and tumor size, but markedly related to tumor differentiation degree, infiltration depth, lymph node metastasis and clinical stages ($\chi^2 = 5.688$, 14.79, 11.8172, 11.8172; $P < 0.01$ or 0.05).

CONCLUSION: ADAM23, which is associated with partial biological behaviors, may be involved in the development of colorectal cancer, and it may serve as an important molecular biological indicator in diagnosing and predicting the biological behaviors of colorectal cancer.

Key Words: Colorectal cancer; ADAM23; Reverse transcription polymerase chain reaction; Immunohistochemistry

Wang FJ, Zhang Q, Yu HL, Li SL. Expression of ADAM23 gene and its significance in human colorectal cancer. Shijie Huaren Xiaohua Zazhi 2008; 16(30): 3406-3409

摘要

目的: 探讨ADAM23基因mRNA及蛋白在结直肠癌中的表达规律及其临床意义.

方法: 我院2007-03/2008-03手术治疗的结直肠癌患者45例, 分别取结直肠癌组织标本以及配对癌旁组织标本, 应用逆转录-聚合酶链反应(RT-PCR)和免疫组织化学方法分析患者ADAM23基因mRNA及蛋白的表达进行.

结果: 结直肠癌组织中ADAM23基因mRNA及蛋白的表达明显降低(37.8% *vs* 95.6%, 28.9% *vs* 86.7% 均$P<0.01$), 且其表达与患者的年龄、性别以及肿瘤的大小无关, 而与结直肠癌的分化程度、浸润深度、淋巴结转移和临床分期关系密切($\chi^2 = 5.688$, 14.79, 11.8172, 11.8172, $P<0.01$或0.05).

结论: ADAM23参与了结直肠癌的发展过程, 并与结直肠癌的部分生物学行为有关, 可能成为结直肠癌诊断和判断其生物学特性的重要的分子生物学检测指标.

■同行评议者
曹杰, 主任医师, 广州医学院附属广州市第一人民医院胃肠外科

关键词: 结直肠癌; ADAM23; 基因表达; 逆转录-聚合酶链反应; 免疫组织化学

王夫景, 张强, 于洪亮, 李胜龙. ADAM23基因在结直癌中的表达及其意义. 世界华人消化杂志 2008; 16(30): 3406-3409
http://www.wjgnet.com/1009-3079/16/3406.asp

0 引言

结直肠癌是世界范围内最常见的恶性肿瘤之一, 其发生发展是一个多基因、多阶段的变化过程, 其中癌基因的激活及抑癌基因的失活起重要作用[1]. ADAM23基因位于人类染色体(2q33.3), 是ADAM家族的一员, 属于锌蛋白酶总属的一种跨膜蛋白. 国内我们首次选择ADAM23基因作为靶基因, 采用RT-PCR和免疫组织化学的方法, 对ADAM23基因在结直癌中的表达及其与肿瘤临床病理学特征的关系进行检测和分析.

1 材料和方法

1.1 材料 我院2007-03/2008-03手术治疗的结直肠癌患者45例, 取其癌组织标本以及配对癌旁组织标本, 其中, 高、中分化腺癌27例, 低分化、未分化腺癌18例, 男25例, 女20例, 平均年龄50岁. 每例取新鲜肿瘤组织和距肿瘤边缘10 cm正常黏膜组织各1份. 1组标本以液氮罐冷冻保存备用, 另1组经40 g/L的中性甲醛溶液固定, 常规石蜡包埋4℃保存, 制成4 μm厚连续切片. 所有标本均经病理组织学检查确诊. 一步法RT-PCR试剂盒购自Promega公司, 兔抗人多克隆抗体为Abcam公司产品, 免疫组织化学(链菌素亲生物素2过氧化物酶S2P)试剂盒购自北京索莱宝公司, 紫外可见分光光度仪, Biofuge22R高冷冻离心机, GeneAmpPCRsystem9700 PCR仪.

1.2 方法

1.2.1 组织总RNA的抽提: 取80 mg冷冻保存的组织标本, 剪碎后放入DEPC处理过的匀浆器中, 加入1 mL TRIzol进行研磨, 将匀浆后液体移入经DEPC处理过的1.5 mL灭菌微量离心管(EP)中, 室温下静置3 min, 加入0.2 mL氯仿, 12 500 r/min 4℃离心12 min, 将上清移入另一经DEPC处理过的灭菌EP管中, 加入0.5 mL异丙醇, 于12 500 r/min 4℃离心16 min, 倒去上清, 沉淀半干燥, 用50 μL水融解, 用紫外可见分光光度仪检测RNA的纯度及含量.

1.2.2 RT-PCR: 引物序列参照文献[2](由上海生工公司合成), 上、下游引物序列分别为5'-TATGAGCAGCTGTCCACTCG-3'和5'-CCCCAGCCTGTGCCCCCAAG-3'. 扩增片段长度为249 bp, 采用β-actin为内参对照, 上、下游引物序列分别5'-CCCAGCACAATGAAGATCAAGA TCAT-3'和5'-ATCTGCTGGAAGGTGGACAGCGA-3' . 扩增片段长度为101 bp. 在酶系统中以标准方法合成cDNA第一链, RT体系包括5×Buffer、1.5 mmol/L $MgCl_2$、100 μmol/4 dNTP、500 mg/L Oligod(T)引物、50 U/μL R Nasin等, 总体积25 μL. 在37℃下孵育1 h, 然后95℃灭活5 min终止RT反应. 取2.5 μL上述cDNA产物作为PCR模板进行PCR扩增, 同时以内参照基因β-肌动蛋白(β-actin)作为内参照, PCR反应体系在95℃下变性5 min, 循环条件为95℃ 60 s, 53℃ 60 s, 72℃ 60 s, 共30个循环, 最后延伸10 min. 扩增完毕后取5.0 μL 15 g/L的琼脂糖凝胶电泳分离, 紫外灯下观察电泳带并进行分析.

1.2.3 免疫组织化学染色: 按SP试剂盒说明书进行. 结果判断: 在光镜下有棕黄色颗粒反应出现在细胞膜、细胞质中均为阳性反应细胞, 于5个不同高倍视野相同范围下计数500个细胞及免疫组化染色阳性细胞数, 阳性细胞率<5%计为(-), 等于5%-50%为(+), 大于50%-75%为(++), >75%为(+++).

统计学处理 用SPSS11.0分析软件对结果进行统计学处理, 组间差异用χ^2检验.

2 结果

2.1 ADAM23基因mRNA的表达 45例结直肠正常黏膜中ADAM23 mRNA为高表达, 其阳性率为(95.6%)43/45, 而45例结直肠癌组织中, 仅有17例表达阳性(37.8%)17/45, 其余均为低表达或缺失, 两者间差异有非常显著性(χ^2 = 33.8, P<0.0001, 图1, 表1).

2.2 ADAM23蛋白的表达 阳性表达为细胞膜或细胞质中呈现棕黄色颗粒且阳性细胞百分比≥5%. 45例正常结直肠黏膜ADAM23蛋白免疫组织化学染色阳性表达率为(86.7%)39/45, 而45例结直肠癌组织ADAM23蛋白免疫组织化学染色阳性表达率仅为(28.9%)13/45, 两者间存在显著性差异 (χ^2 = 30.7895, P<0.0001, 图2, 表1).

2.3 结直肠癌中ADAM23基因表达与大肠癌临床病理特征间的关系 ADAM23基因表达与患者的年龄、性别以及肿瘤的大小无关(P>0.05), 但与肿瘤的分化程度、浸润深度、淋巴结转移及临床分期有关. 高、中分化的结直肠癌组织中, ADAM23 mRNA及蛋白的表达阳性率明显高于

■相关报道
目前, 对于ADAM 23基因的研究多数集中在神经系统. Sun *et al*应用RT-PCR方法对不同发育阶段的大鼠脑组织研究表明, A DAM23分子的一个亚型ADAM23γ在大鼠胚胎和婴儿脑组织中表达, 在出生后10 d表达消失.

■**创新盘点**
本文应用RT-PCR和免疫组织化学方法，检测ADAM23 mRNA和蛋白在结直肠癌中的表达情况，探讨ADAM23基因表达与结直肠癌临床病理特征间的关系.

表 1 大肠癌及正常黏膜组织中ADAM23 mRNA和蛋白的表达 (n = 45)

组织	ADAM23 mRNA表达		P	ADAM23蛋白表达		P
	阳性	阴性		阳性	阴性	
大肠癌组织	17	28	<0.01	13	32	<0.01
正常大肠组织	43	2		39	6	

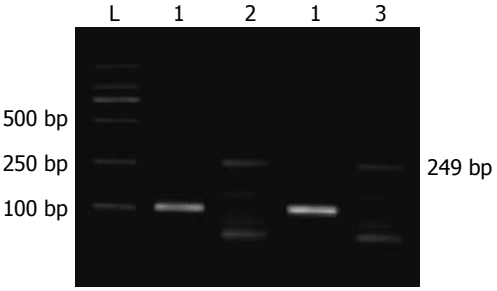

图 1 ADAM23基因mRNA表达水平. L: DL2000; 1: β-actin; 2: 正常结直肠黏膜; 3: 结直肠癌组织.

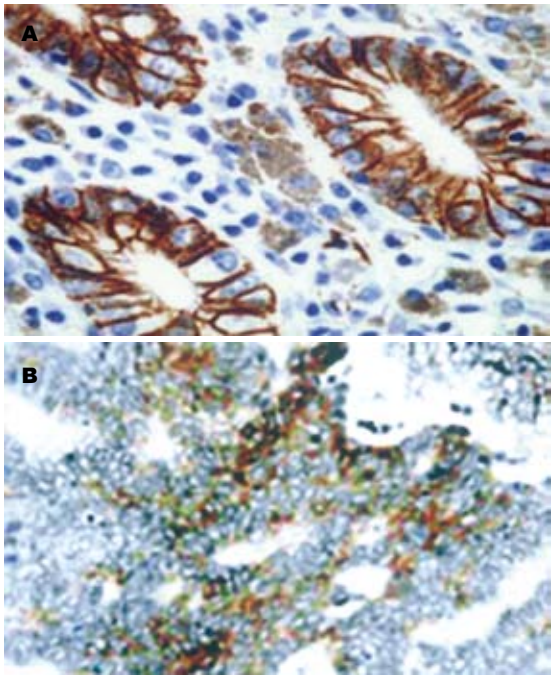

图 2 ADAM23蛋白在结直肠组织中的表达. A: 正常结直肠黏膜(免疫组化染色×200); 结直肠癌组织(免疫组化染色×100).

■**应用要点**
本实验研究主要从分子生物学入手，对ADAM23在肿瘤转移中发挥的重要作用展开研究，ADAM23基因可能成为反映结、直肠癌发生、发展和预后的重要指标. 所以深入研究细胞表面黏附因子在结、直肠癌转移中的作用机制和临床意义，可望为开展新型有效的肿瘤治疗方法开辟新的途径.

低分化和未分化癌(χ^2 = 5.688, P = 0.0171<0.05); 随着浸润深度的增加，表达的阳性率逐渐下降，未达浆膜的结直肠癌与已达浆膜的结直肠癌中，ADAM23基因的表达差异有非常显著性(χ^2 = 14.79, P = 0.0001<0.01); 有淋巴结转移者，ADAM23基因的表达低于无淋巴结转移者(χ^2 = 11.8172, P = 0.0006<0.01); TNM分期中，Ⅲ、Ⅳ期结直肠癌的ADAM23阳性表达率明显低于Ⅰ、Ⅱ期，差异具有显著性(χ^2 = 11.8172, P =0.0006<0.01).

表 2 不同类型的结直肠癌组织的ADAM23mRNA的表达

分组	n	阳性	阴性	P
性别				>0.05
男	25	9	16	
女	20	8	12	
年龄				>0.05
<50	19	8	11	
≥50	26	9	17	
肿瘤大小				>0.05
≤5 cm	27	10	17	
>5 cm	18	7	11	
淋巴结转移				<0.01
无	25	15	10	
有	20	2	18	
侵润深度				<0.01
未达浆膜层	26	16	10	
已达浆膜层	19	1	18	
分化程度				<0.05
高中分化	27	14	13	
低未分化	18	3	15	
临床分期				<0.01
Ⅰ、Ⅱ	25	15	10	
Ⅲ、Ⅳ	20	2	18	
部位				>0.05
结肠	16	5	11	
直肠	29	12	17	

3 讨论

ADAM23(GenBank Accession No. AB009672)属于ADAM家族的一员[3]. 自1998年开始Black *et al* 相继对ADAM家族展开研究，ADAM家族是属于锌蛋白酶总属的一种跨膜蛋白. 其主要功能涉及到细胞膜的融合、细胞因子和生长因子的脱落、细胞迁移及决定细胞命运等很多方面. 还参与调节肌肉生长和受精等一些过程. ADAM家族成员ADAM23作为一种抑癌基因，在国外有关报道称：ADAM23作为一种抑癌基因与乳腺癌[4]、前列腺癌[5]、小细胞肺癌[6]、恶性胶质瘤[7]、胃癌[8]、胰腺癌[9]、喉癌[10]等恶性肿瘤的发生和发展有密切关系，但在结直肠癌中未见

任何报道.

Fabricio *et al*研究表明[2], 原发性乳腺癌患者存在高频率的ADAM23基因甲基化现象, 导致ADAM23基因的mRNA表达向下调节, 并且ADAM23基因的失活可促进乳腺肿瘤的发生和发展. Takada *et al*研究发现[11], ADAM23基因启动子区域甲基化导致ADAM23基因失活可能是胃癌的一种致癌因素, 并认为ADAM23基因作为胃癌的一种抑癌基因, 具有研究价值.

本实验采用RT-PCR和免疫组化方法分别从分子生物学和细胞形态学两个方面检测ADAM23 mRNA和蛋白的表达情况, 本实验发现, 在结直癌组织中ADAM23 mRNA及蛋白表达均明显下调, 提示结直肠癌细胞的生长抑制和凋亡减少, 从一定意义上说明ADAM23基因在结直肠组织中呈现低表达或失活, 其正常表达可能是一种抑癌发生因素. 当然, 也不能完全排除由于实验的偏差造成不相关的可能, 这一切均需进一步的工作予以证明. 本结果还显示了RT-PCR方法在检测ADAM23基因表达时其敏感性高于免疫组化方法, 其原因可能是转录水平的mRNA表达先于翻译水平的蛋白质表达, 进行检测的时刻, 细胞中的mRNA还未翻译出足以显示免疫反应的最低蛋白量, 可能会出现有mRNA表达而无蛋白表达的现象. 本结果还显示了ADAM23的表达与结直肠癌的淋巴结转移、肿瘤分化程度、浆膜侵犯程度和TNM分期有关, 表明ADAM23基因可能参与了结直肠癌细胞的分化. 浸润和淋巴结转移的调节, 随临床分期的进展, 其表达率下降, 说明ADAM23基因的失活参与了结直肠癌的发生发展过程, 但目前, ADAM23对结直肠癌发生、发展和转移的影响机制尚不清楚, 其对结直肠癌肿瘤细胞生长和转移的影响还需进一步研究. 由于本资料缺少大量的病例随诊, 其临床意义尚待进一部确定.

4 参考文献

1 杨维良, 张东伟. 我国大肠癌外科实验研究的现状与展望. 中华实验外科杂志 2003; 20: 869-870

2 Costa FF, Verbisck NV, Salim AC, Ierardi DF, Pires LC, Sasahara RM, Sogayar MC, Zanata SM, Mackay A, O'Hare M, Soares F, Simpson AJ, Camargo AA. Epigenetic silencing of the adhesion molecule ADAM23 is highly frequent in breast tumors. *Oncogene* 2004; 23: 1481-1488

3 Seals DF, Courtneidge SA. The ADAMs family of metalloproteases: multidomain proteins with multiple functions. *Genes Dev* 2003; 17: 7-30

4 O'Shea C, McKie N, Buggy Y, Duggan C, Hill AD, McDermott E, O'Higgins N, Duffy MJ. Expression of ADAM-9 mRNA and protein in human breast cancer. *Int J Cancer* 2003; 105: 754-761

5 McCulloch DR, Akl P, Samaratunga H, Herington AC, Odorico DM. Expression of the disintegrin metalloprotease, ADAM-10, in prostate cancer and its regulation by dihydrotestosterone, insulin-like growth factor I, and epidermal growth factor in the prostate cancer cell model LNCaP. *Clin Cancer Res* 2004; 10: 314-323

6 Shintani Y, Higashiyama S, Ohta M, Hirabayashi H, Yamamoto S, Yoshimasu T, Matsuda H, Matsuura N. Overexpression of ADAM9 in non-small cell lung cancer correlates with brain metastasis. *Cancer Res* 2004; 64: 4190-4196

7 Kodama T, Ikeda E, Okada A, Ohtsuka T, Shimoda M, Shiomi T, Yoshida K, Nakada M, Ohuchi E, Okada Y. ADAM12 is selectively overexpressed in human glioblastomas and is associated with glioblastoma cell proliferation and shedding of heparin-binding epidermal growth factor. *Am J Pathol* 2004; 165: 1743-1753

8 Carl-McGrath S, Lendeckel U, Ebert M, Roessner A, Rocken C. The disintegrin-metalloproteinases ADAM9, ADAM12, and ADAM15 are upregulated in gastric cancer. *Int J Oncol* 2005; 26: 17-24

9 Hagihara A, Miyamoto K, Furuta J, Hiraoka N, Wakazono K, Seki S, Fukushima S, Tsao MS, Sugimura T, Ushijima T. Identification of 27 5' CpG islands aberrantly methylated and 13 genes silenced in human pancreatic cancers. *Oncogene* 2004; 23: 8705-8710

10 Calmon MF, Colombo J, Carvalho F, Souza FP, Filho JF, Fukuyama EE, Camargo AA, Caballero OL, Tajara EH, Cordeiro JA, Rahal P. Methylation profile of genes CDKN2A (p14 and p16), DAPK1, CDH1, and ADAM23 in head and neck cancer. *Cancer Genet Cytogenet* 2007; 173: 31-37

11 Takada H, Imoto I, Tsuda H, Nakanishi Y, Ichikura T, Mochizuki H, Mitsufuji S, Hosoda F, Hirohashi S, Ohki M, Inazawa J. ADAM23, a possible tumor suppressor gene, is frequently silenced in gastric cancers by homozygous deletion or aberrant promoter hypermethylation. *Oncogene* 2005; 24: 8051-8060

■同行评价

本研究设计较科学, 数据可靠, 方法合理, 样本量充足, 具有较好的学术价值.

编辑 李军亮 电编 吴鹏朕

世界华人消化杂志®
wcjd@wjgnet.com

世界华人消化杂志 2008年10月28日; 16(30): 3410-3415
ISSN 1009-3079 CN 14-1260/R

文献综述 REVIEW

食管支架研究进展

裴庆山, 刘吉勇

■背景资料
食管支架最初应用于晚期食管癌梗阻患者的姑息治疗, 随着技术的革新及支架制作工艺的逐渐完善, 现食管支架也较多用于食管良性狭窄患者, 但是食管良性狭窄的治疗思路与晚期食管癌的治疗思路是不同的, 因此食管良恶性狭窄支架的选用也不一样.

裴庆山, 刘吉勇, 山东大学附属省立医院消化内科 山东省济南市 250021
作者贡献分布: 文献检索、资料分析和论文撰写由裴庆山完成; 选题和审校由刘吉勇完成.
通讯作者: 刘吉勇, 250021, 山东省济南市经五纬七路324号, 山东省立医院消化内科. liujiyong@medmail.com.cn
电话: 0531-85186355
收稿日期: 2008-07-16 修回日期: 2008-09-12
接受日期: 2008-09-17 在线出版日期: 2008-10-28

Advances in research of esophageal stents

Qing-Shan Pei, Ji-Yong Liu

Qing-Shan Pei, Ji-Yong Liu, Department of Gastroenterology, Shandong Provincial Hospital Affiliated to Shandong University, Jinan 250021, Shandong Province, China
Correspondence to: Ji-Yong Liu, Department of Gastroenterology, Shandong Provincial Hospital Affiliated to Shandong University, 324 Jingwu Weiqi Road, Jinan 250021, Shandong Province, China. liujiyong@medmail.com.cn
Received: 2008-07-16 Revised: 2008-09-12
Accepted: 2008-09-17 Published online: 2008-10-28

Abstract
Esophageal stents were used initially in the palliative treatment of esophageal carcinoma to improve the life quality of the patients in the advanced stage. Along with the appearance of many new kinds of esophageal stents, esophageal stents have been used in the management of the benign esophageal strictures, and clinical effectiveness has been made. This article reviews the application of the esophageal stents in the benign and malignant esophageal strictures.

Key Words: Malignant esophageal stricture; Benign esophageal stricture; Esophageal stents

Pei QS, Liu JY. Advances in research of esophageal stents. Shijie Huaren Xiaohua Zazhi 2008; 16(30): 3410-3415

摘要
食管支架最初用于食管癌的姑息治疗, 提高晚期食管癌的生活质量. 随着各种新型支架的出现, 学者们逐渐尝试将食管支架用于食管良性狭窄的治疗, 并取得了一定的临床效果. 本文就常用食管支架在良恶性食管狭窄中的应用作一综述.

关键词: 食管恶性狭窄; 食管良性狭窄; 食管支架

裴庆山, 刘吉勇. 食管支架研究进展. 世界华人消化杂志 2008; 16(30): 3410-3415
http://www.wjgnet.com/1009-3079/16/3410.asp

■同行评议者
欧希龙, 副教授, 东南大学中大医院消化科

0 引言
食管支架的产生是对食管癌治疗不断探索的产物, 早期食管癌虽然手术可以完全切除, 但是由于早期食管癌症状不明显, 大多食管癌患者只有在晚期出现进食梗阻时才就诊被发现, 此时已失去手术机会, 因此如何解决晚期食管癌患者的进食问题, 改善其晚期的生活质量, 成为临床医生着手解决的问题. 自1983年, Frimberger[1]首先报道了采用金属支架治疗食管狭窄获得成功, 开创了食管癌支架治疗的新时代, 为食管狭窄治疗提供了新思路. 最初的支架只是用于解除梗阻, 并取得了一定临床效用, 随着技术的革新改进, 1991年韩国的Song *et al*[2]将金属食管支架表面被以硅酮膜后, 支架的应用也变得越来越广, 现支架已广泛应用于良恶性食管狭窄、食管瘘口的修补等食管疾病. 早期的金属无覆膜支架因其出血、穿孔、无法取出等并发症多, 已基本退出临床. 现在所用食管支架的类型可谓多种多样的, 每一种支架的优缺点也不尽相同, 下面就临床常用食管支架作一综述.

1 常用食管支架类型
食管支架类型较多, 按照支架材料的不同, 可以将现在临床常用食管支架分为以下: (1)不锈钢金属支架: 属于这一类的支架主要有Wallstent支架及Z型支架等, 前者是由不锈钢合金丝构成网眼管状结构, 此种支架抗外压力强, 不易变形, 但是释放时应精确定位, 释放后无法调整位置和回收, 针对食管下段及贲门的特殊结构设计有FlamingoWallstent支架[3]. Z型食管支架主要有COOK公司、WILSON-COOK公司生产. 江苏西

格玛公司的Z型支架国内已广泛应用, 此类支架的不锈钢丝呈“Z”形排列, 支撑力强, 钢性骨架之间采用软连接, 使支架质感柔软, 具有良好的纵向顺应性, 可以适应弯曲变形的病变部位. 支架在骨架内外覆有高强度医用硅橡胶薄膜, 使肿瘤组织不易长入, 并可耐腐蚀, 且上下口有较软的硅橡胶裙边以减少对组织机械性刺激, 减少支架再狭窄的发生, 因支架上端安装有回收线可回收, 可用于良性狭窄的治疗. (2)记忆金属支架: 镍钛记忆金属有良好的形状记忆功能和优良的弹性, 在4℃以下时, 可任意缩小变形而无弹性, 随着温度的升高, 支架逐渐恢复弹性, 发挥持久扩张作用. 支架与组织生物相容性好, 扩张后的支架与病变组织之间保持良好的顺应性并可维持较好的径向张力, 另外, 支架的柔软性好, 患者的异物感较轻. Ultraflex、Esophacoil Instent支架都属于这一类, 国内常州、南京等多家公司都已生产此种支架, 现临床应用也较普遍. 早期的Ultraflex支架移位率高[4], 后经改进, 将支架两端改为喇叭口, 并安装回收线, 使其移位发生减少并可以回收. Esophacoil Instent支架由单一扁平镍钛金属丝紧密螺旋环绕而成, 采用捆绑式输送器, 现此种支架临床应用较少[5-6]. (3)聚酯塑料支架: Polyflex塑料食管支架美国、德国多家公司生产, 国外应用较多[7-11], 国内未见有报道使用. 此种支架采用聚酯塑料编制网眼, 内覆硅酮膜. 支架上口开口较大, 呈喇叭口状, 以减少移位, 支架中段及远端开口内径相同. 钡线置于支架两端及中间以利于X-ray检查定位, 为方便内镜下检查对应钡线位置支架采用蓝色标记. 此种支架可回收, 支架两端息肉形成再狭窄的几率较小, 但是移位发生率较高.

2 临床应用

2.1 食管恶性狭窄 食管支架最初的研制目的就是解决不能手术治疗的食管癌性狭窄, 重建通道, 解决患者的营养问题, 提高晚期食管癌患者的生活质量, 随着支架技术的发展, 覆膜支架的产生, 食管支架已越来越多的应用于各种食管瘘如食管纵隔瘘、食管气管瘘等的封堵, 并取得了很好的疗效. 已有大量的文献报道[12-28], 食管支架对恶性食管狭窄所致的吞咽困难及食管瘘的治疗是安全、有效的, 这些支架中有金属支架, 也有塑料支架. 但他也只作为一种姑息治疗方法, 提高晚期患者的生活质量[12,15,28], 还未见有明显延长患者生存时间的报道. 近年来, 有学者将放射性粒子安装在食管支架上制成新型支架, 并已有动物实验[29-30]已及临床应用[31]报道其可行性及安全性. 在Guo *et al*[31]的报道中, 将53例病例分为两组, 27例放置放射性支架, 26例放置普通支架作为对照组, 结果1 mo时两组吞咽障碍评分都显著改善, 但2 mo时放射性支架组吞咽评分明显好于对照组. 并且, 放射性支架组患者的平均生存时间及生存时间中位数分别达到8.3 mo及7 mo, 较对照组的3.5 mo及4 mo, 均存在显著性差异. 由此可见, 放射性食管支架不仅缓解了患者的进食状况, 而且起到了一定的放疗的作用, 能够一定程度的延长患者的生存时间. 此种支架有望成为不能手术治疗的食管癌患者的新的治疗方法.

2.2 食管良性狭窄 食管良性狭窄主要有食管癌术后吻合口狭窄、化学烧伤、反流性食管炎所致狭窄、贲门失迟缓症等. 食管支架在恶性狭窄姑息治疗中的临床效果较为确切, 但是在良性食管狭窄中的应用需权衡支架的治疗作用与其并发症之间的利弊关系. 当然在某些食管良性疾病如术后吻合口瘘、穿孔等的治疗中食管支架的使用可使患者获益[32-36], 但是考虑到支架的远期并发症如息肉形成再狭窄、支架移位、难以取出、出血等, 多数学者认为食管良性疾病放置支架治疗需谨慎[37-39]. 目前来说, 还没有一种十分令人满意的食管支架用于良性食管狭窄, 下面综述食管支架在食管良性狭窄治疗中的应用. (1)可回收覆膜金属支架: Song *et al*[40]在研究覆膜金属支架时发现支架2 mo后脱落的患者没有形成新的狭窄, 由此推测良性狭窄治疗中支架放置的最佳时间为4-8 wk, 并设计了可回收金属支架. 最初设计采用不锈钢覆膜支架, 后来改为镍钛合金支架, 在其一系列的研究中[40-43], 取得了较好的治疗效果, 即使支架移除后出现再狭窄的患者对后续(球囊扩张或二次支架置入等)治疗也较前敏感, 效果较放支架前要好. 在文献[42]中由于48%的再狭窄率, 有12例患者没有达到8 wk的预期治疗时间, 并且作者发现支架上口或下口由于组织增生形成的狭窄多在放支架后2-6 wk产生, 因此建议每两周行胃镜或钡餐检查, 一旦发现再狭窄随时移除支架, 否则移除支架将变得困难. 为减少支架带来的再狭窄发生, 国内学者[44]曾用个体化全覆膜食管支架减小支架上口喇叭口的大小或无喇叭口, 并增加两端硅胶膜软裙边的设计, 结果没有再狭窄的发生, 但是, 随之而来的是支架移位增加.

■研发前沿
较多学者认为用于食管良性狭窄的理想支架, 可能有赖于可降解材料, 但是其持续扩张力及机械弹性等方面还有待改进, 还需较多的动物及临床实验的证实.

■**创新盘点**
本文系统总结食管良性狭窄中的支架应用, 并指出各种支架应用中存在的问题及有待改进之处.

(2)聚酯塑料支架: 塑料支架是国外应用较多的可回收食管支架, 已有大量的文献报道[7-11,45-49]其在食管良恶性狭窄, 食管气管瘘, 术后吻合口瘘等中取得了良好的治疗效果, 较之金属支架, 支架两端息肉形成再狭窄及胸痛、出血等并发症的出现几率要小的多, 但是其存在的突出的问题是支架移位. 文献[45-48]中支架移位率分别达到了24%、30%、22%、37%, 在Evrard *et al*[49]的报道中竟高达57%. 支架移位后大都可以通过钳子或套圈将其取出, 但也有难以去除而不得不借助于外科手术的. (3)国内学者Cheng *et al*曾使用暂时性镍钛金属部分覆膜支架治疗食管良性狭窄及贲门失弛缓症患者, 此种支架口近端1-2 cm为无覆膜区, 支架上口为大喇叭, 借此以增加支架的稳定性, 减少移位[50-52]. 为了防止肉芽组织长入支架上口无覆膜处导致无法取出, 此种支架需在置入3-7 d时取出. 通过比较支架置入前后及取出后食管的内径, 吞咽评分及支架置入的主要并发症, 并作了中远期疗效分析, 发现此种支架较之球囊扩张术及永久性支架治疗良性狭窄的中远期疗效要好. (4)可降解食管支架: 由于金属及塑料支架用于食管良性狭窄的都存在明显弊端, 较多学者将目光投向了可降解材料食管支架[53-55]. 医用可降解材料中应用最广的当属聚乳酸, 其作为骨折内固定材料、手术缝合线、药物控释等早已用于临床, 且有血管内支架的运用. 聚乳酸的良好组织相容性, 无毒性及可降解性早已临床证实, 聚乳酸食管支架的开发有望解决食管支架置入后的诸多并发症如息肉形成再狭窄, 出血感染等, 且此种支架不用取出可自行降解, 减少了取出时支架对食管的损伤. 最早的聚乳酸可降解食管支架的报道见于日本学者Tanaka *et al*[56], 在另一位日本学者Saito *et al*[57]最近的研究中, 13例患者经聚乳酸可降解支架治疗, 随访7 mo至2年没有发现再狭窄. 但是其中有7例患者是ESD术后预防性的置入支架, 只有6例是用于食管狭窄的球囊扩张后的后续治疗, 因此作为食管良性狭窄的一种治疗手段还有待大量病例的研究. 此种支架自我扩展性及机械强度较差, 以致其放置过程不同于金属支架, 较为复杂, 且置入后还需别针固定于食管壁上以防其移位脱落. 由于聚乳酸的降解, 10/13的支架在10-21 d即出现脱位, 这一时间对食管狭窄的治疗是否足够也有待进一步证实.

总之, 食管支架用于良性狭窄的治疗效果还不理想, 需综合考虑其利弊关系, 可降解材料食管支架有望成为一种理想的支架, 但是其应用前景还有待较多临床资料的证实.

3 常见并发症及处理

(1)胸骨后疼痛: 是支架置入后最常见的并发症, 其发生主要与支架对食管壁的缓慢扩张撕裂及支架置入后胃食管反流增加有关, 大都可以通过抑酸、止痛药物治疗后缓解, 有报道发生严重胸痛发生率可达20%左右[43,58]此时需要强止痛药或移除支架. 胃食管反流多见于支架放置于食管下段或贲门处病变的患者, 自许国铭 *et al*[59]研发了防反流食管金属支架后胃食管反流的发生得到了有效控制, 现食管下段的狭窄病变多放置此种支架. (2)支架移位和脱落: 多与患者进食不当及支架本身有关. 患者在支架置入后1-2 wk内最好以流质半流质食物为主, 且注意少食多餐, 对于镍钛合金支架应忌过冷、过热食物以防其变形脱落. 不同支架移位发生率不同, 金属支架移位相比塑料支架移位发生率较低[60], 可能与支架本身的机械扩张力有关. 且同为金属支架, 因支架编制方式或金属材料不同其支架移位率也会有不同[61-62]. 支架移位后多采用内镜下调整或移除支架, 对于不能移除的可考虑外科剖腹或腹腔镜手术. (3)管腔再狭窄: 无覆膜或部分覆膜支架再狭窄率高, 多是由于肿瘤组织长入网眼所致. 全覆膜支架常发生于支架上下两端, 由食管蠕动与上下口之间的剪切力所导致的组织增生形成再狭窄. 再狭窄发生后可放置新的支架[63-64], 也可通过内镜下氩气刀或激光[64]等处理. (4)其他: 如出血、穿孔、食管气管瘘等. 出血多为少量出血, 可术后予止血药预防, 大出血也可见报道, 但都少见. 穿孔、食管瘘发生率虽较低, 但在大量的病例统计中也可以经常遇到[43,64].

4 结论

食管支架在食管狭窄中的治疗已成为一种有效的方法, 现行食管支架类型较多, 各个公司生产的支架也不尽相同, 今后支架的发展方向应着力减少其并发症的发生. 放射性支架已逐渐用于临床, 在姑息治疗的同时起到了一定的杀伤肿瘤细胞的作用, 但是其疗效随访及其会不会加重组织损伤使出血穿孔几率增加等都有待进一步研究. 虽然多种食管支架已用于良性狭窄的治疗, 也取得了一定的治疗效果, 但是仍需研

发新型支架克服现行支架的弊端, 较多学者将目光投向可降解材料, 但在其持续扩张力及机械弹性等方面还有待改进, 其广泛应用还有待时日.

5 参考文献

1 Frimberger E. Expanding spiral--a new type of prosthesis for the palliative treatment of malignant esophageal stenoses. *Endoscopy* 1983; 15 Suppl 1: 213-214

2 Song HY, Choi KC, Cho BH, Ahn DS, Kim KS. Esophagogastric neoplasms: palliation with a modified gianturco stent. *Radiology* 1991; 180: 349-354

3 McIntee BE. The wallstent endoprosthesis. *Gastrointest Endosc Clin N Am* 1999; 9: 373-381

4 Morgan R, Adam A. The radiologist's view of expandable metallic stents for malignant esophageal obstruction. *Gastrointest Endosc Clin N Am* 1999; 9: 431-435

5 Mayoral W, Fleischer DE. The esophacoil stent for malignant esophageal obstruction. *Gastrointest Endosc Clin N Am* 1999; 9: 423-430

6 Wengrower D, Fiorini A, Valero J, Waldbaum C, Chopita N, Landoni N, Judchack S, Goldin E. EsophaCoil: long-term results in 81 patients. *Gastrointest Endosc* 1998; 48: 376-382

7 Radecke K, Gerken G, Treichel U. Impact of a self-expanding, plastic esophageal stent on various esophageal stenoses, fistulas, and leakages: a single-center experience in 39 patients. *Gastrointest Endosc* 2005; 61: 812-818

8 Schubert D, Scheidbach H, Kuhn R, Wex C, Weiss G, Eder F, Lippert H, Pross M. Endoscopic treatment of thoracic esophageal anastomotic leaks by using silicone-covered, self-expanding polyester stents. *Gastrointest Endosc* 2005; 61: 891-896

9 Adler DG, Pleskow DK. Closure of a benign tracheoesophageal fistula by using a coated, self-expanding plastic stent in a patient with a history of esophageal atresia. *Gastrointest Endosc* 2005; 61: 765-768

10 Ott C, Ratiu N, Endlicher E, Rath HC, Gelbmann CM, Schölmerich J, Kullmann F. Self-expanding Polyflex plastic stents in esophageal disease: various indications, complications, and outcomes. *Surg Endosc* 2007; 21: 889-896

11 Tunçözgür B, Savaş MC, Işik AF, Sarimehmetoğlu A, Sanli M, Elbeyli L. Removal of metallic stent by using polyflex stent in esophago-colic anastomotic stricture. *Ann Thorac Surg* 2006; 82: 1913-1914

12 Yajima K, Kanda T, Nakagawa S, Kaneko K, Kosugi S, Ohashi M, Hatakeyama K. Self-expandable metallic stents for palliation of malignant esophageal obstruction: special reference to quality of life and survival of patients. *Dis Esophagus* 2004; 17: 71-75

13 Lee S, Osugi H, Tokuhara T, Takemura M, Kaneko M, Tanaka Y, Fujiwara Y, Nishizawa S, Iwasaki H, Suehiro S. Self-expandable metallic stent for unresectable malignant strictures in the esophagus and cardia. *Jpn J Thorac Cardiovasc Surg* 2005; 53: 470-476

14 Saranovic Dj, Djuric-Stefanovic A, Ivanovic A, Masulovic D, Pesko P. Fluoroscopically guided insertion of self-expandable metal esophageal stents for palliative treatment of patients with malignant stenosis of esophagus and cardia: comparison of uncovered and covered stent types. *Dis Esophagus* 2005; 18: 230-238

15 Xinopoulos D, Dimitroulopoulos D, Moschandrea I, Skordilis P, Bazinis A, Kontis M, Paraskevas I, Kouroumalis E, Paraskevas E. Natural course of inoperable esophageal cancer treated with metallic expandable stents: quality of life and cost-effectiveness analysis. *J Gastroenterol Hepatol* 2004; 19: 1397-1402

16 Maroju NK, Anbalagan P, Kate V, Ananthakrishnan N. Improvement in dysphagia and quality of life with self-expanding metallic stents in malignant esophageal strictures. *Indian J Gastroenterol* 2006; 25: 62-65

17 Nam DH, Shin JH, Song HY, Jung GS, Han YM. Malignant esophageal-tracheobronchial strictures: parallel placement of covered retrievable expandable nitinol stents. *Acta Radiol* 2006; 47: 3-9

18 Johnson E, Enden T, Noreng HJ, Holck-Steen A, Gjerlaug BE, Morken T, Johannessen HO, Drolsum A. Survival and complications after insertion of self-expandable metal stents for malignant oesophageal stenosis. *Scand J Gastroenterol* 2006; 41: 252-256

19 Dormann AJ, Eisendrath P, Wigginghaus B, Huchzermeyer H, Devière J. Palliation of esophageal carcinoma with a new self-expanding plastic stent. *Endoscopy* 2003; 35: 207-211

20 Shim CS, Jung IS, Cheon YK, Ryu CB, Hong SJ, Kim JO, Cho JY, Lee JS, Lee MS, Kim BS. Management of malignant stricture of the esophagogastric junction with a newly designed self-expanding metal stent with an antireflux mechanism. *Endoscopy* 2005; 37: 335-339

21 Costamagna G, Shah SK, Tringali A, Mutignani M, Perri V, Riccioni ME. Prospective evaluation of a new self-expanding plastic stent for inoperable esophageal strictures. *Surg Endosc* 2003; 17: 891-895

22 Decker P, Lippler J, Decker D, Hirner A. Use of the Polyflex stent in the palliative therapy of esophageal carcinoma: results in 14 cases and review of the literature. *Surg Endosc* 2001; 15: 1444-1447

23 Baron TH. Expandable metal stents for the treatment of cancerous obstruction of the gastrointestinal tract. *N Engl J Med* 2001; 344: 1681-1687

24 Keller R, Flieger D, Fischbach W, Christl SU. Self-expanding metal stents for malignant esophagogastric obstruction: experience with a new design covered nitinol stent. *J Gastrointestin Liver Dis* 2007; 16: 239-243

25 Verschuur EM, Kuipers EJ, Siersema PD. Esophageal stents for malignant strictures close to the upper esophageal sphincter. *Gastrointest Endosc* 2007; 66: 1082-1090

26 Conigliaro R, Battaglia G, Repici A, De Pretis G, Ghezzo L, Bittinger M, Messmann H, Demarquay JF, Togni M, Blanchi S, Filiberti R, Conio M. Polyflex stents for malignant oesophageal and oesophagogastric stricture: a prospective, multicentric study. *Eur J Gastroenterol Hepatol* 2007; 19: 195-203

27 Lee SH. The role of oesophageal stenting in the non-surgical management of oesophageal strictures. *Br J Radiol* 2001; 74: 891-900

28 Xinopoulos D, Dimitroulopoulos D, Tsamakidis

■应用要点

本文综述了食管支架在良恶性狭窄中应用的最新进展, 并总结各种支架在应用时的优缺点, 对今后食管支架的改进有参考价值.

■同行评价
本文介绍了食管支架各种类型及适应证, 尤其是食管性狭窄的各种支架的选择、放置方法及其存在问题, 内容具有新颖性, 具有重要临床意义.

K, Korkolis D, Fotopoulou A, Bazinis A, Kontis M, Vasilopoulos P, Paraskevas E. Palliative treatment of advanced esophageal cancer with metal-covered expandable stents. A cost-effectiveness and quality of life study. *J BUON* 2005; 10: 523-528
29 Won JH, Lee JD, Wang HJ, Kim GE, Kim BW, Yim H, Han SK, Park CH, Joh CW, Kim KH, Park KB, Shin KM. Self-expandable covered metallic esophageal stent impregnated with beta-emitting radionuclide: an experimental study in canine esophagus. *Int J Radiat Oncol Biol Phys* 2002; 53: 1005-1013
30 Guo JH, Teng GJ, Zhu GY, He SC, Deng G, He J. Self-expandable stent loaded with 125I seeds: feasibility and safety in a rabbit model. *Eur J Radiol* 2007; 61: 356-361
31 Guo JH, Teng GJ, Zhu GY, He SC, Fang W, Deng G, Li GZ. Self-expandable esophageal stent loaded with 125I seeds: initial experience in patients with advanced esophageal cancer. *Radiology* 2008; 247: 574-581
32 Raju GS, Thompson C, Zwischenberger JB. Emerging endoscopic options in the management of esophageal leaks (videos). *Gastrointest Endosc* 2005; 62: 278-286
33 Fiorini A, Fleischer D, Valero J, Israeli E, Wengrower D, Goldin E. Self-expandable metal coil stents in the treatment of benign esophageal strictures refractory to conventional therapy: a case series. *Gastrointest Endosc* 2000; 52: 259-262
34 Mumtaz H, Barone GW, Ketel BL, Ozdemir A. Successful management of a nonmalignant esophageal perforation with a coated stent. *Ann Thorac Surg* 2002; 74: 1233-1235
35 Tsunoda S, Shimada Y, Watanabe G, Nakau M, Imamura M. Covered metallic stent treatment of a patient with spontaneous rupture of the esophagus. *Dis Esophagus* 2001; 14: 254-257
36 Karbowski M, Schembre D, Kozarek R, Ayub K, Low D. Polyflex self-expanding, removable plastic stents: assessment of treatment efficacy and safety in a variety of benign and malignant conditions of the esophagus. *Surg Endosc* 2007 Nov 20. *[Epub ahead of print]*
37 Ackroyd R, Watson DI, Devitt PG, Jamieson GG. Expandable metallic stents should not be used in the treatment of benign esophageal strictures. *J Gastroenterol Hepatol* 2001; 16: 484-487
38 McGrath KM. To stent or not to stent? *Am J Gastroenterol* 2000; 95: 1857-1859
39 Hramiec JE, O'Shea MA, Quinlan RM. Expandable metallic esophageal stents in benign disease: a cause for concern. *Surg Laparosc Endosc* 1998; 8: 40-43
40 Song HY, Park SI, Do YS, Yoon HK, Sung KB, Sohn KH, Min YI. Expandable metallic stent placement in patients with benign esophageal strictures: results of long-term follow-up. *Radiology* 1997; 203: 131-136
41 Song HY, Park SI, Jung HY, Kim SB, Kim JH, Huh SJ, Kim TH, Kim YK, Park S, Yoon HK, Sung KB, Min YI. Benign and malignant esophageal strictures: treatment with a polyurethane-covered retrievable expandable metallic stent. *Radiology* 1997; 203: 747-752
42 Song HY, Jung HY, Park SI, Kim SB, Lee DH, Kang SG, Il Min Y. Covered retrievable expandable nitinol stents in patients with benign esophageal strictures: initial experience. *Radiology* 2000; 217: 551-557
43 Yoon CJ, Shin JH, Song HY, Lim JO, Yoon HK, Sung KB. Removal of retrievable esophageal and gastrointestinal stents: experience in 113 patients. *AJR Am J Roentgenol* 2004; 183: 1437-1444
44 王志强, 王向东, 孙刚, 黄启阳, 杨云生. 全覆膜可取出金属支架治疗难治性食管良性狭窄. 中华消化内镜杂志 2005; 22: 376-379
45 Freeman RK, Ascioti AJ, Wozniak TC. Postoperative esophageal leak management with the Polyflex esophageal stent. *J Thorac Cardiovasc Surg* 2007; 133: 333-338
46 Gelbmann CM, Ratiu NL, Rath HC, Rogler G, Lock G, Schölmerich J, Kullmann F. Use of self-expandable plastic stents for the treatment of esophageal perforations and symptomatic anastomotic leaks. *Endoscopy* 2004; 36: 695-699
47 Hünerbein M, Stroszczynski C, Moesta KT, Schlag PM. Treatment of thoracic anastomotic leaks after esophagectomy with self-expanding plastic stents. *Ann Surg* 2004; 240: 801-807
48 Langer FB, Wenzl E, Prager G, Salat A, Miholic J, Mang T, Zacherl J. Management of postoperative esophageal leaks with the Polyflex self-expanding covered plastic stent. *Ann Thorac Surg* 2005; 79: 398-403; discussion 404
49 Evrard S, Le Moine O, Lazaraki G, Dormann A, El Nakadi I, Devière J. Self-expanding plastic stents for benign esophageal lesions. *Gastrointest Endosc* 2004; 60: 894-900
50 Cheng YS, Li MH, Chen WX, Chen NW, Zhuang QX, Shang KZ. Temporary partially-covered metal stent insertion in benign esophageal stricture. *World J Gastroenterol* 2003; 9: 2359-2361
51 Cheng YS, Li MH, Chen WX, Chen NW, Zhuang QX, Shang KZ. Selection and evaluation of three interventional procedures for achalasia based on long-term follow-up. *World J Gastroenterol* 2003; 9: 2370-2373
52 陈维雄, 程英升, 杨仁杰, 李明华, 庄奇新, 陈尼维, 许建荣, 尚克中. 暂时性金属内支架扩张术介入治疗贲门失弛缓及其中远期疗效分析. 世界华人消化杂志 2000; 8: 896-899
53 Fry SW, Fleischer DE. Management of a refractory benign esophageal stricture with a new biodegradable stent. *Gastrointest Endosc* 1997; 45: 179-182
54 McLoughlin MT, Byrne MF. Endoscopic stenting: where are we now and where can we go? *World J Gastroenterol* 2008; 14: 3798-3803
55 Papachristou GI, Baron TH. Use of stents in benign and malignant esophageal disease. *Rev Gastroenterol Disord* 2007; 7: 74-88
56 Tanaka T, Takahashi M, Nitta N, Furukawa A, Andoh A, Saito Y, Fujiyama Y, Murata K. Newly developed biodegradable stents for benign gastrointestinal tract stenoses: a preliminary clinical trial. *Digestion* 2006; 74: 199-205
57 Saito Y, Tanaka T, Andoh A, Minematsu H, Hata K, Tsujikawa T, Nitta N, Murata K, Fujiyama Y. Usefulness of biodegradable stents constructed of poly-l-lactic acid monofilaments in patients with benign esophageal stenosis. *World J Gastroenterol* 2007; 13: 3977-3980
58 Kim JH, Song HY, Choi EK, Kim KR, Shin JH, Lim JO. Temporary metallic stent placement in the treatment of refractory benign esophageal strictures: results and factors associated with outcome in 55 patients. *Eur Radiol* 2008 Aug 26. *[Epub ahead of print]*
59 许国铭, 李兆申, 王娜, 谢苏庆, 尹宁, 王震, 孟凯, 周鑫

官, 张伯生, 厉有民, 沙正步. 防反流型金属自膨式食管支架的临床应用. 中华消化杂志 1998; 18: 229-231
60 Verschuur EM, Repici A, Kuipers EJ, Steyerberg EW, Siersema PD. New design esophageal stents for the palliation of dysphagia from esophageal or gastric cardia cancer: a randomized trial. *Am J Gastroenterol* 2008; 103: 304-312
61 Dorta G, Binek J, Blum AL, Bühler H, Felley CP, Koelz HR, Lammer F, Lang C, Meier R, Meyenberger C, Meyer-Wyss B, Michetti P, Protiva P, Scheurer U, Weber B, Wiesel P, Vogel S. Comparison between esophageal Wallstent and Ultraflex stents in the treatment of malignant stenoses of the esophagus and cardia. *Endoscopy* 1997; 29: 149-154
62 Siersema PD, Hop WC, van Blankenstein M, van Tilburg AJ, Bac DJ, Homs MY, Kuipers EJ. A comparison of 3 types of covered metal stents for the palliation of patients with dysphagia caused by esophagogastric carcinoma: a prospective, randomized study. *Gastrointest Endosc* 2001; 54: 145-153
63 Neyaz Z, Srivastava DN, Thulkar S, Bandhu S, Gamanagatti S, Julka PK, Chattopadhyaya TK. Radiological evaluation of covered self-expandable metallic stents used for palliation in patients with malignant esophageal strictures. *Acta Radiol* 2007; 48: 156-164
64 Homann N, Noftz MR, Klingenberg-Noftz RD, Ludwig D. Delayed complications after placement of self-expanding stents in malignant esophageal obstruction: treatment strategies and survival rate. *Dig Dis Sci* 2008; 53: 334-340

编辑 李军亮 电编 何基才

ISSN 1009-3079 CN 14-1260/R 2008年版权归世界华人消化杂志

• 消息 •

世界华人消化杂志外文字符标准

本刊讯 本刊论文出现的外文字符应注意大小写、正斜体与上下角标. 静脉注射iv, 肌肉注射im, 腹腔注射ip, 皮下注射sc, 脑室注射icv, 动脉注射ia, 口服*po*, 灌胃ig. s(秒)不能写成S, kg不能写成Kg, mL不能写成ML, lcpm(应写为1/min)÷E%(仪器效率)÷60 = Bq, pH不能写PH或P^H, *H pylori*不能写成HP, T1/2不能写成tl/2或$T_{\frac{1}{2}}$, *V*max不能Vmax, μ不写为英文u. 需排斜体的外文字, 用斜体表示. 如生物学中拉丁学名的属名与种名, 包括亚属、亚种、变种. 如幽门螺杆菌(*Helicobacter pylori*, *H pylori*), *Ilex pubescens* Hook, *et* Arn.*var.glaber* Chang(命名者勿划横线); 常数*K*; 一些统计学符号(如样本数*n*, 均数mean, 标准差SD, *F*检验, *t*检验和概率*P*, 相关系数*r*); 化学名中标明取代位的元素、旋光性和构型符号(如*N*, *O*, *P*, *S*, *d*, *l*)如*n*-(normal, 正), *N*-(nitrogen, 氮), *o*-(ortho, 邻), *O*-(oxygen, 氧, 习惯不译), *d*-(dextro, 右旋), *p*-(para, 对), 例如*n*-butyl acetate(醋酸正丁酯), *N*-methylacetanilide(N-甲基乙酰苯胺), *o*-cresol(邻甲酚), 3-*O*-methyl-adrenaline(3-O-甲基肾上腺素), *d*-amphetamine(右旋苯丙胺), *l*-dopa(左旋多巴), *p*-aminosalicylic acid(对氨基水杨酸). 拉丁字及缩写*in vitro*, *in vivo*, *in situ*; Ibid, *et al*, *po*, *vs*; 用外文字母代表的物理量, 如*m*(质量), *V*(体积), *F*(力), *p*(压力), *W*(功), *v*(速度), *Q*(热量), *E*(电场强度), S(面积), *t*(时间), *z*(酶活性, kat), *t*(摄氏温度, ℃), *D*(吸收剂量, Gy), *A*(放射性活度, Bq), ρ(密度, 体积质量, g/L), *c*(浓度, mol/L), φ(体积分数, mL/L), *w*(质量分数, mg/g), *b*(质量摩尔浓度, mol/g), *l*(长度), *b*(宽度), *h*(高度), *d*(厚度), *R*(半径), *D*(直径), T_{max}, C_{max}, *V*d, $T_{1/2}$ *CI*等. 基因符号通常用小写斜体, 如*ras*, *c-myc*; 基因产物用大写正体, 如P16蛋白. (常务副总编辑: 张海宁 2008-10-28)

世界华人消化杂志®
wcjd@wjgnet.com

世界华人消化杂志 2008年10月28日; 16(30): 3416-3420
ISSN 1009-3079 CN 14-1260/R

文献综述 REVIEW

射频消融治疗肝癌机制的研究进展

倪雪君, 周国雄, 成建萍

■背景资料
肝癌在我国癌症中发病率居第3位, 死亡率占第2位, 但其发病隐袭, 临床发现时多处于中晚期, 且进展极快易于转移, 多已失去手术机会, 因此各种微创治疗为这类患者提供了有效的治疗手段. 其中, 射频消融治疗因其适应证广泛、安全性佳、疗效确切而日益受到临床医师的关注.

倪雪君, 周国雄, 南通大学附属医院消化科 江苏省南通市 226001
成建萍, 南通大学附属医院超声科 江苏省南通市 226001
南通市社会发展基金资助项目, No. S2006032
作者贡献分布: 本文由倪雪君综述; 周国雄与成建萍审校.
通讯作者: 周国雄, 226001, 江苏省南通市西寺路20号, 南通大学附属医院消化科. zhouguoxiong@medmail.com.cn
电话: 0513-85052079 传真: 0513-85519820
收稿日期: 2008-07-30 修回日期: 2008-10-07
接受日期: 2008-10-14 在线出版日期: 2008-10-28

Research progress in the mechanism of radiofrequency ablation in treatment of liver cancer

Xue-Jun Ni, Guo-Xiong Zhou, Jian-Ping Cheng

Xue-Jun Ni, Guo-Xiong Zhou, Department of Gastroenterology, the Affiliated Hospital of Nantong University, Nantong 226001, Jiangsu Province, China
Jian-Ping Cheng, Department of Ultrasonography, the Affiliated Hospital of Nantong University, Nantong 226001, Jiangsu Province, China
Supported by: the Social Development Foundation of Nantong City, No. S2006032
Correspondence to: Guo-Xiong Zhou, Department of Gastroeterology, the Affiliated Hospital of Nantong University, 20 Western Temple Road, Nantong 226001, Jiangsu Province, China. zhouguoxiong@medmail.com.cn
Received: 2008-07-30 Revised: 2008-10-07
Accepted: 2008-10-14 Published online: 2008-10-28

Abstract
As a minimally invasive therapy, radiofrequency ablation (RFA) is used to cure the unresectable liver cancer. Many investigations demonstrated that RFA can not only result in coagulation necrosis of tumors, but also promote apoptosis of cancer cells, inhibit angiogenesis of carcinoma, improve tumor immunogenicity and elevate antitumor activity of the body. This review discusses the mechanism of RFA in treating liver cancer.

Key Words: Radio frequency ablation; Liver cancer; Therapeutic mechanism

Ni XJ, Zhou GX, Cheng JP. Research progress in the mechanism of radiofrequency ablation in treatment of liver cancer. Shijie Huaren Xiaohua Zazhi 2008; 16(30): 3416-3420

摘要
射频消融作为微创治疗的方法之一, 为不能行手术切除的肝脏肿瘤提供了有效的治疗手段. 多项研究发现射频消融除了可以使肿瘤发生凝固性坏死, 还可以促进肿瘤细胞的凋亡, 抑制肿瘤的血管生成, 增加肿瘤细胞的免疫原性, 提高机体的抗肿瘤免疫力. 本文简要论述射频消融治疗肝脏肿瘤的生物学机制.

关键词: 射频消融; 肝脏肿瘤; 治疗机制

倪雪君, 周国雄, 成建萍. 射频消融治疗肝癌机制的研究进展. 世界华人消化杂志 2008; 16(30): 3416-3420
http://www.wjgnet.com/1009-3079/16/3416.asp

0 引言
肝细胞性肝癌(hepatocellular carcinoma, HCC)是最常见的肝脏恶性肿瘤, 但临床发现时有许多处于中晚期, 失去了手术机会, 预后很差. 因此, 各种微创性治疗如经皮无水酒精注射(percutaneous ethanol injection, PEI), 经皮肝动脉栓塞治疗(percutaneous transarterial embolization, PTAE), 射频消融治疗(radiofrequency ablation, RFA), 高强度聚焦超声(high intenstiy focused ultrasound, HIFUS)等为这些不能手术的患者提供了有效的治疗手段. 其中, RFA因为可以通过多种作用机制治疗肿瘤, 日益受到人们的重视. 本文就其作用机制作一综述.

1 RFA与肿瘤的凝固性坏死
RFA属于热疗的一种. 高温的细胞毒作用主要是破坏细胞的膜结构和细胞骨架, 使细胞膜的流动性和通透性增加, 导致细胞内环境发生变化, 妨碍经膜转运蛋白和细胞表面受体的功能, 并破坏细胞形态、有丝分裂器、细胞核及其核仁等, 细胞器功能同时也受到损伤而影响了细胞的代谢, 促进了细胞的死亡; 其次是作用于蛋白质和DNA, 高温影响其合成及修复功能. 由于肿瘤细胞细胞膜的胆固醇含量较正常细胞低, 膜流动性较强, 对高热引起的低pH值敏感性高, 故对热的耐受能

■同行评议者
王鲁, 副教授, 复旦大学附属中山医院肝外科, 复旦大学肝癌研究所

力比正常细胞差[1], 局部加温至39-40℃可致癌细胞停止分裂, 达41-42℃即可杀死癌细胞或引起DNA损伤. 射频范围的交变电流经过电极引起治疗区域肿瘤组织的离子振荡和摩擦, 局部自身产生热能, 温度可达到70-90℃, 并传至外周组织, 引起肿瘤组织中的蛋白质变性, 脂质双分子层溶解, 肿瘤细胞不可逆转性坏死, 并使周围血管凝固, 使之无法继续向肿瘤组织供血. 许多实验表明: 射频治疗中心区50℃以上高温即可直接引起肿瘤细胞发生凝固性坏死, 因此通过高温引起细胞的凝固性坏死是RFA治疗肿瘤的根本机制.

2 RFA与肿瘤的血管生成

肿瘤血管形成是肿瘤发生、生长、浸润和转移的重要条件, 分为血管前期和血管期, 前期生长缓慢, 随着体积增大, 后期若无血管形成支架, 肿瘤无法进一步生长, 而步入凋亡阶段. 这过程受多方面因素影响, 是血管新生刺激因素和抑制因素失衡的结果. 目前已经发现30多种血管生长因子, 其中最具特异性的是血管内皮生长因子(vascular endothelial growth factor, VEGF), 在许多肿瘤的发生发展起重要作用[2]. VEGF分子质量34-45 kDa, 序列高度保守, 作用于两种酪氨酸激酶受体VEGFR1和VEGFR2, 后者是其促进血管生成和增强通透性的主要调节因子, 如果缺乏, 胎小鼠不能发育形成血管岛及构建血管通道从而胎死宫内[3]. VEGF与肿瘤的微血管密度(microvessel density, MVD)增加相关. MVD是通过应用一些特异抗体(如CD31、CD34、FVIIIR2Ag)单抗标记肿瘤组织血管内皮细胞, 计数肿瘤组织单位面积内的微血管数目, 目前许多实验表明CD105标志MVD更具敏感特异性[4]. MVD不仅与肿瘤细胞的营养供给有关,而且能表示其侵袭和转移活动, 与肿瘤的分期亦密切相关[5]. 郭晓华 *et al*[6]发现在兔肝内移植肿瘤中VEGF及CD34均高表达, MVD明显高于瘤旁组织; 而RFA后除消融中央区局部肿瘤的凝固性坏死外, 残存肿瘤组织内MVD和VEGF的表达也较术前明显降低(分别为22.69±4.33 *vs* 43.19±7.72, 32.50±3.70 *vs* 55.28±5.95). 另外, 转化性生长因子β(transforming growth factor β, TGF-β)主要通过诱导VEGF表达, 与其他血管生成因子协同作用, 也有利于肿瘤血管的产生. 正常肝细胞不表达TGF-β, 仅由肝巨噬细胞及星状细胞等合成. 赵齐羽 *et al*[7]发现正常人外周血TGF-β1水平为23.71±26.65 μg/L, 肝癌患者的TGF-β1明显增高, 108.58±43.26 μg/L, 在RFA后2 wk后明显降低, 为49.51±33.90 μg/L, 4 wk后仍然保持较低水平22.91±21.30 μg/L. 说明RFA可以抑制肿瘤的血管生成, 减少肿瘤的血液供应, 限制肿瘤的生长. 因此从肿瘤的血管生成阶段来阻断肿瘤的进展过程是RFA治疗肝癌的机制之一.

3 RFA与肿瘤细胞的凋亡

细胞凋亡是体内外某种因素触发细胞内预存的死亡程序而导致细胞主动死亡的过程. 多种信号可诱导不同类型细胞凋亡而呈现一致的特征性形态和生化改变, 其典型表现是凋亡小体和DNA片断梯的形成. 这些改变由于半胱氨酸蛋白酶家族(Caspase)蛋白降解而造成. Caspase家族在细胞凋亡的启动及发展中均起着重要作用. 根据启动Caspase酶和信号转导基质的不同, 凋亡的发生可分为两种途径[8]: 一条为外源性途径, 即死亡受体介导途径; 另一条为内源性途径, 也称为线粒体介导途径. 外源性途径中, 死亡因子有TNF-α, Fas, CD40等, 与死亡配体(TNF, FasL, TRALL等)结合后激活Caspase-8, 启动Caspase家族酶的级联反应, 通过效应Caspase诱发细胞凋亡[9]. 细胞凋亡发生迅速, 其过程时长12-24 h, 出现形态改变在最后2-3 h, 而DNA降解为180-200 bp片段及寡核苷酸小体也是较晚时才发生[10]. 国外有许多报道认为RFA在射频治疗中心区引起癌组织的凝固性坏死, 而旁中心区的温度虽然低于中心区, 但可以引起坏死周围组织包括消融不全的残癌组织的大量凋亡[11-12]. 国内王笛乐 *et al*[13]在实验中亦发现类似结果, 并证明凝固性坏死周围的残癌组织的凋亡呈现时间相关性, 其凋亡指数在RFA术前为0.145±0.033, 术后0 h即升高至0.336±0.038, 术后12 h均值达高峰0.732±0.040, 后逐渐下降, 但术后168 h仍高于术前组, 凋亡指数为0.352±0.031. 亦有其他研究发现射频所致凋亡的高峰在射频后24 h. 因此, RFA通过诱导高温凝固性坏死区周边细胞凋亡, 进一步扩大了RFA的治疗范围. 诱导细胞凋亡是射频治疗治疗恶性肿瘤的一个重要机制.

4 RFA与机体肿瘤免疫

4.1 RFA与机体免疫监视功能 肿瘤发生是免疫监视功能丧失的结果, 免疫监视机制在肿瘤发生发展中的作用的最有力证据是: 在免疫缺陷病患者和接受免疫抑制治疗的患者中, 恶性肿

■研发前沿
如何提高肝癌RFA治疗的成功率一直是临床医生面临的一个问题, 目前多倾向于将多种微创治疗手段通过相互之间的序贯联合应用以及微创治疗联合生物治疗.

■相关报道
有研究认为对于小肝癌的治疗, RFA可以达到与手术相同的效果, 对于体积较大的肝癌, 射频还不能达到根治效果, 但可以经过各种微创治疗手段或生物治疗、手术切除的序贯联合应用可以提高消融成功率.

■**创新盘点**
本文综述了RFA治疗肝癌的机制: 除了提出作为公认的热损伤机制, 还指出RFA可以促进肿瘤细胞的凋亡, 抑制肿瘤的血管生成, 增加肿瘤细胞的免疫原性, 提高机体的抗肿瘤免疫力, 并对RFA与机体肿瘤免疫的关系进行了重点介绍.

瘤发病率明显增加. 但是大多数恶性肿瘤发生于免疫机能正常的人群, 说明肿瘤能逃脱免疫系统的监视并破坏机体的免疫系统, 可能有下面所提及的原因. (1)肿瘤细胞的免疫原性弱及抗原调变: 肿瘤生长过程中, 具有较强抗原性的亚克隆被免疫系统消灭, 而无抗原性的或抗原性弱的则生长成为肿瘤. 热休克蛋白70(HSP70)是多肽结合蛋白, 能与细胞内抗原肽结合, 参与内源性抗原的加工和递呈, 进而加强T细胞介导的肿瘤免疫; 另外作为分子伴侣, 与多种因突变等原因而产生的肿瘤抗原肽结合后含有多个T细胞表位, 可以激活多个cTL克隆. 因此免疫原性强于单一的蛋白抗原. 国内外研究发现: 对荷瘤动物行RFA治疗, 治疗中央区发生凝固性坏死, 其周围非致死性损伤中有HSP70表达明显增加[11,14-15]. Schueller *et al*[16]在临床实验中, 通过对RFA前后HCC患者行细针活检发现, HSP70表达较术前升高8倍, 国内王艳滨 *et al*[17]证实了上述结果: RFA治疗后, 坏死边缘HSP70表达增强并伴有$CD8^+$ T淋巴细胞增高. 这些结果意味着经过RFA治疗后, 残存肿瘤组织内的HSP70增多, 可以增强肿瘤细胞的免疫原性, 递呈肿瘤抗原, 从而诱发机体的抗肿瘤免疫功能. 因此通过HSP70调节肿瘤抗原免疫原性, 递呈肿瘤抗原从而激活机体免疫系统可能是RFA治疗的机制之一. (2)肿瘤细胞诱导免疫细胞凋亡或者抑制其分化功能: 如肝癌合成分泌的转化生长因子β(TGF-β)可诱导APC的凋亡, 抑制细胞毒性T细胞(CTL)、自然杀伤细胞(NK)等免疫效应细胞的活化, 还可以诱导产生VEGF, 能抑制CD34前体细胞向树突状细胞分化; 某些黑色素瘤和肝细胞癌表达Fas配体, 可以与表达Fas的T细胞结合而使CTL凋亡. 而RFA引起肿瘤的坏死, 消除了这些促凋亡因子/抑制分化因素的来源, 或者下调其表达, 如射频治疗肝癌后引起VEGF表达降低[6], 外周血中TGF的下降[7], 解除了CD34前体细胞向树突状细胞分化的抑制作用, 从而解除或减轻了宿主的免疫抑制. 因此, RFA减少免疫细胞凋亡或者间接促进其分化功能也是其治疗肿瘤的机制之一. (3)肿瘤细胞表面“抗原覆盖”或被封闭也可使肿瘤逃脱免疫系统的监视并破坏机体的免疫系统. 射频治疗后, 肿瘤受热变性坏死, 其分解产物被机体吸收, 本身即可作为一种抗原, 刺激机体的免疫系统产生抗肿瘤免疫; 射频亦可能使肿瘤细胞表面抗原决定簇暴露或肿瘤抗原改变, 而增强肿瘤的抗原性. Wissniowski *et al*[18]发现, VX2荷瘤兔对肿瘤溶菌产物没有反应, 射频治疗2 wk后外周血T淋巴细胞对肿瘤溶菌产物反应明显增强伴有局部T淋巴细胞浸润明显增加. Zerbini *et al*[19]在临床研究中同样发现RFA治疗后, 患者外周血中肿瘤特异性T细胞增加, 局部浸润增多, 对肿瘤抗原反应增强. 因此RFA提供了机体免疫系统能认识的肿瘤抗原, 这也可能是其治疗肿瘤的机制之一.

4.2 RFA与机体细胞免疫 肿瘤免疫反应以细胞免疫为主, 参与其中的主要有T淋巴细胞、自然杀伤细胞(NK)和巨噬细胞. 根据细胞表面表达的不同CD分子, T细胞可分为不同的亚群. CD3为T细胞早期分化抗原, 是所有T细胞活化所必须的, 同时使T细胞具有杀伤多种靶细胞的作用. CD4为辅助性T细胞表面分化抗原, $CD4^+$ T细胞可以合成释放IL-2, 还能促进NK细胞、巨噬细胞等抗肿瘤作用. CD8为抑制性T细胞和细胞毒性T细胞(TCL)的表面分化抗原. 其中$CD8^+CD28^+$淋巴细胞大部为激活的TCL; 而$CD8^+CD28^-$淋巴细胞中大部分为抑制性淋巴细胞. NK细胞由IL-2激活后, 可以溶解多种人体肿瘤细胞, 是抗肿瘤免疫第1线力量; 巨噬细胞在抗肿瘤反应中与T细胞协同作用. IL-2由活化的T细胞产生后, 反过来又活化T细胞及巨噬细胞, 刺激NK细胞增殖, 诱导TCL和LAK细胞的产生, 并增强其杀伤活性. IL-2R分布于T细胞、B细胞、NK细胞、巨噬细胞表面, 受到慢性刺激后脱落形成可溶性IL-2R, 与游离IL-2相结合, 从而干扰其与靶细胞的相互作用. 国内外研究表明, 肝癌患者细胞免疫力明显下降, 表现为肿瘤组织内外的NK细胞, T细胞及巨噬细胞浸润较正常肝组织降低, 外周血中T淋巴细胞亚群明显异常[20-21]: $CD3^+$, $CD4^+$降低, $CD8^+$增高, 其中$CD8^+CD28^+$下降, $CD8^+CD28^-$增高[22], $CD4^+$/CD8比例降低; 血清S IL-2R水平明显升高[23]. 但在RFA治疗后1 wk左右开始NK细胞, T细胞及巨噬细胞浸润开始升高, 2 wk后达高峰; 2 wk后开始, 患者外周血中$CD3^+$, $CD4^+$明显上升, $CD8^+$下降, $CD4^+$/CD8比例升高, 2 mo达到高峰[21]; 2 wk后开始血清S IL-2R水平明显降低[23], 说明肝癌患者肿瘤免疫功能在RFA治疗后得到提高. 提高机体免疫力, 改善机体的细胞免疫功能, 增强肿瘤免疫能力, 这可能也是RFA治疗肿瘤的机制之一.

5 RFA治疗肝癌的临床应用

鉴于RFA针单点消融直径多在3 cm, 因此RFA治

疗最大直径小于3 cm的肿瘤效果最佳. 国内梁惠宏 *et al*[24]通过回顾性研究认为直径<3 cm的原发性肝癌经RFA治疗3年生存率为61.46%, 而直径在3-5 cm之间的肿块经治疗后3年生存率为38.71%, 肿瘤直径>5 cm时, 3年生存率仅为27.62%. 近来研究发现通过数种介入方法联合(如TACE+RFA)可以延长直径>3.0 cm的原发性肝癌患者的生存期(37 mo *vs* 22 mo)[25]. 国外Abitabile *et al*[26]发现对于直径<3 cm的结肠癌肝转移瘤, RFA后的局部复发率只有1.6%, 如果以最新的设备治疗则局部复发率为0, 但也有一些学者持相反意见, 如Park *et al*[27]提出即使对<3 cm的结肠癌肝转移瘤后RFA治疗, 和外科手术相比复发率高(60.0% *vs* 56.0%), 长期无癌生存率较低(36 mo *vs* 56 mo). 尽管如此, 对无法切除的肝脏肿瘤行RFA确实是一个安全有效的方法, 尤其是因肝脏肿瘤需行移植的患者, RFA治疗可以起到很好的桥梁作用[28-29]. 值得注意的是RFA治疗可引起针道种植, 发生率多在0.5%-2.8%[27,30]之间. 我们在临床实践中亦有类似病例, 在消融结束后碳化针道可以基本避免此并发症的发生, 再次进行手术切除是治疗针道种植的可行方法[31].

6 结论

总之, RFA治疗肝脏肿瘤的作用机制比较复杂. 其中, 通过高温直接引起细胞的凝固性坏死是RFA治疗肿瘤的根本机制. RFA抑制肿瘤的血管生成, 促进肿瘤细胞的凋亡, 上调肿瘤抗原免疫原性, 减少免疫细胞凋亡或者间接促进其分化, 改善机体的细胞免疫功能, 提高机体肿瘤免疫力是RFA治疗机制的另外方面. 但是, RFA治疗肿瘤的分子学机制并不十分确切, 如肿瘤细胞的凋亡具体通过哪条通路, 介导哪些凋亡相关基因的表达尚不为人所知, 有待于进一步的研究, 以便为RFA治疗肝脏肿瘤寻求进一步的依据.

7 参考文献

1 Wachsberger PR, Burd R, Bhala A, Bobyock SB, Wahl ML, Owen CS, Rifat SB, Leeper DB. Quercetin sensitizes cells in a tumour-like low pH environment to hyperthermia. *Int J Hyperthermia* 2003; 19: 507-519

2 Ferrara N, Gerber HP, LeCouter J. The biology of VEGF and its receptors. *Nat Med* 2003; 9: 669-676

3 Shalaby F, Rossant J, Yamaguchi TP, Gertsenstein M, Wu XF, Breitman ML, Schuh AC. Failure of blood-island formation and vasculogenesis in Flk-1-deficient mice. *Nature* 1995; 376: 62-66

4 Ho JW, Poon RT, Sun CK, Xue WC, Fan ST. Clinicopathological and prognostic implications of endoglin (CD105) expression in hepatocellular carcinoma and its adjacent non-tumorous liver. *World J Gastroenterol* 2005; 11: 176-181

5 Sun B, Zhang S, Zhang D, Du J, Guo H, Zhao X, Zhang W, Hao X. Vasculogenic mimicry is associated with high tumor grade, invasion and metastasis, and short survival in patients with hepatocellular carcinoma. *Oncol Rep* 2006; 16: 693-698

6 郭晓华, 沈世强. 射频消融对兔肝癌肿瘤微血管密度及血管内皮细胞生长因子的影响. 腹部外科 2004; 17: 365-367

7 赵齐羽, 蒋天安, 敖建阳. 超声引导射频消融对肝癌患者免疫功能影响的初步研究. 实用肿瘤杂志 2007; 22: 356-359

8 Pietenpol JA, Stewart ZA. Cell cycle checkpoint signaling: cell cycle arrest versus apoptosis. *Toxicology* 2002; 181-182: 475-481

9 Wajant H. The Fas signaling pathway: more than a paradigm. *Science* 2002; 296: 1635-1636

10 Rich T, Allen RL, Wyllie AH. Defying death after DNA damage. *Nature* 2000; 407: 777-783

11 Rai R, Richardson C, Flecknell P, Robertson H, Burt A, Manas DM. Study of apoptosis and heat shock protein (HSP) expression in hepatocytes following radiofrequency ablation (RFA). *J Surg Res* 2005; 129: 147-151

12 Netto GJ, Altrabulsi B, Katabi N, Martin P, Burt K, Levy M, Sanchez E, Watkins DL, Jennings L, Klintmalm G, Goldstein R. Radio-frequency ablation of hepatocellular carcinoma before liver transplantation: a histologic and 'TUNEL' study. *Liver Int* 2006; 26: 746-751

13 王笛乐, 沈世强, 章园. 射频消融对兔肝癌模型细胞凋亡的影响. 临床外科杂志 2004; 12: 147-149

14 Schueller G, Kettenbach J, Sedivy R, Bergmeister H, Stift A, Fried J, Gnant M, Lammer J. Expression of heat shock proteins in human hepatocellular carcinoma after radiofrequency ablation in an animal model. *Oncol Rep* 2004; 12: 495-499

15 杜铭祥, 程庆书, 王云杰, 马连君, 张卫强. 兔肺VX2肿瘤经皮射频消融术前后HSP70表达的改变. 实用癌症杂志 2003; 18: 577-579

16 Schueller G, Kettenbach J, Sedivy R, Stift A, Friedl J, Gnant M, Lammer J. Heat shock protein expression induced by percutaneous radiofrequency ablation of hepatocellular carcinoma in vivo. *Int J Oncol* 2004; 24: 609-613

17 王艳滨, 陈敏华, 严昆, 张晖, 霍苓. 原发性肝癌射频治疗后局部免疫功能的变化及其临床意义. 中国微创外科杂志 2006; 6: 803-806

18 Wissniowski TT, Hänsler J, Neureiter D, Frieser M, Schaber S, Esslinger B, Voll R, Strobel D, Hahn EG, Schuppan D. Activation of tumor-specific T lymphocytes by radio-frequency ablation of the VX2 hepatoma in rabbits. *Cancer Res* 2003; 63: 6496-6500

19 Zerbini A, Pilli M, Penna A, Pelosi G, Schianchi C, Molinari A, Schivazappa S, Zibera C, Fagnoni FF, Ferrari C, Missale G. Radiofrequency thermal ablation of hepatocellular carcinoma liver nodules can activate and enhance tumor-specific T-cell responses. *Cancer Res* 2006; 66: 1139-1146

20 Attallah AM, Tabll AA, El-Sadany M, Ibrahim TA, El-Dosoky I. Dysregulation of blood lymphocyte subsets and natural killer cells in schistosomal liver cirrhosis and hepatocellular carcinoma. *Clin Exp*

■应用要点

本文对RFA治疗肝癌的机制进行了全面的论述, 为该微创技术广泛应用于临床提供了理论上的支持, 并为以后的相关研究指出了方向.

■同行评价
文章基本概括了目前射频消融治疗肝癌生物学机制方面的进展, 语言流畅, 层次分明, 学术价值较好.

Med 2003; 3: 181-185
21 许若才, 余智渊, 李建良, 刘寒春, 孔轶, 马国安, 李科. 多弹头射频治疗肝脏恶性肿瘤对机体T淋巴细胞亚群的影响. 中国肿瘤临床与康复 2004; 11: 115-116
22 孔丽, 姚树坤, 刘金星, 王娜. 原发性肝癌患者细胞免疫功能变化及其与转归的关系. 中华肝脏病杂志 2005; 13: 193–197
23 鲍恩武, 马庆久, 赖大年, 杜锡林. 射频治疗原发性肝癌前后可溶性白细胞介素2受体和肿瘤坏死因子的变化. 肝胆外科杂志 2003; 11: 278-279, 299
24 梁惠宏, 陈敏山, 王旭东, 张亚奇, 郑云, 李锦清. 经皮射频消融治疗不同类型肝癌的疗效分析. 中国肝脏病杂志 2004; 12: 756-757
25 Cheng BQ, Jia CQ, Liu CT, Fan W, Wang QL, Zhang ZL, Yi CH. Chemoembolization combined with radiofrequency ablation for patients with hepatocellular carcinoma larger than 3 cm: a randomized controlled trial. *JAMA* 2008; 299: 1669-1677
26 Abitabile P, Hartl U, Lange J, Maurer CA. Radiofrequency ablation permits an effective treatment for colorectal liver metastasis. *Eur J Surg Oncol* 2007; 33: 67-71
27 Park IJ, Kim HC, Yu CS, Kim PN, Won HJ, Kim JC. Radiofrequency ablation for metachronous liver metastasis from colorectal cancer after curative surgery. *Ann Surg Oncol* 2008; 15: 227-232
28 Martin AP, Goldstein RM, Dempster J, Netto GJ, Katabi N, Derrick HC, Altrabulsi B, Jennings LW, Ueno T, Chinnakotla S, Dawson S 3rd, Randall HB, Levy MF, Onaca N, Sanchez EQ, Orr D, Klintmalm GB. Radiofrequency thermal ablation of hepatocellular carcinoma before liver transplantation--a clinical and histological examination. *Clin Transplant* 2006; 20: 695-705
29 Howard JH, Tzeng CW, Smith JK, Eckhoff DE, Bynon JS, Wang T, Arnoletti JP, Heslin MJ. Radiofrequency ablation for unresectable tumors of the liver. *Am Surg* 2008; 74: 594-600; discussion 600-601
30 Chen MH, Yan K, Yang W, Gao W, Dai Y, Huo L, Zhang H, Huang XF. [Long term (5 years) outcome of radiofrequency ablation for hepatocellular carcinoma in 256 cases] *Beijing Daxue Xuebao* 2005; 37: 671-672
31 Noda T, Nagano H, Murakami M, Kobayashi S, Marubashi S, Miyamoto A, Takeda Y, Dono K, Umeshita K, Wakasa K, Monden M. [Surgical treatment for peritoneal seeding and needle-tract implantation of hepatocellular carcinoma after ultrasound-guided percutaneous puncture] *Gan To Kagaku Ryoho* 2007; 34: 2080-2083

编辑 李军亮 电编 何基才

ISSN 1009-3079 CN 14-1260/R 2008年版权归世界华人消化杂志

• 消息 •

世界华人消化杂志参考文献要求

本刊讯 本刊采用“顺序编码制”的著录方法, 即以文中出现顺序用阿拉伯数字编号排序. 提倡对国内同行近年已发表的相关研究论文给予充分的反映, 并在文内引用处右上角加方括号注明角码. 文中如列作者姓名, 则需在“Pang *et al*”的右上角注角码号; 若正文中仅引用某文献中的论述, 则在该论述的句末右上角注码号. 如马连生[1]报告……, 潘伯荣 *et al*[2-5]认为……; PCR方法敏感性高[6-7]. 文献序号作正文叙述时, 用与正文同号的数字并排, 如本实验方法见文献[8]. 所引参考文献必须以近2-3年SCIE, PubMed,《中国科技论文统计源期刊》和《中文核心期刊要目总览》收录的学术类期刊为准, 通常应只引用与其观点或数据密切相关的国内外期刊中的最新文献, 包括世界华人消化杂志(http://www.wjgnet.com/1009-3079/index.jsp)和*World Journal of Gastroenterology*(http://www.wjgnet.com/1007-9327/index.jsp). 期刊: 序号, 作者(列出全体作者). 文题, 刊名, 年, 卷, 起页-止页, PMID编号 ; 书籍: 序号, 作者(列出全部),书名, 卷次, 版次, 出版地, 出版社, 年, 起页-止页. (常务副总编辑: 张海宁 2008-10-28)

世界华人消化杂志®
wcjd@wjgnet.com

世界华人消化杂志 2008年10月28日; 16(30): 3421-3426
ISSN 1009-3079 CN 14-1260/R

文献综述 REVIEW

直肠癌术后吻合口漏的防治进展

王晓锋, 马树梅, 李华山

王晓锋, 马树梅, 李华山, 中国中医科学院广安门医院肛肠科 北京市 100053
作者贡献分布: 本文选题及审校由李华山完成; 文献资料搜集由王晓锋与马树梅共同完成; 文章写作由王晓锋完成.
通讯作者: 李华山, 100053, 北京市宣武区北线阁5号, 中国中医科学院广安门医院肛肠科. lihuashan@263.net
电话: 010-88001025 传真: 010-63014195
收稿日期: 2008-07-22 修回日期: 2008-09-16
接受日期: 2008-09-17 在线出版日期: 2008-10-28

Progress in prevention and cure of leakage after operation for rectal cancer

Xiao-Feng Wang, Shu-Mei Ma, Hua-Shan Li

Xiao-Feng Wang, Shu-Mei Ma, Hua-Shan Li, Department of Proctology, Guanganmen Hospital Affiliated to China Academy of Chinese Medical Sciences, Beijing 100053, China
Correspondence to: Hua-Shan Li, Department of Proctology, Guanganmen Hospital Affiliated to China Academy of Chinese Medical Sciences, 5 Beixiangge, Xuanwu District, Beijing 100053, China. lihuashan@263.net
Received: 2008-07-22 Revised: 2008-09-16
Accepted: 2008-09-17 Published online: 2008-10-28

Abstract
Operation is the main therapy for rectal cancer. With the deepening of knowledge of anatomy and development of surgical instruments, more anus-reserved operations have been successfully performed. Meanwhile, anastomotic leakage, which is the main complication of anus-reserved operations, is attracting more and more attentions of researchers home and abroad. Although some achievements have been acquired, many questions still remains unsolved. Inception rates, for example, are different between reports of different researchers, indicating that a unified and effective standard of operation is required. In the future, we should take prevention as the main and combine it with treatment to reduce the inception or mortality rate.

Key Words: Rectal cancer; Operation; Anastomotic leakage

Wang XF, Ma SM, Li HS. Progress in prevention and cure of leakage after operation for rectal cancer. Shijie Huaren Xiaohua Zazhi 2008; 16(30): 3421-3426

摘要
直肠癌的主要治疗方法是手术疗法, 随着解剖学认识的深入及手术器械的不断改进, 使直肠癌保肛手术得以更多的实施. 吻合口漏作为直肠癌保肛手术的主要并发症也日益受到国内外临床工作者的重视, 研究不断深入. 目前, 直肠癌术后吻合口漏的研究虽取得一定的成绩, 但对其预防尚无统一、有效的操作规范. 今后的工作中还需不断探索, 以防为主、防治结合, 降低其发病率及死亡率.

关键词: 直肠癌; 手术; 吻合口漏

王晓锋, 马树梅, 李华山. 直肠癌术后吻合口漏的防治进展. 世界华人消化杂志 2008; 16(30): 3421-3426
http://www.wjgnet.com/1009-3079/16/3421.asp

0 引言
直肠癌保肛手术后吻合口漏是较为严重的并发症, 研究证实吻合口漏是影响直肠癌患者术后局部复发率和肿瘤相关生存率的危险因素[1]. 笔者查阅近10年国内外文献, 并结合临床实践, 对其临床表现、诊断、影响因素、预防与治疗进展总结如下.

1 临床表现及诊断
贾国强 *et al*[2]观察直肠癌术后吻合口漏患者55例, 于术后5-9 d出现漏者42例(76.4%), 处于肠功能恢复开始进食阶段; 也有术后3 d早期发生者13例(23.6%). 恢复进食后肠内容物增多, 肠腔内压力增高, 此时原已存在的隐匿性吻合口漏即表现出来.

直肠癌手术吻合口一般较低, 常有如下特点[3]: (1)直肠保肛术中关闭盆底腹膜, 骶前间隙与腹腔分开, 渗漏多发生在术后1 wk左右, 此时直肠与盆腔壁及周围组织已粘连, 一旦发生吻合口渗漏, 漏出物往往局限于骶前间隙. (2)成人每天约有8 L的消化液, 绝大部分在小肠和近端结

■背景资料
吻合口漏是直肠癌手术的重要并发症, 由于其发病因素复杂, 目前尚无法完全避免, 而其防治方法更是种类繁多, 目前并无统一、有效的操作规范.

■同行评议者
刘连新, 教授, 哈尔滨医科大学第一临床医学院普通外科

■研发前沿
随着研究的不断深入，直肠癌术后吻合口漏的诊断、防治等方面已经形成诸多共识，但是一些有关发病因素的观点仍有争议. 目前各文献报道的发病率有较大差异，说明在预防策略上仍未达成共识.

肠被重吸收，故直肠漏每天漏出的消化液要较其他部位少，难以影响成年人的消化吸收功能. (3)漏出液为粪便，含有大量的细菌，极易引起局部和全身感染.

吻合口漏的诊断要点: (1)体温变化: 术后体温已正常，5-7 d后体温再度升高或术后持续高热不退. (2)血象变化: 白细胞及中性粒细胞均增高. (3)体征变化: 直肠刺激征及腹膜炎体征均提示漏已发生. (4)引流情况: 盆腔引流量增加，混浊或呈粪水样，排气时引流管亦引出气体. (5)重症患者可出现麻痹性肠梗阻、感染中毒性休克、急性肾功能衰竭等.

2 可能导致吻合口漏的因素

吻合口漏产生的因素很多，总结过去的经验有以下几点: (1)高龄患者[4-5]: 全身情况相对较差，且多合并有血管硬化、糖尿病等疾病，免疫功能低下、组织修复能力差，发生吻合口漏的风险增加. (2)肥胖[4]: 肠壁及盆壁脂肪组织肥厚，术中显露差; 肥厚的乙状结肠系膜跨过骶岬多有张力压迫而影响血供; 吻合口脂肪组织较多，术后液化形成漏; 患糖尿病比例高. (3)术前肠道准备不理想: 吻合口近侧结肠内残留的大便通过吻合口时，易致吻合口张力增加，诱发感染而发生吻合口漏[2,6]. 急诊手术患者往往没有进行肠道准备，术后肠道内有大量肠内容物，排便时直肠腔内压力增加，排便时造成吻合口处压力过高，易发生吻合口漏，术前存在不完全性肠梗阻，肠壁扩张水肿，影响吻合口愈合[7]. (4)全身营养状况差: 低蛋白血症患者组织易水肿，修复愈合能力差，且机体全身及局部组织抗感染能力均下降，发生吻合口漏的几率相对增大[4]. (5)盆腔引流不畅: 导致吻合口周围感染，诱发吻合口漏[4]. (6)吻合技术不熟练导致吻合口存在缺陷. 如针距过大或过小，导致吻合口血运障碍或缝合不严; 吻合器使用不当，导致组织撕裂、钉合不全及夹入其他组织等. 使用吻合器行低位结直肠吻合时直肠残端关闭是吻合成败的关键. 所以应熟练掌握吻合器每一步的操作，严谨细致[8]. (7)吻合口张力大: 张力会使吻合口血管产生痉挛或撕裂[8]. (8)吻合口血运差: 吻合口的愈合有赖于吻合端良好血供. 因而结肠近端肠管血供不足主要是游离结扎肠系膜位置高和多，使结肠边缘血管弓受损. 而直肠残端系膜的血供来源于直肠下动脉和肛门动脉. 但直肠下动脉变异率较大，女性大多缺如. 所以低位前切除后残端的血供主要靠肛门动脉，如直肠系膜剥离过多必然吻合口血供差[8]. 结扎肠系膜下动脉后，Dworkin *et al*[9]应用激光多普勒血流仪检测发现靠边缘动脉供血的乙状结肠供血明显下降，由此认为吻合后结肠边缘动脉供血不足可能导致吻合口漏. (9)糖尿病等全身性疾病[8]. (10)术后引流管放置不当压迫吻合口[8]. (11)手术适应征掌握不当: 随着直肠癌病理解剖学基础研究的不断深入，加之肠道吻合器的应用，使直肠癌根治术的保肛指征有所放宽，Dixon术中病灶下缘距肛门的距离有缩小趋势. 但随之而出现的并发症越来越多，吻合口漏即是常见并发症之一[10]. (12)术中无菌操作不严，导致吻合口周围感染. 有研究显示术野污染是影响吻合口漏发病率的独立风险因素[11]. (13)曹苇 *et al*[12]发现，吻合口漏的发生与术前结肠组织中基质胶原的数量和质量相关，可能与基质胶原酶-13的异常表达有关. (14)术后早期腹泻: 可以导致腹胀、肠麻痹、肠壁及吻合口水肿等情况，促使吻合口漏发生[7]. (15)Dukes分期: 陈路 *et al*[13]发现，肿瘤不同的病理分期与吻合口漏的发生率之间存在明显相关性，进一步分析发现Dukes B期患者吻合口漏发生率与Dukes C、D期患者有显著差异(P = 0.01, P = 0.03)，而Dukes C与D期患者间吻合口漏发生率无明显差异(P = 0.99)，其原因可能与Dukes C和D期患者全身条件相对较差、用于吻合的肠段肠壁水肿以及需要切除的肠系膜较多导致吻合口血供较差和吻合口张力较大有关. (16)术前应用类固醇[11]. (17)手术时间长[11]. (18)此外，一些因素是否与吻合口漏的发生有关尚有争议. 如Wong *et al*[14]一项前瞻性、对照研究认为辅助性回肠造口术不能减少吻合口漏的发生. 而Peeters *et al*[15]的研究结果却与此相反. 但是，我们认为辅助性造口是有临床价值的，因为不仅可以在术中冲洗远端结肠，而且即便术后发生了吻合口漏，造口转流了粪便也能够缩短治疗时间、减少感染等并发症. 此外，TME手术的实施[16-17]、吻合口与肛缘的距离[4,7,10,13,18]、性别[4,19]、年龄[4,18-19]，肿瘤大小[13,19]等因素均存在争议.

3 预防

作为严重的术后并发症，吻合口漏的预防问题历来倍受重视，在临床实践中许多医生总结出了较为有效的预防方法: (1)良好的肠道准备，肠梗阻者术中肠道灌洗[20]. (2)围手术期积极治

疗其他并发疾病, 控制血糖、纠正低蛋白血症等[21-22]. (3)保证吻合口无张力和良好的血供. 梁君林 *et al*[23]认为, 在经肛直肠拖出吻合术中, 由于吻合后吻合口回纳, 可缓解一定的张力, 近端结肠游离以适度为宜, 并采取其他一些减张措施, 做到血运、张力兼顾, 不宜一味地为张力而牺牲血运. 这需要术者依靠经验作出取舍. (4)提高手术技巧, 减少对组织的牵拉和挫伤, 熟悉各种器械的使用方法. (5)对于存在相关易发因素的患者, 尤其是并存两种以上的高危患者, 术中行保护性结肠造口. (6)术中近端放置肠内导管: 方艺聪 *et al*[24]使用24号气囊导尿管经回盲瓣行回肠插管造口, 以预防低位直肠癌前切除术后吻合口漏, 25例中无1例术后出现吻合口漏, 效果满意. 师新荣 *et al*[25]在盲肠部置入F20-22号蕈状导管, 在盲肠造口相对应腹壁处戳洞引出蕈状导管. 并将吊置造口部肠袢浆肌层和腹壁导管出口处周围腹膜间断缝合. 术后12-15 d拔管. 预防吻合口漏效果满意. (7)吻合器吻合后手工缝合加固吻合口[18]. (8)术后扩肛以保持肛门括约肌松弛[23], 直肠内持续留置肛管(跨越吻合口)可有效减轻肠道内容物对吻合口的压力和化学刺激, 对吻合口的愈合极为有利[18]. (9)吻合后行吻合口漏气试验[26], 盆腔内放入淹没肠管为度的温生理盐水, 在距吻合口上约10 cm的近侧结肠上一无损伤肠钳, 台下助手经肛门注入空气, 以钳下肠管扩张为度, 观察吻合口有无气泡溢出, 如有应尽量在直视下加缝几针, 否则应改行预防性回肠造瘘. (10)肠管内旁路技术[2]: 有人将游离好的乙状结肠及直肠连同其系膜切除[8-9], 将近端结肠外翻5 cm, 将消毒好的避孕套用4-0羊肠线缝在外翻的结肠的黏膜及黏膜下层, 吻合后, 将避孕套从肛门拉出沿中部剪断. 本法安全、价廉、简单易行.

4 治疗

4.1 *治疗原则* 已经发生的吻合口漏应在第一时间开始治疗. 低位吻合口漏对内环境稳定及营养状况等一般无直接的影响, 除产生严重感染外, 经积极行保守治疗, 患者多可治愈[7]. 经引流管局部冲洗引流辅以TPN和横结肠失功性造漏是治疗吻合口漏的主要方法[13].

4.2 *手术治疗* 下列情况应积极行结肠造口, 转流粪便. (1)急性弥漫性腹膜炎; (2)估计漏口较大, 短期内难以自愈; (3)全身中毒症状明显; (4)年龄大、营养差、心肺功能减退难以耐受较长时间的全胃肠道外营养; (5)原置引流管已拔除, 局部处理有困难[2]. 手术方式一般采用横结肠或回肠造口, 也有报道采用Hartman手术, 手术中离断原吻合口, 吻合口远侧肠管封闭, 近端肠管拉出行单管造瘘[19]. 此外, 近年来有人提出肠漏的"快速治疗"理论[27], 主要体现在: (1)遵循传统治疗原则, 对原有方法进行改进, 以促进肠漏的快速自行愈合为主; (2)彻底改变传统的治疗原则, 即在肠漏发生的早期实施确定性手术即肠漏切除肠吻合术.

4.3 *非手术治疗* 除上述情况外多数病例可首先采用保守治疗. (1)饮食控制: 随着营养支持疗法的不断完善, 饮食控制变得更加容易[28]. 早期禁食, 采用全胃肠外营养(TPN), 不适合TPN者可在引流充分的条件下采用要素饮食. 应该注意的是, 要根据具体情况尽早恢复进食. 近来研究表明, 肠黏膜所需营养的70%来自肠内营养, 采用静脉营养会使肠黏膜处于饥饿状态, 易发生萎缩, 使肠屏障功能减退, 在这种情况下就很可能导致肠内细菌或毒素的移位[29]. 而肠内营养的实施对肠道黏膜有保护作用, 并可增强肠黏膜的免疫功能[30]. 吴肇汉[31]认为结肠肿瘤术后的消化道吻合口部位很低或在腹腔内无吻合口, 在实施肠内营养时不必顾虑对吻合口的影响, 完全可在术后尽早进食, 改善患者的营养不良, 促进患者的代偿和修复. 患者胃肠功能恢复后可给予口服低渣饮食, 适当给予部分静脉营养, 但不主张予TPN. 张克亮 *et al*[17]建议服用适量的收敛剂, 促使大便早日成形, 减少漏口的渗出, 便于漏口周围肉芽组织的生长和填塞. (2)抗感染: 感染失控导致多器官功能障碍综合征是导致肠漏患者死亡的主要原因[32-33], 因此应早期适当应用抗生素, 包括静点及局部冲洗, 引流充分、感染控制后可停用. 长期应用并不能缩短漏的愈合时间[34]. (3)冲洗引流: 冲洗引流的方法较多, 常用的方法有: 骶前单管引流冲洗[17]: 在进行吻合前将引流管经过远端直肠右侧自骶前经肛周引出, 严格进行盆底腹膜化, 将吻合口置于腹膜外. 一旦发生吻合口漏, 即应用生理盐水及灭滴灵自骶前引流管进行冲洗, 每天2次或2次以上. 双套管冲洗加肛管引流[19]: 患者取半坐卧位, 从肛门置入肛管引流管, 深度以刚过挛缩的外括约肌为宜, 约2-3 cm, 尽量避开吻合口; 骶前引流双套管粗管接负压, 再经细管持续滴入外用复方甲硝唑液(500 mL溶液中内含氯霉素1.25 g)冲洗, 后应用高渗盐水溶液(30 g/L氯化

■创新盘点
本文所涉及的内容基本涵盖了目前国内外防治吻合口漏的观点和方法, 有一定的代表性, 对临床实践有较多的借鉴意义.

■应用要点
作为直肠癌术后的重要并发症, 吻合口漏应以预防为主, 防治结合, 因此其影响因素及预防手段的研究尤为重要.

钠溶液)冲洗以减轻局部的水肿情况, 以利于吻合口周围组织的修复; 根据肛管引流及骶前引流液混浊程度调节冲洗液的滴速及液量, 注意经常挤压管道, 以保持通畅. 若引流液变清亮时, 可逐渐减少冲洗液量, 减慢滴注速度, 约1 wk后, 此时盆底筋膜渐粘连牢固, 引流管腔周围亦形成弹性纤维膜性管道时, 即可逐渐向外拔出双腔管, 每2天拔1次, 每次2-3 cm, 直至拔完后, 若无异常, 再拔除肛管引流. 骶前引流管冲洗同时肛管负压吸引法[35]: 明确有吻合口漏后, 不需禁食, 可给予肠内营养、流食或少渣食物, 注意不要进食产生较大块食物残渣的食物比如蔬菜等, 以免堵塞吸引管. 常规给予抗炎、支持治疗. 均通过手术时放置于盆腔的引流管注入灌洗液, 经肛门插入直径0.8-1.0 cm蕈状管(此种管不易被堵、亦不用固定而不易脱出)置于直肠腔内, 外接电动负压吸引器. 用2-3 kPa的负压持续吸引, 盆腔引流管用生理盐水持续滴入灌洗, 滴速60-100滴/min; 每天可加用2次甲硝唑液, 每次100 mL滴入灌洗. 至肛门管吸出的灌洗液变清亮, 大约需2 h左右, 以后可以定期灌洗, 每天4-8次不等; 每次灌洗的时间亦不相同, 视引出液是否浑浊而定. 不能吸出液体时可变换体位或转动肛门蕈状管往往能再吸出. 为引流彻底和防止腹内污染扩散, 患者取半卧位或坐位. 注意若蕈状管不能吸出时应停止盆腔引流管液体的滴入, 防止引起腹腔内污染扩散. 漏口愈合是一个逐渐的过程, 灌洗液流入和引出变慢最后没有引出, 即可认为漏口已经闭合, 可以停止灌洗和逐渐拔除直肠内蕈状管. 双管引流法[36]: 患者取截石位, 一般不作麻醉, 先给予充分扩肛后, 用扩肛器撑开探查吻合口漏的大小及方位. 在人工导引下置一直径约0.3-0.5 cm柔软、有弹性、下端有多个侧孔的细潘氏管(简称肛门引流管), 通过吻合漏口置入肠腔外侧(盆腔内)吻合口下约3 cm处, 并用双蝶形胶布固定. 确保其无折叠, 腹部引流管(直肠癌前切除保肛术后在盆腔内吻合口旁常规置一粗潘氏引流管经腹壁截孔引流)及肛门引流管每天2-3次用0.5%甲硝唑溶液100-150 mL. 保持管道通畅, 冲洗后负压吸引. 肛门引流管根据引流液变化若为清淡、不含肠内容物后拔除; 腹部引流管根据腹膜刺激征象消失或吻合漏口愈合即可拔除. 经肛门海绵负压引流法: Nagell *et al*[37]报道采用经肛门真空引流治疗无腹膜炎的直肠吻合口漏, 疗效优于传统方法, 但样本量过小, 实际效果尚需进一步验证. 具体方法如下: 吻合口漏确诊1 d内, 将一块泡沫海绵(压缩前约4 cm×2 cm×2 cm大小), 使其能够通过直肠和吻合口缺陷部位. 将一个吸引管的末端切掉, 并插入海绵中, 用2/0聚丙烯缝线缝合固定2针. 将带有吸引管的海绵经肛门放入, 并经过吻合口破裂部位. 吸引管压力为125 mmHg间断性负压. 海绵2-3 d更换1次. 首次置入VAC可给予小剂量镇静剂. 当脓腔小于海绵、被肉芽组织覆盖时可停止本疗法. 近年来有关生长激素、生长抑素促进肠漏愈合的研究取得了一些进展, 相关报道不少. 生长抑素能够有效抑制消化液的分泌, 从而减少其由漏口向外渗漏; 生长激素能够提高肝mRNA的表达, 调节氮平衡, 促进蛋白质合成, 从而加速漏口的愈合及肠黏膜的生长, 两者配合使用能够有效治疗多种消化道漏[38-48]. 需要注意的是, 一些营养不良的患者经过口服、肠内或肠外营养再喂养后可能引起的由于代谢异常所导致的严重电解质和体液紊乱, 这一系列症状和体征称再喂养综合症, 低磷血症是再喂养综合征的显著特征[49]. 而生长激素有使其加重的可能, 故使用时应注意进行电解质和心电图的监测[50].

5 预后

Branagan *et al*[51]统计633例直肠吻合患者, 发生吻合口漏40例(6.3%), 30 d死亡率10%, 明显高于无漏组(2%). 5年累计局部复发率为25.1%, 与无漏组(10.4%)有显著性差异(P = 0.007). 5年生存率分别为52.8%和63.9%, 无显著性差异(P = 0.19). 王文跃 *et al*[1]对1978-1996年行直肠癌前切除术的814例患者进行随访, 并对发生与未发生吻合口漏患者的预后进行了单因素和多因素分析. 其中89例(10.9%)发生了吻合口漏. 经过Kaplan-Meier生存曲线分析, 患者总体5年局部复发率是13.6%. 多因素分析显示吻合口漏是影响肿瘤局部复发的独立危险因素(相对危险度为1.7, P = 0.0418), 也是影响肿瘤相关生存率的独立危险因素(相对危险度为1.6, P = 0.0172).

总之, 在直肠癌术后吻合口漏诊治方面已经取得了一定的成绩、积累了许多宝贵的经验, 但是目前还有许多问题未能完全解决, 如发病率在不同文献报道中差距很大, 这说明在预防上尚无统一、有效的操作规范. 今后的工作中还应不断探索, 以防为主、防治结合, 即使将其发病率及病死率降低1%, 也有着重要的实际意义.

6 参考文献

1 王文跃, Susanne Merkel, Paul Hermanek, Werner Hohenberger. 直肠癌切除术后吻合口漏与患者长期预后的关系. 中日友好医院学报 2001; 15: 327-330
2 贾国强, 曲乐丰, 金国祥, 喻德洪. 直肠癌经腹前切除术后吻合口漏55例治疗体会. 中国综合临床 2006; 22: 727-728
3 王奕龙, 吕永添, 姚志勳. 思华龙引流管持续冲洗治疗直肠吻合口瘘. 广东医学 2006; 27: 717-718
4 王崇树, 魏寿江, 王城, 赵国刚, 李勋, 肖江卫, 戴毅, 杨勇军. 21例低位直肠癌保肛术后吻合口漏的分析. 中华消化外科杂志 2007; 6: 310-311
5 权毅, 付华, 万礼仪. 直肠癌前切除术后吻合口漏的危险因素分析及防治措施. 中国医药 2006; 1: 479-480
6 董新舒, 徐海涛, 王平, 林罗强. 915例直肠癌前切除术后并发症临床分析. 中国实用外科杂志 2008; 28: 136-138
7 王刚成, 万相斌, 赵玉洲, 李智, 徐勇超, 韩广森. 低位直肠癌保肛术后吻合口瘘影响因素的Logistic回归分析. 中国现代医药杂志 2007; 9: 45-48
8 金伟森, 张志明. 直肠癌全系膜切除结合吻合器术后吻合口瘘的原因与防治. 武警医学 2006; 17: 938-939
9 Dworkin MJ, Allen-Mersh TG. Effect of inferior mesenteric artery ligation on blood flow in the marginal artery-dependent sigmoid colon. *J Am Coll Surg* 1996; 183: 357-360
10 吴荣兴, 蒋水清, 吴善水. Dixon术应用器械吻合术后吻合口漏的原因分析. 河南肿瘤学杂志 2000; 13: 111-112
11 Konishi T, Watanabe T, Kishimoto J, Nagawa H. Risk factors for anastomotic leakage after surgery for colorectal cancer: results of prospective surveillance. *J Am Coll Surg* 2006; 202: 439-444
12 曹苇, 陈易人, 贾鑫. 吻合口漏患者结肠组织中基质胶原代谢异常的研究. 中华普通外科杂志 2002; 17: 677-679
13 陈路, 崔喆, 钟鸣, 唐伟军, 王平治. 低位直肠癌前切除术后吻合口漏的临床特点分析. 外科理论与实践 2006; 11: 403-405
14 Wong NY, Eu KW, 程妍. 直肠癌低位前切除术后辅助性回肠造口不能预防吻合口漏: 一项前瞻性、对照研究. 世界核心医学期刊文摘・胃肠病学分册 2006; 2: 13-14
15 Peeters KC, Tollenaar RA, Marijnen CA, Klein Kranenbarg E, Steup WH, Wiggers T, Rutten HJ, van de Velde CJ. Risk factors for anastomotic failure after total mesorectal excision of rectal cancer. *Br J Surg* 2005; 92: 211-216
16 汪建平, 吴小剑, 宋新明, 王磊, 黄美近, 兰平. 不同时期低位直肠癌根治手术保肛率的变化及其因素分析. 中华胃肠外科杂志 2006; 9: 107-110
17 张克亮, 熊治国. 低位直肠癌全系膜切除术后吻合口漏29例分析. 肿瘤防治研究 2003; 30: 322-323
18 邰建东, 刘玉石, 王广义. 直肠癌保肛术后发生吻合口瘘的影响因素及其处理. 中华胃肠外科杂志 2007; 10: 153-156
19 张洪伟, 王京华, 王为忠, 李孟彬, 康振华, 季刚, 刘晓南, 李纪鹏, 郑建勇. 低位直肠癌保肛术后吻合口漏9例的原因及治疗. 第四军医大学学报 2007; 28: 1139-1141
20 王钧, 郑九星, 徐小萍, 王丰玲, 张光辉, 陈道达. 探讨结直肠手术后吻合口漏的预防与治疗(附28例报告). 哈尔滨医药 2008; 28: 14-15
21 张宏, 乔雷, 丛进春, 冯勇, 陈春生, 刘恩卿. 632例结直肠癌术后并发症分析. 中国现代医学杂志 2007; 17: 335-337
22 张宏, 陈春生, 乔雷, 丛进春, 冯勇, 刘恩卿. 低位直肠癌双吻合器保肛手术后吻合口漏的预防策略. 中国普外基础与临床杂志 2007; 14: 89-90
23 梁君林, 高枫, 陈利生, 唐宗江, 张志勇. 经肛直肠拖出吻合术后吻合口漏剖析. 广西医科大学学报 2000; 17: 668-669
24 方艺聪, 王希平, 郭银枞, 杨乐艺. 回肠插管造口术在直肠癌保肛术中的应用体会. 实用癌症杂志 2006; 21: 427
25 师新荣, 李海, 蒋波. 蕈状导管吊置盲肠造口在低位直肠癌保肛术的应用. 宁夏医学院学报 2006; 28: 455-456
26 陈继贵, 张宇星, 路直美, 陈华荣, 陈超, 王倩, 徐俊, 杨睿. 直肠癌超低位前切除术吻合口漏预防方法的探讨. 中国现代手术学杂志 2006; 10: 426-428
27 任建安, 黎介寿. 重视肠瘘的早期诊断与快速治疗. 中华胃肠外科杂志 2006; 9: 279-280
28 黎介寿. 瞻望我国的临床营养支持. 肠外与肠内营养 2008; 15: 1-3
29 丁连安. 肠屏蔽功能障碍. 肠外与肠内营养 2005; 21: 55-56
30 洪书剑, 顾国胜, 任建安, 李宁, 黎介寿. 肠内营养对长期禁食肠瘘患者肠黏膜上皮内淋巴细胞及黏液屏障功能的研究. 中华胃肠外科杂志 2006; 9: 527-529
31 吴肇汉. 结直肠癌病人围手术期营养治疗的时机和方法. 外科理论与实践 2003; 8: 178-179
32 王革非, 任建安, 王新波, 姜军, 黎介寿. 严重腹腔感染的肠瘘患者能量代谢的连续性变化规律. 肠外与肠内营养 2006; 13: 25-28
33 任建安, 王革非, 范朝刚, 王新波, 姜军, 汪志明, 顾军, 黎介寿. 肠瘘并发第三类型腹膜炎的治疗. 中华胃肠外科杂志 2006; 9: 284-286
34 刘志毅, 宋燕, 李亚刚, 谢忠士, 武洪斌, 王玉刚. 直肠癌保肛术后吻合口漏的治疗. 中国自然医学杂志 2008; 10: 44-46
35 莫武文. 经肛门负压吸引灌洗治疗直肠吻合口漏12例. 华夏医学 2006; 19: 751-752
36 胡超华, 胡若男, 李卫民, 樊立. 双管引流在直肠癌前切除保肛术后吻合口漏的治疗分析. 外科理论与实践 2004; 9: 515-516
37 Nagell CF, Holte K. Treatment of anastomotic leakage after rectal resection with transrectal vacuum-assisted drainage (VAC). A method for rapid control of pelvic sepsis and healing. *Int J Colorectal Dis* 2006; 21: 657-660
38 Douglas RG, Humberstone DA, Haystead A, Shaw JH. Metabolic effects of recombinant human growth hormone: isotopic studies in the postabsorptive state and during total parenteral nutrition. *Br J Surg* 1990; 77: 785-790
39 Belcher HJ, Ellis H. An investigation of the anabolic activity of somatropin in normal and burned rats. *Burns* 1990; 16: 17-20
40 梁全毅. 生长激素在肠瘘治疗中的作用. 广西医学杂志 2007; 29: 1452
41 程黎阳, 张玉新, 钟世镇. 生长抑素和生长激素联合应用治疗肠外瘘. 实用医学杂志 2002; 18: 810-811
42 黎介寿, 任建安, 王新波, 顾军, 姜军. 生长抑素与生长激素促进肠外瘘自愈的机理与临床研究. 中华外科杂志 2000; 38: 447-450
43 顾军, 黎介寿, 李维勤, 黄进, 尹路, 刘放南. 重组生长激素对严重感染后蛋白质代谢影响的实验研究. 中华外科杂志 1997; 35: 104-107
44 任建安, 姜军, 顾军, 许宝华, 罗开, 黎介寿. 营养支持加用生长抑素、生长激素促进肠外瘘快速自愈. 肠外与肠内营养 1998; 5: 125-128
45 任建安, 王革非, 范朝刚, 王新波, 汪志明, 姜军, 顾军, 王少华, 黎介寿. 生长抑素与生长激素治疗肠外瘘−方法与策略的改进. 中国实用外科杂志 2003; 23:

■同行评价

本文针对直肠癌术后吻合口漏的原因进行了详细的分析, 并针对吻合口漏的预防和治疗进行了归纳和总结, 具有一定的实用性.

287-289
46 黎介寿, 任建安, 尹路, 韩建明. 肠外瘘的治疗. 中华外科杂志 2002; 40: 100
47 刘文生, 陈卫东, 鲁南方. 生长抑素与生长激素序贯应用治疗肠外瘘的临床应用体会. 中国现代医学杂志 2006; 16: 2387-2390
48 尹路, 许宝华, 李维勤, 顾军, 陈昶, 任建安, 黎介寿. 重组人生长激素在肠瘘伴低白蛋白血症病人中前瞻性应用研究. 肠外与肠内营养 1998; 5: 6-9
49 Solomon SM, Kirby DF. The refeeding syndrome: a review. *JPEN J Parenter Enteral Nutr* 1990; 14: 90-97
50 范朝刚, 任建安, 黎介寿. 消化道瘘病人的再喂养综合征. 中国实用外科杂志 2003; 23: 677-679
51 Branagan G, Finnis D. Prognosis after anastomotic leakage in colorectal surgery. *Dis Colon Rectum* 2005; 48: 1021-1026

编辑 李军亮 电编 何基才

ISSN 1009-3079 CN 14-1260/R 2008年版权归世界华人消化杂志

• 消息 •

世界华人消化杂志修回稿须知

本刊讯 为了保证作者来稿及时发表, 同时保护作者与世界华人消化杂志的合法权益, 本刊对修回稿要求如下.

1 修回稿信件

来稿包括所有作者签名的作者投稿函. 内容包括: (1)保证无重复发表或一稿多投; (2)是否有经济利益或其他关系造成的利益冲突; (3)所有作者均审读过该文并同意发表, 所有作者均符合作者条件, 所有作者均同意该文代表其真实研究成果, 保证文责自负; (4)列出通讯作者的姓名、地址、电话、传真和电子邮件; 通讯作者应负责与其他作者联系, 修改并最终审核复核稿; (5)列出作者贡献分布; (6)来稿应附有作者工作单位的推荐信, 保证无泄密, 如果是几个单位合作的论文, 则需要提供所有参与单位的推荐信; (7)愿将印刷版和电子版出版权转让给本刊编辑部.

2 稿件修改

来稿经同行专家审查后, 认为内容需要修改、补充或删节时, 本刊编辑部将把原稿连同审稿意见、编辑意见寄回给作者修改, 而作者必须于15 d内将修改后的稿件及光盘寄回编辑部, 同时将修改后的电子稿件上传至在线办公系统; 逾期寄回的, 作重新投稿处理.

3 版权

本论文发表后作者享有非专有权, 文责由作者自负. 作者可在本单位或本人著作集中汇编出版以及用于宣讲和交流, 但应注明发表于《世界华人消化杂志》××年; 卷(期): 起止页码. 如有国内外其他单位和个人复制、翻译出版等商业活动, 须征得《世界华人消化杂志》编辑部书面同意, 其编辑版权属本刊所有. 编辑部可将文章在《中国学术期刊光盘版》等媒体上长期发布; 作者允许该文章被美国《化学文摘》、《荷兰医学文摘库/医学文摘》、俄罗斯《文摘杂志》、《中国生物学文摘》等国内外相关文摘与检索系统收录. (常务副总编辑: 张海宁 2008-10-28)

世界华人消化杂志®
wcjd@wjgnet.com
世界华人消化杂志 2008年10月28日; 16(30): 3427-3432
ISSN 1009-3079 CN 14-1260/R

文献综述 REVIEW

P38 MAPK信号传导通路与胃癌关系的研究现状

谢晨曦, 任建林

谢晨曦, 厦门大学医学院 福建省厦门市 361005
任建林, 厦门大学附属中山医院消化内科 厦门大学消化疾病研究所 厦门市消化病诊治中心 福建省厦门市 361004
作者贡献分布: 本文资料搜集与撰写由谢晨曦完成, 审定与修改由任建林完成.
通讯作者: 任建林, 361004, 福建省厦门市湖滨南路201号, 厦门大学附属中山医院消化内科, 厦门大学消化疾病研究所, 厦门市消化疾病诊治中心. jianlinr@msn.com
电话: 0592-2993170 传真: 0592-2993170
收稿日期: 2008-05-21 修回日期: 2008-09-10
接受日期: 2008-09-22 在线出版日期: 2008-10-28

Cumulating researches on the relationship between P38 MAPK signaling pathway and gastric carcinoma

Chen-Xi Xie, Jian-Lin Ren

Chen-Xi Xie, Medcine College of Xiamen University, Xiamen 361004, Fujian Province, China
Jian-Lin Ren, Department of Gastroenterology, Zhongshan Hospital, Xiamen University; Gastroenterology Institute of Xiamen University; Xiamen Center for Diagnosis and treatment of Digestive Diseases, Xiamen 361004, Fujian Province, China
Correspondence to: Jian-Lin Ren, Department of Gastroenterology, Zhongshan Hospital, Xiamen University; Gastroenterology Institute of Xiamen University, Xiamen Center for Diagnosis and treatment of Digestive Diseases, Xiamen 361004, Fujian Province, China. jianlinr@msn.com
Received: 2008-05-21 Revised: 2008-09-10
Accepted: 2008-09-22 Published online: 2008-10-28

Abstract
The cascade reaction of mitogen-activated protein kinases (MAPKs) is one of the vital intracellular signal transduction systems, participating in many physiological progressions, such as cell growth, proliferation, differentiation and apoptosis. P38 is a member of MAPKs, mediating many cell reactions induced by stress, inflammatory cytokines or bacterial products and playing a key role in the regulation of cell cycle. For different cell lines of gastric carcinoma, P38 has different functions. The same phenomenon can be seen when the cells are presented under different stimulus. P38 pathway may be one candidate target of cancer therapy.

Key Words: Mitogen-activated protein kinase; P38; Gastric carcinoma

Xie CX, Ren JL. Cumulating researches on the relationship between P38 MAPK signaling pathway and gastric carcinoma. Shijie Huaren Xiaohua Zazhi 2008; 16(30): 3427-3432

摘要
丝裂原活化蛋白激酶(mitogen-activated protein kinases, MAPKs)级联反应是细胞内重要的信号传导系统之一, 参与细胞生长、发育、分化和凋亡等一系列生理、病理过程. P38 MAPK信号传导通路是MAPK通路的分支之一, 介导了应激、炎性细胞因子、细菌产物等多种刺激引起的细胞反应, 对细胞周期调控具有重要作用. 但对不同的胃癌细胞系, 或者不同的刺激, P38通路的作用不完全相同, 甚至可能相反. 提示对P38通路的功能仍需进一步的研究, 他可能是肿瘤治疗的新靶点.

关键词: 丝裂原活化蛋白激酶; P38; 胃癌

谢晨曦, 任建林. P38 MAPK信号传导通路与胃癌关系的研究现状. 世界华人消化杂志 2008; 16(30): 3427-3432
http://www.wjgnet.com/1009-3079/16/3427.asp

0 引言
丝裂原活化蛋白激酶(mitogen-activated protein kinases, MAPKs)是细胞内重要的信号传递者, 参与了多种生理过程的调节. 目前在哺乳动物体内共鉴定出4个MAPK亚家族, 包括: C-Jun N末端激酶/应激活化蛋白激酶(c-Jun N-terminal kinases/stress activated protein kinases, JNKs/SAPKs)、细胞外信号调节蛋白激酶(extracellular signal regulated kinases, ERKs), ERK5/大丝裂素活化蛋白激酶1(big MAP kinase 1, BMK1), 以及P38 MAPK. 他们之间的氨基酸序列同源性大于40%. P38 MAPK信号传导通路在炎症、应激、凋亡、细胞周期和生长的多种生理和病理过程中发挥着重要作用, 而且可能是潜在的肿瘤治疗的靶目标.

1 P38 MAPK概述
1.1 P38 MAPK亚型与分布 1994年, Han *et al*[1]

■**背景资料**
P38 MAPK是丝裂原活化蛋白激酶(MAPKs)家族的重要一员, 能对广泛的细胞外刺激发生反应, 参与介导细胞的多种生理、病理过程, 如生长、分裂、死亡乃至功能同步等. 但对不同的胃癌细胞系, 或者不同的刺激, P38通路的作用不完全相同, 甚至可能相反. 对P38传导通路的研究可能为肿瘤治疗提供新的治疗靶点.

■**同行评议者**
王小众, 教授, 福建医科大学附属协和医院消化内科

■研发前沿
P38信号传导通路与肿瘤的关系是近年来的研究热点之一, P38通路可以通过细胞周期调控及诱导细胞凋亡发挥肿瘤抑制作用. 这一作用既涉及上游原癌基因的活化, 也与下游许多经典的调控因子与信号通路的激活有关.

首次从小鼠肝脏cDNA文库中筛选出编码P38 MAPK的基因, 并证明P38是由360个氨基酸构成的, 分子质量约为38 kDa的蛋白质. P38与啤酒酵母的HOG1 MAPK之间存在52.3%的同源性, 现已证明他是HOG21 MAPK在哺乳动物体内的对应物[2]. Han *et al*随后又发现了三种新的P38亚型, 分别是: P38β、P38γ与P38δ[3-5]. 在蛋白质一级结构上, 他们与最早发现的P38α分别具有73%, 63%和62%的序列同源性[6]. 此外, P38α和P38β各有两种剪接方式, 因此整个P38 MAPK亚族共有6种亚型. P38α的异构体被称作Exip[7]. 因其mRNA缺乏10号外显子而引起开放读码框架位移, Exip蛋白的羧基末端只包含53个氨基酸; 与其他MAPK相比, 缺少一个可与上游激酶和下游底物相互作用的普通停泊功能区(common docking domain). P38β的异构体称为P38β2, 比P38β缺少8个氨基酸; 在人类脑组织中P38β2是主要的形式[8]. P38α与P38β分布广泛, 几乎可以在所有的组织细胞中得到表达; P38γ主要分布在骨骼肌; 而P38 MAPKδ则主要存在于脑垂体、唾液腺、肾上腺等腺体组织中. P38在细胞核内和胞质都有表达. 在应激条件下, 胞质内的P38可以转移到核内, 通过磷酸化激活各种转录因子调控相关基因的表达.

1.2 分子结构特征 MAPK的激活, 有赖于苏氨酸(threonin, T)和酪氨酸(tyrosin, Y)双位点的同时磷酸化. 这两个位点被一个氨基酸隔开, 构成T-Xaa-Y的三肽模块. 不同的MAPK亚族, Xaa对应的氨基酸有所不同. 在P38中, Xaa代表甘氨酸残基, 形成T-G-Y模块.

三肽模块位于蛋白激酶第Ⅶ和第Ⅷ结构域之间的“T环结构(T-loop)”内, 这一结构也被称作“L12环状结构(Loop-12 structure)”. T环位于分子表面并临近激活位点, 因其部分残基形成唇状结构, 因此也被形象地称作“磷酸化唇”或“激活唇”, 是决定激酶活性的关键区域[2,6]. 不同的MAPK, T环的长度有所不同. ERK的最长, P38的最短, 仅含19个氨基酸. T环长度在控制激酶自主磷酸化过程中具有重要的作用, 并且可以影响激酶的底物特异性[2]. 虽然磷酸化环状结构可以和MAPKK发生作用, 但却是P38的其他区域决定了MAPKK作用的特异性, 这些区域可能包括了P38的氨基末端部分[6,9-10].

MAPK各亚族的一级结构都具有12个标准的保守亚区, 这些亚区是真核生物蛋白激酶超家族的标志之一[6]. P38 MAPK关键性的结构还包括ATP结合位点、重金属结合位点、磷酸集团结合位点等.

1.3 P38 MAPK的活性调节 MAPK信号传导途径的三级激酶级联反应在进化中高度保守, 即MAPKKK(MAP kinase kinase kinase)→MAPKK(MAP kinase kinase)→MAPK的逐次磷酸化激活. MAPK的底物包括多种转录因子、蛋白酶、细胞骨架相关蛋白在内的多种蛋白质. MAPK仅能对在P-1位点含有1个脯氨酸的底物进行磷酸化, 这是他与其他蛋白激酶家族相互区别的重要标志[11]. 虽然各亚族之间可以通过“交流”(cross talk)构成复杂的信号传导网络, 但彼此之间仍具有相对独立性. 这一方面是由于上游激酶对下游底物具备选择作用; 另一方面, 系链蛋白STE5通过与多种激酶成分相结合, 也可以限制MAPK级联的交互作用[12].

P38上游的MAPKKK可能包括MTK1, MLK2, MLK3, DLK, ASK1, TAK1等. MAPKK包括MKK3、MKK4、MKK6, 其中MKK3与MKK6是公认的P38上游激酶, 他们通过直接磷酸化酪氨酸、丝氨酸/苏氨酸残基激活P38[8,13-14]. MKK3只能对P38α、P38γ、P38δ进行磷酸化, 而MKK6还可以磷酸化P38β[15]. 目前认为MKK4能通过直接磷酸化丝氨酸/苏氨酸残基激活P38 MAPK, 但在哺乳动物体内MKK4/P38通路是否具有作用仍需进一步验证[16]. 其他如RHO家族的GTP结合蛋白Rac和Cdc42, 也可以通过一组称为PAKs(P21-activated kinases)的丝氨酸/苏氨酸激酶来发挥激活P38的作用[2].

MAPK磷酸酶(MAPK phosphatase, MKP)是一种特异性的二元蛋白磷酸酶, 可以通过促使T环上关键性的丝氨酸/苏氨酸残基去磷酸化而降低激酶活性, 引起应激途径的钝化[17]. 其中, MKP-1/4/5可以钝化P38 MAPK通路. 其他如蛋白磷酸酶2C, 野生型P53诱导磷酸酶1(wild-type P53-induced phosphatase 1, wip1)等也可以通过去磷酸化作用来降低P38的活性.

2 P38 MAPK的生物学功能

诱导已发生恶性转化的细胞发生周期阻滞, 甚至进入衰老状态或发生凋亡, 是抑制肿瘤生成和发展的重要因素. 细胞衰老(senescence)意味着细胞永久性退出增殖周期, 虽然仍有新陈代谢, 但已经失去了分裂增生的能力. DNA损伤也可以引发细胞周期停滞, 防止所损DNA继续复制, 并通过修复基因的作用进行DNA修复. 如无法修复, 细胞可以通过启动凋亡机制防制恶性转化. 对DNA损伤的应答反应都离不开细胞周

期关卡控制(checkpoint control). P38通路在细胞周期调控中具有重要的作用. 这一作用既涉及上游原癌基因的活化, 也与下游许多经典的调控因子与信号通路的激活有关. 其中最经典, 研究比较明确的是*ras*基因活化后所诱导的P38/P53信号通路激活.

许多诱导因素(如紫外线、高渗环境、热休克、细胞因子、细菌成分和生理应激等)可以引起原癌基因*ras*活化, 产物Ras蛋白可以持续活化, 并激活其下游的MAPKKK分子Raf. 通过Raf→MEK1/2→ERK通路促进细胞分裂和分化; 同时引起大量的活性氧簇(reactive oxygen species, ROS), 如O_2^-、H_2O_2、自由基等的产生. ROS的刺激可以诱导Trx、GSTm蛋白与ASK1解离, 促使ASK1通过寡聚化反应或者磷酸化而活化[18]. ASK1可以磷酸化激活MKK3、4、6, 进而激活P38. ROS还可以通过结构修饰抑制多种磷酸酶, 如PP5, PP2C, WIP-1, MKP的活性, 有利于保护P38通路各级激酶的磷酸化状态[18].

活化的P38可以直接磷酸化P53的ser33与ser46, 也可以通过其下游的丝氨酸/苏氨酸蛋白激酶PRAK(P38-regulated/activated protein kinase)磷酸化P53的ser37[14,19]. Ser15、ser33与ser37三个位点的磷酸化对P53发挥效应具有关键作用, 但可以磷酸化Ser15的激酶目前还不清楚; 虽然PRAK在*ras*基因诱导的细胞衰老中扮演了重要的角色, 但对DNA损伤导致的细胞周期阻滞并不是必需的, 此时可能是别的激酶发挥磷酸化ser37的作用[19]. 磷酸化的P53不能被他的抑制蛋白HDM2(人类的HDM2是小鼠MDM2的同源蛋白)结合和降解, 因此含量增高, 能活化靶基因$P21^{WAF1}$的转录[20-21]. P21可以有效的将细胞周期阻滞在G_1、G_2期[20-23]. P21与周期蛋白-CDK复合物结合, 可以抑制CDK1、2、4的活性. CDK2、CDK4是细胞周期从G_1转入S期所必需的周期蛋白依赖性蛋白激酶, 他们使RB磷酸化而释放转录因子E2F-DP1, 促进靶基因转录; 而CDK1的活化是细胞通过G_2/M关卡处的关键因素. 有趣的是, 体外实验发现, 对肿瘤细胞而言, P53对下游$P21^{WAF1}$的调控可能主要引起细胞凋亡而不是周期阻滞[24]. 总之, P38→P53→P21途径可谓是*ras*基因诱导细胞周期阻滞与细胞衰老的经典通路.

在$P53^{+/+}$的细胞中, P38主要通过激活P53/P21通路来调节细胞周期. 而在*p53*缺失的细胞中, 则是通过P38/MK2通路的调控达到阻断细胞周期的作用[14,25-26]. MK2可以通过磷酸化Cdc25B/Cdc25C, 促进他们与14-3-3蛋白的结合而发生从细胞核到胞质的转移, 核内的CDK1因此不能被Cdc25C去磷酸化而活化. 细胞不能通过G_2/M期关卡控制进行有丝分裂.

P53也可以通过调节凋亡基因*bax*的表达发挥促细胞凋亡作用[27-28]. Bax蛋白激活后可以引起线粒体外膜透性增强(mitochondrial outer membrane permeabilization, MOMP), 促进细胞色素C从线粒体释放入胞质, 与Apaf 1、ATP/dATP形成凋亡体, 招募并促进Caspase9前体的活化, 导致下游效应者胱天蛋白酶(effector caspase), 如Caspase3的活化, 切割底物, 产生内源性细胞凋亡.

P38的另一个比较重要的底物是蛋白激酶CK2. CK2是一种高度保守的信使非依赖性丝/苏氨酸蛋白激酶, 广泛参与从应激发生到损伤修复的全过程, 底物达300多种. DNA损伤可以导致染色质相关因子FACT(facilitate chromatin transcription)复合物的表达上调, 该蛋白激酶复合物由CK2、人源化的Ty插入突变的酵母抑制因子(human ontology yeast suppressor of Ty insertion mutations, HSPTl6)、结构特异性识别蛋白1(structure special recognition protein 1, SSRP1)构成[29-30]. HSPT16和SSRP1可以协助CK2磷酸化P53的ser392位点, 增强其转录活性.

CK2还可调控NF-κB通路. NF-κB是一种具有多向转录调节作用的核蛋白因子, 既可以促进细胞凋亡也可以发挥抗凋亡的作用, 这取决于细胞类型和应激性质, 并与被激活的NF-κB亚单位的种类和数量有关[31]. 其内源性抑制因子主要是IκB家族. CK2激活NF-κB主要是通过下面两种方式[29]: (1)引发IκBa的羟基端磷酸化, 从而引起IκBa的广泛泛素化降解, 促进NF-κB的核易位, 激活相关基因的转录; (2)CK2可以磷酸化NF-κB家族成员P65/RelA, 增强NF-κB与DNA位点的结合力.

另外一个与P38相关的原癌基因是*c-myc*. 但与*ras*不同的是, *c-myc*基因的mRNA是P38信号通路的下游目标[32]. 在FASL、TRAIL等TNF家族成员与其受体结合所诱导的细胞凋亡中, P38可以增强由*c-myc*的mRNA5'非翻译区的内部核糖体进位点(IRES)控制的蛋白表达. c-Myc可以通过调控P53、Bax、NF-κB等的活性诱导凋亡, 但具体机制仍需进一步研究[33].

体外实验证明, P38的间接下游底物β-肌动

■创新盘点

本文比较系统的阐述了P38 MAPK信号传导通路对细胞周期和细胞凋亡的调控作用, 并整理了近年来关于P38 MAPK信号通路在胃癌的发生发展、转移和治疗中的作用的研究成果, 希望能为更深入的研究胃癌发生机制及治疗提供参考.

■应用要点
P38 MAPK信号传导通路有促进胃癌细胞凋亡的作用, 并且可能是抗肿瘤药物发挥作用的靶点.

蛋白(β-actin)可以抑制其的激酶活性[34]. 但在细胞内, 他们之间的相互作用在是否对P38通路具有反馈调节作用还需要进一步的研究.

3 P38通路与胃癌的关系

3.1 P38 MAPK在胃癌组织中的表达 Liang *et al*[35]用Western blot对胃癌组织与附近的正常黏膜进行检测, 发现癌变处的ERK-1、ERK-2、ERK-3、P38、MEK-1的水平明显升高, 在Bormman Ⅳ期的胃癌组织中的P38水平明显高于Ⅱ期和Ⅲ期. 但转移淋巴结与原发灶中P38的水平之间并无显著区别. 他们认为, 在胃癌发生、浸润和转移的过程中, ERK通路的激活具有非常重要的作用, 而P38通路的激活也与胃癌形成有密切的关系. 在胃癌发生、发展过程中, P38和ERK通路之间可能存在交流(cross talk)效应, 但具体机制尚待研究.

另一条可能与P38存在交互作用的是JAK-STAT通路. 信号传导与转录激活因子家族(signal transduction and activators of transcription, STATs)活化后可以通过诱导下游关键基因的异常高表达而促进细胞增殖、恶性转化、阻碍细胞凋亡, 表现出致癌作用. 邓力文 *et al*[36]研究发现, 在胃癌组织中, P38和STAT3的表达水平明显提高, 其含量与胃癌组织的分化程度呈负性相关关系; 并且表达范围不仅仅局限于胞质, 在胞核也有出现. 因为体外实验已证明P38具备磷酸化STAT3的作用[37], 因此他们认为P38通路与STAT通路之间可能存在某种交连, STAT3可能是P38在细胞内的一种下游底物; 在胃癌发生过程中, 可能存在P38和STAT3从细胞质移位到细胞核, 从而发挥转录调控因子的作用.

3.2 P38 MAPK在胃癌细胞转移中的作用 Lee *et al*[38]在研究胃癌细胞系NUGC-3和MKN-28时发现, 在肝细胞生长因子(HGF)的刺激下, 可以发生ERK与P38激酶的磷酸化, 并出现尿激酶型纤溶酶原激活物(urokinase-type plasminogen activator, u-PA)的表达上调. u-PA是一种丝氨酸蛋白酶, 与其受体结合后可以激活纤溶酶原, 使之活化为纤溶酶, 并进而激活金属蛋白酶等多种蛋白酶, 起到促进肿瘤细胞侵袭、迁移的作用. ERK上游激酶MEK-1的抑制剂PD98059可以抑制HGF诱导的细胞增殖, 减少u-PA的分泌, 而P38抑制剂SB203580则可以通过提高ERK的磷酸化水平起到促进肿瘤发展的作用. 提示这两种胃癌细胞系的转移过程可能主要接受ERK通路的调控, 而P38可以通过灭活ERK发挥抑制肿瘤细胞转移的作用.

Kawaguchi *et al*[39]利用IL-1β处理人类胃癌细胞系TMK-1, 发现IL-1β可以激活ERK1/2、P38信号通路, 通过转录水平的调控, 上调血管内皮生长因子(VEGF)的表达. VEGF是目前发现的促进肿瘤血管网生成的最重要因子. 恶性肿瘤的生长和转移均有赖于肿瘤血管的形成. 与Lee *et al*[38]的研究不同的是, 此处ERK与P38可能具有相互协同的作用. 这种差异可能是由于不同的刺激作用于不同的细胞系的缘故.

3.3 P38 MAPK在幽门螺杆菌(*H pylori*)致胃癌中的作用 Chang *et al*[40]发现, 对AGS与MKN5胃癌细胞系, *H pylori*可以通过与其表面的TLR2/TLR9受体相互作用, 激活MAPKs. MAPKs, 尤其是P38的活化可以导致下游转录因子ATF-2和CREB的磷酸化, 并促进c-Fos、c-Jun的表达上调. 他们可以分别与COX-2基因启动子上的CRE、AP-1元件结合来促进COX-2的转录, 上调COX-2的表达, 进而增强COX-2依赖性的PGE_2的释放. PGE_2具备促进胃癌细胞的侵袭和转移的作用. Hisatsune *et al*[41]利用表达VacA的*H pylori*感染胃腺癌细胞系AZ-521的研究也发现, *H pylori*可以通过ERK1/2与P38通路诱导COX-2 mRNA及其蛋白表达的增加, 并且指出可能是P38通路发挥了主要作用.

H pylori-LPS可以与胃黏膜上皮细胞表面的TLR-4受体结合, 激活相关信号转导, 最终诱导P38 MAPK磷酸化, 进而通过细胞色素C途径促使细胞凋亡. 研究发现, 保加利亚乳酸杆菌(*lactobacillus bulgaricus*, LBG)可以通过抑制*H pylori*-LPS诱导P-P38生成的能力而抑制其诱导细胞凋亡的作用[42]. 但是LBG分泌物或菌体蛋白是通过与*H pylori*-LPS竞争TLR-4上的结合位点, 还是通过激活其他通路进而抑制P38上游相关激酶的作用, 还有待于进一步的研究. 结合Chang *et al*[40]与Hisatsune *et al*[41]的研究, 我们有理由相信P38可以作为*H pylori*感染性胃癌的潜在治疗靶点, 但仍需更进一步的研究和临床实验支持.

3.4 P38 MAPK在胃癌治疗中的作用 王雨田 *et al*[43]发现, 在胃癌细胞系SGC7901及其耐药株SGC7901/VCR中均存在活性的P38 MAPK, 而长春新碱可以引起P38的活性增强. 提示长春新碱可能通过活化P38 MAPK信号转导通路发挥抗肿瘤活性. 研究结果同时显示, 胃癌耐药细胞内

P38对长春新碱的刺激反应较正常细胞的反应明显延迟, 表明P38对长春新碱的敏感性减低可能与胃癌细胞的耐药性密切相关.

Lin *et al*[44]研究发现, 玫瑰茄的萃取液(HSE)可以通过JNK或P38 MAPK信号传导通路诱导胃癌细胞系AGS的凋亡. 活化的JNK/P38 MAPK可以增强c-Jun的表达, 促进其磷酸化, 继而诱导FasL基因的转录活化. FasL在靶细胞表面形成三聚体, 与Fas结合后促使Fas也形成三聚体, 激活其胞内段, 募集FADD. FasL-Fas-FADD共同构成死亡信号诱导复合物(DISC), 诱发Caspase8前体活化, 活化下游的效应者胱天蛋白酶, 切割底物, 产生外源性细胞凋亡. Caspase8也可以通过t-Bid→Bax→细胞色素C途径启动内源性细胞凋亡. 同时伴有抗凋亡因子Bcl-2的表达下调. 相对于正常细胞, 肿瘤细胞对HSE更为敏感, 这表明HSE可能是潜在的肿瘤防治药物, 而P38与JNK可能是有效的肿瘤基因治疗靶点.

4 结论

P38 MAPK信号传导通路参与了多种应激因素, 如紫外线照射、细胞外高渗、多种细胞因子和细菌病原体导致的靶细胞反应. 他并不是一条完全独立的信号传导途径, 而是和其他的传导通路之间具有互相协同或者拮抗的作用. 针对不同的胃癌细胞系和不同刺激, P38通路的作用可能完全不同. 提示对肿瘤进程中P38信号通路的效应及机制进行研究, 可以为该通路作为肿瘤治疗靶点, 克服肿瘤耐药提供理论依据. 如何调控P38 MAPK信号通路以诱导肿瘤细胞凋亡和克服肿瘤耐药, 并应用于临床, 有待进一步的探索和研究.

5 参考文献

1 Han J, Lee JD, Bibbs L, Ulevitch RJ. A MAP kinase targeted by endotoxin and hyperosmolarity in mammalian cells. *Science* 1994; 265: 808-811

2 姜勇, 韩家淮. P38 MAPK信号传导通路. 生命科学 1999; 11: 102-106

3 Jiang Y, Chen C, Li Z, Guo W, Gegner JA, Lin S, Han J. Characterization of the structure and function of a new mitogen-activated protein kinase (p38beta). *J Biol Chem* 1996; 271: 17920-17926

4 Li Z, Jiang Y, Ulevitch RJ, Han J. The primary structure of p38 gamma: a new member of p38 group of MAP kinases. *Biochem Biophys Res Commun* 1996; 228: 334-340

5 Jiang Y, Gram H, Zhao M, New L, Gu J, Feng L, Di Padova F, Ulevitch RJ, Han J. Characterization of the structure and function of the fourth member of p38 group mitogen-activated protein kinases, p38delta. *J Biol Chem* 1997; 272: 30122-30128

6 龚小卫, 姜勇. 丝裂原活化蛋白激酶(MAPK)生物学功能的结构基础. 中国生物化学与分子生物学报 2003; 19: 5-11

7 Sudo T, Yagasaki Y, Hama H, Watanabe N, Osada H. Exip, a new alternative splicing variant of p38 alpha, can induce an earlier onset of apoptosis in HeLa cells. *Biochem Biophys Res Commun* 2002; 291: 838-843

8 Enslen H, Raingeaud J, Davis RJ. Selective activation of p38 mitogen-activated protein (MAP) kinase isoforms by the MAP kinase kinases MKK3 and MKK6. *J Biol Chem* 1998; 273: 1741-1748

9 Brunet A, Pouysségur J. Identification of MAP kinase domains by redirecting stress signals into growth factor responses. *Science* 1996; 272: 1652-1655

10 Jiang Y, Li Z, Schwarz EM, Lin A, Guan K, Ulevitch RJ, Han J. Structure-function studies of p38 mitogen-activated protein kinase. Loop 12 influences substrate specificity and autophosphorylation, but not upstream kinase selection. *J Biol Chem* 1997; 272: 11096-11102

11 Widmann C, Gibson S, Jarpe MB, Johnson GL. Mitogen-activated protein kinase: conservation of a three-kinase module from yeast to human. *Physiol Rev* 1999; 79: 143-180

12 姜勇, 刘爱华, 赵克森. 丝裂原活化蛋白激酶信号传导系统. 第一军医大学学报 1999; 19: 59-62

13 Raingeaud J, Whitmarsh AJ, Barrett T, Dérijard B, Davis RJ. MKK3- and MKK6-regulated gene expression is mediated by the p38 mitogen-activated protein kinase signal transduction pathway. *Mol Cell Biol* 1996; 16: 1247-1255

14 Han J, Sun P. The pathways to tumor suppression via route p38. *Trends Biochem Sci* 2007; 32: 364-371

15 Enslen H, Brancho DM, Davis RJ. Molecular determinants that mediate selective activation of p38 MAP kinase isoforms. *EMBO J* 2000; 19: 1301-1311

16 Cazillis M, Bringuier AF, Delautier D, Buisine M, Bernuau D, Gespach C, Groyer A. Disruption of MKK4 signaling reveals its tumor-suppressor role in embryonic stem cells. *Oncogene* 2004; 23: 4735-4744

17 Wu GS. Role of mitogen-activated protein kinase phosphatases (MKPs) in cancer. *Cancer Metastasis Rev* 2007; 26: 579-585

18 Kennedy NJ, Cellurale C, Davis RJ. A radical role for p38 MAPK in tumor initiation. *Cancer Cell* 2007; 11: 101-103

19 Sun P, Yoshizuka N, New L, Moser BA, Li Y, Liao R, Xie C, Chen J, Deng Q, Yamout M, Dong MQ, Frangou CG, Yates JR 3rd, Wright PE, Han J. PRAK is essential for ras-induced senescence and tumor suppression. *Cell* 2007; 128: 295-308

20 Kuribayashi K, El-Deiry WS. Regulation of programmed cell death by the p53 pathway. *Adv Exp Med Biol* 2008; 615: 201-221

21 el-Deiry WS, Harper JW, O'Connor PM, Velculescu VE, Canman CE, Jackman J, Pietenpol JA, Burrell M, Hill DE, Wang Y. WAF1/CIP1 is induced in p53-mediated G1 arrest and apoptosis. *Cancer Res* 1994; 54: 1169-1174

22 Chen WJ, Chang CY, Lin JK. Induction of G1 phase arrest in MCF human breast cancer cells by pentagalloylglucose through the down-regulation of CDK4 and CDK2 activities and up-regulation of the CDK inhibitors p27(Kip) and p21(Cip). *Biochem Pharmacol* 2003; 65: 1777-1785

23 Wong SH, Shih RS, Schoene NW, Lei KY. Zinc-

■同行评价

本文对P38 MAPK信号传导通路及其与胃癌的关系进行了较全面综述, 对胃癌的防治具有一定的意义.

induced G2/M blockage is p53 and p21 dependent in normal human bronchial epithelial cells. *Am J Physiol Cell Physiol* 2008; 294: C1342-C1349
24 Kagawa S, Fujiwara T, Hizuta A, Yasuda T, Zhang WW, Roth JA, Tanaka N. p53 expression overcomes p21WAF1/CIP1-mediated G1 arrest and induces apoptosis in human cancer cells. *Oncogene* 1997; 15: 1903-1909
25 Reinhardt HC, Aslanian AS, Lees JA, Yaffe MB. p53-deficient cells rely on ATM- and ATR-mediated checkpoint signaling through the p38MAPK/MK2 pathway for survival after DNA damage. *Cancer Cell* 2007; 11: 175-189
26 Manke IA, Nguyen A, Lim D, Stewart MQ, Elia AE, Yaffe MB. MAPKAP kinase-2 is a cell cycle checkpoint kinase that regulates the G2/M transition and S phase progression in response to UV irradiation. *Mol Cell* 2005; 17: 37-48
27 Maxwell SA, Acosta SA, Davis GE. Induction and alternative splicing of the Bax gene mediated by p53 in a transformed endothelial cell line. *Apoptosis* 1999; 4: 109-114
28 Martinez-Caballero S, Dejean LM, Jonas EA, Kinnally KW. The role of the mitochondrial apoptosis induced channel MAC in cytochrome c release. *J Bioenerg Biomembr* 2005; 37: 155-164
29 Duncan JS, Litchfield DW. Too much of a good thing: the role of protein kinase CK2 in tumorigenesis and prospects for therapeutic inhibition of CK2. *Biochim Biophys Acta* 2008; 1784: 33-47
30 刘振杰, 刘新光, 梁念慈. 蛋白激酶CK2在细胞周期调控中的作用. 中国药理学通报 2006; 22: 1281-1285
31 苏剑东, 吴灵飞. NF-kappaB与细胞凋亡. 世界华人消化杂志 2007; 15: 1411-1416
32 Stoneley M, Chappell SA, Jopling CL, Dickens M, MacFarlane M, Willis AE. c-Myc protein synthesis is initiated from the internal ribosome entry segment during apoptosis. *Mol Cell Biol* 2000; 20: 1162-1169
33 白阳, 叶健, 王敬泽. c-Myc功能及其下游靶点. 细胞生物学杂志 2007; 29: 191-196
34 杨琨, 姜勇, 韩家淮, 顾军. 肌动蛋白在体外与P38激酶结合并抑制其激酶活性. 中国科学C辑 2002; 32: 347-353
35 Liang B, Wang S, Zhu XG, Yu YX, Cui ZR, Yu YZ. Increased expression of mitogen-activated protein kinase and its upstream regulating signal in human gastric cancer. *World J Gastroenterol* 2005; 11: 623-628
36 邓力文, 邓洪滨, 吕慧芳, 裴凤华. STAT3和P38在胃癌组织中的表达及意义. 中国肿瘤临床 2008; 35: 202-205
37 Stephanou A, Scarabelli TM, Brar BK, Nakanishi Y, Matsumura M, Knight RA, Latchman DS. Induction of apoptosis and Fas receptor/Fas ligand expression by ischemia/reperfusion in cardiac myocytes requires serine 727 of the STAT-1 transcription factor but not tyrosine 701. *J Biol Chem* 2001; 276: 28340-28347
38 Lee KH, Choi EY, Kim MK, Hyun MS, Jang BI, Kim TN, Kim SW, Song SK, Kim JH, Kim JR. Regulation of hepatocyte growth factor-mediated urokinase plasminogen activator secretion by MEK/ERK activation in human stomach cancer cell lines. *Exp Mol Med* 2006; 38: 27-35
39 Kawaguchi M, Akagi M, Gray MJ, Liu W, Fan F, Ellis LM. Regulation of vascular endothelial growth factor expression in human gastric cancer cells by interleukin-1beta. *Surgery* 2004; 136: 686-692
40 Chang YJ, Wu MS, Lin JT, Chen CC. Helicobacter pylori-Induced invasion and angiogenesis of gastric cells is mediated by cyclooxygenase-2 induction through TLR2/TLR9 and promoter regulation. *J Immunol* 2005; 175: 8242-8252
41 Hisatsune J, Yamasaki E, Nakayama M, Shirasaka D, Kurazono H, Katagata Y, Inoue H, Han J, Sap J, Yahiro K, Moss J, Hirayama T. Helicobacter pylori VacA enhances prostaglandin E2 production through induction of cyclooxygenase 2 expression via a p38 mitogen-activated protein kinase/activating transcription factor 2 cascade in AZ-521 cells. *Infect Immun* 2007; 75: 4472-4481
42 周超, 马洪升. 乳酸杆菌对幽门螺旋杆菌脂多糖作用下的SGC-7901细胞P38 MAPK磷酸化水平和凋亡率的影响. 世界华人消化杂志 2007; 15: 807-812
43 王雨田, 胡家露, 药立波, 王吉村, 陈苏民, 张忠兵, 樊代明. P38分裂原激活蛋白激酶信号转导途径与胃癌细胞长春新碱耐药相关. 中华消化杂志 2001; 21: 83-85
44 Lin HH, Chen JH, Kuo WH, Wang CJ. Chemopreventive properties of Hibiscus sabdariffa L. on human gastric carcinoma cells through apoptosis induction and JNK/p38 MAPK signaling activation. *Chem Biol Interact* 2007; 165: 59-75

编辑 李军亮 电编 何基才

ISSN 1009-3079 CN 14-1260/R 2008年版权归世界华人消化杂志

• 消息 •

世界华人消化杂志栏目设置

本刊讯 本刊栏目设置包括述评, 基础研究, 临床研究, 焦点论坛, 文献综述, 研究快报, 临床经验, 病例报告, 会议纪要. 文稿应具科学性、先进性、可读性及实用性, 重点突出, 文字简练, 数据可靠, 写作规范, 表达准确. (常务副总编辑: 张海宁 2008-10-28)

世界华人消化杂志®
wcjd@wjgnet.com

世界华人消化杂志 2008年10月28日; 16(30): 3433-3436
ISSN 1009-3079 CN 14-1260/R

研究快报 RAPID COMMUNICATION

氧化应激在大鼠创伤性脑损伤后应激性肝损害中的作用

朱玉群, 栾伟华, 王燕斌, 王天懿, 杨昭徐

朱玉群, 栾伟华, 王燕斌, 王天懿, 杨昭徐, 首都医科大学附属北京天坛医院消化内科 北京市 100050
作者贡献分布: 朱玉群作主要贡献, 其他作者贡献均等; 课题由杨昭徐与朱玉群设计; 朱玉群、王天懿及王燕斌共同操作完成实验; 数据统计及文献检索由栾伟华完成; 论文撰写由朱玉群完成; 杨昭徐进行指导.
通讯作者: 朱玉群, 100050, 北京市天坛西里甲6号, 首都医科大学附属北京天坛医院消化内科. amber1028@tom.com
电话: 010-67096556
收稿日期: 2008-07-22 修回日期: 2008-09-17
接受日期: 2008-09-22 在线出版日期: 2008-10-28

Effect of oxidative stress on hepatic stress injury following traumatic brain injury in rats

Yu-Qun Zhu, Wei-Hua Luan, Yan-Bin Wang, Tian-Yi Wang, Zhao-Xu Yang

Yu-Qun Zhu, Wei-Hua Luan, Yan-Bin Wang, Tian-Yi Wang, Zhao-Xu Yang, Department of Gastroenterology, Beijing Tiantan Hospital Affiliated to Capital Medical University, Beijing 100050, China
Correspondence to: Yu-Qun Zhu, Department of Gastroenterology, Beijing Tiantan Hospital Affiliated to Capital Medical University, Tiantan Xili NO-jia-6, Beijing 100050, China. amber1028@tom.com
Received: 2008-07-22 Revised: 2008-09-17
Accepted: 2008-09-22 Published online: 2008-10-28

Abstract

AIM: To explore the effect of oxidative stress (OS) on hepatic stress injury (HSI) secondary to traumatic brain injury (TBI).

METHODS: The animal model was established using an improved Allen's method. Forty healthy male Wistar rats had been divided randomly into five groups: control group and 6, 12, 24 and 48 h TBI posttraumatic groups. The serum levels of ALT and AST were measured using enzymic assay. The serum tumor necrosis factor-α (TNF-α) was detected using ABC-ELISA technique. The MDA values of liver tissue were measured with thiobarbituric acid method, and SOD of liver tissue was measured using chemiluminescence. And pathological changes of liver tissue were observed under light and electronic microscopy.

RESULTS: At early period of HSI, the serum levels of ALT, AST and TNF-α and the MOD values of liver tissue were markedly increased in all TBI groups, and the SOD values of liver tissue were significantly decreased compared with control group (252.92 ± 56.29 *vs* 41.17 ± 7.88; 283.12 ± 45.28 *vs* 45.22 ± 6.57; 1138.27 ± 212.02 *vs* 210.56 ± 28.22; 15.21 ± 0.36 *vs* 6.14 ± 0.25; 78.13 ± 3.12 *vs* 135.58 ± 5.58, $P < 0.01$ or 0.05). Liver tissue injuries at varied degrees were observed under light and electron microscopy in each TBI group.

CONCLUSION: Oxidative stress may be involved in the pathogenesis of HSI which occurs early secondary to traumatic brain injury.

Key Words: Traumatic brain injury; Hepatic stress injury, Oxidative stress; Tumor necrosis factor-α

Zhu YQ, Luan WH, Wang YB, Wang TY, Yang ZX. Effect of oxidative stress on hepatic stress injury following traumatic brain injury in rats. Shijie Huaren Xiaohua Zazhi 2008; 16(30): 3433-3436

摘要

目的: 探讨氧化应激(OS)在大鼠创伤性脑损伤(TBI)后应激性肝损害(HSI)中的作用.

方法: 用改良Allen法建立TBI模型. 40只健康Wister大鼠随机分为5组, 正常对照组、颅脑致伤后6、12、24、48 h时相组. 酶学法检测血清ATL和AST水平, ABC-ELISA法测定血清TNF-α水平. 硫代巴比妥酸法测定MDA水平变化, 化学发光法测定SOD水平变化. 光镜及电镜下观察肝脏组织学改变.

结果: 颅脑致伤后12 h, 各组血ALT和AST、TNF-α水平及肝组织MDA明显增加, 肝组织SOD显著减少, 与对照组比较差异均显著(252.92±56.29 *vs* 41.17±7.88; 283.12±45.28 *vs* 45.22±6.57; 1138.27±212.02 *vs* 210.56±28.22; 15.21±0.36 *vs* 6.14±0.25; 78.13±3.12 *vs* 135.58±5.58, $P<0.01$或0.05); TBI各组光镜和电镜可观察到肝组织不同程度受损.

结论: TBI后早期可出现HSI, OS可能参与了其

■**背景资料**
创伤性脑损伤(TBI)后可出现多种内脏并发症, 应激性肝损害(HSI)是其中常见而又不易被觉察到的内脏损害, 引起机体多方面功能障碍, 影响患者的治疗和预后, 但其发病机制尚未阐明.

■**同行评议者**
张锦生, 教授, 复旦大学上海医学院病理学系; 姜春萌, 教授, 大连医科大学附属第二医院消化科

■研发前沿
HSI的发病机制尚不清楚, 涉及肠黏膜屏障功能、内毒素血症、细胞早期凋亡、炎性介质、氧化应激(OS)等, 可能为多因素共同作用的结果, 其中OS性损伤可能是其中关键因素之一.

发病过程.

关键词: 创伤性脑损伤; 应激性肝损害; 氧化应激; 肿瘤坏死因子-α

朱玉群, 栾伟华, 王燕斌, 王天懿, 杨昭徐. 氧化应激在大鼠创伤性脑损伤后应激性肝损害中的作用. 世界华人消化杂志 2008; 16(30): 3433-3436
http://www.wjgnet.com/1009-3079/16/3433.asp

0 引言

创伤性脑损伤(traumatic brain injury, TBI)后可出现内脏并发症[1-2], 不仅增加了治疗的复杂性, 还是导致患者死亡的直接原因. 应激性肝损害(hepatic stress injury, HSI)是一种常见而又不易被觉察到的内脏损害, 发生于多种临床病理生理过程, 影响机体多方面功能, 发病机制尚未阐明[3-4]. 本研究拟通过观察TBI后不同时期的大鼠肝功能、氧自由基(oxygen free radicals, OFRs)和肝脏超微结构改变等, 探讨氧化应激(oxidative stress, OS)在TBI后HSI发病中的作用.

1 材料和方法

1.1 材料 40只♂Wister大鼠, 体质量250-280 g.

1.2 方法

1.2.1 分组: 实验大鼠随机分为5组: 正常对照组(C)和TBI后6、12、24、48 h时相组(T6、T12、T24、T48), 每组8只. 采用改良Allen自由落体撞击伤法[5]建立TBI模型.

1.2.2 血清ATL、AST和TNF-α检测: 左心室取血, ATL、AST采用酶学法, TNF-α采用ABC-ELISA法测定.

1.2.3 肝组织MDA、SOD检测: 取肝组织200 mg制备组织匀浆, 硫代巴比妥酸法测定MDA, 化学发光法测定SOD, Lorry法测定匀浆液蛋白含量. 试剂盒由南京生物工程研究所提供.

1.2.4 病理学检查: 取肝右后叶组织标本, 光镜、电镜下观察组织学改变.

统计学处理 采用SPSS11.0统计学软件包处理数据. 结果用mean±SD表示. 组间比较采用t检验或F检验, $P<0.05$为差异显著.

2 结果

2.1 血清酶学及TNF-α变化 TBI后各组大鼠血清ALT于伤后6 h明显升高, 24 h达峰值水平. AST于伤后12 h开始升高, 峰值在48 h(表1). 血清TNF-α于伤后6 h开始上升, T12达峰值(表1).

2.2 肝组织MDA和SOD检测 肝脏组织MDA于伤后6 h明显升高, 24 h达峰值. SOD于12、24、48 h均显著低于对照组(表2).

2.3 肝组织学改变 光镜下, 伤后12 h可见细胞空泡变性; 24 h见胞质广泛水肿, 少许核破碎; 48 h见多处核破碎、细胞膜消失融合(图1).

电镜下伤后6 h见肝窦扩张、Disse间隙增宽, 少量核染色质边集. 12 h见空泡变, 广泛核染色质凝聚边集. 24 h见广泛胞质水肿, 大量空泡形成, 枯否细胞增多, 核破碎, 内质网高度扩张. 48 h见细胞胞膜消失融合, 细胞器大量崩解, 核固缩深染, 核破碎崩解; 枯否细胞核内染色质凝聚(图2).

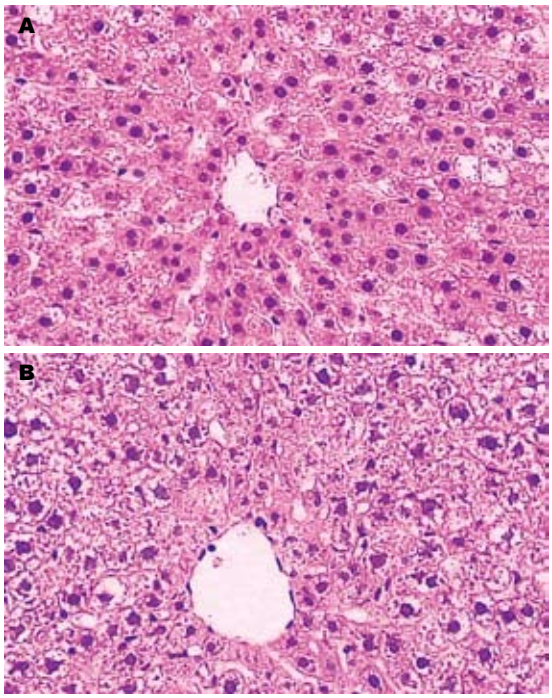

图 1 肝组织学光镜观(×200). A: 伤后12 h, 肝细胞肿胀, 细胞质疏松浅染, 部分细胞空泡变性; B: 伤后48 h可见肝细胞高度肿胀, 呈空泡变性, 部分区域见细胞膜消失融合及核破碎现象.

3 讨论

本组实验显示大鼠TBI后6 h即有血清肝酶升高和肝脏组织学改变, 并随病程延长肝损害由变性到坏死呈逐渐加重趋势, 支持肝脏是TBI早期易受损伤的脏器之一.

关于HSI的发病机制尚不清楚, 可能是多因素共同作用的结果[6-9], OS损伤可能是重要机制之一[10]. 本组实验发现, 肝组织MDA于TBI后6 h各组均明显升高, SOD于伤后12 h均显著降低, 与肝酶和肝病理改变一致, 支持这个观点.

TBI后, 机体首先通过“脑-内脏反射”, 引起肝脏缺血、再灌注损伤(hepatic ischemia

■创新盘点
该研究以改良Allen氏法建立创伤性脑损伤引起的HSI模型, 观察氧自由基和肝脏形态的动态改变, 得出TBI后早期可出现HSI, OS可能参与其发病过程的结论.

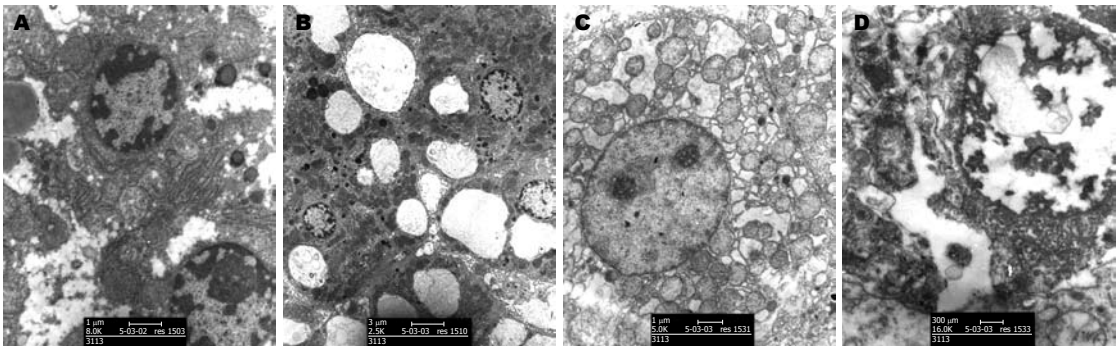

图 2 肝组织学改变电镜观. A: ×8000, 伤后6 h, 核内染色质斑块状凝聚、呈近类新月形边集; 吞噬脂滴的次级溶酶体、脂滴; B: ×2500, 伤后12 h, 见多而大的空泡样物; C: ×5000, 伤后24 h, 线粒体增多、肿胀; 内质网高度扩张; D: ×16 000, 伤后48 h, 肝细胞结构不清, 核染色质凝聚、细胞器凝聚.

■应用要点
由于肝损伤可引起细菌、内毒素逃逸和炎性介质扩增, 是MODS的重要环节之一. 因此对OS等因素在TBI后HSI发病中的作用研究, 对临床预防和控制"脑-内脏综合症"的发生和发展、提高重症患者的生存率具有指导意义.

表 1 血清ALT、AST和TNF-α水平变化 (mean ± SD)

分组	ALT(U/L)	AST(U/L)	TNF-α(ng/L)
C	41.17 ± 7.88	45.22 ± 6.57	210.56 ± 28.22
T6	79.40 ± 11.36[a]	55.29 ± 9.21	437.16 ± 86.13[a]
T12	252.92 ± 56.29[b]	283.12 ± 45.28[b]	1138.27 ± 212.02[b]
T24	1186.48 ± 168.36[b]	779.10 ± 122.05[b]	838.77 ± 102.98[b]
T48	654.56 ± 112.15[b]	1955.69 ± 201.76[b]	408.66 ± 89.28[a]

[a]$P<0.05$, [b]$P<0.01$ *vs* 对照组.

表 2 TBI后肝脏组织MDA和SOD水平变化 (mean ± SD)

分组	MDA nmol/mg.pro.	SOD U/mg.pro.
C	6.14 ± 0.25	135.58 ± 5.58
T6	13.19 ± 0.28[a]	107.07 ± 5.02
T12	15.21 ± 0.36[a]	78.13 ± 3.12[a]
T24	50.29 ± 0.65[b]	77.69 ± 2.98[a]
T48	49.13 ± 0.56[b]	81.97 ± 3.69[a]

[a]$P<0.05$, [b]$P<0.01$ *vs* 对照组.

-reperfusion injury, HIRI)[11-12], 一方面肝脏在缺血时, 线粒体呼吸链功能失调, 氧被还原, 生成活性OFRs. 另一方面, 缺血时黄嘌呤脱氢酶转化为黄嘌呤氧化酶, 后者在分子氧存在时催化次黄嘌呤代谢过程中, 产生超OFRs. SOD为机体主要的自由基清除酶, 肝脏有效血流量下降造成内源性OFRs清除剂SOD下降, 同时SOD合成减少, OFRs清除不足, 反过来又进一步抑制SOD的活性. SOD活性下降引发脂质过氧化物, 在金属离子存在下催化裂解产生MDA, MDA对细胞有毒性作用, 可与蛋白质分子内和分子间交联, 损害肝细胞.

此外, OS可通过TNF-α介导引起肝损害, 二者互为因果. 本研究中TBI后各时相组TNF-α的显著升高, 表明TNF-α也参与了HSI的发病过程. TNF-α在OS时可大量产生, 通过迅速启动单核-巨噬细胞系统, 促进趋化因子和黏附因子的合成, 促成中性粒细胞在肝内聚集与激活的级联反应; TNF-α反过来又可诱导OFRs大量生成. 有学者[13]通过实验发现自由基在介导TNF后, 通过呼吸爆发, 释放大量的超氧阴离子、过氧化氢等. 此外, TNF-α还可通过刺激其他促炎介质的生成, 如IL-1、IL-6、IL-8等, 扩大其生物学效应[14-15].

总之, HSI可发生于TBI后早期, OS是其重要机制之一, OS可能通过与TNF-α级联或协同作用, 引起或加重HSI.

4 参考文献

1 刘爱翔. 颅脑损伤继发肝损害360例临床分析. 中国医师进修杂志 2006; 29: 60-61
2 Zygun D. Non-neurological organ dysfunction in neurocritical care: impact on outcome and etiological considerations. *Curr Opin Crit Care* 2005; 11: 139-143
3 Szabo G, Romics L Jr, Frendl G. Liver in sepsis and systemic inflammatory response syndrome. *Clin Liver Dis* 2002; 6: 1045-1066, x
4 Streetz KL, Wüstefeld T, Klein C, Manns MP, Trautwein C. Mediators of inflammation and acute

■同行评价
本文以改良Allen氏法建立创伤性脑损伤引起的HIS模型, 观察氧自由基和肝脏形态的动态改变, 未见报道, 有一定的新意和学术价值.

phase response in the liver. *Cell Mol Biol* (Noisy-le-grand) 2001; 47: 661-673
5 张绍东, 翟晶, 张辉, 张家瑾. 促甲状腺激素释放激素类似物YM14673对大鼠脑损伤性脑水肿的作用及机制. 中国临床康复 2004; 8: 6230-6231
6 Ott L, McClain CJ, Gillespie M, Young B. Cytokines and metabolic dysfunction after severe head injury. *J Neurotrauma* 1994; 11: 447-472
7 Kamei H, Yoshida S, Yamasaki K, Tajiri T, Ozaki K, Shirouzu K. Severity of trauma changes expression of TNF-alpha mRNA in the brain of mice. *J Surg Res* 2000; 89: 20-25
8 Fang CW, Yao YM, Zhai HX, Yu Y, Wu Y, Lu LR, Sheng ZY, Sheng CY. Tissue lipopolysaccharide-binding protein expression in rats after thermal injury: potential role of TNF-alpha. *Burns* 2004; 30: 225-231
9 Xie GQ, Jiang JX, Chen YH, Liu DW, Zhu PF, Wang ZG. Induction of acute hepatic injury by endotoxin in mice. *Hepatobiliary Pancreat Dis Int* 2002; 1: 558-564
10 Jaeschke H. Reactive oxygen and mechanisms of inflammatory liver injury. *J Gastroenterol Hepatol* 2000; 15: 718-724
11 Suzuki M, Takeuchi H, Kakita T, Unno M, Katayose Y, Matsuno S. The involvement of the intracellular superoxide production system in hepatic ischemia-reperfusion injury. In vivo and in vitro experiments using transgenic mice manifesting excessive CuZn-SOD activity. *Free Radic Biol Med* 2000; 29: 756-763
12 Tselepidis S, Papazoglou L, Dessiris A, Vlemas I, Papageorgiou G, Stournara A, Minas A. Liver injury after ischemia and reperfusion: the role of oxygen free radicals. *Mil Med* 2004; 169: 531-535
13 Camussi G, Montrucchio G, Dominioni L, Dionigi R. Septic shock--the unravelling of molecular mechanisms. *Nephrol Dial Transplant* 1995; 10: 1808-1813
14 Sheron N, Williams R. IL-8 as a circulating cytokine: induction by recombinant tumour necrosis factor-alpha. *Clin Exp Immunol* 1992; 89: 100-103
15 Kinoshita M, Uchida T, Nakashima H, Ono S, Seki S, Hiraide H. Opposite effects of enhanced tumor necrosis factor-alpha production from Kupffer cells by gadolinium chloride on liver injury/mortality in endotoxemia of normal and partially hepatectomized mice. *Shock* 2005; 23: 65-72

编辑 李军亮 电编 何基才

ISSN 1009-3079 CN 14-1260/R 2008年版权归世界华人消化杂志

• 消息 •

世界华人消化杂志名词术语标准

本刊讯 本刊名词术语一律标准化, 前后统一, 如原词过长且多次出现者, 可于首次出现时写出全称加括号内注简称, 以后直接用简称. 医学名词以全国自然科学名词审定委员会公布的《生理学名词》、《生物化学名词与生物物理学名词》、《化学名词》、《植物学名词》、《人体解剖学名词》、《细胞生物学名词》及《医学名词》系列为准, 药名以《中华人民共和国药典》和卫生部药典委员会编的《药名词汇》为准, 国家食品药品监督管理局批准的新药, 采用批准的药名; 创新性新药, 请参照我国药典委员会的“命名原则”, 新译名词应附外文. 公认习用缩略语可直接应用(建议第一次也写出全称), 如ALT, AST, mAb, WBC, RBC, Hb, T, P, R, BP, PU, GU, DU, ACTH, DNA, LD_{50}, HBsAg, HCV RNA, AFP, CEA, ECG, IgG, IgA, IgM, TCM, RIA, ELISA, PCR, CT, MRI等. 为减少排印错误, 外文、阿拉伯数字、标点符号必须正确打印在A4纸上. 中医药名词英译要遵循以下原则: (1)有对等词者, 直接采用原有英语词, 如中风stroke, 发热fever; (2)有对应词者应根据上下文合理选用原英语词, 如八法eight principal methods; (3)英语中没有对等词或相应词者, 宜用汉语拼音, 如阴yin, 阳yang, 阴阳学说yinyangology, 人中renzhong, 气功qigong; 汉语拼音要以词为单位分写, 如weixibao nizhuanwan(胃细胞逆转丸), guizhitang(桂枝汤). 通常应小写. (常务副总编辑: 张海宁 2008-10-28)

世界华人消化杂志®
wcjd@wjgnet.com
世界华人消化杂志 2008年10月28日; 16(30): 3437-3442
ISSN 1009-3079 CN 14-1260/R

内镜下套扎序贯硬化治疗食管静脉曲张的荟萃分析

王柏清, 刘文天, 王邦茂

王柏清, 刘文天, 王邦茂, 天津医科大学总医院消化科 天津市 300052
作者贡献分布: 王柏清与刘文天对此文所作贡献均等; 此课题由王柏清与刘文天设计; 文献检索由王柏清、刘文天与王邦茂完成; 采集数据由王柏清与刘文天完成; 数据分析由王柏清、刘文天及王邦茂完成; 论文写作由王柏清与刘文天完成.
通讯作者: 王柏清, 300052, 天津市, 天津医科大学总医院消化科. wbq01151139@sina.com
电话: 022-60363615
收稿日期: 2008-08-26 修回日期: 2008-10-04
接受日期: 2008-10-07 在线出版日期: 2008-10-28

A meta-analysis of endoscopic sequential ligation plus sclerotherapy for treatment of esophageal varices

Bai-Qing Wang, Wen-Tian Liu, Bang-Mao Wang

Bai-Qing Wang, Wen-Tian Liu, Bang-Mao Wang, Department of Gastroenterology, General Hospital of Tianjin Medical University, Tianjin 300052, China
Correspondence to: Bai-Qing Wang, Department of Gastroenterology, General Hospital of Tianjin Medical University, Tianjin 300052, China. wbq01151139@sina.com
Received: 2008-08-26 Revised: 2008-10-04
Accepted: 2008-10-07 Pubilshed online: 2008-10-28

Abstract

AIM: To evaluate the therapeutic efficacy of endoscopic sequential ligation plus sclerotherapy(EVLS) for esophageal varices (EV).

METHODS: Relevant research articles about randomized controlled trials of sequential endoscopic ligation plus sclerotherapy for esophageal varices from Januray 1997 to December 2007 were retrieved from PubMed, Vip database and China Biological Medicine Disk.Two reviewers independently evaluated the quality of the included articles and abstracted the data. A meta-analysis was conducted using RevMan 4.2 software.

RESULTS: According to the enrollment criteria, eleven prospective, randomized controlled clinica1 trials were finally selected. Comparison between EVLS and EVL showed a significant decrease in recurrence rate of EV (RR = 0.37, 95% CI: 0.25-0.55, P < 0.01) and a significant higher disappearance rate of EV (RR = 1.14, 95% CI: 1.05-1.23, P = 0.001) in EVLS group, wheras, no significant difference was seen in the risks of esophageal varices rebleeding, complications and mortality. Comparison between EVLS and EVS showed a significant reduction in complication incidence (RR = 0.49, 95% CI: 0.31-0.75, P = 0.001) and a higher disappearance rate of EV (RR = 1.12, 95% CI: 1.04-1.20, P = 0. 004) in EVLS group, wheras, no significant difference was seen in the risk of esophageal varices rebleeding, recurrence of EV or mortality.

CONCLUSION: Endoscopic sequential ligation plus sclerotherapy with better efficacy and lower complication incidence should be recommended for patients with esophageal varices.

Key Words: Esophageal varices; Cirrhosis; Ligation; Sclerotherapy; Meta-analysis

Wang BQ, Liu WT, Wang BM. A meta-analysis of endoscopic sequential ligation plus sclerotherapy for treatment of esophageal varices. Shijie Huaren Xiaohua Zazhi 2008; 16(30): 3437-3742

摘要

目的: 对内镜下套扎序贯硬化(EVLS)治疗食管静脉曲张的疗效进行系统评价.

方法: 通过PubMed、维普和中国生物医学文献数据库检索1997-01/2007-12发表的有关内镜下EVLS治疗食管静脉曲张随机对照临床试验的相关文献. 由2名评价员独立对纳入文献进行质量评价和数据提取, 并使用RevMan4.2软件进行Meta分析.

结果: 按照纳入标准, 有11项前瞻性随机对照临床试验纳入. EVLS组和内镜下套扎(EVL)组对食管静脉曲张疗效的比较结果显示: EVLS组食管静脉曲张复发率低于EVL组(RR = 0.37, 95% CI: 0.25-0.55, P<0.01); 食管静脉曲张消失率高于EVL组(RR = 1.14, 95% CI: 1.05-1.23, P = 0.001); 而在再出血率、并发症发生率和死亡率方面, 两组无统计学差异. EVLS组与内镜下硬化(EVS)组疗效的比

■背景资料
食管静脉曲张破裂出血是肝硬化门脉高压症患者常见的死亡原因. 内镜下套扎和硬化是治疗食管静脉曲张的主要方法, 但单一应用各有优缺点. 近年来国内外对EVS与EVL联合治疗食管静脉曲张进行了有益的探索, 但疗效报道不一.

■同行评议者
樊晓明, 主任医师, 复旦大学附属金山医院消化科

■研发前沿
在食管静脉曲张的内镜治疗中, 如何既提高疗效又减少并发症发生率是一个难题. 研究提示内镜下套扎序贯硬化治疗是一个较理想的方案. 但对于套扎的最佳次数、套扎与首次硬化的最佳间隔时间、硬化剂的最佳剂量还需要进一步的临床试验来确定.

较结果显示: EVLS组并发症发生率低于EVS组(RR = 0.49, 95% CI: 0.31-0.75, P = 0.001); 食管静脉曲张消失率高于EVS组(RR = 1.12, 95% CI: 1.04-1.20, P = 0.004); 而在食管静脉曲张复发率、再出血率和死亡率方面, 两组无统计学差异.

结论: EVLS在治疗食管静脉曲张方面较EVL或EVS更有优势, 既保证了一定的疗效, 又避免了高的并发症发生率, 值得进一步推广.

关键词: 食管静脉曲张; 肝硬化; 套扎序贯硬化治疗; 荟萃分析

王柏清, 刘文天, 王邦茂. 内镜下套扎序贯硬化治疗食管静脉曲张的荟萃分析. 世界华人消化杂志 2008; 16(30): 3437–3442
http://www.wjgnet.com/1009-3079/16/3437.asp

0 引言

食管静脉曲张破裂出血是门静脉高压症患者常见的并发症和死亡的主要原因之一. 内镜下硬化疗法(endoscopic variceal sclerotherapy, EVS)和内镜下套扎疗法(endoscopic variceal ligation, EVL)是治疗食管静脉曲张的主要方法. 但各有优缺点: 单纯使用EVL治疗, 食管静脉曲张复发率高; 单纯多次EVS治疗, 并发症发生率高[1]. 近年来众多学者对套扎联合硬化治疗食管静脉曲张方面进行了深入的研究, 但其实验设计、方法及疗效各家报道不一. 本文通过对近年来有关内镜下套扎序贯硬化治疗(endoscopic sequential variceal ligation plus sclerotherapy, EVLS)食管静脉曲张的随机对照临床研究进行荟萃分析, 以评价套扎序贯硬化治疗食管静脉曲张的效果.

1 材料和方法

1.1 材料 纳入文献均满足: (1)为前瞻性随机对照临床资料; (2)干预措施: 为套扎序贯硬化治疗与单一套扎或硬化治疗比较, 其中套扎序贯硬化治疗是指先套扎, 后硬化序贯治疗; (3)研究对象均为临床证实的食管静脉曲张, 既往有出血史或近期有活动性出血的患者; (4)平均随访时间≥7 mo.

1.2 方法

1.2.1 文献检索方法: 查阅1997-01/2007-12发表的有关EVLS治疗食管静脉曲张的随机对照临床试验的文章. 包括检索PubMed, 以“sclerotherapy and ligation”为检索词; 检索维普数据库和中国期刊全文数据库, 以“套扎/结扎AND硬化”为检索词. 查阅所有检出论文的参考文献作为补充.

1.2.2 入选文献评阅: 2名研究者独立进行文献质量评价并按设计好的表格提取资料, 如遇分歧, 经讨论解决, 必要时由第3名研究人员协助解决. 纳入研究的方法学质量评价采用Jadad评分[2].

1.2.3 研究分组: 根据研究目的分为两组. 一组为EVLS与EVL的疗效比较，另一组为EVLS与EVS的疗效比较. 并分别对组内的各项疗效指标进行荟萃分析.

1.2.4 疗效判定指标: (1)食管静脉曲张复发: 静脉曲张消除后, 内镜下再次发现静脉曲张; (2)上消化道再出血: 出血停止72 h以上, 又出现出血, 并出现下列指标之一: 再次呕血; 胃管内抽出血性液体; 内镜下见活动性出血; 临床出现休克表现; 24 h内血红蛋白下降>20 g/L; (3)并发症: 内镜治疗导致的任何需要处理、补充治疗或延长住院时间的病情变化, 包括发热、严重吞咽困难、食管狭窄、食管溃疡出血、持续性胸骨疼痛等; (4)死亡数: 治疗后死亡的例数; (5)食管静脉曲张消失: 内镜治疗后静脉曲张完全消失或缩小到无法内镜治疗.

统计学处理 采用Cochrane协作网提供的RevMan4.2进行Meta分析. 采用相对危险度(RR)及其95%可信区间(95% CI)作为疗效分析的统计量. 各研究组间的异质性采用χ^2检验, P>0.1时, 可认为各研究组间具有同质性, 采用固定效应模型合并结果; 若P<0.1, 则认为各研究组间存在异质性, 分析其异质性来源. 在排除研究质量, 干预措施等方面存在的异同后, 采用随机效应模型进行合并分析, 并谨慎解释研究结果. 考虑到本研究仅收集了发表的文献, 因此我们用失效安全数来估计发表偏倚对结果的影响. 失效安全数(Nfs) = $(\sum Z/1.64)^2$-k, (其中k为研究个数, Z为各独立研究的Z值), 即在P = 0.05水平, 最少需要多少篇阴性结果的研究才能使本研究结果发生逆转, 其值越大说明发表偏倚的影响越小.

2 结果

共检索到相关文章11篇随机对照临床试验纳入本研究, 通过检索PubMed获得6篇, 维普数据库和中国期刊全文数据库获得5篇. 其中6篇文献Jadad评分≥3分, 属于高质量文章. χ^2检验显示各研究组间均无异质性, 故均选用固定效应模型进行Meta分析. 11篇随机对照临床试验中, EVLS与EVL的疗效比较4篇[3,6-8], EVLS与EVS的

表 1 纳入研究的文献特征

第一作者	干预措施	例数 (*n*)	年龄 (年)	性别比 (男/女)	Child-pough分级 (A/B/C)	静脉曲张程度 (轻/中/重)
Cheng *et al*[3]	EVL	42	52.7 ± 10.2	30/20	14/17/11	8/21/13
	EVLS	44	55.2 ± 19.8	29/15	18/14/12	11/23/10
Garg *et al*[4]	EVS	34	N	24/10	9/19/2	0/16/18
	EVLS	35	N	31/4	11/17/1	0/9/26
Masumoto *et al*[5]	EVS	18	63 ± 10	13/5	N	0/15/3
	EVL	20	60 ± 7	14/6	N	0/16/4
	EVLS	21	60 ± 9	13/8	N	0/17/4
Lo *et al*[6]	EVL	35	54 ± 12	32/3	10/18/7	0/15/20
	EVLS	37	56 ± 11	33/4	12/17/8	0/14/23
Umehara *et al*[7]	EVL	21	38.8 ± 12.3	19/6	N	0/10/15
	EVLS	23	38.8 ± 12.3	17/8	N	0/6/19
Bhargava *et al*[8]	EVL	25	58.6 ± 9.7	N	10/11/14	0/16/9
	EVLS	25	58.7 ± 8.5	N	7/13/6	0/18/8
蔺武 *et al*[9]	EVS	50	50.2 ± 12.6	36/14	38/12/0	0/0/50
	EVLS	40	45.1 ± 11.2	32/8	36/6/0	0/0/40
王红 *et al*[10]	EVS	39	54.3 ± 10.3	32/7	12/17/10	8/10/21
	EVL	35	53.1 ± 9.2	25/10	8/10/17	3/12/20
	EVLS	32	52.8 ± 9.5	20/12	10/13/9	5/12/15
李炳庆 *et al*[11]	EVS	32	44 ± 9	N	10/14/8	6/11/15
	EVL	22	42 ± 6	N	8/12/2	5/10/7
	EVLS	25	43 ± 7	N	8/11/6	5/8/12
朱萱 *et al*[1]	EVS	38	47.7 ± 9.5	29/9	12/19/7	0/10/26
	EVL	40	50.5 ± 10.0	36/4	16/18/6	0/10/30
	EVLS	26	47.6 ± 10.3	19/7	9/12/5	0/8/18
曾素琴 *et al*[12]	EVS	38	42.7 ± 9.2	31/7	8/10/20	0/0/46
	EVL	46	41.6 ± 9.3	33/13	4/16/26	0/0/38
	EVLS	36	43.5 ± 9.4	23/13	6/13/17	0/0/36

EVS: 内镜硬化组; EVL: 内镜套扎组; EVLS: 内镜套扎序贯硬化组; N: 未报道.

■相关报道

Masumoto *et al*对内镜下套扎序贯硬化治疗、单一套扎、硬化治疗食管静脉曲张的疗效进行了研究, 结果显示内镜下套扎序贯硬化治疗较单一套扎、硬化治疗更有优势.

疗效比较2篇[4,9], EVLS与EVL和EVS的疗效比较5篇[1,5,10-12]. 文献特征见表1.

2.1 EVLS与EVL疗效比较

2.1.1 食管静脉曲张复发率: 5篇[1,3,6-7,12]比较了食管静脉曲张复发率. 分析结果表明两组间差异有统计学意义(RR = 0.37, 95% CI: 0.25-0.55, P<0.01), 即EVLS食管静脉曲张复发率低于EVL(表2).

2.1.2 食管静脉曲张消失率: 8篇[1,3,5,7-8,10-12]比较了食管静脉曲张消失率. 分析结果表明两组间差异有统计学意义(RR = 1.14, 95% CI: 1.05-1.23, P = 0. 001), 即EVLS食管静脉曲张消失率高于EVL(表3).

2.1.3 再出血率: 6篇[1,3,6,8,10,12]比较了再出血率. 分析结果表明两组间差异无统计学意义(RR = 0.68, 95% CI: 0.42-1.10, P = 0.12), 即两种治疗方法的上消化道再出血率无差别(表4).

2.1.4 并发症发生率: 7篇[3,5,7,8,10-12]比较了并发症发生率.分析结果表明两组间差异无统计学意义(RR = 1.37, 95% CI: 0.76-2.47, P = 0.30), 即两种治疗方法的并发症发生率无差别(表4).

2.1.5 死亡率: 5篇[3,6-8,10]比较了死亡率. 分析结果表明两组间差异无统计学意义(RR = 0.80, 95% CI: 0.49-1.29, P = 0.36), 即两种治疗方法并发症发生率无差别(表4).

2.2 EVLS与EVS疗效比较

2.2.1 食管静脉曲张复发率: 3篇[1,9,12]比较了食管静脉曲张复发率. 分析结果表明两组间差异无统计学意义(RR = 0.62, 95% CI: 0.25-1.55, P = 0.31), 即两种治疗方法的食管静脉曲张复发率无差别(表5).

2.2.2 食管静脉曲张消失率: 7篇[1,4,5,9-12]比较了食管静脉曲张消失率. 分析结果表明两组间差异有统计学意义(RR = 1.12, 95% CI: 1.04-1.20,

■**创新盘点**
运用Meta分析的方法对内镜下套扎序贯硬化治疗与单一套扎或硬化治疗食管静脉曲张的疗效进行分析.

表 2 EVLS组与EVL组在食管静脉曲张复发率方面的比较

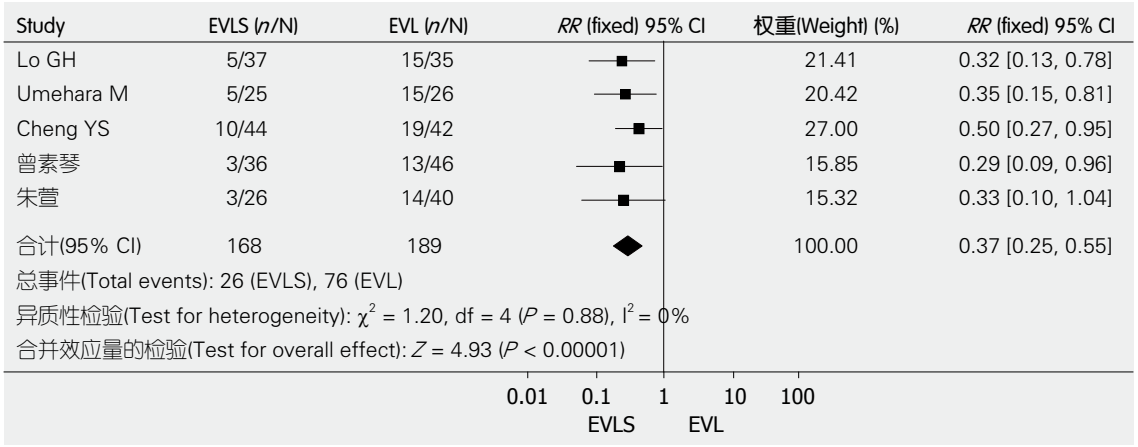

表 3 EVLS组与EVL组在食管静脉曲张消失率方面的比较

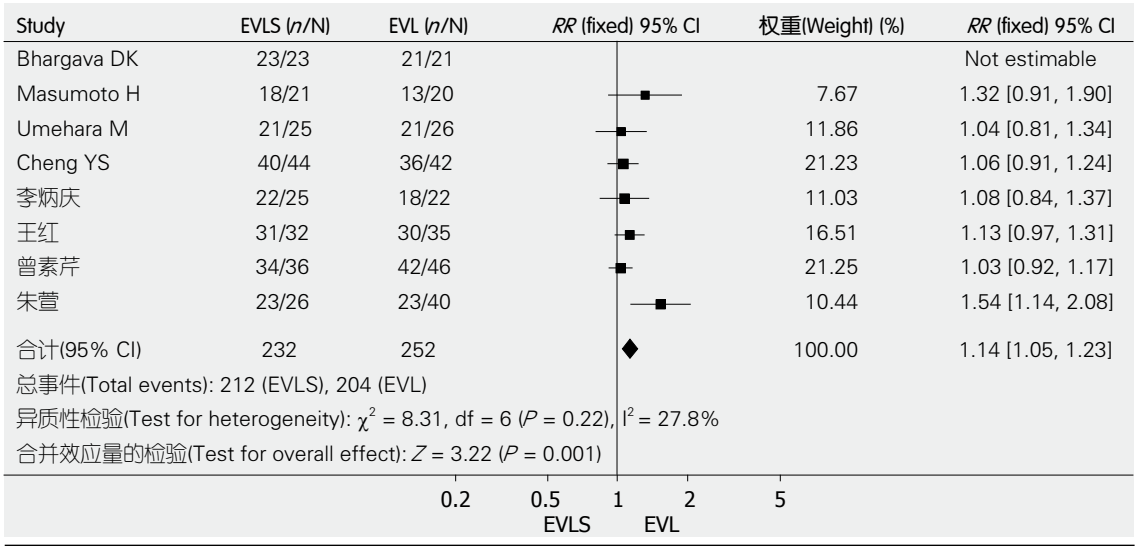

表 4 EVLS组与EVL组各项治疗指标的合并相对危险度(*RR*)

研究指标	合并研究个数	*RR*	95% CI	*Z*值	*P*值
再出血率	6	0.68	(0.42–1.10)	1.57	0.12
并发症发生率	7	1.37	(0.76–2.47)	1.03	0.30
死亡率	5	0.80	(0.49–1.29)	0.92	0.36

表 5 EVLS组与EVS组各项治疗指标的合并相对危险度(*RR*)

研究指标	合并研究个数	*RR*	95% CI	*Z*值	*P*值
再出血率	5	0.61	(0.32–1.16)	1.15	0.13
静脉曲张复发率	2	0.62	(0.25–1.55)	1.02	0.31
死亡率	3	1.37	(0.50–3.75)	0.62	0.53

P = 0.004), 即EVLS食管静脉曲张消失率高于EVS(表6).

2.2.3 *再出血率*: 5篇[1,5,9-10,12]比较了再出血率.分析结果显示两组间差异无统计学意义(RR = 0.61, 95% CI: 0.32-1.16, P = 0.13), 即两种治疗方法的上消化道再出血率无差别(表5).

2.2.4 *并发症发生率*: 6篇[4,5,9-12]比较了并发症发生率. 分析结果表明两组间差异有统计学意义(RR = 0.49, 95% CI: 0.31-0.75, P = 0.001), 即EVLS并发症发生率低于EVS(表7).

2.2.5 *死亡率*: 3篇[4,9,10]比较了死亡率. 分析结果表明两组间差异无统计学意义(RR = 1.37, 95% CI: 0.50-3.75, P = 0.53), 即两种治疗方法并发症发生率无差别(表5).

2.3 *敏感度分析* 改用随机效应模型对数据进行分析, 均未见Meta分析结果逆转. 说明本研究结

■应用要点
荟萃分析的结果为食管静脉曲张的内镜治疗提供了客观依据, 提示内镜下套扎序贯硬化治疗食管静脉曲张是一个较理想的方法.

表 6 EVLS组与EVS组在食管静脉曲张消失率方面的比较

Study or sub-category	EVLS (*n*/N)	EVS (*n*/N)	*RR* (fixed) 95% CI	权重(Weight) (%)	*RR* (fixed) 95% CI
Masumoto H	23/23	21/21		8.74	1.03 [0.78, 1.35]
Garg PK	18/21	13/20		15.92	0.94 [0.76, 1.16]
李炳庆	22/25	18/22		12.82	1.04 [0.85, 1.28]
王红	31/32	30/35		14.64	1.26 [1.05, 1.51]
曾素芹	34/36	42/46		18.43	1.03 [0.91, 1.16]
朱萱	23/26	23/40		9.24	1.60 [1.16, 2.20]
蔺武	37/40	42/50		20.21	1.10 [0.95, 1.28]
合计(95% CI)	215	249		100.00	1.12 [1.04, 1.20]

总事件(Total events): 193 (EVLS), 199 (EVL)
异质性检验(Test for heterogeneity): χ^2 = 11.75, df = 6 (*P* = 0.17), I^2 = 49.0%
合并效应量的检验(Test for overall effect): *Z* = 2.89 (*P* = 0.004)



表 7 EVLS组与EVS组在并发症发生率方面的比较

Study or sub-category	EVLS (*n*/N)	EVS (*n*/N)	*RR* (fixed) 95% CI	权重(Weight) (%)	*RR* (fixed) 95% CI
Masumoto H	2/21	9/18		19.67	0.19 [0.05, 0.77]
Garg PK	1/35	7/34		14.41	0.14 [0.02, 1.07]
李炳庆	8/25	14/32		24.93	0.73 [0.37, 1.46]
王红	2/32	4/39		7.32	0.61 [0.12, 3.12]
曾素芹	1/36	7/38		13.82	0.15 [0.02, 1.17]
蔺武	8/40	11/50		19.85	0.91 [0.40, 2.04]
合计(95% CI)	189	211		100.00	0.49 [0.31, 0.75]

总事件(Total events): 22 (EVLS), 52 (EVL)
异质性检验(Test for heterogeneity): χ^2 = 8.14, df = 5 (*P* = 0.15), I^2 = 38.6%
合并效应量的检验(Test for overall effect): *Z* = 3.24 (*P* = 0.001)



论具有一定的可靠性.

2.4 偏倚分析 由于本研究收录的仅仅是发表的文献, 可能存在发表偏倚. 因此, 我们引用了失效安全数对合并相对危险度有显著性差异的指标进行检验. EVLS和EVL食管静脉曲张复发率的失安全系数为70; EVLS与EVS并发症发生率的失安全系数为49, 远高于纳入的文献数, 因此本研究的结论具有一定的可靠性.

3 讨论

食管静脉曲张破裂出血是肝硬化患者最常见的并发症和死亡原因, 因此BavenoIII共识推荐对有高度出血危险的中重度食管静脉曲张均应积极进行原发性预防性治疗[13]. 内镜下套扎疗法和硬化疗法是目前安全有效的治疗方法, 但各有缺点: 单纯使用EVL治疗, 食管静脉曲张复发率高; 单纯多次EVS, 并发症发生率高. 近年来, 国内外学者对联用EVL+EVS治疗食管静脉曲张进行了大量的研究. 联合治疗可以发挥EVL和EVS各自的优势: EVL能使严重曲张、管腔粗大的血管迅速闭塞, 同时为硬化剂发挥作用创造有利条件, 但EVL的作用仅限于套扎点的局部. 而EVS可使硬化剂在曲张静脉内和食管壁静脉交通支内流动, 在较大范围内发挥作用, 从而提高疗效[14]. 根据实验设计、方法的不同, 一般可分为同步联合治疗与非同步联合治疗. 某些荟萃分析已证实, 同步联用EVL+EVS治疗并不优于单独EVL治疗. 两者在食管静脉曲张根除率、再出血率、死亡率之间并无差别, 而并发症发生率EVL+EVS高于EVL[15]. 因此, 本文主要探讨了

■同行评价
本文对内镜下套扎序贯硬化治疗食管静脉曲张的疗效进行了系统评价, 对所纳入论文的质量进行评估并进行了敏感度和偏倚分析, 结果有一定的可靠性, 对临床工作具有参考价值.

非同步联合治疗中的套扎序贯硬化治疗食管静脉曲张的疗效.

本文检索的相关文献经荟萃分析显示: EVLS与EVL比较: 食管静脉曲张复发率的合并相对危险度为0.37, 食管静脉曲张消失率的合并相对危险度为1.14, 两组均有统计学差异; 而在再出血率、并发症发生率和死亡率方面, 两组均无统计学差异. 因此, 可以认为在治疗食管静脉曲张方面, EVLS较EVL更具优势(EVLS食管静脉曲张消失率高于EVL, 复发率低于EVL). EVLS与EVS比较: 并发症的合并相对危险度为0.49; 食管静脉曲张消失的合并相对危险度为1.12, 两组均有统计学差异. 而在食管静脉曲张复发率、再出血率和死亡率方面, 两组均无统计学差异. 因此, 可以认为在治疗食管静脉曲张方面, EVLS较EVS更具优势(EVLS并发症发生率低于EVS, 食管静脉曲张消失率高于EVS). 某些荟萃分析已证实, 同步联用EVL+EVS治疗并不优于单独EVL治疗. 因此, 也可以认为, 在治疗食管静脉曲张方面, EVLS较同步联用EVL+EVS更具优势.

总之, EVLS食管静脉曲张消失率较EVL高, 复发率较EVL低, 并发症发生率较EVS低, 而在预防再出血、死亡率方面均无差异. 因此, 可以认为, 在治疗食管静脉曲张方面, EVLS与EVL或EVS相比更具优势. 既保证了一定的疗效, 又避免了高的并发症发生率, 值得进一步推广.

4 参考文献

1 朱萱, 梅瑞平, 刘志坚, 李弼民, 徐萍, 喻国花. 内镜序贯治疗食管静脉曲张出血的临床研究. 中国内镜杂志 2006; 12: 702-705, 709

2 Jadad AR, Moore RA, Carroll D, Jenkinson C, Reynolds DJ, Gavaghan DJ, McQuay HJ. Assessing the quality of reports of randomized clinical trials: is blinding necessary? *Control Clin Trials* 1996; 17: 1-12

3 Cheng YS, Pan S, Lien GS, Suk FM, Wu MS, Chen JN, Chen SH. Adjuvant sclerotherapy after ligation for the treatment of esophageal varices: a prospective, randomized long-term study. *Gastrointest Endosc* 2001; 53: 566-571

4 Garg PK, Joshi YK, Tandon RK. Comparison of endoscopic variceal sclerotherapy with sequential endoscopic band ligation plus low-dose sclerotherapy for secondary prophylaxis of variceal hemorrhage: a prospective randomized study. *Gastrointest Endosc* 1999; 50: 369-373

5 Masumoto H, Toyonaga A, Oho K, Iwao T, Tanikawa K. Ligation plus low-volume sclerotherapy for high-risk esophageal varices: comparisons with ligation therapy or sclerotherapy alone. *J Gastroenterol* 1998; 33: 1-5

6 Lo GH, Lai KH, Cheng JS, Lin CK, Huang JS, Hsu PI, Huang HC, Chiang HT. The additive effect of sclerotherapy to patients receiving repeated endoscopic variceal ligation: a prospective, randomized trial. *Hepatology* 1998; 28: 391-395

7 Umehara M, Onda M, Tajiri T, Toba M, Yoshida H, Yamashita K. Sclerotherapy plus ligation versus ligation for the treatment of esophageal varices: a prospective randomized study. *Gastrointest Endosc* 1999; 50: 7-12

8 Bhargava DK, Pokharna R. Endoscopic variceal ligation versus endoscopic variceal ligation and endoscopic sclerotherapy: a prospective randomized study. *Am J Gastroenterol* 1997; 92: 950-953

9 蔺武, 刘心娟, 姜国俊, 魏南, 芦月霞, 郭晶, 程留芳. EVS、EVS+EVL续贯EVS和EVL续贯EVS治疗食管静脉曲张的疗效比较. 世界华人消化杂志 2007; 15: 1020-1023

10 王红, 聂玉强, 吴惠生, 李瑜元, 佘庆珠. 食管静脉曲张出血内镜下序贯治疗的研究. 中国内镜杂志 2002; 8: 38-40

11 李炳庆, 张学军, 马立新, 刘耀敏. 内镜下硬化治疗、套扎及硬化治疗加套扎治疗食管静脉曲张出血的对照研究. 河北医药 2006; 28: 914-915

12 曾素琴, 吕仁发, 赵勇凯, 马春曦. 食管静脉曲张内镜下套扎及硬化等联合治疗的比较观察. 东南国防医药 2006; 8: 99-101

13 Sarin SK, Lamba GS, Kumar M, Misra A, Murthy NS. Comparison of endoscopic ligation and propranolol for the primary prevention of variceal bleeding. *N Engl J Med* 1999; 340: 988-993

14 Sugimoto N, Watanabe K, Watanabe K, Ogata S, Shimoda R, Sakata H, Eguchi Y, Mizuta T, Tsunada S, Iwakiri R, Nojiri J, Mizuguchi M, Kudo S, Miyazaki K, Fujimoto K. Endoscopic hemostasis for bleeding gastric varices treated by combination of variceal ligation and sclerotherapy with N-butyl-2-cyanoacrylate. *J Gastroenterol* 2007; 42: 528-532

15 Karsan HA, Morton SC, Shekelle PG, Spiegel BM, Suttorp MJ, Edelstein MA, Gralnek IM. Combination endoscopic band ligation and sclerotherapy compared with endoscopic band ligation alone for the secondary prophylaxis of esophageal variceal hemorrhage: a meta-analysis. *Dig Dis Sci* 2005; 50: 399-406

编辑 李军亮 电编 吴鹏朕

世界华人消化杂志®
wcjd@wjgnet.com
世界华人消化杂志 2008年10月28日; 16(30): 3443-3447
ISSN 1009-3079 CN 14-1260/R

希罗达加奥沙利铂治疗晚期贲门癌46例

顾 军, 王玉生, 王 梅, 李咏梅, 王雅杰

顾军, 王玉生, 中国人民解放军第123医院肿瘤科 安徽省蚌埠市 233015
王梅, 李咏梅, 王雅杰, 中国人民解放军第二军医大学附属长海医院肿瘤科 上海市 200433
作者贡献分布: 此研究由顾军、王梅及李咏梅设计; 随访及数据库建立由顾军与王玉生完成; 数据统计由顾军、李咏梅及王雅杰完成; 本论文写作由顾军、王玉生及王梅完成.
通讯作者: 顾军, 233015, 安徽省蚌埠市燕山路1052号, 中国人民解放军第123医院肿瘤科. minggj999@sina.com
电话: 0552-4973809
收稿日期: 2008-07-08 修回日期: 2008-09-11
接受日期: 2008-09-17 在线出版日期: 2008-10-28

Treatment of gastric cardia cancer with capecitabine and oxaliplatin: an analysis of 46 cases

Jun Gu, Yu-Sheng Wang, Mei Wang, Yong-Mei Li, Ya-Jie Wang

Jun Gu, Yu-Sheng Wang, Department of Oncology, Chinese PLA 123 Hospital, Bengbu 233015, China
Mei Wang, Yong-Mei Li, Ya-Jie Wang, Department of Oncology, Changhai Hospital, Second Military Medical University of Chinese PLA, Shanghai 200433, China
Correspondence to: Gu Jun, Department of Oncology, Chinese PLA 123 Hospital,1052 Yanshan Road, Bengbu 233015, Anhui Province, China. minggj999@sina.com
Received: 2008-07-08 Revised: 2008-09-11
Accepted: 2008-09-17 Pubilshed online: 2008-10-28

Abstract

AIM: To investigate efficacy of capecitabine in combination with oxaliplatin in treating advanced gastric cardia cancer.

METHODS: Forty-six patients with histologically or cytologically confirmed advanced gastric cardia cancer were retrospectively analyzed. Eastern Cooperative Oncology Group performance statuses of 0, 1 and 2 were 11, 21 and 14 cases, respectively. All had adequate organ function. All of the patients were prescribed oxaliplatin 130 mg/m^2 intravenously on day 1 and capecitabine 1000 mg/m^2 orally twice a day, on days 1-14 of a 21-day cycle. The response rate (RR), time to progression (TTP) and overall survival (OS) of patients were analyzed.

RESULTS: The tumor response rate was 45.7% (95% CI: 39.1% to 60.9%), including 4 cases of complete response (8.7%)and 17 cases of partial response (37.0%), respectively. Mean time to tumor progression was 9 months (95% CI: 5.2-12.8), and average survival time was 15 months (95% CI: 7.6-22.4). To date, there had been 34 deaths all irrelevant to chemotherapy. Notable grade 3 events from the entire cohort included nausea/vomiting (2 patients), diarrhea (2 patients), peripheral sensory neuropathy (2 patients), hand and foot syndrome (2 patients) and neutropenia (2 patients).

CONCLUSION: First-line treatment of oxaliplatin in combination with capecitabine for advanced adenocarcinoma of the esophagus, gastroesophageal junction and for gastric cardia cancer is effective. This regimen yields an acceptable toxicity profile and merits further study.

Key Words: Chemotherapy; Cardia cancer; Advanced; Oral therapy; Response rate

Gu J, Wang YS, Wang M, Li YM, Wang YJ. Treatment of gastric cardia cancer with capecitabine and oxaliplatin: an analysis of 46 cases. Shijie Huaren Xiaohua Zazhi 2008; 16(30): 3443-3447

摘要

目的: 初步探索该联合方案一线治疗晚期贲门癌的效果.

方法: 收集经组织学或细胞学证实的贲门癌患者46例, ECOG PS为0、1、2的患者分别有11、21、14例. 所有患者器官功能正常, 给予Oxaliplatin 130 mg/m^2, iv, 第1天, Capecitabine 1000 mg/m^2, 口服, 每天2次, 第1-14天, 21 d为一周期, 分析患者有效率(RR)、疾病进展时间(TTP)、总生存时间(OS)和不良反应.

结果: 46例患者RR为45.7%(95% CI: 39.1%-60.9%), 包括CR 4例(8.7%), PR 17例(37.0%), TTP为9 mo(95% CI: 5.2-12.8), OS为15 mo(95% CI: 7.6-22.4). 目前有34例患者死亡, 无化疗相关死亡. 3度不良反应包括恶心

■背景资料
贲门癌在西方和东方人群发生率均明显上升, 由于其淋巴引流及静脉回流双向性, 早期症状不明显, 早期诊断困难, 恶性程度相当高, 晚期患者5年生存率仅5%-8%. 目前研究探索手术及放疗的文献比较多, 但晚期姑息性化疗特别是第三代化疗方案的研究还比较少, 因而寻找一种姑息治疗晚期贲门癌的方法成为急迫的任务.

■同行评议者
张军, 教授, 西安交通大学医学院第二附属医院消化内科

■研发前沿
贲门癌的定义虽然存在争议, 但国内和国外逐渐趋向一致, 有关早期诊断、改进手术方式以改善预后、及术后放化疗联合、化疗与分子靶向治疗, 晚期患者的姑息治疗正在成为研究热点.

/呕吐2例、腹泻2例、外周感觉神经症状2例, 手足综合征和中性粒细胞缺乏各2例.

结论: XELOX联合方案一线治疗晚期食管腺癌、食管胃连接处癌和胃贲门癌有效, 其毒副反应可以耐受.

关键词: 化学治疗; 贲门癌; 晚期; 口服药物治疗; 反应率

顾军, 王玉生, 王梅, 李咏梅, 王雅杰. 希罗达加奥沙利铂治疗晚期贲门癌46例. 世界华人消化杂志 2008; 16(30): 3443-3447
http://www.wjgnet.com/1009-3079/16/3443.asp

0 引言

贲门癌定义尚存在诸多争议, 目前广泛采纳的是Siewert *et al*[1]1998年提出的分级系统, 定义为食管解剖贲门近端和远端5 cm内起源的恶性肿瘤, 分为三亚型: Ⅰ型食管远端肠型不典型增生起源的腺癌, 侵润食管胃连接上方; Ⅱ型起源于贲门上皮的肿瘤; Ⅲ型为解剖贲门下方, 浸润连接处及食管下端. 西方人群中发生率高, 但近年我国的发病率亦明显上升. 由于其特殊的解剖部位, 淋巴引流及静脉回流双向性, 早期诊断困难, 而成为难治性恶性肿瘤之一. 据文献报道, 单纯手术治疗的3年生存率30%-35%, 而新辅助化疗或/和放疗可将5年生存率提高到31%-36%, 晚期患者则仅5%-8%[2]. 寻找一种姑息治疗晚期贲门癌的方法成为急迫的任务.

研究已经证明化疗能改善贲门癌患者生存质量及预后, 但以前的方案均为以5-FU为主的第一代方案[2,4]. 第三代药物Oxaliplatin和Capercitabine(XELOX)联合方案在胃肠道肿瘤的辅助治疗、新辅助治疗及姑息治疗中取得良好效果, 在贲门癌的治疗中也取得一定效果[3]. 为探索XELOX方案在中国人群中的效率, 用XELOX方案一线治疗46例晚期贲门癌患者, 观察其反应率, 生存率, TTP(time-to-progression: 到疾病进展时间)及不良反应.

1 材料和方法

1.1 材料 2004-11/2007-02收集本院及上海长海医院肿瘤科46例患者, 年龄38-75(中位年龄62)岁, 男35例, 女11例, 均经组织学或细胞学证实的贲门癌, 分型: Ⅰ型13例, Ⅱ型16例, Ⅲ型17例, UICC分期Ⅲ期19例, Ⅳ期27例, 其中5例有手术指征患者因患者及家属坚决拒绝手术而接受化疗, 27例有转移灶患者均为单器官或部位的转移, ECOG PS状态≤2, 有可测量的病灶, 预期生存期超过3 mo, 尚可口服药物, 所有患者均签署知情同意书和化疗同意书. 所有患者化疗前未进行任何治疗, 治疗前1 wk内中性粒细胞绝对计数≥1.5×10^3, 血小板≥100×10^3, 血清肌酐≤1.5 g/L, 肌酐清除率≥60 mL/min, 总胆红素及直应胆红素在正常范围, AST及ALT≤3×ULN(Upper Limit of Normal: 正常值上限), 碱性磷酸酶≤2×ULN; 同时, 测定治疗前外周血LDH和治疗后LDH, 作为治疗有效性的替代生物学指标. 常规进行上腹部增强CT扫描, 评估贲门肿瘤大小和肝脏、贲门周围淋巴结、纵膈淋巴结及脾门、腹腔动脉周围淋巴结.

1.2 方法

1.2.1 化疗方案: 46例患者均采用XELOX 3 wk方案, 具体用法为Oxaliplatin(艾恒, 连云港恒瑞制药) 130 mg/m^2 Ⅳ第1天, Capecitabine(希罗达, 上海罗氏分装)1000 mg/m^2, *po*, 2次/d, 第1-14天, 21 d重复, 按照艾恒和希罗达说明书调整剂量.

1.2.2 疗效评价标准: 每两周期评价一次疗效, 疗效评价按照RECIST标准, PR为病灶直径缩小≥30%至少4 wk, PD为肿瘤直径增大≥20%. 每个患者至少治疗两个周期, CR者巩固化疗两周期后停药, PR及SD病例治疗4-8周期后停药观察, 进展时改用其他治疗方案及方法; 记录化疗反应, TTP, 不良反应及生存期, 由于病例数少, 未能设立对照组, 以国内及国外文献报道反应率及生存期为对照, 或Meta分析报道生存期为对照[2,4].

1.2.3 随访: 每周期化疗前全面复查血常规、肝功能、肝酶谱、肾功能、电解质、LDH等, 每两周期复查上腹部增强CT, 测量并记录肿瘤直径变化, 部分患者复查胃镜, 并活检病理证实反应性. 详细记录不良反应, 其分类和分级标准按照NCI-CTC v2.0(The National Cancer Institute Common Toxicity Criteria). 定期电话随访患者至死亡或随访截止日期2007-08, 失访患者记入死亡事件. 生存期为开始化疗至死亡或随访截止日期.

统计学处理 记录所有患者临床特征及治疗情况, 随访指标, 录入SPSS11.5数据表, 应用SPSS11.5软件包进行统计分析, 生存率分析及生存曲线用Kaplan-Meier法. 检验显著性水准: $P<0.05$.

2 结果

2.1 客观反应 全部患者均可评价疗效. 46例患者

■相关报道
第三代以氟尿嘧啶和铂类为主的化疗方案中, Jatoi *et al*进行了XELOX方案治疗晚期贲门癌的II期临床研究, 但总体有效率比较低, 毒副反应大于先前或其后的报道.

表 1 46例晚期贲门癌患者临床特征

	n	反应情况								χ^2	P
		完全缓解		部分缓解		疾病稳定		疾病进展			
		n	%	n	%	n	%	n	%		
性别											
男	35	3	8.6	11	31.4	16	45.7	5	14.3	−0.348	0.802
女	11	1	9.1	6	54.5	1	9.1	3	27.3		
分期											
Ⅲ期	19	2	10.5	2	10.5	13	68.4	2	10.5	−0.430	0.651
Ⅳ期	27	2	7.4	15	55.6	4	14.8	6	22.2		
分型											
Ⅰ型	13	1	7.7	8	61.5	4	30.8	0	0	3.472	0.175
Ⅱ型	16	3	18.8	5	31.3	3	18.8	5	31.3		
Ⅲ型	17	0	0	4	23.5	10	58.8	3	17.6		
ECOG体力状况											
0分	11	1	9.1	6	54.5	3	27.3	1	9.1	0.855	0.675
1分	21	3	14.3	9	42.9	4	19.0	5	23.8		
2分	14	0	0	2	14.3	10	71.4	2	14.3		
转移部位											
无	19	2	10.5	2	10.5	13	68.4	2	10.5	2.438	0.549
淋巴结	12	2	16.7	6	50.0	0	0	4	33.3		
肝	13	0	0	8	61.5	4	30.8	1	7.7		
其他	2	0	0	1	50.0	0	0	1	50.0		
症状											
无		4	26.7	2	13.3	7	46.7	2	13.3	−0.140	0.872
有		0	0	15	48.4	10	32.3	6	19.4		
LDH											
<1.5×	29	1	3.4	9	31.0	14	48.3	5	17.2	−0.560	0.590
≥1.5×	17	3	17.6	8	47.1	3	17.6	3	17.6		
AST											
<1.5×	32	4	12.5	11	34.4	9	28.1	8	25.0	−0.822	0.421
≥1.5×	14	0	0	6	42.9	8	57.1	0	0		
ALT											
<1.5×	37	2	5.4	15	40.5	15	40.5	5	13.5	−0.370	0.665
≥1.5×	9	2	22.2	2	22.2	2	22.2	3	33.3		
化疗周期数											
≤3	11	0	0	2	20.0	2	20.0	6	60.0	−1.890	0.071
>3	35	4	11.1	15	41.7	15	41.7	2	5.6		

■创新盘点

本文研究了XELOX方案在中国人群中的有效率和毒性, 总体化疗反应率Jatoi等为高, 毒性反应相当低, 耐受性良好, 且较常规方案如ECF、IFL或FOLFOX方案应用方便, 患者依从性好.

总共化疗216周期, 中位4周期(范围2-8), 4例化疗2周期评价后因故终止治疗或改用其他治疗. 全部患者可以评估疗效, CR 4例(8.7%), 包括1例多发性肝转移和1例区域外淋巴结转移患者; PR 17例(37.0%), SD 17例(37.0%)和8例PD(17.4%), *RR*为45.7%(95%CI: 39.1-60.9%), 有效病例平均化疗5周期(范围3-8). 临床特征及反应情况详见表1. 至随访截止日期, 死亡34例, 中位随访18.3 mo(范围10.2-26.5), 中位TTP 9 mo(95%CI 5.2-12.8), 中位OS为15 mo(95%CI: 7.6-22.4), 两年生存率36.36%(图1).

2.2 不良反应 XELOX方案主要的不良反应有骨髓抑制、消化道症状、乏力虚弱综合征、手足综合征和外周神经症状等. 全组患者出现221例次不良反应, 主要是Ⅰ-Ⅱ度, 有8例Ⅲ度不良反应, 分别为恶心、呕吐, 腹泻、中性粒细胞缺乏和手足综合症各2例, 2例外周神经症状, 停药或延迟用药后均恢复至0-Ⅰ度, 两例因中性粒细胞缺乏和手足综合症推迟用药, Ⅲ度外周神经症状患者分别在治疗4周和7周期后停止化疗; 2例在化疗3周期后出现Ⅲ度手足综合症, 后续化疗周期希罗达改为825 mg/m^2, 每天2次, 继续化疗

■应用要点
XELOX作为一线方案治疗晚期贲门癌有效率较高, 中位生存期达15 mo, 毒性反应较低, 给药方便, 无侵入性, 可以门诊应用或在无静脉持续化疗条件的单位应用, 患者顺应性好, 值得进一步行随机、对照研究.

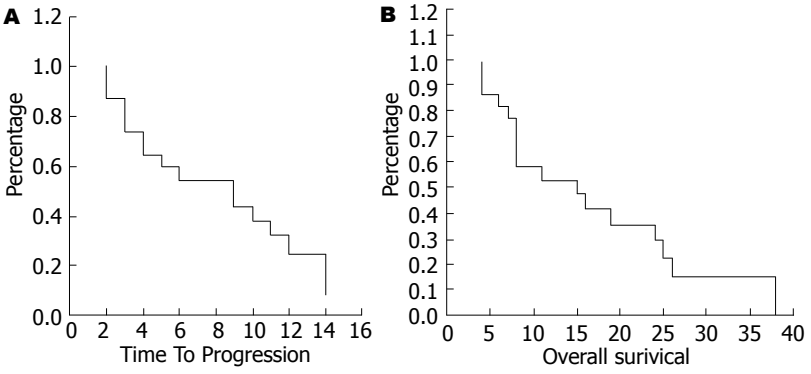

图 1 一线治疗患者生存曲线. A: 无进展生存曲线; B: 总生存曲线.

表 2 46例患者毒性反应发生情况 (NCI–CTC v20)

	0度		Ⅰ度		Ⅱ度		Ⅲ度	
	n	%	*n*	%	*n*	%	*n*	%
呕吐	17	37.0	21	45.7	6	13.0	2	4.3
恶心	26	56.5	16	34.8	4	8.7	0	0
乏力/虚弱	20	43.5	22	47.8	4	8.7	0	0
中性粒细胞缺乏	27	58.7	15	32.6	2	4.3	2	4.3
外周神经症状	23	50.0	21	45.7	2	4.3	0	0
厌食	25	54.3	21	45.7	0	0	0	0
腹泻	30	65.2	12	26.1	2	4.3	2	4.3
手足综合症	19	41.3	21	45.7	4	8.7	2	4.3

3周期, 未再出现Ⅲ度手足综合症, 获得PR. 虚弱和厌食经积极支持治疗, 均获得缓解, 无治疗中断或延迟. 4例患者因经济或其他原因停止治疗, 无因化疗毒性不能耐受而停药病例, 无治疗相关死亡. 毒性反应发生情况见表2.

3 讨论

新药物的发展促进了晚期消化系肿瘤的治疗进步. 最近的Ⅲ期临床研究表明, Oxaliplatin与Capecitabin二药或三药联合方案, 在转移性结直肠癌及晚期胃食管癌的一线化疗中, 取得不低于公认一线方案如FOLFOX4和ECF的疗效, 且毒付反应相对低. Capecitabin取代5-FU/CF是由于其特殊的药物活化途径, 其口服经肠道吸收后在肝内经羧酸脂酶(CE)代谢成5'-DFCR, 随后在胞苷脱氨酶(CyD)的作用下在肝内和肿瘤部位形成5'-DFUR, 最后由胸苷磷酸化酶将5'-DFUR转变为5-FU, 起药物靶向和模拟微灌注作用, 二氢嘧啶脱氢酶(DPD)将5-FU代谢排出. Real-2研究中, 包括53例晚期贲门癌患者在内的239例患者, EOX方案比ECF方案总生存期延长(HR 0.8, P = 0.02), 而严重付反应除腹泻和手足综合症轻度增加外, 其余副反应都显著降低. 因而在NCCN最新胃癌指南中明确提出可用Capecitabin替代5-FU/CF, Oxaliplatin替代顺铂[5-7].

贲门癌位于食管下端和胃近端, 以手术治疗为主. 有报道术前放疗加化疗能显著延长总生存期, 但不能根治性切除的病例预后相当恶劣. 一项Meta分析发现[6], 贲门癌一线化疗及新辅助治疗的有效率在31%-65%之间, CR率在0%-9%, 生存期从6.5-23.6 mo. Jatoi *et al*[3]在晚期贲门癌中应用XELOX方案, 有效率仅33%, 中位TTP 6.4 mo, 国内有报道用草酸铂+FU/LV治疗晚期贲门癌, 有效率为53.3%, 尚有其他侵入性治疗方法如动脉介入灌注化疗、光动力治疗等, 有效率在45%-50%之间.

本研究通过回顾性分析46例患者, XELOX方案有效率45.7%, 4例达完全缓解, 中位TTP及中位生存期也比Jatoi *et al*报道的高, 与多数文献报道相似, 考虑本组患者均为初治患者, 有部分不愿手术的Ⅲ期患者, 疾病的分期相对较早, 体能状态相对较好, 无交叉耐药存在; 另一方面, 卡培他滨的活化及副反应与TP及DPD酶相关, 研究认为TP/DPD活性比率≥1.9, 其有效率、总生存期显著高, 而副反应轻微[8-9]; 而Jatoi *et al*[3]的Ⅱ期研究中, 不良反应较大, 有4例出现治疗相关的死亡, 而本研究46例患者总不良反应发生221例次, 主要为Ⅰ-Ⅱ度, Ⅲ度不良反应包括

恶心(呕吐)、腹泻、中性粒细胞缺乏和手足综合征各2例, 2例出现外周神经症状, 毒性反应均可耐受, 无治疗相关死亡. 考虑这种差异是否与种族遗传差异和(或)卡培他滨活化有关的TP酶及5-FU代谢的限速酶DPD的单核苷酸多态性相关, 值得进一步研究[10].

有研究认为LDH水平升高预示高的生长比率, 肿瘤血管生成, 大块、快速生长的肿瘤促使HIF-α分泌, 上调VEGF和LDH, 从而可以用LDH作为预示肿瘤低氧的替代指标[11-12]. LDH高的患者治疗反应好, 但本组LDH升高的患者并未显示出化疗有效或生存期延长的趋势.

46例患者总不良反应发生221例次, 主要为Ⅰ-Ⅱ度, Ⅲ度不良反应包括恶心/呕吐、腹泻、中性粒细胞缺乏和手足综合症各1例, 2例出现外周神经症状, 毒性反应均可耐受, 无治疗相关死亡, 但有4例因经济或其他原因停止治疗, 对治疗结果有一定影响.

总之, XELOX作为一线方案治疗晚期贲门癌有效率较高, 中位生存期达15 mo, 毒性反应可以耐受, 给药方便, 无侵入性, 可以门诊化疗, 患者顺应性好, 值得进一步行随机、对照研究.

4 参考文献

1 Siewert JR, Stein HJ. Classification of adenocarcinoma of the oesophagogastric junction. *Br J Surg* 1998; 85: 1457-1459

2 Fiorica F, Di Bona D, Schepis F, Licata A, Shahied L, Venturi A, Falchi AM, Craxì A, Cammà C. Preoperative chemoradiotherapy for oesophageal cancer: a systematic review and meta-analysis. *Gut* 2004; 53: 925-930

3 Jatoi A, Murphy BR, Foster NR, Nikcevich DA, Alberts SR, Knost JA, Fitch TR, Rowland KM Jr. Oxaliplatin and capecitabine in patients with metastatic adenocarcinoma of the esophagus, gastroesophageal junction and gastric cardia: a phase II study from the North Central Cancer Treatment Group. *Ann Oncol* 2006; 17: 29-34

4 Cunningham D, Allum WH, Stenning SP, Thompson JN, Van de Velde CJ, Nicolson M, Scarffe JH, Lofts FJ, Falk SJ, Iveson TJ, Smith DB, Langley RE, Verma M, Weeden S, Chua YJ, MAGIC Trial Participants. Perioperative chemotherapy versus surgery alone for resectable gastroesophageal cancer. *N Engl J Med* 2006; 355: 11-20

5 Sumpter K, Harper-Wynne C, Cunningham D, Rao S, Tebbutt N, Norman AR, Ward C, Iveson T, Nicolson M, Hickish T, Hill M, Oates J. Report of two protocol planned interim analyses in a randomised multicentre phase III study comparing capecitabine with fluorouracil and oxaliplatin with cisplatin in patients with advanced oesophagogastric cancer receiving ECF. *Br J Cancer* 2005; 92: 1976-1983

6 Cunningham D, Starling N, Rao S, Iveson T, Nicolson M, Coxon F, Middleton G, Daniel F, Oates J, Norman AR. Capecitabine and oxaliplatin for advanced esophagogastric cancer. *N Engl J Med* 2008; 358: 36-46

7 Cassidy J, Tabernero J, Twelves C, Brunet R, Butts C, Conroy T, Debraud F, Figer A, Grossmann J, Sawada N, Schöffski P, Sobrero A, Van Cutsem E, Díaz-Rubio E. XELOX (capecitabine plus oxaliplatin): active first-line therapy for patients with metastatic colorectal cancer. *J Clin Oncol* 2004; 22: 2084-2091

8 Koizumi W, Hyodo I, Sakamoto J, Terashima M, Ichikura T, Yamamura YY, Kondo K, Takiuchi H, Higashino M, Okayasu I. Response to capecitabine according to thymidine phosphorylase (TP) and dihydropyrimidine dehydrogenase (DPD) expression profiles in gastric cancer (GC). *Proc Am Soc Clin Oncol* 2003; 22: 304

9 Nishina T, Hyodo I, Miyaike J, Inaba T, Suzuki S, Shiratori Y. The ratio of thymidine phosphorylase to dihydropyrimidine dehydrogenase in tumour tissues of patients with metastatic gastric cancer is predictive of the clinical response to 5'-deoxy-5-fluorouridine. *Eur J Cancer* 2004; 40: 1566-1571

10 Schwab M, Zanger UM, Marx C, Schaeffeler E, Klein K, Dippon J, Kerb R, Blievernicht J, Fischer J, Hofmann U, Bokemeyer C, Eichelbaum M. Role of genetic and nongenetic factors for fluorouracil treatment-related severe toxicity: a prospective clinical trial by the German 5-FU Toxicity Study Group. *J Clin Oncol* 2008; 26: 2131-2138

11 Major P, Trarbach T, Lenz H, Kerr D, Pendergrass K, Douillard J, Chen B, Laurent D, Jacques C, Van Cutsem E. A meta-analysis of two randomized, double-blind, placebo-controlled, phase III studies in patients (pts) with metastatic colorectal cancer (mCRC) receiving FOLFOX4 and PTK/ZK to determine clinical benefit on progression-free survival (PFS) in high LDH pts. *J Clin Oncol (Meeting Abstracts)* 2006; 24: 153S

12 Jost LM, Gschwind HP, Jalava T, Wang Y, Guenther C, Souppart C, Rottmann A, Denner K, Waldmeier F, Gross G, Masson E, Laurent D. Metabolism and disposition of vatalanib (PTK787/ZK-222584) in cancer patients. *Drug Metab Dispos* 2006; 34: 1817-1828

■同行评价

本研究结合临床治疗难题开展对比研究, 设计合理, 统计方法得当, 结果可信, 具有较好的临床参考价值.

编辑 李军亮 电编 吴鹏朕

世界华人消化杂志®
wcjd@wjgnet.com

世界华人消化杂志 2008年10月28日; 16(30): 3448-3450
ISSN 1009-3079 CN 14-1260/R

临床经验 CLINICAL PRACTICE

胃平滑肌肉瘤诊治分析36例

韩 文

■背景资料
胃平滑肌肉瘤比较少见, 占胃恶性肿瘤的1%-3%, 临床表现不典型, 无特异性症状及体征, 缺乏特异性检查手段, 各种检查方法各有优点及缺陷, 临床医生对本病缺乏认识和经验, 常漏诊、误诊. 为提高术前诊断率, 特收集资料, 结合文献予以对比总结, 以提高认识.

韩文, 成都市第五人民医院 四川省成都市 611130
通讯作者: 韩文, 611130, 四川省成都市温江区麻市街33号, 成都市第五人民医院. babyhl@hotmail.com
电话: 028-82729325
收稿日期: 2008-08-16 修回日期: 2008-09-22
接受日期: 2008-10-07 在线出版日期: 2008-10-28

Diagnosis and treatment of gastric leiomyosarcoma: an analysis of 36 cases

Wen Han

Wen Han, the Fifth Hospital of Chengdu City, Chengdu 611130, Sichuan Province, China
Correspondence to: Wen Han, the Fifth Hospital of Chengdu, 33 Mashi Street, Wenjiang District, Chengdu 611130, Sichuan Province, China. babyhl@hotmail.com
Received: 2008-08-16 Revised: 2008-09-22
Accepted: 2008-10-07 Pubilshed online: 2008-10-28

Abstract
AIM: To investigate the clinical manifestations of gastric leiomyosarcoma as well as to summarize its diagnostic and therapeutic experience for decreased misdiagnosis and missed diagnosis.

METHODS: Thirty-six cases of gastric leiomyosarcoma were retrospectively studied at our hospital from January 1980 through December 2007. Clinical manifestations, the diagnosis and treatment were investigated.

RESULTS: Of 36 patients, 31 cases of upper gastrointestinal hemorrhage (86.1%), 4 cases of shock caused by massive hemorrhage, 22 cases of epigastric masses (61.1%), irregular epigastralgia (69.4%), 28 cases of anemia (77.7%), and 3 cases of pyloric obstruction (9.6%) were observed. Among 17 cases administrated with upper gastrointestinal barium meal, 10 was diagnosed as gastric carcinoma, 4 gastric ulcer and 3 no lesions. Among 25 upper gastrointestinal CT scans, 18 abdominal masses were found, of which, 5 cases were diagnosed as gastric leiomyosarcoma, 3 as pancreatic pseudocyst and 4 as pancreatic head cancer. Of 31 cases undergoing gastric endoscopy and biopsy, 7 cases were diagnosed as gastric leiomyosarcoma (22.6%). Tumor metastasis was not associated with tumor size, growth pattern or growth position.

CONCLUSION: The clinical manifestations of gastric leiomyosarcoma were lack of specific features and gastric leiomyosarcoma is prone to misdiagnosis. Operation and histopathological examinations are best treatment and diagnostic options.

Key Words: Gastric leiomyosarcoma; Endoscopy; Diagnosis

Han W. Diagnosis and treatment of gastric leiomyosarcoma: an analysis of 36 cases. Shijie Huaren Xiaohua Zazhi 2008; 16(30): 3448-3450

摘要
目的: 探讨胃平滑肌肉瘤的临床特征, 总结其诊断和治疗经验, 减少术前漏诊、误诊.

方法: 回顾性分析1980-01/2007-12我院36例胃平滑肌肉瘤临床及内镜资料, 总结患者临床表现、诊断及治疗等临床特征.

结果: 36例患者中上消化道出血31例(86.1%), 4例大出血导致休克. 上腹包块22例(61.1%), 无规律性上腹痛25例(69.4%), 贫血28例(77.7%), 幽门梗阻3例(9.6%). 上消化道钡餐17例, 诊断为胃癌10例, 胃溃疡4例, 3例未发现病灶. 上腹部CT 25例, 18例胃实质性包块, 其中诊断为胃平滑肌肉瘤5例, 3例胰腺假性囊肿, 4例胰头占位. 31例作胃镜检查并取活检, 仅7例确诊为胃平滑肌肉瘤(22.6%). 肿瘤转移与肿瘤大小、生长方式及生长部位无关.

结论: 胃平滑肌肉瘤临床表现缺乏特征性, 手术及病理检查是诊断和治疗的最佳方法.

关键词: 胃平滑肌肉瘤; 内镜; 诊断

韩文. 胃平滑肌肉瘤诊治分析36例. 世界华人消化杂志 2008; 16(30): 3448-3450
http://www.wjgnet.com/1009-3079/16/3448.asp

■同行评议者
关玉盘, 教授, 首都医科大学附属北京朝阳医院消化科

0 引言
胃平滑肌肉瘤起源于肌层的平滑肌组织, 亦

有极少数起源于黏膜层或血管肌层, 少数可由胃良性平滑肌瘤恶变而来, 是胃内最常见的恶性非上皮性肿瘤, 多见于老年, 临床表现不典型, 加之缺乏特异性检查手段, 术前诊断有一定困难, 误诊、漏诊率高. 本文收集我院1980-01/2007-12经外科手术切除并经病理证实的胃平滑肌肉瘤36例, 结合文献对如何减少其术前漏诊、误诊作出分析.

1 材料和方法

1.1 *材料* 收集我院1980-01/2007-12经外科手术切除并经病理证实的胃平滑肌肉瘤患者36例, 男25例, 女11例, 年龄32-78(平均61.5)岁.

1.2 *方法* 回顾性分析患者临床及内镜资料, 总结临床表现、诊断及治疗等临床特征.

2 结果

2.1 *临床表现* 上消化道出血31例(86.1%), 4例大出血导致休克. 上腹包块22例(61.1%), 无规律性上腹痛25例(69.4%), 贫血28例(77.7%), 幽门梗阻3例(9.6%). 术中见病变位于胃底8例, 胃体23例, 胃窦部5例. 肿瘤直径小于等于5cm 8例(22.2%), 大于5 cm 28例(77.8%). 腔内型19例, 腔外型10例, 混合型7例, 出现症状至手术病理确诊1-8(平均2.3)年.

2.2 *放射学及内镜检查* 上消化道钡餐17例, 诊断为胃癌10例, 胃溃疡4例, 3例未发现病灶. 上腹部CT 25例, 18例胃实质性包块, 其中诊断为胃平滑肌肉瘤5例, 3例胰腺假性囊肿, 4例胰头占位. 31例作胃镜检查并取活检, 仅7例确诊为胃平滑肌肉瘤(22.6%).

2.3 *肿瘤发生转移情况* CT检查及术中发现, 7例发生转移, 其中2例肝转移, 5例瘤体周围淋巴结转移. 肿瘤小于等于5 cm 3例, 大于5 cm 4例, 肿瘤转移与肿瘤大小、生长方式及生长部位无关.

3 讨论

胃平滑肌肉瘤是胃常见的恶性非上皮性肿瘤, 发病率低, 占胃恶性肿瘤的1%-3%, 占胃肉瘤的30%[1], 明显低于胃癌及胃恶性淋巴瘤. 临床表现缺乏特征性, 容易误诊为消化性溃疡、胃癌、幽门梗阻等其他疾病. 对本病缺乏认识是漏诊、误诊的主要原因, 而及时诊断是影响胃平滑肌肉瘤生存率的主要因素.

胃平滑肌肉瘤多位于胃体上部[2-4], 单发或多发, 其好发部位与胃癌刚好相反, 了解其好发部份与胃癌的差别对鉴别诊断有重要意义. 大体生长类型可分为3型: 胃内型, 胃外型, 混合型. 早期很少影响功能, 常在晚期并发出血或贫血, 上腹包块时才就诊. 一般肿块较大, 但很少发生转移, 手术切除率高, 本组手术切除率为91.7%.

内镜检查是诊断该病的主要方法, 可以在动态的情况下直接观察肿块及胃腔的形态, 镜下可见突入胃腔的肿物, 用活检钳触之, 质韧或硬, 较固定, 表面粗糙, 肿块表面常有溃疡, 糜烂出血, 尤其形成穿凿样或脐孔样溃疡对诊断有意义, 可取活检术前明确诊断, 为治疗提供可靠的依据. 但内镜也易误诊、漏诊, 本组术前病理确诊7例, 仅22.6%. 内镜下胃平滑肌肉瘤与其他肿块特别是隆起型胃癌鉴别往往不易. 胃平滑肌肉瘤多位于胃体上部, 常有黏液糊掩盖, 内镜如果不翻转或翻转角度不够容易漏诊, 对胃外型平滑肌肉瘤的诊断更为困难, 如果胃镜发现胃壁有压迹, 局部胃壁形态有改变, 胃腔内又无明显软组织肿块突入时, 应配合CT进行诊断和鉴别诊断. 胃平滑肌肉瘤病理改变主要在黏膜下, 普通活检钳只有25%可达黏膜下层, 因此单纯依靠内镜活检是不可靠的, 但如果在肿瘤顶端溃疡处活检或采用挖洞式深部反复多处取材有助于组织学诊断, 阳性率可达53.8%.

上消化道钡餐可随意多体位观察胃的整个轮廓和功能, 明确是否有肿瘤的存在, 腔内型表现为圆形、椭圆形或分叶状软组织肿块影, 肿块内可见“脐样”龛影, 腔外型可见胃受压向中线移位, 胃黏膜变平, 皱壁有拉直现象. 但胃肠造影对肿块的形态、大小、质地和范围观察欠清[5], 不能取活检, 难以从病理组织学来确定肿瘤的性质, 当肿块向腔外突出为主时, 钡餐表现并非本病所特异, 易漏诊、误诊. CT检查已被广泛应用于胃肠道肿瘤的诊断, 他不仅能确定肿瘤来源及其生长方式与发展方向, 而且能够确定肿瘤的大小形态, 内部结构及与周围结构的关系, 还可观察肿瘤对邻近组织器官的侵犯及远处转移的情况, 对提高腔外型胃平滑肌肉瘤的诊断准确率很有价值, CT下肿块巨大, 广泛坏死, 囊性变与胃关系密切为胃外型平滑肌肉瘤的特征[6]. MRI检查不仅有良好的软组织分辨能力, 而且可采取多种扫描序列和多方位成像, 因此对肿块的形态、大小、来源及范围较CT更准确[7], 特别是胃外型平滑肌肉瘤位于肝胃间, 胃胰间, 胃和后腹膜间诊断较困难时, 应将MRI列为常规检查[8].

■相关报道
由于胃平滑肌肉瘤比较少见, 相关报道不多, 胃镜与影像学是目前最常应用的主要方法. 李书鹏, 王新勇在《胃平滑肌肉瘤的MRI特点分析》中指出, MRI检查不仅有良好的软组织分辨能力, 而且可采取多种扫描序列和多方位成像, 对肿块的形态、大小、来源及范围较CT更准确, 诊断较困难时, 可列为常规检查.

■应用要点
在对胃平滑肌肉瘤的临床诊治中, 任何单一的检查方法均存在一定的局限性, 应将各种检查结果综合分析, 有助于提高术前诊断率. 超声内镜对胃平滑肌肉瘤的诊治具有较好的敏感性和特异性, 有进一步研究、推广应用价值.

■同行评价
本文总结了胃平滑肌肉瘤的临床特征, 对其各种诊断方法的优点与缺陷进行了比较与总结, 对临床具有一定的实用价值.

近年来, 超声内镜的诊断价值受到高度重视, 他能清楚地显示胃壁各层的结构特征, 了解肿瘤侵润的深度和范围, 尤其是能在超声引导下对黏膜下肿块进行活检, 其诊断符合率高达90%以上, 对诊断胃平滑肌肉瘤有较好的敏感性和特异性[9]. 但以上单一的检查方法均存在一定的局限性, 胃镜或X线钡餐与CT、MRI、超声内镜、选择性血管造影等检查结果的综合分析, 有助于提高术前诊断率.

胃平滑肌肉瘤对放疗、化疗均不敏感[10-12], 但预后较胃癌好[13]. 胃部份或全部切除是胃平滑肌肉瘤的主要治疗措施, Katai报导103例胃平滑肌肉瘤患者治疗经验, 对其中68例行楔形切除, 5年生存率90%以上[14], 大大高于国内的51.2%[15]. 对术后复发病例, 同样也应选择以手术为主的治疗方法. 国内外资料均表明肿瘤全切除组的疗效明显优于不全切除组.

4 参考文献

1 王晓玲, 于皆平, 冉宗学, 罗和生. 内镜对胃平滑肌肉瘤的诊断价值. 中国内镜杂志 2003; 9: 35
2 邵建文, 肖启栋, 徐广玲. 腔外型胃平滑肌肉瘤CT诊断. 牡丹江医学院学报 2003; 24: 29
3 王振虹, 李绍科, 毕卫群. 胃平滑肌肉瘤15例综合影像诊断分析. 齐鲁医学杂志 2004; 19: 350
4 张钢锋. 胃平滑肌肉瘤的诊治体会. 中国冶金工业医学杂志 2007; 24; 223-224
5 王晓玲, 于皆平, 袁嘉骥, 罗和生, 魏文洲. 胃平滑肌肉瘤23例影像学与内镜分析. 中国实用内科杂志 2004; 24: 301-302
6 李家言. 腔外型胃平滑肌肉瘤的CT表现. 广西医科大学报 2006; 23: 462-463
7 赵桐, 周经志. 不同影像学检查在胃平滑肌肉瘤诊断中的应用价值. 中国全科医学 2007; 10: 1962-1963
8 李书鹏, 王新勇. 胃平滑肌肉瘤的MRI特点分析(附9例报告). 山东医学 2008; 48: 108
9 胡建群, 张小勇. 腹部超声和超声内镜在胃间叶组织肿瘤中的诊断价值. 南京医科大学学报 2000; 20: 462-463
10 李玉函, 李玲, 姜建华, 郑光明. 胃平滑肌肉瘤20例临床分析. 华西医学 2005; 20: 664-665
11 蒋建春, 陈志新, 胡建昆, 陈佳平. 胃平滑肌肉瘤26例报告. 中国普外基础与临床杂志 2000; 6: 18
12 张为民, 杨汝娟, 卞宝祥, 巨爱平, 郑义同. 异环磷酰胺、阿霉素、顺铂联合方案治疗术后转移性胃平滑肌肉瘤16例临床疗效. 海南医学 2003; 14: 21-22
13 侯英勇, 王坚, 朱雄增, 杜祥, 孙孟红, 郑爱华. 胃肠道间质瘤76例的临床病理及免疫组织化学特征. 中华病理学杂志 2002; 31: 20-25
14 Katai H, Sasako M, Sano T, Maruyama K. Surgical treatment for gastric leiomyosarcoma. *Ann Chir Gynaecol* 1998; 87: 293-296
15 张才全, 傅仲学, 王子卫, 朱明才, 时德. 胃平滑肌肉瘤23例诊治分析. 四川医学 2002; 23: 5-6

编辑 李军亮 电编 吴鹏朕

ISSN 1009-3079 CN 14-1260/R 2008年版权归世界华人消化杂志

• 消息 •

世界华人消化杂志标点符号用法

本刊讯 遵照国家标准GB/T 15834-1995标点符号用法的要求, 本刊论文中的句号都采用黑圆点; 数字间的起止号采用“-”字线, 并列的汉语词间用顿号分开, 而并列的外文词、阿拉伯数字、外文缩略词及汉语拼音字母拼写词间改用逗号分开, 参考文献中作者间一律用逗号分开; 表示终了的标点符号, 如句号、逗号、顿号、分号、括号及书名号的后一半, 通常不用于一行之首; 而表示开头的标点符号, 如括号及书名号的前一半, 不宜用于一行之末. 标点符号通常占一格, 如顿号、逗号、分号、句号等; 破折号应占两格; 英文连字符只占一个英文字符的宽度, 不宜过长, 如5-FU. 外文字符下划一横线表示用斜体, 两横线表示用小写, 三横线表示用大写, 波纹线表示用黑体. (常务副总编辑: 张海宁 2008-10-28)

世界华人消化杂志®
wcjd@wjgnet.com

世界华人消化杂志 2008年10月28日; 16(30): 3451-3453
ISSN 1009-3079 CN 14-1260/R

临床经验 CLINICAL PRACTICE

青年人生理性十二指肠胃反流的相关因素

陈维顺, 罗虹雨, 朱宜人, 钟燎原, 周红兵, 张选均

陈维顺, 罗虹雨, 朱宜人, 钟燎原, 周红兵, 张选均, 湖南省株洲市一医院(中南大学株洲临床学院) 湖南省株洲市 412000
作者贡献分布: 课题设计由陈维顺与罗虹雨完成; 研究过程由朱宜人、钟燎原及周红兵完成; 数据分析及论文撰写由陈维顺完成; 张选均进行指导.
通讯作者: 陈维顺, 412000, 湖南省株洲市, 湖南省株洲市一医院(中南大学株洲临床学院)消化内科. chen8242123@sina.com
电话: 0733-8203211
收稿日期: 2008-08-17 修回日期: 2008-09-26
接受日期: 2008-10-07 在线出版日期: 2008-10-28

Physiological duodenogastric reflux in young healthy adults

Wei-Shun Chen, Hong-Yu Luo, Yi-Ren Zhu, Liao-Yuan Zhong, Hong-Bing Zhou, Xuan-Jun Zhang

Wei-Shun Chen, Hong-Yu Luo, Yi-Ren Zhu, Liao-Yuan Zhong, Hong-Bing Zhou, Xuan-Jun Zhang, Department of Gastroenterology, the First Hospital of Zhuzhou city (Zhuzhou Hospital of Central South University), Zhuzhou 412000, Hunan Province, China
Correspondence to: Wei-Shun Chen, Department of Gastroenterology, the First Hospital of Zhuzhou city (Zhuzhou Hospital of Central South University), Zhuzhou 412000, Hunan Province, China. chen8242123@sina.com
Received: 2008-08-17 Revised: 2008-09-26
Accepted: 2008-10-07 Published online: 2008-10-28

Abstract

AIM: To investigate the characteristics of physiological duodenogastric reflux (DGR) in young healthy adults, and to study the relationship between DGR and pathologically altered gastric mucosa.

METHODS: Twenty healthy young volunteers received the conventional endoscopy, 24 h dynamic stomach pH and bile reflux monitoring, HE staining routine pathological examination as well as improved chromatin Giemsa line inspection for *H pylori*.

RESULTS: Of 21 cases, two subjects had bile reflux, 6 had *H pylori* positive tests and the rest showed normal gastric mucosa or mild antral gastritis. No ulceration, erosions, atrophy or intestinal metaplasia were observed in all subjects (including 6 *Helicobacter pylori* infection) on endoscopic and histological findings. All subjects were found to have bile reflux at variable degrees (gastric bilirubin absorbance >0.14) and total period of bile reflux (abs>0.14) was 12.5% ± 8.8%. Of all bile reflux events, short reflux events (< 5 min) were 62.8 ± 36.0 times, long reflux events(> 5 min) were 5.9 ± 3.8 times, and the longest reflux duration was 53.5.0 ± 50.3 min, reflux time was significantly longer during upright phase than during supine phase (P = 0.017). But the percentages of pH > 4 times (13.91% ± 10.1%) in stomach were not related to the percentages of bile reflux time.

CONCLUSION: Physiological duodenogastric reflux occurs in young healthy adults. Degree or state of gastric bile reflux is individually different. However, the bile reflux doesn't induce gastric mucosal lesions nor affect gastric pH value.

Key Words: Duodenogastric reflux; Young healthy subjects; Bile; Monitoring

Chen WS, Luo HY, Zhu YR, Zhong LY, Zhou HB, Zhang XJ. Physiological duodenogastric reflux in young healthy adults. Shijie Huaren Xiaohua Zazhi 2008; 16(30): 3451-3453

摘要

目的: 探讨生理性十二指肠胃反流的反流特点, 反流与胃黏膜组织学改变的关系.

方法: 选取20名青年健康志愿者, 分别接受常规胃镜检查, 24 h动态胃内pH和胆汁反流监测, HE染色行常规组织病理学检查以及改良Giemsa染色行幽门螺杆菌检查.

结果: 胃镜与胃黏膜组织检查多为正常黏膜或轻度浅表性炎症, 仅2名胃镜下有胆汁反流, 6名*H pylori*阳性. 未见溃疡、糜烂、萎缩及肠化生. 胆红素监测均有不同程度的十二指肠胃反流, abs>0.14的时间百分比为12.5%±8.8%, 短时间反流频率62.8±36.0次、长时间反流频率5.9±3.8次、最长反流时间53.5.0±50.3 min, 其中立位反流时间显著性长于卧位(P = 0.017). 胃内pH>4的时间百分比为13.91%±10.1%, 与胃内abs>0.14的时间百分比比较无相关性.

■**背景资料**
正常条件下人体存在生理性十二指肠胃反流, 其生理意义如何, 反流物成分, 反流量多少均不清楚. 因此, 临床上要与病理性反流鉴别尚存在一定困难, 有必要对生理性反流进行更多的临床与基础研究.

■**同行评议者**
施诚仁, 教授, 上海交通大学医学院附属新华医院小儿外科

■研发前沿
十二指肠胃反流的检测方法较多，如胃液分析、胃镜及病理学检查、超声及核素扫描、胃内压力测定及排空检查、胃内pH及微量胆红素监测等，但由于胃肠运动的动态变化、体表投影、精神和全身运动的影响等各方面均存在较大个体差异，研究十二指肠胃反流存在方法学上的困难. 尚缺乏“金标准”，其中Bilitec 2000胆红素监测被认为是目前较可靠的检测方法，但如何确定其正常值，区别于病理性反流仍是亟待解决的问题.

■应用要点
对生理性DGR的观察可以为胃肠动力的研究提供理论依据，为病理性DGR的诊断提供参考值.

结论：正常生理条件下均存在生理性十二指肠胃反流，不同个体、不同体位其反流程度不一，但这种反流不引起胃黏膜的病理性改变，也不引起胃内pH的变化.

关键词：十二指肠胃反流；青年人；胆汁；监测

陈维顺，罗虹雨，朱宜人，钟燎原，周红兵，张选均. 青年人生理性十二指肠胃反流的相关因素. 世界华人消化杂志 2008; 16(30): 3451–3453
http://www.wjgnet.com/1009-3079/16/3451.asp

0 引言

正常生理条件下，机体存在十二指肠胃反流(duodenogastric reflux, DGR)[1-3]，一般认为这种反流量少，反流时间短，胃蠕动能将反流物迅速清除，加上胃黏膜有生理性抗反流屏障，因此，对胃黏膜一般不产生病理性损害，称为生理性DGR. 但生理性DGR的真正意义尚未完全明确，特别是生理性DGR的量有多大，其反流特性如何，大量的生理性DGR是否会成为日后胃黏膜病变的始动因素，目前尚不清楚. 因此，本文选择生理机能活跃、组织代谢旺盛，特别是胃肠道运动、分泌、消化、吸收功能活跃的青年人进行胃镜、胃黏膜病理学、24 h胃内pH及胆红素监测方法来探讨生理性DGR，为以后进一步研究病理性DGR提供理论依据.

1 材料和方法

1.1 材料 2007-10/2008-01入选的20名健康青年志愿者均为我院临床实习的本科大学生，其中男7例，女13例，年龄20-26岁，检查前均无明显上腹痛、腹胀、嗳气、烧心、早饱、食欲不振等症状，否认既往有上消化道及肝胆胰器质性疾病、胃肠道手术史. 检查前均经过我院科研伦理委员会批准，签署知情同意书.

1.2 方法

1.2.1 胃镜检查：常规胃镜检查，注意观察胃内有无胆汁反流的情况，常规在胃窦取组织3块[1块进行幽门螺杆菌(*H pylori*)尿素酶试验]、胃体取2块进行病理学检查.

1.2.2 胃内24 h动态pH及胆汁反流监测：应用Synectics Digitrapper便携式pH监测仪和Synectics Bilitec 2000胆汁监测仪(Medtronic Functional Diagnostics A/S公司)进行检测，检查前禁食8-12 h，将校准的pH电极和胆汁监测光纤探头用透明胶捆绑在一起(两探头相差1.0 cm)自一侧鼻腔插入，置于食管LES下方8.0 cm处，连接监测仪，开始24 h连续监测. 监测期间详细记录受试者平卧、直立、开始和结束进餐的时间，禁止吸烟、饮酒以及进食吸收光谱与胆红素相似的食物或饮料如胡萝卜、香蕉、色素碳酸饮料等. 监测结束后将数据输入计算机，以专用软件进行分析，分析参数为pH>4的时间百分比，胆红素吸光值(abs>0.14的时间百分比、立位、卧位、餐前和餐后的胆汁反流时间百分比，短时间反流(<5 min)频率、长时间反流(>5 min)频率、最长反流时间等.

1.2.3 组织病理学检查：HE染色行常规组织病理学检查，改良Giemsa染色行幽门螺杆菌检查.

统计学处理 应用SPSS11.0统计软件进行统计分析，计量资料的比较采用配对t检验、pH与abs时间相关性分析采用Pearson相关分析.

表 1 不同时段胃内pH及胆汁反流的时间变化 (%)

	立位	卧位	餐前	餐后
pH>4	7.7 ± 7.0[b]	17.5 ± 17.2	14.4 ± 15.5	8.7 ± 11.6
abs>0.14	17.0 ± 14.3[a]	7.3 ± 6.4	11.9 ± 8.6	15.1 ± 19.1

立位 *vs* 卧位，t = 2.62，[a]P = 0.017，t = 3.09，[b]P = 0.006.

2 结果

2.1 胃镜检查结果 胃镜检查均未见胃十二指肠溃疡、糜烂性胃炎、胃肿瘤等器质性疾病，诊断为正常胃黏膜8例、慢性浅表性胃炎(轻度)10例、慢性浅表性胃炎伴胆汁反流2例.

2.2 病理学检查及*H pylori*检查结果 正常胃黏膜3例、浅表性胃炎17例，*H pylori*阳性6例.

2.3 24 h胃内pH及胆红素检查结果：胃内pH>4的时间百分比为13.91±10.1%，胆红素abs>0.14的时间最小百分比为2.7%，最大百分比为32.9%，平均为12.5%±8.8%，短时间反流频率62.8±36.0次、长时间反流频率5.9±3.8次、最长反流时间53.5.0±50.3 min. 不同时段胃内pH及胆汁反流的时间变化见表1.

6例HP阳性志愿者胆红素abs>0.14的时间百分比为11.3%±5.3%，与*H pylori*阴性者(12.9%±10.1%)比较t = 0.36，P = 0.72.

3 讨论

十二指肠液主要成分是胆汁、胰酶和肠液，其中胆盐、胰酶、磷酯酶A对胃、食管黏膜屏障具有明显的溶解和破坏作用[4-6]，破坏的程度与反流物的浓度和作用时间有关. 因此，阐明反流

属生理性或病理性, 主要观察反流物的量和反流物在胃内的停留时间.

本组以胆红素abs>0.14为胃内胆红素阳性标准, 显示受试者均存在DGR, DGR反流时间占检测时间的12.5%±8.8%, 此值高于林金坤 *et al*[7]的研究, 与戴菲 *et al*[8]的结果近似. 生理性DGR多数呈间歇性, 其短时间反流频率较多, 长时间反流频率较少, 提示随着胃十二指肠的蠕动, 虽有少量的反流物频繁入胃, 但较快的被清除, 不会对胃黏膜造成损害. 但多数受试者也存在部分长时间(53.5.0±50.3) min的反流, 最长反流达196 min, 这种长反流可能对降低胃十二指肠酸梯度, 或参与胃的化学消化具有生理学意义[9], 但长期的长反流是否对胃黏膜造成病理性损害尚待于继续观察.

本组生理性DGR有一定时间分布特点, 其立位反流时间(17.0%±14.3%)明显长于卧位(7.3%±6.4%), 而较多的长反流时间也发生在立位, 提示在清醒活动状态反流时间多于卧位睡眠状态, 其发生可能与胃窦-幽门-十二指肠的运动变化有关, 有研究认为[10-11]胃十二指肠消化间期周期性移行性复合运动(migrating motor complex, MMC)Ⅲ期在夜间发生较多, 而MMCⅢ能清除未被消化的食物和消化间期的反流物, 对胃肠道起到“清道夫”的作用, 其抗反流作用较强, 而清醒活动状态下MMCⅢ则较少, 除此外, 日间胆汁胰液分泌量的显著增加也是DGR发生的重要因素.

本组受试者也存在不同程度的胃内碱化状态, 其pH>4的时间为13.91%±10.1%, 这种碱化状态在夜间明显, 符合胃酸分泌的时辰节律, 大量研究表明, 许多胃的生理功能如胃酸和胃泌素的分泌、胃的排空、胃上皮的更新速率等均具有明显的昼夜周期变化, 其中胃酸分泌在凌晨1：00-2：00达高峰, 在清晨6：00-7：00达最低水平, 24 h pH动态监测显示了这一周期性变化[12-13], 但生理性DGR在夜间较少, 与胃内的碱化无相关性, 即DGR虽为碱性液体, 但不造成胃内pH的显著变化.

病理性DGR常有胃黏膜充血水肿、糜烂、毛细血管扩张、腺窝增生、腺体萎缩、肠腺化生及不典型增生等不同形式的胃镜及病理改变[14-15], 但本组DGR均未见引起胃黏膜显著病理性损害, 胃镜及病理学虽报道部分受试者有胃黏膜炎症, 但均为浅表性胃炎, 炎性细胞浸润少, 6例*H pylori*阳性者, 组织学也无特殊变化, 其DGR时间与*H pylori*阴性者无统计学差别. 2例胃镜诊断为慢性浅表性胃炎伴胆汁反流的受试者其胆汁反流时间分别为9.5%和6.2%, 低于平均水平, 而且其黏膜病理无明显组织学改变, 仍属生理性DGR.

■**同行评价**
本文撰写较好, 内容为临床常见胃内反流问题, 此组采用志愿者作为健康组, 资料有一定的说服力, 对进一步研究有帮助.

4 参考文献

1 Dai F, Gong J, Zhang R, Luo JY, Zhu YL, Wang XQ. Assessment of duodenogastric reflux by combined continuous intragastric pH and bilirubin monitoring. *World J Gastroenterol* 2002; 8: 382-384

2 Bollschweiler E, Wolfgarten E, Pütz B, Gutschow C, Hölscher AH. Bile reflux into the stomach and the esophagus for volunteers older than 40 years. *Digestion* 2005; 71: 65-71

3 Hermans D, Sokal EM, Collard JM, Romagnoli R, Buts JP. Primary duodenogastric reflux in children and adolescents. *Eur J Pediatr* 2003; 162: 598-602

4 Tack J. Review article: the role of bile and pepsin in the pathophysiology and treatment of gastro-oesophageal reflux disease. *Aliment Pharmacol Ther* 2006; 24 Suppl 2: 10-16

5 Fein M, Maroske J, Fuchs KH. Importance of duodenogastric reflux in gastro-oesophageal reflux disease. *Br J Surg* 2006; 93: 1475-1482

6 陈敏, 罗和生. 胆汁反流与急性胃黏膜病变. 世界华人消化杂志 2005; 13: 1489-1492

7 林金坤, 胡品津, 李初俊, 曾志荣, 张晓光. 原发性胆汁反流性胃炎诊断的探讨. 中华内科杂志 2003; 42: 81-83

8 戴菲, 龚均, 罗金燕, 朱有玲, 王学勤. 功能性消化不良与十二指肠胃反流的关系研究. 西安交通大学学报(医学版) 2007; 28: 270-272, 282

9 Koek GH, Vos R, Sifrim D, Cuomo R, Janssens J, Tack J. Mechanisms underlying duodeno-gastric reflux in man. *Neurogastroenterol Motil* 2005; 17: 191-199

10 Dalenbäck J, Abrahamson H, Björnson E, Fändriks L, Mattsson A, Olbe L, Svennerholm A, Sjövall H. Human duodenogastric reflux, retroperistalsis, and MMC. *Am J Physiol* 1998; 275: R762-R769

11 戴菲, 龚均, 罗金燕, 董蕾, 朱有玲, 王学勤. 十二指肠胃反流胃肠动力机制研究. 胃肠病学 2008; 13: 87-90

12 龚均, 张权, 张燕, 朱有玲, 王学勤, 罗金燕. 24 h胃内pH的节律研究. 西安医科大学学报 1999; 20: 326-328

13 Stein HJ, Smyrk TC, DeMeester TR, Rouse J, Hinder RA. Clinical value of endoscopy and histology in the diagnosis of duodenogastric reflux disease. *Surgery* 1992; 112: 796-803; discussion 803-804

14 Vere CC, Cazacu S, Comănescu V, Mogoantă L, Rogoveanu I, Ciurea T. Endoscopical and histological features in bile reflux gastritis. *Rom J Morphol Embryol* 2005; 46: 269-274

15 胡学建, 董来华, 葛建荣, 张黎, 陈龙根. 原发性胆汁反流性胃炎的临床病理分析. 中华消化内镜杂志 2006; 23: 215-217

编辑 李军亮 电编 何基才

世界华人消化杂志®
wcjd@wjgnet.com

世界华人消化杂志 2008年10月28日; 16(30): 3454-3456
ISSN 1009-3079 CN 14-1260/R

临床经验 CLINICAL PRACTICE

糖捕获法对肝病的鉴别诊断

李鲁平

■背景资料
糖捕获技术是应用凝集素捕获糖基而进行的糖蛋白分离和富集方法. 糖捕获诊断技术则是应用凝集素对糖链特异结合而开发的一种血清糖蛋白分离并诊断的技术. 由于肝病伴随很多蛋白异常糖基化, 糖捕获诊断技术目前已经作为一种研究肝病相关糖链异常蛋白的策略受到高度重视.

李鲁平, 沈阳传染病院检验科 辽宁省沈阳市 110006
通讯作者: 李鲁平, 110006, 辽宁省沈阳市和平区和平南大街85号, 沈阳传染病院检验科. luping4758@163.com
电话: 024-23387410-350
收稿日期: 2008-04-22 修回日期: 2008-10-05
接受日期: 2008-10-14 在线出版日期: 2008-10-28

Differential diagnosis of liver diseases using glycoprotein capture technique

Lu-Ping Li

Lu-Ping Li, Department of Laboratory Science, Shenyang Infectious Disease Hospital, Shenyang 110006, Liaoning Province, China
Correspondence to: Lu-Ping Li, Department of Laboratory Science, Shenyang Infectious Disease Hospital, 85 Heping South Street, Heping District, Shenyang 110006, Liaoning Province, China. luping4758@163.com
Received: 2008-04-22 Revised: 2008-10-05
Accepted: 2008-10-14 Pubilshed online: 2008-10-28

Abstract
AIM: To investigate the role of serum alpha-fetoprotein variant (AFP-L3) assay in differential diagnosis of hepatocellular carcinoma and benign liver diseases.

METHODS: AFP-L3 variant was separated from serums of AFP positive patients with different liver diseases by micro centrifugal column, and the content of AFP-L3 variant and total serum AFP were measured using chemiluminescence analysis to get AFP-L3% (the ratio of AFP-L3 to total AFP). Relationship between AFP-L3% and different liver diseases was analyzed.

RESULTS: AFP-L3% was significantly higher in patients with HCC than those with chronic hepatitis and liver cirrhosis ($P < 0.001$). Using AFP-L3%>10% as a cutoff value, 85% of patients diagnosed with HCC showed positive AFP-L3% results, while positive rate in patients with liver cirrhosis (LC) or chronic hepatitis (CH) was only 8.57%. The positive rates in patients with acute hepatitis (AH) and fulminant hepatitis (FH) were 54% and 80%, respectively.

CONCLUSION: AFP-L3 is of clinical significance in the differential diagnosis of hepatocellular carcinoma and benign liver diseases, but not suitable for early diagnosis of HCC in patients with AH or FH.

Key Words: AFP-L3 variant; Liver disease; Hepatocellular carcinoma; Differential diagnosis

Li LP. Differential diagnosis of liver diseases using glycoprotein capture technique. Shijie Huaren Xiaohua Zazhi 2008; 16(30): 3454-3456

摘要
目的: 探讨采用糖捕获法检测甲胎蛋白异质体AFP-L3在鉴别良恶性肝病中的作用.

方法: 收集甲胎蛋白阳性肝病标本, 应用装有耦联了小扁豆凝集素(LCA)的离心柱进行糖捕获分离甲胎蛋白异质体. 采用化学发光法检测AFP和AFP-L3, 并计算AFP-L3在AFP中的含量比例(AFP-L3%), 分析AFP-L3%升高者与良恶性肝病的关系.

结果: 肝细胞癌患者血清中AFP-L3%显著高于于良性肝病患者(P<0.001), 以AFP-L3%≥10%作为诊断指标, 在已经确诊的肝癌患者中灵敏度为85%, 肝炎和肝硬化特异度达到91.5%, 急性肝炎阳性率54%, 重型肝炎阳性率80%. AFP-L3%鉴别慢性肝病和肝癌, ROC曲线线下面积达到0.867.

结论: 糖捕获法检测甲胎蛋白异质体AFP-L3对良恶性肝病鉴别诊断具有重要临床意义, 但不适合作为急性肝病和重型肝炎的肝癌早期鉴别检测.

关键词: 甲胎蛋白异质体; 肝病; 肝细胞癌; 鉴别诊断

李鲁平. 糖捕获法对肝病的鉴别诊断. 世界华人消化杂志 2008; 16(30): 3454-3456
http://www.wjgnet.com/1009-3079/16/3454.asp

■同行评议者
高春芳, 研究员, 中国人民解放军第二军医大学附属长征医院全军医学免疫诊断中心/实验诊断科

0 引言
原发性肝细胞癌(hepatocellular carcinoma, HCC)是最常见的恶性肿瘤之一. 在众多的肿瘤标志

物中, 甲胎蛋白AFP是目前诊断HCC最常用的, 血清中AFP浓度大于400 μg/L被认为对肝癌的诊断具有可信的特异性, 然而只有32.9%的肝癌患者血清AFP浓度高于此值[1], 而AFP也可以在相当部分慢性肝炎、肝硬化中升高, 因此导致血清AFP对于检测HCC特异性不够. 近年很多研究报道, 不同肝细胞组织分泌的AFP含有不同的糖链, 经小扁豆亲和素(LCA)亲和电泳后分, LCA将AFP分为3条带: AFP-L1为LCA不结合型; AFP-L2为LCA低亲和型; AFP-L3为LCA高亲和型, 即为通常所指的甲胎蛋白异质体, 是一种HCC特异性肿瘤标志物, 由肿瘤细胞产生. AFP-L3作为鉴别良恶性肝病和预警肝癌发生具有重要临床价值, 已成为1999年第四届全国肝癌学术会议上通过的原发性肝癌临床诊断标准的肝癌标记物之一, 并已经被FDA批准用于HCC的临床诊断[2]. 但是迄今为止在我国该指标尚未广泛应用于临床, 原因在于现有的凝集素亲和电泳免疫印迹方法操作繁琐, 时间长, 无法批量检测. 寻找更简便及能批量操作的方法具有重要意义.

糖组学是继基因组学、蛋白质组学之后生命科学领域的又一热点. 植物凝集素是能与聚糖特异结合的蛋白质, 就像探针一样可以捕获到混合物中的聚糖. 糖捕获(glycoprotein capture)技术是应用凝集素捕获糖基而进行的糖蛋白分离和富集方法. 糖捕获诊断技术则是应用凝集素对糖链特异结合而开发的一种血清糖蛋白分离并诊断的技术. 由于肝病伴随很多蛋白异常糖基化, 糖捕获诊断技术目前已经作为一种研究肝病相关糖链异常蛋白的策略受到高度重视[3-5]. 本研究应用糖捕获技术对AFP-L3进行分离, 并应用免疫学方法进行检测对本院收集的低浓度AFP阳性的110例肝病患者进行检测, 探讨AFP-L3%在鉴别良恶性肝病和预警肝癌的临床价值.

1 材料和方法

1.1 *材料* 本院2006-09/2006-12住院患者101例血清标本, 年龄18-70岁, 男性82例, 女性28例, 其中肝硬化(LC)16例、慢性肝炎(HC)19例, 肝癌(PHC)59例、急性肝炎(AH)11例、重型肝炎(FH)5例. 诊断标准符合2000年中华医学会传染病与寄生虫病学分会、肝病学分会联合修订的“病毒性肝炎防治方案”中病毒性肝炎诊断标准及中华人民共和国卫生部医政司组织并由全国肿瘤防治办公室与中国抗癌协会合编的《新编常见恶性种瘤诊治规范》中有关原发性肝癌的诊断标准. 所有血清标本分离后冻存在-80℃超低温冰箱. 全部病例AFP检测均为阳性(AFP≥10 ng). AFP检测试剂为美国雅培公司I2000化学发光仪原装配套, AFP-L3分离试剂由北京热景生物技术有限公司提供.

1.2 *方法* 甲胎异质体AFP-L3的分离采用糖捕获分离技术, 即针对AFP-L3上的异常糖链可以特异结合小扁豆凝集素的特点, 当血清流过离心柱时, 与LCA亲合力强的甲胎蛋白异质体就结合于柱中, 经过清洗洗去不结合或结合力弱的甲胎蛋白, 再经过离心洗脱后获得AFP-L3, 然后应用化学发光法检测总AFP和AFP-L3的含量, 并计算AFP-L3占AFP总量的百分比, 以AFP-L3 AFP-L3%≥10作为AFP-L3异常升高标准.

统计学处理 应用SPSS11.0软件进行统计分析, 不同组别间AFP-L3 AFP-L3%的比较采用单因素方差分析.

2 结果

肝细胞癌患者血清中AFP-L3%显著高于于良性肝病患者, P值均<0.001, 以AFP-L3%≥10作为诊断指标, 在已经确诊为肝癌的患者中灵敏度是85%, 肝炎和肝硬化特异度达到91.5%, 急性肝炎阳性率54%. 肝癌、肝炎和肝硬化、急性肝炎、重型肝炎的AFP-L3%≥10的比率分别为: 84.7%(50/59)、8.57%(3/35)、54%(6/11)和80%(4/5), 糖捕获法检测AFP-L3%对肝癌诊断的ROC曲线线下面积为0.867; 95%可信区间为0.788-0.946(图1-2).

3 讨论

由于甲胎蛋白在影像学阳性之前就已经升高, 因此目前临床肝癌早期诊断的血清学检测指标主要是AFP, 但是AFP对肝癌只具有相对的特异性. 肝硬化和肝炎患者的AFP也有不同程度的升高, 虽然良性肝病的AFP含量大部分较低, 但均高于正常水平. 而早期肝癌AFP大部分处于低浓度水平, 因此如仅以AFP为诊断指标, 肝癌和其他肝病无法区分开[6]. 但如果以AFP≥400 ng值为临界值, 相当部分肝癌无法做到早期诊断[7]. 因此单纯依靠AFP来鉴别诊断肝癌存在局限性, 而且还需要对AFP≥400 ng患者进行动态观察, 更降低AFP早期诊断的功能.

AFP-L3是AFP中能与LCA结合的部分, 是监测HCC的一项特异性生物学标志物. 本次研究中肝癌标本中AFP-L3异常比率高达85%, 而

■**应用要点**
新研制的离心管法试剂是应用凝集素可以特异性结合糖链的特点而新研制的一种血清分离装置, 是“糖捕获”诊断应用于肿瘤诊断的一个新尝试. 该新方法结果准确, 方法简便, 操作简单, 可以在临床推广应用.

■同行评价
本文总体书写流畅, 对AFP-L3在临床不同类型肝病中的应用进行了初步探讨, 具有一定临床参考价值.

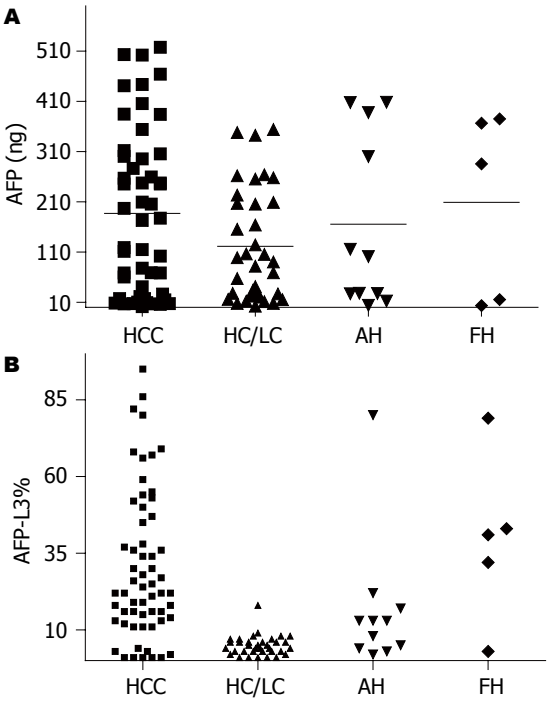

图 1 肝癌、肝炎和肝硬化、急性肝炎、重型肝炎的AFP和AFP-L3%含量分布. A: AFP; B: AFP−L3%.

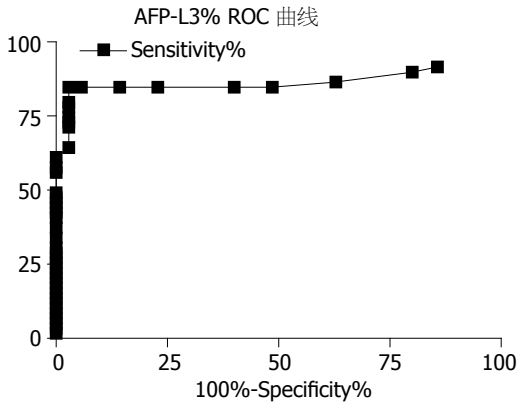

图 2 糖捕获法检测AFP-L3%对肝癌诊断的ROC曲线.

肝炎和肝硬化标本中只有8.57%, 具有显著性差异, 受试者吸收曲线ROC线下面积达到0.867, AFP-L3%是鉴别良恶性肝病的有价值指标. 本结果也与以往凝集素亲和电泳方法检测结果一致[8].

本研究中急性肝炎标本中, AFP-L3%异常比率高达54%, 而重型肝炎中高达80%, 这些数据与文献[6]所论相同. 也说明AFP-L3不能作为急性肝炎或重型肝炎中预警肝癌的检测使用. 但是由于这两种病症临床状况明显, 因此也不会降低AFP-L3在慢性肝炎和肝硬化中的肝癌预警作用.

目前AFP-L3检测常用的方法为植物凝集素免疫亲和电泳技术, 该方法根据AFP-L3与凝集素、相应抗体有较高的亲和力而进行. AFP-L3%计算公式是: AFP-L3电泳条带的面积/总AFP条带的面积×100%. 该方法技术要求高、操作繁琐、试剂昂贵, 限制了AFP-L3检测在临床的应用.

新研制的离心管法试剂是应用凝集素可以特异性结合糖链的特点而新研制的一种血清分离装置, 是“糖捕获”诊断应用于肿瘤诊断的一个新尝试. 这种装置可以特异结合、分离出AFP-L3. 获得的AFP-L3可以通过免疫学方法进行检测, 计算同一样本中的AFP-L3和AFP的含量, 最后求出AFP-L3%. 该新方法结果准确, 方法简便, 操作简单, 可以在临床推广应用.

目前已经发现肝病中多个蛋白产生糖链异常化, 采用糖捕获技术进行分离后再行检测是个非常好的策略[3,5], 而本文验证的糖捕获离心管法可以将糖捕获技术简便的应用于临床, 使得糖蛋白诊断作为常规应用成为可能, 该方法具有广阔的应用前景.

4 参考文献

1 Fujiyama S, Tanaka M, Maeda S, Ashihara H, Hirata R, Tomita K. Tumor markers in early diagnosis, follow-up and management of patients with hepatocellular carcinoma. *Oncology* 2002; 62 Suppl 1: 57-63
2 Medical devices; immunology and microbiology devices; classification of AFP-L3% immunological test systems. Final rule. *Fed Regist* 2005; 70: 57748-57750
3 Drake RR, Schwegler EE, Malik G, Diaz J, Block T, Mehta A, Semmes OJ. Lectin capture strategies combined with mass spectrometry for the discovery of serum glycoprotein biomarkers. *Mol Cell Proteomics* 2006; 5: 1957-1967
4 赵云鹏, 高春芳. 糖组学研究在肝病中的应用进展. 第二军医大学学报 2007; 28: 538-541
5 Sun B, Ranish JA, Utleg AG, White JT, Yan X, Lin B, Hood L. Shotgun glycopeptide capture approach coupled with mass spectrometry for comprehensive glycoproteomics. *Mol Cell Proteomics* 2007; 6: 141-149
6 青柳豊, 韩少良. 甲胎蛋白(AFP)L3组分. 日本医学介绍 2005; 26: 49-50
7 Li D, Mallory T, Satomura S. AFP-L3: a new generation of tumor marker for hepatocellular carcinoma. *Clin Chim Acta* 2001; 313: 15-19
8 沈铮, 沈霞. 甲胎蛋白及其异质体检测的临床应用价值. 上海医学检验杂志 2000; 15: 361-362, 370

编辑 李军亮 电编 吴鹏朕

世界华人消化杂志®
wcjd@wjgnet.com

世界华人消化杂志 2008年10月28日; 16(30): 3457-3459
ISSN 1009-3079 CN 14-1260/R

临床经验 CLINICAL PRACTICE

胰腺实性假乳头状瘤的临床特征及手术治疗

刘桂杰, 李学华, 王 力, 李洪光, 刘志恒

刘桂杰, 李学华, 王力, 李洪光, 刘志恒, 山东省聊城市人民医院肝胆外科 山东省聊城市 252000
作者贡献分布: 刘桂杰、李学华及王力对此文所作贡献均等; 研究过程由刘桂杰、李学华、王力、李洪光及刘志恒操作完成; 数据分析由刘桂杰完成; 本论文写作由刘桂杰、李学华、王力、李洪光及刘志恒完成.
通讯作者: 刘桂杰, 252000, 山东省聊城市, 山东省聊城市人民医院肝胆外科. zjulgj@163.com
电话: 0635-8272381
收稿日期: 2008-08-02 修回日期: 2008-09-12
接受日期: 2008-09-17 在线出版日期: 2008-10-28

Clinical features and surgical treatment for solid pseudo-papillary tumor of the pancreas

Gui-Jie Liu, Xue-Hua Li, Li Wang, Hong-Guang Li, Zhi-Heng Liu

Gui-Jie Liu, Xue-Hua Li, Li Wang, Hong-Guang Li, Zhi-Heng Liu, Department of Hepatobiliary Surgery, Liaocheng People's Hospital, Liaocheng 252000, Shandong Province, China
Correspondence to: Gui-Jie Liu, Department of Hepatobiliary Surgery, Liaocheng People's Hospital, Liaocheng 252000, Shandong Province, China. zjulgj@163.com
Received: 2008-08-02 Revised: 2008-09-12
Accepted: 2008-09-17 Published online: 2008-10-28

Abstract

AIM: To summarize the clinical features of and surgical treatment for solid pseudo-papillary tumor of the pancreas (SPTP).

METHODS: Eleven cases of SPTP diagnosed between January 2001 and April 2008 in our hospital were retrospectively analyzed. The main indicators included clinical features, B ultrasound and CT scan characteristics, pathological results and follow-up, *etc*.

RESULTS: Two cases of tumors were located in the pancreatic head, one tumor was in the neck of pancreas and 8 tumors were in the body and tail of pancreas. There were no specific clinical manifestations except 2 cases with acute abdominal pain. Solid and solid-cystic masses of low echo were found in pancreas under ultrasonic examinations. CT scan showed masses of low density in pancreas, while irregular enhancement appeared in the circumference of all tumors in enhanced CT scan sequences. Tumor markers in patients' serum were all negative except one case. Pancreaticoduodenectomy was performed on 3 cases. Simple resection of tumor was performed on 3 cases. Five patients underwent distal pancreatectomy and spleen resection. Ten patients were followed up with the average time of 23.7 months. No evidence of relapses and metastasis in these cases was found.

CONCLUSION: Solid pseudo-papillary tumor of pancreas is one of rare pancreatic neoplasm with low malignant potential, affecting primarily young women. Patients with SPTP have a favorable outcome after surgical treatment.

Key Words: Pancreatic neoplasms; Solid pseudo-papillary tumor; Diagnosis; Treatment

Liu GJ, Li XH, Wang L, Li HG, Liu ZH. Clinical features and surgical treatment for solid pseudo-papillary tumor of the pancreas. Shijie Huaren Xiaohua Zazhi 2008; 16(30): 3457-3459

摘要

目的: 总结胰腺实性假乳头状瘤(SPTP)的临床特点及手术治疗方法.

方法: 回顾性分析聊城市人民医院自2001-01/2008-04收治的11例SPTP患者的临床资料, 主要包括临床表现、B超及CT检查、手术方式、病理检查结果及出院后随访情况.

结果: 除2例患者表现为急性腹痛外其余患者均无特异性临床表现. 肿瘤多位于胰体尾部. B超检查表现为实性或囊实性低回声肿物; CT平扫表现为胰腺低密度肿物, 增强CT扫描则表现为肿瘤周边不均匀增强. 除1例患者外其余病例肿瘤标志物均正常. 11例患者均采用手术治疗且10例患者获得随访资料, 平均随访23.7 mo, 所有患者均未发现复发转移.

结论: SPTP是一种罕见的胰腺低度恶性肿瘤, 多发于青年女性, 手术治疗能取得良好的疗效.

关键词: 胰腺肿瘤; 实性假乳头状瘤; 诊断; 治疗

■背景资料
SPTP是一种较为少见的胰腺肿瘤, 其生物学行为未定, Frantz于1959年首先报道, 因此又被称为Frantz肿瘤. 目前多数学者将其定性为交界恶性肿瘤, 即使已经发生转移手术根治性切除仍能获得长期生存.

■同行评议者
巩鹏, 教授, 大连医科大学附属第一医院普外二科

■研发前沿
近年来对于SPTP的报道逐渐增多, 特别是有关其术后复发转移的报道. 如何在手术之前通过有效的血液及影像学检查做出准确诊断以指导手术治疗是临床亟待解决的问题.

刘桂杰, 李学华, 王力, 李洪光, 刘志恒. 胰腺实性假乳头状瘤的临床特征及手术治疗. 世界华人消化杂志 2008; 16(30): 3457-3459
http://www.wjgnet.com/1009-3079/16/3457.asp

0 引言

胰腺实性假乳头状瘤(solid pseudo-papillary tumor of the pancreas, SPTP)是一种较为少见的胰腺肿瘤, 仅占胰腺原发肿瘤的1%-6%[1-2], 由于临床特征不典型, 诊断较为困难, 而手术治疗是目前报道唯一有效的治疗方法. 现对我院11例SPTP的临床资料进行分析, 旨在总结其临床特征及治疗经验.

1 材料和方法

1.1 材料 2002-01/2008-04我院共收治SPTP患者11例, 均为女性. 年龄14-35(平均23.8±6.7)岁; 其中8例患者20岁以下. 所有患者均经手术治疗, 术后病理证实诊断.

1.2 方法 收集聊城市人民医院自2001-01/2008-04收治的SPTP患者, 共11例, 分析其临床表现、B超及CT检查、手术方式及病理检查结果及出院后随访情况.

2 结果

2.1 临床表现 4例常规体检发现, 4例以上腹不适就诊, 2例以急性腹痛就诊, 1例以腹部肿块就诊. 入院查体4例可触及上腹肿块. 2例急性腹痛患者中1例表现为发热, 血尿淀粉酶升高, 呈急性胰腺炎改变; 1例无淀粉酶升高, 术中证实为瘤体内出血. 11例患者均无慢性胰腺炎和腹部外伤史, 也无吸烟饮酒史.

2.2 B超及CT检查结果 11例患者均经B超及CT检查. 肿瘤均为单发, 位于胰头部2例, 胰颈部1例, 胰体尾部8例. 肿瘤直径3-14 cm, 平均7.4 cm. 腹部B超均发现胰腺低回声实性占位病变或周边低回声而中央无回声的囊实性病变, 肿物边界清楚, 4例肿物的无回声区伴有分隔; 彩色多普勒超声均未在肿物内部发现血流信号. CT扫描, 肿块多呈类圆形, 部分呈浅分叶状, 边界均清楚, 8例病变有完整包膜, 增强扫描显示包膜均呈中等程度以上的强化. 肿块中多为囊实性成分, 但囊实性成分比例不同, 分布亦不相同, 其中1例几乎完全为实性成分. 肿瘤囊性和实质部分在CT平扫时表现为低密度, 动脉期肿瘤实质部分呈轻度强化, 但始终低于正常胰腺组织, 而静脉期强化明显; 囊性结构在动、静脉期均无强化. 2例肿瘤周边出现不规则钙化. 5例肿瘤挤压推移周围血管. 未发现肿瘤远处转移病灶. CEA、CA199、CA242、CA125等肿瘤标志物检查, 1例CA199及CA242轻度升高, 其余病例均在正常范围. 1例病例入院查血淀粉酶972 U/L, 经治疗后术前降至正常.

2.3 手术方式及病理结果 11例患者均经手术治疗, 其中3例行胰十二指肠切除术, 3例行肿瘤局部切除, 5例行胰体尾联合脾脏切除, 8例同时进行腹膜后淋巴脂肪组织清扫. 11例患者9例行术中快速冰冻病理切片检查, 6例诊断SPTP, 2例诊断低度恶性胰腺囊腺瘤, 1例诊断胰岛细胞瘤. 术后病理均证实为SPTP, 未发现淋巴结转移. 免疫组织化学染色波形蛋白(vimentin)和α1-抗胰蛋白酶(AAT)均为阳性, 7孕激素受体(PR)阳性, 2例雌激素受体(ER)阳性.

2.4 随访 所有患者均治愈出院, 其中1例患者术后发生轻度胰瘘, 经通畅引流营养对症处理后治愈出院. 电话结合门诊随访10例, 失访1例; 随访时间2-68 mo, 平均随访23.7 mo, 所有患者均存活, 无复发、转移.

3 讨论

SPTP是一种胰腺较为罕见的肿瘤, 可能来源于胰腺原始多能干细胞或胰腺的胚胎神经嵴细胞, Frantz于1959年首先报道, 因此又被称为Frantz肿瘤, 其生物学行为未定或具有交界性恶性潜能; 1996年WHO将其统一命名为胰腺实性假乳头状瘤. 本病常见于青春期女性及青年妇女, 男性少见, Mao *et al*[3]报道本病发病年龄2-72岁, 平均年龄23.9岁. 本病临床上无特异的症状及体征, 常于查体时发现或无意中触及腹部肿块而就诊, CA199等肿瘤标志物多表现正常, 临床上易于和胰腺癌等其他胰腺肿瘤性疾病相混淆[4]. 本组有2例患者表现为急性腹痛, 其中1例术中发现为瘤内急性出血, 可能与肿瘤内压力急性升高有关; 另1例血尿淀粉酶升高呈急性胰腺炎改变, 病变位于胰颈部, 可能与肿瘤压迫胰管有关. 对于胰腺占位性病变, 特别是临床症状和体征不典型的青年妇女, 在排除其他胰腺占位性疾病后应考虑本病可能.

B超或CT等影像学检查对该病多能准确定位, B超多表现为胰腺单个的低回声肿物, 可有囊实性回声, 内部血流不丰富, 部分可有完整包膜. CT是诊断SPT的主要方法, 肿瘤因出血坏死和囊性部分而呈现密度不均, 囊壁和肿瘤内偶见钙化, 肿瘤的实质部分是乳头状的软组织密

■相关报道
目前尚未有较好的血清学检查用于术前SPTP的诊断, 术前诊断主要依靠医师的临床经验, 根治性切除是治疗该病的有效方法, 已经有腹腔镜行胰体尾切除治疗该病的报道.

度, 而出血坏死和囊性区域密度稍高于水, 强化后实性部分和囊壁呈中等或者明显强化, 囊性部分无强化[5]. 结合患者的年龄性别, 多数典型的患者可以诊断SPTP. 然而对于部分以实性成分为主或者完全为实性成分的肿瘤, 临床诊断往往较为困难, 特别是和胰腺无功能性内分泌源性肿瘤难以鉴别, 有报道在内镜超声下SPTP内部的回声强于无功能性内分泌源性肿瘤, 如同时结合超声内镜下细针穿刺活检更有助于鉴别[6-7].

本病病理表现主要是同时具有实性和假乳头两种组织学特点, 两者之间有明显的过渡区域. 实性区瘤细胞呈片状或巢状分布, 卵圆形核常见核沟, 核分裂象少见, 间质稀少, 有少量纤细的纤维血管分隔. 假乳头状结构由纤维血管轴心(部分伴黏液变性)及其外周单层或复层排列整齐的肿瘤细胞构成, 假乳头状结构之间的空隙内充满大量的红细胞, 呈血管瘤样改变. 肿瘤大多有部分或完整包膜, 且肿瘤也可以侵犯包膜, 局部可有钙化. 如果肿瘤出现血管浸润、侵犯神经及周围组织, 血管内见瘤栓, 核分裂像增多, 则考虑肿瘤出现恶性变[8].

尽管已经有SPTP保守治疗10年观察发现肿瘤缩小的报道[9], 目前SPTP唯一确定有效的治疗手段仍为手术切除, 而且能获得较为满意的疗效[10-12]. 手术方式的选择与肿瘤位置、大小、手术次数、诊断是否明确有关. 肿瘤较小, 包膜完整, 能排除胰腺癌等高度恶性肿瘤者, 可行肿瘤局部切除; 肿瘤较大、位于胰体尾者可行胰体尾切除术, 如脾血管受侵明显, 应同时联合脾切除术; 位于胰头、肿瘤较大者, 可行胰十二指肠切除术. 广泛淋巴结清扫并无必要, 但是对于术中快速冰冻病理结果考虑有恶性变可能之SPTP, 应进行区域淋巴结清扫; 本组8例患者即根据术中病理结果行淋巴结清扫, 虽然术后冰冻均未发现淋巴结转移, 但对于预防复发仍应有重要意义. 对于复发病例再次手术时, 不宜选择肿瘤局部切除, 而应根据肿瘤位置采用胰十二指肠切除术或胰体、尾切除, 并加以区域淋巴结清扫. 对于已经发生肝脏等脏器转移的SPTP, 如有条件连同转移灶一并手术切除, 仍能达到良好的疗效[13-15].

总之, SPTP虽然形态学上多数为良性表现, 其生物学行为仍具有交界恶性潜能, 应与其他胰腺良恶性肿瘤相鉴别; 对于青年女性患者, 结合临床及影像学检查, 多数能够确诊该病, 积极手术切除能取得较好疗效.

4 参考文献

1 Papavramidis T, Papavramidis S. Solid pseudopapillary tumors of the pancreas: review of 718 patients reported in English literature. *J Am Coll Surg* 2005; 200: 965-972

2 Mulkeen AL, Yoo PS, Cha C. Less common neoplasms of the pancreas. *World J Gastroenterol* 2006; 12: 3180-3185

3 Mao C, Guvendi M, Domenico DR, Kim K, Thomford NR, Howard JM. Papillary cystic and solid tumors of the pancreas: a pancreatic embryonic tumor? Studies of three cases and cumulative review of the world's literature. *Surgery* 1995; 118: 821-828

4 Mortenson MM, Katz MH, Tamm EP, Bhutani MS, Wang H, Evans DB, Fleming JB. Current diagnosis and management of unusual pancreatic tumors. *Am J Surg* 2008; 196: 100-113

5 Moholkar S, Sebire NJ, Roebuck DJ. Solid-pseudopapillary neoplasm of the pancreas: radiological-pathological correlation. *Pediatr Radiol* 2005; 35: 819-822

6 Uchimi K, Fujita N, Noda Y, Kobayashi G, Kimura K, Matsunaga A, Yuki T, Nomura M, Sato T, Ishida K, Seno S, Ito K, Okubo K, Suzuki T, Hirasawa D, Sugawara T, Horaguchi J, Tada T, Takazawa O. Solid cystic tumor of the pancreas: report of six cases and a review of the Japanese literature. *J Gastroenterol* 2002; 37: 972-980

7 Salla C, Chatzipantelis P, Konstantinou P, Karoumpalis I, Pantazopoulou A, Dappola V. Endoscopic ultrasound-guided fine-needle aspiration cytology diagnosis of solid pseudopapillary tumor of the pancreas: a case report and literature review. *World J Gastroenterol* 2007; 13: 5158-5163

8 陈柯, 丁敏, 胡闻, 王晓秋. 胰腺实性–假乳头状肿瘤的超微结构研究. 临床与实验病理学杂志 2006; 22: 681-683

9 Nakahara K, Kobayashi G, Fujita N, Noda Y, Ito K, Horaguchi J, Takasawa O, Obana T. Solid-pseudopapillary tumor of the pancreas showing a remarkable reduction in size over the 10-year follow-up period. *Intern Med* 2008; 47: 1335-1339

10 Nakagohri T, Kinoshita T, Konishi M, Takahashi S, Gotohda N. Surgical outcome of solid pseudopapillary tumor of the pancreas. *J Hepatobiliary Pancreat Surg* 2008; 15: 318-321

11 de Castro SM, Singhal D, Aronson DC, Busch OR, van Gulik TM, Obertop H, Gouma DJ. Management of solid-pseudopapillary neoplasms of the pancreas: a comparison with standard pancreatic neoplasms. *World J Surg* 2007; 31: 1130-1135

12 Seo HE, Lee MK, Lee YD, Jeon SW, Cho CM, Tak WY, Kweon YO, Kim SK, Choi YH, Bae HI, Kim SG, Yoon YK. Solid-pseudopapillary tumor of the pancreas. *J Clin Gastroenterol* 2006; 40: 919-922

13 Sperti C, Berselli M, Pasquali C, Pastorelli D, Pedrazzoli S. Aggressive behaviour of solid-pseudopapillary tumor of the pancreas in adults: a case report and review of the literature. *World J Gastroenterol* 2008; 14: 960-965

14 Goh BK, Tan YM, Cheow PC, Chung AY, Chow PK, Wong WK, Ooi LL. Solid pseudopapillary neoplasms of the pancreas: an updated experience. *J Surg Oncol* 2007; 95: 640-644

15 Tipton SG, Smyrk TC, Sarr MG, Thompson GB. Malignant potential of solid pseudopapillary neoplasm of the pancreas. *Br J Surg* 2006; 93: 733-737

■同行评价

文章系临床总结, 为SPTP的临床诊断提供借鉴及指导, 内容合理, 数据可靠, 具有一定的临床价值及意义.

编辑 李军亮 电编 何基才

世界华人消化杂志®
wcjd@wjgnet.com

世界华人消化杂志 2008年10月28日; 16(30): 3460-3463
ISSN 1009-3079 CN 14-1260/R

临床经验 CLINICAL PRACTICE

Cyclin D1、P53和CDK4蛋白与胰腺癌的相关性

乔文辉, 胜 利

■背景资料
胰腺癌是一种较常见的消化系统恶性肿瘤, 近年来其发病率在世界范围内有增加之势. 其预后差, 5年生存率约4%, 总的中位生存期不超过20 mo. 近年来随着分子生物学的发展, 提出胰腺癌的发生、发展与原癌基因的激活及抑癌基因的失活有关.

乔文辉, 兰州大学第一医院普通外科 甘肃省兰州市 730000
胜利, 西北民族大学医学院病原生物学与免疫学教研室 甘肃省兰州市 730030
通讯作者: 乔文辉, 730000, 甘肃省兰州市城关区东岗西路1号, 兰州大学第一医院普通外科. wenhuiqiao@yahoo.com.cn
电话: 0931-8625200 传真: 0931-8619797
收稿日期: 2008-04-28 修回日期: 2008-09-28
接受日期: 2008-10-14 在线出版日期: 2008-10-28

Expression of Cyclin D1, P53 and CDK4 in pancreatic carcinoma

Wen-Hui Qiao, Li Sheng

Wen-Hui Qiao, Department of General Surgery, the First Hospital of Lanzhou University, Lanzhou 730000, Gansu Province, China
Li Sheng, Department of Immunology and Pathogenic Organism, Medical College, Northwest Nationality University, Lanzhou 730030, Gansu Province, China
Correspondence to: Wen-Hui Qiao, Department of General Surgery, the First Hospital of Lanzhou University, 1 Donggang West Road, Chengguan District, Lanzhou 730000, Gansu Province, China. wenhuiqiao@yahoo.com.cn
Received: 2008-04-28 Revised: 2008-09-28
Accepted: 2008-10-14 Published online: 2008-10-28

Abstract

AIM: To study the expression of Cyclin D1, P53 and Cyclin-dependent kinase (CDK4) in pancreatic carcinoma, and to explore the relationship of Cyclin D1, P53 and CDK4 with pancreatic carcinoma.

METHODS: A total of 48 cases with pancreatic cancer were collected from the First Hospital of Lanzhou University and Dingxi district hospital from July 1997 to January 2004. Immunohistochemical staining (S-P method) was used to detect the expressions of Cyclin D1, P53 and CDK4 in 48 cases of pancreatic carcinoma.

RESULTS: No significant difference between Cyclin D1, P53 and CDK4 expression was detected in different gender, age groups of pancreatic cancer. Positive expression rates of Cyclin D1 and CDK4 were significantly higher in the poorly differentiated, lymph node metastasis, clinical stage Ⅲ, Ⅳ phase groups than in well-differentiated, no lymph node metastasis, clinical stage Ⅰ, Ⅱ phase groups (Cyclin D1: χ^2 = 10.540, 14.225, 5.043, P < 0.01 or 0.05; CDK4: χ^2 = 7.619 , 4.006, 5.581, P < 0.05). The P53 positive expression rate was significantly higher in lymphatic metastasis group than the non-lymph node metastasis group (χ^2 = 6.146, P < 0.05). However, no significant difference in P53 expression was detected between different differentiation groups or between different clinical stage groups.

CONCLUSION: As Cyclin D1 is over expressed in pancreatic carcinoma, it can be used as a biomarker for early diagnosis of pancreatic carcinoma. However, P53 and CDK4 play important synergistic roles in pathogenesis and development of pancreatic carcinoma.

Key Words: Cyclin D1; P53 protein; Cyclin-dependent Kinase 4; Pancreatic carcinoma

Qiao WH, Sheng L. Expression of Cyclin D1, P53 and CDK4 in pancreatic carcinoma. Shijie Huaren Xiaohua Zazhi 2008; 16(30): 3460-3463

摘要

目的: 研究细胞周期蛋白D1(Cyclin D1)、P53蛋白和细胞周期蛋白依赖性激酶4 (CDK4)在胰腺癌中的表达差异, 阐明其与胰腺癌的相关性.

方法: 兰州大学第一医院和定西地区医院1997-07/2004-01手术切除胰腺癌患者48例, 术后标本均经病理证实. 采用免疫组化SP法检测Cyclin D1、P53和CDK4在胰腺癌患者不同临床指标下的表达水平.

结果: 胰腺癌不同性别、年龄分组中Cyclin D1、P53与CDK4的阳性表达率均无显著差异. 在低分化、有淋巴结转移、临床分期Ⅲ, Ⅳ期的胰腺癌组织中Cyclin D1和CDK4的阳性表达率明显高于高分化、无淋巴结转移、临床分期Ⅰ, Ⅱ期的胰腺癌中的阳性表达率(Cyclin D1: χ^2 = 10.540, 14.225, 5.043, P<0.01或0.05; CDK4: χ^2 = 7.619, 4.006, 5.581, P<0.05). 有淋巴转移的胰腺癌组织中P53的阳

■同行评议者
房林, 副教授, 同济大学附属上海市第十人民医院普外科

性表达率明显高于无淋巴转移的组中的阳性表达率(χ^2 = 6.146, P<0.05); 而不同分化程度和临床分期的胰腺癌组织中P53的表达无明显的差异性.

结论: Cyclin D1可以作为早期诊断胰腺癌的生物学指标, 而P53和CDK4在胰腺癌的发生、发展过程中起重要的协同作用.

关键词: 细胞周期蛋白D1; P53蛋白; 细胞周期蛋白依赖性激酶4; 胰腺癌

乔文辉, 胜利. Cyclin D1、P53和CDK4蛋白与胰腺癌的相关性. 世界华人消化杂志 2008; 16(30): 3460-3463
http://www.wjgnet.com/1009-3079/16/3460.asp

0 引言

胰腺癌是一种较常见的消化系统恶性肿瘤, 近年来其发病率在世界范围内有增加之势. 其预后差, 5年生存率约4%, 总的中位生存期不超过20 mo[1]. 近年来随着分子生物学的发展, 提出胰腺痛的发生、发展与原癌基因的激活及抑癌基因的失活有关. 本文通过检测细胞周期蛋白D1 (Cyclin D1)、P53基因和细胞周期蛋白依赖性激酶4(CDK4)在胰腺癌中的表达, 进而阐明其各自与胰腺癌的相关性.

1 材料和方法

1.1 *材料* 收集兰州大学第一医院和定西地区医院1997-07/2004-01手术切除胰腺癌病例48例, 术后标本均经病理证实. 其中男27例, 女21例; 年龄36-78(中位年龄53)岁. 病理分级: 高分化16例, 中分化14例, 低分化18例. 有淋巴转移者30例, 无淋巴转移者18例; 临床分期按1992年国际抗癌联盟(UICC)的TNM分期: Ⅰ, Ⅱ期19例, Ⅲ, Ⅳ期29例. 所有标本均经40 g/L甲醛固定, 石蜡包埋, 按常规制作石蜡切片, 切片厚度为4 μm. 石蜡切片机, 德国Leitz; Olympus双筒显微镜, 日本BH-Z型; 电热恒温箱, 美国SHEL-LAB, 18.5TC型; Sanyo型低温冰箱, 日本日立公司; 普感0.1 g电子天平, 瑞士METTLER TOLEDO; TGL-16M型高速冷冻离心机, 长沙科威实业有限公司; YJ-875医用净化工作台, 苏州净化设备厂; 96E全自动酶标检测仪, ERMA公司; Cyclin D1、P53、CDK4单抗, 北京中山生物技术公司; S-100蛋白, 北京鼎国生物技术公司; SP试剂盒, 北京鼎国生物技术公司.

1.2 *方法* 免疫组化染色SP法, 按使用说明操作, 测定P53、Cyclin D1、CDK4在胰腺癌中的表达. Cyclin D1、CDK4均为细胞核着色, 部分病例中为细胞胞质着色或胞质胞核同时着色, 胞质着色视为阴性, 胞质胞核同时着色的参与评分. 参照Fromowitz *et al*[2]的方法在高倍镜下对细胞核内反应做如下的评分: (1)无着色为0分, 淡黄色为1分, 棕黄色为2分, 棕褐色为3分. (2)计数400个细胞, 按显色细胞占观察细胞的比例分为: 0%-5%为0分, 5%-25%为1分, 26%-50%为2分, 51%-15%为3分, >75%为4分. 两项结果相加: <2分为阴性(-), 2-3分为弱阳性(+), 4-5分为中度阳性(++), 6-7分为强阳性(+++).

统计学处理 计数资料两两间比较用χ^2检验, 计量资料两两间比较采用t检验; 相关分析采用Spearman法. 按a = 0.05的水准判断是否具有统计学意义. 所有数据均经SPSS10.0软件统计分析, 得出结论.

2 结果

胰腺癌不同性别、年龄分组中Cyclin D1的阳性表达率均无显著差异(P>0.05, 表1). 在低分化、有淋巴结转移、临床分期Ⅲ, Ⅳ期的胰腺癌组织中Cyclin D1和CDK4的阳性表达率明显高于高分化、无淋巴结转移、临床分期Ⅰ, Ⅱ期的胰腺癌中的阳性表达率(P<0.01, P<0.05). 胰腺癌中P53与CDK4的表达率在不同性别、年龄分组中差异无显著性(P>0.05, P>0.05). 有淋巴转移的胰腺癌组织中P53的阳性表达率明显高于无淋巴转移的组中的阳性表达率(P<0.05); 而不同分化程度和临床分期的胰腺癌组织中P53的表达无明显的差异性(P>0.05).

3 讨论

肿瘤被认为是一种细胞周期性疾病, 细胞周期存在G_1/S期和G_2/M期两个关键的调节位点, 其中以G_1/S位点尤为重要, 他可以决定细胞是继续增殖抑或进入G_0期还是永久的离开细胞周期进入终末分化及死亡. Cyclin D1可以和CDK4结合形成Cyclin D1/CDK4复合物, 作为细胞周期G_1/S位点的正向调节子, 促进了细胞的增殖, 从而参与肿瘤的发生、发展; 影响肿瘤的生物学行为.

Cyclin D1家族至少有D1、D2、D3个成员. 依次由11q13的CCND1、12q13的CCND2、6q21的CCND3基因编码[3]. Cyclin D1能和CDK4结合, 形成Cyclin D1/CDK4复合物, 该复合物可以介导成视网膜母细胞癌易感基因(RB)的产物P105RB磷酸化失活, 和E2F分离, P105RB在去磷

■相关报道
Cyclin D1在甲状腺癌、乳腺癌、肝癌、食道癌中存在过度表达, Susanne *et al*发现的胰腺癌中Cyclin D1的阳性表达率与本研究的结果相近. 欧阳迪平 *et al*、何劲松 *et al* 的研究亦分别报道了Cyclin D1、CDK4在胰腺癌中阳性表达, 当前国内外研究中P53在胰腺癌中的阳性表达率与本文的研究结果一致.

■创新盘点
本研究显示，Cyclin D1的表达参与胰腺癌的发生、发展，与胰腺癌细胞的增殖有关，可以作为早期诊断胰腺癌的生物学指标. 而P53、CDK4的表达，则通过P53、CDK4途径在胰腺癌的发生、发展过程中起重要的协同作用. 两者与胰腺癌细胞的增殖有关，影响胰腺癌生物学行为.

表 1 胰腺癌中Cyclin D1、P53和CDK4的表达与临床病理参数的关系

分组	*n*	Cyclin D1			P53			CDK4		
		阳性(%)	χ^2	*P*	阳性(%)	χ^2	*P*	阳性(%)	χ^2	*P*
性别										
男	27	19(70.37)	0.006	>0.05	14(51.85)	0.485	>0.05	16(59.26)	0.610	>0.05
女	21	15(71.43)			13(61.90)			14(66.67)		
年龄										
≤40	7	5(71.43)	0.151	>0.05	4(57.14)	0.049	>0.05	4(57.14)	0.177	>0.05
40–60	19	14(73.68)			11(57.89)			12(63.16)		
>60	22	15(68.18)			12(54.55)			14(63.64)		
分化程度										
高	16	7(43.75)	10.540	<0.01	8(50.00)	3.410	>0.05	6(37.50)	7.619	<0.05
中	14	10(71.43)			6(42.86)			9(64.29)		
低	18	17(94.44)			13(72.22)			15(83.33)		
淋巴转移										
无	18	7(38.89)	14.225	<0.01	6(33.33)	6.146	<0.05	8(44.44)	4.006	<0.05
有	30	27(90.00)			21(70.00)			22(73.33)		
TNM分期										
Ⅰ/Ⅱ	19	10(52.63)	5.043	<0.05	9(47.37)	1.008	>0.05	8(42.11)	5.581	<0.05
Ⅲ/Ⅳ	29	24(82.76)			18(62.07)			22(75.86)		

酸状态下为激活状态，可以调节细胞周期，使细胞停滞于G_1期不进入S期，从而失去了对细胞周期的负向调控，促进了细胞增殖和肿瘤的发生. Cyclin D1作为一种原癌基因最早是Motokura *et al*[4]在甲状腺癌中发现存在过度表达而被证实的，此后相继报道了其在乳腺癌、肝癌、食道癌中存在过度表达[5]，但是关于胰腺癌中Cyclin D1的报道较少见. 本研究发现胰腺癌中Cyclin D1的阳性表达率是70.83%，Gansauge *et al*[6]的研究结果提示胰腺癌中Cyclin D1基因表达的阳性率为68.4%，而在正常的胰腺组织中几乎没有见到Cyclin D1基因的表达. 这和本研究的结果一致. 本研究还同时发现低分化、有淋巴结转移、临床分期Ⅲ，Ⅳ的胰腺癌中Cyclin D1的阳性表达率分别是：94.44%、90.00%、82.76%，明显高于高分化、无淋巴结转移、临床分期Ⅰ，Ⅱ的43.75%、38.89%、52.63%(P<0.05). 这和国内欧阳迪平 *et al*[7]的研究结果一致. 而低分化、有淋巴结转移、临床分期Ⅲ，Ⅳ的胰腺癌中CDK4的阳性表达率分别是：83.33%、73.33%、75.86%，明显高于高分化、无淋巴结转移、临床分期Ⅰ，Ⅱ的37.50%、44.44%、42.11%(P<0.05)，国内也有相近数据的报道[8]. 这些结果提示：Cyclin D1和CDK4不仅参与胰腺癌的发生、发展，而且和胰腺癌的临床病理参数及预后有密切的关系.

人类肿瘤发生过程中，P53监控功能丧失是目前最常检测的变化之一，是肿瘤发生过程中最常见、最重要的原因. 本研究发现P53在胰腺癌中的阳性表达率为56.25%，和国内外目前的研究结果一致[9-10]. 本研究还同时发现有淋巴转移的胰腺癌组织中P53的阳性表达率为70.00%，明显高于无淋巴转移的组织中33.33% (P<0.05)，但是在不同的性别、年龄、临床分期、病理分级分组比较中P53的阳性表达率无显著差异，提示P53参与胰腺癌的发生并和淋巴转移相关.

因此，Cyclin D1的表达参与胰腺癌的发生、发展，与胰腺癌细胞的增殖有关，可以作为早期诊断胰腺癌的生物学指标. 而P53、CDK4的表达，则通过P53、CDK4途径在胰腺癌的发生、发展过程中起重要的协同作用. 两者与胰腺癌细胞的增殖有关，影响胰腺癌生物学行为. 总之，肿瘤的发生、发展是多基因联合作用的结果，本研究只是探讨了Cyclin D1、P53和CDK4与胰腺癌的相关性，为胰腺癌的发生、发展提供了一定的实验基础.

4 参考文献

1 Rosenberg L. Pancreatic cancer: a review of emerging therapies. *Drugs* 2000; 59: 1071-1089
2 Fromowitz FB, Viola MV, Chao S, Oravez S, Mishriki Y, Finkel G, Grimson R, Lundy J. ras p21 expression in the progression of breast cancer. *Hum Pathol* 1987; 18: 1268-1275
3 Bartkova J, Lukas J, Strauss M, Bartek J. Cell cycle-

related variation and tissue-restricted expression of human cyclin D1 protein. *J Pathol* 1994; 172: 237-245
4 Motokura T, Yi HF, Kronenberg HM, McBride OW, Arnold A. Assignment of the human cyclin D3 gene (CCND3) to chromosome 6p----q13. *Cytogenet Cell Genet* 1992; 61: 5-7
5 Zhang YJ, Jiang W, Chen CJ, Lee CS, Kahn SM, Santella RM, Weinstein IB. Amplification and overexpression of cyclin D1 in human hepatocellular carcinoma. *Biochem Biophys Res Commun* 1993; 196: 1010-1016
6 Gansauge S, Gansauge F, Ramadani M, Stobbe H, Rau B, Harada N, Beger HG. Overexpression of cyclin D1 in human pancreatic carcinoma is associated with poor prognosis. *Cancer Res* 1997; 57: 1634-1637
7 欧阳迪平, 杨竹林, 李永国. 胰腺良性和恶性病变组织中cyclinD1、CDK4、p16和Rb的表达及其意义. 中华普通外科杂志 2000; 15: 466-468
8 何劲松, 赖焕辉, 姜立华, 吕新生, 曹亚, 卓缨, 黄幸青, 王江桥. p16、CyclinD1、Cdk4、Rb基因在胰腺癌中的表达及其意义. 癌症 1999; 4: 418
9 Eymin B, Leduc C, Coll JL, Brambilla E, Gazzeri S. p14ARF induces G2 arrest and apoptosis independently of p53 leading to regression of tumours established in nude mice. *Oncogene* 2003; 22: 1822-1835
10 于观贞, 朱明华, 倪灿荣, 李芳梅, 郑建明, 龚志锦. 胰腺癌p53上下游基因mdm2、p21~(WAF/CIP1)以及p14~(ARF)蛋白的表达及相互关系. 中华病理学杂志 2004; 33: 130-134

■同行评价
本文对Cyclin D1、P53蛋白和胰腺癌相关性进行研究，设计合理，有一定临床参考价值.

编辑 李军亮 电编 何基才

ISSN 1009-3079 CN 14-1260/R 2008年版权归世界华人消化杂志

• 消息 •

世界华人消化杂志正文要求

本刊讯 本刊正文标题层次为 0引言; 1 材料和方法, 1.1 材料, 1.2 方法; 2 结果; 3 讨论; 4 参考文献. 序号一律左顶格写, 后空1格写标题; 2级标题后空1格接正文. 以下逐条陈述: (1)引言 应包括该研究的目的和该研究与其他相关研究的关系. (2)材料和方法 应尽量简短, 但应让其他有经验的研究者能够重复该实验. 对新的方法应该详细描述, 以前发表过的方法引用参考文献即可, 有关文献中或试剂手册中的方法的改进仅描述改进之处即可. (3)结果 实验结果应合理采用图表和文字表示, 在结果中应避免讨论. (4)讨论 要简明, 应集中对所得的结果做出解释而不是重复叙述, 也不应是大量文献的回顾. 图表的数量要精选. 表应有表序和表题, 并有足够具有自明性的信息, 使读者不查阅正文即可理解该表的内容. 表内每一栏均应有表头, 表内非公知通用缩写应在表注中说明, 表格一律使用三线表(不用竖线), 在正文中该出现的地方应注出. 图应有图序、图题和图注, 以使其容易被读者理解, 所有的图应在正文中该出现的地方注出. 同一个主题内容的彩色图、黑白图、线条图, 统一用一个注解分别叙述. 如: 图1 萎缩性胃炎治疗前后病理变化．A: …; B: …; C: …; D: …; E: …; F: …; G: …. 曲线图可按●、○、■、□、▲、△顺序使用标准的符号. 统计学显著性用: $^{a}P<0.05$, $^{b}P<0.01$($P>0.05$不注). 如同一表中另有一套P值, 则$^{c}P<0.05$, $^{d}P<0.01$; 第3套为$^{e}P<0.05$, $^{f}P<0.01$. P值后注明何种检验及其具体数字, 如$P<0.01$, t = 4.56 *vs* 对照组等, 注在表的左下方. 表内采用阿拉伯数字, 共同的计量单位符号应注在表的右上方, 表内个位数、小数点、±、-应上下对齐. “空白”表示无此项或未测, “-”代表阴性未发现, 不能用同左、同上等. 表图勿与正文内容重复. 表图的标目尽量用t/min, c/(mol/L), p/kPa, V/mL, t/℃表达. 黑白图请附黑白照片, 并拷入光盘内; 彩色图请提供冲洗的彩色照片, 请不要提供计算机打印的照片. 彩色图片大小7.5 cm×4.5 cm, 必须使用双面胶条黏 贴在正文内, 不能使用浆糊黏贴. (5)致谢 后加冒号, 排在讨论后及参考文献前, 左齐. (常务副总编辑: 张海宁 2008-10-28)

世界华人消化杂志®
wcjd@wjgnet.com

世界华人消化杂志 2008年10月28日; 16(30): 3464-3468
ISSN 1009-3079 CN 14-1260/R

临床经验 CLINICAL PRACTICE

巴柳氮、美沙拉嗪和柳氮磺吡啶治疗活动性溃疡性结肠炎的荟萃分析

张智峰, 段志军, 赵 钢, 刘丽娜, 王英德

■背景资料
溃疡性结肠炎(UC)是一种局限于结肠黏膜的慢性的非特异性的炎症. 柳氮磺吡啶、美沙拉嗪和巴柳氮是治疗UC的常用的5-ASA. 已有研究对三种药物治疗UC的疗效进行了比较, 但结果并不一致, 且各研究的样本量较小. Meta分析可以通过整合小样本研究而得出可靠的结论.

张智峰, 段志军, 赵钢, 刘丽娜, 王英德, 大连医科大学附属第一医院消化内科 辽宁省大连市 116011
作者贡献分布: 段志军和张智峰对此文所作贡献均等; 此课题由段志军和张智峰设计; 研究过程由段志军与张智峰完成, 赵钢、刘丽娜与王英德对文章进行了审校; 本论文写作由张智峰和段志军完成.
通讯作者: 段志军, 116011, 辽宁省大连市西岗区中山路222号, 大连医科大学附属第一医院消化内科.
cathydoctor@yahoo.com
电话: 0411-83635963 传真: 0411-83633415
收稿日期: 2008-08-02 修回日期: 2008-10-01
接受日期: 2008-10-07 在线出版日期: 2008-10-28

Meta-analysis of balsalazide, mesalazine and sulphasalazine in the treatment of active ulcerative colitis

Zhi-Feng Zhang , Zhi-Jun Duan, Gang Zhao, Li-Na Liu, Ying-De Wang

Zhi-Feng Zhang , Zhi-Jun Duan, Gang Zhao, Li-Na Liu, Ying-De Wang, Department of Gastroenterology, the First Affiliated Hospital of Dalian Medical University, Dalian 116011, Liaoning Province, China
Correspondence to: Dr. Zhi-Jun Duan, Department of Gastroenterology, the First Affiliated Hospital of Dalian Medical University, 222 Zhongshan Road, Xigang District, Dalian 116011, Liaoning Province, China cathydoctor@yahoo.com
Received: 2008-08-02 Revised: 2008-10-01
Accepted: 2008-10-07 Pubilshed online: 2008-10-28

Abstract

AIM: To evaluate the efficacy and safety of balsalazide, mesalazine and sulphasalazine in the treatment of active ulcerative colitis (UC), and to investigate their seperate pharmacokinetics.

METHODS: Correlated randomized controlled clinical trials (RCT) comparing balsalazide,mesalazine and sulphasalazine in the treatment of active ulcerative colitis were searched in Medline, EMBASE, OVID, Cochrane Library, Cinahl, CESJ, ASP, VIP and National Knowledge Infrastructure. RCTs comparing the three drugs in the treatment of active ulcerative colitis were also searched manually. Stata 9.0 software was used for meta-analysis.

RESULTS: Ten RCTs including 1119 cases were selected for analysis in accordance with enrollment criteria. Compared with sulphasalazine, balsalazide had similar efficacy (OR = 1.24, 95% CI: 0.80-1.93, P = 0.345), significant lower side effect rate (OR = 0.27, 95% CI: 0.13-0.59, P = 0.001) and drawn-out rate (OR = 0.12, 95% CI: 0.03-0.44, P = 0.002). Compared with mesalazine, balsalazide had similar efficacy (OR = 1.55, 95% CI: 1.00-2.42, P = 0.051), lower side effect rate (OR = 0.59, 95% CI: 0.39-0.90, P = 0.014) and similar drawn-out rate (OR = 1.34, 95% CI: 0.29-6.22, P = 0.709). Compared with sulphasalazine, mesalazine had similar efficacy (OR = 0.71, 95% CI: 0.19-2.59, P = 0.599), decreased side effect rate (OR = 0.44, 95%CI: 0.27-0.71, P = 0.001) and similar drawn-out rate caused (OR = 0.69, 95% CI: 0.26-1.88, P = 0.470).

CONCLUSION: Balsalazide, mesalazine and sulphasalzine are effective for UC, but balsalzide and mesalazine have lower side effect rates than sulphasalzine. Azo-bond prodrugs could be more effective than delayed-release mesalazines in the treatment of UC.

Key Words: Balsalazide; Ulcerative colitis; Meta-analysis

Zhang ZF, Duan ZJ, Zhao G, Liu LN, Wang YD. Meta-analysis of balsalazide, mesalazine and sulphasalazine in the treatment of active ulcerative colitis. Shijie Huaren Xiaohua Zazhi 2008; 16(30): 3464-3468

摘要

目的: 评价巴柳氮、美沙拉嗪和柳氮磺吡啶治疗活动性溃疡性结肠炎(UC)的疗效与安全性, 并探讨三种药物不同的药物动力学.

方法: 检索Medline、EMBASE、OVID、Cochrane Library、Cinahl、CESJ、ASP、VIP和CNKI中国期刊全文数据库2008-07-01前已发表的关于巴柳氮、美沙拉嗪和柳氮磺吡啶

■同行评议者
陈治水, 主任医师, 中国人民解放军第二一一医院中医科

相互比较治疗活动性UC的随机对照临床试验研究. 再通过手工检索2008-01/2008-06已发表的关于三种药物相互比较治疗活动性溃疡性结肠炎的随机对照临床试验研究. 利用Stata 9.0软件进行荟萃分析.

结果: 按入选标准, 共纳入10个随机对照临床试验, 共1119例UC患者纳入荟萃分析. 巴柳氮与柳氮磺吡啶相比, 其疗效相似(OR = 1.24, 95% CI: 0.80-1.93, P = 0.345), 副作用发生率低(OR = 0.27, 95% CI: 0.13-0.59, P = 0.001), 副作用致停药率低(OR = 0.12, 95% CI: 0.03-0.44, P = 0.002). 巴柳氮与美沙拉嗪相比, 疗效相似(OR = 1.55, 95% CI: 1.00-2.42, P = 0.051), 副作用发生率低(OR = 0.59, 95% CI: 0.39-0.90, P = 0.014), 副作用致停药率相似(OR = 1.34, 95% CI: 0.29-6.22, P = 0.709). 美沙拉嗪与柳氮磺吡啶相比, 疗效相似(OR = 0.71, 95% CI: 0.19-2.59, P = 0.599), 副作用发生率低(OR = 0.44, 95% CI: 0.27-0.71, P = 0.001), 副作用致停药率相似(OR = 0.69, 95% CI: 0.26-1.88, P = 0.470).

结论: 巴柳氮、美沙拉嗪和柳氮磺吡啶均能有效的治疗活动性UC, 而巴柳氮和美沙拉嗪副作用发生率低于柳氮磺吡啶副作用发生率; 偶氮5-ASA前药可能较5-ASA控释剂更能有效地治疗UC.

关键词: 巴柳氮; 溃疡性结肠炎; 荟萃分析

张智峰, 段志军, 赵钢, 刘丽娜, 王英德. 巴柳氮、美沙拉嗪和柳氮磺吡啶治疗活动性溃疡性结肠炎的荟萃分析. 世界华人消化杂志 2008; 16(30): 3464–3468
http://www.wjgnet.com/1009-3079/16/3464.asp

0 引言

溃疡性结肠炎是一种局限于结肠黏膜的慢性的非特异性的炎症. UC在西方国家年发病率为27/100 000[1], 在我国年发病率为1.16/100 000[2]. UC如得不到良好的治疗, 可以发生癌变[3]. 5-ASA是治疗UC的常用药物[2], 有研究表明5-ASA可以在一定程度上降低UC发生结肠癌的风险[4]. 我国和美国炎症性肠病协作组均将5-ASA作为治疗轻中度UC的首选药物[1-2]. 柳氮磺吡啶、美沙拉嗪和巴柳氮是治疗UC的常用的5-ASA. 已有研究对柳氮磺吡啶、美沙拉嗪和巴柳氮治疗UC的疗效进行了比较, 但结果并不一致, 且各研究的样本量较小. Meta分析可以通过整合小样本研究而得出可靠的结论. 本次荟萃分析旨在评价三种药物治疗UC的疗效、安全性和患者用药依从性, 为合理选用治疗UC的药物提供依据.

1 材料和方法

1.1 材料 在Medline、Embase、OVID、Cochrane Library、Cinahl、CESJ、ASP、VIP和CNKI中国期刊全文数据库(1994-2008)中检索2008-07-01之前已发表的随机对照临床试验研究. 英文检索词为: balsalazide, colazide, colazal, BX 661A, ulcerative colitis, proctocolitis, colitis, mesalazine, sulphasalazine, asacol, pentasa. 中文检索词为: 巴沙拉嗪, 巴柳氮, 美沙拉嗪, 艾迪沙, 颇得斯安, 柳氮磺吡啶, 溃疡性结肠炎, 结肠炎. 并通过阅读综述查找相关文献. 再通过手工检索2008-01/2008-06主要的消化期刊中已发表的关于柳氮磺吡啶、美沙拉嗪和巴柳氮相互比较治疗活动性溃疡性结肠炎的随机对照临床试验研究.

1.2 方法

1.2.1 资料选择: 对所查得的文章进行二次选取. 选取标准如下: (1)有关口服巴柳氮、美沙拉嗪和柳氮磺吡啶相互比较治疗活动性UC的前瞻性、随机双盲对照临床试验. (2)纳入研究的患者均伴有典型的腹泻、黏液脓血便等临床表现, 经结肠镜证实具有黏膜易脆、点状出血、弥漫性炎性溃疡等典型的内镜表现. (3)排除感染性结肠炎、缺血性结肠炎、放射性结肠炎、孤立性直肠溃疡、克罗恩病等. (4)研究应提供入选研究对像的一般情况(性别、年龄等), 并且治疗组和对照组研究对像的一般情况之间无统计学差异. 除外维持UC缓解的临床试验, 除外一项研究的重复发表, 对一项研究不同阶段发表的文章选取最近发表的研究结果进行分析.

1.2.2 入选文献的质量评价: 由研究者进行文献质量评价, 应用Cochrane协作网推荐的方法进行评价, 主要内容为: (1)随机分配方法是否合理充分; (2)分配隐藏是否合理充分; (3)盲法是否采用; (4)是否合理描述了失访和退出情况, 是否进行了意向性治疗分析[5]. 同时应用Jadad评分对入选文献进行评分, 1-2分为低质量文章, 3-5分为高质量文章[6].

统计学处理 选取各研究的结果进行意向性治疗分析, 因为意向性治疗分析可以最大程度地保持各研究的随机对照性. 利用Stata 9.0软件对结果进行分析. 采用χ^2检验对各研究间的异质性

■研发前沿
UC药物的治疗作用不仅依赖于药物本身的疗效, 患者用药的依从性也起重要作用. 药物依从性是多方面的, 包括药物价格、副作用、用药方式、用药剂量和医疗政策等. 仅从药物副作用来评价用药依从性是不够的, 但目前还没有关于药物价格、用药方式、用药剂量和医疗政策等对UC患者用药依从性影响的RCT, 这可以作为以后工作的重点.

■应用要点
巴柳氮、美沙拉嗪的副作用小于柳氮磺吡啶, 偶氮5-ASA前药疗效略优于5-ASA控释剂, 巴柳氮、美沙拉嗪的用药依从性优于柳氮磺吡啶.本文研究结果对UC临床治疗有较大参考价值.

进行检验, 如果齐性检验的P>0.1, 则OR是齐性的. 如果OR是齐性的, 采用Peto法固定效应模型进行分析; 如果OR非齐性, 采用Der Simonian和Laird法随机效应模型进行分析. 利用Egger *et al*提出的偏倚线性回归方法[7]和Duval *et al*提出的剪切-添补法[8]分析发表偏倚, 如果存在发表偏倚则通过镜像添补方法对未发表的文章结果进行估计, P<0.05有统计学意义.

2 结果

2.1 纳入研究的基本特点 共有10篇研究纳入分析[9-18]. 英文文章8篇, 中文文章2篇. 2篇描述了具体的随机方法, 一篇采用随机数字表法[12], 而另一篇采用计算机随机法[16]. 10篇采用双盲法[9-18], 10篇描述了基线可比[9-18], 10篇描述了退出失访情况[9-18], 5篇对结果进行意向性治疗分析[9-10,13-15]. Jadad评分为4分的有2篇[12,16], 3分的有8篇[9-11,13-15,17-18], 4篇比较了巴柳氮与柳氮磺吡啶对UC的作用, 3篇比较了巴柳氮与美沙拉嗪对UC的作用, 3篇比较了美沙拉嗪与柳氮磺吡啶对UC的作用, 具体见表1. 共包含1119例活动溃疡性结肠炎患者.

2.2 结果分析

2.2.1 巴柳氮与柳氮磺吡啶的比较 (1)巴柳氮与柳氮磺吡啶治疗UC缓解率的比较: 3篇文章比较了巴柳氮与柳氮磺吡啶治疗UC的缓解率[5-7]. 巴柳氮治疗UC缓解率为35.90%-75.00%. 柳氮磺吡啶治疗UC缓解率为31.15%-58.62%. 异质性检验P = 0.67, 表明各研究是同质的. 经Egger线性回归检验P值为0.232, 表明不存在发表偏倚, 剪切-添补法表明漏斗图并不对称, 应用剪切-添补法对未发表的文章结果进行估计. 两组比较的合并OR值为1.24(95% CI: 0.80-1.93, P = 0.345). (2)巴柳氮与柳氮磺吡啶治疗UC副作用发生率的比较: 4篇文章比较了巴柳氮与柳氮磺吡啶治疗UC的副作用发生率[5-8]. 巴柳氮治疗UC副作用发生率为4.17%-96.43%. 柳氮磺吡啶治疗UC副作用发生率为21.31%-93.10%. 异质性检验P = 0.28, 表明各研究是同质的. 经Egger线性回归检验P值为0.745, 表明不存在发表偏倚, 剪切-添补法表明漏斗图对称. 两组比较的合并OR值为0.27(95% CI: 0.13-0.59, P = 0.001). (3)巴柳氮与柳氮磺吡啶治疗UC依从性比较: 4篇文章比较了巴柳氮与柳氮磺吡啶治疗UC因各种原因总停药率[5-8]. 巴柳氮治疗UC因各种原因总停药率为2.08%-26.92%. 柳氮磺吡啶治疗UC因各种原因总停药率为2.27%-51.17%. 异质性检验P = 0.11, 表明各研究是同质的. 经Egger线性回归检验P值为0.560, 表明不存在发表偏倚, 剪切-添补法表明漏斗图对称. 两组比较的合并OR值为0.50(95% CI: 0.28- 0.90, P = 0.020).

2篇文章比较了巴柳氮与柳氮磺吡啶治疗UC因副作用停药率[5-6]. 巴柳氮治疗UC因副作用停药率为3.85%-7.14%. 柳氮磺吡啶治疗UC因副作用停药率为31.03%-37.50%. 异质性检验P = 0.49, 表明各研究是同质的. 两组比较的合并OR值为0.12(95% CI: 0.03-0.44, P = 0.002). 文章仅为2篇, 无法评价发表偏倚.

2.2.2 巴柳氮与美沙拉嗪的比较 (1)巴柳氮与美沙拉嗪治疗UC缓解率的比较: 3篇文章比较了巴柳氮与美沙拉嗪治疗UC的缓解率[9-11]. 巴柳氮治疗UC的缓解率为16.32%-60.00%. 美沙拉嗪治疗UC的缓解率为14.29%-40.48%. 异质性检验P = 0.34, 表明各研究是同质的. 经Egger线性回归检验P值为0.907, 表明不存在发表偏倚, 剪切-添补法表明漏斗图对称. 两组比较的合并OR值为1.55(95% CI: 1.00-2.42, P = 0.051). (2)巴柳氮与美沙拉嗪治疗UC副作用发生率的比较: 3篇文章比较了巴柳氮与美沙拉嗪治疗UC的副作用发生率[9-11]. 巴柳氮治疗UC的副作用发生率为46.94%-53.58%. 美沙拉嗪治疗UC的副作用发生率为53.06%-71.43%. 异质性检验P = 0.41, 表明各研究是同质的. 经Egger线性回归检验P值为0.722, 表明不存在发表偏倚, 剪切-添补法表明漏斗图对称. 两组比较的合并OR值为0.59(95% CI: 0.39-0.90, P = 0.014). (3)巴柳氮与美沙拉嗪治疗UC依从性比较: 3篇文章比较了巴柳氮与美沙拉嗪治疗UC因各种原因总停药率[9-11]. 巴柳氮治疗UC因各种原因总停药率为4.76%-32.65%. 美沙拉嗪治疗UC因各种原因总停药率为5.62%-46.94%. 异质性检验P = 0.39, 表明各研究是同质的. 经Egger线性回归检验P值为0.863, 表明不存在发表偏倚, 剪切-添补法表明漏斗图对称. 两组比较的合并OR值为0.74(95% CI: 0.43-1.27, P = 0.273). 2篇文章比较了巴柳氮与美沙拉嗪治疗UC因副作用停药率[9-10]. 巴柳氮治疗UC因副作用停药率为2.00%-6.12%. 美沙拉嗪治疗UC因副作用停药率为2.04%-4.08%. 异质性检验P = 0.79, 表明各研究是同质的. 两组比较的合并OR值为1.34(95% CI: 0.29-6.22, P = 0.709). 文章仅为2篇, 无法评价发表偏倚.

2.2.3 美沙拉嗪与柳氮磺吡啶的比较 (1)美沙

表 1 10个研究的特点

作者	样本量	基线可比	随机方法	退出失访情况	Jadad评分	治疗组	对照组
Green *et al*[9] 2002	57	可比	不清楚	充分	3	巴柳氮6.75 g/d, 12 wk	柳氮磺吡啶3 g/d, 12 wk
Mansfield *et al*[10] 2002	50	可比	不清楚	充分	3	巴柳氮6.75 g/d, 8 wk	柳氮磺吡啶3 g/d, 8 wk
河南省巴柳氮钠临床协作组[11] 2007	139	可比	不清楚	充分	3	巴柳氮6 g/d, 4 wk, 2 g/d, 4 wk	柳氮磺吡啶4 g/d, 4 wk, 2 g/d, 4 wk
王丹 *et al*[12]2006	46	可比	随机数字表法	无退出	4	巴柳氮6.75 g/d, 8 wk	柳氮磺吡啶3 g/d, 8 wk
Levine *et al*[13] 2002	154	可比	不清楚	充分	3	A巴柳氮6.75 g/d, 8 wk B巴柳氮2.25 g/d, 8 wk	 美沙拉嗪2.4 g/d, 8 wk
Pruitt *et al*[14] 2002	173	可比	不清楚	充分	3	巴柳氮6.75 g/d+2.4 g/d 5–氨基水杨酸, 8 wk	美沙拉嗪2.4 g/d+2.4 g/d 5–氨基水杨酸, 8 wk
Green *et al*[15] 1998	101	可比	不清楚	充分	3	巴柳氮6.75 g/d, 12 wk	美沙拉嗪2.4 g/d, 12 wk
Rachmilewitz *et al*[16] 1989	220	可比	计算机随机	充分	4	美沙拉嗪1.5 g/d, 8 wk	柳氮磺吡啶3 g/d, 8 wk
Riley *et al*[17] 1988	61	可比	不清楚	充分	3	A美沙拉嗪0.8 g/d, 4 wk B美沙拉嗪2.4 g/d, 4 wk	 柳氮磺吡啶3 g/d, 4 wk
Munakata *et al*[18] 1995	118	可比	不清楚	充分	3	美沙拉嗪1.5 g/d, 4 wk	柳氮磺吡啶3 g/d, 4 wk

各研究均采用双盲法, 分配隐藏情况均不清楚

■名词解释
MMX(multi-matrix release)技术: 不同于以往的pH值依赖的药物释放技术, MMX技术通过药物本身的网格使5-ASA有效地在结肠缓慢释放, 提高疗效.

拉嗪与柳氮磺吡啶治疗UC缓解率的比较: 2篇文章比较了美沙拉嗪与柳氮磺吡啶治疗UC的缓解率[12-13]. 美沙拉嗪治疗UC缓解率为26.09%-42.86%. 柳氮磺吡啶治疗UC缓解率为20.00%-33.33%. 异质性检验P = 0.02, 表明各研究并不是同质的. 两组比较的合并OR值为0.71(95% CI: 0.19-2.59, P = 0.599). 文章仅为2篇, 无法评价发表偏倚. (2)美沙拉嗪与柳氮磺吡啶治疗UC副作用发生率的比较: 3篇文章比较了美沙拉嗪与柳氮磺吡啶治疗UC的副作用发生率[12-14]. 美沙拉嗪治疗UC副作用发生率为12.50%-57.14%. 柳氮磺吡啶治疗UC副作用发生率为23.81%-60.00%. 异质性检验P = 0.38, 表明各研究是同质的. 经Egger线性回归检验P值为0.792, 表明不存在发表偏倚. 剪切-添补法表明漏斗图并不对称, 应用剪切-添补法对未发表的文章结果进行估计. 两组比较的合并OR值为0.44(95% CI: 0.27-0.71, P = 0.001). (3)美沙拉嗪与柳氮磺吡啶治疗UC依从性比较: 3篇文章比较了美沙拉嗪与柳氮磺吡啶治疗UC因各种原因总停药率[12-14]. 美沙拉嗪治疗UC因各种原因总停药率为2.38%-24.35%. 柳氮磺吡啶治疗UC因各种原因总停药率为8.06%-26.67%. 异质性检验P = 0.51, 表明各研究是同质的. 经Egger线性回归检验P值为0.373, 表明不存在发表偏倚, 剪切-添补法表明漏斗图对称. 两组比较的合并OR值为0.83(95% CI: 0.48-1.44, P = 0.512). 2篇文章比较了美沙拉嗪与柳氮磺吡啶治疗UC因副作用停药率[12-13]. 美沙拉嗪治疗UC因副作用停药率为2.38%-6.08%. 柳氮磺吡啶治疗UC因副作用停药率为7.62%-10.00%. 异质性检验P = 0.45, 表明各研究是同质的. 两组比较的合并OR值为0.69(95% CI: 0.26-1.88, P = 0.470). 文章仅为2篇, 无法评价发表偏倚.

3 讨论

本次荟萃分析纳入的研究Jadad评分均>3分, 为高质量文章, 基于高质量文章的荟萃分析得出的结论可靠性增加. 荟萃分析表明: 巴柳氮的患者用药依从性优于柳氮磺吡啶. 而美沙拉嗪患者用药依从性略好于柳氮磺吡啶, 但无统计学差异. 巴柳氮与美沙拉嗪相比, 其疗效略好, 但无统计学差异, 副作用发生率低, 患者用药依从性相似. 柳氮磺吡啶与美沙拉嗪相比, 其疗效略好, 但无统计学差异, 美沙拉嗪比柳氮磺吡啶副作用发生率低.

巴柳氮与柳氮磺吡啶均是5-ASA的前药, 均在结肠内分解, 其中巴柳氮在结肠偶氮还原酶的作用下释出5-ASA, 而柳氮磺吡啶在结肠细菌的作用下释出5-ASA, 5-ASA释出过程相似, 这可能是巴柳氮与柳氮磺吡啶疗效相似的原因[19]. 而柳氮磺吡啶在结肠释出的磺吡啶是柳氮磺吡啶副作用发生率高的原因. 美沙拉嗪是一类5-ASA控释剂, 有研究表明5-ASA控释剂较5-ASA前药血中的5-ASA浓度更高[19]. 这可能影响结肠局部的5-ASA浓度, 从而影响美沙拉

■同行评价
本研究选题新颖，统计方法恰当，文献引用有代表性，对UC临床治疗有较大的参考价值.

嗪的疗效. 血中5-ASA浓度升高, 可能产生一系列副作用. 偶氮5-ASA前药可能较5-ASA控释剂更能有效的治疗UC.

虽然本次荟萃分析表明巴柳氮较美沙拉嗪疗效略好, 但两药比较并没有统计学差异, 还需要大样本的RCT证明两者疗效有无差异. 现在人们正在对美沙拉嗪进行改进以期提高疗效并减少药物副作用. MMX(multi-matrix release)技术不同于以往的PH值依赖技术, 可以使5-ASA有效地在结肠释放[20], MMX美沙拉嗪可能更能有效地治疗UC, 且减少副作用发生率. 但目前还没有关于MMX美沙拉嗪与传统药物比较的RCT, 还无法对其进行评价. 相信随着5-ASA的改进, UC患者会从中受益.

UC药物的治疗作用并不仅依赖于药物的疗效, 患者用药的依从性对药物的治疗起重要作用[21]. 本次荟萃分析表明巴柳氮和美沙拉嗪均较柳氮磺吡啶副作用致停药率低, 巴柳氮和美沙拉嗪的用药依从性可能优于柳氮磺吡啶. 但药物依从性是多方面的, 包括药物价格、副作用、用药方式、用药剂量和医疗政策等. 仅从药物副作用来评价用药依从性是不够的, 但目前还没有关于药物价格、用药方式、用药剂量和医疗政策等对UC患者用药依从性影响的RCT, 这可以作为以后工作的重点.

4 参考文献

1 Kornbluth A, Sachar DB. Ulcerative colitis practice guidelines in adults (update): American College of Gastroenterology, Practice Parameters Committee. *Am J Gastroenterol* 2004; 99: 1371-1385

2 中华医学会消化病学分会炎症性肠病协作组. 对我国炎症性肠病诊断治疗规范的共识意见. 胃肠病学 2007; 12: 488-494

3 Zisman TL, Rubin DT. Colorectal cancer and dysplasia in inflammatory bowel disease. *World J Gastroenterol* 2008; 14: 2662-2669

4 van Staa TP, Card T, Logan RF, Leufkens HG. 5-Aminosalicylate use and colorectal cancer risk in inflammatory bowel disease: a large epidemiological study. *Gut* 2005; 54: 1573-1578

5 Richter JE. Oesophageal motility disorders. *Lancet* 2001; 358: 823-828

6 Jadad AR, Moore RA, Carroll D, Jenkinson C, Reynolds DJ, Gavaghan DJ, McQuay HJ. Assessing the quality of reports of randomized clinical trials: is blinding necessary? *Control Clin Trials* 1996; 17: 1-12

7 Egger M, Davey Smith G, Schneider M, Minder C. Bias in meta-analysis detected by a simple, graphical test. *BMJ* 1997; 315: 629-634

8 Duval S, Tweedie R. A nonparametric "Trim and Fill" method of accounting for publication bias in meta-analysis. *J Am Stat Assoc* 2000; 95: 89-98

9 Green JR, Mansfield JC, Gibson JA, Kerr GD, Thornton PC. A double-blind comparison of balsalazide, 6.75 g daily, and sulfasalazine, 3 g daily, in patients with newly diagnosed or relapsed active ulcerative colitis. *Aliment Pharmacol Ther* 2002; 16: 61-68

10 Mansfield JC, Giaffer MH, Cann PA, McKenna D, Thornton PC, Holdsworth CD. A double-blind comparison of balsalazide, 6.75 g, and sulfasalazine, 3 g, as sole therapy in the management of ulcerative colitis. *Aliment Pharmacol Ther* 2002; 16: 69-77

11 河南省巴柳氮钠临床协作组. 巴柳氮钠治疗活动性溃疡性结肠炎的疗效观察. 中华消化杂志 2007; 27: 295-289

12 王丹, 郭晓林, 朴云峰. 巴柳氮治疗轻中度溃疡性结肠炎24例. 中国新药与临床杂志 2004; 25: 273-276

13 Levine DS, Riff DS, Pruitt R, Wruble L, Koval G, Sales D, Bell JK, Johnson LK. A randomized, double blind, dose-response comparison of balsalazide (6.75 g), balsalazide (2.25 g), and mesalamine (2.4 g) in the treatment of active, mild-to-moderate ulcerative colitis. *Am J Gastroenterol* 2002; 97: 1398-1407

14 Pruitt R, Hanson J, Safdi M, Wruble L, Hardi R, Johanson J, Koval G, Riff D, Winston B, Cross A, Doty P, Johnson LK. Balsalazide is superior to mesalamine in the time to improvement of signs and symptoms of acute mild-to-moderate ulcerative colitis. *Am J Gastroenterol* 2002; 97: 3078-3086

15 Green JR, Lobo AJ, Holdsworth CD, Leicester RJ, Gibson JA, Kerr GD, Hodgson HJ, Parkins KJ, Taylor MD. Balsalazide is more effective and better tolerated than mesalamine in the treatment of acute ulcerative colitis. The Abacus Investigator Group. *Gastroenterology* 1998; 114: 15-22

16 Rachmilewitz D. Coated mesalazine (5-aminosalicylic acid) versus sulphasalazine in the treatment of active ulcerative colitis: a randomised trial. *BMJ* 1989; 298: 82-86

17 Riley SA, Mani V, Goodman MJ, Herd ME, Dutt S, Turnberg LA. Comparison of delayed release 5 aminosalicylic acid (mesalazine) and sulphasalazine in the treatment of mild to moderate ulcerative colitis relapse. *Gut* 1988; 29: 669-674

18 Munakata A, Yoshida Y, Muto T, Tsuchiya S, Fukushima T, Hiwatashi N, Kobayashi K, Kitano A, Shimoyama T, Inoue M. Double-blind comparative study of sulfasalazine and controlled-release mesalazine tablets in the treatment of active ulcerative colitis. *J Gastroenterol* 1995; 30 Suppl 8: 108-111

19 Christensen LA, Fallingborg J, Jacobsen BA, Abildgaard K, Rasmussen HH, Hansen SH, Rasmussen SN. Comparative bioavailability of 5-aminosalicylic acid from a controlled release preparation and an azo-bond preparation. *Aliment Pharmacol Ther* 1994; 8: 289-294

20 Kedia P, Cohen RD. Once-daily MMX mesalamine for the treatment of mild-to-moderate ulcerative colitis. *Ther Clin Risk Manag* 2007; 3: 919-927

21 Kane SV, Brixner D, Rubin DT, Sewitch MJ. The challenge of compliance and persistence: focus on ulcerative colitis. *J Manag Care Pharm* 2008; 14: s2-12; quiz s13-15

编辑 李军亮 电编 吴鹏朕

世界华人消化杂志®
wcjd@wjgnet.com

世界华人消化杂志 2008年10月28日; 16(30): 3469-3473
ISSN 1009-3079 CN 14-1260/R

临床经验 CLINICAL PRACTICE

Castleman's病流行病学及临床特征

刘 宁, 邱法波, 李奉达

刘宁, 邱法波, 李奉达, 青岛大学医学院附属医院肝胆外科 山东省青岛市 266003
作者贡献分布: 刘宁与邱法波对此文所做贡献均等; 此课题由刘宁、邱法波及李奉达设计; 研究过程由刘宁、邱法波及李奉达操作完成; 数据分析由刘宁与李奉达完成; 本论文写作由刘宁与邱法波完成.
通讯作者: 邱法波, 266003, 山东省青岛市市南区江苏路16号, 青岛大学医学院附属医院肝胆外科. qiufabo@sina.com.cn
电话: 0532-82911323
收稿日期: 2008-08-04 修回日期: 2008-09-18
接受日期: 2008-09-22 在线出版日期: 2008-10-28

Epidemiological characteristics of Castleman's disease

Ning Liu, Fa-Bo Qiu, Feng-Da Li

Ning Liu, Fa-Bo Qiu, Feng-Da Li, Department of Hepatobiliary Surgery, the Affiliated Hospital of Qingdao University Medical College, Qingdao 266003, Shandong Province, China
Correspondence to: Fa-Bo Qiu, Department of Hepatobiliary Surgery, the Affiliated Hospital of Qingdao University Medical College, 16 Jiangsu Road, Shinan District, Qingdao 266003, Shandong Province, China. qiufabo@sina.com.cn
Received: 2008-08-04 Revised: 2008-09-18
Accepted: 2008-09-22 Pubilshed online: 2008-10-28

Abstract
AIM: To investigate the epidemiological features of pathogenesis and treatment of Castleman's disease in China from 1984 to 2008.

METHODS: The terms of "Castleman's disease or Giant Lymphnode hyperplasia" were used as key words to search for the articles on the Castleman's disease through the Chinese biomedicine literature database and CNKI medical database from January 1984 to May 2008, and a total of 245 articles were found, including reports of 737 patients. All of the clinical data as epidemiological features and the history of diagnosis and treatment were analyzed retrospectively.

RESULTS: The terms of "Castleman's disease or Giant Lymphnode hyperplasia" were used as key words to search for the articles on the Castleman's disease through the Chinese biomedicine literature database and CNKI medical database from January 1984 to May 2008, and a total of 245 articles were found, including reports of 737 patients. All of the clinical data as epidemiological features and the history of diagnosis and treatment were analyzed retrospectively.

CONCLUSION: The diagnosis of Castleman's disease which mainly distribute in East China and North China is difficult, and it depends on pathological diagnosis. The main treatment for LCD is surgical resection, while the main treatment for MCD is surgery-centered.

Key Words: Castleman's disease; Epidemiological feature; Diagnosis; Treatment

Liu N, Qiu FB, Li FD. Epidemiological characteristics of Castleman's disease. Shijie Huaren Xiaohua Zazhi 2008; 16(30): 3469-3473

摘要
目的: 探讨我国近25年Castleman's病的流行病学特征和诊疗经验.

方法: 以Castleman's病和巨大淋巴结增生症等关键词检索1984-01/2008-05中国生物医学文献数据库及中国知网等中文数据库发表的有关Castleman's病的文章245篇, 共报道737例患者. 对这些患者临床资料进行回顾性分析

结果: 737例患者中男女比1∶1.01, 平均年龄40.4岁, 74%分布在华东和华北地区, 35.8%的患者是以局部或者全身多发的无痛性肿物或者淋巴结肿大为主要表现, 分局灶型和多中心型, 40.3%局灶型发生在纵隔, 治疗方式为手术为主的综合治疗.

结论: Castleman's病主要分布在我国华东和华北地区, 诊断较困难, 确诊需靠病理诊断, 局灶型以手术切除为主, 多中心型则以手术切除为主的综合治疗.

关键词: Castleman's病; 流行病学特征; 诊断; 治疗

刘宁, 邱法波, 李奉达. Castleman's病流行病学及临床特征. 世界华人消化杂志 2008; 16(30): 3469-3473
http://www.wjgnet.com/1009-3079/16/3469.asp

■背景资料
Castleman's病又称巨大淋巴结增生症或血管滤泡性淋巴组织增生, 临床上以无痛性淋巴结肿大为其突出特点. 1954年由Castleman首先描述, 为一种较少见、原因不明的不典型淋巴组织增殖性疾病, 由于临床表现和病理形态多样化, 被视为一组异源性疾病, 可呈肿瘤样的发展过程. CD的病因和发病机制尚不十分明确. 确诊主要依靠病理活检, 治疗方式为以手术为主的综合治疗.

■同行评议者
李胜, 研究员, 山东省肿瘤防治研究院肝胆外科

■研发前沿
CD属于罕见疾病, 研究相对较少, 相关报道主要以病例报告为主. 其研究的热点领域主要为针对CD的病因和诊断. 由于本病病因和发病机制尚不十分明确, 并且发病时临床表现的特点, 需要广大医务工作者提高对该病的认识和提高早期诊断的准确率.

0 引言

Castleman's病(Castleman's disease, CD)又称巨大淋巴结增生症或血管滤泡性淋巴组织增生,临床上以无痛性淋巴结肿大为其突出特点. 1954年由Castleman[1]首先描述, 又称血管滤泡性淋巴组织增生症或巨大淋巴结病、血管瘤性淋巴错构瘤等. 1972年Keller[2]对其病理改变又进行了进一步的描述和分析. 此后有关该病的研究逐渐增多, 目前认识渐趋一致. 临床上分为局灶型CD(LCD)和多中心型CD(MCD). 组织学分为透明血管(hyaline vascular, HV)型、浆细胞(plasma cell, PC)型、混合(Mix)型. 近年来研究表明其并非一种定性明确的疾病, 而是一组病理学和生物学特征完全不同的疾病群[3-6], 因而国内外学者对CD的病因、病名、病理分型、临床特点、影像学表现、治疗与预后等方面的研究较多, 认识日趋统一. 近年来有很多个案报道, 但对本病的流行病学特点等尚无统一认识. 本文复习1984-01/2008-05中国的文献资料, 探讨CD的流行病学特征和诊治经验.

1 材料和方法

1.1 材料 联合检索中国生物医学文献数据库和中国知网等中文数据库1984-01/2008-05发表的文章245篇, 其中共报道CD患者737例.

1.2 方法 以Castleman's病和巨大淋巴结增生症等关键词进行检索, 共检索到245篇文章, 除去7篇综述和36篇重复报道不计入统计外, 共有202篇文章, 737例CD. 统计737例CD患者的临床资料, 分析其地区发病率、性别及年龄发病情况、主要症状、发病部位、临床分型、主要诊断及合并症、治疗和预后及随访情况, 总结其存在的一些共同或相似特点.

2 结果

近几年Castleman's病的发病有增加趋势(图1).

2.1 地区发病率 按照7个地区划分, 发病率依次为: 华北地区1/62.6万、华东地区1/118.4万、华南地区1/147.9万、东北地区1/628.8万、西南地区1/641.3万、华中地区1/645.1万、西北地区1/709.1万. 考虑到人口因素, 我国CD仍然以华北和华东地区发病率为高.

2.2 性别和年龄 737例患者中, 除去未报道性别的43例外, 男345例, 女349例, 男女比例为1∶1.01, 男女发病情况差别不大, 与部分文献报道的此病多发于女性有一定差别. 本组病例中, 年龄最小2.5岁, 最大76岁, 平均40.4岁. 文献报道此病几乎可发于任何年龄, 但大多数为10-45岁[7].

2.3 症状 737例患者中264例(35.8%)的患者是以局部或者全身多发的无痛性肿物或者淋巴结肿大为主要表现. 186例(25.2%)患者表现为发热盗汗头晕乏力等全身症状; 81例(11.0%)患者表现为胸痛胸闷气短咳嗽; 74例(10.1%)患者则表现为腹痛腹胀不适; 64例(8.7%)患者表现为肾功能损害. 其他68例(9.2%)患者因为病变累及的器官不同, 病变的程度不同而有不同的主要表现. 其中MCD引起的症状相对较重, LCD主要引起其累及器官的相关表现.

2.4 发病部位与临床分型 737例患者中, 局灶型471例, 发病部位最多在纵隔190(40.3%), 其次是腹部118例(25.1%, 其中发生在腹膜后36例), 颈部100例(21.3%), 63例(13.3%)发生于腋窝、腹股沟等浅表淋巴结或盆腔、咽部等位置. 多中心型266例, 发病部位在多个位置, 多个淋巴结同时或依次发病, 其发病的主要部位与局灶型相似. 737例患者中有6例发生在泪腺或眼眶部位, 很少见.

737例患者中有689例做过病理检查, 其中HV型448例(65.02%), PC型173例(25.11%), Mix型68例(9.87%).

2.5 诊断与合并症 737例患者中, 相当多病例没得到及时正确的诊断, 其中误诊为淋巴瘤居多(34例), 其次为某一部位肿瘤, 如肺癌、胰腺癌、腹膜后肿瘤等, 另外, 也有被误诊淋巴结结核、结节病、肉芽肿、多发性骨髓瘤等.

CD患者常并发其他疾病, 在本组病例中114例(15.5%)合并其他疾病, 其中39例合并副肿瘤性天疱疮, 23例合并肾脏疾病, 22例合并肺部疾病, 10例合并POEMS综合征(polyneuropathy, organomegaly, endocrinopathy, monoclonal gammopathy, and skin changes syndrome)[8], 即具有多发性神经病变(polyneuropathy, P)、脏器肿大(organomegaly, O)、内分泌病变(endocrinopathy, E)、单克隆丙种球蛋白病(monoclonal gammopathy, M)和皮肤改变(skin changes, S)的综合性表现, 8例合并周围神经病变, 4例合并系统性红斑狼疮, 另外合并干燥综合征、淋巴结结核、免疫性血小板减少性紫癜、滤泡树突状细胞肉瘤/肿瘤、粒细胞减少并血小板增多、霍奇金病、霍奇金淋巴瘤、非霍奇金淋巴瘤的各有1例患者.

2.6 治疗、预后及随访 本组病例有治疗报道的571例, 另外14例放弃治疗或拒绝治疗. 其中, 手术治疗399例, 化疗65例, 仅活检33例, 手术+激素

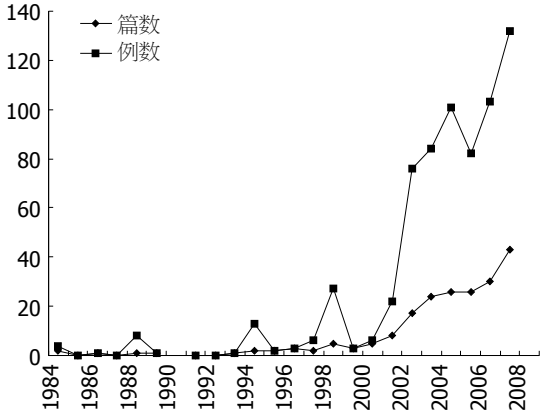

图 1 中国CD年度报道情况.

治疗20例, 激素治疗15例, 手术+化疗5例, 活检+化疗、放疗、化疗+生物治疗、手术+介入、激素+生物治疗各3例, 另外2例经化疗+放疗.

349例有随访资料, 其中治愈未复发151例, 好转130例, 放弃或拒绝治疗14例, 死亡30例, 效果较差16例, 复发8例(包括2例复发再次手术, 2例复发后放疗).

3 讨论

CD的病因尚不十分清楚, 多数据认为与慢性抗原刺激、病毒感染或药物引起的反应性淋巴组织异常增生有关[9-13], 其理由是该病表现为慢性炎症性病理改变, 如浆细胞、嗜酸细胞、网状细胞以及毛细血管增生; 临床表现也提示炎症性改变, 如慢性感染性贫血、血沉加快、低蛋白血症及高球蛋白血症等均为慢性炎症或感染的证据. 该病不同的病理类型可能是由于宿主反应的不同而产生的同一过程的变异. 尚有研究指出该病特别是LCD的PC型和MCD的发病可能有免疫调节异常的参与, 因有报告同性恋AIDS患者同时发生该病和Caposi肉瘤, 也有该病最终发展为Caposi肉瘤者, 均提示该病发病机制与免役缺陷有关[13]. 尽管MCD存在一些自身免疫性疾病表现, 但总的来说应该列为异常淋巴组织增生性疾病. 所谓异常增生是指MCD可以发展成为单克隆性增生, 虽然基因水平检测到的小群单克隆性以及免疫组化水平检测到大群单克隆性浆细胞均客观存在, 但并不发展成真正的恶性淋巴瘤, 故不能列入恶性淋巴瘤的范畴, 只能称为淋巴组织异常增生. 该病尚可表现为自身免役性血细胞减少、Coombs试验、类风湿因子(RF)和抗核抗体(ANA)阳性, 也提示其可能与自身免役机制有关. 应用单克隆抗体对混合型(Mix型)病理组织中T细胞亚群分布的研究表明: 淋巴滤泡细胞中T2B细胞相互反应异常, 使浆细胞生成不受干扰可能为该病的发病机制[13]. 一些研究注意到白介素6(IL6)在该病发生中的作用[14], 研究发现该病淋巴结生发中心的B细胞产生大量的IL6, 而不产生其他细胞因子,肿瘤切除后临床症状改善时, 血清IL6水平下降, 提示IL6可能是引起该病的重要细胞因子. 该病命名颇多, 其同义名有: 巨大血管滤泡性淋巴结增生、血管瘤性淋巴样错构瘤、Castleman淋巴瘤等[2]. 1978年以来, 欧美对全身淋巴结肿大者(尤其是PC型)又称为多中心性或系统性巨大淋巴结增生症或血管滤泡性淋巴结增生症, 日本学者则称为特发性浆细胞性淋巴结瘤(IPL). 目前考虑到该病系反应性疾病,通常均称之为CD.

在病理分型分型中HV型约占90%, 表现在淋巴组织内出现很多散在的增大的淋巴滤泡样结构. 其中可见一根或数根增生的小动脉, 动脉内皮细胞肿胀, 动脉壁增厚、玻璃样变. 滤泡的周围可见由多层环型排列的淋巴细胞形成较厚的帽带区, 滤泡之间为增生的毛细血管后静脉, 其间浸润淋巴细胞、浆细胞及免疫母细胞, 但不见淋巴窦的结构. PC型约占10%, 滤泡的生发中心明显, 周围的环心性淋巴细胞帽带层较薄, 小动脉穿入不明显. 滤泡间浸润以大量各级浆细胞和较少量的淋巴细胞及免疫母细胞. Mixed型较少见, 具有上述两型病变的共同特点.

本病突出的临床表现为无痛性淋巴结肿大, 可发生于身体的任何部位, 大多数病例表现为局限性淋巴结病变, 最常侵犯纵隔淋巴结, 颈部、后腹壁、腋窝及盆腔等部位的琳巴结也可被侵犯. 有时本病还可出现于肌肉、喉、肺及眼眶等没有淋巴结的部位. 临床上根据累及的范围分为局灶性和多中心性两型. LCD以HV型最多(90%以上), 好发于青年[14], 多数无症状, 发生于纵隔及后腹壁时可有压迫症状如咳嗽、腹痛等. LCD以PC型较少见(10%以下), 部分病例有全身症状, 如发热、乏力、盗汗、贫血、血沉加快、血清铁蛋白增高、多克隆高免疫球蛋白血症, CRP等炎性蛋白增多, 出现ANA、dsDNA等自身抗体、类风湿因子和Coombs试验阳性, 血清铁及总铁结合力下降, 血清IL6增高等. MCD除上述实验室结果异常外, 大多还有IL6分泌增多所致的炎症和自身免疫异常造成的器官损害, 患者渐起肝脾肿大, 可有淀粉样变性、膜性肾小球肾炎、间质性肺炎、闭塞性

■应用要点

目前关于CD的研究报道多为病例报告, 或者是关于本病的一些诊疗经验等, 尚未有流行病学回顾性研究, 本文检索中国生物医学文献数据库和中国知网等中文数据库1984-01/2008-05发表的有关Castleman's病文章, 对这些患者临床资料进行回顾性分析, 探讨本病的流行病学特征和诊疗经验, 对于提高其临床认识和指导应用有一定意义.

■名词解释
副肿瘤性天疱疮(PNP): 一种自身免疫性大疱性皮肤病, 临床表现为疼痛性黏膜糜烂、多形性皮损和苔藓样皮炎,组织病理学改变为棘层松解、角质形成细胞坏死,血清中存在自身抗体, 同时伴有潜在肿瘤(多以淋巴系统为主), 以伴发淋巴细胞增生性肿瘤为特点, 主要有非何杰金氏淋巴瘤、慢性淋巴细胞性白血病、Castleman's病和胸腺瘤等.

细支气管炎、肺梗塞、胸腔积液、血管炎、重症肌无力、干燥综合征、自身免疫性血细胞减少、糖代谢异常、甲减等, 或先后出现高黏症群、多发性神经炎、内分泌异常、皮疹、红斑、结节、色素沉着、口腔、肛门和外生殖器溃疡等皮肤黏膜改变. 有的可有HBV、EB、HIV等前驱病毒感染. MCD与LCD的关系仍有待探讨, 两者在病理组织学上相同, 但MCD有全身症状、老年患者多见、周围淋巴结为主、预后不良、易出现恶性肿瘤等特点,是与LCD不同的, 而LCD无全身症状、青年人为多、纵隔及腹腔淋巴结为主、手术切除后即痊愈等特点. 目前仅有一些推测, 认为两者可能是由于病源不同、发病机制不同、患者的个体差异不同、免疫功能不同等导致了MCD或LCD的出现.

CD的影像学表现与病灶发生部位、临床类型和病理学特征密切相关. (1)X线平片: 发生于胸部的CD多为局灶性, 一般表现为纵隔或肺门较大的单发肿块, 呈球形、梭形或不规则形, 边缘光滑规整或分叶, 密度均匀,可见团块状、棉絮状或不规则形钙化; 多中心性者则多表现为纵隔增宽、肺门增大、胸腔积液, 可有肺内边缘模糊的小结节影、纵隔内多发较小的肿大淋巴结. X线胸片可显示肿块的部位和形态, 但对明确诊断缺乏特征性, 类似于胸腺瘤、淋巴瘤和神经源性肿瘤的表现. 发生于其他部位的CD, 单凭X线平片是很难发现的. (2)CT表现: CT扫描不仅清晰显示肿瘤的部位、形态和数量, 且增强扫描可显示病灶显著强化的特征, 对于明确诊断和鉴别诊断具有重要价值. LCD的好发部位为胸部、腹部和颈部[15]. 病灶的大小差异较大. Moon *et al*[16]曾报道直径2-7 cm, 有文献报道直径可达25 cm. 病灶为软组织密度肿块, 增强扫描示肿瘤早期显著强化和延迟期持续强化, 其机制为HV型病灶内丰富的毛细血管增生和周边较多的供血滋养动脉. 病灶中央区的分枝状和斑点状钙化是CD的又一特征表现, 他反映了组织病理学上病灶内增生钙化的小血管分枝及其主干, 蒋亚平 *et al*[11]报道的13例中有3例(23.1%). MCD的CT表现复杂多样, CT扫描显示沿纵隔或腹部的淋巴管分布的肿大淋巴结, 直径1-4 cm. 注射对比剂后病灶呈轻度或中度强化, 可见肺内淋巴细胞性间质性肺炎表现、肝脾肿大胸腹腔积液等. (3)MRI表现: 核磁共振(MRI)检查对CD的诊断同样具有价值. SE序列T1WI肿块呈等信号, T2WI呈均匀性高信号. 肿块内有扭曲扩张的流空小血管为其典型表现. 有关MRI的动态快速增强扫描在国内、外文献报道较少, 蒋亚平 *et al*[11]对6例经MRI动态快速增强扫描, 总结出CD肿块的增强形式与CT相仿.

由于CD的临床及病理表现具有多样性,有时与淋巴结核、恶性淋巴瘤、结缔组织病和血管免疫母细胞性淋巴结病等难以区别, 故当临床上遇到淋巴结肿大伴多系统损害时, 应想到本病, 并做淋巴结活检证实.

该病病变部位不同, 临床表现也复杂多变, 早期确诊主要靠组织病理学诊断[17]. 无论LCD或MCD, 病理组织学为HV型、PC型或Mix型. 其肿大淋巴结的组织病理学共同特征为: (1)淋巴结基本结构保持完整; (2)滤泡增生明显; (3)血管增生(PC型仅见于滤泡间质). 除上述共同特征外, HV型突出表现为滤泡血管呈玻璃样变, 伴滤泡生发中心萎缩; PC型则突出表现为滤泡间质中以浆细胞增多为主, 而滤泡生发中心增生; Mix型则介于两者之间. Frizzera于1988年提出CD诊断标准[18]. (1)LCD的诊断标准: 单一部位淋巴结肿大; 特征性增生性组织病理学改变并除外可能的原发病; 除PC型外多无全身症状及贫血、血沉加快、γ球蛋白增高等异常; 肿物切除后长期存活. (2)MCD的诊断标准: 具有特征性增生性组织病理改变; 显著淋巴结肿大并累及多处外周淋巴结; 多系统受累表现; 排除已知可能的病因. 必须指出, 单凭病理组织学或临床表现可能均难以做出肯定、准确的临床病理诊断, 必须把两者结合起来, 特别是MCD. 个别病例不应满足于一次病理学结论, 应反复多部位送检, 以期尽早明确诊断.

在临床实践中, CD需与滤泡反应性增生、滤泡型淋巴瘤、胸腺瘤、套细胞淋巴瘤和血管免疫母细胞性T细胞淋巴瘤[19-20]等多种病变相鉴别: (1)滤泡反应性增生: 正常淋巴结结构存在, 增生的滤泡大小和形态差异较大, 滤泡内无插入的玻璃样变性的小血管, 生发中心有亮区和暗区. (2)滤泡性淋巴瘤: 患者首发症状大多也以颈或锁骨上淋巴结肿大表现, 病变发展迅速, 易发生远处转移, 虽然其肿大的淋巴结中也可出现“滤泡”, 但无小的透明血管滤泡和成片分布的浆细胞滤泡由多形性细胞和核异型的肿瘤细胞组成, 增生的肿瘤细胞不呈同心圆样排列成“洋葱”样, 肿瘤性滤泡无生发中心、小血管及套区淋巴组织, 其滤泡呈背靠背的密集排列, 常伴大细胞转化. (3)胸腺瘤: CD常发生于前

纵隔且常可见胸腺样小体, 故易与胸腺瘤混淆, 然而真正的胸腺瘤很少形成胸腺小体, 亦很少出现毛细血管增生和炎性细胞. 胸腺瘤呈现上皮细胞巢并伴有鳞状细胞分化, 不见浆细胞浸润和小血管增生. (4)套细胞淋巴瘤: 瘤细胞可呈弥漫或结节性分布, 结节不规则, 境界不清, 核有一定程度的不规则性, 结节内无增生的小血管. (5)血管免疫母细胞性T细胞淋巴瘤: 特征变化为淋巴结结构破坏或紊乱, 增生的小血管呈鹿角状, 血管周围有灶状或成片的肿瘤性T细胞, 胞质空亮透明; 异型瘤细胞小至中等大, 核圆形、卵圆形或稍不规则, 染色质呈细粉尘状, 可见核分裂象, 但滤泡内无插入的玻璃样变性的小血管. 浆细胞型还需与类风湿性淋巴结炎及HIV相关性淋巴结病相区别: (1)类风湿性淋巴结炎: 前者淋巴窦消失, 后者淋巴窦扩张, 窦内有巨噬细胞而且血清学证据阳性. (2)HIV相关性淋巴结病: 滤泡间区可能含有浆细胞, 但滤泡通常萎陷, 没有淋巴细胞, 有相关病史.

根据CD类型而定, MCD的治疗以全身综合治疗为主, LCD以手术切除为主. LCD将肿大淋巴结摘除即可消除局部压迫症状或可能的全身症状, 预后良好, 在可能的全身症状出现前手术、预后会更好. McCarty *et al*[6]报道8例CD, 其中4例为局灶性, 手术摘除后均长期存活. 不能摘除者可试用放疗, 但效果不肯定. 出现全身症状后才手术的, 术后配合放疗和化疗. 当累及呼吸系统时, 预后差[21]. 个别局灶性PC型可能复发, 应注意排除是否为MCD的局部表现. MCD的治疗以药物为主, 一般可单用或合用皮质激素, 严重病例也可试用CVP方案(环磷酰胺、长春新碱、强的松). 高免疫球蛋白血症致严重高黏血症时可行血浆置换疗法. MCD预后一般不良, 特别是PC型, 大多在数月至数年内因合并重症感染、多发性骨髓瘤或Kaposi肉瘤而死亡.

4 参考文献

1 CASTLEMAN B, TOWNE VW. Case records of the Massachusetts General Hospital; weekly clinicopathological exercises; founded by Richard C. Cabot. *N Engl J Med* 1954; 251: 396-400

2 Keller AR, Hochholzer L, Castleman B. Hyaline-vascular and plasma-cell types of giant lymph node hyperplasia of the mediastinum and other locations. *Cancer* 1972; 29: 670-683

3 钟群, 张雪林. Castleman病的影像学诊断进展. 福州总医院学报 2002; 9: 62-64

4 王仁贵, 李楠, 朱学俊, 那佳, 宾怀有, 王爱平, 王仪生, 王广发, 涂平, 侯振亚, 唐光健, 蒋学祥, 高玉洁. Castleman病所致的与副肿瘤性天疱疮相关的闭塞性细支气管炎的临床、病理与影像. 中华放射学杂志 2003; 37: 63-67

5 郑贤干, 俞康. Castleman病误漏诊分析. 临床医学 2003; 23: 52-53

6 McCarty MJ, Vukelja SJ, Banks PM, Weiss RB. Angiofollicular lymph node hyperplasia (Castleman's disease). *Cancer Treat Rev* 1995; 21: 291-310

7 Anagnostou D, Harrison CV. Angiofollicular lymph node hyperplasia (Castleman). *J Clin Pathol* 1972; 25: 306-311

8 Mullen EC. Polyneuropathy, organomegaly, endocrinopathy, monoclonal gammopathy, and skin changes (POEMS) syndrome. *Oncol Nurs Forum* 2008; 35: 763-767

9 王仁贵, 宾怀有, 那佳, 朱学俊, 王仪生, 唐光健, 蒋学祥, 高玉洁. 胸部Castleman病的X线和CT表现与病理对照. 临床放射学杂志 2002; 21: 605-608

10 张连斌, 孙玉鹗. 纵隔巨大淋巴结增生症的诊断及外科治疗. 中华胸心血管外科杂志 2001; 17: 19-21

11 蒋亚平, 周康荣, 徐松涛. 胸腹部巨大淋巴结增生症的CT和MR诊断. 临床放射学杂志 2001; 20: 831-834

12 孙洪跃, 王仁贵, 宾怀有, 那佳, 李丽, 王仪生, 蒋学祥, 高玉洁. 伴有副肿瘤性天疱疮和肺部异常的局限性Castleman病的临床与病理. 中华医学杂志 2002; 82: 530-533

13 武淑兰, 李竞贤, 陈宏民, 聂立功, 王颖, 许广润. Castleman病八例的临床病理学研究. 中华内科杂志 1994; 33: 179-182

14 张建红, 刘洋. 腹膜后巨大淋巴结增生症1例报道. 重庆医学 2006; 35: 93-94

15 纪小龙, 张莹. 多中心Castleman病. 临床血液学杂志 1996; 9: 88-90

16 Moon WK, Im JG, Kim JS, Choi CG, Kim HC, Yeon KM, Han MC. Mediastinal Castleman disease: CT findings. *J Comput Assist Tomogr* 1994; 18: 43-46

17 季美华, 陶健, 周永. 多中心型Castleman病2例. 中国医疗前沿 2008; 3: 112, 97

18 Frizzera G. Castleman's disease and related disorders. *Semin Diagn Pathol* 1988; 5: 346-364

19 范晓春, 闫庆国, 张丰, 王映梅, 黄高昇, 李青. Castleman病7例临床病理分析. 诊断病理学杂志 2006; 13: 414-416

20 张喜卿, 张同全, 张哉根, 孙明祥, 孙天玉. Castleman病患者的病理学所见(附5例报告). 实用医药杂志 2005; 22: 107-109

21 李楠, 王广发, 陈喜雪, 王仁贵, 朱学俊. Castleman病伴严重呼吸困难3例报告并文献复习. 中国实用内科杂志 2003; 23: 425-426

■同行评价

本文通过复习和归纳相关文献, 对中国Castleman's病近25年的流行病学特征进行了回顾和总结, 资料来源可靠, 整理比较条理和科学, 对指导临床防治有比较重要的价值.

编辑 李军亮 电编 吴鹏朕

世界华人消化杂志®
wcjd@wjgnet.com

世界华人消化杂志 2008年10月28日; 16(30): 3474-3475
ISSN 1009-3079 CN 14-1260/R

病例报告 CASE REPORT

术中超声造影诊断隐匿性微小肝癌1例

王弘昊, 卢 强

■背景资料
我国是肝癌高发的国家之一, 肝癌的早期治疗和诊断一直是我国医务工作者一直努力解决的难题, 随着科技的发展, 超声在肝癌的诊断中发挥着越来越重要的作用. 术中超声一般使用3-9 MHz或4-8 MHz的专用探头在肝脏表面进行扫查, 其对微小肝癌的诊断价值很高, 而近年来兴起的超声造影是利用超声微泡显影技术对一般二维及多变勒超声难以鉴别的病灶进行更有效的识别和诊断, 这两者的结合更是成为发现隐匿性微小肝癌的一种新思路和手段. 当然这项技术也存在如仪器是否支持, 操作者是否熟练, 造影剂质量好坏等不确定因素, 不过相信随着科技的发展和技术的普及, 这项技术会更加成熟和更易操作, 今后会在肝脏外科方面发挥更显著的作用.

■同行评议者
吴泰璜, 教授, 山东省立医院肝胆外科

王弘昊, 卢强, 四川大学华西医院超声科 四川省成都市 610041
作者贡献分布: 王弘昊与卢强对此文所作贡献均等; 此病例报告由王弘昊及卢强均共同参与术中超声造影操作及资料收集和论文撰写工作.
通讯作者: 王弘昊, 610041, 四川省成都市, 四川大学华西医院超声科. whhyui@126.com
收稿日期: 2008-08-13 修回日期: 2008-09-26
接受日期: 2008-10-07 在线出版日期: 2008-10-28

Occult small hepatocellular carcinoma diagnosed by intraoperative contrast enhanced ultrasound: a case report

Hong-Hao Wang, Qiang Lu

Hong-Hao Wang, Qiang Lu, Department of Ultrasound, West China Hospital of Sichuan University, Chengdu 610041, Sichuan Province, China
Correspondence to: Hong-Hao Wang, Department of Ultrasound, West China Hospital of Sichuan University, Chengdu 610041, Sichuan Province, China. whhyui@126.com
Received: 2008-08-13 Revised: 2008-09-26
Accepted: 2008-10-07 Published online: 2008-10-28

Abstract
A male patient of forty-two years old was admitted to our hospital due to upper abdominal discomfort for a half year and focal liver lesions. We did not find occult hepatocellular carcinoma metastasis in the fourth segment of liver using several examinations (including intraoperative ultrasound). Using intraoperative contrast enhanced ultrasound, we discovered a nodus with a diameter of 1 cm, which was diagnosed as a metastatic focus.

Key Words: Intraoperative contrast enhanced ultrasound; Occult small hepatocellular carcinoma; Metastasis

Wang HH, Lu Q. Occult small hepatocellular carcinoma diagnosed by intraoperative contrast enhanced ultrasound: a case report. Shijie Huaren Xiaohua Zazhi 2008; 16(30): 3474-3475

摘要
患者, 男性, 42岁, 因“上腹不适半年, 发现肝占位5 d”入院, 入院后患者经过多种检查, 均未发现肝Ⅳ段隐匿性肝癌肝内转移灶, 术中超声未见确切隐匿性肝内转移灶, 于是行术中超声造影检查, 实质期于肝Ⅳ段发现一大小约1 cm低增强结节, 诊断为肝内转移灶, 建议切除.

关键词: 术中超声造影; 隐匿性微小肝癌; 转移灶

王弘昊, 卢强. 术中超声造影诊断隐匿性微小肝癌1例. 世界华人消化杂志 2008; 16(30): 3474-3475
http://www.wjgnet.com/1009-3079/16/3474.asp

0 引言
肝癌是我国一种高发恶性肿瘤, 通常在肝硬化的背景下发生, 死亡率高, 是危害人们健康的一种很严重的疾病. 目前肝癌的治疗以手术切除为主, 手术治疗的目标是完全切除肿瘤, 尽量保留残余肝组织. 肝癌的诊断主要依靠超声、CT、磁共振等影像学技术, 不过一些早期肝癌, 特别是小于2 cm的小肝癌, 却很容易漏诊, 而对于隐匿性微小肝癌, 特别是在肝硬化背景较为明显的情况下, 发现并诊断就更加困难. 术中超声是发现隐匿性微小肝癌的重要手段之一, 不过仍有一些中等回声的病灶不易被发现. 而超声造影利用二次谐波技术显示肿瘤的血供及组织微灌注, 能为隐匿性微小肝癌的发现提供新的手段. 我们采用术中超声造影成功诊断1例术前超声、磁共振、术中超声均未发现的隐匿性肝内转移灶.

1 病例报告
患者, 男, 42岁, 因“上腹不适半年, 发现肝占位5 d”入院, 入院后行各项检查, 包括超声检查, 磁共振检查等. 术前超声检查示: 肝脏左外叶查见大小约7.5 cm×6.0 cm稍弱回声团块, 内部回声不均匀, 周边可见声晕, 诊断为“肝脏实性占位”(图1). 术前磁共振检查示: 肝左叶肿块, 大小约5.5 cm×7.1 cm×5.9 cm, 向前方突破肝包膜, 提示多为肝左叶原发性肝癌. 术前AFP: 197.8 μg/L. 行肝脏包块切除术, 术中发现肝脏质地较硬, 肝表面呈小结节状改变, 左外叶扪及大小约7

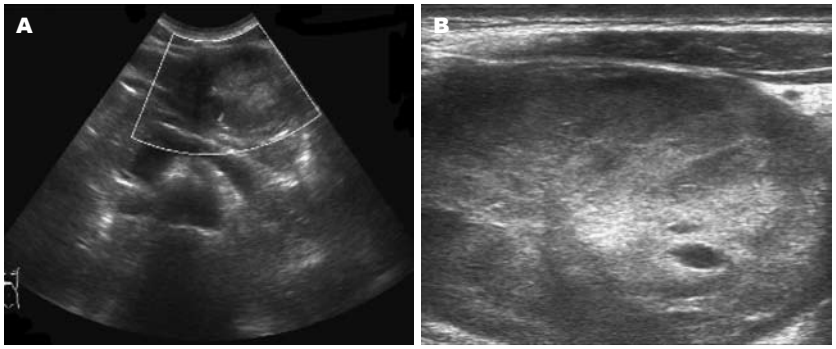

图 1 术前超声检查. A: 低频超声图像; B: 高频超声图像.

■同行评价

本文通过报道术中超声造影发现隐匿肝脏转移病灶, 提供了发现隐匿性小肝癌的一种新的思路和手段, 具有一定的新颖性, 为临床工作提供了一种新方法, 值得推广.

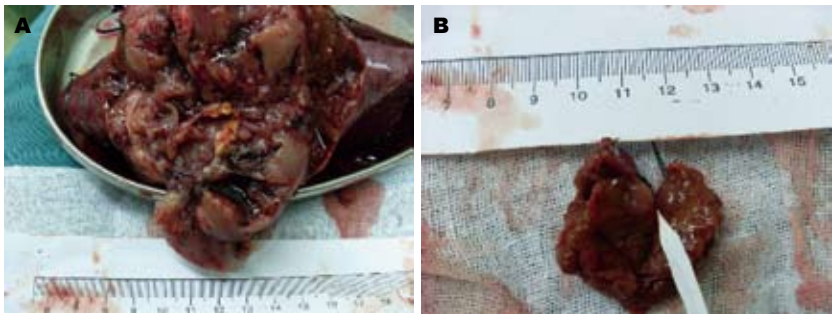

图 2 术中肝脏团块. A: 左外叶7 cm团块; B: 肝Ⅳ段1 cm团块.

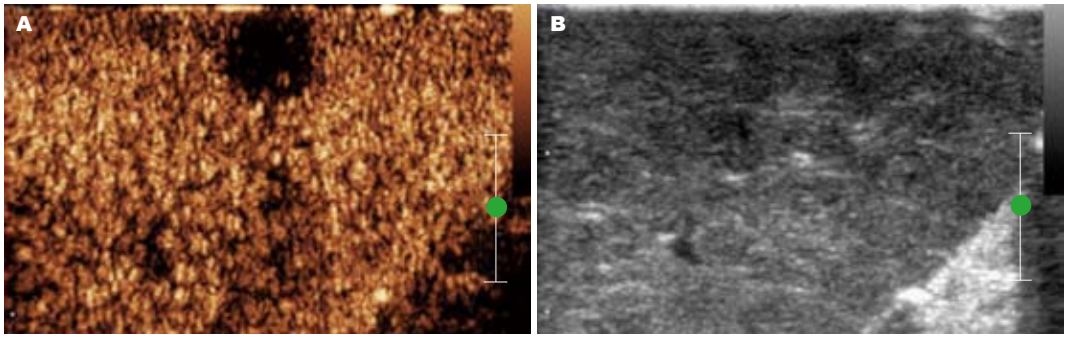

图 3 双幅同时显像. A: 术中超声造影(造影剂为声诺维); B: 术中超声, 频率为3−9 MHz.

cm左右团块(图2A), 请求术中超声检查, 以明确切除范围及是否还有隐匿性肝内转移灶. 术中超声未见确切隐匿性肝内转移灶, 于是行术中超声造影检查, 实质期于肝Ⅳ段发现一大小约1 cm低增强结节(图3), 诊断为肝内转移灶, 建议切除(图2B). 术后病理诊断为: 左外叶包块, 8 cm×8 cm×6 cm, 肝细胞肝癌, 脉管内查见癌栓, 结节性肝硬化, 肝Ⅳ段包块, 1 cm, 肝细胞肝癌, 结节性肝硬化.

2 结论

此例患者经过多种检查, 均未发现肝Ⅳ段隐匿性肝癌肝内转移灶, 分析其原因为: (1)病灶太小, 回声接近于周围组织, 不易和周围组织相区别, (2)位于肝Ⅳ段, 靠近膈面, 容易产生伪像及被腹内气体掩盖. (3)该患者肝硬化较为明显, 背景粗糙, 隐匿性微小肝癌容易和肝硬化结节相混淆. 该病灶被术中超声造影所发现, 分析原因为: (1)术中超声, 使用较高频率探头, 探头可在肝脏表面扫查, 更易发现微小病灶. (2)超声造影是一项新技术, 他利用二次谐波技术显示肿瘤的血供及组织微灌注, 使有血供的部位显示更加清晰锐丽, 使肿瘤组织和正常肝组织在造影时存在造影剂增强及廓清时相的差异, 所以更容易发现与周围组织分界不清的微小病变.

从此病例可以看出, 术中超声造影是为诊断隐匿性微小肝癌提供了一种新的思路和手段. 随着仪器的改进及操作者经验的积累, 相信在今后, 这项技术会在肝脏外科方面发挥更重要的作用.

3 参考文献

1 宋宣, 刘连新, 姜洪池, 术中超声−微创观念在肝脏肿瘤手术中的应用. 世界华人消化杂志 2007; 15: 2549-2552

2 张蕾. 术中超声在肝癌切除术中的应用. 实用医技杂志 2008; 15: 845-846

编辑 李军亮 电编 何基才

致谢世界华人消化杂志编委

本期文章审稿中(包括退稿), 我刊编委付出了宝贵的时间和大量的精力, 提高了《世界华人消化杂志》的学术质量, 在此表示衷心感谢!

陈公琰 主任医师
哈尔滨医科大学附属肿瘤医院内一科

陈洪 副教授
东南大学附属中大医院消化科

陈卫昌 教授
苏州大学附属第一医院消化内科

陈治水 主任医师
中国人民解放军第二一一医院中医科

程英升 副教授
上海交通大学附属第六人民医院放射科、上海交通大学影像医学研究所

董蕾 教授
西安交通大学第二附属医院消化内科

杜雅菊 主任医师
哈尔滨医科大学附属第二医院消化内科

范学工 教授
中南大学湘雅医院感染病科

冯志杰 主任医师
河北医科大学第二医院消化内科

高峰 副教授
新疆维吾尔族自治区人民医院消化科

关玉盘 教授
首都医科大学附属北京朝阳医院消化科

韩新巍 教授
河南省郑州大学第一附属医院放射科

黄志勇 副教授
华中科技大学同济医院普外科

李继强 教授
上海交通大学附属仁济医院, 上海市消化疾病研究所

李奇林 教授
南方医科大学附属珠江医院急诊部

李瑗 教授
广西肿瘤研究所

刘宝瑞 教授
南京大学医学院附属鼓楼医院肿瘤中心

刘海林 主任医师
上海交通大学医学院附属第九人民医院消化科

刘绍能 主任医师
中国中医科学院广安门医院消化科

刘占举 教授
郑州大学第二附属医院消化内科

朴云峰 教授
吉林大学第一临床医院消化科

秦环龙 教授
上海交通大学附属第六人民医院外科

任建林 教授
厦门大学附属中山医院消化内科

沈薇 教授
重庆医科大学附属第二医院消化内科

汪思应 教授
安徽医科大学实验动物中心

王正康 教授
北京中日友好医院普外科

许玲 副教授
中国人民解放军第二军医大学长征医院中医科

张吉翔 教授
南昌大学第二附属医院消化内科

张声生 教授
首都医科大学附属北京中医医院消化中心

郑鹏远 教授
郑州大学第二附属医院消化科