

Item 145 – UE 6

Infections nasosinusiennes de l'enfant et de l'adulte

I. Pathologie rhinosinusienne aiguë

II. Sinusites aiguës

Objectifs pédagogiques

Nationaux

- Connaître les différentes formes de sinusite et les explorations éventuellement nécessaires pour en étayer le diagnostic.
- Connaître les arguments cliniques permettant de distinguer une sinusite maxillaire aiguë, d'une rhinite ou d'une rhinopharyngite.
- Prescrire le traitement approprié, antibiotique et/ou symptomatique, à un patient présentant une sinusite maxillaire aiguë, une rhinite, une rhinopharyngite.
- Diagnostiquer et connaître les complications et les principes du traitement d'une ethmoïdite aiguë du nourrisson et de l'enfant.

Collège français des enseignants d'ORL

- Savoir poser le diagnostic d'une sinusite aiguë sur les caractères de la douleur, l'obstruction nasale, la rhinorrhée unilatérale, les données de la rhinoscopie, la radiographie, les signes généraux.
- Savoir reconnaître une ethmoïdite, en particulier chez le nourrisson et l'enfant.
- Reconnaître les complications de voisinage des rhinosinusites (orbito-oculaire, crâniennes).
- Savoir qu'une rhinite séreuse chronique, une obstruction nasale chronique et des éternuements sont en faveur d'un syndrome allergique nasosinusien.
- Connaître les limites de l'examen radiologique standard des sinus ; connaître les indications de l'examen tomodensitométrique et de l'IRM et savoir en rédiger la demande.
- Savoir prescrire le traitement symptomatique d'une rhinite aiguë épidémique.
- Connaître les germes habituels impliqués dans la sinusite aiguë pour prescrire une antibiothérapie probabiliste.
- Connaître les modalités de surveillance au cours d'une sinusite aiguë et la place de l'imagerie.

I. Pathologie rhinosinusienne aiguë

A. Rhinites aiguës

1. Rhinite aiguë infectieuse de l'adulte : « rhume banal »

C'est une affection épidémique et contagieuse surtout fréquente en automne et en hiver, dont la déclaration semble favorisée par une baisse transitoire de l'immunité (fatigue, surmenage, stress...). Dans le langage courant, « prendre froid » équivaut à attraper un « rhume ». Il s'agit d'une infection virale (rhinovirus, virus influenzae, coronavirus...).

Dans sa forme typique, le sujet éprouve tout au début un sentiment de lassitude vague, de frissonnement, de pesanteur de la tête et parfois des courbatures. Dans les heures qui suivent, des troubles variables s'installent et peuvent concerner le rhinopharynx (sécheresse, cuisson, brûlure) et/ou les fosses nasales (prurit, éternuements, rhinorrhée, larmolement). L'obstruction nasale s'installe, unilatérale, bilatérale ou à bascule. L'écoulement, parfois très abondant, d'un liquide séreux, incolore, filant, irritant les orifices narinaux et la lèvre supérieure, oblige le malade à des mouchages incessants. Le sujet se plaint de céphalées frontales et d'une sensation de plénitude de la face et souvent des oreilles. Il n'y a en général peu (38 °C) ou pas de fièvre. La rhinoscopie montre une muqueuse très rouge avec une hypertrophie congestive des cornets inférieurs.

Après 2 ou 3 jours, le malaise s'atténue, les sécrétions changent d'aspect et deviennent plus épaisses, colorées (jaune-vert), avec parfois des stries sanguinolentes.

Puis, quelques jours plus tard, les sécrétions se modifient à nouveau ; elles redeviennent moins épaisses, plus claires, muqueuses, puis elles diminuent en quantité, et l'obstruction nasale disparaît.

La durée, l'intensité et la gravité de la rhinite aiguë sont variables selon les sujets ; en général, la durée de l'évolution est de 5 à 20 jours.

Le rhume banal peut survenir au printemps et même en été, lorsque les conditions climatiques sont mauvaises. Le nombre annuel de rhinites aiguës infectieuses qui peut affecter naturellement un adulte dans nos climats varie de 0 à 4.

Si le rhume banal dans la majorité des cas est une affection d'évolution bénigne, il faut garder à l'esprit qu'il peut être la source de complications à type de sinusite aiguë ou, plus graves, à type de syndrome méningé ou de complications oculaires, voire cervicomédiastinales. Les patients en général, les adultes jeunes en particulier, méritent d'être avertis sans pour autant les affoler que l'apparition de symptômes neurologiques (céphalées, vomissements) oculaires ou cervicaux doit les amener à reconsulter.

2. Formes cliniques

Rhinite aiguë du nouveau-né et du nourrisson

Cette rhinite touche l'enfant de moins de 6 mois, à respiration nasale exclusive. La symptomatologie varie de la simple obstruction nasale bilatérale intermittente à la détresse respiratoire néonatale imposant une hospitalisation.

L'examen des fosses nasales retrouve un œdème de la muqueuse avec des cornets inférieurs tuméfiés jusqu'au contact du septum nasal.

Les diagnostics différentiels sont les atrésies de choanes, les hypoplasies des orifices piriformes ou les autres malformations de la face.

Rhinopharyngite de l'enfant

Les signes cliniques associent une respiration buccale bruyante à une fièvre rarement supérieure à 38,5 °C. L'examen clinique permet de retrouver :

- une rhinorrhée antérieure mucopurulente bilatérale ;
- une rhinorrhée postérieure visible sous la forme d'un épais tapis de mucopus sur la paroi postérieure du pharynx ;
- une discrète rougeur de la muqueuse pharyngée ;
- des adénopathies cervicales bilatérales inflammatoires et sensibles.

L'otoscopie éliminera une otite moyenne aiguë : elle retrouve en général un tympan dépoli ou légèrement congestif, mais il n'y a pas de bombement inflammatoire du tympan avec perte des reliefs, ni d'otalgie.

3. Diagnostic différentiel : rhinites allergiques

Les rhinites allergiques intermittentes (ancienne rhinite allergique saisonnière ou périodique) peuvent se manifester comme une rhinite aiguë mais prédominent classiquement au printemps. Le trépied clinique repose sur l'association obstruction nasale, rhinorrhée claire abondante, éternuements en salves. Une conjonctivite allergique et un prurit palatin sont souvent associés. Il n'y a pas de facteur infectieux : l'interrogatoire recherche une exposition à un ou des allergènes, un terrain atopique. Il faut confirmer l'hypersensibilité spécifique IgE-dépendante par des tests allergologiques cutanés.

4. Traitement

La prise en charge d'une rhinite ou d'une rhinopharyngite aiguë non compliquée est symptomatique :

- lavages des fosses nasales avec des solutions proches de l'eau de mer associés au mouchage du nez et/ou à des aspirations au « mouche-bébé » ;
- antalgiques en cas de douleurs ;
- antipyrétiques en cas de fièvre ;

- vasoconstricteurs par voie nasale chez l'adulte en l'absence de contre-indication, en cas d'obstruction invalidante (les vasoconstricteurs généraux et les préparations commerciales en contenant sont à déconseiller en raison d'effets adverses systémiques potentiels : rétention d'urine, crise de glaucome aigu).

Le traitement antibiotique par voie générale n'est pas justifié dans la rhinite ou la rhinopharyngite aiguë non compliquée, chez l'adulte comme chez l'enfant.

II. Sinusites aiguës

Il s'agit de l'atteinte infectieuse aiguë de la muqueuse d'une ou plusieurs cavités sinusiennes, d'origine virale ou bactérienne.

A. Rappel anatomique

Les sinus paranasaux sont des cavités aériennes, creusées dans le massif facial par transformation graisseuse de l'os puis cavitation. Ces foyers se réunissent progressivement pour s'aboucher aux cavités nasales. Elles sont tapissées par de la muqueuse respiratoire et communiquent avec les fosses nasales par un canal ou un orifice étroit appelé ostium. Le méat moyen donne accès à l'ethmoïde antérieur dans lequel se situe l'ostium du canal nasomaxillaire et du canal nasofrontal. Le méat supérieur donne accès à l'ethmoïde postérieur. Le sphénoïde se draine par son propre ostium directement dans la fosse nasale ([figure 12.1](#)).

L'ethmoïde se développe durant le premier trimestre du développement fœtal autour de l'organe olfactif. Les sinus maxillaires, frontaux et sphénoïdaux n'apparaissent qu'après la naissance et se développent lentement dans les os du même nom durant l'enfance et l'adolescence.

B. Physiopathologie

Les sinus sont des zones stériles en raison de la forte concentration de gaz comme le monoxyde d'azote. Il y a très peu d'échanges entre les sinus et les cavités nasales chez un sujet normal : ils se font plutôt de l'intérieur du sinus vers la fosse nasale et non l'inverse.

L'infection des sinus se produit :

- par voie aérienne ou hémotogène à partir de la fosse nasale (rhinogène) au cours d'une rhinite aiguë ou dans le contexte plus rare d'un barotraumatisme. L'importance de la symptomatologie dépend de la virulence du germe et de la perméabilité ostiale. Les germes responsables sont :
 - pneumocoque ;
 - streptocoque ;
 - *Haemophilus influenzae* ;
 - *Moraxella catarrhalis* ;

- staphylocoque ;
- pour les sinus maxillaires, en raison des rapports étroits entre le plancher du sinus et les racines dentaires, l'infection du sinus maxillaire peut avoir pour origine une infection dentaire (carie, granulome) avec, dans ce cas, présence possible de germes anaérobies.

C. Sinusite maxillaire aiguë

C'est la plus fréquente des sinusites aiguës. Dans sa forme typique, elle survient au cours de l'évolution d'une rhinite aiguë banale et se caractérise par l'apparition d'une douleur sous-orbitaire unilatérale, pulsatile, accrue par l'effort et le procubitus (syndrome douloureux postural), à recrudescence vespérale, d'une obstruction nasale homolatérale, d'un mouchage épais, voire mucopurulent, parfois strié de sang, homolatéral, et d'un fébricule. Les formes hyperalgiques avec douleurs insomniantes signent une sinusite « bloquée ».

La rhinoscopie antérieure découvre du pus au méat moyen du côté douloureux. Du pus peut également être découvert en rhinoscopie postérieure ou à l'examen du pharynx.

La douleur provoquée par la pression des points sinusiens n'a pas de valeur diagnostique.

L'examen clinique s'attache surtout à rechercher les signes d'une complication neuroméningée ou ophtalmologique, rare dans cette localisation : syndrome méningé, altération de la conscience, exophtalmie, œdème palpébral, troubles de la mobilité oculaire (extrinsèque ou intrinsèque), baisse d'acuité visuelle.

D. Diagnostic

Le tableau clinique peut être moins typique car tous les éléments sémiologiques ne sont pas réunis. Des critères diagnostiques ont été définis pour aider le clinicien à décider s'il existe ou non une surinfection bactérienne et s'il faut ou non prescrire des antibiotiques.

Les arguments en faveur d'une sinusite aiguë maxillaire purulente sont la présence d'au moins deux des trois critères majeurs suivants :

- persistance voire augmentation des douleurs sinusiennes sous-orbitaires malgré un traitement symptomatique (antalgique, antipyrétique, décongestionnant) pris pendant au moins 48 heures ;
- type de douleur : caractère unilatéral et pulsatile de la douleur, ou son augmentation quand la tête est penchée en avant, ou son acmé en fin de journée ou la nuit ;
- augmentation de la rhinorrhée et augmentation de la purulence de la rhinorrhée ; ce signe a d'autant plus de valeur qu'il devient unilatéral.

Il existe aussi des critères mineurs qui, associés aux signes précédents, renforcent la suspicion diagnostique :

- persistance de la fièvre au-delà du 3^e jour d'évolution ;
- obstruction nasale, éternuements, gêne pharyngée, toux persistant au-delà des quelques jours d'évolution habituelle de la rhinopharyngite.

La radiographie standard n'est pas indiquée, son interprétation étant souvent prise en défaut et elle est trop irradiante. Le scanner sinusien, plus adapté que les radiographies standards, n'est pas indiqué sauf en cas de doute diagnostique ou de suspicion de complication, plus rarement en cas d'échec d'une première antibiothérapie ([figure 12.2](#)).

En cas de sinusite maxillaire aiguë unilatérale sans contexte de rhinite, l'origine dentaire doit être recherchée. L'examen dentaire souvent évocateur sera complété par un bilan radiographique adapté (panoramique dentaire, clichés rétroalvéolaires, Dentscan).

E. Formes cliniques

1. Selon la topographie

Sinusite frontale

La douleur est ici de siège frontal, sus-orbitaire, irradiant parfois à tout l'hémicrâne, intense, pulsatile, associée à une rhinorrhée et une obstruction nasale homolatérales. L'acmé de la douleur survient typiquement en fin de matinée et en soirée. Les sinusites frontales aiguës ne doivent pas être méconnues et doivent être traitées par antibiothérapie adaptée (cf. *infra*) en raison d'un risque plus élevé de complications ([figure 12.3](#)).

Sinusite sphénoïdale

De siège douloureux plus atypique (céphalées occipitales ou du vertex ou rétro-orbitaires), son diagnostic est difficile : il faut savoir y penser devant la survenue de ces douleurs atypiques au cours de l'évolution d'une rhinite aiguë banale. Le diagnostic repose sur le scanner des sinus. Le risque de complication est également plus élevé que dans les sinusites maxillaires et la prise en charge thérapeutique peut bénéficier d'un avis spécialisé.

Ethmoïdite aiguë de l'enfant

L'ethmoïdite aiguë se caractérise par un œdème palpébral supéro-interne douloureux et fébrile. Elle survient classiquement chez le jeune enfant. Elle est rare mais de pronostic potentiellement grave. Elle doit être reconnue par le clinicien afin d'instaurer en urgence une antibiothérapie parfois parentérale en milieu hospitalier.

Forme œdémateuse

Elle se caractérise par un œdème palpébral douloureux prédominant à l'angle interne de l'orbite et à la paupière supérieure. La fièvre est généralement élevée (39 à 40 °C).

L'origine ethmoïdale de cette cellulite palpébrale peut être établie sur les arguments suivants :

- absence de pus conjonctival (élimine une dacryocystite ou une conjonctivite) ;
- suppuration nasale homolatérale, parfois sanguinolente (inconstante) ;
- opacité ethmoïdomaxillaire à prédominance unilatérale sur l'examen scanographique.

Il faut éliminer :

- l'exceptionnelle ostéomyélite du maxillaire supérieur : œdème prédominant à la paupière inférieure, tuméfaction gingivale et palatine ;
- la staphylococcie maligne de la face, consécutive à un furoncle de l'aile du nez ou de la lèvre supérieure ;
- l'érysipèle de la face : affection streptococcique de la face.

Un traitement antibiotique à large spectre ambulatoire est possible si l'état général est conservé, sous réserve d'un contrôle clinique à 48 heures et d'une information des parents sur les signes de gravité.

Forme collectée

L'ethmoïdite aiguë peut se compliquer par l'apparition d'une collection purulente orbitaire qui se forme classiquement entre l'os planum (paroi interne de l'orbite) et le périoste, en refoulant le contenu orbitaire.

Cet abcès extrapériosté entraîne l'apparition d'une exophtalmie douloureuse. L'exophtalmie peut être difficile à diagnostiquer en cas d'œdème palpébral important. Il faut écarter les paupières entre pouce et index et systématiquement rechercher les signes de gravité suivants : troubles de la vue (diplopie), baisse de l'acuité visuelle, troubles de la mobilité oculaire (ophtalmoplégie complète ou incomplète), mydriase aréflexique, anesthésie cornéenne. La présence d'un seul de ces signes de gravité doit conduire le patient aux urgences.

Le scanner avec injection permettra de rechercher un abcès extrapériosté ou d'éventuelles complications plus graves à type de suppuration intraorbitaire ou de thrombophlébite intracérébrale du sinus caverneux.

La présence d'une collection sur l'imagerie ou la présence d'une ophtalmoplégie, d'une disparition du réflexe photomoteur, d'une baisse d'acuité visuelle imposent le drainage chirurgical de l'abcès et de l'ethmoïdite ([figure 12.4](#)). Ces signes exigent l'hospitalisation en urgence, la réalisation de prélèvements bactériologiques et la mise en route d'une antibiothérapie parentérale à large spectre, double ou triple, associant céphalosporine de troisième génération, fosfomycine ou vancomycine et métronidazole, qui sera ensuite adaptée aux résultats bactériologiques.

2. Formes récidivantes ou traînantes

Une sinusite unilatérale récidivante (plus de deux épisodes de même localisation) doit faire rechercher une cause : dentaire dans la localisation maxillaire et une cause locorégionale dans toutes les autres localisations (tumeur, balle fongique, anomalie anatomique : intérêt de l'imagerie par scanner, voire IRM). Une forme traînante au-delà de 12 semaines définit une rhinosinusite chronique.

Toute rhinosinusite chronique peut s'accompagner de poussées de surinfections aiguës. Parmi les causes de sinusite chronique bilatérale, citons la polypose nasosinusienne, maladie

inflammatoire chronique de la muqueuse nasale, caractérisée par des polypes des fosses nasales à point de départ ethmoïdal (responsable d'une obstruction nasale et de fluctuation de l'odorat pouvant évoluer vers l'anosmie) et souvent associée à un asthme ou une hyperréactivité bronchique qu'il faut savoir rechercher. Cette polypose nasosinusienne peut s'intégrer dans un syndrome de Widal (polypose, asthme et intolérance à l'aspirine et à tous les AINS).

3. Formes hyperalgiques : sinusite bloquée maxillaire ou frontale ou sphénoïdale

Le tableau clinique se différencie de la forme commune par l'intensité de la douleur qui devient rapidement insupportable et insomnante, et par l'absence d'amélioration malgré le traitement médical. La douleur peut être soulagée immédiatement par une ponction du sinus par :

- voie méatale inférieure pour une sinusite maxillaire bloquée ;
- voie frontale antérieure pour une sinusite frontale bloquée (clou de Lemoine) ;
- voie endonasale pour une sinusite sphénoïdale bloquée.

4. Formes compliquées

Les formes compliquées sont souvent rencontrées chez le sujet jeune et comportent à échéance un risque vital ou des séquelles visuelles, d'où la nécessité de les rechercher par un examen clinique systématique devant tout tableau de sinusite aiguë. Ces complications ne sont pas nécessairement liées à la sévérité de la sinusite aiguë ; elles peuvent être liées à des facteurs anatomiques individuels prédisposants favorisant la propagation locorégionale d'une infection :

- complications oculo-orbitaires : cellulite palpébrale, abcès orbitaire sous-périosté, cellulite orbitaire (cf. *supra*, « Ethmoïdite aiguë de l'enfant ») ;
- complications cérébro-méningées : abcès cérébraux, méningites, empyèmes sous-duraux, thrombophlébite du sinus caverneux, sinus longitudinal supérieur ;
- ostéite frontale, abcès jugal, thrombophlébite.

5. Formes de l'immunodéprimé

Chez les patients immunodéprimés (diabète insulinorequérant, VIH, corticothérapie prolongée, chimiothérapies aplasiantes, hémopathies malignes et greffes de moelle, traitements immunosuppresseurs), il faut savoir évoquer les rhinosinusites aiguës fongiques invasives, au tableau clinique souvent pauvre au stade de début (fièvre inexpliquée) et au pronostic très sombre.

F. Traitement

Les sinusites aiguës maxillaires sont les plus fréquentes ; les sinusites frontales et les autres localisations sont plus rares (ethmoïdales, sphénoïdales), mais ne doivent pas être méconnues du fait du risque plus élevé de complications orbitaires ou méningées.

Des signes cliniques faisant suspecter une sinusite compliquée (syndrome méningé, exophtalmie, œdème palpébral, troubles de la mobilité oculaire, douleurs insomniantes) imposent une hospitalisation, des prélèvements bactériologiques, une imagerie, une antibiothérapie parentérale urgente.

1. Traitement des sinusites aiguës de l'adulte

Indications de l'antibiothérapie

En cas de diagnostic incertain, l'antibiothérapie n'est pas indiquée d'emblée, en particulier lorsque les symptômes rhinologiques restent diffus, bilatéraux, d'intensité modérée, dominés par une congestion avec rhinorrhée séreuse ou puriforme banale, survenant dans un contexte épidémique. Dans ce cas, une réévaluation est nécessaire en cas de persistance anormale ou d'aggravation de la symptomatologie sous traitement symptomatique.

Une antibiothérapie ([tableau 12.1](#)) :

- doit être envisagée :
 - lorsque le diagnostic de sinusite aiguë maxillaire purulente est établi sur les critères définis précédemment ;
 - en cas d'échec d'un traitement symptomatique initial ou en cas de complications ;
 - en cas de sinusite maxillaire unilatérale associée à une infection dentaire homolatérale de l'arc dentaire supérieur.
- est indiquée sans réserve en cas de sinusite frontale, ethmoïdale ou sphénoïdale.

Tableau 12.1.

Symptomatologie des sinusites de l'adulte selon leurs localisations, antibiothérapie de première intention selon la localisation.

Localisation	Symptomatologie	Antibiothérapie de première intention
Maxillaire	Douleur infraorbitaire unilatérale ou bilatérale avec augmentation lorsque la tête est penchée en avant ; parfois pulsatile et maximale en fin d'après-midi et la nuit	Amoxicilline Amoxicilline-acide clavulanique Céphalosporines de 2 ^e et 3 ^e générations (sauf céfixime) : céfuroxime-axétil, cefpodoxime-proxétil, céfotiam-hexétil Pristinamycine
Frontale	Céphalée sus-orbitaire	<i>Idem</i> ou fluoroquinolone active sur pneumocoque (lévofloxacine, moxifloxacine)
Ethmoïdale	Comblement de l'angle interne de l'œil, œdème palpébral, céphalée rétro-orbitaire	<i>Idem</i> ou fluoroquinolone active sur pneumocoque (lévofloxacine, moxifloxacine)
Sphénoïdale	Céphalée rétro-orbitaire permanente, irradiant au vertex, pouvant simuler par son siège, son intensité et sa permanence une douleur d'hypertension intracrânienne Écoulement purulent sur la paroi pharyngée postérieure (siège très postérieur de l'ostium de drainage sinusien) visible à l'abaisse-langue	<i>Idem</i> ou fluoroquinolone active sur pneumocoque (lévofloxacine, moxifloxacine)

Antibiothérapie recommandée et durée de traitement

L'amoxicilline, à la dose de 2 à 3 g par jour en deux à trois prises quotidiennes, est à privilégier en première intention. Dans la sinusite maxillaire aiguë de l'adulte, en effet, elle est la molécule orale la plus active sur les pneumocoques de sensibilité diminuée à la pénicilline et est active sur plus de 80 % des *Haemophilus influenzae*.

La durée du traitement des sinusites maxillaires aiguës purulentes est habituellement de 7 à 10 jours.

Les autres antibiotiques ont un rapport bénéfice/risque moins favorable : ils exposent à une efficacité moindre (céphalosporines de deuxième et de troisième génération, cotrimoxazole) et/ou à plus d'effets indésirables (amoxicilline-acide clavulanique, céphalosporines de deuxième et de troisième génération, cotrimoxazole, pristinamycine, quinolones, tétracycline).

Ils peuvent être cependant proposés dans les situations suivantes :

- association amoxicilline-acide clavulanique :
 - en cas d'échec de traitement d'une sinusite aiguë maxillaire par amoxicilline ;

- en cas de sinusite aiguë maxillaire d'origine dentaire ;
- en cas de sinusite frontale, ethmoïdale ou sphénoïdale ;
- céphalosporines de deuxième ou troisième génération par voie orale, en cas d'allergie à la pénicilline sans allergie aux céphalosporines (situation la plus fréquente) : céfotiam ou cefpodoxime ou céfuroxime-axétil ; la durée de traitement proposée est alors de 5 jours ;
- pristinamycine ou télichromycine, en cas de contre-indication aux β -lactamines (pénicillines et céphalosporines) : la durée de traitement proposée est de 4 jours pour la pristinamycine et 5 jours pour la télichromycine ; la télichromycine est associée à un risque élevé de survenue d'effets indésirables graves ;
- lévofloxacine ou moxifloxacine (fluoroquinolones actives sur le pneumocoque) qui doivent être réservées aux situations cliniques les plus sévères et susceptibles de complications graves telles que les sinusites frontales, sphénoïdales, ethmoïdales, pansinusites ou en cas d'échec d'une première antibiothérapie dans les sinusites maxillaires. La moxifloxacine est associée à un risque plus élevé de survenue d'effets indésirables graves et doit donc être réservée au traitement des sinusites radiologiquement et/ou bactériologiquement documentées lorsqu'aucun autre antibiotique ne peut être utilisé.

Les antibiotiques locaux par instillation nasale, endosinusienne ou par aérosol ne sont pas recommandés.

Traitement symptomatique associé

Les **antalgiques** en association avec des vasoconstricteurs locaux (durée maximale : 5 jours) et les lavages de nez peuvent être proposés.

Les **corticoïdes** par voie orale peuvent être utiles en cure courte (durée maximale : 7 jours), en traitement adjuvant à une antibiothérapie efficace, uniquement dans les **sinusites aiguës hyperalgiques**.

L'utilité des anti-inflammatoires non stéroïdiens à dose anti-inflammatoire n'est pas démontrée ; ils pourraient par ailleurs favoriser la diffusion de l'infection sous forme de cellulite ou de fasciite de la face ou du cou, prélude à une possible médiastinite. Dans les formes hyperalgiques résistant au traitement, un avis ORL est souhaitable pour discuter notamment l'indication de ponction-drainage du sinus maxillaire.

2. Traitement des sinusites aiguës de l'enfant

Les rhinopharyngites, dont les symptômes sont très voisins de ceux des sinusites, sont extrêmement banales chez l'enfant et ne doivent pas être prises pour des sinusites maxillaires purulentes dans leur forme dite traînante au cours desquelles les signes tels que la toux à prédominance diurne, la rhinorrhée (antérieure ou postérieure), l'obstruction nasale, la congestion nasale se prolongent au-delà de 10 jours, sans tendance à l'amélioration. Parfois, le tableau observé est celui d'une rhinopharyngite s'améliorant en quelques jours puis se réaggravant vers le 6-7^e jour, avec fièvre, exacerbation de la rhinorrhée, de la congestion nasale et de la toux.

Ni une radiographie standard ni un scanner ne doivent être demandés systématiquement chez l'enfant suspect de sinusite maxillaire. Un scanner avec éventuellement injection sera demandé seulement en cas de doute diagnostique devant un tableau atypique. Un scanner est indiqué pour confirmer les sinusites sphénoïdales, ethmoïdales ou pour les sinusites compliquées, notamment frontales.

Traitement antibiotique des sinusites de l'enfant

Les rhinopharyngites sont virales et ne justifient pas d'une antibiothérapie. En cas de rhinopharyngite, l'antibiothérapie ne prévient pas la survenue de sinusite.

Pour les enfants sans facteurs de risque présentant une sinusite aiguë, le bénéfice de l'antibiothérapie est controversé et deux attitudes sont licites :

- soit une surveillance sous traitement symptomatique avec réévaluation à 3-4 jours ;
- soit la prescription d'antibiotiques d'emblée.

Le traitement antibiotique est toutefois indiqué d'emblée dans les situations suivantes :

- formes aiguës sévères de sinusite maxillaire ou frontale, évoquant une sinusite purulente ;
- tableau de rhinopharyngite se prolongeant au-delà de 10 jours sans signe d'amélioration ou se réaggravant secondairement.

L'amoxicilline, à la dose de 80-90 mg/kg par jour en deux à trois prises quotidiennes, est à privilégier en première intention. Dans la sinusite maxillaire aiguë de l'enfant, en effet, elle est la molécule orale la plus active sur les pneumocoques de sensibilité diminuée à la pénicilline et est active sur plus de 80 % des *Haemophilus influenzae*.

Si le temps entre les trois prises quotidiennes ne peut être équidistant (environ 8 heures), il est préférable d'administrer le produit en deux prises. La durée du traitement est classiquement de 8 à 10 jours.

Les autres antibiotiques ont un rapport bénéfice/risque moins favorable : ils exposent à une efficacité moindre (cefprozime, érythromycine-sulfafurazole, cotrimoxazole) et/ou à plus d'effets indésirables (amoxicilline-acide clavulanique, cefprozime, érythromycine-sulfafurazole, cotrimoxazole, pristinamycine).

Ils peuvent être cependant proposés dans les situations suivantes :

- association amoxicilline-acide clavulanique :
 - en cas d'échec de traitement d'une sinusite aiguë maxillaire par amoxicilline ;
 - en cas de sinusite aiguë maxillaire d'origine dentaire ;
 - en cas de sinusite frontale, ethmoïdale ou sphénoïdale ;
- cefprozime, en cas d'allergie vraie aux pénicillines sans allergie aux céphalosporines (situation la plus fréquente) ;
- cotrimoxazole, en cas de contre-indication aux β -lactamines (pénicillines et céphalosporines).

Du fait de l'évolution de la résistance aux antibiotiques, les macrolides et les céphalosporines de première génération ne sont plus recommandés.

Traitement symptomatique associé

Un traitement **antalgique/antipyrétique** est recommandé en fonction des symptômes présentés.

L'utilité des corticoïdes et des anti-inflammatoires non stéroïdiens à dose anti-inflammatoire par voie générale ou locale n'est pas démontrée. L'utilisation des corticoïdes peut cependant être discutée au cas par cas dans les sinusites hyperalgiques.

Les lavages de nez peuvent aider pour rétablir un certain confort et nettoyer les fosses nasales des sécrétions et substances inflammatoires.

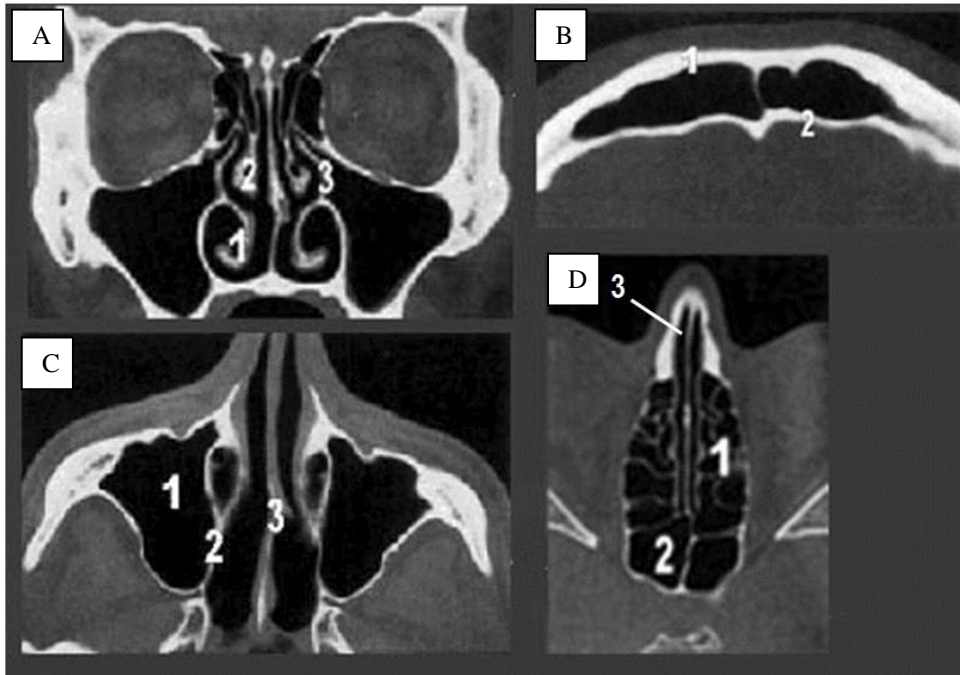


Fig. 12.1.

Scanner normal des sinus de l'adulte.

A. Coupe frontale passant par l'ethmoïde et les sinus maxillaires : cornet inférieur droit (1) ; cornet moyen droit (2) ; méat moyen gauche assurant le drainage et l'aération du sinus maxillaire gauche (3). **B.** Coupe axiale passant par le sinus frontal : paroi antérieure (1) ; paroi postérieure (2). **C.** Coupe axiale passant au niveau des sinus maxillaires : sinus maxillaire droit (1) ; cloison intersinusonasale droite (2) ; cloison nasale (3). **D.** Coupe axiale passant par l'ethmoïde : sinus ethmoïdal gauche (1) ; sinus sphénoïdal droit (2) ; fente olfactive droite (3).

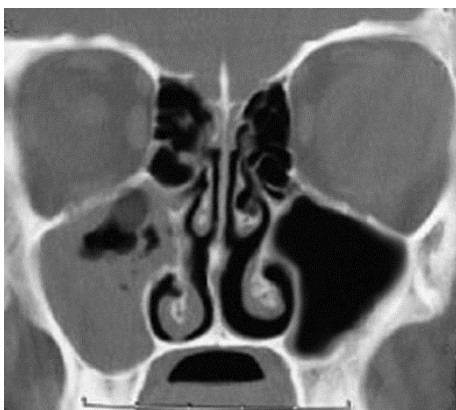

Fig. 12.2.

Scanner en coupe frontale d'un patient présentant une sinusite maxillaire droite sous la forme d'une opacité inhomogène du sinus maxillaire droit.

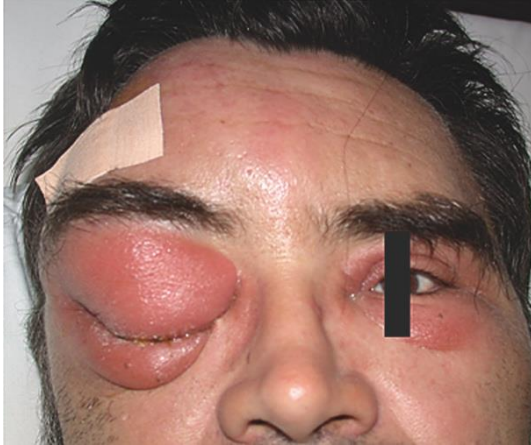

Fig. 12.3.
Patient adulte présentant une sinusite frontale extériorisée avec œdème palpébral droit.

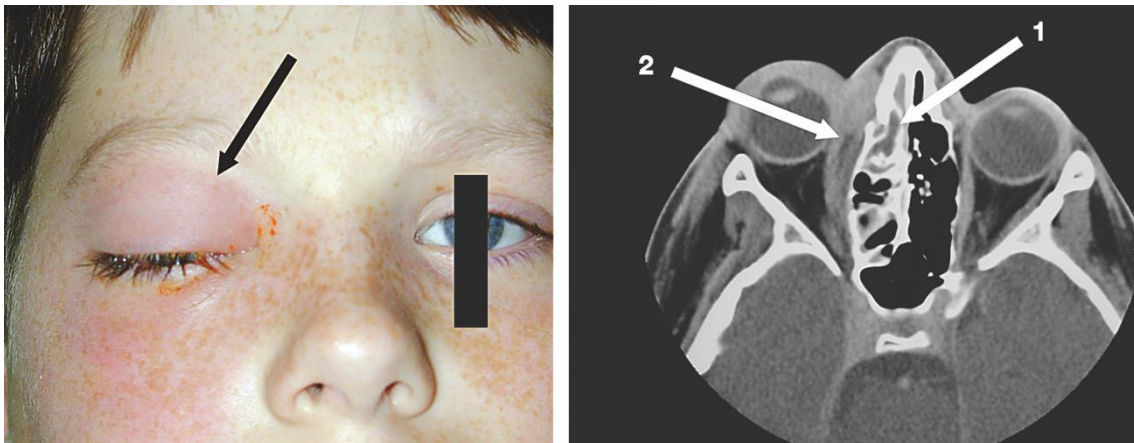


Fig. 12.4.
Enfant présentant une ethmoïdite droite.
A. Noter l'œdème palpébral. **B.** Scanner, coupe axiale : opacités de l'ethmoïde antérieur droit (1) ; extension au travers de la lame papyracée sous le périoste orbitaire (2).