




Patología Renal Hidronefrótica

Dra. Carla Berríos Luxoro
Dra. Consuelo Sierralta Born

CERPO
Centro de Referencia Perinatal Oriente
Facultad de Medicina, Universidad de Chile



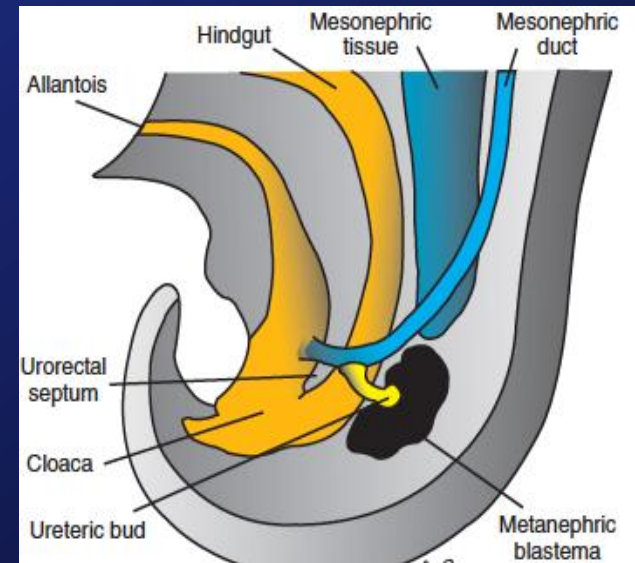
Introducción

- Las anomalías congénitas nefrourológicas se presentan hasta en el 3% de los RN.
- Son las malformaciones más frecuentemente diagnosticadas (30-50%), y 3ras en RN.
 - La causa obstructiva (75%) es responsable del 4% de la mortalidad perinatal.
 - Las dilataciones son las más frecuentes, pudiendo afectar la pelvis, cálices, uréteres y vejiga.

Lerma D., "Ecografía Obstétrica, Guía práctica de consulta", Editorial Médica Panamericana, pág 317-345, 2015.

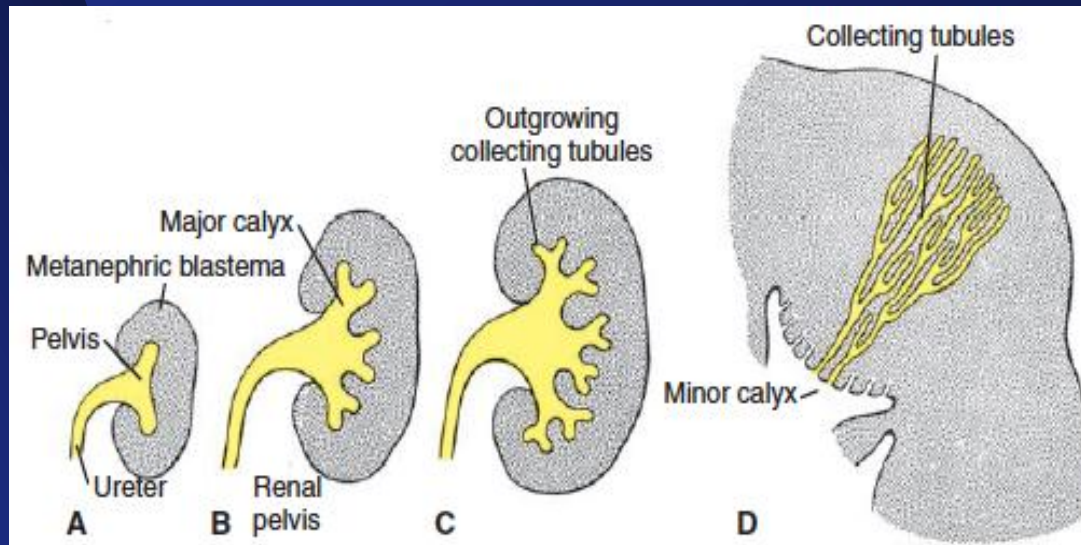
Embriología


- Origen: Mesodermo
- Se forman 3 sistemas renales sobrepuestos cráneo-caudal
 - Pronefros: rudimentario, no funcional (desaparece a la 4ª semana)
 - Mesonefros: funciona período fetal temprano
 - Metanefros: Aparece a la 5ta sem, definitivo.
 - Blastema Renal: Nefronas
 - Brote ureteral: túbulos colectores, cálices, pelvis renal, uréteres y trigono vesical.
 - Asciende desde origen pélvico (6sem) hasta fosa renal (11sem).



Embriología

- El desarrollo embriológico de los nefrones es exponencial: en la mitad del 2T ya formado el 80%, completo a las 32-34 sem.
- La producción de orina se inicia a las 8-10 semanas, y a partir de las 14-16 sem el volumen de LA es mantenido por la producción de orina fetal.





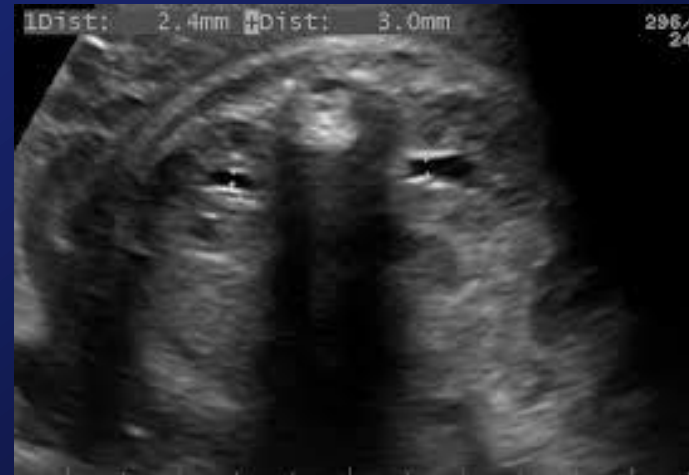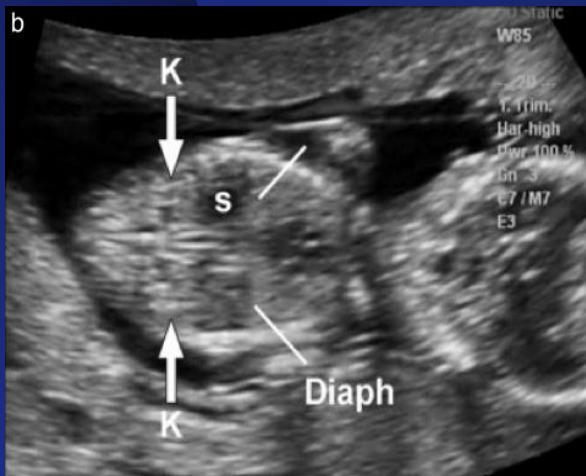
Ecografía del aparato urinario

- **Estructuras a identificar**
 - Volumen de LA
 - Vejiga (presencia, dilatación, morfología)
 - Riñones (morfología, tamaño, ecogenicidad y localización)
 - Vía excretora (dilatación y nivel)
 - Otras malformaciones asociadas


Lerma D., "Ecografía Obstétrica, Guía práctica de consulta", Editorial Médica Panamericana, pág 317-345, 2015.

Ecografía

- Los riñones fetales son visibles en un 75%, 85% y un 95% de los casos a las 11, 12 y 13 semanas respectivamente.
- El uréter no se visualiza, a menos que esté anormalmente dilatado.




Lerma D., "Ecografía Obstétrica, Guía práctica de consulta", Editorial Médica Panamericana, pág 317-345, 2015.



Ecografía Renal

- **Primer trimestre:** estructuras hiperrefringentes ovals paravertebrales y simétricas.
- **Segundo trimestre:** estructuras isoecogénicas.
- **Tercer trimestre:** borde ecogénico (grasa perirrenal) y diferenciación corticomedular.

- Tamaño se relaciona con EG.
 - 1,1mm/sem
 - Diámetro longitudinal (mm) no debe ser $>EG+10$ (p95).
- Relación C. Renal y CA= 1/3, cte.



Ecografía vía urinaria fetal

Table 2 US parameters included in the Urinary Tract Dilation Classification System.

US parameters		Measurement/findings	Note
Anterior-Posterior Renal Pelvic Diameter (APRPD)		(mm)	Measured on transverse image at the maximal diameter of intrarenal pelvis
Calyceal dilation	Central (major calyces)	Yes/No	
	Peripheral (minor calyces)	Yes/No	
Parenchymal thickness		Normal/Abnormal	Subjective assessment
Parenchymal appearance		Normal/Abnormal	Evaluate echogenicity, corticomedullary differentiation, and for cortical cysts
Ureter		Normal/Abnormal	Dilation of ureter is considered abnormal; however, transient visualization of the ureter is considered normal postnatally
Bladder		Normal/Abnormal	Evaluate wall thickness, for the presence of ureterocele, and for a dilated posterior urethra

Hiep T. Nguyen, Carol B. Benson, Bryann Bromley, et al., "Multidisciplinary consensus on the classification of prenatal and postnatal urinary tract dilation (UTD classification system)", Journal of Pediatric Urology (2014) 10, 982-999.




Ecografía vía urinaria fetal

Table 3 Normal values for Urinary Tract Dilation Classification System.

Ultrasound findings	Time at presentation		
	16–27 weeks	≥28 weeks	Postnatal (>48 h)
Anterior-Posterior Renal Pelvis Diameter (APRPD)	<4 mm	<7 mm	<10 mm
Calyceal dilation			
Central	No	No	No
Peripheral	No	No	No
Parenchymal thickness	Normal	Normal	Normal
Parenchymal appearance	Normal	Normal	Normal
Ureter (s)	Normal	Normal	Normal
Bladder	Normal	Normal	Normal
Unexplained oligohydramnios	No	No	NA

Hiep T. Nguyen, Carol B. Benson, Bryann Bromley, et al., “Multidisciplinary consensus on the classification of prenatal and postnatal urinary tract dilation (UTD classification system)”, Journal of Pediatric Urology (2014) 10, 982-999.



Definiciones

- Medir al diámetro anteroposterior de la pelvis renal, en un plano abdominal transverso.
- El valor cuya medición es diagnóstico de pielectasia es motivo de controversia (cambio de S y E).
- Sensibilidad de 100% para $>4\text{mm}$ (<33 sem) y $>7\text{mm}$ (>33 sem), con especificidad de 18,7% y 47,8% resp. (X 20-25%) para patología postnatal.
- Incidencia de pielectasia de gran variación, con un rango de 2 a 7% (2,9%).

R. Baraibar C. y R. Porta R., "Seguimiento posnatal del feto con pielectasia: un problema no resuelto", *An Esp Pediatr* 2000; 53: 441-448.

Orellana M., Baquedano P., Carvajal J., "Diagnóstico y Manejo de la Pielectasia Fetal", *Rev Chil Obstet Ginecol* 2004; 69(6): 476-482.




Ecografía dilatación vía urinaria

- Considerar cambios en diámetro de la vía urinaria secundarios a función vesical, especialmente para dilataciones leves, como la pielectasia (X 3.8mm).
 - Se sugiere evaluaciones prolongadas y repetidas.
- También depende de hidratación materna.

R. Baraibar C. y R. Porta R., "Seguimiento posnatal del feto con pielectasia: un problema no resuelto", An Esp Pediatr 2000; 53: 441-448.

Orellana M., Baquedano P., Carvajal J., "Diagnóstico y Manejo de la Pielectasia Fetal", Rev Chil Obstet Ginecol 2004; 69(6): 476-482.




Definiciones

TABLA 3. Definición de pielectasia con posible repercusión clínica posnatal

Autor	Año	Diámetro AP de la pelvis renal (mm)	Edad gestacional (semanas)
Grignon et al ⁴	1986	5-10	< 26
		10-15	> 26
Corteville et al ¹⁴	1991	4 o más	< 33
		7 o más	> 33
Mandell et al ²²	1991	5 o más	15-20
		8 o más	20-30
		10 o más	> 30
Anderson et al ²¹	1995	6 o más	24-30
		8 o más	> 30
Ouzonian et al ¹⁵	1996	5 o más	Cualquiera
Persutte et al ¹⁶	1997	4 o más	Cualquiera

AP: anteroposterior.

R. Baraibar C. y R. Porta R., "Seguimiento posnatal del feto con pielectasia: un problema no resuelto", An Esp Pediatr 2000; 53: 441-448.




Clasificación Pielectasia

Table 2 Definition of ANH by APD.

Degree of ANH	Second trimester	Third trimester
Mild	4 to <7 mm	7 to <9 mm
Moderate	7 to \leq 10 mm	9 to \leq 15 mm
Severe	>10 mm	>15 mm

Hiep T. Nguyen a, , C.D. Anthony Herndon b, Christopher Cooper, “The Society for Fetal Urology consensus statement on the evaluation and management of antenatal hydronephrosis”, Journal of Pediatric Urology (2010) 6, 212-231.*



Clasificación dilatación vía urinaria fetal

CLASIFICACIÓN DE LA DILATACIÓN DE LA VÍA URINARIA FETAL. SOCIEDAD AMERICANA DE UROLOGÍA FETAL (22)

Grado 0	Sin hidronefrosis
Grado I	Sólo visualización de pelvis
Grado II	Visualización de pelvis y sólo algunos cálices
Grado III	Visualización de pelvis y todos los cálices
Grado IV	Igual al grado III más adelgazamiento del parénquima renal


Grado I	50-60%
Grado II	25-30%
Grado III	7-10%
Grado IV	2-3%

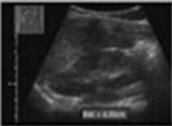



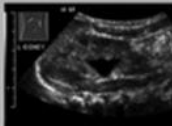

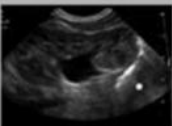

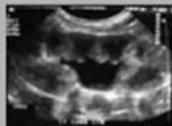


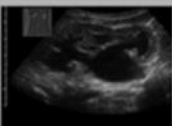

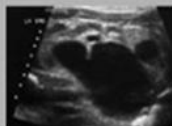

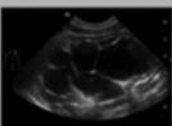

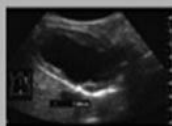
Grado I desaparece en un 50%

Grado II desaparece en un 25%

Grado III y IV No desaparecen

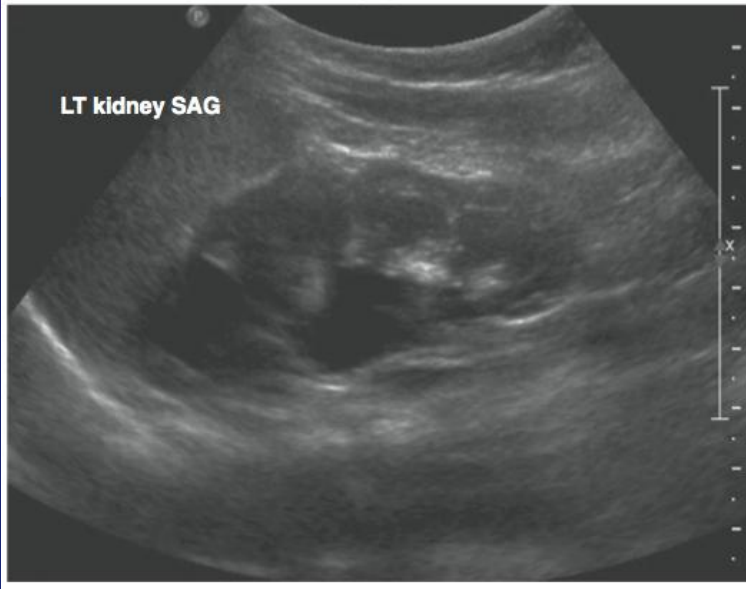
Grados HN según SFU



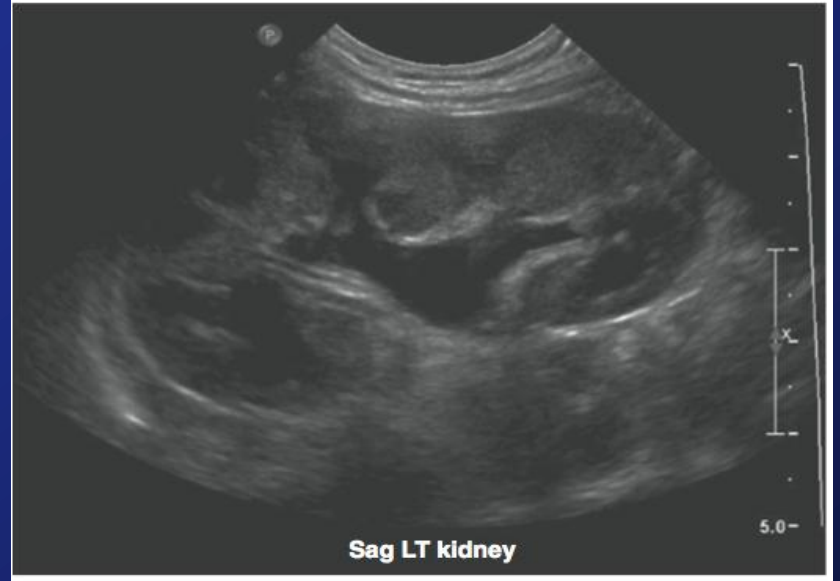
	Pattern of renal sinus splitting	IVP Appearance	Ultrasound Variants					
SFU Grade 0	No splitting							
SFU Grade 1	Urine in pelvis barely splits sinus							
SFU Grade 2	Urine fills <i>intrarenal</i> pelvis							
SFU Grade 2	Urine fills <i>extrarenal</i> pelvis <i>major</i> calyces Dilated							
SFU Grade 3	SFU Gr 2 and <i>minor</i> calyces uniformly dilated and parenchyma preserved							
SFU Grade 4	SFU Gr 3 and parenchyma thin							

Hiep T. Nguyen a,*, C.D. Anthony Herndon b, Christopher Cooper, "The Society for Fetal Urology consensus statement on the evaluation and management of antenatal hydronephrosis", *Journal of Pediatric Urology* (2010) 6, 212-231.

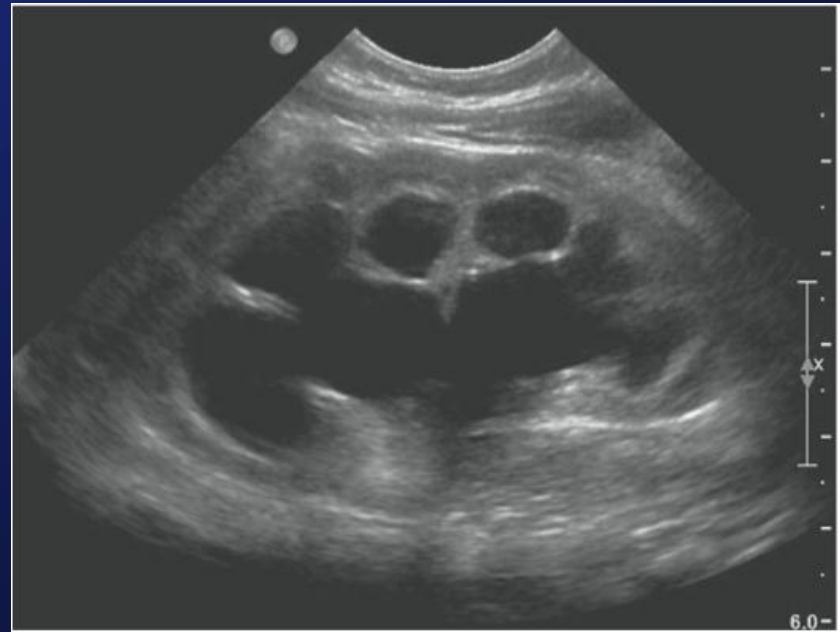
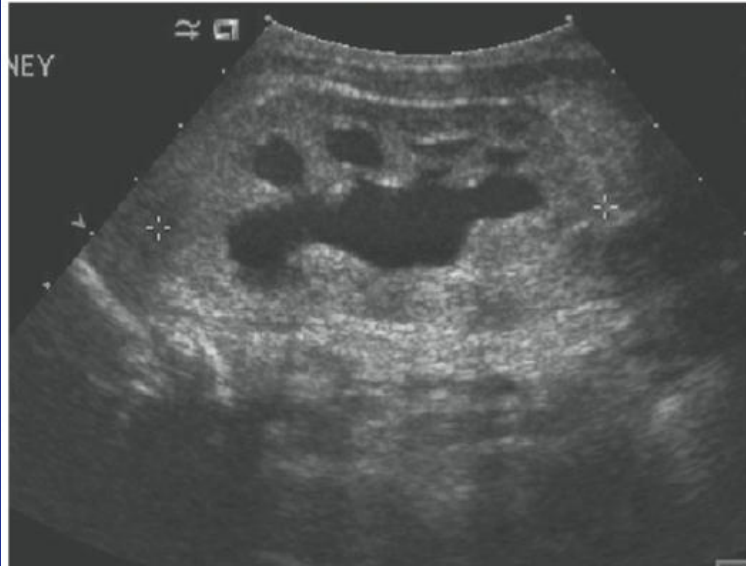
SFU 1




SFU 2




SFU 3





Pielectasia

- Anomalía más frecuente detectada en el cribado ecográfico del 2do T.
- Cuando es transitoria, puede deberse a la relajación del m. liso urinario por altas concentraciones de hormonas o sobrehidratación materna.
- No hay criterios pronósticos: Seguimiento ecográfico.
- Resolución espontánea 90%; 3-5% requieren Qx.

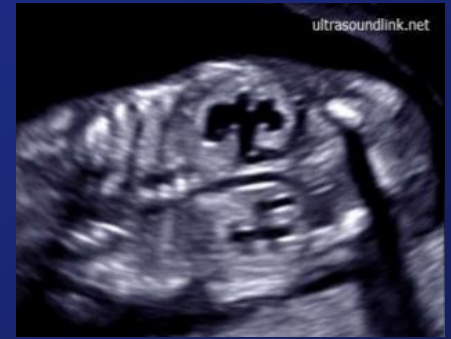

Pielectasia

- Marcador de riesgo de **aneuploidía**.
- Como único marcador, el riesgo es cercano al 3-4%, mientras que en el total de fetos con pielectasia, el 13,6% presenta cariotipo alterado.
- T21: en los fetos con pielectasia aislada la incidencia fluctúa entre 0-5% y entre 2-25% para todos los fetos con pielectasia.




Hidronefrosis



- **DAP Pelvis renal >10mm, con o sin dilatación de los cálices.**
- **Caliectasia es el marcador más sensible de HN patológica.**
- **Con frecuencia no hay relación directa del aspecto ecográfico y la Fx.**
- **Sin dilatación ureteral, causa más común es obstrucción UUP, más frecuente unilateral, izquierda y en varones. Puede ser transitoria.**
- **Visualización de uréter: siempre patológica.**

Lerma D., "Ecografía Obstétrica, Guía práctica de consulta", Editorial Médica Panamericana, pág 317-345, 2015.




Etiología Hidronefrosis

Table 1 Etiology of urinary tract dilation detected on antenatal ultrasound.

Etiology	Incidence (%)
Transient/physiologic	50–70
Ureteropelvic junction obstruction	10–30
Vesicoureteral reflux	10–40
Ureterovesical junction obstruction/megaureter	5–15
Multicystic dysplastic kidney disease	2–5
Posterior urethral valves	1–5
Ureterocele, ectopic ureter, duplex system, urethral atresia, Prune belly syndrome, polycystic kidney diseases, l cysts	Uncommon

Adapted from Nguyen et al. 2010 [16].

Hiep T. Nguyen, Carol B. Benson, Bryann Bromley, et al., "Multidisciplinary consensus on the classification of prenatal and postnatal urinary tract dilation (UTD classification system)", Journal of Pediatric Urology (2014) 10, 982-999.



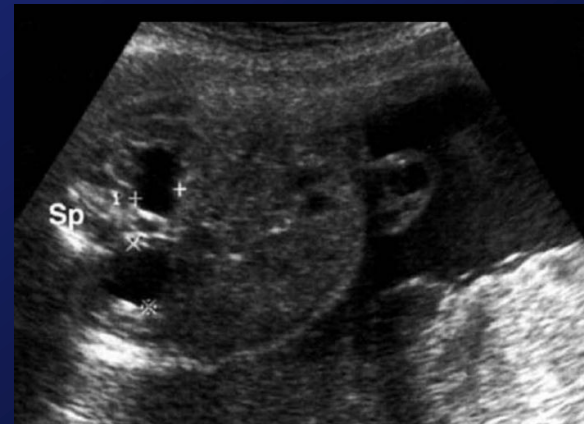Uropatías Obstructivas

- 75% de anomalías nefrourológicas diagnosticadas prenatalmente.
- La dilatación del tracto urinario es el hallazgo más frecuente en estudio prenatal de rutina (2-5% de RN).
- Más frecuente en varones (5:1).
- Resolución espontánea 40%.
- La más común es la obstrucción ureteropiélica.
- La dilatación del tracto urinario no siempre obedece a causas obstructivas.

Lerma D., "Ecografía Obstétrica, Guía práctica de consulta", Editorial Médica Panamericana, pág 317-345, 2015.

Uropatías Obstructivas

- Se asocian a anomalías genitourinarias y cardíacas en el 10% de los casos, y cromosómicas en un 2-5% (sobre todo bilateral y obstrucción tracto de salida vesical).



Etiología Uropatía Obstruictiva

Pieloureteral

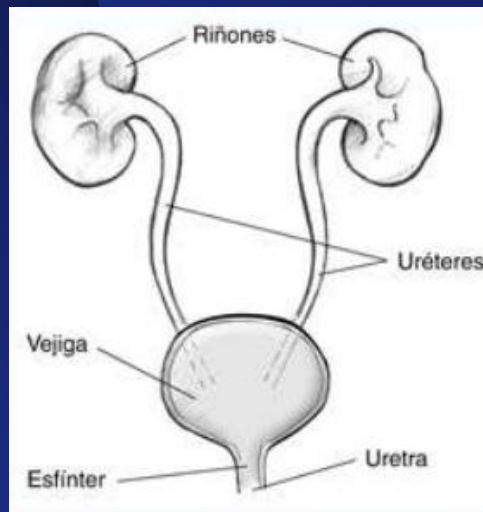
- La más frecuente
- 90% unilateral (izq)
- Varones 5:1

Ureterovesical

- Megauréter
- Doble sistema
- Ureterocele
- RVU

Tracto de salida vesical

- Valvas uretrales posteriores (hombre)
- Atresia uretral (mujer)




Lerma D., "Ecografía Obstétrica, Guía práctica de consulta", Editorial Médica Panamericana, pág 317-345, 2015.



Diagnóstico diferencial HN

- **Displasia Renal Multiquística**
 - Quistes de gran tamaño, no comunicados. Pérdida de forma renal.
- **Quistes Renales**
 - Quistes únicos, bien delimitados, pequeños y que no se comunican con la pelvis renal (a la periferia).
- **Urinoma**
 - Anecoica tamaño variable, adyacente al parénquima renal de un riñón dilatado.


Lerma D., "Ecografía Obstétrica, Guía práctica de consulta", Editorial Médica Panamericana, pág 317-345, 2015.



Importancia del diagnóstico prenatal

- Posibilidad de instaurar un tratamiento precoz en el neonato.
 - La falta de tratamiento apropiado puede conducir a la progresión de la pielectasia, ITU, hematuria, hidronefrosis y deterioro de la función renal.
- 80% de los recién nacidos con dilatación de la vía urinaria no tienen signos o síntomas sugerentes al nacimiento o en los primeros meses.

Orellana M., Baquedano P., Carvajal J., "Diagnóstico y Manejo de la Pielectasia Fetal", Rev Chil Obstet Ginecol 2004; 69(6): 476-482.



Pronóstico Neonatal

- Sólo algunos con diagnóstico prenatal de pielectasia presentarán dilatación en el período neonatal (30%).
- Mayor riesgo de persistencia:
 - Diagnosticada antes de las 20 semanas (aneuploidía)
 - Visualizada en todas las exploraciones
 - Mayor a 15 mm
 - Bilateral
 - Curso progresivo
 - Alt. volumen de LA

Orellana M., Baquedano P., Carvajal J., "Diagnóstico y Manejo de la Pielectasia Fetal", Rev Chil Obstet Ginecol 2004; 69(6): 476-482.

R. Baraibar C. y R. Porta R., "Seguimiento posnatal del feto con pielectasia: un problema no resuelto", An Esp Pediatr 2000; 53: 441-448.

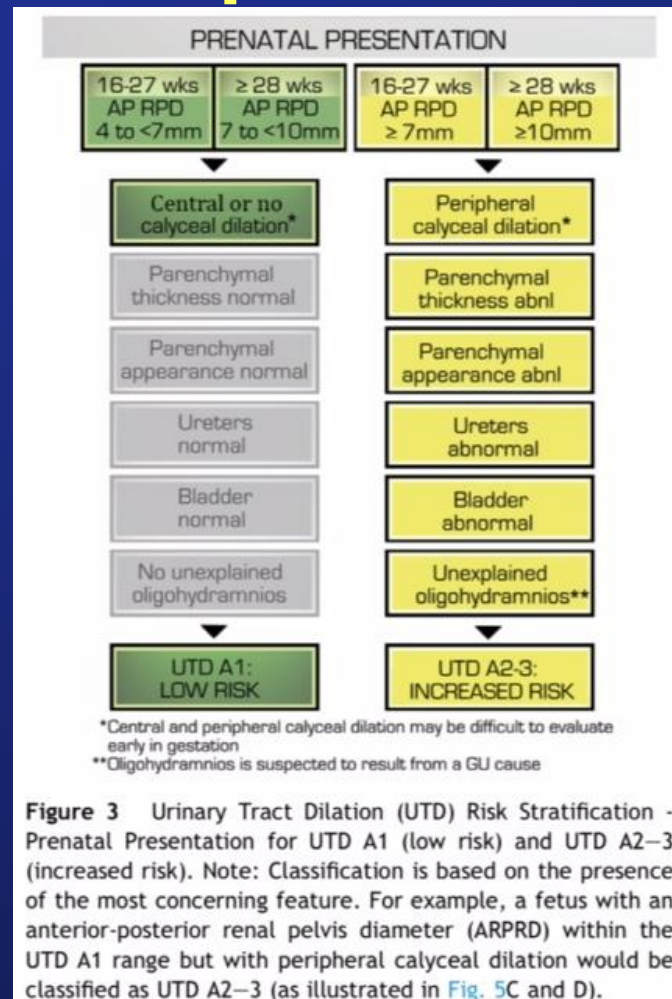



Pronóstico Neonatal HN


- 30-40% regresión espontánea a los 2 años.
- 80% HN G°IV con dilatación ureteral o PR > 15mm requieren Qx.
- Signos de mal pronóstico postnatal de Fx Renal:
 - Aumento de ecogenicidad o adelgazamiento del parénquima renal.
 - Aparición de quistes corticales.
 - OHA.

Lerma D., "Ecografía Obstétrica, Guía práctica de consulta", Editorial Médica Panamericana, pág 317-345, 2015.

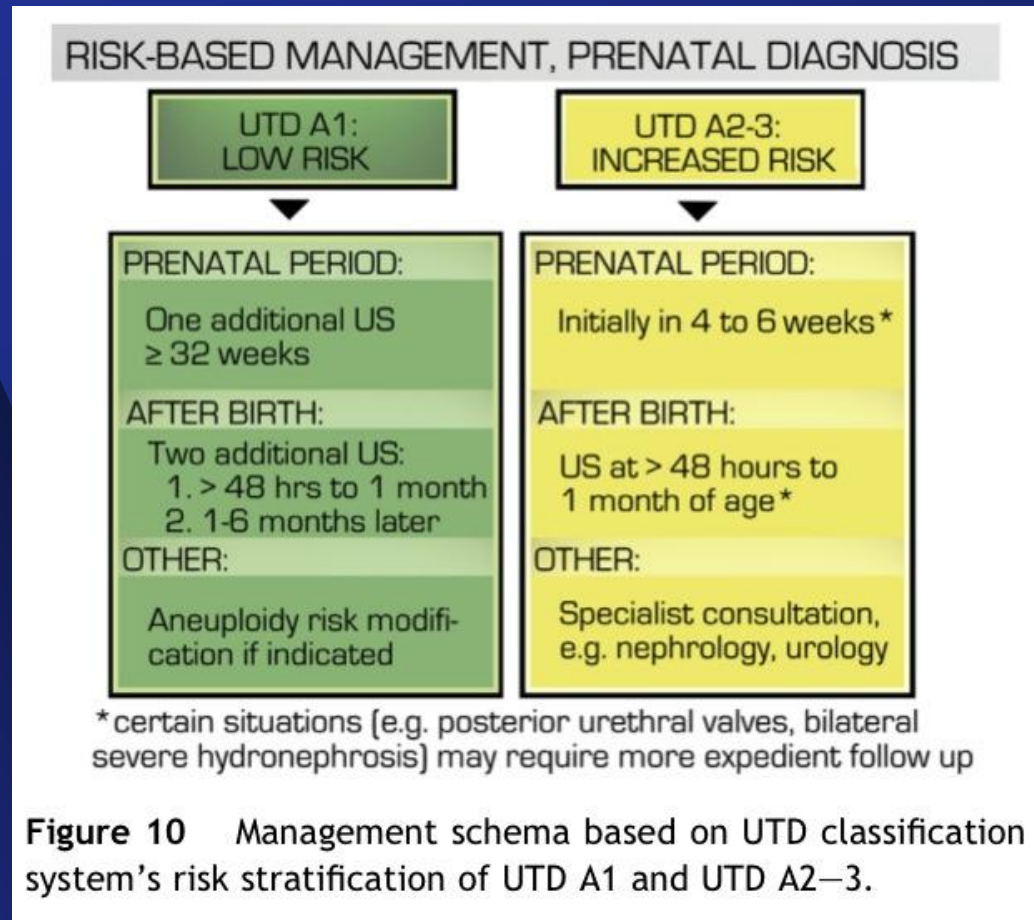
Clasificación por riesgo en diagnóstico prenatal



Hiep T. Nguyen, Carol B. Benson, Bryann Bromley, et al., "Multidisciplinary consensus on the classification of prenatal and postnatal urinary tract dilation (UTD classification system)", *Journal of Pediatric Urology* (2014) 10, 982-999.



Manejo basado en riesgo con diagnóstico prenatal



Hiep T. Nguyen, Carol B. Benson, Bryann Bromley, et al., "Multidisciplinary consensus on the classification of prenatal and postnatal urinary tract dilation (UTD classification system)", *Journal of Pediatric Urology* (2014) 10, 982-999.

Clasificación por riesgo en diagnóstico postnatal

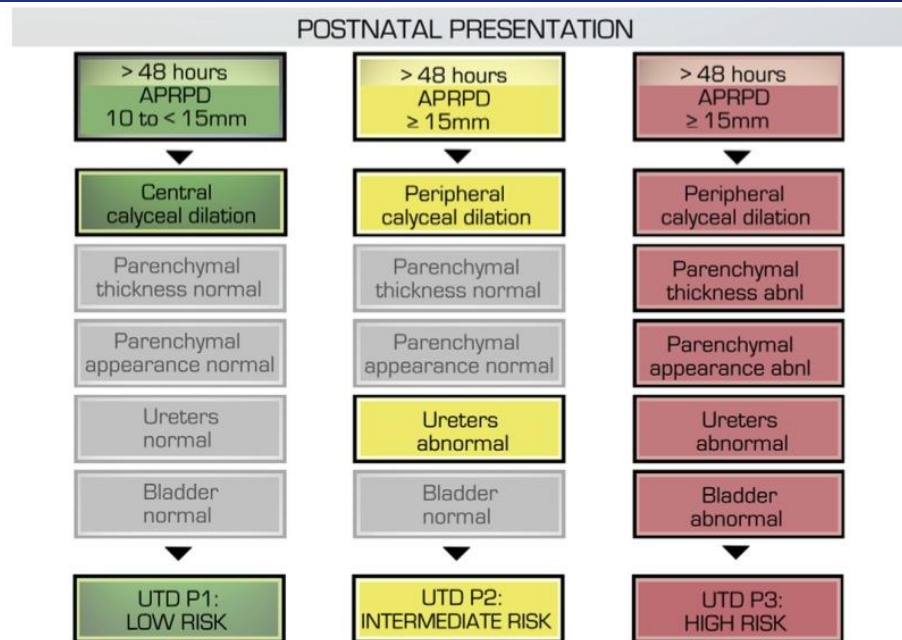



Figure 6 Urinary Tract Dilation (UTD) Risk Stratification – Postnatal Presentation for UTD P1 (low risk), UTD P2 (intermediate risk), and UTD P3 (high risk). Note: Stratification is based on the most concerning ultrasound finding. For example, if the anterior-posterior renal pelvis diameter (APRPD) is in the UTD P1 range, but there is peripheral calyceal dilation, the classification is UTD P2. Similarly, the presence of parenchymal abnormalities denotes UTD P3 classification, regardless of APRPD measurement.

Hiep T. Nguyen, Carol B. Benson, Bryann Bromley, et al., “Multidisciplinary consensus on the classification of prenatal and postnatal urinary tract dilation (UTD classification system)”, *Journal of Pediatric Urology* (2014) 10, 982-999.



Manejo basado en riesgo con diagnóstico postnatal

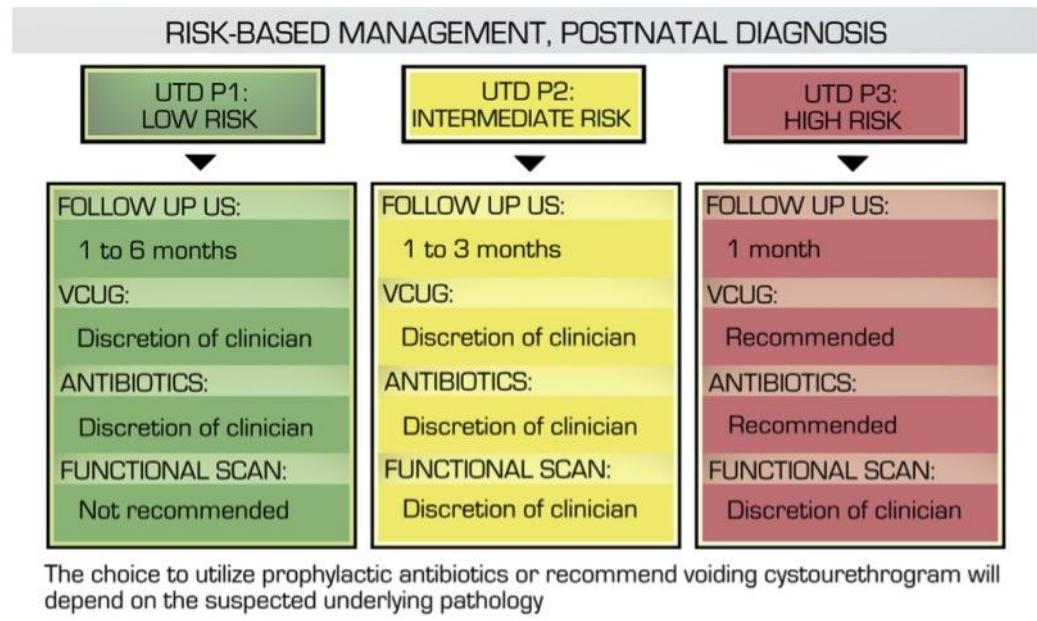


Figure 11 Management schema based on Urinary Tract Dilation (UTD) classification system risk stratification of UTD P1, UTD P2, and UTD P3.

Hiep T. Nguyen, Carol B. Benson, Bryann Bromley, et al., "Multidisciplinary consensus on the classification of prenatal and postnatal urinary tract dilation (UTD classification system)", Journal of Pediatric Urology (2014) 10, 982-999.




Evaluación antenatal

- Recomendaciones de la Sociedad de Urología Fetal

Time of detection of ANH	Severity of ANH	APD (mm)	Recommendations
2nd Trimester	Mild	<7	Consider 3rd Trimester US
	Moderate	7–10	3rd Trimester US
	Severe	>10	Repeat US in 3–4 weeks
3rd Trimester	Mild	<9	Postnatal evaluation
	Moderate	9–15	Postnatal evaluation
	Severe	>15	Repeat US in 2–3 weeks
<i>Special considerations</i>			
Unclear anatomy			Consider MRI
Oligohydramnios			Consider fetal urine sampling
PUV suspected			Consider fetal intervention, serial vesicocentesis, early delivery or termination based upon case-by-case analysis
Increased renal echogenicity			

Nguyen HT, et al. The Society for Fetal Urology consensus statement on the evaluation and management of antenatal hydronephrosis. *J Pediatr Urol* 2010; 6: 212.




Tratamiento antenatal

- Patologías de riesgo vital caracterizadas por HUN bilateral y megavejiga que no se vacía (Atresia uretral, Sd Prune Belly y VUP) pueden llevar a un progresivo **deterioro renal** in útero con compromiso de la producción de **líquido amniótico** e **hipoplasia pulmonar**.
- Sospecha de Obstrucción de vía urinaria inferior (LUTO) en ecografía:
 - Sexo masculino
 - Megavejiga
 - Uretra posterior dilatada
 - Hidronefrosis bilateral
 - Parénquima renal quístico
 - Oligohidroamnios



Tratamiento Antenatal
Derivación
vesicoamniótica



Manejo Prenatal

Table 3 Criteria for identifying candidates for fetal intervention

Diagnostics	Favorable findings
US findings	Echolucent renal parenchyma No other system abnormalities
Karyotype	Normal
Serial urine electrolytes	Decreasing sodium (<100 mg/dL) Decreasing calcium (<8 mg/dL) Decreasing hypertonicity (Osm <200 mOsm/L) Decreasing B2 microglobulin (<4 mg/L) Decreasing protein (<20 mg/dL)

US, Ultrasound

*K. G. R. Yamaçake, H. T. Nguyen, "Current management of antenatal hydronephrosis", *Pediatr Nephrol* (2013) 28:237–243.*

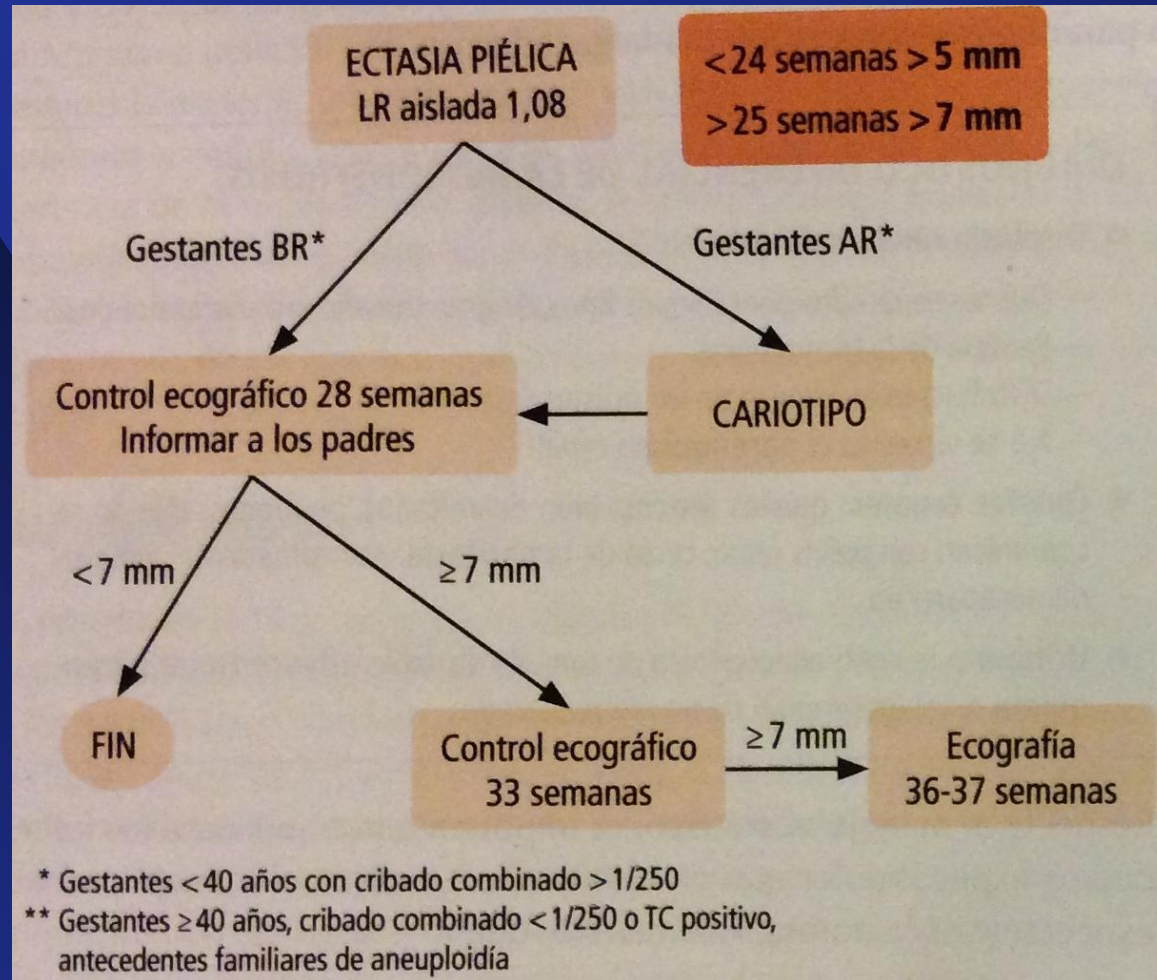


Manejo Obstétrico


- **Tranquilizar a los padres**
 - 80% HN manejo postnatal expectante.
- **Descartar otras anomalías congénitas**
- **Ecocardiografía fetal**
- **Marcadores de Riesgo de Aneuploidía**
 - Cariotipo en HN severa
- **Evaluar factores pronósticos**
- **Control ecográfico seriado según riesgo**
- **Recordar ante Sd. Febril consultar a pediatra**

Lerma D., "Ecografía Obstétrica, Guía práctica de consulta", Editorial Médica Panamericana, pág 317-345, 2015.

Pielectasia



Lerma D., "Ecografía Obstétrica, Guía práctica de consulta", Editorial Médica Panamericana, pág 317-345, 2015.



Manejo Postnatal

- El estudio postnatal deberá decidirse en función de los hallazgos ecográficos pre y postnatales.
- Confirmar dilatación, determinar etiología, demostrar presencia o no de obstrucción (20%), y descartar RVU.
- La asociación con RVU (20-45%) es particularmente importante por posterior alteración de la función renal.
- Estudiar función renal, especialmente en dilataciones bilaterales severas y en unilaterales con riñón único.
- **En Pielectasia no hay consenso en estudio.**

Orellana M., Baquedano P., Carvajal J., “Diagnóstico y Manejo de la Pielectasia Fetal”, *Rev Chil Obstet Ginecol* 2004; 69(6): 476-482.

R. Baraibar C. y R. Porta R., “Seguimiento posnatal del feto con pielectasia: un problema no resuelto”, *An Esp Pediatr* 2000; 53: 441-448.

Antibióticos Profilácticos

Table 3. Recommendations for antibiotic prophylaxis and VCUg/RNC


	MFMs		PUs		p Value (chi-square)
	% Yes	No. Respondents	% Yes	No. Respondents	
Antibiotic prophylaxis:					
Mild unilat male	19.2	73	29.8	124	0.250
Mild unilat female	22.9	70	37.9	124	0.096
Mild bilat	66	66	43.1	123	0.126
VCUG/RNC:					
Mild unilat male	24.2	62	39.8	123	0.035
Mild unilat female	28.3	60	51.2	123	0.014
Mild bilat	31.4	51	66.7	123	0.001

Pediatric radiologists were excluded due to lack of response.

- **En Pielectasia no está suficientemente demostrado que deba administrarse de forma sistemática, y tampoco se tiene certeza de cuándo suspenderla.**
 - **Se necesitan más estudios.**

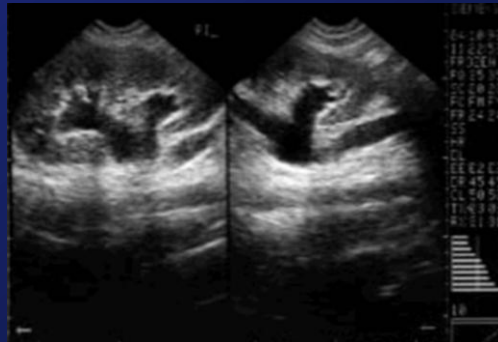
Vitor C. Zanetta, Brian M. Rosman, Bryan Bromley et al., "Variations in Management of Mild Prenatal Hydronephrosis Among Maternal-Fetal Medicine Obstetricians, and Pediatric Urologists and Radiologists", *The Journal of Urology*, Vol. 188, 1935-1939, 2012.

R. Baraibar C. y R. Porta R., "Seguimiento posnatal del feto con pielectasia: un problema no resuelto", *An Esp Pediatr* 2000; 53: 441-448.



Ecografía Renal

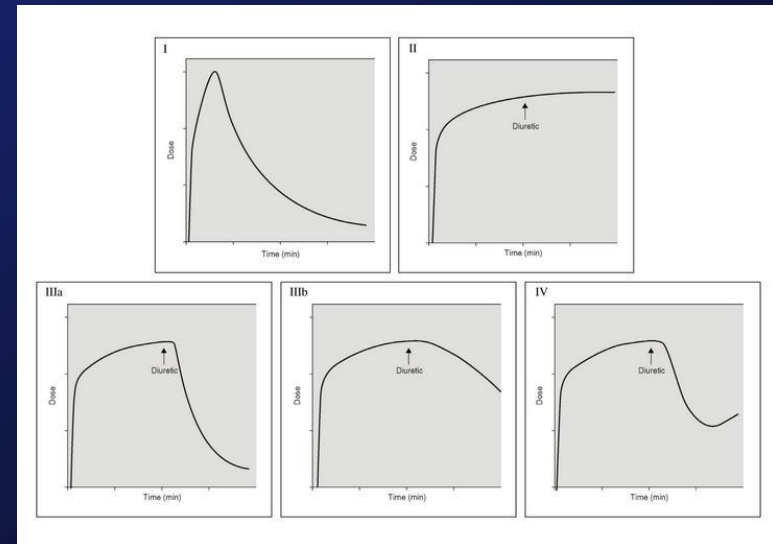
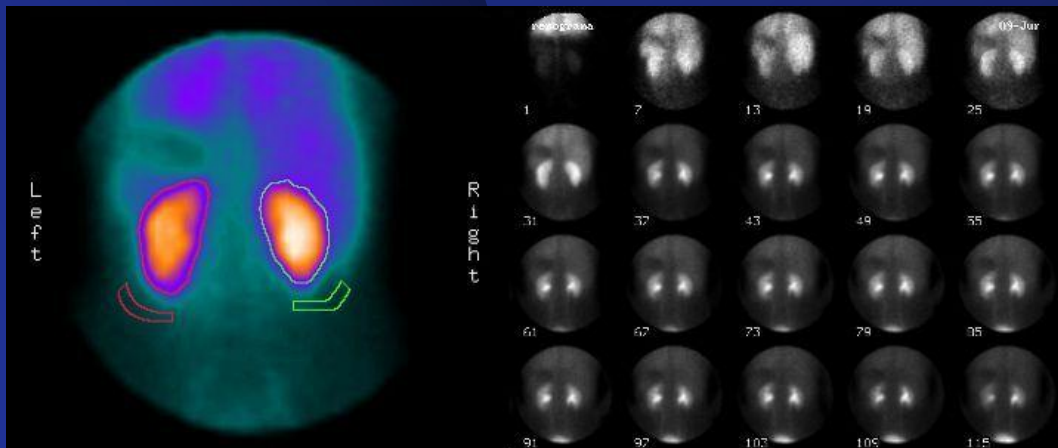
- De elección en **TODO** paciente con Dg. Prenatal de dilatación de la vía urinaria. Consideraciones: No invasivo, barato fácil acceso, sin radiación, operador dependiente.
- Confirma la dilatación y evalúa otras malformaciones asociadas.
- Realizarse entre el 7º y 8º día de la vida (precozmente incrementa falsos (-) por deshidratación fisiológica del RN).
- No permite diferenciar dilataciones obstructivas de no obstructivas, y tiene poca S y E para RVU.




Orellana M., Baquedano P., Carvajal J., “Diagnóstico y Manejo de la Pielectasia Fetal”, *Rev Chil Obstet Ginecol* 2004; 69(6): 476-482.

Renograma isotópico diurético con MAG-3 (ácido mercapto-acetil-triglicínico)

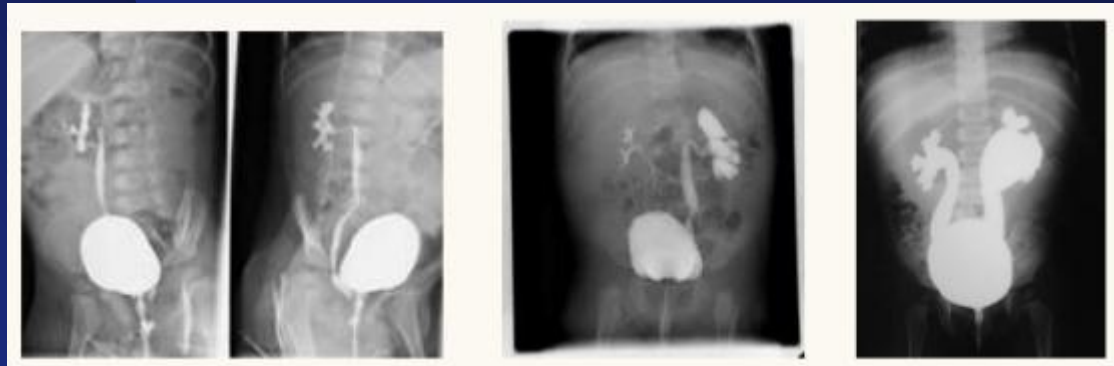
- Es la técnica de elección para descartar una obstrucción de la vía urinaria, permitiendo además evaluar la función de cada riñón por separado.
- Los parámetros que deben ser analizados son el tiempo medio de lavado ($T_{1/2}$) y la función renal diferencial.
- Indicado si $>20\text{mm}$ o $G^\circ\text{III}$.






Uretrocistografía miccional seriada (CUMS)

- Gold standard para RVU.
- Permite evaluar su intensidad, la presencia de reflujo intrarrenal y de anomalías vésico-uretrales, especialmente las válvulas uretrales posterior, los ureteroceles y los divertículos.




Orellana M., Baquedano P., Carvajal J., “Diagnóstico y Manejo de la Pielectasia Fetal”, *Rev Chil Obstet Ginecol* 2004; 69(6): 476-482.



Manejo PUC Pielectasia

1. Inicio de ATB profilácticos desde el nacimiento.
2. Evaluación ecográfica a los 7 días de vida.
3. Si la ecografía es normal, mantener ATB y efectuar nueva ecografía y CUMS al mes de vida.
 1. Si esta evaluación es normal, entonces suspender ATB y efectuar un último control ecográfico a los tres meses de vida.
4. Si la ecografía post natal (7^o día o al mes de vida) está alterada, realizar renograma isotópico diurético con MAG-3 (cintigrafía renal dinámica), para descartar obstrucción.



Manejo PUC Pielectasia

5. Si la ecografía neonatal es normal, pero el CUMS al mes de vida demuestra un RVU, realizar cintigrafía renal con Tc99m-DMSA (cintigrafía renal estática), que permite evaluar la masa renal tubular funcionante y también hacer el diagnóstico de nefropatía por reflujo.

Fin

