



NEUROANATOMIA II

DIENCEFALO – HEMISFERIOS
CEREBRALES - MENINGES –
VASCULARIZACION



DIENCEFALO

- Se estudia observando la cara inferior del cerebro.
- Tiene su propia **cavidad** que es el **tercer ventrículo**.
- Formado por el **tálamo óptico**, el **hipotálamo**, el **subtálamo** y el **epitálamo**.

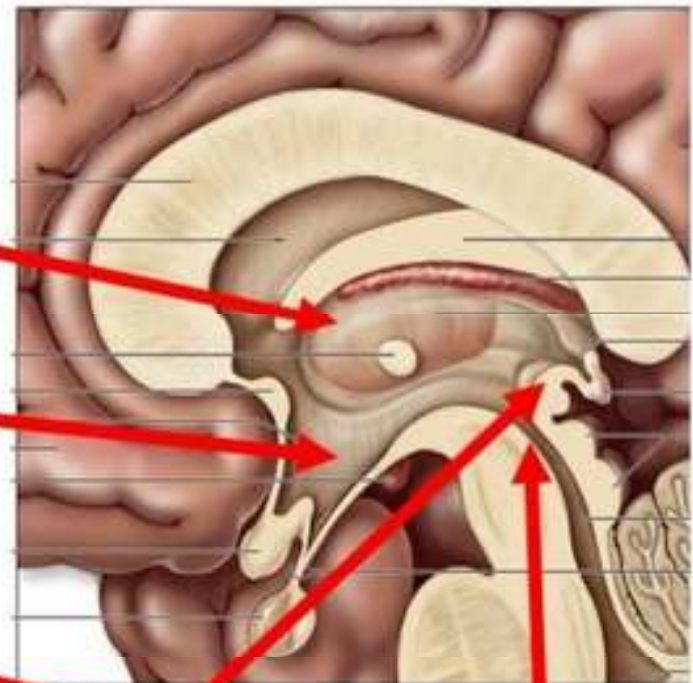
DIENCEFALO

- TÁLAMO

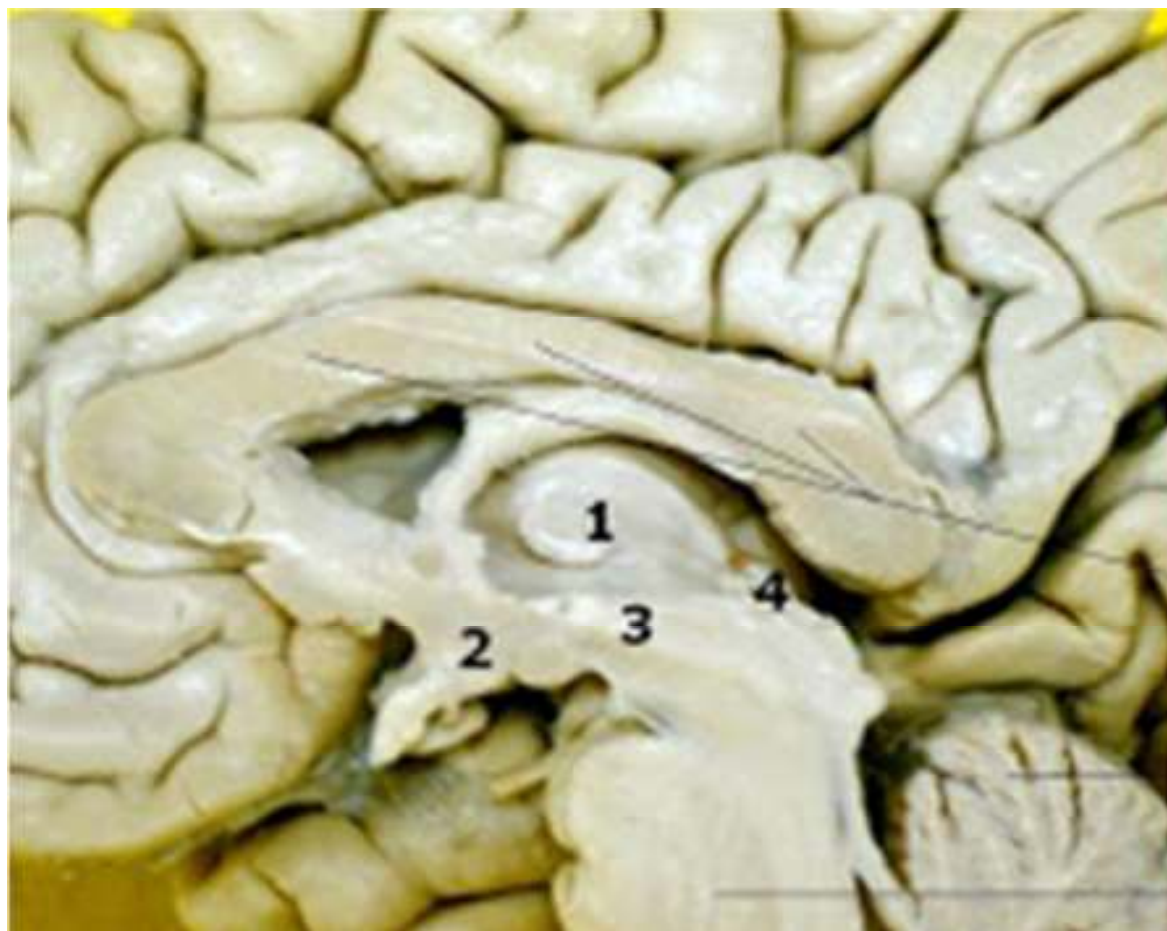- HIPOTÁLAMO

- EPITÁLAMO

- SUBTÁLAMO



Midsagittal section



1 TÁLAMO

2 HIPOTÁLAMO

3 SUBTÁLAMO

4 EPITÁLAMO

Cuerpo calloso

Cerebelo

Puente de Varolio
(protuberancia)



FUNCIONES

- EL **TALAMO OPTICO** INTERVIENE EN FUNCIONES SENSITIVAS, EN LA REGULACION DE LA MOTRICIDAD Y EN LA PSIQUIS. FORMA PARTE DEL SISTEMA RETICULAR ACTIVADOR ASCENDENTE.
- EL **HIPOTÁLAMO**, POR DEBAJO DEL TÁLAMO, POSEE NUCLEOS DE FUNCION VEGETATIVA.
- EL **SUBTÁLAMO**, EN LA PARTE EXTERNA DEL HIPOTÁLAMO, FORMA PARTE DEL SISTEMA MOTOR.
- EL **EPITÁLAMO**, POR ENCIMA DEL TÁLAMO, COMPRENDE LA EPÍFISIS, LA HABÉNULA, SUS PEDÍCULOS Y EL TECHO DE TERCER VENTRICULO.



TÁLAMO

- SITIO DE RELEVO DE LA INFORMACION QUE VA A LA CORTEZA SOMATOSENSORIAL PRIMARIA, DONDE SE ENCUENTRA LA TERCER NEURONA DE ESTA VIA.
- LA UNICA VIA QUE NO PASA POR ALLI ES LA VIA OLFATORIA
- TOPOGRAFIAREMOS TODAS LAS OTRAS ESTRUCTURAS AL REDEDOR DE ESTA...

HEMISFERIOS CEREBRALES:



SE CONSIDERA UNA
CARA INTERNA, UNA
CARA INFERIOR Y UNA
CARA EXTERNA.

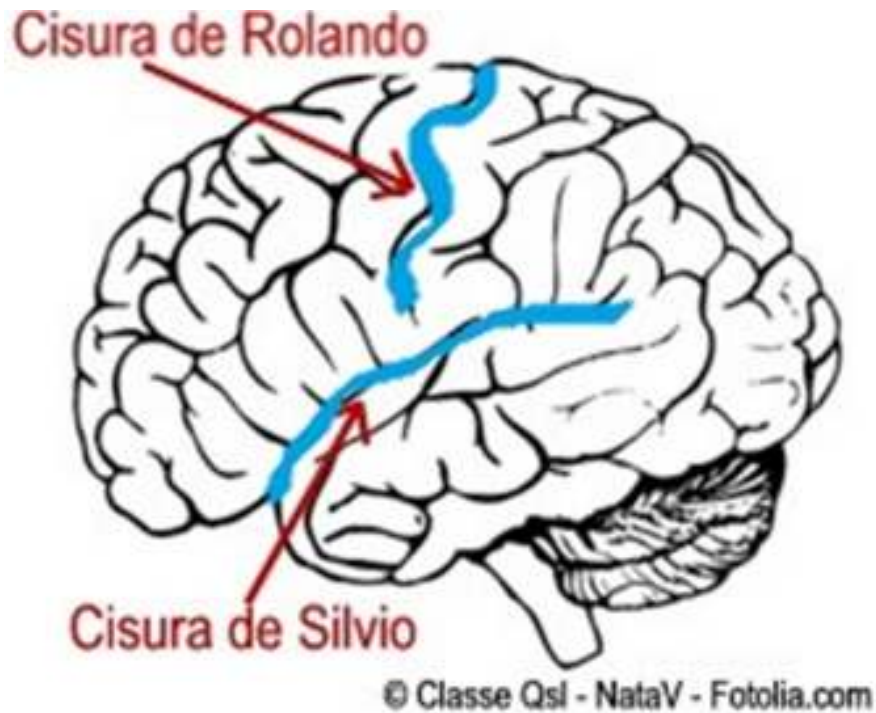

HEMISFERIOS CEREBRALES: CARA EXTERNA

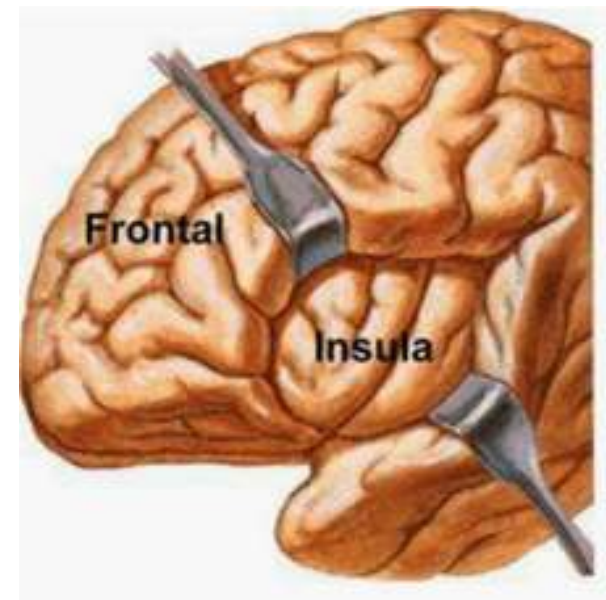
- Presenta cisuras interlobares son la **CISURA DE SILVIO**, LA **CISURA DE ROLANDO** y LA **CISURA PARIETO OCCIPITAL EXTERNA**.

HEMISFERIOS CEREBRALES:

CARA EXTERNA, CISURA DE SILVIO



- COMIENZA EN LA CARA INFERIOR DEL CEREBRO
- EN EL FONDO DE LA CISURA ENCONTRAMOS AL **LÓBULO DE LA INSULA**





HEMISFERIOS CEREBRALES:

CARA EXTERNA, CISURA DE ROLANDO

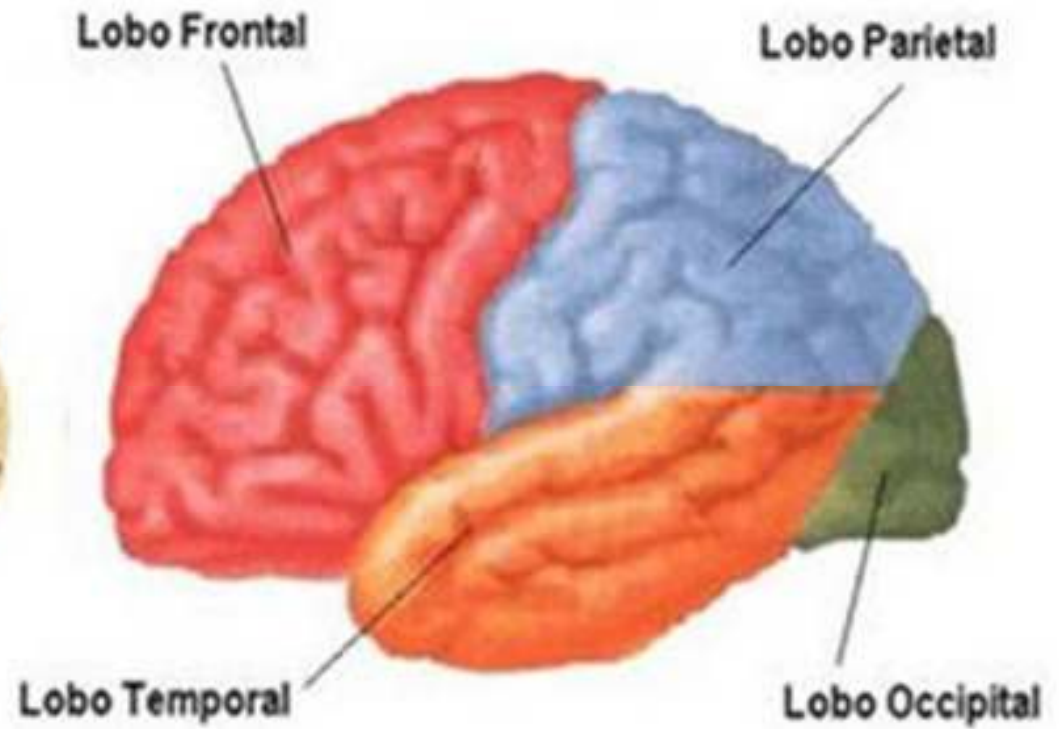
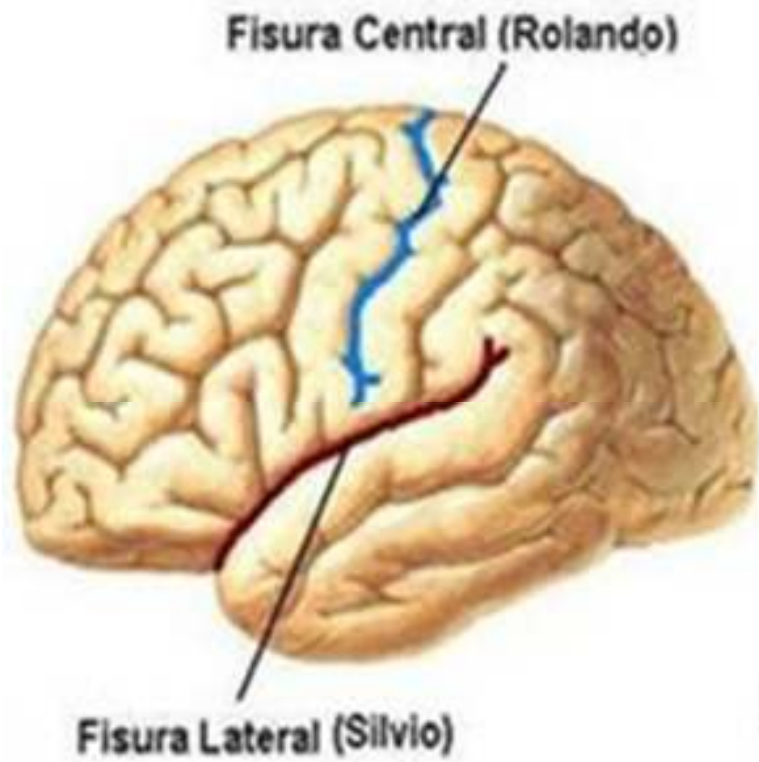
- SE INICIA EN EL BORDE SUPERIOR
- NUNCA LLEGA HASTA LA CISURA DE ROLANDO



HEMISFERIOS CEREBRALES:

CARA EXTERNA

- LOS SURCOS Y CISURAS DIVIDIRAN LA CARA EXTERNA EN LOBULOS, ESTOS SON:
 - **LOBULO FRONTAL:** LIMITADO POR LA CISURA DE SILVIO POR ABAJO, Y LA CISURA DE ROLANDO POR ATRAS. TOMA CONTACTO CON EL HUESO FRONTAL.
 - **LOBULO PARIETAL:** LIMITA HACIA ABAJO CON LA CISURA DE SILVIO, HACIA ATRAS CON LA CISURA PARIETO-OCCIPITAL (mas visible por la cara interna) Y HACIA ADELANTE CON LA CISURA DE ROLANDO. CONTACTA CON EL HUESO PARIETAL
 - **LOBULO TEMPORAL:** LIMITADO HACIA ARRIBA POR LA CISURA DE SILVIO, CONTACTA CON EL HUESO TEMPORAL.
 - **LOBULO OCCIPITAL:** LIMITADO HACIA ADELANTE POR LA CISURA PARIETO-OCCIPITAL.





LOBULO FRONTAL

- PRESENTA DOS SURCOS HORIZONTALES Y PARALELOS DENOMINADOS **SURCOS FRONTALES SUPERIOR E INFERIOR**
- LA UNION DE ESTOS DOS SURCOS DA COMO RESULTADO EL **SURCO PREFRONTAL**
- LA PRESENCIA DE ESTOS SURCOS DELIMITA EN EL LOBULO EN **4 CIRCUNVOLUCIONES:**
 1. **CIRCUNVOLUCION FRONTAL ASCENDENTE:** ENTRE LA CISURA DE ROLANDO Y EL SURCO PRERROLANDICO
 2. **1° FRONTAL:** ENTRE EL BORDE SUPERIOR Y EL SURCO FRONTAL SUPERIOR
 3. **2° FRONTAL:** ENTRE EL SURCO FRONTAL SUPERIOR Y EL INFERIOR
 4. **3° FRONTAL:** ENTRE EL BORDE INFERIOR Y EL SURCO FRONTAL INFERIOR



CIRCUNVOLUCION FRONTAL ASCENDENTE

- AQUI SE TOPOGRAFIA EL AREA MOTORA PRIMARIA.
- A LA CIRCUNVOLUCION FRONTAL ASCENDENTE SE LE DESCRIBE UNA CABEZA, CUERPO Y PIE, LA CABEZA Y EL PIE SE CONTINUAN CON LA CIRCUNVOLUCION PARIETAL ASCENDENTE



3° CIRCUNVOLUCION FRONTAL

- EN EL FONDO DE ESTA CIRCUNVOLUCION CASI CONTACTANDO CON LA CISURA DE SILVIO SE TOPOGRAFIA EL AREA DEL LENGUAJE ARTICULADO, CONOCIDA COMO AREA DE BROCA



LOBULO PARIETAL

- LA EXISTENCIA DEL SURCO PARIETAL ASCENDENTE Y DE LA CISURA INTERPARIETAL LO DIVIDE EN 3 CIRCUNVOLUCIONES QUE SON:
 1. PARIETAL ASCENDENTE
 2. PARIETAL SUPERIOR
 3. PARIETAL INFERIOR



CIRCUNVOLUCION PARIETAL ASCENDENTE

- AQUI SE TOPOGRAFIA EL AREA **SENSITIVA PRIMARIA**, POSEE AL IGUAL QUE LA FRONTAL ASCENDENTE UNA CABEZA, UN CUERPO Y UN PIE.



LOBULO TEMPORAL

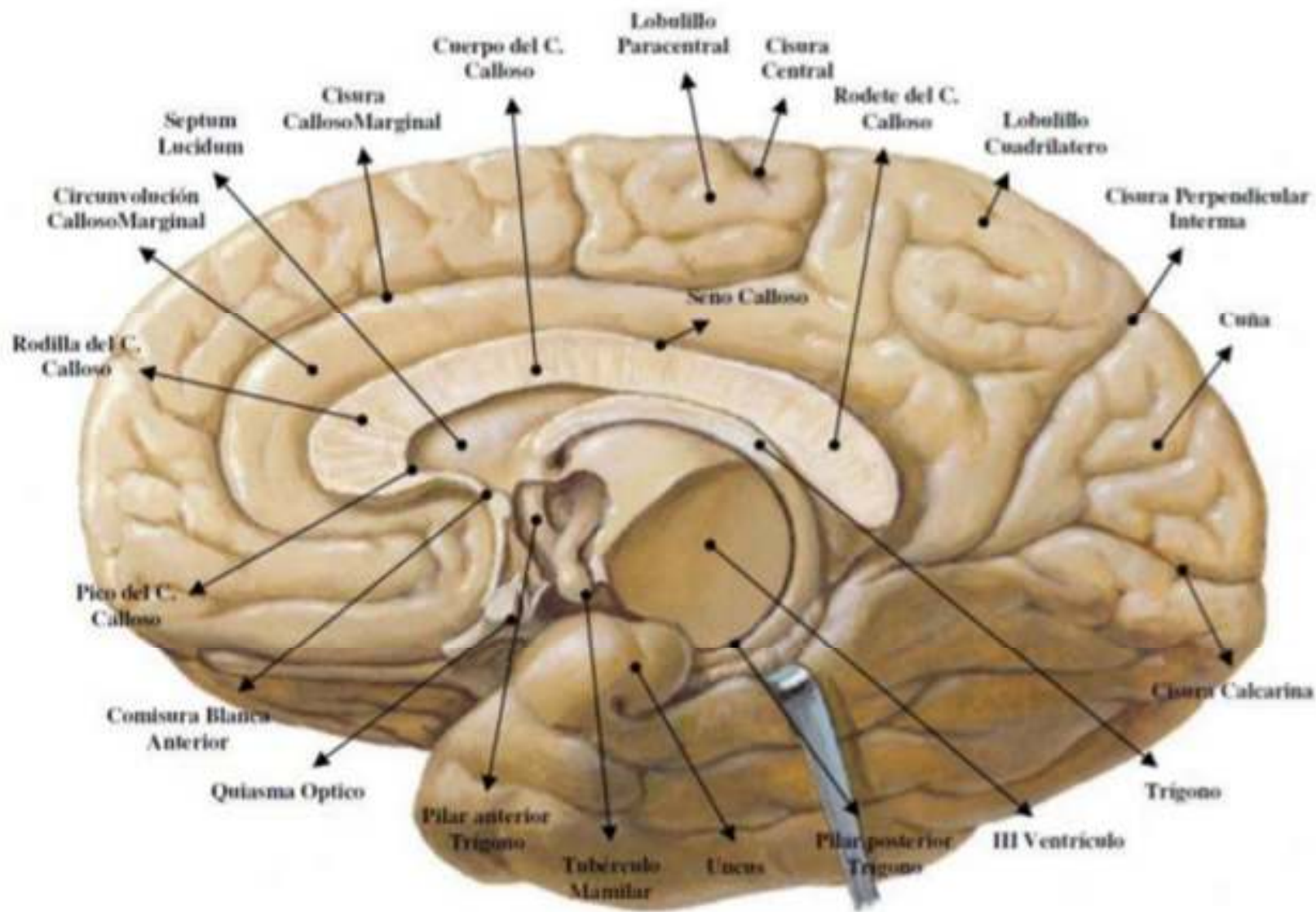
- SE DIVIDE EN 5 CIRCUNVOLUCIONES, 3 SON DE LA CARA EXTERNA, LAS OTRAS DOS DE LA CARA INFERIOR.
- LA PRIMERA CIRCUNVOLUCION TEMPORAL PRESENTA EL **AREA AUDITIVA PRIMARIA**



LOBULO OCCIPITAL

- PRESENTA **DOS SURCOS** OCCIPITALES SUPERIOR E INFERIOR QUE LO DIVIDEN EN 3 CIRCUNVOLUCIONES, **1°, 2° Y 3° OCCIPITALES.**

CARA INTERNA





CARA INTERNA

- SE UNE CON SU CONTRALATERAL POR LAS COMISURAS INTERHEMISFERICAS, EL **CUERPO CALLOSO Y EL TRIGONO**
- PRESENTA **3 CISURAS, CISURA CALLOSO MARGINAL, CISURA CALCARINA Y CISURA PERPENDICULAR INTERNA**



CARA INTERNA

- LAS 3 CISURAS DELIMITAN LAS CIRCUNVOLUCIONES Y LOBULOS DE LA CARA INTERNA QUE SON:
 1. **CIRCUNVOLUCION DEL CUERPO CALLOSO**
 2. **CIRCUNVOLUCION FRONTAL INTERNA**
 3. **CUÑA**
 4. **LOBULO CUADRILATERO**



CIRCUNVOLUCION DEL CUERPO CALLOSO O CALLOSA MARGINAL

- NACE A NIVEL DEL PICO DEL CUERPO CALLOSO Y LO CONTORNEA.
- TIENE INTIMA RELACION CON LAS ESTRUCTURAS OLFATORIAS
- SE CONTINUA A NIVEL DEL RODETE CON LA CIRCUNVOLUCION DEL HIPOCAMPO, FORMANDO PARTE DEL **SISTEMA LIMBICO**

CIRCUNVOLUCION FRONTAL INTERNA

- FORMA PARTE DEL LOBULO FRONTAL
- ES LA PARTE INTERNA DE LA PRIMERA FRONTAL
- LIMITA ATRAS CON EL LOBULILLO PARACENTRAL





LOBULO CUADRILATERO

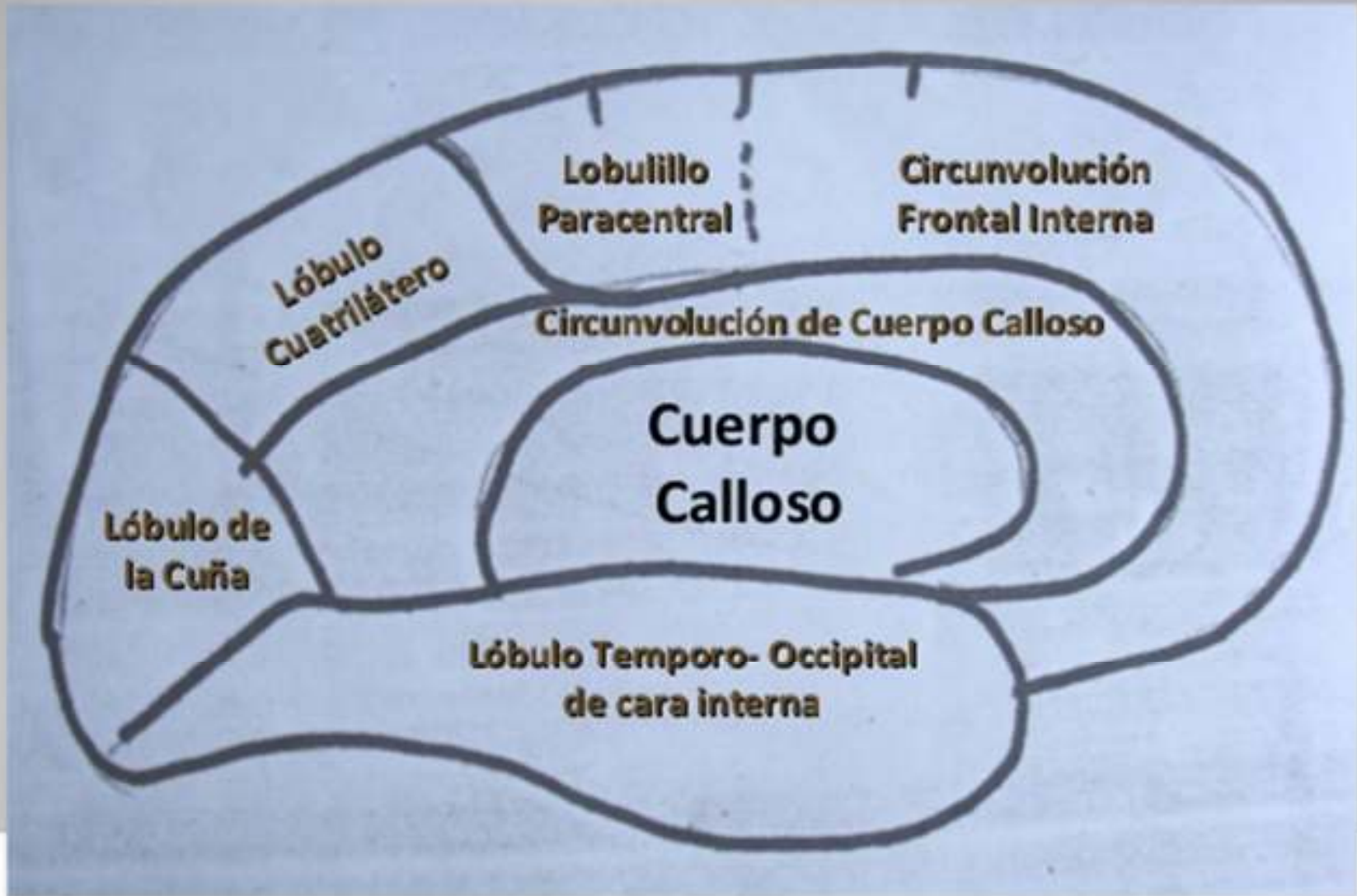- LIMITADO HACIA ADELANTE POR EL LOBULILLO PARACENTRAL Y HACIA ATRAS CON LA CUÑA
- RESUME LA INERVCION MOTORA Y SENSORIAL DE LOS MIEMBRO INFERIORES



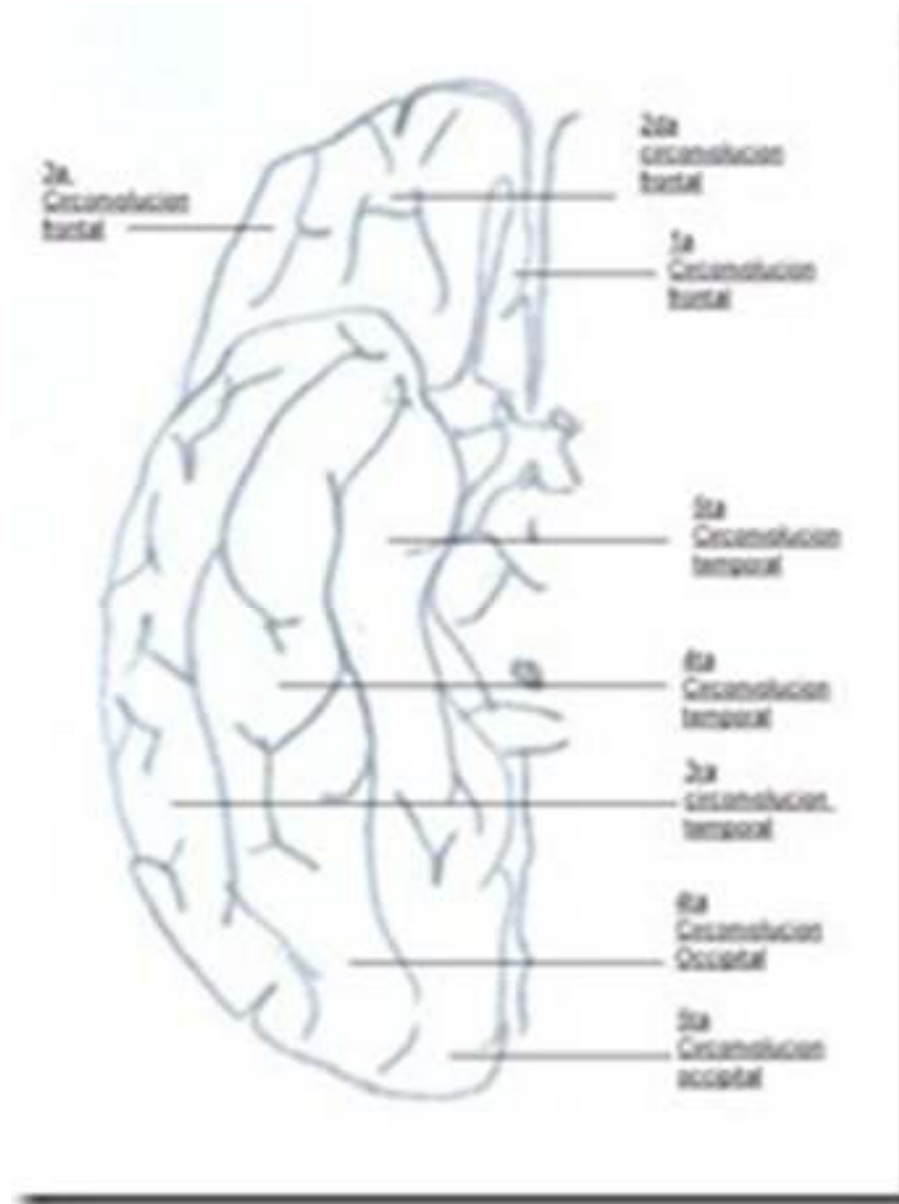
CUÑA

- DELIMITADA ENTRE LA CISURA PERPENDICULAR INTERNA Y LA CISURA CALCARINA.
- EN LA CISURA CALCARINA SE TOPOGRAFIA EL AREA VISUAL PRIMARIA

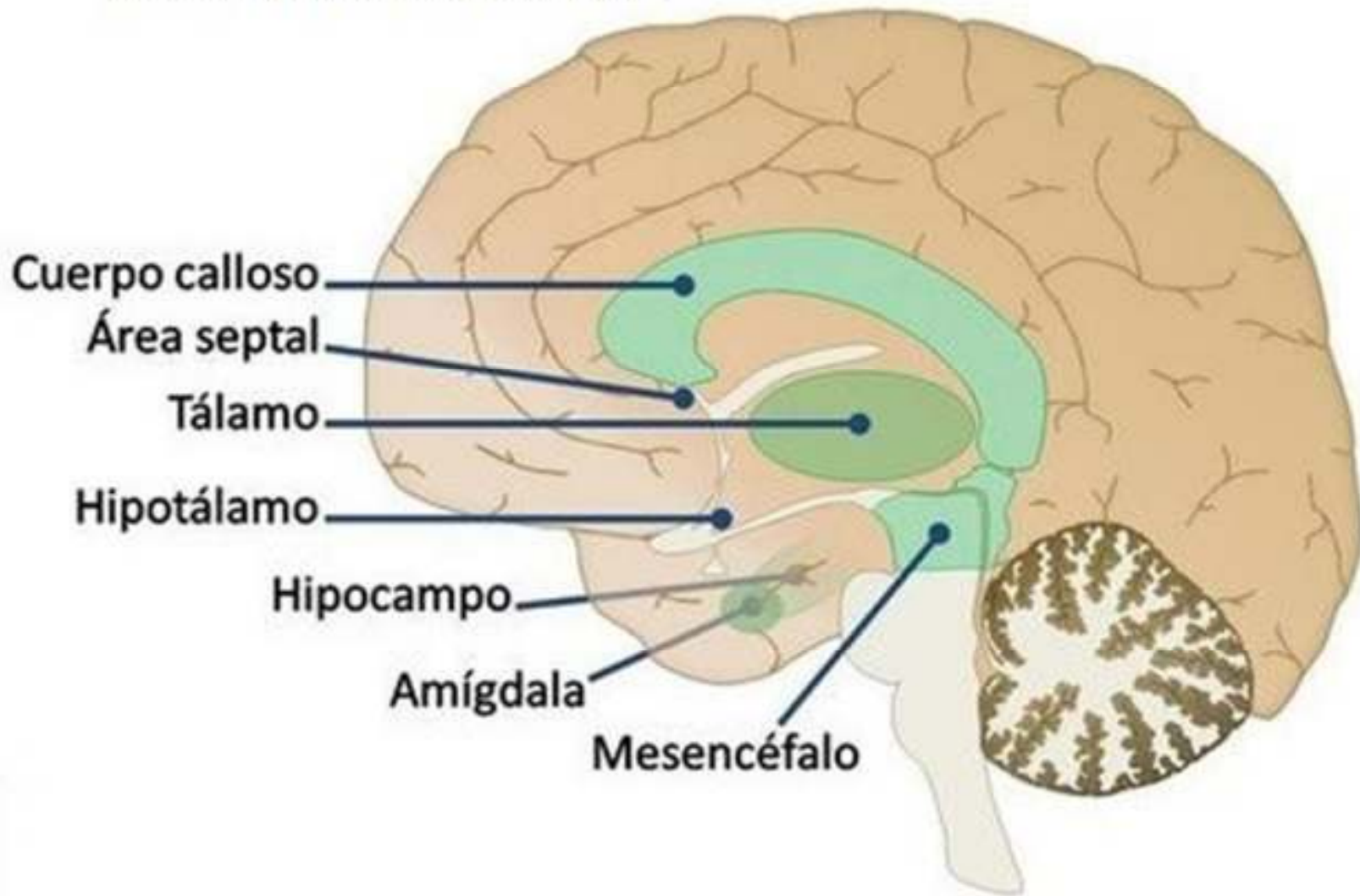
Cara Interna



CARA INFERIOR



Sistema Límbico



NUCLEOS GRISES DE LA BASE

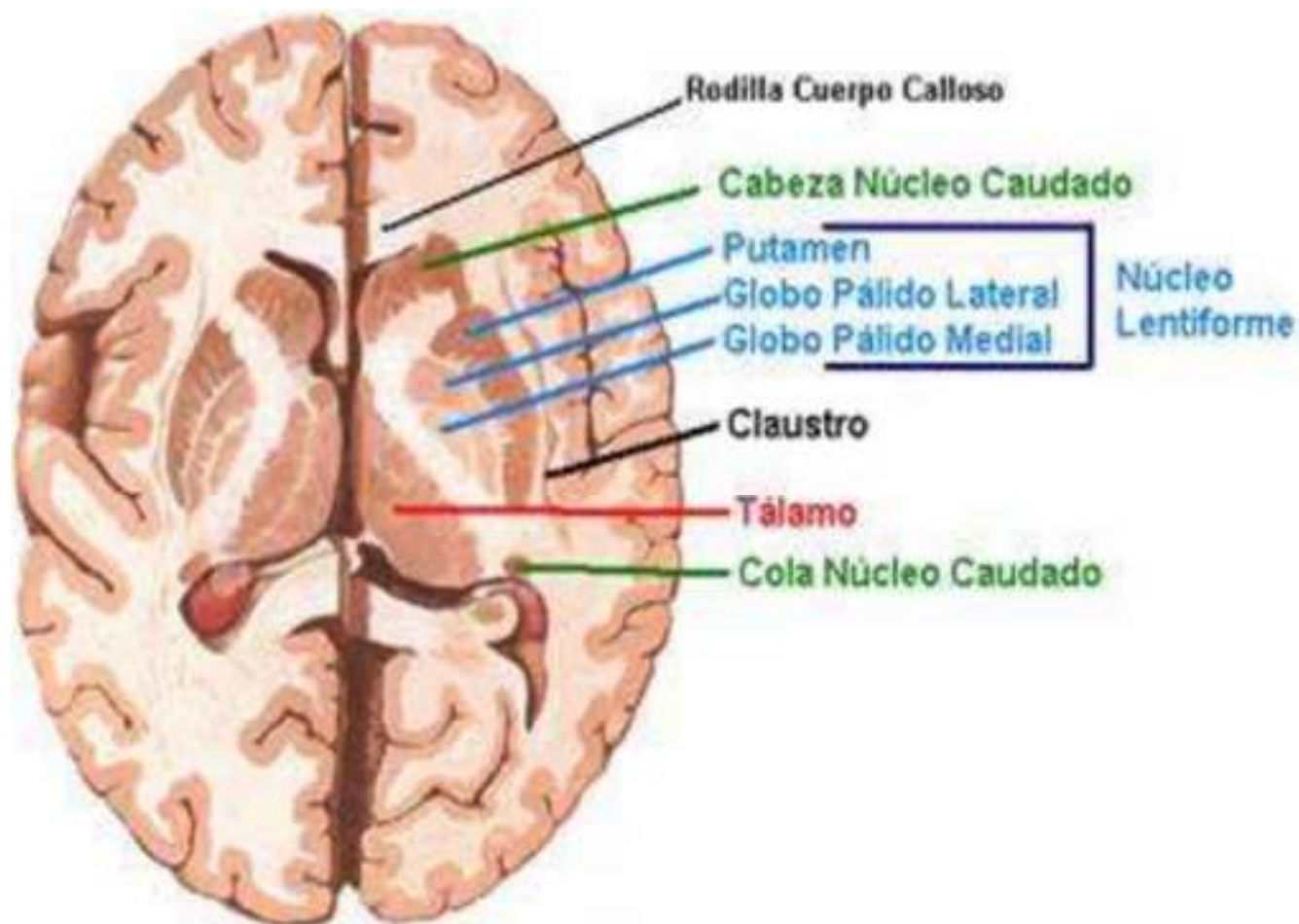


Imagen sacada de Anatomía de netter



NUCLEOS GRISES DE LA BASE: CUERPO ESTRIADO

- ESTA FORMADO POR EL **NUCLEO CAUDADO** Y EL **NUCLEO LENTICULAR**.
- EL NUCLEO CAUDADO TIENE FORMA DE COMA, SE LE DESCRIBE UNA **CARA SUPERIOR** Y UNA **INFERIOR**, UN **BORDE INTERNO** Y OTRO **EXTERNO** Y DOS EXTREMIDADES **ANTERIOR** Y **POSTERIOR**



NUCLEO CAUDADO

- LA CARA SUPERIOR FORMA PARTE DEL PISO DE LOS VENTRICULOS LATERALES.
- LA **CABEZA DEL NUCLEO CAUDADO** FORMA LA **PARTE MAS ANTERIOR DEL PISO DE LOS V.L**
- LA CARA INFERIOR SE RELACIONA CON LA **CAPSULA INTERNA** QUE LO **SEPARA DEL NUCLEO LENTICUAR**



NUCLEO LENTICULAR

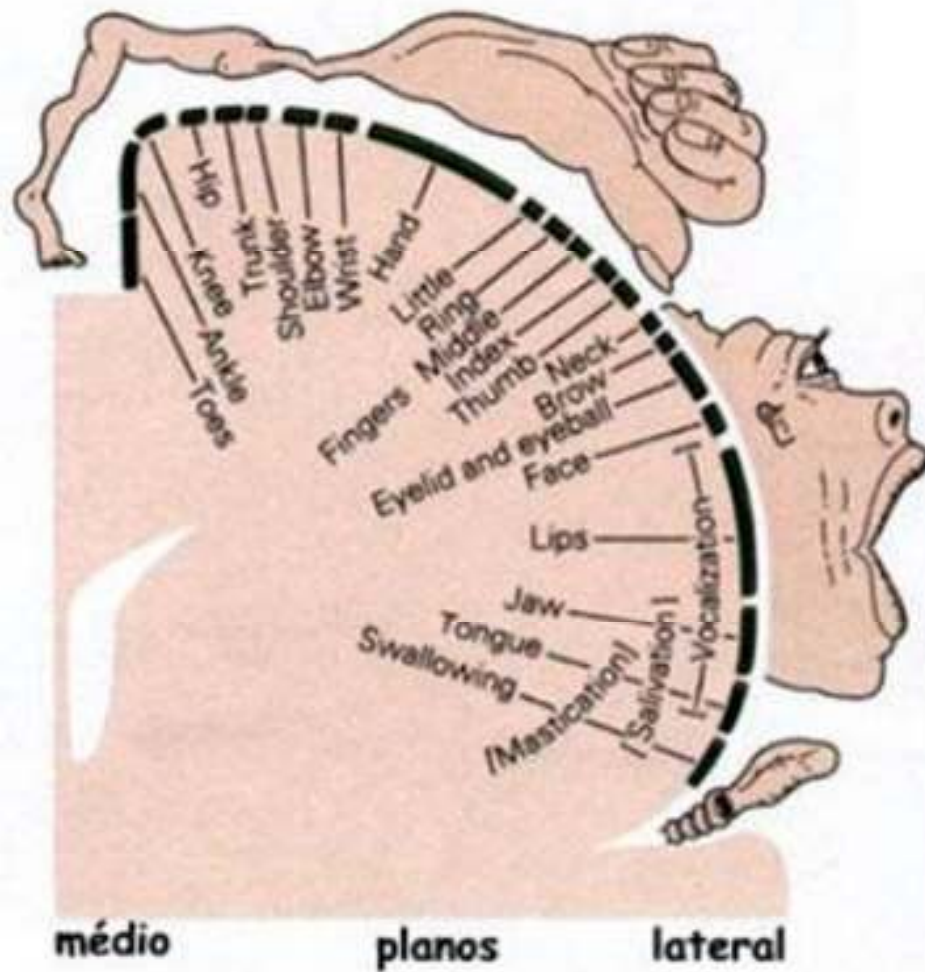
- TOTALMENTE RODEADO DE SUSTANCIA BLANCA
- NO GUARDA RELACION CON LOS VENTRICULOS.
- EN EL CORTE SAGITAL SE LE DIFERENCIA EL GLOBO PALIDO Y EL PUTAMEN



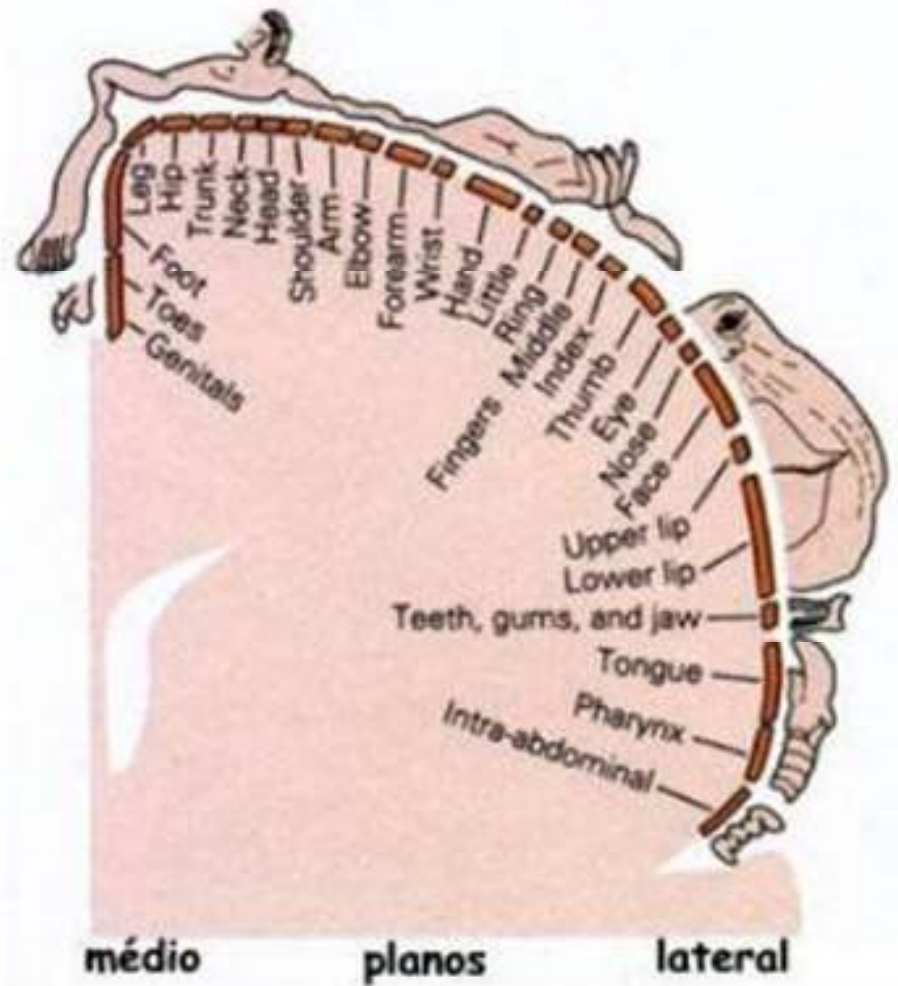
AMIGDALA

- NUCLEO ARCAICO
- SITUADO POR DELANTE DE LA COLA DEL NUCLEO CAUDADO
- RELACIONADO CON REACCIONES DE LUCHA

Homúnculo motor



Homúnculo sensorial





REPLIEGUES MENINGEOS

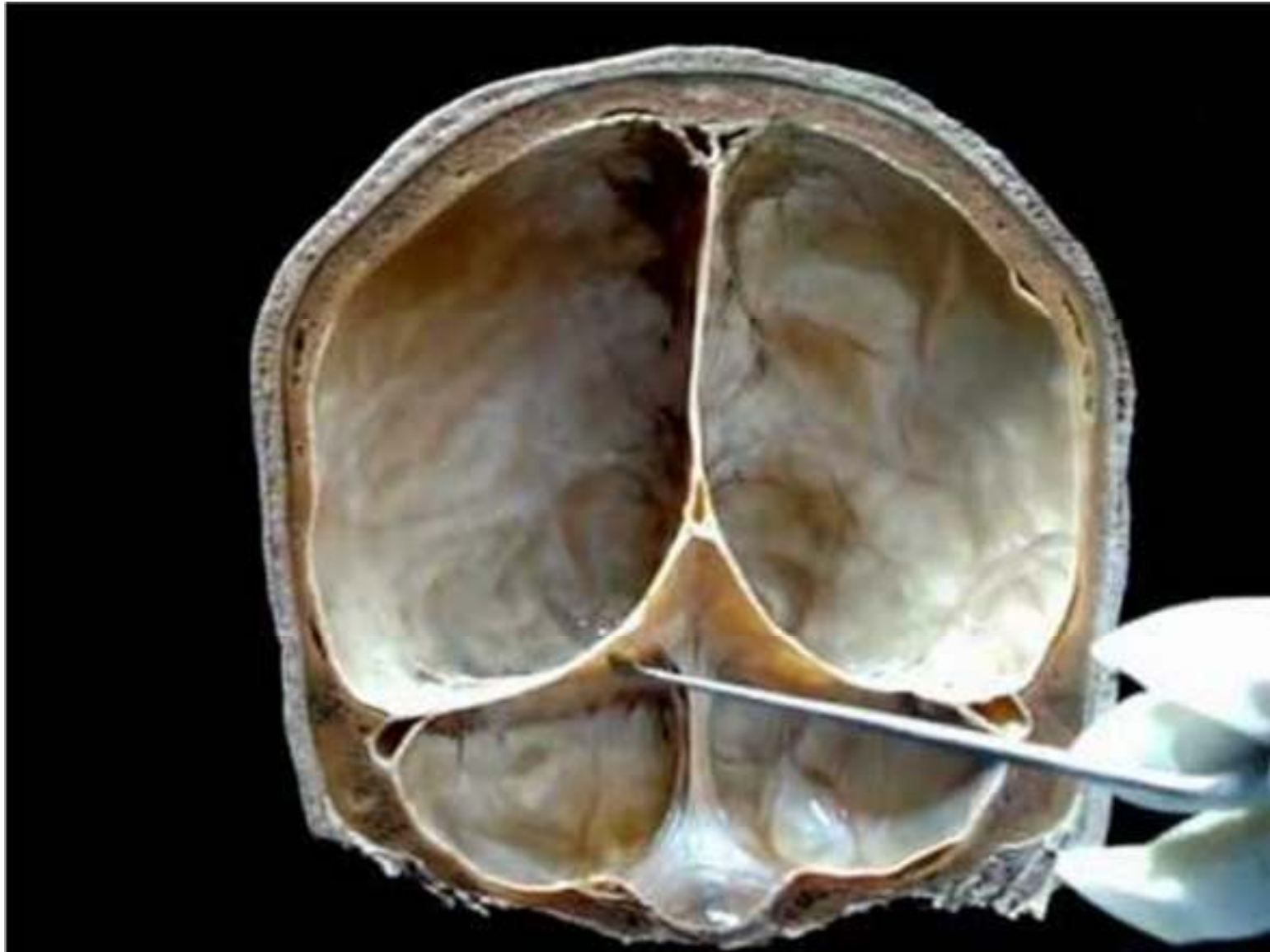
- TABICAN LA CAVIDAD CRANEANA. SON 4:

1. HOZ DEL CEREBRO

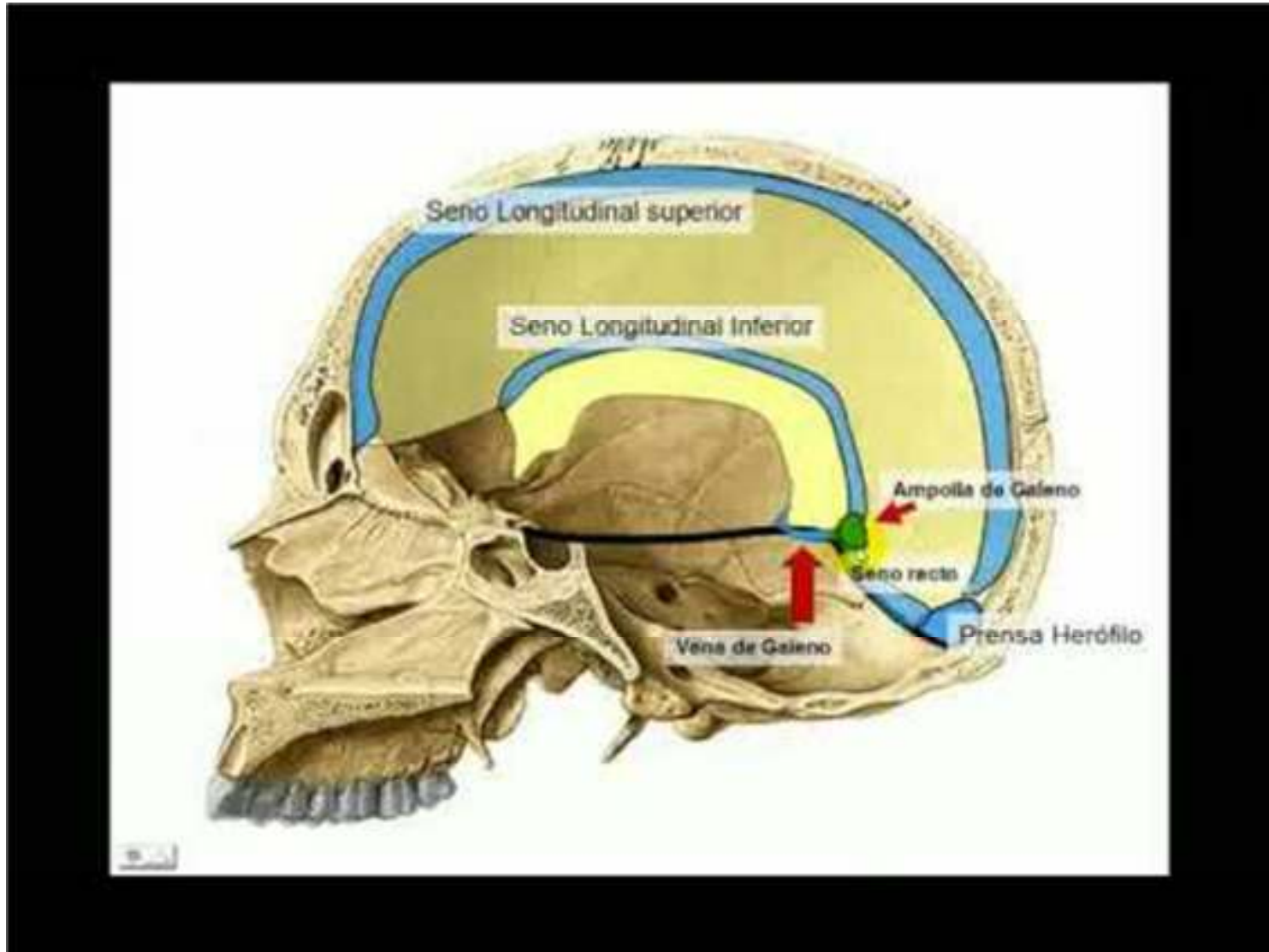
2. HOZ DEL CEREBELO

3. TIENDA DEL CEREBELO

4. TIENDA DE LA HIPOFISIS



VASCULARIZACION VENOSA





CIRCULACION VENOSA

- LO DIVIDIMOS EN UN SISTEMA **CORTICAL** Y UNO **PROFUNDO**.
- EL **CORTICAL** ESTA DADO, A SU VEZ POR DOS GRUPOS, DE LA CARA EXTERNA Y DE LA CARA INTERNA,
- LAS **VENAS DE LA CARA EXTERNA**, DEPENDIENDO DEL SENO AL QUE DRENARAN SE DIVIDEN EN **ASCENDENTES** O **DESCENDENTES**.
- LAS VENAS **ASCENDENTES** DRENAN HACIA EL SENO LONGITUDINAL SUPERIOR, SON LAS VENAS FRONTALES, ROLANDICAS, PARIETOOCCIPITALES Y OCCIPITALES.
- LAS **DESCENDENTES** SERÁN DIVIDIDAS EN **SILVIANAS**, **TEMPORAL** Y **OCCIPITAL**. DRENARAN A LOS SENOS VENOSOS DE LA BASE DE CRANEO
- LAS **SILVIANAS** DRENAN HACIA EL SENO DE BRESCHET Y LA VENA BASILAR, LAS VENAS **TEMPORALES** DRENAN HACIA EL **SENO LATERAL** AL IGUAL QUE LAS VENAS **OCCIPITALES**
- LAS VENAS DEL SISTEMA **PROFUNDO** DRENARAN HACIA AL VENA **CEREBRAL MAGNA, LA VENA DE GALENO O EL SENO RECTO**

SENOS VENOSOS DE LA DURAMADRE

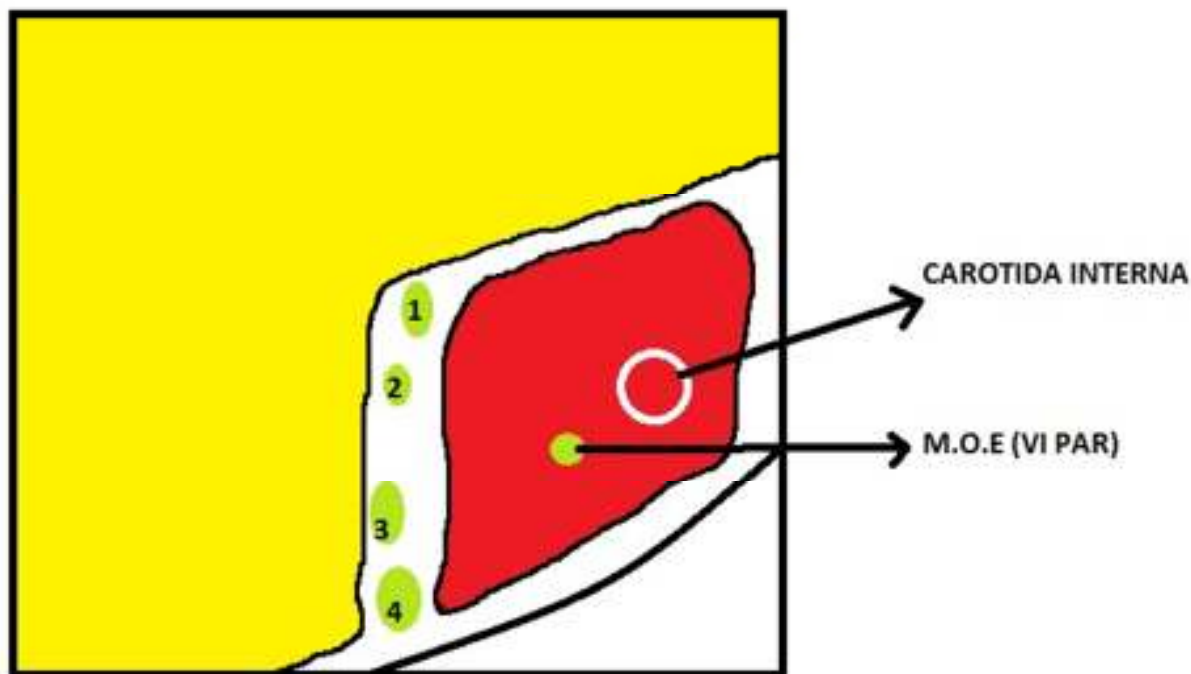
- LOS DIVIDIMOS EN SENOS DE LA **BASE DEL CRANEO** Y DE LA **BOVEDA**
- DE LA **BOVEDA** ENCONTRAMOS AL **SENO LONGITUDINAL SUPERIOR** Y AL **SENO LONGITUDINAL INFERIOR**, DEPENDIENDO SI CORREN POR EL REPLIEGUE SUPERIOR DE LA HOZ DEL CEREBRO O EL INFERIOR.
- LOS SENOS DE LA **BASE DEL CRANEO** SE DIVIDEN EN **PARES** E **IMPARES**
- LOS **PARES** SON EL **SENO CAVERNOSO**, EL **SENO LATERAL**, LOS **SENOS PETROSOS SUPERIOR E INFERIOR**
- LOS **IMPARES** SON EL **SENO RECTO** Y EL **SENO OCCIPITAL**



CIRCULACION ARTERIAL

- POR DOS SISTEMAS, UNO **CAROTIDEO O ANTERIOR Y UNO BASILAR O POSTERIOR**
- LA **ARTERIA CAROTIDA INTERNA** ENTRA AL CRANEO POR EL CONDUCTO CAROTIDEO Y ATRAVIESA EL SENO CAVERNOSO

1: MOTOR
OCULAR COMUN
2: PATETICA
3: OFTALMICO
(1° RAMA DEL V)
4: MAXILAR (2°
RAMA DEL V)

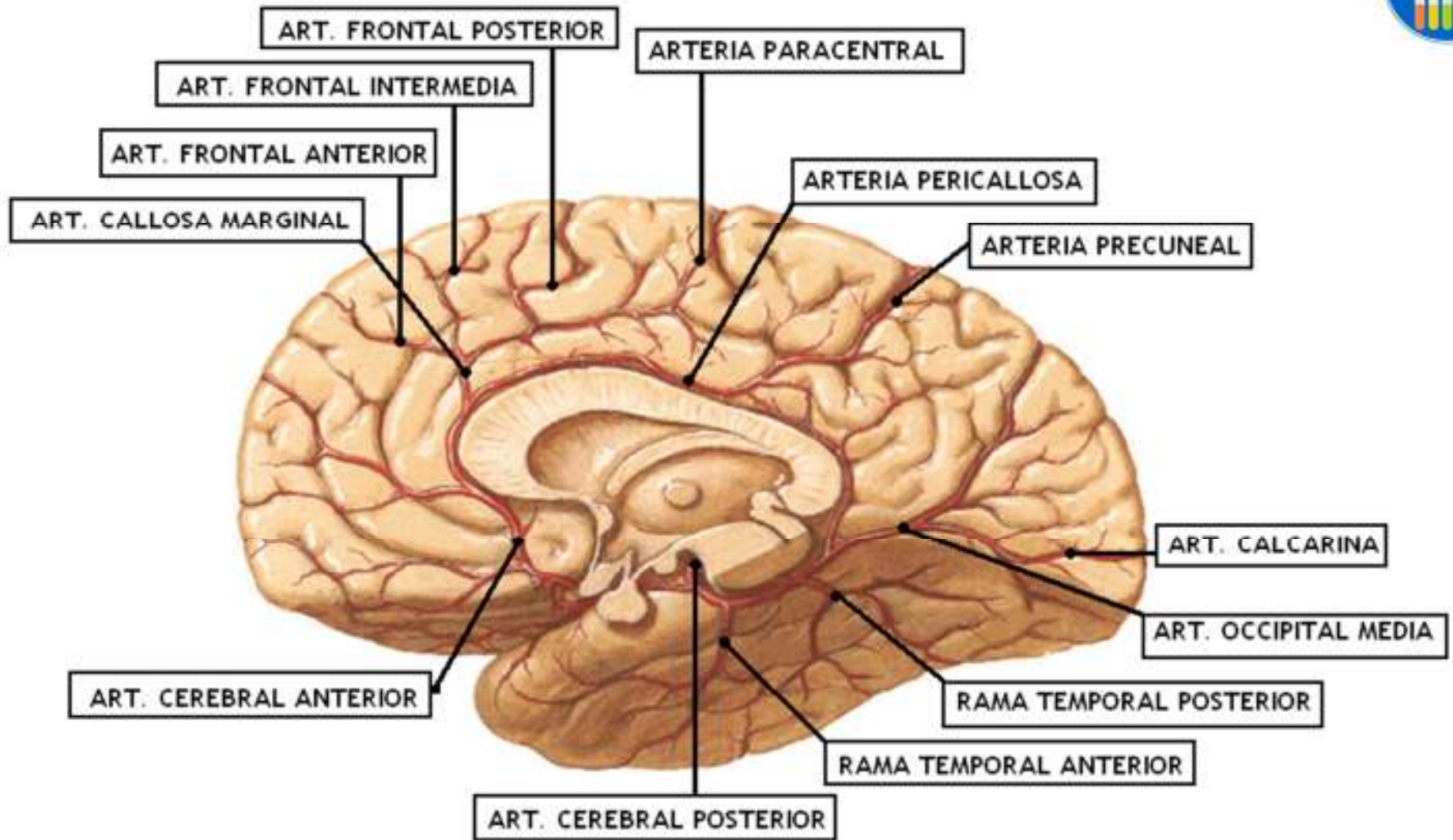




CAROTIDA INTERNA:

RAMAS DE RELEVANCIA

- **COLATERALES:** TODAS LAS RAMAS DE LA FOSA SUPRATENTORIAL
- **TERMINALES:** CEREBRAL ANTERIOR, CEREBRAL MEDIA, COROIDEA ANTERIOR Y COMUNICANTE POSTERIOR.





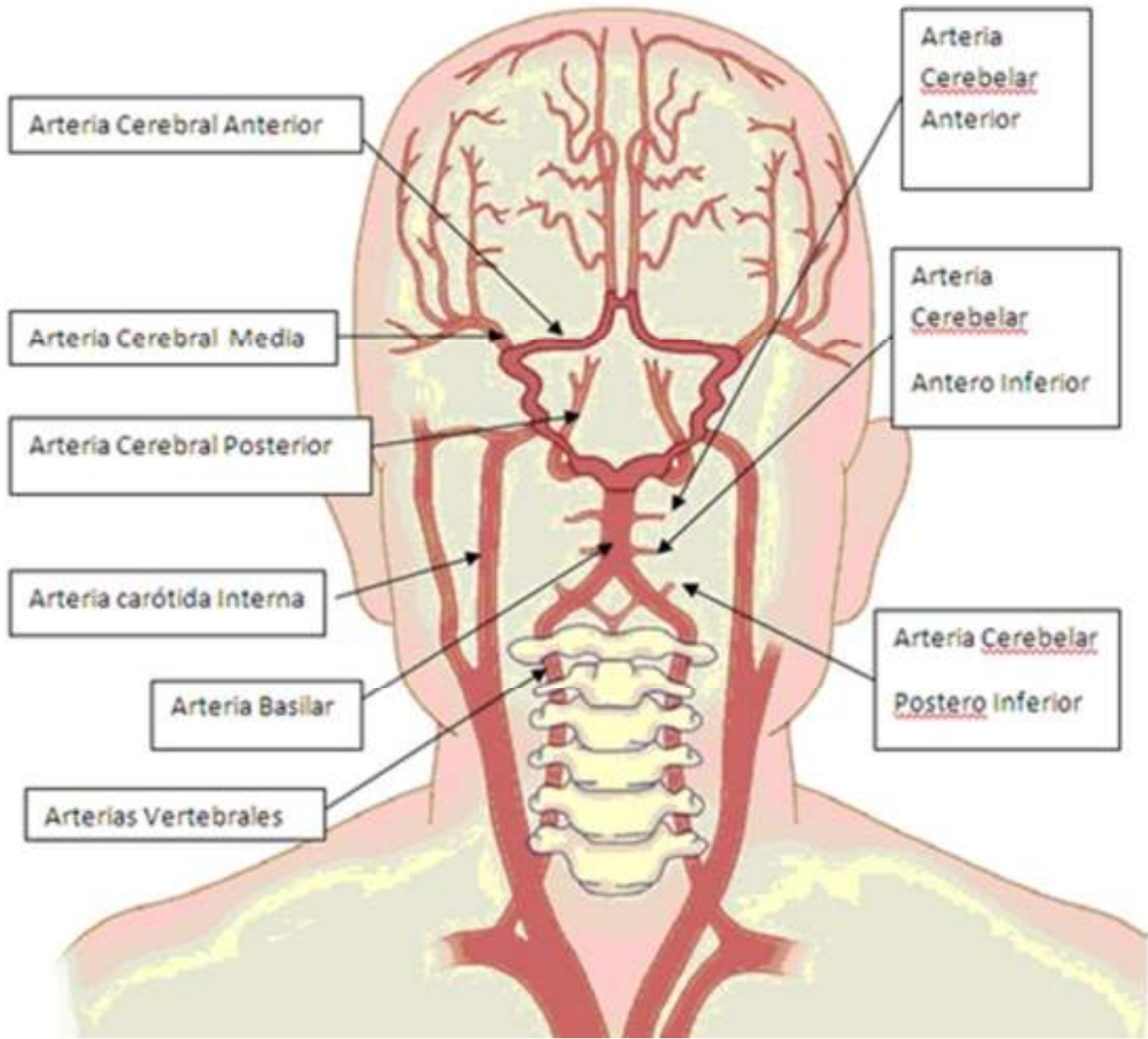
ARTERIA CEREBRAL MEDIA

- CORRE POR LA PROFUNDIDAD DE LA CISURA DE SILVIO
- **DARA COMO COLATERALES:**
 1. **FRONTO ORBITARIA**
 2. **TEMPORAL ANTERIOR**
 3. **PRERROLANDICA**
 4. **TEMPORAL POSTERIOR**
 5. **ROLANDICA**
 6. **PARIETAL ANTERIOR**



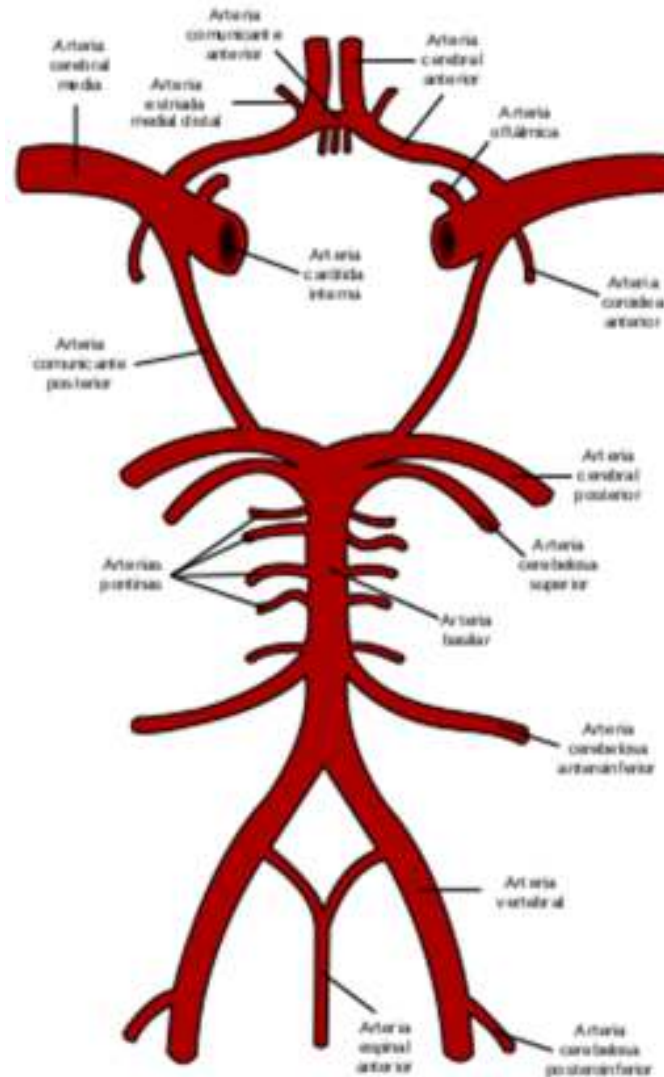
SISTEMA VERTEBROBASILAR

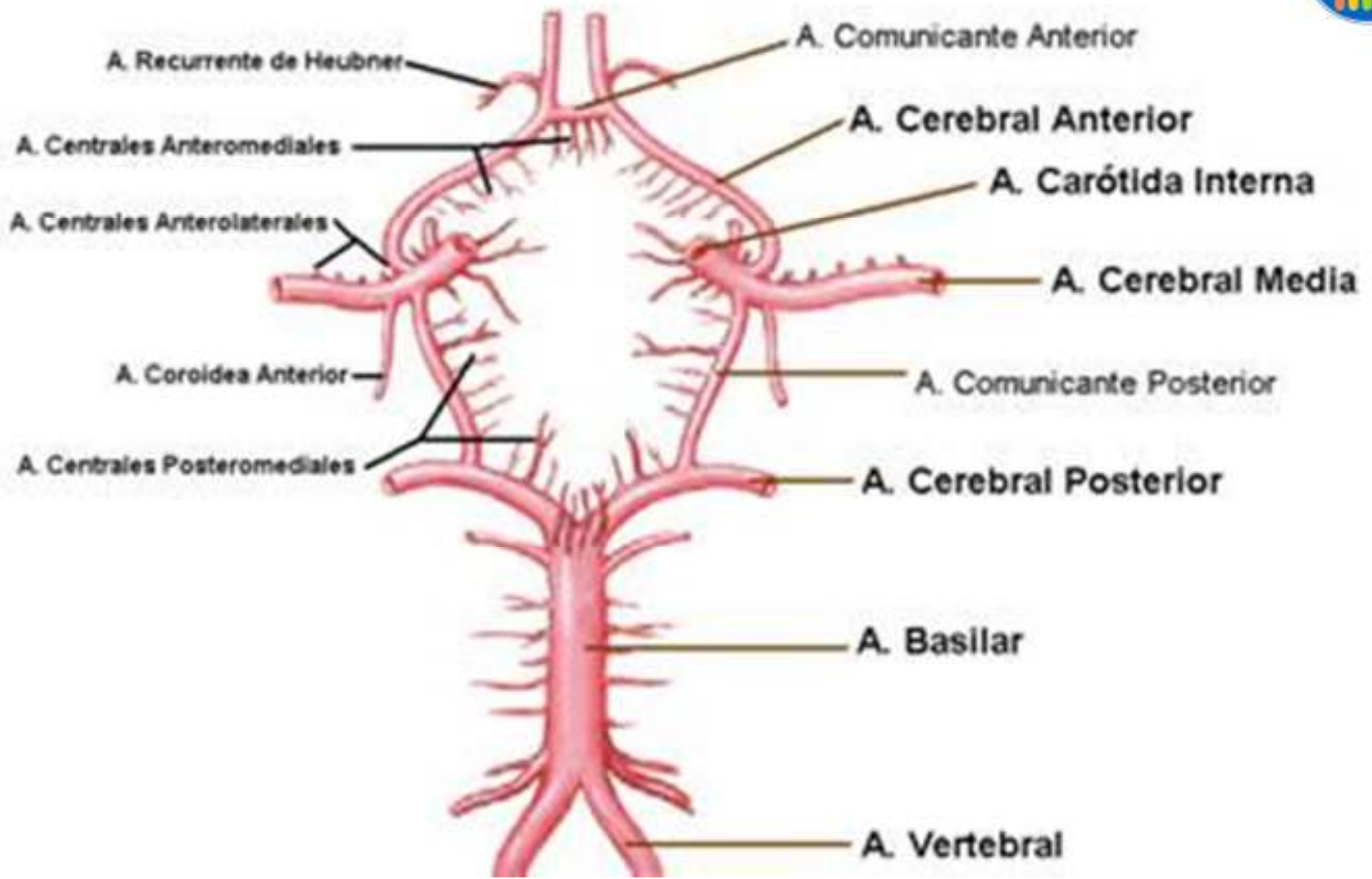
- FORMADO POR LAS ARTERIAS VERTEBRALES QUE SE JUNTAN Y FORMAN EL TRONCO BASILAR
- IRRIGA LA FOSA INFRATENTORIAL



POLIGONO DE WILLIS:

POLIGONO DE SEGURIDAD DE LA CIRCULACION,
ASEGURA LA IRRIGACION







CIRCULACION DEL LCR

- CIRCULA POR LOS **VENTRICULOS** Y POR EL ESPACIO SUBARACNOIDEO, POR LAS **CISTERNAS**.
- LOS AGUJEROS DE **MAGENDIE Y DE LUSHCKA** COMUNICAN LAS CISTERNAS CON LOS VENTRICULOS



CISTERNAS

- **PREPEDUNCULAR:** POR DELANTE DE LOS PEDUNCULOS CEREBRALES Y DEL ESPACIO PERFORADO POSTERIOR.
- **OPTOQUIASMATICA:** POR ENCIMA DE LA SILLA TURCA
- **PREPONTINA:** POR DELANTE DE LA PROTUBERANCIA
- **PONTOCEREBELOSAS:** ENTRE LOS PEDUNCULOS CEREBELOSOS MEDIOS Y LA CARA ANTERIOR DEL CEREBELO
- **SILVIANA:** OCUPA LA PARTE BASAL DE LA CISURA DE SILVIO
- **AMBIENS:** SITUADA A LOS LADOS Y POR DETRAS DEL MESENCEFALO
- **CEREBELOSA SUPERIOR:** ENTRE LA CARA SUPERIOR DEL CEREBELO Y LA TIENDA
- **MAGNA:** ENTRE EL CEREBELO Y LA CARA POSTERIOR DEL BULBO, CORREPONDE A LA PARTE POSTERIOR DEL FORAMEN MAGNO.

<http://w-radiologia.es/cisternas-del-cerebro.php>