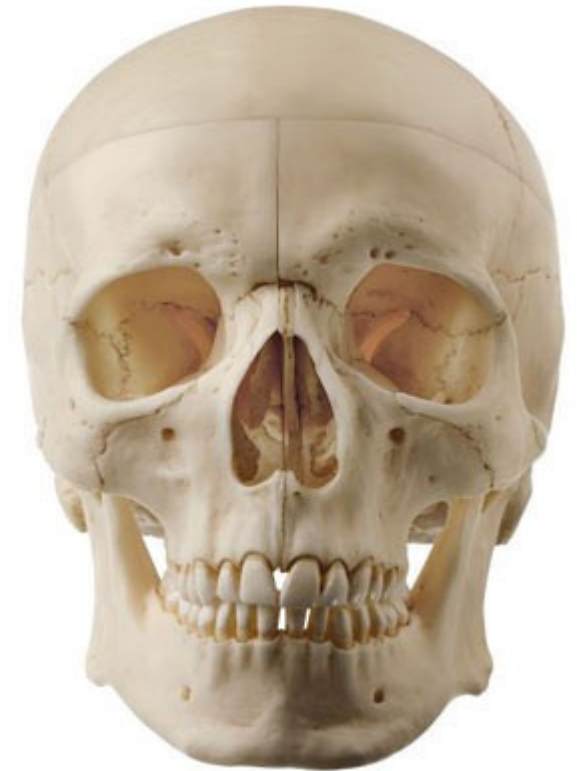

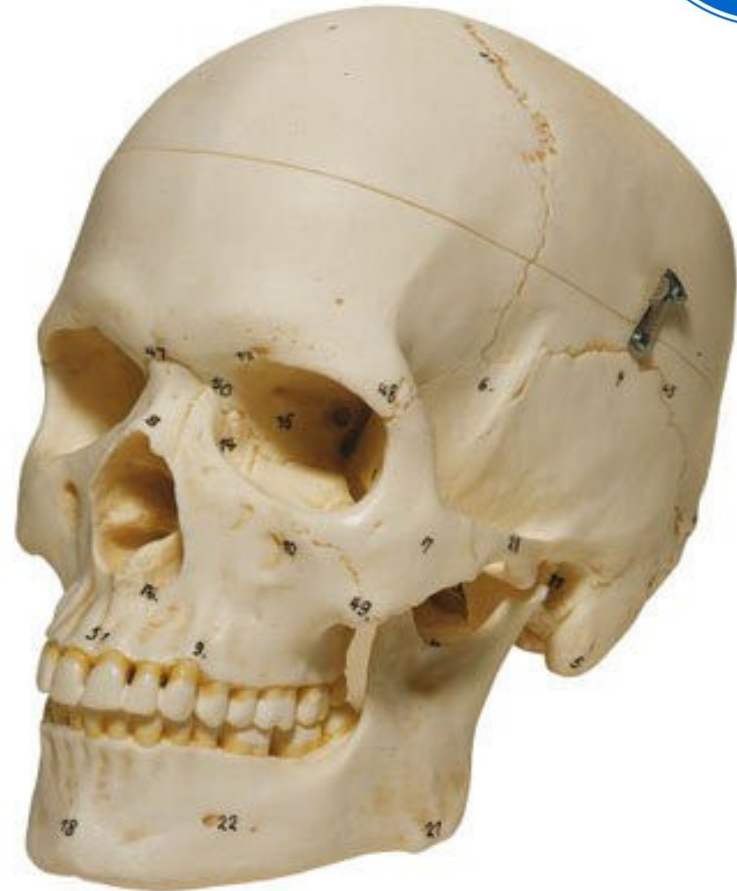# CRÁNEO



# Esqueleto de la cabeza



- Se divide en:
  - **Neurocráneo**  
(bóveda o calota y base de cráneo).
  - **Cráneo facial**  
(macizo facial)



# Límite entre los huesos de la cara y del cráneo

Está dado por el **Ángulo Esfenoidal o de Virchow y Welcker**, limitado por:

\*un plano horizontal trazado desde el Nasión (raíz de la nariz) hasta el canal óptico del cuerpo del esfenoides.

\*un plano oblicuo, hacia abajo y hacia atrás trazado desde el canal óptico hasta el borde anterior del agujero occipital.

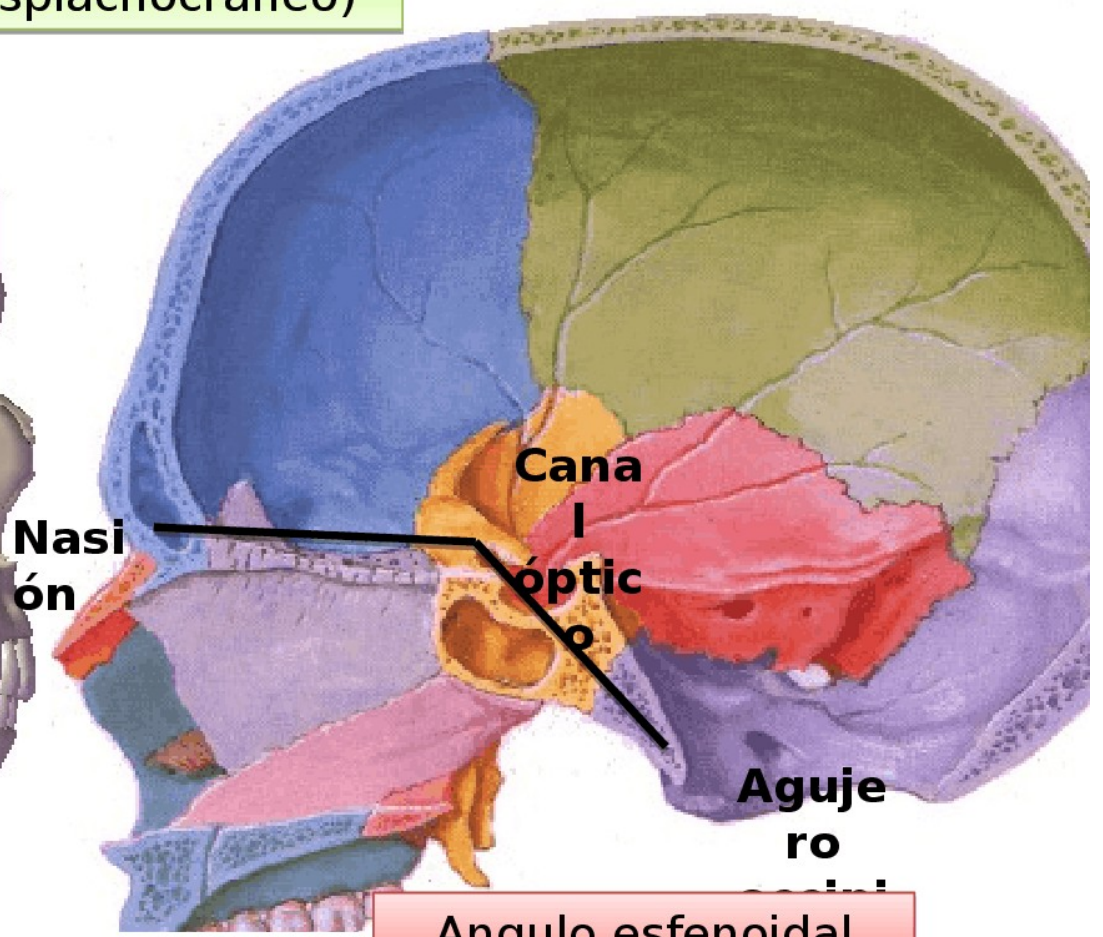
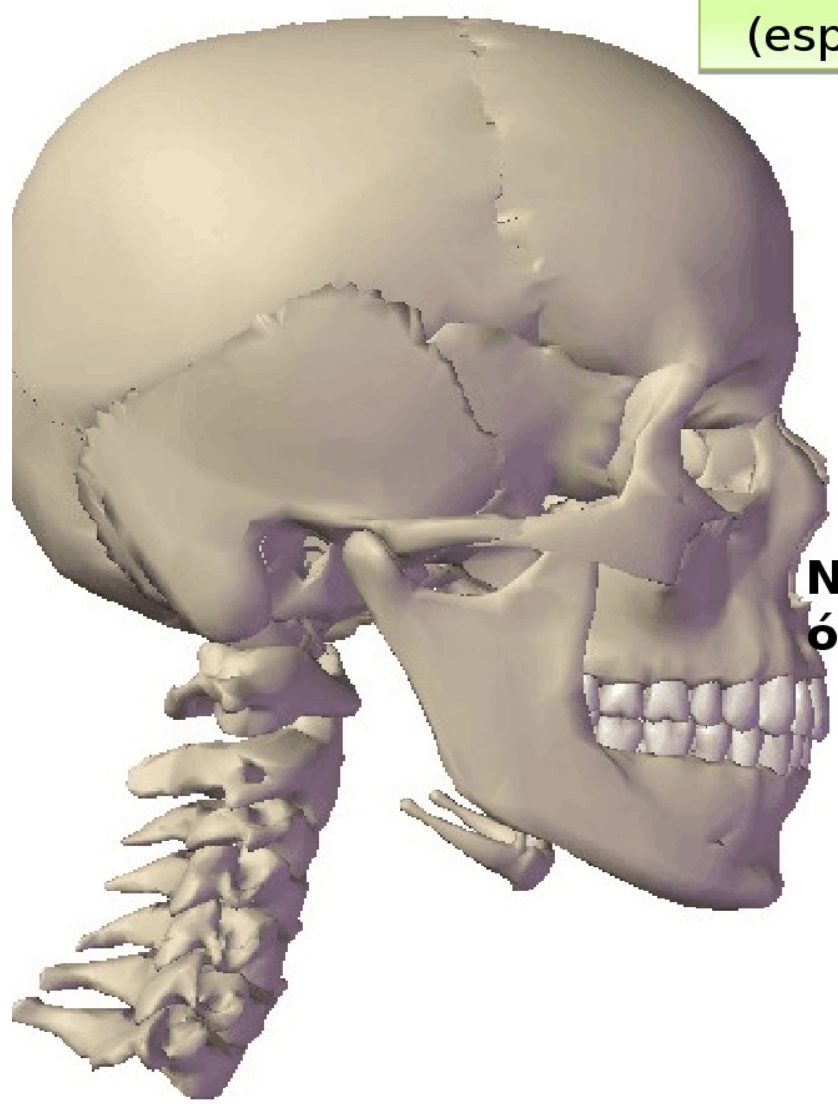
\*la abertura del ángulo es de 130 a 135 grados.



Esqueleto de la cabeza

Cráneo  
(neurocráneo)

Cara  
(esplacnocráneo)



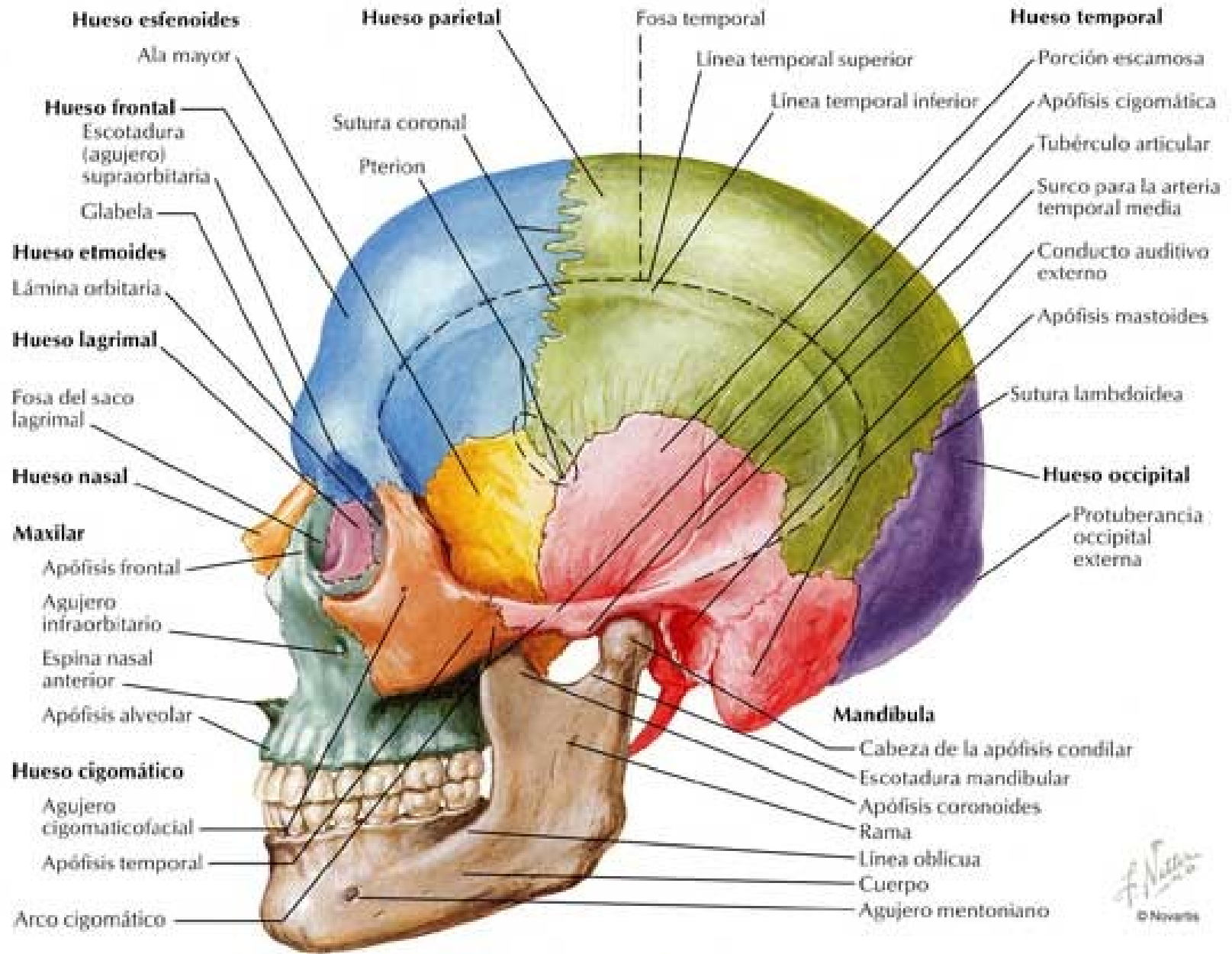
Angulo esfenoidal  
(Virchow - Welcker)



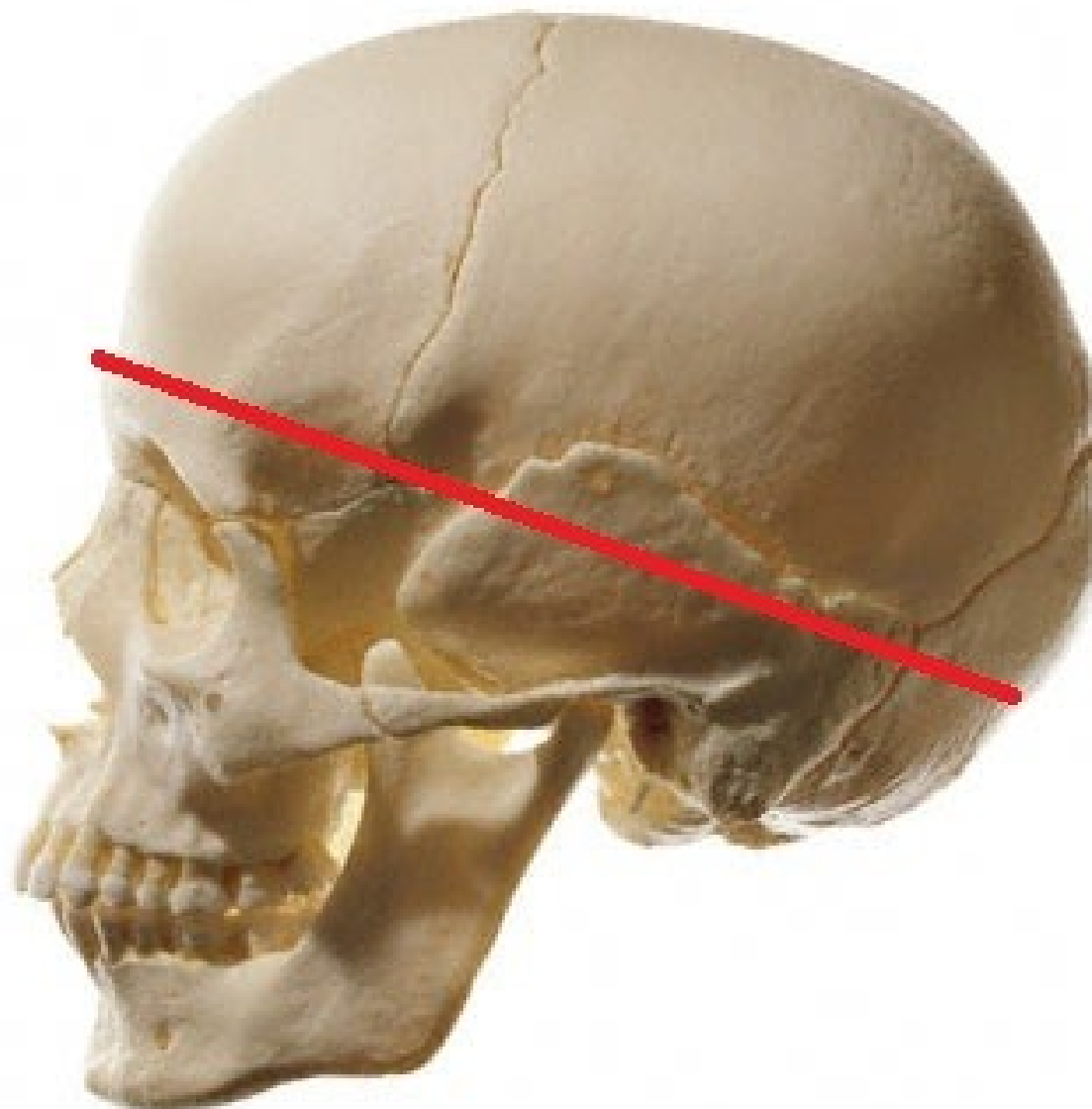
# Neurocráneo

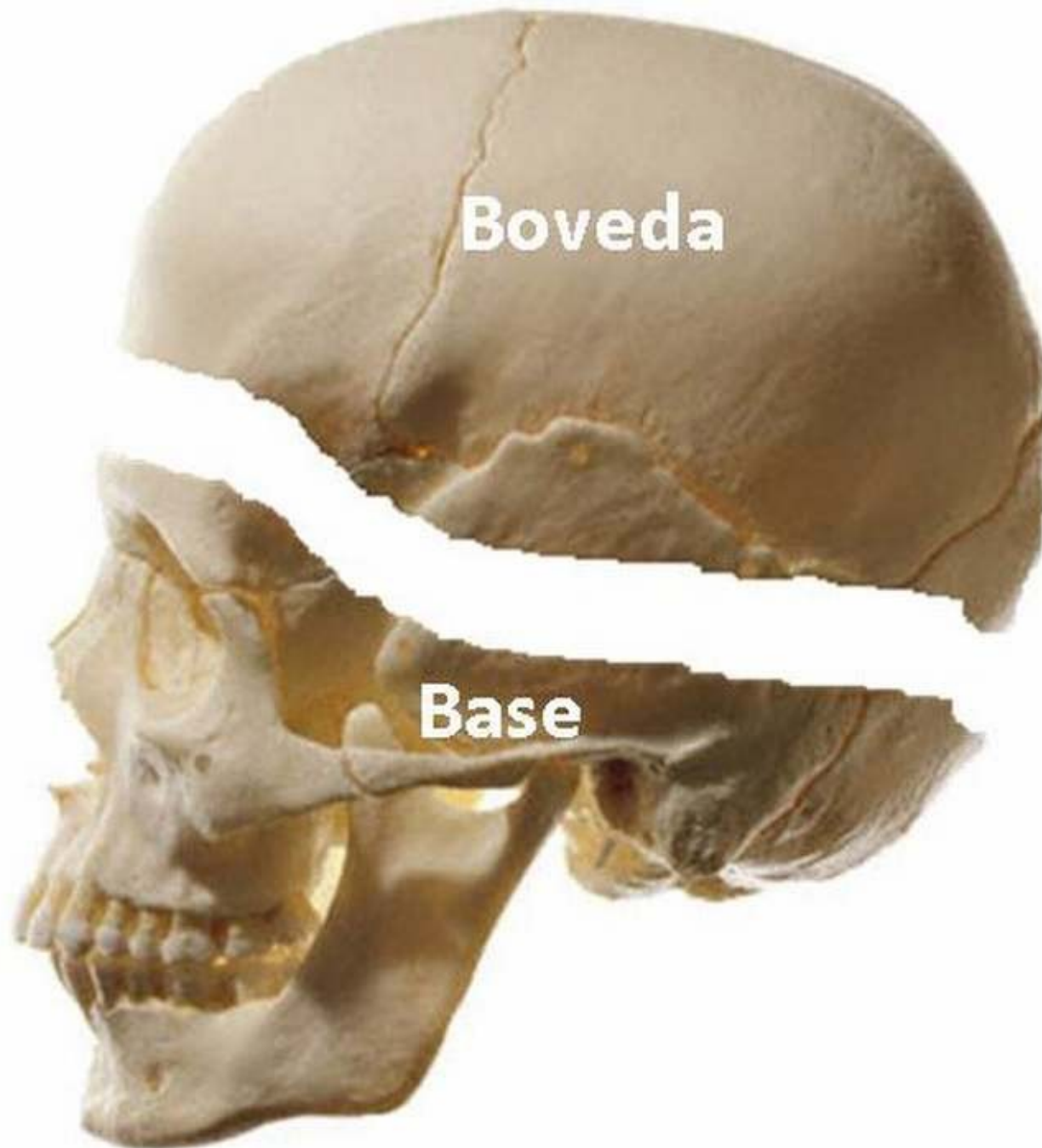
- Se divide en calota y base de cráneo. Ambas están separadas por un plano oblicuo hacia abajo y atrás que forma con el plano horizontal un ángulo de 20 a 25 grados. El plano pasa por:
  - \* **Ofrión** (por encima de la glabella) hacia adelante.
  - \* los puntos **Pterión** (zona de reunión a cada lado, del frontal, parietal, esfenoides y temporal)
  - \* **Inión** (correspondiente a la protuberancia occipital externa).
- Está compuesto por: frontal (1), parietales (2), temporales (2), occipital (1), etmoides (1) y esfenoides (1).





F. Navarro  
© Novartis

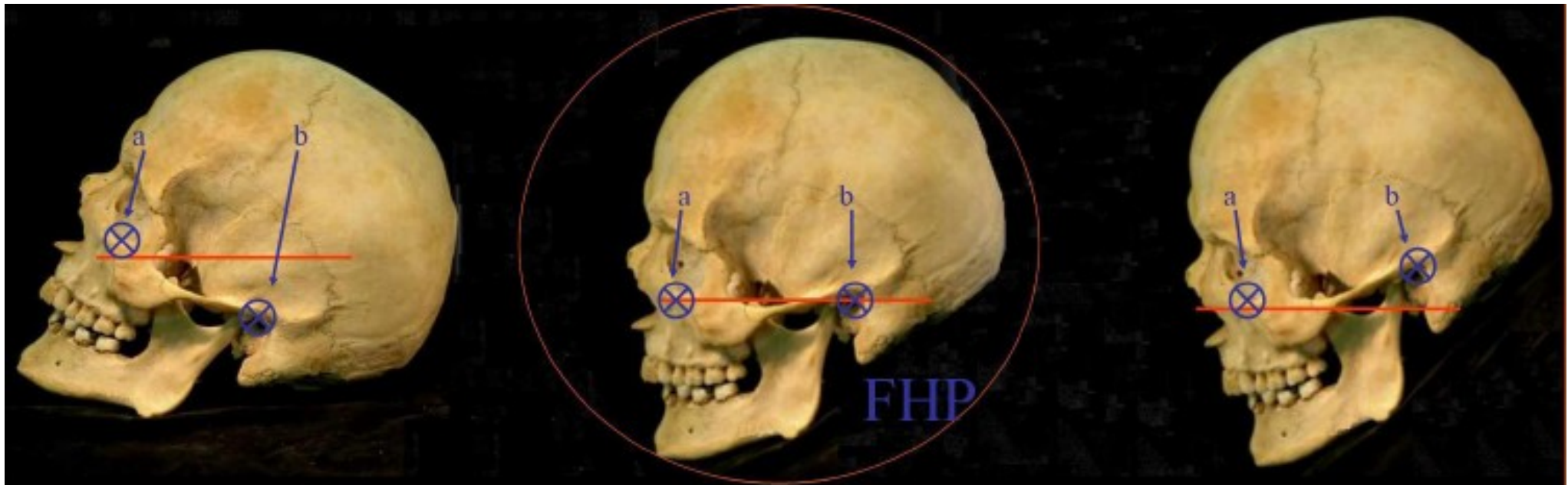




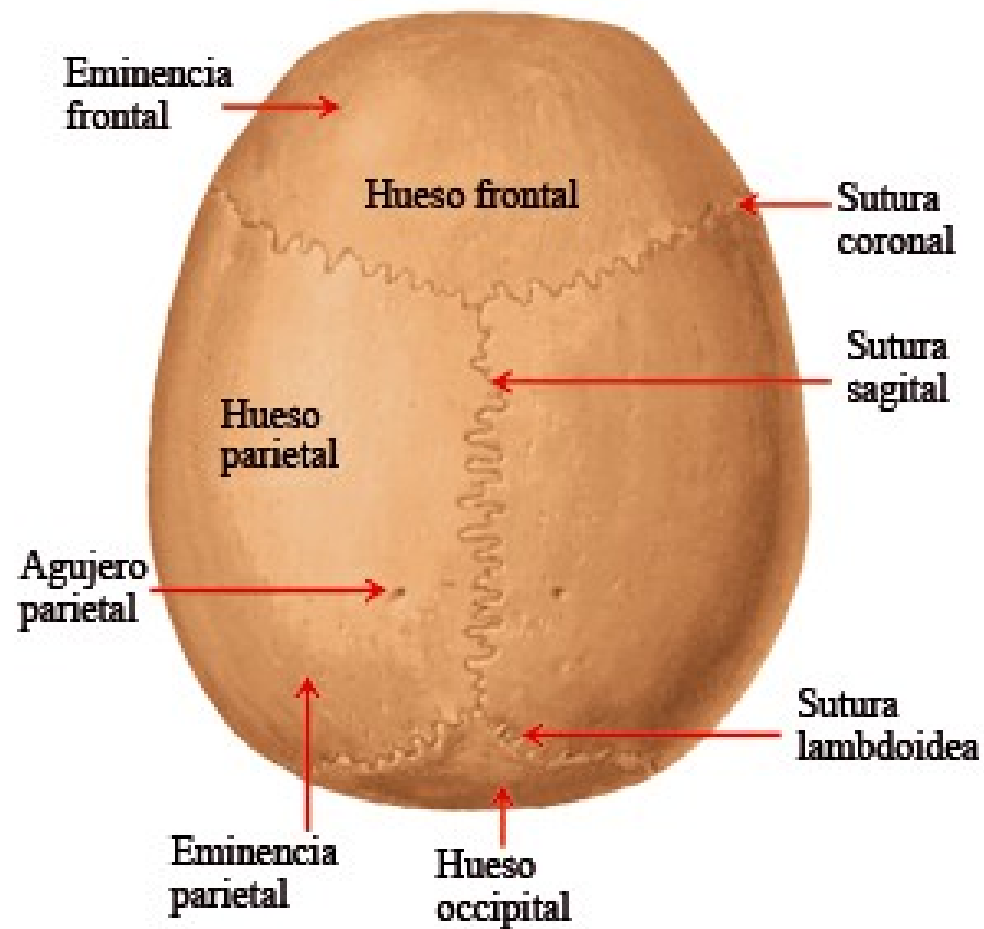


# Plano Horizontal de Frankfurt

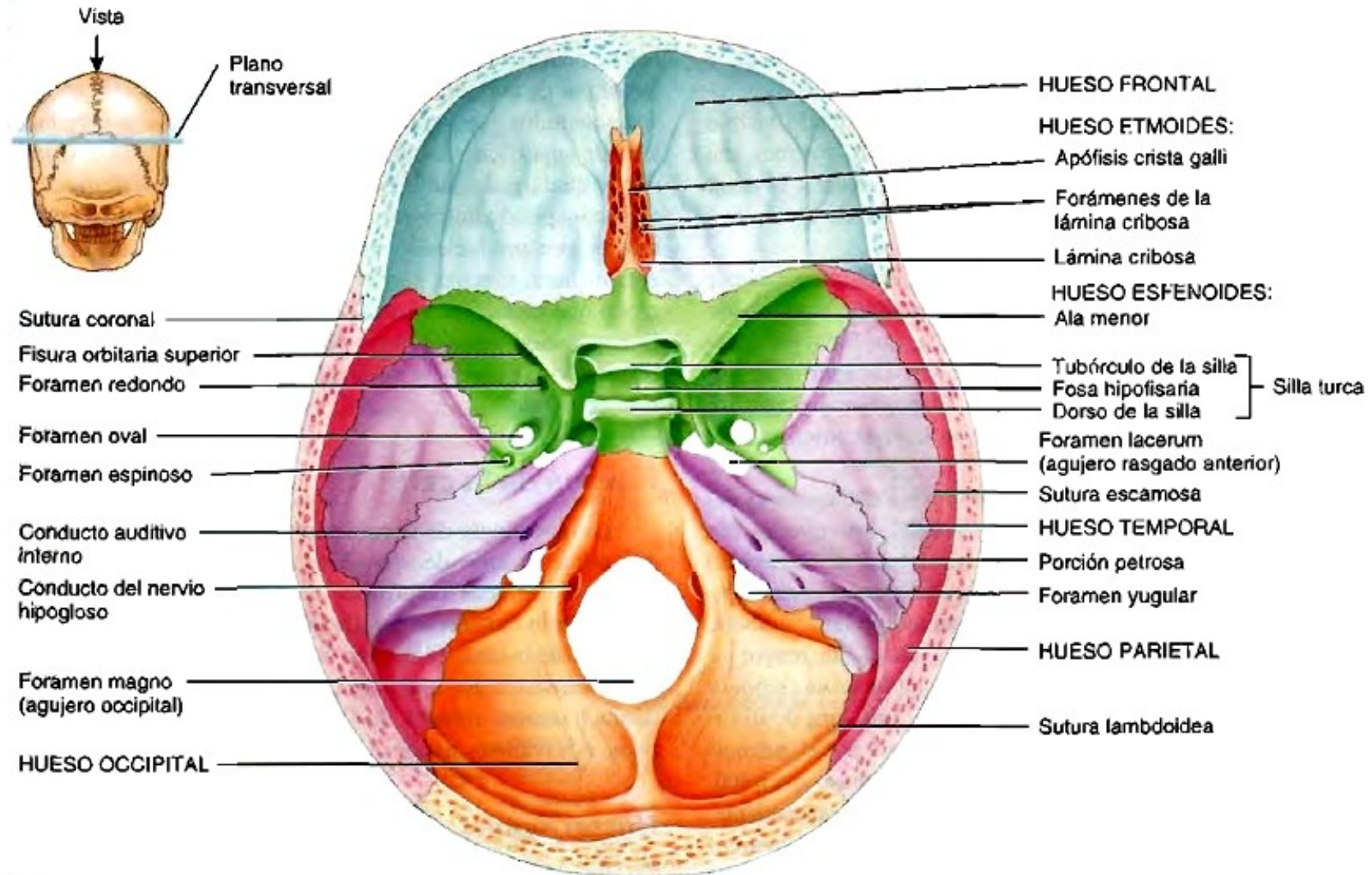
- Se usa para orientar anatómicamente el cráneo.
- Este plano se define con 3 puntos osteométricos:
  - **Porion** (punto más alto del margen del meato auditivo externo) derecho e izquierdo
  - **Orbitale** (punto más bajo del margen orbital).



# Calota



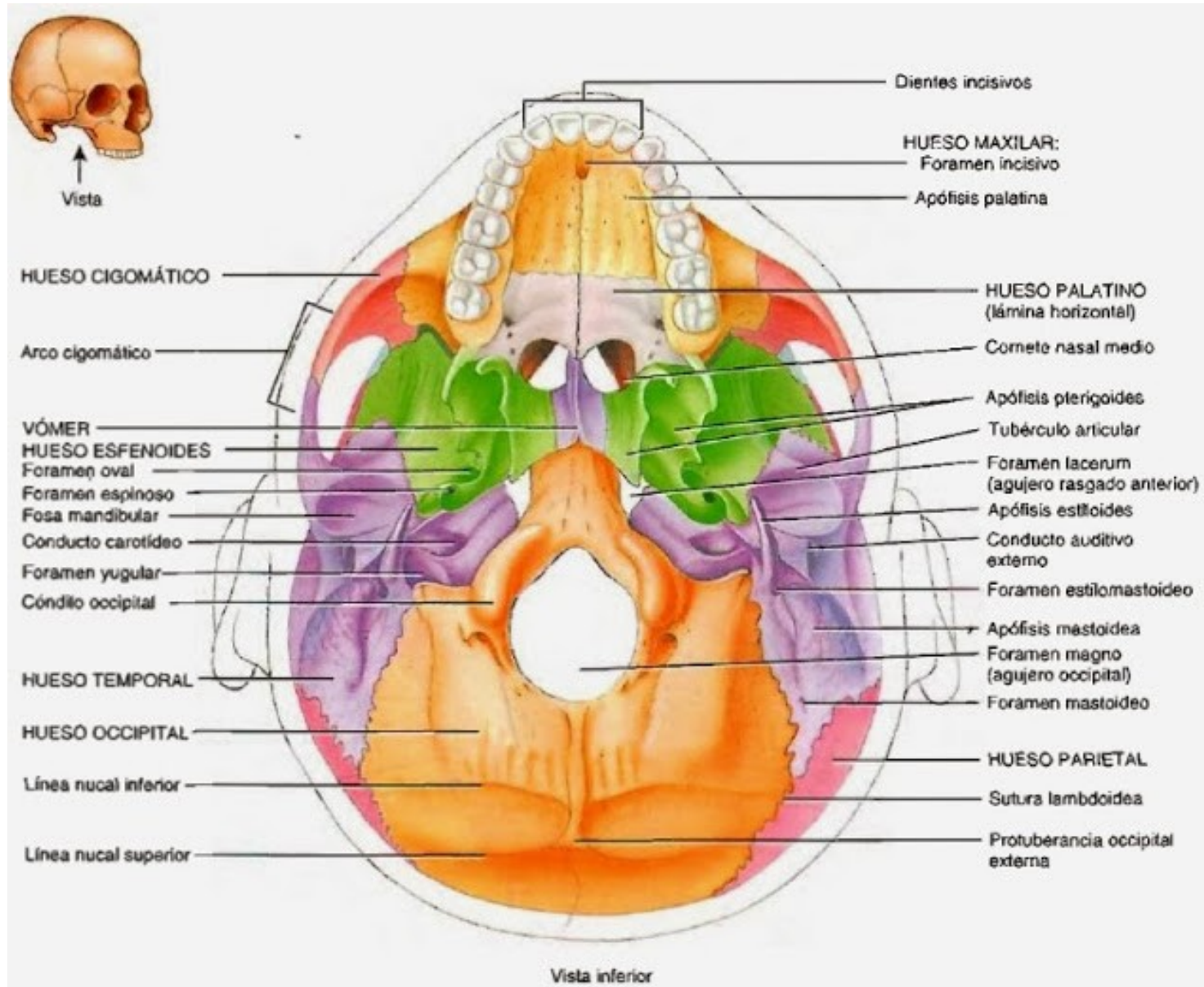
# Base de cráneo: endocráneo



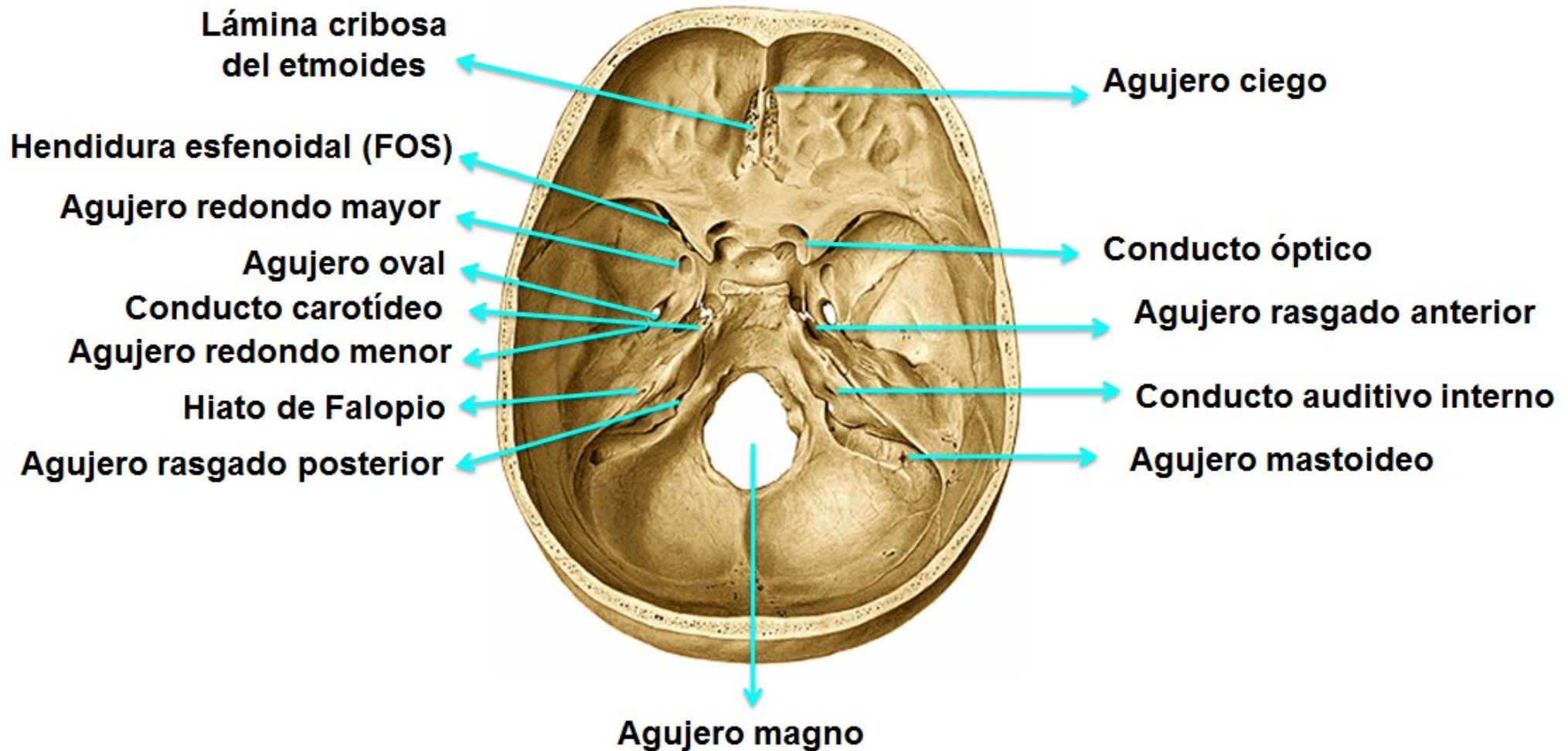
VISTA SUPERIOR DEL HUESO ESFENOIDES EN LA BASE DEL CRÁNEO



# Exocráneo



# Agujeros de la base de cráneo







# Agujeros

- **Conducto óptico:** 2do par craneano y arteria oftálmica.
- **Hendidura esfenoïdal:** pares craneanos III, IV, VI y la 1era rama del V (rama oftálmica), más la vena oftálmica.
- **Agujero redondo >:** 2da rama del V (maxilar superior).
- **Agujero oval:** 3era rama del V (maxilar inferior) y arteria meníngea menor.
- **Agujero redondo <:** arteria meníngea media.
- **Conducto carotídeo:** arteria carótida interna.

- **Agujero occipital:** por el pasan el bulbo raquídeo, las arterias vertebrales, arterias espinales anterior y posterior, la raíz espinal del nervio espinal, ramas ascendentes del nervio hipogloso y las meninges con su contenido.
- **Conducto auditivo interno:** pares VII, VII bis, VIII y arteria auditiva interna.
- **Agujero rasgado posterior:** pares IX, X, XI, vena yugular interna y arteria meníngea posterior.
- **Agujero condíleo anterior:** (o del hipogloso): XII par craneano.

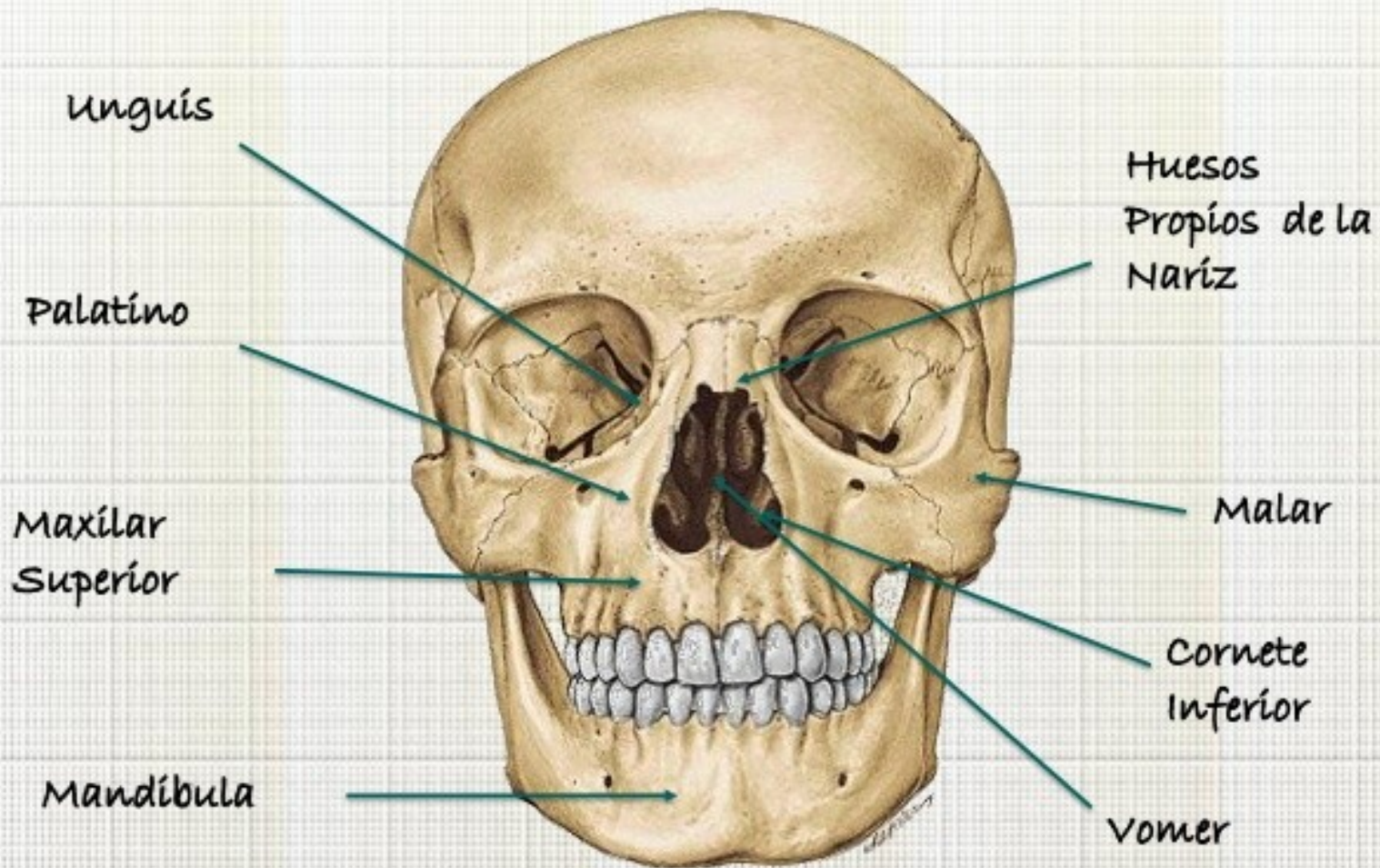


# Huesos de la cara

- El esqueleto de ella cara se sitúa debajo de la mitad anterior del cráneo.
- Se divide en 2 partes:
  - Una superior formada por 13 huesos (los maxilares superiores, los unguis, los palatinos, los cornetes inferiores, los huesos propios de la nariz y los malares).
  - Una inferior constituída por el maxilar inferior.



# HUESOS DE LA CARA



# Maxilar superior

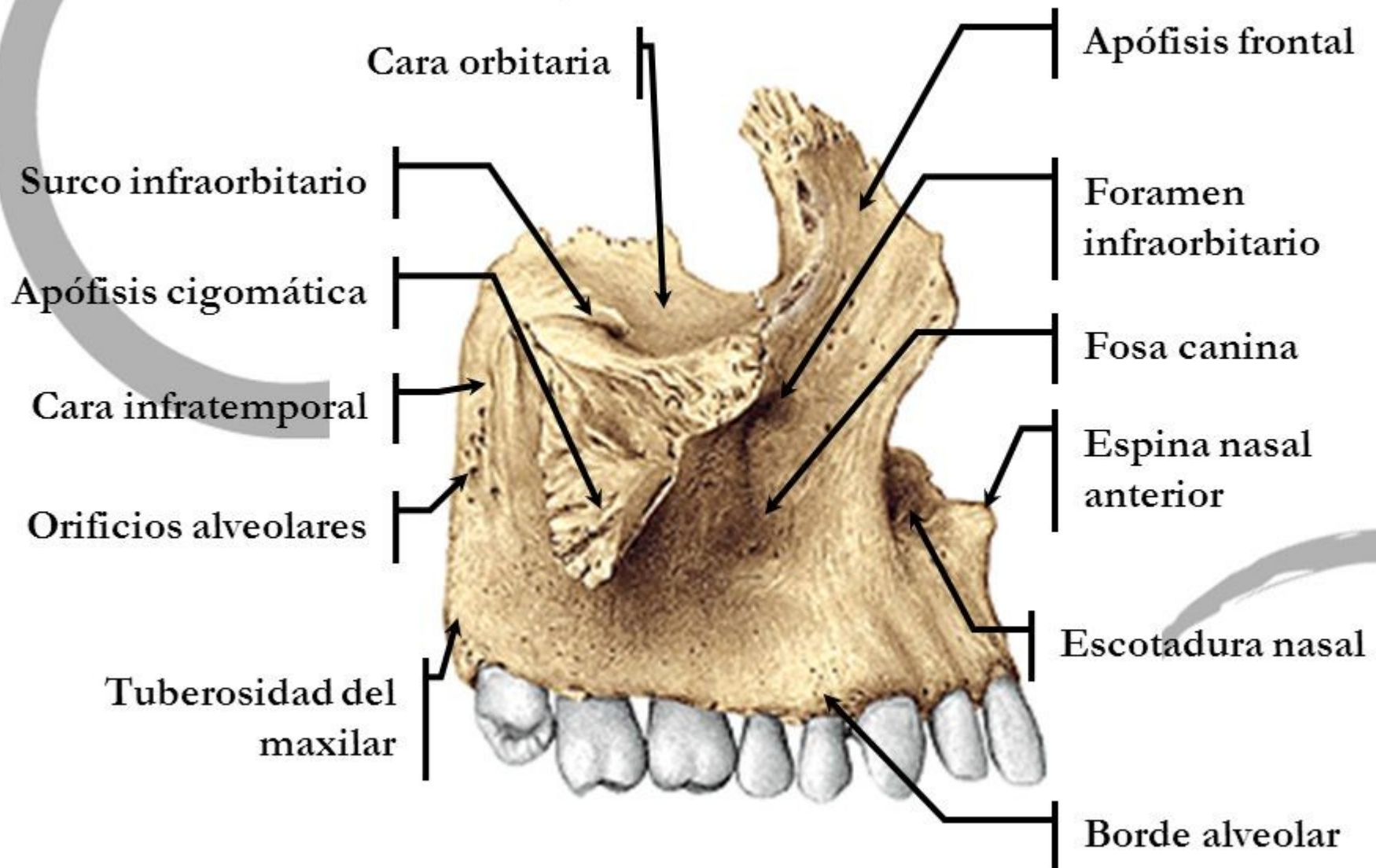
- Ubicación: abajo el borde que aloja los dientes, adentro la concavidad de ese borde, atrás la extremidad más gruesa.
- Situado por encima de la cavidad bucal por debajo de la cavidad orbitaria y de la cavidad nasal. Forma parte de las paredes de esas cavidades.
- Articula medialmente con el maxilar contralateral.
- Contiene el seno maxilar.





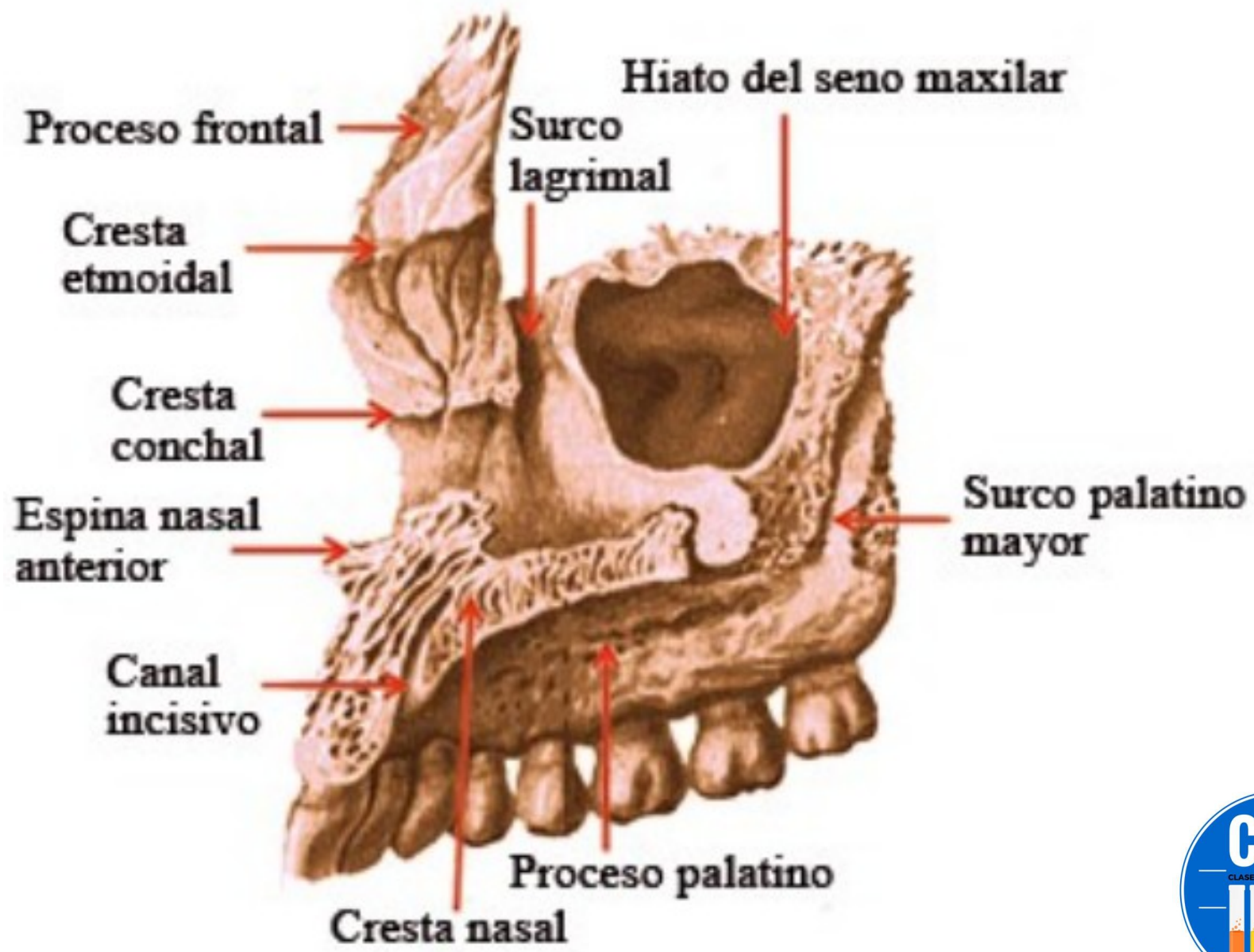
# HUESO MAXILAR

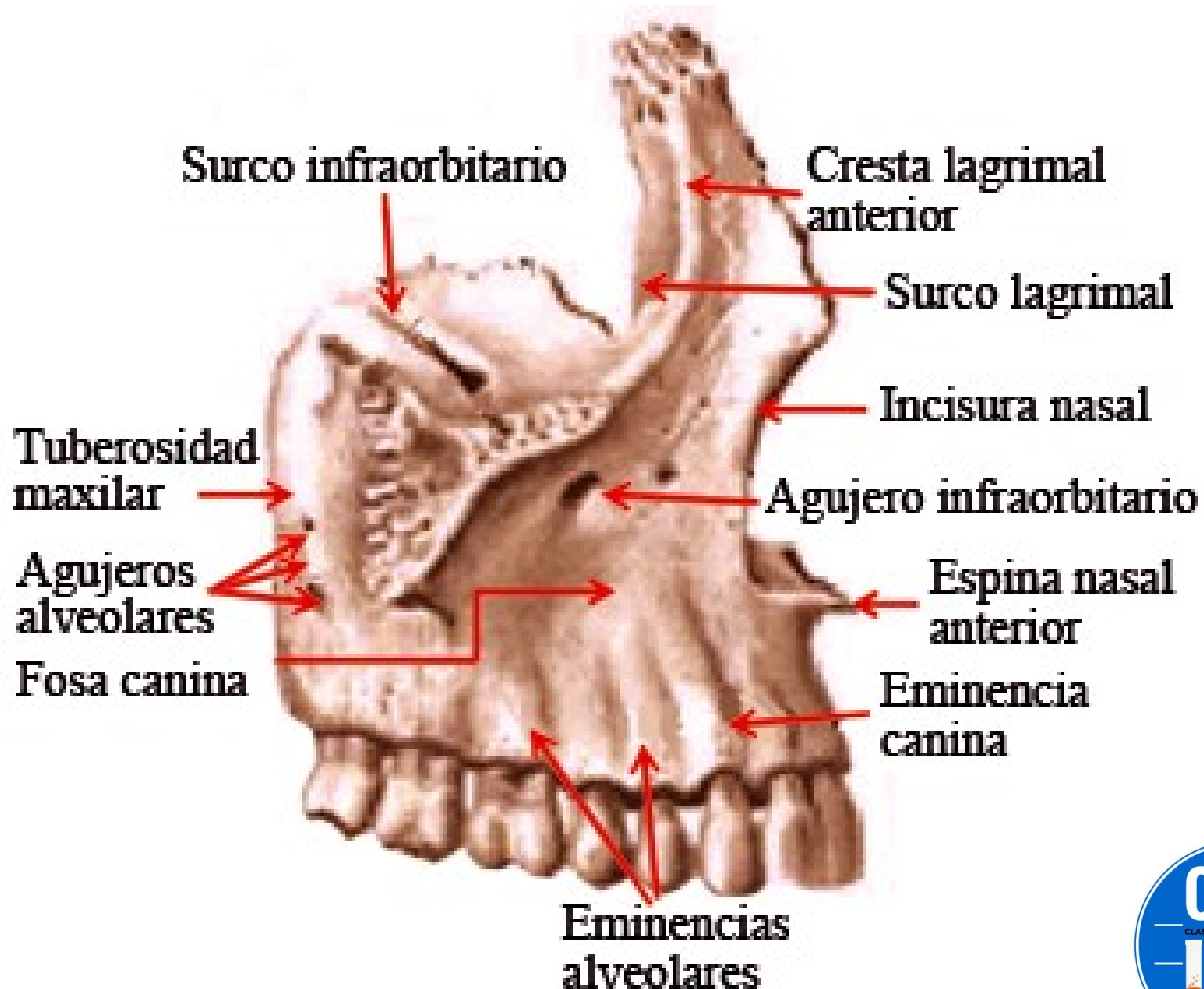
## Vista lateral

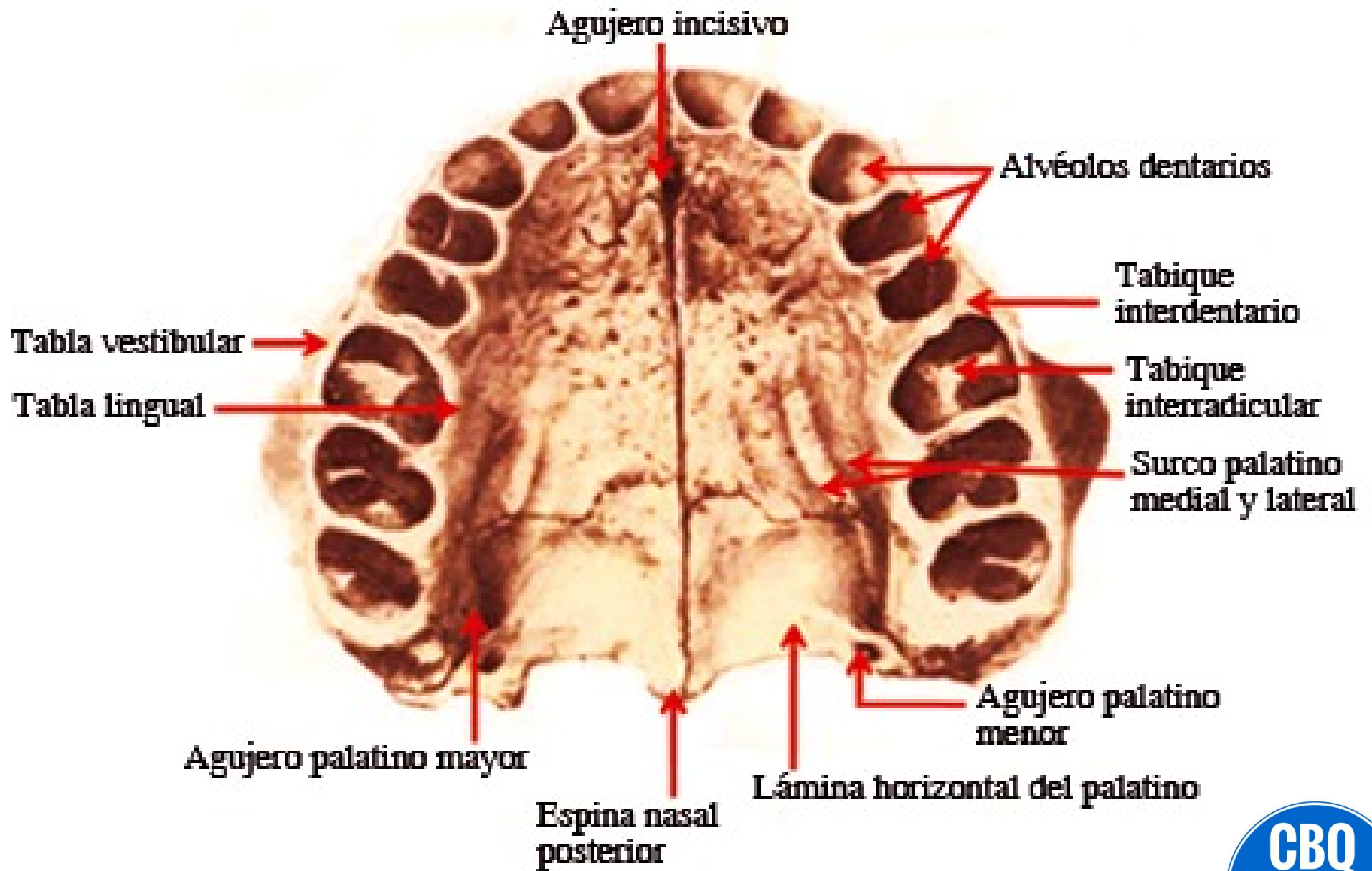

- En la **cara externa** se encuentra la apófisis piramidal o malar del maxilar superior, quien presenta en su cara superior el canal infraorbitario el cual se continúa como conducto infraorbitario, por el cual pasan el nervio y los vasos infraorbitarios.
- La **cara anterior** está en relación con las partes blandas de la mejilla. Presenta el agujero infraorbitario en donde termina el conducto infraorbitario.
- La **cara posterior** forma la pared anterior de la fosa ptérigomaxilar y de su trasfondo. Presenta la tuberosidad del maxilar superior. Presenta los orificios de los conductos dentarios posteriores, en los cuales transcurren los vasos y nervios dentales posteriores.
- En la **cara interna** se encuentra la apófisis palatina, quien articula con la apófisis contralateral y contribuye a formar el tabique que separa las fosas nasales de la cavidad bucal.
- Presenta una apófisis ascendente: la apófisis frontal.
- El seno maxilar invade toda la pirámide maxilar.



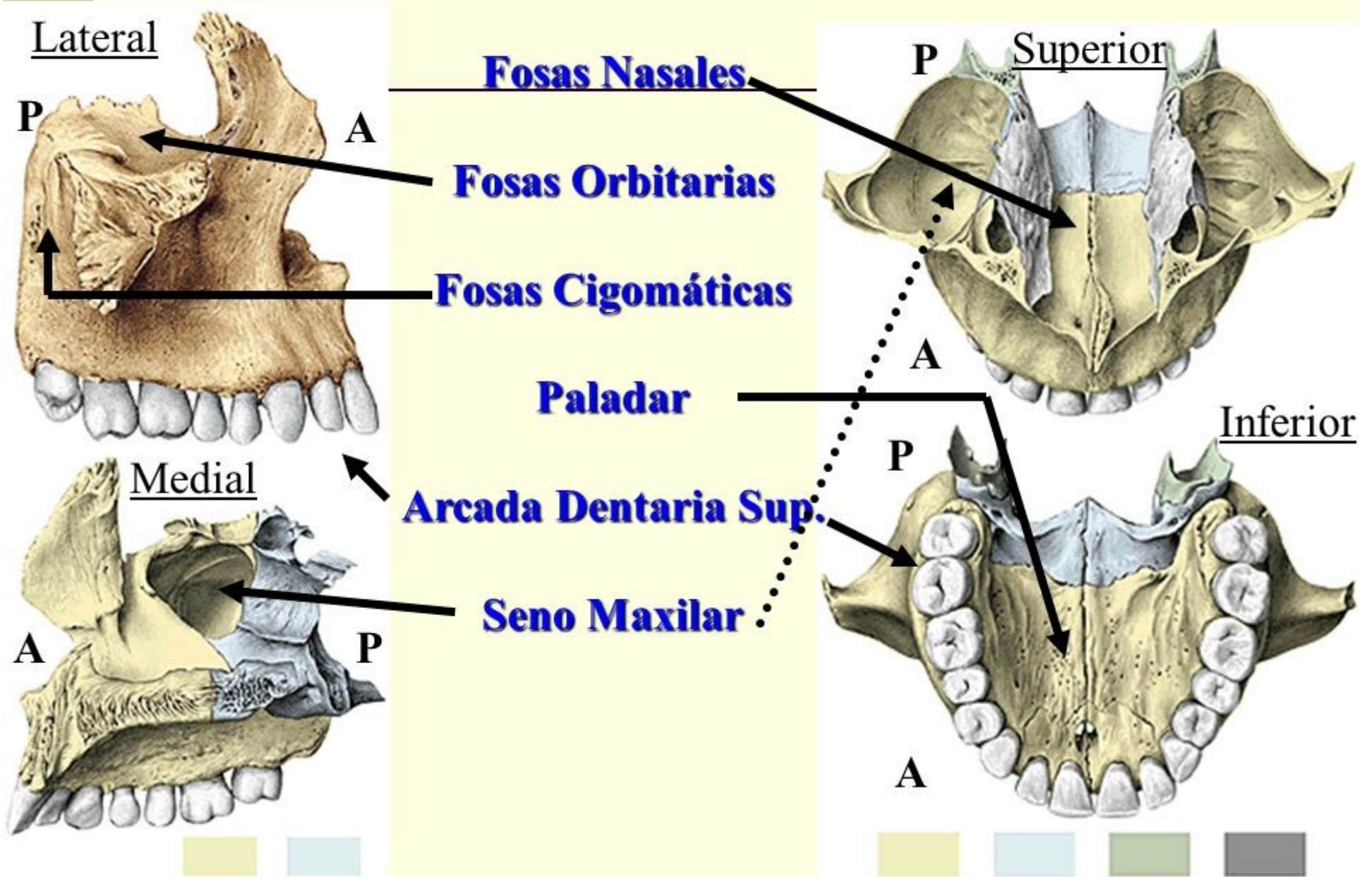




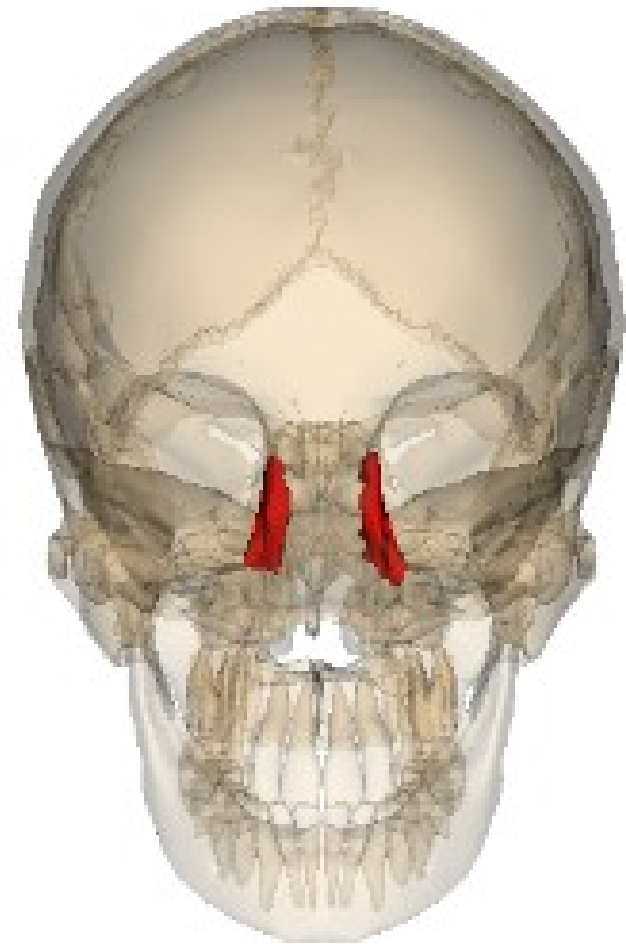
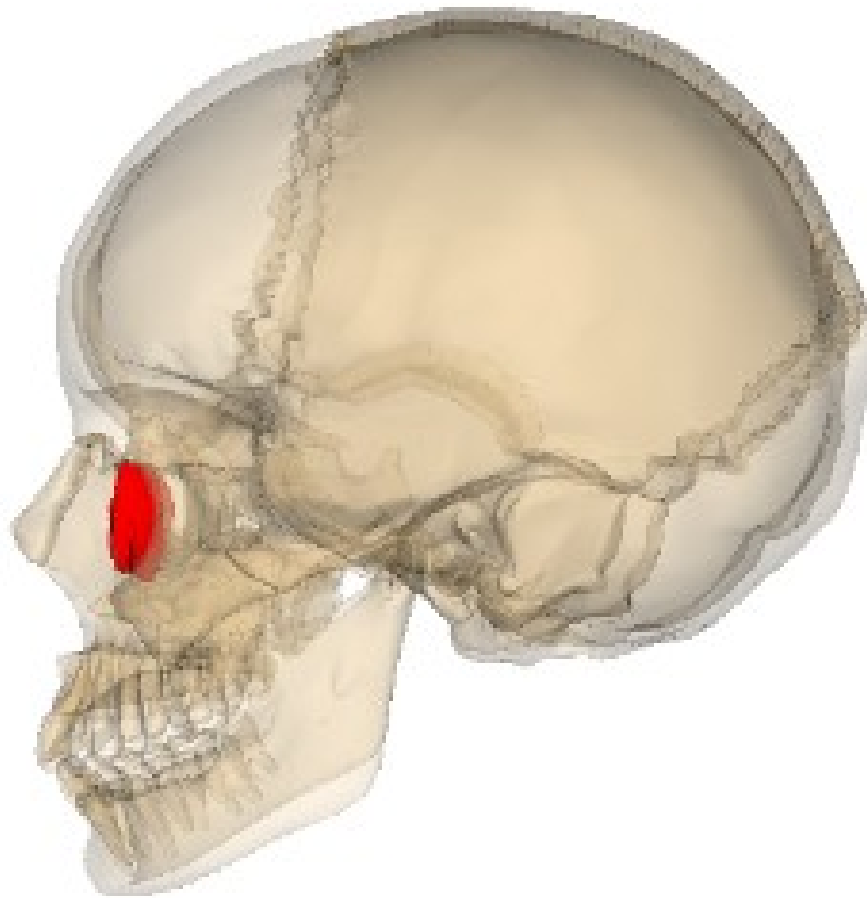




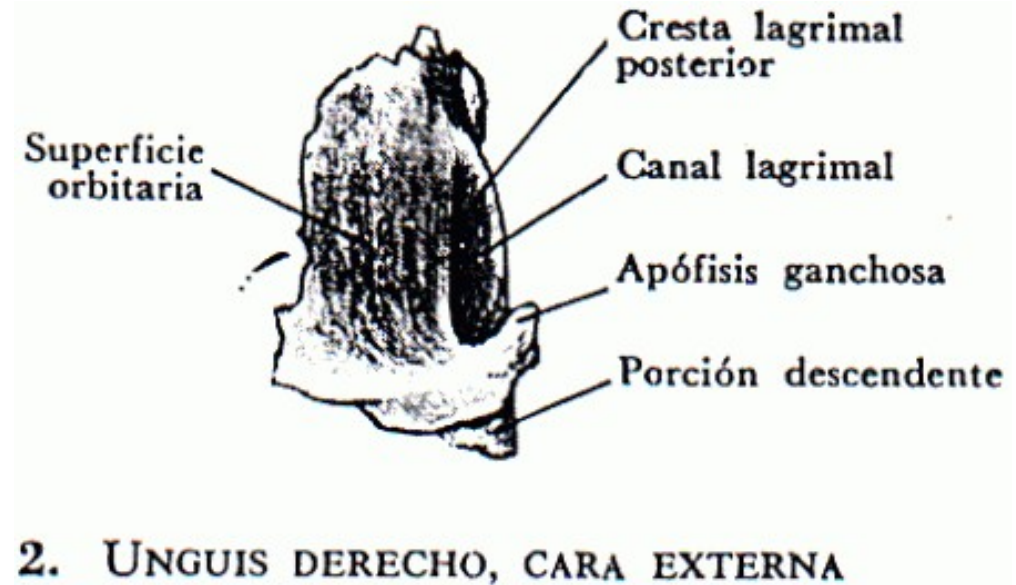
# Hueso Maxilar



# Unguis o lagrimal




- Ubicado en la pared interna de la órbita, por detrás de la rama ascendente del maxilar.
- La cara interna se corresponde a la mucosa de las fosas nasales.



# HUESO UNGUIS Ó LAGRIMAL

Borde Superior.

H. Frontal.



B. Posterior

Hueso Plano  
del Etmoides

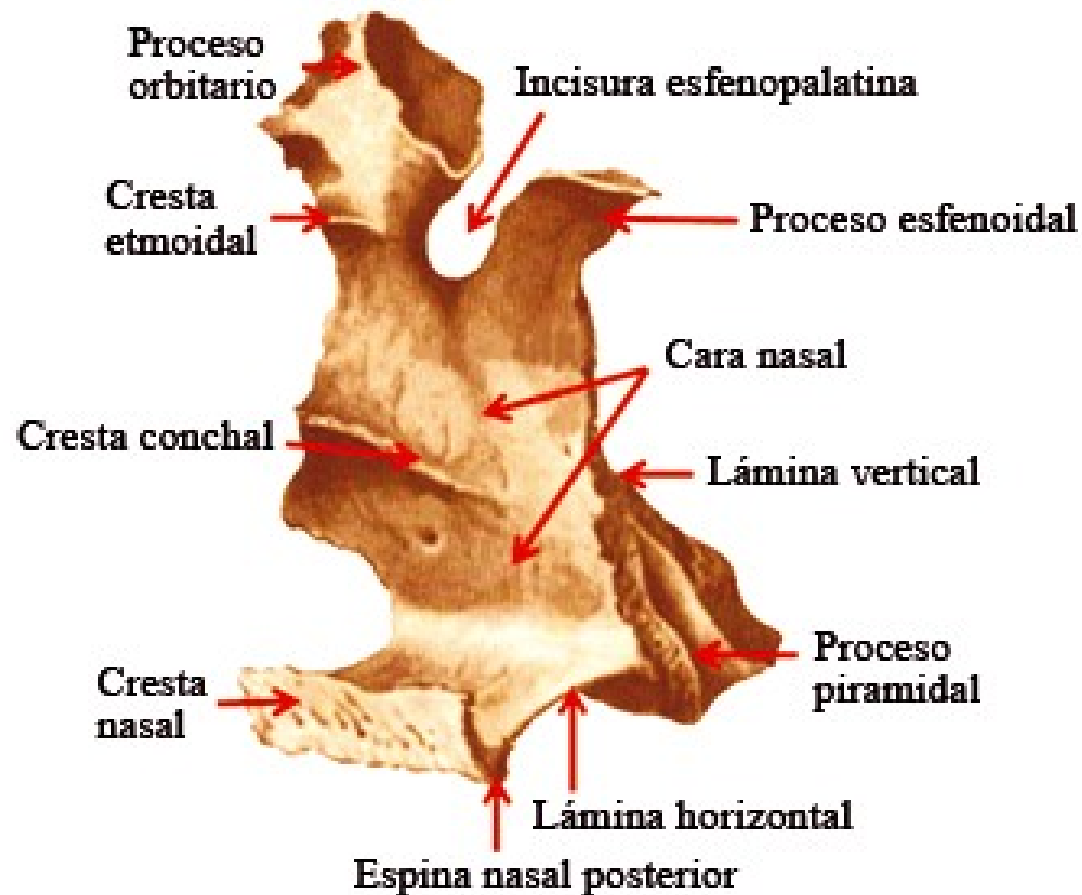
Borde Anterior.

Apófisis  
Ascendente

Borde Inferior.

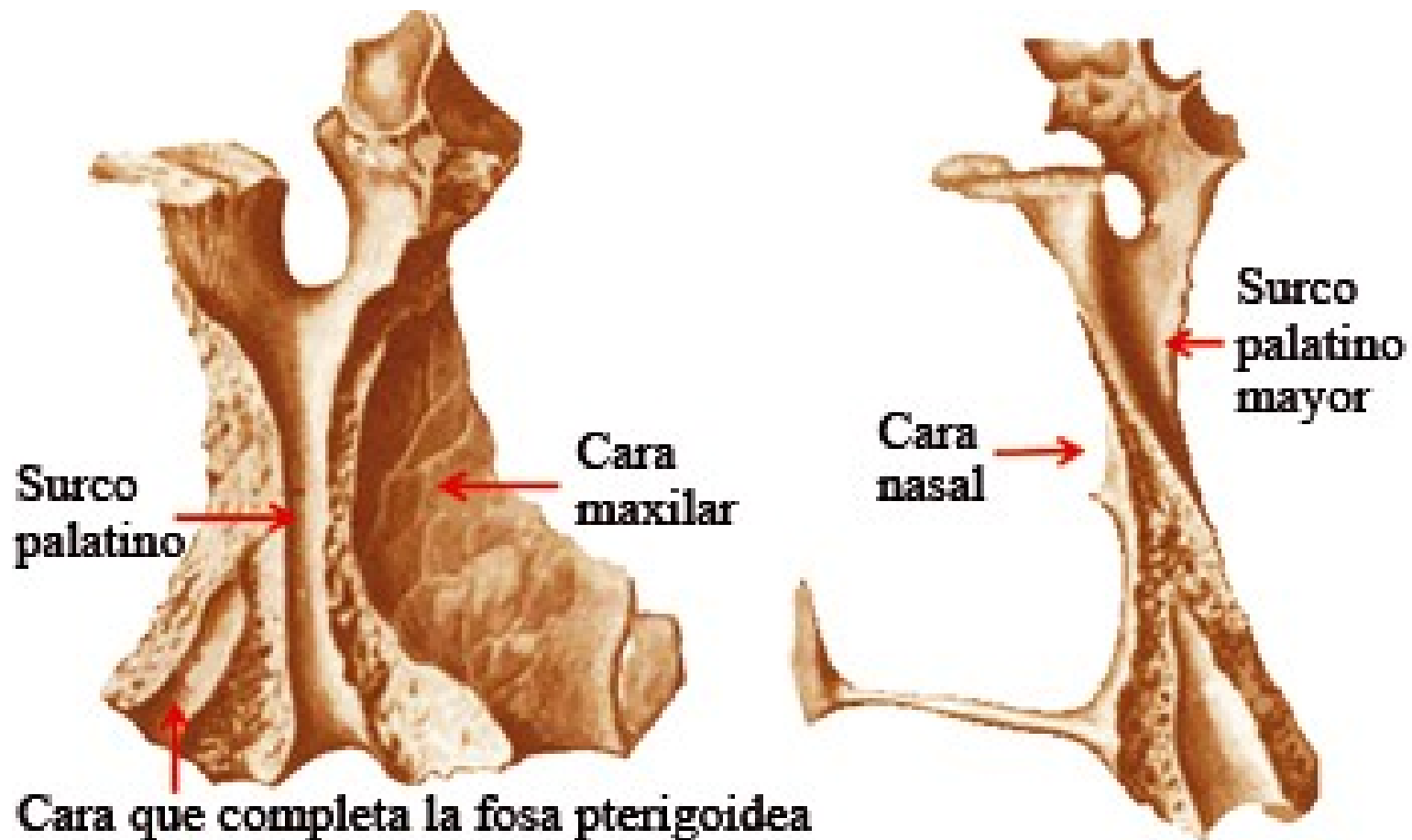
conducto nasal.

# Palatino (vista medial)





# Palatino (vista lateral)



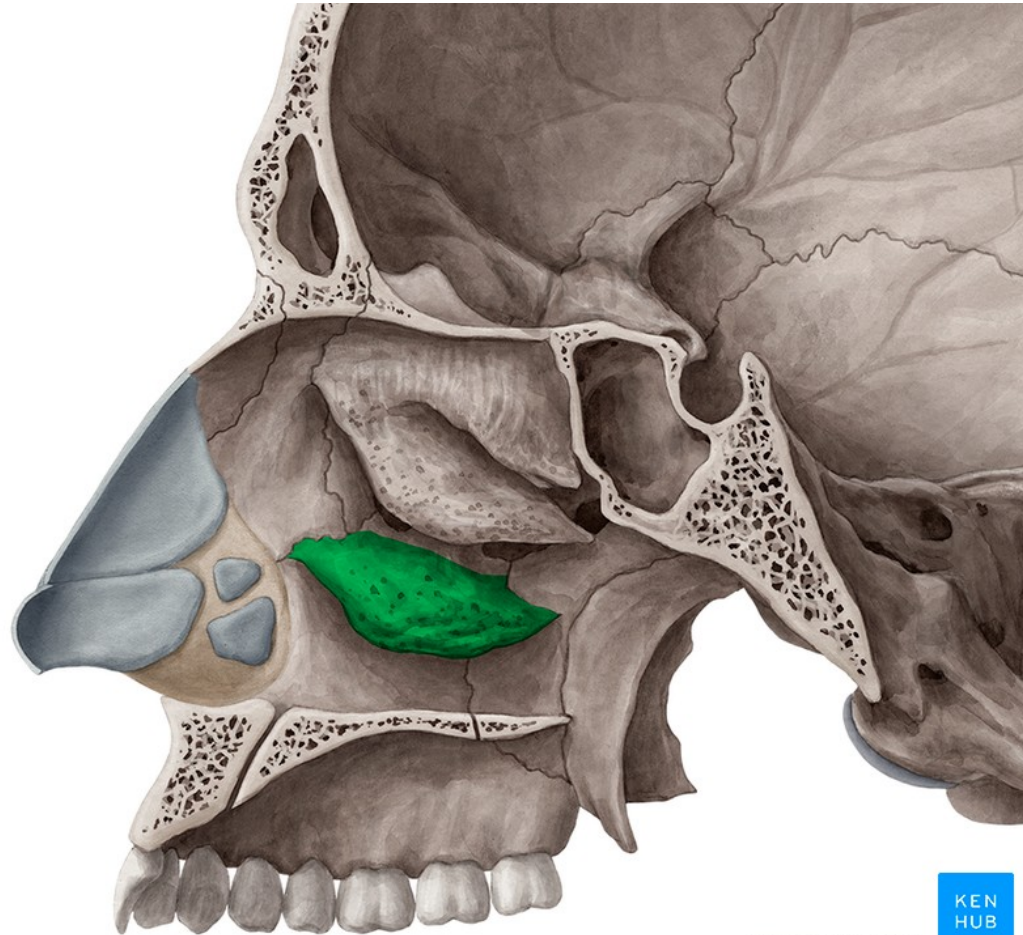


# Palatino

- Situado detrás del maxilar superior.
- Se compone de una lámina horizontal y una vertical.
- La lámina horizontal es rectangular y su cara inferior pertenece a la bóveda palatina.
- La lámina vertical por su cara interna forma parte de la pared externa de las fosas nasales.
- Presenta 2 apófisis en su borde superior: una anterior u orbitaria y otra posterior o esfenoidal. Ambas apófisis están separadas por la escotadura esfeno-palatina.

# Cornete inferior

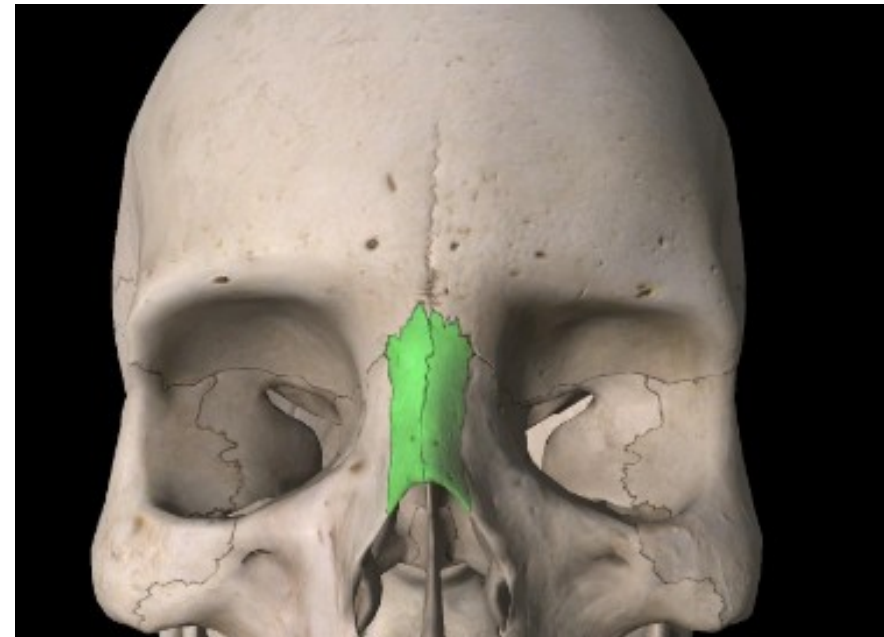
- Es una lámina ósea alargada de adelante hacia atrás, fija a la pared externa de las fosas nasales por uno de sus bordes y libre en la cavidad de las fosas nasales en todo el resto de su extensión.
- La cara interna mira hacia el tabique de las fosas nasales.
- La cara interna limita por dentro el meato inferior.
- El borde superior presenta la apófisis lagrimal, la apófisis maxilar y la apófisis etmoidal.





# Huesos nasales

- Situados a los lados de la línea media, entre las ramas ascendentes del maxilar superior y por debajo de la escotadura nasal del frontal.
- La cara posterior presenta un surco etmoidal por el cual pasa el nervio nasolobular.
- El borde superior articula con la escotadura nasal del frontal.
- El borde inferior corresponde al cartílago lateral de la nariz.
- El borde externo articula con la rama ascendente del maxilar superior.
- El borde interno articula con el borde interno del hueso nasal contralateral.



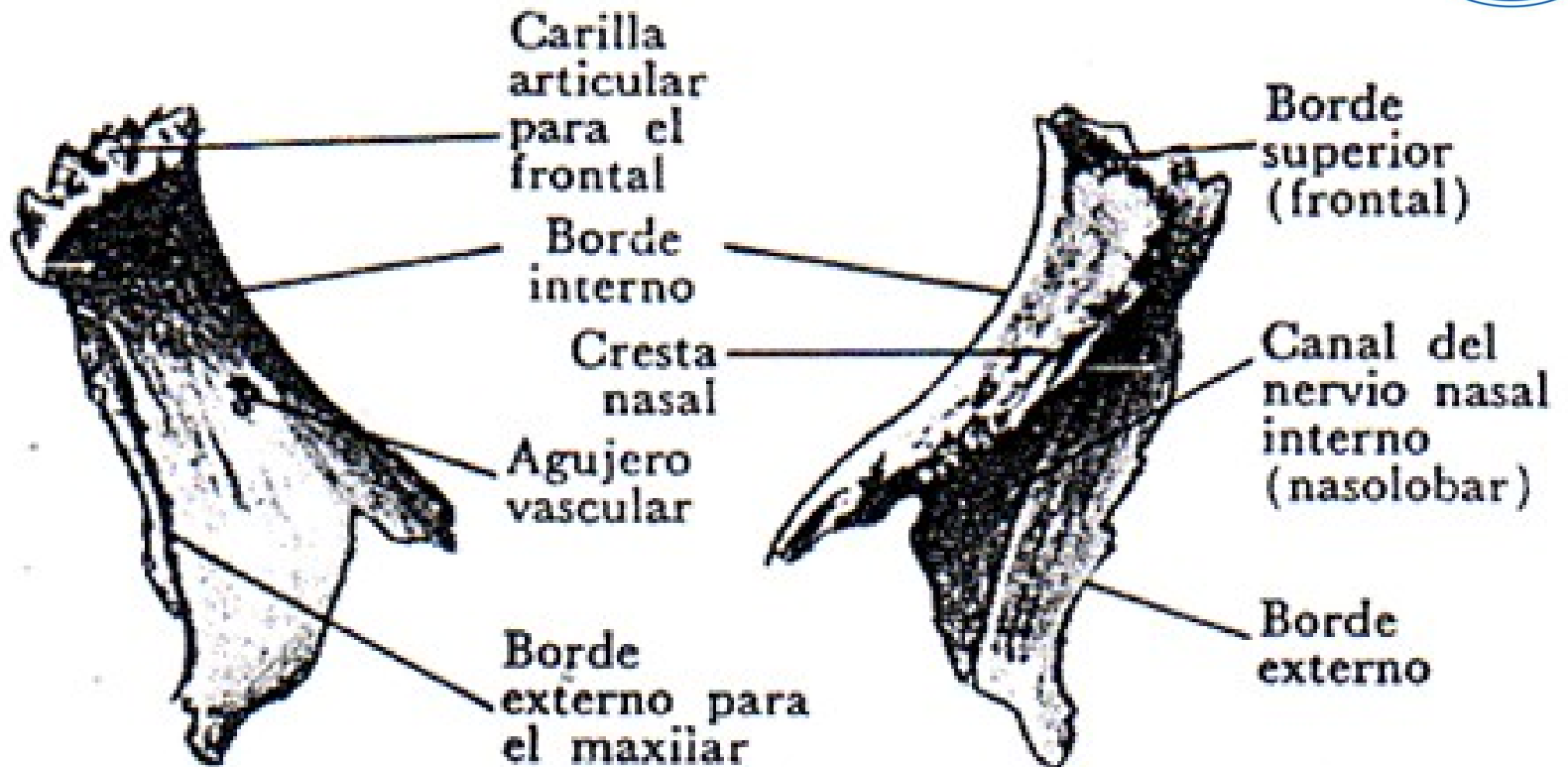
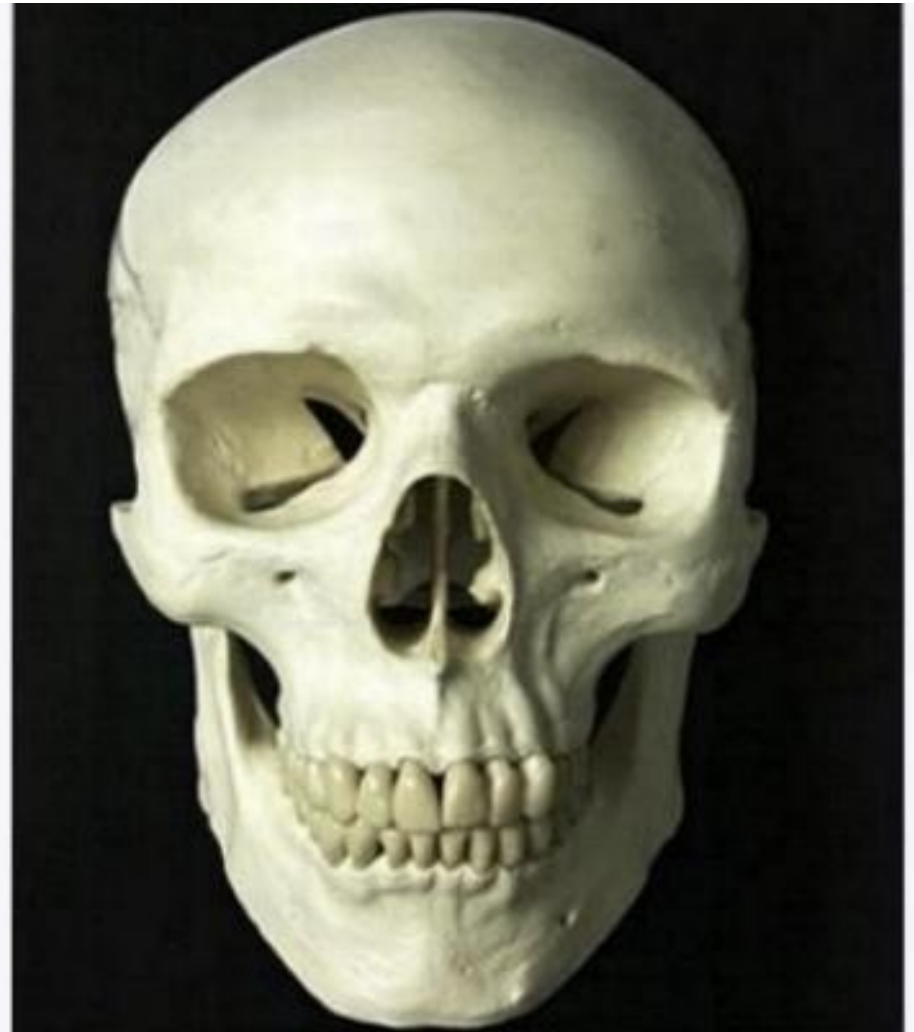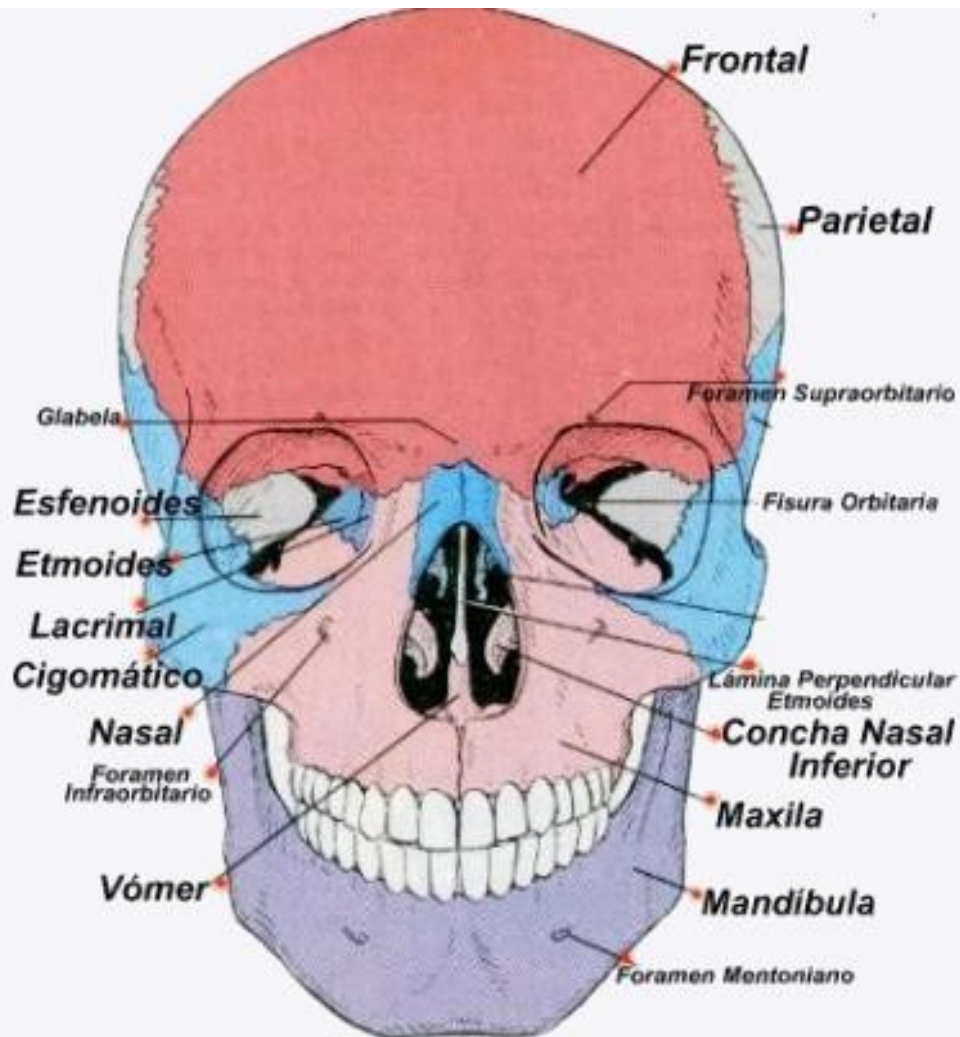
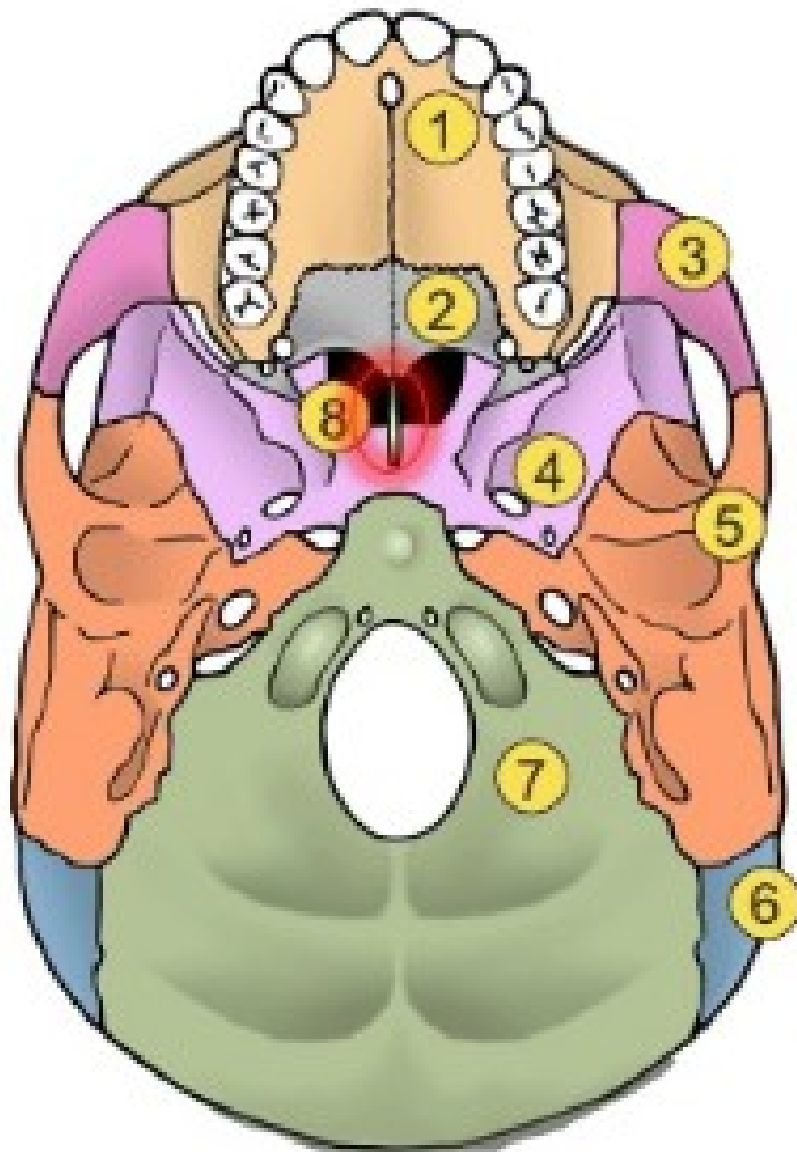


FIG. 103. HUESO PROPIO DE LA NARIZ DERECHO, CARA EXTERNA

FIG. 104. HUESO PROPIO DE LA NARIZ DERECHO, CARA INTERNA



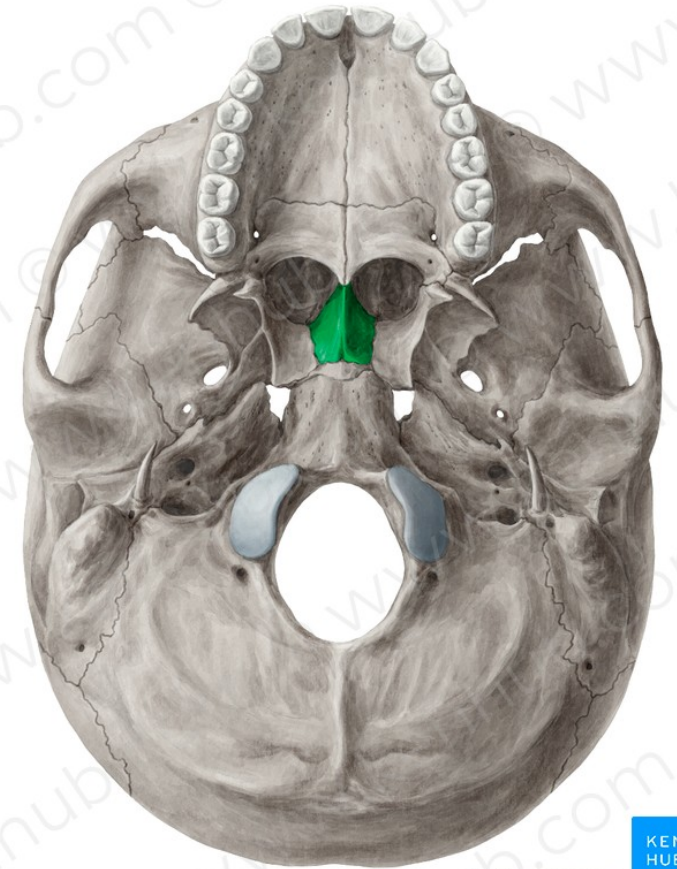


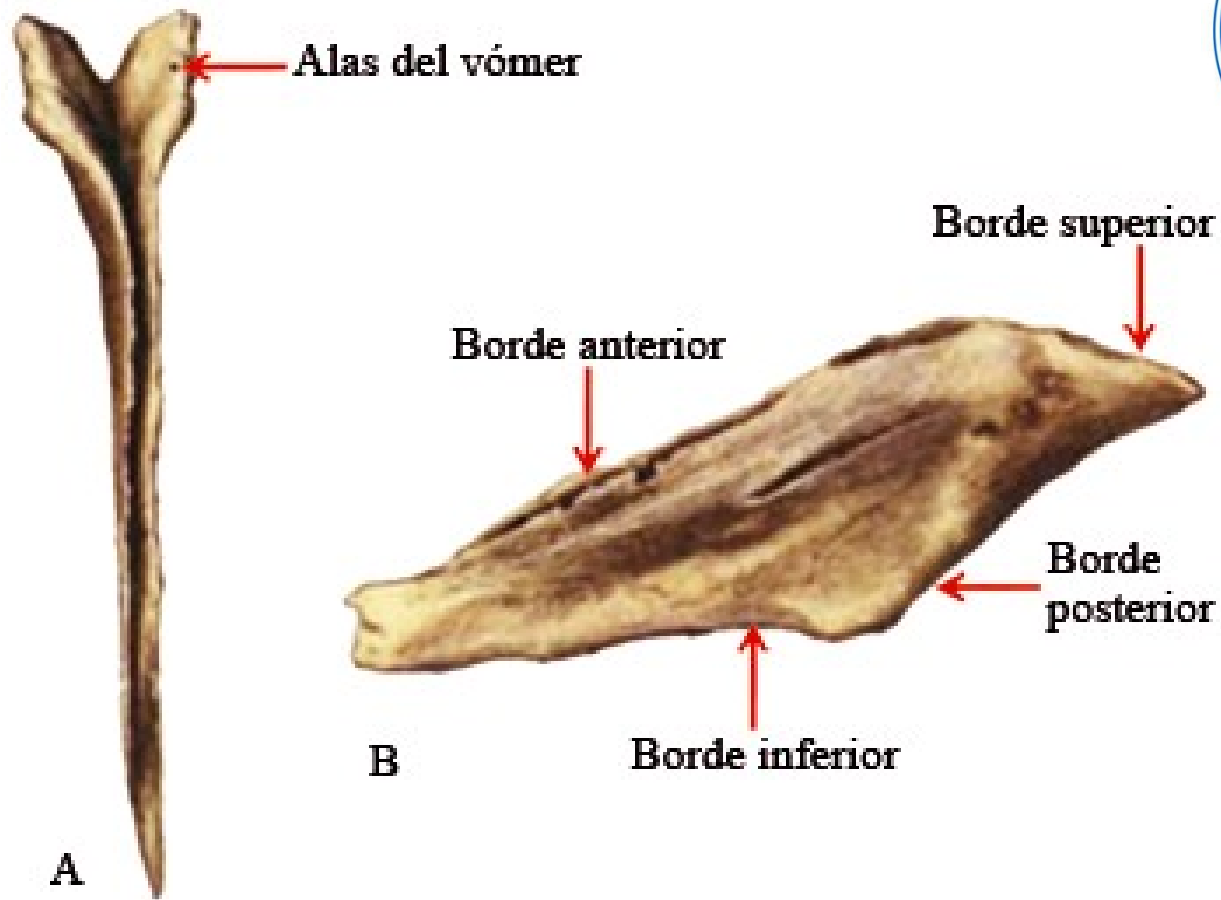


-  1. Maxilar
-  2. Palatino
-  3. Cigomático
-  4. Esfenoides
-  5. Temporal
-  6. Parietal
-  7. Occipital
-  8. Vómer

# Vómer

- Es una lámina vertical, aplanada transversalmente, situada en la parte posterior e inferior del tabique de las fosas nasales.
- El borde anterior presenta un surco para el nervio nasopalatino.
- El borde superior presenta las alas del vómer.
- El borde posterior separa los orificios posteriores de las fosas nasales o coanas, uno del otro.

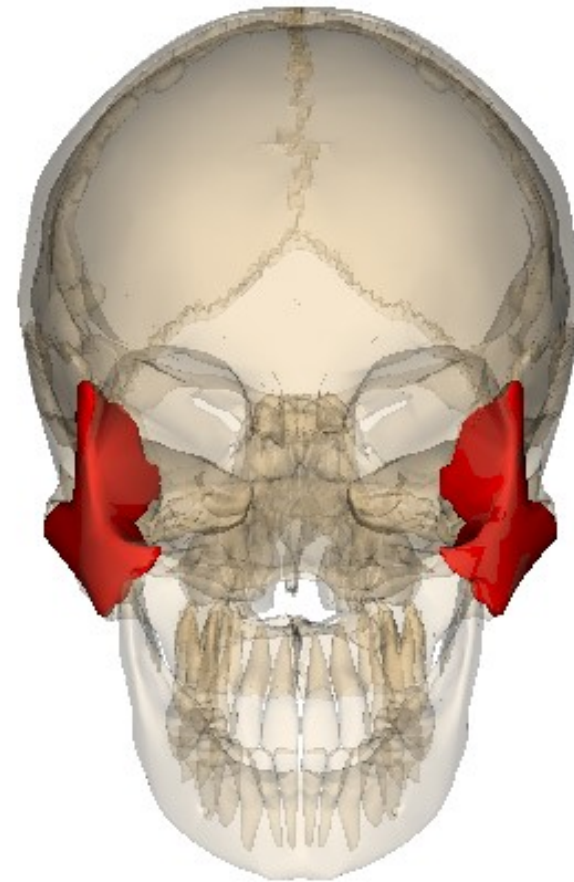
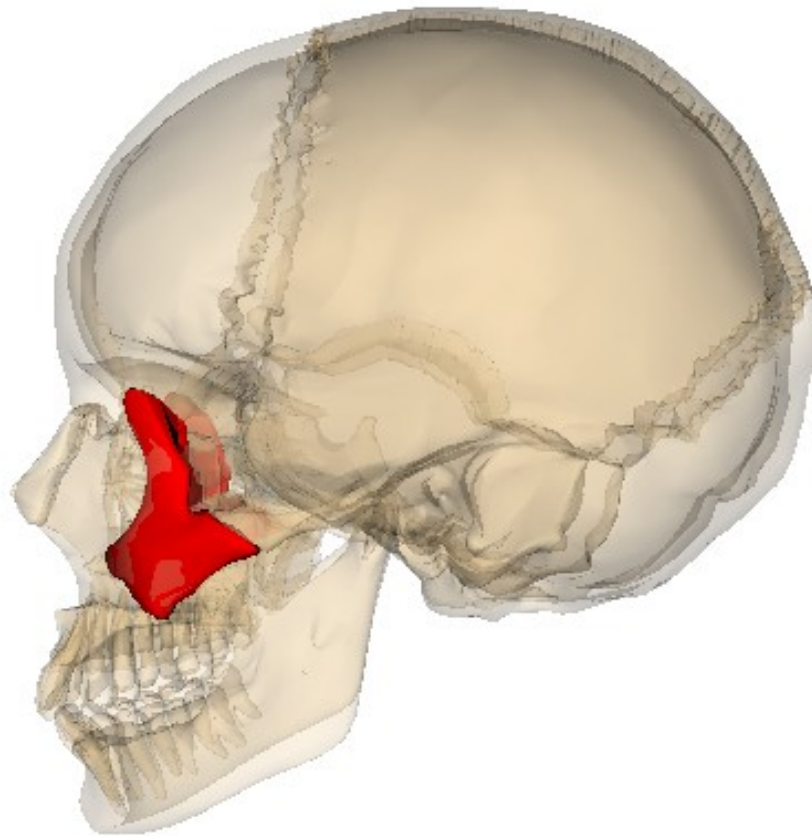




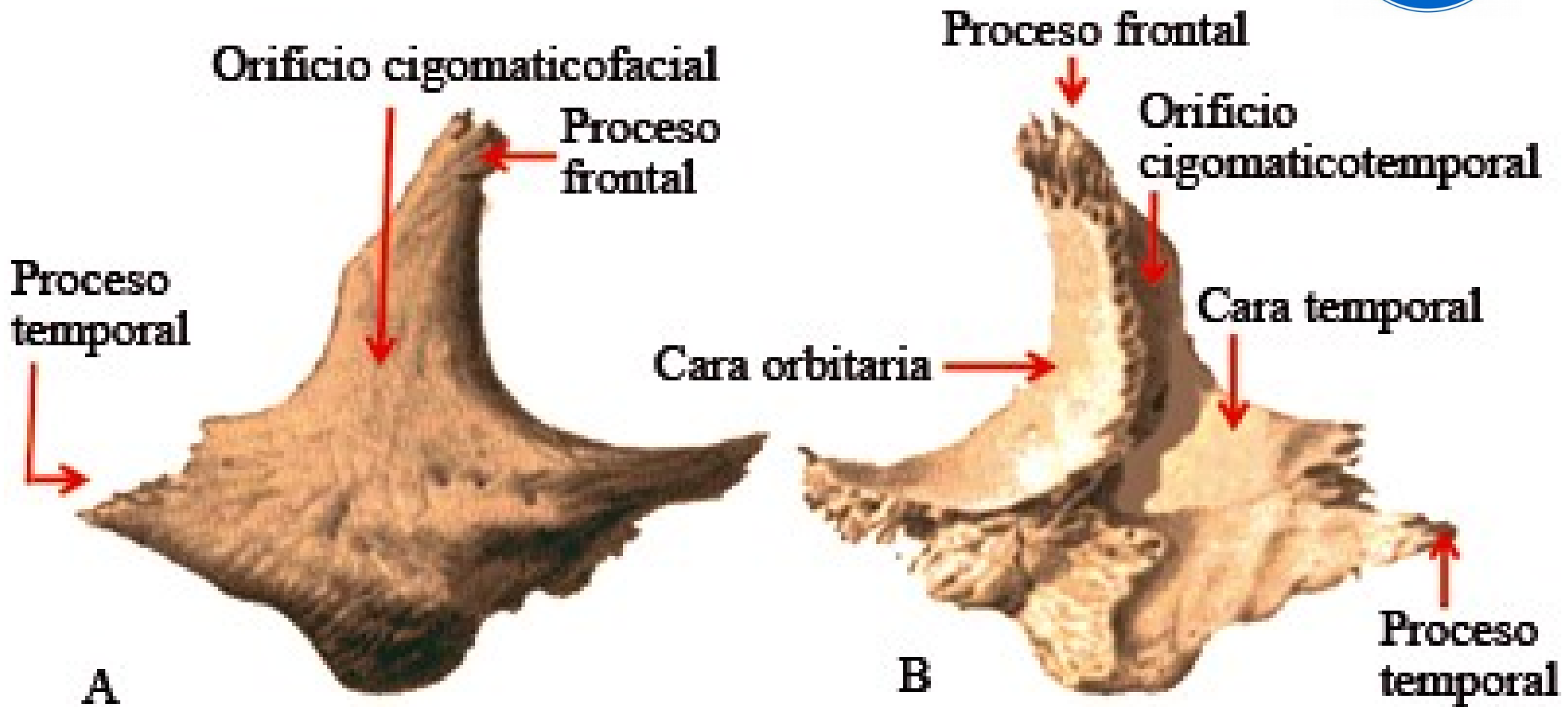
A) Vista anterosuperior.

B) Vista lateral izquierda.

# Hueso Malar o Zigomático





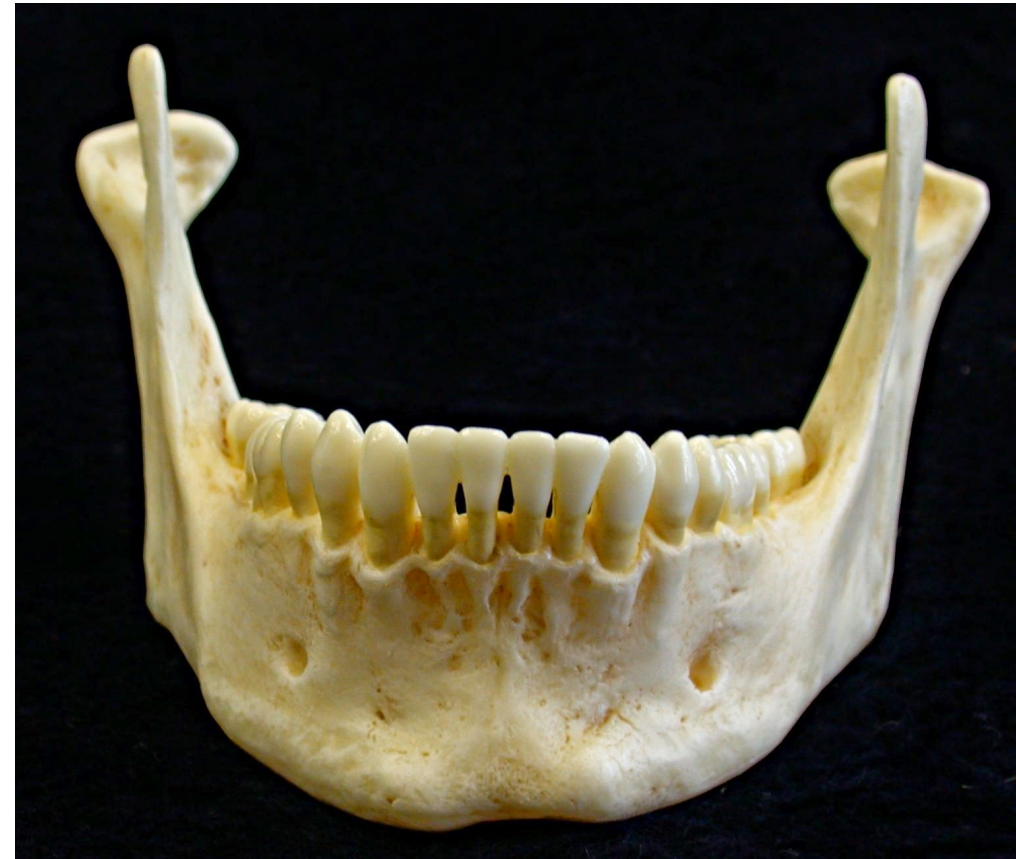



- Está situado en la parte superior y lateral de la cara, por fuera del maxilar.
- La cara externa o cutánea presenta el orificio malar del conducto tímpano-malar. Inserta a los músculos zigomáticos.
- La cara interna presenta 2 segmentos: uno anterior por el cual el malar se une al vértice truncado de la pirámide del maxilar superior, y otro posterior, en relación con la fosa temporal por arriba y la fosa zigomática por debajo.
- El borde ántro-superior forma la parte inferior y externa del borde de la órbita. De éste borde nace la apófisis orbitaria.
  - El borde pósterosuperior da inserción a la aponeurosis del temporal.
- Borde ántero-inferior corresponde al borde anterior del vértice de la pirámide del maxilar superior.
  - Borde pósteroinferior: da inserción al masetero.

# Maxilar inferior

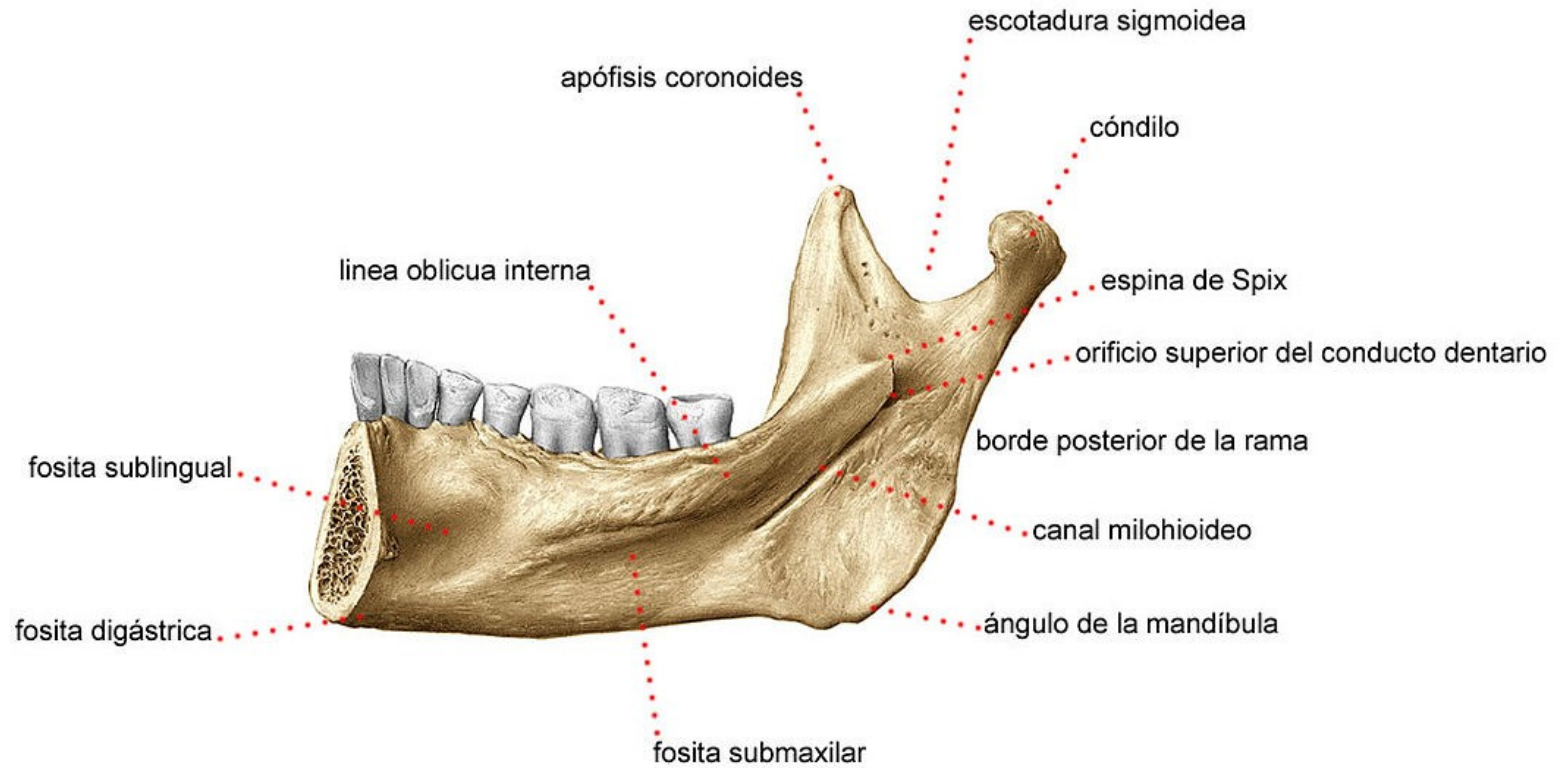
- Situada en la parte inferior de la cara.
- Posee 3 porciones: una porción media o cuerpo, y 2 porciones laterales o ramas ascendentes.
- El cuerpo, en su cara anterior presenta la eminencia mentoniana, la sínfisis mentoniana, el agujero mentoniano y la línea oblicua externa.
- El cuerpo, en su cara posterior presenta las apófisis geni superior e inferior, la línea oblicua interna o milohioidea, la fosa sublingual y la fosa submaxilar.
- Ramas ascendentes: por su cara externa en la parte inferior presenta rugosidades para la inserción del masetero, mientras que por su cara interna presenta otras rugosidades para el pterigoideo interno. También presenta el conducto dentario inferior para los vasos y nervio dentario inferior. Hacia arriba termina en 2 eminencias: el cóndilo que al nivel del cuello por su cara interna inserta al pterigoideo externo, y la apófisis coronoides la cual inserta al músculo temporal.
- **El cóndilo articula con el hueso temporal en la articulación temporomandibular, que es de tipo bicondílea doble!!!!!!**



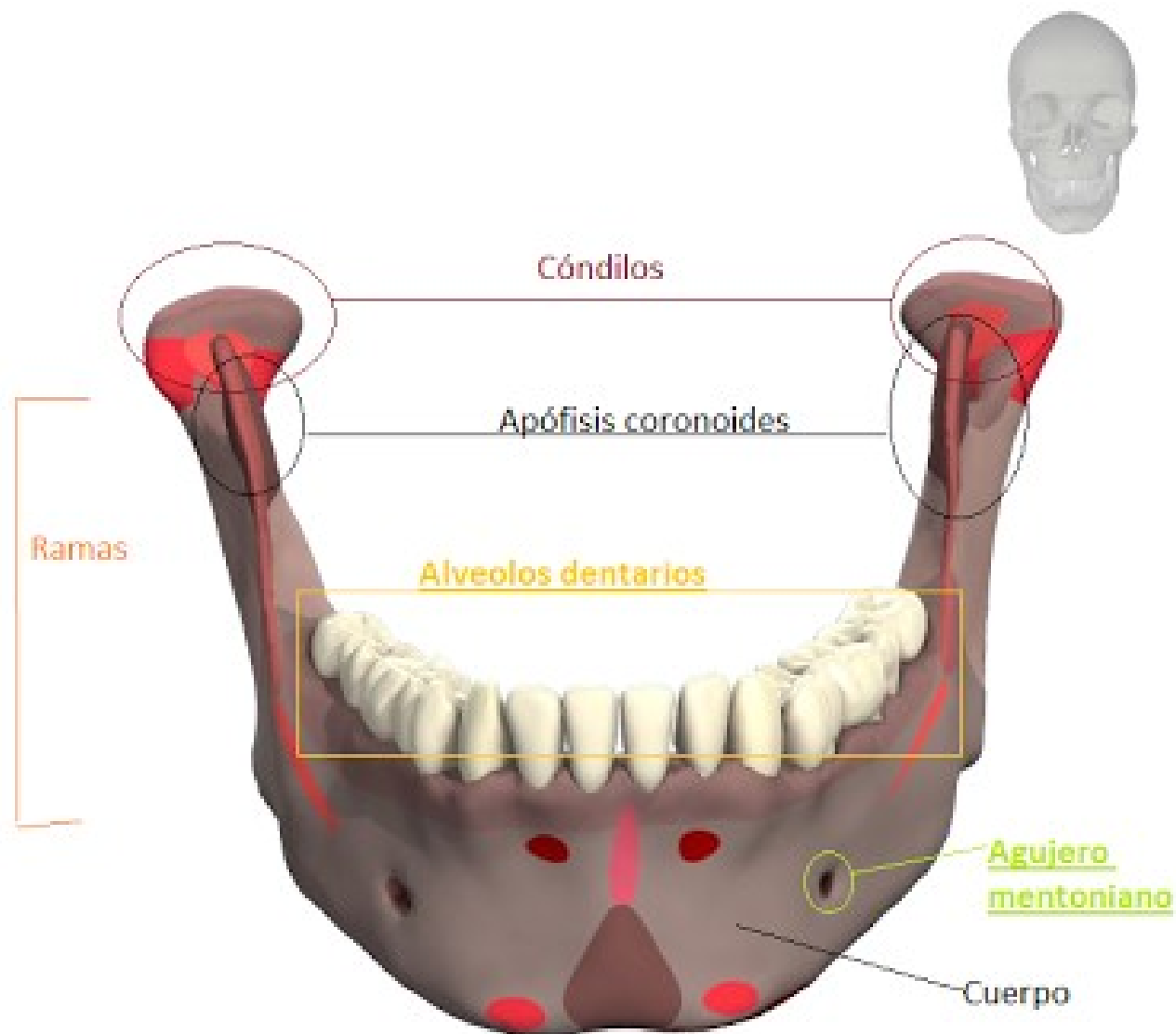


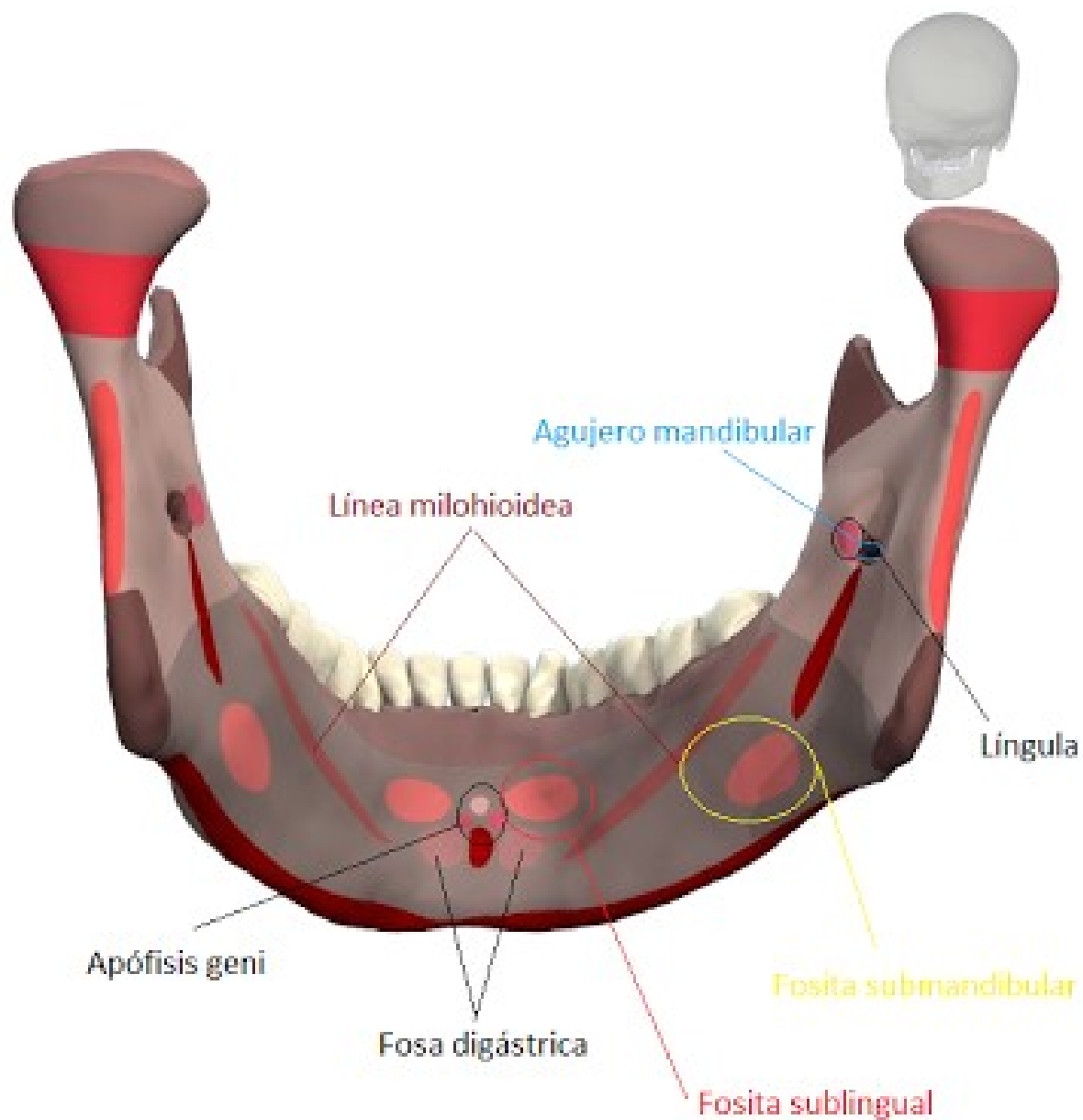
- La apófisis coronoides en su cara externa insertan al músculo temporal.
- Las apófisis geni superiores insertan a los músculos genioglosos, mientras que las geni inferiores insertan a los geniohioideos.
- En la espina de spix se inserta el ligamento esfeno-maxilar.
- En el conducto dentario inferior penetran los vasos y el nervio dentario inferior.
- La línea oblicua interna o milohioidea inserta al músculo milohioideo.
- Surco milohioideo: por debajo de la línea milohioidea. Pasan el nervio y los vasos milohioideos.
- Fosita sublingual: por encima de la línea milohioidea. Se relaciona con la glándula sublingual.
- Fosita submaxilar: por debajo de la línea milohioidea. Se relaciona con la glándula submaxilar.
- Fosita digástrica: presta inserción al vientre anterior del músculo digástrico.

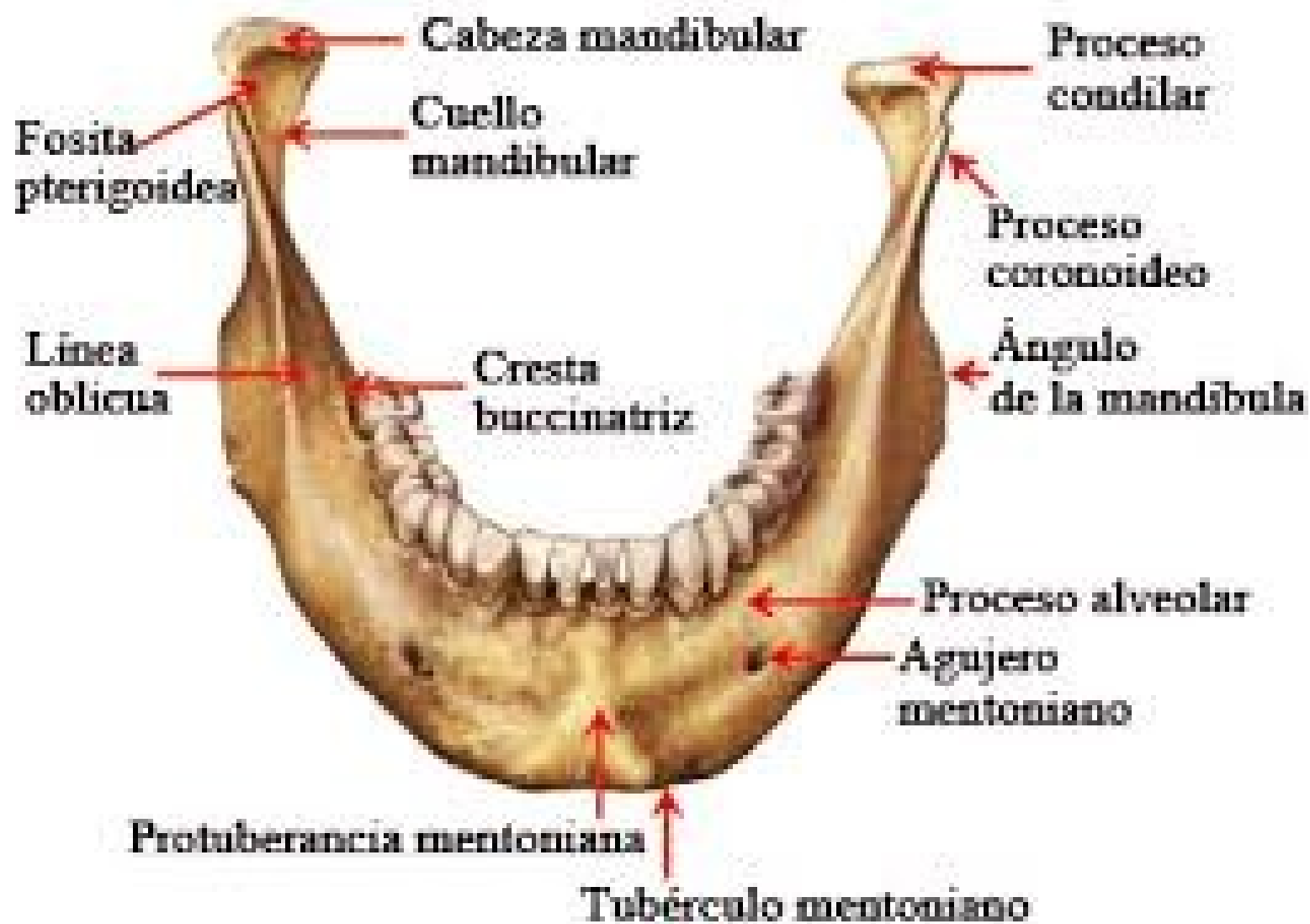## CARA INTERNA DEL HUESO MAXILAR INFERIOR (MANDÍBULA)

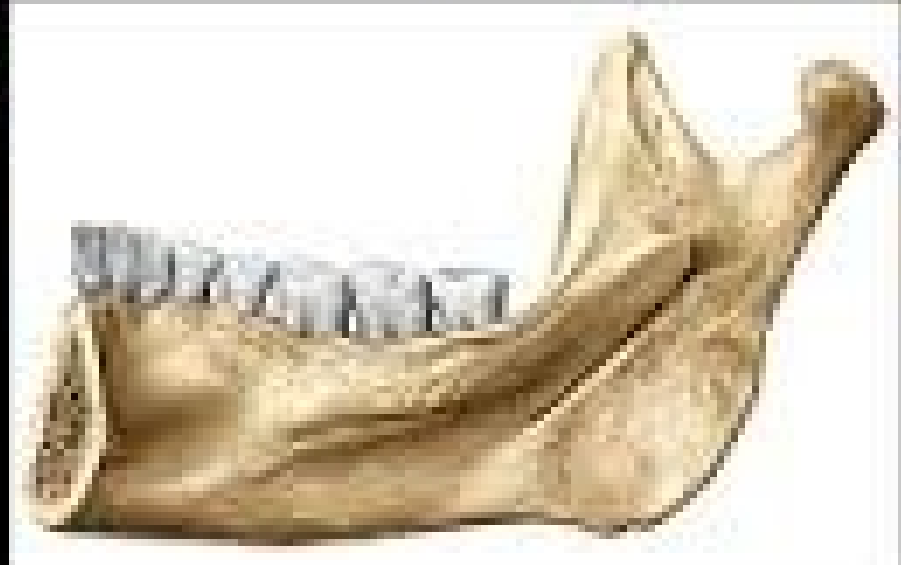
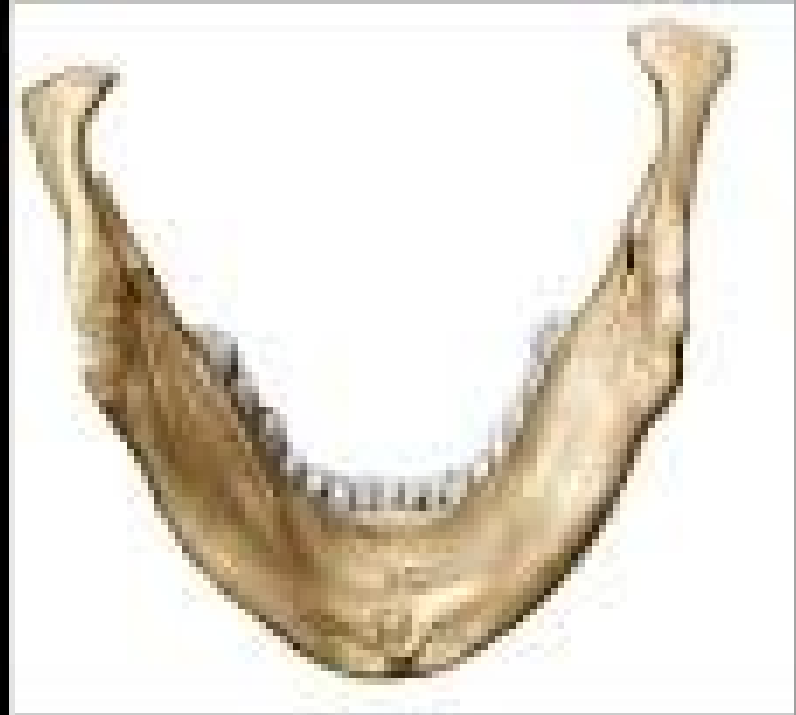
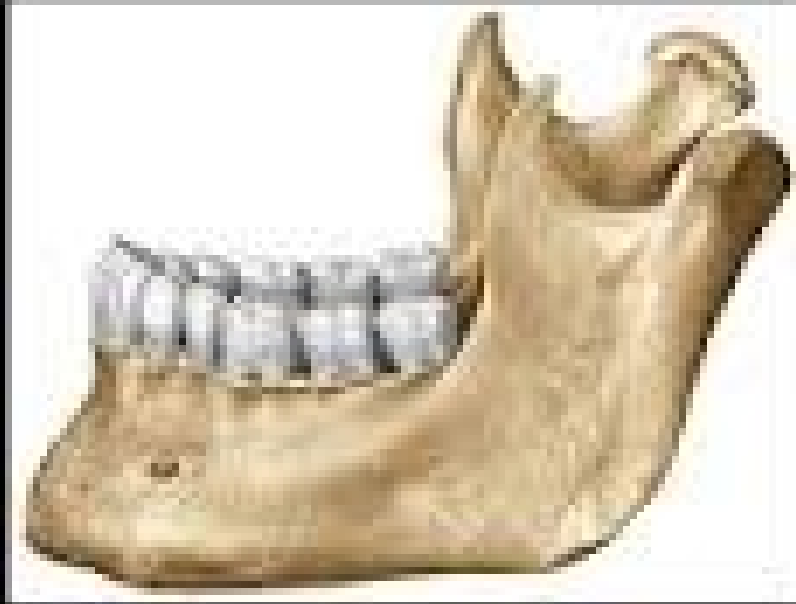





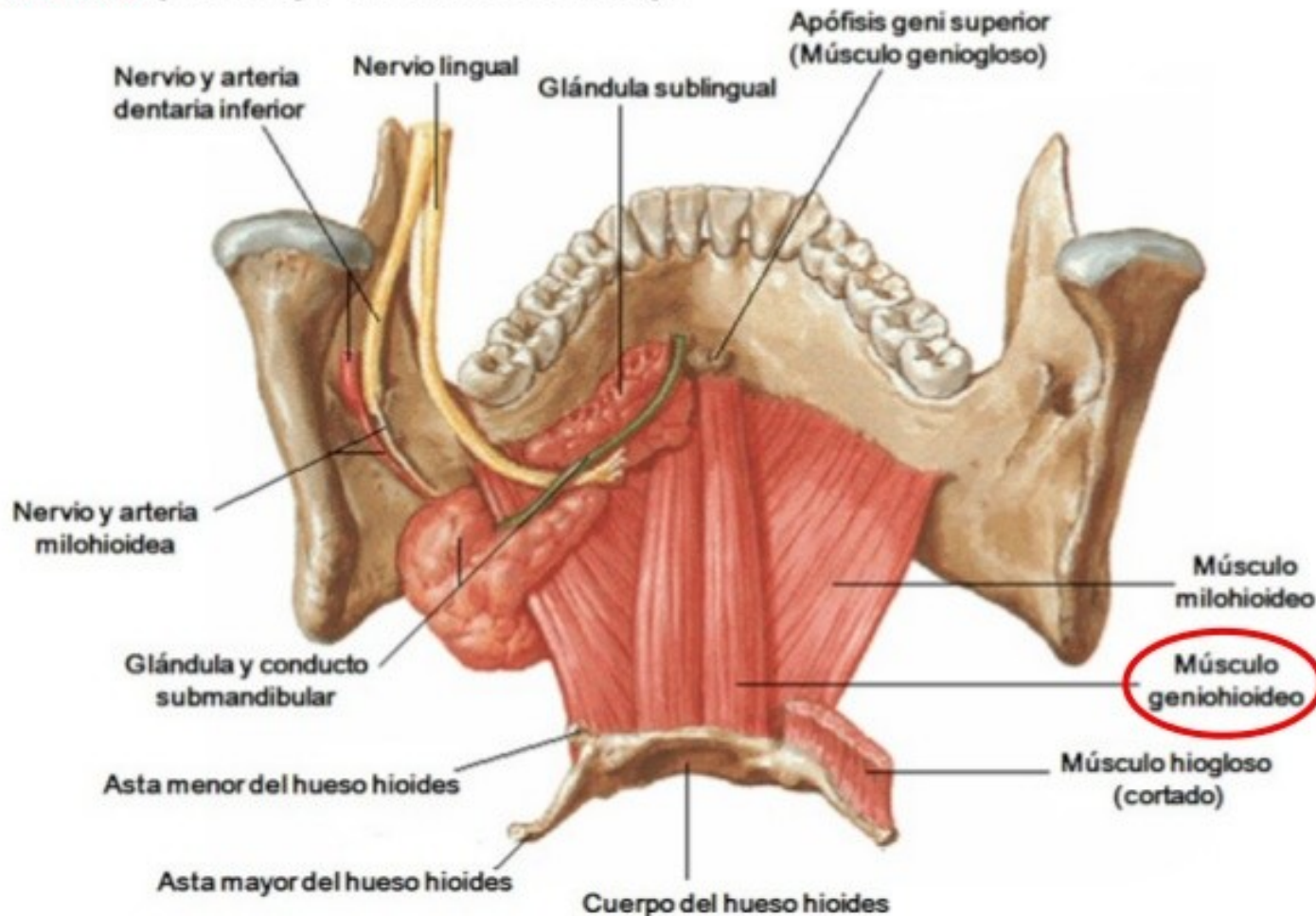




**GENIOHIOIDEO.** Situado por encima del precedente.

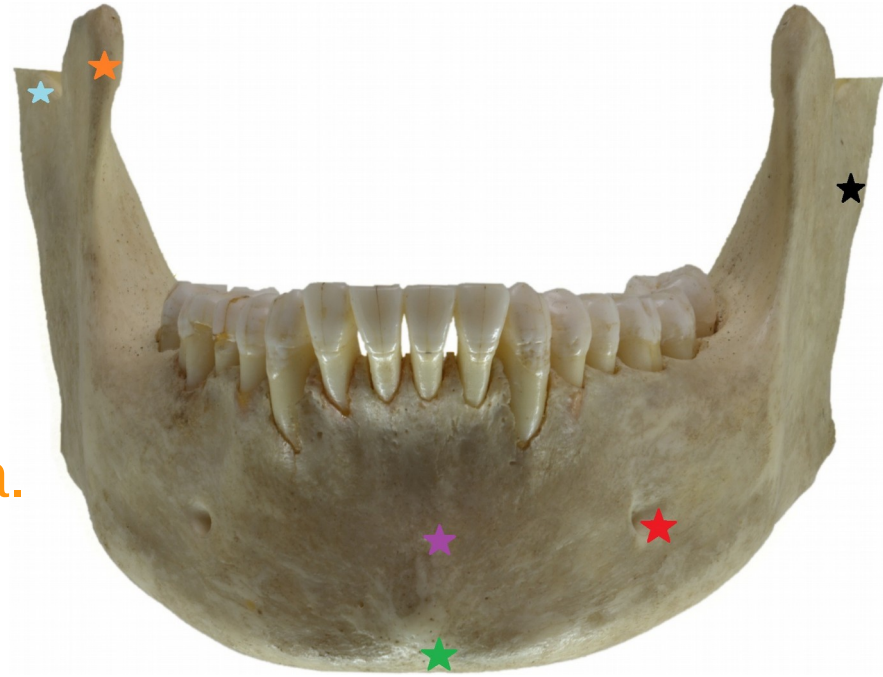**Inserciones.** En las **apófisis geni inferiores** de la mandíbula, y en el **cuerpo del hueso hioides**.

**Acción.** **Depresor de la mandíbula** (si toma por punto fijo el hioides), y **elevador del hueso hioides** (si se fija en la mandíbula).





# Maxilar inferior (vista anterior)



Referencias:

Apófisis coronoides derecha.

Cuello del cóndilo derecho..

Sínfisis Mentoniana.

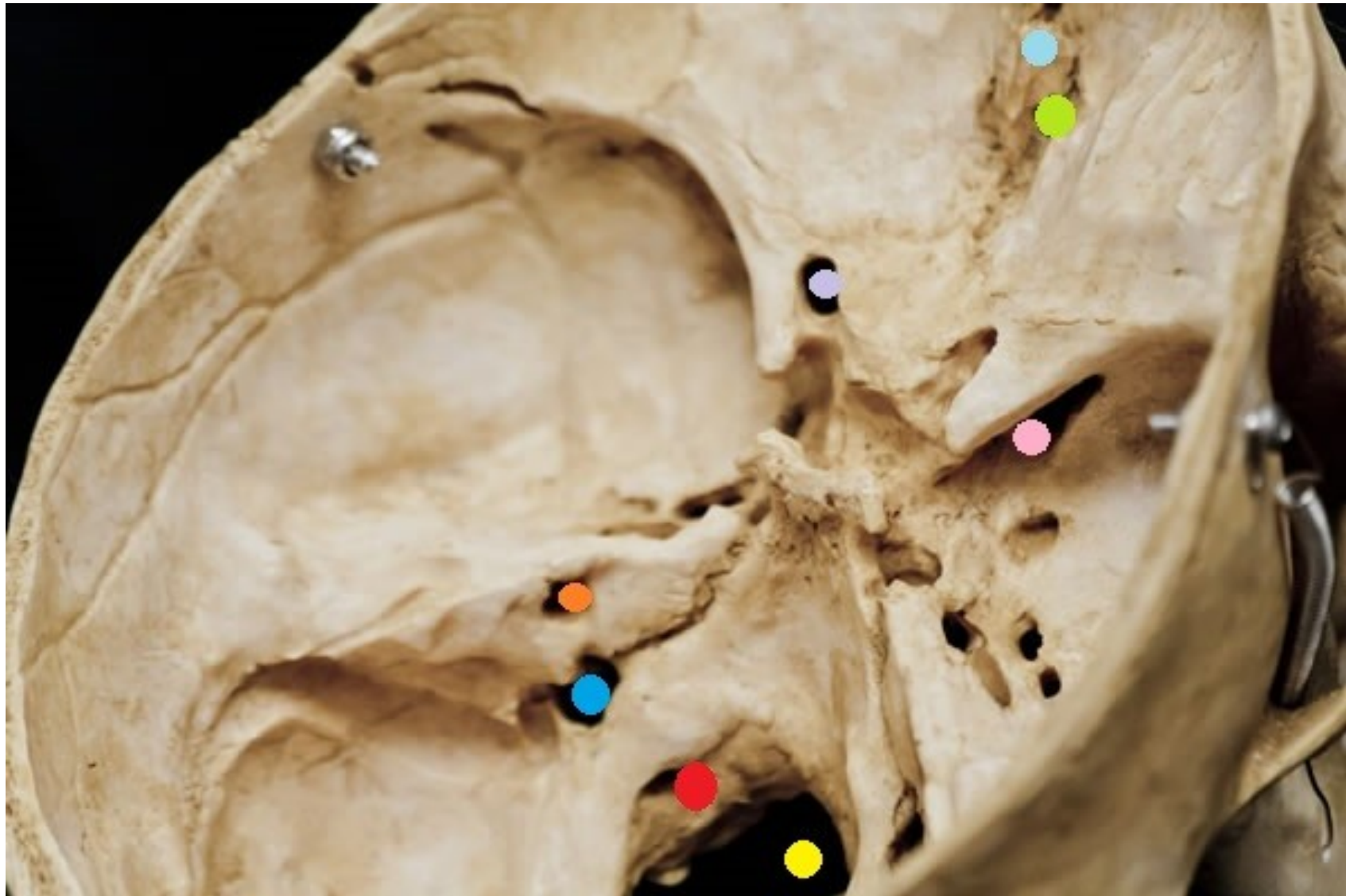Eminencia mentoniana.

Rama ascendente izquierda.

Agujero mentoniano izquierdo.



# Reconozca las estructuras marcadas en colores



# Respuestas



Celeste claro: apófisis crista galli.

Verde: lámina cribosa del etmoides.

Violeta claro: conducto óptico izquierdo.

Rosado: hendidura esfenoidal derecha.

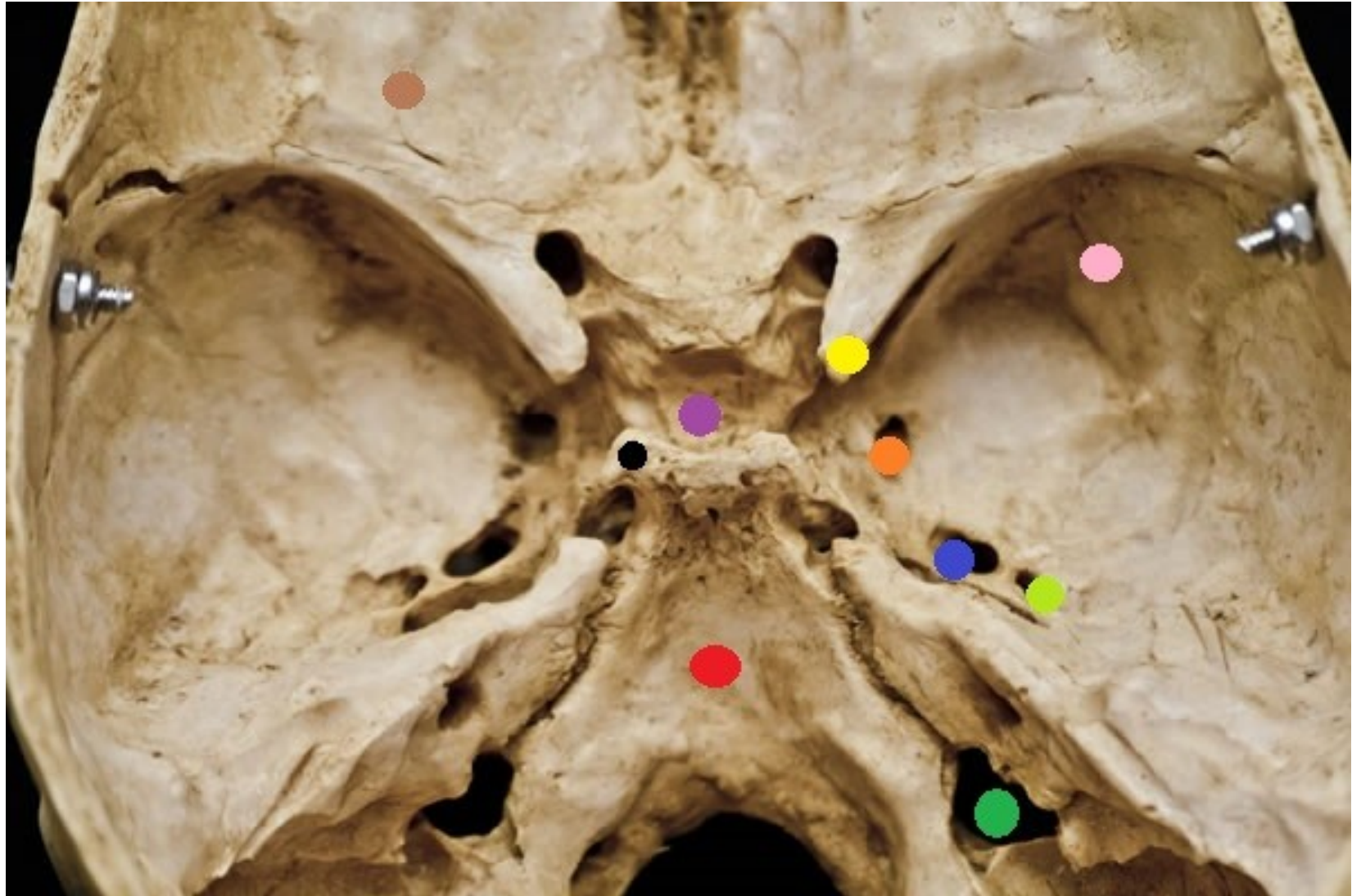Naranja: orificio del conducto auditivo interno izquierdo.

Celeste oscuro: agujero rasgado posterior izquierdo.

Rojo: agujero del hipogloso izquierdo.

Amarillo: agujero occipital o magno.

# Reconozca las siguientes estructuras





# Referencias



Marrón: eminencia orbitaria.

Amarillo: apófisis clinoides anterior derecha.

Violeta: silla turca.

Negro: apófisis clinoides posterior izquierda.

Rojo: clivus.

Naranja: agujero redondo mayor derecho.

Azul: agujero oval derecho.

Verde manzana: agujero redondo menor derecho.

Verde oscuro: agujero rasgado posterior derecho.

Rosado: ala mayor del esfenoides derecha.