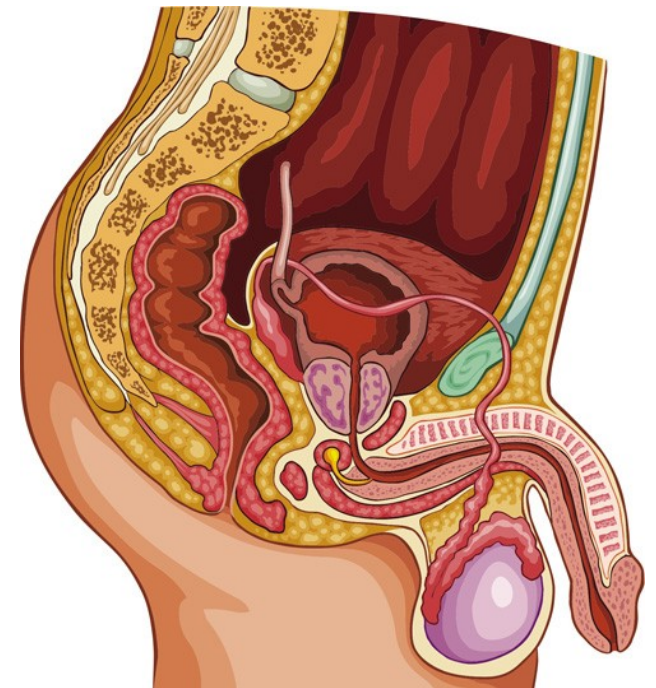
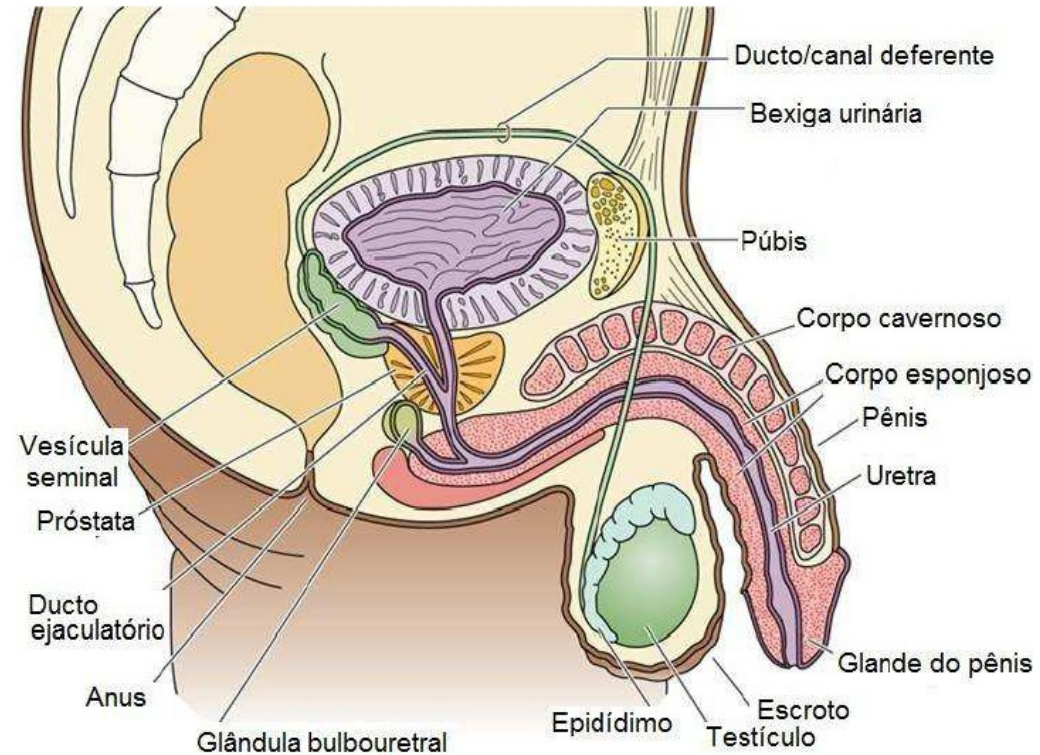


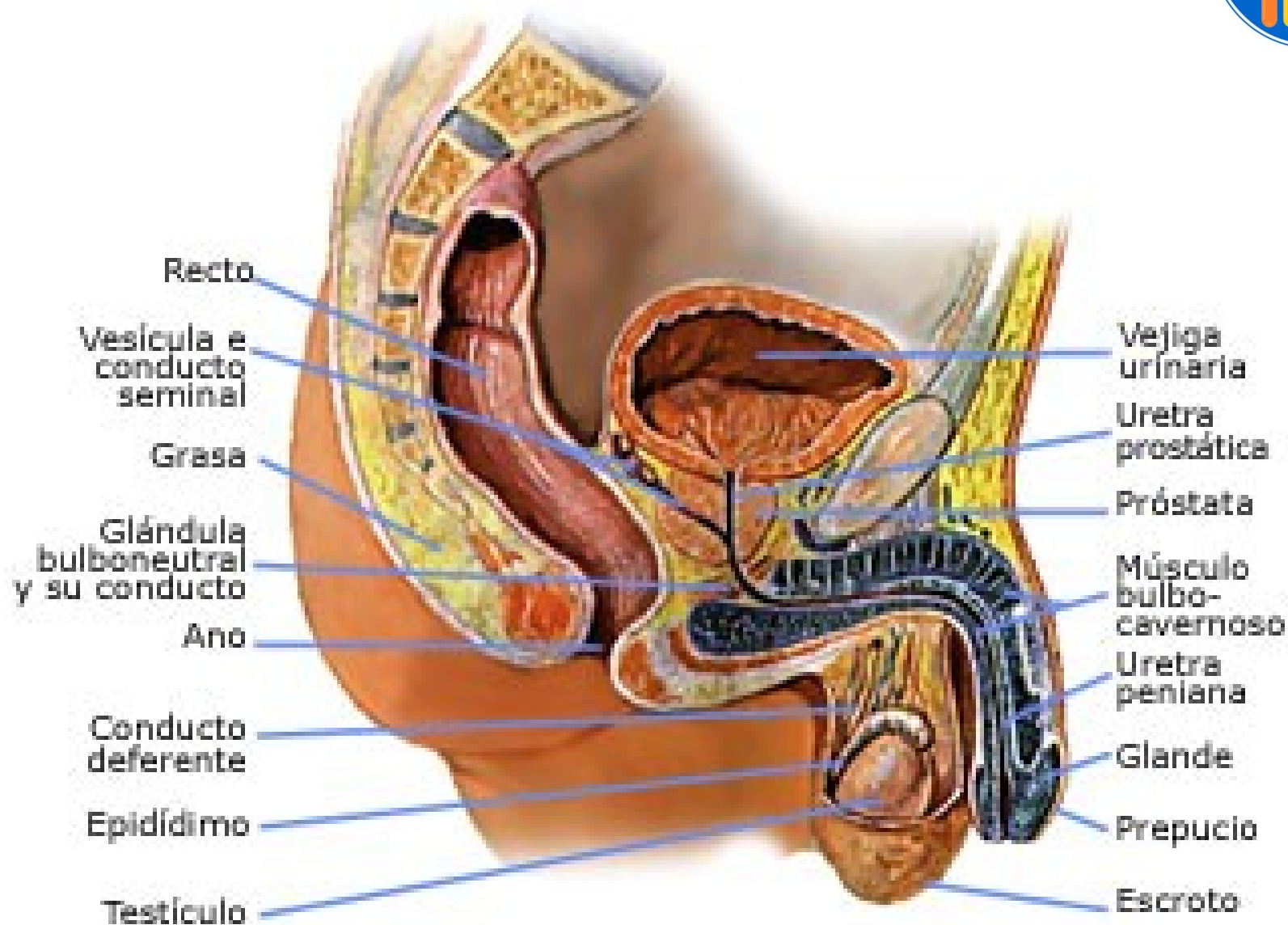
Sistema genital masculino



- Integrado por los órganos genitales masculinos internos y externos. Éstos comprenden:

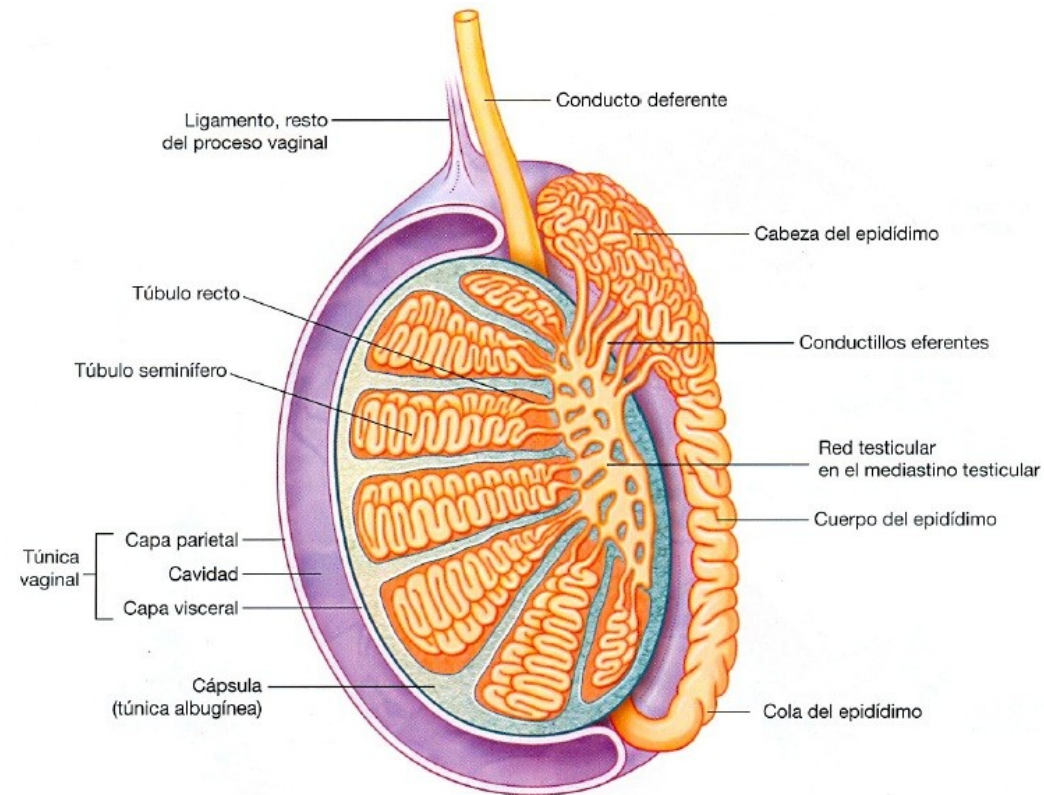
- Testículos
- Epidídimo
- Vías espermáticas
- Glándulas anexas: próstata y glándulas bulbouretrales
- Pene

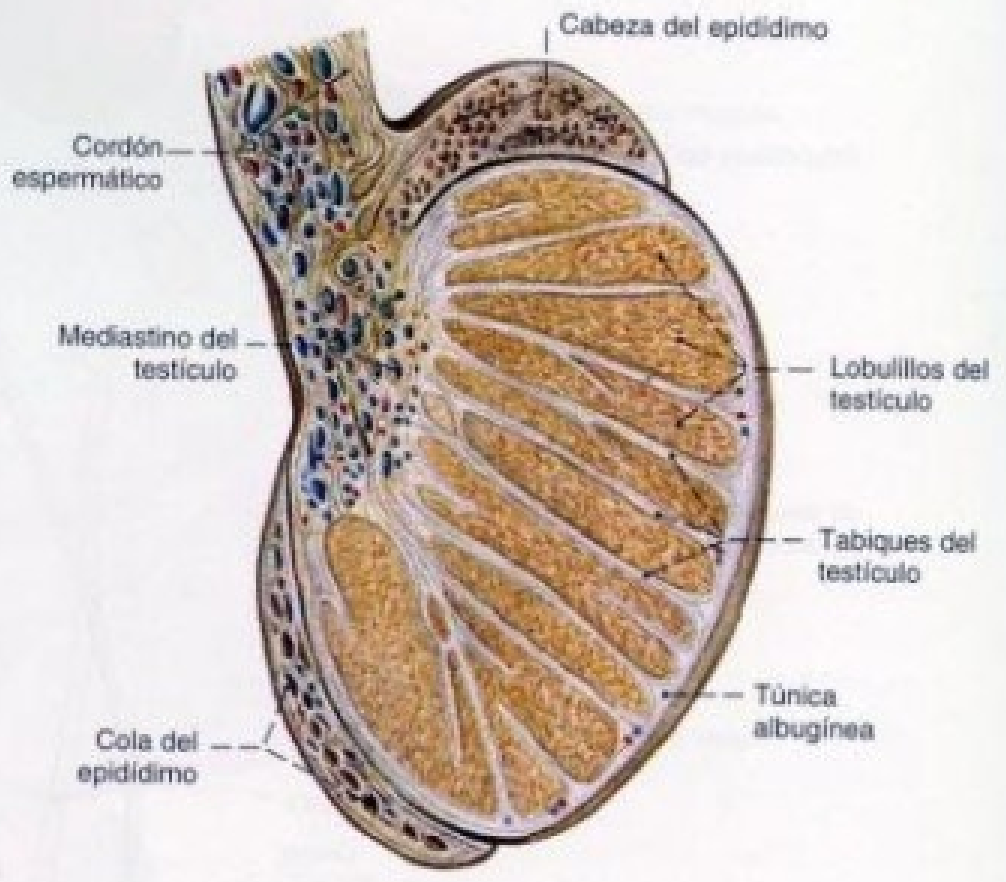
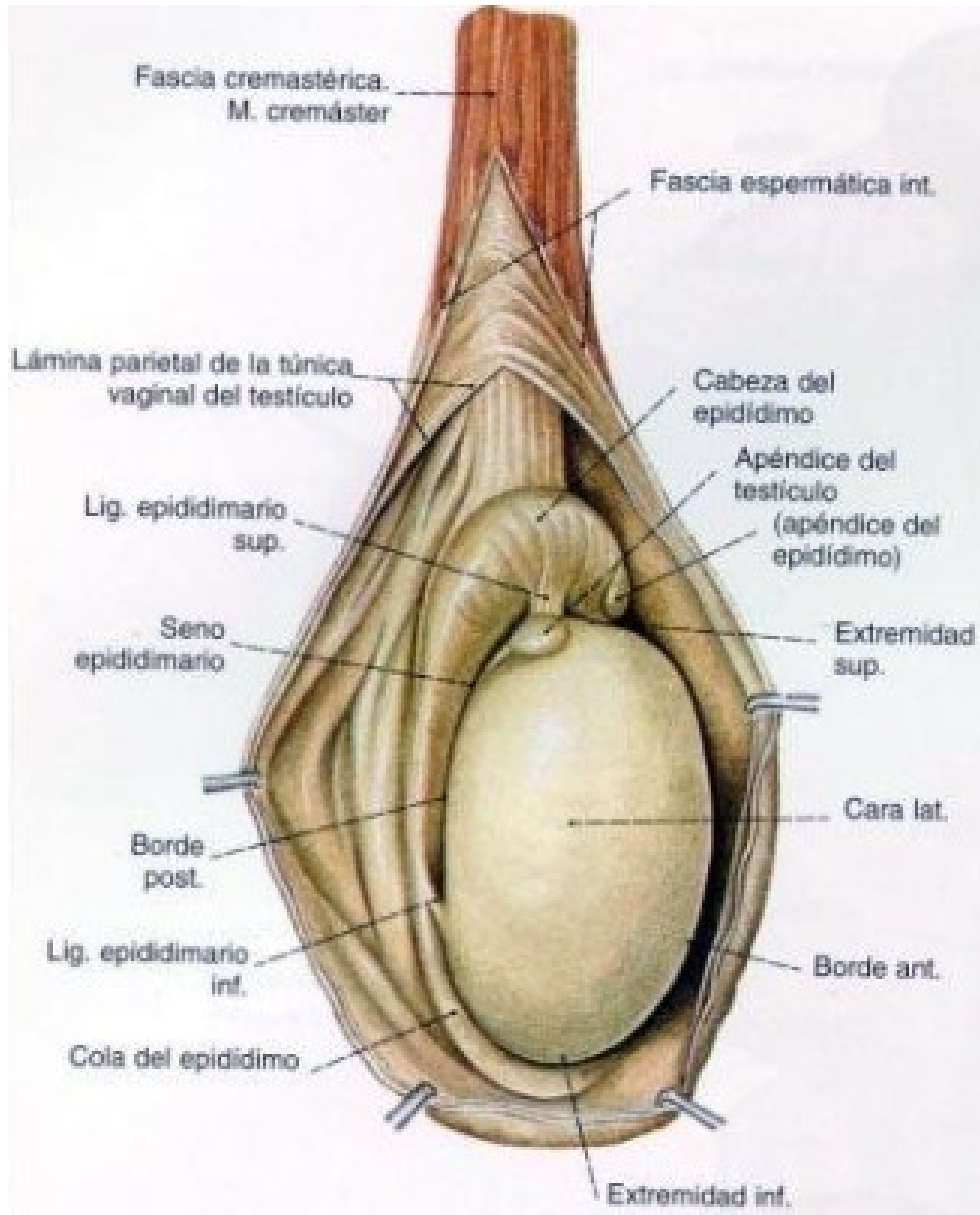


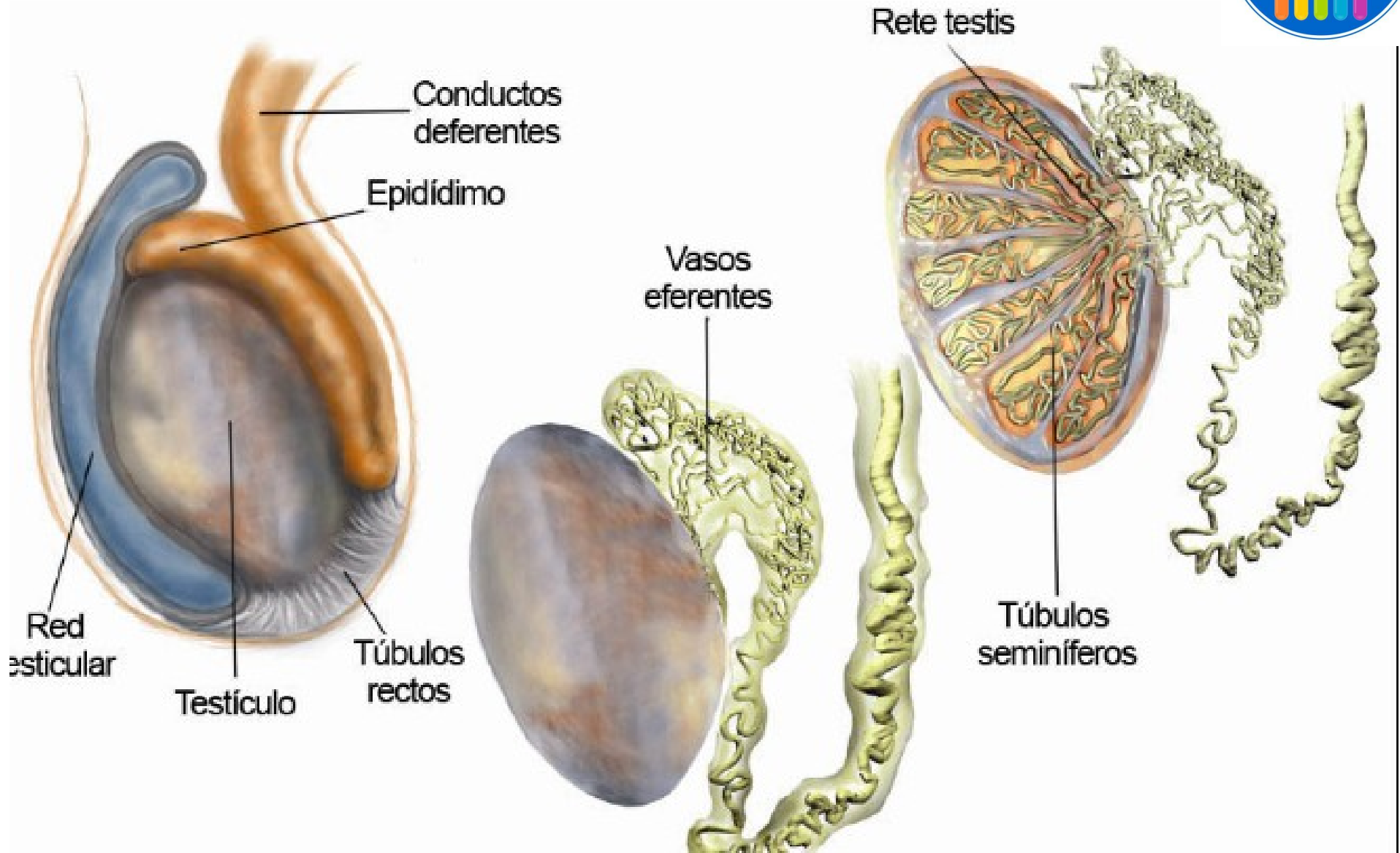


Testículo

- Órgano ovoide, aplanado transversalmente.
- Presenta 2 caras: medial y lateral.
- Se le reconocen 2 bordes: anterior y posterior.
- Posee 2 extremidades: superior e inferior.

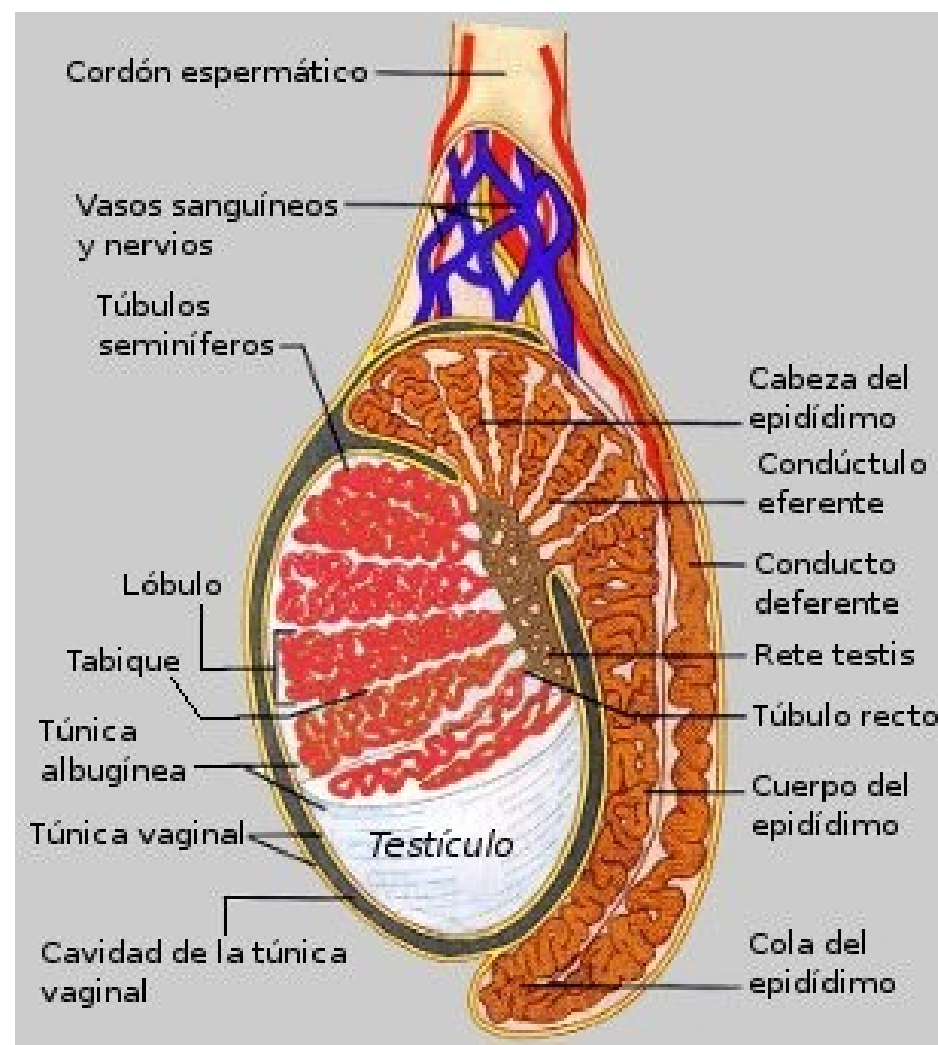




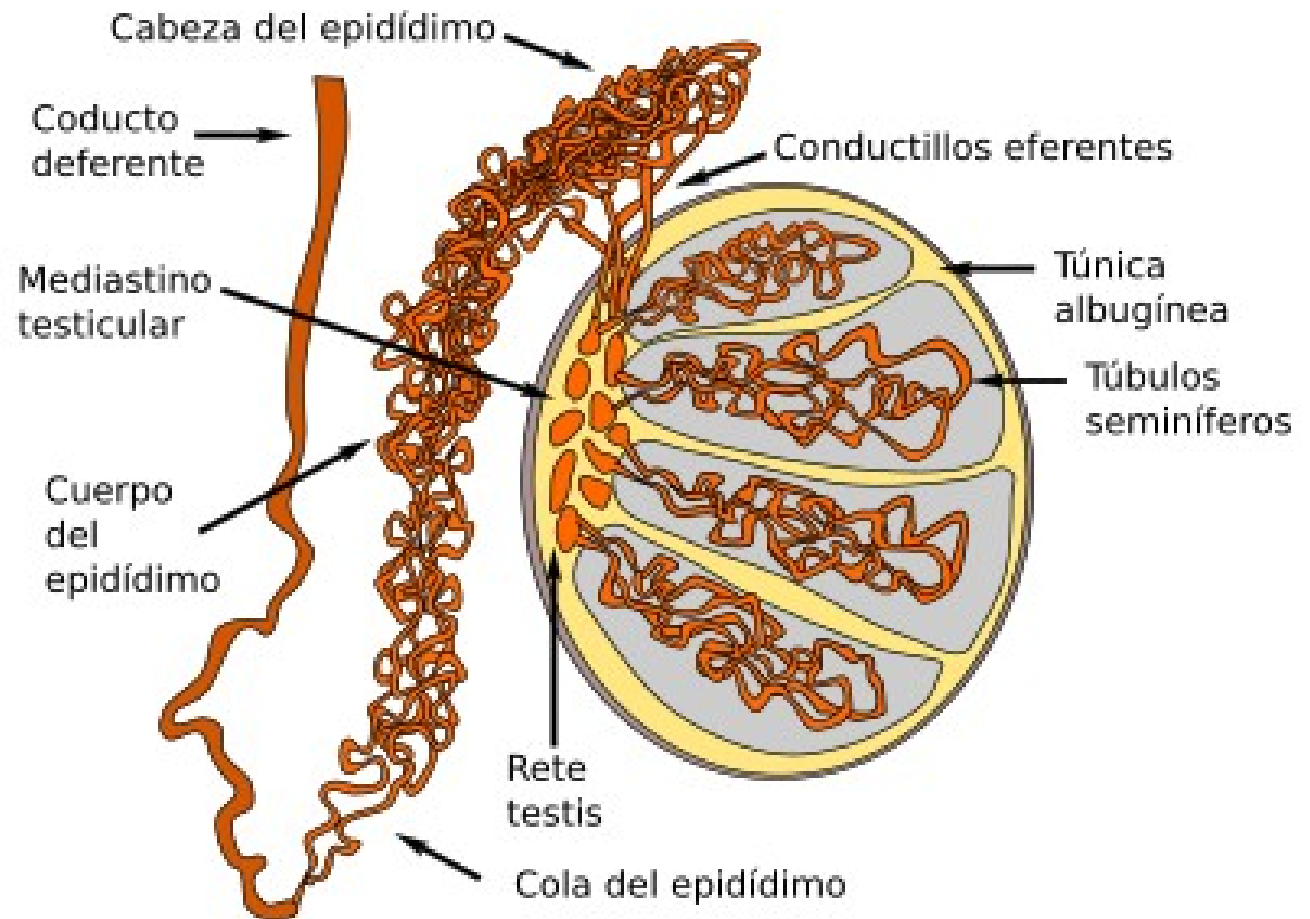


Epidídimo

- Se aplica sobre el borde posterior del testículo.
- Presenta:
 - Cabeza: superior y medial
 - Cuerpo
 - Cola: inferior y lateral

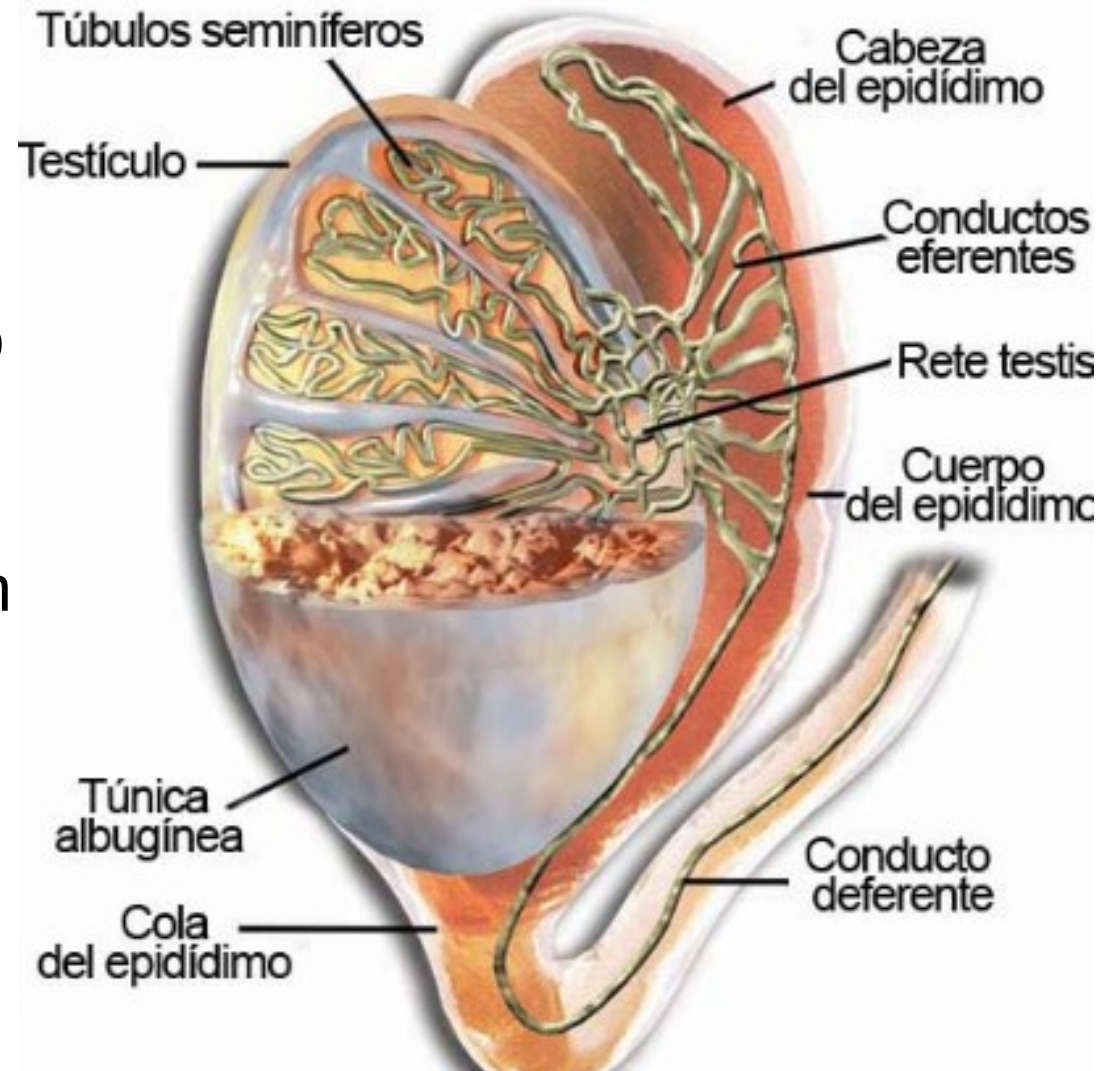


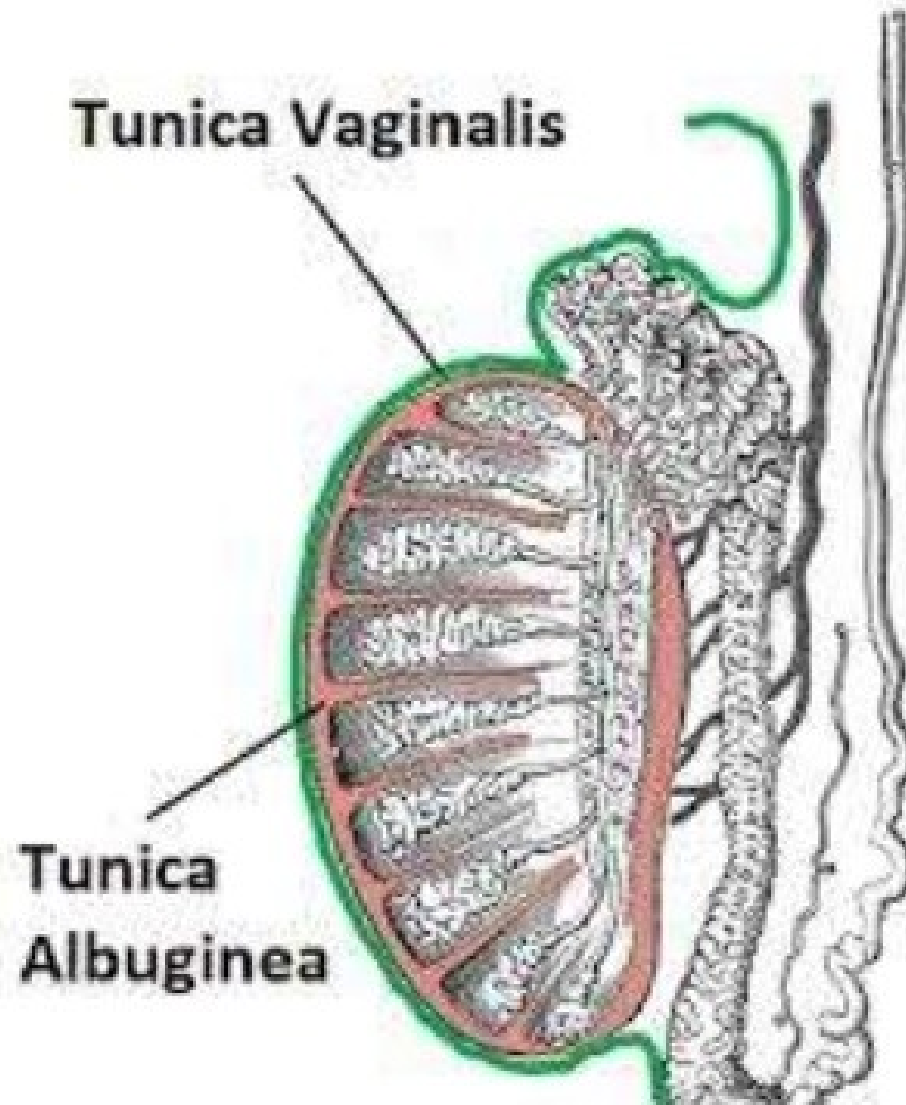
- El testículo y el epidídimo están formados por una envoltura fibrosa, llamada túnica albugínea, un tejido propio y túbulos seminíferos.



Túnica albugínea

- Es una membrana fibrosa.
- En la parte posterosuperior del testículo forma el mediastino testicular (cuerpo de Highmoro)
- Rodea al testículo y envía tabiques conjuntivos que van desde el mediastino testicular hasta la superficie. Éstos tabiques son los tabiques testiculares que forman los lobulillos testiculares. Los lobulillos testiculares están recorridos por los túbulos seminíferos.





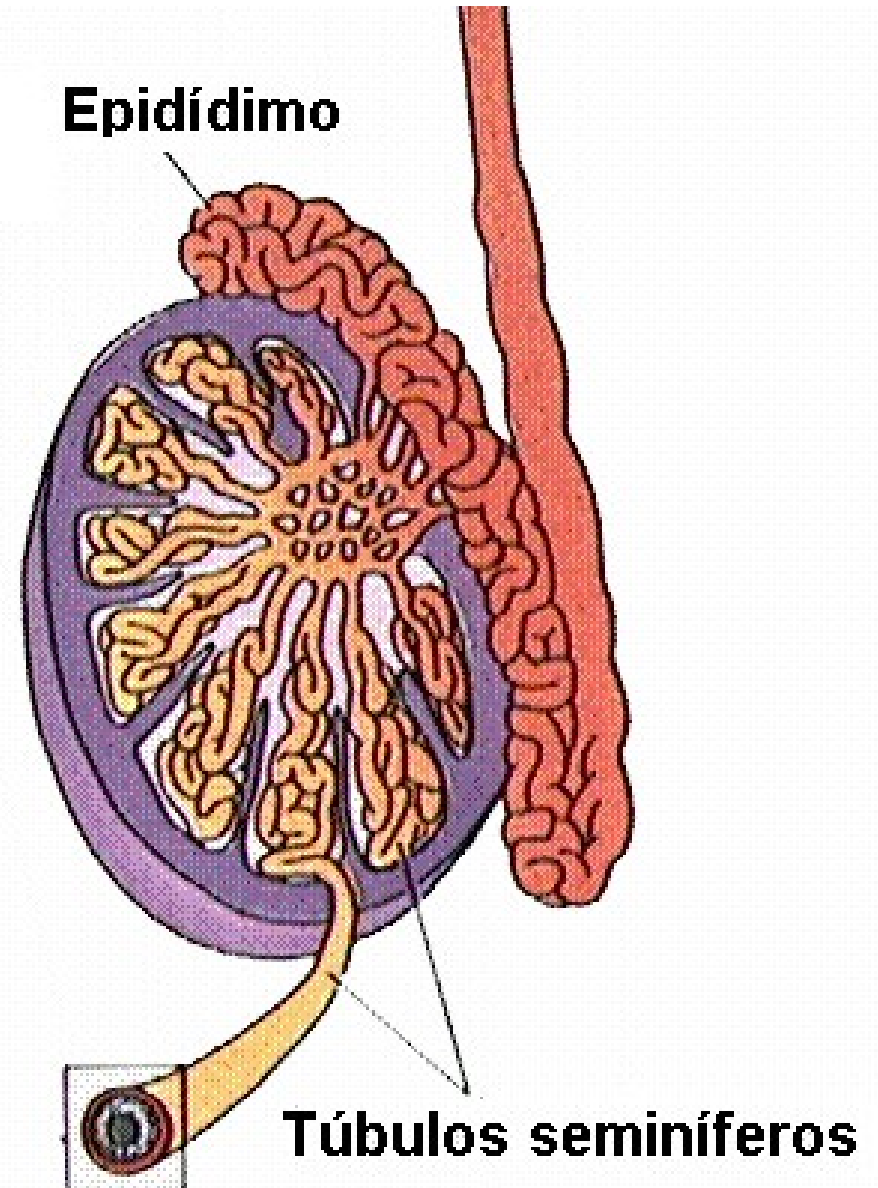


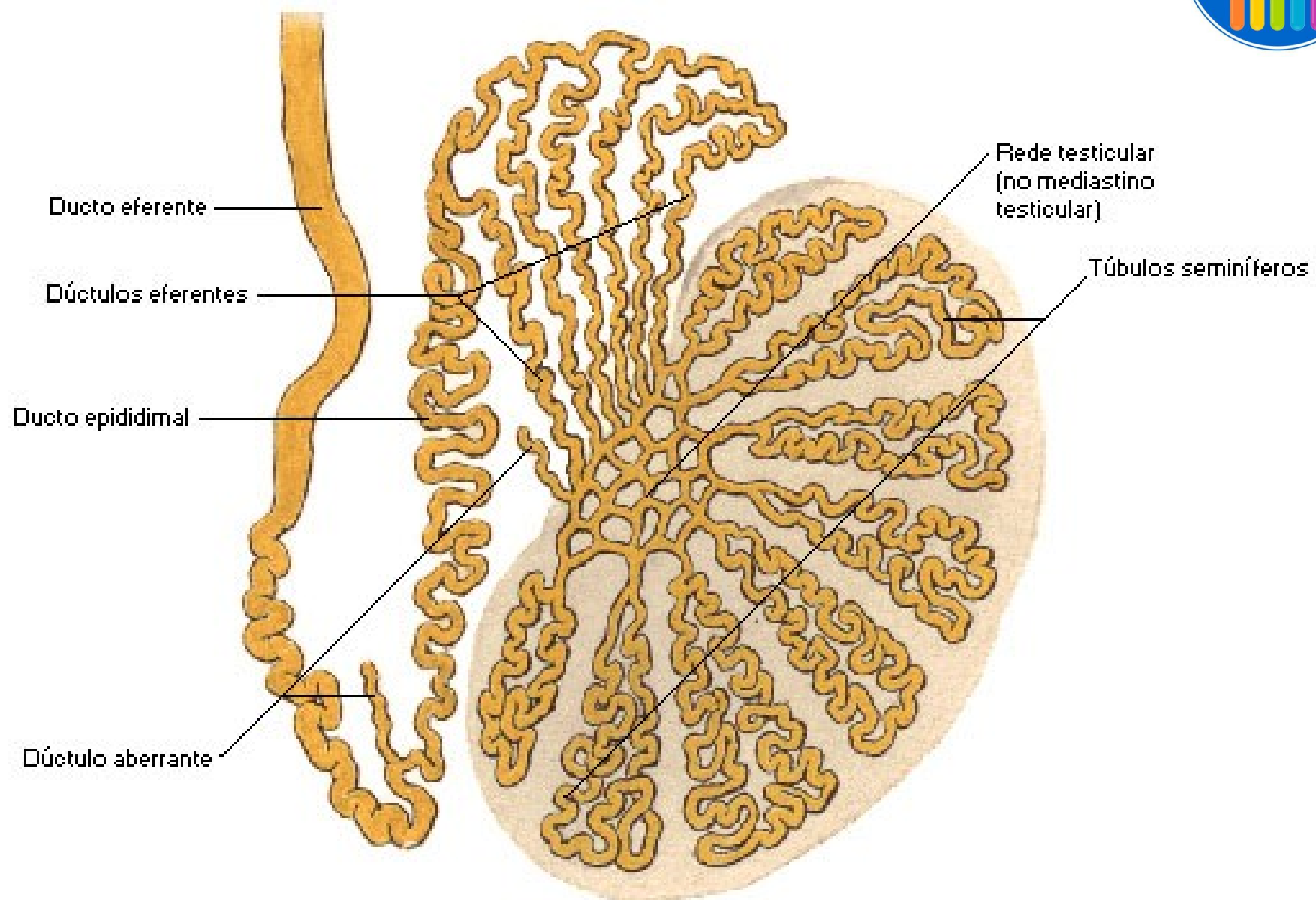
Tejido propio

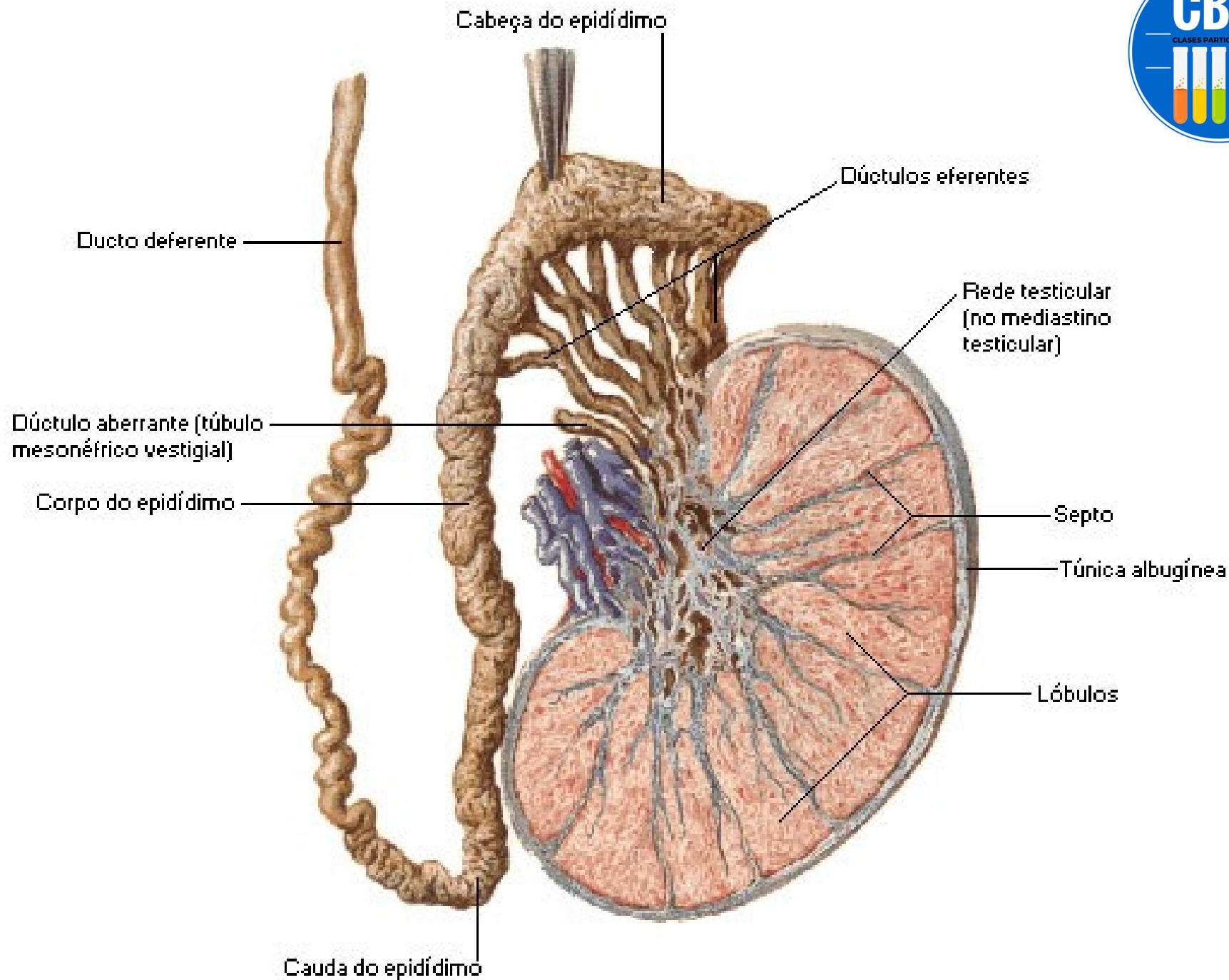
- Comprende:
- células espermatogénicas que originan los espermatozoides.
- Células de sostén.
- Células intersticiales de Leydig (producen testosterona). Se sitúan entre los túbulos seminíferos.

Túbulos seminíferos

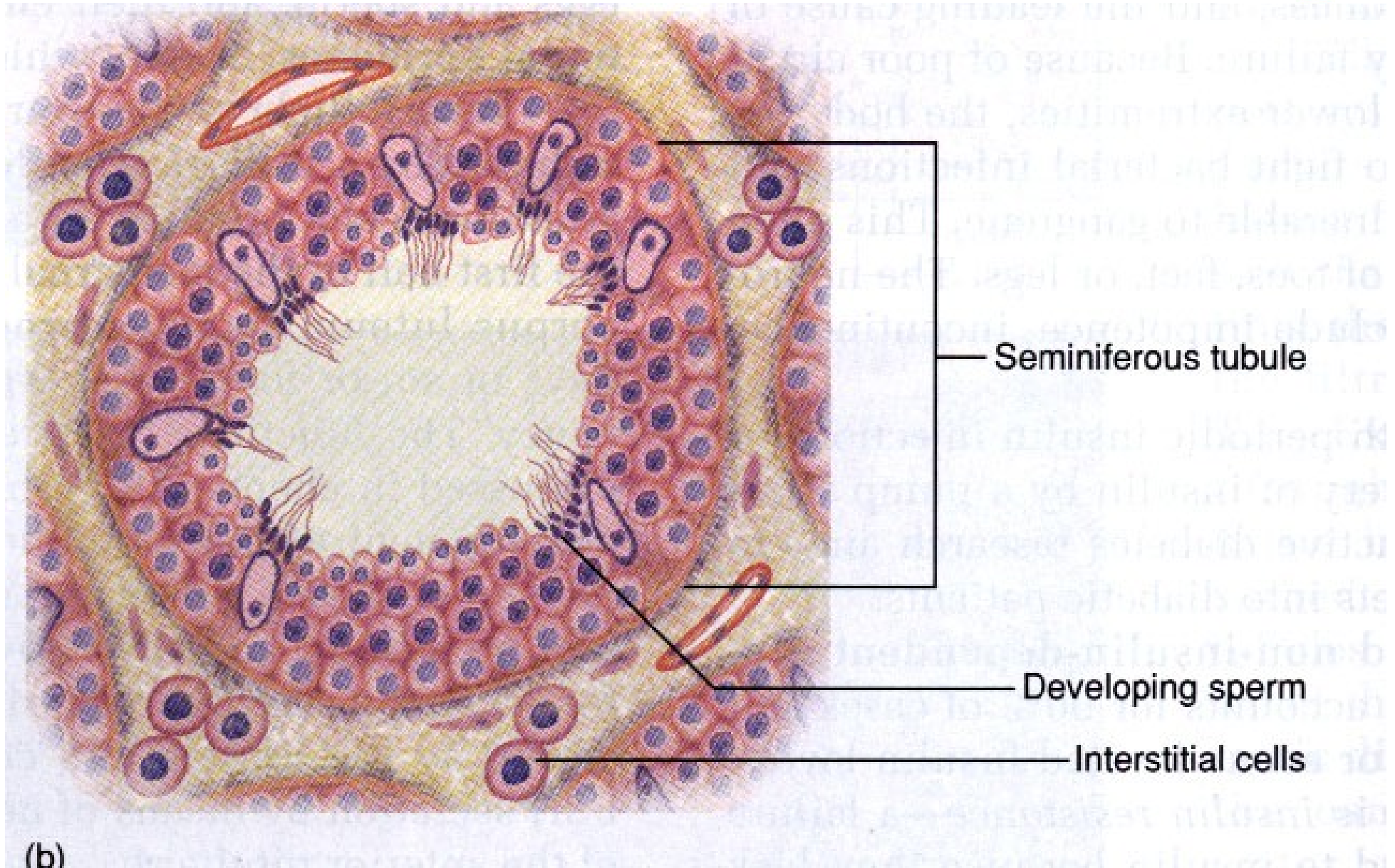
- Los túbulos seminíferos contorneados se incluyen en la parte periférica de los lobulillos testiculares.
- Los túbulos seminíferos contorneados se continúan con los túbulos seminíferos rectos.
- Los túbulos seminíferos rectos desembocan en la red testicular. Desde allí parten 10 a 20 conductillos eferentes del testículo, los cuales se dirigen a la cabeza del epidídimo. Éstos desembocan en el conducto del epidídimo el cual se continúa como conducto deferente.







Células de Leydig o intersticiales



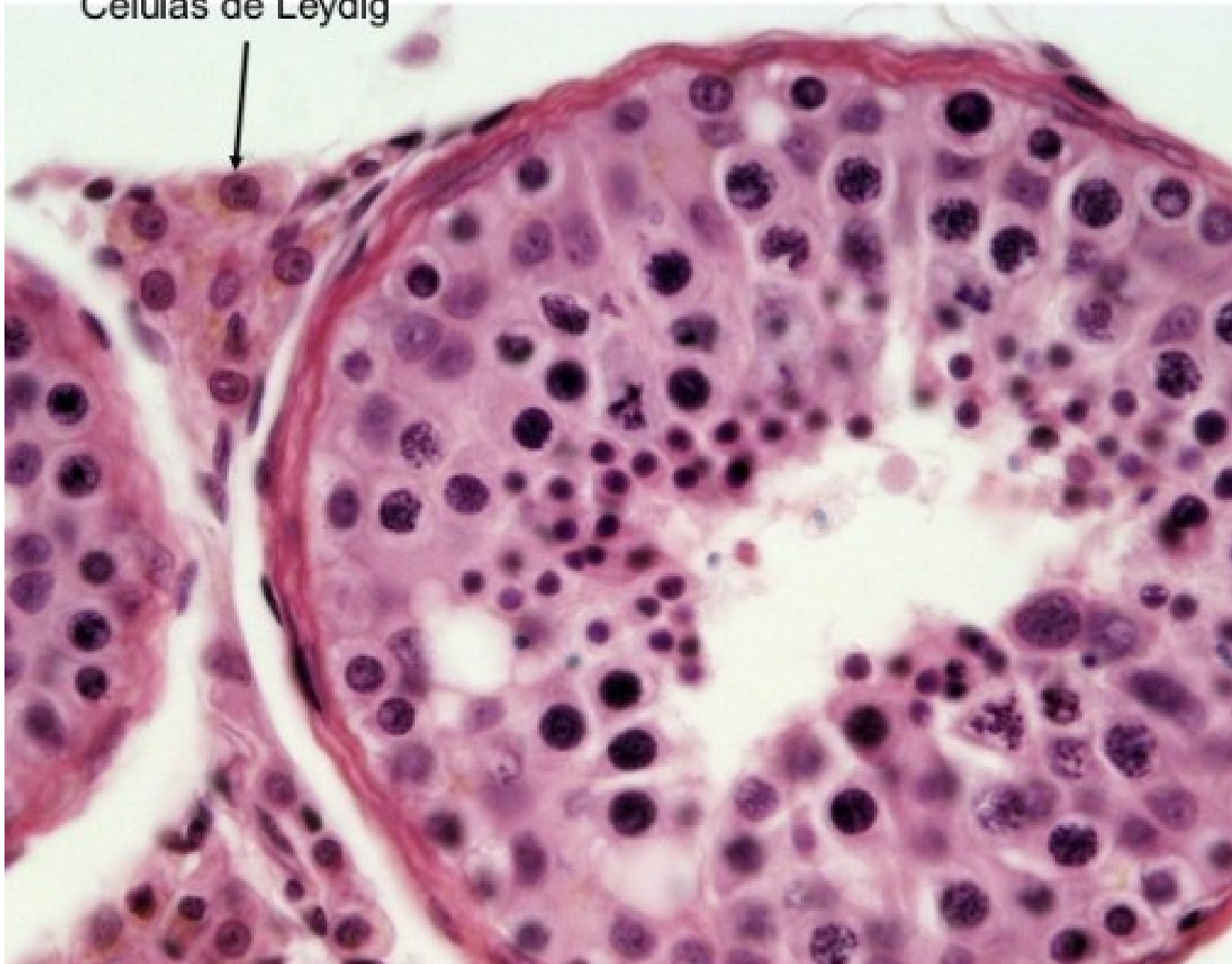Seminiferous tubule

Developing sperm

Interstitial cells

(b)

Células de Leydig



Escroto

- Saco cutáneo formado por 2 capas:

- Piel

- Túnica dartos (capa de fibras de músculo liso).

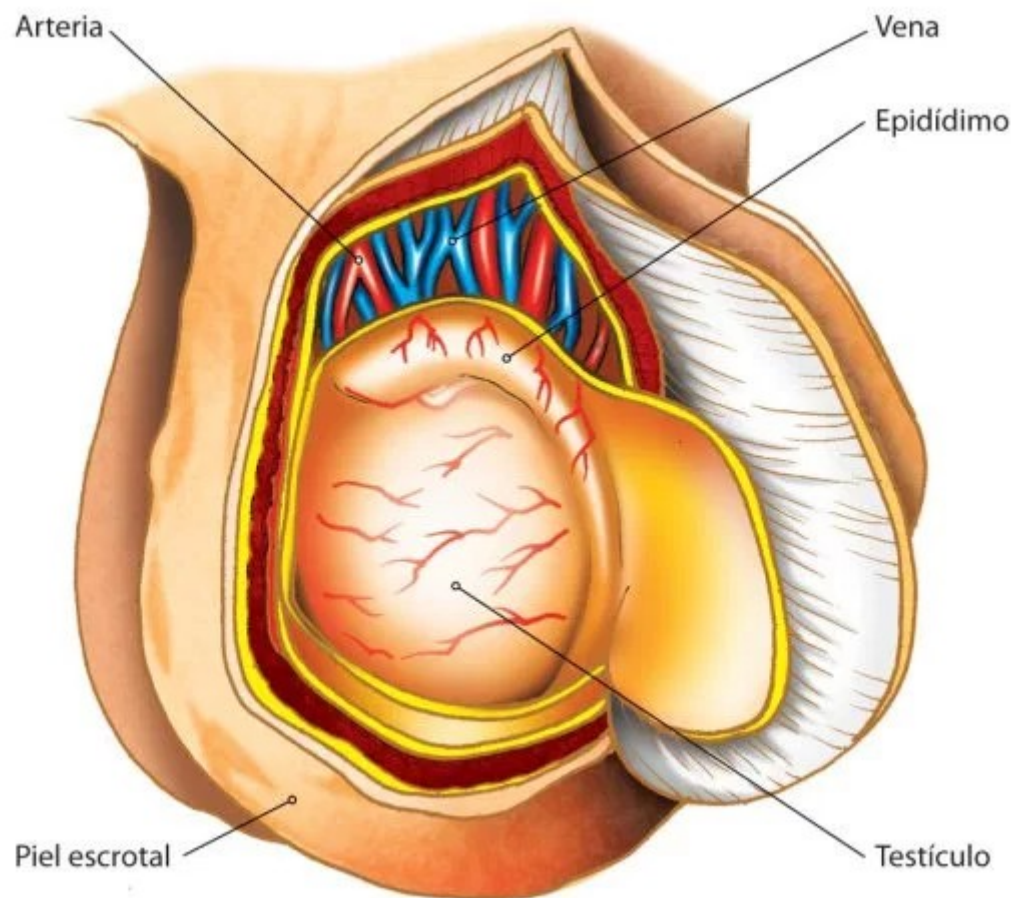
- Irrigación:

- Arterias cutáneas: provienen de las arterias pudendas externas, de la arteria femoral y perineales superficiales.

- Arterias profundas: son ramas de la arteria cremastérica, rama de la epigástrica inferior.

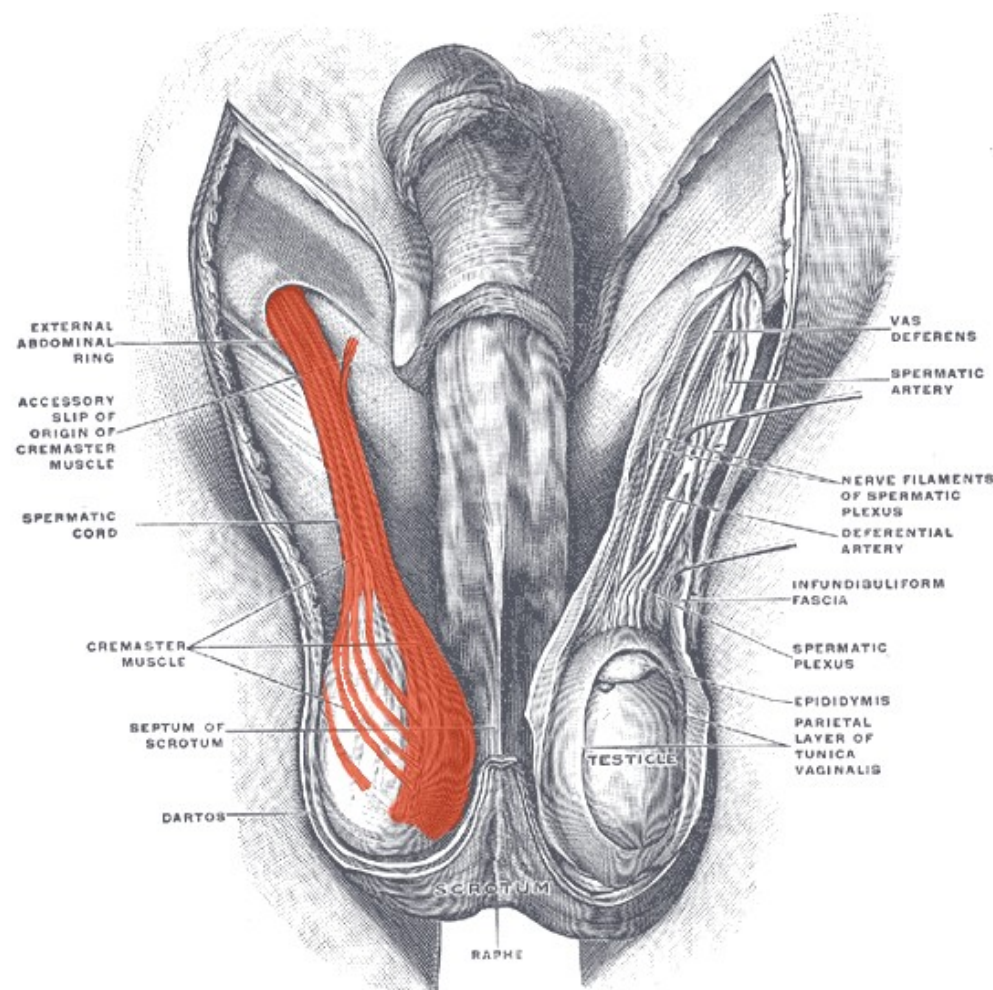
- Las venas siguen a las arterias.

- Los nervios provienen del nervio pudendo (plexo sacro), y de los nervios ilioinguinal y genitofemoral (plexo lumbar).



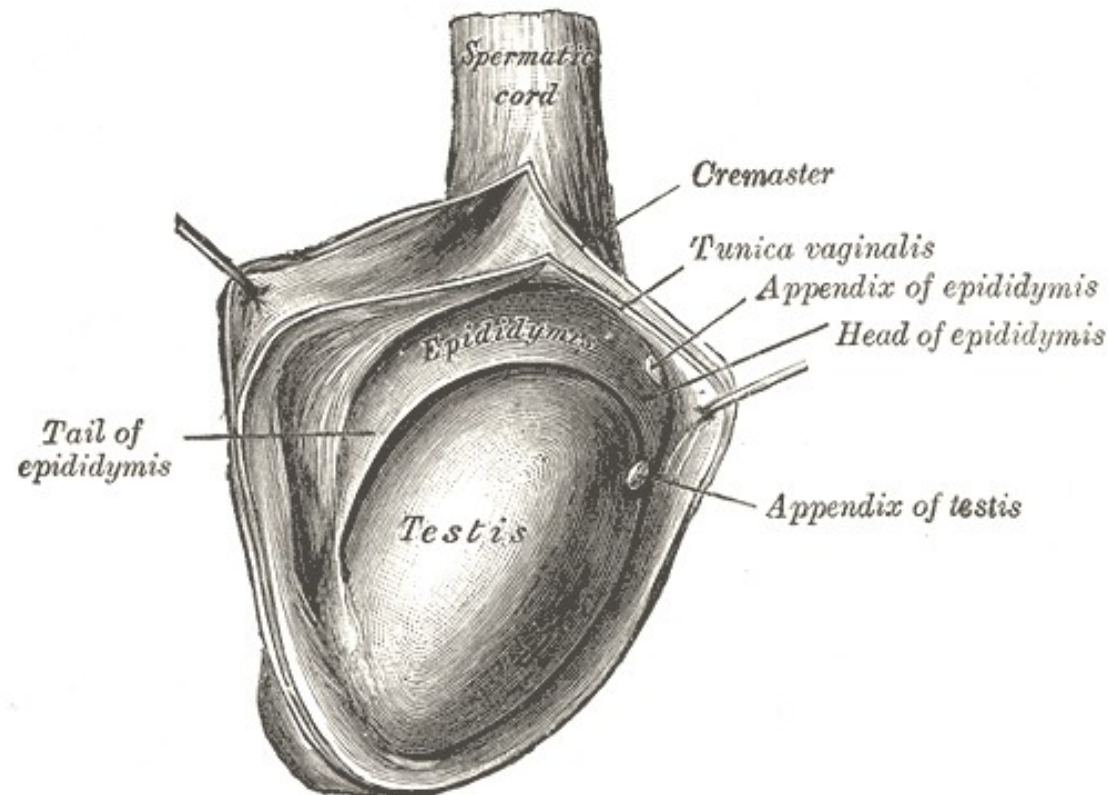
Músculo cremáster

- Músculo estriado compuesto por un fascículo lateral originado en el oblicuo interno del abdomen, y por un fascículo medial, inconstante, fijado a la espina del pubis.
- Las fibras del músculo cremáster están intercaladas con el tejido conjuntivo fibroso que corresponde a la fascia cremastérica.
- Fue arrastrado por el testículo durante su descenso.
- Está inervado por el nervio ilioinguinal (plexo lumbar).
- Su contracción hace ascender al testículo hace el conducto inguinal.



Túnica vaginal

- Es una serosa (separada de la fascia espermática interna por un plano celuloso).
- Tiene una capa parietal y otra visceral (se adhiere a la albugínea).



Vasos y nervios del epidídimo y del testículo

Arterias:

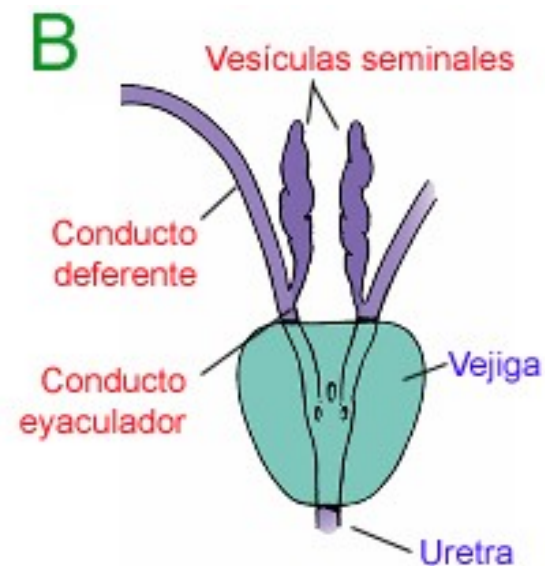
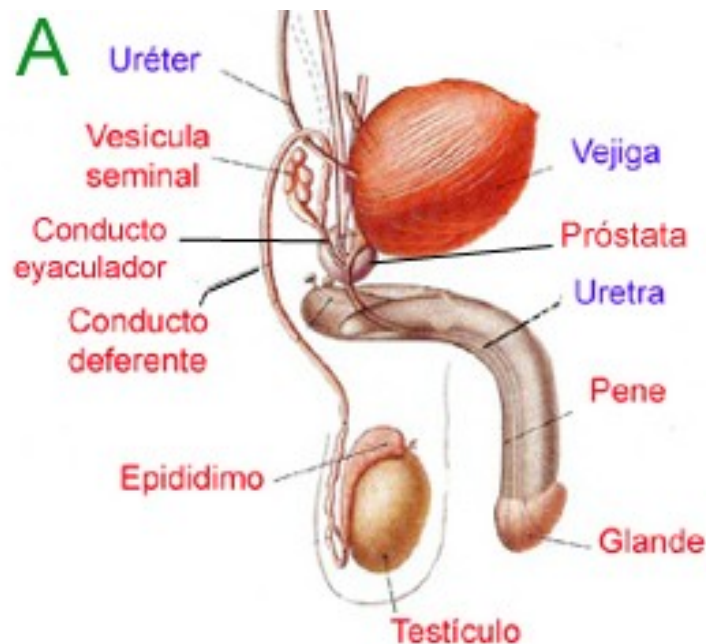
- **Arteria testicular (espermática):** rama de la aorta abdominal.
- Arteria del conducto deferente: procede de la arteria umbilical, rama de la arteria ilíaca interna.
- **Arteria cremastérica (funicular):** rama de la arteria epigástrica inferior. Irriga las envolturas del cordón y de las bolsa escrotales. Contribuye a la vascularización del testículo con la anastomosis con la arteria del conducto deferente y la testicular.

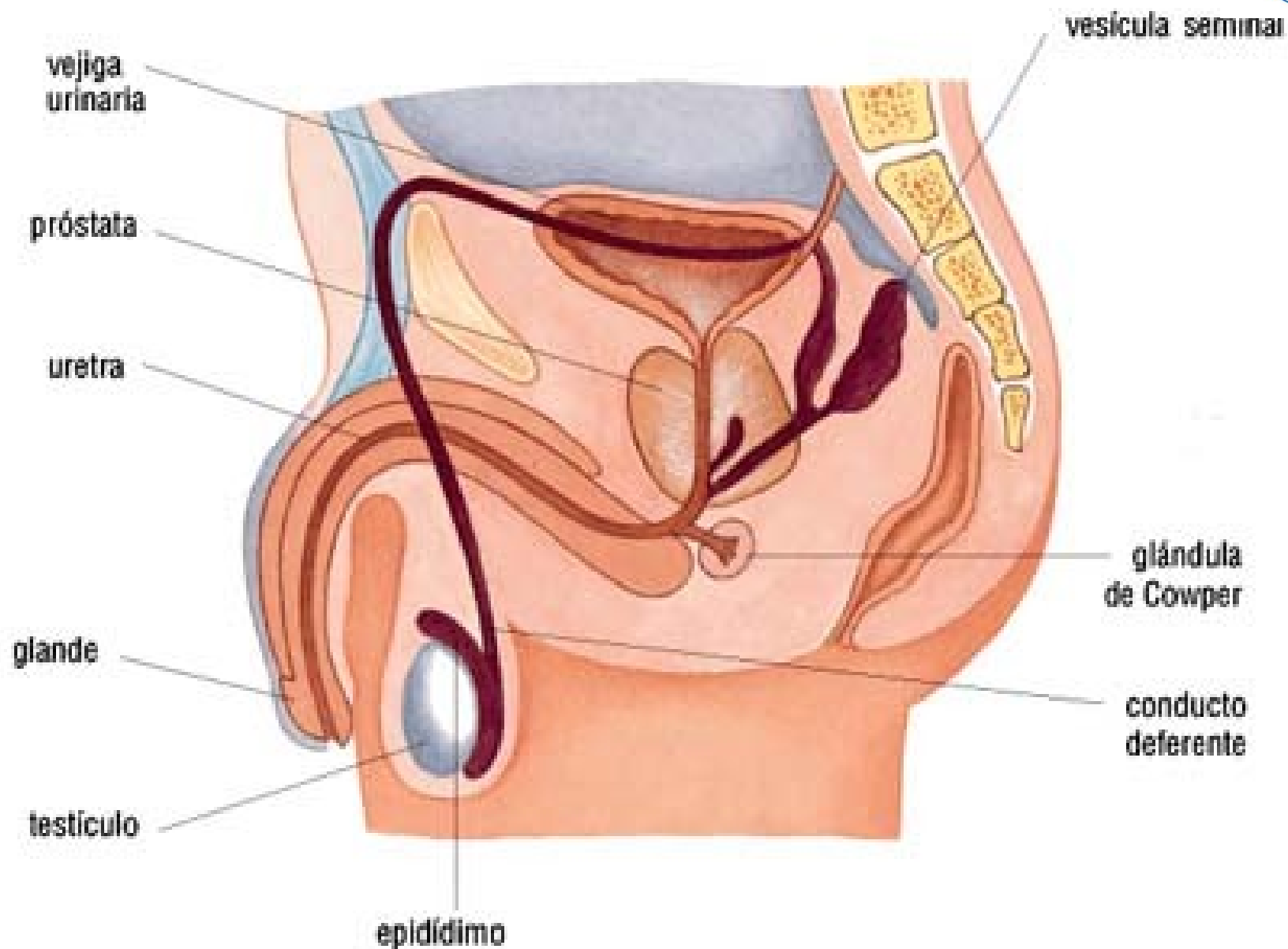
Venas:

- Venas testiculares, forman en el cordón espermático el plexo pampiniforme. La vena testicular derecha (espermática o gonádica) drena a la VCI, mientras que la izquierda lo hace a la vena renal izquierda.
- Nervios: plexos lumbares, aórticos, testicular, hipogástrico inferior y deferencial.

Vías espermáticas

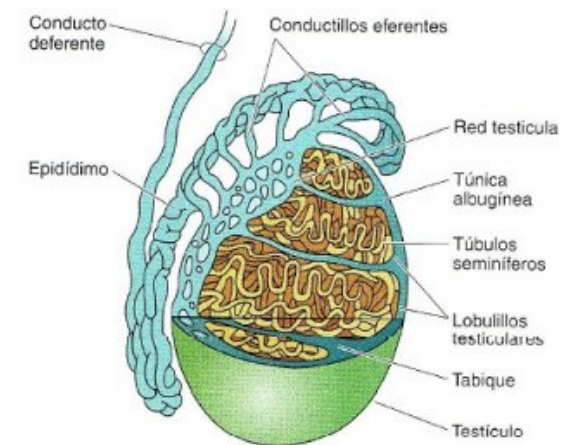
- Comprenden:
 - Conducto deferente
 - Vesícula seminal
 - Conducto eyaculador (desemboca en la uretra)





Conducto deferente

- Su función es conducir el semen.
- Comienza en la cola del epidídimo.
- Recorre al conducto inguinal.
- Se acoda en el orificio inguinal profundo, luego desciende hacia atrás ubicándose posteriormente a la vejiga.
- Se extiende hasta su unión con el conducto excretor de la vesícula seminal.
- En su terminación presente la ampolla del conducto deferente.
- Sectores:
 - Escrotal
 - Funicular
 - Inguinal
 - pélvica



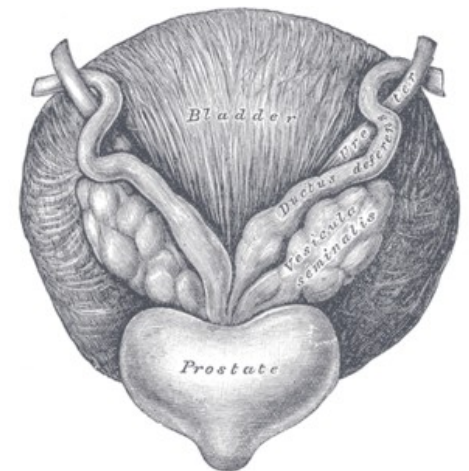
Vascularización e inervación

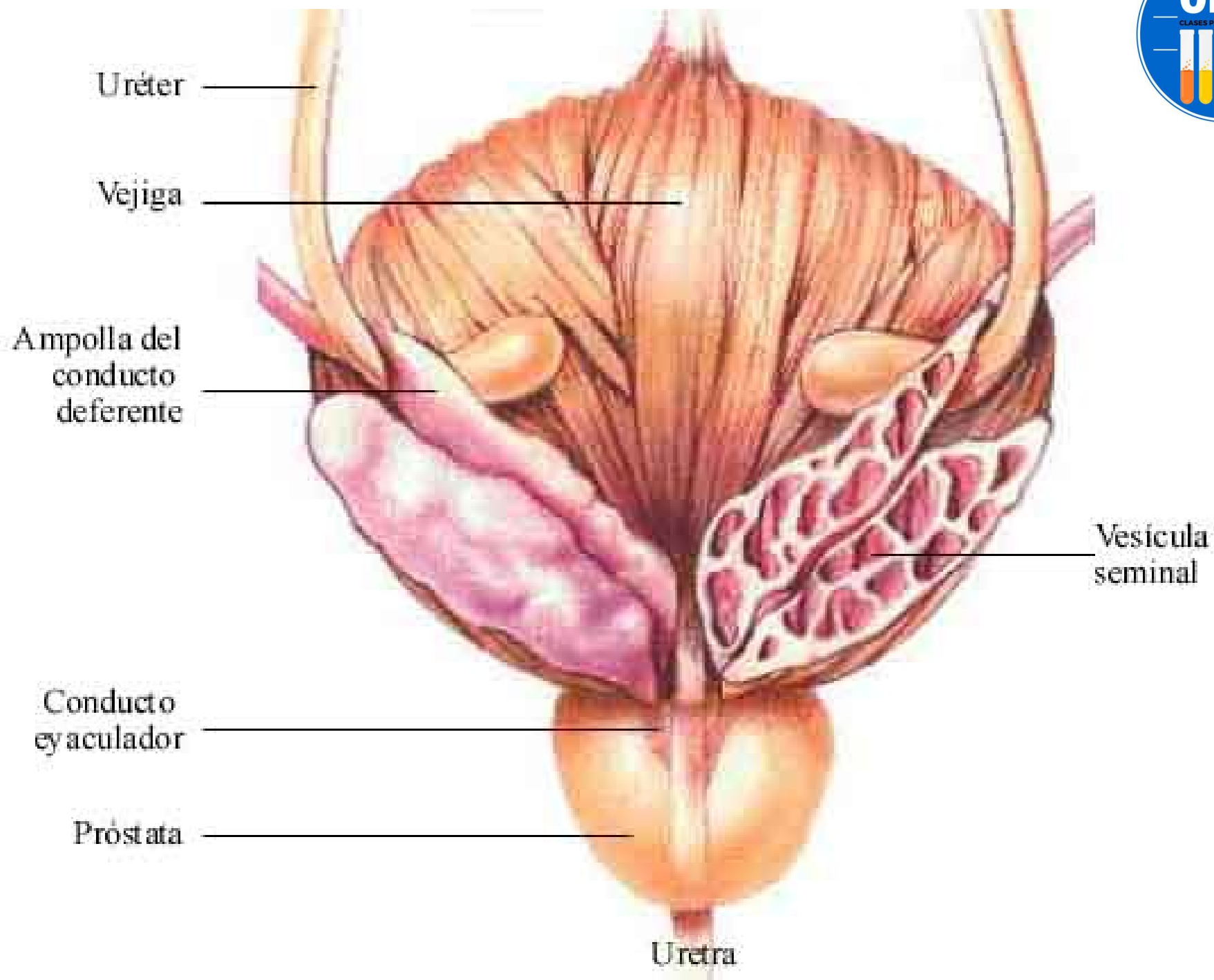
- Arterias: arteria del conducto deferente (rama de la porción permeable de la arteria umbilical o de la vesical inferior, amabas ramas de la arteria ilíaca interna).
- Venas: emergen de sus paredes para llegar a las venas testiculares o a las vesicales.
- Nervios: plexo hipogástrico inferior con la forma de plexo deferencial



Vesículas seminales

- Son glándulas bilaterales, anexas a los conductos deferentes, situadas detrás de la vejiga y delante del recto.
- Producen líquido seminal.
- Presentan un conducto excretor, que se une con el conducto deferente para formar el conducto eyaculador.

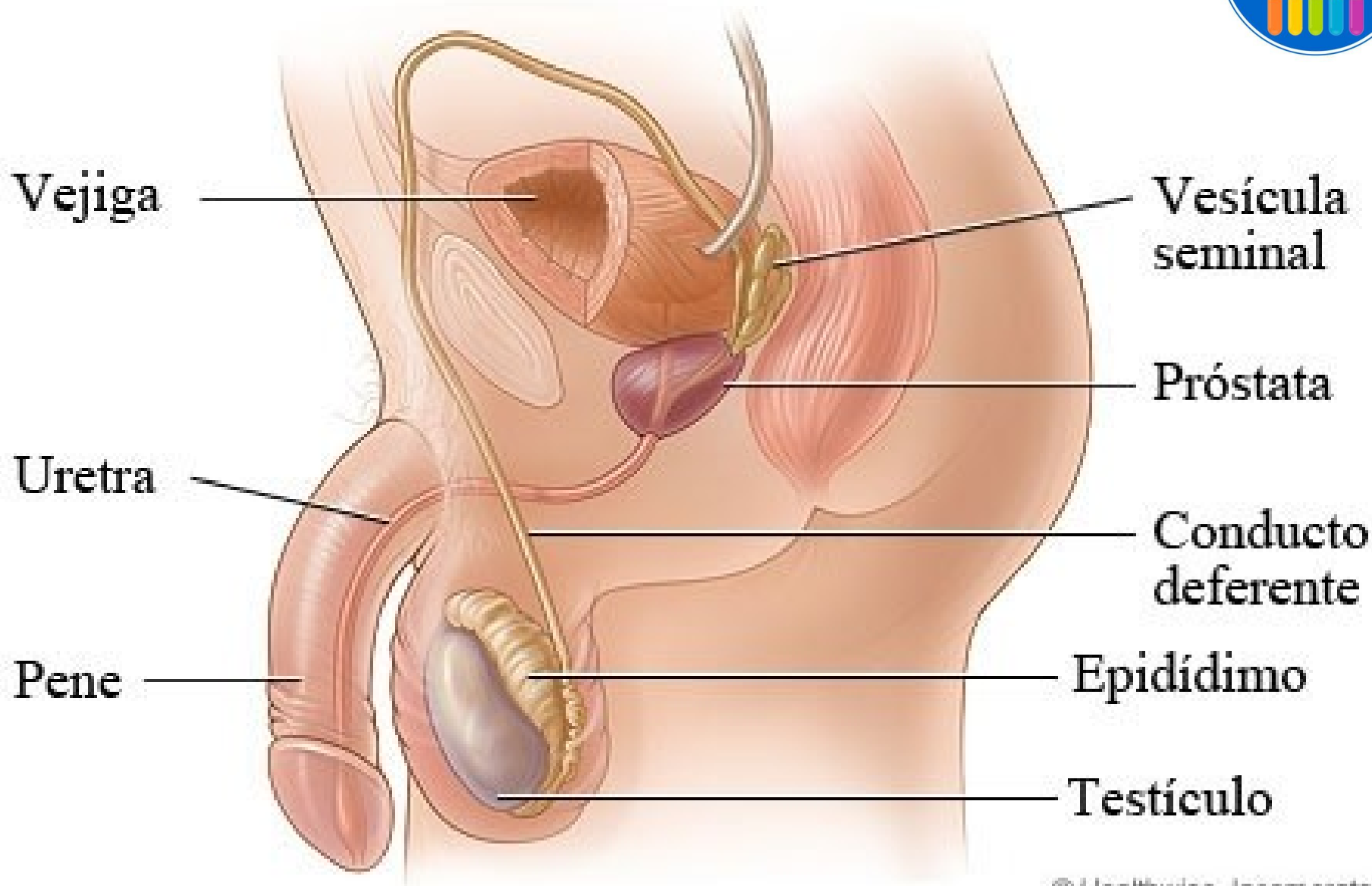






Relaciones

- Anterior: con el triángulo vesical y con el sector terminal del uréter.
- Posterior: con el recto a través del tabique rectovesical abajo y por el peritoneo urogenital arriba. El peritoneo forma el fondo de saco rectovesical. Ésta relación permite explorar la vesícula seminal a través del tacto rectal.
- Lateral: con el plexo venoso vesical y el prostático.
- Medial: con el conducto deferente.
- Arriba: con el segmento yuxtavesical del uréter y con el peritoneo.
- Abajo: el conducto excretor de la vesícula seminal se une a la ampolla del conducto deferente en la parte posterior de la base de la próstata.



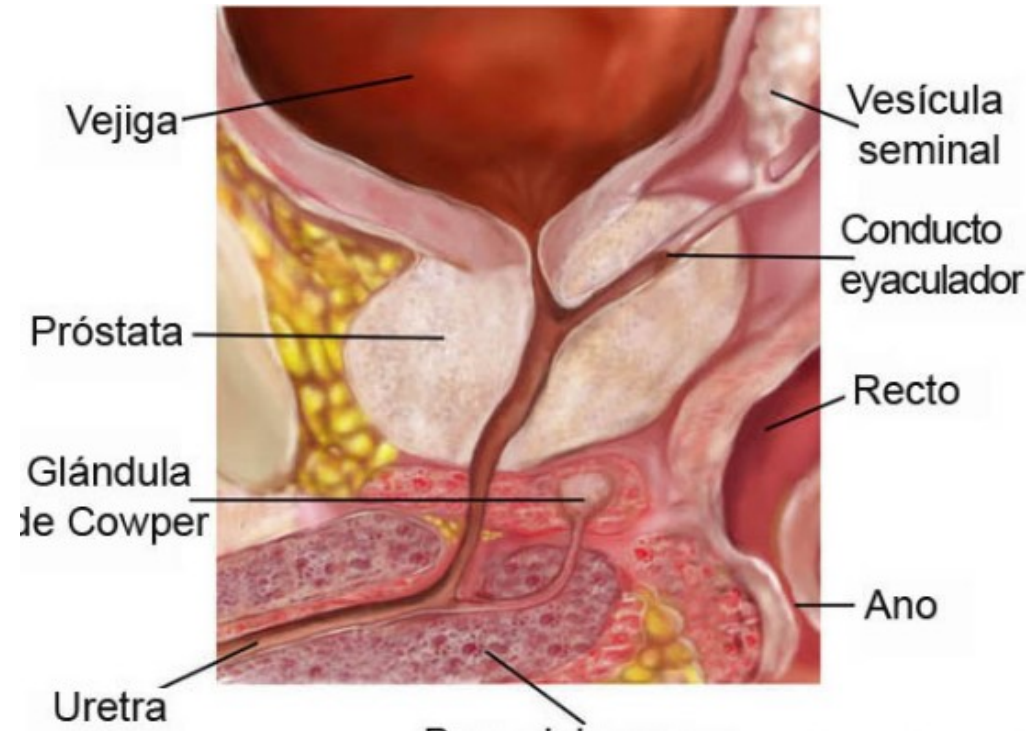
Vascularización e inervación

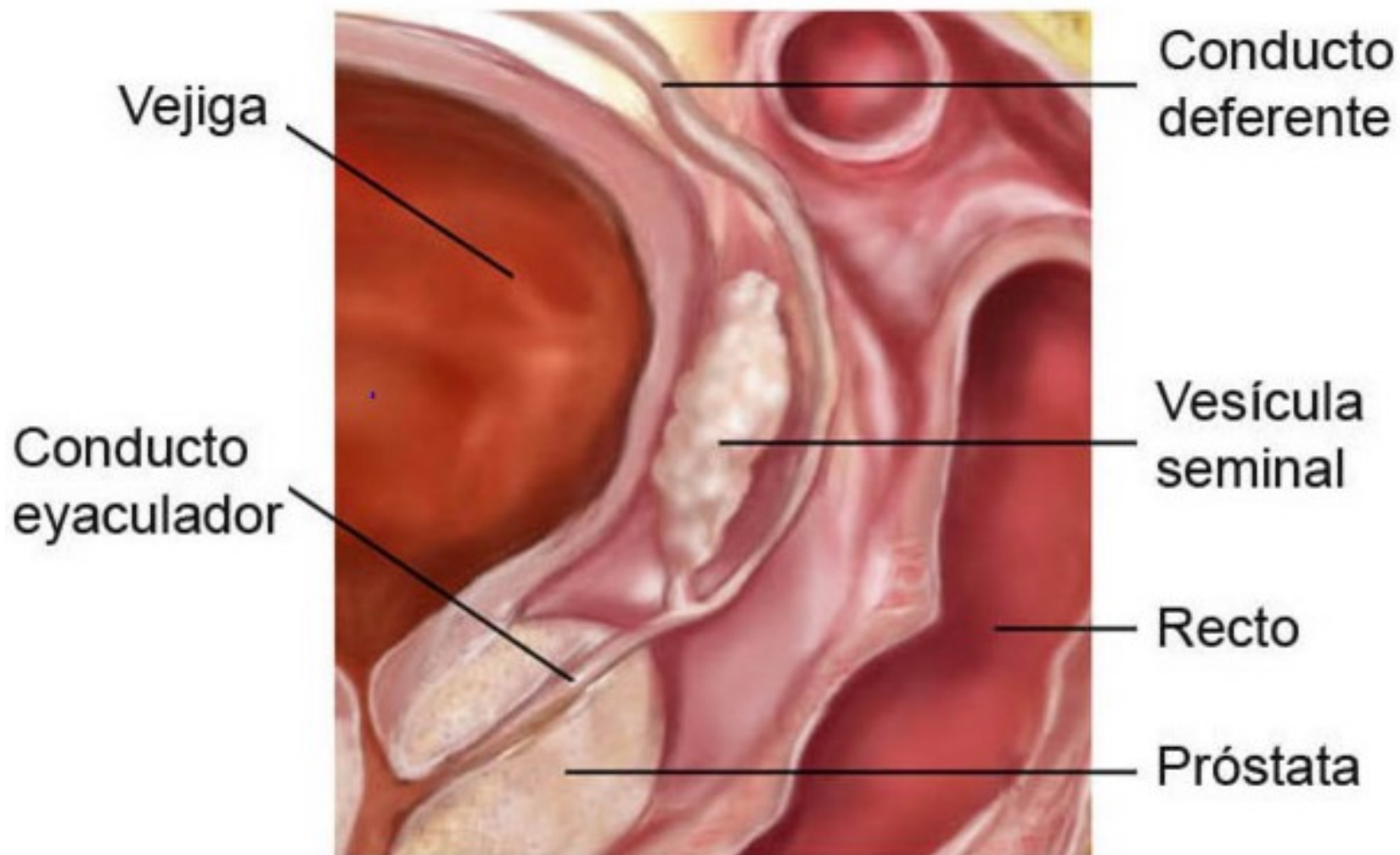


- Proviene de la arteria del conducto deferente, rama de la arteria umbilical o de la vesical inferior, ambas ramas de la arteria ilíaca interna.
- Algunos ramos pueden provenir de la arteria rectal media, rama de la arteria ilíaca interna.
- Venas: forman un plexo, tributarios de la vena ilíaca interna.
- Nervios: plexo hipogástrico inferior.

Conductos eyaculadores

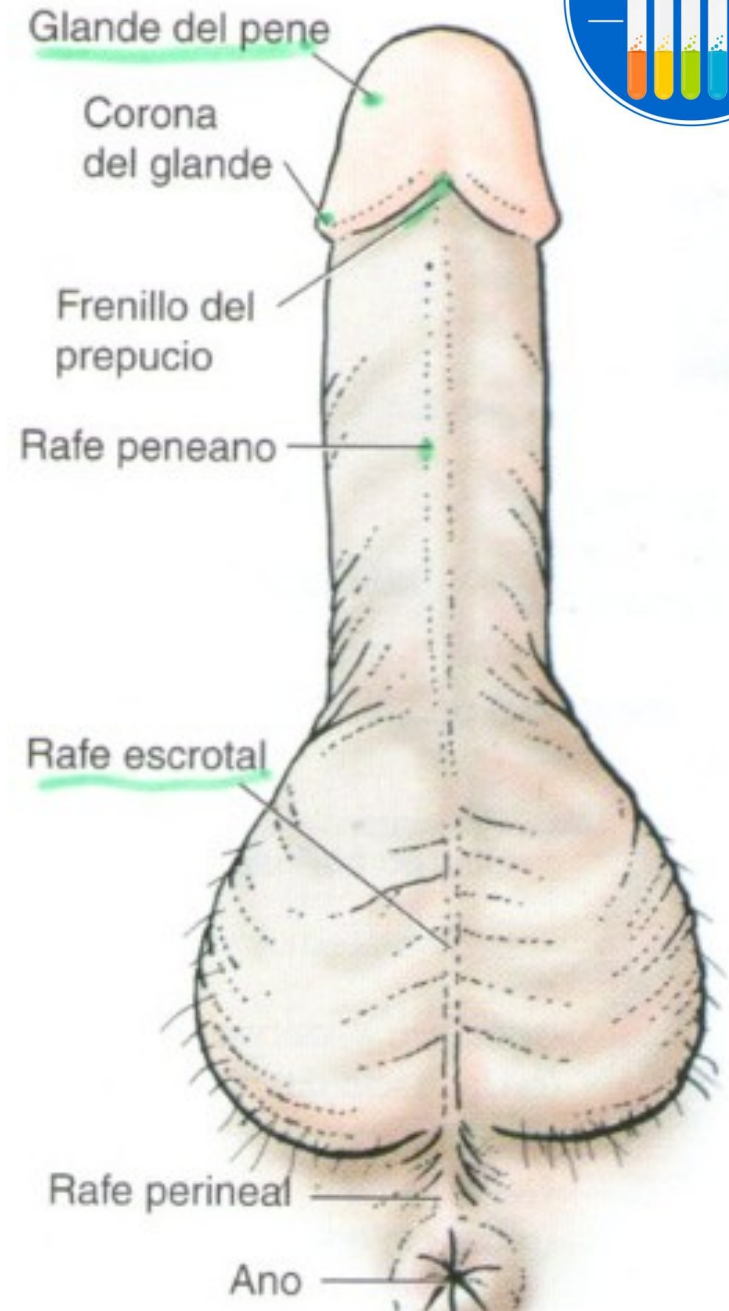
- Se forma por la reunión del conducto excretor de la vesícula seminal con el conducto deferente.
- Se dirigen de forma oblicua por el espesor de la próstata.
- Desembocan en la pared posterior de la uretra prostática mediante 2 pequeños orificios situados en la parte anterior del colículo seminal. A ambos lados del colículo seminal se encuentran los senos prostáticos (allí desembocan los conductillos prostáticos).
- Toma sus vasos y nervios de redes las prostáticas.



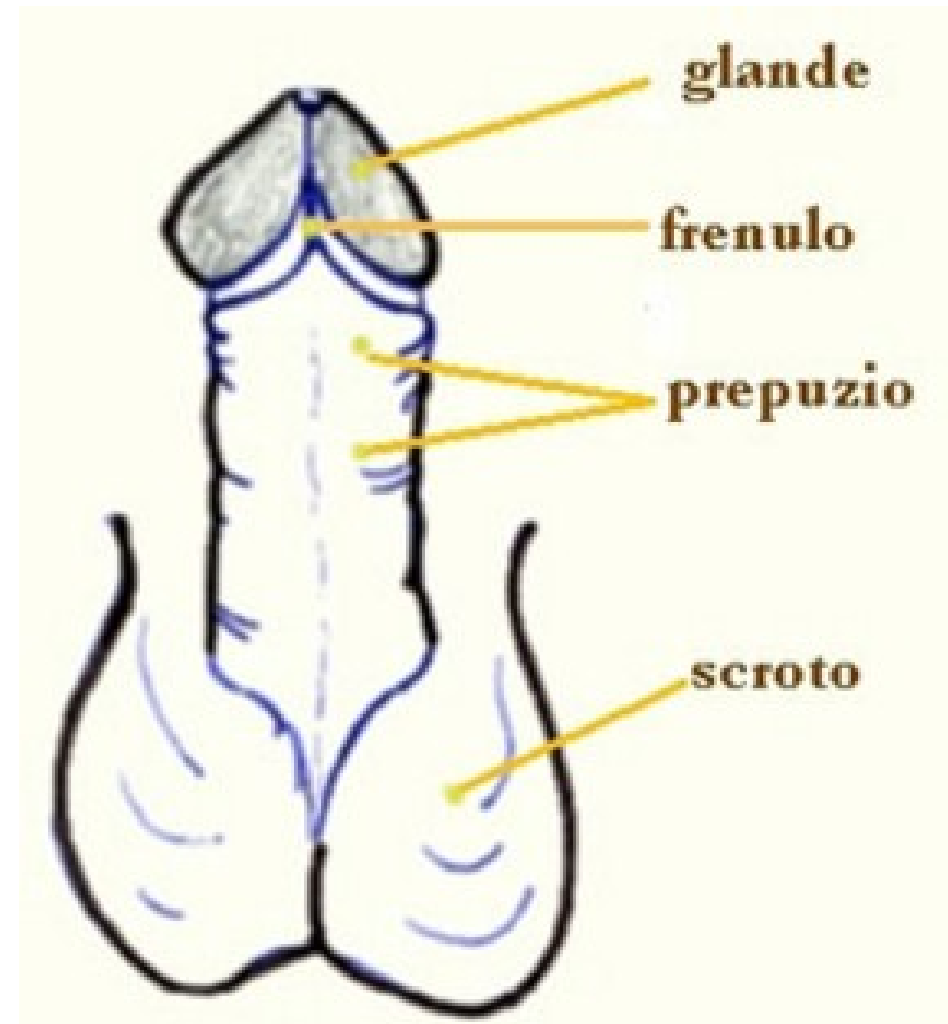


Pene

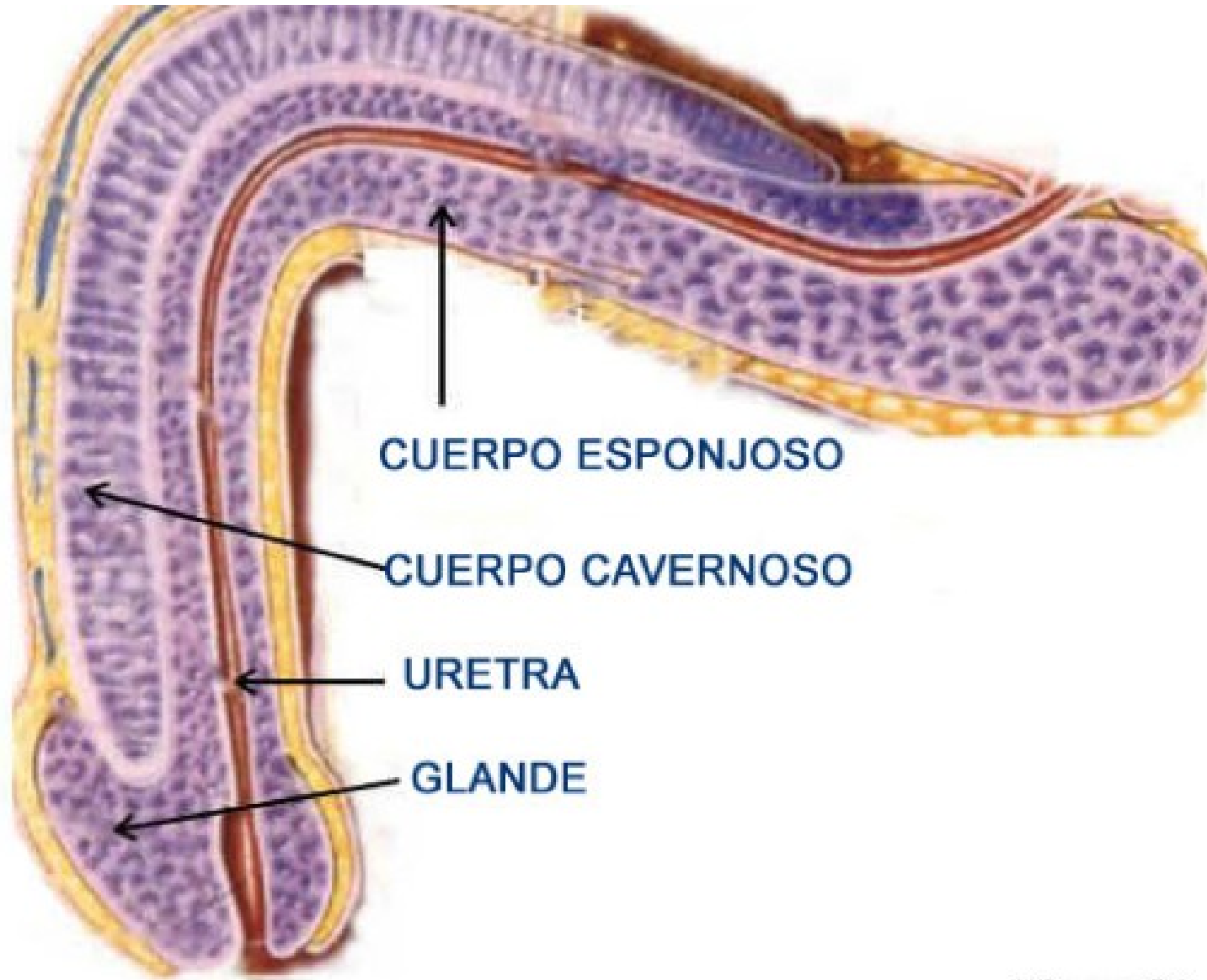
- Es el órgano copulador, situado de la sínfisis del pubis y por arriba del escroto.
- El pene y el escroto forman los órganos externos masculinos.
- Posee el poder de la erección (copulación).

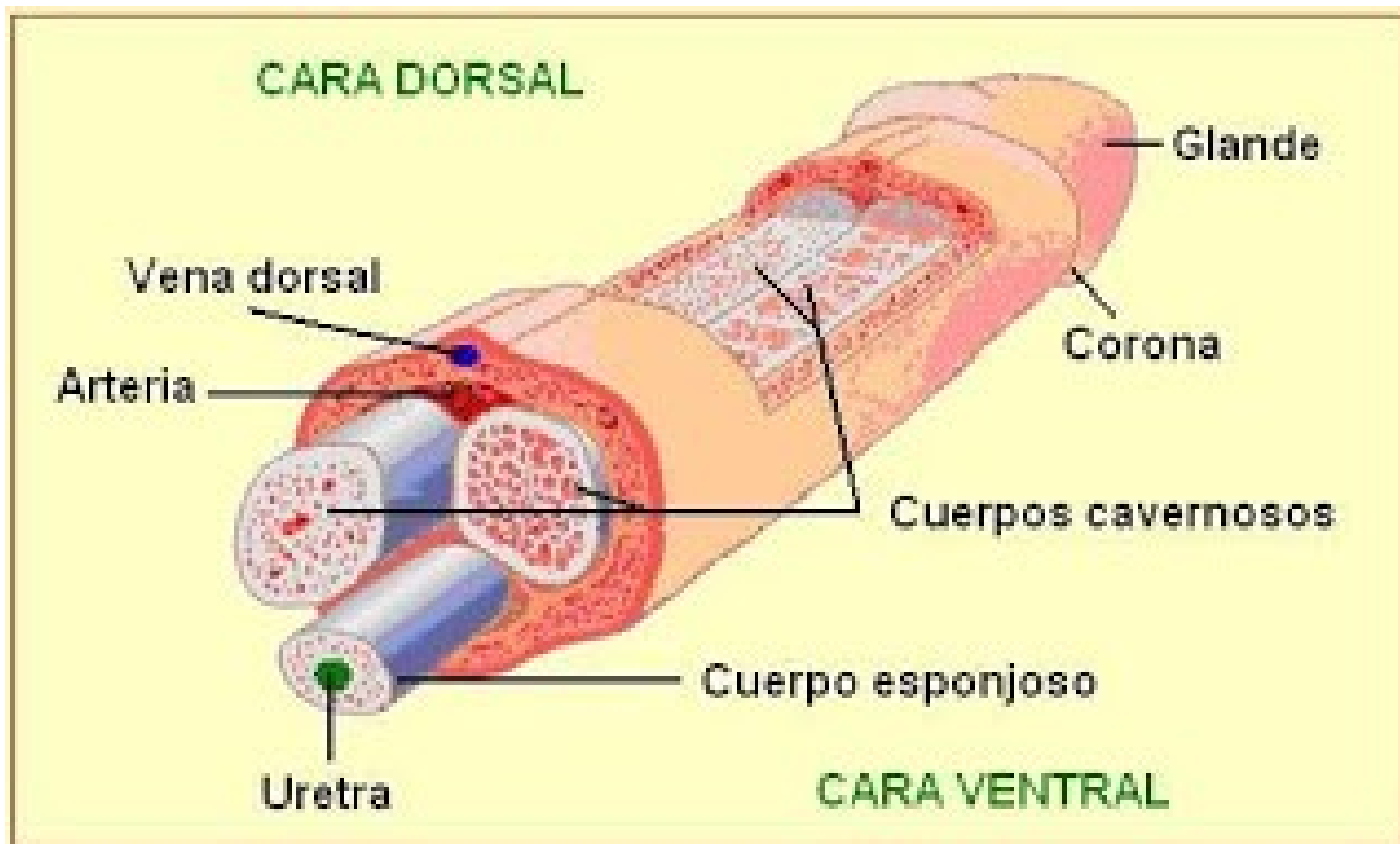


- Se le describen:
- Extremidad proximal o raíz del pene: situada en la parte anterior del periné. Se fija al esqueleto por la inserción de los cuerpos cavernosos al pubis y por el ligamento suspensorio del pene.
- Cuerpo: presenta una cara superior o dorso del pene y una cara inferior o cara uretral/escrotal.
- Extremidad distal: glande. En su extremo se abre el orificio externo de la uretra. Su base se denomina corona, la cual está conectada al prepucio por el cuello del glande. En su cara inferior se encuentra el frenillo prepucial (va desde el glande al prepucio).

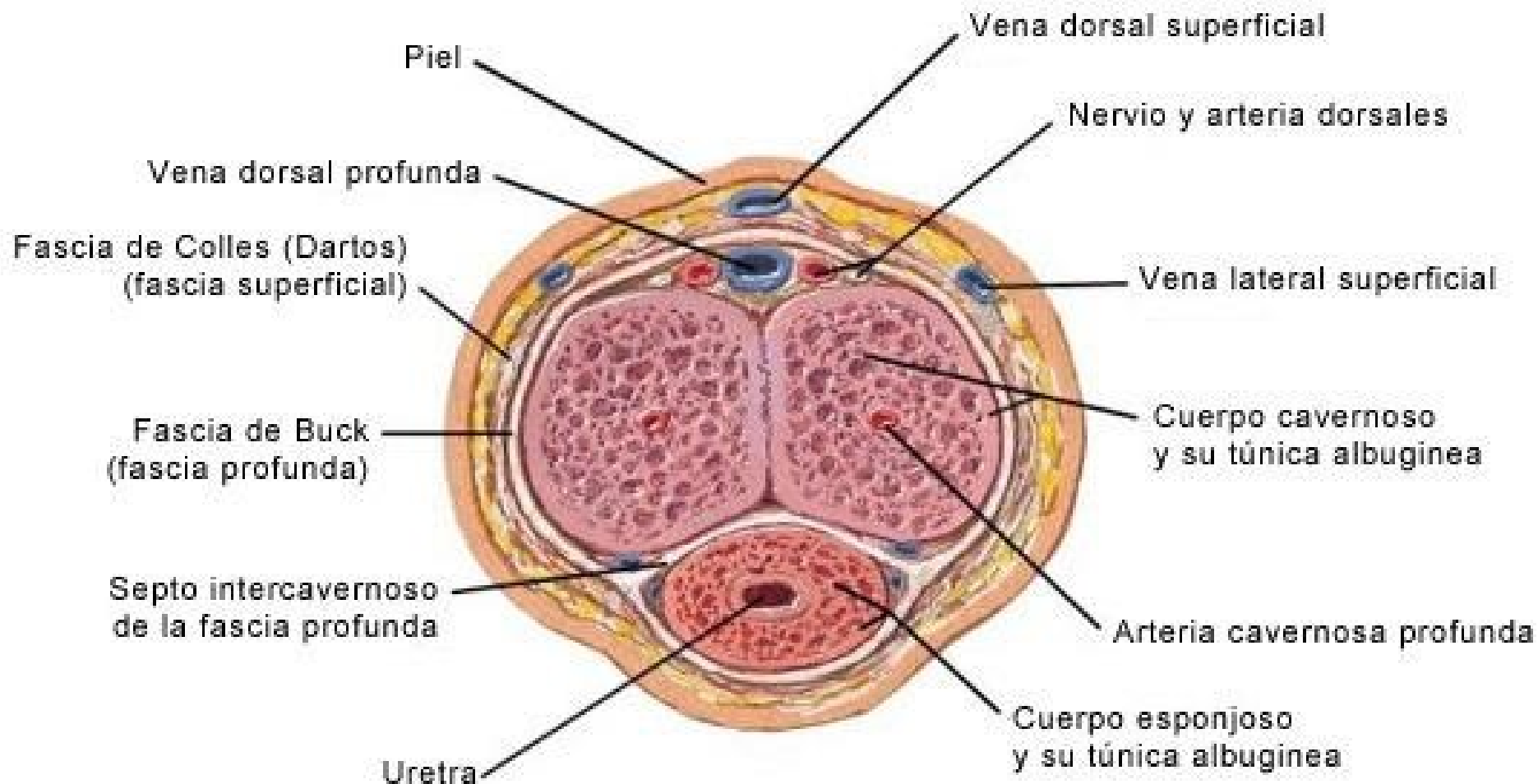


- Presenta los cuerpos cavernosos y esponjoso.



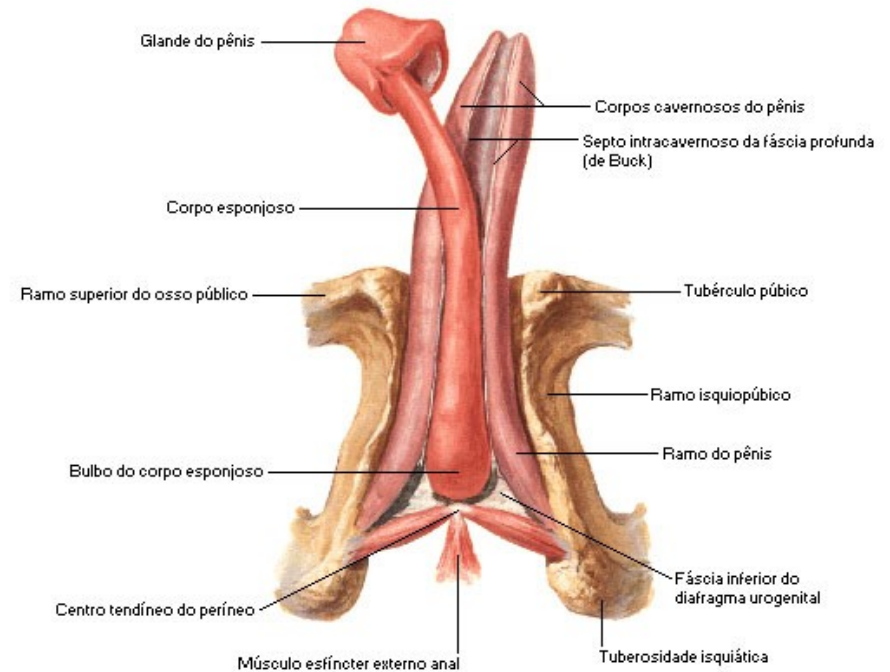


Corte transversal del pene



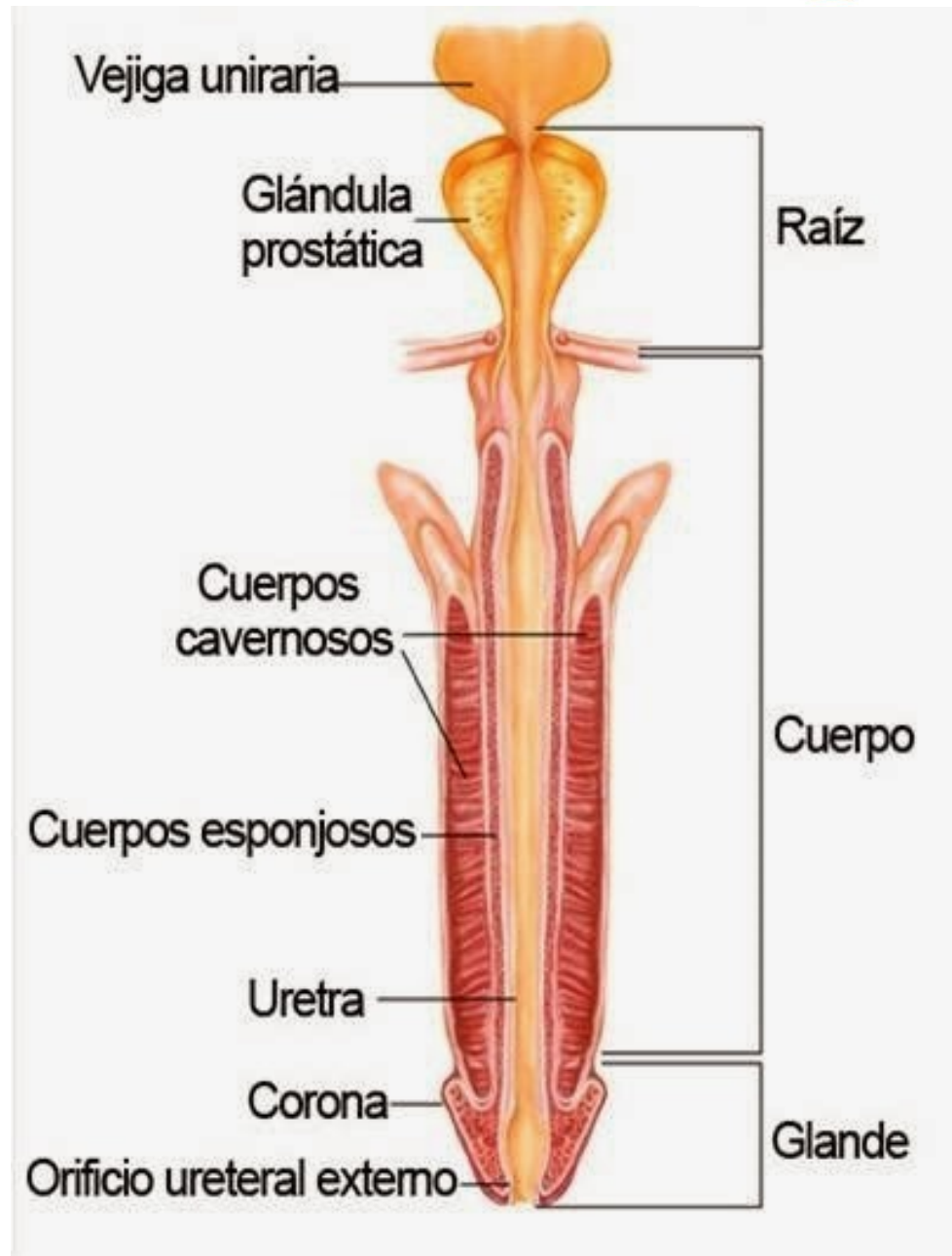
Cuerpos cavernosos

- Son 2, uno a la derecha y otro a la izquierda.
- Se insertan en las ramas isquiopúbicas,, formando los pilares del pene.
- Se reúnen formando la raíz del pene (bajo la sínfisis del pubis).
- En el surco dorsal transita la vena dorsal profunda junto con la arteria y los nervios dorsales del pene.
- Adelante se separan y se desprende el ligamento anterior de ambos cuerpos, que van a fijarse en la corona del glande.



Cuerpo esponjoso

- Rodea a la uretra.
- La parte posterior se aloja en la separación de los cuerpos cavernosos. Forma el bulbo del pene.
- Su extremidad anterior constituye el glande.





Vasos y nervios

- **Arterias:**

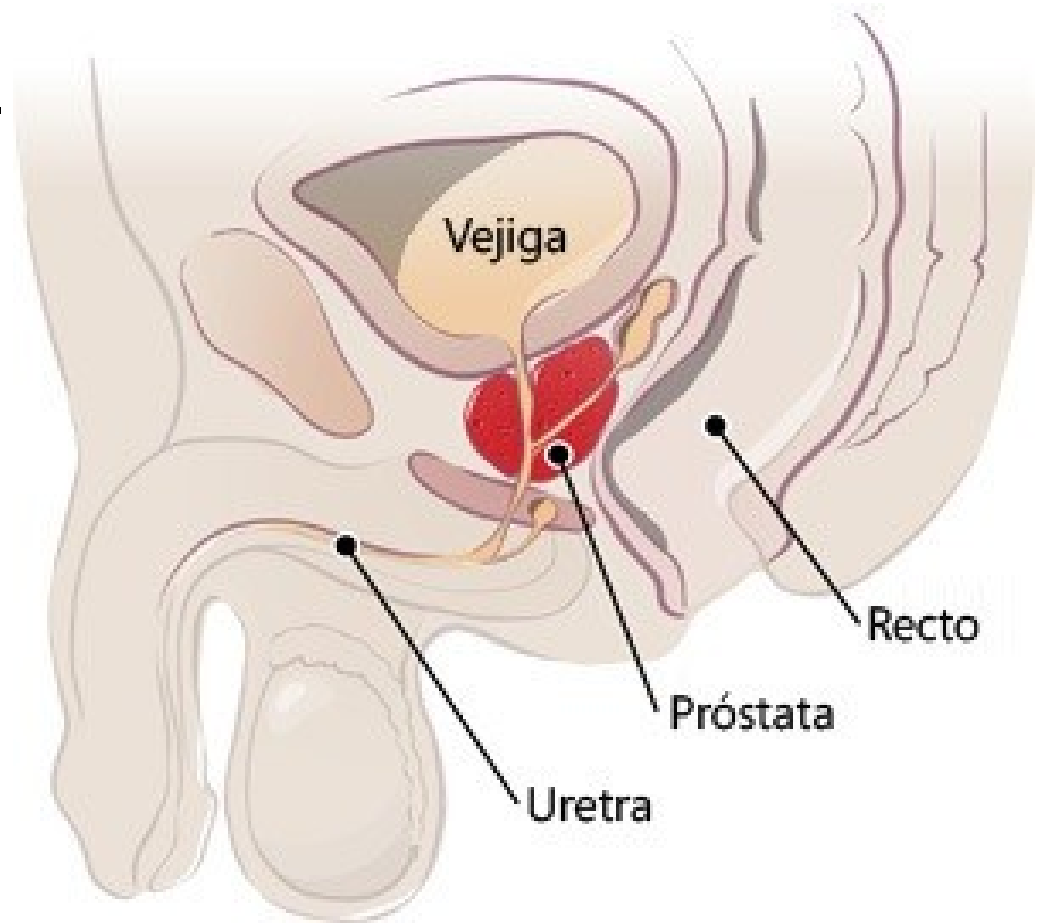
- Las arterias de las túnicas provienen de las pudendas externas (ramas de la arteria femoral) y de la perineal (rama de la pudenda interna).
- Las arterias de los cuerpos eréctiles provienen de las pudendas internas (ramas de la ilíaca interna) por las arterias del bulbo del pene y dorsal del pene. Forman una red de la cual las arterias profundas del pene son las más desarrolladas.

- **Venas:**

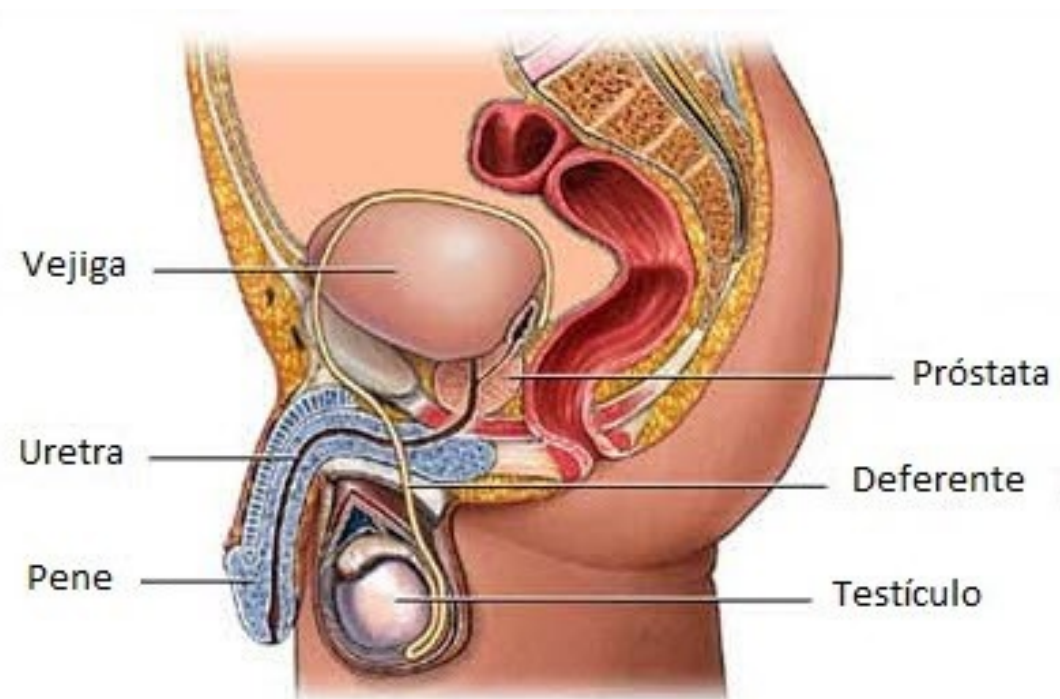
- Venas superficiales de las túnicas drenan hacia abajo, en las venas del escroto. Arriba se unen en la vena dorsal superficial (drena en la safena magna, tributaria de la vena femoral).
- Venas profundas drenan las venas cavernosas formando la vena dorsal profunda, que termina en el plexo venoso de Santorini.
- Nervios: genitofemoral e ilioinguinal, ramos del plexo lumbar. La erección depende del plexo hipogástrico inferior en el cual participan los nervios esplácnicos pélvicos.

Próstata

- Forma parte de los órganos genitales internos masculinos.
- Se desarrolla en la parte inicial de la uretra.
- Compuesta por una porción glandular y una porción fibromuscular.
- Junto con las glándulas bulbouretrales segregan líquido que participa en la formación del semen.



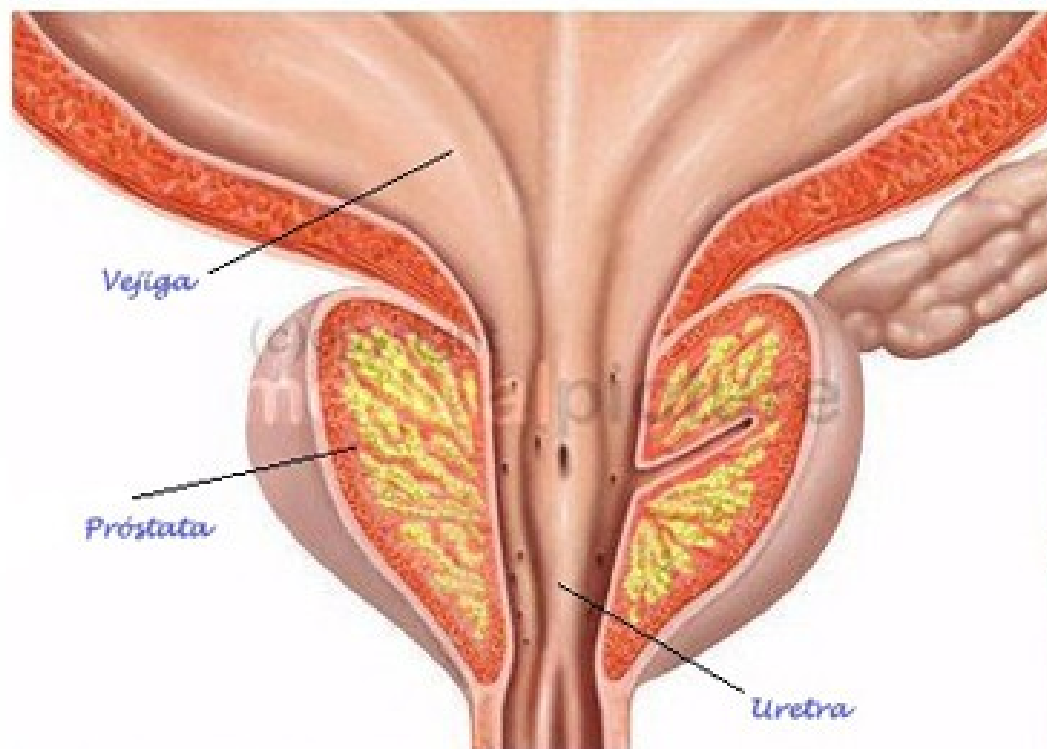- Se sitúa debajo de la vejiga urinaria, detrás de la sínfisis del pubis, delante del recto, arriba de la membrana perineal y el espacio perineal profundo (diafragma urogenital).
- Rodean el origen de la uretra masculina.
- Es atravesada por los conductos eyaculadores.
- Está envuelta por la cápsula prostática.





Caras...

- Anterior: es vertical. Contiene al istmo de la próstata situado por delante de la uretra.
- Posterior
- Inferolaterales: relacionadas con el músculo elevador del ano.
- Cara superior (base): presenta una región anterior que corresponde al cuello de la vejiga urinaria, y una región posterior que aloja la formación de los conductos eyaculadores y los elementos vasculares (hilio prostático).
- Vértice: es inferior y por donde emerge la uretra.



© medicalpicture no: 18061

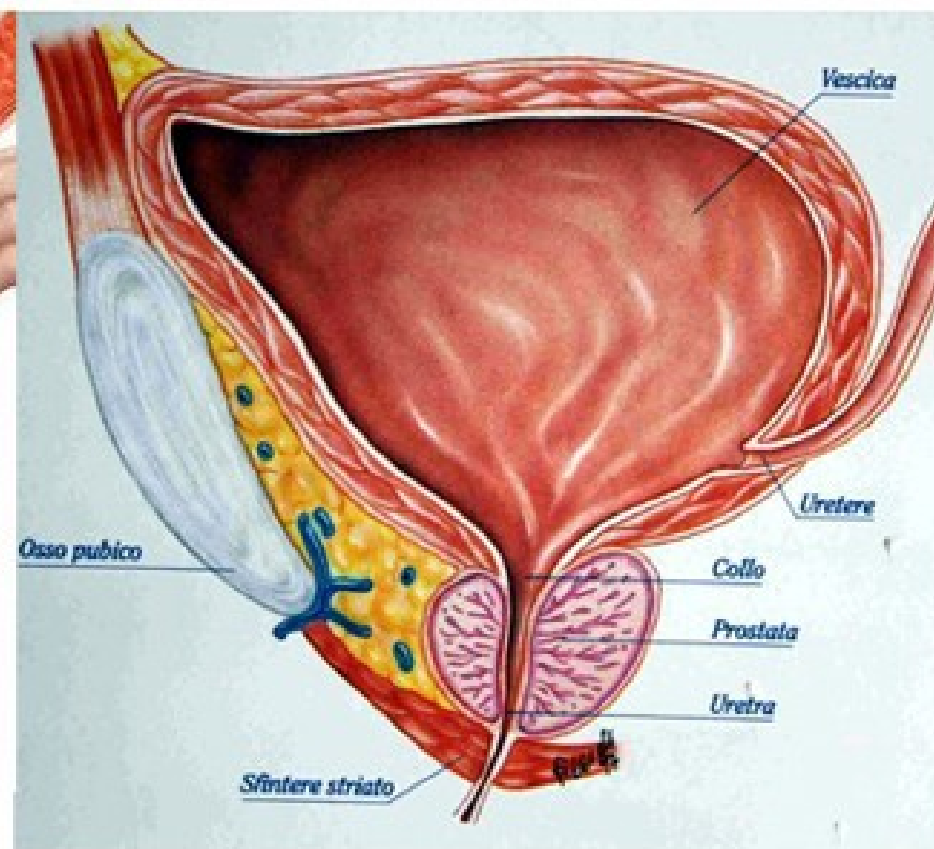
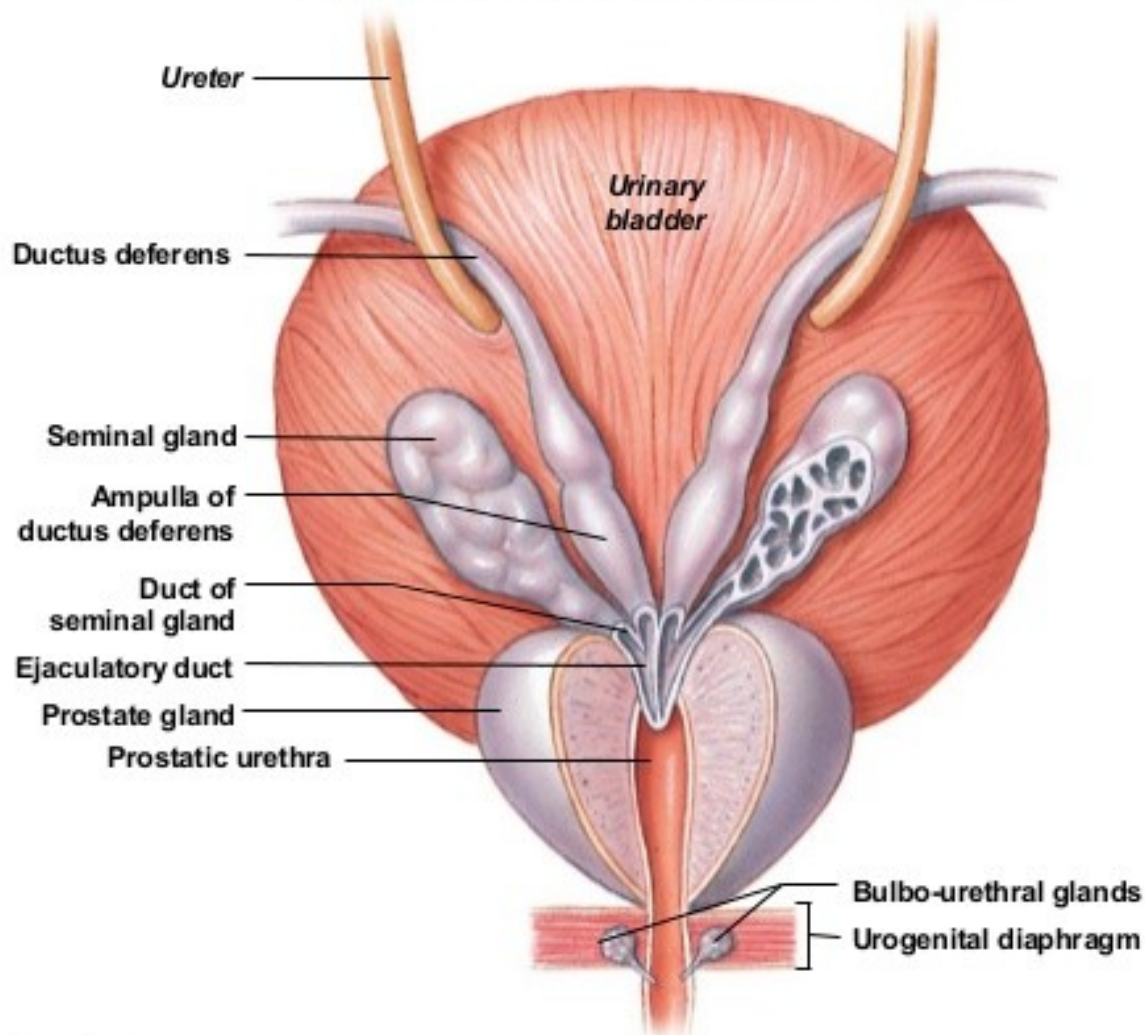
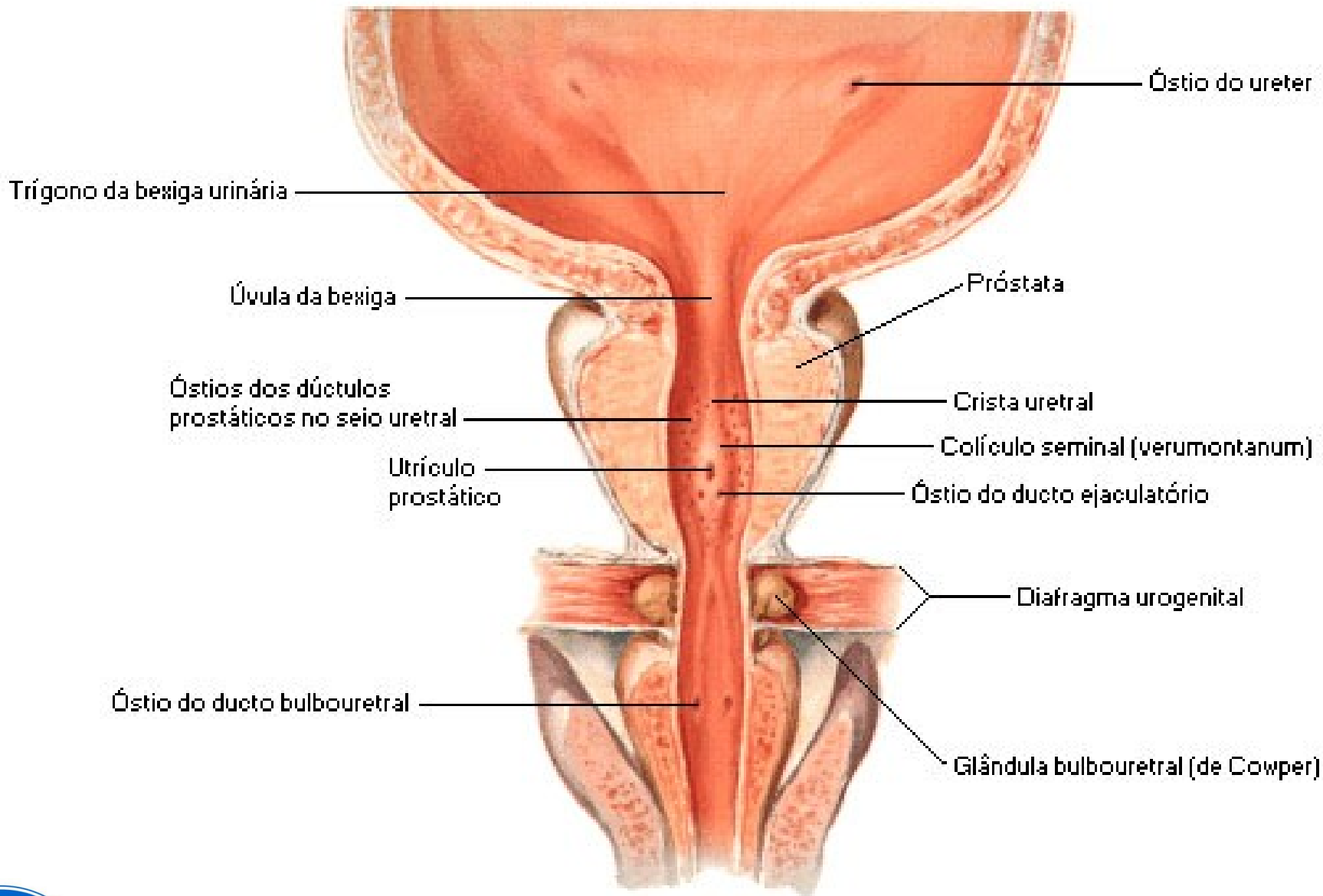


Figure 27.8a The Ductus Deferens and Accessory Glands

a A posterior view of the urinary bladder and prostate gland showing subdivisions of the ductus deferens in relation to surrounding structures





Bulbo uretral esquematicamente estendido





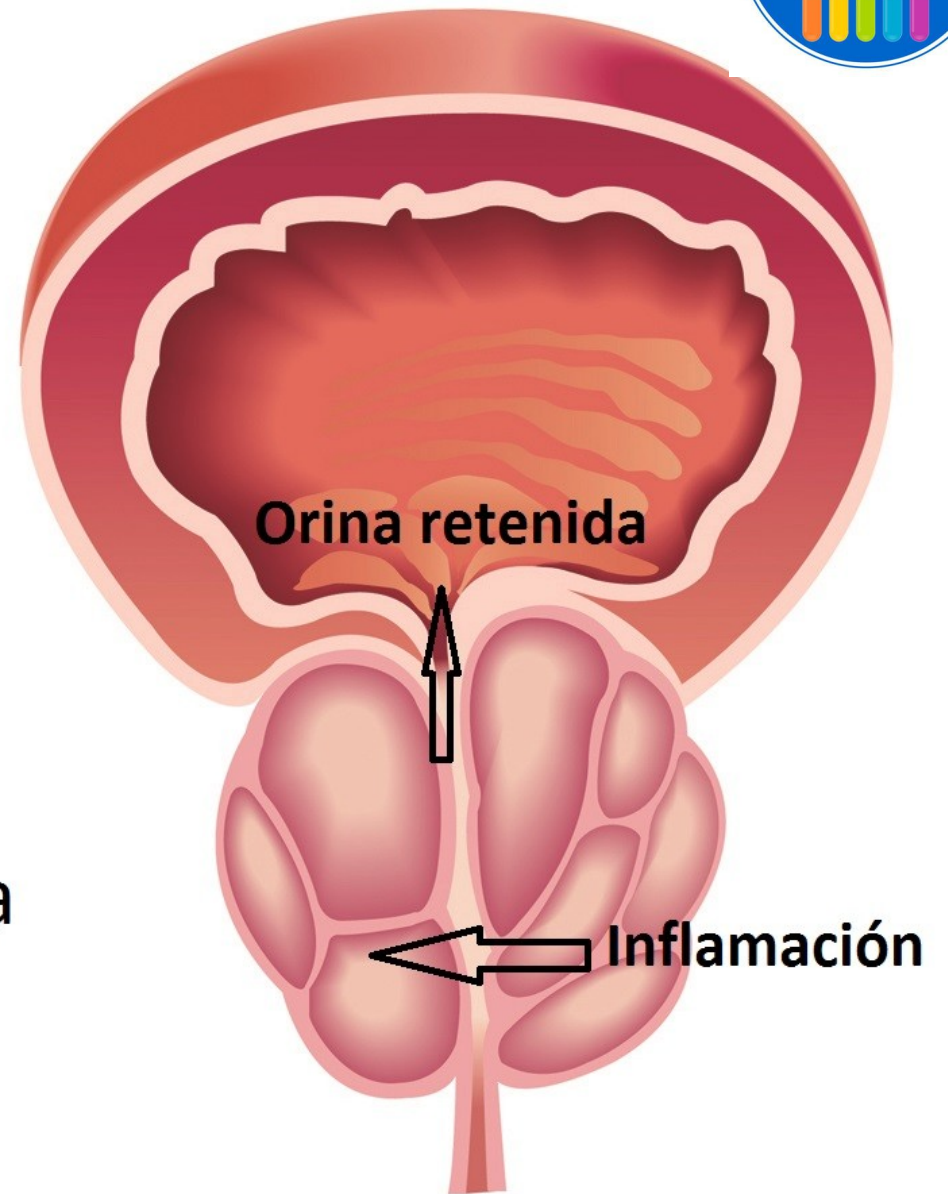
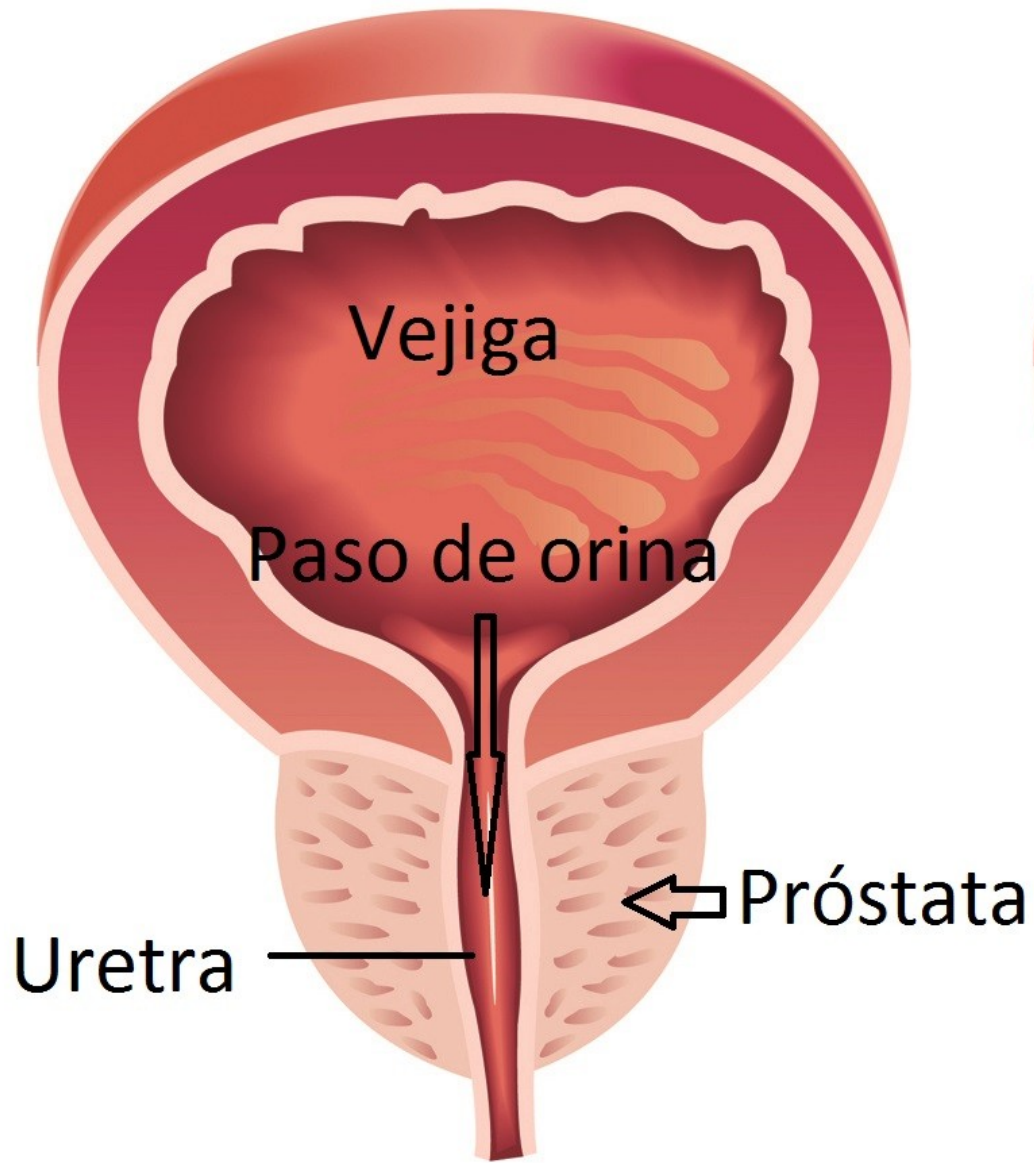
Lóbulos

- Son 5
- Anterior: situado por delante de la uretra, corresponde al istmo de la próstata.
- Posterior: ubicado detrás de la uretra y por debajo de los conductos eyaculadores.
- Lateral derecho y Lateral izquierdo: a ambos lados de la uretra.
- Medio: entre la uretra y los conductos eyaculadores. Está en relación con el cuello de la vejiga.



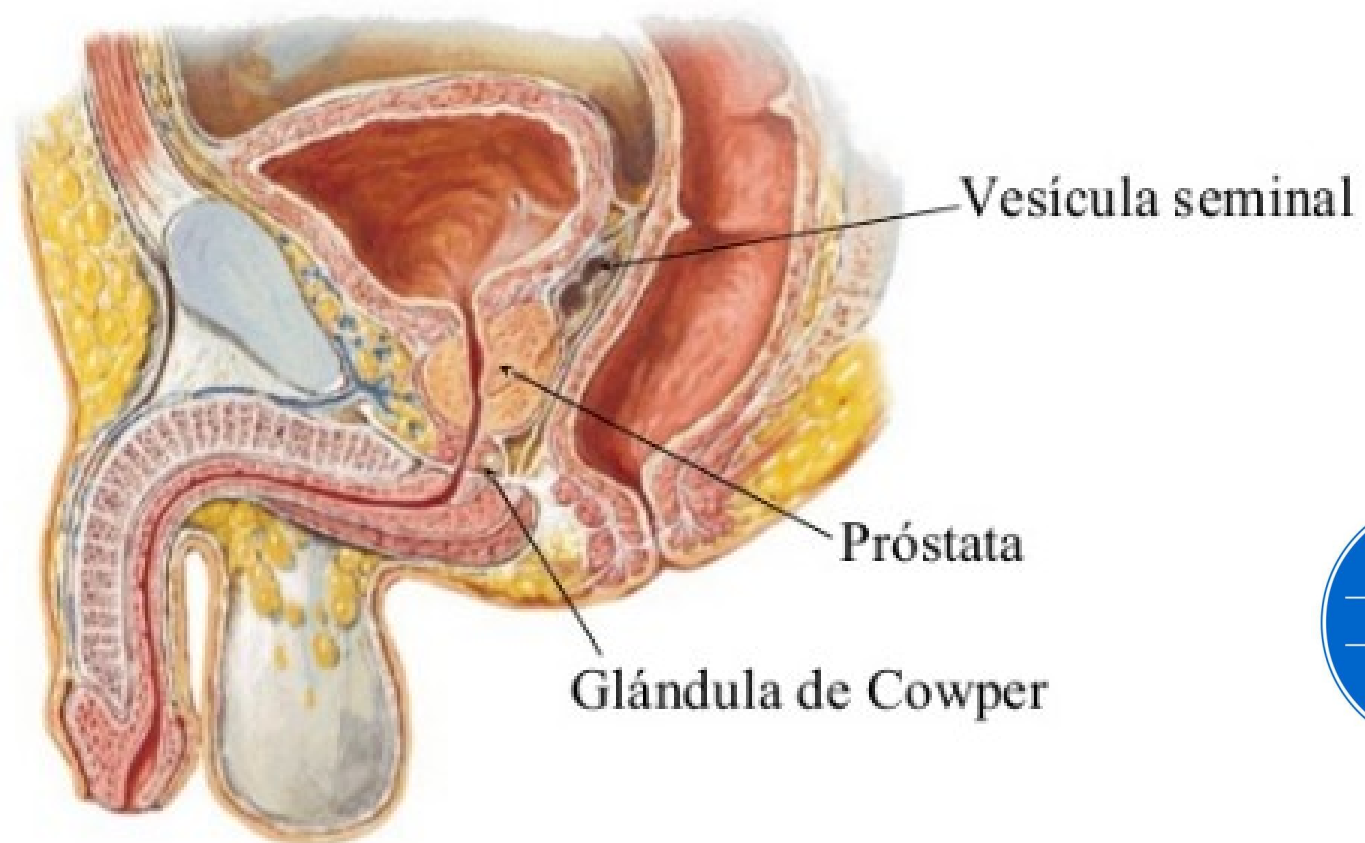
Vasos y nervios...

- Arterias:
 - Arteria vesical inferior, rama de la ilíaca interna. Se dirige al fondo de la uretra postática. Da ramas porstáticas para la base de la próstata.
 - Arteria rectal media, da ramas porstáticas adicionales.
- Venas: van al plexo venoso prostático (de Santorini). Las venas de las caras laterales forman plexos drenados por los plexos venosos vesicales, que a través de las venas vesicales son afluentes de la vena ilíaca interna.
- Nervios: plexo hipogástrico inferior. Forman el plexo prostático.



Glándulas bulbouretrales (Cowper)

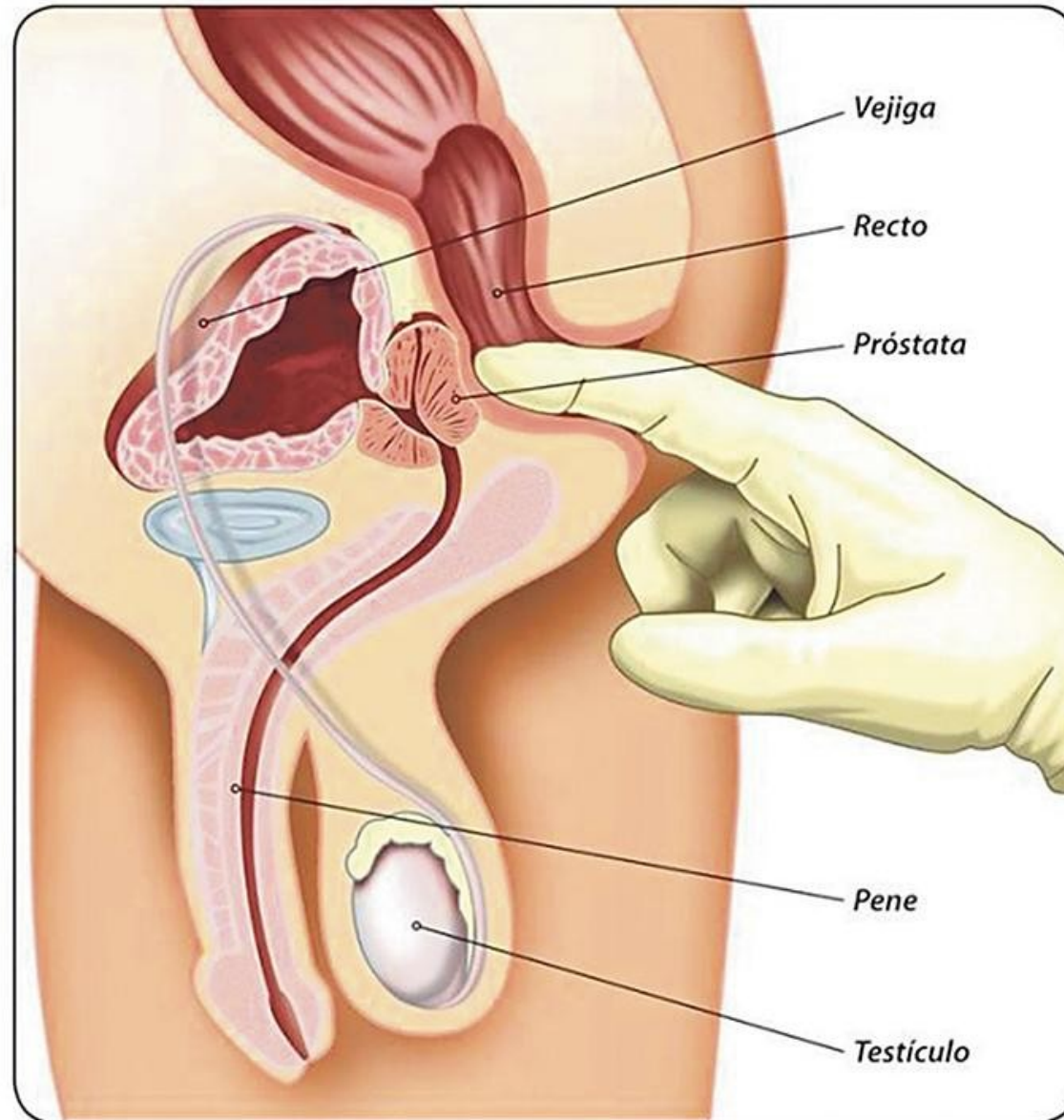
- Son 2, situadas en el espacio perineal profundo, por arriba del bulbo del pene y a ambos lados del esfínter de la uretra.





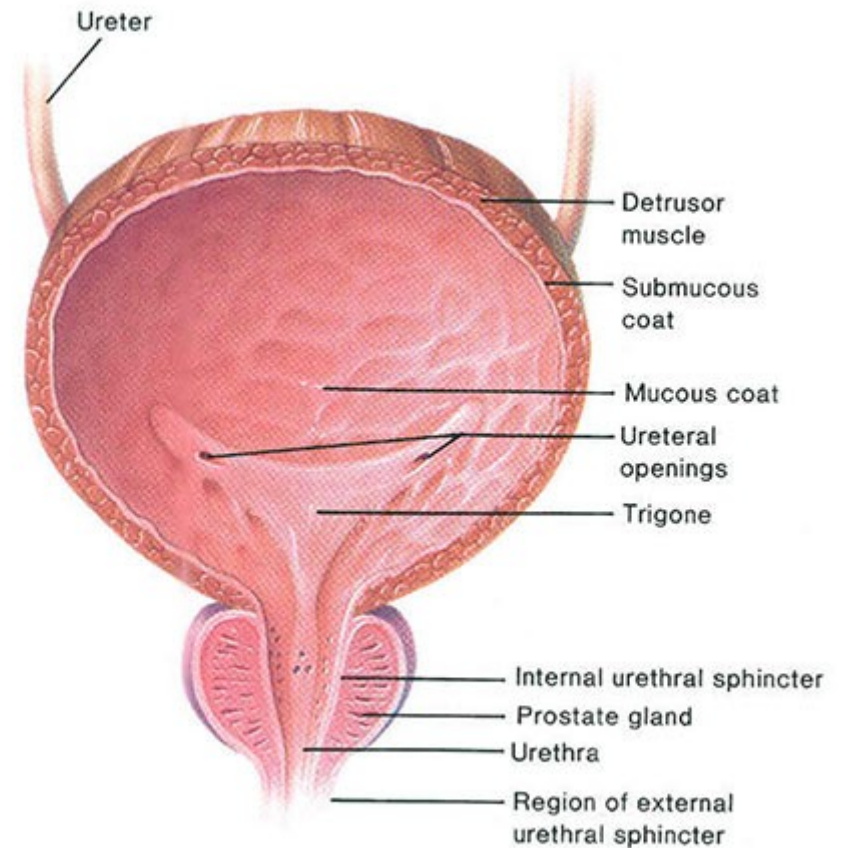
- Poseen un conducto excretor que desemboca en la uretra esponjosa.
- Están separadas del bulbo del pene por la membrana perineal.
- Arterias: provienen de la arteria del bulbo del pene y de la arteria uretral, ramas de la arteria pudenda interna.
- Venas: drenan al plexo prostático o al de Santorini.
- Nervios: son ramos del nervio pudendo (plexo sacro).

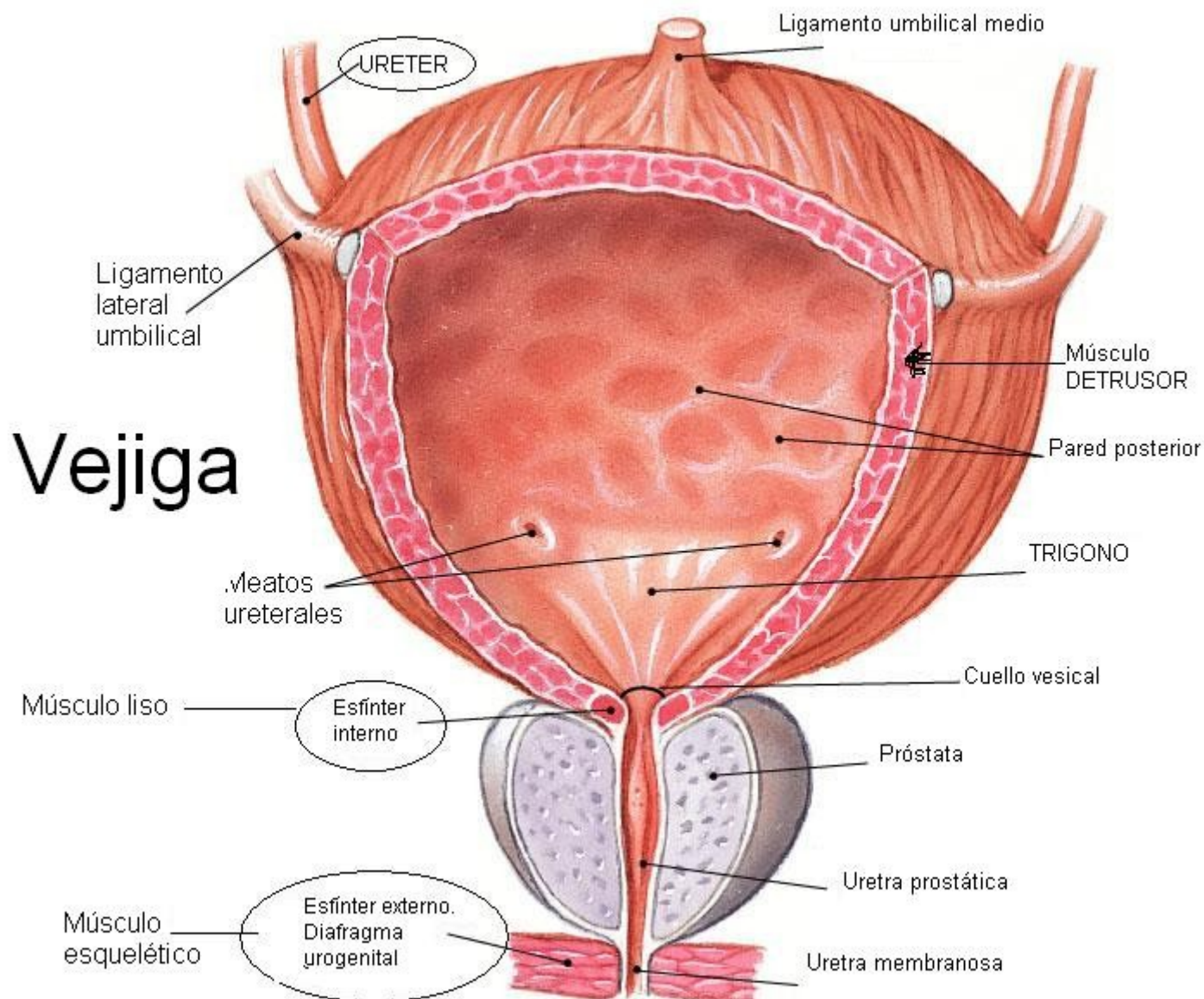
Tacto rectal



Vejiga urinaria

- Es un reservorio muscular interpuesto entre los uréteres y la uretera, destinada a recoger la orina proveniente de los uréteres.
- Está situada en la parte anterior de la cavidad pelviana, posterior al pubis.
- En la mujer se relaciona por detrás con el útero mientras que en el hombre lo hace con el recto.







Configuración externa

- Difiere según esté llena o vacía.
- Vejiga vacía:
 - Presenta el vértice de la vejiga donde se prolonga en la pared abdominal anterior por el ligamento umbilical medio (uraco). Hacia atrás, se encuentra el fondo.
 - Por debajo del fondo se encuentra el triángulo vesical. Los vértices del triángulo están formados atrás por los 2 orificios ureterales, y adelante por el cuello de la vejiga (contiene el orificio interno de la uretra).
 - 4 caras: anteroinferior (desde el vértice de la vejiga hasta el cuello), posterosuperior (es la cara peritoneal de la vejiga) y dos laterales (limitan lateralmente al cuerpo de la vejiga).
 - Vejiga llena: se vuelve redondeada, el vértice y el cuerpo vesical ascienden, mientras que el fondo y el cuello quedan fijos.



Configuración interna

La porción inferior de la vejiga presenta 3 orificios:

- 2 orificios ureterales
- Orificio interno de la uretra.

Los 3 orificios limitan el triángulo vesical. Por detrás del triángulo se encuentra el fondo de la vejiga.

Capas de la pared vesical

- Comprende 3 capas:
- Serosa
- Muscular
- Mucosa





Capa muscular

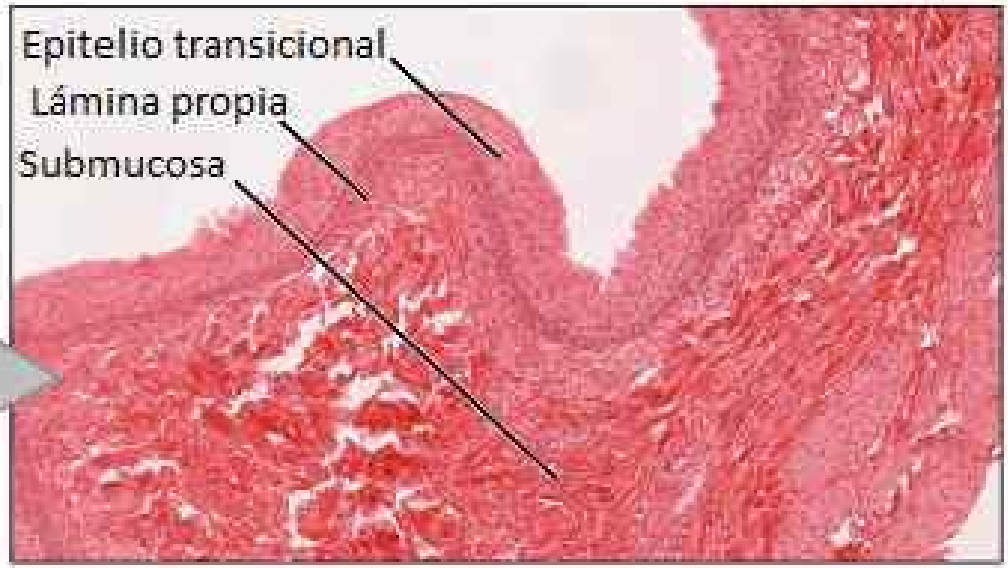
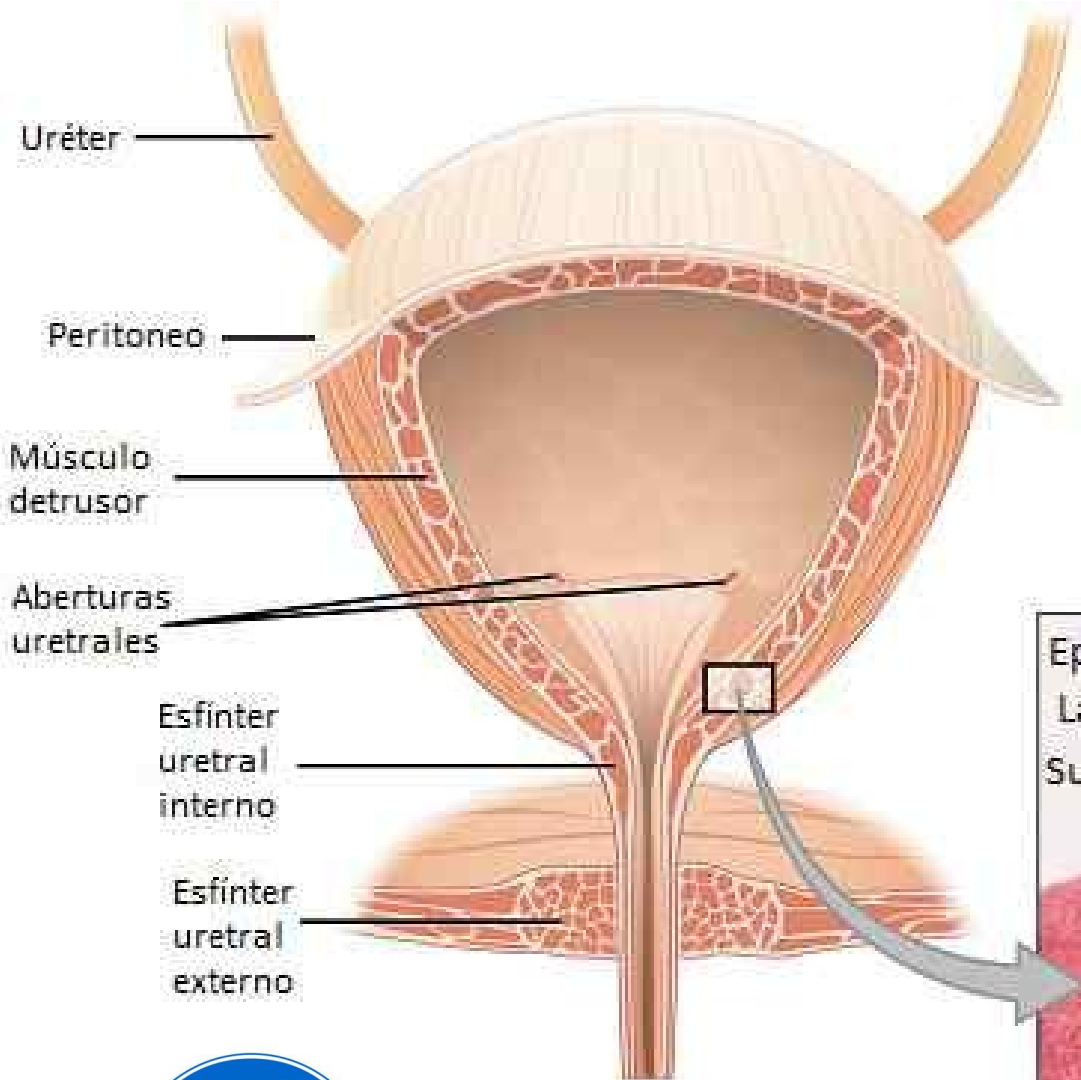
- Está formada por músculo liso.
- La constituyen:
 - *músculo detrusor de la vejiga: sus 3 capas se contraen al mismo tiempo durante la micción. Los esfínteres liso y estriado de la uretra constituyen los músculos antagonistas, cuya contracción impide la micción.
 - *músculos del triángulo vesical
 - *músculo pubovesical
 - *músculo rectovesical
 - *músculo vesicovaginal en la mujer y vesicoprostático en el hombre.

Capa muscular

- Está formada por músculo liso.
- La constituyen:
 - *músculo detrusor de la vejiga: sus 3 capas se contraen al mismo tiempo durante la micción. Los esfínteres liso y estriado de la uretra constituyen los músculos antagonistas, cuya contracción impide la micción.
 - *músculos del triángulo vesical
 - *músculo pubovesical
 - *músculo rectovesical
 - *músculo vesicovaginal en la mujer y vesicoprostático en el hombre.

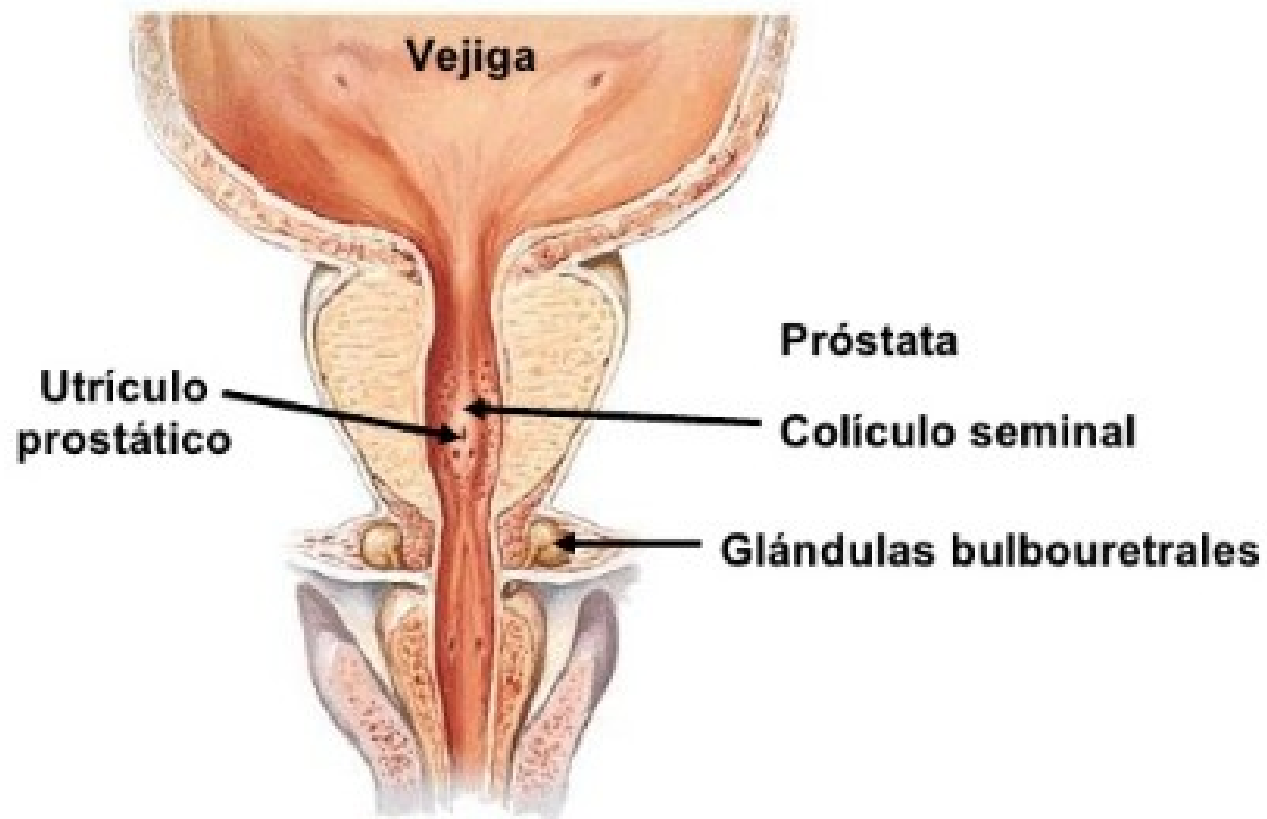
LA VEJIGA URINARIA

cancersintomas.com



(a)

(b)



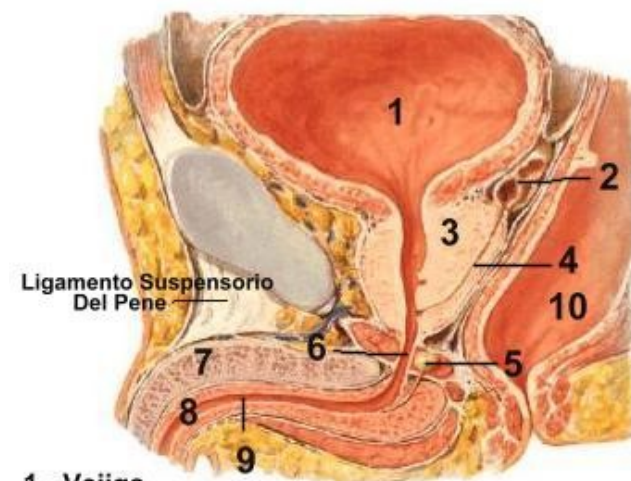


Vasos y nervios

- Las arterias provienen de la arteria ilíaca interna.
- Son:
 - Arterias vesicales superiores: ramas de la arteria umbilical. Irrigan el sector superior de la vejiga.
 - Arterias inferiores: nacen de la arteria vesical inferior, rama de la ilíaca interna.
 - Arterias posteriores: ramas de la arteria rectal media y de la arteria vesical inferior.
 - Arterias anteriores (provenientes de la arteria pudenda interna). Irrigan $\frac{1}{3}$ inferior de la cara anterior.
- Venas: no siguen a las arterias.
 - Adelante: plexo venosos prostático.
 - Abajo: plexo venoso prostático en el hombre o al plexo venoso vaginal en la mujer.
- Nervios: plexo hipogástrico inferior.

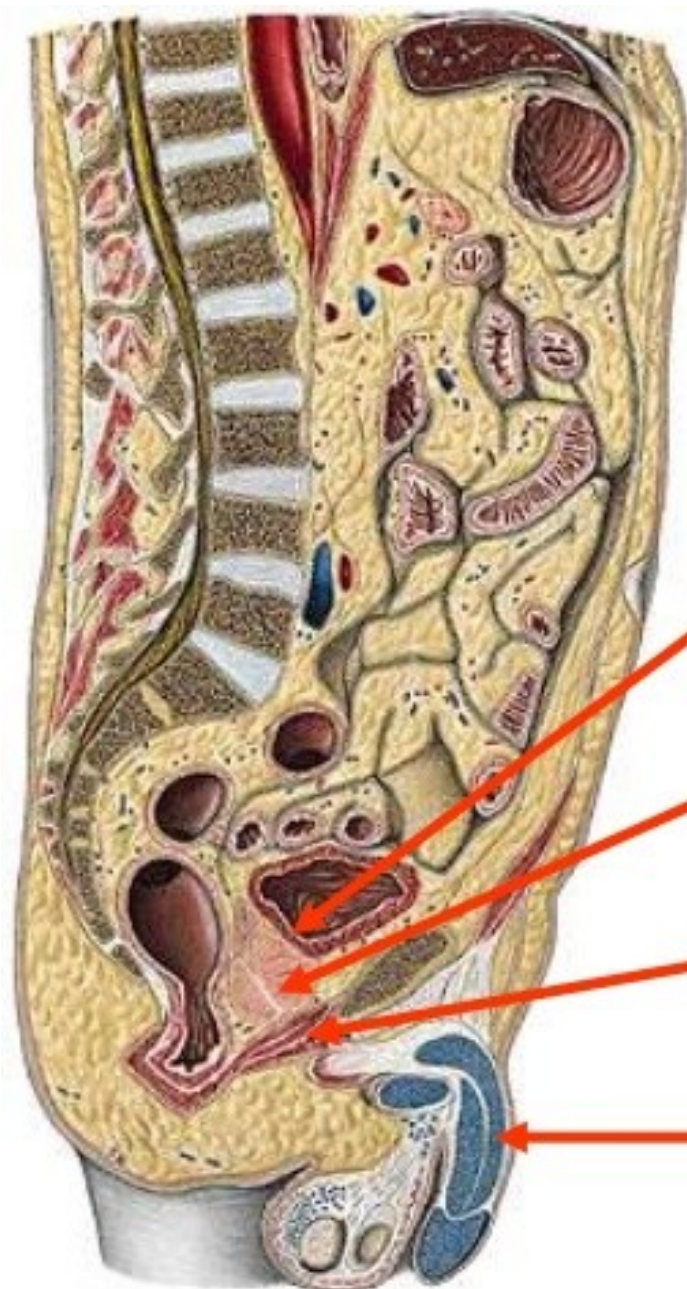
Uretra masculina

- Es el conducto evacuador de la vejiga urinaria, y en el hombre del producto de secreción externa del testículo y otras estructuras glandulares.
- Se extiende desde el cuello de la vejiga hasta la extremidad del pene.
- Contiene:
 - *porción intramural o preprostática.
 - *uretra prostática
 - *uretra membranosa
 - *uretra esponjosa



- | | |
|---------------------------|-----------------------|
| 1.- Vejiga | 9.- Uretra Esponjosa |
| 2.- Vesícula Seminal | 10.- Recto |
| 3.- Próstata | 11.- Uretra Esponjosa |
| 4.- Ducto Eyaculador | |
| 5.- Glándula Bulbouretral | |
| 6.- Uretra Membranosa | |
| 7.- Cuerpo Cavernoso Pene | |
| 8.- Cuerpo Esponjoso Pene | |

URETRA MASCULINA

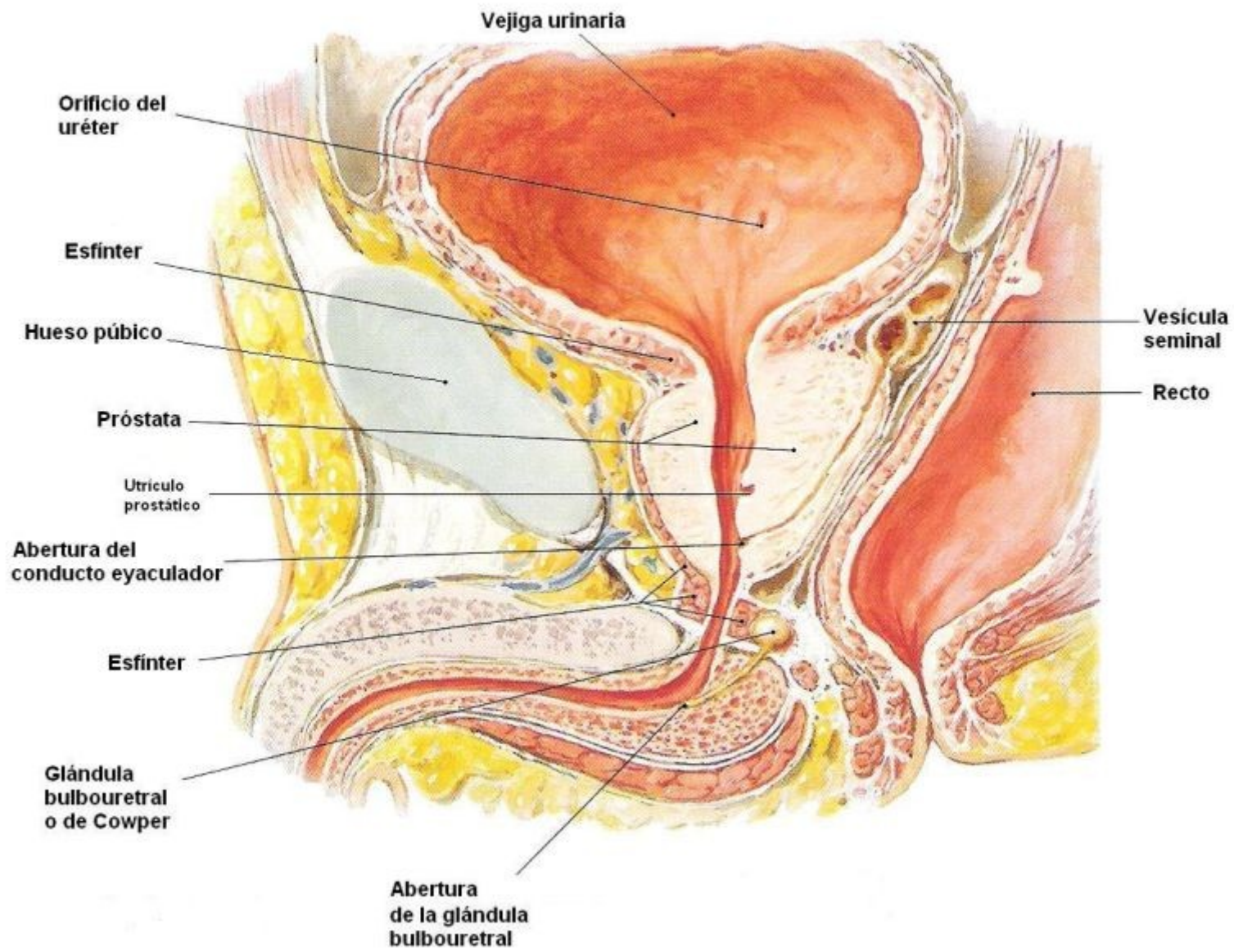


PREPROSTÁTICA

PROSTÁTICA

MEMBRANOSA

ESPONJOSA





Vasos y nervios

- La uretra prostática recibe ramas de las arterias destinadas a la próstata.
- La uretra membranosa está irrigada por la arteria uretral y la arteria del bulbo del pene (ramas de la pudenda interna).
- La uretra esponjosa está irrigada por varias arterias originadas en la pudenda interna.
- Venas: plexo venoso prostático, plexos periprostáticos y venas vesicales. El conjunto es drenado por la vena ilíaca interna.
- Nervios: plexo hipogástrico inferior.

Uretra femenina

- Se extiende desde el cuello de la vejiga hasta la vulva.
- Es exclusivamente urinaria.
- Es más corta que en el hombre.
- Se abre en la vulva por el orificio externo de la uretra (meato urinario).
- Posee un segmento pelviano (rodeado por el esfínter estriado) y un segmento perineal (atraviesa el espacio perineal).
- La vascularización e inervación son comparables a las del hombre.

