



CASO CLÍNICO



Colmenero Ruiz, Constantino
Odontólogo; Máster en Cirugía Bucal Hospital Universitario Príncipe de Asturias, Universidad de Alcalá de Henares (HUPA / UAH); Experto en Periodoncia e Implantes. Universidad Rey Juan Carlos (URJC); Titular Sistema Nacional de Salud; Profesor colaborador Máster en Cirugía Bucal HUPA / UAH.

Flores Gallardo, Arturo
Odontólogo; Máster en Cirugía Bucal URJC.

Villares López, David Enrique
Odontólogo; Alumno Máster de Cirugía Bucal HUPA / UAH.

Ripollés de Ramón, Jorge
Odontólogo; Especialista en implantes; Titular Sistema Nacional de Salud.

Serrano Sánchez, Víctor
Estudiante de odontología Universidad Complutense de Madrid.

Indexada en / Indexed in:

- IME
- IBECs
- LATINDEX
- GOOGLE ACADÉMICO

Correspondencia:

David Enrique Villares López.
c/ Pastora Imperio nº 3A piso 9ºA.
Tel.: 627 86 80 25
davide.villareslopez@gmail.com

Fecha de recepción: 7 de octubre de 2016.
Fecha de aceptación para su publicación:
29 de noviembre de 2016.

Manejo de tejidos blandos en regeneración/reconstrucción ósea mediante la técnica quirúrgica "DOUBLE FLAP INCISION TECHNIQUE MODIFICADA". TÉCNICA DE PRESERVACIÓN DEL PERIOSTIO

Colmenero Ruiz, C., Flores Gallardo, A., Villares López, DE., Ripollés de Ramón, J., Serrano Sánchez, V. Manejo de tejidos blandos en regeneración/reconstrucción ósea mediante la técnica quirúrgica "Double Flap Incision Technique modificada". Técnica de preservación del periostio. *Cient. Dent.* 2016; 13; 3: 217-224.

RESUMEN

Introducción: Las técnicas implantológicas demandan la existencia de unas estructuras óseas adecuadas en calidad y cantidad para alojar las fijaciones oseointegradas de un modo predecible. En ocasiones, el sustrato óseo es insuficiente, por lo que son necesarias técnicas de reconstrucción/regeneración ósea que precisen de un cierre primario completo para asegurarnos que los fenómenos que conducirán a la formación de nuevo tejido óseo se sucedan. El objetivo de este estudio es mostrar una serie de ocho casos clínicos donde la "Double Flap Incision Technique modificada" nos sirve para reconstruir zonas de defecto óseo en la región mandibular posterior que limitaban la colocación de fijaciones oseointegradas.

Métodos: Se realiza un estudio prospectivo de ocho casos clínicos procedentes de nuestra práctica privada, con déficit óseo en la zona posterior mandibular en pacientes demandantes de un tratamiento rehabilitador con prótesis fija implantosoportada. En todos los casos se utilizó la denominada "Double Flap Incision Technique modificada" (DFITm).

Resultados: En todos los casos conseguimos un cierre primario completo a los 15 días y fue posible la colocación de los implantes en la zona regenerada con criterio protésicamente guiado.

Conclusión: La técnica de doble colgajo "Double Flap Incision Technique modificada" nos permite llevar a cabo un adecuado cierre primario sin tensión en casos que requieran una reconstrucción o regeneración ósea, evitando la aparición de dehiscencias que conllevarían al fracaso del tratamiento.

oral surgery
management of soft
tissues with a new
"DOUBLE FLAP INCISION
TECHNIQUE" A
PERIOSTEAL
PRESERVATION
TECHNIQUE

ABSTRACT

Introduction: Dental implants' techniques needed to appropriate high-quality bones structures which can support osteointegration bindings in a predictable way. Occasionally, bone substrate is not the suitable one, it is for that reason that we need bone reconstruction and regeneration techniques in which we have to make a complete wound healing in order to guarantee bone regeneration in a correct way. The aim of this article is to comment eight case reports in which we used "Double flap incision technique" to repair bone loss in posterior mandibular region.

Methods: We have carried out a pilot study in about eight cases reports whose patients had bone loss in posterior mandibular region and treated with a dental implants' repair treatment. "New Double Flap Incision Technique" was used in all the cases we report.

Results: We obtained an appropriate and complete wound healing in 15 days. In addition, dental implants were positioned in regenerated region correctly in all cases.

Conclusion: This "New Double Flap Incision Technique" provide us a way to obtain complete wound healing with no strain in cases which needed bone regeneration or reconstruction, avoid the presence of dehiscences which fail the treatment.

PALABRAS CLAVE

Injerto óseo; Aumento óseo alveolar; Colgajos quirúrgicos; Implantes dentales.

KEY WORDS

Bone transplantation; Alveolar ridge augmentation; Surgical flaps; Dental implants.

INTRODUCCIÓN

Las técnicas implantológicas demandan la existencia de unas estructuras óseas adecuadas en calidad y cantidad para alojar las fijaciones oseointegradas de un modo predecible. Cuando el sustrato óseo es insuficiente ya sea por un problema estético, por una circunstancia anatómica (seno maxilar neumatizado), por una circunstancia fisiológica (pérdida de volumen óseo secundaria a una extracción dentaria), o por secuelas de iatrogenias (retirada de implantes dentales infectados), nos obliga a recurrir a técnicas de regeneración o reconstrucción ósea¹⁻⁷.

En la actualidad contamos con una gran variedad de técnicas predecibles¹⁻⁷: injertos en bloque, láminas óseas o split block bone technique (SBBT), colgajos osteoperiosticos, injertos articulados, o técnicas de regeneración tisular guiada (RTG), entre otras. Cada profesional suele elegir entre todas ellas teniendo en cuenta, el tipo de defecto, la exigencia estética del caso y las características del paciente. Además, también intervienen otros factores como las preferencias del cirujano, el tipo de consulta (centro dental, centro hospitalario), o la opinión del paciente¹⁻⁵.

Independientemente de todas estas circunstancias la regeneración ósea acontecerá si la matriz construida destinada a transformarse en tejido óseo está perfectamente aislada del medioambiente oral. Es decir, precisamos de un cierre primario completo para asegurarnos que los fenómenos que conducirán a la formación de nuevo tejido óseo se sucedan.

Con este fin diversos autores han propuesto diferentes diseños de incisiones y colgajos^{7,12,15-25}. El doble colgajo o "Double Flap Incision Technique" (DFIT)^{9,10}, ha demostrado ser especialmente útil para la regeneración en la zona mandibular posterior con resultados comparables a otros abordajes, y por sus características, como mostraremos, parece especialmente útil en la clínica dental.

El presente trabajo es un estudio sobre una serie de ocho casos clínicos donde la "Double Flap Incision Technique modificada" nos sirve para reconstruir zonas de defecto óseo en la región mandibular posterior que limitaban la colocación de fijaciones oseointegradas.

MATERIAL Y MÉTODO

Se realiza un estudio prospectivo de ocho casos clínicos procedentes de nuestra práctica privada, con déficit óseo en la zona posterior mandibular en pacientes demandantes de un tratamiento rehabilitador con prótesis fija implantosoportada.

En cuanto a los criterios de selección de la muestra, ningún paciente presentaba patología o tratamientos que pudieran comprometer el resultado de la regeneración ósea (osteoporosis en tratamiento con bifosfonatos, diabetes descompensada, pacientes sometidos a tratamiento oncológico, fumadores de más de 10 cigarrillos al día). El rango de edad de los pacientes que participaron en el estudio fue entre 20 y 60 años.

En todos los casos se emplearon técnicas de regeneración con hueso autólogo obtenido a través de la misma incisión, bien de la línea oblicua externa o bien de la zona retromolar.

En cuatro defectos con componente vertical y horizontal se utilizó un injerto óseo laminado (SBBT) y se hizo una reconstrucción 3D similar a la técnica de Khoury⁴ (Figuras 1 y 2).

En tres defectos de componente horizontal se utilizó el bloque autólogo obtenido, sin laminar, y se fijó con microtornillos para ganancia ósea exclusivamente horizontal (Figuras 3 y 4).

En un defecto con componente vertical y horizontal se usó un bloque de hueso autólogo en la zona central, sin laminar, y se rellenaron las zonas laterales al injerto con una mezcla de hueso autólogo particulado con biomaterial bovino al 50% (Figuras 5, 6 y 7).

En todos los casos se utilizó la denominada "Double Flap Incision Technique modificada" (DFITm). Esta técnica quirúrgica aporta, respecto a otras técnicas, una mayor movilización del tejido epitelial y conectivo, favoreciendo el cierre primario sin tensión. Además, la preservación del periostio favorece la vascularización del injerto óseo y del colgajo realizado¹¹.

Para la comprensión de este doble colgajo es importante el conocimiento de la histología de la mucosa oral. En la parte más superficial está la capa epitelial, que se encuentra unida a una capa más profunda denominada lámina propia (tejido conectivo) gracias a la membrana basal. La frontera entre la lámina propia y el periostio está marcada por la capa submucosa, que no siempre se encuentra bien definida. Por tanto, a la hora de practicar esta técnica quirúrgica, realizamos dos planos, en el que el plano más superficial está compuesto por el tejido epitelial, membrana basal, lámina propia y submucosa, mientras que el plano más profundo consta exclusivamente de periostio^{12,13}.

En el diseño de la DFIT se realiza primero una incisión a espesor parcial supraperiostica con una descarga mesial, y se talla un colgajo mucoso. Tras este paso se realiza otro colgajo periostico, realizando una segunda incisión profundizando ahora hasta el hueso mandibular (Figura 8).

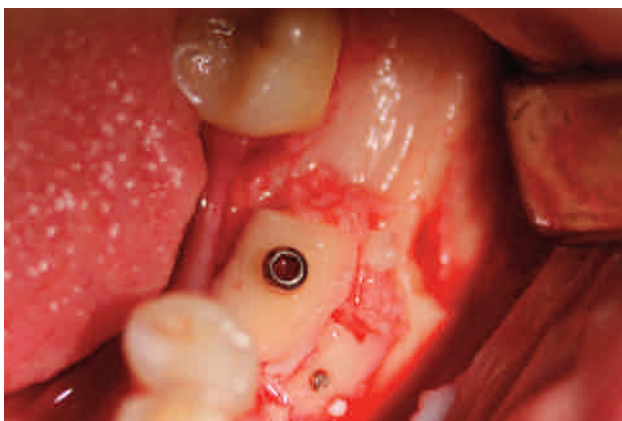


Figura 1. Reconstrucción ósea mediante técnica SBBT (Caso clínico 3).

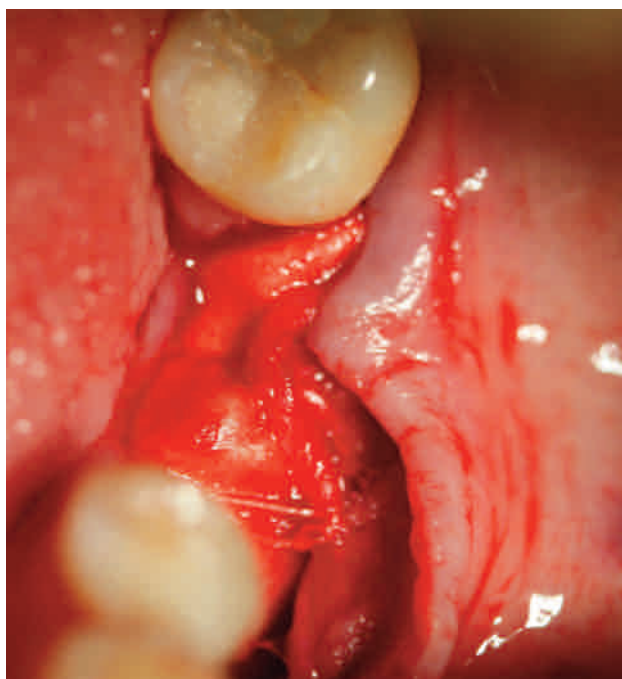


Figura 2. Cierre primario del plano perióstico del doble colgajo (Caso clínico 3).

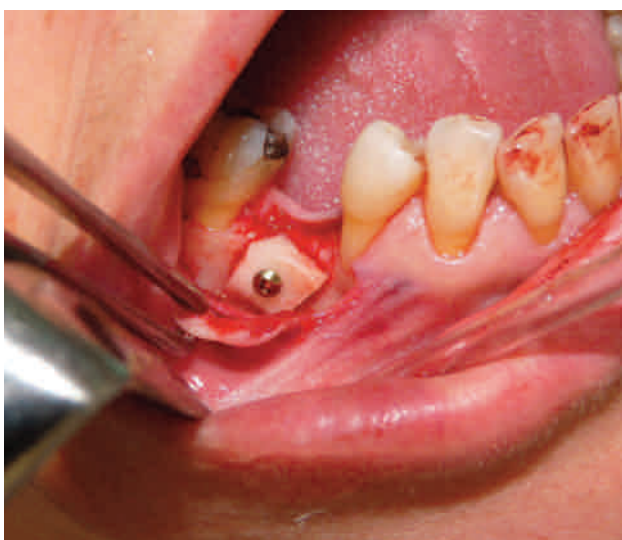

Figura 3. Injerto de hueso autólogo sin laminar fijado con microtornillo para ganancia ósea exclusivamente horizontal (Caso clínico 4).

Nosotros preferimos modificar la DFIT realizando primero una incisión mucoperiostica a espesor total, que se puede acompañar de una descarga mesial accesoria, elevamos el colgajo a espesor total e identificamos las estructuras que nos interesen, pudiendo acceder y observar de esta manera la rama mandibular y la línea oblicua externa, facilitándose con esta técnica la localización del foramen del nervio mentoniano.

Después realizaremos una incisión a 2 mm del borde del colgajo, siguiendo su contorno. Ésta deberá ser sólo perióstica, y liberaremos con un despegador como tipo Buser o Back Action el colgajo perióstico. Preferimos hacer esta modificación (DFITm) por ser un procedimiento más rápido y sencillo que el tallado del colgajo a espesor parcial, y sobre todo porque así minimizamos la posibilidad de fenestración o desgarro del colgajo mucoso que es, lógicamente, de espesor muy reducido (Figura 9).

Es recomendable hacer este doble colgajo al inicio de la cirugía, pues así conseguimos un correcto manejo hemostático y, de esta forma, la maniobra final de sutura y cierre de los dos planos se simplifica enormemente.

Como ya hemos mencionado, con este diseño de colgajo se obtiene un campo quirúrgico amplio con acceso a la línea oblicua externa y /o zona retromolar de la que se puede obtener fácilmente el injerto autólogo (Figuras 10, 11 y 12).

Tras este paso se realiza la técnica de regeneración ósea que seleccionemos, fijamos los injertos, y colocamos membranas reabsorbibles, existiendo argumentos favorables o no a la colocación de las mismas²⁶⁻³¹. Nosotros somos partidarios de su utilización para ayudar a mantener el volumen de tejido óseo regenerado, disminuir la reabsorción del mismo, ayudar a estabilizarlo en su posición inmovilizado y evitar la penetración de los tejidos blandos²⁶⁻³¹.

Finalmente procedemos a realizar con sutura reabsorbible de 4/0 el cierre del plano perióstico, manteniendo éste sobre la mayor superficie posible del injerto a cubrir. Suturamos con seda de 5/0 o monofilamento 5/0 el plano mucoso que desliza fácilmente sobre la zona a regenerar permitiendo un cierre cómodo y sin tensión del mismo. Mantenemos esta sutura al menos 15 días para asegurar el cierre primario completo de la herida y evitar la aparición de dehiscencias, que conllevarían a la exposición del material injertado. En todas las intervenciones el tiempo quirúrgico fue inferior a una hora (Figuras 2 y 12).

El cierre primario fue revisado a los 15 días, considerándose completo cuando se apreciaba ausencia de dehiscencias, signos de infección, inflamación o coloración anormales. Se exploró también la posible presencia de complicaciones neurológicas del nervio dentario inferior y mentoniano (anestesia, hipoestesia, parestesia, disestesia), así como la presencia de complicaciones infecciosas inmediatas.

A los 5 meses de la cirugía se realizó la reentrada para la colocación de los implantes, en la que se valoró el volumen y aspecto del tejido óseo regenerado (óptimo/aceptable/inadecuado), así como si permitía la colocación de los implantes en la zona regenerada con criterio protésicamente guiado calificado como correcto o no correcto, según la necesidad de reinjertar o realizar técnicas con implantes angulados (Figuras 13 y 14).

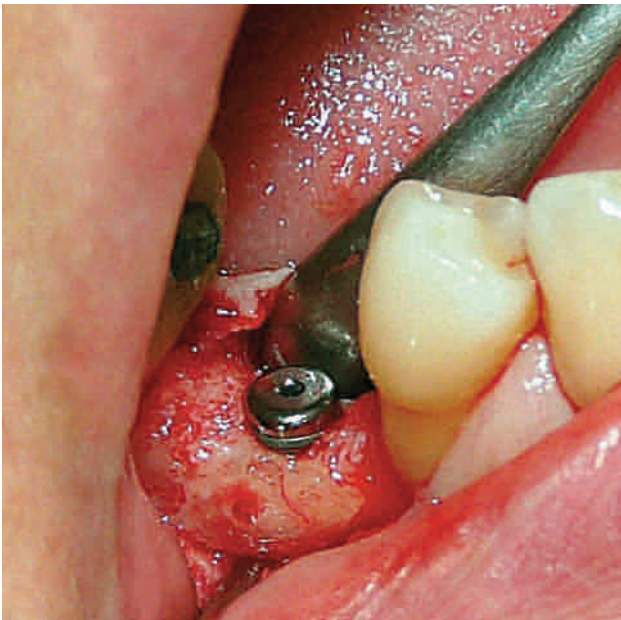

Figura 4. Reentrada y colocación del implante en la posición protodóncica más favorable (Caso clínico 4).

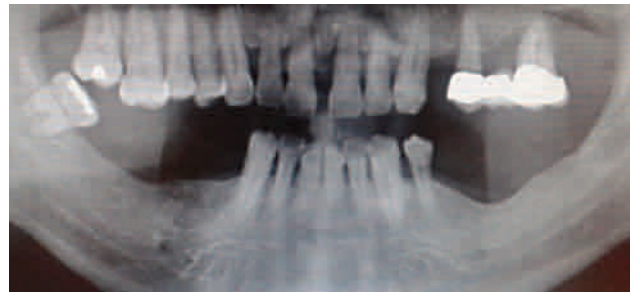

Figura 5. Situación inicial del defecto óseo vertical y horizontal en zona 34-36 (Caso clínico 2).

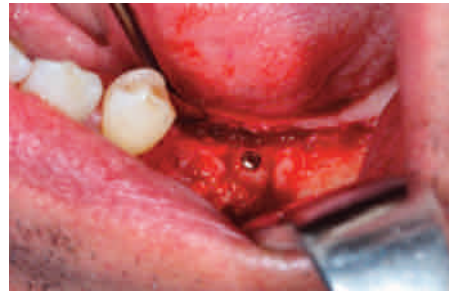

Figura 6. Situación en la reentrada de la zona regenerada con un bloque de hueso autólogo, obtenido de la línea oblicua externa, colocado en el centro del defecto y con un relleno lateral de hueso autólogo particulado mezclado con biomaterial bovino (Caso clínico 2).

RESULTADOS

En todos los casos conseguimos un cierre primario completo a los 15 días, no registrándose ninguna complicación neurológica o infecciosa (Tabla 1).

En siete casos el volumen del tejido óseo regenerado se consideró óptimo, y en un caso fue considerado aceptable, ya que aconteció una leve reabsorción del injerto producido por una pequeña exposición de la cabeza del tornillo de fijación de un bloque laminado (SBBT) en el cuarto mes postquirúrgico, que no impidió la colocación exacta de las fijaciones desde el punto de vista protodóncico (Figuras 15 A y B).

En todos los casos fue posible la colocación de los implantes en la zona regenerada con criterio protésicamente guiado, por lo que no fue necesario reinjertar o colocar los implantes de manera angulada en ningún caso intervenido (Figuras 16, 17 A y B, 18 A, B y C) (Tabla 2).

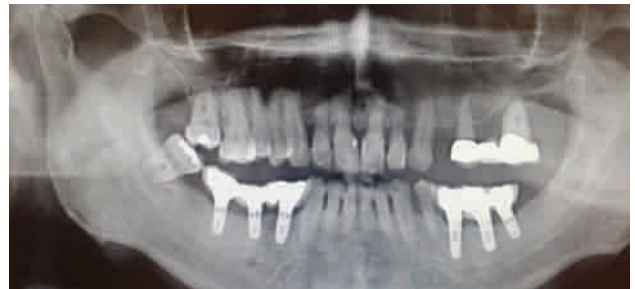

Figura 7. Ortopantomografía de seguimiento para el control de la regeneración e implantes a los dos años, sin reabsorción evidente (Caso clínico 2).

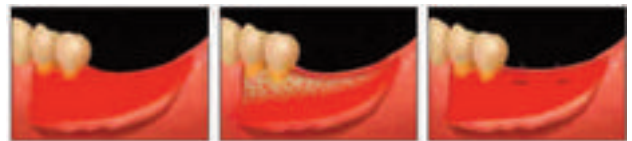

Figura 8. Diseño "Double Flap Incision Technique". Imagen redibujada del artículo de Ogata y cols.

Tabla 1. Fase de reconstrucción / regeneración ósea.

CASO	EDAD	TÉCNICA QUIRÚRGICA	TIPO DE DEFECTO	COMPLICACIONES NEUROLÓGICAS/INFECCIOSAS	CIERRE PRIMARIO (15 DIAS)
1	45	Bloque no laminado	Horizontal	NO	SI
2	60	Bloque no laminado e injerto particulado (autólogo+bovino)	Horizontal y Vertical	NO	SI
3	42	SBBT	Horizontal y vertical	NO	SI
4	40	SBBT	Horizontal y vertical	NO	SI
5	50	Bloque no laminado	Horizontal	NO	SI
6	47	SBBT	Horizontal y vertical	NO	SI
7	60	SBBT	Horizontal y vertical	NO	SI
8	47	Bloque no laminado	Horizontal	NO	SI

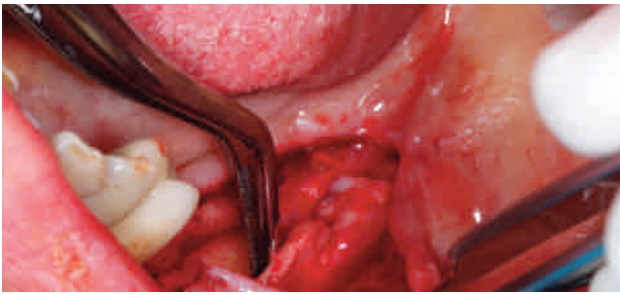


Figura 9. Imagen en la que se observa intraoperatoriamente el doble colgajo obtenido, observándose un plano mucoso y otro perióstico profundo.

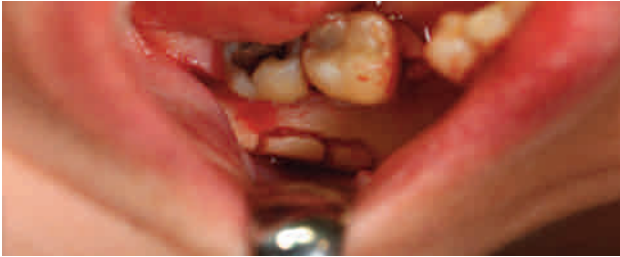

Figura 10. Con una única incisión obtenemos un campo operatorio que nos permite la obtención del material de injerto autólogo, así como su fijación para solucionar el defecto óseo presente (caso clínico 5).

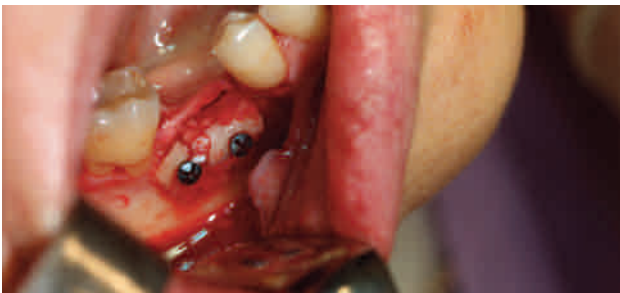

Figura 11. Fijación del material de injerto de hueso autólogo (Caso clínico 5).

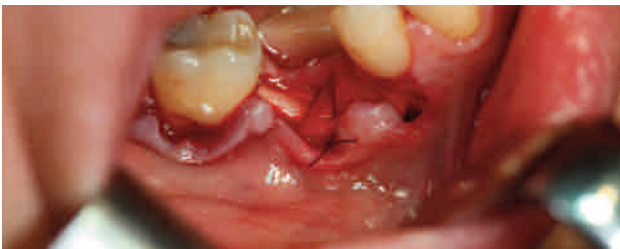

Figura 12. Sutura del plano perióstico del caso clínico mostrado en la figura 11 (Caso clínico 5).

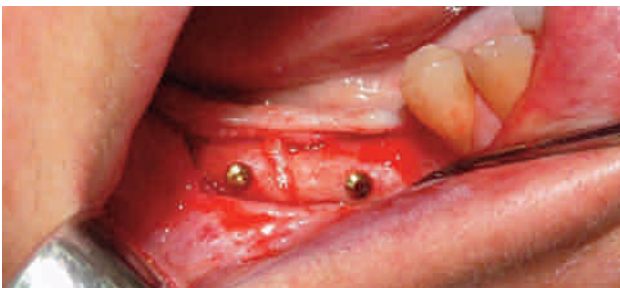

Figura 13. Reentrada en la que se aprecia el correcto estado de los injertos en bloque de hueso autólogo (Caso clínico 1).

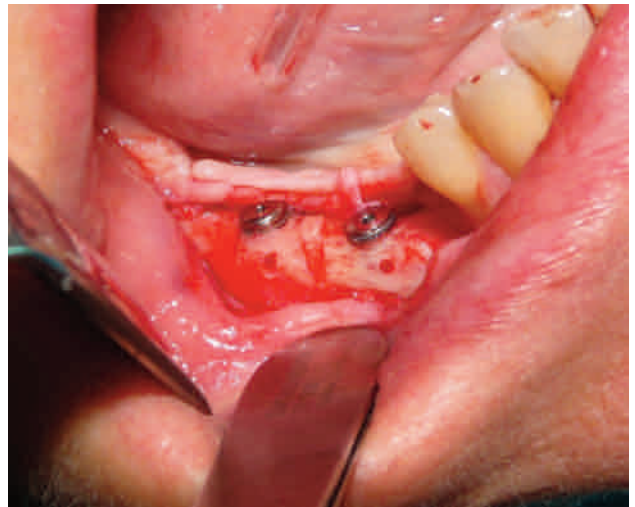

Figura 14. Colocación de los implantes en sus posiciones ideales, siguiendo criterios prostodóncicos, al tener un control directo sobre la disposición tridimensional de los injertos de hueso autólogo en la fase reconstructiva (Caso clínico 1).

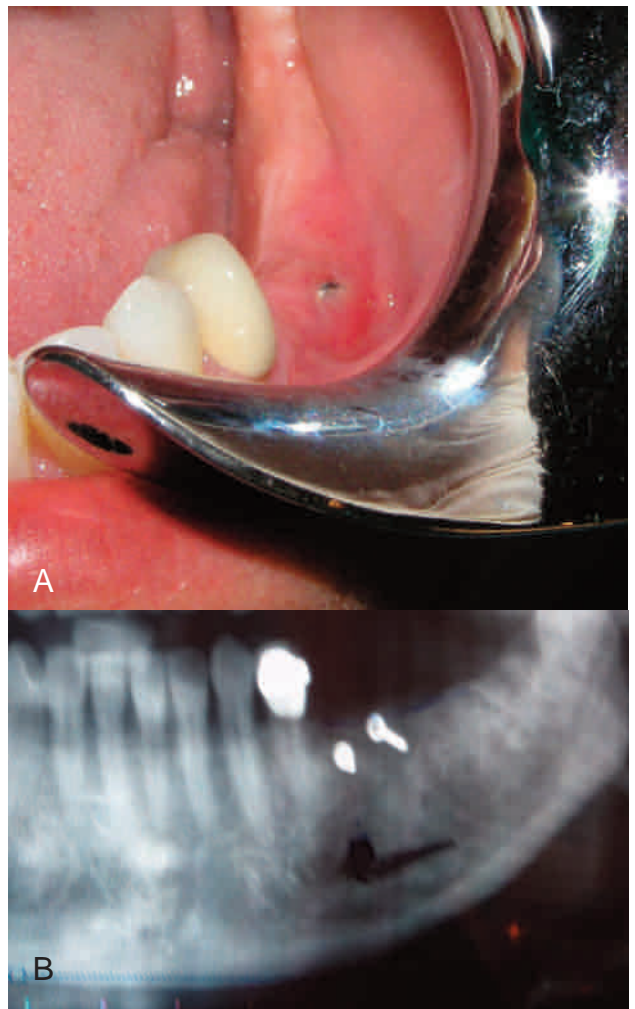


Figura 15. Caso clínico 7. A, imagen en la que se observa la mínima exposición de la cabeza del tornillo de fijación al cuarto mes postquirúrgico. B, imagen de control radiográfico al cuarto mes postquirúrgico.

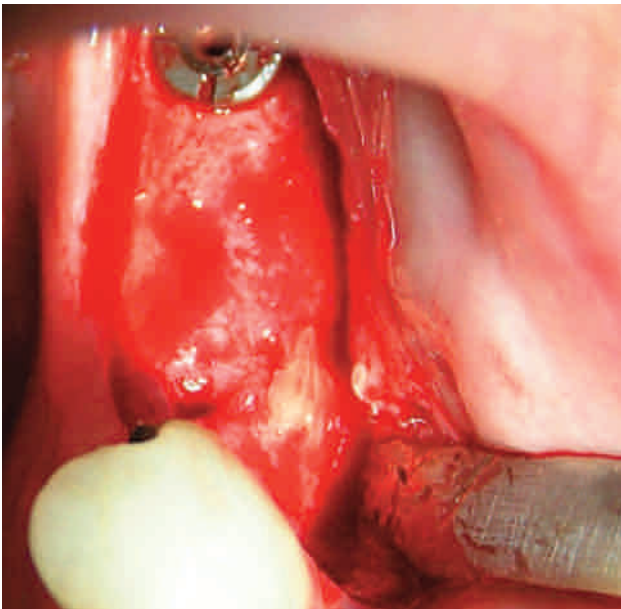


Figura 16. Reentrada que permite la colocación de los implantes en las posiciones predeterminadas con criterio protésico (Caso clínico 7).

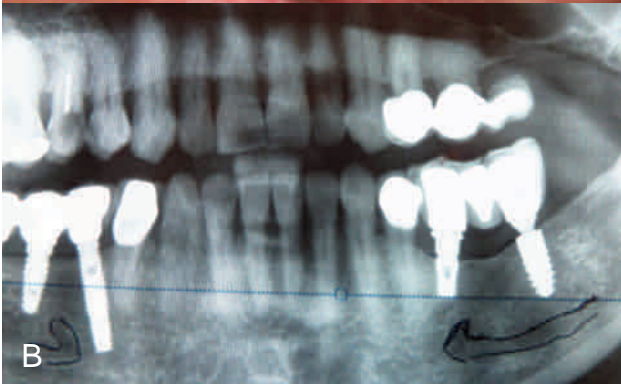
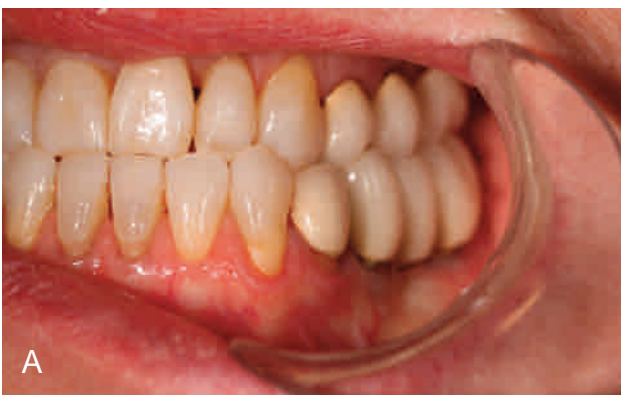

Figura 17. Caso clínico 7. A, control clínico a 4 años postquirúrgico (Implantes 3i Osseotite y Ankylos). B, imagen de control radiológica a 4 años postquirúrgico.

DISCUSIÓN

Las incisiones deben siempre buscar el máximo respeto anatómico de la vascularización del colgajo, siendo de especial importancia en la mandíbula por su peor irrigación, ya que es un hueso con mayor componente cortical, y debe cuidarse especialmente para evitar la exposición del material injertado. Esto presenta una

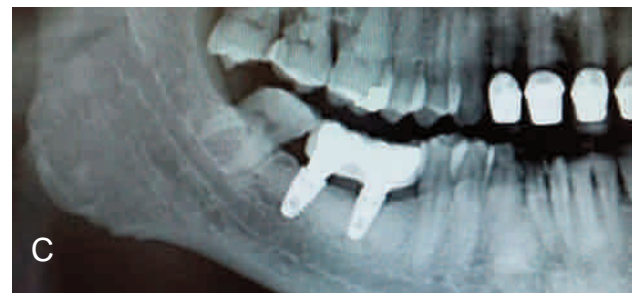
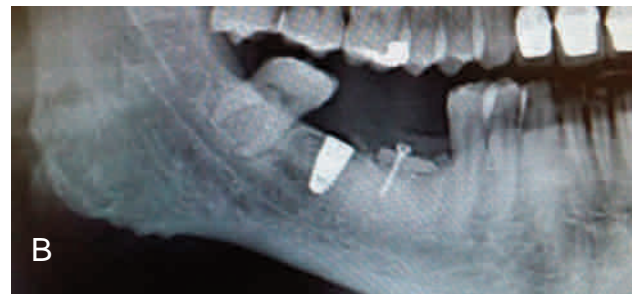
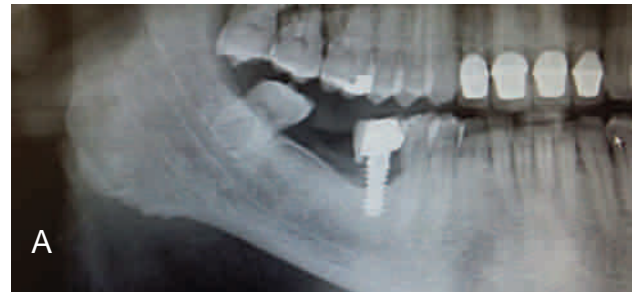Figura 18. Caso clínico 6. A, imagen radiográfica preoperatoria, en la que se decidió retirar el implante en zona 46, para posteriormente realizar una reconstrucción con injerto autólogo que permitiese subsanar el defecto óseo residual. B, imagen radiológica en la que se observa el injerto de hueso autólogo. C, imagen radiológica de control postquirúrgico a un año de seguimiento.

mayor importancia en pacientes fumadores y diabéticos por su conocida debilidad vascular y menor capacidad cicatricial³³.

Partiendo de esta premisa es posible diseñar todo tipo de colgajos en maxilar y mandíbula con el objetivo de permitir el acceso a la zona a regenerar y un cierre primario de óptima calidad. Distintos autores han realizado todo tipo de propuestas en la búsqueda de este objetivo: Langer 1990¹⁵ propone una técnica de abordaje palatino; Buser 1993¹⁶ y 1995¹⁷, Tinti y Parma-Benfenati 1995¹⁸, Fugazzotto 1999¹⁹ propone una incisión horizontal de 3-4 mm en el vestibulo bucal, apical a la descarga vertical y alejada de la misma; Khoury 1999³⁴ propone el abordaje en túnel consistente en la realización de dos incisiones, una mesial y otra distal, a través de las cuales se introducen dos bloques laminados para la reconstrucción de defectos óseos, estando especialmente indicada en sector posterior mandibular; Cranin 2002²⁰ evita realizar incisiones en el periostio, para lo cual realiza una incisión a espesor parcial por debajo de la línea mucogingival que facilita el avance coronal del colgajo; Sclar 2003²¹ propone una incisión horizontal biselada (45°-60°) en la base de las descargas verticales hacia el centro del colgajo; Herford 2011²² diseña un colgajo de tejido conectivo vascularizado mediante la realización de incisiones que van a separar el tejido blando, aumentando la cantidad del mismo, favoreciendo el cierre primario del campo operatorio; Ronda y

TABLA 2. Fase IMPLANTOLÓGICA

Caso	Valoración Reentrada	Nº Implantes (Integrados)	Valoración Prostdóncica
1	ÓPTIMO	46-47	CORRECTO
2	ÓPTIMO	34-35-36	CORRECTO
3	ÓPTIMO	36	CORRECTO
4	ÓPTIMO	46	CORRECTO
5	ÓPTIMO	45-46	CORRECTO
6	ÓPTIMO	46-47	CORRECTO
7	ACEPTABLE (LEVE REABSORCIÓN ÓSEA)	36-37	CORRECTO
8	ÓPTIMO	45	CORRECTO

Stacchi 2011²³ diseñan un colgajo de avance lingual; Steigmann 2012²⁴ diseña la técnica "periosteal pocket flap"; Park 2012²⁵ emplea la técnica PRI con una o dos descargas verticales con objeto de conseguir un mayor avance coronal; Restoy 2015⁷ para la realización de reconstrucciones extensas en maxilar superior con hueso de calota propone el empleo de un acceso y cierre con dos planos mediante la técnica invertida (Inverted Double Flap), similar a la propuesta por Kan 2016³⁵.

La DFITm ha demostrado mejores resultados que el colgajo de desplazamiento o reposición coronal. La principal ventaja de esta técnica quirúrgica es la conservación de la vascularización del periostio, evitándose así incisiones profundas en la submucosa. Por ello, se consigue un mayor avance coronal con menor morbilidad postoperatoria, disminuyendo la incidencia de dehiscencias, necrosis y exposición del material de regeneración/reconstrucción ósea⁸⁻¹⁰.

En lo que respecta a la menor morbilidad postoperatoria para el paciente, merece especial atención la menor inflamación y edema postoperatorio mostrado por los pacientes, al mejorar la preservación de la vascularización del periostio⁸⁻¹⁰.

Respecto a la técnica de tunelización³⁴, nuestra técnica parece aportar resultados prometedores que habría que confirmar con un estudio extenso comparativo ciego, especialmente nos parece útil y de elección en los casos de regeneración con reducido componente vertical o exclusivamente horizontal.

Dentro de las ventajas⁸⁻¹⁰ que presenta, mencionar la mayor seguridad intraoperatoria al tener visión directa y control del foramen del nervio mentoniano; mayor control de la posición del injerto y de la anatomía a regenerar, lo que es muy importante para la colocación posterior de los implantes con criterio prostdóncico al no ser una técnica ciega. Además, es una técnica quirúrgica menos invasiva al tener la zona donante en el mismo campo operatorio, ya que accedemos a ella con la misma incisión. También es un procedimiento que aunque requiera un manejo del tejido blando de forma delicada y experta, es en general más rápida, pues todos los casos se operaron en tiempo inferior a una hora, lo que la hace muy útil en los pacientes que son intervenidos exclusivamente con anestesia local.

Por último, destacar que en aquellos casos clínicos en los que el tejido blando es de reducido espesor estamos actualmente introduciendo modificaciones como el empleo de membranas dérmicas o finas láminas de tejido conectivo palatino que situamos a nivel suprapariostico.

CONCLUSIÓN

La técnica de doble colgajo "Double Flap Incision Technique modificada" nos permite llevar a cabo un adecuado cierre primario sin tensión en casos que requieran una reconstrucción o regeneración ósea, evitando la aparición de dehiscencias que conllevarían al fracaso del tratamiento. Además, esta técnica quirúrgica se puede realizar con mayor rapidez y seguridad que otras técnicas, ya que permite una buena visualización del campo operatorio, una precisa localización del foramen mentoniano y una adecuada colocación tridimensional de los injertos para la correcta disposición de los implantes siguiendo criterios prostdóncicos.



BIBLIOGRAFÍA

1. Espósito M, Grusovin MG, Felice P, Karatzopoulos G, Worthington HV, Coulthard P. Interventions for replacing missing teeth: horizontal and vertical bone augmentation techniques for dental implant treatment. *Cochrane Database of Systematic Reviews*. 2009, Issue 4. Art. No.: CD003607. DOI: 10.1002/14651858.CD003607.pub4.
2. Rochietta I, Fontana F, Simion M. Clinical outcomes of vertical bone augmentation to enable dental implant placement: A systematic review. *J Clin Periodontol* 2008; 35: 203-215.
3. Aghaloo TL, Moy PK. Wich hard tissue augmentation techniques are the most successful in furnishing bony support for implant placement?. *Int J Oral Maxillofac Implants* 2007; 22(suppl): 49-70.
4. Khoury F, Hanser T. Mandibular bone block harvesting from the retromolar region: A 10-year prospective clinical study. *Int J Oral Maxillofac Implants* 2015; 30: 688-697.
5. Jensen O. *The osteoperiosteal flap. A simplified approach to alveolar bone reconstruction*. Chicago: Quintessence Publishing Co Inc; 2010.
6. Restoy Lozano A, Dominguez-Mompell J.L, Infante Cossio P, Lara Chao J, Espin Galvez F, López Pizarro V.M. Reconstruction of mandibular vertical defects for dental implants with autogenous bone block grafts using a tunnel approach: clinical study of 50 cases. *Int J Oral Maxillofac Surg* 2015; 44: 1416-1422.
7. Restoy Lozano A, Domínguez-Mompell J.L, Infante Cossio P, Lara Chao J, López Pizarro V.M. Calvarial Bone Grafting for Three-Dimensional Reconstruction of Severe Maxillary Defects: A Case Series. *Int J Oral Maxillofac Implants* 2015; 30: 880-890.
8. Romanos GE. Periosteal Releasing incision for successful coverage of augmented sites. A technical note. *J Oral Implantol* 2010; 36(1): 25-30.
9. Ogata Y, Griffin TJ, Ko AC, Hur Y. Comparison of double-flap incisión to periosteal releasing incisión for flap advancement: A prospective clinical trial. *Int J Oral Maxillofac Implants* 2013; 28: 597-604.
10. Hur Y, Tsukiyama T, Yoon T, Griffin TJ. Double flap incision design for guided bone regeneration: A novel Technique and clinical considerations. *J Periodontol* 2010; 81: 945-952.
11. Greenstein G, Greenstein B, Cavallaro J, Elian N, Tarnow D. Flap advancement: Practical techniques to attain tension-free primary closure. *J Periodontol* 2009; 80: 4-15.
12. Kleinheinz J, Büchter A, Kruse-löslér B, Weingart D, Joos U. Incision design in implant dentistry based on vascularization of the mucosa. *Clin Oral Implants Res* 2005; 16: 518-523.
13. Garzón Bello IJ, Campos Muñoz A, Alamos Mingorance M, Sánchez Quevedo MC. Estudio de los marcadores de diferenciación epitelial en mucosa oral construida por ingeniería tisular. Tesis Doctoral. Universidad de Granada, 2009.
14. Marzal Gamarra C, Bagán Sebastián JV, Vera Sempere FJ. Estudio de la mucosa oral en pacientes que emplean colutorios. Tesis Doctoral. Universidad de Valencia. 2012.
15. Langer B, Langer L. Overlapped flap: A surgical modification for implant fixture installation. *Int J Periodontics Restorative Dent* 1990; 10: 208-215.
16. Buser D, Dula K, Belser UC, Hirt HP, Berthold H. Localized ridge augmentation using guided bone regeneration. I. Surgical procedure in the maxilla. *Int J Periodontics Restorative Dent* 1993; 13: 29-45.
17. Buser D, Dula K, Belser UC, Hirt HP, Berthold H. Localized ridge augmentation using guided bone regeneration. II. Surgical procedure in the mandible. *Int J Periodontics Restorative Dent* 1995; 15: 10-19.
18. Tinti C, Parma-Benfenati S. Coronally positioned palatal sliding flap. *Int J Periodontics Restorative Dent* 1995; 15: 298-310.
19. Fugazzotto PA. Maintenance of soft tissue closure following guided bone regeneration: Technical considerations and report of 723 cases. *J Periodontol* 1999; 70: 1085-1097.
20. Cranin AN. Implant surgery: The management of soft tissues. *J Oral Implantol* 2002; 28: 230-237.
21. Sclar AG. Surgical techniques for management of peri-implant soft tissues. In: *Soft Tissue Esthetic Considerations in Implant Therapy*. Chicago: Quintessence Books; 2003: 47-51.
22. Herford AS, Cooper TC, Maiorana C, Cicciu M. Vascularized connective tissue flap for bone graft coverage. *J Oral Implantol* 2011; 37: 279-285.
23. Ronda M, Stacchi C. Management of a coronally advanced lingual flap in regenerative osseous surgery: A case series introducing a novel technique. *Int J Periodontics Restorative Dent* 2011; 31: 505-513.
24. Steigmann M, Salama M, Wang HL. Periosteal pocket flap for horizontal bone regeneration: A case series. *Int J Periodontics Restorative Dent* 2012; 32: 311-320.
25. Park JC, Kim CS, Choi SH, et al. Flap extension attained by vertical and periosteal-releasing incisions: A prospective cohort study. *Clin Oral Implants Res* 2012; 23: 993-998.
26. De Stavola L, Tunkel J. A new approach to maintenance of regenerated autogenous bone volume: Delayed relining with xenograft and resorbable membrane. *Int J Oral Maxillofac Implants* 2013; 28: 1062-1067.
27. Jensen SS, Terheyden H. Bone augmentation procedures in localized defects in the alveolar ridge: Clinical results with different bone grafts and bone-substitute materials. *Int J Oral Maxillofac Implants* 2009; 24(suppl): 218-236.
28. Donos N, Kostopoulos L, Karring T. Alveolar ridge augmentation using a resorbable copolymer membrane and autogenous bone grafts. An experimental study in the rat. *Clin Oral Implants Res* 2002; 13: 203-213.
29. Chiapasco M, Abati S, Romeo E, Vogel G. Clinical outcome of autogenous bone blocks or guided bone regeneration with e PTFE membranes for the reconstruction of narrow edentulous ridges. *Clin Oral Implants Res* 1999; 10: 278-288.
30. Antoun H, Sitbon JM, Martinez H, Missika P. A prospective randomized study comparing two techniques of bone augmentation: Onlay graft alone or associated with a membrane. *Clin Oral Implants Res* 2001; 12: 632-639.
31. Proussaefs P, Lozada J. The use of resorbable collagen membrane in conjunction with autogenous bone graft and inorganic bovine mineral for buccal/labial alveolar ridge augmentation: A pilot study. *J Prosthet Dent* 2003; 90: 530-538.
32. Burchardt H. The biology of bone graft repair. *Clin Orthop Relat Res* 1983; 174: 28-42.
33. Khoury F, Hanser T, Khoury C, Neugebauer J, Terpelle T, Tunkel J, Zöller J. Bone augmentation in oral implantology. Chicago: Quintessence; 2010.
34. Khoury F. Augmentation osseuse et chirurgie implantaire. *Implant* 1999; 5: 221-37.
35. Kan B. A Flap Design for Alveolar Bone Augmentation: Inverted Double Flap. *Implant Dent* 2016; 25(4): 556-9.