

MANUEL D'ÉLECTROENCÉPHALOGRAMME DE L'ADULTE

*CHEZ LE MÊME ÉDITEUR*

*Dans la même collection*

LA MALADIE DE PARKINSON, par L. DEFEBVRE, M. VÉRIN. 2006, 256 pages.  
NEUROPSYCHOLOGIE DE LA MALADIE DE PARKINSON ET DES SYNDROMES APPARENTÉS, par K. DUJARDIN, L. DEFEBVRE. 2002, 144 pages.

*Autres ouvrages*

LES NERFS CRÂNIENS, par D. DOYON, K. MARSOT-DUPUCH, J.-P. FRANCKE. 2<sup>e</sup> édition, 2006, 304 pages.  
LES TROUBLES DU SOMMEIL, par M. BILLIARD, Y. DAUVILLIERS. 2006, 416 pages.  
NEUROPSYCHOLOGIE, par R. GIL. *Abrégés de médecine*. 4<sup>e</sup> édition, 2006, 432 pages.  
LES NERFS CRÂNIENS, par D. DOYON, K. MARSOT-DUPUCH, J.-P. FRANCKE. 2<sup>e</sup> édition, 2006, 304 pages.  
TUMEURS CÉRÉBRALES, DU DIAGNOSTIC AU TRAITEMENT, par J. PHILIPPON. 2004, 304 pages.  
NEUROLOGIE, par J. CAMBIER, M. MASSON, H. DEHEN. *Abrégés de médecine*. 2004, 11<sup>e</sup> édition, 624 pages.  
ÉPILEPSIE, par P. THOMAS, A. ARZIMANOGLU. *Abrégés de médecine*. 2003, 3<sup>e</sup> édition, 240 pages.  
ÉLECTROENCÉPHALOGRAPHIE DE L'ENFANT, par D. SAMSON-DOLLFUS. 2001, 152 pages.  
NEUROPÉDIATRIE, par G. LYON, P. ÉVRARD. 2000, 2<sup>e</sup> édition. 568 pages.  
ANATOMIE CLINIQUE DU SYSTÈME NERVEUX CENTRAL, par J.-M. PRADES. 1999, 272 pages.

MONOGRAPHIES  
DE NEUROLOGIE

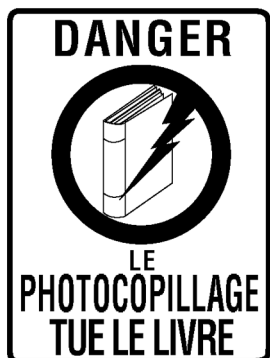# Manuel d'électroencéphalogramme de l'adulte

Chantal Hausser-Hauw

*Neurologue et électrophysiologiste, responsable de l'unité d'EEG  
de l'hôpital Foch, Suresnes.*



ELSEVIER  
MASSON



Ce logo a pour objet d'alerter le lecteur sur la menace que représente pour l'avenir de l'écrit, tout particulièrement dans le domaine universitaire, le développement massif du « photocopillage ». Cette pratique qui s'est généralisée, notamment dans les établissements d'enseignement, provoque une baisse brutale des achats de livres, au point que la possibilité même pour les auteurs de créer des œuvres nouvelles et de les faire éditer correctement est aujourd'hui menacée.

Nous rappelons donc que la reproduction et la vente sans autorisation, ainsi que le recel, sont passibles de poursuites. Les demandes d'autorisation de photocopier doivent être adressées à l'éditeur ou au Centre français d'exploitation du droit de copie : 20, rue des Grands-Augustins, 75006 Paris. Tél. : 01 44 07 47 70.

Tous droits de traduction, d'adaptation et de reproduction par tous procédés réservés pour tous pays.

Toute reproduction ou représentation intégrale ou partielle par quelque procédé que ce soit des pages publiées dans le présent ouvrage, faite sans l'autorisation de l'éditeur est illécite et constitue une contrefaçon. Seules sont autorisées, d'une part, les reproductions strictement réservées à l'usage privé du copiste et non destinées à une utilisation collective, et d'autre part, les courtes citations justifiées par le caractère scientifique ou d'information de l'œuvre dans laquelle elles sont incorporées (art. L. 122-4, L. 122-5 et L. 335-2 du Code de la propriété intellectuelle).

© 2007 Elsevier Masson SAS. Tous droits réservés  
ISBN : 978-2-294-07145-4

---

ELSEVIER MASSON S.A.S. – 62, rue Camille Desmoulins – 92442 Issy-les-Moulineaux Cedex

## Liste des abréviations

---

BIPLEDS	PLEDS de survenue indépendante sur les deux hémisphères	PLEDS	Ondes épileptiques périodiques latéralisées à un hémisphère
CADASIL	<i>Cerebral Autosomal Dominant Arteriopathy With Subcortical Infarcts And Leucoencephalopathy</i>	POCS	Pointes ondes continues pendant le sommeil
DMPS	Médicaments chélateurs de métaux	PSP	Paralyse supra-nucléaire progressive ou maladie de Steele-Richardson-Olzewski
EEG	Électroencéphalogramme	RBD	Troubles du comportement pendant le sommeil paradoxal ( <i>REM Behavior Disorder</i> )
EMG	Électromyogramme	SAE	Encéphalopathies de la septicémie ( <i>Sepsis Associated Encephalopathy</i> )
EOG	Électro-oculogramme	SAOS	Syndromes d'apnées obstructives du sommeil
FIRDA	Ondes frontales delta rythmiques antérieures ( <i>Frontal Intermittent Delta Activity</i> )	SEEG	Stéréoencéphalographie
HHA	(Système) hypothalamo-hypophyso-adrénalien	SEP	Sclérose en plaques
IFN	Interféron	SESA	Encéphalopathie éthylique subaiguë avec crises épileptiques de l'alcoolique ( <i>Subacute Encephalopathy With Epileptic Seizures In Alcoholism</i> )
IRDA	Bouffées delta rythmiques ( <i>Intermittent Rhythmic Delta Activity</i> )	SIADH	Syndrome inapproprié d'ADH
LMC	Leucodystrophie métachromatique	SLI	Stimulation lumineuse intermittente
MEEG	Magnéto-encéphalographie	SMART	<i>Stroke Like Migraine Attacks After Radiation Therapy</i>
MELA	<i>Mitochondrial Encephalopathy And Lactic Acidosis</i>	TCA	Tracés cycliques alternants ( <i>Cyclic Alternating Pattern ou CAP</i> )
MELAS	MELA + <i>Stroke-Like Episodes</i>	VIH	Virus d'immunodéficience humain
MERRF	<i>Myoclonic Epilepsy and Ragged Red Fibers</i>		
MPMI	Mouvements périodiques des membres inférieurs		

## Remerciements

---

*Aux techniciens d'électroencéphalogramme de l'hôpital Foch, Madame Edmonde Deprez, Monsieur Patrick Lesueur et Monsieur Paul Randrembason, sans lesquels ce livre n'aurait pas pu être illustré, mes sincères remerciements.*

*Mes remerciements sincères à mon amie Madame Blanchard-Rémond, électroencéphalographiste et psychiatre qui m'a convaincue d'écrire ce livre.*

## Préface

---

Le développement de l'électroencéphalogramme dans les années trente et les décennies suivantes a révolutionné nos approches de l'épilepsie et des maladies neurologiques. Les contributions de l'électroencéphalogramme à notre compréhension de l'épilepsie et des encéphalopathies continuent de représenter une contribution majeure.

Les données basées sur l'EEG ont contribué à une fondation solide et logique des traitements médical et chirurgical, des épilepsies en particulier. Une littérature bourgeonnante ainsi que des atlas et de multiples monographies publiées durant cette période ont apporté des clarifications quant à l'apport de cette nouvelle technologie à notre compréhension de la physiopathologie du système nerveux.

Nous avons assisté par la suite à l'essor impressionnant de l'imagerie moderne avec une contribution importante de la résonance magnétique. Ceci a contribué, à tort semble-t-il, à une certaine baisse d'intérêt dans les données que l'EEG pouvait nous offrir. Il est cependant de plus en plus clair que la contribution, par toutes les approches d'investigation disponibles, est la seule façon de faire avancer notre compréhension du fonctionnement du système nerveux et en particulier de la physiopathologie. Ceci nous permet également d'avancer et de développer de nouvelles approches thérapeutiques, comme par exemple dans l'épilepsie.

L'ouvrage du docteur Chantal Hausser-Hauw synthétise de façon admirable nos connaissances actuelles des données électroencéphalographiques. Elle résume de façon concise et bien documentée l'importance de l'EEG dans le diagnostic et le traitement des épilepsies, d'autres dysfonctions paroxystiques, des encéphalopathies, troubles métaboliques, tumeurs, traumatismes et toutes les autres atteintes du système nerveux. Cette approche rend à cet ouvrage une grande utilité.

Ce manuel comble une lacune qui s'est développée ces dernières années et confirme l'utilité de l'EEG ; cette technique qui est capable de dévoiler, de façon non invasive, les troubles du fonctionnement du système nerveux.

Frederick Andermann, MD, FRCP(C)  
Professeur de neurologie,  
Université McGill  
Département d'épilepsie,  
Hôpital et Institut neurologiques de Montréal

## Préface

---

L'EEG est un outil primordial dans l'analyse des désordres épileptiques, des syndromes confusionnels et démentiels, des traumatismes crâniens, et continue d'être le moyen d'évaluer l'activité cérébrale dans les comas. Le passage à la numérisation a bouleversé à la fois l'acquisition et le traitement des données, d'un point de vue quantitatif par la multiplication du nombre de voies, et d'un point de vue qualitatif par des stratégies informatisées d'analyse. L'expertise du neurophysiologiste reste néanmoins fondamentale dans l'analyse visuelle des grapho-éléments qui doit rester rigoureuse et compétente.

Cet ouvrage, extrêmement complet, illustre les principales caractéristiques de l'activité électroencéphalographique de l'adulte. Une connaissance approfondie de la structure du sommeil est également résumée tout au cours de ces analyses. Le développement phénoménal de l'imagerie cérébrale a, dans un premier temps, réduit en apparence le champ d'indications de l'EEG. Dans un deuxième temps, on s'aperçoit qu'il revient en force, restant le seul moyen d'enregistrement en temps réel de l'activité cérébrale. Le couplage entre l'imagerie cérébrale et les données de l'EEG, par fusion de données de sources multiples, enrichit considérablement les stratégies d'analyse.

L'EEG est indissociable du diagnostic des désordres épileptiques. Ce domaine pathologique nécessite à la fois une analyse très stricte des grapho-éléments mais également de leur interprétation dans un contexte fourni par le clinicien (type de crises, âge de début, données d'imagerie) en attendant des informations d'ordre génétique. En terme de recherche, l'activité électroencéphalographique permet d'aborder la transition entre la phase inter-ictale et ictale, entre décharges intercritiques et critiques, c'est-à-dire les processus d'émergence d'une crise. Les investigations préchirurgicales des épilepsies partielles pharmacorésistantes illustrent l'approche « multiniveaux » qui peut être réalisée : EEG de scalp couplé à la vidéo, EEG intracérébral via des électrodes implantées stéréotactiquement, voire microélectrodes, qui permettent d'avoir accès à des enregistrements unitaires de neurones.

Il faut remercier notre collègue Chantal Hausser-Hauw, qui jouit d'une large culture dans divers domaines de neurosciences comme ceux de l'épileptologie, du sommeil et de la neurophysiologie, d'avoir assemblé très élégamment l'ensemble de ces principes et documents d'EEG, sans les dissocier du contexte clinique dans lequel ils s'inscrivent. Les praticiens de neurophysiologie clinique devraient donc y trouver un grand intérêt pour leur pratique quotidienne.

Professeur Michel BAULAC  
Clinique Paul-Castaigne  
Hôpital de la Salpêtrière, Paris



## Introduction

---

Quelle est la place, aujourd'hui, de l'électroencéphalographie, qui ne paraît guère avoir évolué depuis son invention, en 1929, alors que l'imagerie cérébrale de plus en plus performante peut paraître seule nécessaire ? L'électroencéphalogramme (EEG) rend compte de l'activité électrique cérébrale du patient à l'instant même où il est enregistré. Il apporte donc, et c'est son avantage majeur, une analyse immédiate du fonctionnement correct du cerveau ou de son atteinte par une maladie neurologique ou systémique. Non invasif, peu coûteux, il peut être répété à loisir. Il est particulièrement précieux lorsque des anomalies cérébrales ne sont pas associées à des modifications morphologiques de l'imagerie médicale, comme c'est le cas dans l'exploration de troubles de la vigilance, d'hallucinations ou d'une épilepsie par exemple. Bien qu'il ne permette pas un diagnostic précis, dans certains contextes cliniques, l'orientation qu'il indique peut être décisive : encéphalopathie hépatique, encéphalite herpétique, maladie de Creutzfeldt-Jakob, intoxications médicamenteuses spécifiques.

Depuis les années 75 et la découverte du syndrome d'apnées obstructives du sommeil, les troubles du sommeil jusque-là négligés ou champ d'étude de rares spécialistes, sont devenus un sujet quotidien pour le généraliste et de plus en plus nombreux spécialistes, et se sont peu à peu révélés un défi majeur de Santé Publique. La place de l'EEG dans leur étude est primordiale.

La première partie traite des techniques d'enregistrement de l'EEG, des rythmes cérébraux, du sommeil, de la façon de lire un tracé et de l'inter-

préter. La seconde partie montre en quoi l'EEG est indispensable au diagnostic des épilepsies. La 3<sup>e</sup> partie illustre l'intérêt de l'EEG dans les complications neurologiques des maladies systémiques, des encéphalopathies, de l'éthylisme, de la grossesse et des effets médicamenteux. La 4<sup>e</sup> partie discute du rôle médico-légal de l'EEG dans l'anoxie et la mort cérébrale. La 5<sup>e</sup> partie concerne les démences. L'étude du sommeil y est particulièrement développée. La 6<sup>e</sup> partie s'intéresse aux traumatismes crâniens en phase aiguë et chronique et aux multiples perturbations du sommeil qu'ils entraînent. Les parties suivantes traitent des infections, des tumeurs cérébrales, des accidents cérébrovasculaires, de la sclérose en plaques. Pour ces maladies, l'imagerie médicale est plus performante que l'EEG qui offre toutefois un supplément d'information en cas de crises épileptiques, de confusion ou de troubles de la vigilance. La partie 11 montre l'intérêt de l'EEG en psychiatrie. Finalement, la dernière partie montre comment se comporte l'EEG lors d'événements transitoires comme la migraine, l'ictus amnésique, l'altitude, la plongée, la privation sensorielle et lors des états volontairement modifiés de la conscience qui résultent des thérapies par le biofeedback, la méditation et l'hypnose.

Cet ouvrage s'appuie sur les publications médicales anciennes et récentes et sur l'expérience de l'auteur. Il s'adresse aux électroencéphalographistes, aux médecins des urgences, des services de réanimation, de neurologie, de psychiatrie et de médecine interne.

# 1

## Électroencéphalogramme

### Définition

L'EEG est constitué par la somme de plusieurs activités oscillatoires électriques appelées *rythmes* caractérisés par leur fréquence, leur localisation et leur réactivité. Le tableau 1 schématise les connaissances actuelles de ces rythmes, que la recherche remet souvent en question. Les rythmes électriques cérébraux sont émis par les cellules pyramida-

les des couches II à VI du cortex sous l'influence d'afférences thalamo-corticales habituellement GABAergiques (Steriade M, 2004 ; Hugues SW et Crunelli V, 2005). Ils sont modulés en fonction de l'activité du sujet et de son état de vigilance. Le champ électrique qu'ils créent autour du scalp peut-être enregistré par des électrodes, il est stéréotypé d'un sujet à l'autre, ce qui permet d'affirmer sa normalité ou, au contraire, d'indiquer en quoi il est anormal.

**Tableau 1 :** Rythmes cérébraux qui composent l'EEG : visibles à l'œil nu (alpha, thêta, delta, mu, bêta, sigma) ou détectés uniquement en analyse spectrale (gamma, rythmes 80-600 c/s, rythmes très lents < 1 c/s).

<i>Rythmes</i>	<i>Fréquence (c/s)</i>	<i>Localisation</i>	<i>Rôle</i>	<i>Références</i>
<i>Alpha</i>	8-13	Pariéto-occipitale	Concentration mentale Tache sémantique	Rohm D <i>et al.</i> , 2001
<i>Mu</i>	8-12	Rolandique	Relation avec le cortex moteur Neurones miroirs	
<i>Troisième rythme</i>	8-12	Temporale ou frontale		Shinomiya S <i>et al.</i> , 1999 Feshcgenko VA <i>et al.</i> , 2001
<i>Tbêta</i>	4-7	Temporale (hippocampe) Diffuse dans le néocortex	Processus cognitif Intégration sensori- motrice	Kahana MJ <i>et al.</i> , 2001 ; Ekstrom AD <i>et al.</i> , 2005
<i>Bêta 1</i>	14-18	Diffuse	Sommeil lent	Merica H et Fortune RD, 2005
<i>Bêta 2</i>	18-30	Occupe les régions correspondant à une tache (comme l'IRM fonctionnelle)	Activation Sommeil paradoxal	Brovelli A <i>et al.</i> , 2004
<i>Lambda</i>	1-3	Occipitale	Potentiels évoqués visuels	
<i>Delta</i>	1-3		Sommeil stades 3 et 4	
<i>Sigma</i>	Fuseaux 12-16 c/s	Diffuse	Consolidation des acquis Sommeil stades 2 et 3	Hobson MW et Pace- Schott EF, 2002 ; Gais S <i>et al.</i> , 2002

**Tableau 1 :** Rythmes cérébraux qui composent l'EEG : visibles à l'œil nu (alpha, thêta, delta, mu, bêta, sigma) ou détectés uniquement en analyse spectrale (gamma, rythmes 80-600 c/s, rythmes très lents < 1 c/s). (*suite*)

<i>Gamma</i>	30-60	Région centrale	Processus cognitif	Howard MW <i>et al.</i> , 2003 ; Babilone C <i>et al.</i> , 2004
<i>Haute fréquence</i>	80-600	Néocortex (veille et sommeil)	Plasticité cérébrale ? Mécanisme inhibiteurs ?	Grenier F <i>et al.</i> , 2001
<i>Très lents</i>	0,5-1	Néocortex	Consolidation des acquis	Imofeev I et Steriade M, 1996

## Techniques d'enregistrement

Plusieurs modalités d'enregistrement électroencéphalographique sont disponibles. Au laboratoire, les tracés sont effectués selon des règles très précises. Les électrodes utilisées sont des boules en alliage métallique coiffées d'un tissu éponge imbibé d'une solution saline. Vingt et une électrodes sont installées suivant le système international 10-20 qui quadrille le scalp d'électrodes équidistantes les unes des autres (Homan RW *et al.*, 1987). Le tracé dure 30 minutes au moins et comporte obligatoirement plusieurs épisodes d'ouverture et de fermeture des yeux, trois à cinq minutes d'hyperpnée et une stimulation lumineuse intermittente (SLI) par des flashes lumineux de fréquence croissante. Il est parfois nécessaire d'utiliser des électrodes spéciales pour enregistrer certaines régions du cerveau dont les neurones ne sont pas orientés perpendiculairement au scalp, l'hippocampe par exemple, ou pour atteindre les structures très médianes, éloignées de la convexité hémisphérique, comme les régions fronto-orbitaires. Des mini électrodes-aiguilles insérées en sous-cutanées en regard des régions sphénoïdales et orbitaires, renseignent aussi bien que les longues électrodes-aiguilles autrefois insérées directement en regard du trou ovale et que les longues électrodes flexibles insérées dans le nez (Giroud M *et al.*, 1990 ; Laxer KD *et al.*, 1984). Pour faciliter l'interprétation et tenter de l'améliorer, des cartographies d'amplitude et de fréquences ont été mises au point dans les années 1980, mais elles restent toujours difficiles d'utilisation.

D'autres techniques existent : l'examen effectué en urgence au lit du malade, avec un appareil ambula-

toire, ne comporte que 12 électrodes, électrodes-aiguilles qui peuvent être installées très rapidement en sous-cutanée. Sa résolution est moindre mais suffisante pour détecter des anomalies importantes. Le Holter EEG ambulatoire permet d'étudier l'activité électrique cérébrale pendant de longues périodes. Il comporte de 8 à 12 électrodes, qui sont des cupules métalliques collées au scalp avec du collodion et, selon les besoins, l'ECG, l'électromyogramme et l'électro-oculogramme. Il détecte les crises d'épilepsie, les anomalies lentes ou épileptiques inter-critiques, la somnolence diurne et les perturbations du sommeil nocturne.

La stéréoencéphalographie (SEEG), utilisée dans les Centres de chirurgie de l'épilepsie ou de chirurgie fonctionnelle explore directement, par des électrodes intracérébrales implantées dans les structures profondes du cerveau, certaines anomalies électriques qui ne se manifestent pas sur l'EEG de surface. La magnétoencéphalographie (MEG) enregistre l'activité électromagnétique du cerveau, c'est une technique non invasive mais lourde et très coûteuse. Elle évalue les sources électriques intracérébrales et permet donc une approche des régions profondes du cerveau. Elle évalue aussi les régions corticales de façon plus précise que l'EEG mais elle n'est pas disponible en pratique quotidienne.

La polysomnographie est un examen du sommeil couplé à un examen de paramètres respiratoires. Elle permet d'illustrer les apnées du sommeil et les autres troubles respiratoires pendant le sommeil.

Les appareils d'EEG numérisés ont remplacé les enregistrements sur papier. Ils sont aussi performants et offrent plus de souplesse pour la lecture des tracés et la possibilité de télétransmission.

## Lecture du tracé

Toute affection cérébrale perturbe les rythmes cérébraux, la lecture du tracé consiste à distinguer les anomalies électriques des artéfacts habituels (mouvements, activité musculaire, ECG, pulsation artérielle...). Chaque lecteur a sa façon d'aborder un tracé EEG. Il est conseillé de regarder les régions pariéto-occipitales et de compter le nombre d'ondes par seconde, ce qui donne la fréquence du rythme de fond. La symétrie d'amplitude et de fréquence de ces rythmes sur les deux régions pariéto-occipitales est vérifiée, puis leur réactivité à l'ouverture des yeux est précisée : blocage des rythmes, atténuation ou absence d'effet. Une fois les rythmes de fond connus, les anomalies qui s'y superposent ou qui s'y entremêlent sont décrites en précisant leur fréquence, leur voltage, leur morphologie et leur réactivité. Les anomalies peuvent être monomorphes, polymorphes, en bouffées généralisées, en bouffées rythmiques généralisées ou surtout frontales (FIRDA), sous forme de pointes ondes, de polypointes ondes, d'ondes triphasiques pointues ou d'ondes épileptiques périodiques latéralisées à un hémisphère (PLEDS). Leur distribution dans l'espace, généralisées ou focales, et leur diffusion vers d'autres structures sont également nécessaires à l'interprétation du tracé. L'effet de l'hyperpnée est indiqué : absence d'effet, apparition de bouffées d'activité lente ou d'activité épileptique, généralisée ou focale, ralentissement diffus des rythmes de fond, aggravation ou non des anomalies décrites. Parfois, c'est la réactivité à une stimulation auditive ou nociceptive qu'il est intéressant de connaître (lors des comas par exemple) ou à une stimulation plus spécifique (comme lors des épilepsies réflexes). Finalement, le comportement des rythmes de fond et des anomalies en réponse à la stimulation lumineuse intermittente (SLI) est décrit. Les rythmes occipitaux sont-ils entraînés par la SLI ? à quelle fréquence de stimulation ? L'entraînement diffuse-t-il vers les régions frontales ? Des anomalies apparaissent-elles : bouffées pointues, pointes ondes, polypointes ondes (réponse photoparoxystique), contraction musculaire frontale (réponse photomyotonique), convulsion (réponse photoconvulsive) ?

## Interprétation du tracé

### ■ Tracé normal de l'adulte

Un tracé est *normal* signifie que les rythmes de fond sur les régions postérieures sont constitués par une activité alpha de fréquence 8-12 c/s, symétrique (une différence d'amplitude de moins de 50 % est acceptable), qui disparaît à l'ouverture des yeux, qui est peu modifiée par l'hyperpnée, qui répond assez bien à la stimulation lumineuse intermittente. Une bonne différenciation d'amplitude et de fréquence entre les régions antérieures, où les rythmes sont bas voltés et de fréquence bêta, et les régions postérieures est obligatoire. Il ne doit exister aucune anomalie sur le tracé ni aucune variation de la vigilance (figure 1).

### ■ Tracé normal de l'adolescent (de 15 à 21 ans)

Il est semblable à celui de l'adulte mais il est plus irrégulier et il comporte des ondes delta postérieures parmi le rythme alpha dans 15 % des cas. Ces ondes delta sont à peu près symétriques sur les deux hémisphères, elles bloquent bien à l'ouverture des yeux et disparaissent en même temps que le rythme alpha lors du sommeil. L'hyperpnée provoque, plus souvent que chez l'adulte plus âgé, de grandes bouffées lentes généralisées, symétriques, qui cessent en moins de 3 minutes après la fin de l'hyperpnée. La réponse à la SLI est en général moindre que chez l'adulte.

### ■ Tracé normal de la personne âgée

Alors que la littérature médicale ancienne tolérait plusieurs modifications de l'EEG chez la personne âgée *normale*, l'attitude a aujourd'hui changé, une personne âgée normale doit avoir un EEG aussi normal que celui de l'adulte plus jeune. En effet, lorsque les sujets âgés ont conservé toutes leurs facultés intellectuelles, le rythme alpha ne varie pas (Coben LA *et al.*, 1985). Des bouffées thêta et delta temporales existent dans 18 à 46 % des cas, elles sont bilatérales ou plus marquées à gauche, rarement à droite (Torres F *et al.*, 1983). Elles ne

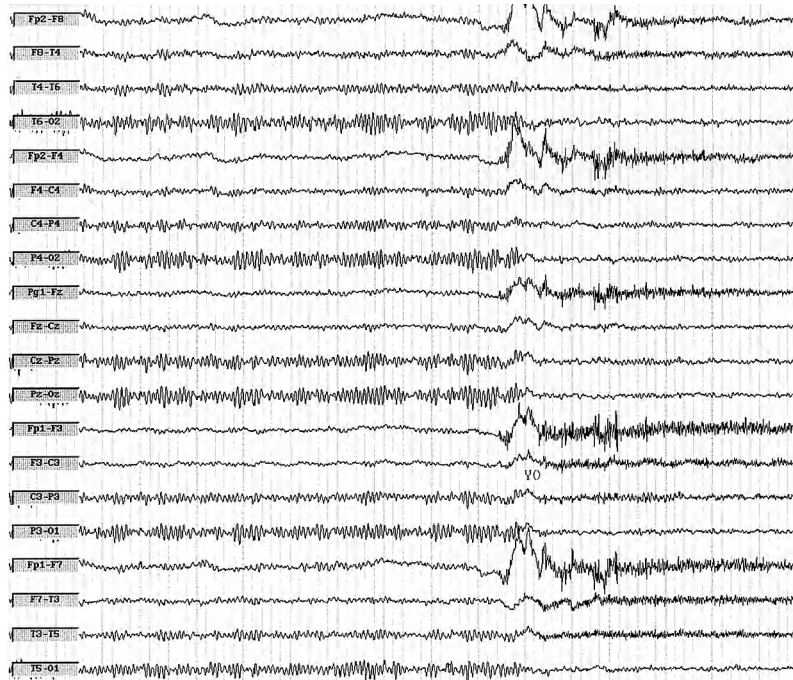


Figure 1 : Tracé EEG normal.

Le rythme alpha est bien organisé sur les régions pariéto-occipitales. Il est symétrique à droite et à gauche. Il bloque à l'ouverture des yeux (YO). Sa fréquence est de 10 c/s. On note une bonne différenciation d'amplitude entre les rythmes antérieurs et les rythmes postérieurs.

peuvent pas être considérées comme « physiologiques », elles traduisent en effet un dysfonctionnement cérébral a minima, souvent en rapport avec un élargissement des ventricules latéraux (Vissier SL *et al.*, 1987). L'activité rapide bêta enregistrée sur les régions centrales et frontales représente la fréquence dominante en puissance chez près d'un tiers des sujets âgés de plus de 60 ans (Giaquinto S et Nolfé G, 1986). Elle n'a pas d'explication physiologique connue, elle signe une certaine désynchronisation et doit être distinguée de l'activité rapide due à de nombreux médicaments psychotropes. L'examen visuel est plus précis que l'analyse des spectres de fréquences pour la détecter. Finalement, le ralentissement global enregistré chez environ 20 % des personnes âgées normales prédomine sur les régions frontales. Il est bilatéral et d'apparition sporadique (Torres F *et al.*, 1983). Lorsqu'il prend la forme de bouffées delta à prédominance frontale très réactives aux stimulations, il traduit des fluctuations de la vigilance et s'accompagne d'une diffusion de l'activité alpha vers les régions antérieures. Dans les autres cas, ces anomalies lentes sont anormales. L'hyperpnée ne

modifie pas davantage le tracé que chez l'adulte plus jeune. En revanche chez les personnes âgées normales la SLI provoque une réponse vive et très cohérente sur les deux régions occipitales, à toutes les fréquences, de façon plus marquée que chez les personnes jeunes.

En résumé, si les patients sont vraiment normaux, âgés ou pas, toutes les anomalies vues sur l'EEG méritent d'être décrites telles quelles. La formule : *Tracé normal pour l'âge* rend difficile d'éventuelles confrontations électro-cliniques.

## ■ Interprétation du tracé anormal

La distribution des anomalies par rapport aux rythmes de fond signe leur origine : lorsque l'anomalie est entremêlée aux rythmes de fond qu'elle désorganise est *corticale*, si elle survient en bouffées sous les rythmes de fond qu'elle ne modifie pas, elle est *sous-corticale*, lorsqu'elle est entremêlée aux rythmes de fond mais qu'elle ne les désorganise pas, elle provient de la *substance blanche immédiatement sous-corticale* (Gloor P *et*

al., 1968). Certaines caractéristiques morphologiques des ondes anormales donnent des indications de leur nature : si elles sont aiguës et bien réactives, elles sont probablement d'origine ischémique ou épileptique tandis qu'une forme émoussée et mal réactive oriente plutôt vers une origine dégénérative ou tumorale. Les tableaux d'orientations diagnostiques 2, 3 et 4 peuvent aider le lecteur d'EEG à interpréter les anomalies électriques. Les figures 2-3 illustrent un ralentissement diffus des

rythmes de fond ; la figure 4 une asymétrie des rythmes de fond ; la figure 5, des bouffées lentes d'origine sous-corticale de type FIRDA ; les figures 6 et 7 montrent une dysfonction lente focale ; la figure 8 montre des exemples de bouffées pointues ondes 3c/s, polypointes ondes et ondes triphasiques pointues généralisées ; la figure 9 montre des ondes triphasiques lentes généralisées aréactives, la figure 10 des ondes triphasiques lentes en foyer, et la figure 11 des PLEDS.

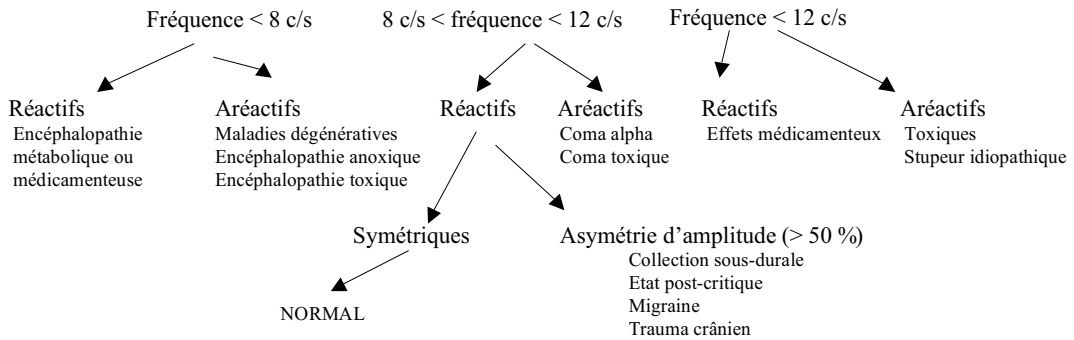


Tableau 2 : Arbre décisionnel concernant la fréquence, la réactivité et la symétrie des rythmes de fond pariéto-occipitaux.




Tableau 3 : Arbre décisionnel du diagnostic des anomalies lentes enregistrées sur l'EEG en fonction de leur distribution et de leur réactivité.

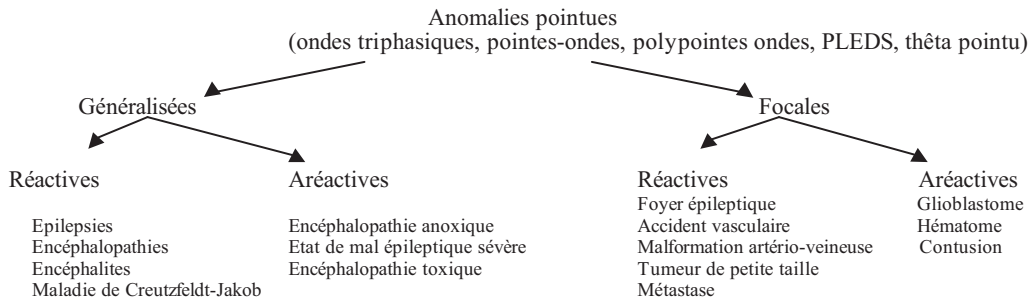


Tableau 4 : Arbre décisionnel du diagnostic des anomalies pointues enregistrées sur l'EEG en fonction de leur morphologie, de leur distribution et de leur réactivité.

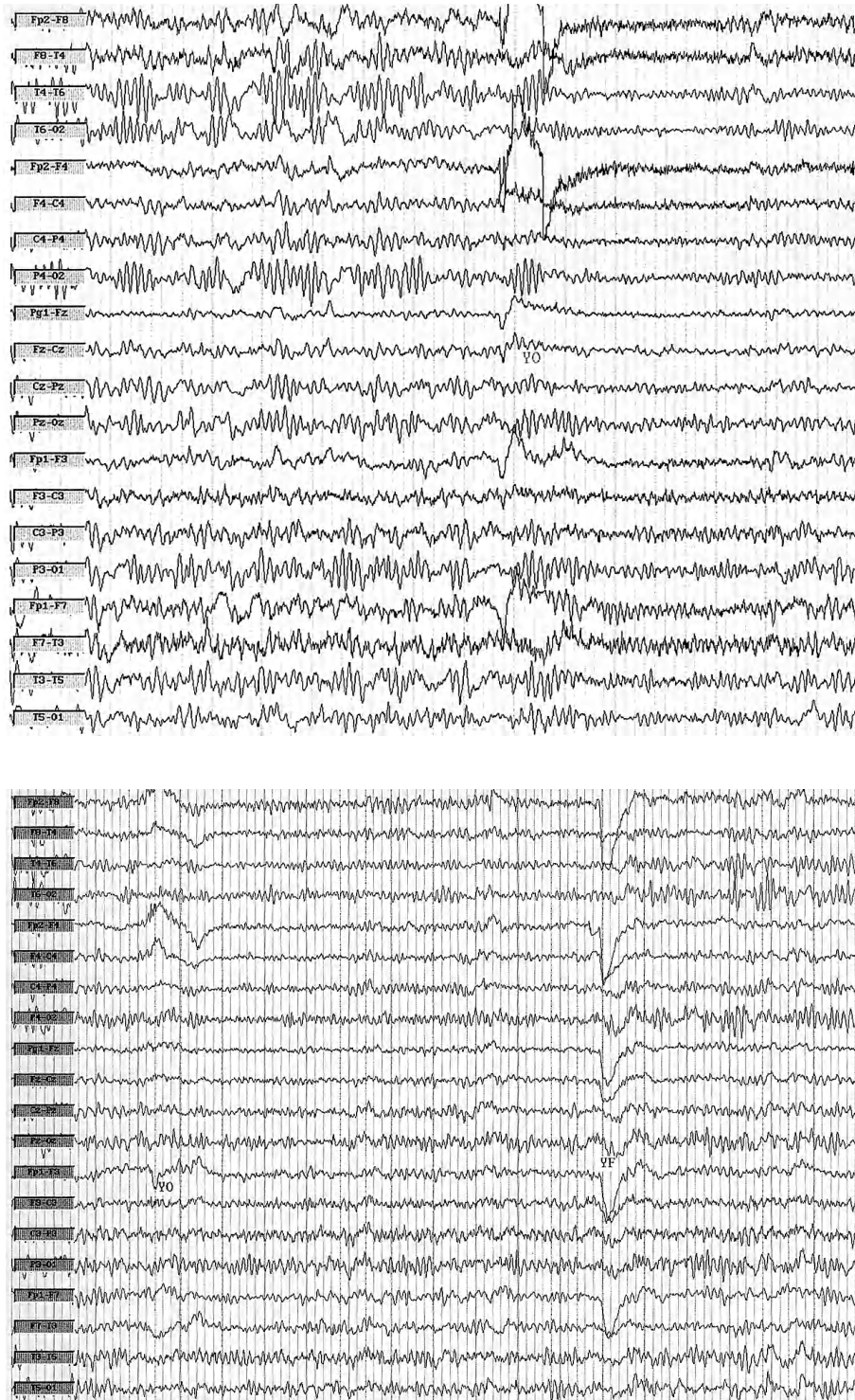


Figure 2 : Ralentiement des rythmes de fond.

Les rythmes de fond postérieurs ne dépassent pas 6 c/s mais ils sont symétriques et ils bloquent bien à l'ouverture des yeux. Il s'agit, dans ce cas, d'une encéphalopathie médicamenteuse.





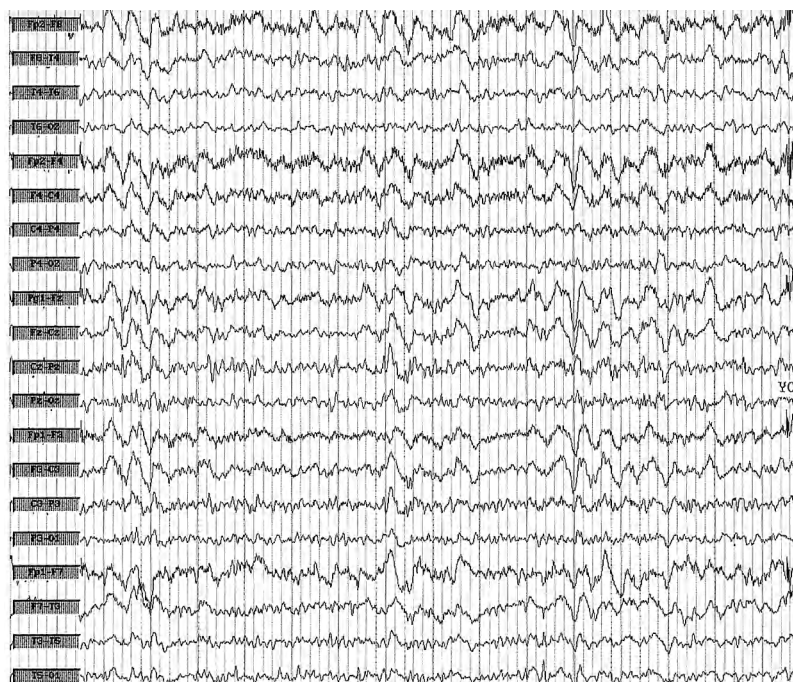


Figure 5 : Bouffées d'activité delta rythmique frontales FIRDA (*frontal intermittent rhythmic delta activity*) généralisée mais plus marquée sur les régions antérieures, d'une durée de 2 à 3 secondes, bien bloquées par l'ouverture des yeux. Il s'agit, dans ce cas, d'une atteinte des noyaux gris centraux par des lacunes chez une femme de 74 ans qui souffre d'un déclin cognitif.

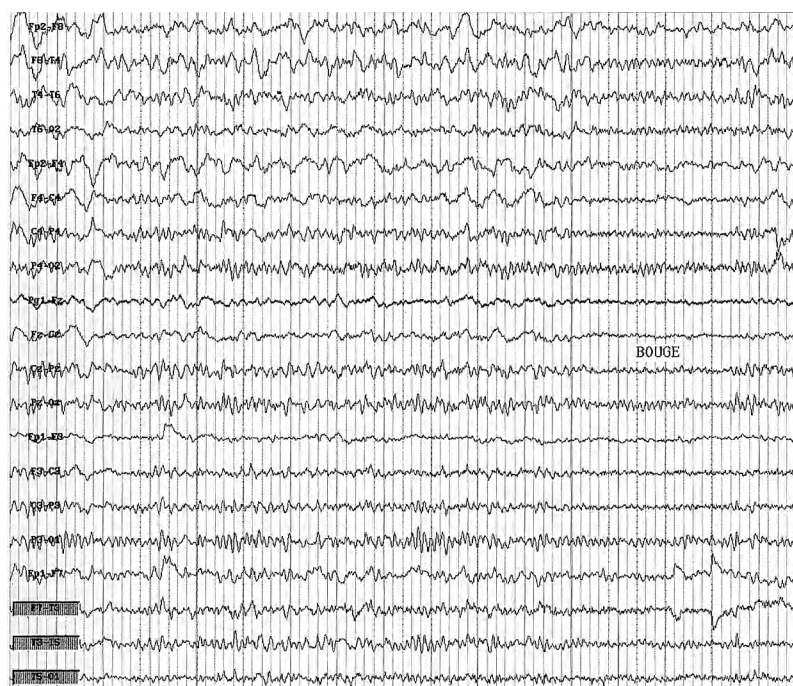

Figure 6 : Dysfonction lente focale réactive. Sur les régions fronto-centro-temporales droites, on enregistre une activité delta monomorphe, 1-2 c/s continue, bien réactive à l'ouverture des yeux. Il s'agit, dans ce cas, d'un hématome temporal droit d'origine traumatique.

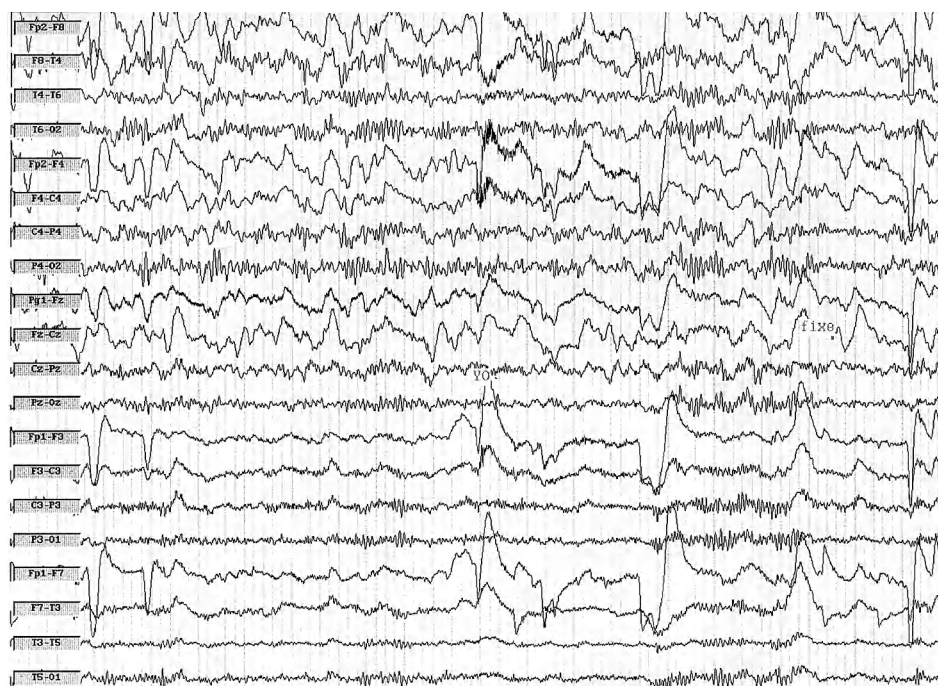

Figure 7 : Dysfonction lente focale aréactive.

Sur la région fronto-temporale droite et la ligne médiane antérieure et moyenne, on enregistre une activité delta polymorphe 1-3 c/s continue, aréactive à l'ouverture des yeux. Il s'agit d'une tumeur frontale droite.

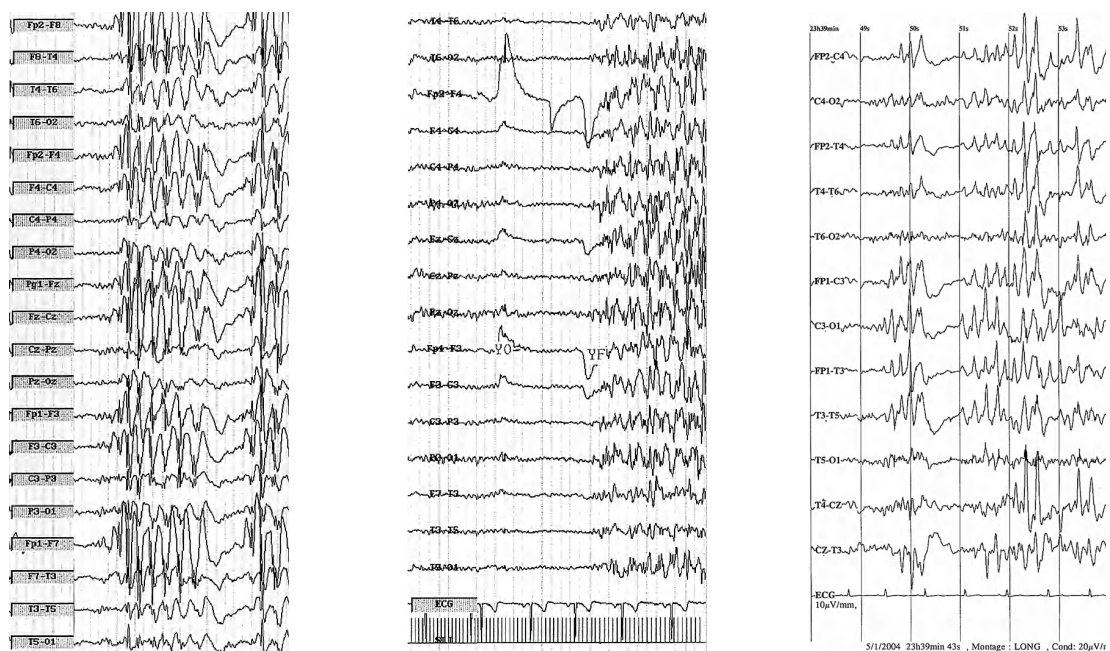


Figure 8 : Dysfonctions épileptiques généralisées réactives.

Trois types de dysfonction épileptique sont illustrés : des bouffées pointes ondes généralisées 3c/s, typique d'une épilepsie petit-mal, des bouffées de polypointes ondes 3-4 c/s généralisées déclenchées par la stimulation lumineuse intermittente, typique d'épilepsie myoclonique juvénile, et de l'activité triphasique pointue généralisée 2-3 c/s, dans ce cas due à une épilepsie à pointes continues pendant le sommeil (POCS).

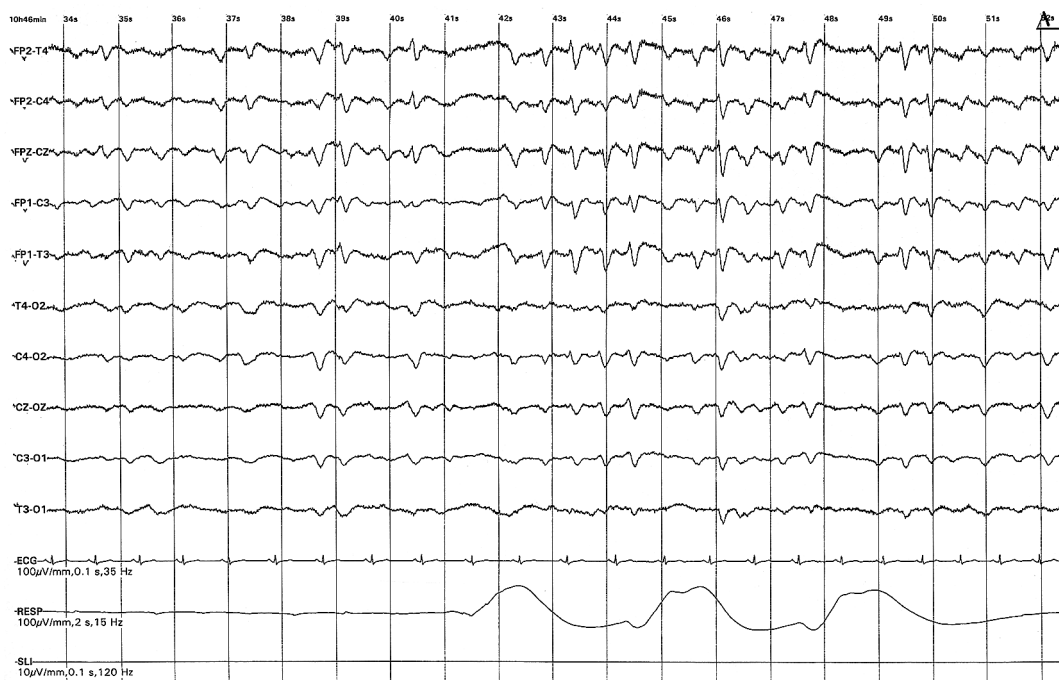


Figure 9 : Dysfonction pointue aréactive.

Des ondes triphasiques pointues généralisées, plus amples sur les régions antérieures, interrompues par des bouffées de suppression d'une seconde, totalement aréactives et non fluctuantes. Dans ce cas, il s'agit d'une encéphalopathie anoxique.

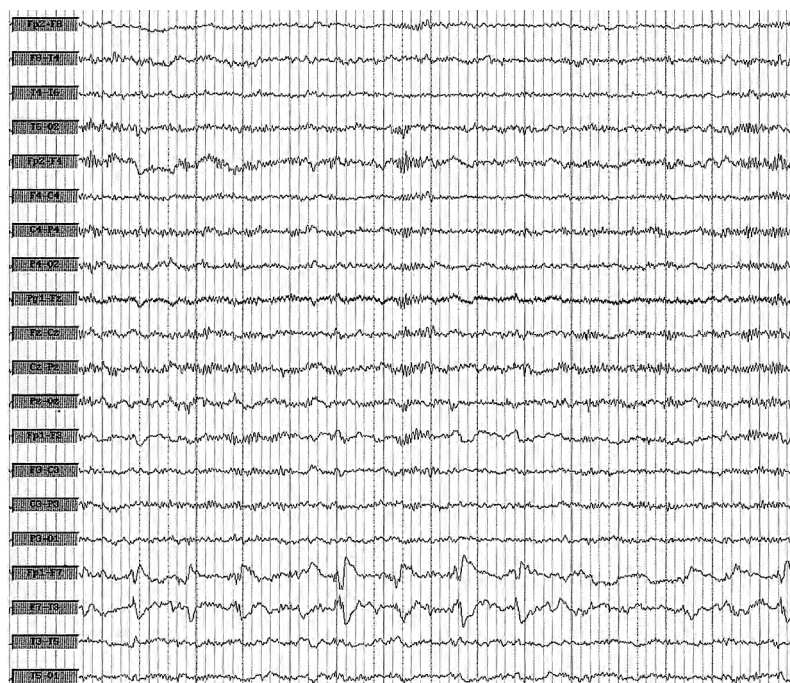

Figure 10 : Dysfonction pointue focale réactive.

Pointes lentes 1 c/s, sur les régions temporales antérieure et moyenne gauche dans un cas de gliome.

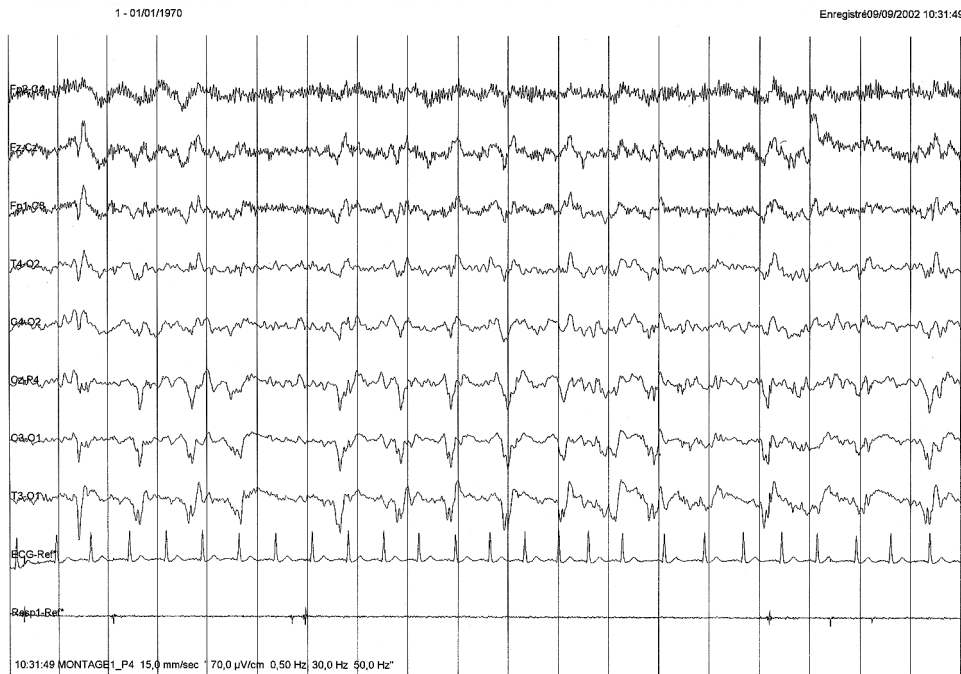


Figure 11 : Dysfonction pointue focale aréactive.

Des PLEDS (*periodic lateralized epileptiform discharges*) sur les régions temporo-occipitales gauches, aréactives, lors d'un accident vasculaire aigu sur ces régions.

## Limites de l'électroencéphalogramme

L'EEG connaît plusieurs limites qu'il faut connaître :

- l'EEG standard pêche par sa mauvaise résolution spatiale, car les structures méningées, osseuses, musculaires et cutanées dévient le champ électrique, qui est projeté à plusieurs millimètres de sa source ;
- les anomalies électriques n'apparaissent que lorsqu'il existe une dysfonction neuronale, certaines lésions passent inaperçues sur l'EEG. C'est le cas lorsqu'elles sont trop petites, ont grossi très lentement sans modifier les neurones adjacents ou lorsqu'elles ne compriment pas le parenchyme cérébral et ne modifient pas sa vascularisation. Certaines malformations cérébrales en fournissent un bon exemple ;
- certaines ondes sont de signification inconnue. Par exemple les *mini-pointes* mono ou biphasi-

ques, négatives comme les pointes pathologiques, mais de très faible durée, 30-50 ms et de très faible amplitude, 4-40  $\mu\text{V}$ , ne sont pas rythmiques et s'observent chez 6 % des adultes. Ces anomalies uni- ou bitemporales sont activées par le sommeil, elles ne sont jamais associées à une activité lente. Il ne faut pas les confondre avec de l'activité épileptique. Les *rythmes 6-14 Hz* décrits par Gibbs et Gibbs en 1951, se rencontrent sur 6 % des EEG de malades épileptiques et 2 % des sujets normaux. Ils sont de topographie temporelle moyenne et se groupent en bouffées de pointes positives de faible amplitude, répétées 6 fois par seconde, associées à un rythme à 14 cycles. La durée est de l'ordre d'une seconde, la distribution est synchrone ou indépendante sur les deux hémisphères. Des décharges rythmiques temporelles autrefois appelées *variantes psychomotrices* durent quelques secondes à plus d'une minute, elles sont précisément de début et fin brutaux. Elles s'observent chez 0,5 à 1,5 % des EEG normaux. De topographie temporelle moyenne, bilatérales 3 fois sur 4,

elles sont composées d'un rythme de fréquence thêta combiné à un rythme de fréquence double prenant ainsi l'aspect très particulier d'un rythme d'onde à sommet encoché. Finalement, les *Wicket Spikes* décrites par Reiher J et Lebel M, en 1977 sont des grapho-éléments de 50-100  $\mu$ V apparaissant à la veille et pendant le sommeil lent, s'organisant en bouffées d'une à deux secondes, dans la région temporale moyenne, souvent bilatérales et asynchrones. Ils sont composés d'ondes enco-

chées, ressemblant au rythme mu, de polarité négative de 8-12 c/s mais certains éléments plus amples prennent un caractère faussement pointu (figure 12). Krauss GL *et al.*, (2005) ont revu les dossiers de 2 274 patients dits épileptiques de l'hôpital John Hopkins et ont mis en évidence 46 dossiers comportant des rythmes *wicket*. Parmi ces dossiers, 21 comportaient aussi des pointes temporales vraies, les 25 autres ne comportaient aucune anomalie épileptique.

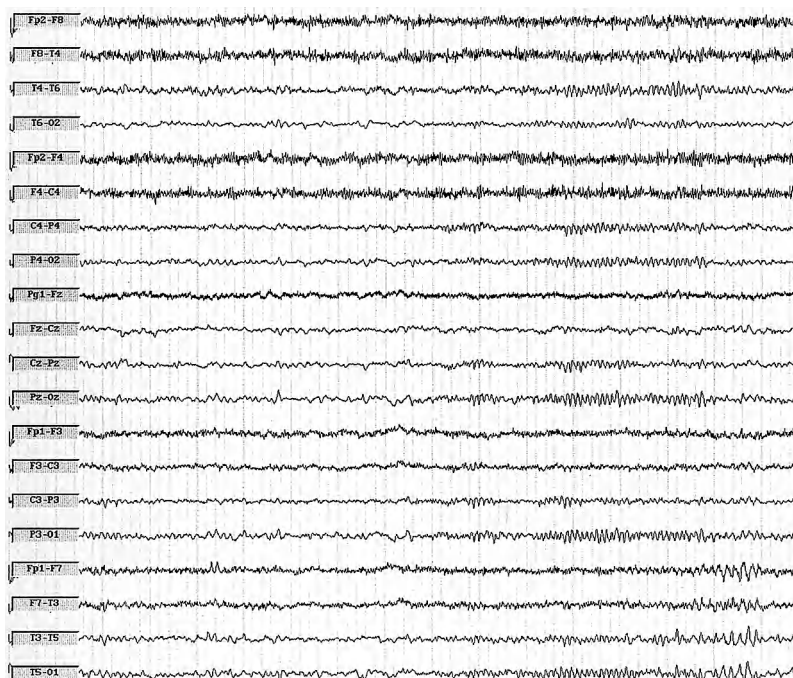


Figure 12 : *Wicket rhythms*.

Cette patiente de 35 ans, qui a bénéficié d'une transplantation bi-pulmonaire pour mucoviscidose, se plaint d'épisodes de « membre supérieur droit glacé ». L'EEG montre des bouffées de rythmes en dents de scie ou en arceaux 5 c/s sur le lobe temporal droit, bien réactives et bien localisées. Les rythmes de fond sont normaux.

## Bibliographie

BABILONI C, BARES M, BECCHIO F, BRAZDIL MN, JURAK P, MORETTI DV, UBALDI A, ROSSINI PL, RECKTOR I. Synchronization of gamma oscillations increases functional connectivity of human hippocampus and inferio-middle temporal cortex during

repetitive visuomotor events. *Eur J Neurosci* 2004 ; 19 (11) : 3088-3098.

BOVELLI A, DING M, LEDBERG A, CHEN Y, BNAKAMURA R, BRESSLER SL. Beta oscillations in a large-scale sensorimotor cortical network: directional

- influences revealed by Granger causality. *Proc Nat Acad Sci USA* 2004 ; 101(26) : 9849-9854.
- COBEN LA, DANXIGER W, STORANDT M. A longitudinal EEG study of mild senile dementia of Alzheimer's type : change at 1 year and at 2.5 years. *Electroencephalogr Clin Neurophysiol* 1985 ; 61 : 101-112.
- CROFT RJ, WILLIAMS JE, HAENSCHER C, GRUZELIER JH. Pain perception, hypnosis and 40 Hz oscillations. *Int J Psychophysiol* 2002 ; 46(2) : 101-108.
- EKSTROM AD, CAPLAN JB, HO E, SHATTUCK K, FRIED I, KAHANA MJ. Human hippocampal theta activity during virtual navigation. *Hippocampus* 2005 ; 15(7) : 881-889.
- GAIS S, MOLLE M, HELMS K, BORN J. Learning-dependent increases in sleep density. *J Neurosci* 2002 ; 22 : 6830-6834.
- GIAQUINTO S, NOLFE G. The EEG in the normal elderly : a contribution to the interpretation of aging and dementia. *Electroencephalogr Clin Neurophysiol* 1986 ; 63(6) : 540-546.
- GIROUD M, GRAS P, BEURIAT P, SEPTIEN L *et al.* Value of sphenoidal electrodes in the EEG diagnosis of herpes encephalitis. *Neurophysiol Clin* 1990, 20(6) : 481-90.
- GLOOR P, KABELY O, GIARD N. The electroencephalogram in diffuse encephalopathies : encephalographic correlates of grey and white matter lesions. *Brain* 1968, 91 : 779-802.
- GRENIER F, TIMOFEEV I, STERIADE M. Focal synchronization of ripples (80-200 Hz) in neocortex and their neuronal correlates. *J Neurophysiol* 2001 ; 86(4) : 1884-1898.
- HOBSON JA, PACE-SCHOTT E. The cognitive neuroscience of sleep : neuronal systems, consciousness and learning. *Nat Rev Neurosci* 2002 ; 23 : 793-842.
- HOMAN RW, HERMAN J, PURDY P. Cerebral location of 10-20 system electrode placement. *Electroencephalogr Clin Neurophysiol* 1987, 66 : 376-382.
- HOWARD MW, RIZZUTO DS, CAPLAN JB, MADSEN JR, LISMAN J, ASCHENBRENNER-SCHEIBE R, SCHULZE-BONHAGE A, KAHANA MJ. Gamma oscillations correlate with working memory load in humans. *Cereb Cortex* 2003 ; 13(12) : 1369-1374.
- HUGUES SW, CRUNELLI V. Thalamic mechanisms of EEG alpha rhythms and their pathological implications. *Neuroscientist* 2005 ; 11(4) : 357-372.
- KAHANA MJ, SEELIG D, MADSEN JR. Theta returns. *Curr Opin Neurobiol* 2001 ; 11(6) : 739-744.
- KRAUSS GL, ABDALLAH A, LESSER R, THOMPSON RE, NIEDERMEYER E. Clinical and EEG features of patients with EEG wicket rhythms misdiagnosed with epilepsy. *Neurology* 2005 ; 64 : 1879-1883.
- LAXER KD. Mini-sphenoidal electrodes in the investigation of seizures. *Electroencephalogr Clin Neurophysiol* 1984, 58 (2) : 127-9.
- MERICA H, FORTUNE RD. Spectral power time-courses of human sleep EEG reveal a striking discontinuity at approximately 18 Hz marking the division between NREM-specific and Wake/REM-specific fast frequency activity. *Cereb Cortex* 2005 ; 15(7) : 877-884.
- PINEDA JA. The functional significance of mu rhythms : translating "seeing" and "hearing" into "doing". *Brain Res Brain Res Rev* 2005 ; 50(1) : 57-68.
- REIHER J, LEBEL M. Wicket spikes : clinical correlates of a previously undescribed EEG pattern. *Can J Neurol Sci* 1977 ; 4 : 39-47.
- STERIADE M. Neocortical cell classes are flexible entities. *Nature Rev Neurosci* 2004 ; 5 : 121-134.
- TIMOFEEV I, STERIADE M. Low-frequency rhythms in the thalamus of intact-cortex and decorticated cats. *J Neurophysiol* 1996 ; 76(6) : 4152-4168
- TORRES F, FAORO A, LOEWENSON R *et al.* The electroencephalogram of elderly subjects revisited. *Electroencephalogr Clin Neurophysiol* 1983 ; 56 : 391-398.
- VISSIER SL, HOOIJER C, JONKER C *et al.* Anterior temporal focal abnormalities in EEG in normal aged subjects ; correlations with psychopathological and CT brain scan findings. *Electroencephalogr Clin Neurophysiol* 1987 ; 66 : 1-7.

# 2

## Sommeil

---

### Enregistrement du sommeil

---

Les paramètres nécessaires à l'interprétation des stades du sommeil sont L'EEG, l'électro-oculogramme (EOG) et l'électromyogramme (EMG) du menton. Les capteurs sont habituellement collés au scalp par du collodion et reliés à un boîtier enregistreur. L'enregistrement a lieu en ambulatoire ou lors d'une hospitalisation. La lecture se fait sur un ordinateur sur lequel les tracés EEG, EOG et EMG enregistrés par le boîtier ont été transférés.

### Lecture du sommeil

---

#### ■ Macro-architecture

La macro-architecture fait référence à l'organisation cyclique, au pourcentage global de chaque stade, aux latences de survenue de chaque stade et aux interruptions par des éveils de longue durée. Le sommeil normal est organisé en 4 à 6 cycles de 60-100 minutes qui comportent successivement les stades 1, 2, 3, 4 et le sommeil paradoxal. Les premiers cycles contiennent beaucoup de stade 3-4 et peu de sommeil paradoxal tandis que les cycles suivants contiennent moins de stades profonds et davantage de sommeil paradoxal. La durée du sommeil normal varie de 6 à 9 heures avec une grande variabilité entre les sujets mais une assez bonne stabilité pour chaque personne d'une nuit à l'autre. La latence du premier sommeil paradoxal est habituellement d'environ une heure.

La lecture simultanée de l'EEG, de l'EOG et de l'EMG permet de scorer les stades. Le *stade 1* est le sommeil le plus léger. Les rythmes cérébraux ressemblent au rythme alpha en plus lents, environ 7 cycles par seconde, ils sont plus amples et générali-

sés à l'ensemble du cerveau. En fin de stade 1 apparaissent les *pointes au vertex*, ondes biphasiques pointues symétriques, amples, maximales sur les régions centrales. Les mouvements oculaires sont pendulaires et le tonus musculaire est moindre qu'en période de veille (figure 13). Il occupe 2 à 5 % du temps de sommeil total. Le *stade 2* constitue la véritable entrée dans le sommeil. Il est facile à différentier du stade 1 par l'apparition d'ondes très particulières dont l'origine et la finalité ne sont pas encore complètement connues : les *fuseaux du sommeil*, petites ondes rapides de 12 à 14 cycles par secondes organisés en fuseaux de 1 à 2 secondes, de distribution diffuse qui surviennent toutes les 3 à 6 secondes (Nicolas A *et al.*, 2001), les *complexes K*, grandes ondes déchetées de fréquence thêta et delta, d'une durée de 2-3 secondes, les *pointes occipitales du sommeil*, petites ondes biphasiques situées sur les régions postérieures. L'activité de fond est de fréquence thêta, 4 à 7 c/s. Les mouvements oculaires sont pendulaires et le tonus musculaire est un peu diminué par rapport au stade 1 (figure 14). Le stade 2 est encore considéré comme faisant partie du sommeil léger car le dormeur entend les bruits autour de lui qui le réveillent facilement. Il occupe 45-55 % du temps de sommeil total. Le *stade 3* est le début du sommeil lent profond car le réveil est alors difficile. Le dormeur respire lentement et profondément et ne bouge pas. Le tracé EEG est constitué par de l'activité delta sur laquelle se superposent encore quelques fuseaux du sommeil. Les mouvements oculaires sont lents et le tonus musculaire est plus important que pendant le stade 2 (figure 15). Il occupe de 3 à 8 % du temps de sommeil total. Le *stade 4* se caractérise par des ondes delta très lentes (0,5-1 c/sec), haut voltées, qui ne sont plus associées à des fuseaux du sommeil. Le tonus musculaire et les mouvements oculaires sont comparables à ceux du stade 3 (figure 16). Il occupe 10-15 % du temps de sommeil total. Le neurotransmetteur principal du

sommeil lent est le GABA. Très brutalement, en moins d'une seconde, survient *le sommeil paradoxal*. C'est le sommeil du rêve. Alors que les Anglo-saxons appellent ce stade REM sleep : *Rapid Eye Movement Sleep*, ce qui veut dire sommeil avec mouvements rapides des yeux, le sommeil paradoxal doit son nom français au fait que l'activité électrique du cerveau est proche de celle de l'état de veille alors que le dormeur est pourtant plongé dans le sommeil le plus profond du cycle. On enregistre des pointes ponto-géniculo-occipitales, en dents de scie, sur les régions centrales qui précèdent de peu les bouffées de mouvements oculaires rapides. Aucun autre grapho-élément typique des autres stades ne doit être enregistré. L'EMG montre donc un tonus musculaire quasiment nul à part quelques clonies et l'EOG met en évidence des mouvements oculaires dans toutes les directions, amples et saccadés (figure 17). Il existe une intense activité végétative pendant le sommeil paradoxal. Le pouls et la respiration sont irréguliers. La tension artérielle monte, le patient transpire, les érections nocturnes surviennent à ce moment. Le dormeur est totalement paralysé à l'exception des yeux qui sont animés de

mouvements très rapides et de quelques secousses musculaires, les muscles respiratoires ne sont pas non plus concernés par l'atonie musculaire. Le sommeil paradoxal se produit à la fin de chaque cycle mais sa quantité varie beaucoup du début à la fin de la nuit. Il est surtout abondant à la fin de la nuit, juste avant le réveil, ce qui explique qu'il soit alors facile de raconter le rêve que l'on vient de quitter. Il occupe 20-25 % du temps de sommeil total. Le neurotransmetteur prédominant est l'acétylcholine. La durée de la veille intra-sommeil n'excède pas 10 % du temps de sommeil total.

Chez l'adolescent et l'adulte jeune, le sommeil est plus profond, plus lisse, moins fragmenté. Chez la personne âgée normale les modifications du sommeil consistent principalement en une diminution du temps de sommeil profond et en une augmentation relative du stade 2. Le pourcentage de sommeil paradoxal varie peu mais sa distribution se modifie : la latence de la première phase de sommeil paradoxal est raccourcie et les phases de sommeil paradoxal de fin de nuit sont moins longues (Miles LE et Dement WC, 1980).

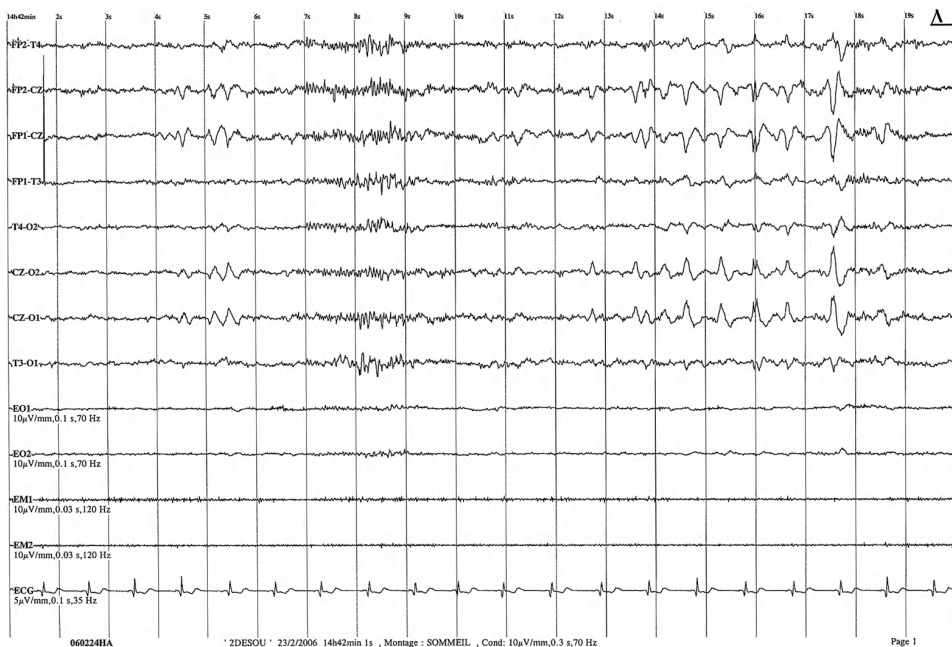


Figure 13 : Stade 1 du sommeil.

Il n'y a plus de différenciation antéro-postérieure. Les rythmes sont bas-voltés, on enregistre des pointes au vertex abondantes. Les mouvements oculaires sont lents et le tonus musculaire est présent.



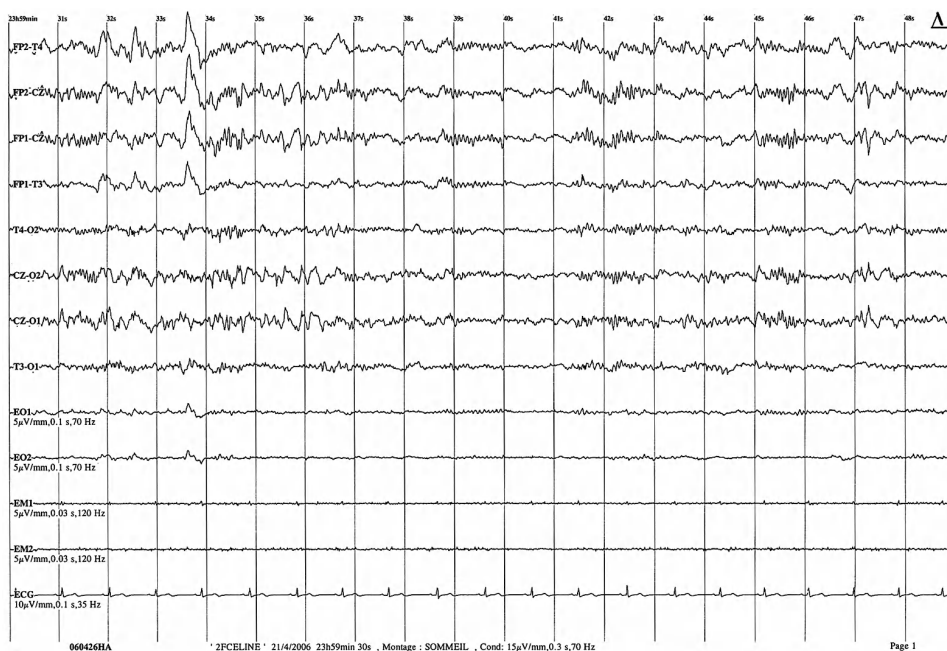


Figure 14 : Stade 2 du sommeil.

Les fuseaux du sommeil (rythmes sigma) de 12 c/s sont bien visibles sur les régions centrales. On enregistre un complexe K constitué par une bouffée d'activité thêta-delta suivie d'un fuseau du sommeil. Les mouvements oculaires sont pendulaires, le tonus musculaire est présent mais réduit.

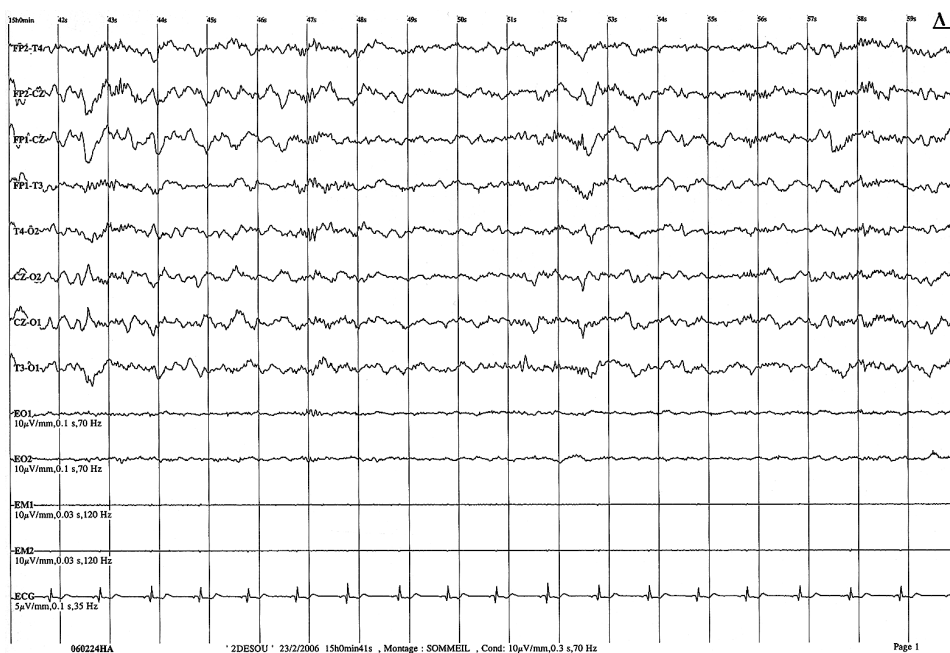

Figure 15 : Stade 3 du sommeil.

Il est constitué par de l'activité delta sur laquelle se superposent des fuseaux du sommeil. Les mouvements oculaires sont pendulaires et le tonus musculaire est réduit.

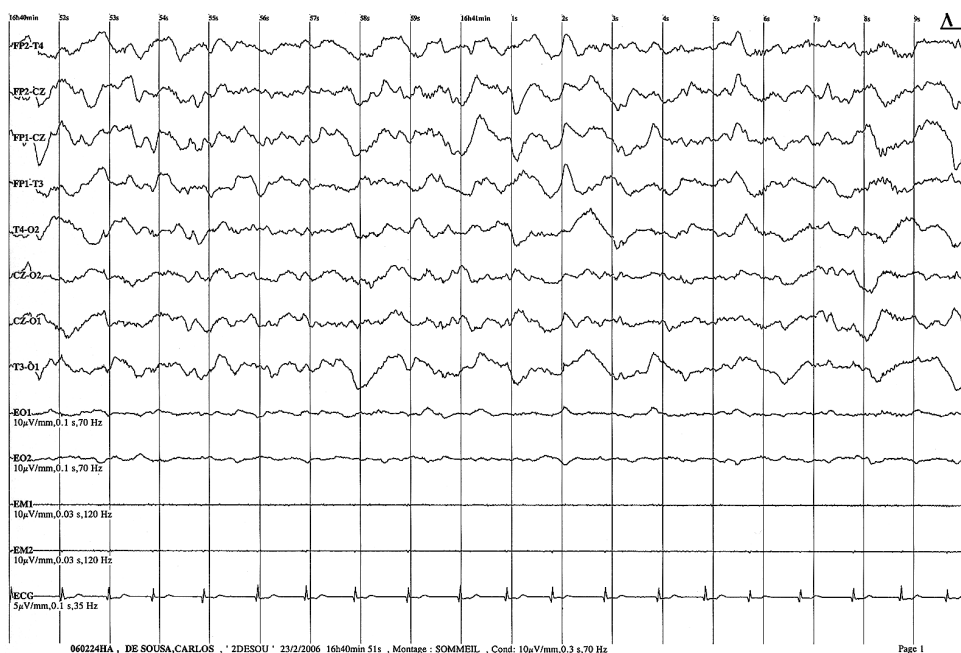

Figure 16 : Stade 4 du sommeil.

Il est constitué d'ondes delta haut-voltées et plus lentes que pendant le stade 3 et il n'existe pratiquement plus de fuseaux du sommeil. Les mouvements oculaires sont pendulaires et le tonus musculaire est réduit.

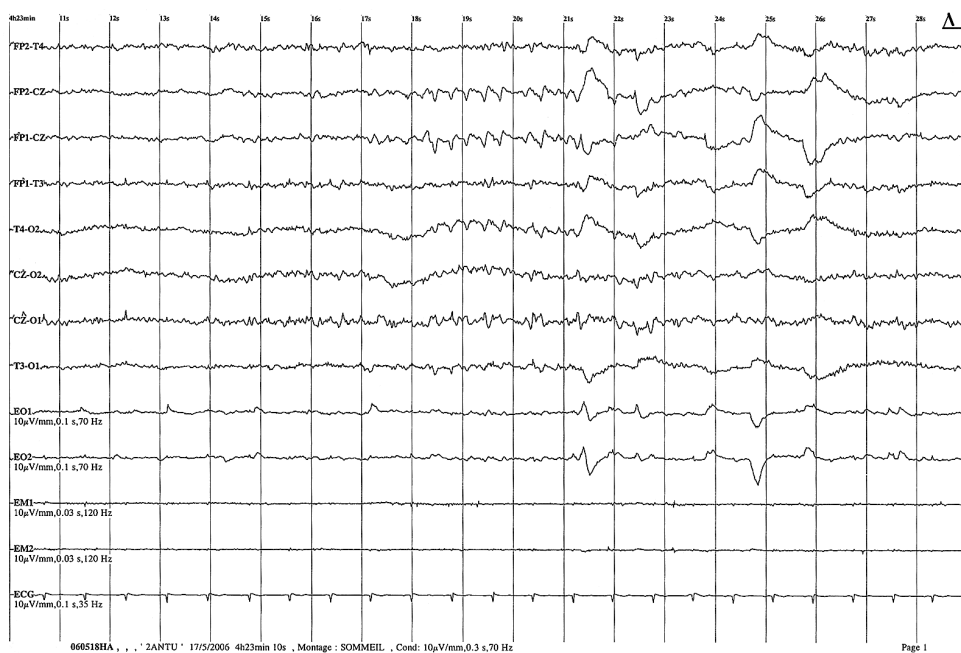


Figure 17 : Sommeil paradoxal.

Les rythmes de fond sont irréguliers, de fréquence aux alentours de 7 c/s. On voit des ondes ponto-géniculo-occipitales en dents de scie sur les régions centrales frontales qui précèdent de peu des mouvements oculaires rapides dans toutes les directions. Le tonus musculaire est aboli.

## ■ Micro-architecture

Les micro-éveils, le tracé cyclique alternant et les grapho-éléments typiques de chaque stade constituent la micro-architecture du sommeil. Les micro-éveils sont des éveils ou des allègements du sommeil de plus de 3 secondes qui ne réveillent pas le patient mais qui peuvent empêcher la bonne progression du sommeil. On voit sur le tracé un retour au rythme alpha ou thêta et souvent une bouffée musculaire et des mouvements oculaires. Scorer tous les micro-éveils permet d'obtenir un index par heure qui témoigne du degré de fragmentation du sommeil. Lorsque c'est possible, l'index de micro-éveils lié à chaque cause sera indiqué, par exemple : 15 micro-éveils/heure secondaires à une apnée, 25 micro-éveils/heure secondaires à un mouvement des jambiers... Le sommeil normal est interrompu par moins de 10 micro-éveils par heure. Chez l'adolescent, la fragmentation a plutôt lieu pendant les stades profonds et le sommeil paradoxal. Chez la personne âgée normale, la continuité du sommeil est altérée, le nombre d'éveils intra-sommeil est augmenté et ces éveils se produisent souvent après le sommeil paradoxal.

Les tracés cycliques alternants (TCA ; *Cyclic Alternating Pattern : CAP*) consistent en une activité EEG périodique observée dans tous les stades de sommeil lent, survenant toutes les 40 secondes environ. Ils représentent une fluctuation de la vigilance nocturne indépendante des événements anormaux pouvant survenir pendant le sommeil (apnées, parasomnies, micro-éveils). Ils sont cependant très augmentés par ces événements et par toutes les stimulations extérieures. Leur nombre et leur fréquence sont donc des indicateurs sensibles de la qualité du sommeil. Quelle est la finalité du TCA ? Une hypothèse séduisante serait le maintien d'une certaine réactivité chez le sujet endormi. On peut imaginer le TCA comme un vigile qui fait sa ronde régulièrement au prix d'une perturbation du sommeil. Si tout va bien, le vigile passe toutes les 40 secondes. Mais lorsqu'il détecte un danger, il passe beaucoup plus souvent, allégeant le sommeil d'autant et le rendant moins récupérateur (Terzano MG *et al.*, 1988).

## Sommeil anormal

### ■ Durée du temps de sommeil total

Un sommeil de 11 heures ou plus est considéré comme anormalement long, un sommeil de moins de 4 heures comme anormalement court (AASM, 2005). L'insomnie d'endormissement signifie que la latence d'endormissement est allongée. L'insomnie de maintien du sommeil signifie que le sommeil est interrompu par des éveils longs. L'insomnie du petit matin signifie que le sommeil s'achève précocement. Environ un tiers de la population dort moins de 6,5 heures par nuit pendant la semaine de travail (*National Sleep Foundation 2000 Omnibus Sleep in America*) alors que le besoin de la population générale en sommeil est d'environ 7 heures (Ohayon MM *et al.*, 1997a). Les adolescents ont besoin de plus de sommeil que les adultes mais ce sont eux qui sont le plus sujets à se coucher tard (Mercer PW *et al.*, 1998). Ainsi s'accumule une dette de sommeil responsable de fatigue, de somnolence, de troubles de l'humeur et de baisse des performances (Dinges DF *et al.*, 1997).

### ■ Horaires du sommeil

Les troubles du rythme circadien se manifestent par une incapacité à dormir pendant toutes ou une partie des heures vouées au sommeil et une tendance à somnoler voire à dormir pendant les heures de veille. On estime à 5-10 % le nombre de patients qui consultent pour insomnie et qui souffrent plutôt de perturbation des rythmes circadiens. La sensation de fatigue et de somnolence qu'éprouvent les personnes en décalage de phase provient du fait que les cycles hormonaux endogènes ne sont plus adaptés aux horaires de ces personnes.

Les troubles peuvent être induits par le choix ou la nécessité d'horaires veille-sommeil en opposition de phase avec les synchroniseurs de l'environnement, comme c'est le cas pour le travail posté qui concerne environ 10 % de la population. Le *jet-lag* ou décalage horaire est un autre exemple. L'isolement sensoriel et la cécité, en éliminant l'effet de la lumière sur l'hypothalamus, produisent aussi un déphasage. Parfois, les troubles dépendent d'un

échappement anormal du rythme circadien à l'influence des synchroniseurs de l'environnement. C'est le cas du *retard de phase*, de l'*avance de phase*, du *syndrome familial d'avance de phase* et des *rythmes endogènes de plus de 24 heures*. Finalement, certaines maladies peuvent favoriser les perturbations des rythmes circadiens : les maladies neurologiques dégénératives, les traumatismes crâniens, les tumeurs hypothalamo-hypophysaires, l'insomnie fatale familiale... Chez les mammifères, les rythmes circadiens internes sont contrôlés par un petit groupe de 20 000 neurones situés dans du noyau supra-chiasmatic de l'hypothalamus. Ces neurones reçoivent par la rétine des informations sur l'heure qu'ils communiquent à d'autres régions du cerveau. Pour le moment les neurotransmetteurs de ce circuit ne sont pas connus. La lumière et la mélatonine agissent pour régler cette horloge et donner au cycle veille/sommeil une durée de 24 heures. On sait depuis 1997 qu'il existe chez les mammifères des gènes de l'horloge circadienne. Chez l'homme, la première mutation identifiée concernait le *syndrome familial d'avance de phase*. Il s'agissait d'une mutation du site de phosphorylation de la partie caséine kinase 1 (CK1) du gène PR2 (Toh KL *et al.*, 2001). Des recherches sont actuellement en cours pour identifier les gènes de l'horloge chez l'homme et pour préciser leurs rôles chez le sujet normal et chez ceux qui souffrent de troubles des rythmes circadiens.

## ■ Macro-architecture du sommeil

L'organisation cyclique qui stipule que les stades 1-2-3-4 et le sommeil paradoxal doivent se succéder dans cet ordre résulte de l'activation d'une circuiterie cérébrale encore mal comprise qui est rapidement perturbée lorsqu'il existe une lésion ou une dysfonction cérébrale.

Cette organisation est anormale quand les stades ne se suivent plus dans l'ordre habituel ou parce qu'il manque certains stades. Les stades profonds sont les plus fragiles et sont réduits en abondance dans de nombreuses maladies. Le sommeil paradoxal est réduit ou absent lorsque le patient a pris certains médicaments qui le font disparaître, lorsqu'il existe une importante fragmentation, ou lors de maladies neurologiques ou psychiatriques. Les latences

d'apparition des stades peuvent être anormales : par exemple la latence du premier sommeil paradoxal est anormalement courte, moins de 15 minutes, lors de la narcolepsie, le sommeil paradoxal survient alors avant les autres stades. Les *états dissociés* correspondent à des mélanges de stades et sont responsables de phénomènes cliniques variés. Les tracés de sommeil sont alors difficiles à scorer. L'intrusion de sommeil paradoxal pendant l'état de veille provoque des hallucinations, des paralysies du sommeil, de la cataplexie, des rêves éveillés, des *flashbacks* et de l'hallucinose. L'intrusion de sommeil lent dans l'état de veille provoque de la somnolence et des *conduites automatiques*. L'intrusion de veille dans le sommeil lent provoque l'*inertie du sommeil* (sensation de chute des performances après une sieste, la personne se sentant droguée et inapte), le somnambulisme, et l'*ivresse du sommeil* (confusion, désorientation et conduite violente au réveil). L'intrusion de sommeil paradoxal dans le sommeil lent n'est découverte que sur les polysomnographies : tumescence pénienne ou irrégularités respiratoires pendant le stade 3 par exemple. L'intrusion de veille dans le sommeil paradoxal provoque des rêves lucides, des expériences de *sorties de corps*. Le mélange de veille, sommeil lent et sommeil paradoxal se traduit sur une polysomnographie par des rythmes difficiles à identifier qui ne contiennent pas les grapho-éléments du sommeil lent ni du sommeil paradoxal. Les patients sont éveillés ou endormis, rêvent et souffrent de clonies des membres supérieurs ou inférieurs.

Les états dissociés surviennent lors des maladies dégénératives et psychiatriques ou sont provoqués par l'alcool, les drogues, les sevrages éthyliques ou médicamenteux (Mahowad MW et Schenck CH, 1992).

## ■ Micro-architecture du sommeil

### • Fragmentation du sommeil

La quantité du sommeil peut être normale mais sa qualité altérée. La fragmentation du sommeil par des micro-éveils perturbe la continuité du sommeil, elle est source de fatigue, de somnolence et d'une augmentation des accidents. Parfois c'est une

augmentation de la fréquence du tracé cyclique alternant (TCA) qui augmente la quantité de sommeil léger et instable. Les causes de fragmentation du sommeil et de l'augmentation du TCA sont multiples (tableau 5). La fragmentation du sommeil chez l'adulte est le plus souvent secondaire aux syndromes anxio-dépressifs, aux troubles respiratoires pendant le sommeil (apnées, hypopnées,

augmentation de la résistance des voies aériennes supérieures) et aux mouvements périodiques des membres inférieurs. Cette fragmentation est aussi habituelle lors des maladies dégénératives, des complications neurologiques des maladies systémiques et lors de l'épilepsie. Chez l'adolescent et le jeune adulte, elle est plutôt le fait des parasomnies (cauchemars, somnambulisme) et de la narcolepsie.

Tableau 5 : Les causes de fragmentation du sommeil.

<i>Causes médicales</i>	<ul style="list-style-type: none"> <li>- Maladies responsables de toux, de douleur et de prurit</li> <li>- Cancers</li> <li>- Alcoolisme</li> <li>- Ménopause</li> <li>- Syndrome de fatigue chronique et fibromyalgie</li> </ul>
<i>Causes respiratoires</i>	<ul style="list-style-type: none"> <li>- Apnées et hypopnées obstructives</li> <li>- Apnées centrales</li> <li>- Augmentation de la résistance des voies aériennes supérieures</li> </ul>
<i>Causes neurologiques</i>	<ul style="list-style-type: none"> <li>- Narcolepsie</li> <li>- Sclérose en plaques</li> <li>- Traumatismes crâniens</li> <li>- Syndrome post-traumatique</li> <li>- Maladies dégénératives</li> <li>- Épilepsie</li> </ul>
<i>Parasomnies</i>	<ul style="list-style-type: none"> <li>- Mouvements périodiques des MI</li> <li>- Bruxisme</li> <li>- Myoclonus fragmentaire</li> </ul>
<i>Causes psychiatriques</i>	<ul style="list-style-type: none"> <li>- Dépression</li> <li>- États anxieux</li> <li>- Manie</li> <li>- Schizophrénie</li> <li>- Hypersomnie psychogène</li> </ul>
<i>Causes infectieuses</i>	<ul style="list-style-type: none"> <li>- Infections par le VIH</li> <li>- Mononucléose (virus Epstein-Barr)</li> <li>- Maladie de Creutzfeldt-Jakob</li> <li>- Insomnie fatale familiale</li> </ul>
<i>Causes médicamenteuses</i>	<ul style="list-style-type: none"> <li>- Corticoïdes, théophylline, bêta-bloquants</li> </ul>
<i>Causes extérieures</i>	<ul style="list-style-type: none"> <li>- Bruit, lumière, température excessive, literie inconfortable</li> </ul>

### • Modification des éléments habituels du sommeil

Les grapho-éléments typiques du sommeil (pointes au vertex, complexes K, fuseaux du sommeil) peuvent être réduits, absents ou augmentés. Ils peuvent survenir de façon asymétrique. C'est particulièrement le cas lors des maladies dégénératives.

Les spectres de fréquences de l'EEG pendant le sommeil (rythmes thêta, delta, bêta, gamma), peu utilisés en pratique courante, sont utiles en pharmacologie. Ils sont modifiés par les molécules psychotropes et par les affections cérébrales.

Les stades profonds ont parfois l'aspect inhabituel *alpha-delta* ou celui de bouffées delta périodiques

polyphasiques. Le motif alpha-delta correspond à des rythmes delta surchargés de façon continue par de l'activité alpha parfois haut-voltée. Il se voit chez des sujets normaux mais aussi lors de la fibromyalgie, de l'arthrite rhumatoïde, des douleurs chroniques et de la dépression (Hauri P et Hawkins DR, 1973). Quant aux bouffées périodiques polyphasiques, elles contiennent de 3 à 20 pics delta négatifs, surviennent toutes les 40 secondes environ, et sont souvent surchargées de rythmes alpha, bêta et thêta. Ce motif est surtout vu chez des femmes jeunes qui se plaignent de douleurs matinales, de nausée, de céphalées, de douleurs cervicales et de fatigue (MacFarlane JG *et al.*, 1997).

Une autre anomalie de la micro-architecture du sommeil est la perte de l'atonie musculaire du sommeil paradoxal alors que les mouvements oculaires rapides et l'activité EEG caractéristiques de ce stade sont normalement présents. En l'absence d'atonie, le patient peut bouger pendant les rêves, qui sont souvent effrayants et désagréables. Il se lève, parle, vocalise ou crie et peut être violent. Cette condition, surtout fréquente lors des maladies dégénératives, s'appelle *troubles du comportement pendant le sommeil paradoxal* (en anglais : *RBD : REM Behavior Disorder*). Le patient n'en garde aucun souvenir, mais ces signes ne passent pas inaperçus de l'entourage.

## ■ Événements anormaux liés au sommeil

Les plus fréquents événements anormaux liés au sommeil sont les troubles respiratoires (apnées, hypopnées, syndrome d'augmentation de la résistance des voies aériennes supérieures), les mouvements périodiques des membres inférieurs, et les crises d'épilepsie.

Les apnées sont dues à l'aspiration des muscles oropharyngés, dont le tonus a été réduit par le sommeil, par la pression négative intra-thoracique. Lors de l'endormissement, ces muscles causent une obstruction complète (apnée) ou incomplète (hypopnée) des voies aériennes supérieures, ou obligent le sujet à faire des efforts importants pour garder les

voies aériennes supérieures ouvertes (syndrome d'augmentation de la résistance des voies aériennes supérieures). Chaque événement respiratoire anormal provoque un micro-éveil. La prévalence de ces syndromes est de 5 % de la population. Sont atteints de façon préférentielle les ronfleurs masculins obèses, dont l'âge se situe entre 40-65 ans. Les mouvements périodiques des jambes se manifestent par une extension du gros orteil, une flexion dorsale du pied, parfois une flexion du genou et de la hanche. Chaque mouvement dure quelques secondes, apparaît de façon périodique toutes les 30-40 secondes. Ces mouvements sont plus nombreux pendant la première moitié de la nuit. Ils réveillent parfois le patient, toujours le conjoint, et surtout ils empêchent la progression du sommeil vers les stades profonds. Les mouvements périodiques des membres inférieurs concernent environ 5 % des sujets normaux de 30 à 50 ans et ce pourcentage augmente avec l'âge (Högl B *et al.*, 2005). Ils augmentent aussi lorsque le sommeil est déjà fragmenté pour une autre raison. Ils sont deux fois plus fréquents chez la femme que chez l'homme. Le diagnostic est facile à poser lorsque le patient souffre aussi d'impatiences ou de *jambes sans repos*, sensations désagréables dans les membres inférieurs et parfois les membres supérieurs qui surviennent au repos et qui disparaissent au mouvement. Lorsque ce n'est pas le cas, seule la polysomnographie qui comporte un enregistrement des mouvements des jambiers pourra faire le diagnostic. Les connaissances actuelles sur le syndrome des mouvements périodiques des membres inférieurs, tout comme sur le syndrome des *jambes sans repos* sont en pleine évolution. On sait que ces syndromes sont dus à une dysfonction de la dopamine striée, neurotransmetteur cérébral, dont le co-facteur est le fer (Allen R *et al.*, 2003). Ils ont été décrits en association avec de nombreuses conditions et surtout avec l'emploi des inhibiteurs de la recapture de la sérotonine (Banno K *et al.*, 2000). Ils méritent d'être traités lorsqu'ils provoquent plus de 15 micro-éveils par heure.

Les rapports entre épilepsie et sommeil sont discutés dans un autre chapitre.

## Bibliographie

---

- ALLEN RP, PRICHIETTI D, HENING W *et al.* Restless legs syndrome : diagnostic criteria, special considerations, and epidemiology. A report from the restless legs syndrome diagnosis and epidemiology workshop at the National Institute of Health. *Sleep Med* 2003 ; 4 : 101-119.
- AMERICAN ACADEMY OF SLEEP MEDICINE. The international Classification of Sleep Disorders - Revised. Chicago, IL, 2005.
- BANNO K, DELAIVE K, WALLD R, KRYGER MH. Restless legs syndrome in 218 patients : associated disorders. *Sleep Med* 2000 ; 1 : 221-229.
- DINGES DF, PACK F, WILLIAMS K, GILLIN KA, POWELL JW, OTT GE *et al.* Cumulative sleepiness. Mood disturbance, and psychomotor vigilance performance decrements during a week of sleep restricted to 4-5 hours per night. *Sleep* 1997 ; 20 : 267-277.
- HAURI P, HAWKINS DR. Alpha-delta sleep. *Electroencephal Clin Neurophysiol* 1973 ; 34 : 233-237.
- HÖGL B, KIECHL S, WILLEIT J, SALETU M *et al.* Restless legs syndrome. A community-based study of prevalence, severity, and risk factors. *Neurology* 2005 ; 64 : 1920-1924.
- MACFARLANE JG, BALL BA, MACLEAN AW, MOLDOFSKY H. Sleep and symptoms in patients with periodic polyphasic EEG burst activity vs periodic leg movements during sleep. *Sleep Res* 1997 ; 26 : 420.
- MAHOWAD MW, SCHENCK CH. Dissociated states of wakefulness and sleep. *Neurology* 1992 ; 42 (suppl 6) : 44-52.
- MERCER PW, MERRITT SL, COWELL JM. Differences in reported sleep need among adolescents. *J Adolesc Health* 1998 ; 23 : 259-263.
- MILES LE, DEMENT WC. Sleep and aging. *Sleep* 1980 ; 3 : 119-120.
- NICOLAS A, PETIT D, ROMPRE S, MONTPLAISIR J. Sleep spindle characteristics in healthy subjects of different age groups. *Clin Neurophysiol* 2001 ; 112(3) : 521-527.
- OHAYON MM, CAULET M, PHILIP P, GUILLEMINAULT C, PRIEST RG. How sleep and mental disorders are related to complaints of daytime sleepiness. *Arch Intern Med* 1997a ; 157 : 2645-2652.
- RECHTSCHAFFEN A, KALES A. A manual of standardized terminology, techniques and scoring system for sleep stages of human subjects. US Department of Health, education and Welfare, Public Health Service-National Institutes of Health, National Institute of Neurological disease and Blindness, Neurological information Network, Bethesda, MD, 1968.
- TERZANO MG, PARRINO L, SPAGGIARI MC. The cyclic alternating pattern sequences in the dynamic organization for sleep. *Electroencephalogr Clin Neurophysiol* 1988 ; 69(5) : 437-447.
- TOH KL, JONES CR, HE Y, EIDE EJ, HINZ WA, VIRSHUP DM, PTACEK LJ, FU YH. An hPer2 phosphorylation site mutation in familial advanced sleep phase syndrome. *Science* 2001 ; 291 : 1040-1043.

# 3

## Introduction

---

L'épilepsie est une maladie chronique caractérisée par la répétition de crises épileptiques. La prévalence de l'épilepsie est stable dans le monde et se situe entre 0,5 et 0,8 % de la population (Sander JWAS et Shorvon S, 1996). La distribution des taux d'incidence de l'épilepsie en fonction de l'âge est bimodale, maximale pendant la première année de vie, elle décroît progressivement après l'âge de 10 ans pour se stabiliser à des taux faibles entre 30 et 50 ans. Puis les taux remontent de façon spectaculaire à partir de 75 ans (Jallon P et Dartigues JF, 1987 ; Hauser WA *et al.*, 1993). Depuis 1981 existe une classification des *crises épileptiques* qui distingue trois groupes principaux de crises sur la concordance des critères cliniques et EEG : les crises généralisées, les crises partielles et les crises inclassables (CCTILAE, 1981). En 1989 une classification des *syndromes épileptiques et des épilepsies*, permet le regroupement de symptômes et signes apparaissant ensemble d'une manière constante et non fortuite (CCTILAE, 1989). Les données de l'EEG sont capitales dans cette classification. D'autres tentatives de classifications sont actuellement en cours, basées sur l'âge de survenue des crises, la composante génétique, et l'imagerie cérébrale.

Une atteinte cérébrale, quelle qu'en soit la cause, provoque une *hyperexcitabilité* des neurones (qui déchargent anormalement en réponse à une stimulation faible) et une réorganisation des réseaux neuronaux, favorisant la décharge électrique simultanée d'un groupe plus ou moins important et éloigné de neurones (*hypersynchronie*), ce qui entraîne les manifestations cliniques de la *crise*. La crise est *de début et de fin brusques*. Elle est parfois précédée d'une *aura*, sensation ou hallucination brève, qui correspond au tout début de la crise. Cette aura n'existe pas lorsque les crises sont

d'emblée généralisées. La crise est souvent suivie d'une période *post-critique*, altération de la conscience et éventuellement déficit neurologique transitoire, qui correspond à l'altération des mécanismes normaux du cerveau.

L'EEG est l'examen le plus performant pour diagnostiquer une épilepsie. Il permet de voir des ondes, ou grapho-éléments, typiquement épileptiques en *inter-critique*, c'est-à-dire à distance d'une crise, et souvent d'enregistrer des crises. Sa sensibilité est de 50 % lors d'un premier examen mais elle atteint 70 % après un deuxième examen et 85 % après un troisième (Ajmone-Marsan C et Zivin L, 1970). L'EEG permet aussi de suivre l'évolution de la maladie sous traitement. Mais il ne peut pas avertir de la survenue prochaine d'une crise, ce qui serait d'un intérêt évident pour le patient. Cependant, grâce à la modélisation mathématique en trois dimensions des signaux de l'EEG et de la SEEG, on démontre que le système électrique cérébral, qui semblait totalement aléatoire, possède une dynamique sous-jacente, qui peut être représentée sous une forme géométrique. Cette forme subit, dans les trois minutes qui précèdent une crise, un changement considérable (passant d'une forme désynchronisée à une forme cohérente) qui correspond à une réorganisation des réseaux neuronaux sous-jacents (Le Van Quyen M *et al.*, 2005). Ces modèles ne sont, pour le moment, disponibles qu'en laboratoire de recherche, mais ils ouvrent une voie très prometteuse pour la compréhension et le traitement de l'épilepsie.

Seront décrites dans les chapitres suivants les épilepsies de l'adolescent et de l'adulte caractérisées par un motif EEG particulier, une localisation précise, une réactivité spécifique ou par l'âge de leur apparition.



## Bibliographie

---

- AJMONE-MARSAN C, ZIVIN L. Factors related to the occurrence of typical paroxysmal abnormalities in the EEG records of epileptic patients. *Epilepsia* 1970 ; 11 : 361-381.
- COMMISSION ON CLASSIFICATION AND TERMINOLOGY OF THE INTERNATIONAL LEAGUE AGAINST EPILEPSY. Proposal for revised clinical and electroencephalographic classification of epileptic seizures. *Epilepsia* 1981 ; 22 : 489-501.
- COMMISSION ON CLASSIFICATION AND TERMINOLOGY OF THE INTERNATIONAL LEAGUE AGAINST EPILEPSY. Proposal for revised classification of epilepsies and epileptic syndromes. *Epilepsia* 1989 ; 30 : 389-399.
- JALLON P, DARTIGUES JF. Épidémiologie descriptive des épilepsies. *Rev Neurol* 1987 ; 143 : 341-350.
- LE VAN QUYEN M, SOSS J, NAVARRO V, ROBERTSON R, CHAVEZ M, BAULAC M, MARTINERIE J. Preictal state identification by synchronisation changes in long-term intracranial EEG recordings. *Clin Neurophysiol* 2005 ; 116(3) : 559-568.
- SANDER JWAS, SHORVON S. Epidemiology of the epilepsies. *J Neurol Neurosurg Psychiatry* 1996 ; 61 : 433-443.

# 4

## Syndromes épileptiques

---

Un syndrome épileptique définit une forme d'épilepsie caractéristique par l'âge de survenue des crises, son évolution dans le temps, le type de crises et surtout par le motif EEG. Les syndromes épileptiques sont souvent d'origine génétique. À l'âge adulte, il ne persiste plus beaucoup des syndromes épileptiques qui ont débuté dans l'enfance. Ainsi, il est impossible, chez un adulte, de faire le diagnostic de syndrome de West, de Lennox-Gastaut, d'épilepsie bénigne à pointes rolandiques, d'épilepsie bénigne à pointes occipitales ni de syndrome de pointes ondes continues pendant le sommeil (POCS), même si les patients font encore des crises dont la symptomatologie est alors bien différente de celle qui existait pendant l'enfance.

### Épilepsie généralisée pointes ondes 3 c/s

---

Déjà appelée *épilepsie centrencéphalique* par Penfield en 1952, *épilepsie cortico-réticulaire primaire* par Gloor en 1968, *épilepsie primaire généralisée* par Gastaut en 1970 et *épilepsie généralisée commune* par Niedermeyer en 1972, caractérise plusieurs manifestations cliniques mais un seul motif sur l'EEG : les bouffées de pointes ondes 3 c/s généralisées bilatérales et synchrones d'amplitude maximale sur la ligne médiane frontale. Ces bouffées sont déclenchées par l'hyperpnée, par la stimulation lumineuse intermittente, et par le sommeil léger. Elles disparaissent dans le sommeil profond et le sommeil paradoxal. Les rythmes de fond sont classiquement normaux.

Les manifestations cliniques sont des *absences*, caractérisées par une suspension de la vigilance pendant 5 à 10 secondes, de début et de fin brusques, sans avertissement. Les éventuels accompa-

gnements des absences sont des *myoclonies* des paupières, plus rarement du menton ou des lèvres, une hypotonie de la tête et des bras, une exagération du tonus postural, des automatismes ou des persévérations de ce que le patient était en train de faire avant le début de la crise, des *modifications végétatives* comme une incontinence urinaire, une dilatation pupillaire, une pâleur, une rougeur, une tachycardie, une modification de la pression artérielle. Les absences débutent chez des enfants normaux entre 3 et 12 ans et concernent surtout les filles (60 à 76 %). Elles tendent à disparaître spontanément et sont dans 80 % des cas supprimées par les médicaments antiépileptiques. Très peu de patients ne conservent que des absences à l'âge adulte. Dans 40 % des cas, les sujets développent, pendant l'adolescence ou plus tard des *crises généralisées tonico-cloniques*. Les états de mal absences sont rares chez l'enfant, plus fréquents chez l'adulte.

Le motif EEG étant caractéristique, il n'existe pas de diagnostic différentiel. En revanche, toutes les absences cliniques ne relèvent pas d'une épilepsie à pointes ondes 3 c/s. Elles peuvent survenir lors d'autres épilepsies (l'épilepsie myoclonique juvénile, par exemple) Les tracés EEG sont alors différents.

### Épilepsie myoclonique juvénile

---

Il s'agit d'une épilepsie généralisée idiopathique dont le début est lié à l'âge (de la pré- à la post-puberté). La distribution est égale dans les deux sexes. Deux gènes majeurs de susceptibilité au syndrome ont été localisés sur le bras court du chromosome 6 (6p21.2) et sur le bras long du chromosome 15 (15q14), mais le mode d'hérédité et les

relations génétiques avec les autres épilepsies généralisées idiopathiques font encore l'objet de discussions (Bate L et Gardiner M, 1999).

Les crises comportent des *secousses myocloniques bilatérales*, isolées ou répétées, arythmiques, irrégulières prédominant aux membres supérieurs. Une minorité de sujets peuvent tomber brusquement à la suite d'une secousse. Il n'y a pas de trouble de la conscience. Il s'y associe souvent des *crises généralisées tonico-cloniques* et, plus rarement, des *absences*. Les crises de tous types apparaissent avec prédominance peu après le réveil et sont souvent provoquées par la privation de sommeil.

L'EEG critique est constitué par des pointes ondes et des polypointes ondes rapides (> 3/s) généralisées, souvent irrégulières. Le nombre de pointes des polypointes varie entre 5 et 20 et semble être en relation avec l'intensité de la crise clinique et non avec sa durée. La décharge EEG dure souvent plus longtemps que la crise clinique et le début de celle-ci semble coïncider avec le début des poly-

pointes. En inter-critique, il existe aussi des bouffées généralisées de pointes ondes et de polypointes, mais le nombre des polypointes ne dépasse pas 3. Il n'y a pas de relation étroite entre les pointes EEG et les secousses myocloniques. La *photosensibilité* est fréquente, les bouffées étant déclenchées par la stimulation lumineuse intermittente. Dans certains cas il existe aussi une sensibilité à la fermeture des yeux, c'est-à-dire que les bouffées de polypointes ondes et même les myoclonies apparaissent à la fermeture des yeux (figure 18). Chez les patients qui souffrent à la fois d'une épilepsie-absence et d'une épilepsie myoclonique juvénile, des bouffées de pointes ondes 3 c/s peuvent être associées à des bouffées de polypointes ondes sur le même tracé. Le sommeil joue un rôle important, les polypointes sont vues surtout lors des réveils nocturnes, au réveil le matin, pendant l'état de relaxation avant le début du sommeil de nuit et pendant le stade 1 du sommeil. Elles sont aussi typiquement favorisées par le manque de sommeil.

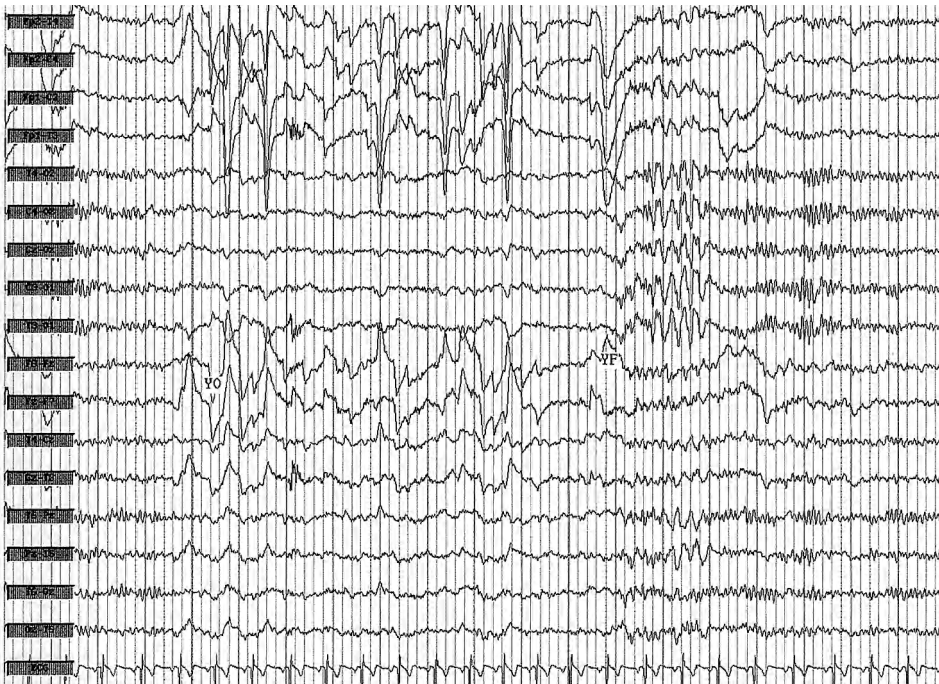

Figure 18 : Ce patient de 27 ans a fait une première crise convulsive 15 jours avant l'examen caractérisé par des convulsions et une morsure de langue.

Le tracé montre des bouffées généralisées d'activité polypointes ondes 3-4 c/s. Ces bouffées sont favorisées par la fermeture des yeux et la stimulation lumineuse.

Le traitement antiépileptique approprié est très efficace contre les crises mais il ne fait pas disparaître les polypointes ondes du tracé, surtout lors de la stimulation lumineuse intermittente. L'arrêt du traitement entraîne dans 90 % des cas une récurrence des manifestations cliniques.

Le diagnostic différentiel clinique se fait avec les épilepsies myocloniques progressives mais l'EEG est différent dans ces maladies puisque les rythmes de fond y sont pathologiques et les décharges pointues ne sont pas des polypointes ondes. En revanche, comme dans l'épilepsie myoclonique juvénile, il n'y a pas toujours de corrélation entre les phénomènes myocloniques et les décharges vues sur l'EEG.

## Épilepsie avec crises grand mal du réveil

C'est un syndrome d'épilepsie généralisée idiopathique avec *crises généralisées tonico-cloniques*, se manifestant d'une manière exclusive ou prédominante peu après le réveil (à n'importe quel moment de la journée qu'il se produise) ou à la période de repos le soir. Les crises tonico-cloniques sont souvent précédées par une série d'*absences* ou de *secousses bilatérales* sans troubles de la conscience.

Le début se fait principalement entre 6 et 25 ans (Wolf P, 1992). L'étiologie est habituellement inconnue. La prédisposition génétique est relativement fréquente. S'il y a d'autres crises, il s'agit surtout d'absences ou de crises myocloniques comme dans l'épilepsie myoclonique juvénile. Les crises peuvent être provoquées par le manque de sommeil et d'autres facteurs externes (absorption d'alcool, réveil provoqué, règles). À noter que ces patients sont souvent étiquetés d'instables, peu fiables et qu'ils ont souvent des horaires de coucher irréguliers ce qui retarde leur traitement.

L'EEG est rarement tout à fait normal (3-18 %). Les rythmes de fond sont désorganisés, il existe une abondance d'ondes lentes et des pointes ondes généralisées. Les pointes ondes sont bilatérales mais rarement régulières à 3 c/s, elles varient de 2,5 à 4 c/s. Il existe aussi des polypointes ondes. Les asymétries variant de côté sont fréquentes. Les anomalies focales sont rares. Une photosensibilité existe dans 10 à 13 % des cas.

Le sommeil est souvent mal organisé chez ces patients. Les décharges épileptiques surviennent au début du sommeil et pendant les réveils de la nuit et du matin. Elles sont moins fréquentes sur les tracés de veille et pendant le sommeil profond. Le traitement est efficace dans 50 à 65 % des cas.

## Bibliographie

BATE L, GARDINER M. Genetics of inherited epilepsies. *Epileptic Disord* 1999 ; 1 : 7-19.  
WOLF P. Épilepsie avec crises grand mal du réveil. In : Roger J, Bureau M, Dravet C *et al.* (eds). Les syn-

dromes épileptiques de l'enfant et de l'adolescent. 2<sup>e</sup> ed. John Libbey, Londres 1992 : 329-341.

# 5

## Crises lobaires

---

Le diagnostic topographique des crises revêt une importance capitale lorsqu'un traitement neuro-chirurgical est envisagé. Les données électro-cliniques et celles de l'imagerie cérébrale doivent certifier la latéralisation des décharges épileptiques, déterminer la région corticale à l'origine des décharges et illustrer les voies de propagation. S'il existe une lésion, ses rapports anatomo-fonctionnels avec les décharges épileptiques doivent aussi être connus. Le diagnostic repose sur l'interrogatoire du patient et de son entourage, complété si possible par l'observation directe de crises au cours d'enregistrements vidéo-EEG. Les lésions responsables de crises d'épilepsie dépendent évidemment du recrutement et les pourcentages varient d'une étude à l'autre. La série de Hauw JJ *et al.*, (1989) trouve les anomalies suivantes : sclérose hippocampique (gliose, cicatrice) 47,9 %, dysembryoplasies mineures (microdysgénésie, hamartomes, hétérotopies) 13,7 %, séquelles d'encéphalite 4 %, tumeurs de petite taille 2,7 %, et d'autres pathologies variées (malformation artério-veineuse, infarctus, porencéphalie), 17,3 % (Hauw JJ et Hausser-Hauw C, 1989). Dans 16 à 24 % des cas de cortectomies ou de lobectomies, aucune anomalie n'est mise en évidence.

### Crises temporales

---

Le lobe temporal comporte les circonvolutions supérieure, moyenne et inférieure, le pôle temporal, les circonvolutions occipito-temporale latérale et médiane (circonvolution parahippocampique) et la formation hippocampique. Ce sont les crises temporales qui sont les plus fréquentes chez l'adulte. Le scanner cérébral est peu performant pour ce lobe, surtout au voisinage de la base du crâne. Avant l'IRM, seuls l'EEG, standard ou avec électrodes sphénoïdales, la stéréoencéphalogra-

phie et les activations spéciales, pouvaient détecter les anomalies temporales responsables des crises.

### ■ Manifestations cliniques

Les manifestations *neuro-végétatives* sont fréquentes et aussi variées que le nombre d'organe ou de système viscéral affecté (le système limbique a de riches connexions réciproques avec l'hypothalamus) : digestif, cardio-vasculaire, respiratoire, urogénital, thermo-régulateur, oculaire. Les symptômes sont conscients (frisson, nausée...) ou non (modification du diamètre pupillaire, pâleur...). Les manifestations neuro-végétatives n'ont pas de valeur localisatrice absolue mais elles sont fréquentes lors des décharges épileptiques temporales internes. Une *aura épigastrique* ascendante est caractéristique des crises amygdalo-ammoniennes. Mais les manifestations végétatives se voient aussi dans les crises du cortex péri-sylvien insulo-operculaire et dans les crises débutant dans les portions limbiques du lobe frontal. L'*activité automatique* est effectuée de façon inconsciente ou tout au moins involontaire, la conscience n'étant pas toujours affectée dans les épilepsies du lobe temporal. Les activités automatiques oro-alimentaires relèvent de la mise en jeu du noyau amygdalien par la décharge épileptique. Le mâchonnement, par exemple, indique le début de la décharge s'il est très précoce. Les automatismes gestuels simples (émiettement unilatéral ou bilatéral, activité orientée vers soi-même ou vers l'observateur...) ou complexes (agitation désordonnée, déambulation...) surviennent lors des crises temporales mais les décharges critiques ne restent pas confinées aux limites anatomiques du lobe temporal, elles ont tendance à affecter les structures frontales homolatérales et/ou temporales contralatérales. Les *automatismes affectifs* sont relativement fréquents lors des crises temporales :

peur associée à des décharges localisées du noyau amygdalien (mais qui peut se voir aussi avec des décharges du cortex frontal mésial). Les *manifestations verbales automatiques* restent les moins bien connues : vocalisation, écholalie, cris, onomatopées... Elles accompagnent souvent d'autres manifestations critiques. Les *illusions et les hallucinations complexes* lors des crises du lobe temporal sont décrites dans un autre chapitre.

## ■ Anomalies de l'électroencéphalogramme

Les crises se manifestent par une décharge rythmique de pointes, pointes ondes, pointes ondes lentes ou rythmes de fréquence variable alpha ou thêta et d'amplitude croissante ou par une dépression brutale du rythme de fond suivie ou non d'une décharge rythmique. Après une première phase rapide, le rythme de pointes ou d'ondes se ralentit, prenant l'aspect de pointes ondes lentes ou d'ondes lentes rythmiques. La décharge se termine brutalement et laisse place ou non à une phase plus ou moins longue d'extinction suivie par la réapparition d'ondes lentes avant le retour à l'état antérieur. L'organisation spatio-temporelle de la décharge est variable dans le temps et dans l'espace. La topographie n'a en fait que des relations incertaines avec le lieu exact des décharges critiques. Seule l'analyse clinique précise de la sémiologie de la crise permet de la définir. Parfois, l'EEG de surface ne recueille aucune anomalie contemporaine de crises enregistrées en profondeur par SEEG (Bancaud J *et al.*, 1973). Il faut se souvenir que les signaux électriques subissent une énorme distorsion et une réduction de leur amplitude au cours de leur propagation vers le scalp.

Les anomalies EEG intercritiques sont des graphoéléments pointus qui se détachent nettement du rythme de fond. Il peut s'agir de pointes, de pointes lentes, ou d'ondes pointues à front ou à dos raide ou de pointes ondes. Elles intéressent les régions temporales antérieures, moyennes ou postérieures et ressortent bien sur les montages transverses et référentiels. Les pointes temporales antérieures sont très corrélées avec les crises temporales puisque l'association est notée dans 90 % des cas (Dinner DS, 1985). Elles sont bien activées par le

sommeil lent. Ces bouffées surviennent isolément ou de façon répétitive, parfois rythmique et peuvent s'associer à des ondes lentes. Parfois, seules les ondes lentes se manifestent sur le tracé intercritique (figure 19). L'apparition progressive d'une focalisation lente témoigne de l'existence d'un processus lésionnel. Les anomalies sont variables d'un sujet à l'autre mais constantes chez un même individu. S'il existe une lésion sous-jacente, les anomalies peuvent changer de morphologie et s'aggraver. Ni la morphologie, simple ou complexe, ni l'abondance des anomalies ni leur étendue spatiale ne sont corrélées avec la sémiologie des crises ou l'étiologie et le pronostic de l'épilepsie. Certains aspects EEG sont déroutants : des décharges qui semblent généralisées proviennent en fait de la face interne du lobe temporal et sont transmises aux régions contralatérales par les commissures interhémisphériques. L'aspect *bi-temporal* synchrone ou non d'un foyer unique a la même explication. Les cartographies de pointes mettent en évidence un seul foyer source, générateur, dont la mise en activité envahit très rapidement les structures contralatérales.

## ■ Épilepsie temporale familiale et épilepsie mésio-temporale familiale

Le concept d'épilepsie focale d'origine génétique est relativement récent et en pleine évolution. Ces épilepsies de transmission autosomique dominante avec pénétrance incomplète, qui forment un groupe hétérogène, comportent, entre autre, l'épilepsie frontale nocturne, l'épilepsie temporale (*Autosomal Dominant Lateral Temporal Epilepsy*), l'épilepsie mésio-temporale (*Familial Mesial Temporal Lobe Epilepsy*) et l'épilepsie familiale à foyer variable (Andermann F *et al.*, 2005). L'épilepsie temporale familiale est caractérisée par des crises partielles simples débutant à l'adolescence, avec symptômes psychiques, affectifs, expérientiels, auditifs et/ou aphasiques. De rares crises partielles complexes ainsi que des crises secondairement généralisées nocturnes sont possibles. Sur les EEG, les décharges épileptiques surviennent sur l'un, l'autre ou les deux lobes temporaux. L'IRM peut montrer des anomalies volumétriques de la convexité temporale (Kobayahi E *et al.*, 2004). Mais deux cas pharmaco

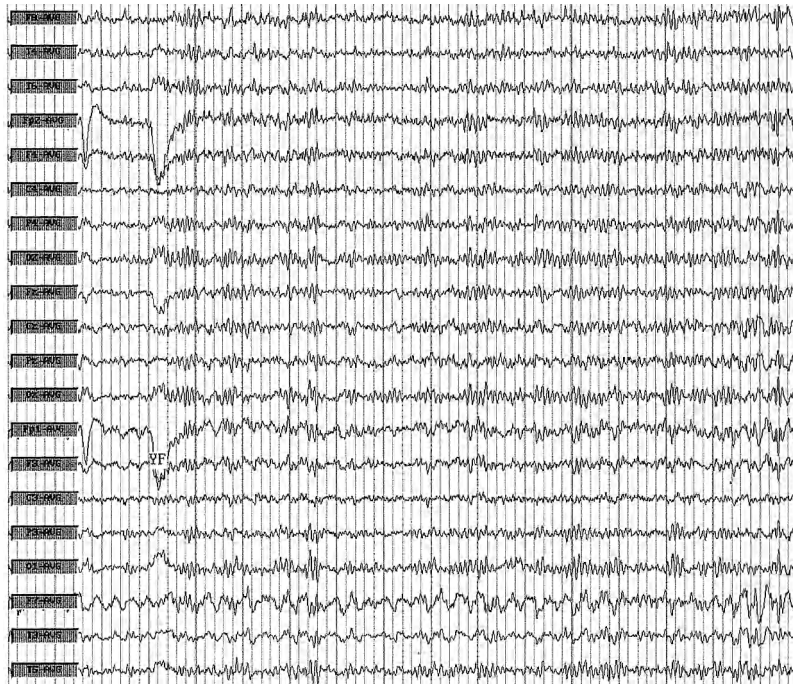


Figure 19 : Cet homme de 24 ans fait des crises convulsives et des absences.

En intercritique, l'EEG montre de l'activité delta rythmique continue sur les régions temporales antérieures gauches bien localisées. Les rythmes de fonds sont normaux. L'IRM cérébrale est normale.

résistants opérés confirment l'absence de toute anomalie histopathologique au sein du fragment temporal réséqué par (Passaro EA et Engel J, 1995). L'épilepsie méso-temporale familiale se manifeste souvent par des crises fébriles dans l'enfance (Baulac S *et al.*, 2004). Les crises sont partielles, partielles complexes, et plus rarement généralisées tonico-cloniques. Dans ces cas, il existe fréquemment des anomalies du lobe temporal : atrophie lobaire antérieure, sclérose et atrophie hippocampique (Ferreira FT *et al.*, 2004). Les crises sont en général faciles à traiter mais il existe des cas réfractaires pour lesquels la chirurgie donne de bons résultats lorsque l'atteinte hippocampique est nettement unilatérale.

## Crises insulaires et insulo-péri-sylviennes

Le cortex insulaire est très connecté au système limbique et aux lobes pariétal, temporal et frontal. L'insula intervient dans l'organisation de fonctions

végétatives comme le contrôle de la fréquence cardiaque, le contrôle sensitif et moteur des viscères, et l'organisation de la sensibilité thermo-algique. Le cortex insulaire, comme le lobe temporal, est polymodal, c'est-à-dire qu'il est capable de provoquer, lors de stimulations électriques, des réponses auditives, végétatives, vestibulaires, olfactives, gustatives, somesthésiques et motrices (Mazzola L *et al.* 2005). On doit à F. Mauguière d'avoir mieux fait connaître ce *lobe oublié*. Étant situé en profondeur, au fond de la scissure de Sylvius, le cortex insulaire est en effet difficilement accessible à l'EEG de surface, et le diagnostic de crises insulaires est rarement fait en pratique courante. Les manifestations électriques de ce lobe sont mieux observées grâce à la SEEG. Avant une chirurgie de l'épilepsie il sera particulièrement important de faire la distinction entre une origine temporale interne, frontale ou insulaire des crises.

### ■ Manifestations cliniques

Les manifestations sont surtout végétatives (hyper-salivation, sensations génitales bilatérales, respira-

toires, urinaires, digestives sensibles et motrices). Il existe très probablement une représentation corticale du tractus digestif dans l'insula, peut-être somatotopique, qui peut rendre compte de la grande fréquence des phénomènes exclusivement ou principalement digestifs ayant une progression topographique, le plus souvent ascendant, *pseudo-jacksonienne*. Les crises du cortex insulaire se présentent ainsi : sensation de constriction laryngée suivie de paresthésies désagréables impliquant un large territoire cutané, puis dysarthrie, hallucinations auditives et posture dystonique, sans aucune altération de la conscience (Isnard J et Mauguière F, 2005). Il peut aussi exister des sensations paresthésiques, diffuses ou segmentaires, bilatérales. Les manifestations sensorielles sont des hallucinations ou illusions gustatives ou auditives. Les signes somatomoteurs concernent la région chéiro-orale controlatérale et sont liés à la propagation de la décharge. La conscience est intacte si la décharge reste limitée.

### ■ Électroencéphalogramme dans les crises insulaires

Des crises insulaires sont suspectées sur l'EEG lorsque les anomalies épileptiques se propagent rapidement aux régions péri-sylviennes, mais l'EEG de surface est en fait souvent normal dans les crises insulaires qui sont mieux observées en SEEG. Ces crises restent parfois longtemps isolées ou très prépondérantes dans le cortex insulaire ce qui permet de faire des corrélations anatomo-électriques. Il s'agit d'une décharge recrutante de polypointes, comparable aux crises enregistrées sur d'autres lobes, qui diffuse finalement vers l'hippocampe ou vers les autres structures avoisinant l'insula.

## Crises frontales

Le lobe frontal a un volume important et peut donner lieu à plusieurs types de crises.

### ■ Crises frontales antérieures

Elles sont longues, en raison d'une diffusion rapide pratiquement simultanée, au néocortex temporal

antérieur et/ou aux structures temporo-lobiques. Ces crises se caractérisent par la fréquence des *activités motrices automatiques* précoces et caricaturales. Il peut s'agir de stéréotypies gestuelles plus ou moins élaborées affectant les membres supérieurs (activité de moulinet, claquement des doigts...), les membres inférieurs (pédalage, mouvements rythmiques de flexion-extension) ou les ceintures (dandinement du bassin). Parfois s'observent des *stéréotypies verbales*, une écholalie, des *comportements moteurs à connotation sexuelle* ou des *séquences motrices* très spectaculaires. Des modifications de la mimique spontanée peuvent traduire un apparent sentiment d'euphorie, de frayeur ou d'agressivité. Les *manifestations végétatives* sont fréquentes et intéressent avec prédilection la sphère cardio-vasculaire et respiratoire. Des localisations particulières peuvent être suspectées devant l'association de certains signes. Une *pensée forcée* ou une rupture isolée du contact renvoie à la région fronto-polaire. Des *hallucinations olfactives* associées à une sensation de *peur intense*, à une urination et à une bradycardie évoquent une désorganisation de la région orbito-frontale. Des activités motrices spectaculaires, désordonnées et frénétiques, accompagnées de hurlements et d'une mimique traduisant terreur ou agressivité renvoie à une désorganisation du gyrus cingulaire antérieur.

### ■ Crises frontales intermédiaires

Ces crises sont difficiles à diagnostiquer car les décharges, souvent très étendues, se bilatéralisent rapidement, impliquant alors simultanément les territoires mésiaux et latéraux, ainsi que les régions frontales polaires, frontales basales et frontales postérieures. Les *manifestations motrices* toniques sont précoces et brutales, conduisant fréquemment à une chute. Les signes moteurs affectent de façon bilatérale les membres, l'axe corporel et la face avec hypertonie axiale, antéflexion de la tête et du tronc, grimace ou contracture faciale bilatérale. Ces signes s'associent volontiers à des *manifestations oculocéphalogyres*, à un *gémissement continu* par constriction diaphragmatique et à des *manifestations végétatives* notamment respiratoires (apnées). Une généralisation secondaire s'observe lors de la mise en jeu de la convexité frontale dorso-latérale.



## ■ Crises frontales postérieures

Parmi les crises frontales postérieures, la classique mais rare crise de l'aire motrice supplémentaire (aire 6 de Brodman) associe un *arrêt du langage* ou une palilalie, dans l'hémisphère dominant, à une *abduction-élévation du membre supérieur controlatéral* à la décharge avec *déviations de la tête et des yeux* du même côté, si bien que le sujet regarde son membre supérieur érigé, poing fermé (posture du bretteur). Une rupture du contact et une généralisation secondaire sont rares, contrairement à ce que l'on observe lorsque la décharge affecte préférentiellement la convexité dorso-latérale. Dans cette situation, les manifestations motrices sont plus toniques que posturales et impliquent l'ensemble de l'hémicorps, voire diffusent à l'hémicorps controlatéral. Des *clonies* de topographie variable s'observent lorsque la décharge se propage au cortex moteur primaire (aire 4 de Brodman). La mise en jeu du pied de la troisième circonvolution frontale peut se traduire par un blocage conscient de la parole.

## ■ Épilepsie frontale nocturne autosomique dominante (20q13.3, 15q24)

Parmi les épilepsies partielles considérées encore récemment comme cryptogéniques, ont été individualisées, à partir de quelques familles, de nouvelles entités syndromiques caractérisées par une épilepsie partielle familiale se transmettant selon un mode mendélien. L'*épilepsie frontale nocturne autosomique dominante* est le syndrome le mieux caractérisé de ce groupe. Des crises motrices stéréotypées survenant en salves nocturnes débutent habituellement dans l'enfance. Le phénotype peut cependant varier à l'intérieur d'une même famille, en particulier en ce qui concerne l'âge de début (de 2 mois à 52 ans) et la sévérité de l'épilepsie (crises isolées annuelles jusqu'à des crises quotidiennes). Les crises sont de brève durée (moyenne de 60 secondes), nocturnes, en début ou en fin de nuit, et comporte des modifications toniques précoces ainsi qu'une symptomatologie motrice prédominante. Les phases post-critiques sont brèves. L'activité motrice est hyperkinétique désordonnée : raidissement tonique axial uni ou bila-

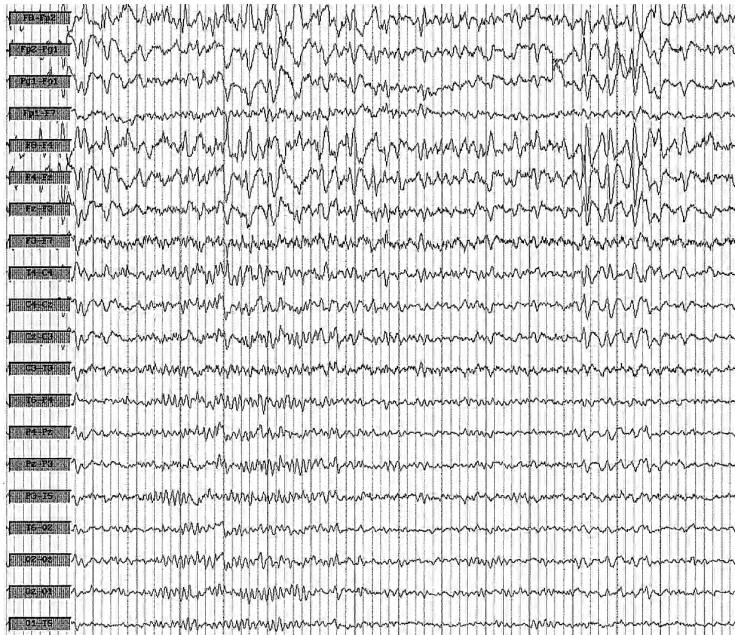téral, parfois accompagné d'une activité clonique ou de phénomènes d'hyperextension forcée de la tête et de déviation conjuguée des yeux. Des auras auditives, vertigineuses et visuelles évoquent un point de départ extra-frontal de l'activité critique. L'intelligence, l'examen neurologique, l'insertion sociale et professionnelle sont normales ainsi que l'IRM cérébrale. L'évolution à long terme est bénigne et la réponse à la carbamazépine est spectaculaire.

Les données apportées par l'EEG intercritique ainsi que celles fournies par l'EEG critique sont pauvres, contrastant avec la richesse des manifestations cliniques critiques. Les EEG de veille sont normaux ou montrent des bouffées d'ondes lentes, évoquant des pointes ondes dégradées 4-6 c/s, des pointes rolandiques, des bouffées thêta pointues. Les EEG nocturnes montrent des bouffées de pointes répétitives focalisées. Les crises débutent sur l'aire motrice supplémentaire et/ou la région frontale intermédiaire du lobe frontal. Elles sont stéréotypées chez un même patient : désynchronisation diffuse, disparition des figures physiologiques du sommeil, aplatissement plus marqué sur les régions fronto-centrales puis artefacts musculaires pendant les phénomènes moteurs (Thomas P *et al.*, 1998).

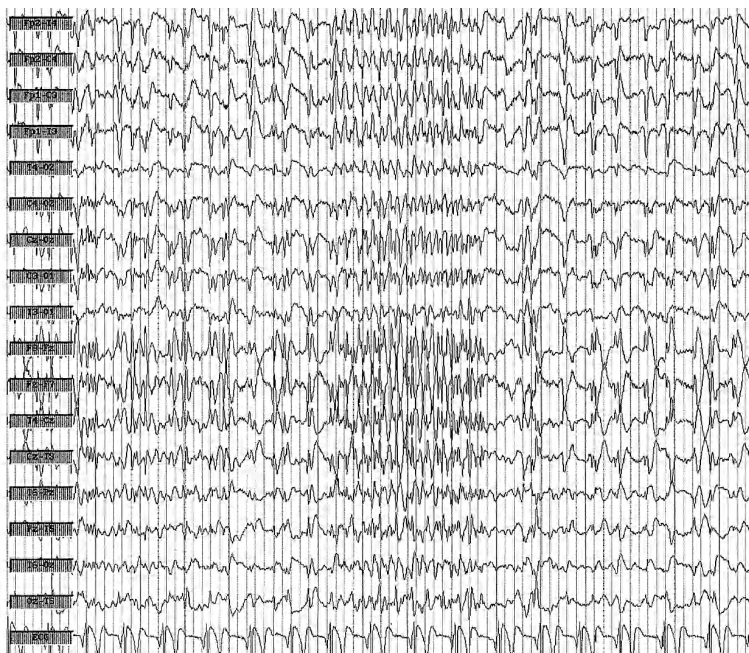
Le diagnostic différentiel se fait avec la dystonie paroxystique nocturne, qui serait l'expression d'une épilepsie frontale sporadique, les terreurs nocturnes, les cauchemars, le syndrome d'hyperactivité, la maladie du sursaut, la choréoathétose paroxystique kinésigénique, et les crises d'asthme (Scheffer IE *et al.*, 1995a).

## ■ Électroencéphalogramme dans les crises frontales

L'EEG intercritique peut être normal, notamment lorsque la zone épileptogène est confinée à la face interne du lobe frontal. Parfois, les anomalies sont abondantes et très étendues, de localisation voire de latéralisation difficile (figure 20). L'EEG critique est d'analyse délicate. Il montre souvent un aplatissement antérieur bilatéral du tracé ou une activité rapide de faible amplitude plus ou moins focalisée. Ces aspects sont interrompus ou suivis par des pointes, des pointes ondes ou des ondes lentes rythmiques, le plus souvent bilatérales (figure 21).



**Figure 20 :** Ce patient de 45 ans fait des crises d'épilepsie (convulsion, morsure de langue, amnésie de la crise) depuis 1972 surtout la nuit malgré un traitement anti-épileptique bien suivi. Aucune lésion n'est vue en imagerie. L'EEG montre, sur ce montage transverse, de l'activité triphasique pointue 2 c/s survenant en bouffées de 5-6 secondes, sur les régions fronto-centro-temporales droites, sans accompagnement clinique. L'anomalie diffuse un peu vers la ligne médiane antérieure. Lors de l'hyperpnée, les anomalies se généralisent mais restent plus marquées en fronto-central droit. Les rythmes de fond sont normaux.



**Figure 21 :** Cet homme de 42 ans, épileptique depuis l'âge de 12 ans, n'a pas pris son traitement, il est admis en état de confusion. L'EEG montre l'activité triphasique lente pointue 1-2 c/s continue plus ample sur les régions frontales, sans nette prédominance hémisphérique et des bouffées d'activité thêta pointue et pointe onde rapide 4-5 c/s, généralisées plus marquées sur les régions antérieures. Aucune manifestation clinique à part la confusion.

## Crises pariétales

Les épilepsies du lobe pariétal sont rares et de diagnostic difficile. Les signes cliniques résultant de la désorganisation de cette région, souvent subjectifs, peuvent en effet être masqués par une symptomatologie de voisinage liée à la propagation de la décharge aux régions adjacentes centrales, occipitales et temporales. Lorsque la décharge affecte l'hémisphère non dominant, la symptomatologie critique comporte des troubles gnosiques à type d'*impression de transformation corporelle*, de membre fantôme, d'illusion de déplacement, d'autoscopie (le patient voit sa propre image devant lui). Une *agnosie spatiale* unilatérale avec héli négligence controlatérale peut s'exprimer sous forme d'une orientation privilégiée du patient du côté de la décharge. Des *illusions visuelles* telles que macropsie, micropsie, métamorphopsie et illusion de mouvement orientent vers le cortex pariétal postérieur ou la jonction pariéto-occipitale. Des *vertiges rotatoires* orientent plutôt vers la région pariétale inférieure ou la jonction temporo-pariétale. Une *gyration* lente du corps, sur son axe, controlatérale ou le plus souvent ipsilatérale à la décharge, suggère la mise en jeu du cortex pariétal inférieur. Cette gyration peut s'accompagner d'une prise de posture anormale du membre supérieur controlatéral à l'hémisphère impliqué par la crise.

En raison de la situation anatomique très particulière du lobe pariétal, les anomalies EEG intercritiques, comme critiques, peuvent impliquer un vaste territoire centro-pariéto-temporal. Elles n'ont pas de spécificité.

## Crises occipitales

Les épilepsies du lobe occipital, rares, posent le même type de problème que les épilepsies pariétales. Cette région a en effet d'étroites relations avec les territoires limitrophes, expliquant qu'une sémiologie de propagation ne soit pas rare.

### ■ Manifestations cliniques

Des *hallucinations visuelles* latéralisées, élémentaires colorées ou non, telles que flashes lumineux, étroi-

les, éblouissement, s'accompagnant ou non d'un déficit du champ visuel per-critique de même topographie, signent l'atteinte de la région péri-calcarine controlatérale (aire 17). Une *amaurose critique* par désorganisation simultanée des deux régions visuelles est possible. Ces manifestations, lorsqu'elles restent isolées et qu'elles sont suivies d'une céphalée ressemblent à une crise migraineuse. Lorsque la décharge se propage massivement aux régions adjacentes, les manifestations visuelles peuvent être décrites au début de l'accès mais oubliées par la suite. Il faut alors savoir rechercher à l'interrogatoire des symptômes visuels survenant isolément, et accorder une attention toute particulière à une éventuelle hémianopsie latérale homonyme post-critique. Les *manifestations motrices des globes oculaires* sont fréquentes, parfois précédées par une impression de mouvement ou de tiraillement des yeux. Elles signent l'atteinte du cortex occipital interne et se caractérisent par des manifestations oculocloniques (*nystagmus épileptique* de Gastaut, dont le sens, indiqué par la secousse rapide, bat du côté opposé à l'origine de la décharge, qui est indiquée par la secousse lente). Une *déviaton conjuguée lente et tonique des yeux*, controlatérale à l'hémisphère intéressé, entraîne parfois la tête de façon saccadée. Une déviaton ipsilatérale de la tête et des yeux indique la participation du territoire jonctionnel occipito-pariéto-temporal externe. La rapidité d'extension des décharges, y compris à la région frontale, et leur bilatéralisation parfois très rapide, peut conduire à des *chutes brutales* et traumatisantes, orientant à tort vers une épilepsie frontale.

Tumeurs, malformations vasculaires, calcifications (maladie cœliaque), migraines postérieures, accidents vasculaires, MELAS (figure 22) avec épisodes *stroke-like* occipitaux peuvent être responsables de crises occipitales. Des causes plus rares sont : les porphyries, la toxicité aux agents anti-rejet et la sialidose.

### ■ Électroencéphalogramme dans les crises occipitales

Les activités paroxystiques intercritiques sont habituellement postérieures et sont plus ou moins favorisées par la fermeture des yeux. Les anomalies peuvent cependant être observées très à distance,

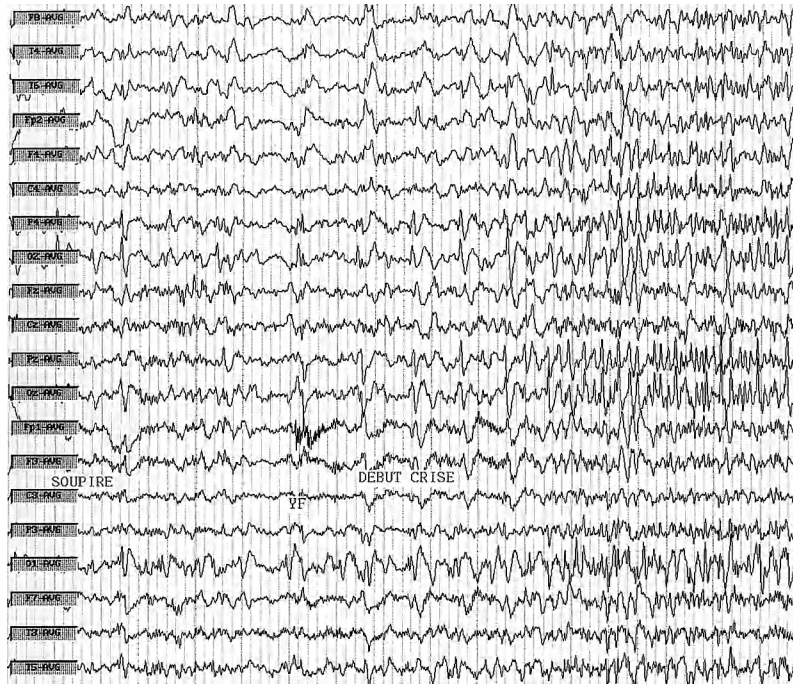


Figure 22 : Cette patiente de 28 ans, souffrant d'un MELAS, fait habituellement des crises brachio-faciales.

Elle est hospitalisée pour un état de mal épileptique. L'EEG montre une activité pointe onde lente 1 c/s sur la région occipitale gauche qui diffuse vers les régions occipitales droites. La crise se manifeste par une accélération de l'activité pointue sur les régions postérieures gauches.

en regard des régions temporales ou des régions frontales. Les décharges critiques, parfois extrêmement étendues, sont de localisation voire de latéralisation difficile. Elles n'ont pas de spécificité.

### ■ Épilepsie réflexe du lobe occipital

Il s'agit d'une forme intermédiaire entre l'épilepsie bénigne à pointes occipitales et les épilepsies idiopathiques photosensibles. Elle se manifeste par des crises qui sont toujours déclenchées par un stimulus visuel, notamment la télévision et commencent par des hallucinations élémentaires suivies de vomissement, de céphalées et de généralisation secondaire. Rarement, les crises peuvent survenir la nuit, sans facteur déclenchant. L'EEG montre des rythmes de fond normaux et des pointes occipitales. Lors de la stimulation lumineuse intermit-

tente, des bouffées de pointes ondes généralisées sont observées. Ce type particulier et rare d'épilepsie ne s'accompagne d'aucune lésion (Yalcin AD *et al.*, 2000). Le diagnostic différentiel se fait évidemment avec les crises de migraine.

### Épilepsie partielle autosomique dominante à foyer variable

Cette épilepsie ressemble à l'épilepsie frontale nocturne autosomique dominante, la seule différence étant que, de génération en génération, et d'un individu à l'autre, le générateur critique prend une topographie lobaire différente (Scheffer IE *et al.*, 1995c).

## Bibliographie

- ANDERMANN F, KOBAYASHI E, ANDERMANN E. Genetic focal epilepsies : state of the art and paths to the future. *Epilepsia* 2005 ; 46 Suppl 10 : 61-67.
- BANCAUD J, TALAIRACH J, GEIER S, SCARABIN JM. EEG et SEEG dans les tumeurs cérébrales et l'épilepsie. 1 vol. Edifor édit., Paris, 1973, 346 p.
- BANCAUD J. Sémiologie clinique des crises épileptiques d'origine temporale. *Rev Neurol* 1987 ; 143 : 392-400.
- BAULAC S, GOURFINKEL-AN I, NABOUT R, HBERFELD G, SERRATOSA J, LEGUERN E, BAULAC M. Fever, genes, and epilepsy. *Lancet Neurol* 2004 ; 3(7): 421-430.
- DINNER DS, LUDERS H. The electroencephalography in the routine evaluation of patients with epilepsy. In : Porter RJ, Morselli PL. The epilepsies, Butterworths Edit., 1985 : 142-173.
- FERREIRA FT, KOBAYASHI E, LOPES-CENDES I, CENDES F. Structural abnormalities are similar in familial and nonfamilial mesial temporal lobe epilepsy. *Can J Neurol Sci* 2004 ; 31(3) : 368-372.
- HAUW JJ, HAUSSER-HAUW C. Épilepsie et lésions cérébrales : dysembryoplasies, sclérose névrologique, encéphalite de Rasmussen, tumeurs bénignes : le point de vue du neuropathologiste. *Epilepsies* 1989 ; 1 : 289-300.
- ISNARD J, GUENOT M, SINDOU M, MAUGUIÈRE F. Clinical manifestations of insular lobe seizures : a stereo-electroencephalographic study. *Epilepsia* 2004 ; 45(9) : 1079-1090.
- KOBAYASHI E, SANTOS NF, TORRES FR, SECOLIN R, SARDINHA LA, LOPEZ-CENDES I, CENDES F. Magnetic resonance imaging abnormalities in familial temporal lobe epilepsy with auditory auras. *Arch Neurol* 2003 ; 60(11) : 1546-1551.
- MAZZOLA L, ISNARD J, MAUGUIÈRE F. Somatosensory and pain responses to stimulation of the second somatosensory area (SII) in humans. À comparison with SI and insular responses. *Cereb Cortex* 2005 ; 16(7) : 960-968.
- PASSARO EA, ENGEL J. Autosomal dominant temporal lobe epilepsy refractory to medications: abnormal functional imaging and normal histopathology. *Epilepsia* 1995 ; 36(suppl 4) : S114.
- THOMAS P, PICARD F, HIRSCH E, CHATEL M, MARESCAUX C. Épilepsie frontale nocturne autosomique dominante. *Rev Neurol* 1998 ; 154 (3) : 228-235.
- THOMAS P, ARZIMANOGLUO A. *Épilepsies*. Collection Abrégés de Médecine. 2000, 2<sup>e</sup> édition. 262 p. Masson, Paris.
- SALANOVA V, ANDERMANN F, RASMUSSEN T, OLIVIER A, QUESNEY LF. Parietal lobe epilepsy. Clinical manifestations and outcome in 82 patients treated surgically between 1929 and 1988. *Brain* 1995 ; 118 : 607-627.
- SCHEFFER IE, BHATIA KP, LOPES-CENDES I *et al.*, Autosomal dominant nocturnal frontal lobe epilepsy. A distinctive clinical disorder. *Brain* 1995a ; 118 : 61-73.
- SCHEFFER IE, PHILLIPS H, MULLEY J, SUTHERLAND G, HARVEY AS, HOPKINS IJ, BERKOVIC SF. Autosomal dominant partial epilepsy with variable foci is not allelic with autosomal dominant nocturnal frontal lobe epilepsy. *Epilepsia* 1995c ; 36 (suppl3) : S28.
- YALCIN AD, KAYMAZ A, FORTA H. Reflex occipital lobe epilepsy. *Seizure* 2000 ; 9(6) : 436-441.

# 6

## Épilepsies réflexes

Il s'agit de formes d'épilepsie dans lesquelles les crises sont régulièrement ou uniquement provoquées par un stimulus ou un événement spécifique. Elles peuvent être primaires ou secondaires. Elles ne constituent pas une entité mais une somme d'épilepsies rares comportant des manifestations cliniques, une évolution et un tracé EEG qui leur sont propres. Leur incidence est de 1 % (Gastaut H et Tassinari CA, 1966) à 6,5 % (Servit Z *et al.*, 1962). Les plus connues sont les épilepsies photosensibles, précipitées par des stimuli visuels et l'épilepsie à la lecture décrite par Bickford en 1956. L'effet de surprise joue un rôle autant que le stimulus spécifique. Elles sont plus fréquentes sur un cerveau lésé (les épilepsies sursaut et les épilepsies au mouvement, par exemple). Quand elles existent indépendamment de toute lésion cérébrale, elles ont souvent un caractère familial. Seront décrites ici les épilepsies déclenchées par un stimulus précis et identifié et non les épilepsies facilitées par une situation donnée comme le sommeil, la privation de sommeil, ou l'hyperpnée. Connaître le stimulus permet de déclencher les crises lors de l'enregistrement de l'EEG.

### Épilepsies photosensibles

La stimulation lumineuse intermittente (SLI) est utilisée régulièrement en laboratoire pour mettre en évidence une photosensibilité. Le terme de photosensibilité s'applique aux sujets qui présentent régulièrement une décharge généralisée de pointes ou de pointes ondes en réponse à la SLI. Elle doit être distinguée de la réponse photomyoclonique, contraction frontale, phénomène musculaire transitoire, observé lors de la prise de certains médicaments ou lors du sevrage médicamenteux ou alcoolique. Cinq pour cent des épileptiques sont photosensibles. Le phénomène est fortement corrélé aux épilepsies généralisées idiopathiques (épilepsies à complexes

pointes ondes 3 c/s, épilepsie myoclonique juvénile, épilepsie avec crises grand mal du réveil). Il est également très fréquent lors des épilepsies symptomatiques (épilepsies myocloniques progressives, lipidoses). La photosensibilité est décelée entre 12 et 14 ans, elle a un caractère familial (8 %). Les patients sont de sexe féminin dans les deux tiers des cas. Chez 80 % des patients, les crises sont précipitées par les stimuli visuels rencontrés dans la vie quotidienne. Le facteur le plus habituel est la télévision, suivi par les stroboscopes des discothèques et le scintillement lumineux du soleil à travers les arbres. Dans 40 % des cas d'épilepsie photosensible, les crises sont toujours provoquées par le stimulus visuel. Il s'agit de crises généralisées tonico-cloniques (84 %) ou d'absences (6 %), plus rarement de crises partielles (2,5 %) et de crises myocloniques (1,5 %). Les EEG sont normaux et les anomalies n'apparaissent que sous l'effet de la SLI. Dans 60 % des cas, il existe aussi des crises spontanées ou qui sont provoquées par d'autres stimuli. Dans 7 % des cas, les sujets font une crise pendant la SLI mais aucune crise visuo-induite dans la vie courante. Enfin, 20 % de la population totale des épileptiques porteurs d'une photosensibilité en laboratoire ne font pas de crises provoquées par les stimuli visuels de la vie courante. La réponse photosensible vue sur le tracé EEG en laboratoire n'évolue pas toujours comme l'épilepsie. Les crises et la réponse photosensible peuvent disparaître simultanément mais la plupart du temps, les crises disparaissent alors qu'une photosensibilité peut encore être évoquée par la SLI.

Il existe deux sortes de crises induites par la fermeture des yeux : celles induites par le mouvement de fermeture des paupières et celles provoquées par l'obscurité après la fermeture des yeux. Les motifs EEG sont typiques : il s'agit de pointes ondes isolées sur les régions occipitales ou prédominant sur ces régions. Barclay CL *et al.*, (1993) ont décrit un troisième type de crise qui survenait lors de la fermeture

des yeux à condition qu'il ne persiste aucune afférence visuelle. L'EEG montre alors de l'activité bêta de haute amplitude généralisée qui n'est pas modifiée par les médicaments anti-épileptiques.

## Épilepsie à la lecture

Les crises sont caractérisées par des secousses initiales de la mâchoire et une sensation anormale dans la mâchoire, la bouche ou la gorge et suivies de convulsions généralisées si le patient continue la lecture. L'EEG de repos est normal. Il montre des bouffées épileptiques généralisées à maximum pariéto-occipital lors de la lecture. Les crises ne surviennent que lors de la lecture. Cette épilepsie est idiopathique, familiale, et elle prend son origine dans les régions temporo-pariétales de l'hémisphère dominant. Aucune lésion n'est mise en évidence. Dans de rares cas l'épilepsie réflexe est symptomatique, les crises surviennent alors à la lecture, en parlant et en écoutant des paroles : un patient de 57 ans porteur d'une lésion frontale gauche traumatique acquise 10 ans auparavant, faisait des crises lorsqu'il parlait ou écoutait : apparaissaient des myoclonies faciales, surtout du menton et une aphasie motrice ou un bégaiement qui s'aggravait s'il continuait à parler. Le patient n'avait jamais fait d'autre type de crise. Les tracés EEG montraient des bouffées de pointes et poly-pointes sur la région fronto-temporale gauche contemporaines des myoclonies du menton (Canevini MP *et al.*, 2001). Le patient de Valenti MP (1999), qui avait souffert de crises motrices partielles nocturnes de l'âge de 8 ans à 12 ans, a commencé à faire des crises uniquement à la lecture à l'âge de 17 ans. Le bilan radiologique était normal ainsi que l'EEG de repos mais la lecture à haute voix provoquait des myoclonies faciales associées à des décharges pointes ondes généralisées sur l'EEG. L'épilepsie à la lecture est parfois associée à l'épilepsie myoclonique juvénile.

## Crises au son et à la musique

Un son inattendu peut provoquer un sursaut, ce n'est pas une épilepsie au son mais un phénomène physiologique normal. Des expériences faites par stimula-

tions auditives par clics de 2/sec chez des épileptiques ont montré une augmentation des décharges temporales chez 4,5 % des patients porteurs d'épilepsie temporale et des bouffées épileptiques généralisées chez 20 % des patients porteurs d'épilepsie généralisée (Stevens JR, 1962). La transition du bruit continu au silence peut induire des crises. Critchley M, en 1937, a décrit une épilepsie à la musique. La musique doit être d'un certain type, variable d'un patient à l'autre et en général comporter une composante émotionnelle : violon, cuivres, cloches. Mais il est difficile de provoquer une crise par un son ou une musique spécifique chez ces patients comme on le fait avec la stimulation lumineuse intermittente lorsqu'il existe une photosensibilité. Dans certains cas toutefois, la stimulation auditive spécifique a pu provoquer une crise électro-clinique temporelle : après quelques minutes de stimulation par de la musique d'opéra, une crise temporelle droite a été enregistrée associée à une crise clinique : anxiété, pleurs, conscience un peu modifiée, la patiente se mordille les lèvres et gesticule sans but. Il n'y a pas de vraie perte de connaissance mais un certain degré d'amnésie (Gelisse P, *et al.*, 2003). Dans d'autres cas, l'association entre la musique et la crise était purement conditionnée, d'origine émotive, le stimulus mettant plusieurs secondes à provoquer la crise qui était alors accompagnée de signes et symptômes autonomiques intenses. Il existe des interactions entre les régions temporelles internes (système limbique) et les zones de l'audition sur la convexité temporelle, qui expliquent peut-être le plaisir que l'on éprouve à écouter la musique. Certaines crises sont provoquées par le fait de répondre au téléphone. Les crises sont stéréotypées : aura vertigineuse ou auditive et incapacité à parler ou à comprendre la voix parlée. Les anomalies critiques et inter-critiques sont enregistrées sur le lobe temporel dominant. Aucune lésion n'est mise en évidence dans ces cas. Il s'agit d'une épilepsie réflexe complexe auditive (Michelucci R *et al.*, 2004).

## Crises déclenchées par le mouvement

Le mouvement du corps chez des malades qui souffrent de syndromes cérébraux importants provo-

que des crises : le mouvement du tronc provoque une crise tonique. Les mouvements des membres provoquent une crise clonique débutant par le membre stimulé. Lors de troubles métaboliques graves, un changement de posture peut induire une crise focale. Des crises déclenchées par le fait d'écrire sont décrites chez des frères porteurs d'une épilepsie myoclonique juvénile : les myoclonies apparaissent lorsque les patients écrivent d'autant plus que le travail demande une grande concentration, tandis que lire, taper à la machine, penser ou calculer n'a pas d'effet (Chifari R *et al.*, 2004). L'épilepsie en mangeant survient à la mastication : la bouche se tord, les mâchoires se contractent, la tête dévie d'un côté et le sujet perd connaissance. Aucune lésion n'est mise en évidence. Le rôle de la mastication, impliquant une afférence proprioceptive musculaire sur un cortex hyperactif est évoqué ainsi que l'effet de la distension gastrique, oesophagienne ou même buccale. Il semble en effet que la mastication sans aliment ne provoque pas toujours de crises.

## Épilepsies-sursaut

Les crises surviennent chez l'enfant porteur d'encéphalopathie anoxique ou métabolique. Il s'agit d'une épilepsie déclenchée par un stimulus inattendu (sonore, visuel, tactile), même discret, et manifestée par une contracture musculaire avec ou sans chute mais sans perte de connaissance. Le tracé EEG montre des bouffées d'activité pointue généralisée ou plus marquée au vertex et des rythmes de fond plus ou moins perturbés en rapport avec la maladie sous-jacente. Seule, la lamotrigine semble efficace contre ces crises (Faught E, 1999).

## Crises d'origine viscérale

Ce sont surtout les stimuli gastro-intestinaux qui sont suivis de crises tonico-cloniques, mais des stimuli provenant de la plèvre, du larynx, du système génito-urinaire provoquent aussi des crises précipitées par la déglutition, la miction ou la toux. Ces crises doivent être distinguées des syncopes par hypertonie vagale et des crises temporales avec

aura viscérale. L'épilepsie réflexe à la défécation survient après la défécation, le patient bave, puis fait une crise tonico-clonique. L'EEG intercritique est normal mais l'EEG pendant une crise montre des polypointes sur les régions fronto-temporales gauches (Harbord MG et Mitchell C, 2002). Des crises sont rapportées lors du brossage des dents : une sensation de désir sexuel proche de l'orgasme est déclenchée après 15-40 secondes de brossage des dents, accompagnée, sur l'EEG, par des décharges épileptiques sur le lobe temporal antérieur droit (Chuang YC *et al.*, 2004). Dans un autre cas, le foyer responsable était frontal postérieur droit et correspondait à une tumeur de bas grade (O'Brien TJ *et al.*, 1996). La patiente de Koutroumanidis M. (2001) faisait des crises généralisées lors du brossage vigoureux des dents. Examen neurologique et IRM étaient normaux mais l'EEG intercritique montrait de l'activité épileptique frontale gauche. De petites doses de carbamazépine et un brossage de dent plus doux ont fait disparaître les crises.

## Crises réflexes à l'activité intellectuelle

Des crises généralisées tonico-cloniques surviennent lors de la prise de décision séquentielle, en résolvant un problème de mathématique ou en jouant aux cartes ou aux échecs par exemple, s'accompagnent de bouffées de pointes ondes et polypointes ondes généralisées sur le tracé EEG (Mutani R *et al.*, 1980). Un cas d'épilepsie à l'écriture a été rapporté (Abreu P *et al.*, 2005). Des crises myocloniques déclenchées par le fait de dessiner ont été décrites chez un homme de 17 ans. Ce patient pouvait aussi faire des crises identiques spontanément ou lors d'un effort de concentration (Brenner RP et Seelinger DF, 1979). Un autre patient de 19 ans ne faisait des crises que lorsqu'il dessinait : myoclonies brèves des épaules ou de deux mains, suivies d'une chute. L'EEG montrait des bouffées épileptiques spontanées en intercritique et des pointes ondes plus marquées et plus précoces en fronto-pariétal droit dès le début du dessin avec les mains ou la tentative d'écriture avec les pieds (Kho KH *et al.*, 2006)



## Crises réflexes sensibles

L'effleurement cutané de la partie supérieure du tronc provoque des myoclonies violentes chez un homme de 80 ans, associées à des décharges généralisées de pointes, polypointes et d'ondes lentes (Ravindran M, 1978). Dans un autre cas, les stimulations tactiles ou électriques des muscles biceps, triceps et brachial antérieur provoquent des myoclonies du bras droit. L'EEG met en évidence un foyer de pointes centrales gauches (Rose I *et al.*, 1977).

## Crises provoquées par le bain

Des crises partielles complexes peuvent être provoquées par le bain, surtout chez l'enfant, quelle que soit la température de l'eau. Elles surviennent pendant ou immédiatement après le bain. Leur origine semble être la région temporale interne (Seneviratne U, 2001). Les épilepsies provoquées par le bain chaud (plus de 37 °C) sont exceptionnelles et surtout rapportées en Inde. L'immersion en eau chaude provoque pâleur, hypotonie et perte de connaissance dès que la tête entre en contact avec l'eau. L'EEG montre des anomalies temporales. Ce type d'épilepsie répond très bien au traitement par la *Dépakine* (Argumosa A, *et al.*, 2002). Un traitement simple consiste à baisser la température du bain !

## Crises auto-provoquées

Beaucoup de sujets photosensibles utilisent leur photosensibilité pour induire des crises ou des décharges épileptiques apparemment infracliniques en agitant la main devant les yeux ou en fermant lentement les yeux et en déviant à l'extrême vers le haut leurs globes oculaires. L'enregistrement simultané de l'EEG montre que des mouvements oculaires précèdent la décharge épileptique. Les sensations rapportées pendant les décharges sont agréables. Mais parfois, de vraies

crises sont induites : absences, crises myocloniques, crises convulsives tonico-cloniques.

## Épilepsies réflexes symptomatiques

Des crises focales secondaires à une lésion ou à un désordre métabolique peuvent être, rarement, déclenchées par un stimulus. Ainsi des crises focales peuvent être secondaires à une modification posturale lors d'épisodes d'hyperglycémie avec ou sans hyperosmolarité. Par exemple : chez un homme de 66 ans, diabétique, dont la glycémie est à 570 mg % (osmolarité 315 mOsm ; normale = 285-295 mOsm), discrètement hémiparétique à droite, la déviation de la tête et des yeux vers la droite provoque, en quelques secondes, des mouvements cloniques des yeux vers la droite et une altération du langage. Les crises durent de 10 à 12 secondes. Sur le tracé il existe une dépression généralisée pendant quelques secondes suivie de bouffées haut-voltées d'activité 2 c/s sur la région parasagittale gauche puis des pointes ondes 4 c/s plus marquées sur l'hémisphère gauche. Une période réfractaire de 30 minutes empêche de déclencher une autre crise. Autre exemple : chez une femme de 54 ans, diabétique, dont la glycémie est à 240 mg % (osmolarité = 312 mOsm), et qui souffre d'une discrète hémiparésie droite, il est possible de déclencher une crise motrice du côté droit en élevant le bras droit de façon passive ou active. L'EEG montre des rythmes de fond lents et des pointes sur l'hémisphère gauche surtout pendant le sommeil. Dans ces cas, la crise démarre sur les régions sollicitées par le mouvement. Ces régions sont anormales (processus ischémique probable aggravé par l'hyperglycémie). Seul, le contrôle de l'hyperglycémie fait disparaître ces crises, les anti-épileptiques étant en général inefficaces. Ce type de crises serait plus fréquent si on le recherchait systématiquement. L'hyperglycémie semble toutefois le seul mécanisme métabolique responsable de crises réflexes (Brick JF *et al.*, 1989).

## Bibliographie

- ABREU P, RIBEIRO M, FORNI A, PIRES I, SOUSA G. Writing epilepsy : a neurophysiological, neuropsychological and neuroimaging study. *Epilepsy Behav* 2005 ; 6 : 463-466.
- ARGUMOSA A, HERRANZ JL, BARRASA J, ARTEAGA R. Reflex epilepsy from hot water : a new case and review of the literature. *Rev Neurol* 2002 ; 35(4) : 349-353.
- BARCLAY CL, MURPHY WF, LEE MA, DARWISH HZ. Unusual form of seizures induced by eye closure. *Epilepsia* 1993 ; 34(2) : 289-293.
- BRENNER RP, SEELINGER DF. Drawing-induced seizures. *Arch Neurol* 1979 ; 36(8) : 515-516.
- BRICK JF, GUTRECHT JA, RINGEL RA. Reflex epilepsy and nonketotic hyperglycemia in the elderly : A specific neuroendocrine syndrome. *Neurology* 1989 ; 39 : 394-399.
- CANEVINI MP, VIGNOLI A, SGRO V, ZAMBRELLI E, PIAZZINI A, COLOMBO N, CANGER R. Symptomatic epilepsy with facial myoclonus triggered by language. *Epileptic Disord* 2001 ; 3(3) : 143-146.
- CHIFARI R, PIAZZINI A, TUNER K *et al.* Reflex writing seizures in two siblings with juvenile myoclonic epilepsy. *Acta Neurol Scan* 2004 ; 109(3) : 232-235.
- CHUANG YC, LIN TK, LUI CC, CHEN SD, CHANG CS. Tooth-brushing epilepsy with ictal orgasms. *Seizure* 2004 ; 13(3) : 179-182.
- CRITCHLEY M. Musicogenic epilepsy. *Brain* 1937 ; 60 : 12-27.
- FAUGHT E. Lamotrigine for startle-induced seizures. *Seizure* 1999 ; 8(6) : 361-363.
- GASTAUT H, GELISSE P, THOMAS P, PADOVANI R *et al.* Ictal SPECT in a case of pure musicogenic epilepsy. *Epileptic Disord* 2003 ; 5(3) : 133-137.
- HARBORD MG, MITCHELL C. Reflex seizures induced by defecation, with an ictal EEG focus on the left frontotemporal region. *Epilepsia* 2002 ; 43(8) : 946-947.
- KHO KH, VAN DEN BERGH WM, SPETGENS WPJ, LEITEN FSS. Figuring out drawing-induced epilepsy. *Neurology* 2006 ; 66 : 723-726.
- KOUTROUMANIDIS M, PEARCE R, SADOH DR, PANAYIOTPOULOS CP. Tooth brushing-induced seizures : a case report. *Epilepsia* 2001 ; 42(5) : 686-688.
- MICHELUCCI R, GARDELLA EZ, DE HAAN GJ *et al.* Telephone-induced seizures : a new type of reflex epilepsy. *Epilepsia* 2004 ; 45(3) : 280-3.
- MUTANI R, GANGA A, AGNETTI V. Reflex epilepsy evoked by decision making : report of a case. *Schweiz Arch Neurol Neurochir Psychiatr* 1980 ; 127(1) : 61-67.
- O'BRIEN TJ, HOGAN RE, SEDAL L, MURRIE V, COOK MJ. Tooth-brushing epilepsy : a report of a case with structural and functional imaging and electrophysiology demonstration a right frontal focus. *Epilepsia* 1996 ; 37(7) : 694-697.
- RAVIDRAN M. Single case study. Contact epilepsy: a rare form of reflex epilepsy. *J Nerv Ment Dis* 1978 ; 166(3) : 219-221.
- ROSE I, FEHLING C, SEDGWICK M, ELMQVIST D. Focal reflex epilepsy with myoclonus ; electrophysiological investigation and therapeutic implications. *Electroencephalogr Clin Neurophysiol* 1977 ; 42(1) : 95-106.
- SERVIT Z. The application of the reflex theory in the interpretation of the clinical picture, genesis and treatment of epilepsy. *Epilepsia* 1962 ; 3 : 209-228.
- STEVENS JR. Central and peripheral factors in epileptic discharge. Clinical studies. *Arch Neurol* 1962 ; 7 : 330-338.
- SYMONDS C. Excitation and inhibition in epilepsy. *Brain* 1959 ; 82 : 133-156.
- VALENTI MP, TINUPER P, CERULLO A, CARCANGIU R, MARINI C. Reading epilepsy in a patient with previous idiopathic focal epilepsy with centrotemporal spikes. *Epileptic Disord* 1999 ; 1(3) : 167-171.

# 7

## Hallucinations lors de l'épilepsie

Les hallucinations épileptiques sont stéréotypées, ne durent que quelques secondes, débutent et s'achèvent brutalement. Elles sont suivies d'une modification partielle et transitoire de la conscience. L'EEG n'est pas spécifique, que ce soit pendant ou entre les crises, il correspond aux anomalies déjà décrites dans les épilepsies lobaires. C'est la topographie des décharges épileptiques qui est intéressante : quand les hallucinations sont simples et isolées ou qu'elles constituent l'aura d'une crise plus complexe, leur origine se situe en général dans l'aire corticale primaire correspondante. Quand elles sont complexes, accompagnées de symptômes émotionnels ou de manifestations sensitivomotrices, elles dépendent alors d'une dysfonction épileptogène du lobe temporal, capable de mimer toutes les autres aires cérébrales, ou des aires associatives correspondantes

(tableau 6). Des hallucinations sensorielles paroxysmiques peuvent accompagner un déficit sensoriel permanent du même type. C'est le cas, notamment, lorsqu'une lésion expansive comprime l'aire sensorielle responsable. Les hallucinations épileptiques ont les mêmes causes que les crises épileptiques lobaires en général.

Le diagnostic différentiel des hallucinations épileptiques se fait avec la migraine, les psychoses, les hallucinations hypnagogiques ou hypnopompiques de la narcolepsie, les hallucinations dues à une encéphalopathie métabolique médicamenteuse ou infectieuse, les hallucinations d'origine toxique et les hallucinations des démences. Le contexte clinique, les caractéristiques de l'hallucination et l'EEG permettent en général de faire le diagnostic.

Tableau 6 : Correspondance entre l'hallucination simple et le foyer épileptique d'origine.

Type d'hallucination	Hallucination simple	Hallucination complexe
Hallucination olfactive	Aire orbito-frontale (frontale postérieure)	Région temporo-sphénoïdale
Hallucination gustative	Opercule pariétal	Région temporale interne
Hallucination auditive	Aire 41	Région temporale, aires 42 et 22
Hallucination visuelle	Aire 17	Région pariétale postérieure Région temporale postérieure Région temporale antéro-médiane
Hallucination somesthésique	Aires 1-2-3 rétro-rolandiques	-
Hallucination génitale latéralisée	Lobule paracentral	-
Hallucination génitale non latéralisée	Région insulo-péri-insulaire	-
Hallucination vertigineuse	Région temporo-pariétale antéro-inférieure	-
Hallucination psychique	Amygdale et hippocampe	Région temporale interne

## Hallucination visuelle

---

L'hallucination visuelle simple, des points lumineux, des figures géométriques colorées, un gyrophare, et une cécité dans une partie du champ visuel constituent les symptômes les plus fréquents des épilepsies du lobe occipital. Les hallucinations visuelles complexes : animaux, personnages, scènes colorées, autoscopie, sont liées à une décharge impliquant les aires corticales visuelles primaires et associatives, particulièrement le cortex pariétal postérieur ou temporal postérieur. Cette distinction, classique, est actuellement un peu modulée par les études en SEEG effectuées avant une chirurgie de l'épilepsie : s'il est vrai que les hallucinations visuelles complexes ne sont jamais dues à des crises occipitales, les hallucinations simples, la vision tunnelaire et la cécité peuvent, en revanche, être secondaires à des crises temporales antéro-médianes et temporo-occipitales (Bien CG *et al.*, 2000). Le syndrome de Panayiotopoulos est caractérisé par la survenue dans l'enfance de crises focales nocturnes plutôt rares comportant de nombreux signes et symptômes autonomiques (nausée, vomissement, pâleur, tachycardie), des hallucinations visuelles et une déviation unilatérale des yeux au début de la crise. Ces manifestations critiques sont suivies de céphalées post-critiques. L'étude en vidéo-polysomnographie d'un cas a montré que la crise débutait sur la région occipitale droite pour diffuser ensuite vers les régions extra-occipitales (Parisi P *et al.*, 2005). Les hallucinations épileptiques visuelles sont différentes de celles de la migraine car elles sont stéréotypées, ne durent que quelques secondes, apparaissent dans les hémichamps temporaux d'un côté et se déplacent parfois vers les hémichamps contralatéraux et vers le centre où elles se mettent à *flasher*. Lorsqu'une cécité existe, elle survient dès le début de la crise. Les hallucinations visuelles de la migraine ont plutôt tendance à se déplacer vers l'extérieur et elles durent plus longtemps. Mais dans les deux cas, des céphalées peuvent s'installer après les manifestations visuelles et elles sont comparables (Panayiotopoulos CP, 1999).

Il est important de souligner qu'il existe des anomalies sur l'IRM et le scanner cérébral de la

plupart des patients qui souffrent d'hallucinations visuelles (Bien CG *et al.*, 2000).

## Hallucination olfactive

---

Les hallucinations olfactives sont presque toujours désagréables. Lorsqu'elles surviennent de façon isolée, il s'agit d'un foyer épileptique orbito-frontal. En revanche, une odeur accompagnée d'un état onirique (*Dreamy State*) est liée à des anomalies épileptiques temporo-sphénoïdales. Autrefois attribuées à une tumeur uncinée, les hallucinations olfactives complexes sont en fait plus fréquemment associées à la sclérose hippocampique, même si des lésions tumorales sont possibles (Howe JG et Gibson JD, 1982 ; Chen C *et al.*, 2003).

L'*Olfactory Paranoid Syndrome* de Videbech ou l'*Olfactory Reference Syndrome* de Pryse-Phillips relève dans l'immense majorité des cas de la psychiatrie. Un cas a toutefois été décrit associé à une malformation vasculaire frontale inférieure droite (Toone B.K., 1978) et un autre à une épilepsie temporale droite (Devinsky O *et al.*, 1998).

## Hallucination gustative

---

Les hallucinations gustatives peuvent correspondre à des crises d'origine pariétale, temporale ou temporo-pariétale. Les hallucinations élémentaires, un goût unique, amer, acide ou parfois seulement mauvais, proviennent de l'opercule pariétal et peuvent s'accompagner d'une réaction d'arrêt, avec regard fixe, contraction clonique de la face, déviation des yeux et salivation. Quand l'hallucination est d'origine temporale interne, elle est plus complexe : cacahuète grillée, artichaut, huître, et s'accompagne de mouvements masticatoires, de perturbations autonomiques, de mouvements sans but des bras et de sensation épigastrique ou abdominale (Hausser-Hauw C et Bancaud J, 1987).

## Hallucination auditive

---

Un son ou une mélodie simple sont induits par un foyer de l'aire 41 alors que des hallucinations auditives associées à des sensations de *déjà-vu* provien-

ment d'un foyer des aires auditives associatives 42 et 22 du lobe temporal. Les hallucinations musicales sont rares, elles peuvent survenir lors d'hypocousie, de problèmes psychiatriques, de lésions focales, d'intoxication ou d'épilepsie. Le foyer est temporal droit ou gauche. Ce type d'épilepsie est nettement plus fréquent chez la femme âgée (Evers S et Ellger T, 2004). Des lésions cérébrales ne sont vues, en revanche, que chez les patients les plus jeunes.

## Hallucination somesthésique

Ces hallucinations dépendent des régions rétro-rolandiques, les aires 1-2 et 3. Elles sont décrites comme des paresthésies. Elles débutent en un point d'un membre puis l'envahissent assez rapidement de proche en proche pour parfois gagner un autre membre ou la face. Les crises douloureuses sont rares, elles sont responsables de douleurs très intenses, en coup de poignard, souvent associées à des paresthésies, des sensations de chaleur ou à des déformations de l'image corporelle (Sveinbjornsdottir S et Duncan JS, 1993). L'autoscopie, perception de son corps ou de son visage dans l'espace, peut être d'origine purement fonctionnelle ou constituer l'aura d'une crise épileptique. Il s'agit alors d'une image fixe et brève. Les crises responsables impliquent le lobe pariétal de l'hémisphère non dominant (Maillard L *et al.*, 2004). La métamorphopsie est une illusion visuelle de transformation du corps. Un cas de métamorphopsie faciale continue, parfois accompagnée d'autres illusions visuelles, a été décrit lors d'un état de mal non

convulsivant temporo-occipital droit (Hea K *et al.*, 2004).

## Hallucination vertigineuse

Les épilepsies vertigineuses sont habituellement en relation avec une désorganisation critique des régions temporo-pariétales antéro-inférieures. Rares sont donc les cas d'hallucination vertigineuse pure. Le vertige est habituellement associé à d'autres symptômes, tels que nausée, et hallucination auditive, comme ce patient de 36 ans qui a commencé à souffrir de crises vertigineuses trois mois après un état de mal épileptique hémisphérique droit d'origine inconnue. Chez ce patient, le foyer épileptique était clairement situé sur les régions temporales postérieures droites (Bartolomei F *et al.*, 1999).

## Hallucination psychique

Des hallucinations épileptiques psychiques ou *expérientielles*, sensation de peur, de *déjà-vu*, de *déjà vécu*, impression de familiarité ou d'étrangeté, irruption intense de souvenirs, sentiment de tristesse, de culpabilité, de pensée forcée, sont dues aux crises du système limbique (Gloor P *et al.* 1982). L'amygdale et l'hippocampe sont le plus souvent impliqués. Les crises limitées au néocortex temporal ou à la substance blanche temporale ne provoquent pas ce type de crises (Gil-Nagel A et Risinger NW, 1997). Les expériences mystiques sont d'origine temporo- limbique (Saver JL et Rabin J, 1997).

## Bibliographie

BARTOLOMEI F, REGIS J, DONNET A, GASTAUT JL. Development of focal chronic epilepsy following focal status epilepticus in adult patients. *Neurophysiol Clin* 1999 ; 29(3) : 271-276.

BIEN CG, BENNINGER FO, URBACH H, SCHRAMM J, KURTHEN M, ELGER CE. Localizing value of epileptic visual auras. *Brain* 2000 ; 123 (Pt2) : 244-253.

CHEN C, SHIH YH, YEN DJ, LIRNG JF, GUO YC, YU HY, YIU CH. Olfactory auras in patients with temporal lobe epilepsy. *Epilepsia* 2003 ; 44(2) : 257-260.

DEVINSKY O, KHAN S, ALPER K. Olfactory reference syndrome in a patient with partial epilepsy. *Neuropsychiatry Neuropsychol Behav Neurol* 1998 ; 11(2) : 103-105.

- EVERS S, ELLGER T. The clinical spectrum of musical hallucinations. *J Neurol Sci* 2004 ; 227 : 55-65.
- GIL-NAGEL A, RISINGER NW. Ictal semiology in hippocampal versus extrahippocampal temporal lobe epilepsy. *Brain* 1997 ; 120 : 183-192.
- GLOOR P, OLIVIER A, QUESNEY LF, ANDERMANN F, HOROWITZ S. The role of the limbic system in experiential phenomena of temporal lobe epilepsy. *Ann Neurol* 1982 ; 12 : 129-144.
- HAUSSER-HAUW C, BANCAUD J. Gustatory hallucinations in epileptic seizures. Electrophysiological, clinical and anatomical correlates. *Brain* 1987 ; 110 : 339-359.
- HEO K, CHO YJ, LEE SK, PARK SA, KIM KS, LEE BI. Single-photon emission computed tomography in a patient with ictal metamorphopsia. *Seizure* 2004 ; 13(4) : 250-253.
- HOWE JG, GIBSON JD. Uncinate seizures and tumors, a myth reexamined. *Ann Neurol* 1982 ; 2 : 227.
- MAILLARD L, VIGNAL JP, ANXIONNAT R, TAILLANDIER-VESPIGNANI L. Semiologic value of ictal autoscopy. *Epilepsia* 2004 ; 45(4) : 391-394.
- MANFORD M, ANDERMANN F. Complex visual hallucinations. Clinical and neurobiological insights. *Brain* 1998 ; 121 : 1819-1840.
- PANAYIOTOPOULOS CP. Elementary visual hallucinations, blindness, and headache in idiopathic occipital epilepsy: differentiation from migraine. *J Neurol Neurosurg Psychiatry* 1999 ; 66(4) : 536-540.
- PARISI P, FERRI R, PAGANI J, CECILI M, MONTEMITRO E, VILLA MP. Ictal video-polysomnography and EEG spectral analysis in a child with severe Panayiotopoulos syndrome. *Epileptic Disord* 2005 ; 7(4) : 333-339.
- SVEINBJORNSDOTTIR S, DUNCAN JS. Parietal and occipital lobe epilepsy: a review. *Epilepsia* 1993 ; 34 : 493-521.
- TOONE BK. Psychomotor seizures, arterio-venous malformation and the olfactory reference syndrome. *Acta Psychiatr Scand* 1978 ; 58 : 61-66.

# 8

## Confusion chez l'épileptique

La confusion peut être due à la crise elle-même, à un état de mal non convulsivant ou à un état post-critique. Elle peut aussi être de nature non épileptique, lorsqu'elle est secondaire à une encéphalopathie médicamenteuse due aux agents anti-épileptiques, à une psychose épileptique ou à une condition sans rapport avec l'épilepsie.

### Confusion due à une crise

Certaines crises partielles, qu'elles comportent ou non une altération de la conscience, se manifestent par des perturbations émotionnelles et des modifications du comportement, prises à tort pour des épisodes confusionnels aigus. Ces crises sont temporales ou frontales. Lorsque les crises sont temporales, des manifestations de terreur sont fréquentes (désorganisation amygdalienne). Quand les crises sont frontales, le patient est agité par un comportement désordonné, frénétique, accompagné de hurlement, de terreur et d'agressivité (désorganisation du gyrus cingulaire antérieur) (Biraben A *et al.*, 2001). Les crises sont stéréotypées et brèves. L'EEG permettra d'illustrer des anomalies épileptiques inter-critiques temporales ou frontales.

### Confusion due à un état de mal non convulsivant

Un état de mal non convulsivant est défini par une activité épileptique continue pendant au moins 30 minutes qui s'accompagne de modifications cognitives ou du comportement mais sans convulsion. Il se caractérise par une obnubilation de la conscience et une désorganisation réversible de l'activité psychique. À la désorientation temporelle et spatiale s'ajoute une mauvaise intégration des

perceptions sensorielles et l'intrusion de perceptions sans objets responsables d'un discours aberrant ce qui peut faussement orienter le clinicien vers des troubles du comportement. L'EEG tranchera facilement. L'activité épileptique continue est généralisée ou focale. On divise les états de mal épileptiques non convulsivants en *état d'absence* et en *état de mal partiel complexe*. Même si les états de mal non convulsivants sont rares, il faut toujours les évoquer devant l'apparition d'une confusion de cause inconnue.

#### ■ État absence

Il comporte une confusion mentale d'intensité variable, du simple ralentissement subjectif de l'efficacité intellectuelle jusqu'à la stupeur catatonique. Cet état peut persister des heures ou des jours et est associé dans la moitié des cas à des myoclonies péri-oculaires bilatérales discrètes (Rohr Le Floch J *et al.*, 1988). L'EEG montre des décharges généralisées d'activité pointes ondes entre 1 et 2,5 c/s, dans 80 % des cas ou à 3 c/s, ce qui est rare (Shorvon S et Walker M, 2005). En pratique tous les motifs comportant une activité pointue bilatérale, rythmique et non réactive aux stimulations peuvent se rencontrer. Une prédominance focale de l'activité paroxystique est notée chez 25 % des patients. La corrélation entre le degré d'obnubilation de la conscience et les aspects EEG n'est pas franche. Les états d'absences peuvent survenir dans l'évolution de nombreux syndromes épileptiques. Quatre groupes sont individualisés (Thomas P, 2002) :

Les *états d'absence typiques* surviennent dans le cadre d'une épilepsie généralisée idiopathique qui comporte des absences. L'EEG montre des pointes-ondes ou des polypointes ondes de fréquence supérieure à 3 c/s. Le pronostic immédiat est excellent, l'injection d'une benzodiazépine

fait céder l'état confusionnel ; les *états d'absence atypiques* surviennent dans le décours d'une épilepsie généralisée symptomatique ou cryptogène et se caractérisent par un état confusionnel comportant des éléments toniques et/ou cloniques plus marqués que dans les états d'absence typiques. L'EEG comporte des décharges polypointes ondes lentes irrégulières. Le pronostic immédiat est réservé du fait de la récurrence et de la résistance thérapeutique ; les *états d'absence de novo* sont avant tout caractérisés par des facteurs de provocation toxiques et/ou métaboliques (Thomas P *et al.*, 1992). Ils surviennent chez des personnes âgées sans épilepsie préexistante. L'expression EEG et le pronostic immédiat sont variables. Ces états d'absence ont la signification de crises symptomatiques aiguës et ne récidivent pas si les facteurs de provocation sont contrôlés ; les *états d'absence avec éléments focaux* s'observent dans le cadre d'une épilepsie partielle préexistante, le plus souvent extra-temporale. L'EEG comporte des décharges critiques bilatérales et asymétriques. Certaines de ces formes sont difficiles à différencier des états de mal partiels complexes frontaux.

Les facteurs étiologiques des états d'absence sont divers : facteurs endocriniens, facteurs médicamenteux, surtout les psychotropes (benzodiazépines, neuroleptiques, antidépresseurs tricycliques, barbituriques, lithium, carbamazépine...), la théophylline, la cyclosporine, le baclofène, la metformine, la cimétidine... Plusieurs états d'absence sont survenus dans les suites d'exams radiologiques utilisant la métrizamide ou le méglumine d'iothalamate. Une perturbation métabolique, isolée ou associée aux facteurs médicamenteux est fréquente : hyponatrémie, hypocalcémie, hypoglycémie, insuffisance rénale chronique, hémodialyse. Le pronostic immédiat est variable.

### ■ États de mal partiels complexes

Ils sont définis comme un syndrome électro-clinique constitué de crises épileptiques partielles, temporales ou extra-temporales, fluctuantes, suffisamment récurrentes pour entraîner un état confusionnel dont la symptomatologie est variable (Shorvon S, 1994). Les *états de mal partiels complexes temporaux* surviennent chez des sujets qui souf-

frent d'une épilepsie temporale, à l'occasion d'un arrêt du traitement. La forme caractéristique est la plus rare : confusion fluctuante, rupture de contact, automatismes stéréotypés. Plus fréquemment, il existe un état confusionnel continu, sans fluctuation cyclique marquée. On note des manifestations dysthymiques désagréables et des automatismes complexes (Rohr Le Floch *et al.*, 1988), des hallucinations visuelles ou auditives simples ou élaborées, un trouble du langage, une apraxie idéatoire ou idéo-motrice, une amnésie axiale, des perturbations du champ visuel, des modifications végétatives. L'EEG montre des crises partielles récurrentes ou une activité paroxystique focale continue qui implique la région temporale. L'administration par voie IV de phénytoïne est actuellement le traitement de choix, la plupart des formes ne cédant pas durablement sous benzodiazépines. Des séquelles cognitives transitoires sont possibles lorsque le traitement a été tardif (Krumholz *et al.*, 1995).

Les *états de mal partiels complexes frontaux* se caractérisent par une obnubilation souvent discrète de la conscience, associée à des troubles de la programmation des ordres complexes et à des persévérations. Des modifications thymiques, à type de désinhibition ou d'indifférence affective sont caractéristiques, ce qui peut faire évoquer un trouble psychiatrique. L'EEG montre des décharges critiques frontales polaires plus ou moins étendues, le degré de diffusion de l'activité critique étant corrélé avec le niveau d'obnubilation de la conscience. La réponse thérapeutique est variable, les benzodiazépines sont souvent inefficaces. Aucune séquelle cognitive n'a jamais été décrite. Le pronostic est celui de l'affection neurologique sous-jacente qui existe dans 50 % des cas (Thomas P *et al.*, 1999).

### ■ État post-critique

La fin d'une crise s'accompagne en général d'une dépression brève de l'activité électrique sur les régions impliquées par la crise. Puis s'installe une activité lente, très variable par son intensité, sa durée et sa distribution géographique selon les patients et le type de crise qu'ils ont faite. Il peut s'agir de bouffées d'ondes thêta-delta généralisées ou focales (figure 23), de ralentissement diffus ou plus focalisé des rythmes de fond (figure 24), de



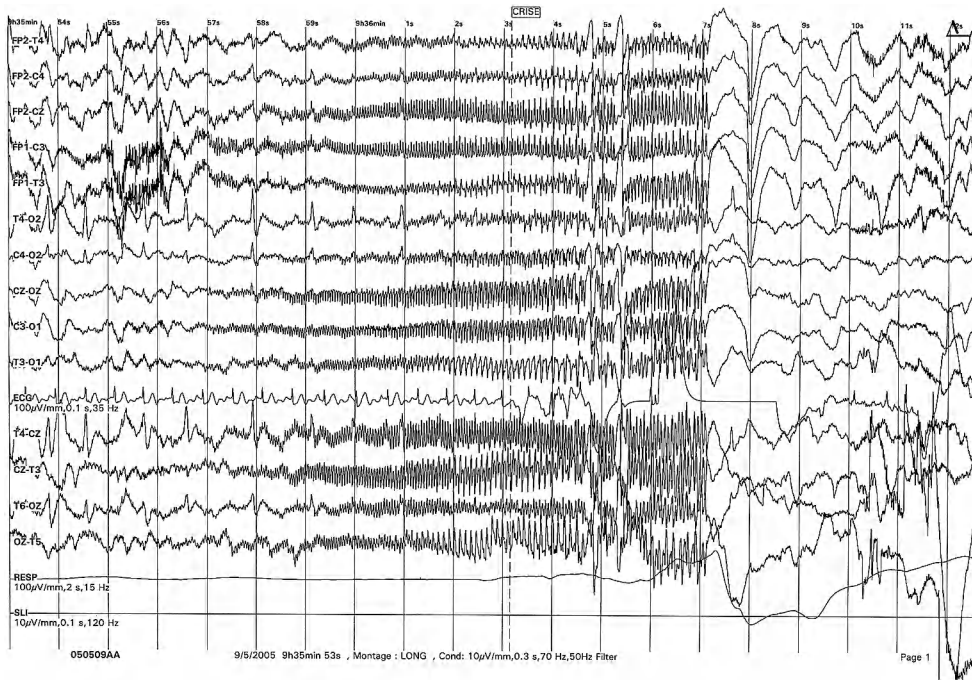


Figure 23 : Immédiatement après une crise, on enregistre de l'activité delta diffuse.

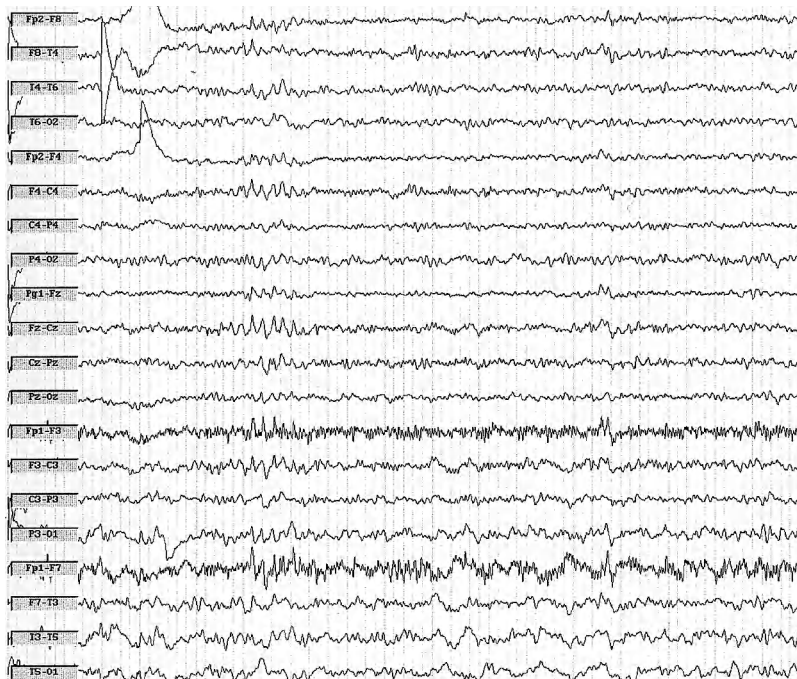


Figure 24 : En post-critique, 24 heures après une crise, on enregistre des rythmes de fond ralentis, des bouffées d'activité thêta rythmique et de l'activité delta continue sur le lobe temporal gauche. Toutes ces anomalies sont bien réactives à l'ouverture des yeux.

bouffées d'activité delta frontales rythmiques uni ou bi-latérale, et même d'activité triphasique pointue lente semblable à celle qui est vue lors des encéphalopathies hépatiques (figure 25) (Biton V, 1990 ; Ogunyemi A, 1996).

Pendant cette période post-critique, l'état de conscience est plus ou moins altéré, somnolence, confusion, stupeur, coma, et des signes neurologiques peuvent être notés : anisocorie, céphalées, migraine accompagnée de photophobie et de vomissement (Schon F et Blau JN, 1987), hémiparésie, aphasia, hallucinations visuelles, héminanopsie (Spatt J et Mamoli B, 2000), frottement du nez, état psychotique (Manchanda R *et al.*, 1993), automatismes sexuels, et même hallucination gustative (Ambrosetto G, 1986). Ces signes sont hautement localisateurs : les troubles du langage post-critiques ne sont vus que lors des crises temporales et dans 80 % des cas lorsque c'est l'hémisphère dominant qui est impliqué. Le frottement du nez survient dans 50 % des crises temporales mais uniquement dans 12 % des crises extra-temporales. Les automatismes sexuels à type de manipulation compulsive des organes génitaux ne surviennent que lors des crises temporales (Leutmezer F *et al.*, 1998). Les agressions commises pendant la période post-critique surviennent en général chez des patients males qui souffrent d'une épilepsie pharmacorésistante, à la suite des crises groupées. Elles sont récurrentes et stéréotypées d'un épisode à l'autre (Gerard ME *et al.*, 1998). La durée habituelle des états post-critique est de moins de 30 minutes mais ils peuvent persister couramment jusqu'à 48 heures. Chez les personnes âgées, l'état post-critique est plus persistant que chez les sujets jeunes (Godfrey 1982). Des états post-critiques durant jusqu'à 10 jours sont décrits à la suite de crises répétées en salve ou à la suite d'état de mal épileptique, et surtout chez des patients retardés mentaux (Biton V *et al.*, 1990)

L'origine du syndrome post-critique est encore mal connue. Altération du flot cérébral, perte de l'autorégulation régionale, réponses altérées des neurotransmetteurs, de l'adénosine et des opiacés

endogènes. L'oxyde nitrique joue également un rôle en modifiant le flux régional (Fisher RS et Schachter SC, 2000). Le diagnostic d'état post-critique est facile lorsqu'une crise a été observée. Cependant, lorsqu'un patient est trouvé stuporeux et que l'EEG montre une dysfonction lente plus ou moins bien réactive, il faut savoir penser à un état post-critique car il est probablement la cause la plus fréquente de foyer delta réactif transitoire chez un adulte. Les autres causes étant un traumatisme crânien récent, une crise de migraine ou un accident vasculaire. Lorsque les anomalies lentes sont diffuses et bien réactives, le diagnostic différentiel est celui des encéphalopathies métaboliques ou médicamenteuses.

Alors que la période post-critique a disparu, que le patient s'est réveillé, une rechute de la confusion ou de la stupeur ne peut plus être attribuée à un état post-critique. Elle peut correspondre à la reprise d'une activité épileptique sous forme d'un état de mal partiel complexe (Kanemoto K *et al.*, 2000) qui sera alors illustré par l'EEG.

## Encéphalopathie aux agents anti-épileptiques

Des états confusionnels peuvent relever d'une encéphalopathie médicamenteuse : la plus connue est l'encéphalopathie médicamenteuse au valproate, hyperammonniémique ou non, qui se traduit par une stupeur surtout chez les enfants ou chez les patients dont la fonction hépatique est perturbée. L'EEG montre une activité triphasique diffuse réactive (figure 26). L'injection de benzodiazépines est inefficace (Coulter DL, 1991). Des encéphalopathies sont également décrites avec la tiagabine (*Gabitril*), qui surviennent lorsque les doses sont augmentées trop rapidement (Fitzek *et al.*, 2001). Le topiramate (*Epitomax*) peut entraîner des épisodes confusionnels avec troubles du langage lorsqu'il est prescrit avec du valproate (Partin *et al.*, 1999). Ces encéphalopathies cèdent à l'arrêt ou à la diminution du médicament responsable.

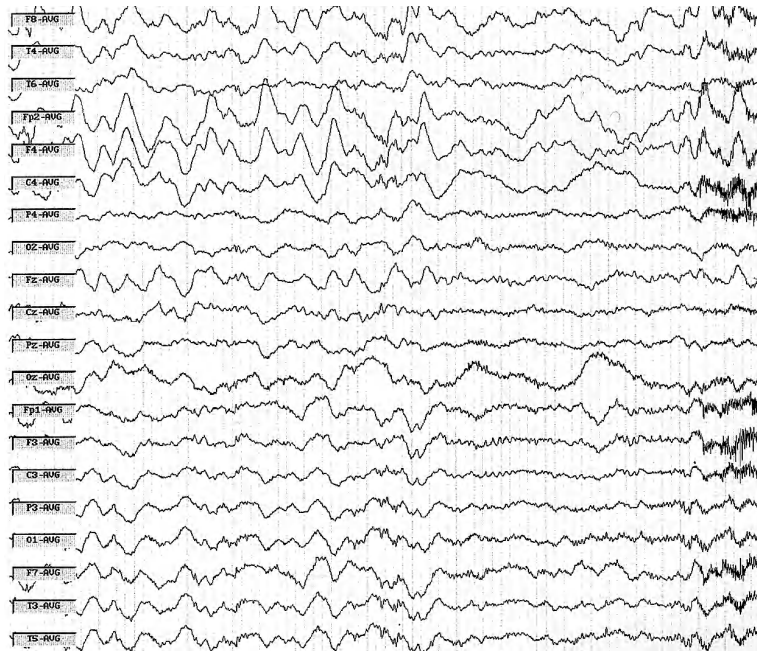


Figure 25 : L'activité lente post-critique est parfois très impressionnante.

Ce patient de 18 ans a fait des crises à répétition. Le tracé EEG montre une importante activité lente un peu rythmique diffuse mais plus marquée sur les régions fronto-centro-temporales droites. Cette anomalie est bien réactive à l'ouverture des yeux. À remarquer sa ressemblance avec une encéphalopathie métabolique (hyponatrémique par exemple).

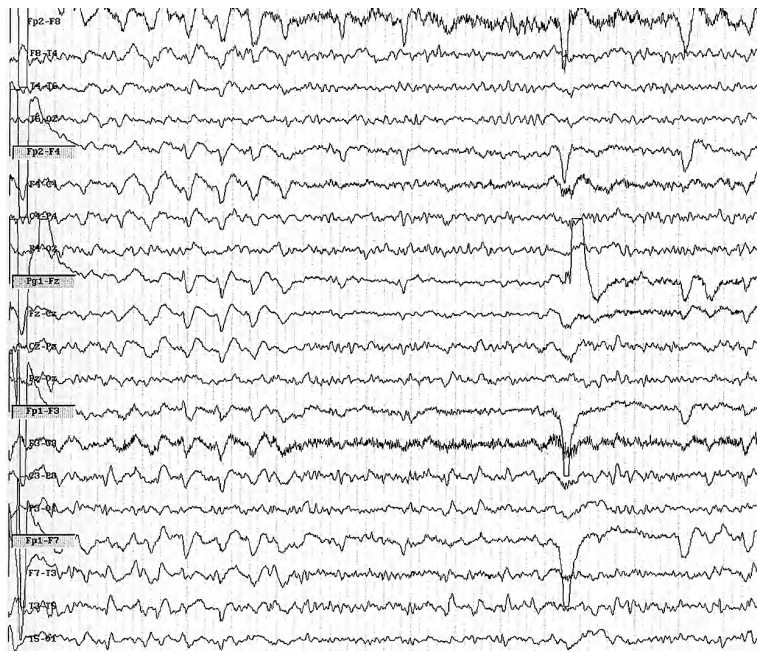


Figure 26 : Cet homme de 77 ans a fait plusieurs crises épileptiques deux mois avant l'examen consistant en clonies du côté droit et troubles du langage. Il a été traité par Dépakine. Il est réadmis pour confusion et somnolence progressives. Le tracé met en évidence de l'activité triphasique lente, généralisée, bien réactive compatible avec une encéphalopathie à la Dépakine. On note par ailleurs de l'activité lente et pointue sur les régions centro-temporales gauche et des rythmes de fond trop lents.

## Psychoses confusionnelles aiguës

Des épisodes psychotiques, définis comme des troubles psychiatriques transitoires et épisodiques, surviennent en post-critique ou lors de la disparition des crises. Les psychoses post-critiques précoces comportent des éléments affectifs dysphoriques ou paranoïdes qui succèdent typiquement à une recrudescence de crises chez des patients porteurs d'une épilepsie pharmacorésistante (Kanemoto *et al.*, 1996). Ce type de psychose est plus fréquent lorsque l'épilepsie est due à une sclérose hippocampique et encore plus si le cortex temporal est impliqué. Des psychoses post-critiques surviennent aussi à la suite d'électrochocs thérapeutiques, les manifestations transitoires sont de nature maniaque, délirante et hallucinatoire (Zwil AS et Pomerantz A, 1997). Quand les épisodes psychotiques sont secondaires à la disparition des crises (à la suite d'un traitement médical ou chirurgical), l'EEG est devenu totalement normal. L'épisode psychotique est alors comparable à une bouffée dissociative aiguë (Trimble MR, 1996). Des normalisations forcées de l'EEG par la lamotrigine (*Lamictal*) ont, par exemple, induit des troubles du comportement aigus, alors que la réduction du traitement, induisant la réapparition des pointes (mais

pas des crises) fait disparaître les troubles psychopathologiques (Clemens B, 2005).

Des psychoses aiguës réversibles sont décrites avec le vigabatrin (*Sabril*) et avec l'éthosuximide (*Zarontin*) chez les patients prédisposés. L'EEG ne doit pas mettre en évidence d'activité épileptique pour que le diagnostic de psychose soit retenu.

## Confusion sans rapport avec l'épilepsie ou son traitement

Le patient épileptique n'est pas épargné par d'autres causes de confusion : pensez aux encéphalopathies métabolique, médicamenteuse, respiratoire, carencielle, traumatique, aux encéphalites, à l'hémorragie sous-arachnoïdienne, à l'état migraineux... Dans tous les cas de confusion chez un épileptique, l'EEG fait en urgence est indispensable pour faire le diagnostic. À noter que l'IRM cérébrale peut être trompeuse. Des crises épileptiques focales répétées, convulsives ou non, provoquent des hypersignaux en T2, orientant à tort vers une atteinte encéphalitique ou vasculaire. La ponction lombaire peut également être déroutante en cas d'état de mal épileptique car les crises causent une pléiocytose et une hyperprotéinorachie !

## Bibliographie

- AMBROSETTO G. Post-ictal gustatory hallucination, sleep related microspikes and glioma of the sylvian region : report of a case. *Clin Electroencephalogr* 1986 ; 17(2) : 89-91.
- BIRABEN A, TAUSSIG D, THOMAS P, EVEN C, BIGNAL JP, SCARABIN JM, CHAUVEL P. Fear as the main feature of epileptic seizures. *J Neuro Neurosurg Psychiatr* 2001 ; 70 : 186-191.
- BITON V, GATES JR, DE PADUA SUSSMAN L. Prolonged postictal encephalopathy. *Neurology* 1990 ; 40(6) : 963-966.
- CLEMENS B. Forced normalisation precipitated by lamotrigine. *Seizure* 2005 ; 14(7) : 485-489.
- COULTER DL. Carnitine, valproate, and toxicity. *J Child Neurol* 1991 ; 6 : 7-14.
- FISHER RS, SCHACHTER SC. The postictal state : A neglected entity in the management of epilepsy. *Epilepsy Behav* 2000 ; 1(1) : 52-59.
- GERARD ME, SPITZ MC, TOWBIN JA, SHANTZ D. Subacute postictal aggression. *Neurology* 1998 ; 50(2) : 384-388.
- KANEMOTO K, KAWASAKI J, KAWAI I. Postictal psychosis : a comparison with acute interictal and chronic psychoses. *Epilepsia* 1996 ; 37 : 551-556.
- KANEMOTO K, TOMIKIMI T, KAWASAKI J. Prolonged post-ictal confusion as a manifestation of conti-

- nuous complex partial status epilepticus : a depth EEG study. *Seizure* 2000 ; 9(2) : 151-155.
- KRUMHOLZ A, SUNG GY, FISHER RS, BARRY E, BERGEY GK, GRATTAN LM. Complex partial status epilepticus accompanied by serious morbidity and mortality. *Neurology* 1995 ; 45 : 1499-1504.
- LEUTMEZER F, SERLES W, PATARAIA E, OLBRICH A *et al.* The postictal state. A clinically oriented observation of patients with epilepsy. *Wien Klin Wochenschr* 1998 ; 110(11) : 401-407.
- MANCHANDA R, MILLER H, McLACHLAN RS. Post-ictal psychosis after right temporal lobectomy. *J Neurol Neurosurg Psychiatry* 1993 ; 56(3) : 277-279.
- OGUNYEMI A. Triphasic waves during post-ictal stupor. *Can J Neurol Sci* 1996 ; 23(3) : 208-212.
- ROHR LE FLOCH J, GAUTHIER G, BEAUMANOIR A. États confusionnels d'origine épileptique : intérêt de l'EEG fait en urgence. *Rev Neurol* 1988 ; 144 : 425-436.
- SCHON F, BLAU JN. Post-epileptic headache and migraine. *J Neurol Neurosurg Psychiatry* 1987 ; 50(9) : 1148-1152.
- SHORVON S. Status epilepticus, is clinical features and treatment in children and adults. Cambridge University Press, 1994, Cambridge.
- SHORVON S, WALKER M. Status epilepticus in idiopathic generalized epilepsy. *Epilepsia* 2005 ; 46 Suppl 9 : 73-79.
- SPATT J, MAMOLI B. Ictal visual hallucinations and post-ictal hemianopsia with anosognosia. *Seizure* 2000 ; 9(7) : 502-504.
- THOMAS P, BEAUMANOIR A, GENTON P, DOLISI C, CHATEL M. De novo absence status. Report of 11 cases. *Neurology* 1992 ; 42 : 104-110.
- THOMAS P, ZIFKIN B, MIGNECO O, LEBRUN C, DARCOURT J, ANDERMANN F. Non convulsive status epilepticus of frontal origin. *Neurology* 1999 ; 52 : 1174-1183.
- THOMAS P. Manifestations confusionnelles et épilepsie. *Rev Neurol* 2002 ; 158 : 5 pt2, 4S27-4S32 ;
- TRIMBLE MR. Psychiatric disorders in epilepsy. *In* : Shorvon S, Dreifuss F, Fish Thomas D (eds). The treatment of epilepsy. Londres, Blackwell Science 1996 ; p. 337-344.

# 9

## Foyers en miroir

### Définition

Chez un patient qui souffre d'une épilepsie focale, surtout temporale, mal traitée, un foyer, en miroir, peut se déclencher sur les régions homologues controlatérales (figure 27). Le phénomène, auquel a été donné le nom de *kindling*, traduit la capacité pour une source épileptique de provoquer à distance des modifications structurelles qui augmentent les conditions épileptogènes. Les modèles animaux ont convaincu les chercheurs que des crises induites

modifient la circuiterie cérébrale, surtout celle du système limbique (Morimoto K *et al.*, 2004). Des études morphologiques montrent la réduction de la densité neuronale de l'amygdale non seulement de l'hémisphère ipsilatéral aux crises induites mais également de l'hémisphère controlatéral (von Bohlen und Halbach O *et al.*, 2004).

D'où le concept de médicaments *anti-épileptogènes*, c'est-à-dire qui préviennent les phénomènes de *kindling*, par rapport aux médicaments *anti-convulsivants* qui ne préviennent que les crises.

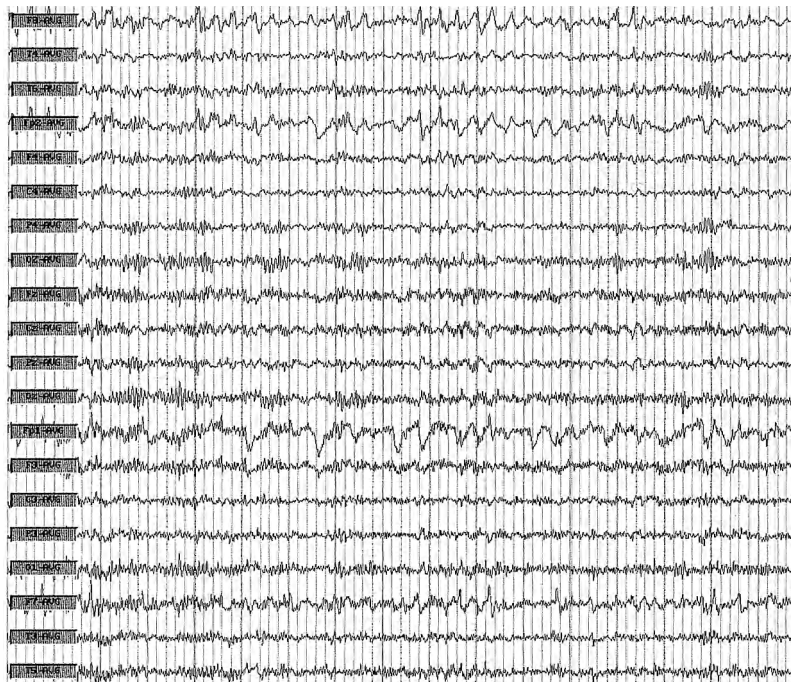

Figure 27 : Cet homme de 48 ans a été victime d'un traumatisme crânien à l'âge de 5 ans et fait des crises depuis ce temps. Il refuse le traitement. Les crises généralisées surviennent à la fréquence de 1 par mois et les crises manifestées par une suspension de la vigilance, 1 fois par jour. L'EEG montre des trains d'activité pointue rythmique sur les régions fronto-temporales droites et, de façon indépendante, sur les régions temporales antérieures gauches.

## Conséquences pratiques

---

Chez un patient qui fait peu de crises mais chez lequel un foyer temporal est très actif sur le tracé EEG, il est donc préférable de ne pas arrêter les

médicaments anti-épileptiques. Lorsqu'un foyer en miroir se développe, il est responsable de crises différentes en qualité et en nombre de celles qui existaient auparavant. Le traitement est alors plus difficile.

## Bibliographie

---

MORIMOTO K, FAHNESTOCK M, RACINE RJ. Kindling and status epilepticus models of epilepsy : rewiring brain. *Prog Neurobiol* 2004 ; 73(1) : 1-60.

VON BOHLEN UND HALBACH O, SCHUTZE K, ALBRECHT D. Amygdala-kindling induces alterations in neuronal density and in density of degenerated fibers. *Hippocampus* 2004 ; 14(3) : 311-318.

# 10

---

## Pseudo-crisis ou crises non épileptiques

---

### Définition

---

Ces crises surviennent chez des patients épileptiques et chez des patients non épileptiques. Dans le premier groupe, il existe une prépondérance féminine et une plus grande fréquence de troubles cognitifs alors que dans le second groupe, le sexe ratio est de 1 et le niveau intellectuel plus élevé que dans un groupe témoin de malades épileptiques (Kato M *et al.*, 2002). Les crises non épileptiques peuvent débuter tardivement (après 55 ans). Le début coïncide avec la survenue d'affections médicales chez eux ou chez leurs proches. Les crises, déclenchées par l'anxiété, se manifestent par des pleurs, des arrêts d'activité, des états de non-réponse, et de mouvements anormaux à type de secousses musculaires ou de tremblement (Oto M *et al.*, 2002).

### Utilité de l'électroencéphalogramme

---

L'EEG a une place importante dans le diagnostic différentiel des crises ou malaises dont la nature épileptique est douteuse. Chez 29 patients âgés de plus de 60 ans, épileptiques connus, chez lesquels les crises cliniques avaient changé de forme, l'EEG couplé à la vidéo a permis de conclure que dans 20 cas il s'agissait de crises non épileptiques, dans 5 cas, d'état de mal non convulsif correspondant aux crises antérieures et dans seulement 2 cas d'une réelle modification de la sémiologie critique. L'examen EEG couplé à la vidéo évite souvent des modifications non justifiées du traitement (Mothersill I *et al.* 2002).

### Bibliographie

---

KATO M *et al.* Study of pseudoseizures among in patients in an adult epilepsy ward. *Epilepsia* 2002 ; 43 (suppl 8) : 65.

OTO M *et al.* Late onset of non epileptic seizures (NES). *Epilepsia* 2002 ; 43 (suppl 8) : 54.

MOTHERSILL I *et al.* Elderly patients with epilepsy : tele-metric ictal recordings of « new seizure » types. *Epilepsia* 2002 ; 43 (suppl8) : 43.



# 11

## Épilepsies selon l'âge

---

L'épilepsie est très dépendante de l'âge mais les statistiques ont changé. Autrefois considéré comme prédominante chez l'enfant, on sait maintenant qu'elle est 2 à 3 fois plus fréquente chez la personne âgée (De Toledo JC, 1999). Les causes de l'épilepsie sont différentes selon les âges. Le pronostic et la morbidité dépendent justement de l'âge de début de l'épilepsie (Hauser WA, 1992).

### Épilepsies de l'adolescent

---

Les épilepsies de l'adolescent se répartissent en épilepsie généralisée primaire (74 %), épilepsie généralisée secondaire (2 %) et épilepsie partielle (24 %). Les épilepsies généralisées primaires de l'adolescent sont extrêmement fréquentes et représentent la majorité des épilepsies qui apparaissent à cet âge. Dans 88 % de ces cas, les crises sont généralisées de type *grand mal*. Le tracé EEG est souvent normal ou montre des bouffées d'activité pointe-ondes 3 c/s généralisées bilatérales et synchrones, souvent déclenchées par la SLI. Dans 12 % des cas, il s'agit d'absence de type *petit mal*. Les épilepsies généralisées secondaires sont rares à cet âge. Il s'agit d'encéphalopathies de moins bon pronostic (séquelles anoxiques, encéphalitiques, traumatiques, maladie de Lafora, syndrome de Lennox-Gastaut...). Les épilepsies partielles de l'adolescent représentent 25 % des cas. Les crises sont en général motrices, avec une généralisation secondaire dans la moitié des cas. L'EEG intercritique est normal ou montre des anomalies pointues focalisées ou parfois généralisées. Les crises partielles à séméiologie élaborée : symptômes psychiques purs, symptômes psychomoteurs ou psycho-sensoriels, se généralisent dans la moitié des cas. Les EEG sont normaux ou montrent des anomalies focales temporales uni- ou bilatérales.

La première crise débute souvent avec la première menstruation chez les filles. Les facteurs déclenchants sont : le sommeil, la privation de sommeil, le réveil brutal et la SLI. Aucune lésion focale n'est mise en évidence chez les adolescents. Ces épilepsies sont en général de très bon pronostic, surtout l'épilepsie grand mal, un peu moins l'épilepsie petit mal. Les crises à séméiologie élémentaire disparaissent facilement sous traitement. Quant aux crises à séméiologie élaborée, leur évolution est plus péjorative car elles persistent à l'âge adulte (Iemolo F *et al.*, 1981).

### Épilepsies qui débute chez le jeune adulte (18-40 ans)

---

L'épilepsie généralisée primaire (pointes ondes 3 c/s) représente moins de 20 % des formes qui débute entre 18 et 40 ans. Ce sont les crises tonico-cloniques généralisées qui sont les plus fréquentes. Les crises surviennent surtout pendant le sommeil et au réveil. Les absences et les myoclonies massives sont plus rares. Les absences alternant avec des crises tonico-cloniques représentent 15 % des crises dans ce groupe d'âge. L'EEG met en évidence des pointes ondes lentes rythmiques, diffuses, débutant dans l'une ou l'autre région frontale, parfois les deux, se terminant par des ondes lentes bifrontales ou frontales unilatérales.

La grande majorité des crises épileptiques généralisées (35 %) ne relève pas de l'épilepsie généralisée primaire. Elles se divisent en deux groupes. Dans un groupe les signes cliniques sont toujours en faveur d'un point de départ localisé avant la généralisation secondaire : adersion de la tête, cri, suspension du langage, palilalie. Le sommeil ne favorise pas ces crises qui sont en général difficiles à traiter. L'EEG met en évidence des crises à point de départ frontal,

plus rarement occipital. Dans l'autre groupe, les crises sont toujours déclenchées par la privation de sommeil. Que ce soit par leurs manifestations cliniques ou leur expression sur l'EEG, elles sont d'emblée généralisées, sans anomalie focale.

Quant aux crises partielles, elles comptent pour 30 % des crises. Elles ont la particularité de ne pas se généraliser. Ce sont des crises hémicorporelles, olfactives, visuelles ou somato-sensitives.

Dans ce groupe d'âge, le traumatisme cérébral, les tumeurs gliales et l'éthylisme chronique sont les principales causes d'épilepsie mais dans 61 % des cas, aucune cause n'est retenue (Courjon J et Fournier MH, 1981).

## Crises entre 40 et 60 ans

Les épilepsies généralisées primaires sont rares (4,4 %). Les épilepsies généralisées secondaires non spécifiques concernent 24,4 % des cas (encéphalopathies vasculaires, métaboliques ou toxiques). Les épilepsies partielles sont les plus nombreuses (40,7 %) et les crises élémentaires sont 4 fois plus fréquentes que les crises élaborées. Ces crises partielles se généralisent facilement. Elles correspondent à une tumeur (11,9 %), un traumatisme (7,8 %), ou sont le plus souvent d'origine indéterminée (Vespignani H *et al.*, 1981). Une modification de la séméiologie des crises est plus fréquemment secondaire à une origine tumorale.

## Épilepsies débutant après 60 ans

L'incidence de l'épilepsie est 2 à 3 fois plus grande dans ce groupe d'âge que chez les enfants (De Toledo JC, 1999). À cet âge, la réalité des crises est difficile à affirmer, en raison de plaintes multiples qui rendent l'histoire confuse, mais elles constituent la troisième cause de consultation en neurologie. Le diagnostic différentiel s'impose avec une syncope d'une autre nature que comitiale. Les crises d'expression partielle sont les plus fréquentes. L'état post-ictal est prolongé à plus de 24 heures dans 14 % des cas (Godfrey JW *et al.*, 1982). La paralysie post-critique est fréquente orientant à tort vers un accident vasculaire (Norris JW et Hachinski VC, 1982). Les blessures lors des crises sont plus importantes. Un état de mal absence à expression confusionnelle peut survenir de façon inaugurale (presque toujours chez la femme). Le début d'une épilepsie primaire est très rare à cet âge (Vercelletto P et Gastaut JL, 1981).

Les crises d'épilepsies ont de multiples origines : cause vasculaire dans 10-44 % des cas selon les séries ; tumeur cérébrale dans 3-12 % des cas ; un antécédent traumatique (3,3 %), éthylique ou une démence (11,5 %). Mais dans 16-50 % des cas, l'étiologie reste inconnue (Vercelletto P et Gastaut JL, 1981 ; Roberts MA *et al.*, 1982).

## Bibliographie

- COURJON J, FOURNIER MH. L'épilepsie débutant entre 18 et 39 ans. *Rev EEG Neurophysiol* 1981 ; 11(3-4) : 509-513.
- DE TOLEDO JC. Changing presentation of seizures with aging : clinical and etiological factors. *Gerontology* 1999 ; 45(6) : 329-335.
- GODFREY JW, ROBERTS MA, CAIRD FI. Epileptic seizures in the elderly ; II Diagnostic problems. *Age Ageing* 1982 ; 11(1) : 29-34.
- IEMOLO F, FARNARIER G, SERBANESCU T, MENENDEZ P. Étude longitudinale des épilepsies survenant dans l'adolescence. *Rev EEG Neurophysiol* 1981 ; 11 : 502-508.
- HAUSER WA. Seizure disorders : the change with age. *Epilepsia* 1992 ; 33 (suppl 4) : S11.
- NORRIS JW, HACHINSKI VC. Misdiagnosis of stroke. *Lancet* 1982 ; 1(8267) : 328-331.
- ROBERTS MA, GODFREY JW, CAIRD FI. Epileptic seizures in the elderly : I Aetiology and type of seizure. *Age Ageing* 1982 ; 11(1) : 24-28.
- VERCELLETTO P, GASTAUT JL. Les épilepsies débutant après soixante ans. *Rev EEG Neurophysiol* 1981 ; 11 : 537-544.
- VESPIGNANI H, LEGRAS B, WEBER M, MICHELETTI G *et al.* Fréquence et évolution séméiologique des crises épileptiques apparues entre 40 et 65 ans. *Rev EEG Neurophysiol* 1981 ; 11 : 524-530.

# 12

---

## Quand arrêter un traitement anti-épileptique ?

Au bout de 2 ans sans crise il est légitime de songer à arrêter le traitement anti-épileptique. Les bonnes pratiques suggèrent d'effectuer un EEG avant de procéder au sevrage. Que voit-on et quand peut-on arrêter le traitement sans risque de rechute ? Il existe une vaste littérature concernant l'arrêt du traitement chez des sujets épileptiques libres de crises mais aucun procédé standard ni facteur positif ou négatif déterminant le pronostic de rechute n'a été établi.

---

### Que dit la littérature ?

Des études prospectives utilisant des groupes contrôles trouvent comme facteurs prédictifs : un âge de plus de 16 ans, la durée de la maladie active et celle de la rémission, la persistance de crises malgré le traitement, des crises tonico-cloniques généralisées ou secondairement généralisées, des crises myocloniques, les troubles psychiques et le nombre de médicaments antiépileptiques utilisés avant le début du sevrage (MRC, 1993 ; Specchio LM *et al.*, 2002). L'étude de Callaghan montre, chez 92 patients, que les épilepsies comportant des crises partielles complexes secondairement généralisées ont le plus grand risque de récurrence après sevrage, tandis que le risque est plus faible en cas de crises d'emblée généralisées et encore plus faible lorsqu'il s'agit de crises partielles simples ou complexes sans généralisation (Callaghan N *et al.*, 1988). Toutefois, lorsqu'il s'agit d'attribuer le risque à un type particulier de crises, les résultats des études ne sont pas unanimes.

---

### Mécanismes d'arrêt des crises

On ne connaît pas les mécanismes qui permettent de se dispenser d'un traitement jusqu'alors nécessaire car on ne connaît pas l'évolution naturelle

d'une épilepsie quand elle n'est pas traitée. On peut attribuer l'arrêt des crises à une disparition du processus épileptique, par exemple lorsqu'il est lié à l'âge (comme les épilepsies bénignes à pointes rolandiques ou les épilepsies-absences), ou à une augmentation du seuil épileptogène avec l'âge comme le pensent de nombreux épileptologues.

---

### Risque de récurrence

La décision de sevrer du traitement correspond donc à un risque statistique. On accepte actuellement que 70 à 80 % des personnes qui débutent une épilepsie obtiendront un jour une rémission totale, tandis que 20 à 30 % continueront à faire des crises avec ou sans traitement (Sander JW, 1993). Le risque de récurrence après l'arrêt du traitement est de 10 % à 70 % selon les études. D'après une méta-analyse de la littérature le risque est de 25 % à un an et de 29 % à deux ans (Berg AT et Shinnar S, 1994).

---

### Rôle de l'électroencéphalogramme dans la prise de décision

Les résultats de l'EEG semblent peu utiles comme facteur prédictif chez l'adulte (Berg AT et Shinnar S, 1994) quoique, d'après le Medical Research Council, un EEG anormal constitue un facteur de risque aggravant (MRC 1993). L'absence d'anomalie épileptique sur l'EEG semblerait pourtant un facteur de bon pronostic. Mais l'EEG standard qui ne dure que 30 minutes peut passer à côté d'anomalies épileptiques. De plus, un EEG normal en laboratoire ne présume pas de figures épileptiques déclenchées par le sommeil, la privation de

sommeil ou l'alcool. D'autre part, certains grapho-éléments épileptiques subsisteront toujours sur les tracés en dehors de toute récurrence de crises. C'est le cas des épilepsies héréditaires comme l'épilepsie myoclonique juvénile et l'épilepsie idiopathique à pointes ondes 3 c/s. Sur les tracés EEG étudiés dans le but de sevrer des antiépileptiques un patient adulte qui ne fait plus de crise, il est donc possible d'observer des bouffées de pointes ondes 3 c/s déclenchées par l'hyperpnée et la SLI, des

bouffées de polypointes ondes déclenchées par la SLI et des bouffées hypersynchrones thêta favorisées par l'hyperpnée (figure 28). Ces anomalies, qui témoignent d'une comitialité ancienne, ne contre-indiquent pas l'arrêt du traitement. Lorsqu'il existe des foyers pointus, des rythmes de fond haut-voltés et pointus, une réponse très vive à la SLI, il convient de temporiser le sevrage, même s'il n'existe pas de corrélation prouvée entre ces résultats et le risque de récurrence des crises.

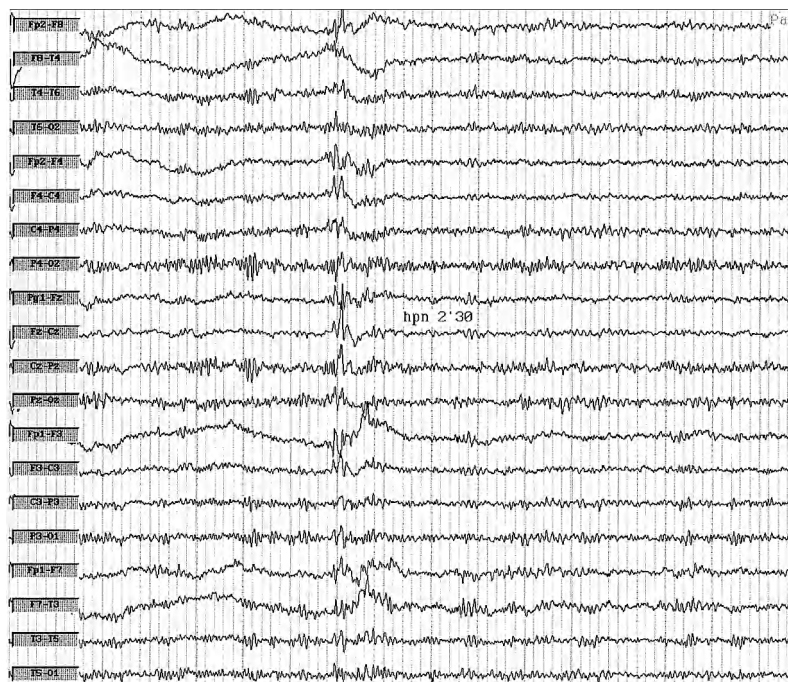


Figure 28 : Cette jeune femme de 23 ans n'a fait que deux pertes de connaissance, avec peut-être des convulsions, deux ans avant l'examen. On veut arrêter les antiépileptiques. L'EEG montre des bouffées d'activité thêta pointue synchrone sur les deux hémisphères surtout pendant l'hyperpnée. Au repos les bouffées hypersynchrones sont plus subtiles et plus brèves, consistant en rythmes rapides groupés.

## Bibliographie

- BERG AT, SHINNAR S. Relapse following discontinuation of antiepileptic drugs : a meta-analysis. *Neurology* 1994 ; 44 : 601-608.
- CALLAGHAN N, GARRETT A, GOGGIN T. Withdrawal of anticonvulsant drugs in patients free of seizures for two years. A prospective study. *N Engl J Med* 1988 ; 318(15) : 942-946.
- MEDICAL RESEARCH COUNCIL ANTIÉPILEPTIC DRUG WITHDRAWAL STUDY GROUP. Prognostic index for

- recurrence of seizures after remission of epilepsy. *BMJ* 1993 ; 306(6889) : 1374-1378.
- SANDER JW. Some aspects of prognosis in the epilepsies : a review. *Epilepsia* 1993 ; 34(6) : 1007-1016.
- SPECCHIO LM, TRAMACERE L, LA NEVE, BEGHI E. Discontinuing antiepileptic drugs in patients who are seizure free on monotherapy. *J Neurol Neurosurg Psychiatry* 2002 ; 72 : 22-25.

# 13

## Épilepsie et sommeil

---

Le sommeil modifie le seuil épileptique et, réciproquement, l'épilepsie modifie le sommeil. La caractérisation d'une maladie épileptique est rendue plus facile lorsque son comportement pendant les différents stades du sommeil est connu. Il est donc fréquent de conseiller un enregistrement EEG de sommeil à un patient épileptique.

### Enregistrement du sommeil

---

Le sommeil peut être obtenu en laboratoire lors d'un EEG standard par une sieste spontanée, surtout chez l'enfant. Chez l'adulte, la prise d'amitriptyline orale 30 minutes avant l'examen (Munari C *et al.*, 1977) ou la privation de sommeil la nuit précédant l'examen, sont plus efficaces. L'enregistrement holter de 24 heures montre l'ensemble du sommeil de nuit et les siestes de jour. Ces enregistrements sont donc très utiles pour montrer une dysfonction épileptique qui n'existe pas pendant la veille et ils permettent de préciser la sensibilité au sommeil d'une épilepsie déjà connue.

### Effet du cycle nyctéméral sur les décharges épileptiques

---

Epilepsie, cycle nyctéméral et sommeil manifestent des interactions réciproques importantes. Les crises épileptiques d'origine temporale sont plus fréquentes entre 15 heures et 19 heures tandis que les crises épileptiques d'origine extra-temporales le sont davantage entre 19 heures et 23 heures (Janz D, 1974). Les crises nocturnes d'origine extra-temporale sont plus fréquentes (41 %) que les crises nocturnes d'origine temporale (19 %) (Pavlova MK *et al.*, 2004).

Les épilepsies généralisées et surtout les épilepsies myocloniques juvéniles et les épilepsies avec crises grand mal au réveil sont favorisées par le sommeil, l'endormissement, la somnolence et la privation de sommeil. Les crises focales sont augmentées par le sommeil lent profond. Les épilepsies frontales sont sensibles au sommeil et au réveil. Les épilepsies partielles idiopathiques sont en général favorisées par le sommeil. Les épilepsies partielles symptomatiques sont plutôt sensibles à la privation de sommeil. Sur les tracés EEG, les anomalies inter-critiques augmentent pendant la somnolence et le sommeil lent. Le sommeil paradoxal fait disparaître ou réduit considérablement les bouffées épileptiques généralisées mais augmente les décharges épileptiques focales et les rend plus précises (Sato S *et al.*, 1973 ; Perais-Adados R, 2004).

### Effet de l'épilepsie sur le sommeil

---

Le sommeil peut être perturbé par l'épilepsie, surtout par l'épilepsie temporale, ce qui provoque une somnolence diurne et une difficulté à contrôler cette épilepsie. La fragmentation du sommeil, les changements de stades, le temps de veille intra-sommeil sont augmentés et la quantité de sommeil paradoxal est souvent réduite. Ces perturbations sont surtout nettes au début de la maladie (Touchon J *et al.*, 1991). Elles ne semblent pas toujours en rapport avec la présence de crises épileptiques ni de bouffées épileptiques (Sammartano M et Sherwin A, 2000). Certaines parasomnies peuvent être d'origine épileptique : éveils confus, cauchemars et somnambulisme (Silvestri R et Bromfield E, 2004). Des crises hyperkinétiques nocturnes d'origine épileptique temporale ont même été décrites (Nobili L *et al.*, 2004). Les enregistrements de nuit associés à des images vidéo

permettent de faire des diagnostics précis et d'améliorer le traitement anti-épileptique. L'épilepsie ne provoque pas directement de syndrome d'apnées du sommeil et l'association entre les deux maladies n'est pas très fréquente. Toutefois, un patient adulte ronfleur, qui a pris du poids, peut faire des apnées pendant le sommeil, d'autant plus volontiers que l'épilepsie est traitée par des benzodiazépines ou des barbituriques qui réduisent le tonus musculaire oro-pharyngé. Ces apnées fragmentent le sommeil, induisent une privation de sommeil profond et peuvent donc aggraver l'épilepsie. Le traitement du syndrome d'apnées du sommeil permet de mieux contrôler l'épilepsie.

## Effet des médicaments anti-épileptiques sur le sommeil

La plupart des médicaments anti-épileptiques améliorent la qualité du sommeil (Touchon J *et al.*, 1991). Est-ce parce qu'ils font disparaître l'activité épileptique ou par une action directe sur le sommeil ? Plusieurs auteurs ont remarqué que la qualité des cycles du sommeil de jeunes patients épileptiques traités était bien meilleure que celle de sujets normaux du même âge (Carskadon MA

et Dement WC, 1987). Les médicaments anti-épileptiques réduisent la quantité de veille intrasommeil et augmentent la quantité de sommeil paradoxal (Baldy-Moulinier M, 1982). Mais ils ne modifient pas la susceptibilité d'une épilepsie au rythme circadien, c'est-à-dire que les crises nocturnes restent nocturnes après le traitement.

La carbamazépine (*Tégréto*) améliore la qualité du sommeil, surtout chez ceux qui ne font plus de crises. L'acide valproïque (*Dépakine*) a peu d'effet sur l'architecture du sommeil ou augmente un peu les stades profonds du sommeil. La phénytoïne (*Dihydane*) raccourcit la latence d'endormissement et réduit les stades 1 et 2, parfois le sommeil paradoxal et n'a pas d'effet sur les stades profonds. Les barbituriques augmentent le temps de sommeil total et l'abondance des fuseaux du sommeil et diminuent le pourcentage de sommeil paradoxal. Le clonazepam (*Rivotril*) diminue l'efficacité du sommeil, diminue les stades 1, 3 et 4 et augmente le stade 2 et la quantité de fuseaux du sommeil. La latence du sommeil paradoxal est allongée. Les éveils intrasommeil sont réduits. La gabapentine (*Neurontin*) augmente les pourcentages du sommeil profond et du sommeil paradoxal. La lamotrigine (*Lamictal*) stabilise le tracé et augmente la quantité de sommeil paradoxal (Placidi F *et al.*, 2000 ; Sammaritano M et Sherwin A, 2000).

## Bibliographie

- BALDY-MOULINIER M. Temporal lobe epilepsy and sleep organisation. *In* : Serman MB, Shouse MN, Pas-souant P, eds. Sleep and epilepsy. New York : Academic Press, 1982 : 347-360.
- CARSKADON MA, DEMENT WC. Sleepiness in the normal adolescent. *In* : Guilleminault C, ed. Sleep and its disorders in children. New York : Raven Press, 1987 : 53-66.
- JANZ D. Epilepsy and the sleep waking cycle. *In* : Vincken PJ, Bruyn GW, eds. Handbook of clinical neurology. The epilepsies. Vol 15. Amsterdam: Elsevier 1974 : 457-490.
- NOBILI L, COSSU M, MAI R, TASSI L *et al.* Sleep-related hyperkinetic seizures of temporal lobe origin. *Neurology* 2004 ; 32(3) : 482-485.
- PAVLOVA MK, SHEA SA, BROMFIELD EB. *Epilepsy Behave* 2004 ; 5(1) : 44-49.
- PERAITA-ADRADOS R. Epilepsy and sleep-wake cycle. *Rev Neurol* 2004 ; 38(2) : 173-175.
- PLACIDI F, DIOMEDI M, SCALISE AN MARCIANI MG *et al.* Effect of anticonvulsants on nocturnal sleep in epilepsy. *Neurology* 2000 ; 54(Supp 1) : S25-S32.
- SAMMARITANO M, SHERWIN A. Effect of anticonvulsants on sleep. *Neurology* 2000 ; 54(Supp 1) : S16-S24.

- SATO S, DREIFUSS FE, PENRY JK. The effect of sleep on spike-wave discharges in absence seizures. *Neurology* 1973 ; 23(12) : 1335-1345.
- SILVESTRI R, BROMFIELD E. Recurrent nightmares and disorders of arousal in temporal lobe epilepsy. *Brain Res Bull* 2004 ; 63(5) : 369-376.
- TOUCHON J, BALDY-MOULINIER M, BILLIARD M *et al.* Sleep organization and epilepsy. *Epilepsy Res* 1991 (suppl 2) : 73-81.

# 14

---

## Introduction

Les complications neurologiques des maladies systémiques constituent certainement la principale indication d'un EEG en milieu hospitalier. Qu'un patient devienne confus, somnolent, halluciné ou que des signes focaux apparaissent, le bon d'examen d'EEG contient invariablement la même demande : « Éliminer de l'activité épileptique ». En fait, les tracés montrent plus fréquemment une dysfonction lente diffuse qui correspond à une encéphalopathie métabolique ou médicamenteuse fréquente chez ces patients qui souffrent de défaillances viscérales multiples et de traitements médicamenteux lourds. Ralentissement des rythmes de fond, bouffées lentes, FIRDA, ondes triphasiques pointues, tous ces motifs lorsqu'ils sont bien réactifs, orientent vers une encéphalopathie.

Des anomalies focales lentes ou pointues, uniques ou multiples, correspondent en général à une complication vasculaire, démyélinisante ou infectieuse de la maladie sous-jacente. Elles peuvent se superposer aux anomalies diffuses. L'EEG met parfois en évidence des anomalies qui ne sont pas cliniquement apparentes.

Un état de mal convulsivant existe dans un faible nombre de cas, souvent chez des personnes âgées. À noter que des ondes triphasiques pointues conti-

nues se voient aussi bien lors des encéphalopathies métaboliques que lors d'un état de mal épileptique non convulsivant déclenché par un désordre métabolique. Une administration intra-veineuse de diazépam (*Valium*) ou de clonazépam (*Rivotril*) pendant l'enregistrement permettra de faire la distinction ; les ondes triphasiques pointues ne disparaissent que si elles sont d'origine épileptique.

Une somnolence pathologique est fréquente. Le patient est stuporeux, somnolent ou dort, l'EEG réagit à cette modification de la vigilance par un ralentissement diffus, mais aucun grapho-élément typique du sommeil n'est enregistré.

L'étude du sommeil est souvent intéressante chez ces patients fatigués et dépressifs. Le sommeil est fragmenté par des micro-éveils qui correspondent à un effet médicamenteux, aux conséquences de la douleur, de la toux, du prurit, à des mouvements périodiques des membres inférieurs ou à des apnées du sommeil. Les stades profonds et le sommeil paradoxal sont en général réduits.

Mêmes si les anomalies électriques vues sur l'EEG ne sont jamais spécifiques, elles permettent de suivre l'évolution de la maladie et l'efficacité du traitement.



---

## Complications cérébrales des vascularites

---

### Lupus érythémateux disséminé

---

Le lupus est caractérisé par la production de nombreux auto-anticorps dirigés notamment contre divers constituants nucléaires, en particulier le DNA natif. Le lupus peut léser tous les organes. Les anomalies neurologiques sont dues au lupus lui-même ou à ses complications, HTA, thrombopénie et insuffisance rénale. Le lupus est responsable de lésions cérébrales par des mécanismes inflammatoires vasculaires ou par des phénomènes thrombotiques liés à la présence d'antiphospholipides. Les principales manifestations neurologiques centrales sont des déficits sensitivo-moteurs focaux, une encéphalopathie diffuse, des crises d'épilepsie et une atteinte des nerfs crâniens. Des troubles psychiatriques itératifs isolés sans spécificité constituent une difficulté diagnostique, surtout lorsque l'EEG est normal (Simonin C *et al.*, 2004). L'EEG peut, en effet, être normal en dehors des épisodes aigus. Mais il est pratiquement toujours (90,8 % des cas) anormal chez les patients qui souffrent de neurolupus, même en dehors des épisodes aigus : rythmes de fond pointus, dysfonctions lentes et pointues en foyer (figure 29) ou en bouffées généralisées, bouffées de pointes ondes, crises épileptiques et asymétrie des rythmes de fond (Matsukawa Y *et al.*, 1993 ; Colamussi P *et al.*, 1995). Les céphalées symptomatiques d'une lésion s'accompagnent de bouffées pointues sur l'EEG tandis que les céphalées idiopathiques sont plutôt associées à des modifications des rythmes de fond (Gora M *et al.*, 2003). Un état de mal épileptique non convulsivant peut mimer une atteinte psychiatrique, secondaire à la maladie ou aux corticoïdes. L'EEG tranchera en mettant en évidence l'origine épileptique des troubles (Fernandez-Torre JL *et al.*, 2003). Les encéphalopathies métaboliques sont

fréquentes, surtout d'origine rénale. Les encéphalopathies médicamenteuses, secondaires aux perfusions d'immunosuppresseurs sont également possibles (figure 30).

### Périartérite noueuse

---

Il s'agit d'une vascularite nécrosante des vaisseaux de moyen et de petit calibre, à l'exclusion des artérioles, des capillaires et des veinules. L'atteinte du système nerveux périphérique prédomine mais le système nerveux central est impliqué dans 10 à 50 % des cas. Céphalées, encéphalopathie, manifestations neuro-psychiatriques, accidents vasculaires, cécité corticale, démence vasculaire sont dus à des lésions des vaisseaux cérébraux identiques à celles trouvées dans d'autres régions de l'organisme (nécrose fibrinoïde de la média et infiltration pariétale et périvasculaire par des neutrophiles et des éosinophiles et parfois thrombose intraluminaire). Des hématomes intra-cérébraux sont possibles chez ces patients qui ne sont pas toujours hypertendus. Les manifestations cliniques correspondent aussi à des encéphalopathies diverses, notamment rénales ou hypertensives.

L'EEG montre des dysfonctions lentes et irritatives en foyers multiples ou des signes d'encéphalopathie métabolique.

### Arthrite rhumatoïde

---

Lors de la polyarthrite rhumatoïde les troubles neurologiques sont dus à une vascularite des artères leptoméningées et cérébrales de petit et de moyen calibre, ils sont très voisins de ceux de la périartérite noueuse : encéphalopathie comportant un syndrome confusionnel et démentiel, crises comitiales, cécité corticale. Des lésions d'angiopa-

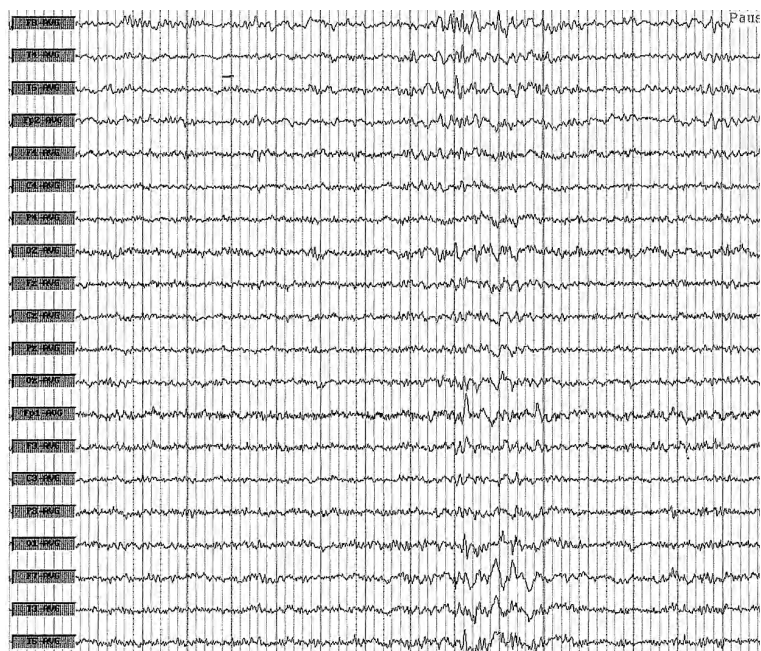


Figure 29 : Cette femme de 42 ans est traitée pour un neurolupus depuis 4 ans. Elle ferait des crises épileptiques. L'EEG montre des bouffées d'activité triphasiques pointues survenant de façon indépendante sur les deux lobes temporaux, qui diffusent un peu vers les régions fronto-centrales. L'anomalie se généralise lors de l'hyperpnée. Il s'agit de dysfonctions épiléptogènes bi-temporales indépendantes.

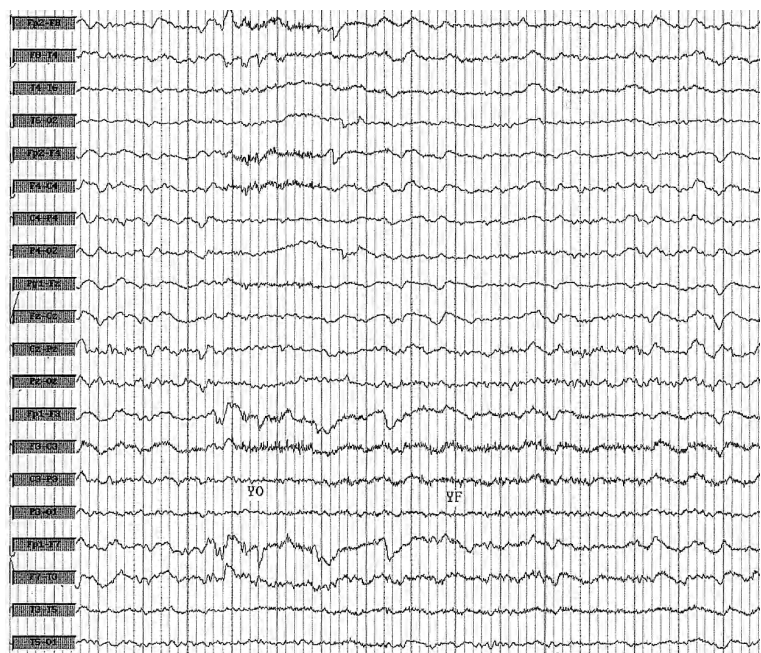

Figure 30 : Cette femme de 52 ans est traitée pour un neurolupus par de l'*Endoxan* en perfusion. Elle est somnolente et confuse. Le tracé montre de l'activité delta 1-2 c/s monomorphe, généralisée, plus marquée sur les régions antérieures, des rythmes de fond trop lents, à 5-6 c/s et asymétriques, sont moins haut-voltés à droite qu'à gauche mais bien réactifs. Il peut s'agir d'une encéphalopathie métabolique ou médicamenteuse, l'asymétrie étant secondaire à des lésions de neurolupus.

thie amyloïde ont été décrites surtout dans les régions postérieures du cerveau où de petits infarctus sont observés.

Lorsque l'arthrite rhumatoïde est juvénile, la progression de la maladie est plus rapide, l'EEG montre une aggravation progressive : rythmes de fond de plus en plus lents, désorganisation, asymétries et bouffées de pointes ondes. L'EEG s'améliore pendant les périodes de rémission (Sillanpaa M *et al.*, 1978).

## Syndrome de Gougerot-Sjögren

Il s'agit d'une maladie auto-immune caractérisée par une xérophtalmie et une xérostomie résultant de la destruction du parenchyme des glandes salivaires et lacrymales par un infiltrat inflammatoire lymphocytaire. Il est dit *primitif* s'il est isolé ou *secondaire* s'il est associé à une autre maladie auto-immune (polyarthrite rhumatoïde, lupus érythémateux disséminé, hépatopathies, dysthyroïdies auto-immunes...). Les complications neurologiques, périphériques et centrales sont variées. Les manifestations neurologiques centrales sont trouvées dans 25 % des cas. Elles ne sont pas spécifiques, leur mode d'installation est brutal ou sub-aigu orientant vers un processus vasculaire, rémittent, évoquant alors une sclérose en plaques, ou bien chronique suggérant une maladie dégénérative. Les déficits sont sensitivomoteurs focaux résultant d'une atteinte hémisphérique, médullaire ou du tronc cérébral, une atteinte des nerfs crâniens, un syndrome parkinsonien, des manifestations psychiatriques, une détérioration intellectuelle et une méningo-encéphalite aseptique parfois récidivante.

L'EEG n'est malheureusement pas spécifique mais il est anormal dans 48 % des cas, alors que les signes neurologiques sont absents ou subtils (Hietaharju A *et al.*, 1990). Un cas d'épilepsie partielle continue rebelle au traitement a été décrit associée à un accident vasculaire de l'artère sylvienne, l'EEG montrait de l'activité thêta bilatérale non spécifique (Bansal SK *et al.*, 1987).

## Maladie de Behçet

Les complications neurologiques centrales de la maladie de Behçet ne sont pas rares, présentes dans 28 % à 38,7 % des cas selon les séries. Les différents syndromes comportent le syndrome cérébral organique qui évoque une encéphalopathie diffuse, le syndrome pseudo-bulbaire et le syndrome psychiatrique. Dans le premier cas, il existe de la confusion, de l'agitation, des troubles de la mémoire, des hallucinations auditives et visuelles ainsi que des modifications de la vigilance, des céphalées, de la fièvre, des signes méningés et des signes neurologiques. Dans le deuxième groupe, les signes et symptômes neuropsychiatriques surviennent progressivement ou par à-coups chez des malades atteints de déficits neurologiques récidivants. Le syndrome psychiatrique a été rapproché de la paralysie cérébrale. Le malade perd sa flexibilité intellectuelle. Il est volontiers perplexe et souvent atteint d'un délire de persécution, plus rarement d'hallucinations.

L'EEG peut être normal ou montrer une désynchronisation, une surcharge lente non spécifique ou un rythme alpha diffus aréactif (*coma alpha*) qui signe une atteinte du tronc cérébral. Des anomalies delta ou des motifs épileptiformes (figure 31) n'apparaissent que dans les observations de patients sévèrement atteints. L'épilepsie est relativement rare, environ 2 % des cas (Aykutlu E *et al.*, 2002). La maladie de Behçet se manifeste également par des thrombophlébites cérébrales qui sont responsables de modifications lentes focales ou diffuses de l'EEG. De l'activité périodique, semblable à celle de l'encéphalite herpétique a été décrite dans un cas de méningo-encéphalite (Beneto Pascual A *et al.*, 1981), des PLEDS ont aussi été décrits chez des hommes jeunes souffrant d'un neuro-Behçet responsable de somnolence et de déficit moteur focal (Pourmand R *et al.*, 1984 ; Kihara M *et al.*, 1996). L'examen du LRC, l'IRM et la scintigraphie cérébrale SPECT font alors la distinction entre les lésions ischémiques de la maladie de Behçet et les lésions inflammatoires de l'encéphalite herpétique.

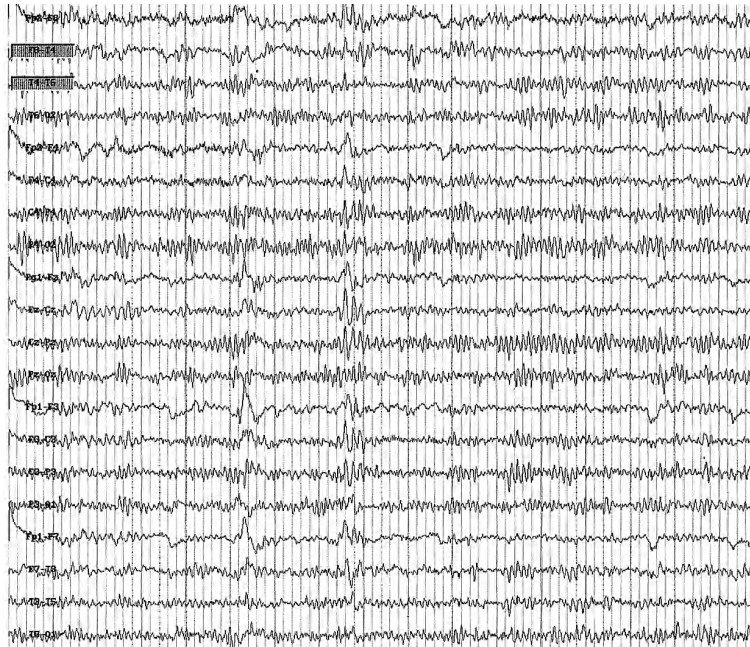

Figure 31 : Ce patient de 23 ans souffre d'une maladie de Behçet sévère. Il fait des crises. L'EEG montre des bouffées d'activité thêta pointue, 5-6 c/s, généralisées et des rythmes de fond à 7c/s, trop lents pour l'âge.

## Artérite temporale ou maladie de Horton

C'est une artérite inflammatoire subaiguë à cellules géantes qui implique essentiellement les branches de la carotide externe mais qui peut affecter tous les troncs artériels. Cette artérite survient habituellement chez des personnes âgées de plus de 50 ans et elle est souvent associée à une pseudopolyarthrite rhizomélique. Des infarctus cérébraux surviennent dans 1,14 à 30 % des cas. La responsabilité de la maladie est toujours difficile à affirmer du fait de la forte incidence de l'athérosclérose dans cette tranche d'âge. Des troubles des fonctions intellectuelles s'installent par à coups ou brutalement et ne sont pas caractéristiques : troubles mnésiques, état dépressif, détérioration intellectuelle. Une confusion et une altération de la conscience peuvent aussi se voir.

L'EEG met en évidence une dysfonction lente diffuse de type encéphalopathique avec ou sans focalisation, qui disparaît avec le traitement par

stéroïde (Nightingale S *et al.*, 1982). L'atteinte diffuse des artères cérébrales peut aboutir, rarement, à un coma. L'EEG montre alors des ondes triphasiques généralisées qui disparaissent avec le traitement (Tomer Y *et al.*, 1992). Des crises d'épilepsie ont été décrites (Vogl G *et al.*, 1986).

## Granulomatose de Wegener

Il s'agit d'une granulomatose de l'appareil respiratoire associée à une vascularite nécrosante des vaisseaux de petit et de moyen calibre. Une glomérulonéphrite nécrosante est fréquente. Le système nerveux central est impliqué dans 25 % des cas : infarctus multiples, lésions d'encéphalopathie hypertensive, granulomatose vasculaire cérébrale disséminée, souvent associés à des granulomes invasifs par contiguïté. Les anomalies notées sur l'EEG ne sont pas spécifiques, elles reflètent les zones d'infarctus et les atteintes encéphalopathiques. Des crises épileptiques sont possibles, elles disparaissent avec le traitement (Taylor CT *et al.*, 1999).

## Syndrome de Susac ou micro-angiopathie rétinocochléocérébrale

Décrit pour la première fois en 1979, ce syndrome dû à une microangiopathie est de plus en plus diagnostiqué. Il affecte surtout les femmes jeunes. Son origine est inconnue. Il comporte une atteinte des artères rétiniennes, de la cochlée et une encéphalopathie. La présentation clinique, qui peut ressembler à celle d'autres vascularites du système nerveux central ou à la sclérose en plaques, est fondée sur cette triade et devrait être reconnue rapidement car un traitement immunosuppresseur précoce minimise les séquelles (Saw VP *et al.*, 2000). Le diagnostic est souvent posé par les otolaryngologistes ou par les ophtalmologistes devant des déficits vestibulaires, auditifs ou visuels intermittents. Le bilan biologique est normal. L'IRM cérébrale montre des lésions de la substance blanche multifo-

cales comme dans la sclérose en plaques, l'angiopathie à la fluorescéine montre des atteintes des petites artères de la rétine. L'EEG met en évidence des anomalies lentes diffuses ou plus focales compatibles avec une encéphalopathie. Des crises sont décrites (Szilasiova J et Klimova E, 2004).

## Purpura d'Henoch-Schonlein

Dans cette maladie, les vaisseaux de petit calibre (capillaires, veinules, artérols) sont le siège de dépôts d'IgA. La peau, le tube digestif et le rein sont atteints de façon préférentielle. L'atteinte neurologique est rare. Des anomalies EEG surviennent chez des patients qui se présentent pour des troubles du comportement : foyers d'ondes lentes, d'ondes pointues ou bouffées paroxystiques peuvent être enregistrés dans 46 % des cas. Ces altérations de l'EEG sont la plupart du temps transitoires mais peuvent persister (Ostergaard JR et Storm K, 1991).

## Bibliographie

- AYKUTLU E, BAYKAN B, SERDAROGLU P, GOKYIGIT A, AKMAN-DEMIR G. Epileptic seizures in Behcet disease. *Epilepsia* 2002 ; 43(8) : 832-835.
- BANSAL SK, SAWHNEY IM, CHOPRA JS. Epilepsia partialis continua in Sjögren's syndrome. *Epilepsia* 1987 ; 28(4) : 362-363.
- BENETO PASCUAL A, BLASCO OLCINA R, AMEAVE Y. Meningoencephalitis in a case of Behcet's disease. Electroencephalographic findings. *Med Clin* 1981 ; 76(9) : 417-419.
- COLAMUSSI P, GIGANTI M, CITTANTI C, DOVIGO L *et al.* Brain single-photon emission tomography with 99mTc-HMPAO in neuropsychiatric systemic lupus erythematosus : relations with EEG and MRI findings and clinical manifestations. *Eur J Nucl Med* 1995 ; 22(1) : 17-24.
- FERNANDEZ-TORRE JL, SANCHEZ JM, GONZALEZ C, FERNANDEZ-GUINEA O. Complex partial status epilepticus of extratemporal origin in a patient with systemic lupus erythematosus. *Seizure* 2003 ; 12(4) : 245-248.
- GORA M, DOBRZYNSKA L, KOSEDA-DRAGAN M. Headache in patients with systemic lupus erythematosus : a clinical EEG and neuroimaging studies. *Pol Arch Med Wewn* 2003 ; 109(5) : 497-502.
- HIETAHARJU A, YLI-KERTTULA U, HAKKINEN V, FREY H. Nervous system manifestations in Sjögren's syndrome. *Acta Neurol Scand* 1990 ; 81(2) : 144-152.
- KIHARA M, TAKAHASHI M, MITSUI Y *et al.* A case of neuro-Behcet's encephalitis with pleads as distinct herpes simplex encephalitis : a differential diagnosis. *Funct Neurol* 1996 ; 11(2-3) : 99-103.
- MATSUKAWA Y, NISHINARITA S, HAYAMA T, SAWADA S, HORIE T. Clinical significance of electroencephalograph in patients with systemic lupus erythematosus. *Ryumachi* 1993 ; 33(1) : 20-28.
- NIGHTINGALE S, VENABLES GS, BATES D. Polymyalgia rheumatica with diffuse cerebral disease responding rapidly to steroid therapy. *J Neurol Neurosurg Psychiatry* 1982 ; 45(9) : 841-843.

- OSTERGAARD JR, STORM K. Neurologic manifestations of Schonlein-Henoch purpura. *Acta Paediatr Scand* 1991 ; 80(3) : 339-42.
- POURMAND R, MARKAND ON, COOK JA. Periodic lateralized EEG abnormality in a case of Neuro-Behcet syndrome. *Clin Electroencephalogr* 1984 ; 15(2) : 122-124.
- SAW VP, CANTY PA, GREEN CM *et al*. Susac syndrome : microangiopathy of the retina, cochlea and brain. *Clin Experiment Ophthalmol* 2000 ; 28(5) : 373-381.
- SILLANPAA M, LANG AH, KALIMO H. Natural history of juvenile rheumatoid arthritis. A follow-up of a case with special reference to clinical, electroencephalographical and neuropathological findings. *Acta Paediatr Scand* 1978 ; 67(4) : 537-541.
- SIMONIN C, DEVOS D, DE SEZE J, CHARPENTIER P *et al*. Troubles psychiatriques itératifs révélateurs d'un lupus érythémateux disséminé. *Rev Neurol* 2004 ; 160(8-9) : 811-816.
- SZILASIOVA J, KLIMOVA E. Susac syndrome : retinocochleocerebral vasculopathy. *Croat Med J* 2004 45(3) : 338-343.
- TAYLOR CT, BURING SM, TAYLOR KH. Treatment of Wegener's granulomatosis with immune globulin : CNS involvement in an adolescent female. *Ann Pharmacother* 1999 ; 33(10) : 1055-1059.
- TOMER Y, NEUFELD MY, SHOENFELD Y. Coma with triphasic wave pattern in EEG as a complication of temporal arteritis. *Neurology* 1992 ; 42(2) : 439-440.
- TOTSUKA S, MIDORIKAWA T. Some clinical and pathological problems in neuro-Behçet's syndrome. *Folia Psychiat Neurol Jap* 1972 ; 26 : 275-284.
- VOGL G, WILLEIT J, BAUER G. Symptomatic epilepsy in a case of giant cell arteritis. *Nervenarzt* 1986 ; 57(3) : 153-155.

# 16

## Complications cérébrales des maladies systémiques (vascularites exclues)

### Hypothyroïdie, hyperthyroïdie et encéphalopathie d'Hashimoto

Les relations entre thyroïde et cerveau sont complexes. Les hormones thyroïdiennes T3 et T4 dépendent de la sécrétion de TRH et de TSH, hormones hypothalamiques et hypophysaires. Elles sont sécrétées selon un rythme circadien. Outre leur influence sur le métabolisme basal, elles exercent un effet direct sur le cerveau.

**L'hypothyroïdie** se manifeste sur l'EEG par un ralentissement des rythmes de fond qui restent très bien organisés et normalement réactifs. Une bradycardie est constatée sur l'ECG. Le diagnostic différentiel de cette condition est l'effet de médicaments bêta-bloquants. Les neuroleptiques ralentissent aussi le tracé EEG mais accélèrent le rythme cardiaque. Les rythmes de fond sont d'autant plus lents que les niveaux de T4 sont bas et, après traitement, ils s'améliorent progressivement (Pohunkova D *et al.*, 1989). Le myxœdème, qui est l'expression extrême de l'hypothyroïdie, représente une urgence médicale en raison de l'hypothermie et du risque de défaillance cardiaque. L'EEG montre des signes d'une encéphalopathie métabolique sévère, parfois sous forme d'ondes triphasiques lentes diffuses (River Y et Zelig O, 1993). **L'hyperthyroïdie**, quelle que soit son origine, modifie peu les tracés EEG ou augmente la fréquence des rythmes alpha. Il n'existe pas toujours de corrélation avec les niveaux circulants des hormones thyroïdiennes (Leubuscher HJ *et al.*, 1988). La modification des rythmes peut persister longtemps après que le patient soit devenu euthy-

roïdien. Une augmentation de l'abondance des rythmes bêta a été décrite en rapport avec l'élévation de T4 (Zeithofer J *et al.*, 1984). Des crises convulsives ont été décrites chez les hyperthyroïdiens lors du sevrage des médicaments anti-thyroïdiens. Les EEG redeviennent normaux lorsque le traitement est réintroduit (Korczyński AD et Bechar M, 1976). Une hypercalcémie survient parfois en association avec l'hyperthyroïdie. Dans ce cas, confusion et modification de l'EEG par des ondes delta monomorphes diffuses reflètent l'effet de l'hypercalcémie et disparaissent dès que l'hypercalcémie est corrigée (Juarra G *et al.*, 1985).

**L'encéphalopathie d'Hashimoto** est une encéphalopathie associée à une thyroïdite lymphocytaire dont l'évolution est indépendante de l'équilibre hormonal. Sa physiopathologie reste discutée même si la présence d'auto-anticorps antithyroïdiens oriente vers un mécanisme dysimmunitaire. La clinique est celle d'une atteinte encéphalopathique aiguë ou subaiguë, confusion, désorientation, somnolence, signes frontaux, réflexes pupillaires anormaux, myoclonies, hallucinations, crises épileptiques et état de mal épileptiques. Il est important de connaître le tableau clinique et les caractéristiques EEG qui sont parfois comparables à celle d'une maladie de Creutzfeldt-Jakob. Le diagnostic biologique repose sur la présence d'un taux anormal d'anticorps antithyroïdiens, qui peut manquer initialement. Le bilan thyroïdien n'est pas systématiquement perturbé. L'EEG est anormal dans plus de 90 % des cas et le degré des anomalies reflète la sévérité de la maladie. Les rythmes de fond sont ralentis et on enregistre des ondes triphasiques généralisées ou focales, des foyers d'activité delta, et des ondes delta rythmiques projetées sur les régions antérieures (FIRDA), bilatérales ou unilatérales (Henchev R *et al.*, 1995) (figure 32).

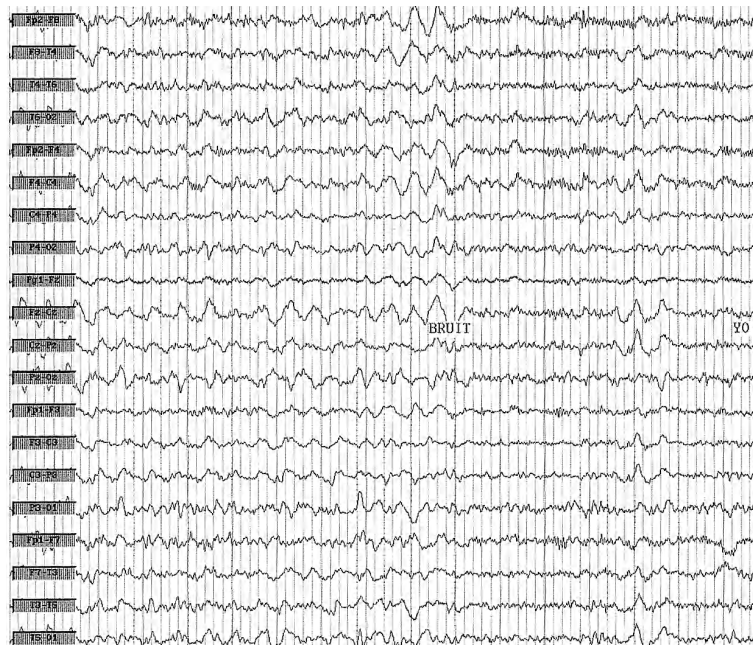

Figure 32 : Cette patiente de 55 ans traitée pour maladie de Basedow est hospitalisée pour un ralentissement psychomoteur récent et une confusion.

L'EEG montre de l'activité rythmique 2 c/s généralisée, plus nette sur les régions centrales. Il existe des bouffées d'activité delta rythmique intermittente sur les régions temporales gauches. Les rythmes de fond sont trop lents, irréguliers et mal réactifs. Il s'agit d'une encéphalopathie d'Hashimoto.

Lorsqu'il existe des myoclonies, l'EEG ne montre aucune modification (Schauble B *et al.*, 2003). L'EEG est très utile pour suivre l'évolution de l'encéphalopathie sous corticothérapie ou pour diagnostiquer une récurrence à distance du traitement.

Les troubles thyroïdiens perturbent le sommeil. Chez les patients adultes qui souffrent d'hypothyroïdie, les stades profonds du sommeil sont parfois réduits en abondance et ils sont interrompus par des éveils fréquents. La réduction du sommeil profond est encore plus marquée chez les patients myxœdémateux. La latence du sommeil paradoxal est allongée. Le sommeil se normalise après traitement (Ruiz-Primo E *et al.*, 1982 ; Steiger A, 1999). Le syndrome d'apnées du sommeil est réputé fréquent lors de l'hypothyroïdie. Il est probablement secondaire à la macroglossie et à l'infiltration des tissus mous oropharyngés dont souffrent ces patients. Des études montrent toutefois que la prévalence de l'hypothyroïdie dans une population d'apnéiques est de 1,2 % c'est-à-dire comparable à

celle de la population générale et que le traitement de remplacement ne fait pas disparaître le syndrome d'apnées obstructives du sommeil (Mickelson SA *et al.*, 1999). Les résultats de cette étude de 1 000 patients n'impliquent toutefois pas que, pour des cas isolés, l'hypothyroïdie soit bien responsable du syndrome d'apnées du sommeil et que son traitement le fasse disparaître. Ainsi dans une population de patients hypothyroïdiens non traités, la prévalence du syndrome d'apnées obstructives du sommeil atteint-elle 45 %. Le traitement par thyroxine fait disparaître le syndrome dans un tiers des cas (Hira HS et Sibal L, 1999). Contrairement aux idées reçues, l'hyperthyroïdie n'est pas responsable d'insomnie. Chez le patient hyperthyroïdien, l'organisation du sommeil de nuit est normale (Passouant P *et al.*, 1966). Chez le rat, l'hyperthyroïdie ne modifie pas les stades profonds alors que l'hypothyroïdie les réduit (Carpenter AC et Timiras PS, 1982). Le sommeil de l'encéphalopathie de Hashimoto est très perturbé par la disparition des grapho-éléments caractéristiques du sommeil lent (Uzenot D *et al.*, 2003).



## Syndrome de Cushing

Les modifications psychiques observées lors d'un syndrome de Cushing ne semblent pas liées à des modifications de l'EEG. Lorsqu'il s'agit de l'effet secondaire d'un traitement chronique par ACTH ou par corticoïde, l'EEG est normal ou il montre une augmentation de la fréquence des rythmes de fond, parfois des rythmes bêta mais, pour d'autres auteurs, la fréquence des rythmes de fond se ralentit et il apparaît des ondes lentes. Lorsque le syndrome de Cushing est secondaire à un adénome surrénalien ou à une hyperplasie surrénalienne, les EEG montrent dans presque tous les cas de l'activité bêta sur les régions antérieures et basales, en pré- et en post-opératoire, sans corrélation avec les données hormonales ni avec les altérations psychologiques. En post-opératoire, l'activité de fond reste de fréquence élevée, en moyenne 11 c/s (Krankenhagern B, Penin H, 1970). L'EEG de la maladie de Cushing (secondaire à un adénome hypophysaire) ne semble pas avoir fait l'objet de publication.

## Entéropathie au gluten ou maladie cœliaque de l'adulte

La maladie cœliaque est une entéropathie auto-immune induite par l'ingestion de gluten chez des sujets génétiquement prédisposés. Le dépistage sérologique de la maladie cœliaque est basé sur le dosage des anticorps anti-endomysium et anti-transglutaminases de classe IgA dont la spécificité et la sensibilité sont proches de 100 % et sur le dosage des anticorps antigliadines de classe IgA et IgG dont la sensibilité est d'environ 60-90 % et la spécificité entre 80-100 %. Les complications neurologiques sont surtout périphériques et attribuées au syndrome de malabsorption et à l'hypocalcémie et comporte une neuropathie périphérique et une ophtalmoplégie externe (Cooke WT et Smith W, 1966). Certains patients se plaignent de malaises, de modification de la personnalité, d'état dépressif. L'EEG est normal ou montre des bouffées d'activité lente latéralisée, dans ces cas. L'encéphalopathie au gluten semblait exceptionnelle jusque dans les années quatre-vingt où fut

décrit le syndrome *calcifications occipitales-épilepsie-maladie cœliaque*, qui comporte des crises épileptiques, une ataxie et une détérioration intellectuelle. L'EEG montre de l'activité épileptique sur les régions occipitales et les crises d'épilepsie sont à point de départ occipital ou sont généralisées. Sur l'IRM on note des anomalies de la substance blanche. Le régime sans gluten n'améliore pas toujours ces patients mais il peut réduire la fréquence des crises épileptiques (Hernandez MA *et al.*, 1998).

## Sarcoïdose

La sarcoïdose se révèle habituellement par une symptomatologie systémique prépondérante. Mais il existe des cas dont les signes et symptômes sont uniquement d'origine neurologique. La plupart des manifestations neurologiques, telles que les atteintes des nerfs crâniens, les perturbations hypothalamiques, ou encore les conséquences d'une hydrocéphalie sont en rapport avec des lésions granulomateuses des méninges, du parenchyme cérébral ou de l'épendyme. En revanche, l'encéphalopathie qui n'affecte qu'un faible nombre de patients, semble être liée à une atteinte vasculaire (Stern BJ *et al.*, 1987). Les anomalies vues sur l'EEG ne sont pas spécifiques. Des foyers lents suggèrent la présence d'une lésion, des bouffées généralisées reflètent la présence d'une hydrocéphalie, des crises peuvent être enregistrées sur les foyers granulomateux (Maeda J *et al.*, 1992 ; Sponsler JL *et al.*, 2005). Des épisodes déficitaires récurrents dus à une méningo-encéphalite sarcoïdique sont mieux illustrés par l'EEG, qui montre une anomalie lente en foyer très précoce, que par l'IRM qui ne met en évidence des anomalies très diffuses que longtemps après le début des symptômes (Matsumoto K *et al.*, 1998).

## Maladie de Whipple

Démence, ophtalmoplégie et myoclonies constituent les manifestations neurologiques de la maladie de Whipple, relativement rares, 6 à 10 %, dans cette maladie qui concerne surtout le système digestif et les ganglions lymphatiques. L'examen

neuropathologique met en évidence des foyers de cellules spumeuses PAS+ disséminés dans la substance grise du cortex et du tronc cérébral plus que dans la substance blanche. La région hypothalamo-hypophysaire est souvent impliquée. Les signes neurologiques comportent ralentissement psychomoteur, indifférence, amnésie des faits récents, troubles du langage, dysarthrie, paraphasies et aphasie et convulsions (Thomas Smith W *et al.*, 1965). L'EEG est souvent normal même lorsqu'il existe des myoclonies et des convulsions. Il peut

être diffusément ralenti dans les fréquences thêta, comporter un foyer irritatif transitoire ou une dépression localisée des rythmes de fond. Après traitement antibiotique, dans les cas les plus favorables, les signes neurologiques disparaissent et les EEG se normalisent.

La somnolence est habituelle dans cette maladie, parfois sous forme d'attaques de sommeil de type narcoleptique mais certains patients souffrent aussi d'insomnie sévère (Voderholzer U *et al.*, 2002).

## Bibliographie

- CARPENTER AC, TIMITAS PS. Sleep organization in hypo-and hyperthyroid rats. *Neuroendocrinology* 1982 ; 34(6) : 438-443.
- COOKE WT, SMITH W. Neurological disorders associated with adult celiac disease. *Brain* 1966 ; 89 : 683-722.
- COLLIN P, PIRTILA T, NURMIKKO T *et al.* Celiac disease, brain atrophy and dementia. *Neurology* 1991 ; 43 : 372-375.
- HENCHEY R, CIBULA J, HELVESTON W, MALONE J, GILMORE RL. Electroencephalographic finding in Hashimoto's encephalopathy. *Neurology* 1995 ; 45 : 977-981.
- HERNANDEZ MA, COLINA G, ORTIGOSA L. Epilepsy, cerebral calcifications and clinical or subclinical celiac disease. Course and follow up with gluten-free diet. *Seizure* 1998 ; 7 : 49-54.
- HIRA HS, SIBAL L. Sleep apnea syndrome among patients with hypothyroidism. *J Assoc Physicians India* 1999 ; 47(6) : 615-618.
- JUVARRA G, BETTONI L, OLIVIERI MF, BORTONE E, CAVATORTA A. Hypercalcemic encephalopathy in the course of hyperthyroidism. *Eur Neurol* 1985 ; 24(2) : 121-127.
- KORCZYN AD, BECHAR M. Convulsive fits in thyrotoxicosis. *Epilepsia* 1976 ; 17(1) : 33-34.
- KRANKENHAGEN B, PENIN H. Pre- and post-operative EEG records in patients with Cushing's syndrome. *Electroencephalogr Clin Neurophysiol* 1970 ; 29 : 206-219.
- LEUBUSCHER HJ, HERRMANN F, HAMBSCH K, LANGPETER D, MUELLER P, SORGER D. EEG changes in untreated hyperthyroidism and under the conditions of thyreostatic treatment. *Exp Clin Endocrinol* 1988 ; 92(1) : 85-90.
- MAEDA J, MORIWAKI Y, TAMURA S, HADA T, HIGASHINO K. A case of central nervous system-sarcoidosis, presenting with psychomotor seizure. *Nihon Kyobu Shikkan Gakkai Zasshi* 1992 ; 30(11) : 2002-2006.
- MATSUMOTO K, AWATA S, MARSUOKA H, NAKAMURA S, SATO M. Chronological changes in brain MRI, SPECT, and EEG in neurosarcoidosis with stroke-like episodes. *Psychiatry Clin Neurosci* 1998 ; 52(6) : 629-633.
- MICKELSON SA, LIAN T, ROSENTHAL L. Thyroid testing and thyroid hormone replacement in patients with sleep disordered breathing. *Ear Nose Throat J* 1999 ; 78(10) : 768-771, 774-775.
- PASSOUANT P, PASSOUANT-FONTAINE TH, CADILHAC J. L'influence de l'hyperthyroïdie sur le sommeil. Etude clinique et expérimentale. *Rev Neurol* 1966 ; 115(3) : 353-366.
- POHUNKOVA D, SULC J, VANA S. Influence of thyroid hormone supply on EEG frequency spectrum. *Endocrinol Exp* 1989 ; 23(4) : 251-258.
- RIVER Y, ZELIG O. Triphasic waves in myxedema coma. *Clin Electroencephalogr* 1993 ; 24(3) : 146-150.
- RUIZ-PRIMO E, JURADO JL, SOLIS H, MAISTERRENA JA, FERNANDEZ-GUARDIOLA A, VALVERDE C. Polysomnographic effects of thyroid hormones on primary myxedema. *Electroencephalogr Clin Neurophysiol* 1982 ; 53(5) : 559-564.
- SCHAUBE B, CASTILLO PR, BOEVE BF, WESTMORELAND BF. EEG findings in steroid-responsive encephalo-

- pathy associated with autoimmune thyroiditis. *Clin Neurophysiol* 2003 ; 114(1) : 32-37.
- SMITH WT, FRENCH JM, GOTTSMAN M, SMITH AJ, WAKES-MILLER JA. Cerebral complications of Whipple's disease. *Brain* 1965 ; 88 : 137-150.
- SPONSLER JL, WERZ MA, MACIUNAS R, COHEN M. Neurosarcoidosis presenting with simple partial seizures and solitary enhancing mass : case reports and review of the literature. *Epilepsy Behave* 2005 ; (4) : 623-630.
- STEIGER A. Thyroid gland and sleep. *Acta Med Austriala* 1999 ; 26(4) : 132-133.
- STERN BJ, GRIFFIN DE, LUKE RA *et al.* Neurosarcoidosis : cerebrospinal fluid subpopulations. *Neurology* 1987 ; 37 : 878-881.
- UZENOT D, SUCHET L, FEUILLET L, REY M, PELLETIER J, CHERIF A. Encéphalite d'Hashimoto et troubles du sommeil. *Rev Neurol* 2003 ; 159(8-9) : 793-794.
- VODERHOLZER U, RIESMANN D, GANN H *et al.* Transient total sleep loss in cerebral Whipple's disease : a longitudinal study. *J Sleep Res* 2002 ; 11(4) : 321-329.
- YAMAMOTO T, HIROSE N, MIYOSHI K. Polygraphic study of periodic breathing and hypersomnolence in a patient with severe hypothyroidism. *Eur Neurol* 1977 ; 15(4) : 188-193.
- ZEITLHOFFER J, SALETU B, STARY J, AHMADI R. Cerebral function in hyperthyroid patients. Psychopathology, psychometric variables, central arousal and time perception before and after thyreostatic therapy. *Neuropsychobiology* 1984 ; 11(2) : 89-93.

# 17

## Encéphalopathies métaboliques

---

Une encéphalopathie survient quand le métabolisme neuronal est perturbé, quelle qu'en soit la cause. L'EEG est globalement perturbé, de façon très précoce. Il permet de différencier l'encéphalopathie d'un problème psychiatrique, il met en évidence de l'activité épileptique et il donne une idée de la sévérité du processus car il reflète bien l'évolution clinique. Mais il n'est pas spécifique. Par exemple, les ondes triphasiques lentes réputées pathognomoniques de l'encéphalopathie hépatique se voient aussi dans l'encéphalopathie urémique, dans l'intoxication au lithium ou lors de la maladie de Creutzfeldt-Jakob. Les encéphalopathies métaboliques se caractérisent sur l'EEG par un ralentissement diffus des rythmes de fond, une bonne réactivité aux stimulations, la présence fréquente d'ondes triphasiques lentes et d'éléments épileptiques.

### Hypoglycémie

---

L'hypoglycémie sévère résulte de la prise excessive d'insuline ou de sulfamides hypoglycémisants. Des causes plus rares sont les tumeurs sécrétantes des îlots de Langerhans ou les sarcomes rétro-péritonéaux, les intoxications alcooliques graves ou le syndrome de Reye. Une glycémie inférieure à 25 mg % peut causer des dégâts cérébraux irréversibles. Lorsque la glycémie est discrètement réduite, la seule anomalie sur l'EEG est l'apparition de bouffées delta généralisées bilatérales et synchrones (figure 33) et l'aggravation d'un foyer épileptique préexistant. Quand la glycémie est comprise entre 50-80 mg %, des anomalies sont visibles au repos : ralentissement des rythmes de fond et apparition d'activité thêta parmi les rythmes de fond. Lorsque les taux de glycémie sont encore plus bas, et que le patient est comateux, les rythmes de fond disparaissent et sont remplacés

par de l'activité delta interrompue par des bouffées delta bilatérales et synchrones. Les anomalies disparaissent lorsque la glycémie est corrigée, parfois en plusieurs jours lorsque le coma a été long. Il persiste à l'occasion un foyer lent (Davis PA, 1943).

Les insulinomes, responsables d'épisodes récidivants d'hypoglycémie sévère, aussi basse que 20 mg % à jeun, provoquent malaises, agitation, convulsions et pertes de connaissance. Ces manifestations sont prises à tort pour des crises d'épilepsie ou pour des pseudo-crisis. L'EEG met en évidence des ondes delta diffuses, en foyer ou en bouffées rythmiques antérieures (FIRDA), mais aucune activité épileptique (Bazil CW et Pack A, 2001 ; Dion MH *et al.*, 2004).

### Hyperglycémie

---

Le coma hyperosmolaire non acidocétosique est une forme rare de coma diabétique qui est l'aboutissement d'un processus auto-entretenu où l'hyperglycémie initiale engendre une polyurie non ou insuffisamment compensée par les apports hydriques. Il se produit surtout chez des sujets âgés atteints d'un diabète de type 2, qui ont plus ou moins perdu la sensation de soif. La glycémie est supérieure à 600 mg % et l'osmolarité à 340 mOsm. S'installent en 24 à 48 heures somnolence, instabilité psychomotrice ou irritabilité, puis obnubilation et coma. Les crises convulsives sont partielles motrices, tonico-cloniques généralisées ou plus rarement visuelles ou phonatoires (Lammouchi T *et al.*, 2004). L'EEG est normal tant que la glycémie ne dépasse pas 300 mg %. Lorsque l'hyperglycémie est supérieure à ces taux et qu'elle ne s'accompagne pas d'acidocétose, des anomalies focales apparaissent sur l'EEG et parfois des crises focales isolées ou de l'épilepsie continue. L'activité

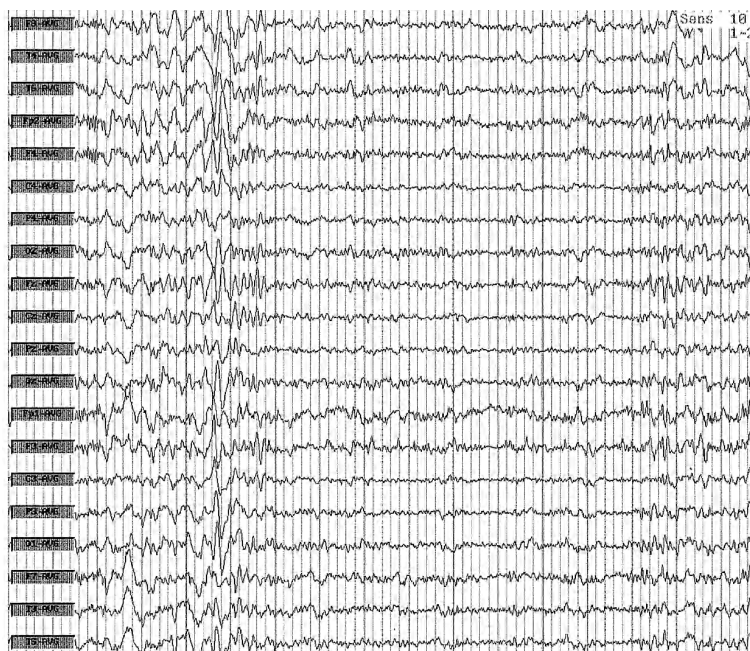

Figure 33 : Cet Homme de 37 ans qui souffre d'un diabète de type 1 est en hypoglycémie. Il est un peu agité. L'EEG montre des rythmes de fond à 7-8 c/s irréguliers et des bouffées d'activité delta haut-voltage un peu pointue, généralisées.

de fond est constituée par des rythmes de fréquence thêta et delta aréactifs associés à des anomalies delta polymorphes généralisées ou fronto-temporales qui surviennent en bouffées haut-voltées comportant des ondes à front raide, qui peuvent en général être bloquées par les stimulations (figure 34). Dans les cas plus graves, l'activité de fond consiste en rythmes de fréquence thêta-delta, entrecoupés d'ondes à type de pointes ondes ou d'ondes à front raide, de réactivité inconstante. Si les corrélations entre les résultats biologiques et la clinique sont nettes, les corrélations entre l'EEG et la clinique ne sont pas évidentes, les différents motifs de l'EEG pouvant être vus aussi bien dans une obnubilation que dans un coma profond. Lorsque le traitement est entrepris, la normalisation de la clinique et de l'EEG survient vers le 5<sup>e</sup> jour (Kurtz *et al.*, 1971). En dehors de l'épisode d'hyperglycémie, les EEG sont normaux ou révèlent des dysfonctions lentes sur les régions frontales, temporales ou occipitales.

Lorsque l'hyperglycémie s'accompagne d'une acidocétose, elle est le plus souvent la conséquence d'un déficit massif et brutal en insuline. Il survient

surtout au cours d'un diabète de type 1 traité, à la suite d'une carence absolue ou relative en insuline qui augmente la glycémie et les acides gras libres avec synthèse de corps cétoniques. Leur accumulation provoque une acidose métabolique avec perte de bicarbonate. Une hyperpnée compensatrice de Kussmaul se développe. Le patient plonge dans le coma dès que l'acidose métabolique et la déshydratation intra- et extracellulaire se décompensent. Le tracé EEG est ralenti proportionnellement à la profondeur des troubles de la vigilance.

## Comas hyperosmolaires non diabétiques

Ils surviennent en dehors de toute maladie diabétique à l'occasion d'une hypernatrémie neurogène ou d'hyperchloronatrémie avec déshydratation. Les causes peuvent être une méningite lymphocytaire, un syndrome infectieux pulmonaire, une néoplasie. La déshydratation est extrême et l'obnubilation ou un coma réactif sont associés à une polypnée, une détresse respiratoire et une

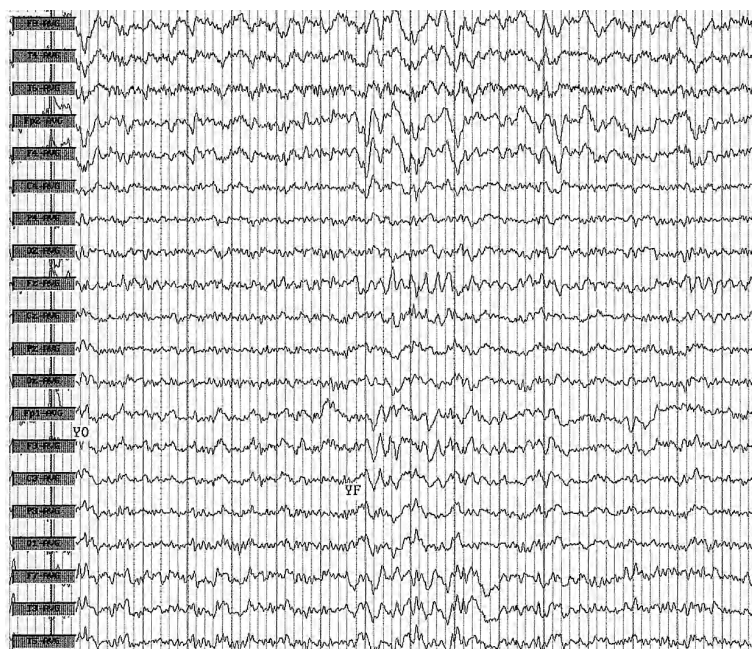

Figure 34 : Cet homme de 55 ans, diabétique mal contrôlé et éthylique est confus et fait des crises.

L'EEG montre des rythmes de fond à 7-8 c/s et des bouffées d'activité delta parfois un peu pointue, plus amples sur les régions fronto-temporales, bien réactives.

diminution des réflexes ostéotendineux. L'EEG est semblable à ceux des comas hypersomolaires du diabète. Là encore, les corrélations entre la clinique et la gravité de l'EEG ne sont pas évidentes (Kurtz *et al.*, 1971).

## Hypocalcémie

Surtout fréquente chez l'enfant où elle est responsable de convulsions, l'hypocalcémie de l'adulte est plutôt due à l'insuffisance rénale et à l'hypoparathyroïdie. Elle se traduit par de la tétanie, des spasmes viscéraux, de la chorée, des troubles psychiques et des crises convulsives. L'EEG met en évidence des décharges pointues généralisées ou plus marquées sur une seule région, ou encore des anomalies épileptiformes multi-focales et de topographie variable (figure 35), ou un ralentissement diffus (Oechsner M, *et al.*, 1996). À noter que les manifestations de l'hypocalcémie, y compris les crises épileptiques généralisées peuvent survenir plusieurs années après une chirurgie de la thyroïde responsable d'une hypoparathyroïdie iatrogène (Mrowka M *et al.*, 2004).

## Hypercalcémie

L'hypercalcémie peut avoir plusieurs origines : hyperparathyroïdisme, carcinome métastatique, plasmocytome. Elle peut se manifester par une apathie, un syndrome pseudo-démontiel progressif, une confusion, une ophthalmoplégie inter-nucléaire, une dysphagie, dysarthrie, une faiblesse musculaire proximale, un délire paranoïde et des hallucinations. L'EEG est anormal lorsque les niveaux de calcium sérique sont supérieurs à 13 mg % (6,5 mval/L). Il se normalise en même temps que les valeurs de la calcémie. Il montre un ralentissement diffus des rythmes de fond entremêlé à de l'activité thêta-delta et parfois des bouffées intermittentes et semi rythmiques d'activité plus lente surtout lors de l'hyperpnée. Des ondes triphasiques périodiques ont également été décrites (Bertolucci Ph et Malheiros SF, 1990). Il existe classiquement une réponse vive à la stimulation lumineuse intermittente. À noter que le tableau clinique et l'EEG peuvent faussement orienter vers une maladie de Creutzfeldt-Jakob. L'état mental et l'EEG se normalisent en même temps

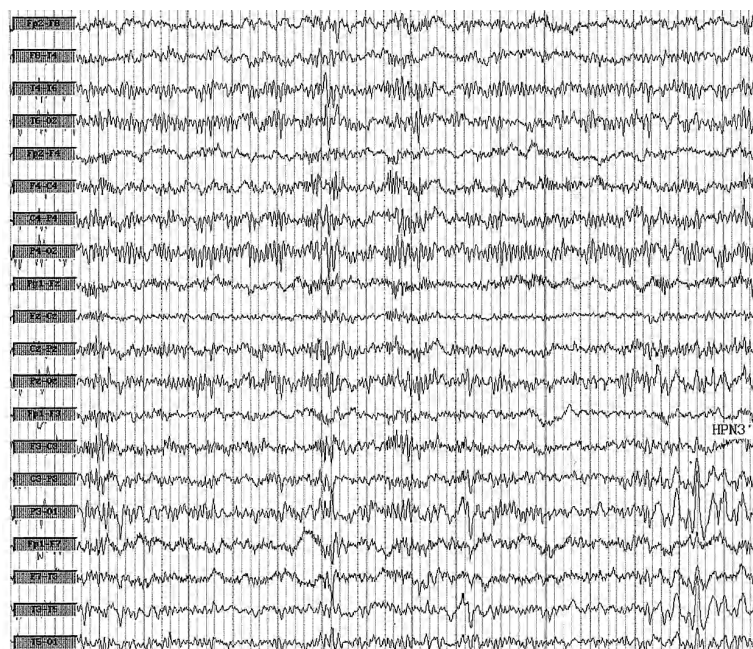


Figure 35 : Cette femme de 24 ans se plaint de vertiges et de multiples symptômes depuis plusieurs années. Scanner cérébral et IRM sont normaux. La calcémie est basse. L'EEG montre des rythmes de fond haut-voltés et pointus à 9c/s, de l'activité rapide diffusément et des bouffées un peu pointue thêta-delta sur les régions temporo-pariêto-occipitales gauches. À droite, il existe quelques ondes pointues bas voltées temporo-occipitales qui se généralisent lors de l'hyperpnée.

que la calcémie (Kleinfeld M *et al.*, 1984). Un état de mal non convulsivant, qui se manifeste par des perturbations neuropsychiatriques, peut survenir au décours d'un traitement rapide de l'hypercalcémie (Kumpfel T *et al.*, 2000).

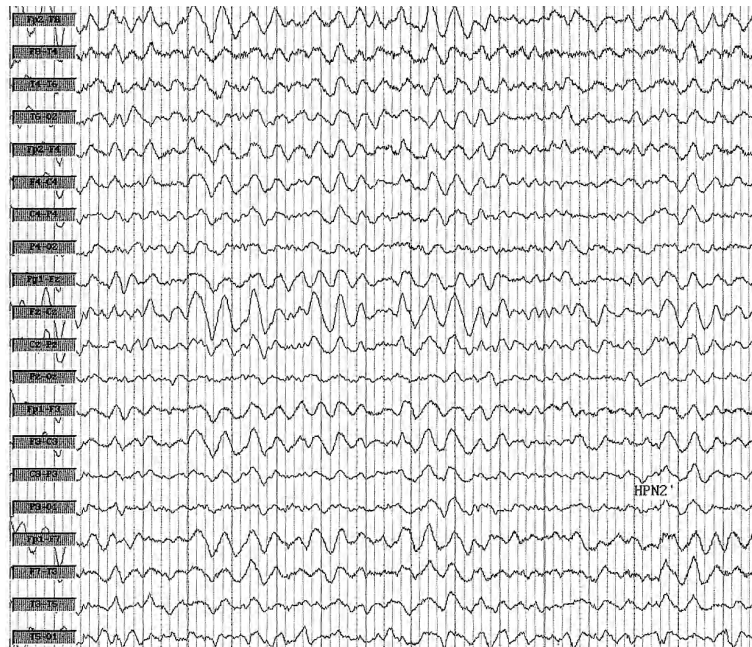## Hyponatrémie

L'hyponatrémie survient lorsqu'il existe une perte excessive de sel et/ou une augmentation anormale d'eau ou une déshydratation impliquant davantage la perte de sel que d'eau. Elle peut être secondaire à une intoxication par l'eau lors de potomanie par exemple, à un syndrome inapproprié d'ADH (souvent d'origine médicamenteuse) ou à un défaut d'évacuation de l'eau (maladie d'Addison par exemple). Quand l'hyponatrémie est sévère, le patient est stuporeux puis comateux. Les anomalies vues sur l'EEG sont souvent très spectaculaires : ralentissement diffus des rythmes de fond et activité delta très lente en bouffées (figure 36). Des ondes triphasiques ont aussi été décrites lors d'une

hyponatrémie à 101 mEq/L chez un potomane (Maruyama T *et al.*, 1991). Des PLEDS peuvent survenir dans le décours du traitement de l'hyponatrémie (Itoh N *et al.*, 1994). Des convulsions sont aussi possibles.

## Hypernatrémie

Elle survient quand il existe une perte d'eau plus importante que la perte de sel ou quand l'administration de sel est plus importante que celle de l'eau. Elle peut survenir aussi lorsque les mécanismes qui commandent la soif, la rétention d'eau et la perte d'eau par la transpiration et la sudation sont perturbés. Les troubles de la conscience sont proportionnels à l'hyperosmolarité. L'EEG est souvent peu perturbé en cas d'hypernatrémie, beaucoup moins qu'en cas d'hyponatrémie. Les anomalies sont non spécifiques, il s'agit d'un ralentissement des rythmes de fond et de bouffées d'activité triphasique pointue.



**Figure 36 :** Cet homme de 60 ans éthylique chronique est admis en coma. Il existe une hyponatrémie à 118 mEq/L. L'EEG montre des rythmes de fond ralentis, à 5 c/s interrompus par des bouffées d'activité delta 1 c/s rythmique, généralisée mais plus ample sur les régions antérieures.

## Encéphalopathie urémique et déséquilibre dialytique

Les altérations de la composition des liquides intra- et extracellulaires lors de l'insuffisance rénale induisent des modifications dans les transports membranaires et perturbent les fonctions cellulaires. Mais les *toxines urémiques* qui en sont responsables ne sont pas encore connues. Alors que la somnolence, l'insomnie, les troubles de la concentration, l'hyperexcitabilité neuromusculaire sont des symptômes précoces, l'asterixis, les myoclonies, une chorée, des convulsions ou le coma sont des symptômes typiques d'une insuffisance rénale sévère. Dans l'urémie, comme dans les autres encéphalopathies métaboliques, il existe une corrélation entre la gravité des anomalies de l'EEG et l'altération de la conscience, mais il n'en existe pas vraiment entre les taux d'urémie et l'EEG. Les rythmes de fond sont remplacés par de l'activité thêta puis delta. On enregistre des

bouffées d'activité pointue et rythmique (figure 37). Les réactions au bruit ou aux stimulations cutanées sont exagérées, produisant des bouffées d'activité lente haut voltage. La stimulation lumineuse peut provoquer des bouffées épileptiques généralisées sans accompagnement clinique ou associée à une réponse photomyoclonique (contractions myocloniques des muscles du front). En phase terminale d'insuffisance rénale, le tracé est globalement lent, à 5-6 c/s, aréactif, et les bouffées d'activité pointue ont fait place à des bouffées de suppression. Pendant ou après la dialyse, on note des changements très importants de l'EEG : augmentation de l'activité lente, bouffées pointues généralisées, augmentation de la photosensibilité. Le syndrome du déséquilibre dialytique s'explique par un œdème cérébral et une augmentation de la pression intracérébrale lors de la première dialyse, produits par une correction trop rapide du pH et de l'osmolarité des liquides intra- et extracellulaires. Ce syndrome peut aller de vomissements et céphalées aux convulsions et au coma.



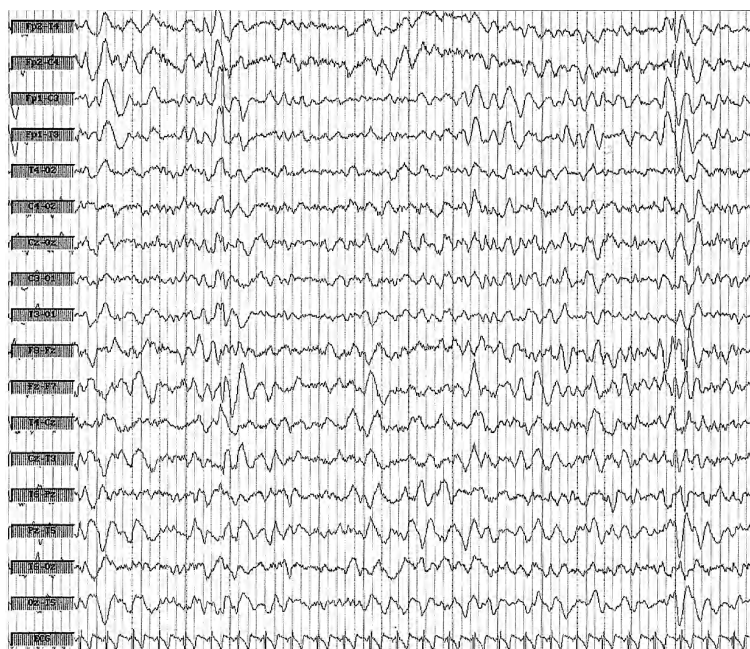

Figure 37 : Cet homme de 30 ans toxicomane, insuffisant rénal, est admis en état de confusion.

L'EEG montre des rythmes de fond ralentis, à 6c/s et des bouffées d'activité delta comportant rarement une pointe onde, mieux dessinées à droite.

## Démence de la dialyse

Ce syndrome est décrit chez les personnes qui bénéficient de dialyses régulièrement (Alfrey AC *et al.*, 1972). Il est caractérisé par une démence évolutive, des myoclonies, une dysarthrie, des troubles du langage, des mouvements anormaux et des convulsions. L'étiopathogénie reste incertaine mais il existe de fortes présomptions en faveur d'une intoxication par l'aluminium. Les anomalies EEG surviennent parfois avant les manifestations cliniques et sont donc d'une grande utilité pronostique. Elles sont plus marquées que celles décrites pendant la dialyse. On les divise en quatre stades : Stade 1 : l'activité de fond sur les régions postérieures est normale mais il existe des éléments thêta fronto-temporaux bilatéraux, d'apparence banale et non spécifique. Stade 2 : Des éléments thêta, 4-5 c/s, peu amples, surviennent en longues séquences bilatérales. Stade 3 : L'activité de fond se ralentit à 7-8 c/s, elle est encore normalement réactive, et on enregistre des bouffées amples, polymorphes de pointes, pointes ondes, d'ondes lentes à front raide, à prédominance fronto-tempo-

rale. Ces altérations sont aggravées par chaque séance de dialyse et majorées par l'hyperpnée. Stade 4 : il correspond à un stade avancé d'encéphalopathie et survient lorsque les patients subissent des aggravations neurologiques. Le tracé est très lent, constitué de rythmes 4-5 c/s, diffus et amples, aréactifs. Les bouffées d'allure paroxystiques sont plus continues et beaucoup moins visibles au sein d'une activité globalement plus ample et plus lente (Dien-Péron J *et al.*, 1978).

Une fois installée, cette encéphalopathie des dialysés est difficilement réversible (Burks JS *et al.*, 1976). Elle peut toutefois régresser après greffe rénale et dialyse à l'eau osmosée (Vecchierini-Blineau MF *et al.*, 1985).

## Encéphalopathie hépatique

Les encéphalopathies hépatiques s'observent principalement chez les cirrhotiques, soit du fait de l'existence de shunts porto-systémiques soit à l'occasion d'une infection, d'un traitement hépatotoxique malencontreux ou d'une hémorragie intes-

tinale. En fait, les encéphalopathies hépatiques peuvent survenir chaque fois que les possibilités de détoxification du foie sont dépassées, comme c'est le cas au cours des hémochromatoses, des cancers du foie et de l'insuffisance cardiaque, par exemple. S'installent troubles de la vigilance, astérisis, tremblement irrégulier (*flapping*), hypertonie extrapyramidale, signe de Babinski bilatéral. Des crises convulsives et des mouvements choréo-athétosiques sont possibles mais un état de mal épileptique non convulsivant est improbable. Scanner et LCR sont normaux. L'EEG montre des anomalies évocatrices : des ondes triphasiques lentes diffuses, comportant un délai fronto-occipital, superposées à des rythmes de fond ralentis. Après injection de 10 mg de diazépam, au lieu de voir apparaître des rythmes rapides, on observe, 15 à 60 secondes après l'injection, l'apparition d'ondes lentes 1-3 c/s haut-voltées, en bouffées généralisées. Lorsque l'encéphalopathie hépatique s'aggrave, les ondes triphasiques pointues font place à des rythmes de fond de plus en plus lents et de moins en moins réactifs. Il n'est pas rare d'observer, en plus des ondes triphasiques, des zones plus lentes ou plus déprimées sur le tracé EEG, sans contre-partie sur l'imagerie, ou secondaires à des séquelles vasculaires (figure 38), traumatiques ou autre (figure 39). Après traitement, l'EEG se normalise, les bouffées lentes disparaissent et les rythmes de fond comparables à ceux qui existaient avant l'encéphalopathie réapparaissent. En dehors d'une encéphalopathie, beaucoup de patients cirrhotiques souffrent d'altérations neuropsychologiques et d'atrophie cérébrale. Ces deux perturbations sont très corrélées à la gravité des anomalies de l'EEG, principalement à la fréquence dominante moyenne obtenue par analyse spectrale (Amodo P *et al.*, 2003). Une réduction de la fréquence dominante moyenne de l'EEG pendant la veille et le sommeil peut également faire reconnaître un début d'encéphalopathie hépatique chez un patient cirrhotique asymptomatique. On sait qu'une encéphalopathie hépatique sub-clinique existe chez 30 à 84 % des patients cirrhotiques et que cet état progresse dans 60 % des cas vers une authentique encéphalopathie hépatique. Un EEG anormal et de façon encore plus performante et plus objective, l'analyse spectrale de l'EEG sont donc d'une très grande utilité pour détecter une encéphalopa-

thie sub-clinique (Saxena N *et al.*, 2002). Il est en effet primordial de savoir, avant une intervention chirurgicale, surtout une transplantation hépatique, si un patient cirrhotique risque de faire une encéphalopathie hépatique. Et, de la même façon, avant de procéder à une greffe hépatique, il faut s'assurer que l'encéphalopathie hépatique dont souffre le futur receveur est encore réversible.

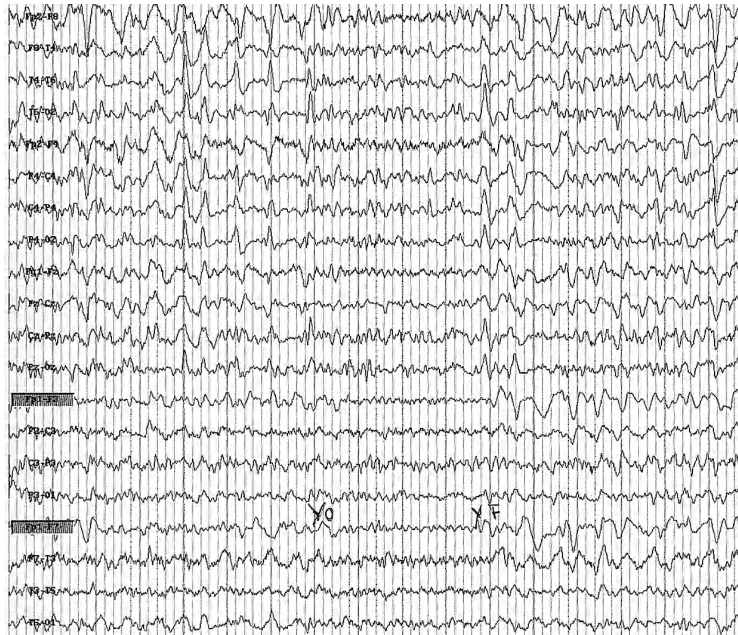## Encéphalopathie récidivante au D-Lactate

Ce coma apparaît en présence d'une acidose métabolique avec trou anionique par accumulation de lactate dans le plasma. Le taux d'acide lactique est élevé chez les diabétiques âgés, les insuffisants hépatiques, pulmonaires cardiaques ou rénaux. C'est tantôt sa production qui est augmentée, tantôt son élimination qui est altérée. L'acidose lactique est aussi favorisée par un biguanide comme la metformine.

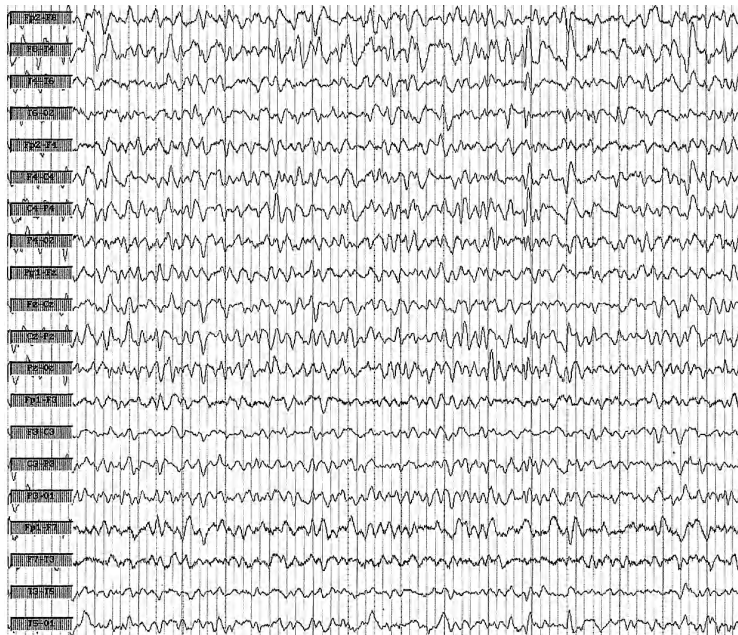Cette encéphalopathie a été évoquée la première fois en 1979 par Oh MS *et al.* chez un homme porteur d'un intestin court qui souffrait d'épisodes d'encéphalopathie avec acidose métabolique. La plus grande revue est celle d'Uribarri J *et al.*, 1998. L'affection est plus fréquente chez l'homme (H/F = 18/11). Les signes neurologiques sont homogènes : confusion, ataxie, dysarthrie transitoire, nystagmus. Les symptômes s'aggravent après un repas riche en hydrates de carbone et diminuent après une restriction calorique. L'EEG peut être normal ou montrer des anomalies non spécifiques : bouffées d'ondes lentes diffuses de haut voltage.

## Encéphalopathie pancréatique

Cette encéphalopathie débute en général entre le deuxième et le cinquième jour après le début de la pancréatite et serait liée à l'action des enzymes pancréatiques sur le cerveau. Les lésions cérébrales consistent en des foyers de démyélinisation et des pétéchies disséminées. Etat confusionnel aigu, agitation, hallucinations, convulsions focales ou généralisées constituent la première phase clinique, suivie par une stupeur ou le coma. Un



**Figure 38 :** Cet homme de 72 ans qui a déjà fait un accident vasculaire cérébral gauche il y a 6 ans, éthylique, est admis pour confusion. L'EEG met en évidence de l'activité triphasique pointue périodique, 1-2 c/s, mieux dessinée sur l'hémisphère droit et la ligne médiane. Les rythmes de fond de 6-7 c/s sont surchargés d'activité lente thêta-delta bien réactive. De l'activité delta 1-2 c/s est enregistrée sur les régions fronto-centro-temporales gauches. L'activité pointue, les rythmes lents et la dysfonction lente fronto-centro-temporale gauche bloquent bien à l'ouverture des yeux. Il s'agit d'une encéphalopathie hépatique encore peu sévère superposée à des séquelles d'un accident vasculaire sylvien gauche.



**Figure 39 :** Cette femme de 87 ans éthylique chronique est trouvée inconsciente chez elle après avoir fait une crise convulsive. Le scanner cérébral est normal. Le tracé est globalement ralenti, dans les 4-5 c/s et le ralentissement est plus important sur l'hémisphère gauche. À droite, on enregistre quelques bouffées d'activité triphasiques pointue sur les régions centro-temporales.

mutisme akinétique a été rapporté. L'EEG est toujours anormal, montrant une activité lente diffuse ou multi-focale.

## Encéphalopathie de l'insuffisance respiratoire

L'encéphalopathie respiratoire survient le plus souvent lors des poussées aiguës d'une insuffisance respiratoire déjà connue. La grande majorité des encéphalopathies respiratoires est due à une insuffisance respiratoire hypercapnique, beaucoup plus rarement à une insuffisance respiratoire hypoxique. S'installent des troubles de l'humeur, puis de la vigilance et un astérisis. L'épilepsie est rare et doit faire rechercher une autre étiologie. Les EEG sont de plus en plus lents, de façon grossièrement parallèle à l'état de conscience. Les tracés ne sont pas spécifiques, on peut observer des ondes triphasiques diffuses et des bouffées de suppression. Il n'y a pas de corrélation entre l'EEG et les valeurs sanguines artérielles de la PCO<sub>2</sub>, du pH et de la SatO<sub>2</sub>. En revanche, il existe une corrélation significative entre le pH du liquide céphalo-rachidien et la gravité des modifications de l'EEG, plus le liquide céphalo-rachidien est acide et plus l'EEG est perturbé (Sadoul P *et al.*, 1971). Une encéphalopathie sévère avec convulsions multifocales ou généralisées et coma peut survenir dans les minutes ou les jours qui suivent le début du traitement. Elle serait due à la modification rapide de la pression partielle de gaz carbonique et/ou de l'alcalose associée (Faden A, 1976).

## Encéphalopathies de la septicémie (SAE : *sepsis associated encephalopathy*)

L'état septique sévère perturbe les fonctions cérébrales : désorientation, confusion, troubles de la lecture et de l'écriture, altération de la conscience, rigidité paratonique. Cet état peut évoluer vers le décès. Il survient dans 23 % à 70 % des septicémies. Les anomalies, dont on ne connaît pas bien la cause (modification de la barrière sang-cerveau, perfusion cérébrale insuffisante, perturbation de la

micro-circulation cérébrale, cytokines toxiques, neurotransmetteurs anormaux...) concernent les noyaux gris centraux, le cervelet, le tronc cérébral et les hémisphères. Il s'agit toujours d'un diagnostic d'exclusion, après avoir éliminé une encéphalopathie métabolique ou médicamenteuse et une infection cérébrale. Comme les symptômes cérébraux apparaissent précocement, avant que les manifestations septiques ne soient évidentes, l'EEG est très précieux et il est même plus sensible que la clinique pour suivre l'encéphalopathie (Young GB *et al.*, 1992 ; Bogdanski R *et al.*, 1999). Toutefois il faut savoir que l'EEG est impossible à distinguer de celui d'une encéphalopathie métabolique : excès d'activité thêta (figure 40), puis d'activité delta, puis ondes triphasiques diffuses et finalement bouffées de suppression. La dysfonction lente diffuse précède les signes cliniques d'encéphalopathie puis elle est nettement corrélée à l'évolution clinique (Wilson JX *et al.*, 2003). Elle est indépendante du niveau de sédation. Elle est tout à fait réversible si le patient guérit de l'état infectieux (Schwarz S *et al.*, 1997).

## Stupeur récurrente idiopathique

C'est une affection rare, de cause inconnue, décrite surtout chez des patients italiens (Lugarési E *et al.*, 1998b). Elle concerne essentiellement les hommes d'âge moyen. Les épisodes stuporeux surviennent sans facteur déclenchant. Ils se répètent à des fréquences variables d'un à plus de six par an. Les épisodes sont parfois précédés d'une asthénie de plusieurs heures et ils débutent par un ralentissement psychomoteur, une dysarthrie, une instabilité à la marche et une somnolence. Les patients sombrent ensuite dans un coma non réactif, hypotonique, avec myosis bilatéral réactif, dont ils peuvent transitoirement être extraits par de vives stimulations ou par l'administration de flumazénil. Cette molécule est un antagoniste du site de fixation des benzodiazépines exogènes ou endogènes. La stupeur dure de deux heures à cinq jours et s'achève par une phase de durée variable de grande asthénie et de troubles mnésiques. L'EEG pendant l'épisode de stupeur met en évidence des

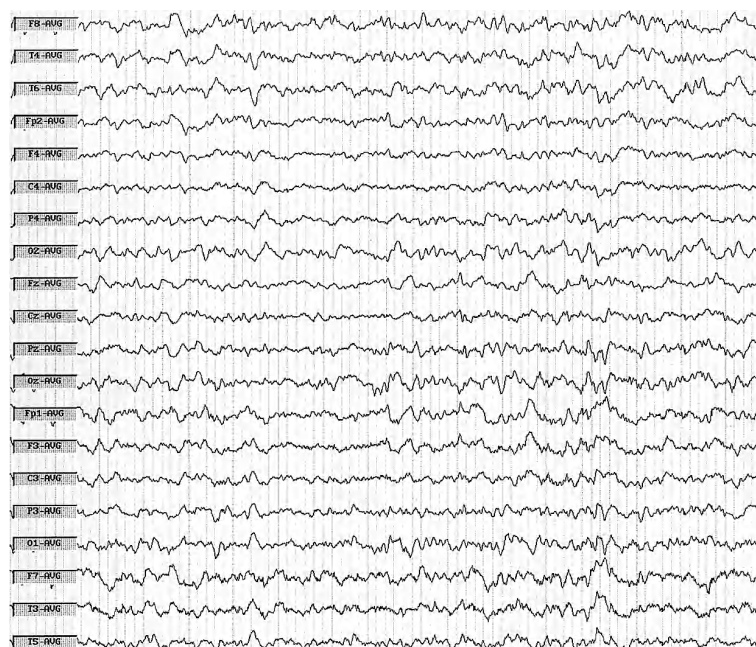


Figure 40 : Ce patient de 65 ans éthylique chronique est admis en pré-choch septique.

Après traitement, il n'y a plus d'atteinte métabolique mais on note toujours une confusion et une somnolence. L'EEG montre des rythmes de fond à 6-7 c/s assez bien réactifs et des bouffées delta 0.5-1 c/s généralisées également réactives. Il s'agit probablement d'une encéphalopathie de la septicémie.

rythmes de fond rapides à 13-16 c/s, qui redeviennent normaux après administration de flumazénil. Les benzodiazépines endogènes dosées chez les patients ont permis de mettre en évidence une

augmentation majeure du taux de l'endozépine 4 dans le sérum et le liquide céphalorachidien au cours des épisodes stuporeux alors que ces taux sont normaux en dehors de ces épisodes.

## Bibliographie

- ALFREY AC. Dialysis encephalopathy syndrome. *Ann Rev Med* 1978 ; 29 : 93-98.
- AMODO P, PELLEGRINI A, AMISTA P, LUISE S *et al.* Neuropsychological-neurophysiological alterations and brain atrophy in cirrhotic patients. *Metab Brain Dis* 2003 ; 18(3) : 63-78.
- BAZIL CW, PACK A. Insulinoma presenting as seizure disorder. *Neurology* 2001 ; 56(6) : 817-818.
- BERTOLUCCI PH, MALHEIROS SF. Hyperparathyroidism simulating Creutzfeldt-Jakob disease. *Arq Neuropsiquiatr* 1990 ; 48(2) : 245-249.
- BOGDANSKI R, BLOBNER M, HANEL F, KOCHS E. Septic encephalopathy. *Anesthesiol Intensivmed Notfallmed Schmerzther* 1999 ; 34(3) : 123-130.
- BURKS JS, ALFREY AC, HUDDLESTONE J *et al.* A fatal encephalopathy in chronic haemodialysis patients. *Lancet* 1976 ; 1 : 764-768.
- DAVIS PA. Effect on the electroencephalogram of changing the blood sugar level. *Arch Neurol Psychiatr* 1943 ; 49 : 186-194.
- DIEN-PÉRON J, CARTIER F, GARY J, MENAULT F, TOULOUSE P. L'électro-encéphalographie dans

- l'encéphalopathie progressive des dialysés. *Rev EEG Neurophysiol* 1978 ; 8(2) : 224-232.
- DION MH, COSSETTE P, ST-HILAIRE JM, RASIO E, NGUYEN DK. Insulinoma misdiagnosed as intractable epilepsy. *Neurology* 2004 ; 62(8) : 1443-1445.
- EGGERS V, SCHILLING A, KOX WJ, SPIES C. Septic encephalopathy. Diagnosis und therapy. *Anaesthesist* 2003 ; 52(4) : 294-303.
- FADEN A. Encephalopathy following treatment of chronic pulmonary failure. *Neurology* 1976 ; 26 : 337-339.
- HUBERFELD G, DUPONT S, HAZEMANN P, ADAM C, BAULAC M, PIERROT-DESEILLIGNY C. Stupeur récurrente idiopathique chez un patient : imputabilité des benzodiazépines endogènes ou exogènes ? *Rev Neurol* 2002 ; 158 : 8-9, 824-826.
- ITOH N, MATSUI N, MATSUI S. Periodic lateralized epileptiform discharges in EEG during recovery from hyponatremia : a case report. *Clin Electroencephalogr* 1994 ; 25(4) : 164-169.
- KLEINFELD M, PETER S, GILBERT GM. Delirium as the predominant manifestation of hyperparathyroidism : reversal after parathyroidectomy. *J Am Geriatr Soc* 1984 ; 32 (2) : 689-690.
- KUMPFEL T, LECHNER C, AUER D, KRAFT E, LYDTIN H, TRENKWALDER C. Non-convulsive status epilepticus with marked neuropsychiatric manifestations and MRI changes after treatment of hypercalcaemia. *Acta Neurol Scand* 2000 ; 102(5) : 337-339.
- KURTZ D, MICHELETTI G, TEMPE JD, BROGARD JM, GIRARDEL M, FLETTA R. Étude électro-clinique des comas hyperosmolaires. *Rev EEG Neurophysiol Clin* 1971 ; 1(3) : 353-359.
- LAMMOUCHI T, ZOGLAMI F, BEN SLAMIA L, GRIRA M, HARZALLAH S, BENAMMOU S. Crises épileptiques et hyperglycémie sans cétose. *Neurophysiol Clin* 2004 ; 34 : 183-187.
- LUGARÉSI E, MONTAGNA P, TINUPER P *et al.* Endozepine stupor. Recurring stupor linked to endozepine-4 accumulation. *Brain* 1998b ; 121 : 127-33.
- MARUYAMA T, TABATA K, NAKAGAWA S, YANAGISAWA N. A case of acute water intoxication showing triphasic waves on EEG. *Rinsho Shinkeigaku* 1991 ; 31(5) : 523-527.
- MROWKA M, KNAKE S, KLINGE H, ODIN P, ROSENOW F. Hypocalcemic generalised seizures as a manifestation of iatrogenic hypoparathyroidism months to years after thyroid surgery. *Epileptic Disord* 2004 ; 6(2) : 85-87.
- OECHSNER M, PFEIFFER G, TIMMERMANN K, KROMER H, STURENGURG HJ, KUNZE K. Acute reversible encephalopathy with brain edema and serial seizures in pseudohypoparathyroidism. *Nervenarzt* 1996 ; 67(10) : 875-879.
- OH MS, PHELPS KR, TRAUBE M *et al.* D-lactic acidosis in a man with the short bowel syndrome. *N Engl J Med* 1979 ; 301 : 1109-1132.
- SADOUL P, LAXENAIRE M, AUG MC, COLLOMBIER N, WEBER M, SAUNIER C. Intérêt de l'EEG au cours de la réanimation des insuffisants pulmonaires chroniques en décompensation aiguë. *Rev EEG Neurophysiol Clin* 1971 ; 1(2) : 203-204.
- SAXENA N, BHATTA M, JOSHI YK, GARG PK *et al.* Electrophysiological and neuropsychological tests for the diagnosis of subclinical hepatic encephalopathy and prediction of overt encephalopathy. *Liver* 2002 ; 22(3) : 190-197.
- SCHWARZ S, SCHWAB S, FABIAN CW, SCHELLINGER P, ORBERK E, HUND E. Infection : impaired consciousness as the initial symptom. Clinical and pathophysiologic aspects of septic encephalopathy. *Nervenarzt* 1997 ; 68(4) : 292-297.
- URIBARRI J, OH MS, CARROL M. D-Lactic Acidosis : A review of clinical presentation, biochemical features, and pathophysiologic mechanisms. *Medicine* 1998 ; 77 : 73-82.
- VECCHIERINI-BLINEAU MF, NOGUES BB, HOURMANT M, THEBAUD H, SOULILLOU JP. Insuffisants rénaux en hémodialyse atteints d'intoxication à l'aluminium et greffe rénale : aspects électro-cliniques. *Rev EEG Neurophysiol* 1985 ; 14 : 351-358.
- WILSON JX, YOUNG GB. Progress in clinical neurosciences : sepsis-associated encephalopathy: evolving concepts. *Can J Neurol Sci* 2003 ; 30(2) : 98-105.
- YOUNG GB, BOLTON CF, ARCHIBALD YM, AUSTIN TW, WELLS GA. The electroencephalogram in sepsis-associated encephalopathy. *J Clin Neurophysiol* 1992 ; 9(1) : 145-152.

## Complications de la transplantation d'organes

### Transplantation hépatique

Les complications neurologiques sont les plus importantes causes de morbidité de la transplantation hépatique. Elles existent dans environ 20 % des cas (Bronster DJ *et al.*, 2000). Les crises épileptiques surviennent dans 2,8 à 42 % des cas. L'origine de ces crises est multifactorielle : infection, accident cérébro-vasculaire, myélinolyse centro-pontine et encéphalopathies dues aux médicaments immuno-suppresseurs. Chez un même patient les crises ont souvent plusieurs origines. Lorsque les crises sont dues à des lésions structurales cérébrales (surtout des hématomes et des infarctus cérébraux), le pronostic est plus mauvais mais lorsqu'elles sont dues à la neurotoxicité des immuno-suppresseurs, le pronostic n'en est pas affecté. Les crises dues aux médicaments immuno-suppresseurs sont les premières à survenir, dès la première semaine suivant la transplantation. Les crises secondaires aux accidents vasculaires, aux infections et au rejet hépatique surviennent entre 2 et 5 semaines après la greffe. Les crises sont tonico-cloniques (29,4 %), partielles avec ou sans généralisation secondaire (58,8 %) ou sous forme de status épileptique (11,8 %) (Choi EJ *et al.*, 2004). Les EEG montrent des tracés anormaux dans 84 % des cas, incluant des anomalies épileptiques, des suppressions de rythmes de fond, des asymétries et des ralentissements bilatéraux thêta et delta. Les suppressions d'activité électriques sont évidemment associées à un pronostic fatal. Les autres anomalies ne modifient pas le pronostic. Chez les patients survivants, les crises sont habituellement bien contrôlées par les anti-épileptiques qui peuvent alors être arrêtés au bout de quelques mois sans récurrence des crises.

Les autres complications neurologiques sont les encéphalopathies (62 %) de sévérité et de durée

variables, des neuropathies, une énurésie intermittente, des étourdissements intermittents, des myopathies et des décollements de la rétine (Ghaus N *et al.*, 2001). La myélinolyse centro-pontine est une complication d'origine inconnue, souvent fatale, dont l'incidence est difficile à évaluer car elle ne s'accompagne pas toujours de manifestation clinique (Kato T *et al.*, 2002). Les complications neuropsychiatriques comportent hallucinations, délire paranoïde ou uniquement un changement de la personnalité. Ces complications sont secondaires à un processus expansif cérébral, aux effets secondaires ou à l'effet vasoconstricteur des médicaments immuno-suppresseurs. Les lymphomes cérébraux sont rarement associés aux greffes hépatiques et, de façon surprenant les méningites sont rares et surviennent soit de façon très précoce après la greffe soit au contraire jusqu'à un an après la greffe (Bronster *et al.*, 2000). Environ 30 % des patients recevant un foie sont porteurs du cytomégalovirus qui apparaît dans leur organisme entre les jours 5 et 416 post-greffe. Cette infection ne se manifeste pas toujours cliniquement (Oldakowska-Jedynak U *et al.*, 2003).

### Transplantation cardiaque

Les complications neurologiques après une greffe cardiaque ne sont pas rares : encéphalopathies (16,6 %), crises épileptiques (13,6 %), troubles neuro-musculaires (10,6 %), céphalées (10,6 %), accidents cérébro-vasculaires (10,1 %), troubles psychiatriques (2,2 %) et infections du système nerveux central (2,2 %). Les troubles sont souvent transitoires. Les encéphalopathies sont dues à une défaillance rénale ou hépatique post-transplantation et à une instabilité hémodynamique pré-transplantation. Les crises sont plus fréquentes lorsqu'il existe un bas débit ou une circulation extra-corpo-

relle longue. Quant aux accidents vasculaires, ils surviennent surtout lorsqu'il existe une défaillance hépatique post-opératoire (Cemillan CA *et al.*, 2004). L'examen neuropathologique des cerveaux de patients décédés dans les 6 ans après une chirurgie coronarienne ou une greffe cardiaque montre des anomalies cérébrales dans 49 % des cas : hématomes, infarctus, hémorragies sous-arachnoïdiennes, lésions hypoxémiques. Ces anomalies sont responsables du décès dans 12,6 % des cas. Les infarctus sont dus à des lésions athéromateuses artérielles, à des embolies provenant du site opératoire ou de l'infarctus du myocarde, à des embolies graisseuses, à des embolies de corps étrangers ou à des embolies capillaires mégakaryocytaires. Les perturbations infectieuses sont dues à des levures, des bactéries, plus rarement à une atteinte virale (Emmrich P *et al.*, 2003). Les EEG ne sont pas spécifiques mais reflètent les différentes atteintes neurologiques décrites.

## Tranplantation rénale

Des complications infectieuses, néoplasiques et neurologiques surviennent après une greffe rénale. Les complications neurologiques comptent pour environ 8 % des cas et comportent méningite, syndrome confusionnel aigu, encéphalite, accidents cérébro-vasculaires, convulsions, tumeurs, atteinte du nerf fémoral, et lipomatose épидurale (Jost L *et al.*, 2000). L'EEG, l'examen du liquide céphalorachidien et l'imagerie permettent de faire le diagnostic. Les abcès cérébraux sont rares, secondaires à des levures, de la tuberculose ou des staphylocoques.

## Transplantation pulmonaire

Les crises épileptiques surviennent dans 22 % des cas, surtout chez les patients de moins de 25 ans et surtout chez ceux qui souffrent d'une fibrose kystique. Les crises ont plusieurs origines : elles étaient souvent déjà présentes avant la greffe, elles peuvent être dues à des poussées hypertensives ou à des accidents vasculaires cérébraux. Elles sont souvent associées à des doses importantes de méthylprednisolone utilisées comme anti-rejet (Vaughn BV *et al.*, 1996). Un état de mal est souvent en rapport avec une encéphalopathie de la ciclosporine A (Sueiras M *et al.*, 1998). L'EEG met en évidence des signes d'encéphalopathie dans ces cas. Lorsque les anomalies sont situées sur les régions temporo-occipitales, l'origine médicamenteuse, par intoxication à la ciclosporine A, est probable.

## Transplantation d'organes en général

Un syndrome de Guillain-Barré survient classiquement après transplantation de moelle osseuse mais également lors de transplantation d'organe solide, en général secondaire à une infection par le cytomégalovirus (El-Sabroun RA *et al.*, 2001). Les receveurs d'organes sont sujets aux encéphalites. L'encéphalomyélite du virus West Nile survient chez ces patients dans sa forme la plus grave, souvent mortelle : paralysie flasque, tremblement, myoclonus, syndrome extra-pyramidal. Les EEG sont toujours très anormaux et montrent une activité lente diffuse et parfois de l'activité épileptique latéralisée (PLEDS) (Kleinschmidt-DeMasters BK *et al.*, 2004). Les complications secondaires au Tacrolimus et à la ciclosporine sont discutées dans un autre chapitre.



## Bibliographie

---

- BRONSTER DJ, EMRE S, BOCCAGNI P, SHEINER PA, SCHWARTZ ME, MILLER CM. Central nervous system complications in liver transplant recipients-incidence, timing and long-term follow-up. *Clin Transplant* 2000 ; 14(1) : 1-7.
- CEMILLAN CA, ALONSO-PULPON L, BURGOS-LAZARO R, MILLAN-HERNANDES I, DE SER T, LIANO-MARTINEZ H. Neurological complications in a series of 205 orthotopic heart transplant patients. *Rev Neurol* 2004 ; 38(10) : 906-912.
- CHOI EJ, KANG JK, LEE SA, KIM KH, LEE SG, ANDERMANN F. New-onset seizures after liver transplantation: clinical implications and prognosis in survivors. *Eur Neurol* 2004 ; 52 : 230-236.
- EL-SABROUT RA, RADOVANCEVIC B, ANKOMA-SEY V, VAN BUREN CT. Guillain-Barré syndrome after solid organ transplantation. *Transplantation* 2001 ; 71(9) : 1311-1316.
- EMMRICH P, HAHN J, OGUNLADE V, GEIGER K, SCHÖBER R, MOHR FW. Neuropathological findings after cardiac surgery-retrospective study over 6 years. *Z Kardiol* 2003 ; 92(11) : 925-937.
- GHAUS N, BOHLEGA S, REZEIG M. Neurological complications in liver transplantation. *J Neurol* 2001 ; 248(12) : 1042-1048.
- JOST L, JOST L, NOGUES M, DAVALOS M *et al.* Neurological complications of renal transplant. *Medicina* (Buenos Aires) 2000 ; 60(2) : 161-164.
- KATO T, HATTORI H, NAGATO M, KIUCHI T, UEMOTO S, NAKAHATA T, TANAKA K. Subclinical central pontine myelinolysis following liver transplantation. *Brain Dev* 2002 ; 24(3) : 179-182.
- KLEINSCHMIDT-DEMASTERS BK, MARDER BA, LEVI ME, LAIRD SP *et al.* Naturally acquired West Nile virus encephalomyelitis in transplant recipients: clinical, laboratory, diagnostic, and neuropathological features. *Arch Neurol* 2004 ; 61(8) : 1210-1220.
- OLDAKOWSKA-JEDYNAK U, NIEWCZAS M, ZIOLKOWSKI J *et al.* Cytomegalovirus infection as a common complication following liver transplantation. *Transplant Proc* 2003 ; 35(6) : 2295-2297.
- SUEIRAS M, GONZALEZ N, ROVIRA R, PADRO L. Usefulness of the EEG recording in the diagnosis of cyclosporin A-induced encephalopathy. *Rev Neurol* 1998 ; 26(153) : 766-769.
- VAUGHN BV, ALI II, OLIVIER KN, LACKNER RP, ROBERTSON KR *et al.* Seizures in lung transplant recipients. *Epilepsia* 1996 ; 37(12) : 1175-1179.

# 19

## Encéphalopathies d'origine génétique

---

### Leucodystrophie métachromatique (LMC)

---

La LMC (déficit de l'enzyme lysosomial arylsulphatase A) de l'adulte est due à des dépôts de cérébrosides et à une démyélinisation des systèmes nerveux périphérique et central. Déficit cognitif, état dépressif, spasticité, paraparésie, ataxie, peuvent suggérer une forme progressive de sclérose en plaques. Le tracé EEG peut rester longtemps normal : une patiente de 55 ans chez laquelle l'examen neuropathologique a montré des anomalies typiques de LMC surtout dans les régions frontales était étiquetée schizophrène depuis 10 ans et ne souffrait d'aucun déficit neurologique focal. Son EEG était normal (Kothbauer P *et al.*, 1977). La plupart du temps il existe de discrètes anomalies lors de l'installation des symptômes : activité thêta 5-6 c/s sur les régions frontales et temporales (Fukutani Y *et al.*, 1999) ou léger ralentissement de la fréquence des rythmes de fond (Pilz H *et al.*, 1977). Progressivement, les rythmes se ralentissent davantage et leur amplitude augmente. Des ondes delta apparaissent finalement, surtout sur les régions postérieures, la réactivité est d'abord incomplète puis elle disparaît (Hirose G et Bass NH, 1972). Chez une patiente de 37 ans d'intelligence normale, porteuse d'un déficit en arylsulphatase A leucocytaire, se sont installés en quelques mois une apathie, une perte d'intérêt pour ses proches et des troubles de la mémoire. Puis des troubles cognitifs sévères, une perte de concentration, des fluctuations de la vigilance et une incontinence urinaire sont apparus en 2 ans. Elle n'a jamais souffert de neuropathie. L'EEG montrait un ralentissement sur les régions temporales moyennes droites (Marcao AM *et al.*, 2005). Des crises épileptiques constituent parfois la manifestation inaugurale et la plus importante de la forme

tardive de cette maladie (Bostantjopoulou S *et al.*, 2000). Des bouffées de pointes ou de pointes ondes sont rares et ne correspondent pas nécessairement à des crises cliniques. Le sommeil reste longtemps sans altération notable mais, dans les stades terminaux, il est difficile de le différencier de la veille (Ferrière G et Amand G, 1978).

### Maladie de Kufs

---

Il s'agit d'une forme adulte autosomique récessive ou autosomique dominante de céroïde-lipofuscinoses, maladies caractérisées anatomiquement par l'accumulation dans les corps des neurones et parfois dans d'autres cellules cérébrales d'une ou de plusieurs substances possédant les caractères morphologiques, les affinités tinctoriales et la fluorescence de la lipofuscine et du céroïde. Les formes adultes sont rares et constituent probablement un groupe hétérogène. Certaines comportent une surcharge périphérique qui manque dans d'autres cas. Le diagnostic peut être porté sur une biopsie rectale ou cérébrale. Le début se situe entre 10 et 30 ans, marqué par une lente détérioration, une ataxie progressive, des myoclonies et des signes extrapyramidaux. Le phénotype A se caractérise plutôt par une épilepsie myoclonique et le phénotype B par une démence et des troubles moteurs. Des formes intermédiaires existent comportant démence, déficits moteurs puis épilepsie souvent déclenchée par le mouvement ou les stimulations sensitives ou photiques (Donnet A *et al.*, 1992). Il n'y a pas de troubles visuels et l'électro-rétinogramme est normal. L'IRM est habituellement normale mais rarement, elle montre des lésions étendues de la substance grise (Augustine A *et al.*, 1993). L'EEG est normal au début puis il montre un ralentissement non spécifique des rythmes de fond, et plus tardivement des paroxysmes à types

d'ondes lentes rythmiques à 4 c/s ou de pointes ondes atypiques en bouffées (Dumon-Radermacher M *et al.*, 1978). Pour Vadlamudi L *et al.*, 2003, les EEG peuvent être d'une grande aide diagnostique : ils montrent des bouffées de pointes ondes atypiques généralisées et une réponse vive à la stimulation lumineuse intermittente dans le phénotype A, un ralentissement généralisé et des ondes delta quasi périodiques sur les régions frontales dans le phénotype B.

## Encéphalopathies mitochondriales de l'adulte

Les maladies mitochondriales représentent un groupe hétérogène de pathologies génétiques, de transmission autosomale dominante ou récessive ou de transmission maternelle. Elles sont dues à une mutation du DNA mitochondrial et se regroupent sous plusieurs noms selon les manifestations cliniques, sachant qu'il existe des recouvrements entre ces différentes maladies et une variabilité phénotypique très grande : MELA (*Mitochondrial Encephalopathy And Lactic Acidosis*), MELAS (MELA + *Stroke-Like Episodes*), MERRF (*Myoclonic Epilepsy And Ragged Red Fibers*), syndrome de Leigh (encéphalomyélopathie nécrosante sub-aiguë), syndrome de Kearns-Sayres (myopathie et ophtalmopathie), ophtalmoplégie externe chronique progressive, et maladie de Leber (neuropathie optique héréditaire). Le début des signes cliniques a lieu en général dans l'enfance mais le MELAS, le MERRF et même le syndrome de Leigh peuvent se manifester tardivement. À noter que les mitochondriopathies peuvent rester asymptomatiques très longtemps. Les signes cliniques comportent un ralentissement psychomoteur, des épisodes de type vasculaire récidivants, une ataxie cérébelleuse, une myopathie, des migraines, de l'épilepsie, une paraparésie, des neuropathies de type Charcot-Marie-Tooth atypique, une cardiomyopathie, une perte auditive d'origine neuro-sensorielle, un diabète, une maladie rénale et souvent une histoire familiale positive. Un dosage élevé de lactate dans le sang et le liquide céphalo-rachidien confirme le diagnostic de mitochondriopathie (Durand-Dubief F *et al.*, 2004).

L'EEG peut être normal en l'absence de signe clinique ou même lorsque la détérioration intellectuelle a déjà débuté ou montrer des bouffées d'activité lentes thêta-delta. L'épilepsie est de type myoclonique progressive dans le MERRF (mutation A8344G). Les myoclonies sont d'origine corticale, focales ou généralisées. Les crises sont photosensibles, progressives et rebelles au traitement. L'EEG montre un ralentissement diffus et des ondes delta pseudo-périodiques. Dans le MELAS (mutation A3243G) les crises sont plus spécifiquement de topographie occipitale et peuvent survenir dans un contexte d'épisode pseudo-vasculaire de cette région. Elles peuvent constituer l'unique symptôme de la maladie rendant le diagnostic particulièrement difficile. Les crises sont visuelles, généralisées motrices ou focales. Un état de mal épileptique partiel complexe peut être inaugural comme chez ce patient japonais dont le MELAS s'est manifesté pour la première fois à l'âge de 37 ans (Araki T *et al.*, 2001). Dans le cas adulte de Leff AP *et al.* (1998), des épisodes récidivants d'état de mal partiel complexe, qui constituaient la manifestation inaugurale d'un MELAS, étaient associés à des PLEDS sur l'EEG. Un cas d'état de mal partiel complexe a aussi été décrit associé à des crises multifocales et à des PLEDS sur la région frontotemporale droite chez une femme de 38 ans souffrant de MELAS (Corda D *et al.*, 2006). Les crises peuvent être photo-sensibles, comme dans le MERRF (Canafoglia L *et al.*, 2001). L'EEG est alors très utile au diagnostic, surtout dans les cas adultes. Il montre un ralentissement diffus progressif puis des ondes delta pointues pseudo-périodiques sur les régions postérieures (figure 41). Lors d'épisodes pseudo-vasculaires, les symptômes s'installent progressivement sur plusieurs jours et les crises épileptiques surviennent lorsque le tableau neurologique est complet. L'IRM cérébrale sériée montre des anomalies corticales hypointenses en T1, et hyperintense en T2, évolutives mais en partie réversibles. Le SPECT met en évidence une hyperperfusion focale. Les EEG montrent, pendant la phase aiguë, des ondes delta haut-voltées frontales entremêlées de polypointes, puis des anomalies épileptiformes périodiques focales postérieures et finalement, à distance de l'épisode aigu, des pointes focales et des bouffées 14-6 c/s (Fujimoto S *et al.*, 1999 ; Iizuka T *et al.*,

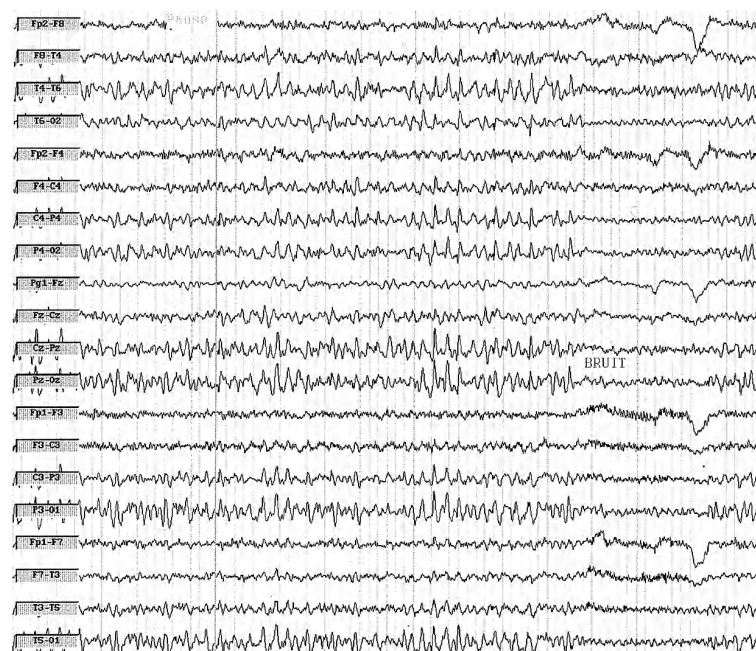


Figure 41 : Cette patiente de 30 ans est porteuse d'un MELAS. Elle souffre de céphalées et de crises épileptiques. Le tracé inter-critique met en évidence des rythmes de fond à 7-8 c/s sur les régions postérieures interrompus par des trains d'activité delta rythmique 3-4 c/s sur les régions occipitales. Cette activité delta est bien réactive et sa prédominance hémisphérique est variable d'un tracé à l'autre.

2003). Dans certains cas, le tracé EEG ressemble à celui vu lors de la maladie de Creutzfeldt-Jakob : décharges de pointes périodiques généralisées. Mais dans le cas des mitochondriopathies, les anomalies sont totalement réversibles en quelques mois (Isozumi K *et al.*, 1994 ; Corda D *et al.*, 2006).

## Sialidose

La sialidose est une maladie de surcharge lysosomale, du groupe des oligosaccharidoses ou glycoprotéinoses. Elle est due au déficit en alpha-D-neurominidase responsable d'une surcharge tissulaire en sialyl-oligosaccharides. La transmission est récessive autosomale. On distingue la sialidose de type 1, ou *Cherry-Red-Spot Myoclonus* débutant entre 8 et 25 ans, avec rétinopathie, épilepsie et myoclonies mais sans détérioration intellectuelle et la sialidose de type 2 ou sialidose dysmorphique infantile. Le diagnostic repose sur la mise en évidence d'un profil caractéristique sur la chromatographie des oligosaccharides urinaires et sur la mesure de l'activité de l'alpha-D-neurominidase

dans les fibroblastes. Ces maladies sont responsables d'épilepsie myoclonique progressive. De rares cas de début tardif de sialidose de type 1 sont décrits : un homme de 52 ans japonais a été hospitalisé pour des symptômes multiples évoluant depuis l'âge de 46 ans : dysarthrie, mouvements involontaires des extrémités, ataxie, myoclonus d'action (Sakazume Y *et al.*, 2004). L'EEG se ralentit et se désorganise progressivement. Le myoclonus de la sialidose est particulièrement handicapant. Il en existe deux sortes dans cette maladie, un myoclonus facial insensible aux stimulations, sans corrélation avec des modifications de l'EEG et qui persiste pendant le sommeil, et un myoclonus massif sensible aux stimulations associé à des pointes positives au vertex. Le sommeil supprime les myoclonies mais augmente les pointes ! (Rapin I, 1986). L'étude des rapports entre EEG et EMG dans différentes épilepsies myocloniques montre que le myoclonus d'action s'accompagne d'un pic bêta fronto-central sur l'EEG comportant un délai de 13,0-21,3 ms entre le cortex et le muscle. Dans les cas de sialidose une activité gamma cohérente est également vue sur ces

régions, ce qui fait l'analyse spectrale de l'EEG un moyen électrophysiologique de différencier la sialidose des autres causes d'épilepsie myoclonique progressive (Panzica F *et al.*, 2003).

## Porphyries

Les porphyries sont au nombre de quatre : la porphyrie aiguë intermittente, la porphyrie variagata, la coproporphyrine héréditaire, toutes trois autosomiques dominantes et la porphyrie avec déficit de la 5-aminolevulinatase déshydratase, qui est autosomale récessive. Les porphyries aiguës se manifestent de façon très variable d'un individu à l'autre et chez une même personne. Les signes ne sont pas spécifiques : douleurs abdominales, hyponatrémie (syndrome inapproprié d'ADH), troubles psychiatriques avec syndrome confusionnel, agitation, troubles du comportement, hallucinations visuelles et somesthésiques, hémianopsie, cécité corticale, neuropathie périphérique aiguë axonale ressemblant à une polyradiculonévrite aiguë de Guillain Barré mais avec un LCR normal, et lésions cutanées. Les crises d'épilepsie sont partielles ou généralisées. Ces crises font partie des signes cliniques d'un épisode aigu de porphyrie, en même temps que les douleurs abdominales. Mais elles peuvent aussi devenir réfractaires et chroniques entre les épisodes aigus. Le diagnostic repose sur le dosage urinaire élevé des précurseurs acide delta amino lévulinique et porphobilinogène, quel que soit le type de porphyrie aiguë. Il existe des facteurs déclenchants : stress, alcool, tabac, régimes hypocaloriques, infections, variations hormonales et exposition au soleil et les médicaments qui peuvent déclencher les crises sont variés, les plus fréquents étant les anti-inflammatoires, le paracétamol, les antiépileptiques. L'IRM cérébrale peut montrer des anomalies réversibles de la substance blanche, l'EEG est ralenti, avec ou sans bouffées paroxystiques (Winkler AS *et al.*, 2005). Les anomalies EEG peuvent être liées à l'hyponatrémie : de grandes ondes delta très lentes, assez bien réactives. Chez les patients qui font des crises épileptiques les EEG montrent des pointes diffuses ou multifocales même en dehors des crises (Weder B et Ketz E, 1977). Lorsqu'il existe un déficit visuel, hémianopsie ou cécité corticale, les EEG

sériés montrent des foyers épileptiques ou des dysfonctions lentes diffuses ou plus marquées sur les régions occipitales. Des crises épileptiques se manifestant par une amaurose transitoire surviennent dans 20 % des cas de crises aiguës de porphyrie. L'amaurose, secondaire à une activité épileptique continue, peut durer jusqu'à 4 jours et demi (Reichenmiller HE, 1970). Dans un cas de cécité soudaine, associée à des douleurs abdominales, des convulsions et une neuropathie, l'autopsie a mis en évidence un infarctus aigu des deux lobes occipitaux (Lai CW *et al.* 1977).

La relation entre porphyrie et crises convulsives est complexe. Il s'agit parfois de l'association des deux maladies, la prise d'anti-épileptiques favorisant un accès aigu de porphyries chez des patients porteurs du gène défectueux. Dans d'autres cas, ce sont des crises qui surviennent lors d'un épisode aigu de porphyrie. Les anti-épileptiques peuvent alors aggraver les symptômes, faisant apparaître des signes de neuropathie aiguë ou d'encéphalopathie, par exemple. La lamotrigine sera préférée aux autres anti-épileptiques chez les porteurs de porphyries.

## Hémochromatose

L'hémochromatose familiale est une maladie génétique caractérisée par une surcharge en fer due à une hyperabsorption digestive. Elle est responsable, à l'âge adulte, de sévères complications viscérales et métaboliques, parmi lesquelles cirrhose, diabète, atteinte articulaire et insuffisance cardiaque. La découverte en 1996 du gène HFE et de sa relation étroite avec l'expression phénotypique de la maladie a constitué un événement essentiel. Elle a, en effet, abouti très rapidement à la mise au point d'un test génétique sanguin qui permet désormais, dans la plupart des cas, de poser le diagnostic sans recourir à une biopsie hépatique. L'hémochromatose peut être guérie par des phlébotomies répétées lorsque le diagnostic a été établi suffisamment tôt. Les hémochromatoses regroupent en fait plusieurs syndromes de surcharge en fer dont les mécanismes ne sont pas tous compris. Les symptômes neurologiques sont rares : céphalées (Hagen K *et al.*, 2002), problèmes psychiatri-

ques (Cutler P, 1994), fibromyalgie, atteinte des noyaux gris centraux symptomatique ou non (Berg D *et al.*, 2000) ou du cervelet (Singh N *et al.*, 1977). À noter que l'atteinte des noyaux gris centraux est tellement rare qu'il faut s'assurer qu'il n'existe pas un autre diagnostic (maladie de Huntington, maladie de Wilson, syndrome d'Hallervoden-Spatz par exemple) (Russo N *et al.*, 2004). Les accidents vasculaires cérébraux ne font pas non plus partie des complications habituelles des hémochromatoses (Rossi E *et al.*, 2000 ; Njajou OT *et al.*, 2002).

Les anomalies EEG consistent en une augmentation progressive des rythmes lents thêta et delta avec l'aggravation de la maladie, ces ondes lentes ne sont pas corrélées aux dosages de l'ammoniaque sanguin (Martin TS et Stern JE, 1968) (figure 42). Une partie des anomalies lentes peut disparaître

après phlébotomies (Singh N *et al.*, 1977). L'EEG peut illustrer aussi les complications encéphaliques des insuffisances hépatiques et cardiaques (encéphalopathie hépatique, bas débit...). Comme les ondes triphasiques lentes ne font pas habituellement partie des modifications de l'EEG dues à l'hémosidérose, ces ondes signalent bien l'apparition d'une encéphalopathie hépatique. L'EEG permet ainsi de suivre l'évolution de l'insuffisance hépatique mieux que le dosage de l'ammoniaque ou que les tests de fonction hépatique.

L'hémochromatose est à distinguer bien sûr de l'hémosidérose marginale du névraxe (*Superficial Siderosis*), qui est une condition rare, progressive, secondaire au dépôt chronique de sang dans les régions sous-arachnoïdienne ou intra-ventriculaire, à la suite d'une fuite traumatique ou autre.

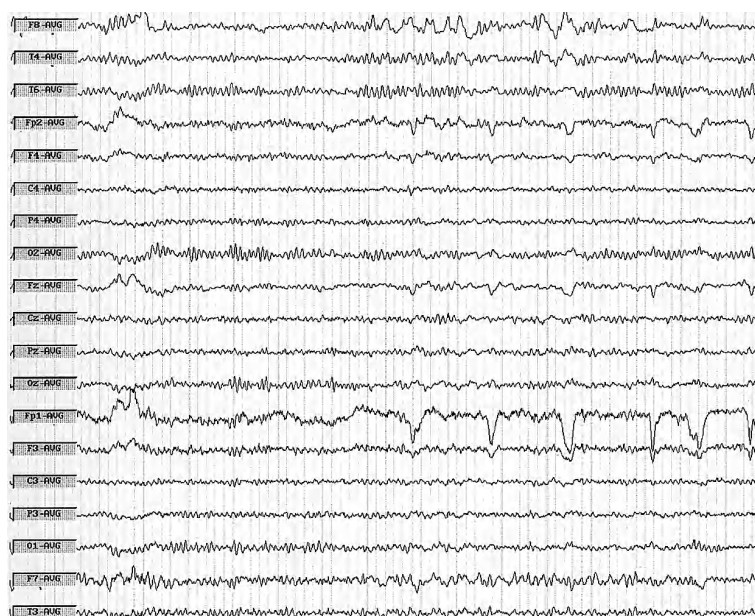


Figure 42 : Cet homme de 83 ans qui souffre d'hémochromatose présente des troubles cognitifs. L'EEG montre des rythmes de fond à 7 c/s bien réactifs, des ondes thêta-delta un peu rythmiques sur les régions temporales antérieures et des bouffées delta bas-voltées à maximum antérieur, d'une durée de 2 secondes.

## Bibliographie

- ARAKI T, SUZUKI J, TANIWAKI Y, ISHIDO K *et al.* A case of MELA presenting complex partial status epilepticus. *Rinsho Shinkeigaku* 2001 ; 41(8) : 487-490.
- AUGUSTINE A, FRICCHIONE G, WOZNICKI R, BROBERG D, HOLT J. Adult neuronal ceroid lipofuscinosis presenting with psychiatric symptoms: a case report. *Int J Psychiatry Med* 1993 ; 23(4) : 315-322.
- BERG D, HOGGENMULLER U, HOFMANN E, FISCHER R *et al.* The basal ganglia in haemochromatosis. *Neuroradiology* 2000 ; 42(1) : 9-13.
- BOSTANTIOPOULOU S, KATSAROU Z, MICHELALAKI H, KAZIS A. Seizures as a presenting feature of late onset metachromatic leukodystrophy. *Acta Neurol Scand* 2000 ; 102(3) : 192-195.
- CANOFGLIA L, FRANCESCHETTI S, ANTOZZI C, CARRARA F *et al.* Epileptic phenotypes associated with mitochondrial disorders. *Neurology* 2001 ; 56(10) : 1340-1346.
- CORDA D, ROSATI G, DEIANA GA, SECHI G. "Erratic" complex partial status epilepticus as a presenting feature of MELAS. *Epilepsy Behav* 2006 ; 8(3) : 655-658.
- CUTLER P. Iron overload and psychiatric illness. *Can J Psychiatry* 1994 ; 39(1) : 8-11.
- DONNET A, HABIB M, PELLISSIER JF, REGIS H *et al.* Kuf's disease presenting as progressive dementia with late-onset generalized seizures: a clinicopathological and electrophysiological study. *Epilepsia* 1992 ; 33(1) : 65-74.
- DUMON-RADERMECKER M, MARTIN JJ, RADERMECKER J. Les aspects EEG des céroïde-lipofuscinoses et des leucodystrophies métachromatiques. *Rev Electroencephalogr Neurophysiol Clin* 1978 ; 8(1) : 160-166.
- DURAND-DUBIEF F, RYVLIN P, MAUGUIÈRE F. Polymorphism of epilepsy associated with the A3243G mutation of mitochondrial DNA (MELA): reasons for delayed diagnosis. *Rev Neurol* 2004 ; 160(8-9) : 824-829.
- FERRIERE G ET AMAND G. Les leucodystrophies. *Rev EEG Neurophysiol* 1978 ; 8(1) : 138-148.
- FUJIMOTO S, MIZUNO K, SHIBATA H, KANAYAMA M *et al.* Serial electroencephalographic findings in patients with MELAS. *Pediatr Neurol* 1999 ; 20(1) : 43-48.
- FUKUTANI Y, NORIKI Y, SASAKI K *et al.* Adult-type metachromatic leukodystrophy with a compound heterozygote mutation showing character change and dementia. *Psychiatry Clin Neurosci* 1999 ; 53(3) : 425-428.
- HAGEN K, STOVNER LJ, ASBERG A, THORSTENSEN K *et al.* High headache prevalence among women with hemochromatosis: the Nord-Trøndelag health study. *Ann Neurol* 2002 ; 51(6) : 786-789.
- HIROSE G, BASS NH. Metachromatic leukodystrophy in the adult. *Neurology* 1972 ; 22 : 312-320.
- IZUKA T, SAKAI F, KAN S, SUZUKI N. Slowly progressive spread of the stroke-like lesions in MELAS. *Neurology* 2003 ; 61(9) : 1238-1244.
- ISOZUMI K, FUKUUCHI Y, TANAKA K, NOGAWA S *et al.* A MELAS (mitochondrial myopathy, encephalopathy, lactic acidosis, and stroke-like episodes) mtDNA mutation that induces subacute dementia which mimicks Creutzfeldt-Jakob disease. *Inter Med* 1994 ; 33(9) : 543-546.
- KOTHBAUER P, JELLINGER K, GROSS H, MOLZER B, BERNHEIMER H. Adult metachromatic leukodystrophy manifested as schizophrenic psychosis. *Arch Psychiatr Nervenkr* 1977 ; 224(4) : 379-387.
- LAI CW, HUNG TP, LIN WS. Blindness of cerebral origin in acute intermittent porphyria. Report of a case and post-mortem examination. *Arch Neurol* 1977 ; 34(5) : 310-312.
- LEFF AP, MC NABB AW, HANNA MG, CLARKE CR, LARNER AJ. Complex partial status epilepticus in late-onset MELAS. *Epilepsia* 1998 ; 39(4) : 438-441.
- MARCAO AM, WIEST R, SCHINDLER K, WIESMANN U, WEIS J, SCHROTH G *et al.* Adult onset metachromatic leukodystrophy without electroclinical peripheral nervous system involvement. *Arch Neurol* 2005 ; 62 : 309-313.
- MARTIN TS, STERN JE. The EEG in hemochromatosis. *Electroencephalogr Clin Neurophysiol* 1968 ; 24(4) : 394.
- NJAJOU OT, HOLLANDER M, KOUDSTAAL PJ, HOFMAN A *et al.* Mutations in the hemochromatosis gene (HFE) and stroke. *Stroke* 2002 ; 33(10) : 2363-2366.
- PANZICA F, CANAFOGLIA L, FRANCESCHETTI S, BINELLI S *et al.* Movement-activated myoclonus in genetically defined progressive myoclonic epilepsies: EEG-EMG relationship estimated using autoregressive models. *Clin Neurophysiol* 2003 ; 114(6) : 1041-1052.
- PILZ H, DUENSING I, HEIPERTZ R *et al.* Adult metachromatic leukodystrophy. I. Clinical manifestation in a female aged 44 years, previously diagnosed in the preclinical. *Eur Neurol* 1977 ; 15(6) : 301-307.

- REICHENMILLER HE. EEG findings in acute porphyria. *Electroencephalogr Clin Neurophysiol* 1970 ; 29 : 206-219.
- ROSSI E, MCQUILLAN BM, HUNG J, THOMPSON PL, JUEK C, BEILBY JP. Serum ferritin and C282Y mutation of the haemochromatosis gene as predictors of asymptomatic carotid atherosclerosis in a community population. *Stroke* 2000 ; 31(12) : 3015-3020.
- RUSSO N, EDWARDS M, ANDREWS T, O'BRIEN M, BHATTIA KP. Hereditary haemochromatosis is unlikely to cause movement disorders — a critical review. *J Neurol* 2004 ; 251(7) : 849-852.
- SAKAZUME Y, TANAKA M, ISOBE I, TOMINAGA R *et al.* A case of middle-aged onset sialidosis type 1. *Rinsho Shinkeigaku* 2004 ; 44(8) : 541-544.
- SINGH N, RAO S, BHUYAN UN. Reversible cerebellocerebral disorder in primary hemochromatosis. *Arch Neurol* 1977 ; 34(2) : 123.
- VLADLAMUDI L, WESTMORELAND BF, KLAS DW, PARISI JE. Electroencephalographic findings in Kufs disease. *Clin Neurophysiol* 2003 ; 114(9) : 1738-1743.
- WEDER B, KETZ E. Polyneuropathy and epileptic seizures in a family with acute intermittent porphyria. *Schweiz Med Wochenschr* 1977 ; 107(45) : 1620-1626.
- WINKLER AS, PETERS TJ, ELWES RDC. Neuropsychiatric porphyria in patients with refractory epilepsy : report of three cases. *J Neurol Neurosurg Psychiatry* 2005 ; 76 : 380-383.



# 20

## Éthylisme

---

### Éthylisme et modifications de l'électroencéphalogramme

---

Il n'y a pas de spécificité EEG de l'atteinte alcoolocarentielle. Les rythmes de fond sont souvent micro-voltés et leur fréquence ne dépasse pas 8 c/s. Les rythmes rapides sont souvent augmentés en abondance. Le sommeil est fragmenté, même à distance du sevrage, et les stades profonds sont réduits. Les complications dues aux défaillances hépatique et pancréatique sont traitées dans un autre chapitre.

### Crise convulsive chez l'éthylique chronique

---

Le rôle de l'intoxication alcoolique dans le déclenchement des crises épileptiques n'est guère discuté mais diversement apprécié. On estime entre 3 et 10 % le risque pour un alcoolique chronique de faire une crise épileptique. À l'inverse, chez un patient hospitalisé pour une crise épileptique, la fréquence de l'éthylisme chronique est de 41 % (Earnest MP et Yarnell PR, 1976) à 49 % (Hillbom HE, 1980). L'épilepsie alcoolique est définie par des crises comitiales survenant chez l'éthylique chronique sans autre facteur étiologique que l'intoxication. Sur l'EEG l'activité de fond est le plus souvent irrégulière et associée de l'activité alpha à des rythmes rapides, elle est parfois ralentie à 7 c/s, dans d'autres cas, elle est surchargée de rythmes plus lents de fréquence thêta. Lorsqu'il existe d'autres anomalies, ce sont des bouffées thêta pointues généralisées, bitemporales ou unitemporales. On ne note que rarement de vrai grapho-éléments épileptiques, ce sont alors des décharges généralisées, plus ou moins symétriques

de polypointes et de polypointes ondes. L'hyperpnée entraîne parfois l'apparition de bouffées thêta. La SLI n'apporte pas de modification ou, très rarement, des micro-pointes. Il n'existe donc aucune différence avec les tracés des éthyliques chroniques qui n'ont jamais fait de crise. Le temps de sommeil de ces patients est réduit, il existe une augmentation du pourcentage du stade 1, la diminution du sommeil paradoxal et des stades profonds et l'augmentation des micro-éveils. Dans 33 % des cas, il existe des décharges généralisées de polypointes ou de polypointes ondes, ce qui signifie que le sommeil facilite l'apparition de cette activité épileptique qui est rare pendant la veille (Touchon J *et al.*, 1981).

La crise épileptique de sevrage se manifeste dans les 6 à 8 heures après la dernière absorption d'alcool. Elle est généralisée. L'EEG est normal ou met en évidence une réponse très vive à la stimulation lumineuse intermittente. Si la période de sevrage se prolonge et qu'il existe une déshydratation et des troubles électrolytiques, un delirium tremens s'installe : confusion mentale sévère, agitation, trémulation généralisée, hallucinations florides, signes autonomiques. Les crises convulsives sont fréquentes. Là non plus, l'EEG ne montre pas toujours d'activité épileptique. Il reflète les désordres métaboliques par de l'activité lente diffuse plus ou moins marquée et une réponse photomyogène (contraction musculaire frontale) ou photoparoxystique (bouffées d'activité pointue) à la stimulation lumineuse intermittente. Toutefois, dans certains cas, il existe des anomalies thêta-delta pointues généralisées en bouffées.

L'encéphalopathie éthylique subaiguë avec crises épileptiques de l'alcoolique (SESA : *Subacute Encephalopathy With Epileptic Seizures In Alcoholism*) est une condition très rare décrite par Niedermeyer *et al.* en 1981, très différente des autres

complications neurologiques de l'alcoolisme qui se manifeste par une aphasie de type jargonaphasie, des déficits neurologiques, des crises focales ou généralisées tonico-cloniques et un motif de PLEDS sur l'EEG. Il existe en général une hépatomégalie et une rhabdomyolyse. L'IRM met en évidence de l'atrophie cérébrale et des signes de microangiopathie, le LCR est normal (Niedermeyer E *et al.*, 1981 ; Boroojerdi B *et al.*, 1998 ; Otto FG et Kozian R, 2001). L'EEG est typique avec des motifs de pointes périodiques sur les régions pariéto-occipitales latéralisées sur un hémisphère.

## Syndrome de Gayet-Wernicke

L'encéphalopathie de Gayet-Wernicke se traduit cliniquement par une présentation subaiguë qui comporte ataxie, paralysie oculomotrice et troubles de la conscience. Elle est due à un déficit en vitamine B1 et elle est décrite dans les contextes de malnutrition importante (anorexie, néoplasie, chirurgie digestive...), d'alimentation parentérale prolongée, d'hémodialyse et d'intoxication éthylique. Les altérations de l'EEG ne sont pas spécifiques mais sont parallèles aux troubles de la vigilance et permettent de surveiller l'efficacité du traitement qui doit être urgent pour assurer la réversibilité des symptômes. Les potentiels évoqués du tronc cérébral sont anormaux, ils mettent en évidence un allongement de l'intervalle I-V, qui n'existe pas dans les cas de delirium tremens, diagnostic différentiel habituel (Haas W et Nickel B, 1991).

## Syndrome de Korsakoff

Le tracé est celui des alcooliques chroniques, c'est-à-dire, de fréquence limite, ne dépassant pas 8c/s, et micro-volté. Le sommeil est particulièrement affecté : il existe une importante fragmentation par des éveils, sans rapport avec le degré d'atteinte neurologique. Les patients conservent l'impression d'un bon sommeil alors qu'il existe une augmentation du stade 1 et de la veille intra-sommeil. Le sommeil paradoxal est abondant et de façon encore plus marquée lorsque la confabulation est

importante. La quantité totale de stades profonds est normale pour l'âge. L'architecture du sommeil a une configuration anarchique avec des durées de cycles très variables.

## Pseudopellagre

Cette encéphalopathie s'installe brutalement chez des éthyliques chroniques dénutris. Elle correspond à un déficit aigu en niacine. Les signes cliniques comportent une altération de la conscience, une hypertonie oppositionnelle et des myoclonies de sursaut facilités par le bruit et les stimulations cutanées. Quand la dermite est présente, le diagnostic est plus facile. Les EEG sont toujours anormaux, ils montrent de l'activité thêta-delta bilatérale. Il n'y a pas d'anomalie périodique ni de décharges épileptiques. Aucune activité électrique supplémentaire n'accompagne les myoclonies (Serdaru M, *et al.*, 1988).

Lorsque la pellagre survient de façon endémique, en dehors de tout alcoolisme, les manifestations sont très variées allant de l'insomnie et de la dépression légère à une instabilité émotionnelle ou à de la manie caractérisée. Les EEG sont la plupart du temps anormaux, même si les symptômes sont très discrets, ils contiennent un excès d'activité thêta ou delta souvent en bouffées très augmentées par l'hyperpnée. Les rythmes alpha sont souvent absents. Le traitement par la niacine normalise le tracé. À l'inverse, un supplément vitaminique qui ne contient pas de niacine aggrave les tracés EEG et l'état clinique (Srikantia SG *et al.*, 1968).

## Syndrome de Marchiafava-Bignami

C'est une affection très rare qui survient presque exclusivement chez les éthyliques chroniques. Elle est le résultat d'une démyélinisation avec ou sans nécrose, de la partie médiane du corps calleux. Les lésions peuvent s'étendre dans la substance blanche du centre ovale ou aux autres commissures interhémisphériques, commissure blanche antérieure ou postérieure. L'installation aiguë des symptômes se manifeste par une confusion

mentale et des crises d'épilepsie, des troubles de la marche et un syndrome frontal. Le scanner et

l'IRM cérébrale font le diagnostic. Les anomalies lentes vues sur l'EEG ne sont pas spécifiques.

## Bibliographie

---

- BOROOJERDI B, HUNGS M, BINIEK R, NÖTH J. Subacute encephalopathy with epileptic seizures in a patient with chronic alcoholism (SESA syndrome). *Nervenarzt* 1998 ; 69(2) : 162-165.
- EARNEST MP, YARNELL PR. Seizure admission to a city hospital-The role of alcohol. *Epilepsia* 1976 ; 17 : 387-393.
- HAAS W, NICKEL B. The value of brainstem auditory evoked potentials in early diagnosis of Wernicke's encephalopathy. *Alcohol Alcohol* 1991 ; 26(2) : 115-119.
- HILLBOM HE. Occurrence of cerebral seizures provoked by alcohol abuse. *Epilepsia* 1980 ; 21 : 459-466.
- LAIRIE M, POTTIER M. Quelques remarques à propos du sommeil dans le syndrome de Korsakoff. *Rev EEG Neurophysiol* 1979 ; 9(3) : 277-285.
- NIEDERMEYER E, FREUND G, KRUMHOLZ A. Subacute encephalopathy with seizures in alcoholics : a clinical-electroencephalographic study. *Clin Electroencephalogr* 1981 ; 12(3) : 113-129.
- OTTO FG, KOZIAN R. Subacute encephalopathy with epileptic seizures in alcoholics (SESA): a case report. *Clin Electroencephalogr* 2001 ; 32(4) : 184-185.
- SERDARU M, HAUSSER-HAUW C, LAPLANE D, BUGE A, CASTAIGNE P, GOULON M, LHERMITTE F, HAUW JJ. The clinical spectrum of alcoholic pellagra encephalopathy. *Brain* 1988 ; 111 : 829-842.
- SRIKANTIA SG, VEERARAGHAVA REDDY M, KRISHNASWAMY K. Electroencephalographic patterns in pellagra. *Electroencephalogr Clin Neurophysiol* 1968 ; 25 : 386-388.
- TOUCHON J, BESSET A, BALDY-MOULINIER M, BILLIARD M, UZIEL A, PASSOUANT P. Aspects électrophysiologiques de l'épilepsie éthylique. *Rev EEG Neurophysiol* 1981 ; 11 : 514-519.

# 21

---

## Contribution de l'électroencéphalogramme chez la femme enceinte

La grossesse, la parturition et le post-partum se compliquent parfois d'accidents vasculaires d'origine artérielle, de thrombose veineuse, de crises d'épilepsie et d'éclampsie. L'EEG est très utile pour diagnostiquer l'éclampsie et les crises d'épilepsie. Non invasif et facile à répéter, il permet de suivre en direct l'évolution de l'éclampsie et de détecter les patientes pré-éclamptiques (Sibai BM *et al.*, 1984). Lors des complications vasculaires, artérielle ou veineuse, l'IRM cérébrale est plus utile pour localiser et préciser le diagnostic. Les manifestations cliniques et les anomalies EEG sont les mêmes que celles rencontrées en dehors de la grossesse. Seule l'angiopathie bénigne du postpartum constitue une maladie vasculaire plus spécifique de cet état.

---

### Éclampsie

L'éclampsie survient dans 8 à 9 % des grossesses et comporte hypertension artérielle, modifications hématologiques, notamment leucocytose et thrombocytopénie, altération des fonctions rénale et hépatique, insuffisance placentaire et œdème. Le syndrome de HELPP (hémolyse, enzymes hépatiques augmentés, thrombocytopénie) est le nom donné aux altérations biochimiques de l'éclampsie. La cause en est inconnue mais d'importantes modifications des cellules endothéliales sont constamment associées. L'éclampsie est responsable d'une atteinte viscérale multiple et en particulier d'altérations cérébrales. Les signes cliniques incluent céphalées, hyperreflexie, troubles visuels, confusion et convulsions. Une cécité totale mais transitoire est fréquente. Les anomalies sur l'IRM sont des hypersignaux de la substance blanche et du cortex, surtout dans les régions occipitales, habituellement

réversibles. L'artériographie est normale ou met en évidence un spasme intense des vaisseaux hémisphériques (Léonardon N et Arfel G, 1975). L'EEG critique montre de l'activité lente diffuse, des PLEDS sur les régions postérieures (Marano E *et al.*, 2003), et parfois des bouffées de suppression (Moodley J *et al.*, 1993). L'EEG intercritique montre de l'activité lente généralisée ou focalisée et parfois des pointes ondes intermittentes. Les anomalies de l'EEG disparaissent dans la semaine qui suit l'accouchement (Thomas SV *et al.*, 1995). Chez les patientes pré-éclamptiques, traitées par sulfate de magnésium, il existe, dans la moitié des cas, des anomalies sur l'EEG exactement semblables à celles des patientes éclamptiques (Sibai BM *et al.*, 1984).

---

### Épilepsie

La grossesse peut influencer le cours de l'épilepsie, elle l'aggrave dans 25 % des cas et l'améliore dans 25 % des cas (Schmidt D, 1982). Les crises surviennent 9 fois plus souvent autour de l'accouchement : une crise convulsive survient chez 1 à 2 % des femmes enceintes épileptiques au cours du travail et chez 1 à 2 % des femmes épileptiques dans les 24 heures qui suivent l'accouchement (Bardy AH, 1987). Des crises convulsives et des états de *petit mal* (pointe-ondes 3 c/s généralisées) ont été décrits dans les heures qui suivent l'accouchement chez des patientes sans antécédent épileptique : apathie, myoclonies palpébrales, amnésie partielle de l'état. Les modifications hormonales brutales qui suivent la délivrance sont évoquées comme cause de ces crises, tout comme l'émotion, la fatigue, l'hyperventilation et le manque de sommeil (Beaumanoir A *et al.*, 1980).

## Thrombophlébite cérébrale

Les thromboses veineuses aseptiques du post-partum sont rares. Elles concernent surtout le sinus longitudinal supérieur. Elles surviennent entre les 4<sup>e</sup> et 20<sup>e</sup> jours après l'accouchement et sont favorisées par la présence d'anticorps antiphospholipides et de troubles de la coagulation. Elles sont responsables de symptômes d'hypertension intracrânienne : céphalées, vomissements, troubles de la conscience et convulsions. L'EEG peut être évocateur s'il montre la présence de foyers multiples d'ondes lentes ou d'éléments paroxystiques variables dans le temps et l'espace, passant d'un hémisphère à l'autre, ou s'il existe une discordance entre l'EEG et le tableau clinique.

## Accidents vasculaires cérébraux

L'affirmation que le risque d'accident vasculaire cérébral soit augmenté pendant la grossesse et le post-partum est controversée (James AH *et al.*, 2005). Les causes sont des embolies d'origine

cardiaque et des dissections artérielles cervicales, cérébrales ou cardiaques, sur des vaisseaux normaux ou dysplasiques. Les hémorragies cérébrales sont dues aux hypertensions de la grossesse et, en post-partum, aux hypertensions provoquées par la bromocriptine donnée pour interrompre la lactation. Les modifications de l'EEG sont les mêmes que pour les accidents vasculaires survenant en dehors de la grossesse.

## Angiopathie bénigne du post-partum

Il s'agit d'une condition rare due à des rétrécissements multi-segmentaires réversibles des artères cérébrales diagnostiqués par l'artériographie (Michel D *et al.*, 1985) et le doppler trans-crânien (Bogousslavsky J *et al.*, 1989). Cette entité clinique est parfois déclenchée par l'utilisation de bromocriptine. Elle se manifeste par des céphalées, des déficits neurologiques transitoires et des convulsions. L'EEG montre des anomalies lentes diffuses et des bouffées d'activité pointue (figure 43).

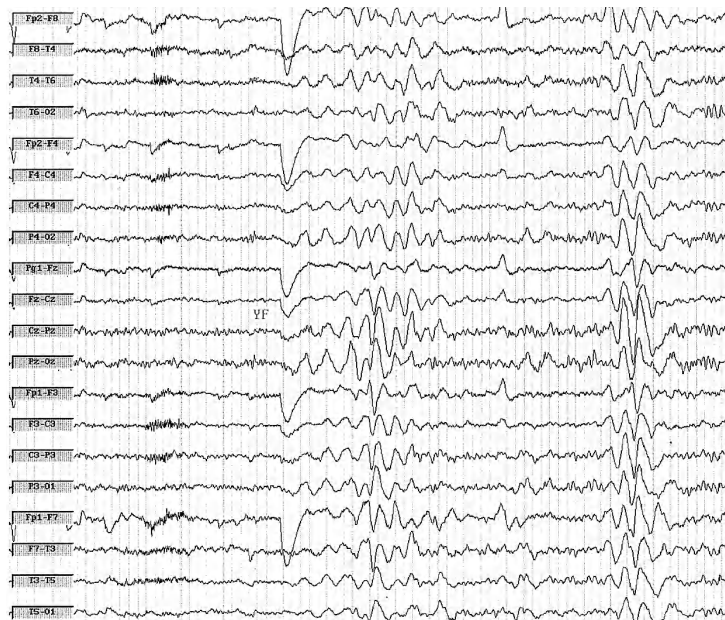


Figure 43 : Cette femme de 30 ans, sans antécédent personnel, a fait des convulsions immédiatement après l'accouchement. Actuellement, à 4 semaines de l'épisode, elle est encore un peu lente et confuse.

L'EEG montre des bouffées d'activité delta haut-voltée rythmique généralisée, bien réactives à l'ouverture des yeux. On note de l'activité thêta-delta bas voltée parmi les rythmes de fond sur les régions postérieures, bien réactive à l'ouverture des yeux. L'activité de fond ne dépasse pas 8 c/s.

## Encéphalopathie de Gayet-Wernicke

La survenue d'une encéphalopathie de Gayet-Wernicke est rare. Pourtant plusieurs facteurs peuvent contribuer à faire baisser les taux de vitamines B1 : hyperthyroïdie gravidique, besoins accrus de vitamine B1 dus à la consommation fœtale, vomissements incoercibles qui peuvent causer un défaut d'absorption. Comme la vitamine B1 est un cofacteur de plusieurs chemins métaboliques, en particulier celui du glucose, l'administration de soluté glucosé chez ces patients diminue le stock de thiamine et augmente le risque d'encéphalopathie. Les signes cliniques sont les mêmes que chez le patient éthylique : désorientation, confusion, nystagmus vertical, ataxie. L'EEG est également identique, activité lente diffuse bien réactive dont l'importance est proportionnelle à la gravité des symptômes clinique.

## Sommeil de la femme enceinte

De nombreux troubles du sommeil sont associés à la grossesse : crampes dans les mollets, mouvements périodiques des membres inférieurs et

insomnie. L'insomnie est due à de nombreux facteurs : modification hormonale, perturbation psychologique, inconfort et pollakiurie nocturne. Un ronflement s'installe souvent pendant les trois derniers mois de la grossesse. La prise de poids, les changements hormonaux, la congestion nasale et l'œdème pharyngé peuvent l'expliquer. Le ronflement paraît être un risque, indépendant du poids, de l'âge et du tabagisme, de développer une hypertension artérielle et une pré-éclampsie. Une étude du sommeil de 25 femmes pré-éclampsiques comparé à celui de 17 femmes enceintes de 34 semaines a montré que toutes les femmes hypertendues étaient ronfleuses et qu'il existait chez elles des limitations du débit inspiratoire. L'index d'apnées par heure était comparable dans les deux groupes (Edwards *et al.*, 2000). Un essai de CPAP auto-pilotée éliminait les limitations de débit et réduisait la tension artérielle (Edwards *et al.*, juillet 2000). Ce traitement pourrait éviter les accouchements prématurés de la pré-éclampsie. Il pourrait également prévenir le retard de croissance fœtale, plus fréquent chez les patientes ronfleuses que chez les non-ronfleuses (Charbonneau M *et al.*, 1991 ; Franklin KA *et al.*, 2000). La relation entre les limitations du débit inspiratoire et la pré-éclampsie est encore inconnue.

## Bibliographie

- BARDY AH. Incidence of seizures during pregnancy, labour and puerperium in epileptic women : a prospective study. *Acta Neurol Scand* 1987 ; 75 : 356-360.
- BEAUMANOIR A, JENNY P, JEKIEL M. Étude de quatre « petit mal status » post-partum. *Rev EEG Neurophysiol* 1980 ; 10(4) : 381-385.
- BOGOUSLAVSKY J, DESPLAND PA, REGLI F, DUBUIS PY. Postpartum cerebral angiopathy : reversible vasoconstriction assessed by transcranial doppler ultrasounds. *Eur Neurol* 1989 ; 29(2) : 102-105.
- CHARBONNEAU M *et al.* Obstructive sleep apnea during pregnancy : therapy and implications for fetal health. *Am Rev Respir Dis* 1991 ; 144 : 461-463.
- EDWARDS N, BLYTON DM, KESBY GJ, VILCOX MD, SULLIVAN CE. Pre-eclampsia is associated with marked alterations in sleep architecture. *Sleep* 2000 ; 23(5) : 619-625.
- EDWARDS N *et al.* Nasal continuous positive airway pressure reduces sleep-induced blood pressure increments in preeclampsia. *Am J Respir Crit Care Med* 2000 Jul ; 162(1) : 252-257.
- FRANKLIN KA, HOLMGREN PA, JONSSON F, POROMAA N, STENLUND H, SVANBORG E. Snoring, pregnancy-induced hypertension, and growth retardation of the fetus. *Chest* 2000 ; 117(1) : 137-141.
- JAMES AH, BUSHNELL CD, JAMISON MG, MYERS ER. Incidence and risk factors for stroke in pregnancy

- and the puerperium. *Obstet Gynecol* 2005 ; 106 : 509-516.
- LÉONARDON N, ARFEL G. Discussions EEG d'un éventuel diagnostic d'éclampsie. *Rev Electroencephalogr Neurophysiol Clin* 1975 ; 5(4) : 420-425.
- MARANO E, SCUTERI N, VACCA G, OREFICE G. HELLP syndrome with reversible posterior leukoencephalopathy. *Neurol Sci* 2003 ; 24(2) : 82-84.
- MICHEL D, VIAL C, ANTOINE JC, LAURENT B, PORTAFAIX M, TRILLET M. Benign acute cerebral angiopathy. 4 cases. *Rev Neurol* 1985 ; 141 (12) : 786-792.
- MOODLEY J, BOBZY SM, HOFFMAN M, BILL PL. Electroencephalogram and computerised cerebral tomography findings in eclampsia. *Am J Obstet Gynaecol* 1993 ; 100(11) : 984-988.
- SIBAI BM, SPINNATO JA, WATSON DL, LEWIS JA, ANDERSON GD. Effect of magnesium sulfate on electroencephalographic findings in preeclampsia-eclampsia. *Obstet Gynecol* 1984 ; 84(2) : 261-266.
- SCHMIDT D. The effect of pregnancy on the natural history of epilepsy : a review of the literature. In : Epilepsy, pregnancy and the child, Janz D. *et al.* (eds). New York, Raven Press 1982 : p. 3-13.
- THOMAS SVV, SOMANATHAN N, RADHAKUMARI R. Interictal EEG changes in eclampsia. *Electroencephalogr Clin Neurophysiol* 1995 ; 94(4) : 271-275.

---

## Encéphalopathies médicamenteuses

Devant un coma inexpliqué, l'EEG permet d'orienter le diagnostic vers une étiologie toxique et parfois même il fait suspecter le médicament en cause surtout si l'intoxication est pure (barbiturique, phénothiazine, benzodiazépine). L'aspect du tracé constitue souvent (mais pas toujours) un élément valable d'appréciation de la profondeur du coma et contribue au pronostic. L'efficacité thérapeutique peut également être appréciée par la surveillance de l'activité électrique. Lorsqu'il est question de l'effet d'un médicament sur l'EEG, il faut distinguer l'effet habituel en doses thérapeutiques, l'effet d'un surdosage ou d'une intoxication et l'effet indirect dû à des modifications systémiques (hyponatrémie, atteinte hépatique, insuffisance rénale...). Il est également utile de connaître les changements de l'EEG lors du sevrage, surtout s'il s'agit de médicaments psychotropes.

Les effets des opiacés sur l'EEG sont différents lorsque le médicament est auto-administré ou lorsqu'il est donné passivement, suggérant que des mécanismes neurobiologiques différents sont responsables de la réponse clinique (Greenwald MK et Roehr TA, 2004). Des études par analyse spectrale de l'EEG ont tenté de différencier les modifications dues aux différents opiacés et même de discriminer l'effet de l'alcool souvent associé (Costa L et Bauer L, 1997 ; Steffensen SC *et al.*, 2002). Ces logiciels ne sont pas encore suffisamment performants pour être utilisés en routine.

### Intoxication par les barbituriques

---

L'intoxication par les barbituriques s'installe suivant quatre stades évolutifs très corrélés à l'aggravation clinique. Au stade 1, l'activité alpha

est conservée, elle réagit à l'ouverture des yeux et aux stimulations mais son abondance est moindre, son voltage variable, et elle est entremêlée d'activité thêta, plus rarement delta, et d'une abondante activité rapide de fréquence supérieure à 14 c/s. On note de façon inconstante des rythmes 10-12 c/s sur les régions antérieures aréactifs aux stimulations. Au stade 2, l'activité physiologique est remplacée par une activité thêta polymorphe et continue, entrecoupée de bouffées d'ondes delta plus ou moins monomorphes à prédominance antérieure, réactives aux stimulations douloureuses. Les rythmes rapides peuvent persister. On note surtout une extension des rythmes à 10-12 c/s totalement aréactifs. Au stade 3, l'activité delta est plus importante, en bouffées ou en trains, plus haut-voltée sur les régions antérieures. Lors de la stimulation douloureuse, l'amplitude de ces ondes est brièvement réduite ou alors elle est accentuée de façon transitoire et l'aspect monomorphe est accentué. On enregistre toujours des rythmes 10-12 c/s sur les régions antérieures. Le stade 4 correspond au tracé de *bouffées de suppression*. Il est aréactif. Les silences périodiques sont de durée variable, de quelques secondes à 3 minutes, et les bouffées d'activité lentes sont d'autant plus courtes que les silences électriques sont plus longs. NB : Ce stade 4 est celui du *coma barbiturique* induit par les anesthésistes chez le malade intubé pour protéger le cerveau lors d'un trauma crânien, d'une hémorragie cérébrale, d'un état de mal épileptique ou de toute atteinte cérébrale sévère et aiguë quand il faut éviter les complications indirectes dues à l'œdème cérébral, l'anoxie, le vasospasme, par exemple. Le coma barbiturique constitue pour le cerveau une *hibernation chimique* en attendant l'amélioration de la situation métabolique, traumatique ou ischémique locale.



## Intoxication par les phénotiazines

---

Chlorpromazine (*Largactil*), Prométhazine (*Phénergan*), lévopromazine (*Nozinan*), alimemazine (*Théralène*), thioridazine (*Melleril*), prochlorperazine (*Neuleptil*), s'accompagnent à peu près des mêmes effets sur l'EEG, que ce soit en doses thérapeutiques ou lors d'une intoxication aiguë. Les intoxications provoquent peu de changement : ralentissement de l'activité alpha, diminution de la réactivité, rythmes rapides diffus, survenue spontanée ou par stimulation de bouffées de complexe K ou de bouffées delta 1-2 c/s. On enregistre parfois des pointes sporadiques et diffuses. La régression des anomalies de l'EEG est très rapide. Il existe une grande discordance électro-clinique.

## Intoxication par les benzodiazépines

---

Les intoxications par les benzodiazépines sont rares. Les tracés EEG se caractérisent par des rythmes supérieurs à 16 c/s superposés à un rythme de fond peu volté ou à des rythmes lents diffus.

## Intoxication par les carbamates

---

Le plus connu est l'*Equanil* ou méthyl 2-n-propyl-2-propranediol-1-3, tranquilisant qui agit sur le système réticulé activateur et au niveau du thalamus. Après une dose de plus de 60 mg/kg intramusculaire unique apparaît de l'activité rapide 20-25 c/s à maximum antérieur et central dans les 15 minutes qui suivent la prise médicamenteuse. Cette activité rapide est indépendante de l'état de conscience. La normalisation se fait en 2 jours. Lors d'une intoxication dans un but suicidaire, une patiente était totalement aréactive alors que son EEG était caractérisé par une activité dominante rapide, voisine de 20 c/s, généralisée, à prédominance antérieure et temporale, mêlée sur les régions pariéto-occipitales de rythmes de 11-12 c/s aigus (figure 44). Quatre jours plus tard, la patiente

était consciente, le rythme alpha était à 10-11 c/s de bonne réactivité à l'ouverture des yeux et interrompu par de courtes bouffées diffuses d'activité pointue. Deux mois plus tard le tracé était normal.

## Intoxications par les antidépresseurs tricycliques

---

Les intoxications se manifestent par un coma qui disparaît habituellement en 48 heures. Les troubles du rythme cardiaque (en particulier des torsades de pointes) et les convulsions sont fréquents. L'EEG ne montre pas de rythme rapide mais un tracé pointu thêta, parfois entrecoupé de bouffées delta. La normalisation du tracé suit l'amélioration clinique.

## Intoxication par la carbamazépine

---

Des doses massives de carbamazépine provoquent un coma, la disparition des réflexes du tronc cérébral et un myoclonus multi-focal favorisé par les stimulations. L'EEG met en évidence un motif de bouffées de suppression entre des bouffées d'activité pointue synchrones des myoclonies. Après traitement et réduction des niveaux sanguins de carbamazépine, l'EEG devient plus continu et rythmique et l'activité épileptique disparaît (De Rubeis DA et Young GB, 2001).

## Intoxication par les inhibiteurs de la recapture de la sérotonine

---

De fortes doses d'inhibiteurs de la recapture de la sérotonine, fluvoxamine, paroxétine, par exemple, provoquent une désynchronisation de l'EEG, comme si l'éveil était augmenté. Un syndrome de sécrétion inapproprié d'ADH est un effet secondaire bien connu des anciens inhibiteurs sélectifs de la recapture de la sérotonine (paroxétine,

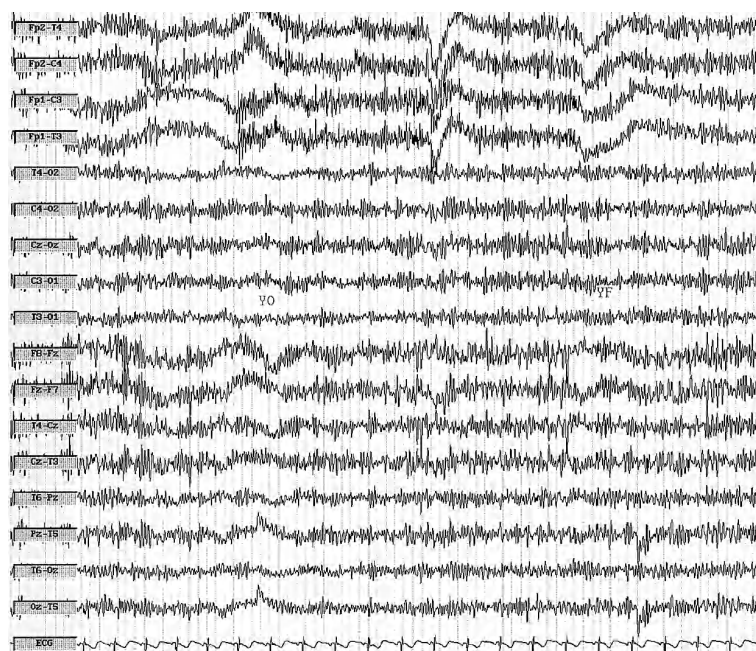


Figure 44 : Cette femme de 45 ans ancienne éthylique chronique s'est intoxiquée volontairement à l'*Equanil*. Le tracé montre des rythmes rapides diffusément peu modifiés par l'ouverture des yeux.

sertraline, fluoxétine, citalopram, escitalopram, fluvoxamine). Ce syndrome survient surtout chez la femme âgée (environ 8/1 000 cas de patientes traitées par la fluoxétine). Des cas d'hyponatrémie sévère responsable de coma et de convulsions sont aussi rapportés, rarement, lors du traitement par la venlafaxine (*Effexor*) et la duloxétine (*Cymbalta*), inhibiteurs de la recapture de la sérotonine et de la noradrénaline (Maramattom BV, 2006). L'EEG met alors en évidence les ondes très lentes typiques de l'hyponatrémie.

## Effets du lithium

En surdosage chronique, ou même à doses thérapeutiques chez le sujet âgé, le carbonate de lithium est grand pourvoyeur d'encéphalopathie avec myoclonies et syndrome cérébelleux, et, sur l'EEG, de complexes périodiques pointues qui miment la maladie de Creutzfeldt-Jakob (Casanova B *et al.*, 1996). La clinique et l'EEG se normalisent dès la réduction du lithium. Une correction trop rapide des taux sériques de lithium par dialyse peut aggraver les troubles de la vigilance et de l'orientation. L'EEG montre alors de l'activité

pointue focale et des bouffées delta (Swartz CM et Dolinar LJ, 1995).

Des cas d'état de mal non-convulsivant induit par du lithium en doses thérapeutiques chez des sujets prédisposés sont possibles, l'EEG met en évidence un rythme de fond de fréquence delta sur lequel se superposent des pointes diffuses (Bellesi M *et al.*, 2006). Toujours en doses thérapeutiques, le lithium peut provoquer, directement ou par le biais d'une hypothyroïdie induite, un syndrome inapproprié d'ADH (SIADH) responsable d'hyponatrémie et d'altération de la conscience. L'EEG montre alors les grandes ondes delta typiques de l'hyponatrémie. Mais, en doses toxiques ou limites, le lithium peut aussi provoquer un diabète insipide d'origine rénale, plus rarement d'origine centrale, responsable d'un coma hypernatrémique (Posner L et Mokrzycki MH, 1996). L'EEG met en évidence des anomalies lentes et triphasiques qui correspondent à l'hypernatrémie. Le diabète insipide néphrogène est, en général, réversible à l'arrêt du traitement, ce qui en fait un traitement possible, quoique moyennement efficace, d'un SIADH (sauf, évidemment, s'il est induit par le lithium ou par une hypothyroïdie !).

## Leucoencéphalopathie vacuolaire induite par l'héroïne

---

Le premier lien entre la consommation d'héroïne et l'atteinte de la substance blanche du système nerveux central fut établi par Wolters EC *et al.* en 1982. Cette affection est observée le plus souvent après inhalation d'héroïne préchauffée, plus rarement après injection par voie intra-veineuse. L'intervalle libre entre la dernière consommation d'héroïne et le début des manifestations cliniques est absent ou s'étend de quelques jours à quelques semaines. La maladie évolue en trois stades. Le stade initial s'étend sur 2-4 semaines et comporte une apathie ou une agitation, une ataxie cérébelleuse et une dysarthrie. Plus de la moitié des cas évoluent en 2 à 4 semaines vers le stade intermédiaire avec aggravation du syndrome cérébelleux, apparition d'une hémiplégie ou d'une tétraplégie, de ROT pathologiques et de mouvements myocloniques ou choréo-athétosiques. Un quart des malades évoluent vers le stade terminal avec hyperthermie, troubles de la sudation, troubles visuels, hyper- ou hypotonie, aréflexie et mutisme akinétique. L'imagerie médicale montre des lésions bilatérales, diffuses et symétriques, touchant essentiellement la substance blanche cérébelleuse et, à un moindre degré, la substance blanche cérébrale et le tronc cérébral, qui paraissent hypodenses au scanner et sans prise de contraste iodé et à l'IRM, hyperdenses en T2 et hypodenses en T1 sans rehaussement au gadolinium. L'autopsie met en évidence un oedème diffus avec spongieuse et vacuolisation de la substance blanche cérébelleuse et cérébrale. Lorsqu'il existe une myélinopathie et des signes et symptômes neurologiques, le tracé EEG est très ralenti dans les fréquences delta. Lors de la récupération, les anomalies de l'IRM disparaissent et l'EEG redevient normal.

### Intoxication à l'héroïne

---

L'EEG des héroïnomanes indemnes de troubles neurologiques met en évidence des rythmes de

fond micro-voltés, une réduction de la quantité d'activité alpha et une augmentation des rythmes rapides bêta. La réactivité des rythmes est diminuée. Il semble exister une relation dose-effet car les sujets qui consomment plus de 0,5 g d'héroïne par jour ont des rythmes de fond plus lents que ceux qui en consomment moins. Chez les patients sous l'influence de l'héroïne, l'analyse spectrale de l'EEG montre un pic large et pointu à 9-10 c/sec, surtout en pariéto-occipital (Feinstein B, 1975). Lors du sevrage, il se produit une désynchronisation importante du tracé EEG. Le pic alpha se réduit progressivement. Après un mois d'abstinence, l'EEG se normalise. L'injection intra-veineuse d'héroïne provoque une dépression respiratoire évoluant vers une respiration de Cheyne-Stokes, la saturation artérielle en oxygène diminue, et il existe une bradycardie. L'EEG montre des bouffées d'activité paroxystiques pendant l'hypoxie (Stoermer R *et al.*, 2003).

### Intoxication à la morphine

---

L'intoxication à la morphine, prescrite comme analgésique, est responsable d'altération de la conscience, de confusion et de convulsions. L'EEG montre des bouffées d'activité delta irrégulière plus ample sur les régions antérieures, bien réactives, et des rythmes de fond ralentis (figure 45). Des doses chroniques de morphine provoquent des modifications discrètes mais persistantes de l'architecture du sommeil : activité delta du début de nuit moins stable, plus marquée en fin de nuit, éveils en milieu de nuit, réduction du sommeil paradoxal mais augmentation des périodes en sommeil paradoxal et augmentation des bouffées delta (Kay DC 1975). Le sommeil se régularise progressivement mais les éveils nocturnes persistent.

### Cocaïne et électroencéphalogramme

---

Chez les usagers de cocaïne, le flot sanguin cortical est réduit, l'activité bêta est augmentée aux dépens des rythmes alpha. La nimodipine, qui peut augmenter le flux sanguin, normalise les rythmes EEG chez ces sujets (Herning RI *et al.*, 1995).

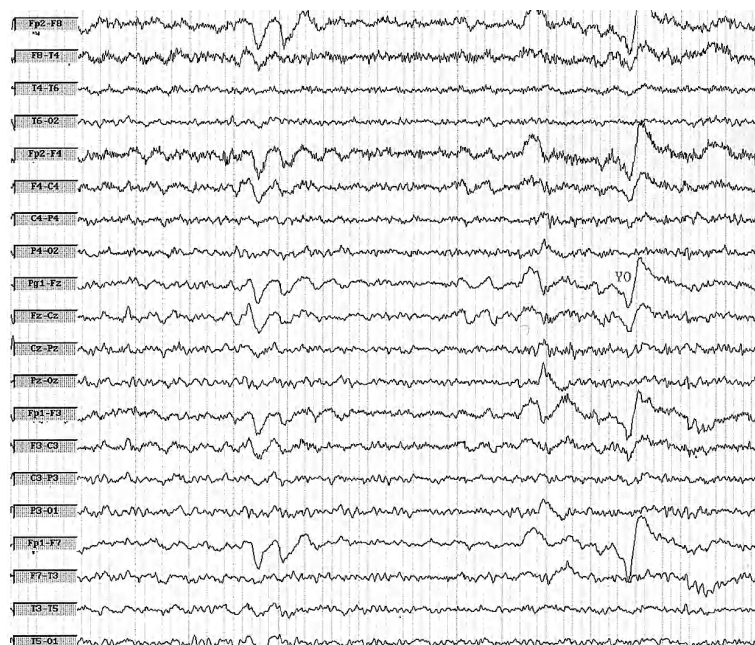


Figure 45 : Cette patiente de 66 ans souffre d'un cancer métastatique.

Elle reçoit de la morphine contre les douleurs. Elle devient confuse. L'IRM cérébrale ne montre pas d'anomalie. L'EEG montre des rythmes de fond ralentis mais bien réactifs et des bouffées delta à maximum antérieur bien réactives.

## Naloxone et électroencéphalogramme

La naloxone est un antagoniste opiacé-mu. La fréquence moyenne des rythmes alpha du sujet normal est significativement plus lente après 50-100 mg de naloxone, la température buccale et la fréquence respiratoire sont également réduites, ce qui signifie que la naloxone n'agit pas uniquement comme un antagoniste des narcotiques chez le sujet qui n'est pas dépendant. La naloxone est aussi responsable d'un sommeil rapide et long, contrairement à la méthadone (Staedt J *et al.*, 1996).

## Méthadone et électroencéphalogramme

L'injection intra-veineuse de méthadone ne provoque pas de dépression respiratoire importante ni de bradycardie. Les fréquences spectrales des rythmes de l'EEG sont un peu plus lentes sous méthadone

que chez les sujets normaux. Ces ralentissements sont dose-dépendants (Gritz ER *et al.*, 1975). En phase chronique de traitement, l'activité lente régresse et les rythmes rapides augmentent. Lors du passage entre l'héroïne et la méthadone, le pic aigu et large enregistré en analyse spectrale EEG sur les régions pariéto-occipitales, à 9-10 c/sec est réduit de façon marquée, il s'élargit et sa fréquence diminue. Parfois, il se produit au contraire un déplacement du pic vers des fréquences plus rapides, à 12 c/s (Feinstein B, 1975).

La méthadone provoque une fragmentation importante de l'architecture du sommeil mais une diminution des éveils (Staedt J *et al.*, 1996). En phase chronique de traitement, les patients ont la sensation de dormir davantage. L'activité lente augmente et les rythmes rapides régressent. On note une augmentation des bouffées delta (Kay DC, 1975).

## Intoxication au tramadol

Cet opiacé (*Topalgic*), utilisé comme analgésique, peut provoquer des convulsions en doses thérapeu-

tiques chez des patients dont le seuil épileptogène est réduit, par exemple ceux qui souffrent d'un traumatisme crânien, d'une lésion cérébrale, d'une épilepsie connue. Cet effet convulsivant est réalisé chez les autres patients en doses toxiques ou lorsqu'il est associé à des inhibiteurs de la recapture de la sérotonine (Freye E *et al.*, 1998). L'EEG est tout à fait normal après une crise (Koussa S *et al.*, 2003). Lorsqu'il est utilisé lors de chirurgie brève associée à une anesthésie légère, le tramadol provoque une activation de toutes les variables de l'EEG, fréquence moyenne, taux alpha/delta, puissance delta, sans modifier la profondeur de l'anesthésie.

## Nicotine et électroencéphalogramme

L'injection intraveineuse de tartrate de nicotine à une dose modeste (1 mg, équivalent de la dose obtenue en fumant une cigarette à faible contenu d'alcaloïde et de goudron) provoque la diminution progressive de l'amplitude moyenne des rythmes alpha et thêta et un accroissement de l'abondance du thêta. Ces effets sont transitoires (Martinerie J *et al.*, 1978).

## Encéphalopathie au gadolinium

Le Gadolinium n'est habituellement pas toxique. Cependant, en cas d'insuffisance rénale, la demi-vie du Gadolinium peut passer de 1,6 heure à plus de 30 heures, le produit s'accumule alors et provoque une encéphalopathie caractérisée par des crises convulsives et des céphalées. L'IRM cérébrale montre des hyperdensités multiples, sous corticales en séquences T2, dues à la diffusion du gadolinium libre dans le LCR. L'EEG montre des ondes triphasiques diffuses sans anomalies focales ni épileptiques. Les anomalies régressent progres-

sivement en 15 jours (Maramattom BV *et al.*, 2005).

## Encéphalopathie à la dopamine

Chez un patient parkinsonien, des doses même modestes de dopamine peuvent provoquer confusion, désorientation et hallucinations. Sur le tracé EEG, il existe alors des ondes triphasiques lentes comme dans une encéphalopathie métabolique (Neufeld MY, 1992). La dopamine provoque une encéphalopathie par des mécanismes autres qu'une insuffisance hépatique puisqu'elle est justement utilisée pour prévenir les encéphalopathies hépatiques (Yaar I *et al.*, 1981).

## Encéphalopathie aux antibiotiques

Les antibiotiques peuvent provoquer des encéphalopathies surtout chez les patients insuffisants rénaux ou hépatiques et chez ceux qui sont traités par d'autres médicaments, en particulier le valproate de sodium (*Dépakine*). Les céphalosporines, surtout le céfépime (*Axepim*), sont responsables d'encéphalopathie réversible chez des sujets normaux et chez des insuffisants rénaux. L'EEG montre des ondes triphasiques diffuse semi-périodiques mal réactives et des états de mal non convulsivants (Jallon P *et al.*, 2000 ; Bragatti JA *et al.*, 2005). L'imipenem (*Tienam*), un antibiotique bêtalactamine, provoque des crises. Sur l'EEG on voit des décharges épileptiques généralisées et une réponse photoconvulsivante (Fernandez-Torre JL *et al.*, 2004). Le pivmecillinam (*Selexid*), associé à l'acide valproïque, qui sont tous deux responsables d'une réduction sériqie des taux de carnitine, est responsable d'encéphalopathie hyperammonémique. L'EEG montre des ondes triphasiques bilatérales et de l'activité thêta-delta continue (Lokrantz CM *et al.*, 2004).

## Encéphalopathie sous-cortico-frontale due à l'interféron- $\alpha$ 2b recombinant

L'interféron (IFN)- $\alpha$  est le traitement de référence de nombreuses pathologies tumorales (hémopathies malignes, mélanomes malins, carcinome rénal, etc.) et virales (hépatites chroniques B et C). Les complications psychiatriques sont dominées par les syndromes dépressifs et les tentatives de suicide, elles concernent un tiers des patients (Vial *et al.*, 2000). Les complications neurologiques surviennent dans 35 % des patients et comportent somnolence, syndrome confusionnel, faux vertiges, ralentissement psychomoteur et trouble mnésique, plus rarement démence sous cortico-frontale, coma, crises comitiales, accident vasculaire cérébral, neuropathies périphériques, myopathies. Les mécanismes physiopathologiques de la neurotoxicité de l'IFN- $\alpha$  ne sont pas connus. L'EEG met en évidence des ondes delta haut voltées généralisées mais plus marquées sur les régions frontales (FIRDA), un ralentissement des rythmes de fond et une fluctuation de la vigilance. Ce type d'anomalie correspond probablement à une atteinte des noyaux gris centraux. Les anomalies sont réversibles à l'arrêt du traitement.

## Intoxication au paclitaxel (*Taxol*)

Cet agent antinéoplasique favorise la polymérisation microtubulaire. La neurotoxicité sur la moelle osseuse et le nerf périphérique est bien connue. Les complications neurologiques centrales sont rares probablement en rapport avec une faible pénétration de la barrière sang-cerveau. Quelques cas d'encéphalopathies sont rapportés : à la suite d'infusion de paclitaxel sont apparues confusion, difficulté à trouver les mots et troubles du comportement. L'EEG a mis en évidence de l'activité lente diffuse et non spécifique. Les symptômes ont disparu spontanément en une semaine pour réapparaître et redisp paraître dans les mêmes circonstances.

## Encéphalopathie à la cyclosporine (*Néoral*, *Sandimmun*)

La cyclosporine, l'un des immunosuppresseurs les plus utilisés pour prévenir un rejet de greffe d'organe, est parfois responsable de leucoencéphalopathie postérieure réversible vérifiée sur l'IRM cérébrale. Les symptômes comportent céphalées, modification de l'état de conscience, cécité corticale ou autres troubles visuels. Les autres atteintes neurologiques dues à la cyclosporine comportent encéphalopathie diffuse, crises d'épilepsie surtout motrices, syndrome extra-pyramidal, tremblement isolé et neuropathie périphérique. Les atteintes centrales sont, en général, doses dépendantes et disparaissent à l'arrêt du traitement. L'EEG est très sensible mais peu spécifique pour détecter les leucoencéphalopathies postérieures, l'IRM cérébrale lui est supérieure (Sha AK, 1999). Parfois, l'EEG met en évidence, chez un patient confus, un état de mal épileptique non convulsivant à point de départ temporo-occipital (Sueiras M *et al.*, 1998). Lors des encéphalopathies aiguës avec crises épileptiques, l'EEG montre des bouffées épileptiques ou des ralentissements focaux (Mabin D *et al.*, 1993 ; Gleeson JG *et al.*, 1998). La patiente de Delpont E *et al.* (1990) est devenue confuse et prostrée 7 jours après la mise en route du traitement par cyclosporine. La concentration sérique était trop élevée (435  $\mu\text{g/L}$  (N : 100-200  $\mu\text{g/L}$ ). L'EEG montrait de longues bouffées  $\theta$  rythmiques bi postérieures accompagnées de secousses musculaires diffuses, suivie d'une courte bouffée postérieure gauche accompagnée d'une secousse au niveau du bras droit. L'arrêt de la cyclosporine pendant 24 heures normalise l'état de la patiente et l'EEG. Puis la cyclosporine est réintroduite et lorsque les taux sériques atteignent 230  $\mu\text{g/L}$ , on note à nouveau un état confusionnel, un mutisme, une lenteur. L'EEG montre alors une activité ample triphasique lente 1 c/s surtout sur les régions antérieures, continue, mal réactive, interprétée comme un état de mal épileptique. Un traitement anti-épileptique et la réduction du taux de cyclosporine ont rendu à la patiente sa conscience normale. Chez un autre

patient, des crises répétées sur la région pariéto-occipitale parasagittale postérieure gauche provoquaient une agraphie pure (Schomer DL *et al.*, 1998).

## Leucoencéphalopathie au tacrolimus (*Prograf*)

Le tacrolimus, médicament immunosuppresseur plus récent que la cyclosporine, utilisé lors des greffes, peut provoquer, comme la cyclosporine, des leucoencéphalopathies réversibles postérieures : début brutal de crises, céphalées, altération de la conscience, problèmes visuels, aphasie et hémiparésie. Les anomalies visibles sur l'IRM sont localisées dans la substance blanche des régions postérieures mais aussi du cervelet, des lobes frontaux et du tronc cérébral, elles sont compatibles avec un oedème vasogène et une perte générale de l'autorégulation cérébro-vasculaire (Lavigne CM *et al.*, 2004). Certains patients sont plus exposés à cette complication du traitement lorsqu'il existe un polymorphisme du gène ABCD1 qui encode pour le transporteur de la glycoprotéine P. Des crises motrices généralisées ou focales et des crises partielles complexes sont apparues chez un patient traité par tacrolimus après transplantation hépatique pour une maladie de Wilson. L'EEG montrait des pointes sporadiques temporales antérieures gauches. Le SPECT montrait des hypoperfusion hippocampiques bilatérales plus marquées à gauche. L'arrêt du tacrolimus provoquait l'arrêt des crises et la reprise du traitement, la reprise des crises (Suzuki Y *et al.*, 2001).

## Mycophénolate mofétil (*Cellcept*)

Cet immunosuppresseur est l'ester 2-morpholinoéthylrique du MPA, qui a un effet cytostatique plus marqué sur les lymphocytes que sur les autres cellules. Il est utilisé en association avec d'autres immunosuppresseurs. Ce médicament est rarement responsable de convulsions.

## Intoxication aux quinine

La quinine, la chloroquine (*Nivaquine*), la méfloquine (*Lariam*), l'amodiaquine (*Flavoquine*), le proguanil (*Savarine*), sont des antimalariens. La quinine est aussi utilisée contre les crampes musculaires. La quinidine, stéréoenantiomère de la quinine est utilisée comme anti-arythmique tout comme l'hydroquinidine (*Sérecor*). Les quinine sont aussi utilisées pour traiter le lupus érythémateux discoïde et subaigu, l'arthrite rhumatoïde, la maladie de Gougerot-Sjögren, les porphyries et les allergies au soleil sous la forme quinine ou sous la forme hydroxychloroquine (*Plaquenil*). Les niveaux plasmatiques de quinine supérieurs à 5 mcg/mL provoquent du cinchonisme : acouphènes, céphalées, nausée et vue trouble. Des niveaux supérieurs à 10 mcg/mL provoquent des anomalies visuelles et des concentrations supérieures à 15 mcg/mL entraînent des troubles du rythme cardiaque. Le cinchonisme est attribué à un effet toxique direct sur les nerfs auditifs et sur la rétine. Ces effets sont réversibles. Des atteintes centrales ont été décrites. Les patients traités de façon préventive par la chloroquine peuvent faire de crises épileptiques après avoir absorbé des doses thérapeutiques de chloroquine (Adamolekun B, 1992). Un cas d'encéphalopathie à la méfloquine est décrit chez une patiente de 34 ans traitée pour *P. falciparum*. Au bout de 12 jours de traitement la patiente s'est plainte de fièvre, nausée, étourdissement et céphalées. Au bout de 15 jours, elle a convulsé. L'EEG était très anormal et ne s'est normalisé qu'au bout de 2 mois. La quinine stimule la sécrétion d'insuline et peut provoquer de l'hypoglycémie chez les sujets à risque (infection sévère, grossesse), même à des doses thérapeutiques. L'EEG reflètera alors les effets de l'hypoglycémie.

## Toxicité au baclofène

La toxicité au baclofène peut provoquer un coma profond par dysfonction du tronc cérébral qui mime la mort cérébrale. Des troubles ventilatoires et des crises d'épilepsie sont aussi décrits. L'EEG montre un motif de *bouffées de suppression* ou des bouffées généralisées pseudopériodiques de

pointes et d'ondes triphasiques pointues, aréactif. Le coma est réversible si le diagnostic est posé assez tôt (par dosage sanguin spécifique) et qu'un traitement de support approprié est offert (Ostermann ME *et al.*, 2000 ; Boutte C *et al.*, 2006). Le

diagnostic différentiel des intoxications qui provoquent des anomalies pointues diffuses pseudopériodiques comporte l'intoxication au céfépime, au lithium et au bismuth (Boutte C *et al.*, 2006).

## Bibliographie

- ADAMOLEKUN B. Seizures associated with chloroquine therapy. *Cent Afr J Med* 1992 ; 38(8) : 350-352.
- BARNETT MH, MILLER LA, REDDEL S, DAVIES L. Reversible delayed leukoencephalopathy following intravenous heroin overdose. *J Clin Neurosci* 2001 ; 8(2) : 165-167.
- BELLES M, PASSAMONTI L, SILVESTRINI M, BARTOLINI M, PROVINCIALI L. Non-convulsive status epilepticus during lithium treatment at therapeutic doses. *Neurol Sci* 2006 ; 26(6) : 444-446.
- BOUTTE C, VERCUEIL L, DURAND M, VINCENT F, ALVAREZ JC. Apport de l'EEG dans le diagnostic d'une intoxication au baclofène. *Clinical Neurophysiol* 2006 ; 36 : 85-89.
- BRAGATTI JA, ROSSATO R, ZIOMKOWSKI S, KLIEMANN FA. Cefepine-induced encephalopathy: clinical and electroencephalographic features in seven patients. *Arq Neuropsiquiatr* 2005 ; 63(1) : 87-92.
- CASANOVA B, DE ENTRAMBASAGUAS M, PERLA C, GOMEZ-SIURANA E, BENETO A, BURGUERA JA. Lithium-induced Creutzfeldt-Jakob syndrome. *Clin Neuropharmacol* 1996 ; 19(4) : 356-359.
- CHAN AK, BHARGAVA R, DESAI S, JOFFE A. Reversible posterior leukoencephalopathy syndrome in a child with cerebral X-linked adrenoleukodystrophy treated with cyclosporine after bone marrow transplantation. *J Inherit Metab Dis* 2003 ; 26(6) : 527-536.
- COSTA L, BAUER L. Quantitative electroencephalographic differences associated with alcohol, cocaine, heroin and dual-substance dependence. *Drug Alcohol Depend* 1997 ; 46(1-2) : 87-93.
- DELPONT E, THOMAS P, GUGENHEIM J, CHICHMANIAN RM, MAHAGNE MH, SUISSE G, DOLISI C. Syndrome confusionnel prolongé au cours d'un traitement par cyclosporine : état de mal à expression confusionnelle ? *Neurophysiol Clin* 1990 ; 20 : 207-215.
- DE RUBEIS DA, YOUNG GB. Continuous EEG monitoring in a patient with massive carbamazepine overdose. *J Clin Neurophysiol* 2001 ; 18(2) : 16-168.
- FEINSTEIN B. EEG findings in heroin addicts during induction and maintenance on methadone. *Electroencephalogr Clin Neurophysiol* 1975 ; 39(1) : 96-99.
- FERNANDEZ-TORRE JL, VELASCO M, GUTIERREZ R, FERNANDEZ-SAMPEDRO M. Encephalopathy secondary to imipenem therapy. *Clin EEG Neurosci* 2004 ; 35(2) : 100-103.
- FREYE E, LATASCH L, VON BREDOZ G, NERUDA G. The opioid tamadol demonstrates excitatory properties of non-opioid character. A preclinical study using alfentanil as a comparison. *Schmerz* 1998 ; 28(12-1) : 19-24.
- GLEESON JG, DU PLESSIS AJ, BARNES PD, RIVIELLO JJ JR. Cyclosporin A acute encephalopathy and seizure syndrome in childhood: clinical features and risk of seizure recurrence. *J Chil Neurol* 1998 ; 13(7) : 336-344.
- GREENWALD MK, ROEHRS TA. Mu-opioid self-administration vs passive administration in heroin abusers produces differential EEG activation. *Neuropsychopharmacology* 2004 ; 30(1) : 212-221.
- HERNING RI, GUO X, LANGE WR. The effects of nimodipine on the EEG of substance abusers. *Ann NY Acad Sci* 1995 ; 765 : 143-151.
- JALLON P, FANKHAUSER L, DU PASQUIER R, COEYTAUX A, PICARD F, HEFFT S, ASSAL F. Severe but reversible encephalopathy associated with cefepime. *Neurophysiol Clin* 2000 ; 30(6) : 383-386.
- KAY DC. Human sleep during chronic morphine intoxication. *Psychopharmacologia* 1975 ; 44(2) : 117-124.
- KAY DC. Human sleep and EEG through a cycle of methadone dependence. *Electroencephalogr Clin Neurophysiol* 1975 ; 38(1) : 35-43.
- KOUSSA S, RIZK T, TOHME A. Tramadol-induced epileptic seizures. *Rev Neurol* 2003 ; 159(11) : 1053-1054.
- KURTZ D, FEUERSTEIN J, WEBER M, GIRARDEL-REEB M, ROHMER F. Intérêt de la surveillance électroencéphalographique dans le cadre de la réani-



- mation des comas par intoxication médicamenteuse aiguë. *Rev EEG Neurophysiol* 1971 ; 1(2) : 171-189.
- LAVIGNE CM, SHRIER DA, KETKAR M, POWERS JM. Tacrolimus leukoencephalopathy : A neuropathologic confirmation. *Neurology* 2004 ; 63(6) : 1132-1133.
- LOKRANTZ CM, ERIKSSON B, ROSEN I, ASZTELY F. Hyperammonemic encephalopathy induced by a combination of valproate and pivmecillinam. *Acta Neurol Scand* 2004 ; 109(4) : 297-301.
- MABIN D, FOURQUET I, RICHARD P, ESNAULT S, ISLAM MS, BOURBIGOT B. Regressive leukoencephalopathy induced by an overdose of cyclosporine A. *Rev Neurol* 1993 ; 149(10) : 576-578.
- MARAMATTOM BV, MANNO EM, WIJCKES EFM, LINDEL EP. Gadolinium encephalopathy in a patient with renal failure. *Neurology* 2005 ; 64 : 1276-1278.
- MARAMATTOM BV. Duloxetine-induced syndrome of inappropriate antidiuretic hormone secretion and seizures. *Neurology* 2006 ; 66 : 773-774.
- MARTINERIE J, IZARD C, RÉMOND A. Effets de la nicotine intraveineuse sur l'EEG humain. *Rev EEG Neurophysiol* 1978 ; 8(2) : 269-276.
- MC CLELLAND GR, RAPTOPOULOS P, JACKSON D. The effect of paroxetine on the quantitative EEG. *Acta Psychiatr Scand* 1989 ; 80 (suppl 350) : 50-52.
- NEUFELD MY. Periodic triphasic waves in levodopa-induced encephalopathy. *Neurology* 1992 ; 42 : 444-446.
- MOULIGNIER A, ALLO S, SINGER B, MONGE-STRAUSS MF, ZITTOUN R, GOUT O. Encéphalopathie sous-cortico-frontale et mouvements choréiques liés à l'interféron- $\alpha$  2b recombinant. *Rev Neurol* 2002 ; 158 : 5, 567-572.
- OSTERMANN ME, YOUNG B, SIBBALD WJ, NICOLLE MW. Coma mimicking brain death following baclofen overdose. *Intensive Care Med* 2000 ; 26(8) : 1144-1146.
- PERRY JR, WARNER E. Transient encephalopathy after paclitaxel (Taxol) infusion. *Neurology* 1996 ; 46(6) : 1596-1599.
- POSNER L, MOKRZYCKI MH. Transient central diabetes insipidus in the setting of underlying chronic nephrogenic diabetes insipidus associated with lithium use. *Am J Nephrol* 1996 ; 16(4) : 339-343.
- RONN AM, BYGBJERG IC. Acute brain syndrome after mefloquine treatment. *Ugeskr Laeger* 1994 ; 156 (41) : 6044-6045.
- SCHOMER DL, PEGNA A, MATTON B, SEECK M, BIAUT L, SLOSSMAN DR, LANDIS T. Ictal agraphia : a patient study. *Neurology* 1998 ; 50(2) : 542-545.
- SHA AK. Cyclosporine A neurotoxicity among bone marrow transplant recipients. *Clin Neuropharmacol* 1999 ; 22(2) : 67-73.
- SUEIRAS M, GONZALEZ N, ROVIRA R, PADRO L. Usefulness of the EEG recording in the diagnosis of cyclosporine A induced encephalopathy. *Rev Neurol* 1998 ; 26(153) : 766-769.
- STAEDT J, WASSMUTH F, STOPPE G, HAJAK G *et al.* Effects of chronic treatment with methadone and naltrexone in addicts. *Eur Arch Psychiatry Clin Neurosci* 1996 ; 246(6) : 305-309.
- STEFFENSEN SC, LEE RS, HENRIKSEN SJ, PACKER TL, COOK DR. A novel electroencephalographic analysis method discriminates alcohol effects from those of other sedative/hypnotics. *J Neurosci Methods* 2002 ; 115(2) : 145-156.
- STOERMER R, DREWE J, DURSTELER-MAC FARLAND KM, HOCK C *et al.* Safety of injectable opioid maintenance treatment for heroin dependence. *Biol Psychiatry* 2003 ; 54(8) : 854-861.
- SUZUKI Y, UEDA H, TORIBE Y, IDA S. Mesial temporal lobe epilepsy in a patient with Wilson's disease receiving FK506 (tacrolimus) after liver transplantation. *No To Hattatsu* 2001 ; 33(4) : 342-346.
- SWARTZ CM, DOLINAR LJ. Encephalopathy associated with rapid decrease of high levels of lithium. *Ann Clin Psychiatry* 1995 ; 7(4) : 207-209.
- VIAL T, CHEVREL G, DESCOTES J. Drugs acting on the immune system. In Meyler's Side Effects of Drugs. Dukes MNG, Aronson JK Eds. Elsevier Science ; p. 1246-1337.
- VAUGHAN DJ, SHINNER G, THORNTON C, BRUNNER MD. Effect of tramadol on electroencephalographic and auditory-evoked response variables during light anesthesia. *Br J Anaesth* 2000 ; 85(5) : 705-707.
- WOLTERS EC, VAN WIJNGAARDEN GK, STAM FC, RENGELINK H, LOUSBERG RJ, SCHIPPER ME, VERBEETEN B. Leukoencephalopathy after inhaling "heroin" pyrolysate. *Lancet* 1982 ; 2(8310) : 1233-1237.
- YAAR I, SHAPIRO MB, POTTALA EW. Spectral analysis of the EEG in hepatic encephalopathy treated with levodopa. *Electroencephalogr Clin Neurophysiol* 1981 ; 52(6) : 617-625.

---

## Atteintes cérébrales toxiques

L'atteinte cérébrale par les toxiques peut revêtir de nombreux aspects EEG correspondant aux différents mécanismes d'action des toxiques sur le cerveau et/ou sur les fonctions hépatique et rénale. L'absence de réactivité aux stimulations est semblable à celles des atteintes anoxiques. Le tracé peut orienter vers un groupe de toxique (benzodiazépine, barbiturique, neuroleptique, isoniazide, disulfirame, méprobamate, dihydantoin...) mais il est le plus souvent non spécifique. Les intoxications médicamenteuses dans un but suicidaire, en général mixtes, provoquent des anomalies encore moins spécifiques. De plus, il existe fréquemment une discordance électro-clinique : des anomalies épileptiques sont enregistrées sans manifestation comitiale clinique et, à l'inverse, des crises convulsives ne s'accompagnent pas d'activité épileptique sur l'EEG. Parfois, le tracé est celui d'un sommeil physiologique alors que le patient est en coma profond. L'EEG permet de certifier l'organicité de la stupeur ou du coma, de suivre l'évolution de l'intoxication et de confirmer la guérison, ce qui est d'autant plus utile que l'imagerie médicale est habituellement normale.

### Encéphalopathie du bismuth

---

Les sels de bismuth constituaient le traitement de référence des colopathies fonctionnelles chroniques. Devant l'apparition d'encéphalopathie, le bismuth n'est maintenant plus prescrit, en France, qu'en doses homéopathiques, pur ou associé à d'autres métaux, pour le traitement des infections bénignes des voies respiratoires supérieures et des hémorroïdes. Dans d'autres pays européens, comme l'Angleterre par exemple, le Bismuth est toujours disponible sans ordonnance dans les pharmacies. L'encéphalopathie au bismuth s'installe de façon insidieuse, sur une période de durée variable, d'une semaine à plusieurs mois. Le patient se plaint d'asthénie, irritabilité, dépression, puis d'insomnie sévère et d'hallucina-

tions. On note parfois des troubles neurologiques : secousses myocloniques isolées, troubles de la marche et de la parole. Puis la phase aiguë est de survenue brutale et se manifeste par une confusion mentale, des troubles de la statique et de la marche, une dysarthrie et un tremblement intentionnel. L'insomnie persiste. Des crises épileptiques généralisées sont décrites plus rarement. L'EEG met en évidence un rythme thêta, 4-6 c/s, monomorphe, prédominant sur les régions temporo-fronto-rolandiques, aréactif à l'ouverture des yeux. Aucun rythme alpha n'est visible. Des rythmes rapides peu amples sont également présents. La stimulation lumineuse intermittente ne provoque pas d'entraînement mais elle est très mal supportée par les patients, elle peut, rarement, provoquer une crise épileptique. Lorsque les myoclonies existent, elles n'ont classiquement pas de traduction sur l'EEG (Supino-Viterbo V *et al.*, 1977). Mais des bouffées de pointes-ondes généralisées ont été décrites chez une patiente habituée à ingérer de fortes doses de bismuth pour des symptômes gastro-intestinaux depuis 5 ans, hospitalisée pour démence progressive, dysarthrie et myoclonies (Teepker M *et al.*, 2002). Buge A *et al.*, ont montré que l'épilepsie était rare et que, sur 70 patients souffrants d'encéphalopathie au bismuth, seuls 22 ont fait des crises. L'EEG ne montrait d'activité épileptique que lorsque les niveaux sanguins de bismuth étaient inférieurs à 1500 µg/L. Ces auteurs concluent que de fortes doses de bismuth provoquent peut-être une inhibition corticale qui empêche la survenue de bouffées paroxystiques. Parfois, l'EEG montre des ondes triphasiques périodiques et dans ces cas, cette encéphalopathie myoclonique sub-aiguë peut être confondue avec une maladie de Creutzfeldt-Jakob. Le diagnostic est fait d'après l'histoire de prise chronique de sels de bismuth et les dosages de bismuth dans le sang, les urines et le LCR. À noter que les médicaments chélateurs de métaux (DMPS) peuvent aggraver l'encéphalopathie et le tracé EEG (Teepker M, 2002).

Une insomnie sévère est habituelle. Elle est parfois totale et s'accompagne alors d'une importante activité hallucinatoire aussi bien visuelle, qu'auditive ou gustative. Le sommeil réapparaît progressivement, du stade le plus léger au stade le plus profond. Le sommeil paradoxal se réinstalle rapidement (Billiard M *et al.*, 1977).

## Intoxication par le diéthylène glycol (CH<sub>2</sub>CH<sub>2</sub>OH)<sub>2</sub>

---

Le diéthylène glycol est un solvant qui cause des complications neurologiques et systémiques sévères et souvent mortelles : défaillance hépato-rénale, coma, crises épileptiques et neuropathie périphérique diffuse. Les mécanismes d'action ne sont pas connus. Le produit est utilisé dans les solutions anti-gel, pour les teintures du textile et comme solvant des teintures et des médicaments. En 1937, il a été utilisé comme solvant du sulfanilamide ce qui a provoqué des morts par défaillances hépatique et rénale fulminantes. Les intoxications sont actuellement accidentelles ou suicidaires. Hasbani MJ *et al.* (2005) rapportent le cas d'un homme de 24 ans qui avait ingéré accidentellement une solution brumisante (pour boîte de nuit) contenant du diéthylène glycol. Au début, l'examen neurologique était normal mais l'insuffisance rénale était très précoce et sévère, nécessitant une hémodialyse. Quarante-huit heures plus tard sont apparues léthargie, diplopie faciale, tétraparésie et aréflexie. L'EEG montrait une dysfonction lente diffuse. L'IRM cérébrale était normale. Il existait une hypertension intracrânienne. Le patient a récupéré ses fonctions cérébrales en plusieurs mois. L'atteinte cérébrale est directe, par l'effet toxique du produit, et secondaire à l'atteinte rénale et hépatique sévère. Elle n'est pas spécifique.

## Intoxication par le trichloréthylène (Cl - CH = CCl<sub>2</sub>)

---

Ce produit est un solvant des graisses qui provoque une dépression du système nerveux central et une atteinte hépatique, rénale et myocardique. Dans sa

forme légère, l'intoxication s'accompagne d'un ralentissement discret des rythmes de fond et de pointes sporadiques et d'une abondante activité rapide sur les régions antérieures. Lorsque le tableau clinique est celui d'un coma profond, le tracé de fond est ralenti, à 7-8 c/s, il est labile, il n'est pas bloqué par l'ouverture des yeux. Il est entrecoupé de bouffées d'activité lente (0,5-1 c/s) ample, à front raide, polymorphe, survenant en courtes décharges généralisées bilatérales et synchrones. L'activité bêta rolandique est très abondante. Les anomalies sont rapidement régressives.

## Intoxication par le tétrachlorure de carbone (C CL<sub>4</sub>)

---

Il s'agit d'un solvant industriel qui a surtout une toxicité hépato-rénale. Lors de l'intoxication modérée, le tracé de fond est un peu ralenti, il est mal réactif à l'ouverture des yeux. Son aspect est discrètement *irritatif*. Lorsque l'intoxication est sévère, le tracé est caractérisé par une variabilité de l'activité de fond, alternance d'activité 3-5 c/s interrompu par des ondes 2 c/s à front raide, sporadiques et diffuses, et d'une activité de base lente de 5-7 c/s siégeant sur les territoires postérieurs, une activité rapide étant enregistrée sur les régions antérieures. Les rythmes réagissent aux stimulations par une augmentation de leur amplitude. Les perturbations sont rapidement réversibles (Desoille H *et al.*, 1962).

## Intoxication par le sulfure de carbone (S<sub>2</sub> C)

---

Il s'agit d'un solvant utilisé dans la préparation de la viscoscose. Sa toxicité est polyviscérale et il produit, en particulier, d'importantes lésions du système nerveux central surtout des noyaux gris centraux et de la substance blanche sous-corticale. Les EEG ressemblent à ceux des éthyliques chroniques et des sujets très anxieux : faible pourcentage et petite amplitude des rythmes alpha, abondante

activité rapide, artéfacts nombreux. Les tracés sont parfois interprétés comme normaux.

## Intoxication aiguë par le bromure de méthyle ( $B_r CH_3$ )

---

C'est un produit très volatil utilisé dans l'industrie du froid, dans les extincteurs d'incendie et pour la fumigation insecticide. Sa toxicité cérébrale est très importante. Tous les symptômes peuvent se voir, incluant confusion, délire, myoclonies, épilepsie et coma. L'EEG est caractérisé par des rythmes de fond thêta voisins de 6 c/s mal réactifs à l'ouverture des yeux et des complexes pointes ondes à prédominance antérieure. Parfois les rythmes de fond sont constitués d'activité delta bien réactifs à l'ouverture des yeux. Les tracés évoluent rapidement vers l'amélioration (Hamon J *et al.*, 1955). Les cas de Goulon M *et al.*, 1975, sévères, ont souffert de coma puis de myoclonies d'intention. Dans certains cas, alors que les signes d'encéphalopathie sont florides, l'EEG peut être normal (Geyer HL *et al.*, 2005). L'IRM montre des hypersignaux en T2 symétriques dans les putamens postérieurs, les noyaux sous-thalamiques, les corps restiformes, les noyaux vestibulaires, les colliculi inférieurs et la substance grise péri-aqueducale (Ichikawa H *et al.*, 2001) ou dans le noyau dentelé du cervelet, la région péri-aqueducale, le mésencéphale dorsal, la protubérance dorsale et les olives inférieures (Geyer HL *et al.*, 2005). Ces anomalies disparaissent progressivement à distance de l'intoxication. Lorsque l'intoxication est importante et que le patient décède, les changements pathologiques sont de la nécrose des colliculi inférieurs et une gliose de la rétículo du tronc supérieur, des noyaux dentelés du cervelet et des noyaux pontins (Goulon M *et al.*, 1975).

## Intoxication par les insecticides

---

Ces produits sont regroupés en organochlorés et en organophosphorés. Les premiers sont responsables d'œdème aigu du poumon et de convul-

sions et les seconds qui sont anti-cholinestérasiques, de convulsions et de troubles respiratoires qui peuvent être fatals. Les organochlorés provoquent sur l'EEG une activité thêta généralisée bilatérale synchrone très ample et des pointes-ondes généralisées. Il existe souvent une dissociation entre les anomalies de l'EEG et la clinique. L'EEG peut permettre une surveillance du personnel exposé.

Les organophosphorés sont responsables d'altérations discrètes de l'EEG : instabilité de l'activité alpha, amplitude réduite, inconstance ou absence de la réactivité à l'ouverture des yeux. Ces tracés, chez un patient comateux, évoquent un *coma alpha*. Puis l'EEG est nettement plus désynchronisé, avec des fréquences delta dominantes, de grande amplitude. Le patient est dans un coma un peu plus réactif. Progressivement, l'activité delta est remplacée par une proportion plus forte de rythmes thêta. Finalement, quand les taux du produit toxique diminuent, le niveau de conscience s'améliore, l'EEG montre un rythme alpha labile surchargé d'ondes plus lentes, plus réactif. Quand le patient a repris totalement conscience, l'EEG peut montrer encore pendant plusieurs semaines une surcharge thêta (Rieger H et Okonek S, 1974). À noter qu'aucune activité épileptique n'est jamais enregistrée sur les tracés de ces patients même si certains d'entre eux présentent des myoclonies parcellaires.

## Intoxication aiguë par l'arsenic et ses dérivés

---

L'arsenic organique est responsable d'atteintes hépato-rénale, sanguine, cutanée et d'une encéphalopathie avec névrite optique. L'EEG est altéré par des bouffées d'activité delta. Ces altérations peuvent persister plus d'un an après l'amélioration clinique. Dans trois tentatives d'autolyse par arsenic métallique, rapidement traité par BAL, l'EEG montrait une activité rapide, de faible amplitude et des signes irritatifs diffus. Dans ces trois cas, la guérison a été complète et l'EEG s'est normalisé.

## Intoxication par l'étain

L'étain se trouve dans les boîtes de conserves et il peut être ingéré en petites quantités sans complication pour l'organisme. L'étain a été utilisé comme antihelminthique et comme fongicide. Cependant, le traitement par le *Staliron* pollué par du tri-éthyl étain, en 1954, a provoqué 117 morts en France, si bien que l'étain est de moins en moins utilisé en

pharmacie. Les intoxications sont actuellement le fait d'accidents industriels. Le composé tri-alcyl est particulièrement toxique. Il provoque des céphalées, nausée, puis une hypertension intracrânienne, accompagnée de sensation de douleur occipitale et de modification des champs visuels. L'EEG montre des anomalies lentes diffuses et des pointes occipitales (Prüll G et Rompel K, 1970).

## Bibliographie

- BENTAL E, LAVY S, AMIR N. Electroencephalographic changes due to arsenic, thallium and strychnine poisonings. *Conf Neurol* 1961 ; 21 : 233-40
- BILLIARD M, BESSET A, RENAUD B, BALDY-MOULINIER M, PASSOUANT P. L'insomnie de l'encéphalopathie bismuthique. *Rev EEG Neuropsychiol* 1977 ; 7(2) : 147-152.
- BUGE A, SUPINO-VITERBO V, RANCUREL G, PONTES C. Epileptic phenomena in bismuth toxic encephalopathy. *J Neurol Neurosurg Psychiatry* 1981 ; 44(1) : 62-67.
- DESOILLE H, PINCHON RA, LILLE F, BOURGUIGNON A. Séquelles d'intoxication aiguë par les solvants (importance de l'EEG). *Arch Mal Prof Méd Travail et Sécu Soc* 1962 ; 23 : 1-2.
- GEYER HL, SCHAUMBURG HH, HERSKOVITZ S. Methyl bromide intoxication causes reversible symmetric brainstem and cerebellar MRI lesions. *Neurology* 2005 ; 64 : 1279-1281.
- GOULON M, NOUAILHAT F, ESCOUROLLE R, ZARRANZ-IMIRIZALDU JJ, GROSBUIS S, LEVY-ALCOVER MA. Methyl bromide poisoning. 3 cases, 1 fatal. Neuro-pathological study of one case of coma with myoclonus followed for 5 years. *Rev Neurol* 1975 ; 131(7) : 445-468.
- HAMON J, PARAIRE, VELLUZ J, DAMASIO, LAURENS P. L'intoxication aiguë par le bromure de méthyle. Remarques sémiologiques et étude électroencéphalographique à propos d'un cas. *Sem Hôp Paris*, 1955 ; 16 : 907-911.
- HASBANI MJ, SANSING LH, PERRONE J, ASBURY AK, BIRD SJ. Encephalopathy and peripheral neuropathy following diethylene glycol ingestion. *Neurology* 2005 ; 64 : 1273-1375.
- HUANG CC, CHU CC, CHEN RS, LIN SK, SHIH TS. Chronic carbon disulfide encephalopathy. *Eur Neurol* 1996 ; 36(6) : 364-8.
- ICHIKAWA H, SAKAI T, HORIBE Y, KAGA E, KAWAURA M. A case of chronic methyl bromide intoxication showing symmetrical lesions in the basal ganglia and brain stem on magnetic resonance imaging. *Rinsho Shinkeigaku* 2001 ; 41 : 423-427.
- MONTANINI N. Electroencephalographic studies in toxic encephalopathies by CS<sub>2</sub>... *EEG Clin Neurophysiol* 1955 ; 7 : 445.
- PRÜLL G, ROMPEL K. EEG changes in acute poisoning with organic tin compounds. *EEG Clin Neurophysiol* 1970 ; 29 : 206-219.
- RIEGER H, OKONEK S. L'EEG dans les intoxications par les inhibiteurs de la cholinestérase (insecticides organophosphorés). *Rev EEG Neurophysiol Clin* 1975 ; 5(1) : 98101.
- SUPINO-VITERBO V, SICARD C, CATHALA HP. Altérations EEG observées chez 15 malades atteints d'encéphalopathie par les sels de bismuth. *Rev EEG Neurophysiol Clin* 1977 ; 7(2) : 139-146.
- TEEPKER M, HAMER MH, KNAKE S, BANDMANN O, OERTEL WH, ROSENOW F. Myoclonic encephalopathy caused by chronic bismuth abuse. *Epileptic Disord* 2002 ; 4(4) : 229-233.

# 24

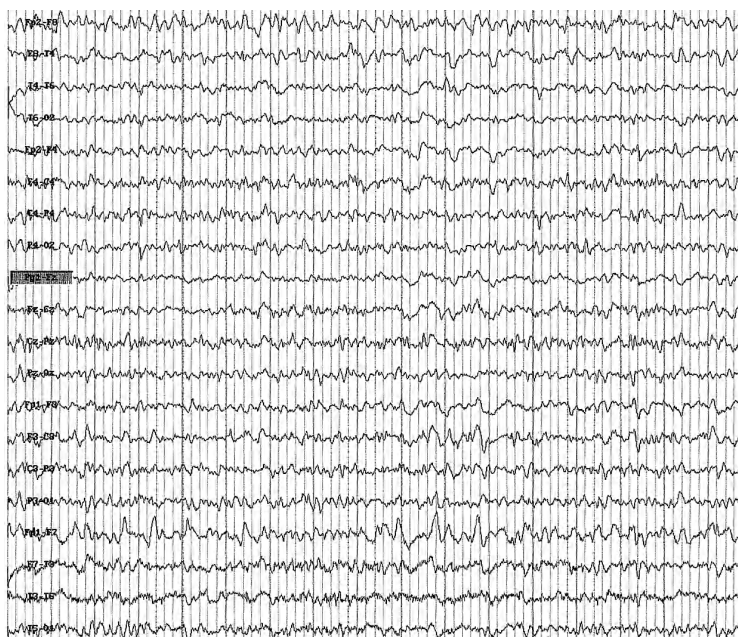---

## Introduction

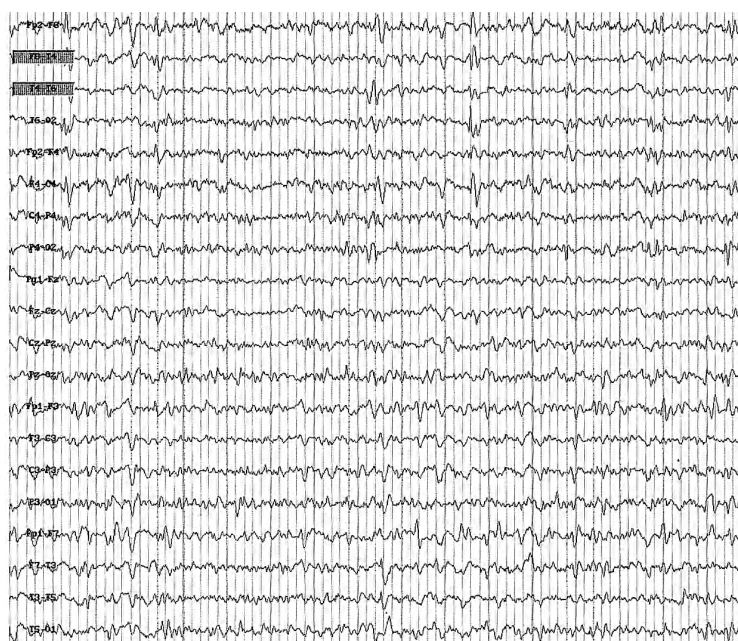Les démences dégénératives sont un peu mieux comprises et regroupées d'après leurs caractéristiques génétiques et histopathologiques. On distingue ainsi deux grandes catégories : les maladies à inclusions neuronales (et plus rarement gliales) soit d'alpha-synucléine (maladie de Parkinson familiale et idiopathique, atrophie multisystématisée et démence à corps de Lewy) soit de protéine tau (maladie d'Alzheimer, démence fronto-temporale familiale et idiopathique, paralysie supranucléaire progressive, maladie des grains argyrophiles et dégénérescence corticobasale) et les maladies de la polyglutamine (par extension de triplets de l'ADN) comme les maladies de Friedreich, de Steinert, de Huntington et les ataxies cérébelleuses héréditaires dominantes. L'EEG constitue un premier examen utile pour départager, chez la personne âgée, un trouble de la mémoire bénin d'une démence dégénérative débutante. L'imagerie médicale est en général normale à ce stade. Lors d'une démence avérée, il est prétentieux de croire que le motif de l'EEG aide à leur diagnostic et les erreurs sont nombreuses que les patients aient été diagnostiqués selon des critères cliniques, psychométriques ou par l'imagerie médicale (Veress B et Alafuzoff I, 1994 ; Zarbo R *et al.*, 1999). Il oriente toutefois vers la nature dégénérative du processus et sa localisation, corticale, sous-corticale ou lobaire. L'importance des anomalies

qu'il montre constitue un facteur pronostic de gravité. Lors d'une démence, le tracé EEG n'est jamais absolument normal, exception faite pour les démences frontales. Les maladies dégénératives se manifestent par un ralentissement et un émoussement progressif des rythmes cérébraux, et une réactivité de moins en moins bonne aux stimulations. D'autre part, chez les personnes démentes âgées, les anomalies EEG sont souvent de plusieurs natures : ralentissement diffus d'origine dégénérative et foyer lent d'origine vasculaire ou tumorale (figure 46), ou encore ralentissement diffus et dysfonction épileptique en foyer ou généralisée (figure 47).

L'étude du sommeil des patients déments apporte parfois une aide diagnostique supplémentaire. Quand il s'agit de démence, la littérature moderne s'est d'ailleurs moins intéressée aux perturbations de l'EEG qu'à celles de leur sommeil ! Peu d'articles concernent l'EEG de la démence à corps de Lewy ou de la maladie de Huntington, par exemple, alors que les troubles du sommeil y sont bien décrits. La polysomnographie avec contrôle vidéo, l'étude des mouvements des muscles jambiers pendant le sommeil et l'actigraphie, ont contribué à illustrer les différents troubles du sommeil de ces maladies et à faire ressortir quelques caractéristiques communes (tableau 7).



**Figure 46 :** Cette femme de 85 ans a déjà fait un accident cérébro-vasculaire sylvien gauche il y a 4 ans. Elle souffre d'une détérioration intellectuelle diagnostiquée maladie d'Alzheimer. Elle fait des crises d'épilepsie. Les rythmes de fond sont lents, à 5 c/s aréactifs à l'ouverture des yeux. Il existe une activité delta pointue un peu rythmique 2-3 c/s sur les régions fronto-centro-temporales gauches, potentiellement épiléptogènes. Sur la région temporale antérieure droite, on voit des rythmes polymorphes à 4 c/s bas-voltés mal réactifs.



**Figure 47 :** Cette femme de 80 ans souffre d'une maladie d'Alzheimer depuis plusieurs années et fait des crises depuis quelques semaines. Les rythmes de fond sont à 5-6 c/s mal réactifs et ils sont surchargés de rythmes delta 2c/s sur les régions temporales et centrales surtout à gauche. Ces rythmes sont fluctuants. Sur l'hémisphère droit on note des bouffées d'activité triphasiques pointues avec inversion de phase sur les régions T4-T6.

**Tableau 7 :** Troubles du sommeil dans les maladies dégénératives.

MPMI : mouvements périodiques des membres inférieurs ; MSA : atrophie multi-systématisée ; REM : sommeil paradoxal ; RBD : troubles du comportement pendant le sommeil paradoxal ; SAOS : syndrome d'apnées obstructives du sommeil ; RCS : respiration périodique de Cheynes-Stoke.

Maladies dégénératives	Insomnie	RBD	MPMI	SAOS	Hypersomnie	Divers
<i>Parkinson</i>	+++	+++	+++	+	+++	Hallucinations diurnes par endormissement REM
<i>Démence à corps de Lewy</i>	?	++++	+++		+	Hallucinations profuses non REM
<i>Steele-Richardson</i>	+++++	+++		+/-		
<i>MSA</i>	++	++++	++	++++	+++	RCS
<i>Corticobasale</i>		++				
<i>Huntington</i>	+++		++			Augmentation des fuseaux Bruxisme
<i>Ataxie spino-cérébelleuse</i>	++	+	+++	+	++	
<i>Steinert</i>				+++	+++	Endormissement en REM Réduction de l'hypocrétine 1
<i>Friedreich</i>	-	-	-	+	-	Réduction du REM

## Bibliographie

VERESS B, ALAFUSOFF I. A retrospective analysis of clinical diagnoses and autopsy findings in 3 042 cases during different time periods. *Human Pathol* 1994 ; 25 : 140-145.

ZARBO R, BAKER P, HOWANITZ P. The autopsy as a performance measurement tool-diagnostic discrepan-

cies and unresolved clinical questions : a College of American Pathologists Q-Probes studies of 2 479 autopsies from 248 institutions. *Arch Pathol Lab Med* 1999 ; 123 : 191-198.



# 25

## Maladie d'Alzheimer

---

Cette démence est caractérisée par des troubles de la mémoire et classiquement par une aphasia, une apraxie et une agnosie, lentement progressives.

### Électroencéphalogramme de la maladie d'Alzheimer

---

L'atteinte est de type cortical, et, sur l'EEG, les rythmes de fond sont remplacés par de l'activité thêta, d'abord sur les lobes temporaux (figure 48) puis diffusément. La réactivité à l'ouverture des yeux est présente. Quand la maladie s'aggrave, ce sont des rythmes delta qui sont enregistrés d'abord sur les lobes temporaux puis diffusément et qui sont mal réactifs (figure 49). Finalement peuvent apparaître des bouffées d'activité très lente intermittentes rythmiques (Gordon EB et Slim M, 1967). Il existe une bonne corrélation entre le ralentissement des fréquences et la perte de la cohérence interhémisphérique des rythmes de fond (mesurées par analyse spectrale) et le degré de la détérioration intellectuelle (Brunovsky M *et al.*, 2003). Alors que l'EEG des personnes âgées normales montre une réponse vive et très cohérente sur les deux régions occipitales lors de la stimulation lumineuse intermittente, et de façon encore plus marquée que l'EEG des personnes jeunes, on ne trouve plus cette cohérence sur les EEG de patients souffrant de maladie d'Alzheimer (Kikuchi M *et al.*, 2002). La perte de la cohérence interhémisphérique serait liée à l'atteinte du corps calleux qui ne permet plus de projections cortico-corticales (Hampel H *et al.*, 2002). Le déficit en acétylcholine serait responsable du ralentissement du tracé. Mais les malades ne sont pas égaux quant à l'apparition des anomalies EEG. Ainsi, chez les patients dont la maladie progresse

lentement, il est possible qu'aucune anomalie ne soit enregistrée avant plusieurs années (Soininen H *et al.*, 1991). Le ralentissement de l'EEG est plus marqué chez les patients porteurs de l'allèle  $\epsilon$ -4 (Lehtovirta M *et al.*, 1996). Les traitements par inhibiteurs de l'acétylcholinestérase et par les inhibiteurs de la monoaminoxydase améliorent, chez le rat, le ralentissement de l'EEG induit par un blocage cholinergique (Dringenberg HC *et al.*, 2000). Chez l'homme, un an de traitement par donépézil (*Aricept*) améliore discrètement la fréquence des rythmes sur les régions frontales et temporo-pariétales droites (les moins affectées par la maladie d'Alzheimer !) mais cette amélioration s'estompe avec le temps (Rodriguez G *et al.*, 2002).

### Sommeil de la maladie d'Alzheimer

---

Au début de la maladie, on enregistre un sommeil assez bien organisé mais caractérisé par une augmentation des stades profonds peut-être due à l'atteinte précoce du noyau cholinergique de Meynert (Montplaisir J *et al.*, 1998). Puis, le sommeil se fragmente et on note une réduction progressive des stades 3 et 4 et du sommeil paradoxal responsable d'une hypersomnie diurne. Les fuseaux du sommeil, les complexes-K et les pointes au vertex disparaissent progressivement (Reynolds C *et al.*, 1988). Après une privation de sommeil, les patients ne récupèrent pas aussi bien que les normaux (Aharon-Peretz J *et al.*, 1991). Peu à peu, le rythme circadien s'inverse (Okawa M *et al.*, 1991). L'inversion du rythme veille sommeil est toutefois tardive et elle survient surtout chez les patients hospitalisés.

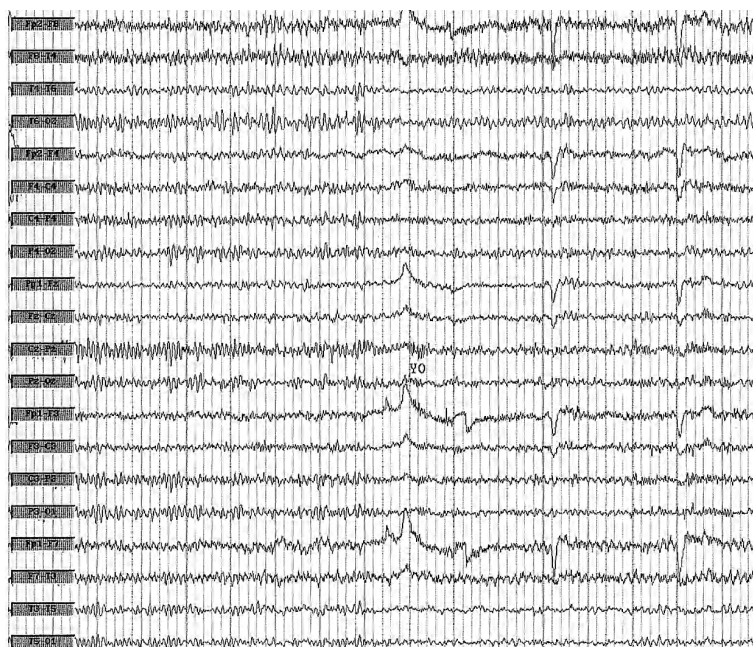

Figure 48 : Cette femme de 83 ans, sans antécédent médical, souffre de troubles de la mémoire et d'une certaine désorientation. Le diagnostic est celui de maladie d'Alzheimer débutante. On note des rythmes thêta 5-6 c/s sur les régions temporales antérieures et des rythmes postérieurs à 7-8 c/s. Ces rythmes sont bien réactifs à l'ouverture des yeux.

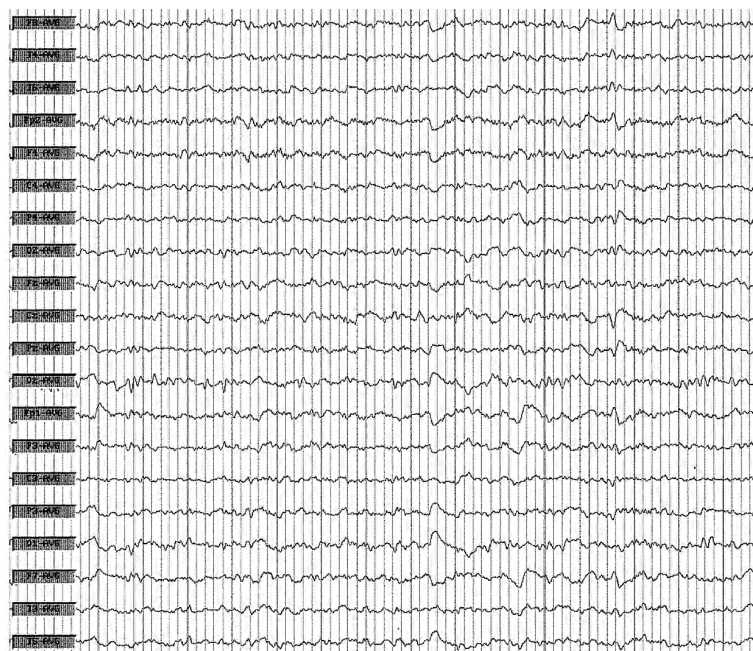


Figure 49 : Cet homme de 75 ans souffre d'une maladie d'Alzheimer évoluée. Les rythmes de fond consistent en un mélange d'activité 2-3 c/s et d'activité bas-voltée 4-5 c/s. On remarquera l'asymétrie interhémisphérique : les rythmes de fond sont encore plus lents à gauche qu'à droite.

## Bibliographie

- AHARON-PERETZ J, MASIAH A, PILLAR T, EPSTEIN R, TZISCHINSKY O, LAVIE P. Sleep-wake cycles in multi-infarct dementia and dementia of the Alzheimer type. *Neurology* 1991 ; 41 : 1616-1619.
- BRUNOVSKY M, MATOUSED M, EDMAN M, CERVENA K, KRAJEA V. Objective assessment of the degree of dementia by means of EEG. *Neuropsychobiology* 2003 ; 48(1) : 19-26.
- DRINGENBERG HC, LAPORTE PP, DIAVOLITSIS P. Increased effectiveness of tacrine by deprenyl co-treatment in rats : EEG and behavioral evidence. *Neuroreport* 2000 ; 11(16) : 3513-3516.
- GORDON EB, SLIM M. The EEG in presenile dementia. *J Neurol Neurosurg Psychiatry* 1967 : 30 : 285-291.
- HAMPEL H, TEIPEL SJ, ALEXANDER GE, POGARELL O, RAPOPORT SI, MOLLER HJ. In vivo imaging of region and cell type specific neocortical neurodegeneration in Alzheimer's disease. Perspectives of MRI derived corpus callosum measurement for mapping disease progression and effects of therapy. Evidence from studies with MRI, EEG and PET. *J Neural Transm* 2002 ; 109(5-6) : 837-855.
- KIKUCHI M, WADA Y, TAKEDA T, OE H, HASHIMOTO T, KKOSHINO Y. EEG harmonic responses to photic stimulation in normal aging and Alzheimer's disease : differences in interhemispheric coherence. *Clin Neurophysiol* 2002 ; 113(7) : 1045-1051.
- LEHTOVRTA M, PARTANEN J, KÖNÖNEN M, SOININEN H *et al.* Spectral analysis of EEG in Alzheimer's disease : relation to apolipoprotein E polymorphism. *Neurobiol Aging* 1996 ; 17 : 523-526.
- MONTPLAISIR J, PETIT D, GAUTHIER S, GAUDREAU H, DECARY A. Sleep disturbances and EEG slowing in Alzheimer's disease. *Sleep Res Online* 1998 ; 1(4) : 147-151.
- OKAWA M, MISHIMA K, HISHIKAWA Y, HOZUMI S, HORI H, TAKAHASHI K. Circadian rhythm disorders in sleep-walking and body temperature in elderly patients with dementia and their treatment. *Sleep* 1991 ; 14 : 478-485.
- REYNOLDS C, SPKIER D, HANIN I, KUPFER D. Electroencephalographic sleep, aging and psychopathology: new data and state of the art. *Biol Psychiatry* 1983 ; 18 : 139-55.
- RODRIGUEZ G, VITALI P, DE LEO C, DE CARLI F, GIRTLEL N, NOBILI F. Quantitative EEG changes in Alzheimer patients during long-term donepezil therapy. *Neuropsychobiology* 2002 ; 46(1) : 49-56.
- SOININEN H, PARTANEN J, LAULUMAA V, PÄÄKKÖNEN A, HELKALA EL, RIEKKINEN PJ. Serial EEG in Alzheimer's disease : 3-year follow-up and clinical outcome. *Electroencephalogr Clin Neurophysiol* 1991 ; 79 : 342-348.

# 26

---

## Démences frontales

---

C'est, en fréquence, la seconde maladie dégénérative responsable de démence chez les patients qui ont moins de 35 ans (Ratnavalli E *et al.*, 2002 ; Harvey RJ *et al.*, 2003). Elle se caractérise par une détérioration progressive du comportement, de la personnalité, puis des fonctions intellectuelles et par une atrophie frontale et temporale importante. En fonction du siège prédominant du processus lésionnel, on distingue : la démence fronto-temporale (anciennement appelée maladie de Pick et définie par une atteinte frontale et temporale antérieure bilatérale et symétrique, responsable d'un trouble du comportement), l'aphasie non fluente progressive (définie par une atrophie fronto-temporale périsylvienne gauche, elle est responsable d'un discours réduit et haché avec manque de mot, erreurs phonémiques et syntaxiques mais préservation de la compréhension) et la démence sémantique (définie par une atteinte bilatérale prédominant dans les régions temporales antérieures et inféro-externes responsable d'un discours fluent avec perte du sens des mots et des concepts non verbaux) (Deschamps R *et al.*, 2002).

---

### Électroencéphalogramme des démences frontales

---

Lors de la démence fronto-temporale, l'EEG est normal malgré des signes évidents de démence (Michel B *et al.*, 1996 ; Graham A *et al.*, 2005). Lors de l'aphasie non fluente progressive, l'EEG est

normal ou montre un ralentissement asymétrique mineur. Dans la démence sémantique, l'EEG est normal (Deschamps R *et al.*, 2002). Lorsqu'on analyse les fréquences de l'EEG, de l'activité delta (<3 c/s) aux activités bêta (12-23,5 c/s), il apparaît des différences entre les démences fronto-temporales et le sujet normal : le spectre de fréquences ne montre pas d'augmentation des ondes lentes mais plutôt une réduction des ondes rapides (Lindau M *et al.*, 2003). Les démences fronto-temporales sont les seules qui n'altèrent pratiquement pas l'EEG alors que la détérioration intellectuelle est déjà avancée. Un EEG normal oriente donc le diagnostic dans ces cas, surtout si l'IRM cérébrale montre une atrophie corticale et le SPECT-HMPAO une réduction du flot cérébral dans les régions frontales et parfois aussi dans les régions temporales et pariétales (Graham A *et al.*, 2005).

---

### Sommeil des démences frontales

---

Un groupe de patients suspects de souffrir de la maladie de Pick a été comparé à un groupe contrôle : la durée du temps de sommeil total, des stades 3-4 et du sommeil paradoxal était réduite dans le groupe des malades (Pawlak C *et al.*, 1986). Dans une autre étude, la seule anomalie trouvée était une réduction isolée du sommeil paradoxal alors que les autres stades étaient préservés (Pasquier F *et al.*, 1998).

## Bibliographie

---

- DESCHAMPS R, ROBERT PH, PILLON B, LEVY R, DUBOIS B. Le concept de dégénérescence lobaire fronto-temporale. *Rev Neurol* 2002 ; 158 : 799-805.
- GRAHAM A, DAVIES R, XUERE B, HALLIDAY G, KRIL J, CREASEZ H, GRAHAM K, HODGES J. Pathologically proven frontotemporal dementia presenting with severe amnesia. *Brain* 2005 ; 128 : 597-605.
- HARVEY RJ, SKELTON-ROBINSON M, ROSSOR MN. The prevalence and causes of dementia in people under the age of 65 years. *J Neurol Neurosurg Psychiatry* 2003 ; 74 : 1206-1209.
- LINDAU M, JELIC V, JOHANSSON SE, ANDERSEN C, WAHLUND LO, ALMKVIST O. Quantitative EEG abnormalities and cognitive dysfunctions in fronto-temporal dementia and Alzheimer's disease. *Dement Geriatr Cogn Disord* 2003 ; 15(2) : 106-114.
- MICHEL B, DIDIC M, GAMBARELLI D, VIALLET F, GASTAUT JL. Deux cas de démence frontale avec lésions histologiques non spécifiques : discussion clinico-pathologique et nosologique. *Rev Neurol* 1996 ; 152(11) : 669-977.
- PASQUIER F, LEBERT F, LAVENU I, PETIT H. Diagnostic clinique des démences fronto-temporales. *Rev Neurol* 1998 ; 154 : 217-223.
- PAWLAK C, BLOIS R, GAILLARD JM, RICHARD J. Sleep in Pick disease. *Encéphale* 1986 ; 12 : 327-334.
- RATNAVALLI HJ, E, BRAYNE C, DAWSON K, HODGES JR. The prevalence of fronto-temporal dementia. *Neurology* 2002 ; 58 : 1615-1621.

---

## Démence corticobasale

Cette démence est une maladie dégénérative progressive caractérisée par une atteinte des noyaux gris centraux et une atteinte corticale. Elle se manifeste par une apraxie progressive idéomotrice asymétrique des membres. Il semble que les patients perdent le souvenir de la série de mouvements nécessaires pour effectuer une tâche. Il existe un myoclonus réflexe aggravé par la fatigue et l'effort, une dysarthrie, une instabilité de posture, une akinésie, une rigidité, des anomalies oculomotrices, une sensation de membre étranger et une détérioration intellectuelle. L'IRM montre une atrophie plus marquée sur les régions temporo-pariéto-occipitales, de façon asymétrique.

### Électroencéphalogramme de la démence corticobasale

---

L'EEG peut être normal au début de la maladie. Puis les rythmes de fond se ralentissent, et, à un stade plus avancé, une dysfonction lente prédominant sur la région controlatérale au membre affecté est enregistrée. Finalement, la dysfonction lente, devenue importante, se généralise (Ozsancak C *et al.*, 1999). Un ralentissement des rythmes alpha associé à des anomalies uni ou bilatérales (des bouffées d'activité delta pointue favorisées par l'hyperpnée) est également décrit. La cartographie EEG est toujours anormale et les anomalies sont toujours favorisées par l'hyperpnée. La latéralisation des anomalies est cohérente avec les résultats de l'IRM cérébrale, du SPECT et des tests psychométriques (Vion-Dury J *et al.*, 2004). Yasuaka T *et al.*, 2001, ont décrit le cas d'une femme de 63 ans souffrant d'une dégénérescence

corticobasale (apraxie, perte de sensibilité d'origine corticale, bras étranger, anomalies oculomotrices, dysarthrie, instabilité de posture, akinésie, rigidité et signes pyramidaux) chez laquelle l'EEG montrait un ralentissement diffus. L'amantadine a fait régresser les symptômes et les anomalies EEG, qui sont réapparues lorsque l'amantadine a été arrêté et qui se sont à nouveau améliorés lorsque l'amantadine a été réintroduite.

Le myoclonus réflexe de la dégénérescence corticobasale tient une place particulière parmi les myoclonies car bien qu'il soit actuellement considéré comme étant d'origine sous-corticale il a toutes les caractéristiques cliniques et électrophysiologiques d'un myoclonus réflexe d'origine corticale avec une latence beaucoup plus courte (Shibasaki H, 1995). Il n'est jamais précédé d'une décharge électrique corticale sur l'EEG et les potentiels évoqués somesthésiques controlatéraux ne sont jamais augmentés en amplitude mais plutôt réduits (Grosse P *et al.*, 2003).

### Sommeil de la démence corticobasale

---

Des troubles du comportement pendant le sommeil paradoxal ont été décrits dans la dégénérescence corticobasale (Kimura K *et al.*, 1997).

Dans un cas, il existait des mouvements périodiques des membres inférieurs, d'un seul côté, à droite, alors que les anomalies cérébrales concernaient les régions gauches, fronto-pariétales, thalamiques et striatum (Iriarte J *et al.*, 2001).

## Bibliographie

---

- BOEVE BF, MARGANORE DM, PARISI JE, IVNIK RJ, WESTMORELAND BF *et al.* Corticobasal degeneration and frontotemporal dementia presentations in a kindred with nonspecific histopathology. *Dement Geriatr Cogn Disord* 2002 ; 13(2) : 80-90.
- GROSSE P, KUHN A, CORDIVARI C, BROWN P. Coherence analysis in the myoclonus of corticobasal degeneration. *Mov Disord* 2003 ; 18(11) : 1345-1350.
- IRIARTE J, ALEGRE M, AREBIZU J, DE CASTRO P. Unilateral periodic limb movements during sleep in corticobasal degeneration. *Mov Disord* 2001 ; 16(6) : 1180-1183.
- KIMURA K, TACHIBANA N, ASO T, KIMURA J, SHIBASAKI H. Subclinical REM sleep behavior disorder in a patient with corticobasal degeneration. *Sleep* 1997 ; 20(10) : 891-894.
- OZSANCAK C, AUZOU P, HANNEQUIN D. La dégénérescence cortico-basale. *Rev Neurol* 1999 ; 155 : 1007-1020.
- SHIBASAKI H. Myoclonus. *Curr Opin Neurol* 1995 ; 8(4) : 331-334.
- VION-DURY J, ROCHEFORT N, MICHOTÉY P, PLANCHE D, CECCALDI M. Proton magnetic resonance neurospectroscopy and EEG cartography in corticobasal degeneration : correlations with neuropsychological signs. *J Neurol Neurosurg Psychiatry* 2004 ; 75 : 1352-1355.
- YASUAKA T, IKEDA M, MAKI N *et al.* A case of corticobasal degeneration of which movemental disturbances were improved by administration of amantadine. *No To Shinkei* 2001 ; 53(8) : 781-785.

---

## Maladie des grains argyrophiles

Cette maladie décrite la première fois par Braak H et Braak E (1987, 1989) est une entité morphologiquement bien définie. C'est une cause de démence de l'âge avancé. Elle se caractérise en neuropathologie par la présence de myriades de petits grains fusiformes dans le neuropile de l'hippocampe, du subiculum, du cortex entorhinal, des noyaux amygdaliens et des noyaux tubérolatéraux de l'hypothalamus. Cette maladie est pratiquement toujours associée à des lésions neurofibrillaires de la maladie d'Alzheimer. Le début de la maladie se situe dans la sixième ou la septième décennie et sa durée est de 5-10 ans. La clinique comporte des crises d'excitation avec comportement agressif, des

troubles psychoaffectifs, un comportement social inadéquat, une agitation et même des épisodes psychotiques. S'installe ensuite une apathie. Les troubles cognitifs ne prennent le dessus que tardivement.

La maladie des grains argyrophiles est une entité relativement récente au sein des neurodégénérescences de l'âge avancé et elle est encore peu explorée, si l'on excepte ses aspects purement morphologiques. Les études disponibles ne mentionnent pas les altérations EEG ni celles du sommeil (Probst A et Tolnay M, 2002 ; Tolnay M et Clavaguera F, 2004).

---

### Bibliographie

BRAAK H, BRAAK E. Cortical and subcortical argyrophilic grains characterize a disease associated with adult onset dementia. *Neuropathol Appl Neurobiol* 1989 ; 15(1) : 13-26.

PROBST A, TOLNAY M. La maladie des grains argyrophiles : une cause fréquente mais encore largement

méconnue de démence chez les personnes âgées. *Rev Neurol* 2002 ; 158(2) : 155-165.

TOLNAY M, CLAVAGUERA F. Argyrophilic grain disease : a late onset dementia with distinctive features among tauopathies. *Neuropathology* 2004 ; 24(4) : 269-283.



---

## Paralysie supra-nucléaire progressive (PSP) ou maladie de Steele-Richardson-Olzewski

---

La PSP est caractérisée par une rigidité axiale avec dystonie en extension de la nuque, une perturbation des mécanismes oculo-palpébraux avec perte des mouvements oculaires volontaires mais conservation des mouvements oculaires réflexes et une dysphagie et dysarthrie de type pseudobulbaire. Il existe une détérioration intellectuelle de type sous-cortical ou fronto-sous-corticale. Les lésions de la PSP ne sont apparemment liées qu'à la seule anomalie du métabolisme de la protéine tau (Litvan I et Lees A, 1999). D'authentiques dégénérescences neurofibrillaires atteignent aussi bien les neurones que les cellules gliales. Les lésions affectent essentiellement les noyaux gris et le tronc cérébral mais des lésions typiques ont été trouvées dans l'isocortex cérébral surtout dans le cortex moteur et pré-moteur (Hauw JJ *et al.*, 1990).

### Électroencéphalogramme de la paralysie supra-nucléaire progressive

---

L'EEG est peu perturbé ou normal pendant la veille, des bouffées thêta suggérant une atteinte sous-corticale, sont parfois enregistrées (figure 50). Des crises d'épilepsie ont été décrites lors de la

PSP. Nygaard TG *et al.*, 1989, en ont trouvé 7 cas parmi leur population de 62 patients souffrant de PSP suivis pendant 9 ans.

### Sommeil de la paralysie supra-nucléaire progressive

---

Les enregistrements réalisés pendant le sommeil mettent en évidence une dissociation entre l'aspect endormi du patient et l'absence de grapho-éléments typiques du sommeil, en particulier des fuseaux du sommeil. Alors que le patient semble dormir, l'EEG garde un aspect de tracé de veille (Gross RA *et al.*, 1978). C'est dans la maladie de Steele-Richardson que l'insomnie est la plus sévère et la plus habituelle. Le temps de sommeil total est réduit de moitié, surtout aux dépens du stade 2 et du sommeil paradoxal (Massetani R *et al.*, 1982; Montplaisir J *et al.*, 1997). Les troubles du comportement pendant le sommeil paradoxal (RBD) sont très fréquents dans cette maladie. Ils surviennent parfois très longtemps avant les autres symptômes. Certains patients souffrent également de somniloquie parfois considérée comme un signe précurseur de RBD (Pareja JA *et al.*, 1996).



---

## Démence à corps de Lewy

Il s'agit de la seconde plus fréquente démence d'origine dégénérative, après la maladie d'Alzheimer. Elle associe une atteinte corticale à une atteinte sous-corticale et à des troubles métaboliques aigus. Elle se caractérise par son aspect fluctuant, par des hallucinations florides, des troubles du comportement précoces et des perturbations du sommeil, en particulier des troubles du comportement pendant le sommeil paradoxal.

---

### Électroencéphalogramme de la démence à corps de Lewy

L'EEG est assez caractéristique : il met en évidence des rythmes de fond à 6 c/seconde, sans nette différenciation antéro-postérieure et des bouffées d'activité delta haut-voltée, généralisées, survenant sans nette périodicité et de réactivité médiocre (figure 51). Calzetti S *et al.* (2002) mettent en évidence des bouffées delta rythmique à prédominance frontale (FIRDA) chez 7/10 malades souffrant de démence à corps de Lewy tandis que cette anomalie EEG n'existe que chez 2/9 cas de maladie d'Alzheimer. Certains auteurs ne voient pas de différence significative entre les EEG des démences à corps de Lewy et ceux de la maladie d'Alzheimer (Barber PA *et al.*, 2000). Ces auteurs avaient diagnostiqué les patients selon des critères uniquement cliniques. Une autre équipe, qui a étudié les modifications neuropathologiques des patients déments, montre également que ni l'EEG ni l'étude du flux régional ne peuvent aider à distinguer la démence à corps de Lewy de la maladie d'Alzheimer (Londos E *et al.*, 2003). Les anomalies EEG sont même parfois comparables à

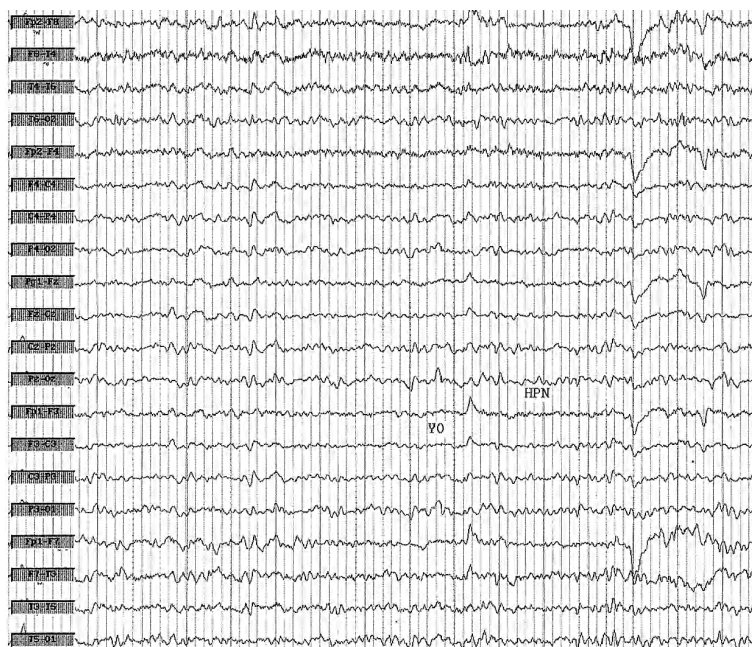celle trouvées dans la maladie de Creutzfeldt-Jakob (figure 52).

---

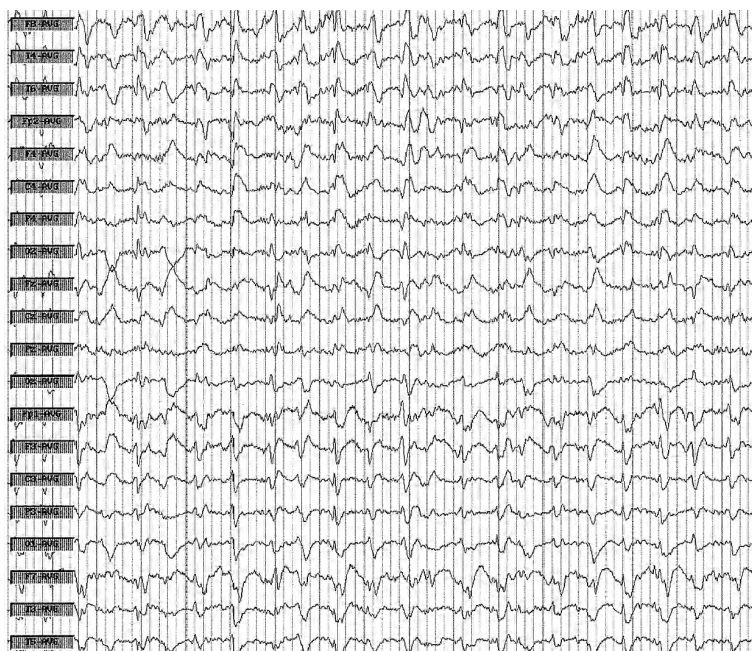### Sommeil de la démence à corps de Lewy

L'anomalie du sommeil la plus décrite est le trouble du comportement pendant le sommeil paradoxal (RBD) et elle fait partie des critères de diagnostic. Dans une étude sur la démence à corps de Lewy, 24 des 37 patients en étaient affligés (Boeve BF *et al.*, 1998). Les RBD peuvent survenir jusqu'à 20 ans avant les signes de la démence (Turner RS *et al.* 1997 ; Fantini ML *et al.*, 2005). Les lésions, situées autour du locus coeruleus, région responsable de l'atonie du sommeil paradoxal, pourraient être responsables des RBD. Le noyau rétro-rubral et la substance noire, intimement connectée à la circuiterie génératrice des phénomènes phasiques du sommeil paradoxal sont probablement impliqués. Différentes études utilisant le PET ou le SPECT suggèrent une réduction ou une altération des transporteurs de la dopamine dans les troubles du comportement en sommeil paradoxal. Les impatiences dans les jambes et les mouvements périodiques des membres inférieurs sont également fréquents (Boeve BF *et al.*, 2002).

Les hallucinations et illusions visuelles sont habituelles, élaborées et précises. Des examens polysomnographiques ont montré que les hallucinations survenaient en stades 1-2 et non en sommeil paradoxal comme les hallucinations de la maladie de Parkinson (Arnulf I *et al.*, 2002).



**Figure 51 :** Cette femme de 80 ans souffre d'une démence à corps de Lewy. Le tracé est composé d'activité theta 5-6 c/s comportant une discrète différenciation antéro-postérieure. On note des bouffées delta 2-3 c/s généralisées toutes les 4 secondes environ. Le tracé n'est pas modifié par l'ouverture des yeux. (y.o. : yeux ouverts ; HPN : hyperpnée.).



**Figure 52 :** Ce patient souffre d'une démence à corps de Lewy. La recherche de PrP pour éliminer une maladie de Creutzfeldt-Jakob est négative. Le tracé montre une activité lente delta diffuse 1-2 c/s, des bouffées encore plus lentes delta 1 c/s à maximum antérieure et une absence de réactivité. À plusieurs occasions lors de l'enregistrement, apparaissent des ondes triphasiques pointues 1c/seconde, généralisée, sur cette activité de fond lente, sans modification clinique.

## Bibliographie

---

- ARNULF I, KONOFAL E, MERINO-ANDREU M *et al.* Parkinson's disease and sleepiness : an integral part of PD. *Neurology* 2002 ; 58 : A163.
- BARBER PA, VARMA AR, LLOYD JJ, HAWORTH B, SNODDEN JS, NEARY D. The electroencephalography in dementia with Lewy bodies. *Acta Neurologica Scandinavica* 2000 ; 101 (1) : 53-56.
- BOEVE PA *et al.* REM sleep behavior disorder and degenerative dementia : an association likely reflecting Lewy body disease. *Neurology* 1998 ; 51(2) : 363-370.
- BOEVE BF, SILBER MH, FERMAN TJ. Current management of sleep disturbances in dementia. *Curr Neurol Neurosci rep* 2002 ; 2 : 169-177.
- CALZETTI S, BORTONE E, NEGROTTI A, ZINNO L, MANCIA D. Frontal intermittent rhythmic delta activity (FIRDA) in patients with dementia with Lewy bodies : a diagnostic tool ? *Neurol Sci* 2002 ; 23 suppl 2 : S65-66.
- FANTINI ML, FERRINI-STRAMBI L, MONTPLAISIR J. Idiopathic REM sleep behavior disorder. Toward a better nosologic definition. *Neurology* 2005 ; 64 : 780-786.
- LONDOS E, PASSANT U, BRUN A, ROSEN I, RISBERG J, GUSTAFSON L. Regional cerebral blood flow and EEG in clinically diagnosed dementia with Lewy bodies and Alzheimer's disease. *Arch Gerontol Geriatr* 2003 ; 36(3) : 231-245.
- TURNER RS, CHERVIN RD, FREY KA, MINOSHIMA S, KUHL DE. Probable diffuse Lewy body disease presenting as REM sleep behavior disorder. *Neurology* 1997 ; 49(2) : 523-527.

# 31

---

## Maladie de Parkinson

Cette maladie se caractérise par une rigidité progressive, des tremblements, une akinésie et un ralentissement psychomoteur. Il existe des formes *akinétiques*, *rigides* et *tremblantes*, des formes unilatérales ou bilatérales. Le début, en général insidieux, se manifeste par des douleurs articulaires et des crampes. Les modifications pathologiques concernent surtout le tronc cérébral.

---

### Électroencéphalogramme de la maladie de Parkinson

Les EEG sont normaux quand le patient ne souffre d'aucune altération des fonctions intellectuelles. Ils deviennent franchement anormaux lorsque s'installe une démence. Ils montrent un ralentissement diffus des rythmes de fond et des bouffées d'activité delta généralisées. Ces cas se rapprochent alors de la démence à corps de Lewy.

---

### Sommeil de la maladie de Parkinson

La maladie de Parkinson s'accompagne de nombreux troubles du sommeil : insomnie, sommeil peu réparateur, syndrome des jambes sans repos et

mouvements périodiques des membres inférieurs (MPMI), hypersomnie diurne, troubles du comportement pendant le sommeil paradoxal et hallucinations diurnes.

L'insomnie est fréquente et souvent sévère. Les lésions théoriquement responsables de l'insomnie concernent le thalamus, la protubérance ventromédiane ou le bulbe. Les mouvements périodiques des membres inférieurs sont également très fréquents (aggravés par la sélégiline-*Deprenyl*). Le sommeil fragmenté fait apparaître de nombreuses autres parasomnies : cauchemars, rêves vivides et somnambulisme (Chaudhuri KR *et al.*, 2001). L'hypersomnie diurne et la fatigue sont constantes dans la maladie de Parkinson (Arnulf I, 2005). Elles dépendent probablement de l'insomnie, des mouvements périodiques des membres inférieurs et peut-être de l'atteinte du tronc cérébral. Dans certains cas, elles sont dues au traitement par la dopamine. On peut estimer à 38 % le nombre de patients atteints de trouble du comportement pendant le sommeil paradoxal qui souffrira ultérieurement de maladie de Parkinson (Fantini ML *et al.*, 2005). Des hallucinations diurnes correspondent à des épisodes brefs de sommeil paradoxal (Arnulf I *et al.*, 2000 ; 2002). Les agonistes dopaminergiques aggravent ce phénomène.

## Bibliographie

---

- ARNULF I, BONNET AM, DAMIER P, BEJANI PB, SEILHEAN D, DERENNE JP *et al.* Hallucinations, REM sleep and Parkinson's disease. *Neurology* 2000 ; 55 : 281-288.
- ARNULF I, KONOVAL E, MERINO-ANDREU M, HOUETO J, MESNAGE V, WELTER M *et al.* Parkinson's disease and sleepiness : an integral part of PD. *Neurology* 2002 ; 58 : 1019-1024.
- ARNULF I. Excessive daytime sleepiness in parkinsonism. *Sleep Med Rev* 2005 ; 9 : 185-200.
- CHAUDHURI KR, SUVANKAR PAL, BRIDGMAN K, TRENKWALDER C. Achieving 24-hour control of Parkinson's disease symptoms : use of objective measures to improve nocturnal disability. *Eur Neurol* 2001 ; 46(suppl 1) : 3-10.
- FANTINI ML, FERRINI-STRAMBI L, MONTPLAISIR J. Idiopathic REM sleep behavior disorder. Toward a better nosologic definition. *Neurology* 2005 ; 64 : 780-786.

## Atrophies multi-systématisées

La maladie de Shy-Drager, la dégénérescence olivoponto-cérébelleuse, la dégénérescence striato-nigree font partie d'un groupe de maladies dégénératives caractérisées par un déficit progressif des systèmes autonome, cérébelleux, pyramidal et extra-pyramidal. Les atteintes sont surtout sous-corticales.

### Électroencéphalogramme des atrophies multi-systématisées

Les EEG sont rarement décrits. Fukutani Y *et al.*, ont décrit le cas vérifié anatomiquement d'une femme japonaise de 35 ans qui souffrait d'un mélange de dégénérescence striato-nigree et d'atrophie olivoponto-cérébelleuse (tremblement des mains, bradykinésie, rigidité musculaire, signes pyramidaux, hallucinations auditives, hypotension orthostatique et vessie neurogène). L'EEG montrait un ralentissement des rythmes de fond non spécifique.

### Sommeil des atrophies multi-systématisées

Le syndrome d'apnées du sommeil survient dans un cas sur deux et la respiration périodique de

Cheyne-Stokes est également fréquente dans cette maladie (Maurer JT *et al.*, 1999). Les troubles du comportement pendant le sommeil paradoxal (RBD) y sont très souvent décrits. Sur 39 patients consécutifs, 69 % souffraient de RBD et, dans 44 % des cas, ce symptôme précédait les autres signes (Plazzi G *et al.*, 1997, 1998). Chez 21 patients souffrant d'atrophie multi-systématisées et qui ne se plaignaient d'aucun trouble du sommeil, la polysomnographie avec vidéo a mis en évidence de la somnolence dans 85,7 % des cas et des RBD chez 20 patients (Tachibana N *et al.*, 1997). Une narcolepsie secondaire a été enregistrée chez 1/6 patients (Arnulf I, 2003). L'insomnie est également une plainte très fréquente et précoce. Elle est d'abord caractérisée par un allongement de la latence d'endormissement, une réduction des stades profonds et des variations de la durée du sommeil paradoxal. S'installe ensuite une fragmentation du sommeil par des micro-éveils ou des éveils de longue durée (Askenasy JJM 1993).

Un stridor laryngé nocturne, parfois confondu avec un syndrome d'apnées du sommeil, est dû à la paralysie d'une ou des deux cordes vocales, fréquentes chez ces patients (Kneisley LW et Rederich GJ, 1990 ; Maurer JT *et al.*, 1999).

## Bibliographie

ARNULF I. Troubles du sommeil au cours des synucléopathies et des taupathies. *Rev Neurol* 2003 ; 159 : 6S77-6S82.

ASKENASY JJM. Sleep in Parkinson's disease. (Review). *Acta Neurol Scand* 1993 ; 87 : 167-170.

FUKUTANI Y, TAKEUCHI N, KOBAYASHI K, MIYAZU K, YAMAGUCHI N *et al.* Striatonigral degeneration combined with olivopontocerebellar atrophy with subcortical dementia and hallucinatory state. *Dementia* 1985 ; 6(4) : 235-240.



- KNEISLEY LW, REDERICH GJ. Nocturnal stidor in olivopontocerebellar atrophy. *Sleep* 1990 ; 13(4) : 362-368.
- MAURER JT, JUNCKER C, BAKER-SCHREYER A, HORMANN K. Sleep apnea syndromes in multiple system atrophy. *HNO* 1999 ; 47(2) : 117-121.
- PLAZZI G, CORSINI R, PROVINI F *et al.* REM sleep behavior disorders in multiple system atrophy. *Neurology* 1997 ; 48 : 1094-1097.
- PLAZZI G, CORTELLI P, MONTAGNA P *et al.* REM sleep behaviour disorder differentiates pure autonomic failure from MSA with autonomic failure. *J Neurol Neurosurg Psychiatry* 1998 ; 64(5) : 683-685.
- TACHIBANA N, KIMURA K, KITAJIMA K, SHINDE A, KIMURA J, SHIBASAKI H. REM sleep motor dysfunction in multiple system atrophy : with special emphasis on sleep talk as its early clinical manifestation. *J Neurol Neurosurg Psychiatry* 1997 ; 63(5) : 678-681.

---

## Chorée de Huntington

Cette maladie autosomique dominante concerne moins de 1/5 000 personnes en France. Moins de 10 % des formes dites juvéniles débutent avant l'âge de 20 ans. Le début est insidieux soit par des mouvements choréiques soit par des troubles du caractère et du comportement, voire de la dépression. Puis s'installent des troubles moteurs qui favorisent les chutes, des troubles de l'articulation et de la déglutition et une démence. Les lésions concernent surtout les noyaux gris centraux et le cortex cérébral. Le gène responsable est connu depuis 1993 et la mutation est invariablement l'expansion d'un trinuécléotide répété de la polyglutamine dans la protéine *huntingtin*. L'analyse moléculaire permet donc le diagnostic de la maladie (Qin ZH et Gu ZL, 2004).

---

### Électroencéphalogramme de la chorée de Huntington

Dans les stades avancés de la maladie, l'EEG est souvent anormal, les rythmes de fond sont d'amplitude réduite, l'activité alpha est mal dessinée et on enregistre de l'activité lente basse ou moyennement voltée diffusément (Scott DF *et al.*, 1972). Les EEG de 93 patients souffrant de chorée de Huntington et de 77 parents normaux ont été comparés : chez la majorité des patients et chez 37 % de leurs parents en bonne santé, l'activité alpha était réduite et elle était absente chez 51 % des patients. Cette disparition des rythmes alpha était corrélée avec la sévérité de la maladie (Pokro-

vskaja ZA et Insarova NG, 1988). En analyse spectrale, les EEG de 16 patients atteints de la maladie d'Huntington sont anormaux : le pourcentage des puissances alpha et thêta est réduit, le pourcentage des puissances delta et bêta est augmenté. La fréquence des rythmes thêta est réduite d'1 c/s. Ces modifications sont corrélées à la sévérité de l'atteinte neurologique (Bylsma FW *et al.*, 1994).

---

### Sommeil de la maladie de Huntington

Le sommeil a été peu étudié dans cette maladie. La latence d'endormissement est allongée, il existe des éveils fréquents, les stades profonds et le sommeil paradoxal sont réduits et il existe une augmentation des fuseaux du sommeil (Puca FM *et al.*, 1984 ; Emser W *et al.*, 1988 ; Wiegand M *et al.*, 1991). L'augmentation de la densité des fuseaux du sommeil, anomalie rarement décrite dans les autres démences, est également rapportée dans la neuroacanthocytose et chez les patients sévèrement affectés par un syndrome de Gilles de la Tourette (Silvestri R *et al.*, 1995). Le valproate de sodium a amélioré le sommeil de ces patients sans modifier les signes neurologiques (Puca FM *et al.*, 1984). Les troubles du sommeil sont très corrélés à l'atrophie du noyau caudé mais pas à l'importance de l'atrophie cérébrale en général (Wiegand M *et al.*, 1991). Ces patients ne souffrent pas de troubles respiratoires pendant le sommeil (Bollen EL *et al.*, 1988).

## Bibliographie

---

- BOLLEN EL, DEN HEIJER JC, PONSIOEN C, KRAMER C *et al.* Respiration during sleep in Huntington's chorea. *J Neurol Sci* 1988 ; 84(1) : 63-68.
- BYLSMA FW, PEYSER CE, FOLSTEIN SE, FOLSTEIN MF, ROSS C, BRANDT J. EEG power spectra in Huntington's disease : clinical and neuropsychological correlates. *Neuropsychologia* 1994 ; 32(2) : 137-150.
- EMSER W, BRENNER M, STOBER T, SCHIMRIGK K. Changes in nocturnal sleep in Huntington's and Parkinson's disease. *J Neurol* 1988 ; 235(3) : 177-179.
- PUCA FM, GENCO S, MINERVINI MG, SPECCHIO LM, NAPOLETANO V, BRANCASI B, REGGIO F. Sleep in chronic chorea patients after therapy with sodium valproate. *Boll Soc Ital Biol Sper* 1984 ; 60(5) : 989-992.
- POKROVSKAIA ZA, IN SAROVA NG. The EEG characteristics of patients with Huntington's chorea and their clinically healthy relatives. *Zh Nevropatol Psikhiatr Im S S Korsakova* 1988 ; 88(3) : 22-26.
- QIN ZH, GU ZL. Huntingtin processing in pathogenesis of Huntington disease. *Acta Pharmacol Sin* 2004 ; 25(10) : 1243-1249.
- SCOTT DF, HEATHFIELD KW, TOONE B, MARGERISON JH. The EEG in Huntington's chorea : A clinical and neuropathological study. *J Neurol Neurosurg Psychiatry* 1972 ; 35 : 97-102.
- SILVESTRI R, RAFFAELE M, DE DOMENICO P, TISANO A, MENTO G, CASELLA C *et al.* Sleep features in Tourette's syndrome, neuroacanthocytosis and Huntington's chorea. *Neurophysiol Clin* 1995 ; 25(2) : 66-77.
- WIEGAN M, MOLLER AA, SCHREIBER W, LAUER C, KRIEG JC. Brain morphology and sleep EEG in patients with Huntington's disease. *Eur Arch Psychiatry Clin Neurosci* 1991 ; 240(3) : 148-152.

Il s'agit d'une maladie systémique autosomique dominante d'expression clinique variable. Elle est due à l'expansion de triplets de la polyglutamine dans la région d'un gène du chromosome 19(19q13-2) qui code pour la serine/threonine kinase. La longueur de l'expansion est corrélée avec la sévérité de la maladie et l'âge de début (Erginel-Unaltuna N et Akbas F, 2004). Sa prévalence est estimée à 1/25 000 en Europe. La dystrophie musculaire myotonique est constante, les troubles métaboliques, endocriniens, oculaires, cardiaques sont fréquents. L'atteinte cérébrale est souvent méconnue même s'il est classique de parler de retard psychique ou de démence chez ces patients.

## Électroencéphalogramme de la maladie de Steinert

Il existe peu de publications concernant l'EEG de la maladie de Steinert. Ces publications décrivent à peu près toutes les mêmes résultats : Chez la plupart des patients, on note, sur les régions postérieures, un rythme alpha désorganisé, un peu lent, mais bien réactif à l'ouverture des yeux, et de l'activité thêta parmi les rythmes de fond, plus marquée sur les régions fronto-centrales. En analyse spectrale, on note une augmentation des rythmes de basses fréquences et une réduction des rythmes de fréquences rapides (Calderon-Gonzalez PL *et al.*, 2004). Certains auteurs ont noté une synchronie inter-hémisphérique importante des rythmes alpha sur une large surface qui dépasse les régions pariéto-occipitales (Beijersbergen RS *et al.*, 1980). Les potentiels évoqués visuels, somesthésiques et l'électrorétinogramme sont également perturbés chez ces patients (Ganes T et Kerty E, 1988).

## Sommeil de la maladie de Steinert

Le syndrome d'apnées du sommeil est fréquent. Il s'agit aussi bien d'apnées obstructives que d'apnées centrales (Yoneyama S *et al.*, 1992 ; Lopez-Esteban P et Perais-Adrados R, 2000). Ces apnées s'accompagnent de désaturations oxyhémoglobiniées souvent profondes. Elles ne sont pas dues à une diminution du calibre des voies aériennes supérieures (Fodil R *et al.*, 2004).

Certains patients (environ 30 %) sont somnolents dans la journée. Le degré de somnolence est en rapport avec l'atteinte musculaire mais pas avec l'âge, le sexe, l'index de masse corporelle, l'âge au début de la maladie, la durée de la maladie ni avec la répétition des triplets CTG. Beaucoup d'entre eux souffrent d'hallucinations hypnagogiques et de douleur dans les jambes pendant la nuit et au réveil (Gibbs JW *et al.*, 2002 ; Laberge L *et al.*, 2004). Mais aucun trouble du sommeil, que ce soit des apnées ou de la narcolepsie, n'est mis en évidence sur les polysomnographies de ces patients (Manni R *et al.*, 1991). En revanche, sur les tests de latence multiple d'endormissement, des endormissements directement en sommeil paradoxal sont fréquents, alors que ces patients n'ont pas les caractéristiques génétiques de la narcolepsie. De plus, des taux bas d'hypocrétine-1 ont été notés dans le liquide céphalo-rachidien de patients somnolents, ces taux n'étant pas corrélés au degré de somnolence (Martinez-Rodriguez JE *et al.*, 2003).

Les IRM cérébrales montrent une atrophie du corps calleux chez certains d'entre eux et des zones d'hyperdensités de la substance blanche. Une corrélation était notée entre l'importance de l'atrophie de la partie antérieure du corps calleux et le degré de somnolence (Giubilei F *et al.*, 1999).

## Bibliographie

---

- BEIJERSBERGEN RS, KEMP A, VANLEEUEWEN WS. EEG observations in dystrophia myotonica (Curschmann-Steinert). *Electroencephalogr Clin Neurophysiol* 1980 ; 49(1-2) : 143-151.
- CALDERON-GONZALEZ PL, PARRA-RODRIGUEZ MA, RODRIGUEZ-MARTINEZ W *et al.* Conventional and quantitative electroencephalography in patients with Steinert's myotonic dystrophy. *Rev Neurol* 2004 ; 39(1) : 12-17.
- ERGINEL-UNALTUNA N, AKBAS F. Improved method for molecular diagnosis of myotonic dystrophy type 1 (DM1). *J Clin Lab Anal* 2004 ; 18(1) : 50-54.
- FODIL R, LOFASO F, ANNANE D, FALAISE L, LEJAILLE M, RAPHAEL JC *et al.* Upper airway calibre and impedance in patients with Steinert's myotonic dystrophy. *Respir Physiol Neurobiol* 2004 ; 144(1) : 99-107.
- GANES T, KERTY E. Multimodal evoked potentials, EEG, and electroretinography in patients with dystrophia myotonica. *Acta Neurol Scand* 1988 ; 78(5) : 436-442.
- GIBBS JW, CIAFALONI E, RADTKE RA. Excessive daytime somnolence and increased rapid eye movement pressure in myotonic dystrophy. *Sleep* 2002 ; 25(6) : 672-675.
- GIUBILEI F, ANTONINI G, BASTIANELLO S, MORINO S *et al.* Excessive daytime sleepiness in myotonic dystrophy. *J Neurol Sci* 1999 ; 164(1) : 60-63.
- LABERGE L, BEGIN P, MONTPLAISIR J, MATHIEU J. Sleep complaints in patients with myotonic dystrophy. *J Sleep Res* 2004 ; 13(1) : 95-100.
- LOPEZ-ESTEBAN P, PERAITA-ADRADOS R. Sleep and respiratory disorders in myotonic dystrophy of Steinert. *Neurologia* 2000 ; 15(3) : 102-108.
- MANNI R, ZUCCA C, MARTINETTI M, OTTOLINI A, LANZI G, TARTARA A. Hypersomnia in dystrophia myotonica : a neurophysiological and immunogenetic study. *Acta Neurol Scand* 1991 ; 84(6) : 498-502.
- MARTINEZ-RODRIGUEZ JE, LIN L, IRANZO A, GENIS D, MARTI MJ, SANTAMARIA J, MIGNOT E. Decreased hypocretin-1(Orexin -A) levels in the cerebrospinal fluid of patients with myotonic dystrophy and excessive daytime sleepiness. *Sleep* 2003 ; 26(3) : 287-290.
- YONEYAMA S, HONDA H, KIYOSAWA D, YASUMA H, TAKAHASHI A. Central nervous system disorders in patients with myotonic dystrophy — in relation to respiratory dysfunction. *Rinsho Shinkeigaku*. 1992 ; 32(6) : 583-587.

# 35

---

## Maladie de Friedreich

La maladie de Friedreich est une ataxie spinocérébelleuse autosomique récessive qui débute dans l'enfance ou dans l'adolescence, mais parfois à l'âge adulte. Elle touche environ 1/50 000 personnes en France. Elle se manifeste par un trouble de la coordination des mouvements, et de l'articulation, associée à d'autres signes neurologiques : abolition des réflexes, troubles de la sensibilité profonde, pieds creux et scoliose, ainsi qu'à une cardiomyopathie et un diabète. Cette maladie est due à la perte de la protéine mitochondriale *frataxine*, ce qui résulte en une surcharge mitochondriale en fer et en stress oxydatif.

---

### Électroencéphalogramme de la maladie de Friedreich

Sur l'EEG, il existe des anomalies discrètes chez environ 30 % des patients : rythmes de fond un peu

lents et irréguliers, bouffées d'activité lentes intermittentes d'origine sous-corticale, absence unilatérale ou bilatérale de réponse à la stimulation lumineuse intermittente. Ces anomalies ne sont pas corrélées avec la sévérité ou la durée de la maladie (Rémillard G *et al.*, 1976 ; Bouchard RW *et al.*, 1979).

---

### Sommeil de la maladie de Friedreich

Les patients se plaignent rarement de troubles du sommeil. Les polysomnographie montrent une réduction de la quantité de sommeil paradoxal (Manni R *et al.*, 1986).

---

### Bibliographie

BOUCHARD RW, BOUCHARD JP, BOUCHARD R, BARBEAU A. Electroencephalographic findings in Friedreich's ataxia and autosomal recessive spastic ataxia of Charlevoix-Saguenay (ARSACS). *Can J Neurol Sci* 1979 ; 6(2) : 191-194.

MANNI R, TARTARA A, MARCHIONI E, PICCOLO G. Polygraphic sleep patterns in heredoataxia : a study of

nine cases. *Rev Electroencephalogr Neurophysiol Clin* 1986 ; 16(2) : 117-121.

REMILLARD G, ANDERMANN F, BLITZER L, ANDERMANN E. Electroencephalographic findings in Friedreich's ataxia. *Can J Neurol Sci* 1976 ; 3(4) : 309-312.

# 36

## Ataxies spinocérébelleuses

---

Ces maladies, aussi appelées ataxies cérébelleuses autosomiques dominantes, sont causées par l'expansion du triplet CAG. Elles affectent environ 1/50 000 personnes des deux sexes. L'âge de début se situe entre 30 et 50 ans. Elles forment un groupe hétérogène caractérisé par de l'ataxie, de la dysarthrie et un nystagmus progressif et selon les formes, une atteinte rétinienne et d'autres signes neurologiques. Au moins 21 gènes responsables sont localisés.

### Électroencéphalogramme des ataxies spinocérébelleuses

---

L'EEG est rarement décrit dans ces dégénérescences et l'épilepsie ne fait en général pas partie du tableau. Dans une famille atteinte de la forme de type 2, trois membres souffraient de crises partielles complexes et leur EEG mettait en évidence des décharges épileptiques (Tan NC *et al.*, 2004).

### Sommeil des ataxies spinocérébelleuses

---

Le cervelet joue peut-être un rôle dans l'organisation des cycles veille-sommeil et dans le contrôle de la respiration et de la pression artérielle pendant le sommeil paradoxal (Harper RM *et al.*, 2000). D'autre part, certaines régions du tronc cérébral impliquées dans les mécanismes du sommeil sont aussi parfois affectées par ces dégénérescences. Dans un groupe d'ataxie de type 6, l'hypersomnie était fréquente et la qualité du sommeil médiocre (Howell MJ *et al.*, 2006). Aucune polysomnographie n'avait été réalisée chez ces patients. Des épisodes de réveils confusionnels et de somnambulisme ont été décrits chez une femme de 51 ans souffrant d'une maladie de Machado-Joseph. Cette patiente avait aussi des mouvements périodiques des membres inférieurs et un syndrome d'apnées obstructives du sommeil (Kushida CA *et al.*, 1995). Un trouble du comportement pendant le sommeil paradoxal (RBD) a été décrit chez 6 des 7 patients suivis pour une maladie de Machado-Joseph (Friedman JH, 2002).

### Bibliographie

---

- FRIEDMAN JH. Presumed rapid eye movement behaviour disorder in Machado-Joseph disease (spinocerebellar ataxia type 3). *Mov Disord* 2002 ; 17(6) : 1350-1353.
- HARPER RM, WOO MA, ALGER JR. Visualization of sleep influences on cerebellar and brainstem cardiac and respiratory control mechanisms. *Brain Res Bull* 2000 ; 53 : 125-131.
- HOWELL MJ, MAHOWALD MW, GOMEZ CM. Evaluation of sleep and daytime somnolence in spinocerebellar ataxia type 6 (SCA 6). *Neurology* 2006 ; 66 : 1430-1431.
- KUSHIDA CA, CLERK AA, KIRSCH CM, HOTSON JR, GUILLEMINAULT C. Prolonged confusion with nocturnal wandering arising from NREM and REM sleep : a case report. *Sleep* 1995 ; 18(9) : 757-764.
- TAN NC, ZHOU Y, TAN AS, CHONG SS, LEE WL. Spinocerebellar ataxia type 2 with focal epilepsy-an unusual association. *Ann Acad Med Singapore* 2004 ; 33(1) : 103-106.

---

## Atrophie dentato-rubro-pallido-luysienne

Cette affection neurodégénérative est extrêmement rare en Europe alors qu'elle est beaucoup plus fréquente au Japon. Elle se transmet sur un mode autosomique dominant. L'âge de début de la maladie est très variable, depuis la petite enfance jusqu'après 60 ans. Les formes précoces sont caractérisées par une épilepsie myoclonique progressive associée à une démence alors que les formes plus tardives se manifestent par une ataxie cérébelleuse et une choréo-athétose. La mutation en cause est une expansion de trinuécléotides répétés, située dans un gène localisé sur le chromosome 12.

### Électroencéphalogramme de l'atrophie dentato-rubro-pallido-luysienne

---

L'EEG a été étudié chez 22 patients et a mis en évidence des anomalies épileptiformes à type de

complexes pointes ondes atypiques dans 63 % des cas, des bouffées d'ondes lentes dans 82 % des cas, de la photosensibilité dans 27 % des cas et des rythmes de fond anormaux dans 77 % des cas (Inazuki G *et al.*, 1989).

### Sommeil de l'atrophie dentato-rubro-pallido-luysienne

---

Chez un patient japonais souffrant de cette maladie, un motif de pointes ondes continues pendant le sommeil (POCS) est survenu de l'âge de 12 à 16 ans. Il existait, pendant cette période uniquement, un myoclonus négatif responsable de chutes atoniques en plus des autres signes dus à la dégénérescence : retard mental, ataxie, maladresse. L'EEG de veille mettait en évidence des pointes ondes diffuses et multifocales (Kobayashi K *et al.*, 2006).

### Bibliographie

---

INAZUKI G, BABA K, NAITO H. Electroencephalographic findings of hereditary dentatorubral-pallidoluysian atrophy (DRPLA). *Jap J Psychiatry Neurol* 1989 ; 43(2) : 213-220.

KOBAYASHI K, HATA H, OKA M, ITO M, YOHINAGA H, KASHIHARA K, OHTSUKA Y. Age-related electrical status epilepticus during sleep and epileptic negative myoclonus in DRPLA. *Neurology* 2006 : 66 ; 772.



Le contexte clinique oriente habituellement le diagnostic, il s'agit d'une pendaison, d'une noyade, et, plus fréquemment, d'un arrêt cardiaque. L'anoxie entraîne des altérations cellulaires réversibles au début puis progressivement irréversibles. Après la réanimation, le patient reste dans un coma plus ou moins profond qui est évalué par l'examen clinique, l'EEG et les potentiels évoqués. C'est la répétition de ces évaluations qui permettra de connaître le degré d'irréversibilité du processus et de formuler un pronostic. Seules des altérations mineures de l'EEG vues très précocement après l'anoxie impliquent une chance de survie, même si, dans les heures qui suivent, le tracé devient isoélectrique (Hockaday JM *et al.*, 1965). L'imagerie médicale est en général normale ou peu contributive en phase aiguë d'un coma anoxique (Ajisaka H, 2004).

## Électroencéphalogramme du coma anoxique

L'EEG est très fiable pour évaluer la profondeur du coma et suivre son évolution. Au stade aigu du coma il témoigne des variations temporelles du tracé et de sa réactivité. Les signes de pronostic favorable sont la faible altération des rythmes de fond, la persistance de cycles veille-sommeil, la présence de fuseaux du sommeil et une réactivité franche et instantanée aux stimulations simples. La coexistence au sein du tracé de motifs électriques différents témoigne de la variation probable de la vigilance et constitue un signe favorable. Les signes de pronostic relativement défavorable sont la monotonie du tracé sans aucune modification des rythmes en cours d'enregistrement, l'aréactivité complète même aux stimulations vigoureuses, et les tracés périodiques ou pseudo-périodiques entrecoupés de silences électriques appelés *bouffées de suppression* (*Suppression Burst*) (Azabou E *et al.*, 2006). Les comas anoxiques se présentent sur l'EEG de quatre façons :

– **le tracé lent, plus ou moins réactif**, plus ou moins fluctuant c'est-à-dire comportant la juxtaposition de plusieurs motifs différents qui surviennent spontanément pendant l'enregistrement : par exemple, des rythmes 6 c/s sans différenciation antéro-postérieure interrompus par des bouffées d'activité delta 1-2 c/s généralisées, la durée de chaque motif étant très variable ; ou un tracé lent plus ou moins réactif sur lequel se projettent des ondes triphasiques pointues généralisées, parfois sous forme de crise électrique avec ou sans manifestation clinique (figure 53). La réactivité de ces tracés se manifeste de diverses façons : Par l'apparition de complexes K (particulièrement en réponse aux stimulations auditives) ou sous forme de bouffées thêta-alpha ; par l'apparition de bouffées d'activité lente diffuse de grande amplitude en réponse aux stimulations, ces bouffées peuvent sembler spontanées, indépendantes d'une stimulation appliquée par le technicien, mais elles correspondent probablement à une réponse aux différentes stimulations ambiantes de l'Unité de Réanimation ; par la suppression des rythmes de fond pendant quelques secondes, ce mode de réactivité est de mauvais pronostic. Ce type de tracé se ralentit et s'appauvrit progressivement ou évolue vers d'autres motifs d'encéphalopathie anoxique ;

– **le motif bouffées de suppression** est constitué par l'alternance d'activité thêta-delta polymorphe, souvent pointue, plus ou moins longues, parfois accompagnées de myoclonies, espacées par des bouffées de suppression (c'est-à-dire des épisodes de silence électrique) d'autant plus longues que l'encéphalopathie est plus sévère (figure 54) (Dunand AC *et al.*, 2002). À noter que des bouffées de suppression très longues, de plusieurs minutes, peuvent donner au tracé un aspect fausse-

ment isoélectrique, constituant un piège au diagnostic de mort cérébrale (*voir plus loin*). La réactivité est faible, nulle ou ne survient qu'après un certain type de stimulation (auditive, tactile, douloureuse...). Ce type de tracé peut comporter des crises épileptiques électriques focales ou généralisées, qui s'accompagnent ou non de manifestations cliniques. Un état de mal myoclonique survient dans 30-37 % des cas de comas post-anoxiques après arrêt cardiaque. Le motif EEG est habituellement celui de bouffées de suppression (Young GB *et al.*, 1990) mais d'autres motifs ont été décrits : activité pointes ondes ou polypointes ondes continues, activité lente bas-voltée et même *coma alpha*. Cet état de mal reflète une atteinte corticale sévère et il est de mauvais pronostic (Hui ACF *et al.*, 2005). Des tracés asymétriques comportant des PLEDS peuvent correspondre à des *bouffées de suppression* qui ne surviendraient que sur un hémisphère ou à une dépression des rythmes de fond sur l'autre hémisphère. Ces tracés orientent alors vers un processus sous-jacent associé à l'encéphalopathie anoxique : sténose carotidienne serrée, hématome hémisphérique, collection sous-durale etc. (figure 55). Pour les mêmes raisons, il est possible d'enregistrer des PLEDS de survenue indépendante sur les deux hémisphères (BIPLEDS) (Brenner RP, 2005). Le motif *bouffées de suppression* n'est fatal que lorsqu'il est dû à une anoxie cérébrale et qu'il n'existe aucun médicament susceptible de le produire artificiellement, comme les agents anesthésiques ou les barbituriques par exemple. Ce motif peut, rarement, évoluer vers le motif *coma alpha* ;

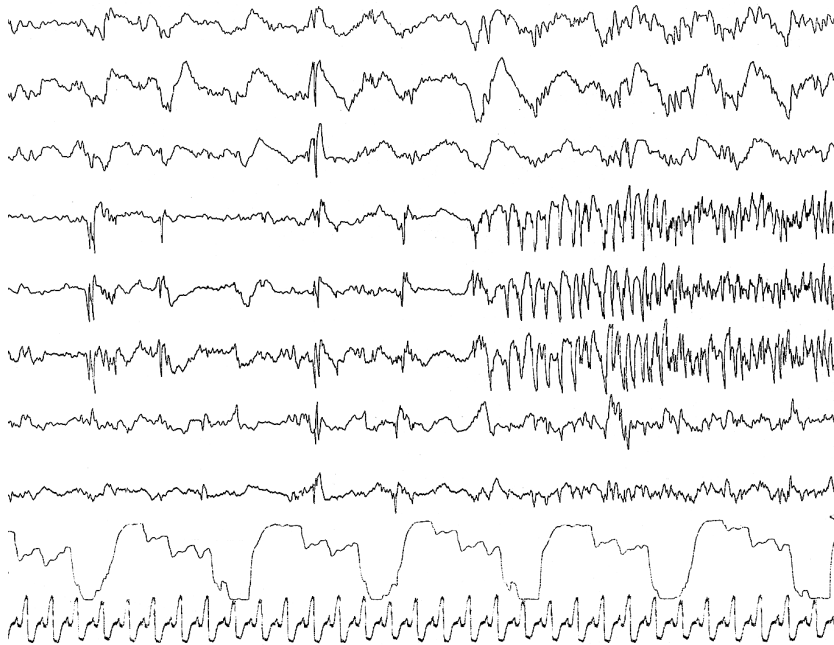
– le *coma alpha* résulte d'une atteinte du tronc cérébral ou d'une atteinte corticale diffuse (Uldry PA *et al.*, 1991). Le tracé EEG ressemble à un tracé de veille, comportant des rythmes de 7-8 c/s, mais dépourvu de différenciation antéro-postérieure et de fluctuation (figure 56). Lorsque le coma est secondaire à une atteinte cérébrale diffuse, il peut exister (ou non) une certaine réactivité aux stimulations vigoureuses. Mais lorsqu'il résulte d'une atteinte du tronc cérébral, il est totalement aréactif. Berkhoff M *et al.*, (2000) ont suivi de façon prospective 14 cas de *coma alpha* survenu après un arrêt cardiaque. Dans 9 cas, 47 heures en moyenne après la réanimation, le tracé était monotone, constitué de rythmes thêta-alpha plus amples sur les

régions antérieures et aréactifs. Les potentiels évoqués somesthésiques corticaux étaient absents ou altérés. Ces patients sont tous décédés. Dans 5 cas, les rythmes thêta-alpha étaient en partie réactifs, plus amples en occipital et n'étaient pas totalement monotones. Les potentiels évoqués somesthésiques étaient normaux chez quatre d'entre eux. Ces patients ont survécu, ils ont repris connaissance mais deux d'entre eux sont restés très dépendants. En résumé, un *coma alpha* totalement aréactif est de très mauvais pronostic tandis qu'un *coma alpha* plus réactif revêt un meilleur pronostic vital. Le *coma alpha* peut rester stable longtemps, se ralentir ou évoluer vers le motif *bouffées de suppression* ou vers un tracé isoélectrique ;

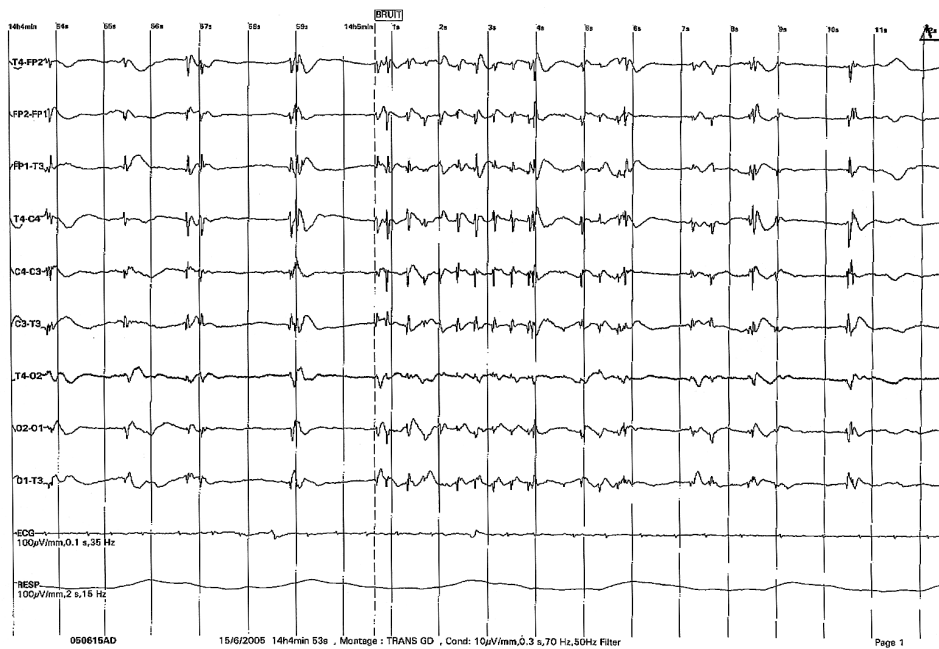
– le tracé est dit *isoélectrique* quand aucune activité cérébrale corticale n'est enregistrée même avec des amplifications maximales. Un silence électrique précoce, enregistré dans les heures qui suivent la réanimation cardiaque, est parfois réversible, il n'a donc pas la même signification pronostique que lorsqu'il est enregistré dans les jours suivants (Rothstein TL, 2004). Il ne faut pas non plus considérer comme tracé isoélectrique celui qui peut s'enrichir de bouffées pointues lors de stimulations douloureuses. L'EEG du patient de Zivkovic SA et Brenner RP (2003) était isoélectrique et semblait aréactif 8 heures après un arrêt cardiaque. Toutefois, des stimulations périorbitaires déclenchaient des bouffées de pointes-ondes sur le tracé et des secousses myocloniques généralisées. En dehors de ces cas anecdotiques, un tracé isoélectrique persistant plusieurs heures signifie la mort cérébrale (*voir ci-dessous*).

## Séquelles d'un coma anoxique

À quelques mois de l'anoxie aiguë, lorsque les patients ont survécu, les EEG peuvent être normaux, dans 50 % des cas, montrer une abondante activité thêta-delta diffuse, ou uniquement de l'activité delta, ou encore des bouffées de suppression. Dans quelques cas, le tracé est isoélectrique. Il existe une différence considérable entre les tracés EEG et les séquelles cliniques. Ainsi, alors que la moitié des tracés sont dans les limites physiologiques, la plupart des malades souff-



**Figure 53 :** Ce patient de 72 ans a fait un arrêt cardiorespiratoire après un pontage aorto-coronarien. Le tracé montre des rythmes de fond lents et déprimés, des bouffées de pointes plus ou moins périodiques et une crise électrique temporo-pariétalo-occipitale droite, qui ne s'accompagne pas de signes cliniques.



**Figure 54 :** Cet homme de 58 ans a été réanimé après un arrêt cardio-respiratoire. Le tracé montre des bouffées de suppression de rythmicité variable et l'absence de réaction à la douleur. Chez le même patient, la stimulation par le bruit provoque une accélération des bouffées pointues.

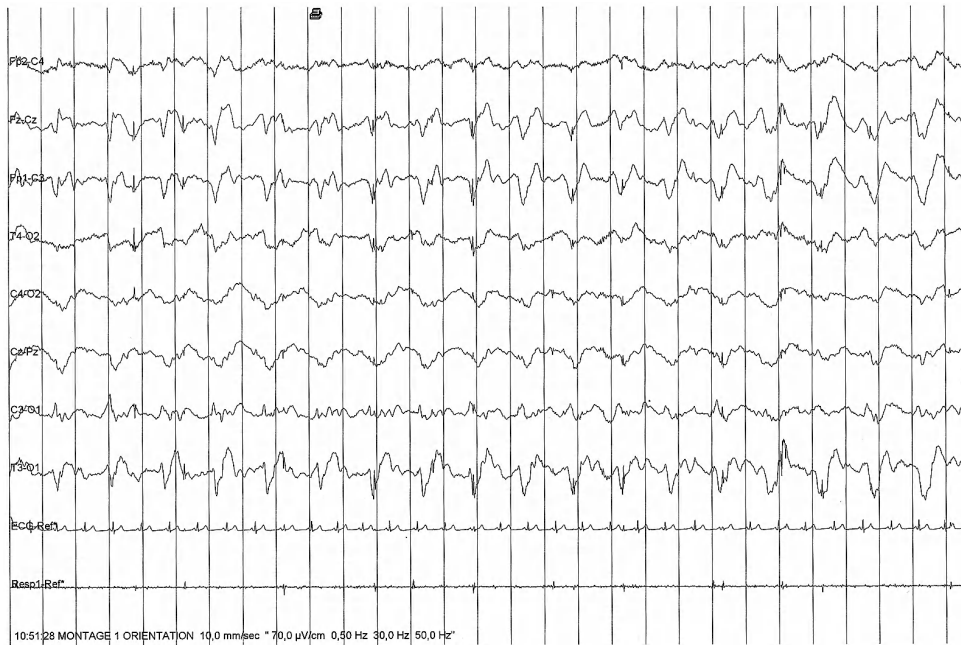


Figure 55 : Ce patient de 60 ans, malade psychiatrique chronique, a fait un arrêt cardio-respiratoire après absorption d'alcool et de barbituriques.

Après réanimation, il est dans un coma profond. Le tracé montre une grande asymétrie : on voit des rythmes lents et aréactifs sur l'hémisphère droit et des ondes triphasiques pointues périodiques sur l'hémisphère gauche qui ressemblent à des PLEDS totalement aréactives. Le scanner met en évidence un volumineux hématome hémisphérique droit. Le tracé représente donc une encéphalopathie anoxique asymétrique en raison de l'hématome qui provoque une dépression des rythmes à droite.

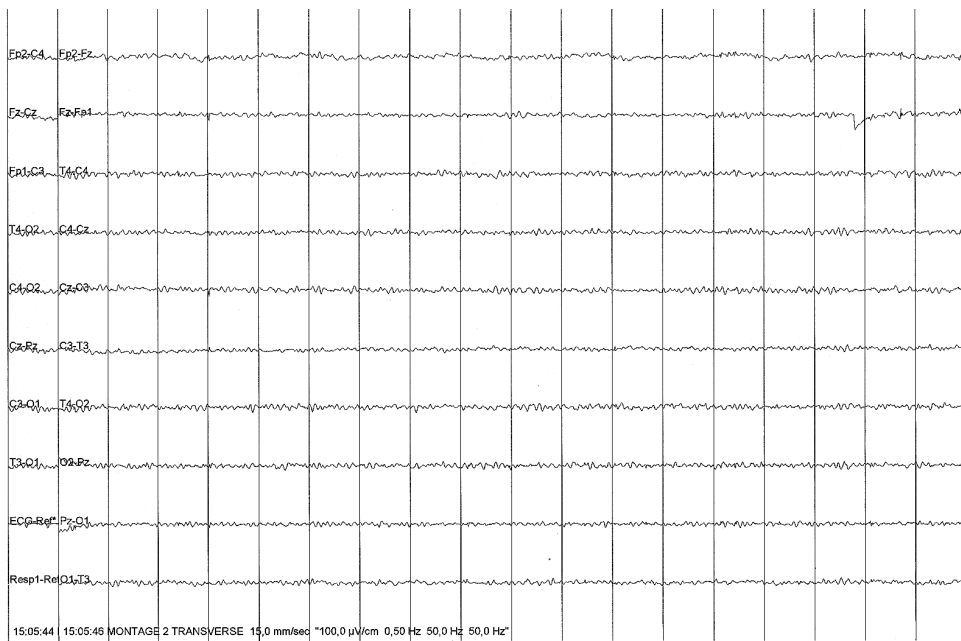


Figure 56 : Cet homme de 60 ans a été réanimé après un arrêt cardiaque. Un premier EEG montrait un tracé au motif de bouffées de suppression totalement aréactives. Le lendemain, le tracé montre des rythmes à 7 c/s diffus, totalement aréactifs, compatibles avec un *coma alpha*.

frent d'un syndrome psycho-organique marqué (Müller HR et Kaeser HE, 1971).

D'autre part, certains patients qui avaient récupéré totalement du coma anoxique et avaient repris une vie normale, deviennent progressivement confus, akinétiques et mutiques. L'IRM cérébrale met en évidence des hypodensités de la substance blanche diffuse, qui correspond à une leucoencéphalopathie post-anoxique retardée. L'EEG montre alors une activité lente diffuse. D'autres patients souffrent du rare mais classique syndrome de Lance et Adams : des myoclonies diffuses, invalidantes, sont déclenchées par le mouvement, le sursaut et les stimulations tactiles (Wolf P, 1977). Les myoclonies sont parfois associées à des crises épileptiques mais dans la moitié des cas, le patient ne fait pas de crise et l'EEG ne montre pas d'activité rythmique ni épileptique, mais plutôt un tracé lent (Moreira Filho PF *et al.*, 1981). Des bouffées de pointes ondes ou de pointes non synchrones aux myoclonies ont toutefois été décrites (Bourrin JC *et al.*, 1982). Il s'agit probablement dans ce cas d'épilep-

sie post-anoxique associée au syndrome de Lance et Adams. Les myoclonies répondent parfois de façon spectaculaire au valproate de sodium et au piracetam (Errguig L *et al.*, 2003).

## Sommeil des comas anoxiques

Les comas anoxiques sont par définition peu fluctuants. Ils sont stables pendant le jour et la nuit. L'organisation nyctémérale d'un coma anoxique ne peut donc servir que très rarement de paramètre pronostic. Un *coma-sommeil* (*Spindle-Coma*) comportant des fuseaux du sommeil superposés à de l'activité delta, comme il existe fréquemment lors d'un traumatisme crânien, est parfois observé à la suite d'une anoxie ou d'une hypoxie (dans 4 % des cas) (Hansotia Pet *et al.*, 1981). La présence de fuseaux du sommeil dans un coma anoxique n'indique pas nécessairement un pronostic favorable mais leur absence est toujours associée à un très mauvais pronostic (Hulihan JF et Syna DR, 1994).

## Bibliographie

- AJISAKA H. Early electroencephalographic findings in patients with anoxic encephalopathy after cardiopulmonary arrest and successful resuscitation. *J Clin Neurosci* 2004 ; 11(6) : 616-618.
- AZABOU E, CATENOIX H, FISCHER C, MAUGUIERE F. Pronostic des comas post-anoxiques : place de l'EEG. *Rev Neurol* 2006 ; 162, 4 (suppl) : 2S110.
- BERKHOFF M, DONATI F, BASSETTI C. Postanoxic alpha (theta) coma : a reappraisal of its prognostic significance. *Clin Neurophysiol* 2000 ; 111(2) : 297-304.
- BOURRIN JC, CHOPARD JL, LASSAUGE F, BOILLOT A, DINTROZ M, ROUSSELOT JP. Syndrome de Lance et Adams : rapport d'une observation, évolution favorable sous traitement. *Lion Médical* 1982 ; 247 : 39-43.
- BRENNER RP. The interpretation of the EEG in stupor and coma. *Neurologist* 2005 ; 11(5) : 271-284.
- DUNAND AC, JALLON P. Les activités paroxystiques pseudo-périodiques en électroencéphalographie. *Neurophysiol Clin* 2002 ; 32(1) : 2-37.
- ERRGUIL L, BENOMAR A, MESSOUAK W, REGRAGUI W, BENABDEJLIL M, YAHYAOUI M, CHKILI T. Favorable course of Lance-Adams postanoxic action myoclonus. *Rev Neurol* 2003 ; 159(1) : 74-76.
- HANSOTIA P, GOTTSCHALK P, GRENN P, ZAIS D. Spindle coma ; incidence, clinicopathologic correlates, and prognostic value. *Neurology* 1981 ; 31 : 83-87.
- HOCKADAY JM, POTTS F, EPSTEIN E, BONAZZI A, SCHWAB RS. Electroencephalographic changes in acute cerebral anoxia from cardiac or respiratory arrest. *Electroenceph Clin Neurophysiol* 1965 ; 18 : 575-586.
- HULIHAN JF, SYNA DR. Electroencephalographic sleep patterns in post-anoxic stupor and coma. *Neurology* 1994 ; 44(4) : 758-760.
- MOREIRA FILHO PF, FREITAS MR, CAMARA V, QUAGLINO E, SARMENTO R. Post-anoxic myoclonic encephalopathy (Lance-Adams syndrome) : report of 6 cases. *Arq Neuropsiquiatr* 1981 ; 39(2) : 162-173.

- MÜLLER HR, KAESER HE. Résultats à longue échéance de la réanimation par massage cardiaque transthoracique. *Rev Electroenceph Neurophysiol Clin* 1971 ; 1(2) : 191-197.
- ROTHSTEIN TL. Recovery from near death following cerebral anoxia: A case report demonstrating superiority of median somatosensory evoked potentials over EEG in predicting a favorable outcome after cardiopulmonary resuscitation. *Resuscitation* 2004 ; 60(3) : 335-341.
- ULDRY PA, DESPLAND PA, REGLI F. Alpha-coma : présentation rétrospective de 20 cas. *Neurophysiol Clin* 1991, 21 : 85-94.
- WOLF P. Periodic synchronous and stereotyped myoclonus with postanoxic coma. *J Neurol* 1977 ; 215(1) : 39-47.
- ZIVKOVIC SA, BRENNER RP. A case of area-specific stimulus-sensitive postanoxic myoclonus. *J Clin Neurophysiol* 2003 ; 20(2) : 111-116.

---

## Mort cérébrale

### Concept de mort cérébrale

---

Le concept de mort a évolué. Avant Mollaret et Goulon (1959), la mort était définie comme l'arrêt du cœur ou de la respiration. Ces auteurs ont introduit l'idée de *coma dépassé*, c'est-à-dire de la mort du cerveau alors que le cœur continue à battre. Dix ans plus tard se formalise le concept de *mort encéphalique* ou de *mort cérébrale*. Puis se pose la question de l'étendue de la destruction irréversible du tissu nerveux pour diagnostiquer la mort cérébrale : doit-elle intéresser tout le cerveau ou seulement le néocortex ou seulement le tronc cérébral ? La législation est variable d'un pays à l'autre.

### Critères électroencéphalographiques de mort cérébrale

---

Les critères de mort cérébrale ont été décrits et redécrits pendant plusieurs décennies et jusqu'à nos jours par souci d'éthique mais surtout parce qu'ils impliquent la possibilité de prélèvement d'organes dans un délai le plus bref possible. Actuellement, pour affirmer la mort cérébrale, doivent être fournis des critères cliniques stricts et deux tracés EEG isoélectriques et aréactifs effectués à un intervalle minimal de 4 heures, ou une artériographie objectivant l'arrêt de la circulation encéphalique (Décret n° 96-1041 du 2 décembre 1996) (Wijdicks ERM, 1995 ; Fischer C, 1997). L'enregistrement et la qualité des EEG doivent répondre à des standards internationaux, car l'électrophysiologiste, dont la réponse implique sa responsabilité médico-légale, doit pouvoir fournir un document EEG incontestable sur le plan technique.

### Technique d'enregistrement de l'électroencéphalogramme pour la recherche de mort cérébrale

---

#### ■ Acquisition

Au minimum 8 électrodes pour l'EEG, de préférence des électrodes-aiguilles, une voie ECG et une voie respiratoire (enregistrée par une sangle thoracique). Les impédances sont comprises entre 100 $\Omega$  et 10 000 $\Omega$ . La distance inter-électrodes est supérieure à 10 cm. Deux terres sont nécessaires à partir de la boîte têtère. Le monitoring ECG est obligatoire. La constante de temps est de 0,3 sec. Aucun filtre numérique inférieur à 70 Hz ne doit être utilisé. Tous les câbles et les aiguilles sont successivement secoués par le technicien pour s'assurer de leur fonctionnement. Des épreuves sont obligatoires pendant l'enregistrement : l'ouverture-fermeture forcée des yeux, la stimulation douloureuse par torsion des mamelons et par la manœuvre de Foix (forte compression stylo-mastoïdienne bilatérale), le débranchement du respirateur pendant 15 secondes. La durée d'un tracé dépourvu d'artéfacts doit être d'au moins 30 minutes.

Sur la fiche du patient sont obligatoirement inscrits l'histoire, la date et la cause du coma, la température et les médicaments pris au moment de l'examen, ainsi que les horaires précis de l'arrêt des médicaments prescrits (sédatifs, anesthésiques et anti-épileptiques).

## ■ Lecture du tracé

Le gain d'affichage est de 3  $\mu\text{V}/\text{mm}$  (30  $\mu\text{V}/\text{cm}$ ) ou moins. La page d'affichage est de 20 secondes. L'horaire est indiqué sur chaque page. Les échelles verticales et horizontales doivent être affichées sur l'écran et le papier. Un minimum de 9 voies doivent être affichées (8 EEG et 1 ECG).

## ■ Archivage

La sauvegarde de ces tracés, qui constituent un document médico-légal, est obligatoire, que ce soit sur disque optique ou sur un autre support numérique.

## ■ Compte rendu

Il doit comporter le résumé de l'histoire clinique, de la technique, des paramètres d'enregistrement, des stimulations, et la description du tracé. La température du patient et les médicaments pris lors de l'examen doivent aussi figurer sur le compte rendu (tableau 8). Il est signé par l'EEGiste.

**Tableau 8 :** Exemple de compte rendu d'un EEG pour la recherche de mort cérébrale.

EEG pour la recherche de mort cérébrale
M..... né(e) le.....
Effectué le.....de ..... à ..... :
<b>Histoire</b> - .....
<b>Technique</b> - L'enregistrement a été fait selon les standards internationaux pour recherche de silence cérébral électrique : 11 électrodes installées selon le système 10-20, double espace inter-électrode, amplitude de 2 $\mu\text{V}/\text{mm}$ , vérification du câble et des cordons, enregistrement de 30 minutes, vérification de la température corporelle et des médicaments administrés.
<b>Anomalie</b> - Aucune activité électrique n'a été enregistrée spontanément. Les différentes stimulations (douloureuses, ouverture passive des yeux et débranchement du respirateur pendant 15 secondes) n'ont pas modifié le tracé.
<b>CONCLUSION</b>
Selon les critères internationaux pour la recherche de mort cérébrale, aucune activité électrique cérébrale n'a été enregistrée spontanément ni après les stimulations habituelles. Température rectale lors de l'examen : .....°C. Médicaments pris pendant l'examen : .....
Ce tracé est compatible avec un diagnostic de mort cérébrale.
Dr.....

## ■ Pièges

Les artefacts sur le tracé sont nombreux car l'amplitude d'acquisition est grande. L'ECG est très visible sur toutes les dérivations. Les vibrations du lit induites par le respirateur ne doivent pas être confondues avec des rythmes cérébraux. Des bouffées musculaires peuvent survenir pendant l'enregistrement. Elles sont acceptables lorsqu'elles sont peu abondantes, mais lorsqu'elles sont denses sur les régions frontales ou temporales, elles peuvent remettre en doute la mort cérébrale. L'utilisation de curare est parfois prescrite pour éliminer ces artefacts. Comme les curares dépriment le tracé, il semble dangereux de les utiliser, mais la législation le permet. S'il existe des mouvements oculaires, le diagnostic de mort cérébrale est remis en doute. En revanche, des mouvements du corps et des membres très importants peuvent exister chez un patient décédé depuis longtemps (*signe de Lazare*). Ils sont d'origine médullaire.

## ■ Faux tracés isoélectriques

S'il persiste quelques ondes lentes bas-voltées, des mouvements oculaires, des artefacts musculaires très denses, il ne s'agit pas d'un tracé de mort cérébrale. Les bouffées de suppression très longues ne constituent pas non plus un tracé de mort cérébrale.

## ■ Des tracés isoélectriques réversibles

Une hypothermie importante (< 32 °C) déprime l'activité électrique cérébrale qui peut réapparaître lorsque le patient est réchauffé. Les suites immédiates de la chirurgie cardiaque, d'une hypertension intra-crânienne aiguë, d'un état de mal épileptique, d'une encéphalopathie sévère peuvent s'accompagner d'un tracé isoélectrique transitoire. Les toxiques sont de grands pourvoyeurs de tracés isoélectriques (trichloréthylène, cyanure, méthanol, éthylène glycol, CO, plomb, thallium...). Il faut donc s'assurer de leur absence lorsque la cause d'un coma est inconnue. Certains médicaments, en doses toxiques provoquent aussi des tracés isoélectriques : méthaqualone, méprobamate, baclofène.



Lorsqu'il faut prononcer le diagnostic de mort cérébrale, l'absence de tout effet médicamenteux doit être affirmée. Or ces patients ont reçu des barbituriques, des agents anesthésiques, des benzodiazépines pendant la réanimation. On sait que les médicaments psychotropes, même à des doses physiologiques, peuvent rendre isoélectrique un tracé très déprimé par l'anoxie. Il est donc important de connaître le temps d'élimination de ces molécules. Pour ce qui concerne les barbituriques, leur concentration plasmatique n'est pas un reflet de la concentration cérébrale, et leur élimination varie, selon les auteurs de 4 demi-vies à 4 jours !

L'élimination du propofol est de 6 heures. Celles des benzodiazépines et des morphiniques sont difficiles à connaître car la fraction libre liée aux protéines (90 %), celle qui est active, est très différente de la fraction plasmatique. S'il persiste un doute quant à la possible imprégnation médicamenteuse du patient au moment de l'enregistrement du tracé isoélectrique, il est impossible de l'utiliser pour faire le diagnostic de mort cérébrale. Il faudra répéter le tracé EEG à distance de la prise des médicaments ou effectuer une artériographie cérébrale.

## Bibliographie

---

FISCHER C. La pratique de l'EEG dans le diagnostic de mort cérébrale en France. Conférence de consensus. *Neurophysiol Clin* 1997 ; 27 : 373-382.

WIDDICKS ERM. Practise parameters for determining brain death in adults. *Neurology* 1995 ; 45 : 1012-1014.

# 40

---

## Introduction

Les lésions induites par un traumatisme crânio-cérébral peuvent apparaître focalisées mais elles sont, en fait, presque toujours diffuses. Aux contusions, aux hématomes, à l'œdème, s'associent à des degrés divers, des lésions de torsion, d'étirement, d'atteinte axonale diffuse (*Diffuse Axonal Injury*) secondaires aux forces d'accélération-décélération. Les couches superficielles de la substance blanche sont d'abord atteintes, puis le processus lésionnel implique des régions de plus en plus profondes. Quant aux lésions focales, elles impliquent les neurones et les vaisseaux proches, ce qui

entraîne des lésions secondaires ischémiques et cytotoxiques en cascade (Gaetz M, 2004). Pour localiser les lésions, l'EEG n'est donc pas très performant mais il témoigne bien de l'activité cérébrale spontanée, de sa réponse aux stimulations et de sa fluctuation en fonction du nyctémère. En phase aiguë d'un traumatisme important, il contribue donc à faire un pronostic vital. À distance du traumatisme, il est surtout utile pour détecter une activité épileptique. Dans tous les cas de traumatisme crânien, important ou léger, il comporte une dimension médico-légale.

---

## Traumatisme aigu et sévère

Dans les premières heures qui suivent un traumatisme crânien responsable d'un coma, l'imagerie est évidemment nécessaire pour faire *l'état des lieux* mais l'EEG a une importance pronostique et il évalue la profondeur du coma (Courjon J *et al.*, 1971). Plus un tracé est riche en grapho-éléments physiologiques, plus il est réactif et fluctuant, meilleur est le pronostic.

---

### Tracé lent diffus aréactif

Plusieurs types de tracés lents diffus existent après un traumatisme crânien sévère :

- le tracé de fréquence thêta entrecoupée d'ondes delta, totalement aréactif (parfois appelé tracé alternant) est plus fréquent chez les personnes âgées (Courjon J *et al.*, 1971). Il s'accompagne d'un taux de mortalité d'environ 60 % ;

- le tracé de fréquence delta, ample ou non, parfois triphasique, parfois interrompu par une courte période de silence électrique, est surtout observé chez les personnes âgées et peut témoigner de l'effet du traumatisme associé à des troubles métaboliques ou circulatoires (figure 57). Si les troubles circulatoires et métaboliques peuvent être traités, le pronostic est meilleur ;

- le tracé monotone delta bilatéral continu (0-3 c/s) à renforcements périodiques, aréactif aux stimulations nociceptives, est de mauvais pronostic s'il persiste plusieurs jours. Il évolue en général vers un tracé de plus en plus pauvre puis vers un silence électrique (Bricolo A *et al.*, 1979).

Dans les cas moins graves, il existe une certaine réactivité de ces tracés, les stimulations douloureuses peuvent provoquer l'apparition de bouffées d'activité delta diffuses, de grande amplitude. Ce phénomène, appelé *réaction d'éveil inversée*, peut s'estomper avec la répétition des stimulations, ce

qui est de mauvais pronostic ou au contraire aboutir à la constitution d'une activité delta diffuse permanente d'autant plus ample et plus lente que le sujet est plus jeune. Cette situation annonce la sortie prochaine du coma (Courjon J *et al.*, 1971).

---

### Coma-sommeil ou *spindle-coma*

Un tracé voisin des stades 2-3 du sommeil est fréquent dans les suites immédiates d'un traumatisme crânien. Sur des rythmes de fond thêta-delta se superpose une activité 12-14 c/s (ressemblant à des fuseaux du sommeil), diffuse, y compris dans les territoires postérieurs (Chatrian GE *et al.*, 1963). Ce tracé n'est pas stable, il est modifié par les stimulations sensorielles ou nociceptives qui provoquent des bouffées lentes plus ou moins irrégulières et plus ou moins amples, généralisées mais prédominant dans les régions antérieures. Cette réaction d'éveil est plus ou moins durable (1 à 10 secondes), elle est suivie d'abord par une période de rythmes thêta peu amples, diffusément puis par la réapparition du tracé antérieur ou de rythmes voisins de l'alpha, largement répartis sur les deux hémisphères, puis du rythme antérieur. Le coma-sommeil est plus fréquent chez les sujets jeunes. Il est en général de bon pronostic. Le taux de mortalité associé à ce tracé est d'environ 10 % (Courjon J *et al.*, 1971).

---

### Coma alpha et tracé pseudo-alpha

Le tracé de *coma alpha* est constitué par des rythmes de fréquence ressemblant à de l'alpha (7-8 c/s), réparti de façon diffuse, mais totale-

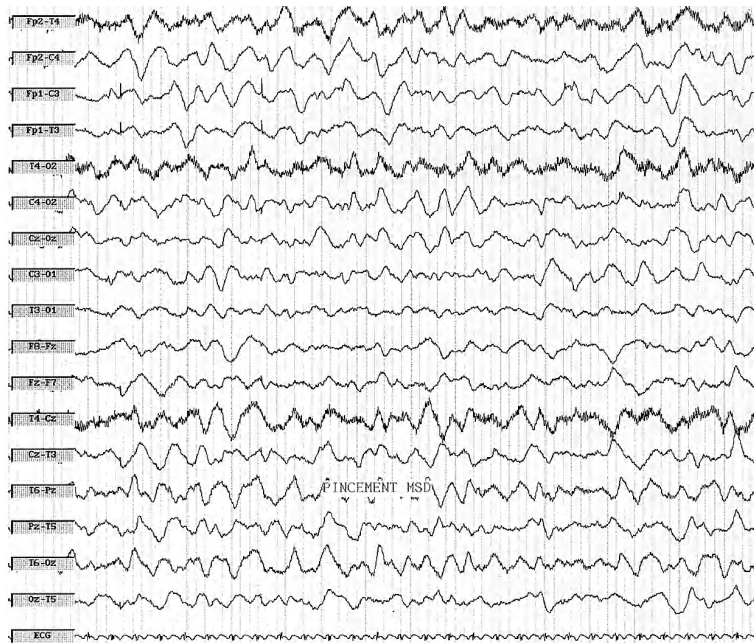


Figure 57 : Cet homme de 22 ans a été victime d'un traumatisme crânien sévère lors d'un accident de la voie publique. L'enregistrement effectué le lendemain de traumatisme montre des rythmes delta diffus, parfois sous forme d'ondes triphasiques très lentes. Ce motif est totalement aréactif aux stimulations. Il peut refléter un mélange de lésions traumatiques et de dysfonction métabolique.

ment aréactif. Ce type de tracé, qui correspond à une lésion mésencéphalo-protubérantielle est de mauvais pronostic et se solde par 97 % de décès (Turazzi S et Bricolo A, 1977). Il ne s'installe pas d'emblée ou cours d'un coma post-traumatique mais succède progressivement à un tracé lent généralisé et aréactif. Cette modification coïncide avec une extension rostro-caudale du dysfonctionnement neurologique (Mangin P *et al.*, 1979). Lorsque le tracé est de type coma alpha, 7-12 c/s, un peu plus réactif, et qu'il comporte quelques bouffées lentes antérieures intermittentes il correspond à une atteinte corticale diffuse ou diencéphalique, son pronostic est mauvais mais peut-être un peu moins souvent fatal que lorsqu'il correspond à une lésion du tronc cérébral.

Le tracé *pseudo-alpha*, constitué de fréquences 7-8 c/s sous-tendues par des ondes plus lentes thêta et delta correspond à une atteinte protubérantielle. Il est de mauvais pronostic (Mangin P *et al.*, 1979).

## Bouffées de suppression

Le tracé constitué par des *bouffées de suppression* alternant avec des bouffées d'activité de fréquences variées, totalement aréactif, est de très mauvais pronostic. Le décès a en général lieu dans les 24 heures qui suivent l'enregistrement de ce motif. Pour émettre ce pronostic défavorable, il faut évidemment s'assurer que le patient n'est pas en coma barbiturique !

## Tracés iso-électriques

Chez certains patients, le tracé est d'emblée isoélectrique dès l'admission, ce qui peut correspondre à une mort cérébrale. Un second tracé sera effectué 4 heures plus tard. Si le tracé reste isoélectrique, qu'il n'y a pas d'hypothermie ni aucune évidence de prise de médicaments psychotropes d'après les analyses, la mort cérébrale est probable.

## Lésions focales

En plus des modifications globales, peuvent survenir des anomalies focales réactives ou non, continues ou intermittentes. Elles peuvent n'être mises en évidence qu'au cours d'épreuves testant la réactivité du sujet. Il peut s'agir de dépression focalisée, d'ondes lentes associées ou non à une dépression, de pointes isolées ou périodiques ou de vraies crises électriques (Courjon J *et al.*, 1979 ; Garrel S *et al.*, 1979). L'imagerie est nécessaire pour préciser la nature de ces anomalies focales : contusion, hématome, thrombophlébite, par exemple. Quand l'IRM est normale pour ce qui concerne ce foyer lent ou déprimé, c'est qu'il correspond à une sorte de sidération de l'activité électrique, sans lésion visible, et qu'il évoluera progressivement vers des rythmes physiologiques.

## Crises d'épilepsie

L'épilepsie d'apparition précoce est observée chez 3 % des traumatisés du crâne. Il s'agit essentiellement de crises partielles motrices (72 % des cas), plus rarement de crises généralisées tonico-cloniques (16 % des cas). Dans 12 % des cas, les crises sont infra-cliniques (Bricolo *et al.*, 1979). Les crises d'apparition précoce disparaissent dans les 24 heures (60 % des cas) ou persistent moins de 15 jours. La présence de crises précoces augmente ou non le taux de mortalité selon les séries (Bricolo A *et al.*, 1979 ; Mauguière F *et al.*, 1979).

Lors des crises partielles, alors que le patient a des clonies, l'EEG montre des pointes lentes localisées, mono ou bi-phasiques, sans périodicité fixe et séparées par des silences électriques. Ces crises sont répétitives et aboutissent souvent à un véritable état de mal électrique difficile à traiter. Il est cependant difficile de déceler une correspondance exacte entre la décharge EEG et les manifestations motrices souvent discrètes. Lors des crises généralisées, il s'agit en fait presque toujours d'une crise partielle secondairement généralisée. Parfois l'activité épileptique est infra-clinique, son existence n'est alors reconnue que par le monitoring EEG continu (Vespa P, 2005). De la même façon, le monitoring permet de voir, assez souvent, des

décharges rythmiques périodiques déclenchées par les stimulations (Hirsch LJ *et al.*, 2004).

## Hypertension intracrânienne

La présence d'hypertension intracrânienne modifie le tracé. Lorsque la pression intracrânienne est supérieure à 30 mmHg, l'activité EEG est lente, monomorphe, continue, de grande amplitude et aréactive. Lorsqu'elle est inférieure à 30 mm Hg, cette activité lente et monotone est interrompue par une activité bas-voltée 5-7 c/s qui annonce, à quelques secondes près, l'augmentation de la pression. Lorsque la pression baisse, le tracé lent et monotone réapparaît (Munari C et Calbucci F, 1979).

## Hématome sous-dural

C'est une des complications les plus fréquentes des traumatismes cérébraux. L'hématome sous-dural aigu provoque une modification de la conscience et une hémiparésie.

L'EEG est anormal dans 90 % des cas. Dans trois quarts des cas, il est possible de localiser l'hématome d'après le tracé. Il s'agit soit d'une dépression des rythmes de fond, soit d'activité delta plus ou moins haut-voltée ou d'un mélange de dépression et de dysfonction lente. On enregistre à l'occasion des pointes sur les régions recouvertes par l'hématome ou un état de mal avec ou sans accompagnement clinique (figure 58) (Picornell Darder I *et al.*, 1978). Des anomalies EEG bilatérales sont possibles, non seulement quand l'hématome est bilatéral mais également par des mécanismes de contre-coup. D'autre part, un EEG normal n'élimine pas toujours la présence d'un hématome sous-dural. Des tracés *supra normaux* ont été décrits sur des hématomes aigus, tout comme des scanners cérébraux normaux, surtout, mais pas toujours, lorsque les hématomes sont bilatéraux. Lorsque l'hématome est volumineux et qu'il déplace les structures centrales, l'EEG montre de l'activité delta en bouffées rythmiques (FIRDA) projetées sur les régions frontales, en plus de l'activité lente en regard de l'hématome. Des PLEDs ont été décrits sur les hématomes, responsables ou non de crises convul-

sives (Chu NS, 1979). Les PLEDS peuvent disparaître ou apparaître après l'évacuation de l'hématome (Westmoreland BF, 2001). Dans ce dernier cas, ils peuvent alors être responsables de crises d'épilepsie et de modification de la vigilance. En général, les anomalies lentes disparaissent progressivement après l'évacuation de l'hématome.

## Hématome épidural

Les conséquences d'un hématome épidural traumatique sont catastrophiques lorsqu'il n'est pas évacué rapidement. Peu de patients bénéficient d'un EEG avant l'intervention ! C'est l'imagerie médicale qui fait le diagnostic. L'hématome épidural s'exprime toujours sur l'EEG par une asymétrie des rythmes de fond et un foyer delta polymorphe haut-volté du côté de l'hématome. L'activité alpha superposé à ces rythmes lents est préservée (Komatsu Y *et al.*, 1993).

## Hémorragie sous-arachnoïdienne et ventriculaire

L'hémorragie sous-arachnoïdienne post-traumatique est détectée par le scanner cérébral ou lors de l'autopsie. Elle survient dans 40 % des cas d'après l'imagerie cérébrale (Servadei F *et al.*, 2002) et jusqu'à 74 % des cas d'après la vérification anatomique (Privat JM *et al.*, 1979). Elle est probablement constante lors de traumatismes crâniens graves. Diffuse, plus ou moins abondante, ou localisée au site du traumatisme, elle aggrave le pronostic de récupération. Les décès sont toutefois plus en rapport avec la gravité du traumatisme lui-même qu'avec un vasospasme secondaire à l'hémorragie sous-arachnoïdienne (Servadei F *et al.*, 2002).

L'EEG est modifié par l'hémorragie sous-arachnoïdienne lorsqu'elle est importante. On note alors des ondes très lentes et très amples diffusément qui peuvent masquer les autres anomalies. L'hémorra-

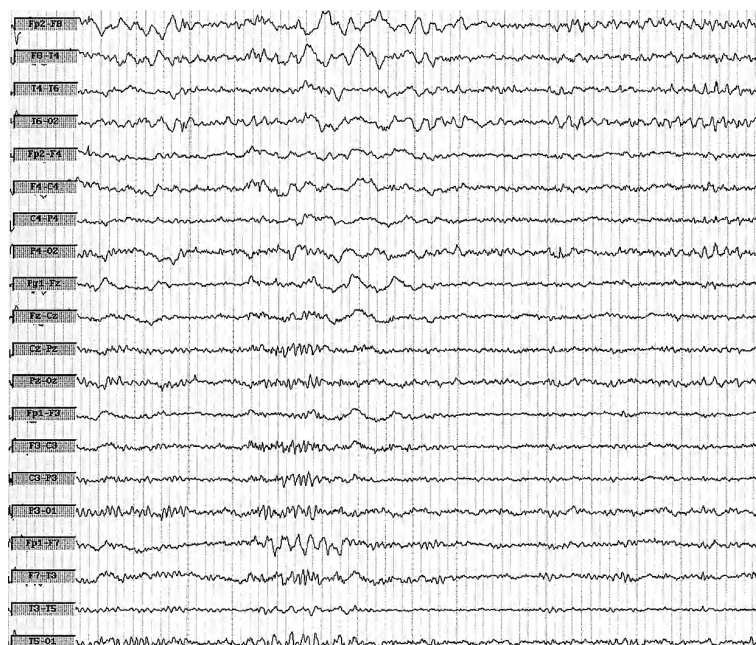
gie sous-arachnoïdienne contribue aussi à provoquer une hyponatrémie importante (SIADH), elle-même responsable d'anomalies très lentes et très amples (figure 59).

Une hémorragie ventriculaire est corrélée à un haut degré de gravité. Elle constitue un facteur d'évolution rostro-caudale rapide. Elle survient dans 35 % des cas vérifiés anatomiquement. Habituellement l'hémorragie implique tous les ventricules (25 % des cas), plus rarement le 4<sup>e</sup> ventricule de façon isolée (9 %) et encore plus rarement les ventricules latéraux (2 %) (Privat JM *et al.*, 1979). L'EEG montre dans ces cas des bouffées lentes haut-voltées à maximum antérieur comme lors de l'hypertension intracrânienne.

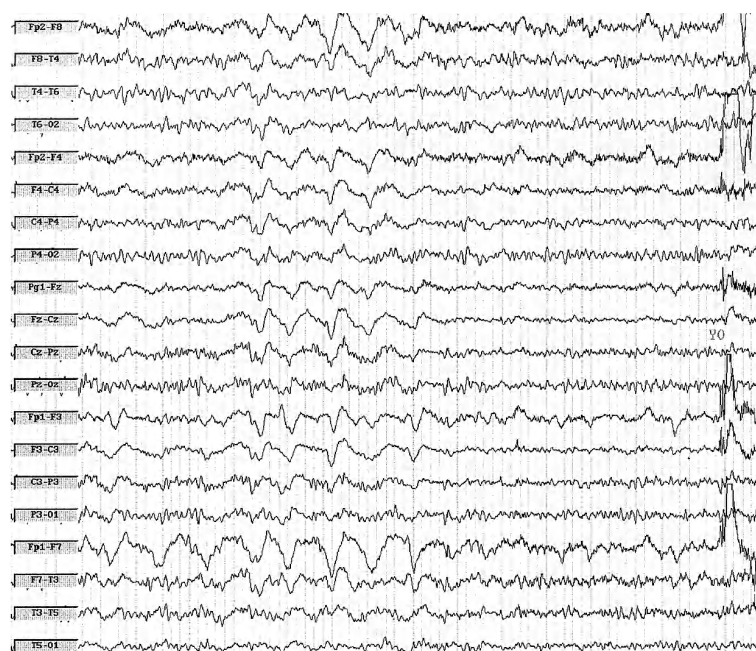
## Corrélation électro-clinique

Il est impossible, en phase aiguë du traumatisme crânien, d'attribuer un motif EEG à un stade de coma défini cliniquement par la destruction rostro-caudale : syndrome cortico-sous-cortical, syndrome central, syndrome mésencéphalique, syndrome protubérantiel (Bricolo A *et al.*, 1979). Les lésions sont multiples, l'œdème est important, une encéphalopathie métabolique est souvent associée ainsi que l'effet médicamenteux de la sédation. Au bout de quelques jours, on peut toutefois faire quelques corrélations (Garrel S *et al.*, 1979) :

- lorsque l'atteinte clinique est cortico-sous-corticale les EEG sont plus volontiers du type coma-sommeil ou alternant, plus rarement lent monotone ;
- lorsque l'atteinte clinique est diencéphalique, l'EEG montre un tracé lent monotone, plus rarement alternant ou un coma-sommeil ;
- lorsque l'atteinte clinique est méso-diencephalique, le tracé EEG est lent monotone ou de type alpha aréactif ;
- lorsque l'atteinte concerne le tronc cérébral, les tracés de type alpha et pseudo-alpha sont les plus fréquents. Plus rarement il s'agit d'un tracé lent monotone.



**Figure 58 :** Cette femme de 80 ans souffre d'un hématome sous-dural droit traumatique survenu 15 jours avant l'enregistrement, responsable de crises de l'hémicorps gauche. On enregistre des bouffées delta généralisées mais nettement plus marquées sur l'hémisphère droit et une crise infra-clinique localisée sur le lobe temporal droit. En temporal gauche, des bouffées de rythmes thêta pointus peuvent correspondre à un contre-coup.



**Figure 59 :** Cette femme de 75 ans souffre d'une hémorragie sous-arachnoidienne post-traumatique survenue 8 jours avant l'enregistrement. L'EEG montre des rythmes de fond ralentis et des bouffées d'activité delta, triphasiques sur les régions antérieures, plus amples à gauche, qui bloquent bien à l'ouverture des yeux. Il s'agit dans ce cas d'un mélange de dysfonction lente due à l'hémorragie sous-arachnoidienne et de perturbations métaboliques.

## Bibliographie

- COURJON J, NAQUET R, BAURAND C, CHAMANT J, CHOUX M, GERIN P, LANG M, REVOL M, VIGOUROUX P. Valeur diagnostique et pronostique de l'EEG dans les suites immédiates des traumatismes crâniens. *Rev EEG Neurophysiol* 1971 ; 1(2) : 133-150.
- BRICOLO A, FACCIOLI F, TURAZZI S. L'EEG dans le coma traumatique aigu, valeur diagnostique et pronostique. *Rev EEG Neurophysiol* 1979 ; 9(2) : 116-130.
- CHATRIAN GE, WHITE J, DALY D. Electroencephalographic patterns resembling those of sleep in certain comatose states after injuries to the head. *Electroenceph Clin Neurophysiol* 1963 ; 15 : 272-280.
- CHU NS. Acute subdural hematoma and the periodic lateralized epileptiform discharges. *Clin Electroencephalogr* 1979 ; 10(3) : 145-150.
- GAETZ M. The neurophysiology of brain injury. *Clin Neurophysiol* 2004 ; 115(1) : 4-18.
- GARREL S, MAYNARD R, BARGE M, NICOLET A, REYMOND F. Surveillance électroclinique de 107 comas traumatiques graves aigus. *Rev EEG Neurophysiol* 1979 ; 9(2) : 139-148.
- HIRSCH LJ, CLAASSEN J, MAYER SA, EMERSON RG. Stimulus-induced rhythmic, periodic, or ictal discharges (SIRPIDs): a common EEG phenomenon in the critically ill. *Epilepsia* 2004 ; 45(2) : 109-123.
- KOMATSU Y, MATSUMURA A, MEGURO K, SHIBATA T, SHIBUYA F, NAKATA Y, NOSE R. MR imaging of associated brain injuries in case with acute extradural hematoma. *No Shinkei Geka* 1993 ; 21(9) : 775-780.
- MANGIN P, KRIEGER J, KOWALSKI J, DUPEYRON JP, POTTECHER T, KURTZ D. Comas post-traumatiques par lésions encéphaliques diffuses. Étude corrélative des niveaux de dysfonctionnement et des aspects EEG du nyctémère. *Rev EEG Neurophysiol* 1979 ; 9(2) : 161-170.
- MAUGUIÈRE F, BLANC A, PICCINALI JP, COURJON J. Signification des manifestations comitales de la première semaine d'un coma traumatique. *Rev EEG Neurophysiol* 1979 ; 9(2) : 149-155.
- MUNARI C, CALBUCCI F. Corrélations entre pression intracrânienne et EEG au cours des comas traumatiques. *Rev EEG Neurophysiol* 1979 ; 9(2) : 185-193.
- PRIVAT JM, MARTY DOUBLE C, FREREBEAU P, AIGUES-VIVES. Étude anatomo-clinique du syndrome de traumatisme crânien grave. *Rev EEG Neurophysiol* 1979 ; 9(2) : 109-115.
- SERVADEI F, MURRAY GD, TEASDALE GM, DEARDEN M, IANNOTTI F *et al.* Traumatic subarachnoid hemorrhage : demographic and clinical study of 750 patients from the European brain injury consortium survey of head injuries. *Neurosurgery* 2002 ; 50(2) : 261-267.
- VESPA P. Continuous EEG monitoring for the detection of seizures in traumatic brain injury, infarction, and intracerebral hemorrhage : "to detect and protect". *J Clin Neurophysiol* 2005 ; 22(2) : 99-106.
- WESTMORELAND BF. Periodic lateralized epileptiform discharges after evacuation of subdural hematomas. *J Clin Neurophysiol* 2001 ; 18 : 20-24.



# 42

---

## Traumatisme crânien léger (*Acute Mild Head Injury*)

---

### Clinique

---

Le traumatisme est dit à *faible risque* si le patient n'a perdu connaissance que quelques minutes ou pas du tout, le score à l'échelle de Glasgow est de 15, il n'y a pas de vomissement, d'amnésie ou de céphalée diffuse. Le risque de trouver un hémato-me intracrânien est alors d'environ 0,1 %. Le traumatisme est dit à *risque moyen* si le score de Glasgow est de 15 et qu'il existe une perte de connaissance, une amnésie, des vomissements ou des céphalées diffuses. Dans ce cas, le risque de trouver un hémato-me intra-cérébral nécessitant l'évacuation chirurgicale est de 1-3 %. Le risque est *élevé* si le score de Glasgow est de 14-15, et qu'il existe une fracture du crâne ou un déficit neurologique. Dans ce cas, la possibilité d'hémato-me intra-crânien est de 6-10 %. D'autre part, chez tous les patients qui souffrent de troubles de l'hémostase, chez les alcooliques, les épileptiques, les patients de plus de 60 ans et chez ceux qui ont déjà eu une intervention chirurgicale, il vaut mieux effectuer un scanner cérébral en cas de traumatisme crânien même léger (Servadei F *et al.*, 2001).

### Électroencéphalogramme

---

L'EEG est souvent demandé, en plus de l'imagerie, pour des raisons médico-légales. Le tracé ressemble à un tracé post-critique. Les rythmes postérieurs alpha sont ralentis et remplacés par de l'activité thêta ou delta bien réactive. Il existe parfois des crises infra-cliniques, que le patient fasse des crises ou non. Les tracés ne sont pas spécifiques, ils sont parfois très impressionnants (figure 60). Dans la plupart des cas ils se normalisent en quelques jours, parfois en quelques semaines. À distance du traumatisme, il n'y a pas de correspondance entre les anomalies EEG et les symptômes cliniques (Nuwer MR *et al.*, 2005). Toutefois, tant que des anomalies persistent sur l'EEG, les patients peuvent se plaindre de vagues symptômes, vertige, instabilité de posture, par exemple. Chez les sportifs, les traumatismes crâniens mineurs sont fréquents. Thompson J *et al.*, (2005), ont montré une réduction de la puissance de toutes les bandes de fréquences, surtout en position debout, chez les sujets qui avaient souffert d'un traumatisme mineur.

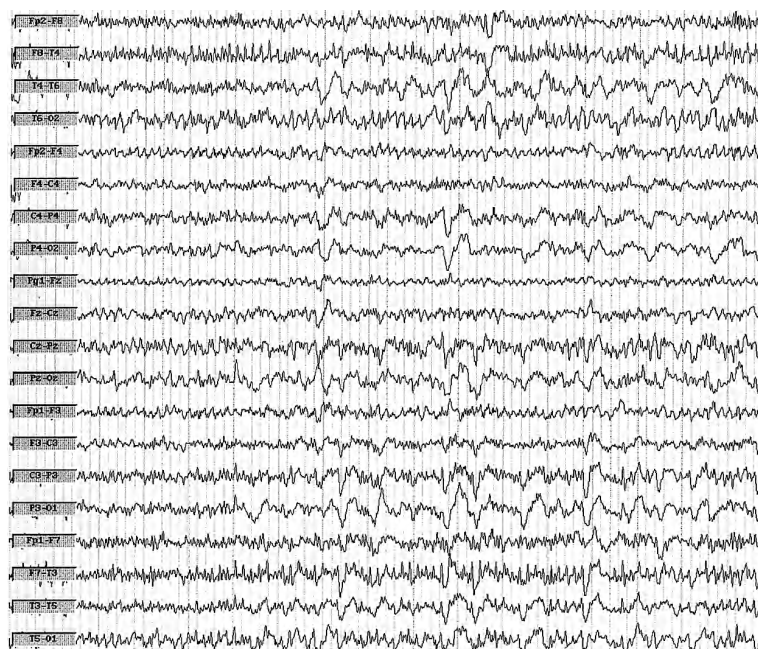


Figure 60 : Ce patient sportif de 16 ans a été victime d'un traumatisme crânien en jouant au rugby. Il a perdu connaissance brièvement et a convulsé.

Le scanner cérébral est normal. L'EEG effectué le lendemain de traumatisme, alors que le patient va bien, est très anormal. Il montre une activité rythmique bas voltée continue sous forme de crise infra-clinique sur les lobes temporaux. On enregistre une dysfonction lente intermittente importante sur les régions postérieures, plus étendue à gauche.

## Bibliographie

- SERVADEI F, TEASDALE G, MERRY G. Defining acute mild head injury in adults : a proposal based on prognostic factors, diagnosis, and management. *J Neurotrauma* 2001 ; 18(7) : 657-664.
- NUWER MR, HOVDA DA, SCHRADER LM, VESPA PM. Routine and quantitative EEG in mild traumatic brain injury. *Clin Neurophysiol* 2005 ; 116(9) : 2001-2025.
- THOMPSON J, SEBASTIANELLI W, SLOBOUNOV S. EEG and postural correlates of mild traumatic brain injury in athletes. *Neurosci Lett* 2005 ; 377(3) : 158-163.

---

## Traumatisé crânien à distance du traumatisme : syndrome post-traumatique

---

### Clinique

---

À plus d'un an du traumatisme crânien, alors que le patient a récupéré le maximum de ses fonctions motrices, il persiste des symptômes variés désignés par le nom de *syndrome post-traumatique*. Fatigue, distractibilité, trouble de l'humeur, trouble de la mémoire, apathie, ralentissement psychomoteur, troubles du sommeil et somnolence rendent difficiles la réinsertion sociale du traumatisé du crâne. L'IRM est normale ou montre les séquelles du traumatisme qui n'expliquent pas les symptômes.

### Électroencéphalogramme

---

L'EEG et la scintigraphie cérébrale mettent en évidence des anomalies diffuses ou focales différentes de celles qui existaient lors du traumatisme aigu. L'anomalie la plus fréquente est un ralentissement des rythmes de fond qui restent bien organisés et bien réactifs mais de fréquence un peu

inférieure à la normale. On enregistre aussi des bouffées d'activité thêta, généralisées ou plus latéralisées, bien réactives (figure 61). Il pourrait s'agir d'un trouble de la régulation des mécanismes sous-corticaux de l'électrogénèse (Dockree PM *et al.*, 2004). Pour certains auteurs, le trouble de concentration de ces patients est dû à une incapacité à maintenir une désynchronisation des rythmes alpha pendant l'exécution d'une tâche (Roche RA *et al.*, 2004). Il semble que l'EEG quantifié soit encore plus utile pour identifier les patients porteurs du syndrome et qu'il ait une sensibilité de 96 % (Duff J, 2004). Sur les tracés de ces patients, on peut voir aussi des zones de ralentissement intermittent sur les régions frontales et/ou temporales uni ou bilatérales, en général bien réactives. Ces anomalies reflètent des zones d'encéphalomalacie ou de gliose de la substance blanche survenue lors d'un traumatisme léger, vérifiées chez des patients décédés d'une autre cause (Adams JH *et al.*, 1977). Finalement de l'activité épileptique focale peut être enregistrée, que le patient fasse des crises ou non.

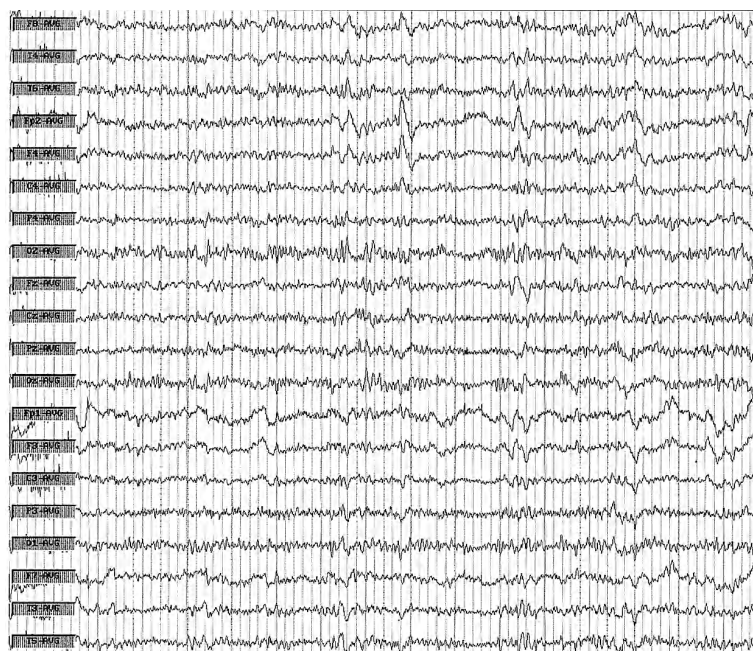

Figure 61 : Cette patiente de 21 ans a été victime d'un traumatisme crânien responsable d'une perte de connaissance longue, un an auparavant. Le scanner était normal.

Elle accuse actuellement de nombreux symptômes physiques, un état dépressif et une hypersomnie. L'EEG montre des rythmes de fond irréguliers et des bouffées thêta-delta bien réactives, généralisées mais plus marquées sur les régions fronto-centrales des deux côtés.

## Bibliographie

- ADAMS JH, MITCHELL DE, GRAHAM DI, DOYLE D. Diffuse brain damage of immediate impact type. Its relationship to "primary brain stem damage" in head injury. *Brain* 1977 ; 100 : 489-502.
- DOCKREE PM, KELLY SP, ROCHE RA, HOGAN MJ, REILLY RB, ROBERTSON IH. Behavioural and physiological impairments of sustained attention after traumatic brain injury. *Brain Res Cogn Brain Res* 2004 ; 20(3) : 403-414.
- DUFF J. The usefulness of quantitative EEG (QEEG) and neurotherapy in the assessment and treatment of post-concussion syndrome. *Clin EEG Neurosci* 2004 ; 35(4) : 198-209.

---

# Épilepsie post-traumatique et hématome sous-dural chronique

## Épilepsie post-traumatique

---

### ■ Clinique

Épilepsie post-traumatique signifie que des crises surviennent de façon récurrente, à distance de la phase aiguë du traumatisme crânien. Leur fréquence est de 4 à 53 % des traumatismes crâniens graves (Frey LC, 2003). Ni la prévention des crises en phase aiguë par des anti-épileptiques, ni la corticothérapie ne modifient le risque de développer ces crises (Beghi E, 2003 ; D'Ambrosio R et Perucca E, 2004). Les facteurs de risque incluent les plaies pénétrantes, les hématomes intra-cérébraux, les hématomes sous-duraux, les contusions cérébrales, la gravité du traumatisme et un âge de plus de 65 ans lors du traumatisme (Frey LC, 2003). Le degré d'hydrocéphalie et celui de l'hypoperfusion des lobes temporaux sont également cités comme facteurs de risque importants (Mazzini L *et al.*, 2003). Finalement, l'allèle de l'apoptotéine epsilon 4 semble aussi favoriser les crises post-traumatiques (Diaz-Arrastia R *et al.*, 2003). Quant aux crises secondaires à un traumatisme léger, leur survenue est plus contestée et leur fréquence serait d'environ 1,5 %.

### ■ Électroencéphalogramme

L'EEG possède une valeur prédictive s'il est anormal dans les 24 heures qui suivent le traumatisme (Farnarier G, 1998). Les anomalies épileptiques sur l'EEG sont très corrélées à la perte de volume cérébral (mesurée par le scanner cérébral), à la présence de crises, et à une atteinte cérébrale diffuse. Parmi 515 anciens combattants du

Vietnam victimes de plaies pénétrantes du cerveau, des anomalies épileptiques étaient visibles chez 9 % et elles prédisaient la survenue de crises persistantes (Jabbari B *et al.*, 1986). Les foyers épileptiques temporaux antérieurs et rolandiques étaient toujours associés à de l'épilepsie post-traumatique dans cette série. Les EEG standards sont parfois dépourvus d'activité épileptique alors que les EEG effectués après une privation de 24 heures de sommeil détectent plus d'anomalies, dans 28 à 37,5 % des cas (Thomaides TN *et al.*, 1992). Les crises épileptiques sur l'EEG peuvent être focales ou généralisées. Dans la série de 23 patients de Diaz-Arrastia R *et al.* (2000), 8 souffraient de crises temporales méso-basales dues à une sclérose hippocampique (vérifiée anatomiquement dans 2 cas), 11 souffraient de crises focales ou généralisées d'origine corticale, un d'épilepsie généralisée idiopathique et 3 de crises difficiles à localiser.

## Hématome sous-dural chronique

---

### ■ Clinique

Lorsque les hématomes sous-duraux sont chroniques, ils se manifestent par de l'aphasie, des déficits sensitifs, des céphalées, une hémiparésie, des troubles visuels, ces déficits sont parfois transitoires (Kaminski HJ *et al.* 1992). Il est toutefois classique de dire que les hématomes sous-duraux peuvent imiter toutes les affections neurologiques centrales, démence, tumeur, épilepsie, accident vasculaire, hémorragie sous-arachnoïdienne... (Luxon LM et Harrison MJ, 1979).

## ■ Électroencéphalogramme

Lorsque l'hématome sous-dural est chronique, l'EEG est moins souvent positif que lorsqu'il est aigu et son rendement tombe à 20 % environ. Il met en évidence une asymétrie des rythmes de fond ou des bouffées lentes latéralisées du côté de l'hématome, et parfois des signes d'hypertension intracrânienne. Des bouffées delta frontales signent

l'atteinte du thalamus qui est précocement impliqué par les distorsions cérébrales lorsque l'hématome chronique est volumineux (Tanaka A *et al.*, 1998). L'EEG n'est pas un bon instrument pour suivre un hématome sous-dural chronique qui n'a pas été opéré car il redevient normal très précocement (Lusins J *et al.*, 1976). La scintigraphie cérébrale est nettement plus utile, son rendement est de 90 % (Luxon LM et Harrison MJ, 1979).

## Bibliographie

- BEGUI E. Overview of studies to prevent posttraumatic epilepsy. *Epilepsia* 2003 ; 44 Suppl 10 : 21-26.
- D'AMBROSIO R, PERUCCA E. Epilepsy after head injury. *Curr Opin Neurol* 2004 ; 17(6) : 731-735.
- DIAZ-ARRASTIA R, AGOSTINI MA, FROL AB, MICHEY B *et al.* Neurophysiologic and neuroradiologic features of intractable epilepsy after traumatic brain injury in adults. *Arch Neurol* 2000 ; 57(11) : 1611-1616.
- DIAZ-ARRASTIA R, GONG Y, FAIR S, SCOTT KD, GARCIA MC *et al.* Increased risk of late posttraumatic seizures associated with inheritance of APOE epsilon4 allele. *Arch Neurol* 2003 ; 60(6) : 818-822.
- FARNARIER G. Emergency indications of EEG in the situation of a head injury in children and adults. *Neurophysiol Clin* 1998 ; 28(2) : 121-133.
- FREY LC. Epidemiology of posttraumatic epilepsy : a critical review. *Epilepsia* 2003 ; 44 suppl 10 : 11-17.
- JABBARI B, VENGROW MI, SALAZAR AM, HARPER MG, SMUTOK MA, AMIN D. Clinical and radiological correlates of EEG in the late phase of head injury : a study of 515 Vietnam veterans. *Electroencephalogr Clin Neurophysiol* 1986 ; 64(4) : 285-293.
- KAMINSKI JH, HLAVIN ML, LIKAVEC MJ, SCHMIDLEY JW. Transient neurologic deficit caused by chronic subdural hematoma. *Am J Med* 1992 ; 92(6) : 698-700.
- LUSIN J, JAFFE R, BENDER MV. Unoperated subdural hematomas. Long-term follow-up study by brain scan and electroencephalography. *J Neurosurg* 1976 ; 44(5) : 601-607.
- LUXON LM, HARRISON MJ. Chronic subdural haematoma. *Q U Med* 1979 ; 48(189) : 43-53.
- MAZZINI L, COSSA FM, ANGELINO E, CAMPINI R, PASTORE I, MONACO F. Posttraumatic epilepsy : neuro-radiologic and neuropsychological assessment of long-term outcome. *Epilepsia* 2003 ; 44(4) : 569-574.
- ROCHE RA, DOCKREE PM, GARAVAN H, FOXE JJ, ROBERTSON IH, O'MARA SM. EEG alpha power changes reflect response inhibition deficits after traumatic brain injury (TBI) in humans. *Neurosci Lett* 2004 ; 362(1) : 1-5.
- TANAKA A, KIMURA M, YOSHINAGA S, TOMONAGA M, MIZOGUCHI T. Quantitative electroencephalographic correlates of cerebral blood flow in patients with chronic subdural hematomas. *Surg Neurol* 1998 ; 50(3) : 235-240.
- THOMAIDES TN, KEREZOUZI EP, CHAUDHURI KR, CHREPOULOS C. Study of EEGs following 24-hour sleep deprivation in patients with posttraumatic epilepsy. *Eur Neurol* 1992 ; 32(2) : 79-82.

## Sommeil du traumatisé crânien en phase aiguë

En période de coma, la fluctuation du tracé en fonction du nycthémère permet de localiser les lésions et d'apprécier la gravité du traumatisme (Bergamasco B, 1968 ; Evans BM *et al.*, 1995). Plus les lésions sont rostrales, meilleure est l'organisation de l'activité électrique cérébrale et sa variation entre le jour et la nuit (tableau 9). Lorsque les lésions sont caudales par rapport à la région mésodiencephalique, il n'y a plus de motif ressemblant à du sommeil et il n'existe pratiquement aucune fluc-

tuation nyctémérale (Mangin P *et al.*, 1979). Quand la conscience réapparaît, qu'il est plus facile de vérifier le comportement du patient, les enregistrements polygraphiques ont alors un intérêt pronostique : si le sommeil est normal, l'évolution est habituellement favorable. S'il existe une perturbation majeure, l'évolution est souvent défavorable. On note aussi une corrélation entre la récupération cognitive et la normalisation du sommeil paradoxal.

**Tableau 9 :** Troubles du sommeil en fonction du siège lésionnel et principales indications thérapeutiques.

SAOS : syndrome d'apnées obstructives du sommeil ; 5-HTP : 5-hydroxytryptophane ; VPPC : ventilation en pression positive continue.

<i>Localisation des lésions</i>	<i>Clinique</i>	<i>Traitement</i>
<i>Cortex</i>	Sommeil peu perturbé Discrète fragmentation Perturbation des cycles veille-sommeil	Pas de traitement
<i>Talamus</i>	Insomnie	Pas de traitement spécifique
<i>Hypothalamus</i>	Hypersomnie	Modafinil, clomipramine
<i>Tronc cérébral supérieur</i>	Hypersomnie Inversion des cycles veille-sommeil	Modafinil, clomipramine Hypnotiques
<i>Protubérance (calotte)</i>	Hypersomnie Cataplexie isolée	Modafinil, clomipramine Clomipramine, fluoxétine, modafinil
<i>Protubérance moyenne et basse (ventrale) Locked-in syndrome</i>	Sommeil normal	
<i>Protubérance (ventro-médiane)</i>	Insomnie Hallucinations	5HTP
<i>Bulbe</i>	Insomnie SAOS	5HTP CPAP
<i>Pas de lésion visible</i>	Insomnie Hypersomnie Narcolepsie + Cataplexie SAOS	Antidépresseurs Antidépresseurs  VPPC

## Lésions cortico-sous-corticales

Lorsque les lésions sont cortico-sous-corticales, le tracé de jour alterne entre deux motifs : une activité thêta peu voltée entrecoupée de rythmes 12-14 c/s en fuseaux, prédominants sur les régions antérieures et des bouffées delta surchargées de rythmes 7-8 c/s de durée variable qui vont en amplitude décroissante et en fréquence croissante pour aboutir au premier motif. De nuit, l'aspect alternant persiste mais les bouffées delta deviennent plus espacées. Le motif thêta entrecoupé d'activité 12-14 c/s se ralentit, ressemblant à du sommeil profond. Chez certains patients, il existe, en fin de nuit, de l'activité bas-voltée 6-7 c/s, pendant quelques minutes, qui peut évoquer du sommeil paradoxal.

À distance du traumatisme, dans le syndrome apallique de Kretschmer, dû à l'atteinte de toute la substance grise corticale (*nécrose laminaire du cortex*), alors que "le malade reste éveillé, avec les yeux ouverts", mais en état végétatif chronique, le sommeil est peu perturbé, parfois seulement discrètement fragmenté.

## Lésions diencephaliques

L'activité de jour est semblable à celle vue lors des lésions cortico-sous-corticales mais il n'existe que

rarement une différenciation nyctémérale et on n'enregistre jamais de sommeil paradoxal.

## Lésions mésencéphaliques

Selon l'étendue des lésions il existe ou non une certaine fluctuation nyctémérale. L'activité de base est constituée d'ondes lentes delta monomorphes de réactivité nulle ou renforcée par les stimulations. Aucun rythme 12-14 c/s n'est recueilli. Par moments, le rythme delta s'efface devant une activité moins ample et plus rapide, alpha-thêta totalement aréactive (Mangin P *et al.*, 1979). À distance du traumatisme, lorsque le traumatisme implique le tronc cérébral haut (région tegmento-thalamique, calotte protubérantielle) ou l'hypothalamus postérieur, il est habituel de constater une hypersomnie.

## Lésions protubérantielles

Le tracé est de type alpha aréactif, parfois sustentue d'une activité delta, et interrompu par des bouffées de suppression. Il n'y a pas de modification nyctémérale. Si le patient récupère, c'est l'insomnie qui constitue le trouble du sommeil le plus fréquent.

## Bibliographie

BERGAMASCO B, BERGAMINI L, DORIGUZZI T. Clinical value of the sleep electroencephalographic patterns in post-traumatic coma. *Acta Neurol Scand* 1968, 44 : 495-511.

EVANS BM, BARTLETT JR. Prediction of outcome in severe head injury based on recognition of sleep related activity in the polygraphic electroence-

phalogram. *J Neurol Neurosurg Psychiatry* 1995, 59 : 17-25.

MANGIN P, KRIEGER J, KOWALSKI J, DUPEYRON JP, POTTECHER T, KURTZ D. Comas post-traumatiques par lésions encéphaliques diffuses. Étude corrélative des niveaux de dysfonctionnement et des aspects EEG du nyctémère. *Rev EEG Neurophysiol* 1979 ; 9(2) : 161-170.



---

## Sommeil du traumatisé crânien à distance du traumatisme

Toute lésion cérébrale et même tout traumatisme émotionnel perturbent le sommeil. Un traumatisme crânio-cérébral le modifie toujours, à un moment ou à un autre de son évolution. Certaines lésions siégeant dans des régions spécifiquement impliquées dans l'organisation du sommeil – le tronc cérébral, l'hypothalamus, ou le thalamus – s'accompagnent de troubles plus spécifiques. L'anxiété et la dépression souvent consécutives aux traumatismes crânio-cérébraux aggravent les perturbations organiques du sommeil.

### Syndrome subjectif des traumatisés du crâne

---

À distance de l'accident, en l'absence d'image anormale sur le scanner ou l'IRM, certains patients formulent encore de nombreuses plaintes qui concernent en particulier la qualité du sommeil. L'insomnie, une difficulté à initier le sommeil et/ou à le maintenir, sont très fréquentes dans les suites proches du traumatisme tandis que la somnolence diurne survient plus tard. Ces perturbations, attribuées à un étirement du tronc cérébral, sont fonctionnelles et réversibles à terme. L'état dépressif des patients contribue à les entretenir ; réciproquement, la privation de sommeil accentue la dépression.

### Narcolepsie avec cataplexie

---

Après un traumatisme crânien d'authentiques cas de narcolepsie-cataplexie ont été décrits (Lankford DA *et al.*, 1994) : Les patients souffrent d'épisodes d'endormissement abrupt, de perte du tonus

musculaire, d'hallucinations hypnagogiques et de paralysie du sommeil, peu de temps après un traumatisme crânien. Les endormissements surviennent en sommeil paradoxal, de nuit comme de jour. Le typage HLA montre que les patients sont DR2+, DR4+ ou DQW1+. Aucune lésion n'est visible dans ces cas. Il est donc probable qu'une narcolepsie « latente » a été « activée » par le traumatisme crânien. Un cas de cataplexie isolée, sans narcolepsie, a été décrit chez un homme de 23 ans, un an après un traumatisme crânien. Il n'appartenait pas au groupe HLA DR2 ni DQW1 et l'IRM montrait des hypersignaux non spécifiques dans la substance blanche hémisphérique et de la protubérance. Un traitement par modafinil (*Modiodal*) fit disparaître les chutes cataplectiques (Servan J *et al.*, 1996).

### Syndromes d'apnées du sommeil obstructives (SAOS)

---

Guilleminault C *et al.* (1983) a rapporté huit cas de syndromes d'apnées du sommeil sur 20 cas de somnolence diurne post-traumatique. Les index d'apnées se situaient entre 20 et 30 apnées par heure. Cinq cas ont évolué de façon spontanément favorable. Les mécanismes impliqués ne sont pas connus et aucune lésion n'est habituellement identifiée. Un traumatisme cervico-bulbaire a-t-il modifié le tonus des muscles oro-pharyngés ? Le traumatisme crânien a-t-il modifié les réponses thoraco-abdominales à des apnées physiologiques, les rendant plus longues et plus nombreuses ? (Guilleminault C *et al.*, 2000)

## Retard de phase post-traumatique

---

Les patients sont dans l'impossibilité de se coucher selon des horaires socialement acceptables. Ils se couchent très tard et se lèvent très tard. Le retard de phase post-traumatique est attribué à une lésion du noyau supra-chiasmatique ou à ses connexions avec les centres du sommeil (Quinto C *et al.*, 2000).

## Parasomnies

---

Les parasomnies post-traumatiques incluent les hallucinations hypnagogiques, les impatiences dans les membres inférieurs, les cauchemars, les douleurs nocturnes, les myoclonies, les terreurs nocturnes, les paralysies du sommeil et les troubles du comportement pendant le sommeil paradoxal.

## Bibliographie

---

- EVANS BM, BARTLETT JR. Prediction of outcome in severe head injury based on recognition of sleep related activity in the polygraphic electroencephalogram. *J Neurol Neurosurg Psychiatry* 1995, 59 : 17-25.
- GUILLEMINAULT C, CATHALA HP, TRUELLE JL, CASTAIGNE P. Effects of 5 hydroxy-tryptophane on sleep of a patient with a brain stem lesion. *Electroencephalogr Clin Neurophysiol* 1973, 34 : 177-184.
- GUILLEMINAULT C, FAULL KF, MILES L, VAN DEN HOED J. Posttraumatic excessive daytime sleepiness. A review of 20 patients. *Neurology* 1983, 33 : 1584-1589.
- GUILLEMINAULT C, YUEN KM, GULEVICH MG, KARADENIZ D, LEGER D, PHILIP P. Hypersomnia after head-neck trauma. A medicolegal dilemma. *Neurology* 2000 ; 54 : 653-659.
- LANKFORD DA, WELLMAN JJ, O'HARA C. Posttraumatic narcolepsy in mild to moderate closed head injury. *Sleep* 1994, 17(suppl8) : S25-28.
- QUINTO C, GELLIDO C, CHOKROVERTY S, MASDEU J. Posttraumatic delayed sleep phase syndrome. *Neurology* 2000 ; 54 : 250-252.
- SERVAN J, MARCHAND F, GARMA L, RANCUREL G. À propos d'un cas de cataplexie post-traumatique non narcoleptique. *Neurophysiol Clin* 1996, 26 : 115-116.

# 47

---

## Introduction

Les maladies infectieuses du système nerveux central impliquent les méninges, le cortex, la substance blanche ou l'ensemble de l'encéphale. Il semble que chaque agent infectieux, virus, bactérie, spirochète ou prion, s'attaque à une structure anatomique privilégiée. L'EEG peut aider, en détermi-

nant les structures atteintes, à orienter le diagnostic. En cas d'encéphalite herpétique et de maladie de Creutzfeldt-Jakob, il peut même faire le diagnostic. Il détecte l'activité épileptique. Finalement, il peut illustrer une encéphalopathie, de nature non infectieuse mais secondaire à une septicémie.

## Encéphalite herpétique

L'encéphalite herpétique tient en France et dans les pays occidentaux une place dominante par sa fréquence, sa sévérité mais aussi ses implications thérapeutiques. La porte d'entrée du virus de l'herpès simplex responsable de l'encéphalite herpétique est orale ou nasale. Le virus gagne le système nerveux central par les branches du nerf trijumeau via le ganglion de Gasser ou du nerf olfactif et provoque une nécrose des régions temporales internes et frontales inférieures. L'atteinte peut être unilatérale si un seul ganglion de Gasser a hébergé le virus. L'encéphalite herpétique peut s'observer à tout âge et en toute saison. L'installation de l'encéphalite se fait en quelques jours : syndrome infectieux, fièvre, leucocytose sanguine, altération de la vigilance, crises d'épilepsie, vomissement et parfois signes neurologiques latéralisés. Toutefois aucun signe clinique ne peut prédire que l'encéphalite est d'origine herpétique (Kennard C et Swash M, 1981). L'EEG est le plus précieux et le plus précoce des examens pour identifier les anomalies temporales internes. Il est pratiquement toujours anormal (plus de 80 % des cas) (Gaches J et Malon S, 1982). Un enregistrement des régions temporales internes par électrodes sphénoïdales permet d'observer une activité périodique localisée sur ces régions (Giroux M *et al.*, 1990) avant que n'apparaissent des anomalies sur l'imagerie médicale (hypodensités cortico-sous-corticales dans les régions limbiques et temporales internes dès la 48<sup>e</sup> heure) (Brodtkorb E *et al.*, 1982). L'activité périodique est souvent unilatérale au début, l'intervalle entre les bouffées périodiques est court (Gaches J et Malon S, 1982). Puis

apparaissent progressivement vers le 3-5<sup>e</sup> jour des bouffées delta fronto-temporales, puis des anomalies périodiques épileptogènes latéralisées (figure 62). Finalement, lorsque l'encéphalite évolue déjà depuis plus de 5 jours on note des trains de pointes et d'activité périodique généralisée. Après le 11<sup>e</sup> jour, l'activité périodique disparaît et montre des altérations majeures sans caractère évocateur (Gaches J *et al.*, 1978). En fait, aucun motif EEG n'est spécifique de l'encéphalite herpétique mais des anomalies périodiques focalisées sur une région temporale interne dans un contexte d'encéphalite orientent fortement vers une origine herpétique. Les anomalies EEG que ce soit en phase aiguë ou chronique ne peuvent pas aider au pronostic de récupération. D'autre part, les modifications de l'EEG sont en retard sur l'évolution clinique (Lai CW et Gragasin ME, 1988).

Le traitement précoce par acyclovir a modifié le pronostic de l'encéphalite herpétique autrefois léthale dans un tiers des cas ou provoquant des syndromes de Kluver-Bucy chez les survivants, lorsque l'atteinte était bilatérale. Actuellement, les patients convenablement traités récupèrent totalement ou avec peu de séquelles (Mekan SF *et al.*, 2005). Toutefois, l'acyclovir étant peu toxique, des malades sont traités, à tort, sur la foi d'anomalies périodiques sur l'EEG, en attendant les résultats des examens, les diagnostics redressés sont variés : infections virales non herpétiques et infections non-virales, accidents vasculaires, maladie démyélinisante, troubles métaboliques, tumeur... ce qui confirme le peu de spécificité des anomalies périodiques vues sur l'EEG ! (Domingues RB *et al.*, 2000).

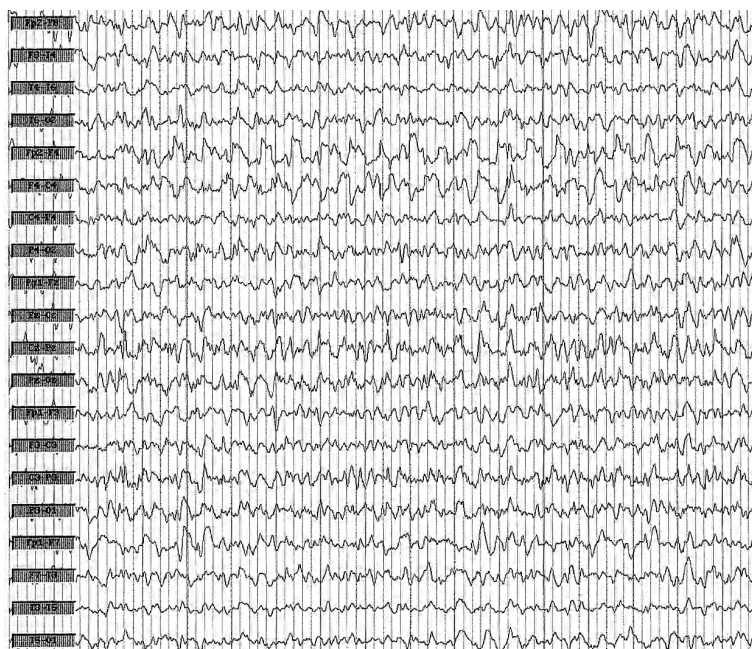

Figure 62 : Cet homme de 75 ans est admis pour confusion, céphalée et fièvre.

Le tracé montre des rythmes delta haut-voltés et pointus 2-3 c/s sur les régions fronto-centro-temporales droites et de l'activité thêta-delta 2-4 c/s sur le lobe temporal gauche. Les rythmes de fond sont trop lents mal organisés, et pointus. Le LCR a confirmé le diagnostic d'encéphalite herpétique.

## Encéphalites virales non herpétiques

Les encéphalites virales aiguës non herpétiques sont plus rares. Le tableau clinique peut être analogue à celui de l'encéphalite herpétique, ce sont les examens du LCR qui mettent en évidence un virus autre que l'herpès mais, le plus souvent, aucun virus n'est trouvé. La fréquence relative des encéphalites virales aiguës à virus identifié est la suivante : herpès simplex 39 %, Influenza 8 %, Adénovirus 5 %, Herpès-zoster 4 %, Epstein-Barr 3 %, *Mycoplasma pneumoniae* 3 %, cytomégalo-virus 3 %, divers 5 % (Powell KE et Kappus KD, 1978). Une étude plus récente effectuée en Finlande, entre 1967 et 1991 sur 322 cas d'encéphalite montre qu'il existe une proportion plus importante d'encéphalite virale d'origine inconnue depuis 1987. L'herpès est trouvé dans 16 % des cas, suivi par l'herpès-zoster dans 5 % des cas, le virus ourlien dans 4 % et l'influenza A dans 4 % des cas. Vingt autres agents ont été identifiés. Chez les personnes âgées de plus de 65 ans, c'est le virus

herpès-zoster qui est le plus fréquent (Rantalaiho T *et al.*, 2001).

L'EEG montre des anomalies semblables à celles vues lors de l'encéphalite herpétique mais, le plus souvent, il s'agit d'un ralentissement diffus et d'activité épileptique non spécifique.

Les méningo-encéphalites de la mononucléose (virus Epstein-Barr) sont parfois sévères et même mortelles. Les manifestations EEG ont un intérêt pronostic car il y a toujours une précession de l'amélioration des tracés sur l'amélioration clinique. Ces modifications ne sont pas spécifiques, mais souvent spectaculaire : activité delta monomorphe diffuse ou focalisée, souvent en temporal gauche, dont la fréquence et la réactivité sont en rapport avec le degré du coma. Il n'y a pas d'activité épileptique même si le patient convulse. Dans les cas graves, il existe des silences électriques prolongés suivis d'une récupération ultérieure totale (peut-être secondaire à un effet des médicaments anti-épileptiques). L'EEG récupère progressivement et redevient normal, comme l'état clinique du patient (Foucher A et Teszner D, 1979)

## Encéphalite *West Nile*

Cette méningo-encéphalite due au virus West Nile, transmise par les moustiques, sévit surtout en Amérique du Nord. Elle se manifeste parfois par une paralysie flacide. L'EMG montre alors une polyneuropathie axonale diffuse sévère. L'atteinte neurologique cérébrale est rare (1 % des cas) et comporte une méningite dans 33 % des cas, une méningo-encéphalite dans 52 % des cas, une encéphalite dans 10 % des cas. Les signes incluent par ordre de fréquence : fièvre, céphalées, nausée et vomissement, confusion, somnolence, raideur de nuque, rash cutané, diarrhée, douleur cervicale, crises épileptiques et photophobie (Klein C *et al.*, 2002). Des tremblements, des myoclonies, et un syndrome extra-pyramidal sont également décrits pendant la phase aiguë de l'infection (Sejvar JJ *et al.*, 2003). Les EEG sont presque toujours anormaux. Ils montrent des anomalies lentes importantes compatibles avec une encéphalopathie métabolique (Fan E *et al.*, 2004). Ils peuvent aussi montrer de l'activité lente diffuse plus marquée sur les régions antérieures ou sur les régions temporales (Gandelman-Marton R, *et al.*, 2003). Des crises épileptiques du lobe occipital ont été décrites comme manifestation inaugurale (DellaBadia J Jr *et al.*, 2004).

## Infection par le VIH (virus d'immunodéficience humaine)

Chez les patients infectés par le VIH, les bonnes pratiques imposent une imagerie médicale et un examen du LCR lors de l'apparition d'un symptôme neurologique pour éliminer une encéphalopathie du VIH, une toxoplasmose ou une autre infection, une leucoencéphalopathie multifocale progressive ou un lymphome. L'EEG détecte plus spécifiquement une activité épileptique et une somnolence anormale. Il peut montrer une encéphalopathie métabolique ou médicamenteuse fréquente chez ces patients qui reçoivent de nombreux médicaments.

L'EEG a été utilisé pour reconnaître une atteinte cérébrale précoce chez des patients asymptomati-

ques afin d'initier un traitement antiviral. Il n'est en fait jamais normal, quel que soit le stade de l'infection. Beaumanoir et Nahory (1992) ont décrit les altérations de l'EEG dans les affections neurologiques primitives liées au VIH : des complexes lents répétitifs, identiques à ceux qui sont fréquents aux stades avancés de la maladie, ont été décrits dès le début de l'infection. Dans les stades plus avancés de la maladie, il est noté un défaut de spatialisation et de réactivité des activités de fond, des activités thêta et delta en bouffées ou continues (figure 63), prédominant dans les régions antérieures ou localisées exclusivement en frontal, plus rarement en fronto-temporal antérieur et un ralentissement ainsi qu'une diminution de l'amplitude des activités postérieures. Il peut exister des anomalies lentes focales sans contrepartie sur l'imagerie. Lors de l'évolution d'un état démentiel, des complexes lents biphasiques isolés ou disséminés sont enregistrés de façon prédominante dans les territoires antérieurs où ils peuvent revêtir un aspect pseudo-périodique. Il semble que le traitement antirétroviral ne modifie pas les anomalies EEG (Burquier V *et al.*, 1997). Les anomalies focales peuvent correspondre à des infections opportunistes (toxoplasme et CMV). Des ondes lentes biphasiques isolées ou disséminées ont été mises en évidence dans les cas de leuco-encéphalite multifocale progressive. L'incidence des crises épileptiques varie entre 12 et 17 %, une moitié survenant sur l'encéphalite à VIH et l'autre moitié associée à des lésions infectieuses opportunistes (surtout toxoplasmiques), des tumeurs (lymphomes), des troubles métaboliques, le sevrage alcoolique ou la leucoencéphalite multifocale progressive (Pesola GR et Westfal RE, 1998). Les crises survenant au début de l'évolution sont en relation avec une encéphalite au VIH. L'EEG est normal ou montre des anomalies épileptiques généralisées (Modi G *et al.*, 2002). Les crises qui surviennent en fin d'évolution sont plutôt secondaires à un processus expansif ou infectieux (toxoplasmose, lymphome...). Des états de mal épileptiques sont rapportés dans 2 à 14 % des cas (Bartolomei F *et al.*, 1991). Il s'agit parfois d'état de mal infra-clinique, débutant plusieurs années après le début de l'infection par le VIH qui se manifeste sur l'EEG par des pointes ondes 1-2 c/s généralisées (Lechner C *et al.*, 1998), ou par des PLEDS (Cury RF *et al.*, 2004).

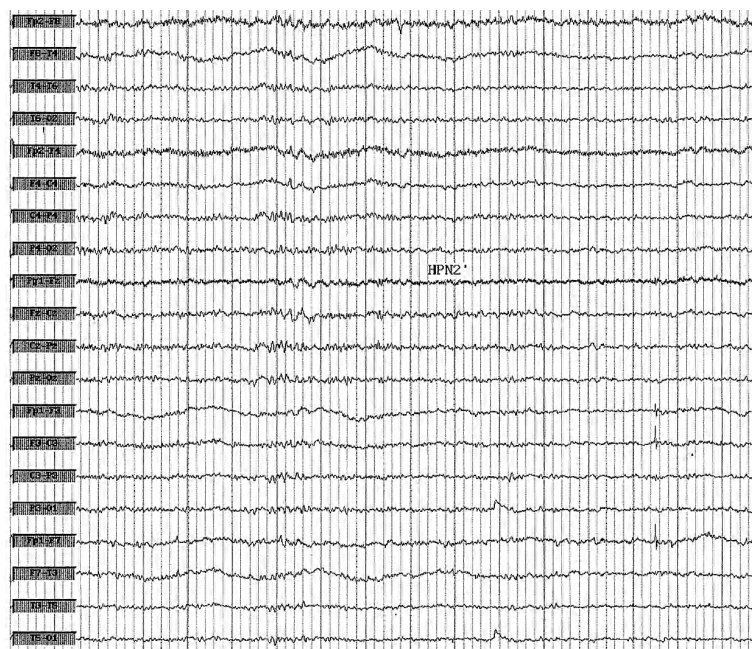


Figure 63 : Cet homme de 39 ans VIH positif est admis pour une crise convulsive.

Il est figé, ralenti et se plaint d'avoir la « tête vide ». Le tracé montre des rythmes de fond micro-voltés mal réactifs de 8-9 c/s et des bouffées thêta rythmique brèves lors de l'hyperpnée. Aucune activité épileptique n'est enregistrée.

Un cas de myoclonus rythmique associé à une ataxie et déclenché par le maintien d'une posture a été décrit chez un homme de 66 ans dont le cerveau était dépourvu d'anomalie sur l'imagerie. L'EEG montrait de l'activité rythmique fronto-rolandique synchrone de bouffées musculaires recueillies sur l'EMG (Canafoglia L *et al.*, 2003). Des cas de dyskinésie paroxystique focale, multifocale, hémidystonique, associée à l'encéphalite du VIH ont également été décrits. Ces dyskinésies étaient déclenchées par le mouvement ou non. L'autopsie a montré dans deux cas de dyskinésies non déclenchées par le mouvement une astroglie intense dans la substance grise sous-corticale et une perte des neurones calbindin-positifs (Mirsattari SM *et al.*, 1999). Les EEG étaient normaux ou discrètement anormaux mais non spécifiques.

Il est à noter qu'il existe peu de corrélation entre l'état clinique du patient et son EEG mais qu'il existe un parallélisme entre l'évolution des anomalies de l'EEG et l'aggravation de la maladie (même s'il n'existe pas de signe neurologique) : anomalies thêta antérieures, anomalies lentes diffuses,

complexes lents biphasiques prédominant dans les régions antérieures puis finalement pseudo-périodicité.

Depuis l'avènement des tri- et tétra-thérapies, l'incidence des complications neurologiques du VIH a beaucoup régressé.

## Méningites virales

Les méningites aseptiques aiguës sont dues aux entérovirus, au VIH, au virus de la varicelle, aux virus herpes I et II, et à d'autres virus plus rares (Nowak DA *et al.*, 2003). Dans environ 35 % des cas, l'origine de la méningite n'est pas connue. Le LCR montre une pléiocytose lymphocytaire de moins de 500 cellules par  $\mu\text{L}$ , des protéines modérément élevées et des taux normaux de glucose et de lactate. Les méningites virales ne s'accompagnent pas de modification de l'EEG. Lorsque des modifications existent, il ne s'agit plus d'une méningite mais d'une encéphalite virale.

## Bibliographie

- BARTOLOMEI F, PELLEGRINO P, DHIVER C, QUILICHINI R, GASTAUT JA, GASTAUT JL. Crises d'épilepsie au cours de l'infection par le VIH : 52 observations. *Presse Méd* 1991 ; 20 : 2135-2138.
- BEAUMANOIR A, NAHORY A. L'EEG dans l'infection par le VIH. *Neurophysiol Clin* 1992 ; 22 : 355-368.
- BRODTKORB E, LINDQVIST M, JONSSON M, GUSTAFSSON A. Diagnosis of herpes simplex encephalitis. A comparison between electroencephalography and computed tomography findings. *Acta Neurol Scand* 1982 ; 66(4) : 462-471.
- BURQUIER V, KORALNIK IJ, VIBERT D, BURKHARD P, BEAUMANOIR A, JALLON P, MAYER E, HIRSCHL B. Effet du traitement antirétroviral sur les manifestations électroencéphalographiques et otoneurologiques précoces de l'infection à VIH et signification pronostique des perturbations constatées. *Neurophysiol Clin* 1997 ; 27 : 508-519.
- CANAFOGLIA L, PANZICA F, FRANCESCHETTI S, CARRIERO MR *et al.* Rhythmic cortical myoclonus in a case of HIV-related encephalopathy. *Mov Disord* 2003 ; 18(12) : 1533-1538.
- CURY RF, WICHERT-ANA L, SAKAMOTO AC, FERNANDES RM. Focal nonconvulsive status epilepticus associated to PLEDs and intense focal hyperemia in an AIDS patient. *Seizure* 2004 ; 13(5) : 358-361.
- DELLABADIA J JR, JAFFE SL, SINGH J, MINAGAR A. An occipital lobe epileptogenic focus in a patient with West Nile encephalitis. *Eur J Neurol* 2004 ; 11(2) : 111-113.
- DOMINGUES RB, PANNUTI CS, FINK MC, TSANACLIS AM. Alternative diagnoses among suspected herpes simplex encephalitis patients with negative polymerase chain reaction. *Arq Neuropsiquiatr* 2000 ; 58(4) : 1073-1080.
- FAN E, NEEDHAM DM, BRUNTON J, KERN RZ, STEWART TE. West Nile virus infection in the intensive care unit : a case with literature review. *Can Respir J* 2004 ; 11(5) : 354-358.
- FOUCHER A, TESZNER D. Une méningo-encéphalite aiguë d'évolution favorable avec tableau électroclinique parfois gravissime : la méningo-encéphalite de la mononucléose infectieuse. *Rev EEG Neurophysiol* 1979 ; 9(1) : 58-63.
- GANDELMAN-MARTON R, KIMIAGAR I, ITZHAKI A, KLEIN C *et al.* Electroencephalography findings in adult patients with West Nile virus-associated meningitis and meningoencephalitis. *Clin Infect Dis* 2003 ; 37(11) : 1573-1578.
- GIROUD M, GRAS P, BEURIAT P, SEPTIEN L *et al.* Value of sphenoidal electrodes in the EEG diagnosis of herpes encephalitis. *Neurophysiol Clin* 1990, 20(6) : 481-90.
- KENNARD C, SWASH M. Acute viral encephalitis : its diagnosis and outcome. *Brain* 1981 ; 104 : 129-148.
- KLEIN C, KIMIAGAR I, POLLAK L, GANDELMAN-MARTON R *et al.* Neurological features of West Nile virus infection during the 2000 outbreak in a regional hospital in Israel. *J Neurol Sci* 2002 ; 200(1-2) : 63-66.
- LAI CW, GRAGASIN ME. Electroencephalography in herpes simplex encephalitis. *J Clin Neurophysiol* 1988 ; 5(1) : 87-103.
- LECHNER C, AUER D, KUMPFEL T, HESSE J, FUCHS HH. Prolonged non-convulsive status epilepticus as an early clinical manifestation of epilepsy in connection with HIV infection-a report with EEG and MRI follow-up. *Fortschr Neurol Psychiatr* 1998 ; 66(7) : 326-330.
- MAMIDI A, DESIMONE JA, POMERANTZ RJ. Central nervous system infections in individuals with HIV-1 infection. *J Neurovirol* 2002 ; 8(3) : 158-167.
- MEKAN SF, WASAY M, KHELAENI B, SEED Z, HASSAN A, SHEERANI M. Herpes simplex encephalitis : analysis of 68 cases from a tertiary care hospital in Karachi, Pakistan. *J Pak Med Assoc* 2005 ; 55(4) : 146-148.
- MIRSATTARI SM, BERRY ME, HOLDEN JK, NI W, NATH A, POWER C. Paroxysmal dyskinesias in patients with HIV infection. *Neurology* 1999 ; 52(1) : 109-114.
- MODI G, MODI M, MARTINUS I, VANGU M. New onset seizures in HIV-infected patients without intracranial mass lesions or meningitis - A clinical, radiological and SPECT scan study. *J Neurol Sci* 2002 ; 202(1-2) : 29-34.
- NOWAK DA, BOEHMER R, FUCHS HH. A retrospective clinical, laboratory and outcome analysis in 43 cases of acute aseptic meningitis. *Eur J Neurol* 2003 ; 10(3) : 271-180.
- PESOLA GR, WESTFAL RE. New-onset generalized seizures in patients with AIDS presenting to an emergency department. *Acad Emerg Med* 1998 ; 5(9) : 905-911.
- POWELL KE, KAPPUS KD. Epidemiology of St Luis encephalitis and other acute encephalitis. In Schoenberg B, Neurological epidemiology, 1 vol, Advances in Neurology, n° 19, Raven Press New York, 1978.



RANTALAIHO T, FARKKILA M, VAHERI A, KOSKINIEMI M. Acute encephalitis from 1967 to 1991. *J Neurol Sci* 2001 ; 184(2) : 169-177.

SJEVAR JJ, HADDAD MB, TIERNEY BC, CAMPBELL GL *et al.* Neurologic manifestations and outcome of West Nile virus infection. *JAMA* 2003 ; 290(4) : 511-515.

## Méningite bactérienne

L'EEG n'a pas sa place dans le diagnostic d'une méningite bactérienne. En revanche, il est utile lors de l'apparition d'une complication de la méningite. Parmi les facteurs de pronostic défavorable au cours d'une méningite bactérienne, l'existence d'un coma est l'un des plus importants. La mortalité des méningites purulentes comateuses est de 30 % chez l'adulte (Dodge PPR *et al.*, 1965). L'élévation de la pression intracrânienne est un facteur de mauvais pronostic. Elle résulte de l'augmentation de la perméabilité capillaire (œdème vasogénique), de l'augmentation du volume cellulaire (œdème cytotoxique), d'un trouble de la circulation du LCR et de thrombose veineuse. Les méningites bactériennes, la méningite à pneumocoques étant la plus fréquente, provoquent un ralentissement du tracé EEG, un peu moindre que dans le cas des encéphalites, au moins en début d'infection. Si le traitement est retardé, l'EEG se ralentit de plus en plus et une dysfonction plus focale peut apparaître qui oriente vers un abcès ou une thrombose artérielle ou veineuse et des bouffées lentes rythmiques à maximum antérieur qui orientent vers une hypertension intra-crânienne. Des épisodes de catatonie de début brutal, récidivants, chez un patient de 51 ans désorienté et fébrile étaient dus à une méningo-encéphalite compliquée d'anomalies EEG focales du lobe frontal. Un traitement par antibiotique et anti-épileptique a permis de faire disparaître les symptômes (Orland RM et Daghestani AN, 1987).

## Abcès cérébral

Il s'agit d'une lésion infectieuse centrée par du pus et entourée d'oedème. L'évolution de l'abcès aboutit à la constitution d'une coque fibreuse qui le

sépare du parenchyme. L'infection provient de la propagation d'une suppuration des cavités ORL, essentiellement l'oreille moyenne (otite chronique), plus rarement des sinus, des mastoïdes ou des dents. L'abcès cérébral est secondaire à une contamination directe, lors d'un acte chirurgical ou lors d'une fracture cérébrale dans 10 % des cas. Dans moins d'un quart des cas, il s'agit d'une diffusion hémotogène à partir d'un foyer de suppuration chronique pulmonaire ou du fait d'une cardiopathie congénitale avec shunt droite-gauche ou d'une endocardite. Dans 20 % des cas, aucune étiologie n'est retrouvée (Wispelwey B et Scheld WM, 1995). La localisation de l'abcès est en rapport avec le site de l'infection lorsqu'elle est connue : lobe temporal et cervelet en cas d'otite et de mastoïdite, lobe frontal en cas de sinusite fronto-ethmoïdale, lobe frontal ou temporal lorsqu'il existe une infection dentaire et site de la solution de continuité en cas de chirurgie ou de traumatisme. Si la diffusion est hémotogène, les abcès peuvent être multiples, ils sont en général situés dans la région sylvienne. L'installation des troubles est rapidement progressive en quelques jours. Les signes d'hypertension intracrânienne sont francs. Il peut exister des signes méningés. Les signes déficitaires neurologiques sont en rapport avec la localisation de la lésion. Des crises d'épilepsie surviennent dans 26 à 33 % des cas. Un état de mal épileptique partiel continu relève parfois d'un abcès chronique (De Scisciolo G *et al.*, 1982). Il existe habituellement un contexte infectieux, fièvre, leucopolynucléose, vitesse de sédimentation augmentée. Le scanner cérébral est le meilleur examen pour diagnostiquer un abcès cérébral. Il montre une zone d'hypodensité entourée d'un anneau spontanément dense, lui-même cerclé par une zone d'hypodensité et qui s'accompagne d'un effet de masse. L'injection de produit de contraste entraîne une forte augmentation de la densité de l'anneau spontanément hyper-

dense. L'association de l'EEG et du scanner est donc suffisante pour diagnostiquer et suivre l'évolution de l'abcès cérébral (Michel B *et al.*, 1979). L'EEG met en évidence des anomalies lentes delta monomorphes en foyer plus ou moins étendu qui sous-tendent une activité de fond préservée. Il existe parfois des ondes pointues à la périphérie du foyer lent (figure 64). Sur 100 abcès cérébraux supra-tentoriels analysés par l'EEG environ 20 jours après l'apparition des signes neurologiques, Chiofalo N *et al.*, (1976) montrent que les EEG sont toujours anormaux. Il existe des anomalies focalisées dans 85 % des cas avec des altérations à distance dans 37 % de ces cas, une activité lente diffuse est enregistrée dans 12 % des cas, et une activité lente et paroxystique généralisée dans 12 % des cas. Une dépression focale de l'amplitude des rythmes est plus fréquente si l'abcès occupe un seul lobe. Avant la constitution de l'abcès encapsulé, il existe une zone de *cérébrite*, plus étendue que l'abcès. L'EEG montre alors des anomalies lentes delta focales, étendues, des anomalies rythmiques pointues superposées à ces ondes lentes et un ralentissement diffus des rythmes de fond (figure 65). À ce stade, le scanner est souvent normal et il est difficile de différencier la *cérébrite*, qui deviendra un abcès, d'une encéphalite diffuse plus marquée sur une région donnée.

Les grandes ondes delta focales de fréquence inférieure à 2 c/s ont déjà été décrites comme spécifiques de l'abcès cérébral (Hasaerts R, *et al.*, 1960).

Après traitement médical ou chirurgical, l'EEG permet de suivre l'évolution de la lésion et des anomalies épileptiques. Il semble que des crises épileptiques surviennent dans 34 % des cas de patients traités favorablement pour un abcès cérébral, et dans 37 % des cas lorsque l'abcès est supratentorial (Koszewski W, 1991).

## Tuberculose

La tuberculose du système nerveux est devenue très rare en Europe alors qu'elle demeure un problème majeur dans certains pays d'Afrique et en Inde. Les complications nerveuses s'observent

dans 7 à 12 % des cas de tuberculose. Elles résultent de la dissémination hématogène du bacille tuberculeux, responsable de la formation de petits tubercules, tuberculomes, dans le névraxe. Les tuberculomes cérébraux peuvent être uniques ou multiples, associés à une méningite ou isolés. Ils peuvent siéger n'importe où dans le névraxe et leur symptomatologie est celle d'une lésion expansive.

S'ils sont superficiels, petits et multiples, ils peuvent se rompre dans l'espace leptoméningé, entraînant une méningite tuberculeuse.

La méningite tuberculeuse est une méningite subaiguë qui provoque une arachnoïdite intense source de perturbation de la circulation du liquide céphalo-rachidien. Elle provoque une hypoperfusion cérébrale, une vascularite, une hydrocéphalie et l'augmentation de la pression intracrânienne. L'EEG associé à la scintigraphie cérébrale, permet d'illustrer ces anomalies, souvent mieux que ne le fait le scanner cérébral (Kalita J *et al.*, 2002).

## Neurobrucellose

L'infection est endémique dans certaines régions rurales. Elle est causée par la bactérie *Brucella* lors de l'ingestion de lait cru infecté ou lors du contact avec du bétail infecté. L'atteinte neurologique survient dans 5 % des cas et elle est grave. Elle comporte méningite, méningo-encéphalite, polyradiculonévrite, myéloradiculite, abcès cérébral, abcès épidual et syndrome méningo-vasculaire (Koussa S *et al.*, 2003). L'infection prédominante dans l'espace sous-arachnoïdien, des hydrocéphalies sont également rapportées. Plus rarement, c'est la substance blanche sous-corticale qui est diffusément atteinte. Le diagnostic est fait par l'examen du liquide céphalo-rachidien et par l'IRM. Les diagnostics différentiels sont surtout la tuberculose et la syphilis. L'EEG montre des anomalies non-spécifiques qui ne permettent pas de distinguer la maladie mais qui aide à localiser un foyer lent, une hypertension intracrânienne, des crises épileptiques et des encéphalopathies métaboliques secondaires à l'atteinte hypothalamo-hypophysaire (Trifiletti RR *et al.*, 2000).



## Listériose

Cette méningite est en fréquence croissante surtout chez les immunodéprimés. Elle est due à l'infection par la bactérie *listeria monocytogenes* (bacille gram positif). Elle se caractérise surtout par une atteinte dominante des nerfs crâniens, une atteinte cérébelleuse, un trismus, et même une hémiplégie évoquant une rhombocéphalite (Bianchi G *et al.*, 1995). Le syndrome méningé est d'intensité variable. Le syndrome infectieux est le plus souvent modéré.

L'étude du LCR montre parfois une méningite purulente mais le plus souvent, la réaction cellulaire est modérée et s'accompagne d'une hypoglycorachie. L'imagerie cérébrale est en général normale. L'EEG est perturbé mais non spécifique, il suggère une dysfonction d'origine sous-corticale. Une patiente de 18 ans immunodéprimée à cause d'un lymphome, souffrant d'une méningite à *Listeria*, présentait, pendant le sommeil un *tracé alterant*, discontinu, suggérant une atteinte du cortex et des noyaux gris centraux (Riley TL, 1979)

## Bibliographie

- ANDERSEN BB, SOGAARD I. Legionnaires' disease and brain abscess. *Neurology* 1987 ; 37(2) : 333-334.
- BIANCHI G, APPOLLONIO I, PIOLTI R, POSSI C, FRATTOLA L. Listeria rhombencephalitis : report of two cases with early diagnosis and favourable outcome. *Clin Neurol Neurosurg* 1995 ; 97(4) : 344-348.
- CHIOFALO N, FUENTES A, RODRIGUEZ R, VILLAVICENCIO C, MENDEZ J. Étude statistique des corrélations électroencéphalographiques avec les données cliniques et anatomiques. À propos de 100 abcès cérébraux. *Rev Electroencephalogr Neurophysiol Clin* 1976 ; 6(4) : 527-531.
- DE SCISCIOLO G, MENNONNA P, AMMANNATI F, BINDI A, ZAPPOLI F, ROSSI L. Continuous partial epilepsy in a case of cerebral abscess of long duration. *Riv Patol Nerv Ment* 1982 ; 103(6) : 277-284.
- DODGE PR, SWARTZ MN. Bacterial meningitis. A review of selected aspects : special neurologic problems, post-meningitis complications and clinico-pathological complications. *N Eng J Med* 1965 ; 272 : 954-960.
- HASAERTS R, RETIF F, GRAFF G. L'électroencéphalogramme dans la clinique des abcès. *Neurochirurgie* 1960 ; 6 : 382-391.
- KALITA J, MISRA UK, DAS BK. SPECT changes and their correlation with EEG changes in tuberculous meningitis. *Electromyogr Clin Neurophysiol* 2002, 42(1) : 39-44.
- KOSZEWSKI W. Epilepsy following brain abscess. The evaluation of possible risk factors with emphasis on new concept of epileptic focus formation. *Acta Neurochir (Wien)* 1991 ; 113(34) : 110-117.
- KOUSSA S, TOHME A, GHAYAD E, NASNAS R *et al.* Neurobrucellosis : clinical features and therapeutic response in 15 patients. *Rev Neurol* 2003 ; 159(12) : 1148-1155.
- MICHEL B, GASTAUT JL, BIANCHI L. Electroencephalographic cranial computerized tomographic correlations in brain abscess. *Electroencephalogr Clin Neurophysiol* 1979 ; 46(3) : 256-273.
- ORLAND RM, DAGHESTANI AN. A case of catatonia induced by bacterial meningoenzephalitis. *J Clin Psychiatry* 1987 ; 48(12) : 489-490.
- RILEY TL. Patterns resembling trace alternant in quiet sleep of an adult. *Clin Electroencephalogr* 1979 ; 10(4) : 215-218.
- TRIFILETTI RR, RESTIVO DA, PAVONE P, GIUFFRIDA S, PARANO E. Diabetes insipidus in neurobrucellosis. *Clin Neurol Neurosurg* 2000 ; 102(3) : 163-165.
- WISPELWEY B, SCHELD WM. Brain Abscess. In : GL Mandell, JE Bennett, R Dolin. Mandell, Douglas and Bennett's Principles and Practice of Infectious Disease. 4<sup>th</sup> Edition. Churchill Livingstone 1995 : 887-900.

---

## Infections causées par les spirochètes

---

### Syphilis cérébrale

---

L'incidence de la neurosyphilis a considérablement diminué depuis l'introduction de la pénicilliothérapie. Mais cette maladie persiste et elle échappe parfois au diagnostic en raison d'une baisse de la vigilance médicale et d'une modification de la symptomatologie probablement en rapport avec la diffusion de l'antibiothérapie. L'envahissement du système nerveux par le tréponème est très fréquent si la syphilis primaire n'est pas traitée ou est traitée incorrectement. Elle se produit dans environ 25 % des cas entre le 3<sup>e</sup> et le 18<sup>e</sup> mois comme en témoigne la réaction observée dans les LCR. L'atteinte méningée précède les autres formes de neurosyphilis. Elle peut être bruyante ou asymptomatique, isolée ou compliquée d'une artérite (syphilis méningo-vasculaire). C'est lors de la méningite que peut se faire l'infection du parenchyme cérébral (paralysie cérébrale) et des ganglions rachidiens dorsaux (tabès). Ces atteintes ne se révèlent qu'après une longue phase de latence où un équilibre semble intervenir entre le tréponème existant dans les cellules nerveuses et les défenses de l'organisme.

La syphilis méningo-vasculaire apparaît dans les 5 ans après l'infection. Les manifestations cliniques sont en rapport avec l'atteinte méningée, l'artérite de Heubner et les gommés méningées. Céphalées, paralysies des nerfs crâniens, somnolence, diabète insipide, sont habituels. L'épilepsie est fréquente, elle est parfois due à une gomme qui provoque un effet de masse. Sur l'EEG, des motifs périodiques ont été décrits : un soldat de 32 ans a été hospitalisé pour des céphalées, des modifications de la mémoire et des troubles cognitifs. Il est devenu agressif, inefficace au travail et somnolent, on notait une parésie faciale droite, des réflexes vifs. Le LCR montrait 1,9 g/L de protéines et une réac-

tion lymphocytaire ( $23 \times 10^6$  lymphocytes/litre). Le VDRL était positif à 1 : 80. L'EEG montrait des complexes lents périodiques de 400-500 ms et d'amplitude 50-150  $\mu$ V survenant toutes les 2,2 secondes. Les anomalies étaient plus amples à gauche. Les rythmes de fond sous-jacents étaient déprimés. Un scanner cérébral montrait une hypodensité pariétale gauche. Après traitement par pénicilline, les anomalies périodiques ont disparu et les rythmes de fond sont réapparus dans les fréquences 6-7 c/s (Radhakrishnan K *et al.*, 1984). Des accidents vasculaires sont également fréquents dus à l'inflammation des artères de grand et de moyen calibre. L'artère cérébrale moyenne est la plus souvent affectée.

L'atteinte du parenchyme cérébral est plus tardive (10-15 ans après l'infection). Le diagnostic se fait sur l'anomalie des réflexes pupillaires et une sérologie positive. L'EEG n'est pas spécifique. Il peut montrer de l'activité lente diffuse ou des anomalies lentes focales. Il peut exister des PLEDS (Camacho-Salas A, *et al.*, 2002). Des crises partielles rebelles constituent parfois la manifestation initiale de la neurosyphilis (Phan TG *et al.*, 1999 ; Ances BM *et al.*, 2004).

### Borrélioses (maladie de Lyme)

---

La maladie de Lyme ressemble à la syphilis : les deux maladies sont dues à des spirochètes contenant des plasmides, elles peuvent être transmises à travers le placenta et elles progressent pendant de nombreuses années suivant plusieurs stades. Ainsi, le spectre des atteintes neurologiques par l'infection à *Borrelia Burgdorferi* est-il vaste. L'infection peut être divisée en trois stades : pendant le premier mois existe un érythème chronique migrant et des manifestations associées. Le second stade inclut la méningoradiculite, la méningite

lymphocytaire isolée, une paralysie faciale d'allure idiopathique, une atteinte des nerfs crâniens, une pupille d'Argyll-Robertson, une polyneuropathie, une myélite transverse, une encéphalite sévère et une myosite. Pendant le troisième stade, 3-5 mois après le début de la maladie, surviennent une arthrite chronique, une acrodermatite chronique atrophiante et des signes neurologiques (neuropathie chronique surtout sensitive ou motrice, des accidents vasculaires récidivants dus à l'angiopathie cérébrale et une encéphalomyélite progressive).

Puis la maladie progresse lentement provoquant une atrophie optique, une hypoacousie, une dysarthrie, de l'ataxie, une spasticité des membres inférieurs. L'IRM met en évidence des hypodensités de la substance blanche en périventriculaire (Dupuis MJ, 1988). Le diagnostic des atteintes nerveuses repose sur les données anamnésiques et la sérologie. Il existe dans le LCR une synthèse intrathécale d'anticorps dirigés contre *Borellia burgdorferi* (Christmann D *et al.*, 2002). L'EEG est en général anormal mais il n'est pas spécifique.

## Bibliographie

---

- ANCES BM, SHELLHAUS R, BROWN MJ, RIOS OV, HERMAN ST, FRENCH JA. Neurosyphilis and status epilepticus: case report and literature review. *Epilepsy Res* 2004 ; 59(1) : 67-70.
- CAMACHO-SALAS A, MARTIEZ-SALIO A, GARCIA-MORALES I, VILLAREJO-GALENDE A, DE LA PENNA P. Periodic lateralised epileptiform discharges as a form of presentation of neurosyphilis. *Rev Neurol* 2002 ; 35(8) : 734-737.
- CHRISTMANN D, HANSMANN Y, REMY V, LESENS O. Manifestations neurologiques au cours des infections liées à des micro-organismes transmis par les tiques. *Rev Neurol* 2002 ; 158(10) : 993-997.
- DUPUIS MJ. Multiple neurologic manifestations of *Borellia burgdorferi* infection. *Rev Neurol* 1988 ; 144(12) : 765-775.
- PHAN TG, SOMERVILLE ER, CHEN S. Intractable epilepsy as the initial manifestation of neurosyphilis. *Epilepsia* 1999 ; 40(9) : 1309-1311.
- RADHAKRISHNAN K, ASHOK PP, SRIDHARAN R, ELMANGOUSH MA. Periodic EEG pattern in meningovascular syphilis. *J Neurol Neurosurg Psychiatry* 1984 ; 47(12) : 1360-1361.

# 51

---

## Infections causées par les levures

Les méningites à levure surviennent habituellement chez les patients immunodéprimés.

### Méningite à cryptocoques

---

La méningite à cryptocoques (*Cryptococcus Neoformans*) est la plus fréquente des méningites mycosiques. Le cryptocoque, saprophyte très répandu de la peau et des muqueuses devient pathogène chez les immunodéprimés. Le tableau clinique associe un syndrome infectieux modéré avec atteinte de l'état général et des signes méningés souvent discrets en dehors des céphalées. L'EEG n'est en général pas prescrit sauf lorsqu'il existe des crises épileptiques. Un cas d'épilepsie partielle continue des muscles de l'abdomen a été décrit lors d'une méningite à cryptocoque (Chalk CH *et al.*, 1991).

### Méningites à *Candida Albicans*, à histoplasmosse et à aspergillose

---

Elles donnent plus rarement des localisations neurologiques, elles surviennent dans un contexte de septicémie mycosique. L'EEG peut être très perturbé si la méningite s'accompagne d'une atteinte parenchymateuse sous forme d'abcès multiples.

### Bibliographie

---

CHALK CH, MC MANIS PG, CASCINO GD. Cryptococcal meningitis manifesting as epilepsy partialis continua of the abdomen. *Mayo Clin Proc* 1991 ; 66(9) : 926-929.



## Parasitoses cérébrales

Les atteintes neurologiques parasitaires ont beaucoup régressé et ne concernent, en France, que les voyageurs tropicaux et les immunodéprimés. Le diagnostic repose avant tout sur l'origine du patient ou du séjour, et il est confirmé par le liquide céphalo-rachidien et le scanner. Par exemple une crise d'épilepsie est probablement due à la malaria chez un Africain, tandis qu'elle relève plus volontiers de la neurocysticercose chez un Péruvien. L'EEG est utile lorsqu'il existe des crises mais il n'est spécifique d'aucune de ces parasitoses.

### Paludisme (malaria)

Le paludisme est une maladie infectieuse multi-systémique causée par le parasite *Plasmodium Falciparum*. Elle est endémique en Afrique et en Asie. La majorité des patients a de 11 à 25 ans et souffre de facteurs de risques. Le développement de la maladie dépend énormément de l'hôte, certaines personnes étant génétiquement protégées, de ses réponses immunitaires et inflammatoires et de facteurs spécifiques du parasite tels que son adhésion et sa séquestration intra-vasculaire. L'atteinte neurologique comporte une encéphalomyélo-neuropathie, des crises épileptiques tonico-cloniques généralisées, ou focales secondairement généralisées, une ataxie cérébelleuse, un état comateux et la mort si le traitement n'est pas précoce. L'EEG est toujours anormal lorsqu'il existe une atteinte cérébrale. Il montre des ondes thêta-delta suggérant une atteinte corticale diffuse ou plus latéralisée. Il est utile d'effectuer des EEG sériés car l'état du patient peut varier rapidement (Thumasupamong S *et al.*, 1995). Des hématomes, surtout des noyaux gris centraux, et une augmenta-

tion de la pression intracrânienne peuvent survenir brutalement. Des crises épileptiques et des états de mal épileptiques sont surtout fréquents chez les enfants, les EEG montrent alors préférentiellement des pointes sur les régions temporo-pariétales. Les crises sont parfois infra-cliniques. Lorsque les tracés EEG initiaux montrent des rythmes de fond de très basse fréquence, une asymétrie inter-hémisphérique, des bouffées de suppression ou des bouffées épileptiques intercritiques, le pronostic de récupération est réservé (Crawley J *et al.*, 2001).

Les personnes séropositives pour le VIH sont plus à risque de contracter une forme grave de malaria dans les régions endémiques.

### Toxoplasmose

*Toxoplasma Gondii* est un protozoaire très répandu qui occasionne des infections peu symptomatiques à la suite de la consommation de viande parasitée ou d'aliments souillés par des oocystes excrétés par les chats. Une atteinte grave survient chez le fœtus et chez les personnes immunodéprimés, notamment les personnes infectées par le VIH (Mamidi A *et al.*, 2002). La toxoplasmose cérébrale se manifeste par une fièvre inconstante, des céphalées et des signes focaux déficitaires, parfois des convulsions et des troubles de la conscience. L'atteinte est plus rarement médullaire (Bouchaud O, 2004). L'IRM et le scanner avec injection montrent des abcès avec des images en cocarde volontiers situées dans les noyaux gris centraux ou la substance blanche sous corticale. L'EEG n'a pas de spécificité mais ils montrent souvent de petites irrégularités pointues projetées sur les régions frontales ou temporales.

## Neurocysticercose

L'atteinte est due à la larve de *Taenia Solium*, et elle touche surtout les adultes jeunes (15-50 ans) qui se contaminent par ingestion de viande de porc crue ou mal cuite ou de végétaux souillés en zone d'endémie, l'Amérique du Sud et l'Afrique. L'atteinte du cerveau est assez polymorphe et elle survient dans 60-90 % des cas. La larve enkystée s'entoure d'une capsule fibreuse et bloque la circulation du LCR, au trou de Magendie en particulier. La mort du kyste provoque une réaction inflammatoire importante et des lésions souvent graves des tissus environnants. Les cysticercoses les plus fréquentes sont celles des espaces sous-arachnoïdiens et des citernes, plus rarement des ventricules. Dans un tiers des cas, les hémisphères cérébraux sont atteints et ces formes parenchymateuses provoquent des épilepsies et des déficits. Après une période d'incubation de quelques mois à plusieurs dizaines d'années apparaissent des céphalées, une hydrocéphalie, des crises épileptiques et des tableaux évoquant un processus expansif. Des formes asymptomatiques, de découverte fortuite peuvent exister. La radiographie du crâne montre des kystes calcifiés arrondis et des lésions hypodenses mal délimitées au scanner. L'IRM montre des lésions de stades différents, kystes calcifiés ou non et nodules calcifiés. Les EEG peuvent être normaux (48 %), montrer des anomalies épileptiques isolées (5,2 %) ou une association d'anomalies épileptiques et d'anomalies lentes (6,9 %). Les anomalies lentes thêta-delta sont observées dans 21,8 % des cas et une altération isolée du rythme de fond dans 17,3 % des cas (Diagana M *et al.*, 2005). Ces anomalies de l'EEG ne sont pas spécifiques.

## Trypanosomiase humaine africaine

Elle est due à un protozoaire flagellé transmis par la mouche tsé-tsé. Elle s'installe en trois stades : chancre d'inoculation, puis dissémination hémolympatique et finalement atteinte méningo-encéphalitique. La sémiologie neurologique fait partie intégrante du tableau clinique. Sur fond de

fièvre, l'atteinte cérébro-méningée, apparaissant plusieurs mois après le contage, associe des épisodes d'agitation nocturne contrastant avec la somnolence diurne, des troubles sensitifs et moteurs, des troubles psychiques et/ou du tonus, etc... en pratique, les signes sont si variés que le diagnostic doit être évoqué à la moindre alerte en cas de notion de séjour en zone infectée, même ancien. Le diagnostic est habituellement sérologique et le traitement ne peut être mené qu'en milieu spécialisé. Les EEG de veille, en phase d'infection récente, montrent des rythmes bas voltés. Lors de l'atteinte cérébrale aiguë des bouffées pointes ondes sont visibles, que le patient fasse des crises ou non. Un troisième motif est celui d'une activité delta polymorphe interrompue par des bouffées d'activité delta haut-voltée (Hamon JF *et al.*, 1993).

## Autres parasitoses cérébrales

Les amibiases à amibes libres comme *Naeleria Fowleri*, présente dans les eaux stagnantes, provoquent céphalées, hyperthermie, troubles digestifs, somnolence, hallucinations, épilepsie, syndrome méningé et méningo-encéphalite aiguë, nécrotique et hémorragique. Le scanner montre une prise de contraste anormale des espaces sous-arachnoïdiens. *Acanthamoebiae* est très répandue dans la nature mais elle rarement responsable d'infection. Après contamination par voie hématogène, une atteinte neurologique centrale subaiguë à chronique à type de méningo-encéphalite apparaît, généralement sur des terrains immunodéprimés pour lesquels elle est alors mortelle car aucun traitement n'est disponible. *Strongyloides Stercoralis* est un parasite cosmopolite surtout répandu en milieu tropical. Sa transmission est liée au péril fécal. Dans certains déficits immunitaires, une auto-infestation endogène est responsable de formes malignes parfois mortelles. En dehors des classiques généraux et digestifs, peuvent apparaître une méningite ou une encéphalite parfois associées à des abcès souvent polymicrobiens. Les larves peuvent en effet transporter des germes intestinaux responsables d'une infection méningée (Bouchaud O, 2004 ; Nishimura K et Hung TP, 1997). La cénurose est due à la larve du *Taenia Multiceps*, parasite digestif des chiens et canidés

sauvages. L'homme se contamine en ingérant des aliments souillés, les embryons libérés dans l'estomac gagnent ensuite les différents tissus de l'organisme où ils se trouvent en situation d'impasse parasitaire. On individualise la forme cérébrale (kystes dans les méninges de la fosse postérieure, région optochiasmatique et vallées sylviennes) plus grave que les autres car responsable d'hypertension intracrânienne chronique (Bouchaud O, 2004). *Angiostrongylus Cantonensis* et *Gnathostoma Spinigerum* n'ont pour point commun que d'être responsables de méningites à éosinophiles. Le premier, plus fréquent chez les rats en Asie du sud-est, à Madagascar et dans les pays du Pacifique, provoque une méningite très algue sans fièvre avec troubles visuels et paresthésies douloureuses des extrémités. L'homme s'infeste en mangeant des mollusques et guérit souvent spontanément. Le second, transmis par ingestion de

grenouilles et poissons crus dans le sud-est asiatique, est dû à une migration larvaire (*Larva Migrans*) encéphalique pouvant provoquer un syndrome douloureux, médullaire avec paraplégie ou encéphalique avec troubles de la conscience et convulsions. Les diagnostics sont cliniques et sérologiques. Les paragonimoses sont présentes en Asie du sud-est (*Paragonimus Westemani*), en Afrique et en Amérique latine. Chez l'homme infesté par ingestion de crustacés parasités, elles déterminent l'apparition d'un tableau clinique évoquant une tuberculose pulmonaire avec hémoptysie. Les manifestations neurologiques, dues à l'enkystement des parasites, prennent la forme d'une méningo-encéphalite ou d'une épidurite par compression. Scanner et IRM permettent de faire le diagnostic différentiel avec la neurocysticercose.

## Bibliographie

---

- BOUCHAUD O. Parasitoses graves du système nerveux central. *Réanimation* 2004 ; 13 : 216-225.
- CRAWLEY J, SMITH S, MOUTHING P, MARSH K, KIRKHAM F. Electroencephalographic and clinical features of cerebral malaria. *Arch Dis Child* 2001 ; 84(3) : 247-253.
- DIAGANA M, NSENGIYUMVA G, TUILLAS M, DRUET-CABANAC M, BOUTEILLE B, PREUX PM, TAPIE P. Electroencephalograms (EEG) in 250 patients with epilepsy in a cysticercosis endemic area in Burundi. *Neurophysiol Clin* 2005 ; 35(1) : 1-10.
- HAMON JF, CAMARA P, GAUTHIER P, ARNAUD C, GOTTESMANN C. Waking electroencephalograms in the blood-lymph and encephalic stages of Gambian trypanosomiasis. *Ann Trop Med Parasitol* 1993 ; 87(2) : 149-155.
- MAMIDI A, DEDIMONE JA, POMERANTZ RJ. Central nervous system infections in individuals with HIV-1 infection. *J Neurovirol* 2002 ; 8(3) : 158-167.
- NISHIMURA K, HUNG P. Current views on geographic distribution and modes of infection of neurohelminthic diseases. *J Neurol Sci* 1997 ; 145(1) : 5-14.
- THUMASUPAPONG S, TIN T, SUKONTASON K, SAWADDICHI C, KARBWANG J. Electroencephalography in cerebral malaria. *Southeast Asian J Trop Med Public Health* 1995 ; 26(1) : 34-37.

### Maladie de Creutzfeldt-Jakob

La maladie de Creutzfeldt-Jakob est due à une infection cérébrale par la protéine du prion qui se manifeste par une démence sub-aiguë associée à des myoclonies et à une atteinte neurologique diffuse mais souvent asymétrique surtout au début (Blasco Olcina R *et al.*, 2001 ; Cambier DM *et al.*, 2003). L'EEG constitue une donnée fondamentale dans l'orientation du diagnostic de cette maladie (Steinhoff BJ *et al.*, 2004). L'EEG est qualifié de typique lorsqu'il montre une activité périodique bi ou triphasique pointue, 1-2 c/seconde, qui est parfois asymétrique (figure 66). L'EEG varie dans le temps, les pointes typiques sont vues lorsque la maladie est avancée, mais elles disparaissent progressivement pour faire place à un tracé thêta diffus, là encore, souvent asymétrique. Avant l'apparition des ondes triphasiques périodiques typiques, des ondes delta rythmiques intermittentes frontales (FIRDA) sont observées fréquemment (Wieser HG *et al.*, 2004). L'IRM en séquence FLAIR montre un signal augmenté du cortex et de la substance grise sous-corticale sur les mêmes régions que les anomalies EEG. Parfois, ce sont des PLEDS qui sont enregistrés, comme dans ce cas d'une greffe de dure-mère cadavérique où des PLEDS sont apparus du côté de la greffe. Ces ondes se sont transformées en ondes triphasiques pointues périodiques (Fushimi M *et al.*, 2002). Des états de mal épileptiques sont rares mais possibles, en phase terminale (Neufeld MY *et al.*, 2003). Dans la forme postérieure de la maladie de Creutzfeldt-Jakob, la variante Heidenhain, qui se manifeste par une détérioration rapide des fonctions intellectuelles, des myoclonies, un trouble du langage, des hallucinations visuelles, une cécité corticale, les anomalies vues sur l'IRM sont surtout occipitales et temporales. L'EEG montre des ondes delta très

lentes, pointues périodiques généralisées (Keyrouz SG *et al.*, 2006).

La forme *nouvelle variante* ne se manifeste habituellement pas par ces ondes triphasiques pointues, sauf de rares cas (Martingale J *et al.*, 2003), les modifications EEG n'entrent donc pas dans les critères positifs de cette maladie.

L'administration de quinacrine, qui peut inhiber l'accumulation de protéine du prion peut faire disparaître temporairement les ondes triphasiques pointues et améliorer l'état clinique (Kobayashi Y *et al.*, 2003). Le motif d'activité triphasique pointue périodique 1-2 c/s est également typique de l'encéphalopathie hépatique, de l'intoxication à la Dépakine, de l'encéphalopathie de Hashimoto et d'un état de mal épileptique, convulsivant ou non. Quelques cas, dans la littérature, ont cumulé la maladie de Creutzfeldt-Jakob et des anticorps antithyroïdiens très augmentés ! (Cossu G *et al.*, 2003).

D'après l'étude de 206 cas de démences vérifiées à l'autopsie, les anomalies triphasiques pointues périodiques vues sur l'EEG ont une spécificité de 91 %, une sensibilité de 64 %, une valeur prédictive positive de 95 % et une valeur prédictive négative de 49 %. Les faux positifs correspondent surtout à une maladie d'Alzheimer ou à une démence vasculaire (Steinhoff BJ *et al.*, 2004). À l'inverse dans 54 cas de maladie de Creutzfeldt-Jakob, les EEG n'avaient jamais montré d'ondes triphasiques pointues.

### Insomnie fatale familiale

L'insomnie fatale familiale est une maladie à prion autosomique dominante caractérisée cliniquement par une inattention, des troubles cognitifs, une perte du sommeil, une dysautonomie et des signes

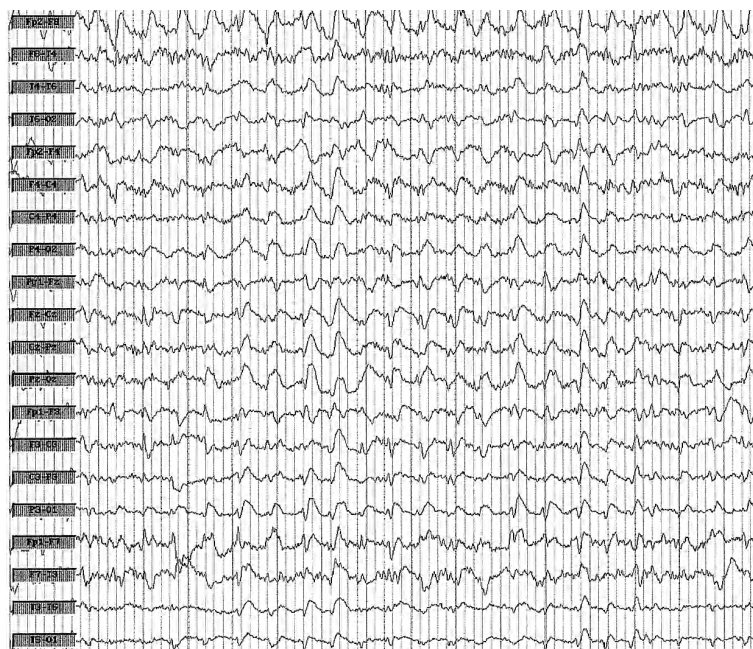

Figure 66 : Cet homme de 77 ans souffre d'une altération rapide des fonctions cognitives, de myoclonies diffuses et d'une rigidité extra-pyramidale.

L'EEG met en évidence des ondes triphasiques pointues périodiques 1-2 c/s généralisées et mal réactives, des rythmes de fond mal organisés, difficiles à identifier et une certaine dépression sur les régions temporo-pariéto-occipitales gauches. Le scanner était normal.

moteurs : myoclonies, ataxie, dysarthrie, dysphagie et signes pyramidaux. L'examen pathologique montre une atteinte préférentielle du thalamus (noyau antéro-ventral et médio-dorsal). Cette maladie est due à la mutation au codon 178 du gène de la protéine du prion, PrP, couplée à la présence du codon méthionine en position 129, site du polymorphisme méthionine-valine. Ainsi les homozygotes met-met au codon 129 ont-ils une maladie plus brève (moins d'un an), de très importants troubles du sommeil et perturbations autonomiques, et des anomalies pathologiques restreintes au thalamus. Tandis que les hétérozygotes met-val au codon 129 souffrent d'une maladie plus longue, manifestée surtout par de l'ataxie et de la dysarthrie. Chez eux, les anomalies pathologiques sont diffuses dans le cortex cérébral. Le cortex limbique est particulièrement atteint (Cortelli *P et al.*, 1999). L'EEG de veille est souvent normal. Les décharges pointues périodiques caractéristiques de la maladie de Creutzfeldt-

Jakob ne sont en général pas trouvées ou alors de façon très transitoire lorsque le décours de la maladie est très lent (Tinuper *P et al.*, 1989).

## Maladie de Gerstmann-Straussler-Scheinker

Il s'agit d'une maladie familiale autosomique dominante due à une mutation de la protéine du prion sur le chromosome 20, au codon 102 (P102L), de début parfois tardif, qui se manifeste par de l'ataxie cérébelleuse, une détérioration mentale, des signes extra-pyramidaux, des troubles sensitifs, et des myoclonies, elle évolue sur plusieurs années. Les EEG sont anormaux, lents mais ne montrent pas d'ondes périodiques comme dans la maladie de Creutzfeldt-Jakob (Kulcyck *J et al.*, 2001 ; Aralasmak *A et al.*, 2005).

## Bibliographie

- ARALASMAK A, CRAIN BJ, ZOU WQ, YOUSEM DM. A prion disease — possible Gerstmann-Straussler-Scheinker disease : a case report. *J Comput Assist Tomogr* 2006 ; 30(1) : 135-139.
- BLASCO OLCINA R, YAYA HUAMAN R, GARCES SANCHEZ M, VILLANEUVA HABA VE *et al.* Creutzfeldt-Jakob disease with unilateral onset : clinical profile and neuroimaging. *Neurologia* 2001 ; 16(8) : 381-384.
- CAMBIER DM, KANTARCI K, WORREL GA, WESTMORELAND BF, AKSAMIT AJ. Lateralized and focal clinical, EEG, and FLAIR MRI abnormalities in Creutzfeldt-Jakob disease. *Clin Neurophysiol* 2003 ; 114(9) : 1724-1728.
- CORTELLI P, GAMBETTI P, MONTAGNA P, LUGARESI E. Fatal familial insomnia : clinical features and molecular genetics. *J Sleep Res* 1999 ; 8 suppl 1 : 23-29.
- COSSU G, MELIS M, MOLARI A, PINNA L, FERRIGNO P, MELIS GAUCHE, ZONZA F, SPISSU A. Creutzfeldt-Jakob disease associated with high titer of antithyroid autoantibodies : case report and literature review. *Neurol Sci* 2003 ; 24(3) : 138-140.
- FUSHIMI M, SATO K, SHIMIZU T, HADEISHI H. PLEDs in Creutzfeldt-Jakob disease following a cadaveric dural graft. *Clin Neurophysiol* 2002 ; 113(7) : 1030-1035.
- KEYROUZ SG, LABIB BT, SETHI R. MRI and EEG findings in Heidenhain variant of Creutzfeldt-Jakob disease. *Neurology* 2006 ; 67(2) : 333.
- KOBAYASHI Y, HIRATA K, TANAKA H, YAMADA T. Quinacrine administration to a patient with Creutzfeldt-Jakob disease who received a cadaveric dura mater graft-an EEG evaluation. *Rinsho Shinkeigaku* 2003 ; (43) : 403-408.
- KULCZYCKI J, COLLINGE J, LOJKOWSKA W, PARNOWSKI T, WIERZBA-BOBROWICZ T. Report on the first polish case of the Gerstmann-Straussler-Scheinker syndrome. *Folia Neuropathol* 2001 ; 39(1) : 27-31.
- LUGARESI E, TOBLER I, GAMBETTI P, MONTAGNA P. The pathophysiology of fatal familial insomnia. *Brain Pathol* 1998 ; 8(3) : 521-526.
- MARTINDALE J, GESCHWIND MASSETER D, DE ARMOND S, YOUNG GAUCHE, DILLON WP, HENRY R *et al.* Sporadic Creutzfeldt-Jakob disease mimicking variant Creutzfeldt-Jakob disease. *Arch Neurol* 2003 ; 60(5) : 767-770.
- MONTAGNA P, GAMBETTI P, CORTELLI P, LUGARESI E. Familial and sporadic fatal insomnia. *Lancet Neurol* 2003 ; 2(3) : 167-176.
- NEUFELD MY, TALINASKI-ARONOV A, SOFFER D, KORCZYN AD. Generalized convulsive status epilepticus in Creutzfeldt-Jakob Disease. *Seizure* 2003 ; 12(6) : 403-405.
- STEINHOFF BJ, ZERR I, GLATTING M, SCHULZ-SCHAEFFER W, POSER S, KREZCHMAR HA. Diagnostic value of periodic complexes in Creutzfeldt-Jakob disease. *Ann Neurol* 2004 ; 56 : 702-708.
- WIESER HG, SCHWARZ U, BLATTLER T, BERNOULLI C *et al.* Serial EEG findings in sporadic and iatrogenic Creutzfeldt-Jakob disease. *Clin Neurophysiol* 2004 ; 115(11) : 2467-2478.

---

## Troubles du sommeil dans les maladies infectieuses

Les maladies infectieuses s'accompagnent de fièvre, de perte de l'appétit et de somnolence. Les médiateurs de l'infection comme les cytokines et les eicosanoides activent le système hypothalamo-hypophyso-adréralien (HHA), qui à son tour augmente la sécrétion des hormones glucocorticoïdes, inhibitrices de l'inflammation. La stimulation du système HHA provoque une réduction de la durée du sommeil (Schobitz B *et al.*, 1994). La somnolence serait donc secondaire à une perturbation du sommeil lors de l'infection (Hermann DM *et al.*, 1998). Si la somnolence est habituelle en phase aiguë de l'infection, elle peut parfois persister plus longtemps, comme par exemple, après une mononucléose infectieuse. Dans certaines maladies infectieuses, les troubles du sommeil font partie de la symptomatologie aussi bien en phase aiguë que chronique.

### Sommeil des personnes séropositives

---

Le sommeil est altéré très précocement dans le décours d'une infection par le VIH. Chez des hommes séropositifs asymptomatiques, Norman SE *et al.*, (1990) a montré qu'il existait une augmentation de la quantité totale de sommeil profond et une prédominance inhabituelle en fin de nuit. Il existait également une augmentation du stade 1, du sommeil paradoxal et des micro-éveils. Chez des patients symptomatiques du VIH, le sommeil est de durée diminuée, caractérisée par une latence d'endormissement allongée, une augmentation des éveils intra-sommeil, une diminution de la latence d'apparition du sommeil paradoxal, une augmentation du stade 1, une réduction

du stade 2 et une réduction de la densité des fuseaux du sommeil. Les stades profonds et le sommeil paradoxal ne sont pas modifiés. Ces altérations semblent spécifiques puisque dans aucune autre maladie le stade 2 n'est électivement réduit alors que les stades profonds sont conservés (Wiegand M *et al.*, 1991). En stade terminal, Tettegge K *et al.* (1992) montrent la perte de la cohérence inter-hémisphérique de l'EEG spectral du sommeil, pour le sommeil lent et le sommeil paradoxal, ce qui suggère qu'il existe une atteinte cérébrale diffuse ou une atteinte plus sélective du corps calleux. Les perturbations du sommeil sont secondaires à l'encéphalopathie par le VIH, aux modifications des cytokines, ou aux médicaments antiviraux. Ainsi les patients traités par *Efvirenz* souffrent-ils plus d'insomnie que les autres (Gallego L *et al.*, 2004). De façon non spécifique, le sommeil peut être perturbé par des mouvements périodiques des membres inférieurs secondaires à une neuropathie périphérique fréquente dans cette population. Anxiété et dépression altèrent aussi le sommeil. Finalement, un syndrome d'apnées obstructives du sommeil peut apparaître chez ces patients jeunes et maigres, probablement en rapport avec une hypertrophie des amygdales pharyngées par hyperplasie folliculaire lymphoïde bénigne (Epstein LJ *et al.*, 1995).

### Sommeil dans la maladie de Creutzfeldt-Jakob

---

Les altérations du sommeil sont constantes et pratiquement semblables à celles de l'insomnie fatale familiale (Landolt HP *et al.*, 2006). Le sommeil est progressivement dépourvu des

grapho-éléments physiologiques du sommeil lent, fuseaux du sommeil, pointes au vertex, complexes K. Il est constitué par un état intermédiaire *non-veille-non-sommeil*, ressemblant à l'EEG de veille (mélange alpha-thêta et pointes périodiques 1 c/s) interrompu par des épisodes d'atonie musculaire mais sans les autres caractéristiques du sommeil paradoxal. Le temps total de sommeil est court et le cycle veille-sommeil est très perturbé.

## Sommeil de l'insomnie fatale familiale

Par définition le sommeil est perturbé dans cette maladie qui lèse précocement le thalamus, très impliqué dans l'organisation du sommeil et responsable de la genèse des fuseaux du sommeil et des ondes delta du sommeil profond. Les cycles du sommeil sont altérés (Dauvilliers Y *et al.*, 2004). Le sommeil est fragmenté, les fuseaux du sommeil et le sommeil profond disparaissent. Ni les benzodiazépines ni les barbituriques ne peuvent induire de fuseaux du sommeil (Tinuper P *et al.*, 1989). Il existe aussi une perturbation majeure du sommeil paradoxal : le tonus musculaire étant préservé, les patients actent leurs rêves et peuvent se blesser (Montagna P *et al.*, 2003). La patiente de Dauvilliers *et al.* (2004), une femme de 41 ans souffrant d'une insomnie fatale familiale, se plaignait d'hypersomnie. L'étude de l'EEG pendant 24 heures montrait pourtant qu'il n'existait que très peu de sommeil, réparti en sommeil lent dépourvu de fuseaux de sommeil, de complexe K et de pointes au vertex, et en sommeil paradoxal, très bref, dépourvu d'atonie

musculaire. (L'EEG de veille était interprété comme normal). L'étude du sommeil des porteurs de la mutation C178 montre que les anomalies du sommeil ne surviennent que lorsque les signes cliniques sont apparus (Ferrillo F *et al.*, 2001). L'étude du sommeil ne peut donc pas servir de marker avant que la maladie ne se déclare.

## Sommeil de la maladie du sommeil (trypanosomiase africaine)

Au stade de la méningo-encéphalite, les troubles du sommeil sont importants. Ils consistent surtout en une perturbation des rythmes veille-sommeil, d'autant plus marquée que la maladie est plus sévère. Les tracés de sommeil sont fragmentés, légers, instables, ils sont parfois surchargés d'une activité delta (comparable à ce qui existe pendant la veille) qui rend difficile la distinction entre les différents stades (Buguet A *et al.*, 1994). De nombreux endormissements ou ré-endormissements en sommeil paradoxal sont observés (Buguet A *et al.*, 2001). Il n'y a pas de véritable hypersomnie car le temps total de sommeil n'est pas augmenté, même chez le patient alité (Ludkvist GB *et al.*, 2004). Le traitement fait, en général, disparaître les troubles du rythme veille-sommeil et les endormissements en sommeil paradoxal (Buguet A *et al.*, 2005). L'origine des troubles du sommeil est débattue, atteinte directe des régions hypothalamiques ou perturbation de la circuiterie serotoninergique cérébrale ?

## Bibliographie

- DAUVILLIERS Y, CERVENA K, CARLANDER B, ESPA F, BASSETTI C *et al.* Dissociation in circadian rhythms in a pseudohypersomnia form of fatal familial insomnia. *Neurology* 2004 ; 63(12) : 2416-2418.
- EPSTEIN LJ *et al.* Obstructive sleep apnea in patients with human immunodeficiency virus (HIV) disease. *Sleep* 1995 ; 18(5) : 368-376.
- FERRILLO F, PLAZZI G, NOBILI L, BEELKE M *et al.* Absence of sleep EEG markers in fatal familial insomnia healthy carriers : a spectral analysis study. *Clin Neurophysiol* 2001 ; 112(10) : 1888-1892.
- LANDOLT HP, GLATZEL M, BLATTLER T, ACHERMANN P, ROTH C, MATHIS J, WEIS J, TOBLER I, AGUZZI A, BASSETTI CL. Sleep-wake disturbances in spora-



- dic Creutzfeldt-Jakob disease. *Neurology* 2006 ; 66 : 1418-1424.
- NORMAN SE, CHEDIAK AD, KIEL M, COHN MA. Sleep disturbances in HIV-infected homosexual men. *AIDS* 1990 ; 4 : 775-781.
- TERSTEGGE K, HENKES H, SCHEULER W, HANSEN ML, RUF B, KUBICKI ST. Spectral power and coherence analysis of sleep EEG in AIDS patients : decrease in interhemispheric coherence. *Sleep* 1993 ; 16(2) : 137-145.
- TINUPER P, MONTAGNA P, MEDORI R *et al.* The thalamus participates in the regulation of sleep-waking cycle : a clinico-pathological study in fatal familial thalamic degeneration. *Electroencephalogr Clin Neurophysiol* 1989 ; 73 : 117-123.
- WIEGAND M, MÖLLER AA, SCHREIBER W, KREIG J, FUCHS D, WACHTER H, HOLSBOER F. Nocturnal sleep EEG in patients with HIV infection. *Eur Arch Psychiatry Clin Neurosci* 1991 ; 240 : 153-158.

---

## Introduction

Tumeurs cérébrales, métastases cérébrales d'un cancer systémique, effet de la chimiothérapie et syndromes paranéoplasiques cérébraux se manifestent par des déficits neurologiques, des crises d'épilepsie et des encéphalopathies. L'IRM cérébrale est supérieure à l'EEG pour localiser les lésions cérébrales. Mais l'EEG détecte immédiatement les effets secondaires de la chimiothérapie. Pour ce qui concerne les métastases, il est en général moins performant que l'IRM ou le scanner

cérébral. Cependant, lorsqu'une métastase de petite taille s'installe, elle provoque une dysfonction locale étendue, invisible sur l'IRM, mais très parlante sur l'EEG. En revanche, l'œdème cérébral périlésionnel est rarement responsable d'anomalies sur l'EEG : parmi 127 cas de tumeurs cérébrales, 84 s'accompagnent d'œdème réactionnel, mais cet œdème n'est responsable d'anomalie EEG que dans 9,5 % des cas (Gastaut H *et al.*, 1979).

---

## Tumeurs cérébrales

Le scanner cérébral, l'IRM et l'artériographie permettent le diagnostic de tumeur, parfois très précocement et approchent souvent le diagnostic de la nature histologique. Ces examens sont donc nettement supérieurs à l'EEG pour ce qui concerne ces paramètres. Le pouvoir épileptogène et la diffusion de la souffrance électrique ne sont, en revanche, explorés que par l'EEG. L'EEG et la stéréo EEG (SEEG) permettent d'explorer l'activité intra- et péri-tumorale (Bancaud J *et al.*, 1973). Parmi les multiples facteurs responsables de l'expression EEG des tumeurs, la nature histologique n'a qu'un rôle modéré.

---

### Gliomes

L'EEG est souvent normal lorsque les gliomes sont de petite taille (< 3 cm) ou situés sur les aires frontale pré-motrice, temporale interne, médiane ou dans la fosse postérieure (Pruvot P *et al.*, 1976). Si ces gliomes sont responsables de crises, une activité lente thêta, discrète, post-critique peut-être enregistrée. Lorsque les gliomes sont plus gros, situés dans d'autres régions, ou responsables de déficit neurologique, des pointes et polypointes de haut-voltage isolées, des ondes lentes monomorphes en trains ou en bouffées, des ondes lentes polymorphes localisées sur lesquelles se superposent ou non de l'activité pointue et de l'activité lente permanente mal réactive, sont les motifs vus en regard de ces gliomes, que ce soient des astrocytomes ou des oligodendrogliomes. Les glioblastomes se manifestent classiquement par une activité delta polymorphe étendue et mal réactive (figure 67). Comme ces tumeurs impliquent la substance blanche sous-corticale, les rythmes corticaux sont en général préservés, entremêlés à l'activité thêta-delta et normalement réactifs (figure 68). La gravité des anomalies vues sur le tracé, la réactivité des foyers lents et la généralisation des ondes lentes, dépendent de la taille des tumeurs et de la

présence ou non d'hypertension intracrânienne. Au sein de la tumeur, la SEEG montre une dépression de l'activité électrique d'autant plus marquée que la tumeur est plus maligne. À la limite entre le cortex et la tumeur on note des pointes si la tumeur est bénigne et de l'activité lente si la tumeur est maligne. À noter que les pointes sont plus fréquentes en temporal que sur les autres régions du cortex cérébral (Rougier A *et al.*, 1978).

En post-opératoire de tumorectomie, la normalisation n'est jamais complète pour les gliomes alors que le tracé peut paraître spectaculairement normalisé pendant quelques semaines pour les glioblastomes. Mais l'atténuation du foyer d'ondes lentes n'est pas durable. L'aggravation se manifeste par l'augmentation des ondes lentes ou par des modifications morphologiques des ondes, les ondes monomorphes devenant polymorphes. Chez tous les patients, même chez ceux qui n'ont jamais fait de crises épileptiques, sont enregistrées, à un moment ou à un autre, des crises électriques (figure 69). Cette activité épileptique signe une récurrence qui se manifestera cliniquement dans les 2 à 3 mois. Les éléments pointus, les pointes et les polypointes sont plus fréquents sur les oligodendrogliomes que sur les autres tumeurs. Les crises électriques sont plus rares sur les récurrences de glioblastomes (Rouvès L *et al.*, 1976).

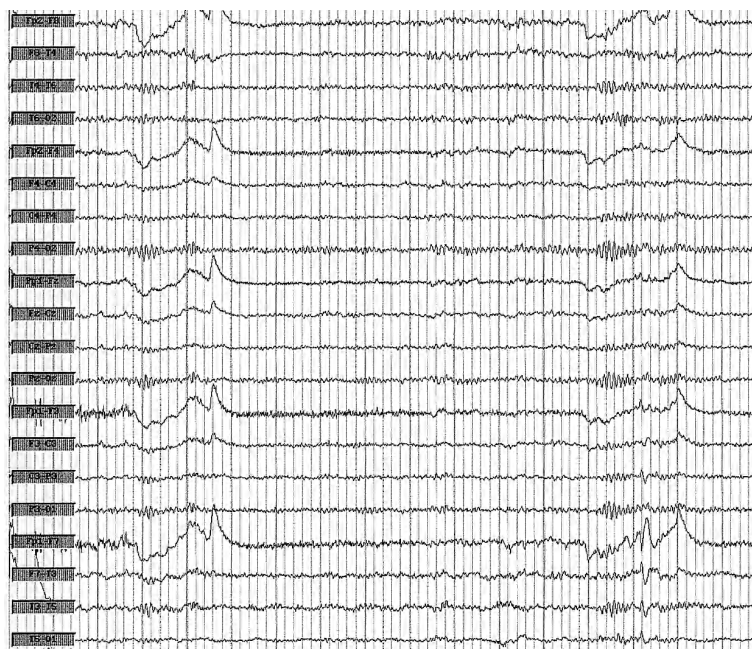
---

### Gangliogliomes

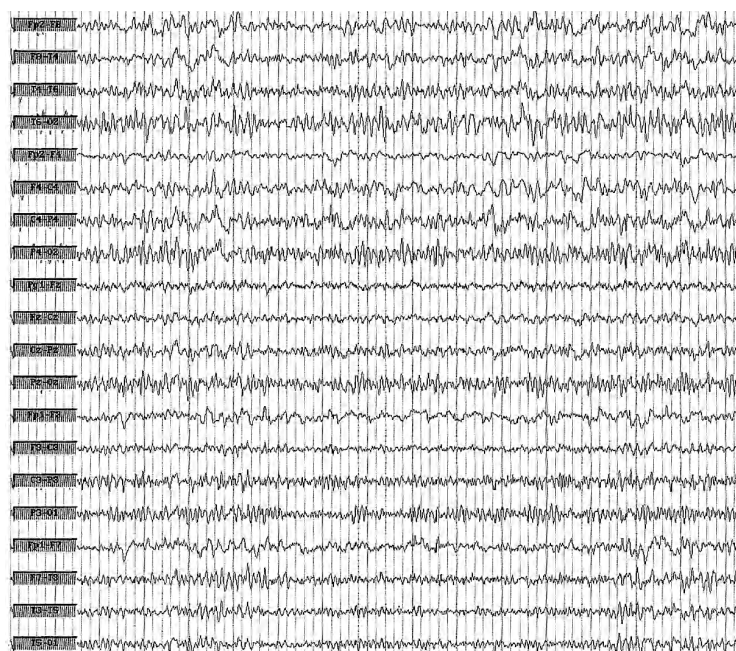
L'EEG est très peu performant pour détecter et pour localiser ces tumeurs qui se manifestent pourtant souvent par des crises d'épilepsie. La stéréo-EEG ou l'électrocorticographie sont donc nécessaires pour identifier l'activité épileptique au sein de ces tumeurs vues sur l'IRM cérébrale (Morris HH *et al.*, 1998 ; Nishio S *et al.*, 2001).







**Figure 70 :** Cette femme de 71 ans hypertendue se plaint d'épisodes de « trou de mémoire ». L'EEG montre des bouffées d'activité lentes thêta-delta brèves sur le lobe temporal gauche. Sur ces bouffées, on note de l'activité triphasique pointue avec inversion de phase à F7. Le reste du tracé est tout à fait normal. Il s'agit d'un méningiome temporal gauche de petite taille.



**Figure 71 :** Cette femme de 80 ans souffre d'un lymphome rolandique droit identifié par une biopsie. L'EEG montre de l'activité lente thêta-delta parmi les rythmes de fond sur les régions temporales et centrales droites. Il existe une certaine diffusion de l'anomalie lente vers les régions temporales gauches et frontales gauches.

## Bibliographie

---

- BANCAUD J, TALAIRACH J, GEIER S, SCARABIN JM. EEG et SEEG dans les tumeurs cérébrales et l'épilepsie. Editor, édit. Paris, 1973.
- MORRIS HH, MATKOVIC Z, ESTES ML, PRAYSON RA *et al.* Ganglioglioma and intractable epilepsy : clinical and neurophysiologic features and predictors of outcome after surgery. *Epilepsia* 1998 ; 39(3) : 307-313.
- NISHIO S, MORIOKA T, MIHARA F, GONDO K, FUKUI M. Cerebral ganglioglioma with epilepsy : neuroimaging features and treatment. *Neurosurg Rev* 2001 ; 24(1) : 14-19.
- PRICHEP LS, JOHN ER, TOM ML. Localization of deep white matter lymphoma using VARETA : a case study. *Clin Electroencephalogr* 2001, 32 (2) : 62-66.
- PRUVOT P, PRUVOT M, DELANDSHEER JM, PRUVOT J, LAINE E. L'électroencéphalogramme normal. À propos de 1 000 tumeurs intra-crâniennes. *Rev EEG Neurophysiol Clin* 1976 ; 6(3) : 367-376.
- ROTHOERL RB, BERNREUTHER D, WOERTGEN C, BRAWANSKI A. The value of routine electroencephalographic recordings in predicting postoperative seizures associated with meningioma surgery. *Neurosurg Rev* 2003 ; 26(2) : 108-12. Epub 2002 Oct 10.
- ROUGIER A, COHADON F, VANDEDREISSCHE M. EEG et SEEG dans les tumeurs gliales. *Rev EEG Neurophysiol* 1978 ; 8(2) : 206-214.
- ROUVÈS L, ROUVÈS C, VITTET A. Intérêt de l'EEG dans les suites postopératoires des tumeurs cérébrales. *Rev EEG Neurophysiol Clin* 1976 ; 6(3) : 428-430.
- SUPINO-VITERBO V, GACHES J. Éléments électro-cliniques du diagnostic des récives dans les méningiomes. *Rev EEG Neurophysiol Clin* 1976 ; 6(3) : 431-435.

---

## Effets secondaires du traitement anticancéreux

Les complications neurologiques des traitements chimiothérapeutiques sont fréquentes. La neurotoxicité est le facteur limitant le plus fréquent après la toxicité hématologique. Elle est considérée acceptable si elle est peu sévère et réversible. Les signes de toxicité neurologique sont polymorphes et peuvent mimer une récurrence tumorale, une métastase, une hypertension intracrânienne, une encéphalopathie, un syndrome paranéoplasique ou un accident vasculaire cérébral (Dubas F et Serre I, 1992). Au cours d'une polychimiothérapie, il est parfois difficile de distinguer quel est le médicament responsable. La neurotoxicité peut être directe sur les cellules ou indirecte par des perturbations immunitaires, une sensibilité accrue aux infections, des troubles de la coagulation ou des désordres métaboliques.

---

### Encéphalopathies aiguës

Dues à un effet toxique direct, elles sont fréquentes mais réversibles. Elles doivent être distinguées des encéphalopathies dues à l'hyperhydratation accompagnant les perfusions. Elles s'installent de façon rapidement progressive vers un coma calme ou un syndrome confusionnel avec manifestations hallucinatoires, troubles du sommeil, troubles de la mémoire, crises d'épilepsie et/ou myoclonies. Elles sont potentialisées par la co-prescription de phénobarbital, de platine, d'ifosfamide et de facteur de croissance. Il peut s'y associer des signes de localisations tels que des déficits sensitivo-moteurs, une aphasie, une paralysie des nerfs crâniens, constituant un *Stroke-Like* syndrome, observé après des doses standards ou élevées de méthotrexate ou de hautes doses de CDDP ou de L-asparaginase. L'imagerie est normale. L'EEG montre un ralentissement des rythmes de fond qui survient

48 heures après les premières doses de médicaments. L'EEG redevient normal en une semaine (Fujii Y *et al.*, 1987). Parfois la chimiothérapie (vincristine, CDDP, cyclophosphamide) provoque un syndrome inapproprié d'ADH responsable d'hyponatrémie, qui se manifeste sur l'EEG par de grandes ondes delta très lentes et bien réactives. Les alkylants, les alcaloïdes ou les taxanes provoquent des troubles métaboliques : insuffisance rénale, hépatique, hypocalcémie, hypomagnésémie, qui seront illustrés par l'EEG de façon immédiate. Un syndrome de *dysfonctionnement cérébral aigu dose-dépendant* survient entre 1 et 10 jours après le début d'une chimiothérapie par méthotrexate, ifosfamide, chlorambucil, procarbazine, paclitaxel ou BNCU. Ce syndrome, dû à une inhibition transitoire du système dopaminergique, disparaît spontanément dans les jours qui suivent l'arrêt du traitement. L'imagerie est normale. L'EEG montre un ralentissement non spécifique des rythmes de fond. Dans quelques cas, les tableaux sont plus graves, plus aigus et évoluent vers le décès.

---

### Leucoencéphalopathie inflammatoire démyélinisante

Elle peut compliquer les chimiothérapies par 5-FU. Elle est caractérisée par des épisodes régressifs de confusion. L'IRM montre des hypersignaux de la substance blanche en séquence pondérée T2, se rehaussant après injection de gadolinium. La récupération survient spontanément à l'arrêt du traitement. Les chimiothérapies comportant du méthotrexate ou de la cyclophosphamide peuvent provoquer une encéphalopathie postérieure réversible, surtout s'il existe une hypomagnésémie iatrogène. Surtout chez l'enfant, de fortes doses de méthotrexate peuvent



provoquer des leucoencéphalopathies irréversibles. Des EEG sériés permettent de suivre le ralentissement des rythmes de fond (Fujii Y *et al.*, 1988).

## Crises épileptiques

Elles sont rares, parfois dues à la toxicité directe sur le parenchyme cérébral favorisé par le passage de la barrière hémato-encéphalique, parfois secondaires aux encéphalopathies. L'ifosfamide peut entraîner des crises épileptiques simples avec ou sans généralisation secondaire, et parfois un état de mal dû à l'encéphalopathie. L'EEG montre un tracé globalement ralenti, témoignant de l'encéphalopathie, et parfois un état de mal non convulsivant (Primavera A *et al.*, 2002). L'imagerie est normale. Les troubles sont transitoires et réversibles. Ils ne surviennent pas nécessairement lors d'une deuxième exposition au produit. Cisplatine, méthotrexate, busulfan peuvent également entraîner des convulsions. Au cours de l'intensification des doses, l'épilepsie est généralement due à une encéphalopathie métabolique, infectieuse ou vasculaire dont la fréquence peut atteindre 70 %. Elle est alors plus rarement imputable à un effet cytotoxique.

## Encéphalopathies progressives

Elles surviennent principalement après les injections intrathécales de méthotrexate suivies d'irradiation encéphalique et les administrations intrartérielles de sels de platine et de BCNU. Plusieurs mois après le début des traitements s'installe une altération intellectuelle évoluant vers une démence sous-corticale. Ces encéphalopathies sont sévères et irréversibles et plus fréquentes après l'administration de hautes doses de chimiothérapie. L'IRM montre des hypersignaux diffus de la substance blanche en séquence pondérée T2, une dilatation ventriculaire, des microcalcifications et l'absence de prise de contraste ou d'effet de masse. L'EEG montre des ondes lentes triphasiques. Des cas d'atrophie cortico-sous-corticale développée après chimiothérapie par procarbazine, CCNU et vincristine, sont aussi rapportés.

## Authentiques accidents vasculaires cérébraux

Après traitement par cyclophosphamide en IV, 5-FU en perfusion continue, et méthotrexate en intrathécal, peuvent survenir d'authentiques accidents vasculaires cérébraux. Le carboplatine et la mitocycine C peuvent entraîner de multiples infarctus corticaux par des phénomènes d'hypersensibilité individuelle ou de microangiopathie thrombotique. Des cas d'infarctus ont été signalés avec les anthracyclines et la bléomycine par comorbidité avec l'insuffisance cardiaque iatrogène. Des thrombophlébites cérébrales et des hémorragies méningées ont été rapportées après des perfusions de L-asparaginase.

## Méningites aseptiques

Pour augmenter les concentrations locales en cytotoxiques sans augmenter la toxicité systémique, on peut utiliser une chimiothérapie intrathécale à base de ledertrexate, d'ara-C et de Thiotépa. La fréquence des méningites aseptiques peut atteindre 50 %. Les signes associent douleurs rachidiennes, fièvre, nausée, céphalée. Ces symptômes surviennent deux à trois heures après l'injection intrathécale et peuvent durer de 2 à 3 jours. L'EEG est en général normal.

## Encéphalopathies de la radiothérapie

On en distingue deux types : l'apparition de troubles neurologiques survenant dans les 6 semaines à 3 mois après une cure est due à une réaction œdémateuse et inflammatoire. Leur disparition est habituelle en quelques jours avec un traitement par corticoïdes. Les encéphalopathies tardives sont plus graves car elles sont liées à des lésions de radionécrose qui s'observent entre 3 mois et 20 ans après la fin de la radiothérapie. Il s'agit d'une leucoencéphalopathie plus ou moins nécrasante détectée par l'IRM qui met en évidence de multiples hypersignaux de la substance blanche sous-

corticale des deux hémisphères. Les patients souffrent de léthargie, de troubles de la concentration et de la mémoire et de crises d'épilepsie (Spencer MD, 1998). Leur survenue est liée aux doses utilisées qui sont excessives dans la grande majorité des cas (Brismar J *et al.*, 1976). L'EEG est anormal

mais il est non spécifique (Hugon J *et al.*, 1981 ; Mussini JM *et al.*, 1980). Il montre de l'activité lente en foyer et des ondes pointues. Dans un cas de mutisme akinétique par radionécrose, le tracé était celui d'un *coma alpha* (Gutling E *et al.*, 1992).

## Bibliographie

---

- BRISMAR J, ROBERSON GH, DAVIS KR. Radiation necrosis of the brain : neuroradiological considerations with computed tomography. *Neuroradiology* 1976 ; 12 : 109-113.
- DUBAS F, SERRE I. Cerebrovascular complications of cancers. *Rev Neurol* 1992 ; 148(11) : 663-671.
- FUJII Y, HONGO T, HORIKOSHI Y, MIZUNO Y, ICHIMURA M, SUGIE Y, SUGIE H, IGARASHI Y. Spectral EEG analysis in children treated with high-dose methotrexate. *Gan To Kagaku Ryoho* 1987 (3Pt 1) : 659-667.
- FUJII Y, MIZUNO Y, HONGO T, IGARASHI Y, ARAI T, KINO I, OKAMOTO K. Serial spectral EEG analysis in a patient with non-Hodgkin's lymphoma complicated by leukoencephalopathy induced by high-dose methotrexate. *Gan To Kagaku Ryoho* 1988 ; (4Pt 1) : 713-717.
- GUTLING E, LANDIS T, KLEISHUES P. Akinetic mutism in bilateral necrotizing leukoencephalopathy after radiation and chemotherapy : electrophysiological and autopsy findings. *N Neurol* 1992 ; 239(3) : 125-128.
- HUGON J, VALLAT JM, DUMAS M *et al.* Cerebral radionecrosis after radiotherapy for frontal cutaneous epithelioma. *Nouv Presse Med* 1981 ; 10(13) : 1072.
- MUSSINI JM, FRIOL M, DE KERSAINT-GILLY A, NOMBAL-LAIS MF *et al.* Cerebral radionecrosis discovered 32 years after conventional irradiation therapy for a pituitary adenoma. *Rev Neurol* 1980 ; 136(1) : 43-58.
- PRIMAVERA A, AUDENINO D, COCITO L. Ifosfamide encephalopathy and nonconvulsive status epilepticus. *Can J Neurol Sci* 2002 ; 29(2) : 180-183.
- SPENCER MD. Leukoencephalopathy after CNS prophylaxis for acute lymphoblastic leukaemia. *Pediatr Rehabil* 1998 ; 2(1) : 33-9.

---

## Complications cérébrales du cancer

---

### Métastases

---

Les métastases cérébrales représentent 7 à 17 % des tumeurs cérébrales et leur incidence à l'autopsie varie, selon les séries de 5,8 à 22 %. Les cancers qui métastasent au cerveau le plus fréquemment sont les cancers du poumon, du sein, du rein et les mélanomes. Les deux tiers de ces métastases sont situées dans le parenchyme cérébral et l'autre tiers dans les méninges. Cliniquement, les métastases se manifestent par des déficits sensitivomoteurs, une atteinte des nerfs crâniens, un ralentissement psychomoteur et des crises. Les crises épileptiques sont fréquentes, elles surviennent dans 50 % des cas, elles sont parfois déclenchées lors de l'injection du produit de contraste utilisé en radiologie pour le scanner cérébral (Avrahami E *et al.*, 1989). Un état de mal non convulsivant est possible et peut même constituer le symptôme initial à l'origine de la découverte des métastases cérébrales (Blitshteyn S et Jaeckle KA, 2006). Les métastases dures (Steg RE *et al.*, 1993) et leptoméningées (Broderick JP et Cascino TL, 1987) peuvent aussi provoquer un état de mal épileptique, convulsivant ou non.

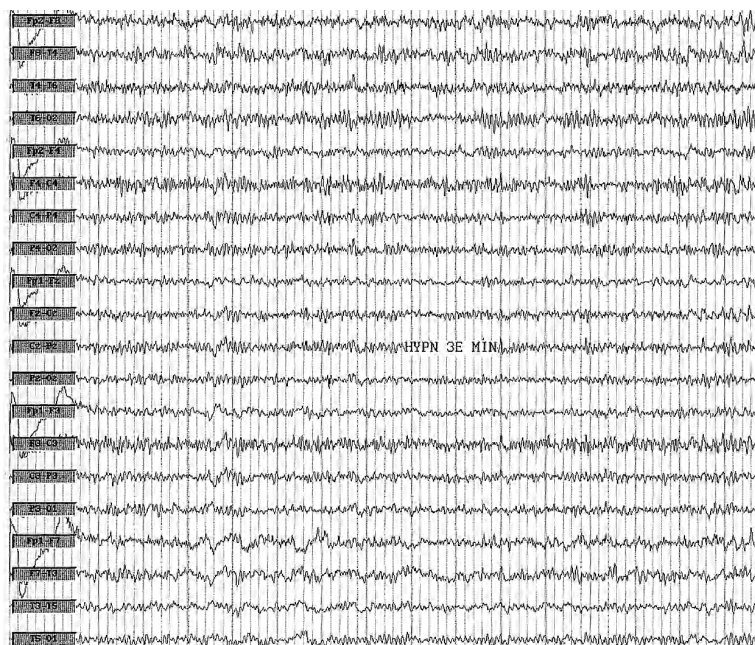
L'EEG n'est pas spécifique et il est moins performant que l'IRM pour la détection des métastases (Mintz BJ *et al.*, 1984). Lorsqu'il est positif, il met en évidence des irrégularités lentes souvent pointues, plus ou moins importantes et plus ou moins bien réactives, parfois multi-focales (figure 72). Si la lésion est volumineuse, il montre des trains d'activité lente thêta-delta monomorphe mal réactive, comme avec une lésion gliale (figure 73). L'activité épileptique est fréquente sur ces dysfonctions lentes, allant d'une pointe onde isolée

et rare à un véritable état de mal épileptique, convulsivant ou non, constitué de pointes, pointes ondes et ondes pointues intermittentes, de topographie souvent sans net rapport avec la localisation des métastases (Blitshteyn S et Jaeckle KA, 2006). Des PLEDS sont classiquement associées à l'installation de métastases cérébrales à croissance rapide. Des signes d'hypertension intracrânienne et des signes d'encéphalopathie aiguë à la chimiothérapie peuvent être associés aux anomalies focales.

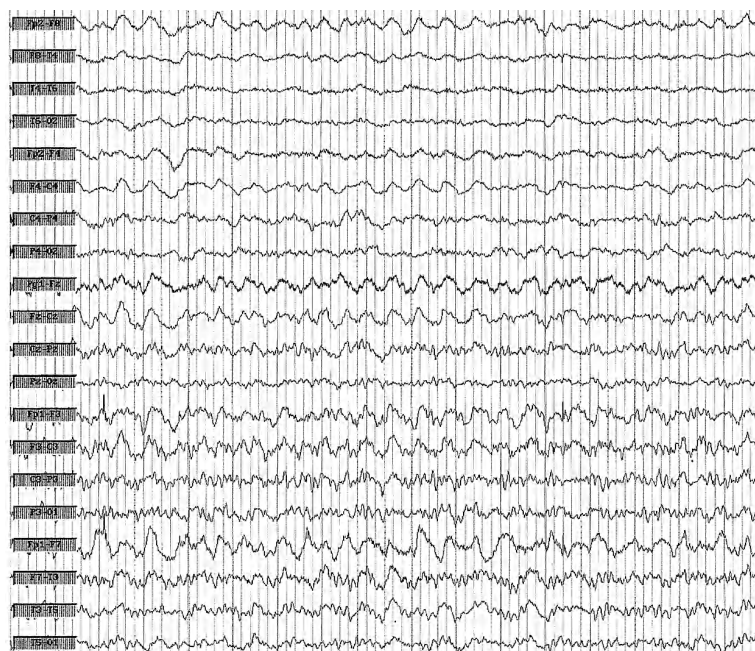### Méningite carcinomateuse

---

La grande majorité des méningites carcinomateuses a pour origine les adénocarcinomes du poumon et du sein et, chez l'enfant, les leucémies. Le délai entre le diagnostic d'un cancer primitif et l'apparition d'une méningite carcinomateuse varie entre 1 mois et 7 ans. Les manifestations cliniques incluent céphalées, nausées, vomissements, confusion, atteintes des nerfs crâniens et convulsions. Le test diagnostique le plus fiable est l'étude des cellules du liquide céphalorachidien. Le scanner montre des dilatations ventriculaires dans la majorité des cas. L'EEG est pratiquement toujours anormal (Nakagawa H *et al.*, 1992). Les anomalies ne sont pas spécifiques, ce sont souvent des ralentissements des rythmes corticaux et des bouffées d'activité lente d'origine sous-corticale. Chez une patiente de 80 ans, une symptomatologie d'encéphalopathie associée à des ondes triphasiques périodiques généralisées continues correspondait à une méningite carcinomateuse (Miller B et Brick J, 1989).



**Figure 72 :** Cette femme de 68 ans a été traitée pour un cancer du sein. Elle se plaint maintenant de troubles de la mémoire. Le scanner cérébral montre une métastase temporale gauche. Le tracé met en évidence de l'activité thêta-delta subcontinue sur le lobe temporal gauche vue lors de l'hyperpnée et des irrégularités pointues indépendantes sur la région temporale antérieure droite. Au repos, on ne note qu'une bouffée d'activité alpha hypersynchrone mais aucune anomalie lente focalisée.



**Figure 73 :** Ce patient de 55 ans souffre d'un cancer bronchique à petites cellules et de métastases cérébrales. Il est aphasique et hémiparétique gauche. Le tracé montre un ralentissement diffus des rythmes de fond dans les fréquences 6-7 c/s, sous-tendus d'activité delta bas voltée 0.5-2 c/s et de l'activité delta monomorphe continue sur les régions fronto-centro-temporales gauches, aréactives aux stimulations.

## Bibliographie

---

- AVRAHAMI E, WEISS-PERETZ J, COHN DF. Epilepsy in patients with brain metastases triggered by intravenous contrast medium. *Clin Radiol* 1989; 40(4) : 422-423.
- BLITSHTEYN S, JAECKLE KA. Nonconvulsive status epilepticus in metastatic CNS disease. *Neurology* 2006; 66 : 1261-1263.
- BRODERICK JP, CASCINO TL. Nonconvulsive status epilepticus in a patient with leptomeningeal cancer. *Mayo Clin Proc* 1987; 62 : 835-837.
- MILLER B, BRICK J. Triphasic sharp waves in a patient with carcinomatous meningitis. *Clin Electroencephalogr* 1989; 20(4) : 259-261.
- MINTZ BJ, TUHRIM S, ALEXANDER S, YANG WC, SHANZER S. Intracranial metastases in the initial staging of bronchogenic carcinoma. *Chest* 1984; 86(6) : 850-853.
- NAKAGAWA H, MURASAWA A, NAKAJIMA S, NAKAJIMA Y, IZUMOTO S, KUBO S, HAYAKAWA T. Study of meningeal carcinomatosis: diagnosis and treatment. *No Shinkei Goka* 1992; 20(1) : 31-37.
- STEG RE, FRANK AR, LEFKOWITZ DM. Complex partial status epilepticus in a patient with dural metastases. *Neurology* 1993; 43(11) : 2389-2392.

---

## Manifestations paranéoplasiques

---

### Encéphalite limbique de Corsellis

---

Cette atteinte cérébrale est d'origine paranéoplasique (cancer pulmonaire surtout) et se manifeste par des troubles de la mémoire importants, une détérioration intellectuelle, des hallucinations, un état dépressif et des crises épileptiques. L'IRM est normale. L'encéphalite limbique est suspectée d'autant plus facilement que des électrodes sphénoïdales enregistrent de l'activité épileptique sur les régions temporales internes. Les autres anomalies sont des bouffées lentes delta diffuses asymétriques, des foyers épileptiques multifocaux (Franck G *et al.*, 1987 ; Fakhoury T *et al.*, 1999) et parfois un état de mal non convulsivant. Chez certains patients, l'EEG montre des états de mal non convulsivants et une activité périodique pointue continue, ressemblant aux EEG de la maladie de Creutzfeldt-Jakob (Wada Y *et al.*, 2003).

### Leucoencéphopathie multifocale progressive

---

C'est une affection rare qui s'observe essentiellement au cours de l'évolution de certaines hémopa-

thies, des infections par le VIH mais qui peut, à titre exceptionnel, compliquer un néoplasme viscéral et même une tuberculose ou une sarcoïdose. Dans la grande majorité des cas, elle survient au cours d'une affection néoplasique connue mais elle peut parfois être primitive. D'abord considérée comme paranéoplasique, cette encéphalite est en réalité liée à un virus du genre Papova, le virus JC ou plus rarement le SV40. Le début de troubles peut évoquer une affection tumorale ou métastatique (aphasie, troubles visuels), mais rapidement, les symptômes sont bilatéraux quoiqu'asymétriques : signes cérébelleux, mouvements anormaux, crises comitiales, paralysies oculomotrices, confusion mentale progressive, état de stupeur sans signe d'hypertension intracrânienne. Le scanner cérébral et l'IRM cérébrale montrent des zones d'hypodensités multiples confluentes dans la substance blanche des régions postérieures des deux hémisphères, sans œdème ni effet de masse et dont la densité n'est pas rehaussée par l'injection de produit de contraste. Les anomalies EEG sont constantes et, si elles ne sont pas spécifiques, elles orientent cependant vers une atteinte de la substance blanche sous-corticale. On enregistre des foyers très lents d'activité delta polymorphe. De l'activité épileptique et parfois un état de mal non convulsivant se superposent à ces rythmes lents.

## Bibliographie

---

- FAKHOURY T, ABOU-KHALIL B, KESSLER RM. Limbic encephalitis and hyperactive foci on PET scan. *Seizure* 1999 ; 8(9) : 427-431.
- FRANCK G, SADZOT B, SALMON E, REZNIK M, VAN DER LINDER M, SCHMIDT S, MAQUET P. Paraneoplastic limbic encephalopathy, inappropriate ADH secretion and recurrent subclinical epileptic seizures. Clinical, anatomo-pathological and metabolic correlations by positron emission tomography. *Rev Neurol* 1987 ; 143(10) : 657-669.
- WADA Y, YAMAMOTO T, KITA Y, FUKUNISHI S, ASHIDA K. An autopsy case of encephalopathy associated with small cell carcinoma of the stomach with non convulsive status epilepticus resembling Creutzfeldt-Jakob disease. *No To Shinkei* 2003 ; 55(5) : 423-428.

---

## Neuro-oncologie et sommeil

---

Les tumeurs cérébrales, les métastases et les atteintes paranéoplasiques du cerveau provoquent des troubles du sommeil. L'hypersomnie est le symptôme le plus fréquent mais des cas d'insomnie rebelle, de narcolepsie avec cataplexie, de cataplexie isolée et de troubles respiratoires pendant le sommeil sont aussi décrits. Les symptômes sont dus à la localisation de la lésion directement sur des régions impliquées dans l'organisation du sommeil, ils sont secondaires à l'hypertension intracrânienne ou ils relèvent d'une atteinte cérébrale diffuse.

D'autre part, le sommeil modifie les anomalies EEG associées aux lésions tumorales cérébrales : les ondes delta polymorphes sont les moins influencées par les différents stades du sommeil tandis que les ondes delta monomorphes disparaissent pendant le stade 1, puis réapparaissent progressivement pendant les stades 2-3-et 4 et sont un peu plus amples pendant le sommeil paradoxal. Ce qui suggère que ces deux types d'ondes delta relèvent de mécanismes différents (Ohgami S, 1973).

---

### Hypersomnie

---

Les tumeurs hypophysaires antérieures et postérieures sont souvent responsables de fatigue et de somnolence diurnes, surtout chez les enfants (Rosen GM *et al.*, 2003). Cette somnolence ne disparaît pas toujours après l'opération ni le remplacement hormonal, et semble relever de mécanismes neurohormonaux locaux (Snow A *et al.*, 2002). La triade hypersomnie, hyperphagie et obésité est classiquement décrite lors des tumeurs du troisième ventricule (probablement par compression des noyaux hypothalamiques) (Beal MF *et al.*, 1981). Dans ces cas, l'EEG peut montrer des ondes delta sur lesquelles se superposent des

fuseaux d'activité thêta de façon bilatérale. Ce motif est très augmenté par le sommeil (Shmel'kin DG et Shmel'kina RD, 1984). Les tumeurs hypothalamo-mésencéphaliques provoquent une réduction de la durée du stade 2, une augmentation des stades 3-4 et une réduction des changements de stades. Le sommeil est donc plus profond et plus stable (Andreev VL et Iakhno NN, 1976).

---

### Insomnie

---

Les tumeurs frontales et orbito-frontales sont responsables d'insomnie sévère, peut-être par compression de la région préoptique latérale. Des troubles du sommeil récents constituent parfois la manifestation inaugurale d'une tumeur frontale (Pauksakon P, *et al.*, 2004).

---

### Narcolepsie-cataplexie

---

Narcolepsie et cataplexie surviennent lorsque les lésions cérébrales sont situées sur les régions bulbo-protubérantielle (D'Cruz OF *et al.*, 1995) ou temporale moyenne (Onofrij M *et al.*, 1992). Un cas d'état de mal cataleptique isolé est décrit chez un patient porteur d'un glioblastome du tronc supérieur et de l'hypothalamus (Stahl SM *et al.*, 1980).

---

### Troubles respiratoires pendant le sommeil

---

Les syndromes d'apnées obstructives du sommeil (SAOS) sont fréquents chez les patients porteurs d'une tumeur cérébrale, quelles que soient sa nature et sa localisation, sus ou sous-tentorielle. Ces syndromes peuvent aggraver l'hypertension intracrânienne. En post-opératoire, ils régressent et la



quantité de sommeil paradoxal augmente (Pollak L *et al.*, 2004). Un SAOS peut apparaître sur un gliome bulbaire (Manning HL et Leiter JC, 2000), après une chirurgie sur la fosse postérieure, en relation avec des lésions de la base du crâne (Murli R *et al.*, 2004), ou lors d'une radionécrose secondaire au traitement d'une lésion cérébelleuse (Udwadia ZF *et al.*, 1987). Un cas d'encéphalomyélite paranéoplasique secondaire à une tumeur carcinoïde pulmonaire se manifestait par une léthargie, des troubles de la mémoire et des manifestations dysautonomiques. La polysomnographie mettait en évidence un SAOS en partie responsable des symptômes (Veilleux M *et al.*, 1990).

Des apnées centrales ont été décrites lors d'une encéphalite paranéoplasique du tronc cérébral (Ball JA *et al.*, 1994). Un cas d'arrêt respiratoire lors de la transition entre le sommeil et la veille est décrit chez une patiente de 52 ans porteuse d'une métastase de 0,2 cm (provenant d'un cancer bronchique) localisée sur le noyau du faisceau solitaire d'un seul côté (Rhodes RH et Wightman HR, 2000). Cette patiente était somnolente avant son décès mais ne faisait pas d'apnées du sommeil.

## Modifications de la micro-architecture par les tumeurs cérébrales

---

Des tumeurs thalamiques peuvent provoquer des asynchronies d'apparition des différents stades du sommeil entre les deux hémisphères, le côté contenant la tumeur accédant plus rapidement aux stades profonds que l'autre. De ce côté, le patient est également plus difficile à réveiller par les stimulations sonores. L'interprétation est qu'il existe, du côté de la tumeur, une réduction de l'activation par les faisceaux activateurs du tronc cérébral. L'autre

interprétation est que les commissures inter-thalamiques sont bloquées par la tumeur (Kanno O *et al.*, 1977). Un cas de terreur nocturne débutant chez une femme de 48 ans est décrit lors d'une tumeur du thalamus droit. Dans ce cas, le sommeil était fragmenté par des micro-éveils surtout pendant le sommeil profond (DiGennaro G *et al.*, 2004).

Lorsqu'il existe une hypertension intracrânienne, le sommeil paradoxal s'accompagne d'une augmentation de la pression ventriculaire tandis que les stades profonds s'accompagnent d'une réduction de la pression. En sommeil léger, les corrélations ne sont pas nettes (Darwaj B *et al.*, 1977). Des désorganisations sélectives du sommeil paradoxal sont rencontrées lors de tumeurs infiltrantes de la protubérance : l'atonie musculaire manque et les relations entre le sommeil paradoxal phasique et tonique ne sont pas visibles (De Barros-Ferreira M *et al.*, 1975).

## Influence des troubles du sommeil sur le cancer

---

Qu'un mauvais sommeil puisse favoriser les cancers semble possible. Le stress et l'insomnie perturbent l'axe hypothalamo-hypophysaire responsable de la synthèse de mélatonine. Or la mélatonine a des fonctions biologiques de synchronisation des rythmes, d'induction du sommeil et d'immunomodulation. Une réduction chronique de mélatonine pourrait favoriser les cancers (Kwiatkowski F *et al.*, 2005). Une étude en phase II de traitement par la mélatonine de patients cancéreux montre que la thrombocytopenie diminue et que les cytokines augmentent. Mais on ne connaît pas, à l'heure actuelle, l'effet du traitement par la mélatonine sur les cancers !

## Bibliographie

- ANDREEV VL, IAKHNO NN. Changes in the stages of nocturnal sleep in man with a lesion of the hypothalamus-brain stem structures. *Bull Eksp Biol Med* 1976 ; 82(8) : 938-940.
- BALL JA, WARNER T, REID P, HOWARD RS, GREGSON NA, ROSSOR MN. Central alveolar hypoventilation associated with paraneoplastic brain-stem encephalitis and anti-Hu antibodies. *J Neurol* 1994 ; 241(9) : 561-566.
- BEAL MF, KLEINMAN GM, OJEMANN RG, HOCHBERG FH. Gangliocytoma of third ventricle : hyperphagia, somnolence, and dementia. *Neurology* 1981 ; 31(10) : 1224-1228.
- DARWAJ B, MOSZYNSKI K, KOZNIIEWSKA H, CZOCHRA T, SMYK K. Comparison of results of polygraphic sleep studies and cerebrospinal fluid pressure record in patients following removal of supratentorial expanding lesions. *Neurol Neurochir Pol* 1977 ; 11(5) : 573-579.
- D'CRUZ OF, BUAGHN BV, GOLD SH, GREENWOOD RS. Symptomatic cataplexy in pontomedullary lesions. *Neurology* 1994 ; 44(11) : 2189-2191.
- DE BARROS-FERREIRA M, CHODKEWICZ JP, LAIRY GC, SALZARULO P. Disorganized relations of tonic and phasic events of REM sleep in a case of brain-stem tumour. *Electroencephalogr Clin Neurophysiol* 1975 ; 38(2) : 203-207.
- DI GENNARO G, AUTRET A, MASCIA A, ONORATI P, SEBASTIAO F, PAOLO QUARATO P. Nigth terrors associated with thalamic lesions. *Clin Neurophysiol* 2004 ; 115(11) : 2489-2492.
- GREENOUGH G, SATEIA M, FADUL CE. Obstructive sleep apnea syndrome in a patient with medulloblastoma. *Neuro-oncol* 1999 ; 1(4) : 289-291.
- KANNO O, HOSAKA H, YAMAGUCHI T. Dissociation of sleep stages between the two hemispheres in a case with unilateral thalamic tumor. *Folia Psychiatr Neurol Jpn* 1977 ; 31(1) : 69-75.
- KWIATKOWSKI F, ABRIAL C, GACHON F, CHEVRIER R, CURE H, CHOLLET P. Stress, cancer and circadian rhythm of melatonin. *Pathol Biol* 2005 ; 53(5) : 269-272.
- MANNING HL, LEITER JC. Respiratory control and respiratory sensation in a patient with a ganglioglioma within the dorsocaudal brain stem. *Am J Respir Crit Care Med* 2000 ; 161(6) : 2100-2106.
- MURALI R, DOUYON P, OMEIS I. Large anterior skull base lesions in patients presenting with obstructive sleep apnea ; Report of two cases and review of the literature. *J Neurosurg* 2004 ; 101(1) : 163-166.
- O'CONNOR SC, ROBINSON PA. Analysis of the electroencephalographic activity associated with thalamic tumors. *J Theor Biol* 2005 ; 233(2) : 271-286.
- OHGAMI S. Change of delta activity during rapid eye movements sleep in patients with brain tumor. *Electroencephalography Clin Neurophysiol* 1973 ; 34 : 153-162.
- ONOFRI M, CURATOLA L, FERRACCI F, FULGENTE T. Narcolepsy associated with primary temporal lobe B-cells lymphoma in a HLA DR2 negative subject. *J Neurol Neurosurg Psychiatry* 1992 ; 55(9) : 852-853.
- PAUEKSAKON P, BLACKLOCK JB, POWELL SZ, GOODMAN JC. September 2003 : a 79-year-old female with right frontal lobe mass. *Brain Pathol* 2004 ; 14(1) : 113-115.
- POLLAK SHPIRER I, RABEY JM, KLEIN C, SCHIFFER J. Polysomnography in patients with intracranial tumors before and after operation. *Acta Neurol Scan* 2004 ; 109(1) : 56-60.
- RHODES RH, WIGHTMAN HR. Nucleus of the tractus solitarius metastasis : relationship to respiratory arrest ? *Can J Neurol Sci* 2000 ; 27(4) : 328-332.
- ROSEN GM, BENDEL AE, NEGLIA JP, MOERTEL CL, MAHOWALD M. Sleep in children with neoplasms of the central nervous system : case review of 14 children. *Pediatrics* 2003 ; 112(1 Pt1) : e46-54.
- SHMEL'KIN DG, SHMEL'KINA RD. Changes in the EEG in tumors in the area of the 3d ventricle accompanied by a hypersomnic syndrome. *Zh Nevropatol Psikhiatr Im S S Korsakova* 1984 ; 84(5) : 663-668.
- SNOW A, GOZAL E, MALHOTRA A, TIOSANO D, PERLMAN R, VEGA C *et al.* Severe hypersomnolence after pituitary/hypothalamic surgery in adolescents : clinical characteristics and potential mechanisms. *Pediatrics* 2002 ; 110(6) : e74.
- STAHL SM, LAYZER R, AMINOFF MJ, TOWNSEND JJ, FELDON S. Continuous cataplexy in a patient with a midbrain tumor: the limb man syndrome. *Neurology* 1980 ; 30(10) : 1115-1118.
- UDWADIA ZF, ATHALE S, MISRA VP, WADIA NH. Radiation necrosis causing failure of automatic ventilation during sleep with central sleep apnea. *Chest* 1987 ; 92(3) : 567-569.
- VEILLEUX M, BERNIER JP, LAMARCHE JB. Paraneoplastic encephalomyelitis and subacute dysautonomia due to an occult atypical carcinoid tumour of the lung. *Can J Neurol Sci* 1991 ; 17(3) : 324-328.



---

## Infarctus cérébraux

---

Les infarctus cérébraux sont dus à une oblitération artérielle. Ils peuvent être corticaux ou sous-corticaux.

### Infarctus cortical

---

Quand l'infarctus est cortical, les anomalies électriques sont lentes et pointues, de fréquence thêta-delta, assez bien réactives, entremêlées aux rythmes de fond qu'elles perturbent (figure 75). Elles sont surtout utiles pour préciser la localisation, l'étendue et le caractère épileptogène de la lésion. Les PLEDS constituent le seul motif un peu plus spécifique d'un accident vasculaire aigu mais se voient aussi lors des encéphalites, des abcès cérébraux, des hématomes, des tumeurs et dans de nombreuses autres atteintes cérébrales, ils sont toutefois plus fréquents lors des infarctus. Ils signent une atteinte du cortex et de la substance blanche immédiatement sous-corticale. Ces ondes lentes pointues latéralisées sur l'hémisphère concerné par l'infarctus sont plus amples sur les régions pariéto-occipitales ou sur les régions concernées par l'infarctus (figure 76). Elles s'accompagnent dans 50 % des cas d'épilepsie clinique, ou d'état de mal non convulsivant (Garcia-Morales *et al.*, 2002). Lors d'une crise, les PLEDs peuvent disparaître ou se transformer en crises dont les ondes sont de fréquences plus rapides. Après un infarctus, les PLEDs sont présents d'un côté puis de l'autre ou des deux côtés de façon asynchrone (BIPLED), sans beaucoup de signes ou de symptômes associés (Fushimi M *et al.*, 2003). Ce motif ne dure habituellement que quelques jours à quelques semaines mais dans certains cas, il persiste plus longtemps (Gurer G *et al.*, 2004). Il s'accompagne d'une

hyperperfusion locale sur le SPECT (Assal F *et al.*, 2001).

Des EEG sériés suivent l'évolution de l'infarctus et sont surtout utiles lorsque le patient s'aggrave ou lorsqu'il fait des crises d'épilepsie. À distance de l'infarctus, l'œdème a disparu, une certaine circulation collatérale a pris la relève et le foyer lent est alors plus circonscrit, mieux réactif, moins pointu et il diffuse moins vers d'autres régions (figure 77). Parfois l'infarctus s'est au contraire étendu ou il est devenu hémorragique et les anomalies lentes et pointues sont plus étendues.

**L'infarctus du pôle occipital** provoque une cécité corticale et parfois des hallucinations. L'EEG est toujours anormal : les rythmes postérieurs sont remplacés par une activité thêta-delta ou par une activité 7-8 c/s à diffusion antérieure. La réaction à l'ouverture des yeux est très diminuée alors qu'il existe une bonne réactivité au bruit et à la douleur. La SLI ne provoque aucun entraînement occipital. L'hyperpnée renforce les anomalies. On note parfois, sur les régions temporo-occipitales, uni ou bilatérales, des ondes mono ou biphasiques lentes pointues périodiques ou des décharges de pointes (figure 78). Après le début de la récupération visuelle, vers le 15<sup>e</sup>-20<sup>e</sup> jour, l'activité électrique temporo-occipitale reste encore anormale : la réaction d'arrêt à l'ouverture des yeux reste absente ainsi que la réponse à la SLI. Puis les ondes lentes postérieures disparaissent progressivement (Kurtz D *et al.*, 1977).

**Les dissections carotidiennes** provoquent en général un infarctus cortical de petite taille dans le territoire sylvien, les anomalies EEG sont souvent localisées et pointues (figure 79).



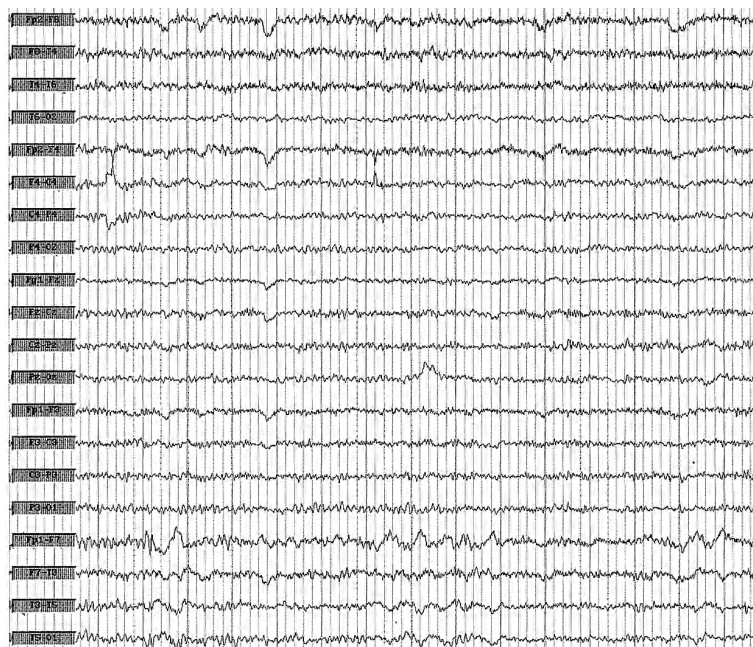


Figure 77 : Cet EEG montre des séquelles d'un accident vasculaire cérébral survenu plusieurs mois auparavant chez un homme de 70 ans. On note des bouffées d'activité delta un peu rythmiques, projetées sur les régions temporales gauches, bien circonscrites. Les rythmes de fond corticaux sont normaux.

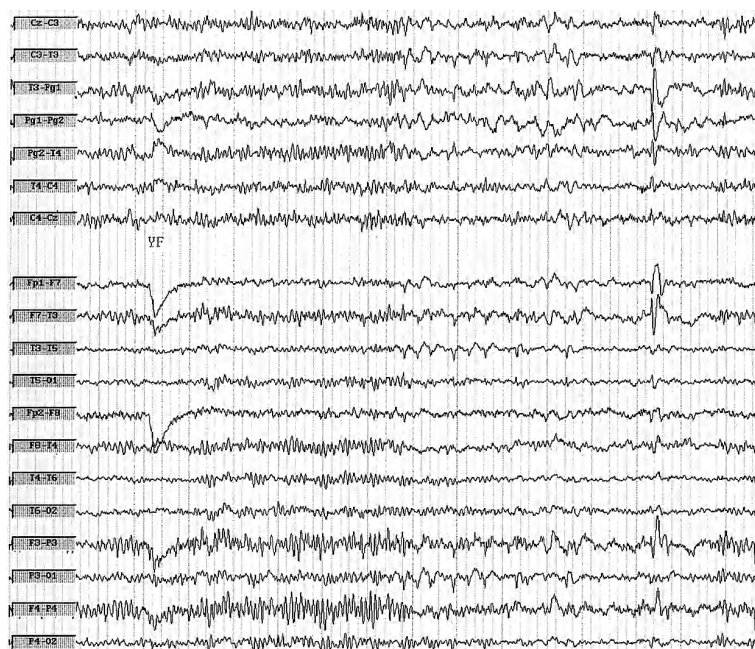


Figure 78 : Cet homme de 72 ans a fait un accident vasculaire occipital gauche. Il se plaint actuellement d'hallucinations visuelles. Le tracé, qui comporte un enregistrement des régions temporales internes par des électrodes sphénoïdales montre des trains d'activité pointes ondes de petites taille, rythmique, sur les régions temporo-occipitales gauches. Lors de l'hyperpnée, cette anomalie diffuse vers l'ensemble du lobe temporal gauche et on enregistre des pointes isolées en temporal interne et temporal antérieur gauches.

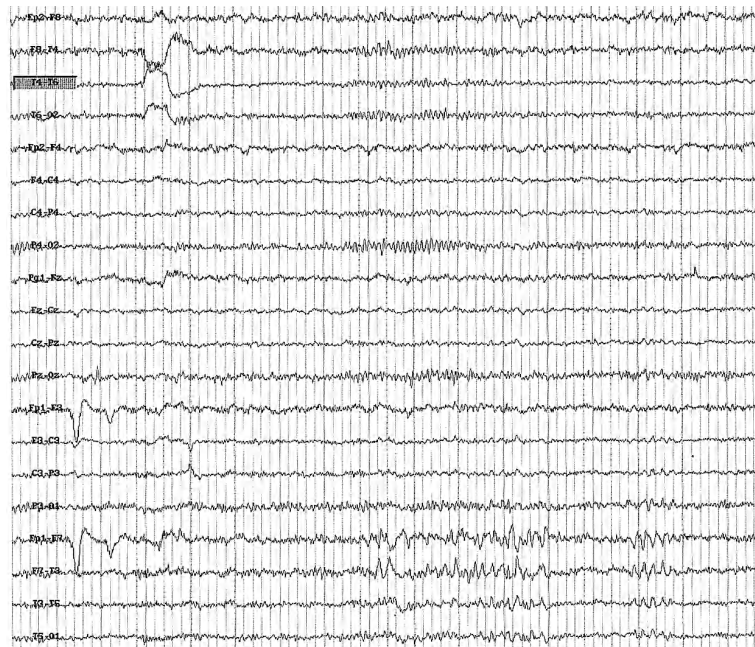

Figure 79 : Cette femme de 43 ans a été victime d'une dissection de la carotide interne gauche intracrânienne sur une dysplasie fibromusculaire responsable d'une hémiparésie droite et d'un manque du mot.

L'EEG montre une activité thêta-delta pointue en bouffées sur les régions temporales gauches, plus marquée en temporal antérieur. Quelques mois après avoir récupéré de l'hémiparésie, elle a fait une crise d'épilepsie suivie d'un déficit droit post-critique.

## Infarctus des noyaux gris centraux et de la capsule interne

Lorsque l'infarctus intéresse les noyaux gris centraux ou la capsule interne, les anomalies EEG sont des bouffées delta rythmiques (IRDA : *Intermittent Rhythmic Delta Activity*) latéralisées du côté de l'infarctus ou généralisées (figure 80). Ce type d'anomalie peut coexister avec les anomalies décrites ci-haut lorsque l'infarctus implique aussi bien les territoires superficiel que profond de l'artère responsable.

L'atteinte bilatérale des territoires profonds des artères cérébrales postérieures provoque un infarctus des noyaux thalamiques dorso-médians et des faisceaux mamillo-thalamiques de Vicq d'Azyr. Troubles de mémoire, de l'attention, régression de

l'initiative motrice et perturbation sévère de l'affectivité sont les signes cliniques habituels. Cette atteinte sous-corticale est responsable d'une hypoactivation corticale importante. L'EEG met en évidence des bouffées lentes thêta ou delta d'origine sous-corticale (Yasuda Y *et al.*, 1989).

## Infarctus du tronc cérébral

Lorsque l'infarctus se situe dans le tronc cérébral, l'EEG peut être normal ou montrer des troubles de la régulation de l'électrogénèse d'origine sous-corticale : rythmes de fond ralentis, réactivité médiocre ou nulle, bouffées lentes thêta ou thêta-delta, somnolence.

Un *coma-sommeil* est parfois décrit lors d'un infarctus du mésencéphale, bien réactif aux stimulations. Dans ce cas précis ce motif est, en général, de très bon pronostic (Seet RCS *et al.*, 2005).

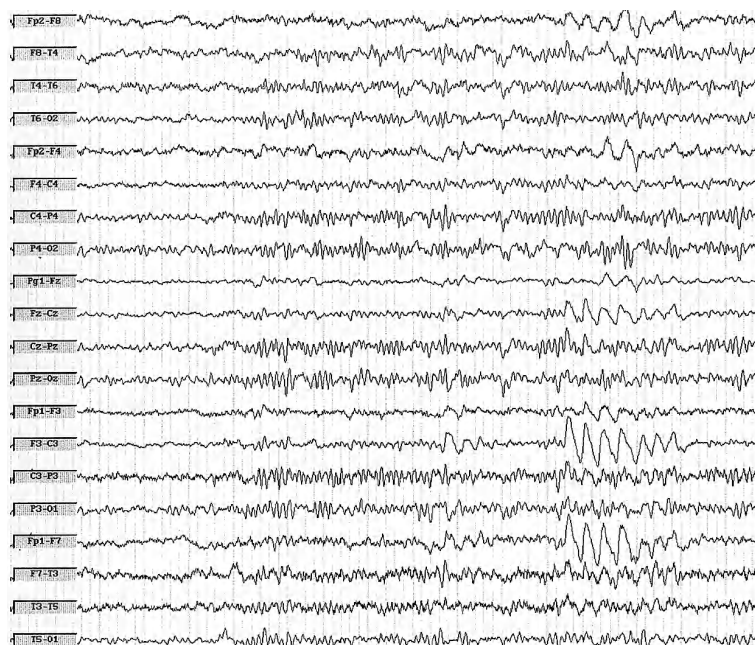


Figure 80 : Cette femme de 85 ans a fait un accident vasculaire de la capsule interne gauche. L'EEG montre des bouffées d'activité delta rythmique frontale 1-2c/s sur les régions fronto-centro-temporales gauches et la ligne médiane antérieure. Les rythmes de fond sont normaux à droite, ils sont surchargés de rythmes delta bas-voltés sur le lobe temporal gauche.

## Infarctus de jonction

Ils sont dus à une ischémie survenant à la frontière des territoires vascularisés par les artères cérébrales lorsque ces dernières ont un débit insuffisant. De l'activité pointue à front raide et de véritables crises infra-cliniques sont enregistrées sur ces régions (Gastaut H et Naquet R, 1965).

## Infarctus multiples

Ces accidents vasculaires multiples surviennent en cas d'athéromatose des gros vaisseaux, de phénomènes emboliques ou lorsqu'il existe une vascularite systémique ou cérébrale. Les anomalies EEG sont multi-focales ou plus souvent diffuses. Il s'agit d'un ralentissement des rythmes de

fond interrompu par des bouffées thêta-delta souvent pointues ou rythmiques, qui traduisent une atteinte sous-corticale associée à l'atteinte corticale. Des ondes frontales delta rythmiques antérieures (FIRDA : *Frontal Intermittent Delta Activity*) généralisées ou localisées sur un seul hémisphère témoignent de lésions vasculaires des noyaux gris centraux, bilatérales ou unilatérales. La réactivité à l'ouverture des yeux est préservée, les anomalies sont augmentées par l'hyperpnée (figure 81) et la réponse à la stimulation lumineuse est souvent vive. Les patients atteints d'infarctus multiples souffrent souvent d'une détérioration intellectuelle. L'EEG peut aider à orienter le diagnostic en faveur d'un processus vasculaire plutôt que dégénératif mais il est loin d'être infaillible (Wendland KL *et al.*, 1991 ; Sloan EP *et al.*, 1995).



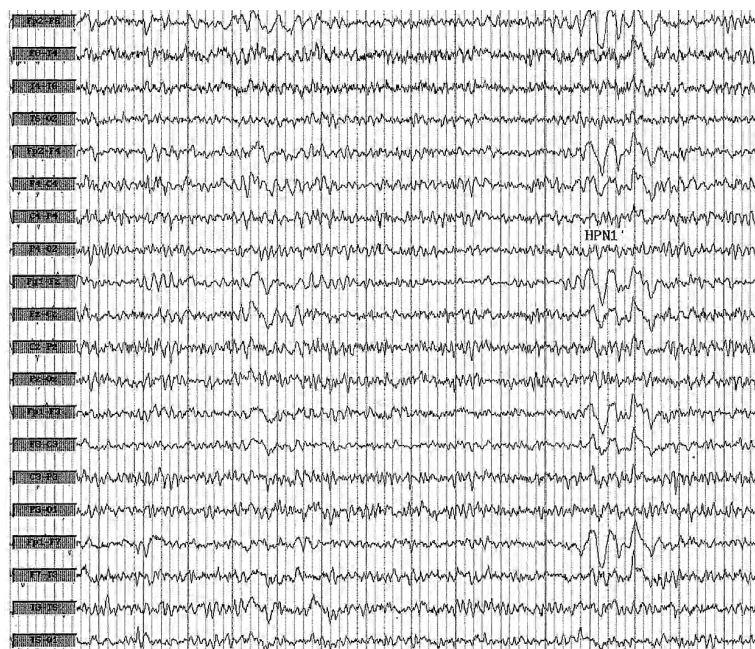


Figure 81 : Ce patient de 79 ans, traité pour HTA et diabète, a fait plusieurs accidents vasculaires.

Il souffre d'un ralentissement intellectuel depuis quelques années.

L'EEG montre des rythmes de fond irréguliers et trop lents, à 6-7 c/s, un peu pointus, et des bouffées d'activité delta haut voltée plus amples sur les régions antérieures qui bloquent à l'ouverture des yeux et qui sont augmentées par l'hyperpnée.

## Bibliographie

- ASSAL F, PAPAZYAN JP, SLOSMAN DO, JALLON P, GOERRES GW. SPECT in periodic lateralized epileptiform discharges (PLEDs) : a form of partial status epilepticus ? *Seizure* 2001 ; 10(4) : 260-265.
- FUSHIMI M, MATSUBUCHI N, SEKINE A, SHIMIZU T. Benign bilateral independent periodic lateralized epileptiform discharges. *Acta Neurol Scand* 2003 ; 108(1) : 55-59.
- GARCIA-MORALES I, GARCIA MT, GALAN-DAVILA L, GOMES-ESCALONILLA C *et al.* Periodic lateralized epileptiform discharges : etiology, clinical aspects, seizures, and evolution in 130 patients. *J Clin Neurophysiol* 2002 ; 19(2) : 172-177.
- GASTAUT H, NAQUET R. Étude électroencéphalographique de l'insuffisance circulatoire cérébrale. In : « Symposium international sur la circulation cérébrale ». Sandoz, édit Paris, 1965, p. 163-191.
- GURER G, YEMISI M, SAYGI S, CIGER A. Structural lesions in periodic lateralized epileptiform discharges (PLEDs). *Clin EEG Neurosci* 2004 ; 35(2) : 88-93.
- KURTZ D, WAYDELICH-FLETTA R, NORTH P, ROHMER F. Étude clinique et EEG de 9 cas de cécité corticale. *Rev EEG Neurophysiol* 1977 ; 7(2) : 133-138.
- SEET RCS, LIM ECH, WILDER-SMITH EPV. Spindle coma from acute midbrain infarction. *Neurology* 2005 ; 64 : 2159-2160.
- SLOAN EP, FENTON GW, KENNEDY NS, MACLENNAN JM. Electroencephalography and single photon emission computed tomography in dementia : a comparative study. *Psychol Med* 1995 ; 25(3) : 631-638.
- WENDLAND KL, ZARNITZ T, GUNDEL A. EEG studies in Alzheimer dementia and multi-infarct dementia at various times in the day. *Z Gerontol* 1991 ; 24(1) : 33-38.
- YASUDA Y, AKIGUCHI I, INO M, NATATABE H, KAMEYAMA M. Paramedian thalamic and midbrain infarcts associated with palilalia. *Rinsho Shinkeigaku* 1989 ; 29(2) : 186-190.

---

## Lésions vasculaires multiples de la substance blanche (maladie de Binswanger et CADASIL)

### Maladie de Binswanger

---

La maladie de Binswanger, due à une atteinte artérioscléreuse des petites artères de la substance blanche est responsable d'infarctus multiples sous-corticaux et d'une démence. L'EEG met en évidence des bouffées d'activité lente souvent périodiques, qui peuvent ressembler à l'EEG de la maladie de Creutzfeldt-Jakob (Kuroda Y *et al.*, 1993), mais il s'agit habituellement d'activité delta monomorphe relativement symétrique (Dzialek E *et al.*, 1989).

### CADASIL

---

Le CADASIL (*Cerebral Autosomal Dominant Arteriopathy With Subcortical Infarcts And*

*Leucoencephalopathy*) se manifeste par des accidents vasculaires, une détérioration intellectuelle, des épisodes migraineux et parfois des crises d'épilepsie. Une encéphalopathie aiguë réversible est parfois la première manifestation clinique. Il existe habituellement une histoire familiale positive. L'IRM met en évidence des hypersignaux étendus dans la substance blanche. L'EEG montre des anomalies lentes focales ou généralisées, une dépression latéralisée des rythmes de fond, des pointes focales ou un mélange de ces anomalies (Schon F *et al.*, 2003). L'EEG peut se normaliser à distance de la phase aiguë des accidents vasculaires sous-corticaux. Le diagnostic différentiel clinique comporte le syndrome de migraine familiale hémiplégique et le MELAS, mais l'EEG est différent dans ces maladies.

### Bibliographie

---

DZIALEK E, SZYMANSKA R, BOGUCKI A. The electroencephalographic image in Binswanger's subcortical arteriosclerotic encephalopathy. *Neurol Neurochir Pol* 1989 ; 23(3) : 214-219.

KURODA Y, IKEDA A, KUROHARA K, KAKIGI R, RYUH S, KOUHA H, MISAGO N, SUGIHARA H. Occurrence of paroxysmal synchronous EEG discharges in sub-

cortical arteriosclerotic encephalopathy. *Intern Med* 1993 ; 32(3) : 243-246.

SCHON F, MARTIN RJ, PREVETT M, CLOUGH C, ENEVOLDSON TP, MARKUS HS. "CADASIL coma" : an underdiagnosed acute encephalopathy. *J Neurol Neurosurg Psychiatry* 2003 ; 74 : 249-252.

# 64

## Embolies

---

### Embolie gazeuse

---

L'embolie gazeuse au cours de la chirurgie à cœur ouvert peut être grave quand elle intéresse le cerveau. Ces embolies surviennent lorsqu'il y a ouverture des cavités cardiaques gauches ou lorsque la circulation extra-corporelle est nécessaire. L'EEG en cours d'intervention est le seul critère d'embolie aérienne cérébrale. En effet, le patient étant anesthésié, aucune modification physique ne peut être notée. D'autre part, les modifications cardiovasculaires ne se produisent qu'en cas d'embolies massives. Les anomalies EEG prédominent dans le territoire carotidien droit puisque l'embolie provient du cœur gauche, et surtout sur les régions postérieures. Elles s'installent en trois temps : asymétrie du tracé due à une lenteur et un appauvrissement de l'activité électrique sur l'hémisphère droit. Environ trois minutes plus tard, la normalisation du tracé est presque complète. Douze minutes après l'embolie, le tracé s'aggrave fortement par l'apparition d'activité delta polymorphe de grande amplitude, à droite. L'anomalie peut diffuser un peu vers l'hémisphère gauche mais reste prédominante à droite. Très rarement, des pointes périodiques apparaissent sur l'activité delta, environ 20 minutes après l'embolie. En fin d'intervention, les anomalies EEG ont pu disparaître totalement ou persister de façon plus ou moins grave (Arfel G *et al.*, 1968). La symptomatologie au réveil peut être totalement absente ou comporter un déficit de l'hémicorps gauche, des clonies gauches et/ou une altération de la conscience. Quand les anomalies EEG initiales sont mineures, un déficit clinique n'est signalé que dans 30 % des cas. Lorsque les anomalies EEG

initiales sont graves, les complications cliniques surviennent dans 50 % des cas. Une installation en trois temps des anomalies EEG permet pratiquement d'affirmer le diagnostic d'embolie gazeuse. Lorsque les modifications EEG sont moins classiques, il est alors impossible de préciser si elles sont dues à une embolie gazeuse, à une insuffisance carotidienne unilatérale, à un infarctus sylvien ou à une embolie solide. Des embolies aériennes peuvent également survenir lors de l'injection directe dans une artère, pendant une artériographie, par exemple, ou par passage veineux lors des interventions sur la tête ou le cou en position assise. Dans ces cas, l'EEG est réalisé à distance de l'accident embolique, il montre un foyer lent. Le traitement en caisson sous oxygène hyperbare fait disparaître le foyer EEG et les déficits neurologiques.

### Embolies graisseuses

---

Ces embolies surviennent dans un contexte de chirurgie orthopédique ou de traumatisme. Elles ne donnent pas un tableau d'accident vasculaire cérébral mais un syndrome d'atteinte cérébrale diffuse avec confusion, agitation et modification de la vigilance. L'EEG montre des rythmes de fond un peu ralentis, des anomalies lentes et pointues focales et des bouffées delta généralisées ou plus marquées sur un des hémisphères (Magot A et Guillon B, 2002) (figure 82). L'IRM cérébrale met en évidence des lésions multiples dans la substance blanche qui ne sont pas spécifiques, surtout localisées en périventriculaire. Ces lésions sont parfois associées à des piquetés hémorragiques (Erdem E *et al.*, 1993).



---

## Hémorragies

### Hémorragie sous-arachnoïdienne

---

Déjà en 1952, Rohmer insistait sur la très nette relation entre anomalies sur l'EEG, état de conscience et pronostic, en particulier dans les anévrysmes de la communicante antérieure. Le suivi de l'EEG permet de détecter et de localiser les spasmes. C'est un complément indispensable de l'artériographie cérébrale, qui donne une appréciation intéressante de la souffrance cérébrale dans la zone satellite du spasme. Lorsqu'il existe, d'après l'artériographie, des anévrysmes multiples, l'EEG peut préciser la localisation de celui qui a saigné.

Lorsque l'état de conscience est peu perturbé, les tracés sont normaux ou ne montrent que des ondes un peu pointues sur l'ensemble du scalp. Lors de rupture d'anévrysmes de la communicante antérieure, l'état de conscience est très altéré, les tracés EEG comportent des bouffées d'ondes lentes antérieures et une dysfonction lente antérieure permanente de fréquence 4-5 c/s. Lors de rupture d'anévrysmes de la communicante postérieure, l'état de conscience est bon et le pronostic favorable, l'EEG montre une activité lente delta hypersynchrone diffuse. La présence de PLEDS, de BIPLEDS, d'activité épileptique diffuse et une pauvre réactivité de l'EEG sont des signes de mauvais pronostic (Claassen J *et al.*, 2006). Lorsque des altérations focalisées apparaissent, superposées à un tracé globalement altéré, elles révèlent une ischémie par vasospasme, plus rarement un hémato-me. Ces altérations focales sont parfois distantes de l'anévrysmes, surtout lorsqu'il existe une extension du vasospasme artériel (Arbus L *et al.*, 1977).

### Hématome intra-cérébral

---

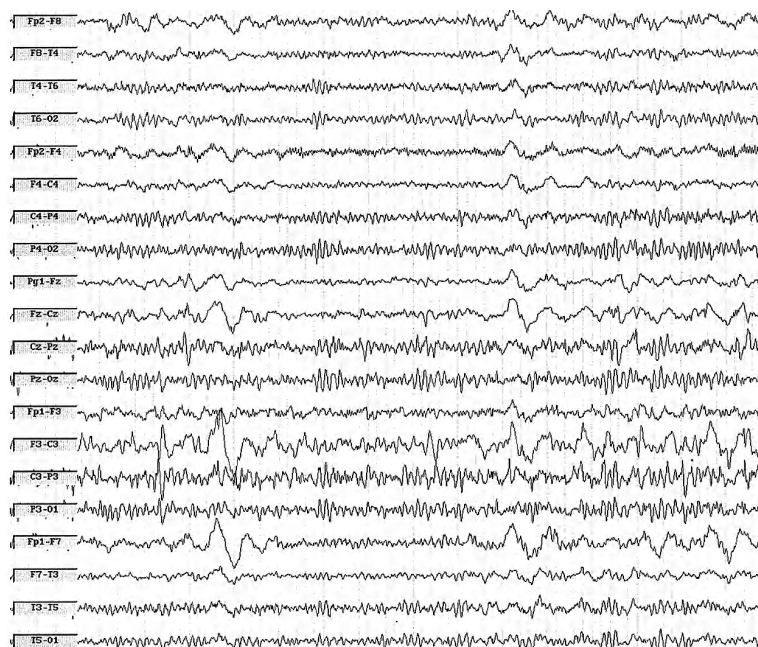
Un hématome, quelle que soit son origine, provoque une distension du parenchyme cérébral et une souffrance de la substance blanche sous-corticale. L'anomalie EEG peut être une dépression en regard d'un hématome volumineux. On note alors des rythmes lents et pointus à la périphérie de l'hématome (figure 83). Lorsque l'hématome est de plus petite taille, la traduction EEG est limitée à de l'activité delta monomorphe, souvent bien réactive, continue ou sous forme de bouffées. Un hématome du centre ovale peut provoquer des anomalies lentes et parfois des ondes pointues projetées sur l'ensemble de l'hémisphère concerné (figure 84). Lorsque l'hématome provoque un engagement, on enregistre de l'activité delta haut-voltée diffuse, aréactive, témoignant d'une hypertension intracrânienne sévère.

À distance de l'accident aigu, l'hématome a été résorbé, il ne persiste que quelques bouffées lentes projetées en regard de l'hématome. Si ce dernier était occipital, la seule anomalie est une asymétrie des rythmes de fond, qui sont un peu moins haut-voltés et plus lents du côté de l'hématome.

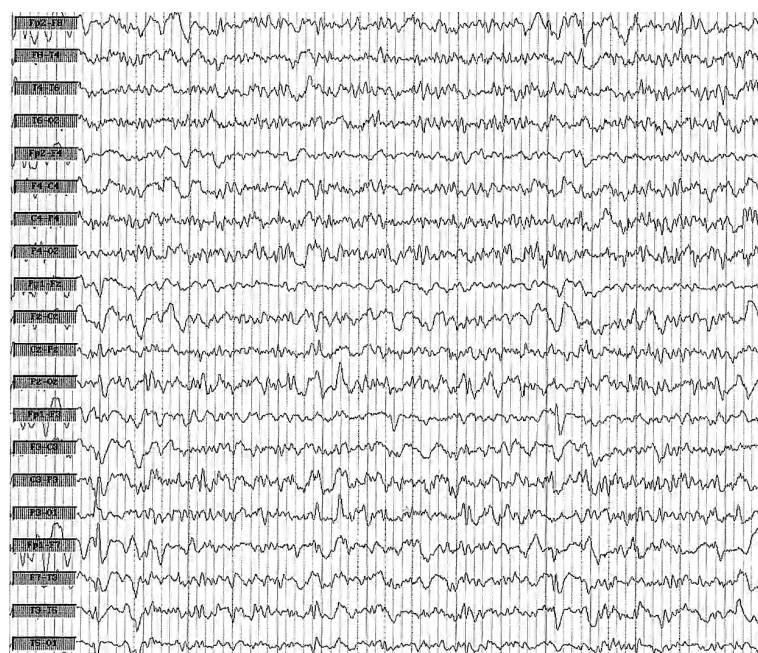### Hématomes multiples

---

L'hypertension artérielle, l'éthylisme chronique, les troubles de la coagulation, les traumatismes crâniens, les ruptures d'anévrysmes ou de malformations artério-veineuses, l'angiopathie amyloïde, les angiopathies inflammatoires peuvent provoquer des hématomes multiples. L'EEG met en évidence des bouffées d'ondes lentes delta monomorphes bien réactives multifocales bien corrélées avec les images du scanner et de l'IRM cérébrale (figure 85). Les rythmes de fond dépendent de la maladie sous-jacente et de l'hypertension intracrânienne associée.



**Figure 83 :** Cet homme de 75 ans qui a fait un hématome frontal gauche, fait des crises. Le tracé montre une dépression des rythmes de fond sur la région frontale gauche, des bouffées d'activité delta antérieures sur l'hémisphère gauche qui diffusent un peu en frontal droit et des anomalies pointues sur les régions rolandiques gauches.



**Figure 84 :** Cette femme de 70 ans est admise pour une confusion récente et une hémiplegie droite. Le scanner met en évidence un hématome du centre ovale gauche. L'EEG montre une activité delta monomorphe, 1-2 c/s sur l'ensemble de l'hémisphère gauche et la ligne médiane, plus ample sur les régions fronto-centro-temporales. L'anomalie diffuse un peu vers les régions antérieures droites. Il existe des bouffées d'activité triphasique pointue sur le lobe temporal gauche.

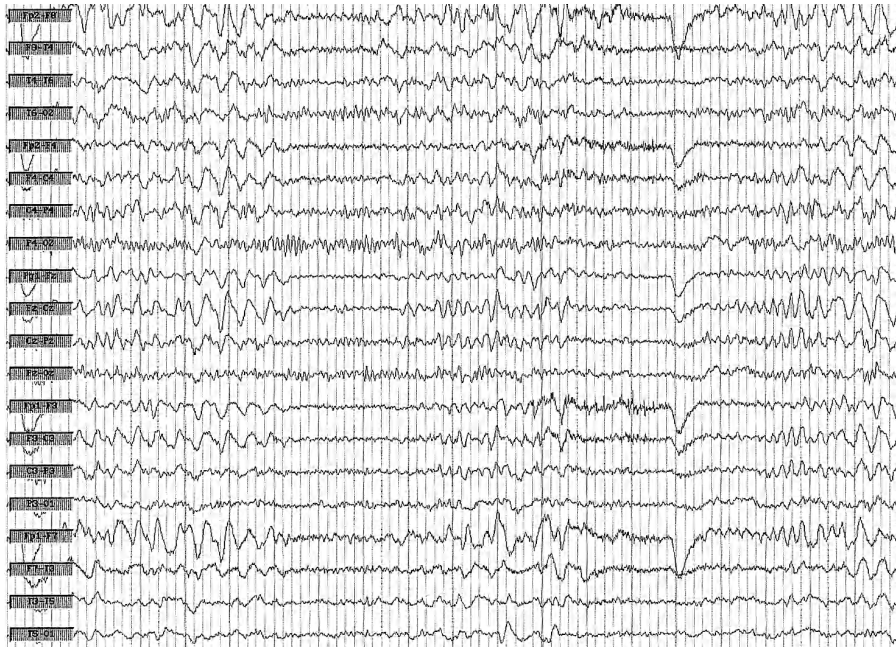

Figure 85 : Cette femme de 74 ans porteuse d'arythmie, qui a déjà été victime d'un hématome temporal droit ancien, souffre actuellement d'un hématome temporal gauche.

L'IRM cérébrale montre l'hématome et des signes de leucoaraiose. On suspecte une angiopathie amyloïde. L'EEG montre des bouffées d'activité delta haut-voltée 1-2 c/s sur le lobe temporal gauche, qui se généralisent lors des baisses de vigilance et des bouffées d'activité delta rythmique en temporal droit, indépendantes, moins amples, qui diffusent vers l'ensemble de l'hémisphère droit. Les rythmes de fond sont asymétriques, mieux organisés à droite qu'à gauche.

## Hémosidérose marginale du névraxe

L'hémosidérose marginale du névraxe (*Superficial Siderosis*) est une condition rare, progressive, secondaire au dépôt chronique de sang dans les régions sous-arachnoïdienne ou intra-ventriculaire. Les causes habituelles sont les traumatismes crâniens, les interventions neurochirurgicales, les ruptures d'anévrisme, les malformations artérioveineuses, les tumeurs cérébrales, les avulsions radiculaires, mais dans environ 50 % des cas l'origine du saignement est inconnue (Hug A *et al.*, 2004). Les régions les plus affectées sont le cervelet, en particulier le vermis supérieur, et le lobe frontal inférieur et médian.

La présentation clinique est stéréotypée : perte de l'audition, ataxie, anosmie et syndrome pyramidal. Les troubles cognitifs sont une difficulté de production du langage, un trouble de la mémoire visuelle de rappel et un trouble des fonctions exécutives. Il existe aussi une difficulté à évaluer l'état d'esprit des autres (van Harskamp NJ *et al.*, 2005). L'histoire, les signes cliniques et un hyposignal typique en T2 sur l'IRM (surtout dans le cervelet, les régions fronto-basales, le tronc et la moelle) permettent de poser le diagnostic. L'EEG est rarement décrit, il montre, dans le cas d'une femme de 59 ans japonaise porteuse de cette affection et souffrant de dysarthrie, perte auditive et troubles de la mémoire, un rythme alpha de basse fréquence et des bouffées thêta intermittentes sur les régions frontales (Matsuyama Z *et al.*, 1994).

## Bibliographie

---

- ARBUS L, LAZORTHE Y, CAMPAN L, ROUQUIE P, GREZES RUEFF CH. L'EEG pré-opératoire dans les anévrysmes cérébraux rompus. Intérêt de la compression carotidienne et du test d'hypotension contrôlée. *Rev EEG Neurophysiol* 1977 ; 7(2) : 165-169.
- CLAASSEN J, HIRSCH LJ, FRONTERA JA, FERNANDEZ A, SCHMIDT M *et al.* Prognostic significance of continuous EEG monitoring in patients with poor-grade subarachnoid hemorrhage. *Neurocrit Care* 2006 ; 4(2) : 103-112.
- HUG A, HARTMANN M, GRAU A. Superficial siderosis of the CNS. 2 cases and a review of the literature. *Nervenarzt* 2004 ; 75 (6) : 584-588.
- MATSUYAMA Z, YAMAGUCHI S, HARADA A, YAMAMURA Y, NAKAMURA S. A case of idiopathic superficial siderosis of the central nervous system. *No To Shinkei* 1994 ; 46(12) : 1171-1175.
- ROHMER F, GASTAUT Y, DELL MB. EEG in vascular pathology of the brain. *Rev Neurol* 1952 ; 87(2) : 93-144.



---

## Lacunes et leucoaraiïose

---

### Les lacunes

---

Les lacunes sont de petits accidents vasculaires sous-corticaux dans le territoire d'artères perforantes. Elles peuvent être asymptomatiques ou se manifester par des déficits sensitifs ou moteurs en général régressifs. Il n'y a pas de rapport entre la gravité des anomalies électriques et la taille ou la localisation de la lacune (Falcone N *et al.*, 1986). Dans 60 % des cas, l'EEG est normal. Parfois, il montre des bouffées d'ondes thêta ou delta rythmiques projetées sur les régions antérieures ou postérieures, du côté de la lacune (Kappelle LJ *et al.*, 1990 ; Petty GW *et al.*, 1995). Rarement on enregistre des bouffées très pointues et même des pointes-ondes généralisées ou focalisées du côté de la lacune.

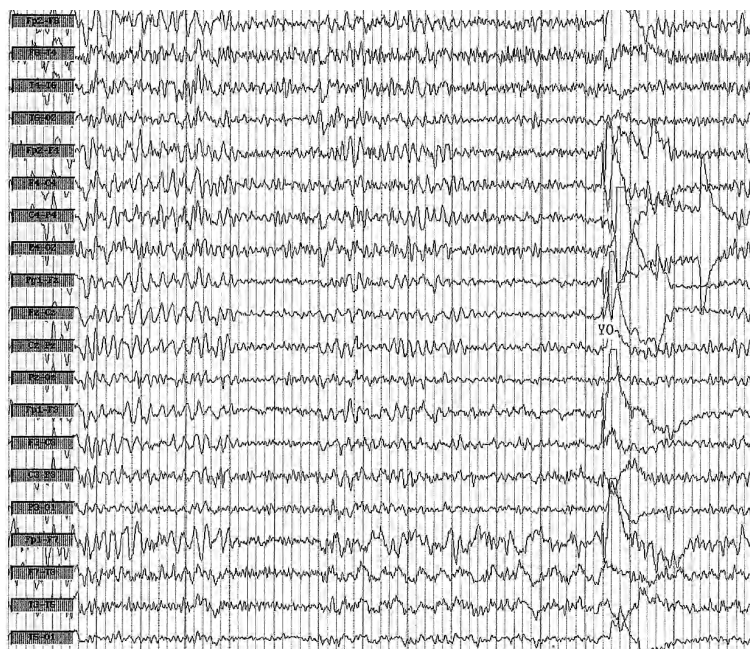
### Leucoaraiïose

---

Il ne s'agit pas d'une maladie mais d'images sur l'IRM qui sont des zones hypodenses de la substance blanche surtout en péri-ventriculaire. Cette raréfaction de la substance blanche est donc une découverte radiologique et elle est associée ou non à des troubles neurologiques. Leur signification est encore inconnue (lésions vasculaires multiples ?

zones d'œdème de la substance blanche ?). Elle est décrite associée à la maladie d'Alzheimer (Barcikowska M *et al.*, 1997), à la démence fronto-temporale (Pasquier F *et al.*, 1999), aux infarctus cérébraux (Pantoni L *et al.*, 1993 ; Jorgensen *et al.*, 1996), à des lacunes multiples (Lazzarino LG *et al.*, 1990 ; Mast H *et al.*, 1997), à une angiopathie cérébrale (Matsubayashi S *et al.*, 1996) ou n'est associée à aucune de ces maladies.

Quand le patient consulte pour des « malaises » ou des troubles cognitifs, qu'aucune maladie dégénérative ni vasculaire n'est probable et que la leucoaraiïose constitue le seul élément positif du dossier, l'EEG peut montrer des rythmes de fond irréguliers et discrètement ralentis et des bouffées d'activité delta plus ou moins asymétriques bien réactives. Il s'agit d'un mélange d'atteinte corticale et sous-corticale asymétrique qui est très corrélée à l'imagerie. Parfois, les rythmes de fond sont au contraire très pointus, rapides et très bien réactifs, associés ou non à des dysfonctions lentes ou pointues plus focales (figure 86). Quand la leucoaraiïose survient en association avec des facteurs de risque vasculaire multiples, l'EEG met en évidence des anomalies en bouffées thêta-delta projetées diffusément ou plus focalisées, très bien réactives, et des rythmes de fond pointus.



**Figure 86 :** Cette femme de 67 ans, hypertendue, diabétique et hypercholestérolémique se plaint de troubles du langage et de confusion. L'IRM cérébrale met en évidence des signes de leucoaraiose. L'EEG montre des bouffées d'activité thêta 4-5 c/s moyennement voltées généralisées mais plus marquées sur les régions frontales droites, bien réactives, de l'activité delta polymorphe intermittente et bien réactive sur le lobe temporal gauche, et des rythmes de fond à la limite inférieure de la normale, 7c/s, bien réactifs.

## Bibliographie

- BARCIKOWSKA M, GOLEBIOWSKI M, PFEFFER A. The significance of cerebral white matter changes in CT images in Alzheimer's disease. *Neurol Neurochir Pol* 1997 ; 31(2) : 237-245.
- FALCONE N, FENSORE C, LANZETTI A, LAZZARINO LG, NAPPO A, NICOLAI A, TOMASI G. Clinical considerations and EEG-CT correlations in lacunar infarcts. *Riv Neurol* 1986 ; 56(6) : 396-410.
- JORGENSEN HS, NAKAYAMA H, RAASCHOU HO, OLSEN TS. Leucoaraiosis in patients with acute apoplexy. The Copenhagen Stroke Study. *Ugeskr Maeger* 1996 ; 158(5) : 594-597.
- KAPPELLE LJ, VAN HUFFELEN AC, VAN GIJN J. Is the EEG really normal in lacunar stroke ? *J Neurol Neurosurg Psychiatr* 1990 ; 53(1) : 63-66.
- LAZZARINO LG, NICOLAIR A, VALASSI F. Leucoaraiosis : correlation of arterial hypertension and lacunar infarct (study of 8 patients). *Schweiz Arch Neurol Psychiatr* 1990 ; 141(4) : 345-349.
- MAST H, KEORNNECKE HC, HARTMANN A, STAPF C, MARX P. Association of hypertension and diabetes mellitus with microangiopathic cerebral infarct patterns. *Nervenarzt* 1997 ; 68(2) : 129-134.
- PANTONI L, INZITARI D, PRACUCCI G, LOLLI F, GIORDANO G, BRACCO L, AMADUCCI L. Cerebrospinal fluid proteins in patients with leucoaraiosis : possible abnormalities of blood-brain barrier function. *J Neurol Sci* 1993 ; 115(2) : 125-131.
- PASQUIER F, LEBERT F, LAVENU I, GUILLAUME B. The clinical picture of frontotemporal dementia : diagnosis and follow-up. *Dement Geriatr Cogn Disord* 1999 ; 10 (suppl) : 10-14.
- PETTY GW, LABAR DR, FISCH BJ, PEDLEY TA, MOHR JP, KHANDJI A. Electroencephalography in lacunar infarction. *J Neurol Sci* 1995 ; 134(1-2) : 47-50.

# 67

---

## Thromboses veineuses cérébrales

### Clinique

---

Traumatisme, infections, grossesse, maladies systémiques, hémopathies, cancers viscéraux, troubles de l'hémostase, effets médicamenteux (contraceptifs, chimiothérapie, stéroïdes intraveineux...) provoquent des thromboses veineuses cérébrales qui sont responsables d'un œdème important et parfois d'un infarctus veineux. L'état de conscience est altéré et il peut exister des déficits moteurs.

### Électroencéphalogramme

---

L'EEG est toujours très pathologique. Il met en évidence de l'activité lente delta en bouffées diffuses

ou plus latéralisées du côté des thromboses, souvent sous forme de FIRDA (Rossetti AO *et al.*, 2005). Cette activité lente est bien réactive tant qu'il n'existe pas d'hypertension intracrânienne. L'EEG est plus évocateur quand il montre la présence de foyers multiples d'ondes lentes ou d'éléments paroxystiques variables dans le temps et l'espace, passant d'un hémisphère à l'autre, ou encore des discordances entre le siège des anomalies électriques et les signes cliniques. L'imagerie cérébrale est évidemment plus utile que l'EEG pour porter le diagnostic et localiser la thrombose mais le scanner cérébral et l'IRM peuvent être faussement négatifs en phase de thrombose fraîche, jusqu'au 5<sup>e</sup> jour environ. L'IRM avec angiographie veineuse par résonance magnétique est l'examen le plus performant lorsqu'il est disponible.

### Bibliographie

---

ROSSETTI AO, MAEDER-INGVAR M, REICHART MD, DESPLAND PA, BOGOUSLAVSKI J. Transitory sleep

spindles impairment in deep cerebral venous thrombosis. *Neurophysiol Clin* 2005 ; 35 : 19-23.

# 68

## Crises d'épilepsie et accidents cérébro-vasculaires

---

Les lésions vasculaires sont les causes les plus fréquentes d'épilepsie chez le sujet âgé (5 à 20 % des cas après 60 ans). Mais la fréquence des crises après un accident vasculaire est faible (5 à 20 % des cas). Les crises peuvent être précoces ou tardives.

### Crises précoces

---

Elles surviennent dans 2 à 8 % des cas, le plus souvent dans les 24 à 48 premières heures (Gupta SR *et al.*, 1988 ; Labovitz D *et al.*, 2001 ; Lamy C *et al.*, 2003). Elles sont plus fréquentes dans les hémorragies cérébrales que dans les infarctus (Bladin CE *et al.*, 2000). Ces crises précoces ne semblent pas constituer un facteur indépendant de mauvais pronostic. Le diagnostic d'une crise épileptique à la phase aiguë d'un accident vasculaire doit être distingué du *Limb Shaking*, phénomène non épileptique lié à un bas débit : il s'agit de mouvements répétés d'un membre ou d'un hémicorps, parfois cloniques, contralatéraux à une sténose serrée de l'artère cérébrale antérieure ou de la carotide. L'EEG ne montre pas d'anomalie épileptique dans ce cas. Il doit être également distingué d'une récurrence ou d'une aggravation de l'accident vasculaire. L'imagerie cérébrale et un nouvel EEG permettent de préciser le diagnostic. L'EEG montre en général un foyer lent associé ou non à un ralentissement diffus. De l'activité typiquement épileptique sous forme de pointes, de pointes lentes, d'activité thêta rythmique ou d'activité PLEDS s'accompagne, dans 27 % des cas, de crises convulsives dans la semaine qui suit l'accident vasculaire (Holmes GL, 1980). Des états de

mal épileptiques surviennent dans 19 % des cas d'épilepsie d'origine vasculaire, ils constituent la première crise dans 54 % des cas, ils peuvent survenir au début de l'accident vasculaire ou plus tardivement, ils ne sont pas prédictifs de récurrence des crises et ils s'accompagnent d'une mortalité de 16 % (Rumbach L *et al.*, 2000).

### Crises tardives

---

Elles surviennent en majorité durant la première année après l'accident vasculaire (Lamy C *et al.*, 2003) mais peuvent survenir jusqu'à 20 ans après cet accident (Daniele O *et al.*, 1989). Leur fréquence globale varie entre 3 et 20 % des cas. Le risque d'une 1<sup>re</sup> crise tardive après un infarctus cérébral est de 1 à 4 % la première année, il est ensuite d'environ 1 % par an (Lamy C *et al.*, 2003). Le risque est plus élevé pour les accidents vasculaires hémorragiques (Bladin CE *et al.*, 2000). Le risque de crises récurrentes est évalué entre 1 et 3 % à un an, 5 % à 5 ans. Les épilepsies constituées surviennent plus souvent après des crises tardives (30-80 %) qu'après des crises précoces (10-30 %). Le nombre de crises est en général peu élevé. Plusieurs études montrent que les anomalies EEG n'ont aucune valeur prédictive sur la récurrence de crises d'origine vasculaire (Horner S *et al.*, 1995 ; Berges S *et al.*, 2000). Les épilepsies post-accidents vasculaires résistantes au traitement sont rares. L'EEG montre ou non des anomalies pointues sur le foyer lent qui correspond à la séquelle de l'accident vasculaire.

## Bibliographie

---

- BERGES S, MOULIN T, BERGER E, TATU L, SABLLOT D, CHALLIER B *et al.* Seizures and epilepsy following strokes : recurrence factors. *Eur Neurol* 2000 ; 43 : 3-8.
- BLADIN CF, ALEXANDROV AV, BELLAVANCE A, BORNS-TEIN N, CHAMBERS B, COTE R, LEBRUN L, PIRISI A, NORRIS JW. Seizures after stroke : a prospective multicenter study. *Arch Neurol* 2000 ; 57(11) : 1617-1622.
- DANIELE O, MATTALIANO A, TASSINARI CA, NATALE E. Epileptic seizures and cerebrovascular disease. *Acta Neurol Scand* 1989 ; 80 : 17-22.
- GUPTA SR, NAHEEDY MH, ELIAS D, RUBION FA. Postinfarction seizures. A clinical study. *Stroke* 1988 ; 19(12) : 1477-1481.
- HOLMES GL. The electroencephalogram as a predictor of seizures following cerebral infarction. *Clin Electroencephalogr* 1980 ; 11 : 83-86.
- HORNER S, NI XS, DUFT M, NIEDERKORN K, LECHNER H. EEG, CT and neurosonographic findings in patients with postischemic seizures. *J Neurol Sci* 1995 ; 132 : 57-60.
- LABOVITZ DL, HAUSER WA, SACCO RL. Prevalence and predictors of early seizure and status epilepticus after first stroke. *Neurology* 2001 ; 57(2) : 200-206.
- LAMY C, DOMIGO V, SEMAH F, ARQUIZAN C, TRYSTRAM D, COSTE J, MAS JL. Early and late seizures after cryptogenic ischemic stroke in young adults. *Neurology* 2003 ; 60(3) : 400-404.
- NIEDZIELSKA K, BARANSKA-GIERUSZCZAK M, KURAN W, RZESKI M *et al.* EEG value in cases of epileptic seizures in early phase of stroke. *Neurol Neurochir Pol* 2001 ; 35 (4) : 595-603.
- ROHMER F, GASTAUT Y, DELL MB. EEG in vascular pathology of the brain. *Rev Neurol* 1952 ; 87(2) : 93-144.
- RUMBACH L, SABLLOT D, BERGER E, TATU L, VUILLIER F, MOULIN T. Status epilepticus in stroke : report on a hospital-based stroke cohort. *Neurology* 2000 ; 54 : 350-354.

---

## Infarctus cérébraux et sommeil

Les grandes séries d'infarctus cérébraux documentés en clinique et en neuropathologie, décrites avant 1975, ne comportaient pas d'analyse du sommeil. La revue de séries ou de cas récents permet quelques constatations : d'abord, les infarctus de certains territoires artériels ne s'accompagnent pas de modification notable du sommeil ; c'est le cas pour les territoires de l'artère cérébrale antérieure (pourtant responsable de la vascularisation de l'hypothalamus antérieur), de l'artère choroïdienne antérieure (Decroix JP *et al.*, 1986), de l'artère choroïdienne postérieure (Neau JP et Bogousslavski J, 1996) et de l'artère cérébrale postérieure (Brandt T, *et al.*, 2000). Quelques articles sur les infarctus du tronc cérébral, du thalamus médian et de l'artère cérébrale moyenne apportent de précieuses corrélations clinico-pathologiques.

---

### Lésions bulbaires

Ces lésions très caudales réalisent l'*encéphale isolé* du chat : les centres du sommeil n'étant pas lésés, le sommeil est normal. Les accidents vasculaires de ces régions sont très rares et le sommeil n'y a pas été spécifiquement étudié. Il en est de même des territoires médian et dorsal du bulbe. Le syndrome de Wallenberg, le plus fréquent, concerne la région latérale et dorsale et implique, entre autres, le noyau du tractus solitaire et les noyaux des XI<sup>e</sup> et X<sup>e</sup> nerf crâniens. L'alternance veille-sommeil et l'organisation du sommeil sont respectées mais on enregistre des apnées centrales et/ou périphériques. Ces troubles respiratoires existent même lorsque la lésion est unilatérale (Askenasy JJ et Goldhammer I, 1988).

---

### Infarctus massif de la partie ventrale de la protubérance et/ou du mésencéphale

C'est le syndrome de dé-efférentation ou *Locked-In Syndrome*. Les lésions correspondent à la section protubérantielle pré-trigéminal chez le chat. Les zones responsables du sommeil, sous-jacentes, ne s'expriment plus. Chez l'homme, ce syndrome provoque une insomnie essentiellement aux dépens des stades profonds et du sommeil paradoxal (Baldy-Moulinier M *et al.*, 1977). Dans certains cas, le pourcentage de ce dernier est augmenté (Autret A. *et al.*, 2001). On n'enregistre pas d'hypersomnie.

---

### Infarctus protubérantiel latéral et dorsal

Il est rare. En théorie, l'organisation du sommeil ne devrait pas être perturbée puisque les structures impliquées dans le sommeil, plus médianes, sont épargnées. Mais les noyaux dorsaux de la formation réticulée responsables du contrôle cardio-respiratoire sont lésés. Il existe des perturbations respiratoires, des apnées centrales ou un motif de respiratoire périodique de Cheyne-Stokes qui fragmentent le sommeil. Le temps de sommeil de nuit est réduit aux dépens du sommeil lent profond et, dans la journée, les patients sont somnolents. Cependant, les polysomnographies montrent que le temps de sommeil diurne est bref (Autret A *et al.*, 2001).

## Infarctus paramédian thalamo-pédonculaire bilatéral

L'atteinte thalamique et mésencéphalique paramédiane bilatérale est due à l'occlusion des artères paramédianes du tronc basilaire et du segment P1 de l'une ou des deux artères cérébrales postérieures. La réticulée para-médiane mésencéphalique est lésée, ce qui devrait entraîner un sommeil continu. Mais le thalamus para-médian, responsable du sommeil, est également atteint, ce qui devrait empêcher le sommeil ! De nombreuses publications concernent ces infarctus. Le comportement du patient, très variable selon l'étendue des lésions, peut parfois être qualifié de *de-arousal* ou *d'a-éveil*. Il s'agit d'un état particulier caractérisé par un *comportement de sommeil* pendant toute la journée (rythmes de fond discrètement ralentis sur l'EEG ou en stade 1 mais dépourvu de motifs du sommeil), le patient se réveillant facilement sur stimulation pour réintégrer rapidement son apparence de sommeil lorsqu'il n'est plus stimulé (le patient ferme les yeux, se blottit sur le côté et semble dormir). Le sommeil de nuit est de longueur normale mais dépourvu de fuseaux du sommeil et de sommeil lent profond (Bassetti C *et al.*, 1996 ; Blanco M *et al.*, 1999 ; Autret A *et al.*, 2001). Lors d'une thrombose veineuse profonde responsable d'un important œdème vasogénique centré sur les thalamus, l'EEG montre la préservation des complexes K mais l'absence de fuseaux du sommeil, en phase aiguë. Ces fuseaux sont remplacés par des oscillations thêta. Après résolution de la symptomatologie, l'EEG montre des fuseaux d'aspect normal. Ce qui confirme que le thalamus est nécessaire à la genèse des fuseaux du sommeil (Rossetti AO *et al.*, 2005).

## Accident vasculaire hémisphérique

Le rôle des hémisphères cérébraux dans le contrôle du sommeil est controversé. Au stade aigu d'un infarctus cortical, le sommeil paradoxal est pratiquement absent puis il est restauré en quelques jours (Giubilei F *et al.*, 1992). Une revue de Müller

C *et al.*, 2002, montre que, toutes artères corticales confondues, la quantité de veille augmente et la quantité de sommeil diminue proportionnellement à la taille de l'infarctus, et ceci indépendamment de l'hémisphère atteint... Lors d'un infarctus dans le territoire de l'artère cérébrale moyenne, les stades 2 et 3 sont réduits ainsi que les fuseaux du sommeil. Lorsque l'organisation cyclique est conservée, le pronostic est meilleur.

Les apnées obstructives surviennent dans plus de 50 % des infarctus de l'artère cérébrale moyenne et contribuent à alléger le sommeil (Bassetti C *et al.* drich MS, 1999).

## Nécrose laminaire étendue

Les malades sont décortiqués : absence de réaction de perception, dystonie avec extension des membres inférieurs et flexion des membres supérieurs. Le temps de sommeil de nuit est normal mais les fuseaux du sommeil et les ondes lentes sont absents. La quantité de sommeil paradoxal est normale mais sa périodicité n'est pas respectée. On peut enregistrer plusieurs épisodes de sommeil diurne, et parfois des endormissements en sommeil paradoxal (Autret A *et al.*, 1975).

Il n'est pas possible d'affirmer la localisation et l'étendue de l'infarctus en se basant sur les seules modifications du sommeil. La désorganisation du sommeil, non spécifique, peut avoir d'autres causes, telles que bruit et lumière dans les unités de soin, douleur, anxiété, événements respiratoires anormaux. D'autre part, en phase aiguë, des perturbations métaboliques cérébrales et systémiques contribuent à altérer la qualité du sommeil.

## Hémorragies sous-arachnoïdiennes et sommeil

En phase aiguë d'hémorragie sous-arachnoïdienne, la perte de l'architecture du sommeil constitue un facteur de mauvais pronostic (Classen J *et al.*, 2006). Les patients qui survivent à une hémorragie sous-arachnoïdienne importante ont une qualité de vie réduite, des difficultés au travail et souvent des troubles du sommeil. Schuiling WJ *et al.* (2005) ont

suivi 83 patients, pendant un an, après une hémorragie sous arachnoïdienne, quelle que soit la localisation de l'anévrisme. Parmi ces patients, 34 % se plaignaient de troubles du sommeil depuis l'accident hémorragique : insomnie d'endormissement (25 %), insomnie de maintien du sommeil (31 %) et somnolence pendant la journée. Ils se plaignaient aussi de fatigue (31 %), de trouble de concentration (18 %), de baisse de la libido

(27 %). C'est chez ces patients que la qualité de vie était la plus médiocre. Les polysomnographies ont montré un sommeil fragmenté par des micro-éveils (75 %), des apnées du sommeil (25 %), des mouvements périodiques des membres inférieurs (25 %), une mauvaise efficacité du sommeil (20 %). Un état dépressif contribuait probablement à entretenir le mauvais sommeil.

## Bibliographie

- ASKENASY JJ, GOLDHAMMER I. Sleep apnea as a feature of bulbar stroke. *Stroke* 1988 ; 19(5) : 637-639.
- AUTRET A, CARRIER H, TOMMASI M, JOUVET M, SCHOTT B. Étude physiopathologique et neuropathologique d'un syndrome de décortication cérébrale. *Rev Neurol* 1975 ; 131 : 431-504.
- AUTRET A, LUCAS B, MONDON K *et al.* Sleep and brain lesions : a critical review of the literature and additional new cases. *Neurophysiol Clin* 2001 ; 31 : 356-375.
- BALDY-MOULINIER M, BILLARD M, ESCURET E, ROQUEFEUIL B, FUENTES J, PASSOUANT P. A polygraphic, haemodynamic and metabolic study of 2 cases of the "locked-in" syndrome. *Rev Electroencephalogr Neurophysiol Clin* 1977(4) : 473-478.
- BASSETTI C, MATHIS J, GUGGER M, LÖVBLAD K, HESS C. Hypersomnia following paramedian thalamic stroke : a report of 12 patients. *Ann Neurol* 1996 ; 39 : 471-480.
- BASSETTI C, ALDRICH MS. Sleep apnea in acute cerebrovascular diseases : final report of 128 patients. *Sleep* 1999 ; 15(2) : 217-223.
- BLANCO M, ESPINOSA M, AEP A, BARREIRO P, RODRIGUEZ-ALBARINO A. Hypersomnia and thalamic and brain stem stroke : a study of seven patients. *Neurologia* 1999 ; 14(6) : 307-314.
- BRANDT T, STEINKE W, THIE A, PESSIN MS, CAPLAN LR. Posterior cerebral artery territory infarcts : clinical features, infarct topography, causes and outcome. Multicenter results and a review of the literature. *Cerebrovasc Dis* 2000 ; 10(3) : 170-182.
- CLAASSEN J, HIRSCH LJ, FRONTERA JA, FERNANDEZ A, SCHMIDT M *et al.* Pronostic significance of continuous EEG monitoring in patients with poor-grade subarachnoid hemorrhage. *Neurocrit Care* 2006 ; 4(2) : 103-112.
- DECROIX JP, GRAVELEAU P, MASSON M, CAMBIER J. Infarction in the territory of the anterior choroidal artery. A clinical and computerized tomographic study of 16 cases. *Brain* 1986 ; 109 (Pt6) : 1071-1085.
- GIUBILEI F, IANNILLI M, VITALE A, PIERALLINI A, SACCHETTI ML, ANTONINI FG, FIESCHI C. Sleep patterns in acute ischemic stroke. *Acta Neurol Scand* 1992 ; 86(6) : 567-577.
- GUILLEMINAULT C, QUERA-SALVA MA, GOLDBERG M. Pseudo-hypersomnia and pre-sleep behavior with bilateral paramedian thalamic lesions. *Brain* 1993 ; 116 : 1549-1563.
- MÜLLER C, ACHERMANN P, BISCHOF M, NIRKKO A, ROTH C, BASSETTI CL. Visual and spectral analysis of sleep EEG in acute hemispheric stroke. *Eur Neurol* 2002 ; 48 : 164-171.
- NEAU JP, BOGOUSSLAVSKI J. The syndrome of posterior choroidal artery territory infarction. *Ann Neurol* 1996 ; 39(6) : 779-788.
- ROSSETTI AO, MAEDER-INGVAR M, REICHHART MD, DESPLAND PA, BOUGOUSSLAVSKI J. Transitory sleep spindles impairment in deep cerebral venous thrombosis. *Neurophysiol Clin* 2005 ; 35 : 19-23.
- SCHUILING WJ, RINKEL GJE, WALCHENBACH R, DE WEERD ALW. Disorders of sleep and wake in patients after subarachnoid hemorrhage. *Stroke* 2005 ; 36 : 578-582.



# 70

---

## Introduction

La sclérose en plaques est une maladie chronique démyélinisante caractérisée par une atteinte de la substance blanche récurrente dans le temps et l'espace. Son taux d'incidence moyen est estimé à 4,2 pour 100 000 personnes en Europe et sa prévalence à 79 cas pour 100 000 (Kobelt G et Pugliatti M, 2005). Elle est responsable de déficits

moteurs et sensitifs transitoires ou progressifs. Une atteinte de la substance blanche semble peu susceptible de se manifester par des anomalies sur l'EEG et surtout de provoquer des crises épileptiques. Les EEG sont pourtant souvent anormaux, mais les crises épileptiques sont, en revanche, rares.

## Électroencéphalogramme de la sclérose en plaques

### Anomalies non spécifiques

Les tracés EEG ne sont pratiquement jamais totalement normaux. Les anomalies reflètent l'atteinte sous-corticale et la perte des connexions cortico-corticales due à la démyélinisation des axones de la

substance blanche immédiatement sous-corticale (Leocani L *et al.*, 2000) : bouffées lentes, généralisées ou latéralisées (figure 87), activité thêta sur les régions fronto-temporales, réduction de la fréquence du rythme alpha, perte de la cohérence inter-hémisphérique des rythmes thêta et alpha se manifestant par une asymétrie.

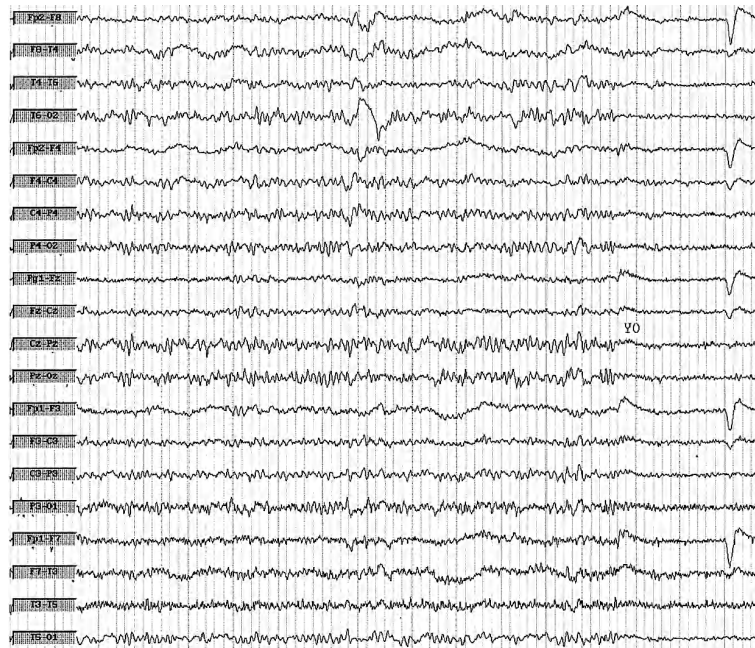

Figure 87 : Cette femme de 42 ans est suivie pour une SEP depuis 4 ans et souffre de séquelles neurologiques multiples. Elle est hospitalisée pour une perte de connaissance.

Le tracé EEG ne met pas en évidence d'activité épileptique mais on note des rythmes de fond très irréguliers d'environ 7 c/s entremêlés de rythmes thêta et quelques bouffées thêta 4 c/s plus ou moins généralisées. Ces rythmes bloquent tous à l'ouverture des yeux.

## Dysfonction épileptique

La prévalence de l'épilepsie est de 2,3 % (Poser CM et Brinar VV, 2003) à 4,8 % (Striano P *et al.*, 2003). D'après Nyquist *et al.* (2001) les crises sont généralisées tonico-cloniques (68,6 %), partielles simples ou complexes (21,6 %), plus rarement un état de mal convulsivant (5,9 %). Dans 35,3 % des cas, les patients n'avaient eu qu'une seule crise. En tant que manifestation inaugurale de la maladie, les crises d'épilepsie sont rarissimes et un état d'épilepsie partielle continue l'est encore plus (Striano P *et al.*, 2003). Les crises sont parfois la seule manifestation d'une nouvelle poussée (Sokic DV *et al.*, 2001). Toutefois, les tracés EEG comportent plus d'anomalies épileptiques que dans la population générale. Ces anomalies existent en dehors de toute histoire d'épilepsie dans environ 75 % des cas (Korwin-Piotrowska T et Nocon D, 1999). Il s'agit de bouffées pointues généralisées ou plus marquées sur les régions fronto-temporales

(figure 88), des pointes fronto-temporales, des pointes ondes dégradées généralisées, des ondes pointues multifocales indépendantes, ou même des PLEDS (Gandelman-Marton R *et al.*, 2003). Les crises dues à la sclérose en plaques sont en général faciles à traiter (Nyquist PA, *et al.*, 2001).

La dystonie paroxystique focale est à distinguer de l'épilepsie. Elle survient avec une incidence de 3,8 à 17 %, aussi bien en début de maladie qu'à n'importe quel autre stade. Le diagnostic de SEP est difficile lorsqu'il s'agit d'une manifestation inaugurale. L'EEG ne montre pas d'anomalies supplémentaires pendant les épisodes dystoniques, ce qui permet de faire la distinction avec l'épilepsie.

Le traitement par interféron bêta-1-a (*Avonex, Betaferon, Rebif*) provoque parfois des symptômes neurologiques transitoires après les injections : céphalées, hypertonie musculaire, syncope. L'EEG peut refléter une discrète atteinte encéphalopathique réversible (figure 89).

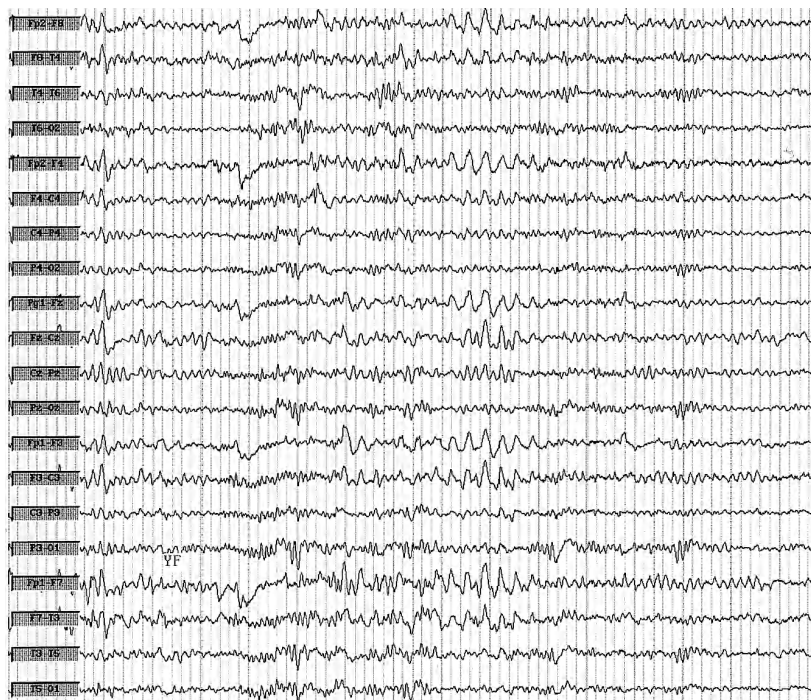


Figure 88 : Cette femme de 17 ans souffre de tremblements du membre inférieur droit. Les examens orientent vers une SEP. L'EEG montre des bouffées d'activité pointue, parfois encochée 3 c/s généralisées mais un peu plus marquées sur les régions temporales gauches. Les rythmes de fond sont un peu lents pour l'âge à 8,5 c/s.

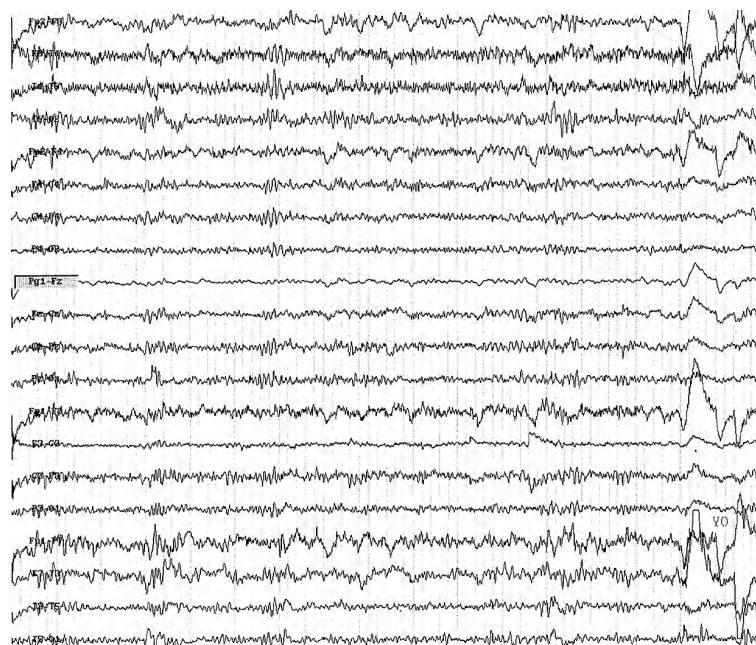


Figure 89 : Cette femme de 48 ans est traitée pour une SEP, déclarée 15 ans plus tôt, par *Avonex*. Elle a fait une perte de connaissance brutale après une des injections.

Le tracé montre des rythmes de fond qui ne dépassent pas 8 c/s et des bouffées d'activité pointue 5-6 c/s, d'une durée de moins d'une seconde, plus marquées sur les lobes temporaux, qui bloquent à l'ouverture des yeux.

## Bibliographie

- GANDELMAN-MARTON R, RABEY JM, FLECHTER S. Periodic lateralized epileptiform discharges in multiple sclerosis : a case report. *J Clin Neurophysiol* 2003 ; 20(2) : 117-121.
- KOBELT G, PUGLIATTI M. Cost of multiple sclerosis in Europe. *Eur J Neurol* 2005 ; 12 (suppl 1) : 163-67.
- KORWIN-PIOTROWSKA T, NOCON D. Is there any correlation between cerebral atrophy, EEG abnormalities and epileptic attacks in patients with multiple sclerosis ? *Neurol Neurochir Pol* 1999 ; 33(6) : 1305-1310.
- LEOCANI L, LOCATELLI T, MARTINELLI V *et al.* Electroencephalographic coherence analysis in multiple sclerosis : correlation with clinical, neuropsychological, and MRI findings. *J Neurol Neurosurg Psychiatry* 2000 ; 69(2) : 192-198.
- NYQUIST PA, CASCINO GD, RODRIGUEZ M. Seizures in patients with multiple sclerosis seen at Mayo Clinic, Rochester, Minn, 1990-1998. *Mayo Clin Proc* 2001 ; 76(10) : 983-986.
- POSER CM, BRINAR VV. Epilepsy and multiple sclerosis. *Epilepsy Behave* 2003 ; 4(1) : 6-12.
- SOKIC DV, STOJSAVLJEVIC N, DRULOVIC J *et al.* Seizures in multiple sclerosis. *Epilepsia* 2001 ; 42(1) : 72-79.
- STRIANO P, OREFICE G, BRESCIA MORRA V *et al.* Epileptic seizures in multiple sclerosis : clinical and EEG correlations. *Neurol Sci* 2003 ; 24(5) : 322-328.
- STRIANO P, STRIANO S, CARRIERI PB, BOCCELLA P. Epilepsia partialis continua as a first symptom of multiple sclerosis : electrophysiological study of one case. *Mult Scler* 2003 ; 9(2) : 199-203.

---

## Sommeil de la sclérose en plaques

La moitié des patients se plaignent d'un mauvais sommeil : difficulté d'endormissement, éveils fréquents, ronflement, nycturie. L'état dépressif, les spasmes et crampes musculaires, les douleurs, les médicaments sont responsables de la majorité des troubles du sommeil (Fleming WE et Pollak CP, 2005).

---

### Fatigue

Les relations entre troubles du sommeil et fatigue ne sont pas claires. La fatigue est omniprésente lors de la SEP et elle est parfois handicapante (MacAllister WS et Krupp LB, 2005). Les résultats des études sont discordants. Pour certains la fatigue et la somnolence diurnes sont corrélées à la fragmentation du sommeil et à un trouble des rythmes circadiens (Attarian HP *et al.*, 2004), pour d'autres la fatigue et les troubles du sommeil sont d'origine dépressive (Clark CM *et al.*, 1992 ; Alarcia R *et al.*, 2004), certains auteurs ne trouvent pas de troubles du sommeil importants ni de perturbation des rythmes circadiens chez les patients qui souffrent de SEP (Taphoorn MJ *et al.*, 1993 ; Antonijevic IA et Steiger A, 2003). Pour d'autres auteurs la fatigue de la sclérose en plaques serait indépendante de l'atteinte pyramidale mais serait plus en rapport avec une atteinte des aires frontales. Même lors d'une tâche motrice simple, il existe une augmentation et une diffusion de la désynchronisation électrique corticale sur les aires motrices et une réduction de la resynchronisation à la fin du mouvement. Une action s'accompagne donc d'une exagération des mécanismes moteurs et d'une réduction des processus inhibiteurs, ce qui pourrait être à l'origine de la fatigue (Leocani L *et al.*, 2001).

---

### Hypersomnie

Certains patients se plaignent d'hypersomnie diurne. D'authentiques cas de narcolepsie comportant hypersomnie, cataplexie, hallucination hypnagogique et paralysie du sommeil ont été décrits (Wang CY *et al.*, 1998 ; Autret A *et al.*, 2001). Les patients qui souffrent de SEP sont souvent positifs pour le HLA-DR2, comme les patients narcoleptiques, mais il semble que les gènes qui codent pour les antigènes DR2 et DQw1 ne soient pas seuls responsables de la somnolence dans la SEP (Rumbach L *et al.*, 1989). Des plaques situées dans le tronc cérébral et l'hypothalamus peuvent aussi provoquer de la cataplexie et de l'hypersomnie, réalisant le tableau clinique de *narcolepsie secondaire* (Nishino S et Kanbayashi T, 2005). Les dosages de l'hypocrétine dans le LCR ne sont pas toujours bas dans ces cas.

---

### Troubles du comportement pendant le sommeil paradoxal (RBD) et mouvements périodiques des membres inférieurs

Des troubles du comportement pendant le sommeil paradoxal ont été décrits, parfois comme symptôme initial de la SEP (Plazzi G et Montagna P, 2002). Les RBD sont dus à des plaques de la région dorsale de la protubérance (Tippmann-Peikert M *et al.* ; 2006). Des mouvements périodiques des membres inférieurs peuvent aussi perturber le sommeil (Ferini-Strambi L *et al.*, 1994).

## Troubles respiratoires pendant le sommeil

Les apnées du sommeil devraient survenir chez les patients porteurs de plaques dans le tronc cérébral mais, en fait, les événements respiratoires anormaux sont rares dans cette maladie (Tachibana N *et al.*, 1994). Deux patients porteurs de SEP sont décédés pendant leur sommeil à cause d'une hypoventilation d'origine centrale secondaire à des plaques situées dans le bulbe (Auer RN *et al.*, 1996). Un hoquet rebelle est parfois responsable de l'insomnie (Funakawa I *et al.*, 1992).

## Modification du sommeil sous traitement stéroïdien

L'effet sur le sommeil du traitement par les stéroïdes a été évalué : au bout de plusieurs jours de traitement par de fortes doses de méthylprednisolone, les modifications du sommeil ressemblent à celles de la dépression : raccourcissement de la latence du sommeil paradoxal, augmentation de la densité en sommeil paradoxal et réduction du sommeil lent profond (Antonijevic IA et Steiger A, 2003).

## Bibliographie

- ALARCIA R, ARA JR, MARTIN J, LOPEZ A, BESTUE M, BERTOL V, BERGARA JM. Sleep disorders in multiple sclerosis. *Neurologia* 2004 ; 19(10) : 704-709.
- ANTONIJEVIC IA, STEIGER A. Depression-like changes of the sleep-EEG during high dose corticosteroid treatment in patients with multiple sclerosis. *Psychoneuroendocrinology* 2003 ; 28(6) : 780-795.
- ATTARIAN HP, BROWN KM, DUNTLEY SP, CARTER JD, CROSS AH. The relationship of sleep disturbances and fatigue in multiple sclerosis. *Arch Neurol* 2004 ; 61(4) : 525-528.
- AUER RN, ROWLANDS CG, PERRY SF, REMMERS JE. Multiple sclerosis with medullary plaques and fatal sleep apnea (Ondine's curse). *Clin Neuropathol* 1996 ; 15(2) : 101-105.
- AUTRET A, LUCAS B, MONDON K, HOMMET C, CORCIA P, SAUDEAU D, DE TOFFOL B. Sleep and brain lesions : a critical review of the literature and additional new cases. *Neurophysiol Clin* 2001 ; 31(6) : 356-375.
- CLARK CM, FLEMING JA, LI D, OGER J, KLONOFF H, PATY D. Sleep disturbance, depression, and lesion site in patients with multiple sclerosis. *Arch Neurol* 1992 ; 49(6) : 641-643.
- FERINI-STRAMBI L, FILIPPI M, MARTINELLI V, OLDANI A *et al.* Nocturnal sleep study in multiple sclerosis : correlations with clinical and brain magnetic resonance imaging findings. *J Neurol Sci* 1994 ; 125(2) : 194-197.
- FLEMING WE, POLLAK CP. Sleep disorders in multiple sclerosis. *Semin Neurol* 2005 ; 25(1) : 64-68.
- FUNAKAWA I, YASUDA T, TERAO A. A case of multiple sclerosis with intractable hiccups and sleep apnea syndrome. *Rinsho Shinkeigaku* 1992 ; 32(7) : 733-738.
- LEOCANI L, COLOMBO B, MAGNANI G *et al.* Fatigue in multiple sclerosis is associated with abnormal cortical activation to voluntary movement — EEG evidence. *Neuroimage* 2001 ; 13 (6Pt 1) : 1186-1192.
- NISHINO S, KANBAYASHI T. Symptomatic narcolepsy, cataplexy and hypersomnia, and their implications in the hypothalamic hypocretin/orexin system. *Sleep Med Rev* 2005 ; 9(4) : 269-310.
- PLAZZI G, MONTAGNA P. Remitting REM sleep behavior disorder as the initial sign of multiple sclerosis. *Sleep Med* 2002 ; 3(5) : 437-439.
- POSER CM, BRINAR VV. Epilepsy and multiple sclerosis. *Epilepsy Behav* 2003 ; 4(1) : 6-12.
- RUMBACH L, TONGIO MM, WARTER JM, COLLARD M, KURTZ D. Multiple sclerosis, sleep latencies and JLA antigens. *J Neurol* 1989 ; 236(6) : 309-310.
- TACHIBANA N, HOWARD RS, HIRSCH NP, MILLER DH, MOSELEY IF, FISH D. Sleep problems in multiple sclerosis. *Eur Neurol* 1994 ; 34(6) : 320-323.
- TAPHOORN MJ, VAN SOMEREN E, SNOEK FJ, STRIJERS RL, SWAAB DR *et al.* Fatigue, sleep disturbances and circadian rhythm in multiple sclerosis. *J Neurol* 1993 ; 240(7) : 446-448.
- TIPPMANN-PEIKERT M, BOEVE BF, KEEGAN M. REM sleep behavior disorder initiated by acute brainstem multiple sclerosis. *Neurology* 2006 ; 66(8) : 1277-1279.
- WANG CY, KAWASHIMA H, TAKAMI T, YAMADA N, MIYAJIMA T *et al.* A case of multiple sclerosis with initial symptoms of narcolepsy. *No To Hattatsu* 1998 ; 30(4) : 300-306.

Hans Berger, qui mit au point la technique de l'EEG entre 1924 et 1929, était psychiatre. Actuellement, l'EEG ne peut pas aider au diagnostic d'une maladie psychiatrique (le tracé d'un paranoïaque n'est pas très différent du tracé d'un obsessionnel compulsif ou d'un déprimé, il est dépourvu d'anomalie). Lorsque la magnéto-EEG sera plus facilement accessible, elle fournira certainement de précieuses informations sur l'organisation de l'activité électrique des maladies mentales (Hugues JR et John ER, 1999). Pour le moment, l'EEG n'apporte que peu d'informations : l'EEG

quantifié montre, dans les troubles d'attention dus à l'hyperactivité, des rythmes thêta augmentés (Boutros N *et al.*, 2005). Chez les violents, il existe des anomalies électriques du lobe temporal corrélées à des modifications structurales vues sur le scanner : dilatation d'une corne temporale ou réduction de la taille d'un lobe temporal (Wong MT *et al.*, 1994). Chez des meurtriers à personnalité anti-sociale, une étude contrôlée a montré que la puissance de l'alpha était réduite et que les puissances delta et thêta étaient augmentées (Lindberg N *et al.*, 2005).

---

## Pourquoi prescrire l'électroencéphalogramme chez un patient psychiatrique ?

### Bilan avant la prescription du traitement

---

Avant d'entreprendre un traitement par les antidépresseurs, qui abaissent le seuil épileptogène, il est utile de connaître le tracé de base d'un patient et d'éliminer toute comitialité. La présence de figures épileptiques ne contre-indique pas le traitement psychotrope mais, dans ces conditions, une protection par des médicaments anti-épileptiques peut se discuter.

### Éliminer une maladie organique

---

Certaines conditions neurologiques miment parfois une maladie psychiatrique. C'est le cas des encéphalopathies chroniques, des maladies dégénératives débutantes, des tumeurs cérébrales frontales et de la ligne médiane, des encéphalites et des crises épileptiques, par exemple. Quand les symptômes psychiatriques sont associés à une confusion, une amnésie, une irritabilité, un puérilisme, une expansivité ou à des hallucinations, il convient de vérifier l'EEG et d'éliminer toute cause autre que fonctionnelle. Par exemple l'*Olfactory Paranoid Syndrome* de Videbeck ou l'*Olfactory Reference Syndrome* de Pryse-Phillips relève dans l'immense majorité des cas de la psychiatrie. Il s'agit d'un délire hallucinatoire à contenu d'odeurs corporelles avec connotation sexuelle ou scatologique qui se manifeste par l'impression de sentir mauvais, surtout en présence de personnes inconnues. Un cas a été décrit associé à une malformation vasculaire frontale inférieure droite (Toone B.K., 1978).

Il existe des tumeurs cérébrales à début purement psychiatrique, c'est surtout le cas des tumeurs frontales : amnésie de fixation, akinésie, puérilisme, expansivité et irritabilité ; et des tumeurs méso-dencéphalique : euphorie, onirisme et confabulation. La présence d'hallucinations et d'illusions permet parfois aussi d'éliminer des tumeurs temporales et occipitales : hallucinations visuelles, auditives, olfactives et gustatives avec états de rêve ou états dépressifs, et des tumeurs pariétales : illusions et hallucinations somatognosiques et obtusion. Certaines maladies dégénératives, et, en particulier, la démence à corps de Lewy, peuvent débiter par des phénomènes hallucinatoires longtemps avant les autres symptômes. Chez un patient âgé, une dépression de survenue tardive est souvent le signe d'une maladie d'Alzheimer débutante (Muller HF *et al.*, 1997). L'encéphalite herpétique, au tout début, peut donner le change pour une psychose. L'insuffisance circulatoire cérébrale est un pourvoyeur de troubles mentaux du troisième âge. Un délire de jalousie peut survenir lors d'une sténose carotidienne bilatérale ou lors d'une décompensation circulatoire contemporaine d'une arythmie cardiaque. Dans tous ces cas, l'EEG est anormal et permet de redresser le diagnostic. Les pseudo-crisis et les psychoses d'origine épileptique sont traitées dans une autre partie.

### Vérifier l'effet des médicaments sur l'électroencéphalogramme

---

L'EEG permet de vérifier l'apparition d'effets secondaires ou d'intoxication aux médicaments prescrits car le lithium, les neuroleptiques, les anti-



dépresseurs et les modulateurs de l'humeur sont susceptibles de provoquer des encéphalopathies médicamenteuses, des encéphalopathies métaboliques par hyponatrémie ou par atteinte hépatique et des crises épileptiques. Aux doses thérapeutiques, le lithium provoque une désorganisation des rythmes de fond, une sensibilisation à l'hyperpnée et des bouffées lentes thêta-delta bilatérales et synchrones. Les neuroleptiques ralentissent la fréquence du rythme de base de 1 à 2 c/s sans modifier l'amplitude. L'halopéridol peut entraîner l'apparition d'activité lente postérieure en plus du ralentissement des rythmes de fond. À noter que le *Largactil* en doses de 50 mg peut activer un foyer épileptique et qu'il est parfois utilisé dans ce but dans les laboratoires d'électroencéphalographie. Les anxiolytiques benzodiazépines provoquent une activité rythmique rapide de 20-30 c/s basse voltée entremêlée aux rythmes de fond. Cet effet apparaît dans les 6 jours après le début du traitement et disparaît environ 7 jours après l'arrêt du traitement. Les antidépresseurs tricycliques augmentent un peu les rythmes thêta-delta et donnent des tracés pointus, *irritatifs*, sensibles à la stimulation lumineuse intermittente qui accentue cet aspect. Les antidépresseurs qui inhibent la recapture de la sérotonine ont des effets sur l'EEG semblables à ceux des antidépresseurs tricycliques en faibles doses. En fortes doses ils potentialisent l'activité alpha, comme si l'état d'éveil était exacerbé. Les IMAO donnent des ondes lentes de haut voltage et un ralentissement des rythmes de fond mais ils ne favorisent pas d'images de type irritatif.

## Bilan pré-sismothérapie

L'EEG est toujours prescrit avant un traitement par électrochocs (sismothérapie) pour des raisons médico-légales. En effet, les électrochocs peuvent induire des anomalies lentes et de l'activité épileptique sur l'EEG qui ne disparaîtront que plusieurs mois après la fin du traitement. Mais l'évolution du tracé post-choc dépend du tracé antérieur. Dans

certains cas, les anomalies antérieures à la sismothérapie disparaissent sous son influence. Il est donc utile de connaître l'activité cérébrale avant et après les électrochocs. L'électrochoc provoque, comme lors d'une crise spontanée, des pointes rythmiques suivies d'ondes lentes puis d'un aplatissement du tracé. Réapparaissent ensuite des ondes lentes delta (figure 90), puis thêta (figure 91), puis alpha (figure 92). Les anomalies lentes prédominent sur l'hémisphère qui a reçu le choc. Il existe de grandes variations individuelles mais, en moyenne, après 6 à 12 électrochocs au rythme de 3 par semaine, les modifications électriques disparaissent après un à trois mois. Dans certains cas, on peut observer la persistance d'une activité critique et d'autres anomalies jusqu'à 10-12 mois. Cette persistance n'est pas péjorative en elle-même. Il est habituel de constater un certain degré de confusion après les électrochocs. Elle disparaît en général en quelques jours. Si elle persiste, il faut éliminer un état de mal non convulsivant. Sur l'EEG cet état peut se manifester par des ondes delta rythmiques ou des pointes intermittentes, en partie noyées par les ondes lentes thêta-delta normales après un électrochoc (Pogarell O *et al.*, 2005). Après un électrochoc peuvent aussi se voir des psychoses post-ictales, comme après une crise spontanée : confusion, état maniaque, illusion et hallucinations (Zwil As et Pomerantz A, 1997).

Depuis une dizaine d'années, la stimulation magnétique transcrânienne remplace progressivement la stimulation électrique. Elle est non invasive et bien tolérée et ne nécessite pas d'anesthésie générale comme la stimulation électrique. La sonde est habituellement placée sur le scalp pour stimuler le cortex préfrontal dorsolatéral droit (les protocoles de stimulations ne sont pas encore fixés). L'effet indésirable le plus préoccupant est la survenue de crises d'épilepsie. Elles apparaissent généralement sur des terrains prédisposés et semblent dépendre de la fréquence et de l'intensité des stimulations. Mais l'EEG se normalise rapidement et aucune séquelle n'a été rapportée (George MS *et al.*, 1999 ; Klein E *et al.*, 1999).



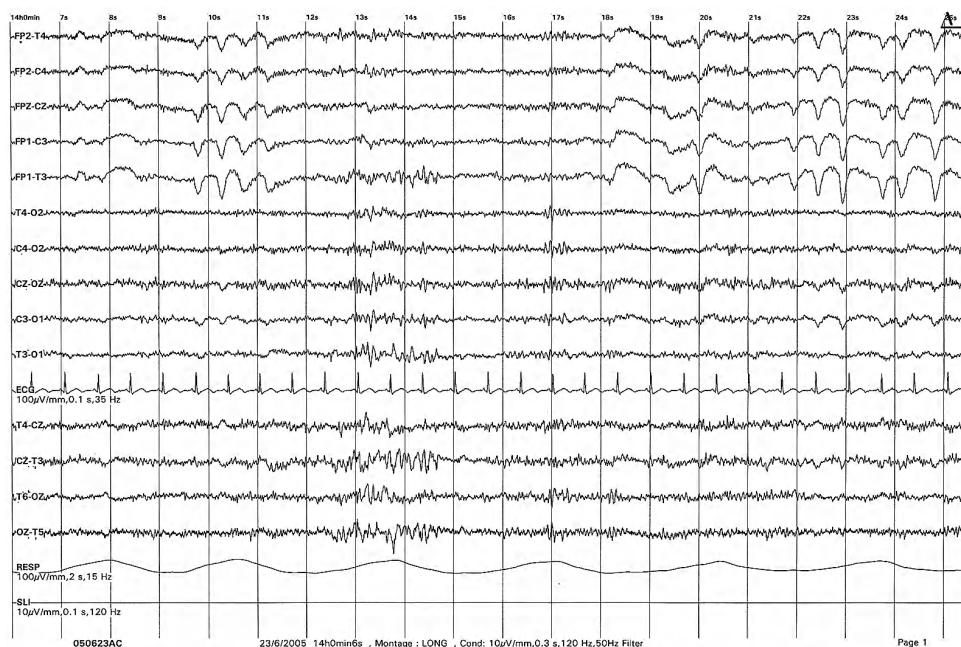


Figure 92 : Deux jours après la sismothérapie, ce patient a fait trois crises épileptiques. Le tracé pré-sismothérapie était normal. Le tracé actuel montre des bouffées d'activité thêta pointue sur les régions temporo-pariëto-occipitales gauches. Les rythmes de fond sont de fréquence normale, ils sont un peu pointus.

## Bibliographie

- BOUTROS N, FRAENKEL L, FEINGOLD A. A four-step approach for developing diagnostic tests in psychiatry: EEG in ADHD as a test case. *J Neuro Psychiatry Clin Neurosci* 2005 ; 17(4) : 455-464.
- GEORGE MS, LISANBY SH, SACKEIM HA *et al.* Transcranial magnetic stimulation : applications in neuropsychiatry. *Arch Gen Psychiatry* 1999 ; 56 : 300-311.
- HENKEL V. Prolonged confusional state following electroconvulsive therapy-diagnostic clues from serial electroencephalography. *Pharmacopsychiatry* 2005 ; 38(6) : 316-320.
- HUGHES JR, JOHN ER. Conventional and quantitative electroencephalography in psychiatry *J Neuro Psychiatry Clin Neurosci* 1999 ; 11(2) : 190-208.
- KLEIN E, KREININ I, CHISTYAKOV A *et al.* Therapeutic efficacy of right prefrontal slow repetitive transcranial magnetic stimulation in major depression : a double-blind controlled study. *Arch Gen Psychiatry* 1999 ; 56 : 315-320.
- LINDBERG N, TANI P, VIRKKUNEN M, PORKKA-HEISKANEN T, APPELBERG B, NAUKKARINEN H, SALMI T. Quantitative electroencephalographic measures in homicidal men with antisocial personality disorder. *Psychiatry Res* 2005 ; 136(1) : 7-15.
- MC CLELLAND GR, RAPTOPOULOS P, JACKSON D. The effect of paroxetine on the quantitative EEG. *Acta psychiatr scand* 1989 ; 80 (suppl 350) : 50-52.
- POGARELL O, EHRENTAUT S, RUTHER T, MULERT C, HEGERL U, MOLLER HJ, TOONE BK. Psychomotor seizures, arterio-venous malformation and the olfactory reference syndrome. *Acta Psychiat Scand* 1978 ; 58 : 61-66.
- MULLER HG, ENGELSMANN F, NAIR NP, ROBITAILLE Y. Psychogeriatric clinical, electro-encephalographic and autopsy findings. *Neuropsychobiology* 1997 ; 35(2) : 95-101.
- WONG MT, LUMSDEN J, FENTON GW, FENWICK PB. Electroencephalography, computed tomography and violence ratings of male patients in a maximum-security mental hospital. *Acta Psychiatr Scand* 1994 ; 90(2) : 97-101.
- ZWIL AS, POMERANTZ A. Transient postictal psychosis associated with a course of ECT. *Convuls Ther* 1997 ; 13(1) : 32-36.

## Sommeil des malades psychiatriques

### Modifications du sommeil par les maladies psychiatriques

Le sommeil est anormal lors des maladies psychiatriques et les anomalies sont proportionnelles à la gravité de la maladie. L'insomnie est très fréquente dans toutes les maladies, l'hypersomnie est plus rare et concerne surtout la dépression. Les parasomnies surviennent quand la micro-architecture du sommeil est très perturbée et que les stades du sommeil s'entremêlent, c'est surtout le cas des alcooliques chroniques et des schizophrènes. Les troubles du rythme circadien sont rares ou peu sévères et sont surtout vus lors des troubles anxieux et thymiques et lors de la schizophrénie et de l'autisme adulte. Les anomalies d'architecture du sommeil enregistrées sur les polysomnographies ne sont pas spécifiques et contribuent peu au diagnostic de la maladie psychiatrique.

#### ■ Troubles du sommeil liés aux troubles de l'humeur

Les rapports entre dépression et insomnie sont complexes, ces deux symptômes s'entretenant mutuellement. L'insomnie est le symptôme le plus courant de la dépression (85 à 95 % selon les séries). L'endormissement n'est pas retardé, il peut même être un peu plus rapide qu'habituellement. Mais le sommeil est fragmenté par de nombreux éveils et il est surtout écourté par un réveil précoce. Sur la polysomnographie, les stades profonds sont réduits, la continuité du sommeil est perturbée par des éveils fréquents, la latence du premier sommeil paradoxal est diminuée (< 50 minutes), sa répartition est anormale, il est surtout concentré en première partie de nuit. La densité des mouvements oculaires rapides est augmentée surtout au cours du premier épisode. Pendant le

sommeil léger, les complexes K et les pointes au vertex sont réduites. Les bouffées thêta et les ondes pointues postérieures sont augmentées. Les états intermédiaires entre plusieurs stades et surtout la présence de fuseaux du sommeil pendant le sommeil paradoxal sont fréquents (Paiva T *et al.*, 1993). La diminution de la latence d'apparition du sommeil paradoxal est la modification la plus caractéristique du syndrome dépressif. Sa sensibilité est évaluée entre 50 et 80 % et sa spécificité de l'ordre de 80 % (Feinberg M et Carroll BJ, 1984). Cette modification du sommeil aurait un intérêt prédictif sur le risque de rechute si elle persiste après traitement par les antidépresseurs tricycliques. Elle peut aussi servir à distinguer une dépression masquée d'une démence.

L'hypersomnie est plus rare, 10-15 % des cas. Elle est plus fréquente lors des dépressions bipolaires, chez l'adolescent et chez le sujet âgé. Le diagnostic d'hypersomnie d'origine psychiatrique, fréquemment envisagé, est en fait rarement confirmé par un excès de sommeil sur les examens polysomnographiques de longue durée (le temps de sommeil total dépasse rarement 11 heures par 24 heures). Le sommeil nocturne est, en revanche, toujours altéré, que ce soit par de l'insomnie, de la fragmentation ou des perturbations de l'organisation cyclique.

#### ■ Troubles du sommeil liés à l'anxiété

L'anxiété, en activant les systèmes d'éveil, va s'opposer à l'initiation et au maintien du sommeil. L'endormissement est difficile et retardé, le sommeil est instable et fragmenté par de nombreux éveils. Au réveil, le sujet est tendu, asthénique, polyalgique et juge son sommeil insuffisant et non réparateur (Touchon J, 1991). La crainte d'un endormissement difficile se transforme en une véritable phobie et est à l'origine d'une ritualisa-

tion, elle-même insomnante. La polygraphie confirme l'allongement de la latence d'endormissement, les fréquents changements de stades et l'augmentation des nombres d'éveils. Les troubles paniques se caractérisent par des crises d'angoisse sévères, répétitives, imprévisibles, sans cause déclenchante apparente. Les attaques lorsqu'elles sont nocturnes surviennent en sommeil lent léger, juste avant l'arrivée du sommeil plus profond (Lesser IM *et al.*, 1985).

### ■ Troubles du sommeil liés aux psychoses

Le psychotique se plaint rarement de son sommeil. Mais les enregistrements polysomnographiques des schizophrènes et des autistes adultes mettent en évidence une augmentation de la latence d'endormissement, des éveils nocturnes fréquents, une réduction de l'efficacité du sommeil, une augmentation de la quantité du stade 1 aux dépens des stades profonds et une réduction de la densité des mouvements oculaires pendant le sommeil paradoxal (Limoges E *et al.*, 2005). Le score aux échelles psychiatriques est inversement corrélé à la quantité de sommeil paradoxal et à sa densité chez le schizophrène en phase aiguë non traité (Poulin J *et al.*, 2003). De plus, chez le schizophrène non traité, une grande proportion du sommeil est constituée par des états intermédiaires entre plusieurs stades (états dissociés). Mais aucune anomalie spécifique n'a pu être utilisée comme marqueur diagnostique ou pronostique de la schizophrénie.

Des endormissements rapides en sommeil paradoxal (moins de 10 minutes) ont été décrits chez certains patients schizophrènes non narcoleptiques. Ces patients ont davantage de symptômes négatifs de la schizophrénie sans en différer par les symptômes positifs ou dépressifs. La présence de ces endormissements rapides en sommeil paradoxal impliquerait une schizophrénie plus grave (Kempnaers C *et al.*, 1988 ; Tandon R *et al.*, 1991).

### ■ Troubles du sommeil liés au trouble obsessionnel-compulsif

L'insomnie d'endormissement y est constante. Les obsessions de vérifications peuvent retarder consi-

dérablement l'heure du coucher. Les anomalies trouvées sur la polysomnographie se rapprochent de celles des patients déprimés : réduction de la latence du sommeil paradoxal, nombreux éveils nocturnes et réduction des stades profonds.

## Modifications du sommeil par les médicaments

Les médicaments antipsychotiques et surtout les neuroleptiques sédatifs normalisent rapidement le sommeil bien avant de corriger la symptomatologie psychotique. Le sevrage des neuroleptiques est suivi d'une augmentation du pourcentage de sommeil paradoxal et d'une diminution de la latence du sommeil paradoxal. Les benzodiazépines hypnotiques augmentent la durée et la latence d'apparition du sommeil paradoxal, la durée du stade 2 et diminuent le sommeil lent profond. L'arrêt brutal provoque des manifestations de sevrage et en particulier de l'insomnie de quelques jours à une semaine.

La zopiclone et le zolpidem respectent, en gros, l'architecture du sommeil. Leur usage chronique peut provoquer une fragmentation du sommeil et l'apparition de comportements anormaux pendant le sommeil : trouble du comportement alimentaire, éveils confus et somnambulisme.

Les antidépresseurs tricycliques retardent l'apparition du sommeil paradoxal et réduisent son pourcentage, sauf la trimipramine qui l'augmente. L'amitriptyline (*Laroxyl*), la doxépine (*Quitaxon*), la trimipramine (*Surmontil*) raccourcissent la latence d'endormissement. Tous les antidépresseurs tricycliques augmentent les stades profonds. La clomipramine (*Anafranil*) augmente significativement le sommeil profond les deux premières heures du sommeil.

La miansérine (*Athymil*) augmente considérablement le stade 4 dès la première nuit d'utilisation, elle réduit la latence d'endormissement et la quantité de sommeil paradoxal. Le lithium augmente en général les stades profonds, augmente la latence du sommeil paradoxal et réduit sa durée.

Les antidépresseurs inhibiteurs de la recapture de la sérotonine sont plutôt éveillants, ils ne facilitent pas l'endormissement, ils ne modifient pas les stades profonds et ils réduisent la quantité de sommeil paradoxal.

Les IMAO suppriment complètement le sommeil paradoxal au bout d'une à trois semaines. Cette suppression persiste quand on continue le traitement.

## Modifications du sommeil par la sismothérapie

La sismothérapie a classiquement une action suppressive élective sur les phases de sommeil paradoxal : la latence est allongée et il existe une importante réduction des ondes ponto-géniculo-occipitales chez les patients traités pour un état dépressif. Dans les jours qui suivent l'électrochoc, il n'y a pas d'augmentation compensatoire du sommeil paradoxal. Les autres anomalies du sommeil qui existaient avant les électrochocs se

normalisent : la continuité du sommeil est meilleure, les éveils intra-sommeil disparaissent et la quantité des stades profonds est plus importante (Hoffmann G *et al.*, 1985). Les modifications vues lors de la polysomnographie des patients psychiatriques, en particulier la réduction de la latence du sommeil paradoxal, n'augurent pas de leur réponse à la sismothérapie (Grunhaus L *et al.*, 1996). D'autre part, les réponses sont variables et certains patients continuent à avoir des latences de sommeil paradoxal courtes (Coffey CE *et al.*, 1988). À distance des électrochocs, la persistance d'une diminution de la latence du sommeil paradoxal est corrélée à la réapparition des symptômes chez les patients déprimés (Grunhaus L *et al.*, 1994).

Les modifications du sommeil à la suite de stimulation électromagnétiques transcrânienne sont minimes : la stimulation répétée du cortex dorsolatéral gauche provoque une discrète diminution du pourcentage global de stade 1, et une augmentation du stade 4 enregistré pendant le premier cycle de sommeil. Le sommeil paradoxal n'est pas modifié (Graf T *et al.*, 2001).

## Bibliographie

- COFFEY CE, MCCALL WV, HOELSCHER TJ, CARROLL BJ, HINKLE PE *et al.* Effects of ECT on polysomnographic sleep : a prospective investigation. *Convuls Ther* 1988 ; 4(4) : 269-279.
- FEINBERG M, CARROLL BJ. Biological « markers » for endogenous depression. Effect of age, severity of illness, weight loss and polarity. *Arch Gen Psychiatry* 1984 ; 41 : 1080-1085.
- GRAF T, ENGELER J, ACHERMANN P, MOSIMANN UP, NOSS R, FISCH HU, SCHLAEPFER TE. High frequency repetitive transcranial magnetic stimulation (rTMS) of the left dorsolateral cortex : EEG topography during waking and subsequent sleep. *Psychiatry Res* 2001 ; 107(1) : 1-9.
- GRUNHAUS L, SHIPLEY JE, EISER A, PANDE AC, TANDON R, REMEN A, GREDE JF. Shortened REM latency post-ECT is associated with rapid recurrence of depressive symptomatology. *Biol Psychiatry* 1994 ; 36(4) : 214-222.
- GRUNHAUS L, SHIPLEY JE, EISER A, PANDE AC, TANDON R, REMEN A, GREDE JF. Polysomnographic studies in patients referred for ECT : pre-ECT studies. *Convuls Ther* 1996 ; 12(4) : 224-231.
- HOFFMANN G, LINKOWSKI P, KERKHOFS M, DESMEDT D, MENDLEWICZ J. Effects of ECT on sleep and CSF biogenic amines in affective illness. *Psychiatry Res* 1985 ; 16(3) : 199-206.
- KEMPENAERS C, KERKHOFS M, LINKOWSKI P, ENDLEWICZ J. Sleep EEG variables in young schizophrenic and depressive patients. *Biol Psychiatry* 1988 ; 24 : 823-866.
- LESSER IM, POLAND RE, HOLCOMB D, ROSE DE. Single case study of night time panic attacks. *J Nerv Ment Dis* 1985 ; 173 : 744-746.
- LIMOGES E, MOTTRON L, BOLDOC C, BERTHIAUME C, GOUBOUT R. Atypical sleep architecture and the autism phenotype. *Brain* 2005 ; 128 : 1049-1061.

- PAIVA T, ARRIAGA F, ROSA A, LEITAO JN. Sleep phasic events in dysthymic patients : a comparative study with normal controls. *Physiol Behave* 1993 ; 54(4) : 819-824.
- POULIN J, DAOUST AM, FOREST G, STIP E, GOUBOUT R. Sleep architecture and its clinical correlates in first episode and neuroleptic-naïve patients with schizophrenia. *Schizophr Res* 2003 ; 62(1-2) : 147-153.
- TANDON R, SHIPLEY JE, EISER A, GREDEN JF. Association between abnormal REM sleep and negative symptoms in schizophrenia. *Psychiatry Res* 1989 ; 27 : 359-361.
- TOUCHON J. Les troubles du sommeil dependant des maladies psychiatriques dans la classification internationale des troubles du sommeil. *Neuro-Psy* 1991 ; 6(7) : 337-344.

---

## Ictus amnésique (*Global Transient Amnesia*)

---

### Manifestations cliniques

---

Cet événement dont la cause est encore sujette à débat (origine migraineuse ? épileptique ? ischémique ?) peut se définir comme une amnésie antérograde sévère de début très abrupt, comme si les mécanismes de *sauvegarde* n'avaient pas fonctionné. Les souvenirs ont totalement disparu et ne reviendront jamais. Typiquement, la personne qui sort de l'ictus amnésique pose continuellement les mêmes questions pendant quelques heures : « quelle heure est-il ? » « où suis-je ? » etc... Ces ictus amnésiques sont parfois provoqués par la prise de benzodiazépines, par un stress intense, un exercice physique important, l'exposition au froid ou ne sont déclenchés par aucun facteur apparent. Ils surviennent de préférence chez les patients hypertendus, porteurs d'une dyslipidémie, de désordres thyroïdiens ou de migraine (Pai MC et Yang SS, 1999 ; Santos S *et al.*, 2000). L'examen physique est normal ainsi que le scanner cérébral. Le SPECT peut mettre en évidence une hypoperfusion importante, transitoire, dans le territoire

vertébro-basilaire (Pai MC et Yang SS, 1999 ; Otsuka Y *et al.*, 2002)

### Électroencéphalogramme de l'ictus amnésique

---

L'EEG est normal dans 75 % des cas. Dans 25 % des cas, il met en évidence des anomalies lentes intermittentes et bien réactives surtout en temporal gauche (figure 93), parfois de l'activité delta diffuse, qui disparaît peu de temps après l'épisode (Zukerman E *et al.*, 1985 ; Pai MC et Yang SS, 1999). L'intérêt de l'EEG est justement d'éliminer toute anomalie importante qui pourrait remettre en question le diagnostic d'ictus amnésique. Des cas ont été décrits d'un ictus amnésique associé à de l'activité épileptique temporale médiane (Rowan AJ et Protass LM, 1979 ; Meador KJ *et al.*, 1985 ; Jacome DE, 1989). Il s'agit de cas symptomatiques mais dont la présentation clinique était celle d'un authentique ictus amnésique.



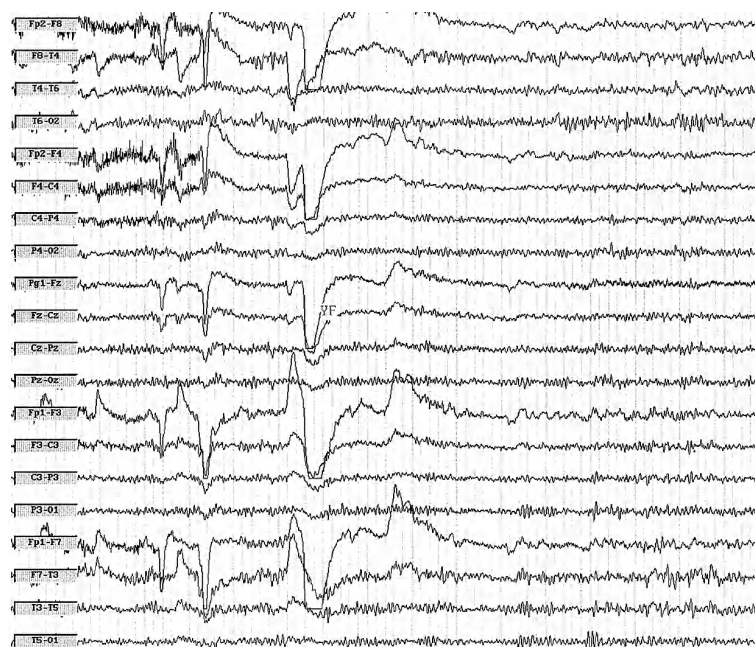


Figure 93 : Cette femme de 57 ans, sans antécédent médical a fait un ictus amnésique de quelques heures, deux jours avant l'examen. L'EEG montre des bouffées thêta un peu pointues plus nettes à gauche, bien réactives.

## Bibliographie

- COLE AJ, GLOOP P, KAPLAN R. Transient global amnesia : the electroencephalogram at onset. *Ann Neurol* 1987 ; 22(6) : 771-772.
- JACOME DE. EEG features in transient global amnesia. *Clin Electroencephalogr* 1989 ; 20(3) : 183-192.
- MEADOR KJ, ADAMS RJ, FLANIGIN HF. Transient global amnesia and meningioma. *Neurology* 1985 ; 35(5) : 769-771.
- OTSUKA Y, TSUCHIKAWA S, MITAKE A, TAKAHASHI N, KOUNO C. A case of transient global amnesia (TGA) showing bilateral hippocampal hypoperfusion by a new SPECT analysing system, eZIS. *Rinsho Shinkeigaku* 2002 ; 42(10) : 977-979.
- PAI MC ET YANG SS. Transient global amnesia : a retrospective study of 25 patients. *Zhonghua Yi Wue Za Shi* 1999 ; 62(3) : 140-145.
- ROWAN AJ ET PROTASS LM. Transient global amnesia : clinical and electroencephalographic findings in 10 cases. *Neurology* 1979 ; 29(6) : 869-872.
- SANTOS S, LOPEZ DEL VAL J, TEJERO C, INIGUEZ C, LALANA JM, MORALES F. Transient global amnesia : a review of 58 cases. *Rev Neurol (Espagne)* 2000 ; 30(12) : 1113-1117.
- ZUKERMAN E, ANDRADE LA, BERTOLUCCI PH. Transient global amnesia : study of 26 cases. *Arq Neuropsiquiatr* 1985 ; 43(1) : 39-47.

## Description clinique

La migraine est caractérisée par la répétition de crises de céphalées durant quelques heures à quelques jours chez un sujet par ailleurs normal. Elle représente un problème de santé publique en raison de sa prévalence élevée (12-15 % de la population) et de son retentissement sur l'activité professionnelle. L'intuition d'une origine hypothalamique de la migraine (rythmicité des crises, rôle du cycle hormonal chez la femme, modifications autonomiques lors des prodromes) (Rao NS et Pearce J, 1971 ; Zurak N, 1997 ; Overeem S *et al.*, 2002) a été confirmée par la caméra à positons (PET scan) : la migraine aurait comme point de départ l'activation de certaines zones de l'hypothalamus et comme conséquence une hypoperfusion des régions postérieures (Geraud G *et al.*, 2005). Les migraines dites *chroniques* surviennent dans 2-3 % de la population et sont favorisées par l'emploi exagéré des analgésiques et par un état dépressif et anxieux associé. Ce type de migraines aurait aussi comme point de départ une dysfonction hypothalamique (Perez MF *et al.*, 2001).

## Manifestations électroencéphalographiques de la migraine

Une abondante littérature, surtout ancienne, traite des anomalies vues sur l'EEG des migraineux. Une partie de cette littérature est citée par Parsonage M (1975). Les anomalies surviennent dans 25 à 100 % des cas selon le recrutement des patients et le moment de l'enregistrement, en intercritique ou pendant les crises. Les anomalies ne sont pas spécifiques. Elles sont généralisées ou focales, symétri-

ques ou asymétriques (figure 94). Elles sont lentes ou pointues et, en général, bien réactives aux stimulations et augmentées par l'hyperpnée. Weil (1952) a donné le nom de *migraines dysrythmiques* aux migraines qui s'accompagnent de décharges pointues focalisées ou généralisées. Ces migraines constituent pour certains une passerelle entre migraine et épilepsie, deux symptômes transitoires que certains ont tenté d'assimiler (Bigal ME *et al.*, 2003). Ces deux entités se ressemblent en effet par leur caractère héréditaire (Dichgans M *et al.*, 2005), la prédominance de l'atteinte chez les personnes jeunes, le rôle des règles chez la femme (*crises épileptiques cataméniales* et *migraines cataméniales*) et l'effet prophylactique efficace d'agents antiépileptiques comme le valproate de sodium (*Dépakine*) et le topiramate (*Epitomax*).

En résumé, les anomalies notées sur l'EEG sont rarement utiles en clinique et cet examen n'est pas recommandé dans le bilan systématique d'une migraine. On note pourtant quelques informations constantes concernant l'EEG dans la migraine :

- la réponse à la stimulation lumineuse intermittente des rythmes de fond postérieurs est marquée et facilement visible. Elle survient à toutes les fréquences de stimulation, surtout en intercritique, ce qui la distingue des réponses vues chez le sujet non migraineux (figure 95). Elle serait due à l'hypoactivation des régions postérieures (confirmées par les études aux PET scan) qui, étant inhibées, facilitent la synchronisation corticale par un stimulus extérieur (de Tommaso M *et al.*, 2005). Cette réactivité n'est toutefois pas réservée à la migraine, elle se voit aussi lors des sevrages alcooliques et médicamenteux et lors des encéphalopathies métaboliques ;
- les anomalies enregistrées en intercritique sont augmentées pendant la crise migraineuse (figure 96) ;

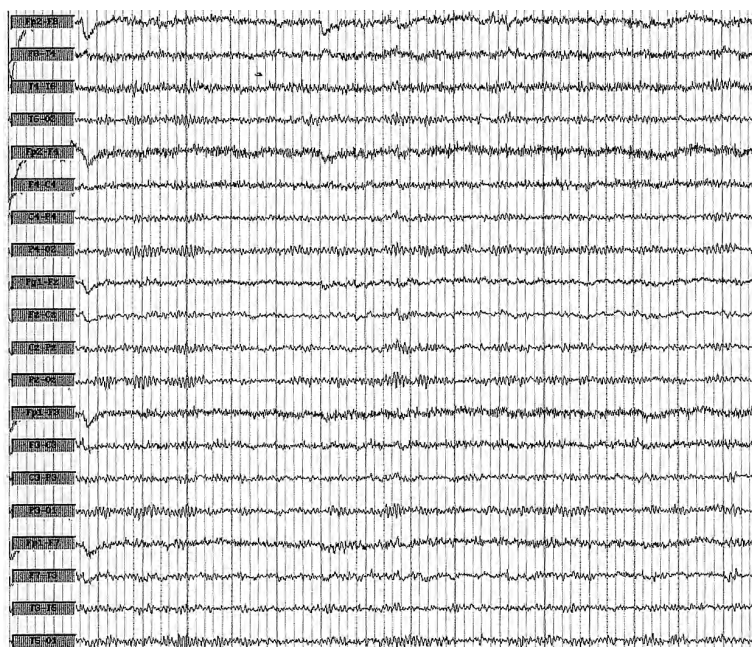


Figure 94 : Cette femme de 37 ans souffre de migraines hémicrâniennes droites. L'EEG en inter-critique montre quelques irrégularités thêta un peu pointues temporales antérieures gauches brèves. Les rythmes de fond sont normaux.

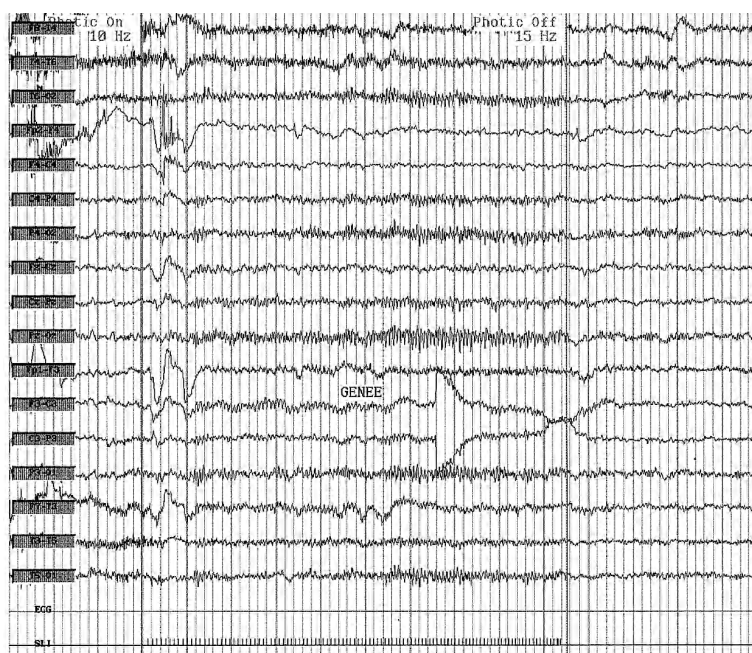

Figure 95 : Cette femme de 81 ans souffre de migraines de longue date. Pendant un épisode migraireux, on enregistre des bouffées thêta-delta haut-voltées pointues sur les deux lobes temporaux, plus amples à gauche. L'IRM cérébrale est normale.

- la migraine basilaire provoque des bouffées d'ondes lentes haut-voltée à prédominance postérieure ;
- la migraine hémiplégique familiale s'accompagne toujours d'anomalie sur l'EEG (ce qui la distingue des hémiplégies d'origine hystérique) : des ondes delta s'installent en même temps que l'hémiplégie sur l'hémisphère controlatéral et disparaissent parallèlement à l'hémiplégie en quelques jours. Dans de rares cas, les anomalies lentes ne disparaissent pas, traduisant peut-être une atteinte irréversible du cerveau (Gastaut JL *et al.*, 1976) ;
- certains motifs vus sur l'EEG de migraineux doivent faire orienter le clinicien vers une mitochondriopathie, maladie dont la migraine fait partie. C'est le cas des ondes très lentes et très rythmiques enregistrées sur les régions postérieures (figure 97) ;
- le SMART (*Stroke like Migraine Attacks after Radiation Therapy*) est un syndrome caractérisé par des épisodes transitoires et récurrents de céphalées d'allure migraineuse et de déficits focaux hémisphériques prolongés de quelques jours à plusieurs semaines. Les déficits récidivent du même côté ou du côté opposé d'un épisode à l'autre. L'IRM met en évidence une prise de contraste corticale intense unilatérale du côté opposé aux symptômes, sans prise de contraste méningée ni œdème visible du cortex. Ces anomalies sont entièrement réversibles à distance de l'épisode aigu. L'EEG

montre un ralentissement du tracé sur un seul hémisphère, du côté opposé aux symptômes (Lachance DH *et al.*, 2005).

## Migraines et sommeil

---

Les rapports entre migraine et sommeil sont complexes : la migraine se déclenche souvent pendant le sommeil mais le sommeil peut faire disparaître l'accès de migraine. L'hypothalamus étant responsable du déclenchement des crises on pourrait croire que le sommeil est perturbé d'une façon ou d'une autre mais il n'en est rien, le sommeil est habituellement normal chez le migraineux chronique (Dodick DW *et al.*, 2003). L'étude Holter du sommeil de 10 patients migraineux n'a pas mis en évidence d'anomalie du sommeil sauf une certaine augmentation de la latence du premier sommeil paradoxal et une augmentation du sommeil paradoxal. Ces résultats sont différents de ceux obtenus chez des patients qui souffrent de céphalées de tension chez lesquels on note une réduction de la latence d'endormissement, une réduction de l'efficacité du sommeil, de nombreux éveils, des mouvements nocturnes abondants et une diminution marquée des stades profonds, alors que le sommeil paradoxal est inchangé (Drake ME *et al.*, 1990).

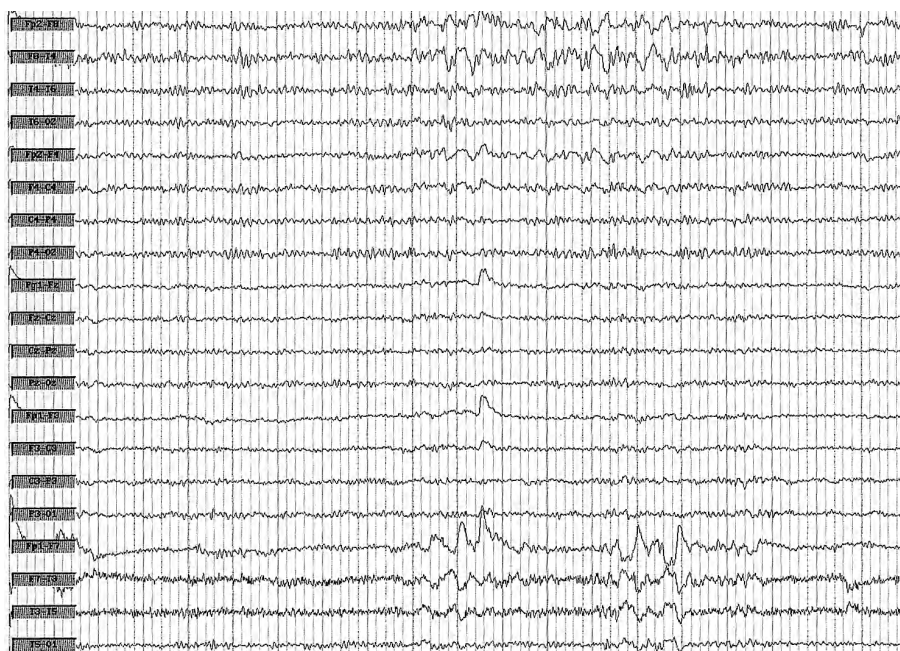

Figure 96 : Cette femme de 30 ans est migraineuse chronique.

Entre les épisodes, l'EEG met en évidence un entraînement occipital très visible, bilatéral, et la patiente se dit « gênée » par la lumière.

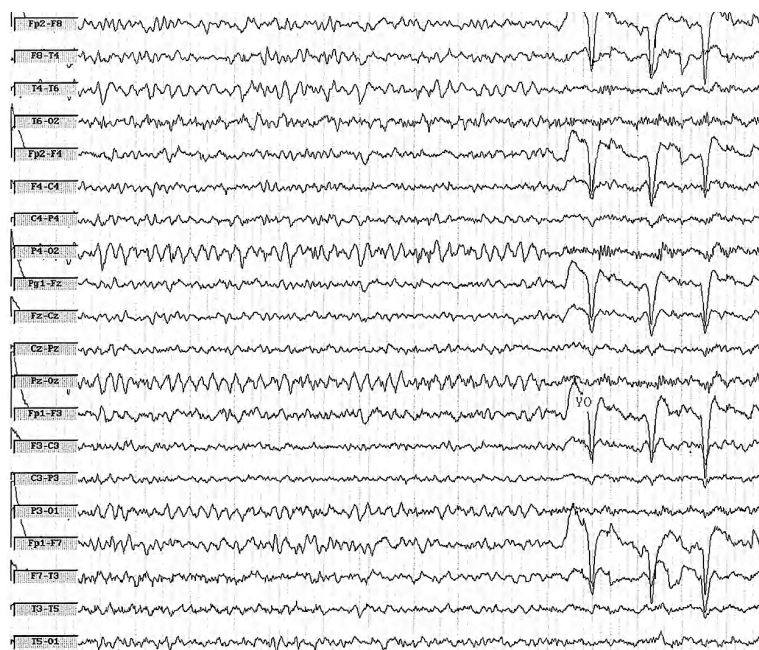


Figure 97 : L'enregistrement fait entre des épisodes migraineux chez cette patiente de 35 ans montre des rythmes de fond ralentis diffusément et des trains d'activité 2-4 c/s sur les régions occipitales des deux côtés, bien réactives à l'ouverture des yeux. Le clinicien a été orienté vers la possibilité de mitochondriopathie chez cette patiente.

## Bibliographie

---

- BIGAL ME, LIPTON RB, COHEN J, SILBERSTEIN SD. Epilepsy and migraine. *Epilepsy Behave* 2003 ; 4 Suppl 2 : S13-24.
- DE TOMMASO M, MARINAZZO D, GUIDO M, LIBRO G, STRAMAGLIA S *et al.* Visually evoked phase synchronization changes of alpha rhythm in migraine : correlations with clinical features. *In J Psychophysiol* 2005 ; 57(3) : 203-210.
- DICHGANS M. Mutation in the neuronal voltage-gated sodium channel SCNA1 in familial hemiplegic migraine. *Lancet* 2005 ; 366 : 371-377.
- DODICK DW, EROSS EJ, PARISH JM, SILBER M. Clinical, anatomical, and physiologic relationship between sleep and headache. *Headache* 2003 ; 43(3) : 282-292.
- DRAKE ME JR, PAKALNIS A, ANDREWS JM, BOGNER JE. Nocturnal sleep recording with cassette EEG in chronic headaches. *Headache* 1990 ; 30(9) : 600-603.
- GASTAUT JL, GIRAUD J, SAINT-JEAN M. Expression encéphalographique des migraines hémiplégiques. *Rev EEG Neurophysiol Clin* 1975 ; 5 : 23-28.
- GERAUD G, DENUELLE M, FABRE N, PAYOUX P, CHOLLET F. Positron emission tomographic studies of migraine. *Rev Neurol* 2005 ; 161(6-7) : 666-670.
- LACHANCE DH, BLACK DF, BARTLESSON JD. SMART: strokelike migraine attacks after radiation therapy. Poster 05 152, 57<sup>th</sup> AAN congrès, 9-14 avril 2005, Miami, USA.
- OVEREEM S, VAN VLIET JA, LAMMERS GJ, ZITMAN FG, SWAAB DF, FERRARI MD. The hypothalamus in episodic brain disorders. *Lancet Neurol* 2002 ; 1(7) : 437-444.
- PARSONAGE M. Electroencephalographic studies in migraine. *In* : "Modern topics in migraine", 1 vol J Peaurce (ed) W. Heinemann, London, 1975, p. 72-84.
- PERES MF, SANCHEZ DEL RIO M, SEABRA ML, TUFIK S, ABUCHAM J *et al.* Hypothalamic involvement in chronic migraine. *J Neurol Neurosurg Psychiatry* 2001 ; 71(6) : 747-751.
- RAO NS, PEARCE J. Hypothalamic-pituitary-adrenal axis studies in migraine with special reference to insulin sensitivity. *Brain* 1971 ; 94(2) : 289-298.
- ZURAK N. Role of the suprachiasmatic nucleus in the pathogenesis of migraine attacks. *Cephalgia* 1997 ; 17(7) : 723-728.

---

## Électroencéphalogramme dans certaines conditions

---

### Électroencéphalogramme en altitude

---

L'altitude provoque une hypoxie hypobarique et une augmentation du tonus sympathique responsable de modifications respiratoires et cardiaques. Somnolence et altération des performances sont habituelles avec des variations interindividuelles importantes. Le mal des montagnes est dû à une hypoventilation relative en altitude aggravée par le sommeil, il est dû à un œdème cérébral qui peut être sévère. Des cas de démence souscorticale irréversible due à des lésions des globus pallidus ont été décrits après un voyage à 3 500 m responsable de ce mal des montagnes (Usui C *et al.*, 2004). L'altitude est aussi responsable de myoclonies réversibles sous oxygène (Seege D et Wirth D, 1977) et favorise la survenue de crises d'épilepsie (Daleau P *et al.*, 2006).

L'EEG se modifie. À partir de 3 000 m d'altitude, la fréquence du rythme alpha diminue progressivement, son amplitude augmente, tandis que les rythmes theta augmentent et diffusent vers les régions antérieures. Des anomalies lentes et pointues apparaissent et la réactivité aux stimulations diminue. Ces modifications disparaissent lors du retour au niveau de la mer (Wu X *et al.*, 1992 ; Ozaki H *et al.*, 1995). Le sommeil est perturbé. Le temps de sommeil total est réduit aux dépens des stades profonds et du sommeil paradoxal et au profit du stade 1. Les éveils intra-sommeil sont nombreux et lorsqu'il existe une respiration périodique, comme c'est habituellement le cas au-dessus de 4 000 m, des micro-éveils surviennent pendant la phase hyperpnéique (Beaumont M *et al.*, 1996).

---

### Électroencéphalogramme en plongée

---

Chez des sujets sains, en plongée expérimentale dans un mélange d'hélium-oxygène effectuée avec une vitesse de compression moyenne de 180 m/h, apparaît, à partir de 300 m, un tremblement des extrémités de fréquence rapide, 8-12 c/s. À partir de 350 m apparaît un déficit de l'efficacité sensorimotrice, le temps de réaction s'allonge, la dextérité manuelle est moindre. Les hautes pressions modifient donc le métabolisme cérébral. Sur l'EEG on note que des modifications surviennent à partir de 350 m de profondeur : une activité de fréquence thêta apparaît de façon intermittente. Au-delà de 400 m des bouffées de fréquence 6-7 c/s s'installent sur les régions fronto-centrales. À partir de 490 m, la dysfonction lente augmente en quantité mais conserve une faible amplitude. Les rythmes alpha restent de fréquence et de réactivité normales sur les régions postérieures (Rostain JC et Charpy JP, 1971).

---

### Électroencéphalogramme de l'isolement sensoriel

---

Privé de stimulation, l'être humain change de comportement, son efficacité intellectuelle décline et il peut souffrir d'hallucinations. Les conditions expérimentales d'isolement sensoriel sont surtout utilisées en aéronautique et en aérospatial. L'EEG se modifie pendant les quatre premiers jours puis reste stable, il s'agit essentiellement de la réduction de la fréquence des rythmes alpha qui passe d'une moyenne de 9 c/s à une moyenne de 7 c/sec, et de

l'amplitude de ces rythmes qui décroît d'environ 75 %. Pendant les jours suivant, la fréquence des rythmes alpha varie considérablement au cours de la journée, la fréquence minimale est obtenue le matin et augmente pendant la journée. Après l'isolement sensoriel, il faut compter de 3 à 4 jours pour récupérer un tracé identique à celui qu'il était avant l'expérience (Héron W *et al.*, 1972).

Le sommeil est aussi modifié par la privation sensorielle. Tous les sujets se couchent plus tôt que d'habitude et dorment pratiquement 12 heures par nuit pendant les 4 premières nuits d'isolement. Puis le temps de veille augmente progressivement et s'approche de la normale vers le 7<sup>e</sup> jour de privation sensorielle. La plupart du temps de sommeil supplémentaire est composé de stade 2 dont le pourcentage est le double de celui qui existait avant l'expérience. Le stade 1 augmente de 2 % avant l'expérience à 6 % pendant la privation sensorielle. Les stades 3-4 et le sommeil paradoxal ne sont pas modifiés. Toutefois les mouvements oculaires du sommeil paradoxal sont très augmentés par la privation sensorielle. Les troubles cognitifs ne sont donc pas secondaires à une réduction

des stades profonds ni du sommeil paradoxal (Potter W et Heron W, 1972). En résumé, l'isolement sensoriel modifie de façon transitoire le réglage de l'horloge biologique au profit du sommeil et au détriment de l'état de veille, ce qui correspond bien au fait qu'un manque de stimulation favorise la somnolence !

## États modifiés de conscience

L'hypnose, le biofeedback et la méditation, qui modifient les rythmes de base de l'EEG, sont utilisés pour traiter un trouble psychiatrique, pour améliorer ses performances, pour accéder à un meilleur développement spirituel et même pour tenter d'explorer la conscience. Les mécanismes impliqués lors de l'apprentissage de ces techniques sont mal connus mais les effets sur l'EEG pendant et à distance de l'expérience semblent homogènes (tableau 10). Il existe une ressemblance entre les modifications entraînées par une hypnose légère et par le biofeedback. Mais les modifications induites par la méditation bien maîtrisée sont différentes.

Tableau 10 : Modifications de l'EEG lors de l'hypnose, le biofeedback et la méditation.

Expérience	Hypnose	Biofeedback	Méditation
Pendant l'expérience	État $\alpha - \theta$ (4-8 c/s), ↑ $\gamma$ surtout en frontal ↑ asymétrie au profit de l'hémisphère gauche/droit	↑ $\alpha$	↑ rythmes rapides $\beta$ et $\gamma$ ↓ rythmes $\theta$ et $\delta$ ; ↑ cohérence et amplitudes des rythmes $\gamma$ 80-120 c/s
À distance de l'expérience	↑ $\alpha$ , $\theta$ ↑ $\gamma$	↑ $\alpha$ ↓ $\beta$ , $\theta$ , $\delta$	↑ synchronie des rythmes $\gamma$ en frontal et en tempora-pariétal

### ■ Hypnose

L'hypnose fascine. La conception dichotomique du cerveau sous-tend la recherche neurophysiologique : le cerveau gauche contrôle habituellement le cerveau droit. En situation hypnotique, une concentration intense mobilise le cerveau gauche ce qui permet la libération des fonctions du cerveau droit. En utilisant l'équation  $\alpha$  Droite- $\alpha$  Gauche/ $\alpha$  Droite +  $\alpha$  Gauche, il est possible de dire que les sujets hyperhypnotisables utilisent le cerveau gauche surtout pour les tâches difficiles

alors que les sujets peu hypnotisables l'utilisent même pour une tâche facile. Une grande partie de la littérature concernant l'EEG lors de l'hypnose est ainsi consacrée à la distinction qui existe entre les sujets hyperhypnotisables et les sujets hypohypnotisables. L'étude des EEG de volontaires sains montre que les rythmes de fond au repos et les yeux fermés sont plus amples chez les sujets hyperhypnotisables que chez les sujets peu hypnotisables (Pascalis de V et Palumbo G, 1986). Pour certains auteurs la puissance alpha, surtout si elle est plus marquée à droite, serait un signe de



susceptibilité à l'hypnose. Les ondes gamma obtenues par l'analyse spectrale, seraient également plus importantes chez les sujets hypnotisables. Pour d'autres auteurs, ce sont les rythmes thêta antérieurs, présents à distance de l'expérience hypnotique, qui signent la propension à la relaxation.

En situation hypnotique, très rapidement, des rythmes thêta apparaissent sur les régions frontales, un peu plus à gauche, c'est l'état *thêta-alpha*. On note aussi une augmentation nette des ondes alpha et gamma et une augmentation modérée des ondes bêta (de Benedettis G et Sironi V, 1986). Quand l'hypnose est plus profonde, ce sont les ondes thêta qui dominent.

L'hypnose est largement utilisée en anesthésie. Les études montrent que la personne hypnotisée ne dort pas, l'utilisation du BIS (analyse spectrale modifiée de l'EEG enregistrée sur les régions frontales pendant l'intervention) en témoigne, mais elle ne ressent pas la douleur et son système autonome est au repos. Il est possible que l'hypnose modifie la relation qui existe habituellement entre les ondes gamma frontales et la perception de la douleur.

## ■ Électroencéphalogramme du biofeedback

Le biofeedback est une technique d'apprentissage du contrôle de paramètres biologiques dans le but d'éliminer certains symptômes liés à l'anxiété ou à l'hyperactivité. L'entraînement se fait devant un écran qui illustre les paramètres à modifier. Le biofeedback agirait directement sur le système limbique en augmentant l'éveil cortical sans modifier le tonus du système autonome.

L'EEG a été étudié pendant les séances, il montre une augmentation des rythmes alpha (Knox SS, 1982). À distance de l'entraînement, on note une réduction des rythmes bêtas frontaux, ainsi qu'une réduction des rythmes thêta et delta mais une

augmentation des rythmes alpha (Egner T *et al.*, 2004).

L'EEG est utilisé comme paramètre lors du *neuro-feedback* : le sujet doit s'entraîner à modifier la fréquence des rythmes électriques de l'EEG dans le but de réduire un désordre neurologique : hyperactivité, épilepsie, accident vasculaire cérébral. Les résultats obtenus correspondent d'avantage à une modification de la concentration du sujet qu'à celle des ondes qu'il devrait modifier (Egner T *et al.*, 2004). Ainsi chez les sujets hyperactifs entraînés, on assiste à une réduction des ondes de fréquences lentes et à une augmentation des fréquences rapides (Butnik SM, 2005).

## ■ Électroencéphalogramme dans la méditation

De nombreuses méditations existent, transcendante, Zen, bouddhique, qigong, ayahuasca, Sahaja Yoga... Un état idéal de conscience, l'accession à la *lumière intérieure*, est atteint au bout de nombreuses années d'entraînement. L'interprétation de cet état est une re-programmation du cerveau qui désengage les circuits thalamo-corticaux au profit des centres sous-corticaux. S'installe alors, pendant la méditation, une situation électrique cérébrale intermédiaire entre la veille et le sommeil. L'EEG montre une augmentation des rythmes alpha et thêta diffusément et surtout une augmentation et une grande cohérence des rythmes gamma. La cohérence des rythmes gamma de fréquence 80-120 c/s représenterait la forme la plus haute de la conscience (Hameroff S, 1996). Il existe parfois une asymétrie, une prédominance des rythmes alpha en frontal gauche.

Chez les méditateurs habituels, à distance de la période de méditation, persistent une augmentation des rythmes thêta, alpha et gamma et surtout une plus grande cohérence de ces rythmes, que les yeux soient ouverts ou fermés (Dillbeck MC *et al.*, 1981 ; Travis FT, 1991).

## Bibliographie

---

- BEAUMONT M, GOLDENBERG F, LEJEUNE D, MAROTTE H, HARF A, LOFASO F. Effect of zolpidem on sleep and ventilatory patterns at simulated altitude of 4,000 meters. *Am J Respir Crit Care Med* 1996 ; 153 (6 Pt 1) : 1864-1869.
- BENEDETTIS DE G, SIRONI VA. Depth cerebral electrical activity in man during hypnosis. *Int J Clin exp Hypnosis* 1986 ; 34(2) : 63-70.
- DILLBECK MC, ORME JOHNSON DW, WALLACE RK. Frontal EEG coherence, H-reflex recovery, concept learning, and the TM-Sidhi program *Int J Neuroscience* 1981 ; 15 : 151-157.
- DALEAU P, MORGADO DC, IRIARTE CA, DESBIENS R. New epilepsy seizure at high altitude without signs of acute mountain sickness of high altitude cerebral edema. *High Alt Med Biol* 2006 ; 7(1) : 81-83.
- HAMEROFF SR, PENROSE R. Conscious events as orchestrated spacetime selections. *J Consciousness Studies* 1996 ; 3(1) : 36-53.
- HERON W, TAIT G, SMITH GK. Effects of prolonged perceptual isolation on the human electroencephalogram. *Brain Res* 1972 ; 43(1) : 280-284.
- OZAKI H, WATANABE S, SUZUKI H. Topographic EEG changes due to hypobaric hypoxia at simulated high altitude. *Electroencephalogr Clin Neurophysiol* 1995 ; 94(5) : 349-356.
- PASCALIS DE V, PALUMBO G. EEG alpha asymmetry: task difficulty and hypnotisability. *Perceptual Motor Skills* 1986 ; 62 (1) : 139-150.
- POTTER W, HERON W. Sleep during perceptual deprivation. *Brain Res* 1972 ; 40 : 534-539.
- ROSTAIN JC, CHARPY JP. Corrélations électroencéphalographiques et psychométriques. À propos d'une plongée fictive à - 520 mètres. *Rev EEG Neurophysiol Clin* 1971 ; 4 : 413-416.
- SEEGER D, WIRTH D. Prognostic significance of myoclonias in aerospace altitude studies and others with acute hypoxia-accompagnied status. *Psychiatr Neurol Med Psychol Beih* 1977 ; 22-23 : 43-47.
- TRAVIS FT. Eyes open and TM EEG patterns after one and eight years of TM practice. *Psychophysiology* 1991 ; 28(3a) : S58.
- USUI C, INOUE Y, KIMURA M, KIRINO E, NAGAOKA S, ABE M, NAGATA T, ARAI H. Irreversible subcortical dementia following high altitude illness. *High Alt Med Biol* 2004 ; 5(1) : 77-81.
- WU X, CAO YS, GAO LG, SHU LH. EEG characteristics of healthy adults living at higher elevations. *Clin Electroencephalogr* 1992 ; 23(1) : 52-57.

# Index

## A

Abcès 106, 217  
– cérébral 219, 223  
Absences 33-35, 50, 69  
Accidents vasculaires cérébraux 84, 105, 110, 131, 261, 263, 267  
– CADASIL 271  
– crises d'épilepsie 283  
– dissections carotidiennes 265  
– embolies 273  
– – gazeuses 273  
– – graisseuses 273-274  
– hématomas  
– – intra-cérébraux 275-276  
– – multiples 275, 277  
– hémorragies 275  
– – sous- arachnoïdiennes 275  
– hémosidérose marginale du névraxe 277  
– infarctus  
– – cérébraux 265-266, 270  
– – cortical 265, 268  
– – de jonction 269  
– – du noyaux gris de la capsule interne 268-269  
– – du tronc cérébral 268  
– – multiples 269  
– lacunes 279  
– leucoaraïose 279  
– maladie de Binswanger 271  
– sommeil 285  
– thromboses veineuses cérébrales 281  
Activité automatique 37, 40, 58, 60  
Agents anti-rejet 43  
Agnosie spatiale 43  
Agressions 60  
Altitude 321  
Amaurose 112  
Amplitude 9  
Angiopathie amyloïde 81, 275, 277  
Anoxie 175, 177, 179-180  
– coma anoxique 177  
– séquelles d'un coma anoxique 178  
– sommeil des comas anoxiques 181  
Antibiotiques 130  
Antidépresseurs  
– sérotoninergiques 126, 309  
– tricycliques 58, 126, 304, 308  
Arsenic 137  
Arthrite rhumatoïde 81  
Asymétrie 11, 83, 105, 293

Ataxie spinocérébelleuse 143  
– électroencéphalogramme 171  
– sommeil 171  
Atrophie  
– dentato-rubro-pallido-luysienne  
– – électroencéphalogramme 173  
– – sommeil 173  
– multi-systématisée 143  
– – électroencéphalogramme 163  
– – sommeil 163  
Atteintes cérébrales toxiques 135  
Aura 31, 37, 41, 49, 53, 55  
Avance de phase 24

## B-C

Baclofène 58, 132  
Barbituriques 58, 125, 185, 234  
Benzodiazépines 57-58, 60, 101-102, 125-126, 135, 185, 234, 304, 308  
BIPLEDS 178, 265, 275  
Bismuth 133, 135  
Bouffées  
– d'activité delta rythmique frontales (FIRDA) 7, 9, 12, 87, 93, 131, 193, 202, 229, 268, 270, 281  
– de suppression 101, 125, 132, 177, 179, 192  
– delta périodiques polyphasiques 25-26  
– pointes ondes 3 c/s 9  
Bromure de méthyle ( $B_r CH_3$ ) 137  
Calcifications occipitales-épilepsie-maladie cœliaque 89  
Carbamates 126  
Carbamazépine (*Tégréto*) 41, 49, 58, 74, 126  
Catatonie 217  
Cauchemars 73  
Céfépime (*Axepim*) 130, 133  
Céphalées 54, 60, 81, 97, 111-112, 121-122, 131, 317  
Cérébrite 218  
Chorée de Huntington 143  
– électroencéphalogramme 165  
– sommeil 165  
Clonazepam (*Rivotril*) 74  
Cocaïne 128  
Cohérence inter-hémisphérique 145, 293  
Coma 60, 84, 94, 96-97, 99, 101, 127, 132-133, 135-137, 247  
– alpha 83, 137, 178, 180, 191, 249  
– barbiturique 125  
– hyperosmolaire non diabétique 94  
– sommeil 181, 191, 194, 268

- Complexes K 19, 25  
 Conduites automatiques 24  
 Confusion 79, 81, 84, 87-88, 95, 98-99, 101, 123, 128, 131, 135, 303-304  
 Crises  
 – au son et à la musique 48  
 – auto-provoquées 50  
 – convulsives tonico-cloniques 50  
 – d'origine viscérale  
 – – brosse des dents 49  
 – – défécation 49  
 – – déglutition 49  
 – – miction 49  
 – – toux 49  
 – déclenchées par le mouvement  
 – – changement de posture 49  
 – – du corps 48  
 – – par la mastication 49  
 – épileptiques 33, 35, 41, 47-48, 81, 83-85, 87, 89-90, 93, 95-97, 99, 101, 105, 109, 112, 117, 119, 121-122, 128-129, 131-132, 135-136, 171, 178, 201, 213, 218, 221, 223, 225, 251, 255, 291, 294  
 – frontales 42  
 – généralisées tonico-cloniques 34  
 – myocloniques 50  
 – mystiques 55  
 – nocturnes 73-74  
 – provoquées par le bain 50  
 – réflexes à l'activité intellectuelle  
 – – dessin 49  
 – – écriture 49  
 – – jouant aux cartes 49  
 – – jouant aux échecs 49  
 – réflexes sensitives 50  
 – tonico-cloniques 69  
 Cyclosporine 58, 131  
 Cytomégalovirus 105, 213
- D**  
 Dégénérescence corticobasale 141  
 Déjà-vu 54-55  
 Démence  
 – à corps de Lewy 141, 143, 158  
 – – électroencéphalogramme 157  
 – – hallucinations 157  
 – – sommeil 157  
 – corticobasale 143  
 – – électroencéphalogramme 151  
 – – sommeil 151  
 – de la dialyse 98  
 – frontale  
 – – électroencéphalogramme 149  
 – – maladie de Pick 149  
 – – sommeil 149  
 – fronto-temporale 141, 279  
 Dépakine 50, 60-61, 74, 130, 165, 181  
 Dépression 307  
 Déséquilibre dialytique 97  
 Diéthylène glycol (CH<sub>2</sub>CH<sub>2</sub>OH)<sub>2</sub> 136  
 Dopamine 130  
*Dreamy State* 54  
 Dyskinésie paroxystique 214  
 Dystonie paroxystique nocturne 41
- E**  
 Électrode spéciale 211  
 – orbitaire 6  
 – sphénoïdale 6  
 Électroencéphalogramme  
 – définition 5  
 – interprétation du tracé 7  
 – lecture du tracé 7  
 – limites 15  
 – techniques d'enregistrement 6  
 Encéphalopathies  
 – anoxiques 11, 14, 49, 180  
 – d'Hashimoto 88  
 – de l'insuffisance respiratoire 101  
 – de la septicémie 101-102  
 – hépatiques 60, 98, 100, 113  
 – médicamenteuses 10, 60, 125  
 – – aux agents anti-épileptiques 60  
 – – interféron bêta-1-a 294  
 – métaboliques 49, 60-62, 81, 87, 93, 213, 248  
 – pancréatiques 99  
 – récidivantes au D-Lactate 99  
 – urémiques 97-98  
 Épilepsie(s) 29  
 – à complexes pointes ondes 3 c/s 47  
 – à la lecture 48  
 – avec crises grand mal du réveil 47  
 – classification 31  
 – confusion chez l'épileptique 57  
 – crises  
 – – frontales 40  
 – – grand mal du réveil 35  
 – – lobaires 37  
 – – occipitales 43  
 – – pariétales 43  
 – – temporales 37, 39  
 – frontales  
 – – nocturnes autosomiques dominantes (20q13.3, 15q24) 41  
 – généralisées pointes ondes 3 c/s 33, 72  
 – incidence 31

- insulaires 39
- insulo-péri-sylviennes 39
- juvéniles 13
- lésions responsables 37
- mésio-temporale familiale 38
- myocloniques 13, 34-35, 47, 109-112
  - – juvéniles 33-34, 49, 72-73
  - – progressives 173
- partielle autosomique dominante à foyer variable 44
- photosensibles 47
- quand arrêter un traitement anti-épileptique ? 71
- réflexes 47, 109
  - – du lobe occipital 44
  - – symptomatiques 50
- selon l'âge 69
- sommeil 73
- sursaut 49
- syndromes 33
- temporale familiale 38
- Episodic Brain Disorders* 311
- Equanil 126-127
- Étain 138
- État
  - d'absence 57
  - de mal
    - – convulsivant 294
    - – épileptique 70, 79, 83, 93, 105, 110, 121, 127, 131, 193, 213, 217, 251, 255, 283
    - – non convulsivant 57, 96, 99, 248, 265, 304
    - – partiel complexe 57, 60
    - – partiel complexe frontal 58
    - – partiel complexe temporal 58
  - dissocié 24, 308
  - modifié de conscience
    - – *biofeedback* 322-323
    - – hypnose 322
    - – méditation 322-323
    - – neurofeedback 323
    - – thêta-alpha 323
  - post-critique 31, 58-59, 61
- Éthosuximide (*Zarontin*) 62
- Éthylisme 24, 70, 125, 136, 307
  - crise convulsive 117
  - pseudopellagre 118
  - SESA (*Subacute Encephalopathy With Epileptic Seizures In Alcoholism*) 117
  - syndrome de
    - – Gayet-Wernicke 118
    - – Korsakoff 118
    - – Marchiafava-Bignami 118

**F**

- Fatigue 257
- Fibromyalgie 26
- Flashbacks 24
- Foyers en miroir 65
  - conséquences pratiques 66
  - définition 65
  - *kindling* 65
  - médicaments
    - – anti-convulsivants 65
    - – anti-épileptogènes 65
- Fragmentation du sommeil 24-25, 73, 163, 307
- Frottement du nez 60
- Fuseaux du sommeil 19, 25, 143, 145, 165, 181, 234, 286

**G**

- Gabapentine (*Neurontin*) 74
- Gadolinium 130
- Gangliogliomes 241
- Glioblastome 241-242, 257
- Gliome 13-14, 70, 241-243, 258
- Granulomatose de Wegener 84
- Grossesse 121, 132
  - accidents vasculaires cérébraux 122
  - angiopathie bénigne du post-partum 122
  - éclampsie 121
  - encéphalopathie de Gayet-Wernicke 123
  - épilepsie 121
  - sommeil 123
  - thrombophlébite cérébrale 122
- Gyration 43

**H**

- Hallucination(s) 24, 38, 43, 60, 83, 95, 99, 105, 112, 117, 135-136, 143, 157, 161, 167, 203, 206, 247, 255, 265, 303-304, 321
  - auditive 53-54
  - génitale
    - – latéralisée 53
    - – non latéralisée 53
  - gustative 53-54
  - olfactive 53-54
  - psychique 53, 55
  - somesthésique 53, 55
  - vertigineuse 53, 55
  - visuelle 53-54
- Hématome
  - accidents vasculaires cérébraux 81
  - cérébral 106
    - intra-cérébral 12, 81, 225
- Hémochromatose 99, 112-113
- Hémorragie sous-arachnoïdienne 62, 106, 195, 286

- Héroïne 128  
 Holter EEG 6, 73  
 Hypercalcémie 87, 95  
 Hyperglycémie 50, 93, 95  
 – acidocétose 94  
 Hypernatrémie 96  
 Hyperpnée 6-8  
 Hypersomnie 161, 167, 171, 200, 203-204, 257, 297, 307  
 Hypersynchronie 31, 72  
 Hypertension intra-crânienne 97, 136, 138, 194, 202, 218, 225, 227, 258  
 Hypocalcémie 58, 95  
 Hypoglycémie 58, 94, 132  
 – insulinoïdies 93  
 Hyponatrémie 58, 96-97, 112, 125, 127, 194, 247  
 Hypothyroïdie  
 – hyperthyroïdie et encéphalopathie d'Hashimoto 87  
 – myxoœdème 87
- I**
- Ictus amnésique 313-314  
 Illusions 40, 43  
 IMAO 304, 309  
 Imipenem (*Tienam*) 130  
 Inertie du sommeil 24  
 Infections  
 – abcès cérébral 217, 225  
 – bactériennes 217  
 – borrélioses (maladie de Lyme) 221  
 – causées par  
 – – les levures 223  
 – – les spirochètes 221  
 – du système nerveux central 207  
 – encéphalite  
 – – herpétique 83, 211-212  
 – – virale non herpétique 212  
 – – West Nile 106, 213  
 – insomnie fatale familiale 229  
 – listériose 220  
 – maladie  
 – – à prions 229  
 – – de Creutzfeldt-Jakob 233  
 – méningite  
 – – à *Candida Albicans* 223  
 – – à cryptocoques 223  
 – – à histoplasme 223  
 – – aspergillose 223  
 – – bactérienne 217  
 – méningites virales 214  
 – méningo-encéphalites de la mononucléose 212  
 – neurobrucellose 218  
 – neurocysticercose 226  
 – nouvelle variante 229  
 – paludisme (malaria) 225  
 – par le VIH 213-214, 225, 233  
 – parasitoses cérébrales 225-226  
 – sommeil 233  
 – – de l'insomnie fatale familiale 234  
 – – de la maladie du sommeil (trypanosomiase africaine) 234  
 – – des personnes séropositives 233  
 – syphilis cérébrale 221  
 – toxoplasmose 225  
 – trypanosomiase humaine africaine 226  
 – tuberculose 218  
 – virales 211
- Insecticides 137  
 Insomnie 23, 97, 123, 135-136, 161, 163, 203-205, 257, 298, 307  
 Insula 39-40  
 Interféron- $\alpha$  2b recombinant 131  
 Interprétation du tracé normal 8  
 Isolement sensoriel 321  
 Ivresse du sommeil 24
- J-L**
- Jambes sans repos 26  
*Jet-lag* 23  
 Lacunes 12, 279  
 Lamotrigine (*Lamictal*) 49, 62, 74, 112  
 Leucoaraïose 279-280  
 Leucodystrophie métachromatique (LMC) 109  
 Leucoencéphalite multifocale progressive 213  
*Limb Shaking* 283  
 Lithium 58, 127, 133, 304, 308  
 Lupus érythémateux disséminé  
 – crises d'épilepsie 81  
 – encéphalopathies  
 – – médicamenteuses 81  
 – – métaboliques 81  
 – neurolypus 82  
 Lymphome cérébral 220, 243-244
- M**
- Magnéto-encéphalographie (MEG) 6, 243, 301  
 Maladie  
 – à prions, maladie de Gerstmann-Straussler-Scheinker 230  
 – cœliaque 43, 89  
 – d'Alzheimer 141-142, 146, 153, 279, 303  
 – – allèle e-4 145  
 – – Aricept 145  
 – – électroencéphalogramme 145  
 – – sommeil 145  
 – de Behçet 83-84

– de Creutzfeldt-Jakob 87, 93, 95, 111, 127, 135, 157-158, 209, 229-230, 271  
 – de Friedreich 143  
 – – électroencéphalogramme 169  
 – – sommeil 169  
 – de Horton 84  
 – de Huntington 113  
 – de Kufs 109  
 – de Parkinson 141, 143  
 – – électroencéphalogramme 161  
 – – hallucinations 161  
 – – sommeil 161  
 – de Steele-Richardson 143  
 – de Steinert 143  
 – – électroencéphalogramme 167  
 – – sommeil 167  
 – de Whipple 89  
 – dégénérative 24-25, 83, 139, 303  
 MELAS 43-44, 110-111, 271  
 Méningiome 243-244  
 Métastases 252  
 Miansérine (*Athymil*) 308  
 Micro-éveils 23, 26, 321  
 Migraine 43-44, 53-54, 60, 62, 110, 271, 313, 316, 318  
 – basilaire 317  
 – cataméniale 315  
 – chronique 315  
 – crises épileptiques cataméniales 315  
 – dysrythmique 315  
 – hémiplégique familiale 317  
 – SMART (*Stroke like Migraine Attacks after Radiation Therapy*) 317  
 – sommeil 317  
 Mini-pointes 15  
 Mitochondriopathies 110, 317-318  
 Morphine 129  
 Mort cérébrale  
 – archivage 184  
 – compte rendu 184  
 – concept 183  
 – critères électroencéphalographiques 183  
 – faux tracés isoélectriques 184  
 – lecture du tracé 184  
 – pièges 184  
 – technique d'enregistrement 183  
 – tracés isoélectriques réversibles 184  
 Mouvements périodiques des membres inférieurs 26, 123, 143, 151, 157, 161, 297  
 Mutisme akinétique 101, 249, 285  
 Mycophénolate mofétil (*Cellcept*) 132  
 Myoclonies 24, 34, 48-50, 57, 69, 90, 97-98, 109, 111, 118, 121, 131, 135, 137, 181, 206, 213, 247

Myoclonus 106, 111, 173, 214  
 – réflexe 151

## N-O

Naloxone 129  
 Narcolepsie 24-25, 90, 163, 167, 203, 205, 257, 297  
 Neuroleptiques 58, 304  
 Neurone miroir 5  
 Nicotine 130  
 Oculaires (manifestations) 40-41, 43, 54, 109, 112, 121, 131-132, 138, 155, 201, 227, 255  
*Olfactory*  
 – *Paranoid Syndrome* 54, 303  
 – *Reference Syndrome* 54, 303  
 Oncologie 237  
 – accidents vasculaires cérébraux 248  
 – complications cérébrales du cancer 251  
 – crises épileptiques 241, 248, 251, 255  
 – effets secondaires du traitement anticancéreux 247  
 – encéphalite limbique de Corsellis 255  
 – encéphalopathies  
 – – aiguës 247  
 – – de la radiothérapie 248  
 – – progressives 248  
 – leucoencéphalopathie  
 – – inflammatoire démyélinisante 247  
 – – multifocale progressive 255  
 – manifestations paranéoplasiques 255  
 – méningites  
 – – aseptiques 248  
 – – carcinomateuses 251  
 – sommeil 257  
 – tumeurs cérébrales 241  
 Ondes 22  
 – alpha-delta 25-26  
 – delta 131  
 – – postérieure 7  
 – frontales delta rythmiques antérieures (FIRDA) 269  
 – triphasiques 9, 60, 88, 101, 113, 130-131, 135, 192  
 – – pointues 7, 9, 38, 41, 79, 95, 99, 229-230, 243, 251  
 Opércule pariétal 54  
 Orgasme 49

## P

Paclitaxel (*Taxol*) 131  
 Paralysie  
 – supra-nucléaire progressive (PSP) 141, 156  
 – – électroencéphalogramme 155  
 – – sommeil 155

- Pensée forcée 40  
Périartérite noueuse 81  
Peur 40, 57  
Phénotiazines 126  
Phénytoïne 58, 74  
Photosensibilité 34-35, 47, 173  
Piracetam 181  
Pivmecillinam (*Selexid*) 130  
PLEDS 7, 9, 83, 96, 106, 118, 121, 178, 180, 193, 211, 213, 221, 229, 265-266, 275, 283, 294  
Plongée 321  
POCS 13, 33  
Pointes  
– au vertex 19, 25  
– occipitales 44, 47, 54, 89, 106, 110-112, 131, 138, 213, 247, 255, 265, 267  
– du sommeil 19  
– ondes 7, 9, 13, 34-35, 38, 41, 44, 49, 57, 98, 109-110, 137, 173, 178, 181, 226, 267  
– continues pendant le sommeil (POCS) 173  
– généralisées 48  
– ponto-géniculo-occipitales 20  
Polypointes ondes 7, 9, 13, 34-35, 40, 49, 57-58, 72  
Polysomnographie 6  
Porphyries 43  
Pseudo-crisis  
– définition 67  
– utilité de l'électroencéphalogramme 67  
Psychiatrie 58, 81, 83, 85, 95-96, 105, 109, 112, 131, 205, 226, 299  
– bilan  
– avant la prescription du traitement 303  
– pré-sismothérapie 304  
– effet des médicaments sur l'électroencéphalogramme 303  
– éliminer une maladie organique 303  
– modifications du sommeil  
– par la sismothérapie 309  
– par les médicaments 308  
– sommeil 307  
Psychose 53, 62, 153, 303-304, 308  
Purpura d'Henoch-Schonlein 85
- Q-R**  
Quinines 132  
Réponse  
– photoconvulsive 7, 117  
– photomyoclonique 7, 47, 97, 117  
– photoparoxystique 7  
Respiration périodique de Cheyne-Stokes 128, 143, 163, 285  
Retard de phase 24
- Rêves lucides 24  
Rythme  
– 6-14 Hz 15  
– cérébral  
– alpha 5  
– bêta 1 5  
– bêta 2 5  
– delta 5  
– gamma 6, 323  
– haute fréquence 6  
– lambda 5  
– mu 5  
– sigma 5  
– thêta 5  
– très lent 6  
– troisième rythme 5  
– endogène de plus de 24 heures 24
- S**  
Sarcoïdose 89  
Schizophrénie 307  
Sclérose  
– en plaques (SEP) 83, 109, 289, 293-295  
– dysfonction épileptique 294  
– électroencéphalogramme 293  
– fatigue 297  
– hypersomnie 297  
– modification du sommeil sous traitement stéroïdien 298  
– mouvements périodiques des membres inférieurs 297  
– sommeil 297  
– troubles du comportement pendant le sommeil paradoxal (RBD) 297  
– troubles respiratoires pendant le sommeil 298  
– hippocampique 39, 54, 62, 201  
SEEG 31, 38-40, 241  
Sialidose 43, 111  
Sismothérapie 305-306, 309  
Sommeil  
– durée du temps de sommeil total 23  
– enregistrement 19  
– événements anormaux liés 26  
– horaires 23  
– lecture 19  
– macro-architecture 19, 24  
– micro-architecture 23-24  
– paradoxal 20, 22  
– stade 1 19-20  
– stade 2 19, 21  
– stade 3 19, 21  
– stade 4 19, 22



- Somnambulisme 73  
Somnolence 155, 163  
Sorties de corps 24  
Stéréoencéphalographie (SEEG) 6  
Stimulation  
– lumineuse intermittente (SLI) 6-8, 34, 44, 69, 72, 95, 97, 117, 135, 145, 169, 265, 269, 315  
– magnétique transcrânienne 304, 309  
*Stroke-Like* 43, 247  
Stupeur 60  
– récurrente idiopathique 101  
Sulfure de carbone (S<sub>2</sub>C) 136  
Syndrome  
– d'apnées du sommeil 26, 40, 74, 79, 88, 123, 167, 171, 203, 205, 233, 257, 285-287, 298  
– de Cushing 89  
– de Gougerot-Sjögren 83  
– de Lance et Adams 181  
– de migraine familiale hémiplégique 271  
– de Panayiotopoulos 54  
– de Susac 85  
– familial d'avance de phase 24
- T**  
Tacrolimus (*Prograf*) 132  
Terreur nocturne 258  
Tétrachlorure de carbone (C CL<sub>4</sub>) 136  
Théophylline 58  
Thrombose veineuse cérébrale  
– thrombophlébites cérébrales 83  
Tiagabine (*Gabitril*) 60  
Topiramate (*Epitomax*) 60  
Toxoplasmose 213  
Tracé  
– cyclique alternant 23, 25  
– iso-électrique 178, 192  
Tramadol 129  
Transplantation 99  
– cardiaque 105  
– cytomégalovirus 106  
– encéphalites 106  
– hépatique 105  
– pulmonaire 106  
– rénale 106  
– syndrome de Guillain-Barré 106  
Traumatisme crânien 187, 192, 198, 200  
– aigu et sévère 191  
– atteinte axonale diffuse (*Diffuse Axonal Injury*) 189  
– corrélation électro-clinique 194  
– crises d'épilepsie 193  
– épilepsie post-traumatique 201  
– hématome épidural 194  
– hématome sous-dural 193, 195  
– – chronique 201  
– hémorragie sous-arachnoïdienne et ventriculaire 194  
– hypertension intracrânienne 193  
– léger 197  
– lésions focales 193  
– sommeil 203, 205  
– syndrome post-traumatique 199  
Trichloréthylène (Cl – CH = CCL<sub>2</sub>) 136  
Troubles  
– anxieux 307  
– du comportement pendant le sommeil paradoxal (RBD) 26, 143, 151, 155, 157, 161, 163, 171, 206, 297  
– du langage 60  
– du rythme circadien 23-24, 145, 177, 206, 234, 297  
– obsessionnels-compulsifs 308  
– paniques 308  
Tumeurs cérébrales 303
- V**  
Variantes psychomotrices 15  
Végétatives (manifestations) 33, 37, 39-40, 54, 58, 258  
Vertiges 43, 55, 197  
Vigabatrin (*Sabril*) 62
- W**  
*Wicket Spikes* 16
- Z**  
Zolpidem 308  
Zopiclone 308