

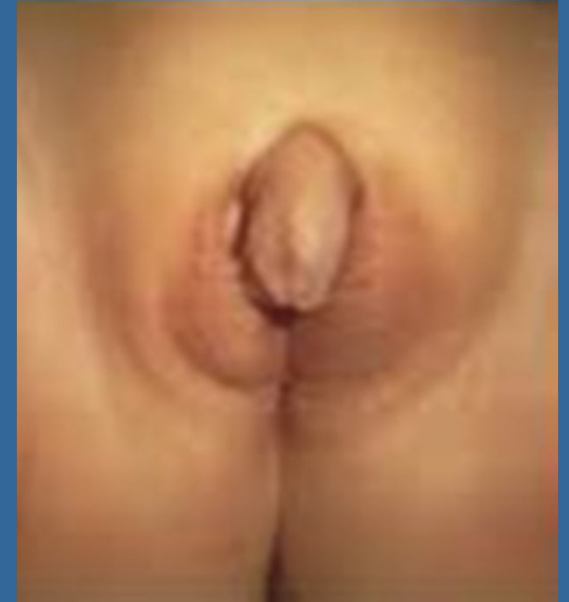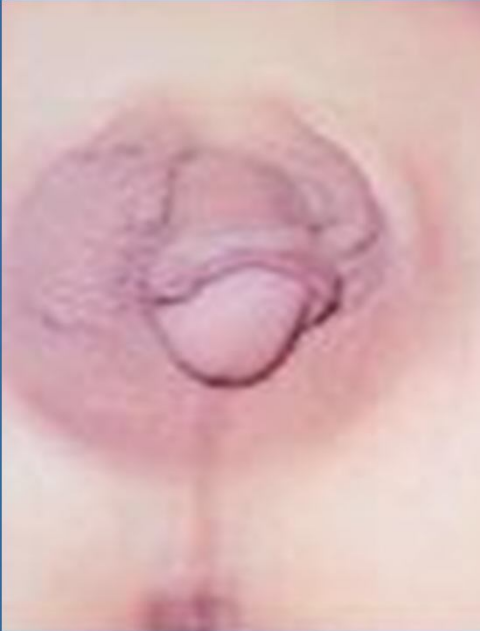Ecografía en Genitales Ambiguos. Que debo buscar?

Mayra Cárdenas, Silvia Amatller,
Mirta Gricelda Luna



Hospital Italiano de Córdoba

Introducción



Los genitales ambiguos

reconocen causas genéticas y endócrinas

la más frecuente es la Hiperplasia Suprarrenal Congénita (HSC) que conlleva riesgo de vida por hiponatremia.

El diagnóstico se confirma con laboratorio y genotipo que requieren más de un día de procesamiento

Los hallazgos ecográficos permiten su sospecha y las medidas terapéuticas pertinentes.

Objetivos

- Conocer la utilidad de la ecografía en Genitales Ambiguos.
- Reconocer la glándula suprarrenal normal en el recién nacido e identificar las anomalías en Hiperplasia Suprarrenal Congénita.

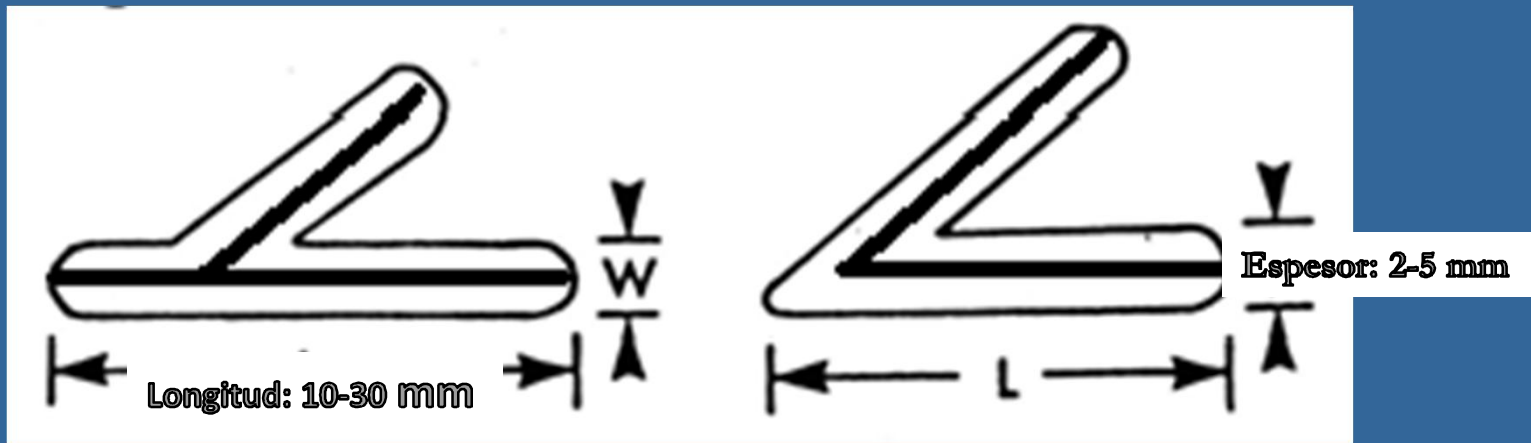
Revisión del tema

- La ambigüedad de los genitales externos es una urgencia neonatal por la necesidad de asignación del sexo y el potencial riesgo de vida por desequilibrio hidroelectrolítico.
- La ecografía permite identificar los órganos sexuales internos.
- La glándula suprarrenal se identifica suprayacente al polo renal superior, es delgada, con forma de "Y" o "V"; tiene una cortical hipoecoica y la medular ecogénica.

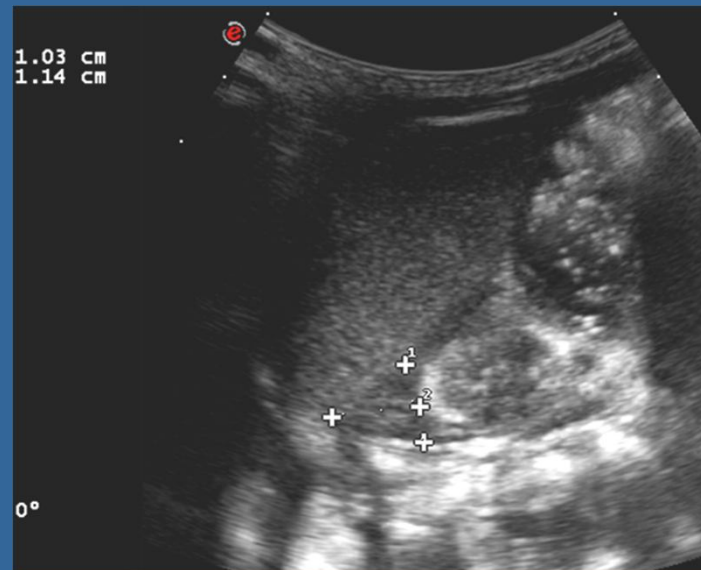
Revisión del tema

- Sus dimensiones varían entre 1 a 3 cm de longitud y 2 a 5 mm de espesor.
- El hallazgo más común en HSC es el incremento del tamaño sin pérdida de la ecoestructura; con menor frecuencia se ve alterada la morfología observándose globulosa o cerebriforme

Anatomía de la glándula suprarrenal



Esquema de morfología y tamaño por ecografía



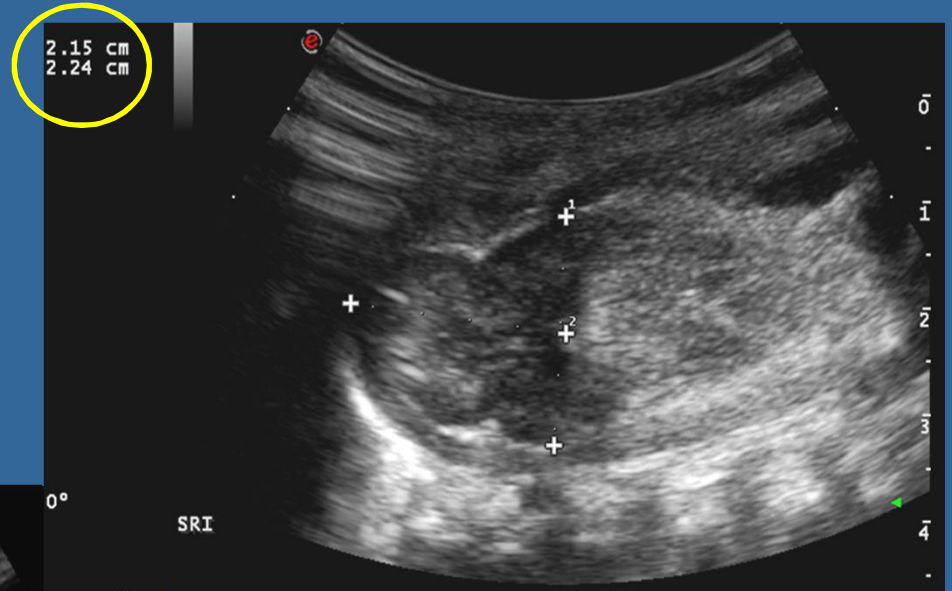
Ecografía de glándula suprarrenal normal

Hiperplasia suprarrenal

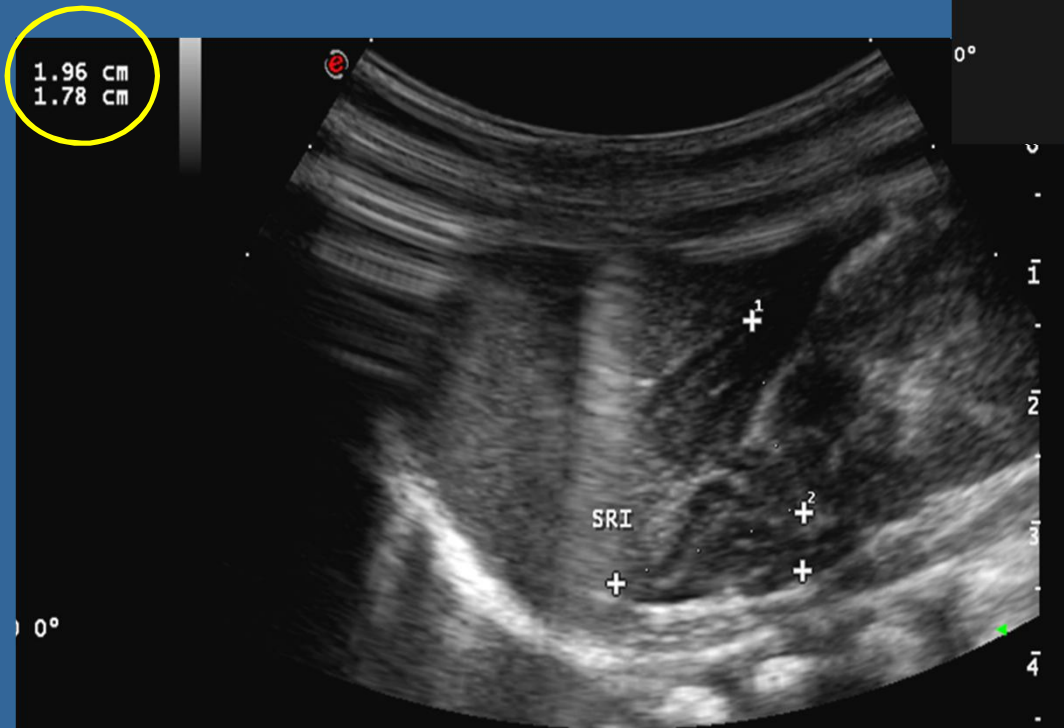
EDAD	Forma	Ecoestructura
Recién nacido	Espesor Corteza >Medula Bordes convexos	Corteza hipoeoica Médula hiperecogenica
1.5 a 2 meses	Médula >corteza Bordes convexos	Corteza hipoeoica Médula hiperecogenica
5 a 6 mese	Disminución del tamaño Bordes rectos	Hiperecoico, Pérdida de la diferenciación cortico medular
> 1 año	Aspecto del adulto Cóncavo , márgenes rectos	Enteramente hipoeoico

Cambios morfológicos con la edad

Hiperplasia suprarrenal



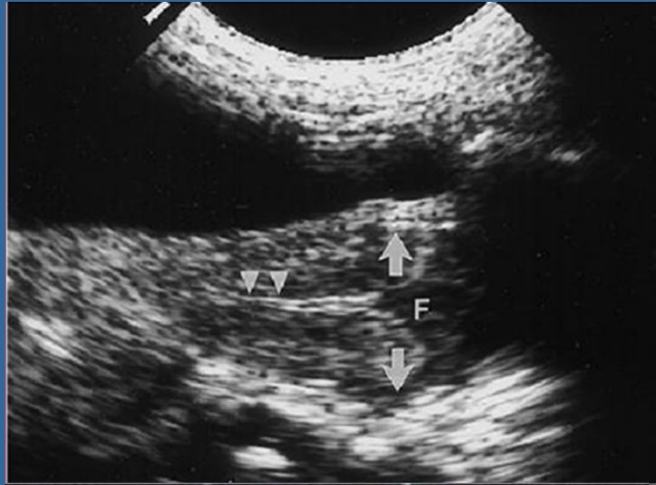
Ecografía



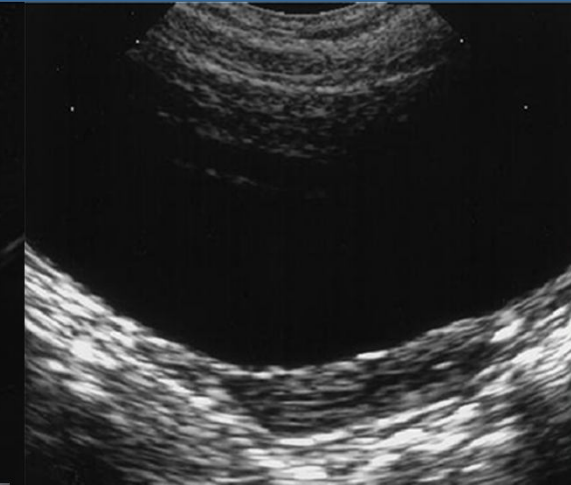Ecografía

Útero normal

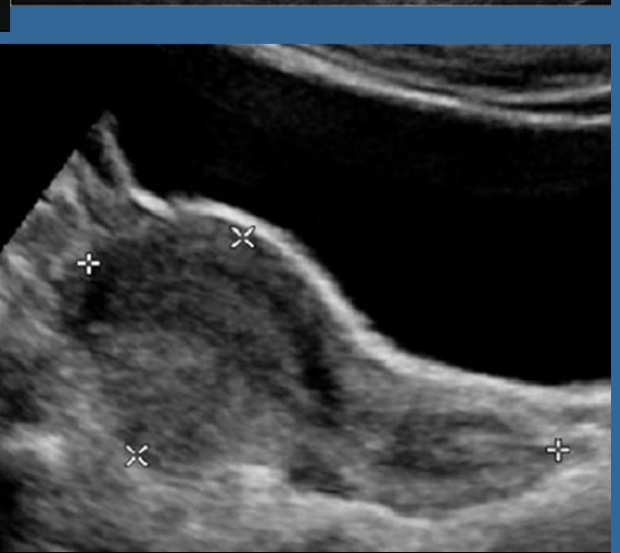
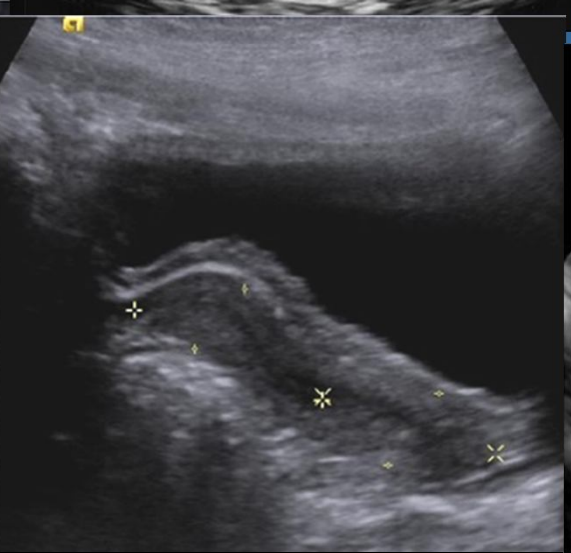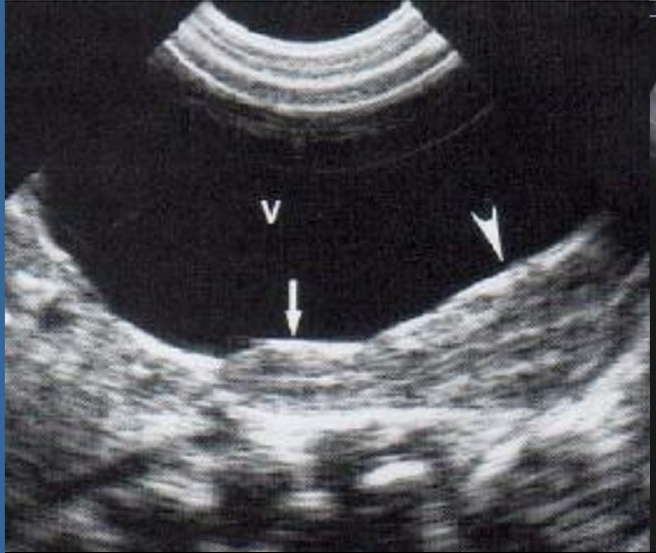
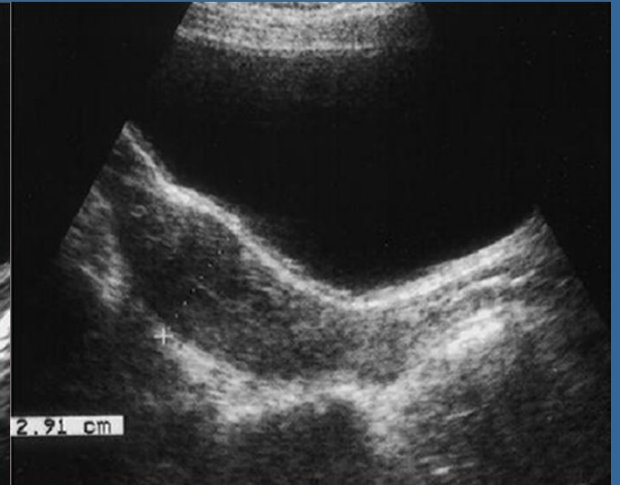Útero neonatal



Útero prepuberal



Útero postpuberal

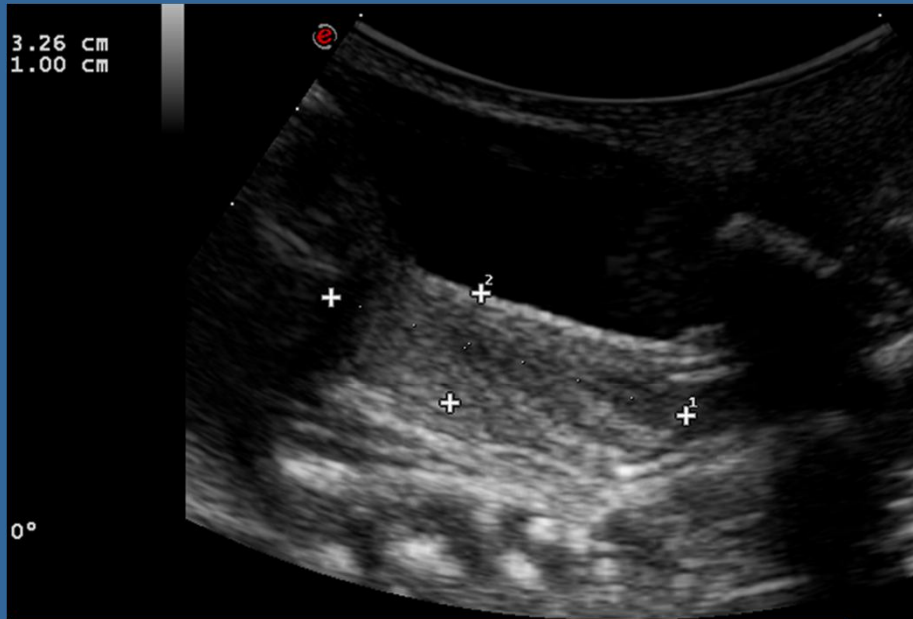


Relación cuerpo /cervix 1:2

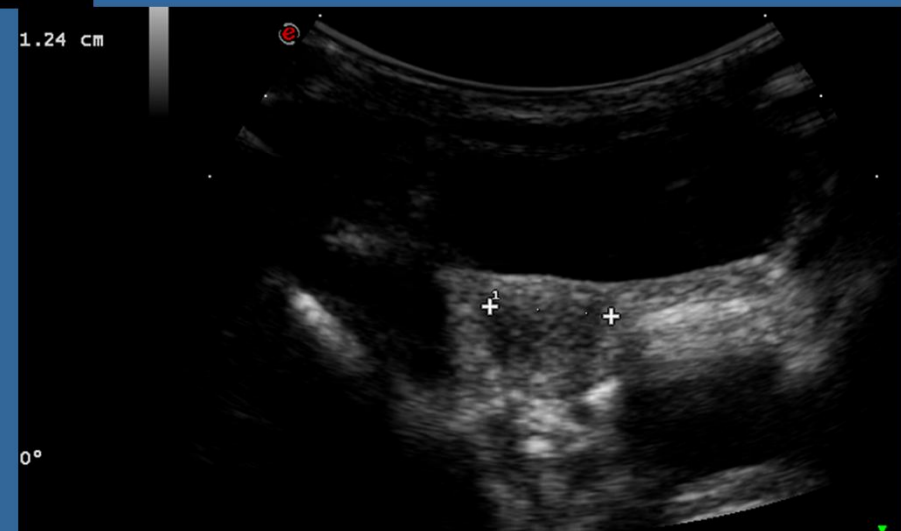
Relación cuerpo /cervix 1:1

Relación cuerpo/cervix 2-3:1

Utero normal

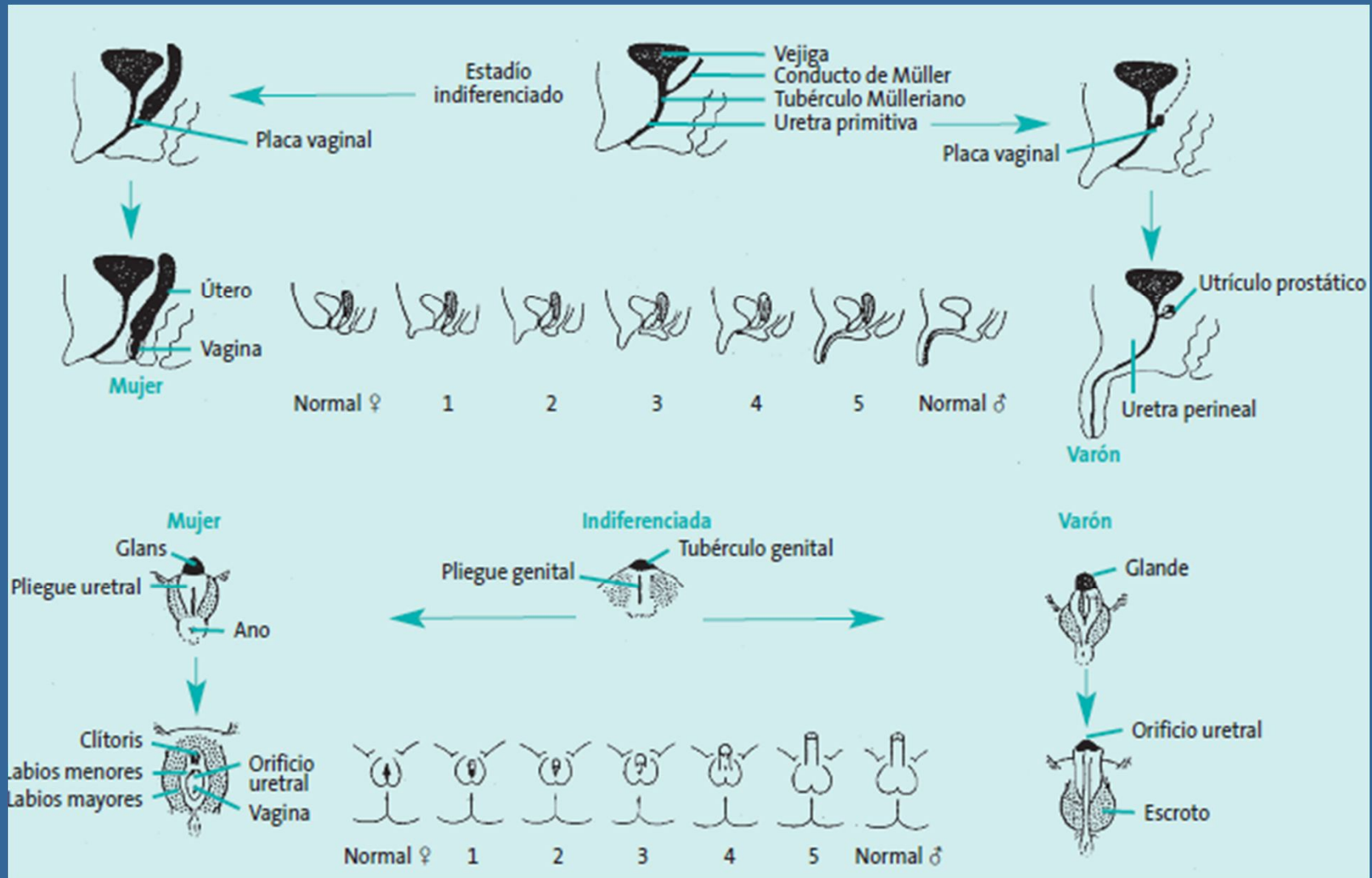


Útero Longitudinal



Útero Transversal

Grados de virilización



Esquema de los estadios de Prader

Conclusión:

- La identificación por US de los órganos sexuales internos permite sospechar el genotipo y el incremento de tamaño suprarrenal sin cambios en la ecoestructura sugiere Hiperplasia Suprarrenal Congénita y permite el tratamiento endocrino inmediato.

Bibliografía:

- Siegel. Ecografía Pediátrica. 3 ed. España: Marban; 2004.
- Maiti A, Chatterjee S. **Hiperplasia suprarrenal congénita: una experiencia de la India.** Paediatrics and Child Health Division (Royal Australasian College of Physicians. 2011
- Paltiel HJ, Phelps A. Use of the Pediatric Female Pelvis Radiology. 2014 Mar; 270(3):644-57. doi: 10.1148/radiol.13121724.
- White PC, Speiser PW: Congenital adrenal hyperplasia due to 21-hydroxylase deficiency. Endocr Rev 2000; 21: 245-91.
- Dr. Carlos Fardella B. **Hiperplasia suprarrenal congénita. Rev. chil. pediatr. v.72 n.5 Santiago set. 2001**