



**Universidad**  
Zaragoza



Trabajo Fin de Grado

## **ENFISEMA LOBAR CONGÉNITO**

Del enfoque teórico a la práctica clínica

## **CONGENITAL LOBAR EMPHYSEMA**

From theoretical approach into clinical practice

Autor:

Verónica Gimeno-Hernández Garza

Director:

María Pilar Samper Villagrasa

Facultad de Medicina-Universidad de Zaragoza

Grado en Medicina

Año 2018

# ÍNDICE

---

	<u>Página</u>
<u>-ABREVIATURAS</u>	3
<u>-RESUMEN</u>	4
<u>-REVISIÓN BIBLIOGRÁFICA</u>	
<b>1. MALFORMACIONES PULMONARES</b>	
1.1 Generalidades	5-6
1.2 Embriología	6-9
1.3 Clasificación	10-16
<b>2. ENFISEMA LOBAR CONGÉNITO</b>	
2.1 Epidemiología	18
2.2 Etiopatogenia	18-19
2.3 Histología	20
2.4 Descripción clínica	21
2.5 Diagnóstico	22-26
2.6 Diagnóstico diferencial	26-30
2.7 Tratamiento y evolución	31-35
<u>-JUSTIFICACIÓN DEL CASO CLÍNICO Y OBJETIVOS</u>	36
<u>-CASO CLÍNICO</u>	37-42
<u>-DISCUSIÓN</u>	43-45
<u>-CONCLUSIONES</u>	46
<u>-BIBLIOGRAFÍA</u>	47-51

# ABREVIATURAS

---

- Angio-RMN**: Angiografía por resonancia magnética nuclear
- Angio-TC**: Angiografía por tomografía computarizada
- ELC**: Enfisema lobar congénito
- Gammagrafía V/Q**: Gammagrafía de ventilación perfusión
- HU**: Unidades Hounsfield
- LII**: Lóbulo inferior izquierdo
- LSD**: Lóbulo superior derecho
- MAQ**: Malformación adenomatoidea quística pulmonar; Actualmente MCVAP
- MCVAP**: Malformación congénita de la vía aérea pulmonar; anteriormente MAQ
- MPC**: Malformaciones pulmonares congénitas
- QB**: Quiste broncogénico
- RMN**: Resonancia magnética nuclear
- RXT**: Radiografía de tórax
- SEL**: Secuestro pulmonar extralobar
- SIL**: Secuestro pulmonar intralobar
- SNG**: Sonda nasogástrica
- TC**: Tomografía computarizada

# RESUMEN

---

El enfisema lobar congénito es una malformación pulmonar consistente en la hiperinsuflación de un lóbulo, que produce compresión del parénquima pulmonar normal y desplazamiento del mediastino hacia el lado contralateral. Normalmente afecta a un único lóbulo, siendo su localización más frecuente el lóbulo superior izquierdo. Sus formas de presentación clínica son muy variables, así como el momento de aparición de dichas manifestaciones. Por este motivo la radiología tiene un papel fundamental en el abordaje diagnóstico de esta patología. Generalmente, se acepta el tratamiento quirúrgico mediante lobectomía en las formas sintomáticas, mientras que en los asintomáticos se recomienda tratamiento conservador y observación; sin embargo, el manejo de los pacientes oligosintomáticos continúa siendo controvertido.

Se presenta el caso clínico de un prematuro tardío con dificultad respiratoria al nacimiento, dado de alta tras mejoría de la sintomatología, que posteriormente reingresó por reaparición de la misma. Finalmente, fue diagnosticado de enfisema lobar congénito, confirmado mediante TC, que mostró enfisema lobar congénito de lóbulo superior izquierdo, con compresión del parénquima pulmonar normal y desplazamiento mediastínico hacia el lado derecho. Se realizó tratamiento quirúrgico a los 22 días de vida mediante lobectomía, siendo favorable la evolución posterior.

**PALABRAS CLAVE:** Malformación pulmonar; enfisema lobar congénito; hiperinsuflación lobar congénita.

# ABSTRACT

---

Congenital lobar emphysema is a lung malformation identified as hyperinflation of one pulmonary lobe and leads compression of normal pulmonary parenchyma and mediastinal shift to opposite side. It usually affects a single lobe and the most commonly involved is the left upper lobe. Their forms of clinical presentation are variable, as well as the time of appearance of said manifestations. For this reason, radiology plays a fundamental role in the diagnostic approach of this pathology. Surgical treatment by lobectomy is generally accepted in symptomatic forms, while asymptomatic ones can be treated conservatively. However, the oligosymptomatic patient's management is still controversial.

We present the case of a late preterm with respiratory distress at birth, discharged after improvement of symptoms, who subsequently re-entered due to reappearance of symptomatology. Finally, he was diagnosed of congenital lobar emphysema, confirmed by CT, which showed congenital lobar emphysema of left upper lobe, with compression of normal lung parenchyma and mediastinal shift to the right side. Surgical treatment was performed by lobectomy at 22 days of age, with subsequent evolution being favorable.

**KEYWORDS:** Lung malformation; congenital lobar emphysema; congenital lobar hyperinflation.

# REVISIÓN BIBLIOGRÁFICA

---

## 1. MALFORMACIONES PULMONARES

---

### **1.1 GENERALIDADES**

Las malformaciones pulmonares congénitas (MPC) incluyen una amplia gama de trastornos de vías respiratorias, tejido pulmonar y vasos sanguíneos pulmonares. Existe gran variabilidad en su presentación clínica y gravedad en función del grado de afectación pulmonar y de su ubicación en el tórax. Por este motivo pueden manifestarse a cualquier edad, presentando síntomas respiratorios al nacimiento o permaneciendo asintomáticos durante largos periodos de tiempo, y pueden condicionar una fuente significativa de morbilidad y mortalidad en lactantes y niños.

En los últimos años, se ha observado un aumento en el diagnóstico precoz de estas alteraciones gracias al uso rutinario de las técnicas de ultrasonido durante el periodo prenatal. Según el protocolo “Malformaciones pulmonares congénitas. Malacia y otras malformaciones congénitas de la vía aérea” de la Asociación Española de Pediatría del 2017, la incidencia anual de malformaciones pulmonares congénitas se estima en 56/100.000 recién nacidos vivos y 30-42/100.000 habitantes si hablamos de la población general, ya que recordemos que pueden ser diagnosticadas a lo largo de cualquier periodo de la vida <sup>(1)</sup>.

Así, se calcula que el 10% de los casos se identifican en el nacimiento, mientras que el 14% son diagnosticados a los 15 años de edad <sup>(2)</sup>. En ocasiones, constituyen un hallazgo en una radiografía de tórax (RXT). En comparación con las enfermedades respiratorias adquiridas son poco frecuentes y constituyen entre el 8 y el 18% de todas las malformaciones <sup>(3)</sup>.

El manejo de estas lesiones depende fundamentalmente del tipo de malformación y de la sintomatología desencadenante. No obstante, el tratamiento de los pacientes asintomáticos es controvertido debido a la falta de estudios que muestren el pronóstico de estas enfermedades y no existe unanimidad respecto a

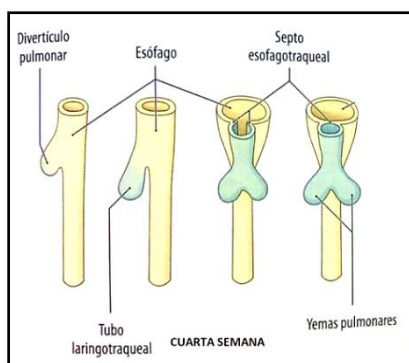
cuándo optar por un abordaje quirúrgico frente a un tratamiento conservador, recomendando una parte considerable de los autores la resección de la lesión en el momento del diagnóstico debido al riesgo de complicaciones<sup>(2,4)</sup>. La realización de los estudios prospectivos necesarios en este sentido, también está limitada por la ausencia de una clasificación práctica aceptada de manera sistemática.

## **1.2 EMBRIOLOGÍA**

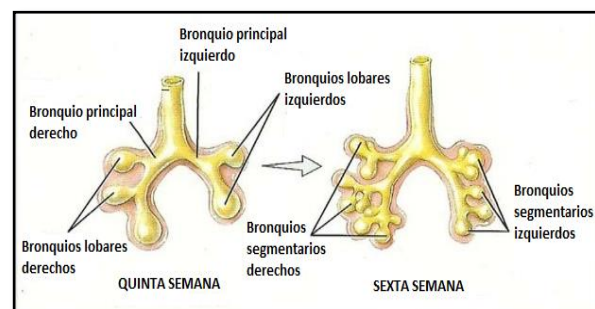
Para comprender más fácilmente cómo los defectos del crecimiento pulmonar durante los estadios evolutivos del pulmón dan lugar a las distintas malformaciones congénitas es importante conocer las etapas en las que se divide el desarrollo pulmonar normal. Las cuatro primeras son intraútero y las dos últimas postnatales.

**-Periodo embrionario:** entre la 4ª y la 7ª semana de gestación. A partir de las células epiteliales del endodermo del extremo superior del intestino primitivo anterior se desarrolla un divertículo ventral (respiratorio), denominado divertículo laringotraqueal, que penetra hacia el mesénquima circundante y se transforma en el tubo laringotraqueal en un proceso de prolongación permanente. En consecuencia, el epitelio del árbol respiratorio, desde las vías aéreas centrales hasta los neumocitos que recubren los alveolos, derivan de este brote y tienen origen endodérmico. Por el contrario, el cartílago, el músculo liso, el tejido conectivo y la vasculatura pulmonar se forman a partir del mesénquima, proviniendo del mesodermo que rodea al intestino anterior.

La división en los dos bronquios principales se produce alrededor del día 33, hacia el día 37 los bronquios lobares inician su formación y al finalizar esta etapa ya pueden ser reconocidos los segmentos pulmonares (Figuras 1 y 2).



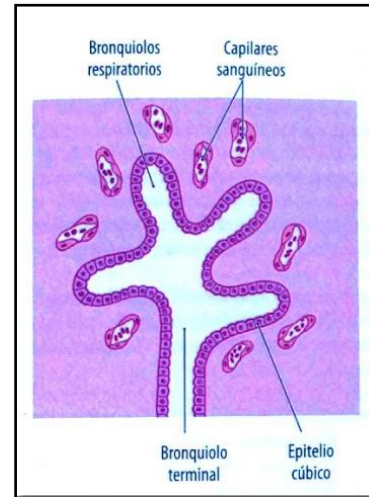
**Figura 1: Desarrollo pulmonar, formación tubo laringotraqueal, brotes pulmonares. Schünke, Schulte, Schumacher, Voll, Wesker<sup>(5)</sup>.**



**Figura 2: Desarrollo pulmonar, formación de bronquios principales, lobares y segmentarios.**

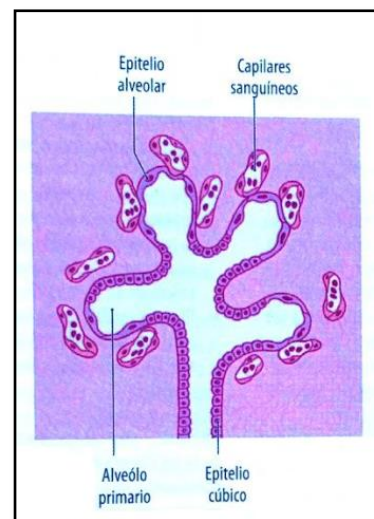
**-Periodo pseudoglandular:** Entre el final de la 5ª y la 17ª semana de gestación.

El nombre de esta etapa proviene del aspecto glandular en los estudios histológicos, ya que los bronquiolos al terminar en forma de saco ciego en el estroma primitivo se asemejan a una glándula exocrina. A lo largo de este periodo se produce la ramificación de los bronquios en forma dicotómica finalizando con la formación de los bronquiolos terminales. El epitelio columnar pseudoestratificado va siendo reemplazado de forma progresiva por células columnares altas en la vía aérea proximal y células cuboidales hacia la periferia (Figura 3).



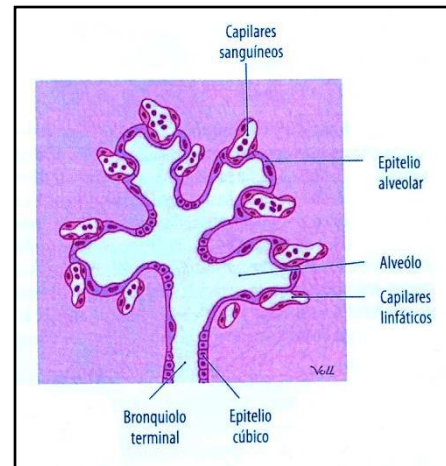
**Figura 3: Desarrollo pulmonar, fase pseudoglandular.** Schünke, Schulte, Schumacher, Voll, Wesker <sup>(5)</sup>.

**-Periodo canalicular:** Entre las semanas 17 y 26. Se desarrolla la porción periférica del árbol bronquial, los bronquiolos terminales se dividen dando lugar a los bronquiolos respiratorios y ductos alveolares en forma de saco, además se vasculariza el tejido pulmonar adyacente. Progresivamente se va produciendo un adelgazamiento del epitelio, con aproximación de los capilares que yacen justo por debajo de éste. El epitelio cuboidal se diferencia y los ductos alveolares están revestidos de células alveolares (neumocitos) tipo II, que darán lugar a los tipo I. Al finalizar el periodo canalicular, a pesar de la notoria inmadurez pulmonar, es posible la respiración al haberse desarrollado algunos sáculos terminales (fase previa a la formación de alveolos) y haber suficientes capilares sanguíneos pulmonares en su cercanía; hecho que permite que algunos prematuros extremos puedan sobrevivir (Figura 4) <sup>(6)</sup>.



**Figura 4: Desarrollo pulmonar, fase canalicular.** Schünke, Schulte, Schumacher, Voll, Wesker <sup>(5)</sup>.

**-Periodo sacular:** Entre la 28 y 36 semanas de gestación. Los ductus alveolares van dando lugar a sáculos que desembocan en sáculos terminales. Progresivamente va aumentando el tamaño de la vía aérea periférica y creciendo la superficie para el intercambio gaseoso, a la vez que la pared continúa adelgazándose (septos primarios). Además, se depositan fibras elásticas en las zonas donde posteriormente surgirán los futuros septos secundarios lo que constituye una preparación para la etapa alveolar. Los neumocitos tipo II aumentan el número de cuerpos lamelares y continúa la diferenciación hacia los tipo I. Pasada la semana 30 comienzan a aparecer los alveolos y junto a ellos los pequeños vasos pre y post capilares (Figura 5).



**Figura 5: Desarrollo pulmonar, fase sacular. Schünke, Schulte, Schumacher, Voll, Wesker <sup>(5)</sup>.**

**-Periodo alveolar:** Después del nacimiento hasta los 8 años de edad. Se produce la aparición de septos secundarios en los septos primarios existentes en el pulmón sacular, hecho que marca la transformación de los alveolos inmaduros en maduros, ya que dichos tabiques inicialmente gruesos se adelgazan permitiendo el intercambio gaseoso <sup>(7)</sup>. Las células mesenquimáticas proliferan, depositándose la matriz celular necesaria y los neumocitos tipo I y tipo II aumentan su número para delinear las paredes alveolares, donde un 85-90% de la superficie está cubierta por neumocitos tipo I. Conforme se van formando nuevos alveolos también lo hacen nuevos capilares.

En total el tubo laringotraqueal efectúa 23 divisiones dicotómicas. Los 17 primeros pasos tienen lugar antes del nacimiento y dan lugar a la formación de alveolos simples o primarios, mayoritariamente en forma de sáculos alveolares. Los 6 pasos restantes ocurren después del nacimiento y conllevan un aumento considerable del tamaño pulmonar con la nueva formación de numerosos alveolos maduros. Hasta



un 95% de los alveolos maduros se forman postnatalmente, de manera que en los pulmones de un recién nacido a término solamente habría una sexta parte de los 300 millones de alveolos maduros presentes a los ocho años <sup>(8)</sup>. La maduración pulmonar definitiva finaliza con la formación de los segmentos pulmonares inferiores alrededor de los 8-10 años de vida.

A lo largo de todo este proceso intervienen múltiples señales reguladoras que conducen al normal desarrollo del pulmón y de la vía aérea: las interacciones epitelio-mesenquimatosas, la tensión de PO<sub>2</sub> fisiológica, las fuerzas mecánicas y los factores humorales. Las MPC son el resultado de perturbaciones en la embriogénesis del pulmón y vías respiratorias. Tanto el lugar (nivel en el árbol traqueobronquial) como el momento (edad gestacional) del insulto embriológico se correlacionan con el tipo de lesión y la histopatología que se manifiesta (Tabla 1). También se ha propuesto que una atresia bronquial con displasia pulmonar secundaria puede ser la condición patológica subyacente común a muchas lesiones congénitas representando una secuencia de obstrucción/malformación <sup>(9)</sup>.

**Tabla 1: Etapas del desarrollo pulmonar, malformaciones pulmonares congénitas que se desarrollan en cada una de ellas.**

<b><u>1. Etapa embrionaria</u></b>	<b><u>2. Etapa pseudo glandular</u></b>
<ul style="list-style-type: none"> <li>-Agenesia pulmonar, laríngea o traqueal</li> <li>-Estenosis laríngea o traqueal</li> <li>-Traqueomalacia, broncomalacia</li> <li>-Malformaciones bronquiales</li> <li>-Quistes pulmonares congénitos (como el quiste broncogénico)</li> <li>-Fístula traqueoesofágica</li> <li>-Pulmón en herradura</li> </ul>	<ul style="list-style-type: none"> <li>-Malformación congénita de la vía aérea pulmonar</li> <li>-Linfangectasia pulmonar congénita</li> <li>-Hipoplasia pulmonar</li> <li>-Quistes pulmonares</li> <li>-Secuestro pulmonar</li> <li>-Hernia diafragmática congénita</li> </ul>
<b><u>3. Etapa canalicular</u></b>	<b><u>4. Etapa sacular y etapa alveolar</u></b>
<ul style="list-style-type: none"> <li>-Hipoplasia pulmonar</li> <li>-Displasia acinar</li> </ul>	<ul style="list-style-type: none"> <li>-Hipoplasia pulmonar</li> <li>-Displasia acinar</li> <li>-Displasia alvéolo-capilar</li> </ul>

### **1.3 CLASIFICACIÓN**

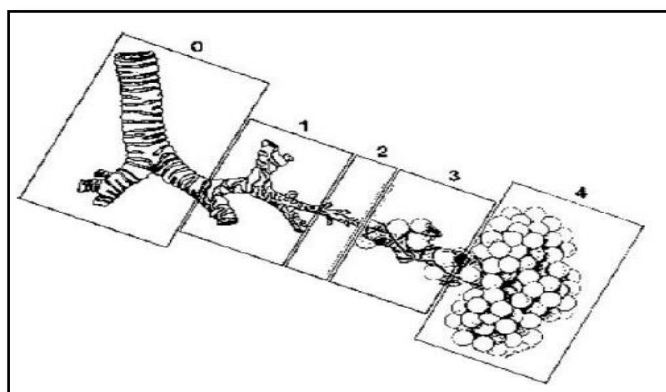
Para la clasificación de la mayor parte de las MPC se han establecido criterios clínicos, radiológicos e histopatológicos, sin embargo, existen superposiciones que pueden dificultar dicha tarea y actualmente aún no hay consenso en su nomenclatura, lo que complica el proceso diagnóstico y consecuentemente terapéutico de éstas. Todo esto es debido a que su definición y clasificación son complejas; hay lesiones morfológicamente similares que reciben diferentes nomenclaturas o, por el contrario, para lesiones diferentes se aplica la misma nomenclatura, ésta puede variar incluso en función del médico especialista que aborde la misma (pediatra, neumólogo, patólogo, radiólogo, cirujano pediátrico); existe solapamiento entre distintos patrones histológicos; ha aumentado el número de casos diagnosticados prenatalmente, con el consiguiente incremento de la controversia sobre el manejo de los casos asintomáticos; además, faltan ensayos clínicos controlados al respecto.

En las revisiones y los artículos consultados generalmente las MPC consideradas comprenden <sup>(1,3,4,9)</sup>:

- La malformación congénita de la vía aérea pulmonar (anteriormente denominada malformación adenomatosa quística) (MCVAP)
- El secuestro pulmonar: intralobar (SIL) y extralobar (SEL)
- El quiste broncogénico (QB)
- El enfisema lobar congénito (ELC)
- Otras MPC también consideradas son:
  - La agenesia, aplasia y la hipoplasia pulmonar
  - La atresia bronquial y el lóbulo polialveolar

1. La **malformación congénita de la vía aérea pulmonar**, es la malformación pulmonar más frecuente. Consiste en un desarrollo exagerado de las estructuras bronquiales a expensas de los alveolos, junto a una vía aérea anormal debido a la falta de cartílago <sup>(10)</sup>. La denominación actual fue propuesta por Stocker en el año 2002 <sup>(11)</sup>, cambiando el nombre de MAQ por MCAVP, ya que la única lesión de tipo adenomatoideo es la tipo III de Stoker y, además, no en todos los tipos aparecen quistes. Esta nueva clasificación añade 2 nuevas categorías a las clásicas I, II y III que

estableció la realizada por el mismo autor en 1977, quedando un total de 5 tipos de MCVAP en función del nivel en el que se produce la lesión (Figura 6).



**Figura 6: Tipos de MCVAP en función del nivel lesional prenatalmente: 0) traqueopronquial, 1) bronquial/bronquiolar, 2) bronquiolar, 3) bronquiolar/ductoalveolar, 4)distal acinar. Mondéjar P, Sirvent J.<sup>1</sup>**

Su espectro de manifestaciones clínicas es muy amplio, abarcando desde la muerte fetal (por *hydrops fetalis* o hipoplasia pulmonar), hasta la ausencia de sintomatología. No obstante, la clínica más frecuente en el periodo postnatal consiste en infecciones pulmonares recurrentes, dificultad respiratoria, neumotórax, hemotórax y hemoptisis <sup>(12)</sup>.

En la ecografía prenatal puede identificarse cómo zonas quísticas en el tórax y la resonancia magnética nuclear (RMN) fetal es útil en los casos que el diagnóstico no está claro. La radiografía de tórax (RXT) puede mostrar múltiples quistes de paredes finas, llenos de aire o con contenido, desplazamiento mediastínico y efecto masa. La tomografía computarizada (TC) permite determinar con más detalle las características de la lesión, tamaño y extensión de los quistes, así como otras alteraciones.

Respecto a su tratamiento, prenatalmente en los casos asociados a *hydrops* se ha visto que el uso de corticoides prenatales <sup>(10)</sup>, el shunt toracoamniótico y la cirugía fetal pueden ser de utilidad en determinadas ocasiones para tratar de reducir la mortalidad. Postnatalmente, cuando el recién nacido es sintomático, el tratamiento de elección es la resección quirúrgica generalmente por lobectomía. El tratamiento de los casos asintomáticos es controvertido, sin embargo, el riesgo de infecciones, de neumotórax y la posibilidad de futura malignización hacen que algunos autores también recomienden su extirpación quirúrgica aún en ausencia de síntomas <sup>(12)</sup>.

2. El **secuestro pulmonar** es una lesión parenquimatosa y vascular caracterizada por la presencia de tejido pulmonar anormal no funcionante, que no se comunica con el árbol bronquial, quedando asilado o “secuestrado”, y que recibe su irrigación de la circulación sistémica, generalmente a través de una arteria procedente de la aorta torácica descendente <sup>(1)</sup> o de la aorta abdominal <sup>(3)</sup>.

Se clasifica en secuestro intralobar (SIL) o extralobar (SEL), en función de si está integrado en el parénquima pulmonar normal compartiendo su revestimiento pleural (SIL) o si está separado de éste con un revestimiento pleural propio (SEL) <sup>(4)</sup> (Figura 7). Respecto al SIL (Figura 8) existe controversia acerca de su posible origen congénito o adquirido, su localización es siempre pulmonar y tiende a ser una malformación aislada. El SEL (Figura 9) se acepta que es de origen congénito <sup>(3)</sup>, puede ser ectópico (cuello, mediastino, pericardio, infradiafragmático, etc.) y a veces se asocia a otras malformaciones como hernia diafragmática, hipoplasia pulmonar, MCVAP (sobre todo tipo II), síndrome de la cimitarra, *slings* de la arteria pulmonar o anomalías renales <sup>(1,3)</sup>.

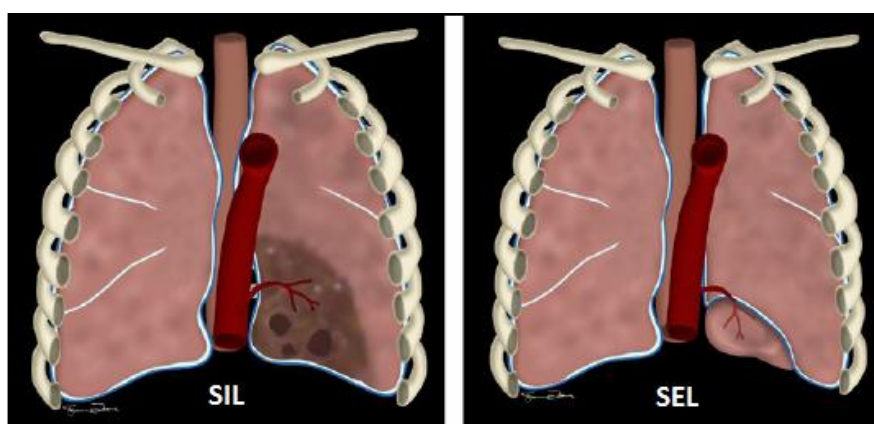


Figura 7: Esquema anatómico del secuestro pulmonar intralobar (SIL) y extralobar (SEL). Mondéjar López P, Sirvent Gómez J. Malformaciones pulmonares congénitas. Malacia y otras malformaciones congénitas de la vía aérea. Protoc diagn ter pediatr. 2017;1:273-297.

Su presentación clínica es muy variable, desde asintomáticos (50% de los SIL <sup>(4)</sup>), a neumonías recurrentes, tos crónica o hemoptisis. Puede identificarse en la ecografía prenatal como una masa hiperecogénica bien definida con vascularización anómala <sup>(3)</sup>. Postnatalmente, puede aparecer en una RXT como una consolidación generalmente localizada en bases izquierdas, siendo necesario realizar una angiotomografía

computarizada (angio-TC) o angiorresonancia magnética nuclear (angio-RMN) para confirmar el diagnóstico, al mostrar la arteria sistémica que lo irriga.

Las opciones terapéuticas van desde la resección de la lesión, siendo la toracoscopia la técnica más favorable en este caso al reducir significativamente la duración de la estancia hospitalaria respecto a la cirugía abierta, a la embolización arterial o la actitud expectante con seguimiento clínico-radiológico estrecho. Hay autores que se decantan por la resección en los casos que producen sintomatología respiratoria o infección; por la embolización en aquellos que causen shunt o fallo cardíaco y por observación en los asintomáticos que tampoco presenten shunt, por la posibilidad de que involucre o incluso desaparezca <sup>(1)</sup>.

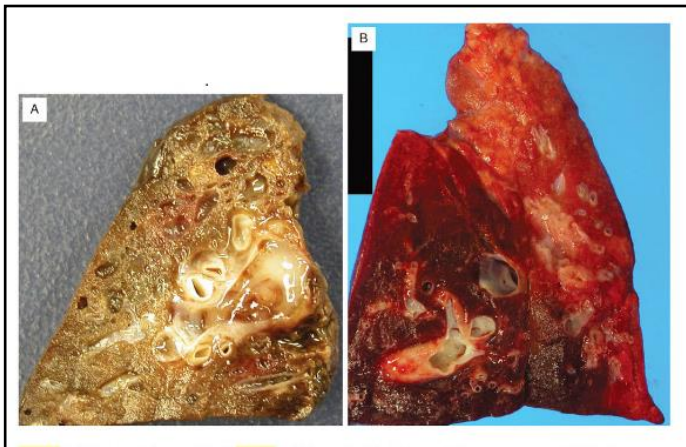


Figura 8: Secuestro Pulmonar Intralobar. Zander DS, Farver CF. Patología pulmonar. 2ª Edición. Elsevier España. 2018.

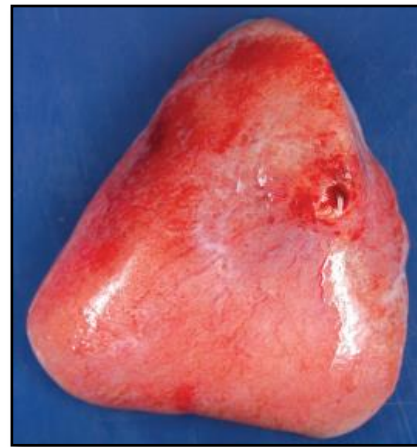

Figura 9: Secuestro Pulmonar Extralobar resecado. Zander DS, Farver CF. Patología pulmonar. 2ª Edición. Elsevier España. 2018.

3. El **quiste broncogénico**, es una lesión de predominio parenquimatoso que surge a partir de la división aberrante del divertículo traqueal, que resulta en una ramificación traqueobronquial anormal. Clásicamente, suele ser una formación quística única, con contenido líquido o mucoso, que no comunica con la vía aérea y que puede aumentar de tamaño conforme el niño crece. Su localización más frecuente es a nivel mediastínico, próximo a la carina pero ésta depende del momento del desarrollo en el que se produce la anomalía.

Generalmente, los recién nacidos con dicha malformación no presentan síntomas, pero éstos pueden aparecer posteriormente como consecuencia de la compresión de la vía aérea o por infecciones recurrentes en los casos que sí presenta comunicación con la vía aérea <sup>(9)</sup>.

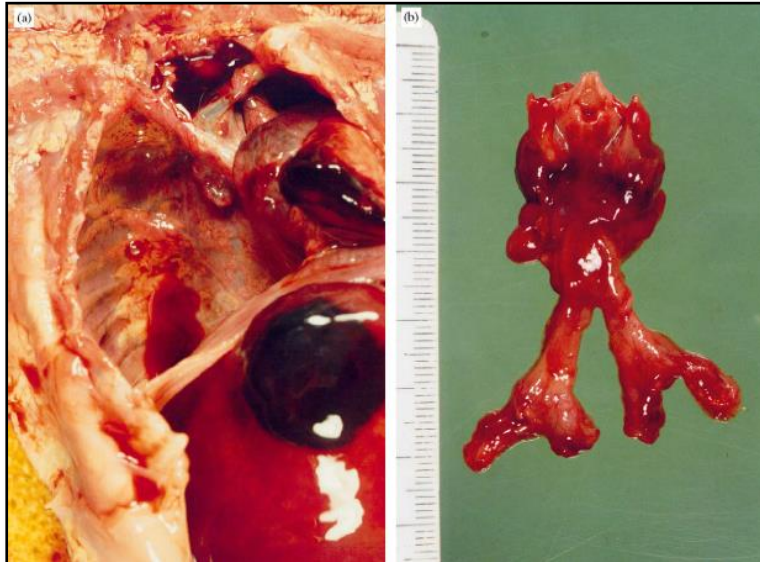
Su diagnóstico suele ser casual al detectar en una RXT una imagen redondeada de contenido sólido (u aéreo en los casos de comunicación con vía aérea), pudiendo provocar desplazamiento del mediastino. La TC y la RMN resultan útiles para realizar un adecuado diagnóstico diferencial con otras patologías como neumatoceles, neumonía abscesificada o quiste hidatídico.

El tratamiento de elección es la resección quirúrgica del quiste por toracotomía amplia o videotoracoscopia, eventualmente, en los casos de quiste intrapulmonar, existe indicación de realizar lobectomía <sup>(9)</sup>.

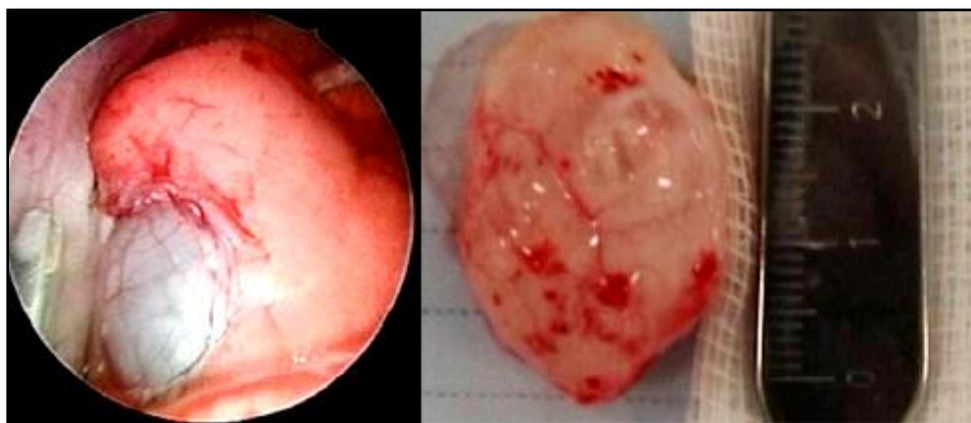

Figura 10: Izquierda: Imagen toracoscópica de quiste broncogénico. Derecha: Quiste broncogénico resecado. Durell J, Lakhoo K. Congenital cystic lesions of the lung. Early Hum Dev. 2014 Dec;90(12):935-9.

**4. Agenesia, aplasia e hipoplasia pulmonar.** Se entiende por agenesia pulmonar la ausencia completa de uno o ambos pulmones sin evidenciarse rastros de irrigación vascular, ni de formación de bronquios o parénquima pulmonar. Mientras que la aplasia es una supresión de todas las estructuras bronquiales excepto por la presencia de un bronquio rudimentario que termina en un saco ciego (Figura 11). Dado que no es posible determinar una diferenciación etiológica, patogénica o clínica entre ambas entidades hay autores que postulan que ambas deberían considerarse de forma conjunta <sup>(9)</sup>.



**Figura 11: Aplasia pulmonar bilateral.** El extremo ciego del bronquio protruye en una cavidad pleural vacía y la laringe está bien formada, pero la tráquea es corta y los bronquios finalizan en un saco ciego. Wright C. Congenital malformations of the lung. *Curr Diagn Pathol.* 2006;12(3):191-201.

La hipoplasia pulmonar consiste en la disminución de cantidad y/o tamaño de vías aéreas, vasos y alveolos. Raramente es primaria o idiopática, sino que se produce como consecuencia de una compresión pulmonar de causa extrínseca o intrínseca. La hipertensión pulmonar asociada es el principal factor determinante de la supervivencia del recién nacido afecto. La clínica depende del nivel de alteración del desarrollo pulmonar y de la presencia de otras malformaciones pulmonares. En la exploración puede haber auscultación asimétrica y en la RXT falta de aireación del pulmón, desviación mediastínica e hiperinsuflación compensatoria del pulmón contralateral. La angio-TC y la broncoscopia pueden completar el estudio al demostrar, respectivamente, la ausencia total o parcial de arteria pulmonar y parénquima y la reducción del calibre del bronquio en el lado afecto. Su manejo suele ser conservador y depende fundamentalmente de la severidad de la alteración, así como de las malformaciones asociadas, siendo la corrección de la causa primaria parte fundamental del tratamiento.



**6. Atresia bronquial**, obliteración focal de un bronquio lobar, segmentarios (la más frecuente) o subsegmentario de etiología desconocida pero posiblemente relacionada con una alteración vascular en algún momento del desarrollo bronquial. Con frecuencia aparece asociada al secuestro pulmonar y a la malformación congénita de la vía aérea pulmonar. En muchas ocasiones de evolución asintomática, por lo que se diagnostica como hallazgo radiológico casual. En recién nacidos, la zona distal a la atresia puede atelectasiarse dando una imagen de zonas hipoventiladas. La TC y las reconstrucciones 3D pueden ser útiles en el proceso diagnóstico. La resección quirúrgica está indicada en pacientes sintomáticos con infecciones de repetición, también hay autores que defienden resección electiva en los casos asintomáticos por el riesgo de infecciones y por su asociación con la MCVAP <sup>(13)</sup>.

A continuación, procederé a exponer de forma más detallada el **enfisema lobar congénito**, profundizando más en lo referente a su epidemiología, etiopatogenia, histología, manifestaciones clínicas, diagnóstico, diagnóstico diferencial, posibilidades terapéuticas y evolución. Posteriormente se recoge un caso clínico atendido por el Servicio de Pediatría del Hospital Clínico Universitario Lozano Blesa, que inicialmente causó dudas diagnósticas y a través del que se tratará de dar una aplicación más práctica del contenido teórico recopilado de la bibliografía.



## 2. ENFISEMA LOBAR CONGÉNITO

---

El enfisema pulmonar es la distensión de los espacios aéreos con rotura irreversible de los tabiques alveolares. Puede ser generalizado si afecta a todo el pulmón o localizado si lo hace sólo a una parte del mismo.

El enfisema lobar congénito (ELC), es una hiperinsuflación de un lóbulo pulmonar que produce la compresión del parénquima normal y el desplazamiento del mediastino hacia el lado contralateral. Su presentación clínica fue descrita inicialmente por Nelson en 1932, sus características patológicas por Overstreet en 1939 y el primer caso de ELC tratado quirúrgicamente con éxito fue publicado por Gross y Lewis en 1945. En relación su definición, el ELC también es denominado hiperinsuflación lobar congénita o hiperinsuflación lobar infantil. De hecho, actualmente, se recomienda el empleo del término «hiperinsuflación» frente al de «enfisema». Esto es debido a que en la mayor parte de los casos se trata de tejido pulmonar anatomopatológicamente sano, cuya única alteración es la hiperinsuflación, siendo histológicamente normal. Por el contrario, el término enfisema es anatomopatológico por lo que se reserva para aquellos casos en los que el parénquima si está afectado <sup>(14)</sup>. Generalmente, esta malformación pulmonar, afecta a un lóbulo, pero se han descrito casos en los que comprende a más de uno e incluso de compromiso bilateral, siendo su localización más frecuente el lóbulo superior izquierdo (40-50%), seguido del lóbulo medio derecho (30-40%), el lóbulo superior derecho (20%) y lóbulos inferiores (2%)<sup>(3,9)</sup>. También existen casos en la literatura en los que solo afecta a algún segmento pulmonar, denominándose «enfisema segmental congénito».

Es una de las causas de trastorno respiratorio en los primeros meses de vida ya que puede provocar un distrés respiratorio como consecuencia de la hiperdistensión del lóbulo o lóbulos pulmonares afectados y su importancia radica en su frecuente gravedad.

## **2.1 EPIDEMIOLOGÍA**

Es una enfermedad rara, con una incidencia de entre 1/20.000 y 1/30.000 nacimientos<sup>(3,4,15)</sup> y una prevalencia de 1-9/100.000. Es más frecuente en varones y se han especificado casos familiares.

## **2.2 ETIOPATOGENIA**

El origen de los trastornos es el **enfisema obstructivo** presente en un lóbulo pulmonar, que pierde prácticamente su funcionalidad debido a la gran hiperdistensión y que también repercute en los lóbulos sanos, ya que esta gran expansión del pulmón enfisematoso dificulta la expansión del pulmón sano, así como la circulación venosa de retorno y la función cardíaca. Este trastorno no depende de ninguna de las variadas neumopatías, infecciosas o no, conocidas en el recién nacido, no se puede demostrar aspiración, infección, cuerpo extraño, etc, ni en al realizar una broncoscopia se ha evidenciado estenosis orgánica o tumoral.

En principio, no existe un factor causal evidente, aunque si se admite que segmentos cartilaginosos bronquiales anómalos se aplastan en la espiración, efectuando un mecanismo de válvula, de manera que el aire consigue penetrar en la inspiración, pero no puede salir en la espiración, quedando acumulado en el lóbulo correspondiente, lo que provoca un aumento de tensión progresivo en dicho lóbulo. Ocasionalmente, se admite que un mecanismo similar a este es desencadenado por una alteración en el desarrollo normal del bronquio (broncomalacia o atresia bronquial), o bien por compresión intrínseca (tapones mucosos, tejido granuloso, pólipos o pliegues de mucosa redundantes) o compresión extrínseca (por vasos anómalos, adenopatías o masas intratorácicas).

Concretamente, respecto a la **atresia bronquial**, se ha postulado que ésta podría ser el origen patogénico de muchas malformaciones, no solo como posible causa de enfisema lobar congénito, sino también de secuestro pulmonar tanto extralobar (SEL) como intralobar (SIL) y malformación congénita de la vía aérea pulmonar (MCVAP)<sup>(1)</sup>. Tal hipótesis parece respaldada por el resultado de algunos estudios, como el publicado por Reidlinger en 2006<sup>(16)</sup>, en el que tras analizar

anatomopatológicamente 47 muestras de malformaciones pulmonares, existían datos histológicos de atresia bronquial, segmentaria o subsegmentaria en el 100% de los SEL, el 82% de los SIL, el 70% de las MCVAP y el 50% de los ELC. Por otro lado, también se considera que al mecanismo de válvula podrían sumarse alteraciones del tejido elástico del pulmón, no obstante, no ha sido demostrado una deficiencia franca del mismo. El conjunto de mecanismos expuestos se cree que explicarían en torno al 50% de los casos de enfisema lobar congénito, mientras que en el 50% restante la causa es desconocida <sup>(3,4, 15)</sup>.

También se han descrito **casos familiares** de ELC, lo que podría sugerir que la **herencia** esté implicada en su desarrollo, siendo el patrón autosómico dominante con variabilidad de penetrancia y expresión el mecanismo hereditario más probable <sup>(17)</sup>. No obstante, no es posible excluir que dichas asociaciones familiares sean cambios casuales esporádicos. Además, en algunos casos el estudio de la pieza de lobectomía de los familiares afectados ha detectado en ambos una alteración del cartílago bronquial, que recordemos que era uno de los mecanismos etiopatogénicos propuestos.

Estudios de genética molecular han revelado que en la regulación de la ramificación pulmonar intervienen el Factor de crecimiento de fibroblastos-10, el Factor de transcripción tiroidea-1, la proteína Sonic hedgehog y el gen homeobox *Nkx2.1*. Se postula que pequeños errores en su transcripción podrían dar lugar a alteraciones del cartílago bronquial que resulten en un ELC. Así, en los casos en los que la anomalía bronquial explicase la malformación, el defecto en el desarrollo ocurriría entre la 4-6 semana del desarrollo, coincidiendo con la embriogénesis del sistema cardiovascular. Esto se relaciona con la asociación de malformaciones cardíacas y ELC que aparece en un 15-20% de los casos. En este sentido, es importante remarcar que las mutaciones en el homeobox *Nkx 2.1* también resultan en defectos cardíacos <sup>(17)</sup>.

## **2.3 HISTOLOGÍA**

Histológicamente, suele tratarse de parénquima pulmonar normal, con una dilatación alveolar leve y sin malformaciones ni destrucción de los septos alveolares <sup>(18)</sup>. En sentido estricto, el término enfisema se basa en la característica morfológica de destrucción de los tabiques alveolares, hecho que no se objetiva en muchos casos de ELC. Por este motivo, como se adelantaba previamente, algunos autores prefieren no emplear el término «enfisema» para hacer referencia a esta entidad, sino el de «hiperinsuflación» <sup>(14,19)</sup>.

En algunos casos, se ha visto un número de alveolos incrementado, lo que se ha denominado como hiperplasia alveolar focal o lóbulo polialveolar. Este hecho se describió por primera vez en 1970, cuando Hislop y Reid observaron un aumento en el número de alveolos del lóbulo afecto en el pulmón de un niño diagnosticado de ELC, denominándolo lóbulo polialveolar <sup>(20)</sup>. Estudios posteriores realizados entre las décadas de 1980 y 1990, confirmaron este hecho, había casos de ELC en los que el lóbulo afectado se correspondía con las características de lóbulo polialveolar <sup>(21)</sup>. No obstante, este hallazgo no es constante y artículos publicados recientemente como el de Cataneo DC et al. <sup>(22)</sup> de 2013, en el que se estudió histológicamente un total de 20 piezas de lobectomía de pacientes con diagnóstico de ELC, no se confirmó la presencia de lóbulo polialveolar en ninguno de ellos; ni tampoco de cambios cartilagosos. Estableciendo como única posible causa la presencia de pequeños quistes broncogénicos comprimiendo los bronquios lobares.

## **2.4 DESCRIPCIÓN CLÍNICA**

El momento de presentación de las manifestaciones clínicas es muy variable, estando aproximadamente un 50% de los pacientes asintomáticos en el periodo postnatal inmediato <sup>(3,15)</sup>. No obstante, la mayoría desarrollarán sintomatología antes de los 6 meses de edad <sup>(15,23)</sup>, aunque también los hay que permanecen asintomáticos durante años <sup>(15)</sup>, pudiendo llegar a debutar en la niñez o, más raramente, en la edad adulta, siendo incluso en algunas un hallazgo casual en una radiografía de tórax.

Este amplio abanico de posibilidades abarca desde formas asintomáticas <sup>(24)</sup> o levemente sintomáticas, infecciones respiratorias recurrentes <sup>(15)</sup>, hasta una grave afectación respiratoria que requiera intervención quirúrgica inmediata. Una dificultad respiratoria leve inicial puede llegar a desembocar en un fallo respiratorio agudo con el paso de los días, como consecuencia de la hiperinsuflación y la distensión progresiva del lóbulo comprometido <sup>(4,15)</sup>. Los pacientes sintomáticos pueden presentar taquipnea, taquicardia, sibilancias, distrés respiratorio, disnea, cianosis, y retraso en el crecimiento <sup>(23)</sup>. En los recién nacidos con mayor afectación se produce un cuadro de insuficiencia respiratoria grave, con taquipnea, cianosis, tiraje intercostal y subcostal; mostrando en la exploración signos indudables de insuflación y atrapamiento aéreo en un hemitórax inmóvil, hipersonoridad a la percusión, desviación del latido cardiaco hacia el lado contralateral (por desviación mediastínica) y disminución o abolición del murmullo vesicular en la auscultación del pulmón afecto <sup>(23)</sup>.

Sin embargo, los síntomas y signos anteriormente descritos son orientadores pero no patognomónicos y en ocasiones a los mismos se suman otros, especialmente en la auscultación, lo que dificulta el diagnóstico. Por lo que además de la sintomatología es importante el papel de la radiografía de tórax.

El Enfisema lobar congénito también puede estar asociado a malformaciones cardiacas en el 15% -20% de los casos, principalmente ductus arterioso persistente o defectos del septo interventricular <sup>(23,25)</sup>. Así mismo, se han descrito asociaciones con patologías congénitas renales, paladar hendido, etc. <sup>(23)</sup>

## **2.5 DIAGNÓSTICO**

La **ecografía prenatal** supone una excelente herramienta para el cribado diagnóstico de las malformaciones pulmonares, permitiendo detectar más del 80%. Sin embargo, dentro de las mismas es el enfisema lobar congénito la que pasa desapercibida en un mayor número de ocasiones <sup>(1)</sup>. A pesar de esto, un número importante de casos si son detectados gracias a esta técnica, al vislumbrar el lóbulo afecto como un área hiperecogénica homogénea en el pulmón fetal. Dicho hallazgo podría comenzar a detectarse a partir de las 18 semanas de vida intrauterina <sup>(23)</sup>, sin embargo, el diagnóstico prenatal no es completamente certero, ya que la imagen puede ser difícilmente diferenciable de la de otras MPC, incluso la hernia diafragmática, por lo que el muchas veces no es posible realizar el diagnóstico definitivo hasta después del nacimiento.

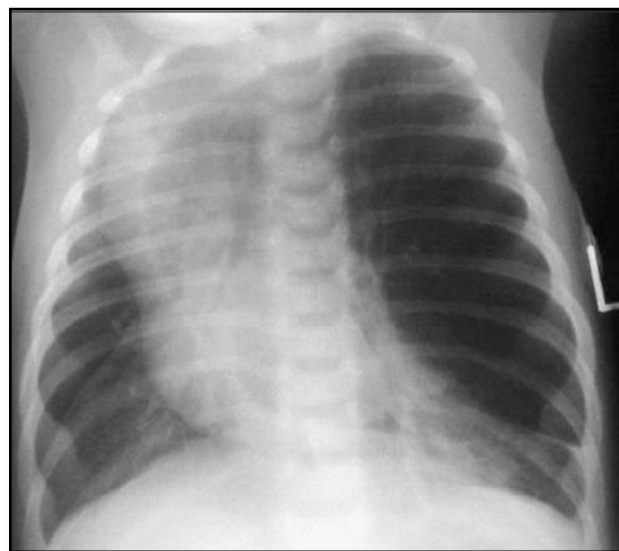
De los niños diagnosticados prenatalmente, no todos presentan sintomatología en el momento del parto, algunos no debutan hasta meses después, edad escolar o posteriormente y otros permanecen asintomáticos siendo diagnosticados de forma casual al realizar una técnica radiológica por otro motivo.

En los casos en los que se ha detectado alguna anomalía pulmonar prenatalmente, es imprescindible realizar un adecuado diagnóstico diferencial de lo observado en la ecografía, ya que, tal y como se ha mencionado anteriormente, muchas veces es difícil determinar a qué malformación pulmonar en concreto corresponden dichos hallazgos. Mientras dura la gestación es posible completar el estudio con **doppler** y **RMN fetal** que permiten orientar el diagnóstico diferencial e identificar aquellas MPC más graves con riesgo de desarrollar fallo cardiaco e hidrops fetal <sup>(4)</sup>. Además, la RMN fetal también permite determinar el volumen pulmonar, que se correlaciona con la función pulmonar postnatal <sup>(23)</sup> y es útil para planear una intervención quirúrgica intraútero o en el periodo postnatal inmediato si fuese necesario, aunque no siempre dichos procedimientos han dado buen resultado <sup>(26)</sup>.

Posteriormente, al nacimiento resulta obligada la realización de una **radiografía de tórax**, aunque el recién nacido esté asintomático y las ecografías prenatales seriadas parezcan indicar una resolución de la lesión <sup>(1)</sup>. De hecho aunque dicha radiografía simple de tórax sea normal, se debe realizar una **angio-TC torácica** con reconstrucción 3D en los 6 primeros meses de vida, puesto que muchas de las lesiones que parecen resueltas se ve que persisten en la TC postnatal <sup>(1, 24)</sup>.

En los casos no identificados prenatalmente, la orientación diagnóstica se establece en base a las manifestaciones clínico-radiológicas, siendo las técnicas de imagen más útiles la radiografía y la TC de tórax, y a la broncoscopia, siendo el ELC la malformación pulmonar en la que la fibrobroncoscopia tiene su mayor papel, con el fin de valorar la anatomía bronquial <sup>(1)</sup>.

La **radiografía de tórax** muestra hiperclaridad y disminución de la trama vascular de los lóbulos afectados y atelectasia de los segmentos adyacentes por compresión de los mismos <sup>(1, 27)</sup>. Si la hiperinsuflación es muy grande, se observa aumento de los espacios intercostales, desplazamiento del mediastino al lado contralateral y aplanamiento de la cúpula diafragmática <sup>(23)</sup> (Figura 12).



**Figura 12: Radiografía anteroposterior de tórax de un lactante diagnosticado de ELC. Se aprecia la hiperinsuflación del lóbulo superior izquierdo, desviando el mediastino a la derecha y comprimiendo el parénquima subyacente. Linas M. Malformaciones pulmonares: Enfisema lobar congénito. Neumol Pediatr 2011; 6 (3): 138-142**

Si la RXT se realiza en el periodo neonatal, la imagen del lóbulo enfisematoso puede ser opaca y homogénea simulando a una consolidación, debido a la presencia de líquido pulmonar fetal, que posteriormente se reabsorberá. Igualmente puede verse un patrón reticular difuso, debido a que los canales linfáticos también están llenos de ese líquido <sup>(15)</sup>. A medida que el líquido se vaya reabsorbiendo, el lóbulo afectado comenzará a verse hiperlúcido <sup>(23)</sup> (Figura 13).

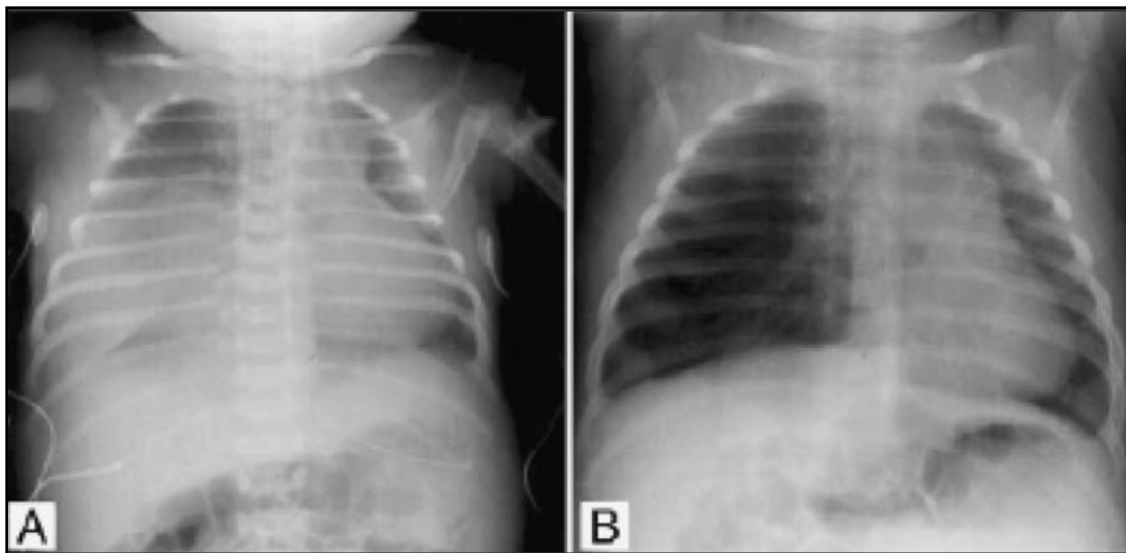


Figura 13: A) Radiografía anteroposterior de tórax de un recién nacido que muestra una imagen densa en hemitórax derecho, que corresponde a un ELC ocupado por líquido pulmonar. B) El mismo niño unos días más tarde, se observa imagen hiperlúcida en el mismo lóbulo con desviación mediastínica a la izquierda. Linares M. Malformaciones pulmonares: Enfisema lobar congénito. *Neumol Pediatr* 2011; 6 (3): 138-142

La **TC torácica** es el método de elección, muestra con mayor detalle la anatomía aberrante de la lesión y permite la confirmación diagnóstica, demuestra la existencia de vasos pulmonares atenuados en el lóbulo hiperinsuflado, permitiendo diferenciarlo del neumotórax en caso de duda diagnóstica (Figuras 14 y 15). Además, puede poner de manifiesto la existencia de obstrucciones extrínsecas o intrínsecas que pudieran ser los factores causales de la hiperinsuflación lobar si las hubiese. La técnica de TC multicorte con reconstrucción broncoscópica virtual ha sido empleada en alguna ocasión con buenos resultados <sup>(28)</sup>. No obstante, la **broncoscopia flexible** continúa siendo el procedimiento diagnóstico más fiable para identificar determinadas anomalías como broncomalacias, que pueden ser la causa de la hiperinsuflación localizada <sup>(29)</sup>.



La **broncoscopia flexible** está especialmente indicada en aquellos niños cuya sintomatología aparece más tardíamente con el objetivo de excluir una obstrucción bronquial adquirida, por cuerpo extraño o acúmulo de secreciones que hayan podido llegar a formar un tapón <sup>(22)</sup>. La edad a partir de la cual se aconseja su realización difiere de unos autores a otros, algunos la recomiendan en los casos diagnosticados después del primer mes de vida <sup>(30)</sup>, mientras que en otros estudios se ha llevado a cabo solo en los niños de más de seis meses de edad <sup>(22)</sup>

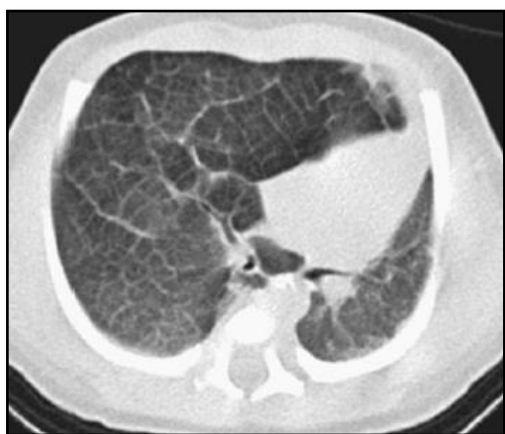

Figura 14: Lóbulo medio derecho hiperinsuflado con compresión del pulmón izquierdo y desplazamiento mediastínico; hallazgos consistentes con ELC. Sear M, Townsend J, Hoepker A, Jamleson D, McFadden D, Dalgneault P, Glomb W. A review of congenital lung malformations with a simplified classification system for clinical and research use. *Pediatr Surg Int.* 2017 Jun;33(6):657-664

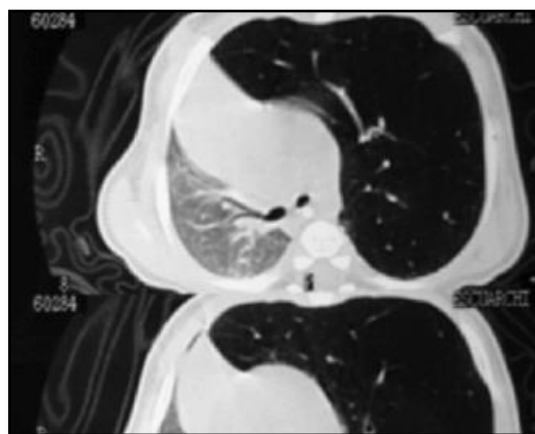


Figura 15: Hiperinsuflación del lóbulo superior izquierdo, con desplazamiento mediastínico hacia el lado contralateral. Compatible con ELC. Guibergia V. Malformaciones pulmonares congénitas. *Neumol Pediatr* 2014; 9 (3): 88-94

La **RMN** y la **angiografía por RMN** pueden resultar de utilidad para demostrar la existencia de las lesiones vasculares como agentes causales de la compresión extraluminal.

La **gammagrafía de ventilación perfusión** muestra que en el lóbulo afectado la ventilación está inicialmente disminuida, pero al finalizar el estudio hay una retención de los isótopos como consecuencia del atrapamiento de aire en los alveolos del lóbulo enfisematoso. Además, por lo general existe una disminución de la perfusión del lóbulo enfisematoso. Un estudio de seguimiento realizado en niños con casos de ELC

no sometidos a intervención quirúrgica observó que la ventilación mejoró más que la perfusión <sup>(31)</sup>.

También puede realizarse una **ecocardiografía** para detectar la existencia de una posible cardiopatía concomitante, ya que tal y como se ha mencionado el enfisema lobar congénito se asocia a malformaciones cardíacas en un 15-20% de los casos.

## **2.6 DIAGNÓSTICO DIFERENCIAL**

El diagnóstico diferencial se realiza con:

- El neumotórax
- La hernia diafragmática leve
- La bronquiolitis
- El secuestro pulmonar
- El quiste pulmonar congénito y adquirido
- La neumonía sin derrame
- La malformación congénita de la vía aérea pulmonar
- El pulmón poliquistico

Además, en el lactante y en el niño mayor se debe diferenciar de un enfisema obstructivo compensatorio o enfisema obstructivo por obstrucción bronquial intra o extraluminal, sin olvidar el cuerpo extraño <sup>(26)</sup>.

1. El **neumotórax** suele presentarse en neonatos con antecedentes de patología respiratoria que puede haber sido tratada o no con ventilación asistida y que presenta un deterioro respiratorio brusco. La gravedad de la clínica dependerá de la intensidad del escape de aire y, por tanto, de la magnitud del neumotórax, pudiendo variar entre disnea leve, disminución del murmullo vesicular en la auscultación, hipoventilación, desplazamiento del latido cardíaco o insuficiencia respiratoria grave con intenso tiraje, cianosis y abombamiento cardíaco. La radiografía de tórax permite distinguirlo del ELC, ya que las zonas de hiperinsuflación carecen de estructuras vasculares (Figura 16). Este signo radiológico también permite diferenciar el neumatocele y los quistes pulmonares congénitos del ELC ya que en éstos las zonas de hiperlucidez tampoco presentan trama vascular. Si persisten las dudas diagnósticas el TC de tórax permite

confirmar el diagnóstico, observando con mayor claridad la vascularización disminuida en el ELC o ausente en el neumotórax y la disposición de las atelectasias, caudales o cefálicas en el ELC y centrales (hacia el hilio) en el neumotórax. Distinguir ambas entidades, ELC y neumotórax, es tan importante porque puede conducir a la realización de procedimientos invasivos innecesarios que empeoren la situación del paciente <sup>(22)</sup> como la colocación de un tubo de pleurotomía, que muy frecuentemente resulta en una punción pulmonar con el desarrollo de una fístula broncopleurales <sup>(32)</sup>.

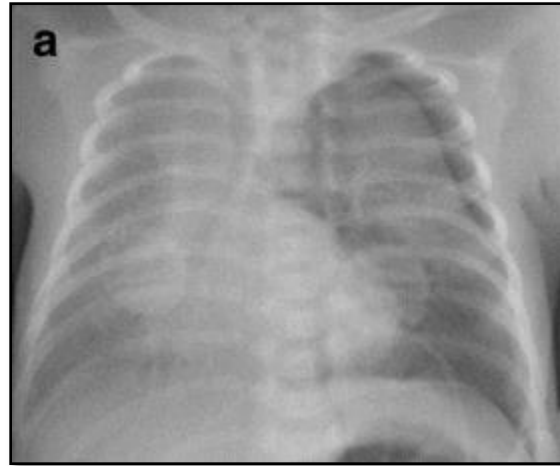


Figura 16: Neumotórax pulmón izquierdo. Aurilia C, Ricci C, Tana M, et al. Management of pneumothorax in hemodynamically stable preterm infants using high frequency oscillatory ventilation: report of five cases. Italian Journal of Pediatrics. 2017;43:114.

2. Las infecciones respiratorias como ***la bronquiolitis*** generalmente presentan una distribución estacional, apareciendo la mayor parte de los brotes epidémicos en la época entre octubre y marzo y afectan a lactantes, que tras haber padecido las 24-48 previas un cuadro catarral de vías altas, comienzan con dificultad respiratoria progresiva, tos seca, febrícula o fiebre y rechazo de las tomas. A la auscultación, es posible objetivar espiración alargada, sibilancias espiratorias, roncus y subcrepitantes dispersos e hipoventilación.

3. El ***quiste broncogénico***, suele ser único y está lleno de líquido o mono pudiendo aumentar de tamaño conforme crece el niño. Generalmente no presenta comunicación con la vía aérea y su localización depende del momento en el que se produzca dicha anomalía del desarrollo. Si ocurre de manera precoz entre la 3<sup>ra</sup> y la 7<sup>a</sup> semana de gestación se encontrará en su localización más frecuente, el mediastino anterior, a lo largo del árbol traqueobronquial (70%), mientras que si es más tardíamente podría ser intrapulmonar o más raramente extratorácico <sup>(1)</sup>. A pesar de ser congénito, puede diagnosticarse a cualquier edad, ya sea como hallazgo casual o por dar clínica respiratoria, al igual que ocurre en el caso del ELC. Su historia natural es muy variable pudiendo dar complicaciones fetales como hipoplasia pulmonar,

polihidramnios por compresión esofágica, enfisema pulmonar o incluso hydrops fetal por compresión cardíaca o venosa. No obstante, su evolución más probable es la favorable siendo asintomático en el momento del nacimiento, pudiendo posteriormente continuar sin dar sintomatología o provocando un cuadro de tos, sibilancias, disnea, dolor torácico, neumonías recurrentes, incluso hemoptisis o compresión de la vía aérea con distrés respiratorio y/o digestiva. La aparición de esta sintomatología nos llevará a iniciar un proceso diagnóstico en el que las técnicas radiológicas tienen un papel fundamental, siendo de elección el TC y la RMN de tórax. En la TC el valor de atenuación de los quistes broncogénicos no complicados varía desde la densidad agua (0-20HU) hasta densidades altas (80-90HU) (Figura 17). En el caso de que el quiste broncogénico de un valor de atenuación alto en la TC sin contraste, hay que pensar en que puede ser debido a focos de hemorragia, moco de composición proteica, calcio u oxalato de cálcico <sup>(27)</sup>.

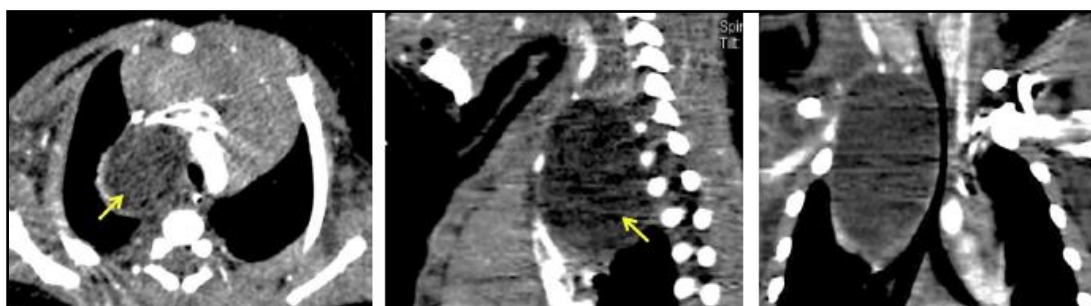


Figura 17: Quiste broncogénico a nivel mediastínico con compresión traqueal. Salinas JA. Patología pulmonar congénita: evaluación y manejo perinatal. Rev. Med. Clín. Condes - 2016; 27(4) 485-498

4. Respecto a la **malformación congénita de la vía aérea pulmonar**, es la malformación pulmonar más frecuente y el ELC podría confundirse con ella puesto que su clínica puede ser similar. En el caso de dar sintomatología, la dificultad respiratoria es el modo de presentación más frecuente, pero también pudiendo aparecer como infecciones de repetición o ser asintomática, como ocurre al nacimiento en el 90% de los neonatos afectados <sup>(8)</sup>; detectándose como hallazgo radiológico casual en una radiografía de tórax. En RXT la imagen típica es la de áreas de condensación mezcladas con imágenes aireadas de tipo quístico en el interior. Concretamente, en la MCVAP tipo 1 el hallazgo más común es el de una o más lesiones quísticas grandes

llenas de aire; la MCVAP tipo 2 generalmente consiste en una masa multiquística llena de aire o en áreas de consolidación focal; la MCVAP tipo 3 tiende a verse como una masa de densidad homogénea similar a la de los tejidos blandos; la MCVAP tipo 4 como grandes quistes llenos de aire de origen acinar distal <sup>(27)</sup>. La TC determina la extensión anatómica de la malformación, el tamaño de los quistes, revela anomalías asociadas y lesiones no detectadas en la radiografía de tórax (Figura 18).

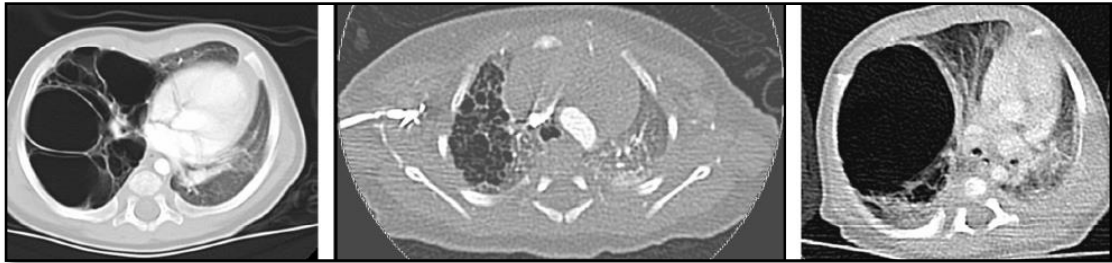


Figura 18: MCVAP: 1ª Imagen: MCVAP tipo 1, 2ª Imagen: MCVAP tipo 2, 3ª Imagen MCVAP tipo 4. Mondéjar López P, Sirvent Gómez J. Malformaciones pulmonares congénitas. Malacia y otras malformaciones congénitas de la vía aérea. *Protoc diagn ter pediatr.* 2017;1:273-297.

5. La ***hernia diafragmática congénita*** generalmente da síntomas llamativos en las primeras 24 horas de vida, pero aquellas en las que el orificio herniario es de pequeño tamaño pueden cursar como dificultad respiratoria moderada en neonatos y lactantes. También a veces produce síntomas digestivos como vómitos y dolor abdominal recidivante. (Figura 19)

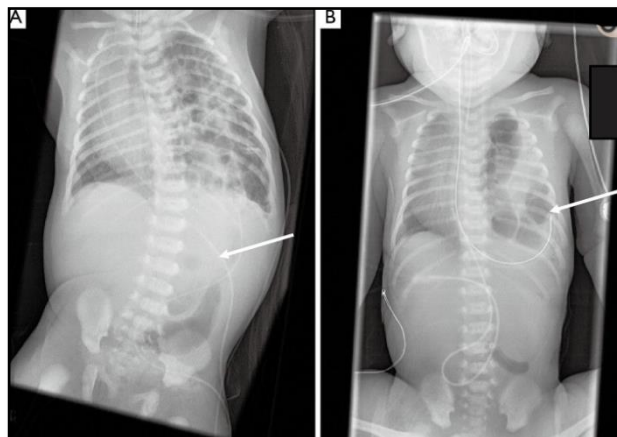
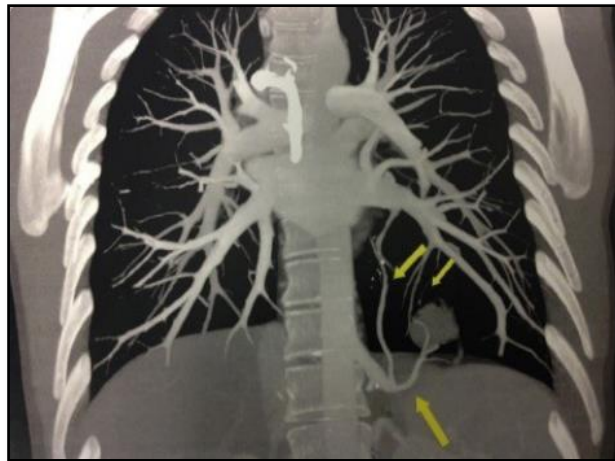


Figura 19: Radiografía de dos pacientes con hernia diafragmática congénita izquierda. La flecha señala el fin de la sonda nasogástrica. (A): Estómago localizado en abdomen. (B): Estómago localizado en tórax. Schneider A, Becmeur F. Pediatric thoracoscopic repair of congenital diaphragmatic hernias. *J Vis Surg.* 2018 Feb 28;4:43.

6. El **secuestro pulmonar**, cuya presentación clínica puede ser muy variable y a veces inespecífica pudiéndose manifestar como neumonías recurrentes, tos crónica, fiebre, expectoración, hemoptisis o ser un hallazgo casual en la ecografía prenatal o una radiografía de tórax <sup>(1)</sup>. En aquellas ocasiones que se detecta en la ecografía prenatal, inicialmente da lugar a una imagen hiperecogénica, tal y como hacia el ELC, que con el paso de las semanas se puede confundir con el tejido pulmonar normal adyacente, cuya ecogenicidad aumenta hacia el fin de la gestación <sup>(4)</sup>. En la RXT la imagen típica es la de consolidación de bases, generalmente la izquierda al ser esta su localización más frecuente. No obstante, ante tales hallazgos sospechosos deberemos realizar una angio-TC o angio-RMN, que nos mostrará la anatomía de la lesión, así como la arteria sistémica que lo irriga y su drenaje venoso (Figura 20), permitiendo diferenciarlo del ELC.



**Figura 20:** Angio-TC torácica, secuestro pulmonar en lóbulo inferior izquierdo, se aprecia la arteria sistémica aberrante que lo irriga, procedente de la aorta descendente. Mondéjar López P, Sirvent Gómez J. Malformaciones pulmonares congénitas. Malacia y otras malformaciones congénitas de la vía aérea. *Protoc diagn ter pediatr.* 2017;1:273-297.

## **2.7 TRATAMIENTO Y EVOLUCIÓN**

El tratamiento del enfisema lobar congénito es un tema controvertido. De forma general se acepta que en los pacientes **sintomáticos** está indicada la cirugía siendo la **lobectomía** la técnica de elección, mientras que en los **asintomáticos** se recomienda **tratamiento conservador y observación**. Sin embargo, el manejo de los pacientes oligosintomáticos, es el que más diversidad de opiniones suscita y, además, en los últimos años, parecen haber surgido dos corrientes de opinión, una que abogaría por un tratamiento quirúrgico en la mayor parte de los casos, y por el contrario, otra que defendería que el tratamiento conservador podría ser una buena elección no solo en los asintomáticos. Por este motivo, en primer lugar se expondrán los dos modos de proceder más frecuentemente aceptados y, posteriormente, los argumentos que defienden los autores que abogan a favor de uno de ellos en la mayor parte de ocasiones.

1. En los **casos sintomáticos** o con **herniación mediastínica grave** se recomienda la **intervención quirúrgica**. La lobectomía del lóbulo o lóbulos afectados es la forma más ampliamente aceptada de tratamiento, especialmente en los casos de dificultad respiratoria grave en los que puede salvar la vida al paciente; siempre que el estado clínico del paciente lo permita, se realizará programándose de forma electiva. La segmentectomía, solo se realizaría en aquellos casos concretos en los que la afectación se limitase a un segmento pulmonar y no a todo el lóbulo, como ocurre en la mayor parte de las ocasiones <sup>(33)</sup>.

Respecto a las dos **modalidades quirúrgicas** existentes, lobectomía por toracotomía o toracoscopia, la resección toracoscópica es la alternativa que parece tener mejores resultados postoperatorios <sup>(34)</sup>. Sin embargo, hay autores que consideran difícil el abordaje quirúrgico por toracoscopia en pacientes con ELC. Refieren que la cavidad pleural está casi completamente ocupada por el lóbulo afecto, resultando dificultoso crear el neumotórax necesario para formar la cavidad virtual que permita desarrollar dicha técnica <sup>(22)</sup>. Por este motivo, optan por una toracotomía lateral, seguida de una extracción del pulmón afectado de la cavidad pleural para facilitar la ventilación, con buen resultado para el manejo del dolor postoperatorio.

La evolución postquirúrgica es, en general, favorable con bajas tasas de morbi-mortalidad <sup>(3, 22,33)</sup> y no presenta mayores secuelas. Tras la intervención se produce una rápida insuflación compensatoria del pulmón remanente y se alcanza un volumen pulmonar similar al contralateral <sup>(35)</sup>, llegando a tener una función normal a largo plazo <sup>(2, 15, 17)</sup> debido al crecimiento compensatorio del pulmón, posible gracias a que la etapa alveolar y desarrollo pulmonar total no se completa hasta aproximadamente los 8 años de edad <sup>(33)</sup>.

Las complicaciones postoperatorias más frecuentes y que pueden causar necesidad de reintervención en los pacientes con malformaciones pulmonares congénitas son el empiema pleural, la neumonía, el hemotórax, el derrame pleural y las fugas de aire prolongadas <sup>(36)</sup>; oscilando entre el 6-9% la tasa de complicaciones postquirúrgicas <sup>(37)</sup>. En lo que respecta al enfisema lobar congénito según la bibliografía consultada la neumonía es la más común <sup>(33,36)</sup>.

Autores como Ferreira et al <sup>(36)</sup>, recomiendan la realización rutinaria de una broncoscopia en la evaluación preoperatoria de estos pacientes ya que además de que permite obtener muestras endobronquiales, da una información importante acerca de la anatomía del árbol bronquial que puede ser de utilidad en el abordaje quirúrgico posterior.

2. En los casos asintomáticos o levemente sintomáticos podría plantearse tratamiento conservador asegurando un óptimo seguimiento posterior, sobre todo si la exploración broncoscópica es normal <sup>(38)</sup>. En ocasiones, tras optar por el manejo conservador, en los controles sucesivos se ha podido objetivar una resolución progresiva del mismo y, a largo plazo, un crecimiento pulmonar generalmente normal<sup>(39)</sup>.

Ante el supuesto de un enfisema secundario a procesos inflamatorios intrabronquiales (sobre todo en prematuros intubados) el tratamiento médico basado en corticoterapia, antibioterapia y fisioterapia puede conseguir una evolución favorable. Esto podría deberse a que tal y como se ha explicado anteriormente, el enfisema lobar congénito en la mayor parte de ocasiones se trata de tejido



antatomopatológicamente sano, en el que se ha producido una hiperinsulfación sin ruptura de tabiques alveolares.

Las razones que exponen aquellos que **defienden el tratamiento quirúrgico** como el de elección frente al conservador son:

1) El alivio de los síntomas en los pacientes sintomáticos; la posibilidad de que incluso los niños inicialmente asintomáticos u oligosintomáticos desarrollen complicaciones y empeoren, por ejemplo, debido a infecciones respiratorias llegando a presentar situaciones amenazantes para la vida.

2) Prevenir dichas infecciones pulmonares ya que el riesgo de infección de las MPC en el primer año de vida oscila entre el 10-30%<sup>(37)</sup>. Además, con más frecuencia en estos pacientes podrían ser de repetición.

3) Mejoría de la función pulmonar gracias al crecimiento compensatorio del pulmón remanente, especialmente si la lobectomía es llevada a cabo en el periodo neonatal, con función pulmonar normal para su edad tras seguimiento durante más de cinco años<sup>(37)</sup>.

4) Evitar la distensión masiva o la ruptura inesperada del lóbulo afectado.

5) Corroborar el diagnóstico con el estudio anatomopatológico de la pieza de lobectomía, ya que en ocasiones difiere del planteado con las técnicas de imagen y existen malformaciones pulmonares como los quistes broncogénicos y la MCVAP con riesgo de malignización (rabdiosarcoma, carcinoma bronquioalveolar, blastoma pleuropulmonar)<sup>(12, 37, 40)</sup>.

Respecto a este último punto, A.Y. Tsai et al<sup>(12)</sup> afirman que en su serie de paciente estudiados, de los 105 sometidos a cirugía aproximadamente un 8.6% tuvieron un diagnóstico postoperatorio distinto al que se había hecho con técnicas de imagen prenatales y también un 8.6% mostraron hallazgos adicionales. Defienden que en estos casos en los que el diagnóstico difiere, la simple observación de las lesiones asintomáticas podría haber resultado en una situación de infratratamiento ya que varios de esos diagnósticos adicionales requieren resección o un manejo diferente. Por

ejemplo, los quistes broncogénicos deben someterse a exéresis para prevenir complicaciones futuras como infecciones, hemoptisis y atrapamiento aéreo.

Concluyen que en base a los riesgos documentados de las malformaciones pulmonares, así como la frecuencia de diagnósticos divergentes y el relativamente bajo riesgo de la resección quirúrgica, la resección temprana de forma electiva de las lesiones quísticas (MCVAP, SEL y SIL, ELC y QB) asintomáticas está justificada.

Los autores que defienden el **tratamiento conservador** lo hacen en base a:

- 1) Evitar los riesgos potenciales de una intervención quirúrgica incluyendo los derivados de someter al paciente a una anestesia general y las posibles complicaciones postoperatorias, que aunque no son frecuentes podrían ser potencialmente graves <sup>(41)</sup>.
- 2) Al aumento de evidencia científica disponible de casos de ELC no sometidos a intervención quirúrgica con buena evolución probada mediante radiografías de tórax seriadas y gammagrafías de ventilación/ perfusión incluso en los casos que debutan con dificultad respiratorio en edad temprana <sup>(15, 41, 42)</sup>.
- 3) Otro punto importante que lleva a decidir no intervenir quirúrgicamente de forma sistemática a estos pacientes, es que con el uso rutinario de la ecografía prenatal, se han incrementado los casos de detección de ELC asintomáticos y oligosintomáticos al nacimiento, demostrándose incluso la involución de dichas lesiones en algunos de ellos. Por ejemplo, en una serie el porcentaje de lesiones ecográficamente sugestivas de malformación pulmonar congénita que mostró resolución pre-natal alcanzó el 14%<sup>(43)</sup>.

Es importante anotar que los neonatos con ELC asintomáticos u oligosintomáticos en el momento del nacimiento, pueden empeorar clínicamente posteriormente e incluso presentar complicaciones que supongan una amenaza para la vida. Por este motivo, estos recién nacidos deben permanecer un mayor tiempo en observación y tener un seguimiento estrecho al alta <sup>(15, 41)</sup>.

Por último, dentro del amplio abanico de posibilidades de presentación clínica de las MPC, también hay que tener en cuenta aquellas lesiones más graves detectadas prenatalmente que comprometiesen la viabilidad fetal o postnatal. Así, se ha descrito *hydrops fetalis* asociado a MPC en un 5-30% de los casos, siendo la supervivencia sin tratamiento excepcional. En estos casos, debido al riesgo derivado se ha demostrado un aumento de la supervivencia fetal con una combinación de **procedimientos prenatales** y/o finalización de la gestación precoz <sup>(37)</sup>. Se ha descrito la lobectomía fetal como técnica terapéutica, no obstante, su tasa de supervivencia es cercana al 50%, por lo que la cirugía durante el parto mediante un procedimiento EXIT, se ha convertido en una alternativa con mejor supervivencia en la literatura. Otras opciones terapéuticas menos invasivas serían, la administración de corticoides maternos, la aspiración percutánea de quistes, la derivación toracoamniótica, la escleroterapia y la ablación con láser de la arteria nutricia <sup>(4)</sup>. Todas estas terapias requieren de equipos médicos altamente especializados y deben realizarse solo en centros médicos experimentados.

# JUSTIFICACIÓN DEL CASO Y OBJETIVOS

---

La patología respiratoria constituye la causa más frecuente de morbilidad en el periodo neonatal, pudiendo afectar al 2-3% de los recién nacidos. Siendo el grado de desarrollo del sistema respiratorio, especialmente en prematuros, las malformaciones y las infecciones los factores fundamentales que justifican esa elevada incidencia. Por este motivo, considero que el siguiente caso clínico puede resultar de interés, tanto por las dificultades diagnósticas que plantea, como por poner de manifiesto la importancia de emplear los recursos adecuados para resolver posibles dudas diagnósticas.

El objetivo del siguiente caso clínico es resaltar la relevancia de tener en cuenta las malformaciones pulmonares al realizar un adecuado diagnóstico diferencial ante un neonato con dificultad respiratoria.

# CASO CLÍNICO

---

## **PRESENTACIÓN DEL CASO CLÍNICO**

Varón prematuro tardío de 34+6 semanas de gestación, que ingresa en neonatología del Hospital Clínico Universitario Lozano Blesa tras un parto por cesárea con un test de Apgar de 5/7.

Como **antecedentes prenatales** consta que es el segundo hijo de padres jóvenes, sanos, no consanguíneos, embarazo bien controlado con ecografías prenatales normales. Preeclampsia grave/ síndrome HELLP durante la gestación, siendo este el motivo por el que se finaliza la gestación a la 34+6 semanas.

**Periodo perinatal inmediato:** Se observa que el niño nace hipotónico, con escaso esfuerzo respiratorio. Tras estimulación y aplicación de ventilación con presión positiva intermitente se recupera.

**Manifestaciones clínicas:** Inicia dificultad respiratoria con retracción intercostal y quejido respiratorio constante, precisando oxígeno en fuente externa para mantener saturaciones de oxígeno en rango normal, por lo que es ingresado en la Unidad de Neonatología.

**Exploración física:** Peso al nacimiento 2.700 gr (p75-p90), longitud y perímetro cefálico también entre p75-p90. Constantes normales. Presenta aspecto de prematuro tardío, facies tosca con pabellones auriculares de implantación baja, paladar ojival y narinas antevertidas, cianosis distal y cefalohematoma parietal derecho. Tórax normoconfigurado, tiraje subcostal, sin aleteo ni quejido, sin soplos en la auscultación cardíaca y con normoventilación en la auscultación pulmonar. Hipotonía axial, reflejos del recién nacido presentes y simétricos.

Dada la dificultad respiratoria se procede a la realización de **pruebas complementarias** en las que se detectan acidosis respiratoria en la gasometría. También se realiza una radiografía de tórax sin hallazgos patológicos.

Se produce **mejoría progresiva** de la dificultad respiratoria por la que ingresa. A las 24 horas de vida, desaparece la dificultad respiratoria y la necesidad de oxigenoterapia. La perfusión endovenosa puede ir disminuyéndose, retirándose a los 7 días de vida e introduciéndose la alimentación oral con tolerancia progresiva y curva ponderal ascendente. Debido a la mejoría de la sintomatología, con ausencia de dificultad respiratoria e introducción de la alimentación oral con buena ganancia ponderal, es **dado de alta a los 9 días de vida**, recomendando controles por su pediatra en su Centro de Salud y siendo citado en la consulta de Genética. Además, se explica que deberá acudir de nuevo para segunda extracción de una muestra de cribado neonatal por prematuridad.

A los **13 días de vida es remitido a urgencias** desde su centro de salud, al que acude para revisión programada y dónde se objetiva **dificultad respiratoria**, sin antecedente de clínica catarral, ni fiebre, ni ambiente epidémico. A la **exploración física** en urgencias se detecta restos alimentarios en boca y signos de dificultad respiratoria, con imbalance toraco-abdominal, retracción xifoidea y tiraje intercostal, así como **hipoventilación generalizada** a la auscultación pulmonar.

Dada la sintomatología del paciente se procede a la realización de **pruebas complementarias** que reflejan acidosis respiratoria en la gasometría, sin alteraciones del hemograma, ni elevación de reactantes de fase aguda. La **RXT** muestra pérdida de volumen del hemitórax derecho con desplazamiento mediastínico, que **sugiere atelectasia del LSD con hiperinsuflación compensadora del pulmón izquierdo** (Figura 21).

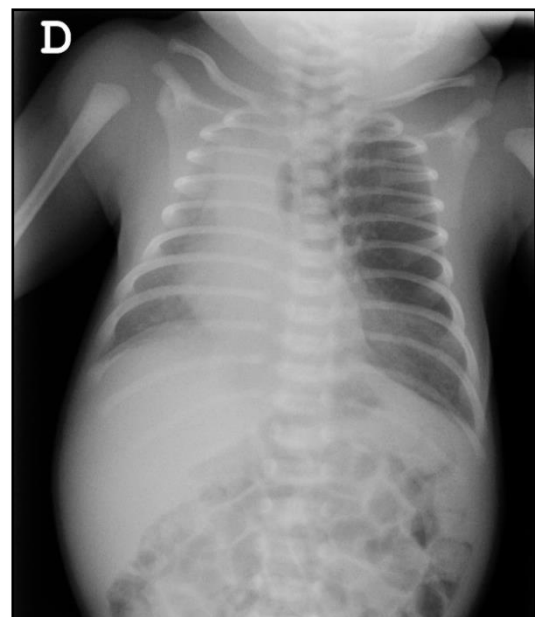


Figura 21: Radiografía a los 14 días de vida. Se aprecia pérdida de volumen de hemitórax derecho con desplazamiento mediastínico, sugerente de atelectasia de LSD. Hiperinsuflación compensadora de pulmón izquierdo. No neumotórax.

## **DIAGNÓSTICO DIFERENCIAL**

Dadas las manifestaciones clínicas del paciente (reaparición de dificultad respiratoria a los 13 días de vida, sin antecedente catarral), la exploración física (signos de dificultad respiratoria e hipoventilación a la auscultación pulmonar) y los hallazgos de la radiografía de tórax, **se plantean las siguientes posibilidades diagnósticas:**

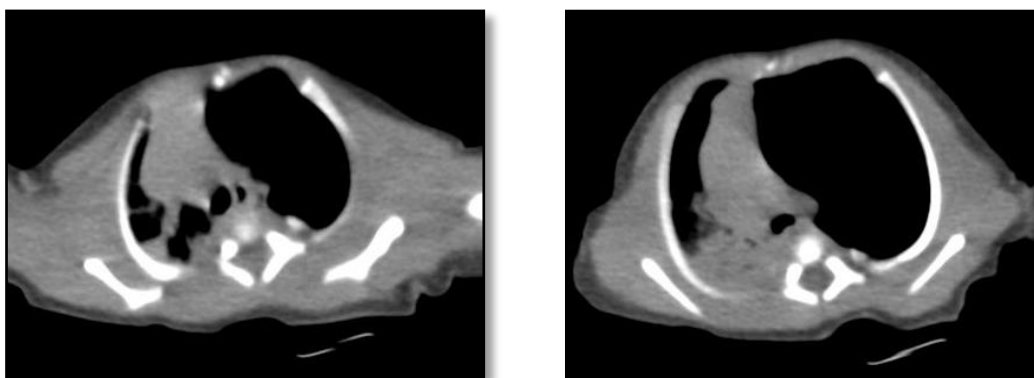
1. **Neumonía por aspiración:** Podría ser compatible con el cuadro clínico, así como con los hallazgos radiológicos. Los padres no reflejan episodio de atragantamiento pero a la exploración se observan restos alimenticios en boca.
2. **Bronquiolitis:** No antecedente de cuadro catarral previo, ni de fiebre o febrícula, ni auscultación de sibilancias, roncus o subcrepitantes.
3. **Neumonía:** No antecedente febril, ni de clínica de vías altas, ni de tos. Radiológicamente podría ser compatible por la hiperinsuflación.
4. **Malformación pulmonar congénita:** Tipo enfisema lobar congénito, otras a priori parecen menos probables por el patrón radiológico descrito en la radiografía de tórax. El secuestro pulmonar suele dar consolidación basal, la MCVAP áreas de condensación con imágenes aireadas de tipo quístico en el interior, el quiste broncogénico imágenes redondeadas u ovaladas bien definidas.
5. **Obstrucción por cuerpo extraño,** que pudiera causar la atelectasia de LSD, parece poco probable por la edad del paciente (13 días de vida). No obstante, tiene un hermano mayor de escasa edad que accidentalmente podría haber provocado el cuadro al introducir algo en la boca del pequeño.

En este punto, la sospecha diagnóstica inicial de los facultativos fue la de **neumonía-atelectasia** por aspiración, por lo que se inició oxigenoterapia y tratamiento antibiótico. Además, se administró Palivizumab.

Progresivamente presenta **mayor trabajo respiratorio** y necesidades de oxigenoterapia en aumento, por lo que se reevalúa el diagnóstico, decidiéndose realizar una **TC tórax** de carácter urgente.

## DIAGNÓSTICO

El TC de tórax es informado de cuadro de **Enfisema lobar congénito de lóbulo superior izquierdo**, con fenómenos compresivos sobre el resto del pulmón y focos periféricos de condensación-atelectasia en ambos hemitórax, gran desplazamiento mediastínico hacia el lado derecho, aplanamiento diafragmático. Vena pulmonar izquierda única. No se observa obstrucción por cuerpo extraño radiopaco (Figuras 22 y 23).



Figuras 22 y 23: TC de tórax a los 15 días de vida. Hiperinsuflación lóbulo superior izquierdo, que provoca gran desplazamiento mediastínico al lado derecho y aplanamiento diafragmático. Pérdida de volumen hemitórax derecho asociada al efecto compresivo que ejerce el pulmón contralateral, signos de atelectasia parcial LSD. Focos consolidativos en segmentos posteriores de ambos lóbulos inferiores. Semiológicamente todo ello sugiere cuadro de hiperinsuflación lobar congénita.

Tras informar a la familia y contactar con el servicio de Neonatología y Cirugía torácica del Hospital Universitario Miguel Servet se decide su traslado, con una edad al alta de 14 días de vida.

Al ingreso en el HUMS, a la **exploración física** se objetiva fenotipo peculiar, ya objetivado en prenatal inmediato. Hipotonía axial. Soplo sistólico II/IV en mesocardio. Taquipnea y retracción subcostal con hipoventilación generalizada. A lo largo del ingreso se **completa el estudio** con: cribado neonatal ampliado que resultó ser normal; estudio genético con ARRAY de hibridación genómica comparativa, en el que no se detectaron alteraciones; ecografía transfontanelar, ecografía abdominal y ecocardiografía sin hallazgos patológicos; electroencefalograma con ritmos fisiológicos para la edad y potenciales auditivos evocados superados.



## **TRATAMIENTO**

A su ingreso debido a la dificultad respiratoria es conectado a BIPAP nasal, que por discreta mejoría pudo cambiarse a las 48 horas a gafas nasales. Sin embargo, finalmente se produce un empeoramiento clínico radiológico y es **intervenido quirúrgicamente de urgencia** a los 22 días de vida, previa realización de una fibrobroncoscopia flexible que no mostró obstrucción intrínseca del árbol bronquial. Se realizó toracotomía izquierda demostrando enfisema de lóbulo superior izquierdo y de la língula y atelectasia de lóbulo inferior izquierdo, por lo que se procede a **lobectomía de lóbulo superior izquierdo y de la língula** sin incidencias. Tras la cirugía el paciente es portador de un drenaje pleural, sonda vesical y sonda de alimentación enteral e ingresa en Unidad de Cuidados Intensivos Neonatal intubado (Figura 24). Posteriormente, se objetivan secreciones espesas en el tubo endotraqueal y aumento de reactantes de fase aguda, administrándose **tratamiento empírico con Vancomicina y Meropenem**. Se aísla *Enterococcus Faecalis* en el aspirado bronquial. Al constatar hemocultivo negativo y negativización de reactantes de fase aguda ambos son sustituidos por ampicilina.

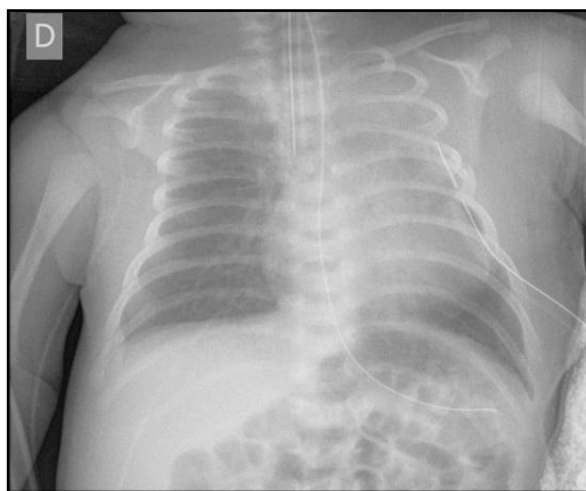
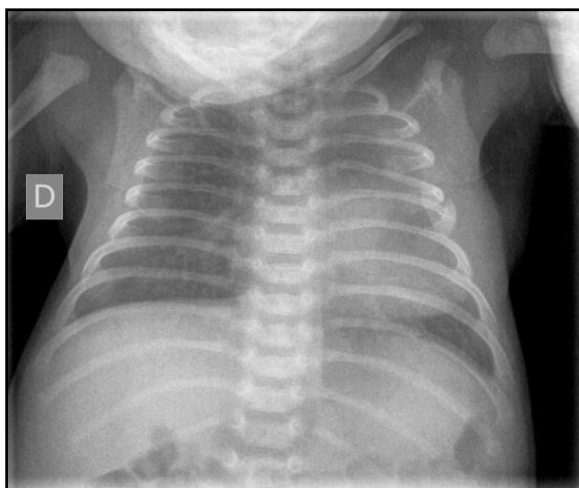


Figura 24: Radiografía tórax 28 días de vida, 6 días postlobectomía. TET próximo a carina, tubo de drenaje en hemitórax izquierdo, SNG. Disminución neumotórax izquierdo y colapso LII secundarios a cirugía respecto controles previos. Aumento de partes blandas pared torácica izquierda. Parénquima pulmonar derecho sin alteraciones.

## **EVOLUCIÓN**

El paciente **permanece estable y sin incidencias tras la cirugía**, evoluciona favorablemente dejando de presentar dificultad respiratoria, no precisando oxigenoterapia y se objetiva mejoría radiológica (Figura 25). Realiza las tomas habituales con leche de fórmula, mantiene las constantes en rango de normalidad y se negativizan los cultivos por lo que se retira la antibioterapia. Dada la mejoría **es dado de alta** a la edad de 1 mes y 1 día, con controles en consultas externas por Cirugía Pediátrica, Neuroneonatología y Cardiología. Así como controles por su pediatra de Atención Primaria.



**Figura 25: Radiografía de tórax al mes de vida. Correcta reexpansión LII. Aumento densidad residual en zona de lobectomía. Parénquima pulmonar derecho sin alteraciones**

# DISCUSIÓN

---

Las **malformaciones pulmonares congénitas** constituyen un amplio espectro de trastornos de vías respiratorias, tejido pulmonar y vasos sanguíneos pulmonares. Su incidencia anual es de 56/100.000 recién nacidos vivos según el protocolo “Malformaciones pulmonares congénitas. Malacia y otras malformaciones congénitas de la vía aérea” de la Asociación Española de Pediatría del 2017 y su importancia reside en que pueden ser una fuente significativa de morbilidad y mortalidad en lactantes y niños

Dentro de este conjunto de alteraciones del desarrollo se encuentra el **Enfisema Lobar Congénito**. Éste consiste en la hiperinsuflación de un lóbulo pulmonar y debe tenerse en cuenta como una de las posibles causas de trastorno respiratorio en los primeros meses de vida ya que puede provocar un amplio abanico de manifestaciones clínicas, entre las que se encuentra la insuficiencia respiratoria grave.

En la actualidad, el uso rutinario de la **ecografía prenatal** permite el diagnóstico precoz de aproximadamente el 80% de las malformaciones pulmonares <sup>(1)</sup>. Sin embargo, en la mayor parte de los artículos revisados el diagnóstico de Enfisema Lobar Congénito es llevado a cabo después del nacimiento, y es que es el ELC una de las malformaciones pulmonares que más pasa desapercibida con esta técnica. Esto podría deberse, por tanto, a que la sensibilidad de la ecografía para el diagnóstico del ELC fuese menor que para el de otras lesiones, entre ellas también otras de tipo cístico <sup>(22)</sup>. En el caso clínico presentado, las ecografías prenatales realizadas fueron normales, lo que estaría en consonancia con esta afirmación.

En los casos en los que sí se detecta alguna anomalía en la ecografía, el diagnóstico prenatal no es completamente certero, ya que la imagen puede ser difícilmente diferenciable de la de otras MPC, incluso la hernia diafragmática <sup>(23,26)</sup>. Antes del nacimiento deberá completarse el estudio con **doppler** y **RMN fetal**, y postnatalmente, resulta obligada la realización de una **radiografía de tórax**, aunque el recién nacido esté asintomático y las ecografías seriadas parezcan indicar una resolución de la lesión <sup>(1)</sup>. De hecho aunque dicha RXT sea normal, se debe realizar una

**angio-TC torácica** con reconstrucción 3D en los 6 primeros meses de vida, puesto que muchas de las lesiones que parecen resueltas se ve que persisten en la TC postnatal<sup>(1,24)</sup>.

En los casos no identificados prenatalmente, los **síntomas** suelen manifestarse durante el primer mes de vida en el 50% de los casos y la mayor parte antes del año de edad, quedando asintomáticos un pequeño porcentaje, que es diagnosticado como un hallazgo radiológico casual<sup>(14, 23)</sup>. La presentación clínica más frecuente en el recién nacido es la **dificultad respiratoria**, que suele ser progresiva y puede producir insuficiencia respiratoria grave<sup>(25)</sup>, por aumento de la hiperinsuflación lobar, compresión del parénquima circundante y desplazamiento mediastínico hacia el lado contralateral, pudiendo incluso llegar a constituir una emergencia quirúrgica<sup>(22)</sup>, tal y como ocurrió en el caso anteriormente expuesto.

Ante un neonato con dificultad respiratoria persistente, que se inicia pasada los primeros días de vida, debemos sospechar una malformación pulmonar congénita, una hernia diafragmática congénita leve, un neumotórax o una infección respiratoria<sup>(25)</sup>.

Dado la falta de especificidad de la clínica, el abordaje diagnóstico debe completarse con un estudio radiológico. El diagnóstico de sospecha se pueda realizar en base a una **RXT**, en la que podemos encontrar: lóbulo hiperlúcido, trama atenuada por presente, desviación del mediastino hacia el lado contralateral, atelectasia por compresión de los lóbulos adyacentes<sup>(3,27)</sup>, ensanchamiento de los espacios intercostales, aplanamiento del diafragma, etc. No obstante, estos hallazgos son orientadores pero no patognomónicos, lo que junto a la baja incidencia de dicha malformación, así como la dificultad para diferenciarla de procesos infecciosos, con los que en muchas ocasiones se solapa, conduce a una demora diagnóstica y terapéutica, favoreciéndose el desarrollo de complicaciones<sup>(22)</sup>.

Además, si la RXT se realiza los primeros días tras el nacimiento puede aparecer una imagen de consolidación en el lóbulo afecto por la presencia de líquido pulmonar fetal, que posteriormente se reabsorberá<sup>(3,23)</sup>. Este hecho podría inducir a un error diagnóstico, ya que esta imagen de lóbulo opaco junto con la asociación de

determinados síntomas respiratorios, podría hacernos pensar que estamos ante un caso de neumonía <sup>(22)</sup>, retrasándose así el verdadero diagnóstico.

La **TC torácica** constituye el método de elección, ya que permite la confirmación diagnóstica al mostrar con mayor detalle la anatomía de la lesión y puede poner de manifiesto la existencia de obstrucciones extrínsecas o intrínsecas que pudieran ser los factores causales de la hiperinsuflación lobar si las hubiese. Sin embargo, para la identificación de determinadas anomalías como la broncomalacia, la **broncoscopia** flexible continúa siendo el procedimiento diagnóstico más fiable. Algunos autores también recomiendan su realización previa a la cirugía, en los casos en los que se lleva a cabo tratamiento quirúrgico, ya que revela información anatómica que podría ser relevante a la hora de realizar la intervención <sup>(36)</sup>.

El **tratamiento** del ELC es un tema controvertido, tradicionalmente se acepta la indicación de cirugía en las formas sintomáticas, siendo la lobectomía la técnica de elección, y la actitud conservadora junto con observación en los casos asintomáticos. No obstante, es el manejo de los casos oligosintomáticos el que más diversidad de opiniones suscita. En el caso de optar por **tratamiento quirúrgico**, existe una tasa de complicaciones que oscila entre el 6-9% <sup>(37)</sup>, siendo la neumonía la más frecuente <sup>(33, 36)</sup>. Sin embargo, la evolución es en general favorable, produciéndose una rápida insuflación compensatoria del pulmón remanente y llegando a tener una función pulmonar normal a largo plazo <sup>(2,18)</sup>. En los casos de **manejo conservador** es importante remarcar que los neonatos con ELC asintomáticos u oligosintomáticos en el momento del nacimiento, pueden empeorar posteriormente e incluso presentar complicaciones que supongan una amenaza para la vida, por lo que estos recién nacidos deben permanecer un mayor tiempo en observación y tener un seguimiento estrecho al alta <sup>(15,41)</sup>.

Este debate entre tratamiento quirúrgico frente a conservador continuará abierto hasta que haya disponibles resultados derivados del seguimiento a largo plazo de series de pacientes lo suficientemente numerosas <sup>(44)</sup>. Recientemente han aumentado las publicaciones que describen tratamiento conservador con buenos resultados, pero como se ha mencionado son necesarios más estudios.

# CONCLUSIONES

---

-Las malformaciones pulmonares congénitas constituyen un grupo heterogéneo de alteraciones de vías respiratorias, parénquima pulmonar y vasos pulmonares.

-Existe una gran variabilidad en su forma de presentación clínica, en su gravedad en función del grado de afectación pulmonar y en las manifestaciones radiológicas.

- En consecuencia, su proceso diagnóstico no siempre es fácil, pudiendo demorarse al confundirse con otras patologías, con las que a veces también se solapan, como es el caso de las infecciones respiratorias. Este hecho conduce no solo a un retraso diagnóstico, sino también terapéutico, favoreciendo el desarrollo de complicaciones.

-Dentro de este amplio grupo de alteraciones del desarrollo se encuentra el Enfisema Lobar Congénito.

-Su diagnóstico suele ser postnatal debido a que la especificidad de la ecografía prenatal es baja. Postnatalmente la prueba de imagen más específica es la Tomografía Computarizada de Tórax.

-En los casos sintomáticos está indicado el tratamiento quirúrgico mediante lobectomía, mientras que en los asintomáticos se considera adecuado un manejo conservador y seguimiento.

- Hay diversidad de opiniones en el tratamiento de las formas oligosintomáticas; habiendo aumentado recientemente el número de publicaciones que describen un tratamiento conservador con buenos resultados posteriores.

# BIBLIOGRAFÍA

---

1. Mondéjar López P, Sirvent Gómez J. Malformaciones pulmonares congénitas. Malacia y otras malformaciones congénitas de la vía aérea. *Protoc diagn ter pediatr.* 2017;1:273-297.
2. Papagiannopoulos K, Hughes S, Nicholson AG, Goldstraw P. Cystic lung lesions in the pediatric and adult population: surgical experience at the Brompton Hospital. *Ann Thorac Surg.* 2002;73(5):1594-8.
3. Andrade C, da Costa Ferreira H, Fisher G. Congenital lung malformations. *J Bras Pneumol.* 2011;37(2):259-271.
4. Salinas JA. Congenital pulmonary disease: evaluation and perinatal management. *Rev. Med. Clin. Condes.* 2016;27(4):495-498.
5. Schünke, Schulte, Schumacher, Voll, Wesker. Prometheus. Texto y Atlas de Anatomía. 2ª Edición. Buenos Aires- Madrid: Editorial Médica Panamericana; 2010.
6. Hislop A. Developmental biology of the pulmonary circulation. *Pediatr Respir Rev* 2005; 6 (1): 35-43.
7. Nebot- Cegarra J. Embriología y maduración pulmonar. Formación del diafragma. En: Gratacós E, Gomez R, Nicolaides K, Romero R, Cabero L. *Medicina Fetal.* 1ª Edición. Madrid: Elsevier; 2007. p.277-280.
8. Moore KL, Persaud TVN. *Embriología Clínica.* 7ª edición. Madrid: Elsevier; 2004
9. Giubergia V. Malformaciones pulmonares congénitas. *Neumol Pediatr.* 2014; 9 (3): 88-94.

10. Curran PF, Jelin EB, Rand L, et al. Prenatal steroids for microcystic congenital cystic adenomatoid malformations. *J Pediatr Surg.* 2010;45(1):145–150.
11. Stocker JT. Congenital pulmonary airway malformation: a new name and an expanded classification of congenital cystic adenomatoid malformation of the lung. *Histopathology.* 2002;41(suppl 2):424-58.
12. Tsai AY, Liechty KW, Hedrick HL, et al. Outcomes after postnatal resection of prenatally diagnosed asymptomatic cystic lung lesions. *J Pediatr Surg.* 2008;43(3):513–517.
13. Peranteau WH, Merchant AM, Hedrick HL, et al. Prenatal course and postnatal management of peripheral bronchial atresia: association with congenital cystic adenomatoid malformation of the lung. *Fetal Diagn Ther.* 2008; 24:190-196.
14. Hermoso C, Moreno E, Pérez E, Caro P, Pérez Frias FJ. Hiperinsuflación lobar congénita: manejo conservador como alternativa terapéutica. *An Pediatr (Barc).* 2014;81(1):45-48.
15. Mei-Zahav M, Konen O, Manson D, Langer JC. Is congenital lobar emphysema a surgical disease? *J Pediatr Surg.* 2006;41(6):1058-61.
16. Riedlinger WF, Vargas SO, Jennings RW, Estroff JA, Barnewolt CE, Lillehei CW, et al. Bronchial atresia is common to extralobar sequestration, intralobar sequestration, congenital cystic adenomatoid malformation, and lobar emphysema. *Pediatr Dev Pathol.* 2006;9:361-73.
17. Roberts PA, Holland AJ, Halliday RJ, Arbuckle SM, Cass DT. Congenital lobar emphysema: Like father, like son. *J Pediatr Surg.* 2002 May;37(5):799-801.
18. Wright C. Congenital malformations of the lung. *Curr Diagn Pathol.* 2006;12(3):191-201.



19. Bush A. Congenital Lung disease: a plea for clear thinking and clear nomenclature. *Pediatr Pulmonol* 2001; 32 (4): 328-37.
20. Hislop A, Reid L. New pathological findings in emphysema of childhood. 1. Polyalveolar lobe with emphysema. *Thorax*. 1970;25(6):682-90.
21. Tapper D, Schuster S, McBride J, Eraklis A, Wohl ME, Williams A, et al. Polyalveolar lobe: anatomic and physiologic parameters and their relationship to congenital lobar emphysema. *J Pediatr Surg*. 1980; 15(6): 931-7.
22. Cataneo DC, Ribeiro O, Nishida E, Fernandes A, Cataneo AJM. Congenital lobar emphysema: 30-year case series in two university hospitals. *J Bras Pneumol*. 2013; 39(4):418-426. doi: 10.1590/S1806-37132013000400004
23. Linares M. Malformaciones pulmonares. Enfisema Lobar Congénito. *Neumol pediater* 2011; 6 (3):138-142.
24. Paramalingam S, Parkinson E, Sellars M, Díaz-Cano S, Nicolaidis KH, Davenport M. Congenital segmental emphysema: an evolving lesion. *Eur J Pediatr Surg*. 2010 Mar;20(2):78-81. doi: 10.1055/s-0029-1246129.
25. Acitores E, Lalinde M, Lamela MT. Enfisema lobar congénito, causa de dificultad respiratoria en un neonato. *Rev Pediatr Aten Primaria*. 2007;9:41-6.
26. Eber E. Antenatal diagnosis of congenital thoracic malformations: early surgery, late surgery, or no surgery? *Semin Respir Crit Care Med*. 2007 Jun;28(3):355-66.
27. Odev K, Guler İ, Altinok T, Pekcan S, Batur A, Ozbiner H. Cystic and Cavitory Lung Lesions in Children: Radiologic Findings with Pathologic Correlation. *Journal of Clinical Imaging Science*. 2013;3:60. doi:10.4103/2156-7514.124087.

28. Song ZW, Ge W, Xu CY, Fang BD, Yang CY, Zhang HL, et al. The diagnostic value of multislice computed tomography in children with congenital lobar emphysema. *Expert Rev Med Devices*. 2011 Jul;8 (4):435-9. doi: 10.1586/erd.11.37.
29. Pérez-Frías J, Moreno A, Pérez E, Barrio MI, Escribano A, Caro P. Normativa SEPAR: broncoscopia en el paciente pediátrico. *Arch Bronconeumol*. 2011;47:350-60. doi: 10.1016/j.arbres.2011.04.003
30. Shanmugam G, MacArthur K, Pollock JC. Congenital lung malformations—antenatal and postnatal evaluation and management. *Eur J of Cardiothorac Sur*. 2005; 27 (1): 45–52. doi: 10.1016/j.ejcts.2004.10.015
31. Kennedy CD, Habibi P, Matthew DJ, Gordon I. Lobar emphysema: long-term imaging follow-up. *Radiology*. 1991;180(1):189-93.
32. Ulku R, Onat S, Ozçelik C. Congenital lobar emphysema: differential diagnosis and therapeutic approach. *Pediatr Int*. 2008;50(5):658-61. doi: 10.1111/j.1442-200X.2008.02630.x.
33. Costa Júnior Ada S, Perfeito JA, Forte V. Surgical treatment of 60 patients with pulmonary malformations: what we have learned? *J Bras Pneumol*. 2008; 34 (9): 661-6.
34. Rahman N, Lakhoo K. Comparison between open and thoracoscopic resection of congenital lung lesions. *J Pediatr Surg*. 2009;44(2):333-6.
35. Schencke AL, Romero DMB, Zúñiga RS, García BC. Caso clínico-radiológico. *Rev Chil Pediatr*. 2003;74 (3):304-7.
36. Ferreira HP, Fischer GB, Felicetti JC, Camargo Jde J, Andrade CF. Surgical treatment of congenital lung malformations in pediatric patients. *J Bras Pneumol*. 2010 Mar-Apr;36(2):175-80.

37. Baird R, Puligandla PS, Laberge JM. Congenital lung malformations: Informing best practice. *Semin Pediatr Surg.* 2014;23(5):270-7. doi: 10.1053/j.sempedsurg.2014.09.007.
38. Colon N, Schlegel C, Pietsch J, Chung DH, Jackson GP. Congenital lung anomalies: Can we postpone resection. *J Pediatr Surg.* 2012;47 (1):87-92. doi: 10.1016/j.jpedsurg.2011.10.027
39. Zach MS, Eber E. Adult outcome of congenital lower respiratory tract malformations. *Thorax.* 2001;56 (1):65-72.
40. Tocchioni F, Lombardi E, Ghionzoli M, Ciardini E, Noccioli B, Messineo E. Long-term lung function in children following lobectomy for congenital lung malformation. *J Pediatr Surg.* 2017; 52 (12):1891–1897. doi: 10.1016/j.jpedsurg.2017.08.059
41. Kovacevic A, Schmidt KG, Nicolai T, Wisbauer M, Schuster A. Two further cases supporting nonsurgical management in congenital lobar emphysema. *Klin Padiatr.* 2009;221(4):232-6.
42. Ozcelik U , Gocmen A , Kiper N et al . Congenital lobar emphysema: evaluation and long-term follow-up of thirty cases at a single center. *Pediatr Pulmonol* 2003; 35(5):384–91.
43. Stocker LJ ,Wellesley DG ,Stanton MP ,Parasuraman R ,Howe DT .The increasing incidence of foetal echogenic congenital lung malformations :an observational study. *Prenat Diagn.* 2015;35(2):148–53.
44. Hall NJ, Stanton MP. Long-term outcomes of congenital lung malformations. *Semin Pediatr Surg.* 2017;26(5):311-316.