



Facultad de Medicina  
Universidad Zaragoza

UNIVERSIDAD DE ZARAGOZA

GRADO DE MEDICINA

# Lesión del Ligamento Cruzado Anterior. Caso Clínico

---

Anterior Cruciate Ligament Injury. Case Report

Trabajo Fin de Grado

Curso 2015/2016

**Autor:** Beatriz Domínguez Lagranja

**Tutor:** Dr. Manuel Lahoz

**Departamento Anatomía y Embriología Humanas**

# ÍNDICE

<b>1- RESUMEN - ABSTRACT</b> .....	Pág.3-4
<b>2. INTRODUCCIÓN</b> .....	Pág.4-15
2.1- CONTEXTO ANATÓMICO.....	Pág.4-8
2.1.1 PLANO ÓSEO.....	Pág.4-5
2.1.2 CÁPSULA ARTICULAR Y COMPLEJO LIGAMENTARIO.....	Pág.5-8
Ligamento Cruzado Anterior.....	Pág.6-8
2.1.3 MUSCULATURA.....	Pág.8-9
2.1.4 VASCULARIZACIÓN E INERVACIÓN.....	Pág.9-10
2.2- ANTECEDENTES BIBLIOGRÁFICOS.....	Pág.10-15
TIPOS DE LESIÓN.....	Pág. 11
MECANISMO DE LESIÓN.....	Pág.11-12
LESIONES ASOCIADAS.....	Pág.12-13
TIPOS DE TRATAMIENTO.....	Pág.13-14
COMPLICACIONES POSTQUIRÚRGICAS.....	Pág.14-15
<b>3- MATERIAL Y MÉTODOS</b> .....	Pág.15-21
Anamnesis-Exploración.....	Pág.15-18
Pruebas Complementarias.....	Pág.18
Tratamiento.....	Pág.18-21
<b>4- RESULTADOS</b> .....	Pág.21-24
Anamnesis-Exploración.....	Pág.21
Pruebas Complementarias.....	Pág.22-23
Tratamiento.....	Pág.23-24
<b>5- DISCUSIÓN</b> .....	Pág.24-27
<b>6- CONCLUSIÓN</b> .....	Pág.27
<b>7- REFERENCIAS BIBLIOGRÁFICAS</b> .....	Pág.27-30

## **1. RESUMEN**

El ligamento cruzado anterior (LCA) es un ligamento intraarticular encargado de dar estabilidad anterior a la rodilla. Su lesión aguda es muy frecuente en población joven en el ámbito deportivo, en especial, relacionado con deportes de contacto. Un elevado número de casos requieren cirugía debido a la baja capacidad de cicatrización espontánea del ligamento y la frecuente baja edad de los pacientes. Se explican brevemente los tipos de lesión, los mecanismos que pueden llevar a la rotura de dicho ligamento y las lesiones más frecuentemente asociadas. Existen dos alternativas terapéuticas, la cirugía o el tratamiento conservador, según el tipo de paciente. Además, hay diferentes posibilidades de reconstrucción mediante injertos, elegidos en función de factores como la edad, la práctica deportiva, el conocimiento del cirujano o morbilidad asociada. A día de hoy, no existe una indicación clara de un tipo u otro de injerto como primera elección, por lo que hay que basarse en los beneficios y complicaciones descritos de cada uno, para elegir el mejor para cada paciente.

Se reporta un caso clínico de lesión del LCA izquierdo en un varón de 40 años. El diagnóstico se consiguió mediante la historia clínica y la exploración, incluyendo tests exploratorios como el Lachman, cajón anterior o Pivot-Shift. La RM realizada para valorar lesiones asociadas determinó rotura radial del menisco externo y confirmó la lesión del LCA. El tratamiento fue vía artroscópica realizando una plastia con injerto autólogo recto interno-semi-tendinoso y menisectomía parcial. Para conseguir el mayor éxito de la cirugía se indicó rehabilitación posterior.

Finalmente, se compara el caso clínico con la literatura existente sobre el manejo de este tipo de lesión, encontrando que si tomamos las decisiones adecuadas basadas en ésta, conseguimos el éxito en la curación y satisfacción de nuestro paciente.

## **1. ABSTRACT**

The anterior cruciate ligament (ACL) is an intraarticular ligament responsible for restraining anterior tibial translation in the knee. Its acute injury is very common among young people in the field of sport, specially related to contact sports. High number of cases that require surgery can be observed due to low capacity for spontaneous healing of ACL and commonly patient's low age. The different types of injury, the mechanisms that can lead to rupture of the ligament and the most frequent associated injuries is briefly explained. It exists the alternative of conservative or surgical treatment which is determined according to patient. In addition, there are different possibilities of reconstruction using grafts, which select based on factors such as age, sports, surgeon's knowledge or post-surgical morbidity . Nowadays, there is no clear indication to choose one or other type of graft as first choice. In order to select the best approach according to patients characteristics need to be known the benefits and complications of each one.

A case of left ACL injury in a male of 40 years is reported. Diagnosis was achieved by clinical history and physical exploration, including physical diagnostic tests such as Lachman, anterior

drawer and Pivot-Shift. MRI was performed to assess associated injuries, confirmed LCA injury and diagnosed radial tear of lateral meniscus. The surgical treatment by arthroscopy was performed to do reconstruction with autologous semitendinosus and gracilis tendon graft and partial meniscectomy. Post-surgical rehabilitation was indicated to achieve the greatest surgical success.

Finally, the clinical case is compared with the relevant literature on the management of this injury. We observed that if we make the appropriate decisions based on published literature, we achieve success in healing and satisfaction of our patient.

**Key Words:** anterior cruciate ligament, mechanisms of injury, graft, hamstring, bone-tendon-bone, Lachman test,.

## **2. INTRODUCCIÓN**

### **2.1 CONTEXTO ANATÓMICO**

Para comprender mejor la lesión del ligamento cruzado anterior primero debemos conocer la anatomía de la articulación donde se sitúa, la rodilla.

#### **2.1.1. PLANO ÓSEO**

Intervienen tres huesos: fémur, tibia y rótula. El fémur articula con la tibia y la rótula, formando dos articulaciones cubiertas por la misma cápsula articular <sup>1</sup>, fundamentales para que la rodilla consiga su mayor rango de movimiento. Es una articulación trocleo-condílea que tiene dos movimientos principales, flexión y extensión en torno a un eje transversal desde 0° en máxima extensión hasta 150-155° de máxima flexión. Los cóndilos femorales no sólo ruedan sobre las cavidades glenoideas sino que se deslizan sobre éstas al mismo tiempo. También realiza movimientos de rotación e inclinación laterales pero en un rango más limitado <sup>2</sup>.

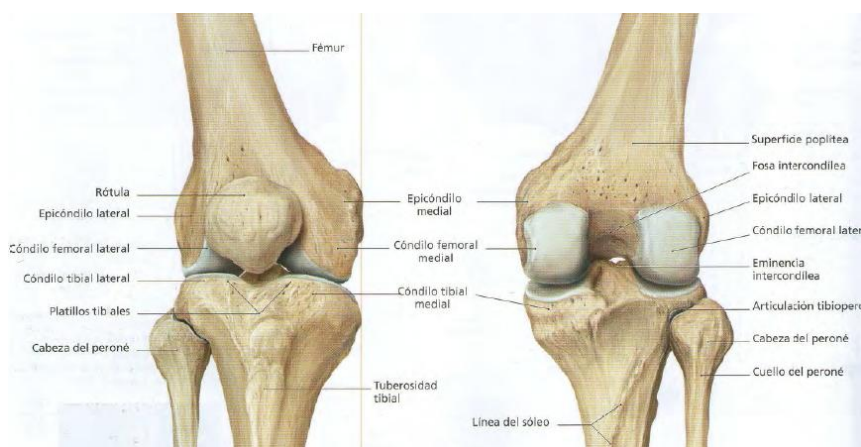


Fig.1 Articulación de la rodilla

❖ **Articulación Femorotibial** formada por:

- Epifisis distal del fémur: los cóndilos femorales, recubiertos de cartílago hialino<sup>2</sup>, con un espacio posterior, la fosa intercondílea.

- Epífisis proximal de tibia: la meseta tibial, con las cavidades glenoideas recubiertas de cartílago hialino, y la eminencia intercondilea (espinia tibial) entre ellas.

➤ Meniscos<sup>2</sup>: dos fibrocartílagos para la congruencia de cavidades glenoideas (cóncavas) y cóndilos femorales (convexos). Su grosor disminuye de la periferia al centro. Separados por la eminencia de la meseta tibial. El interno con forma de C y el externo de O. Son intraarticulares y en contacto con el líquido sinovial<sup>1</sup>. Ayudan a estabilizar la articulación, aumentando el apoyo y repartiendo las cargas.

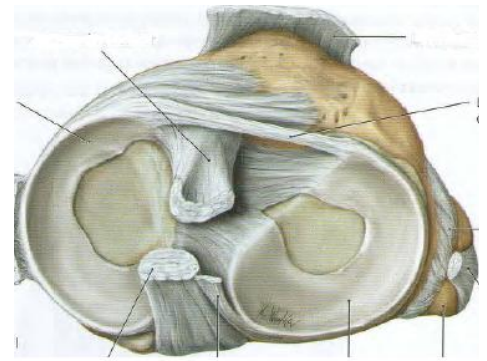


Fig.2 Meniscos y lig cruzados

❖ Articulación Femorrotuliana formada por:

- Epífisis distal de fémur: Cara anterior con la hendidura sobre la que articula la rótula.
- Rótula: Integrada en el tendón del cuádriceps. La cresta posterior corresponde a la cara articular.

La posición correcta de la rótula es cuando la cresta se coloca en el centro del canal rotuliano del fémur. La rótula es importante para prolongar el efecto de palanca del cuádriceps<sup>1</sup> permitiendo el grado máximo de flexo-extensión de la rodilla.

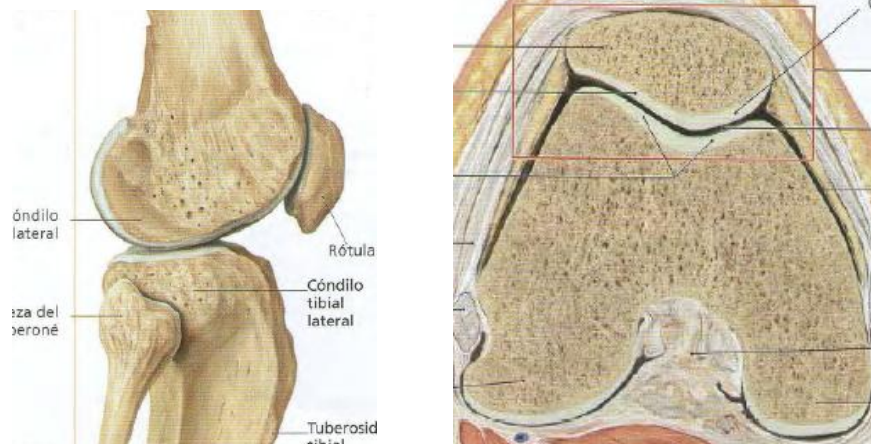


Fig.3 Articulación femorrotuliana

## 2.1.2 CÁPSULA ARTICULAR Y COMPLEJO LIGAMENTARIO

La cápsula articular se compone de una membrana fibrosa (más externa) y una membrana sinovial (más interna)<sup>1</sup>. Ésta última produce el líquido sinovial que lubrica las carillas articulares óseas, amortiguando y evitando la erosión entre huesos. Los ligamentos se pueden dividir en intraarticulares y extraarticulares en función de si están dentro o fuera de la misma.

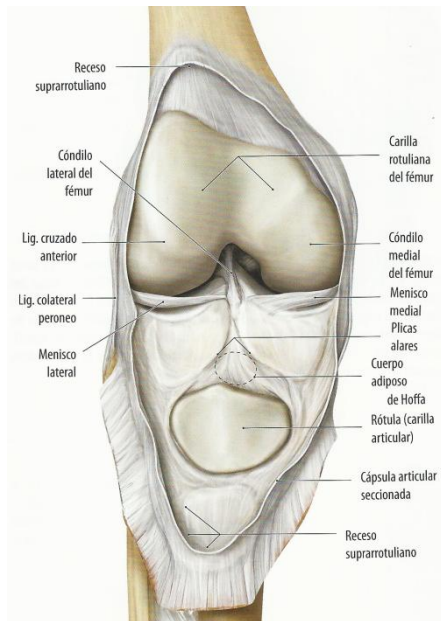


Fig.4 Cápsula articular

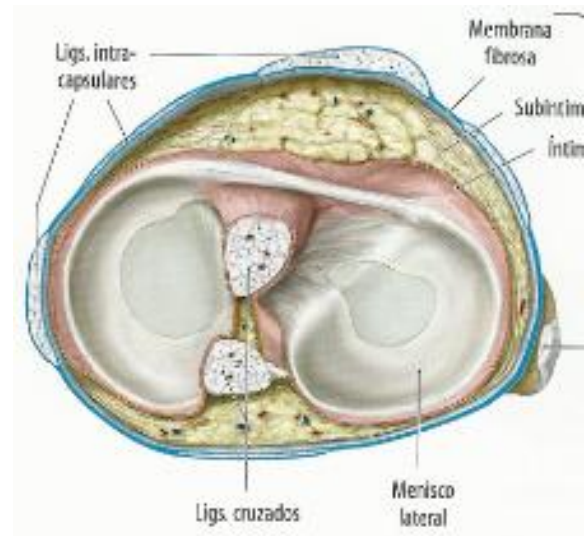


Fig.5 Cápsula articular y meniscos

❖ Extraarticulares <sup>2, 3</sup>:

- Lig rotuliano: Anterior. Prolongación de tendón del cuádriceps crural. Une rótula a tibia.
- Ligamento colateral externo: de cóndilo lateral a cabeza de peroné. Evita la angulación en varo (adducción de rodilla)
- Ligamento colateral interno: de tuberosidad del cóndilo interno a la parte más elevada de la cara interna tibial. Evita la angulación en valgo (abducción).
- Cara posterior: Ligamento poplíteo oblicuo, fascículo fibroso del tendón recurrente del semimembranoso. El ligamento poplíteo arqueado, procede de un conjunto de fibras posterolaterales y da dos fascículos.

❖ Intraarticulares: intracapsulares pero por fuera de la membrana sinovial.

Los más importantes son los ligamentos cruzados<sup>3</sup> que son dos ligamentos situados en la escotadura intercondílea. El posterior se inserta en la cara posterolateral del cóndilo femoral medial y se dirige oblicuamente hasta el área intercondílea tibial posterior (superficie retroespinal). El anterior se inserta en la cara posteromedial del cóndilo femoral lateral dirigido oblicuamente hasta la parte anterointerna de la eminencia intercondílea<sup>3</sup> (superficie preespinal). Evitan los movimientos de traslación posterior y anterior respectivamente. Sus posiciones de reposo son para el anterior la máxima flexión y para el posterior la máxima extensión.

Concretamente, el LCA es una estructura fibrosa compuesta por fibras de colágeno y tejido conjuntivo laxo que sufren una discreta torsión lateral en espiral. El ligamento lleva una dirección oblicua y su inervación llega del nervio tibial. Al ser intraarticular y extrasinovial le llega poca vascularización por lo que tiene escasa capacidad de cicatrización y por ello un gran número de lesiones van a precisar de técnicas de reconstrucción-sustitución ligamentosa.<sup>4</sup>

El LCA se horizontaliza en flexión y se verticaliza en extensión y no soporta una tensión uniforme ni constante en los diferentes rangos de movimiento. Esto puede explicarse porque algunos autores lo dividen en dos haces de fibras o fascículos por su inserción tibial, el haz anteromedial y el posterolateral, aunque a veces es difícil distinguirlos<sup>4,5,6</sup>. Su importancia radica en la influencia sobre la función y cinética del LCA, ya que la tensión soportada por el ligamento depende de la posición de la articulación <sup>5</sup>. Las fibras del haz AM son isométricas mientras que las del PL son anisométricas lo que hace que en la flexo-extensión algunas fibras del LCA varíen de longitud. Así, el haz AM está sometido a menor tensión entre los 0-30° y a mayor tensión entre los 30-130° de flexión, mientras que el haz PL se tensa en máxima extensión (0° de flexión), se relaja gradualmente hasta los 90° y vuelve a tensarse más allá de los 90° <sup>6</sup>.

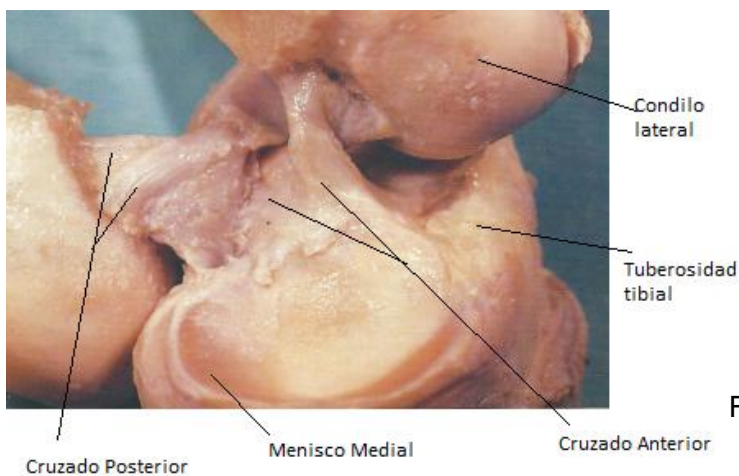


Fig.6 Ligamentos cruzados rodilla izda

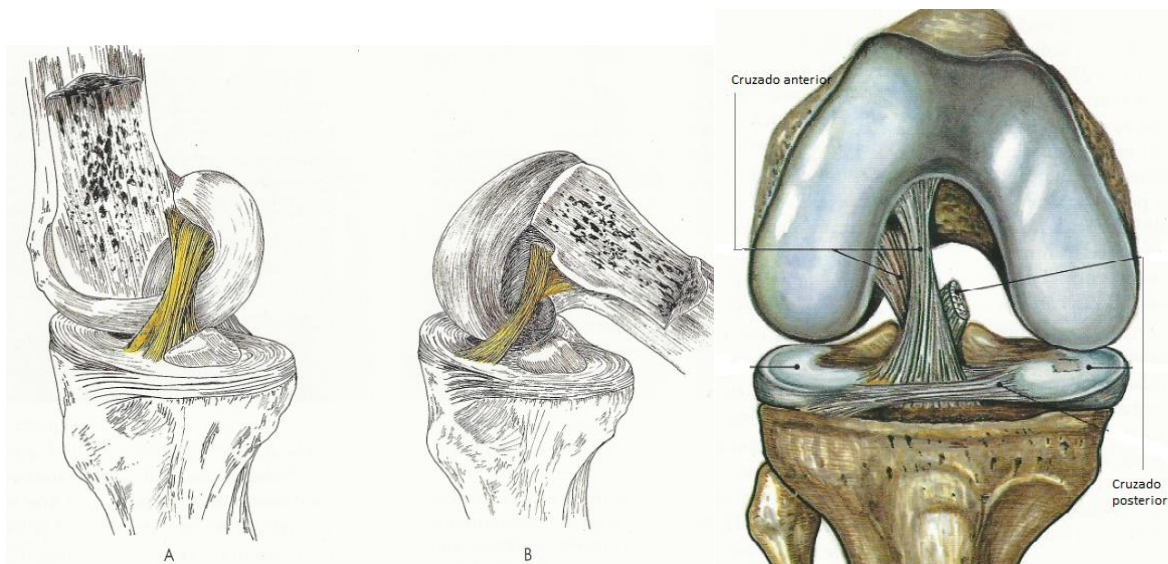


Fig.7 Ligamentos cruzados rodilla derecha. Extensión y flexión

Se sugiere que en la patogenia de la lesión del LCA, algunas fibras llegan a su límite de deformación máxima y se desgarran antes que otras <sup>7</sup> debido a las características anatómicas y las diferencias de tensión soportadas por las fibras según el grado de flexión presente.

La función del LCA es ser un estabilizador de la articulación y la falta de su integridad genera inestabilidad e incapacidad funcional. Sus funciones principales son impedir la traslación tibial anterior en flexión y la hiperextensión, y limita los movimientos de rotación interna y el varus-valgus.

#### 4. 1. 3. MUSCULATURA <sup>1,8</sup>

- ❖ **Flexores:** Los músculos principales que intervienen son los isquiotibiales formados por el semimembranoso y semitendinoso que se insertan en la tibia y actúan sobre ésta al contraerse, y el bíceps femoral que se inserta en cabeza de peroné. Por otro lado, los gastrocnemios y el poplíteo se insertan en el fémur y actúan sobre éste al contraerse para provocar la flexión. Menos importantes son sartorio, grácil y plantar delgado.
- ❖ **Extensores:** Son los cuatro vientres musculares del cuádriceps que se inserta por el tendón rotuliano y su prolongación en la tuberosidad de la tibia, además de los retináculos rotulianos lateral y medial, que también se insertan en la parte anterior de la tibia pero en la zona lateral y medial respectivamente.
- ❖ **Rotación:** Interna por los músculos semimembranoso, poplíteo y pata de ganso (semitendinoso, recto interno o gracilis y sartorio) y la externa realizada por bíceps femoral.

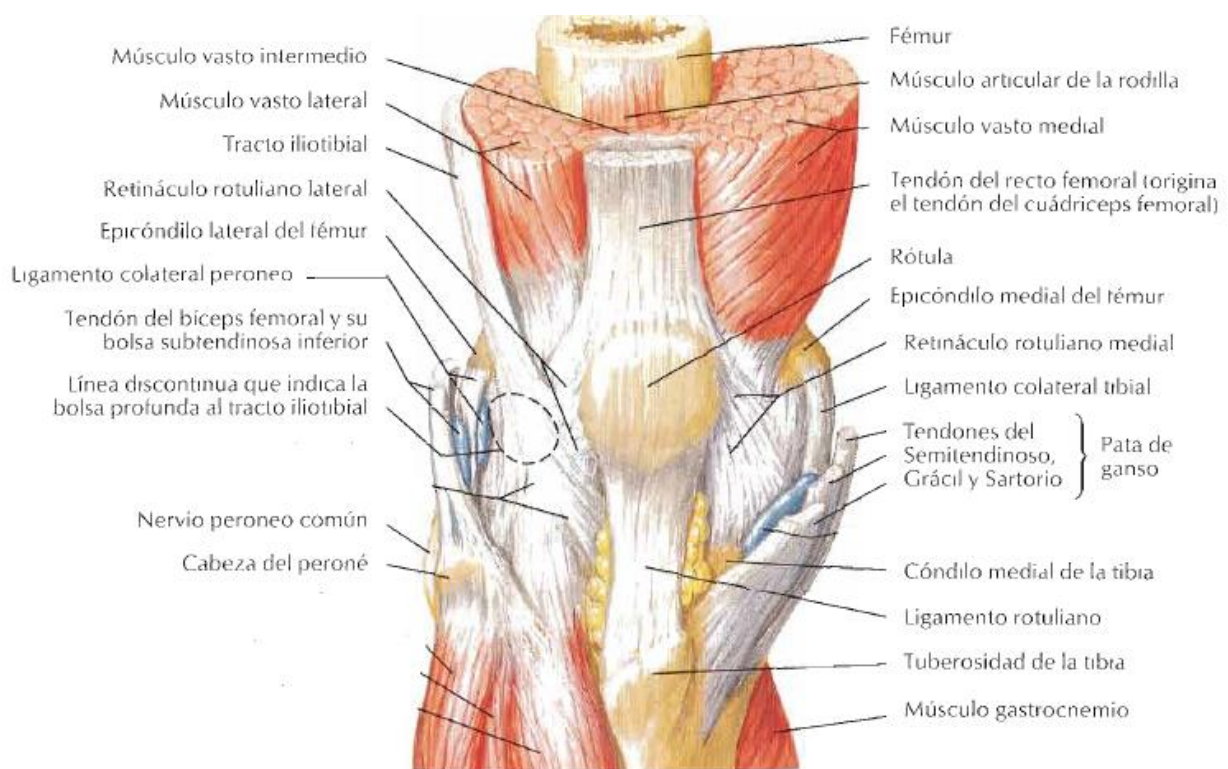


Fig.8 Visión anterior rodilla



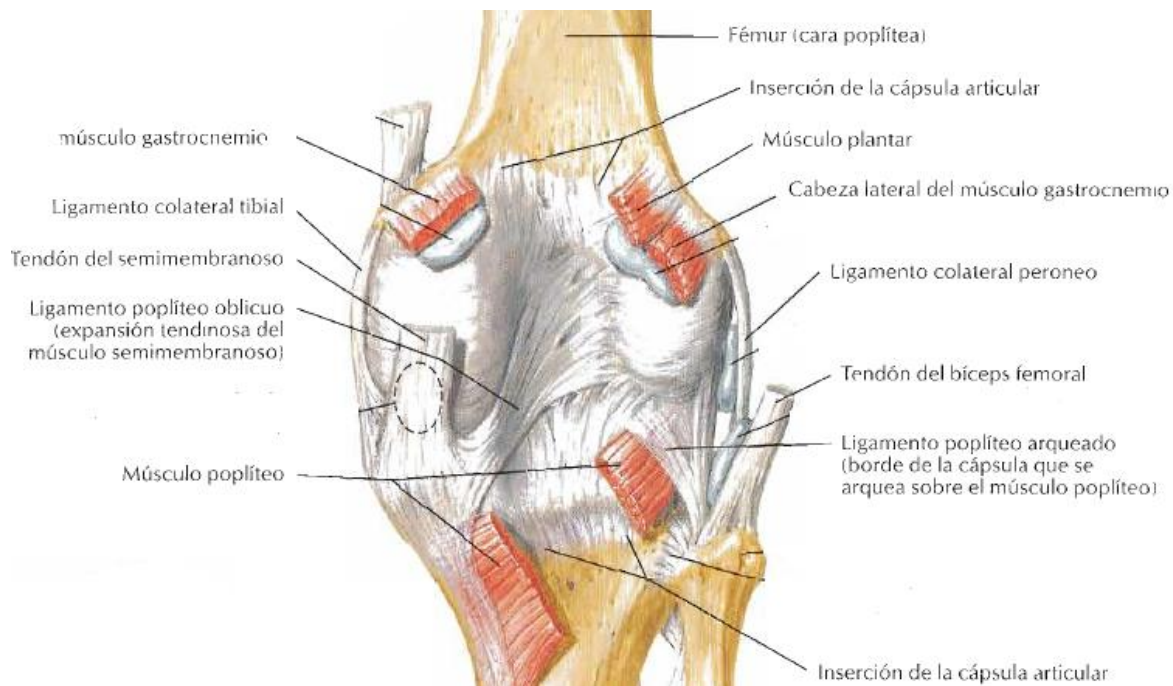


Fig.9 Visión posterior rodilla

#### 4. 1. 4. VASCULARIZACIÓN E INERVACIÓN<sup>8</sup>

- ❖ La vascularización procede de las arterias femoral, poplítea y tibial anterior. Sus ramas forman un círculo periarticular del cual emergen ramas de menor calibre que se distribuyen por la cara anterior y laterales de la articulación.
- ❖ La inervación depende de los nervios tibial, peroneo común, obturador y femoral. Algunas de sus ramas seguirán a las arterias articulares.

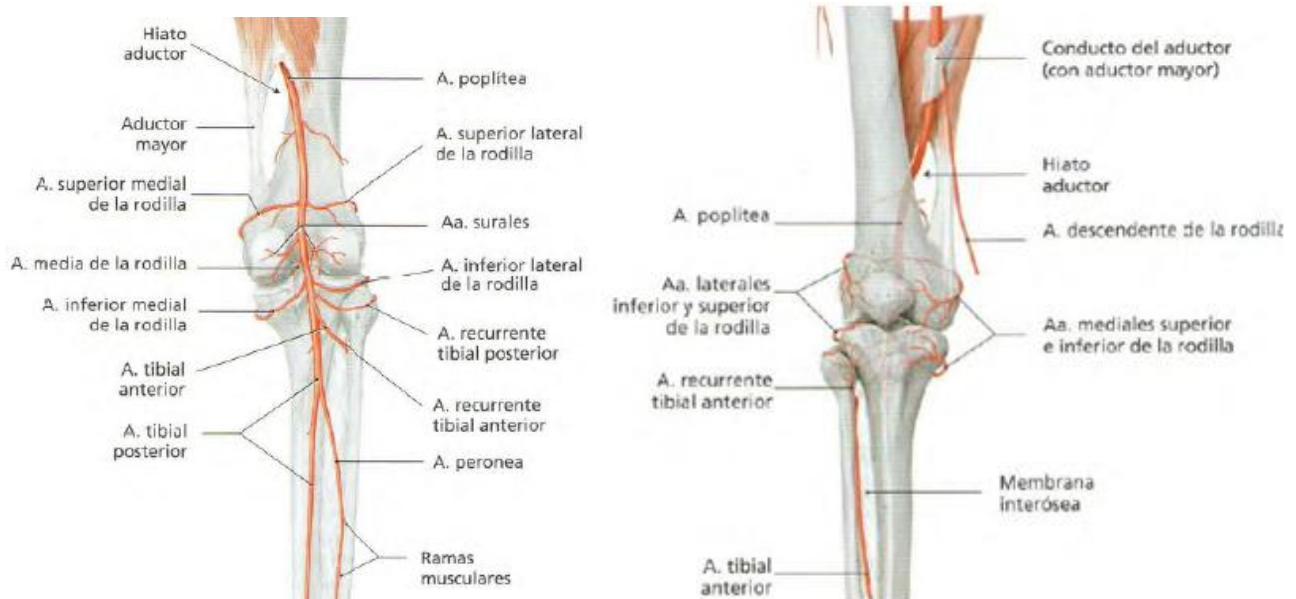


Fig.10 Vascularización rodilla en su cara anterior y posterior

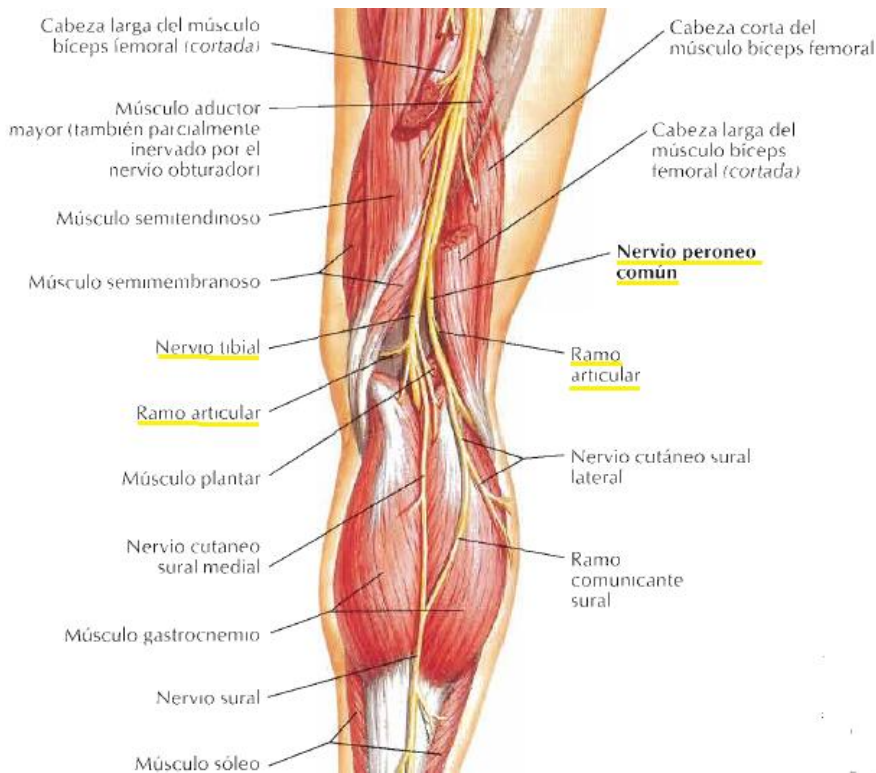


Fig.11 Visión posterior nervios en la rodilla

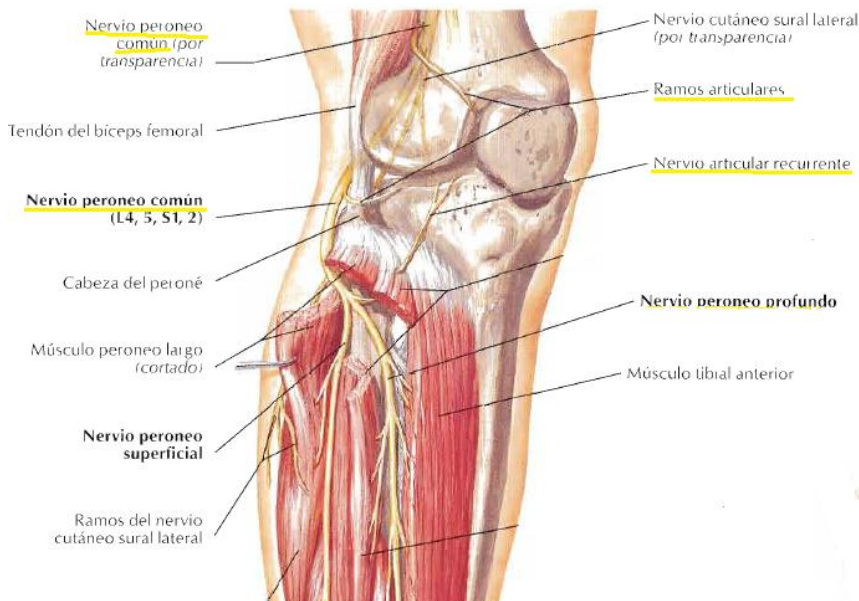


Fig.12 Visión anterior inervación rodilla

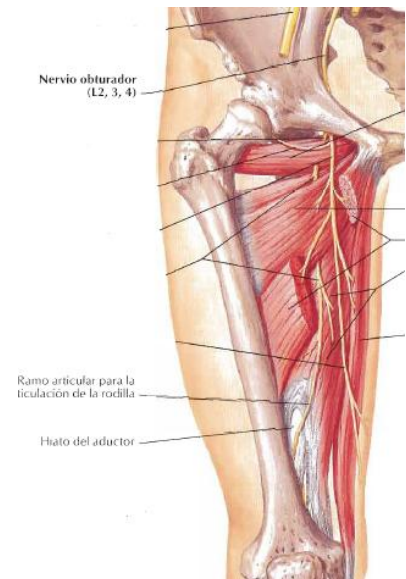


Fig.13 Nervio obturador

## 2.2 ANTECEDENTES BIBLIOGRÁFICOS

Las lesiones ligamentosas de rodilla más frecuentes en jóvenes ocurren en el ámbito deportivo, siendo una de las de mayor incidencia las que implican al ligamento cruzado anterior (LCA) <sup>4,9</sup>. Los deportes que conllevan un mayor riesgo son los de contacto, en especial los que implican pivotar sobre la rodilla, como son el fútbol <sup>10</sup>, el ski o el baloncesto.

## Tipos de lesión

Las lesiones del LCA pueden ser completas, la mayoría, o parciales. El concepto de estas últimas es controvertido. Sonnery-Cottet et al <sup>6</sup> la define como aquella que presenta un Lachman positivo con un punto final firme y pequeña laxitud anterior, así como, hallazgos de hiperseñal en recorrido del LCA en la RM y hallazgos artroscópicos de ruptura parcial de las fibras. Las lesiones parciales se sospechan por hallazgos exploratorios y en la RM pero, por lo general, son muy difíciles de diagnosticar y requieren de artroscopia para confirmar su existencia, y aun así es complejo establecer la magnitud del daño <sup>6,11</sup>. Las completas son aquellas en las que existe una solución de continuidad en el LCA, o bien, se ha separado de alguno de los puntos de inserción.

## Mecanismo de lesión

No se ha podido establecer una posición común y concreta de la articulación que produzca la ruptura ligamentosa <sup>7,12</sup>. En muchos casos es difícil o no es posible conocer el mecanismo concreto de lesión <sup>7,13</sup>, se han separado en los mecanismos sin contacto y con contacto <sup>13</sup>.

La mayoría de las lesiones del LCA se deben a traumatismos sin contacto <sup>10,12</sup>, en los que se ven implicadas cargas que actúan en diferentes planos de la articulación de la rodilla <sup>9,14</sup> consecuencia de la combinación de movimientos en rangos anormales para la articulación, que originan la ruptura del ligamento al superar la tensión máxima que puede soportar el tejido. Se sustentan en que las elevadas tensiones a las que se somete el LCA en las actividades en las que típicamente se lesiona no pueden generarse desde un único plano y se ayudan del estudio de localización de las contusiones óseas asociadas en los cóndilos y meseta tibial en algunos pacientes <sup>9</sup>.

El origen del mecanismo varía en función de la actividad deportiva que se esté desarrollando en el momento de la lesión, así los movimientos que mayor riesgo implican son los de desaceleración rápida combinada con giros o cambios bruscos de dirección, sobre todo, si estos ocurren con el tobillo o el pie fijos. También se relacionan los aterrizajes de saltos con giro asociado <sup>13</sup>. Podemos decir que en la génesis de la lesión del LCA, también influyen la posición de las distintas articulaciones del miembro inferior, que determinan las fuerzas o cargas que se ejercen sobre el ligamento, como son el grado de flexión de la cadera o de la flexión plantar en los aterrizajes de los saltos <sup>12</sup>. Los mecanismos más típicos son la rotación de la tibia sobre el fémur con la rodilla en flexión provocando un valgo forzado, o la hiperextensión de la rodilla.

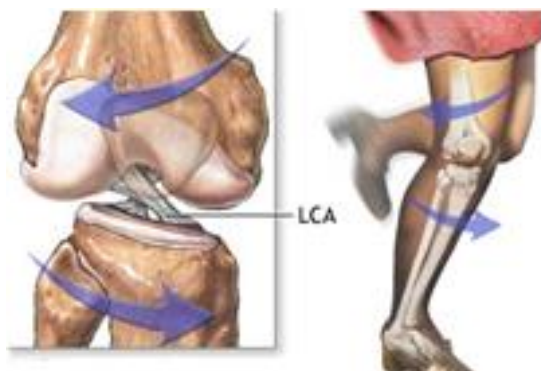

Fig. 14 Ejemplo de lesión sin contacto

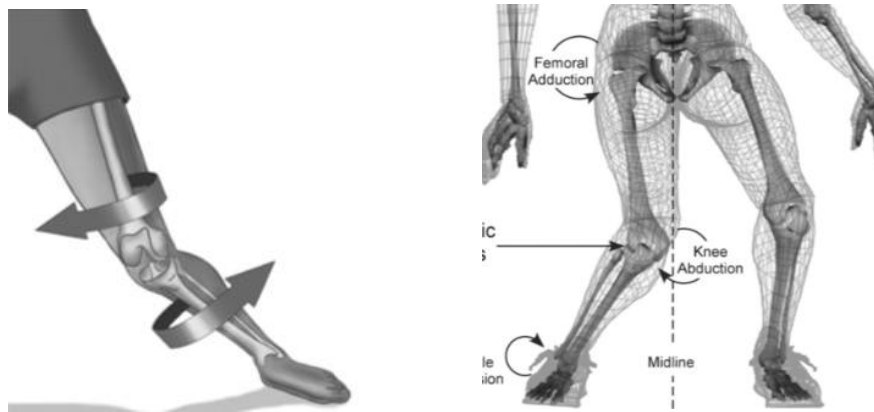


Fig. 15 Ejemplos de lesión sin contacto

Las roturas en un mecanismo por contacto suelen ser consecuencia de movimientos similares a los que acontecen en los de sin contacto pero con implicación de mecanismos de más alta energía, como colisión o cambios abruptos de dirección <sup>13</sup>. Por lo general, cuando el ligamento se lesiona por este mecanismo suele deberse a un traumatismo directo sobre la rodilla, más aún si ésta se encuentra en ciertos arcos de movimiento, lo que ocurre con gran frecuencia en los deportes de contacto, como el fútbol.



Fig.16 Ejemplos de lesión por contacto

### Lesiones asociadas

Siempre que veamos a un paciente con lesión del LCA hay que pensar en la posible existencia de lesiones de otras estructuras asociadas, y es importante conocer bien la anatomía y biomecánica de la articulación para poder sospecharlas. Podemos encontrar <sup>11</sup>:

- Lesión de meniscos: es muy frecuente encontrar lesión en alguno de los meniscos asociada a la lesión del LCA, en muchas ocasiones, en relación con el mecanismo de lesión de este ligamento, pero también pueden ser debido a la existencia de meniscos con patología degenerativa previa.
- Lesiones ligamentosas: no es muy frecuente ver lesiones combinadas de otros ligamentos con el LCA pero en ocasiones podemos ver lesión de ligamentos colaterales, en función de cómo se produjo la lesión.

- Lesiones del cartílago articular: es frecuente ver en la RM contusiones óseas subcondrales que pueden no dar clínica y que, al igual que en los meniscos, pueden estar relacionadas con el mecanismo de lesión.

- Más raramente encontraremos fracturas osteocondrales o luxación patelar

## **Tipos de tratamiento**

### Conservador

Se plantea en pacientes no tan jóvenes que no presentan inestabilidad en las actividades de la vida diaria, sin altos requerimientos atléticos, dispuestos a modificar su estilo de vida<sup>11</sup>.

Incluye un programa de rehabilitación destinado a reducir el edema y el dolor, recuperar el movimiento normal de la articulación, compensar el déficit de propiocepción y fuerza. Se llevarán a cabo ejercicios que mejoren la resistencia y fuerza muscular del cuádriceps, tríceps sural y flexores de la rodilla, y ejercicios para fortalecer cadera y pierna, protegiendo la articulación de futuras lesiones. De todos ellos los más importantes son los flexores ya que evitarán la traslación anterior de la tibia. La intensidad de dichos ejercicios se incrementará una vez finalizada la fase inflamatoria ya que durante la misma el arco de movimiento puede estar más limitado<sup>11,15</sup>.

### Cirugía

Es la opción terapéutica más realizada. Se basa en la reconstrucción del LCA por artroscopia, ya que al ser una vía mínimamente invasiva permite una rehabilitación temprana con una menor morbilidad, al restaurar el arco completo de movimiento y la estabilidad articular<sup>11,16</sup>. Se realiza en pacientes con inestabilidad en sus actividades diarias o que deseen continuar con su actividad deportiva sin tolerar modificaciones de su estilo de vida, y aquellos pacientes con lesiones asociadas ligamentosas o meniscales<sup>4,11,16</sup>. La edad por sí misma no es contraindicación para la cirugía, y es de elección en adolescentes por los malos resultados del tratamiento conservador con mayor frecuencia de lesiones meniscales y degeneración precoz del cartílago, prefiriendo técnicas que respeten el cartílago de crecimiento<sup>17,18</sup>.

Se realiza una ligamentoplastia con injerto que puede ser sustraído del propio paciente, autoinjerto, o bien, con aloinjerto. La decisión depende de las características de cada uno de los tipos, del conocimiento del cirujano de la técnica quirúrgica necesaria en cada tipo<sup>19</sup> y del coste, individualizando para cada paciente la decisión última.

Aunque se ha visto que no hay diferencias estadísticamente significativas entre ambos, en cuanto a la estabilidad articular, se prefieren los autólogos que permiten una recuperación ligeramente más rápida<sup>11,20,21</sup>. Otro de los factores que influyen es el riesgo, que aunque remoto, existente de transmisión de enfermedades infecto-contagiosas, como el VIH<sup>20,21</sup>, y la posibilidad de un rechazo

del injerto donado siendo los del propio paciente los que tienen una respuesta biológica mejor <sup>21</sup>. Los aloinjertos suelen relegarse para cirugías de LCA reconstruidos previamente, pacientes que requieren múltiples injertos <sup>20,21</sup>. Los autoinjertos pueden ser hueso-tendón-hueso extraído de tendón rotuliano, o bien, injerto de tendón extraído de la pata de ganso, lo más frecuente, del semitendinoso y recto interno.

La reconstrucción puede hacerse mediante técnica monofascicular o bifascicular. No se ha encontrado suficiente evidencia para determinar cuál es superior. Sí se han encontrado resultados optimistas para la técnica bifascicular, pues mejora la estabilidad y protege la articulación de nuevas roturas de LCA y de menisco <sup>11,22</sup>, al reproducir mejor la anatomía propia del ligamento y su funcionalidad, sin embargo, dicha técnica es más compleja e invasiva <sup>16,22</sup>.

Las nuevas líneas de investigación se centran en la utilización de ingeniería tisular y terapia génica junto con factores de crecimiento para desarrollar injertos autólogos de LCA a partir de fibroblastos del paciente y mallas de polímero biodegradables. Estos permitirían una recuperación e incorporación al trabajo y al deporte todavía más rápida <sup>11,20</sup>.

### **Complicaciones Postquirúrgicas** <sup>23</sup>

- Pinzamiento del injerto: Una parte del injerto puede quedar atrapada entre el fémur y la tibia, siendo su causa más frecuente el mal posicionamiento del túnel tibial.
- Ruptura de la plastia: Puede ser espontánea por compresión, o re-ruptura traumática, que suele ser frecuente en los pacientes deportistas.
- Artrofibrosis: Una de las más frecuentes, es la aparición de tejido cicatricial fibroso dentro y alrededor de la membrana sinovial. Una forma específica es el "cíclope", una masa nodular de tejido fibroso en la porción anterior del injerto, que puede quedar atrapado entre el fémur y la tibia, causando dolor y limitación de la extensión. Parece relacionarse con la existencia de inflamación en el momento de la intervención.
- Quiste en el túnel: Aparición de líquido sinovial en el túnel, más frecuente en el tibial, que puede ensanchar el túnel óseo. Puede deberse a una incorporación incompleta del injerto.
- Secundarias a los materiales de fijación: Pueden fragmentarse o desplazarse por la cavidad intraarticular o por los contornos óseos, provocando fracturas óseas, dolor, o incluso, daño del cartílago, vasos o nervios.
- Reacciones inflamatorias y rechazo: Algunos materiales pueden dar reacciones inflamatorias severas generando granulomas que pueden progresar debilitando el hueso y provocando fracturas y el fracaso del injerto.

- Artritis séptica: Muy poco frecuente y es obligado descartarla cuando aparecen signos inflamatorios y dolor moderado tras la cirugía.

- Otras menos frecuentes: Ruptura del tendón rotuliano o fractura patelar en el sitio de toma de injerto, acortamiento de tendones "donantes" por la cicatrización.

Una vez establecido el contexto de la lesión del LCA, reportamos un caso clínico de un varón de 40 años con lesión del LCA.

### **3. MATERIAL Y MÉTODOS**

#### **ANAMNESIS Y EXPLORACIÓN**

Cuando el paciente llegó a urgencias los primeros pasos realizados fueron la historia clínica y la exploración, ya que, el diagnóstico de este tipo de lesiones se establece sobre dos pilares fundamentales, la anamnesis y la exploración clínica <sup>24 - 29</sup>.

Una correcta anamnesis incluye preguntarle al paciente sobre el tipo y frecuencia de ejercicio físico, así como, interrogarle acerca de la historia de la lesión <sup>24,25</sup>. Le pedimos a nuestro paciente que nos relatase qué ejercicio estaba realizando y qué movimiento concreto desencadenó el cuadro. Además, le interrogamos sobre si sintió una sensación de "chasquido" o "pop", si tiene dolor, sensación de inestabilidad o fallo articular, e inflamación de la rodilla en cuestión <sup>4,27</sup>, la izquierda en este caso.

El siguiente paso, fue realizar la exploración. Le pedimos al paciente que se tumbase para inspeccionarle y palparle la rodilla izquierda en busca de derrame articular, puntos dolorosos y signos inflamatorios <sup>28</sup>, comparándola con la rodilla contralateral. Seguidamente, le explicamos que íbamos a realizar una serie de maniobras para evaluar la integridad de los ligamentos y meniscos, que se explican a continuación.

#### **Maniobras de exploración específicas<sup>28,30</sup>**

- Prueba de estrés en varo-valgo (bostezos): Valora lesión en ligamentos laterales. El paciente en decúbito supino con la rodilla en extensión (0°). Para valorar el LC interno, se apoya una mano en la cara externa de la rodilla y con la otra se intenta abducir la pierna (valgo), si existe una apertura del compartimento medial (bostezo) es positivo. A continuación se realiza la misma maniobra a 30° de flexión y si existe lesión producirá dolor selectivo en la zona del ligamento. Para explorar el ligamento colateral externo es igual pero apoyando en cara interna de rodilla y provocando una adducción (varo). Si un bostezo es positivo en extensión completa indica que además existe una lesión en el pivote central (cápsula posterior ± LCA o LCP)

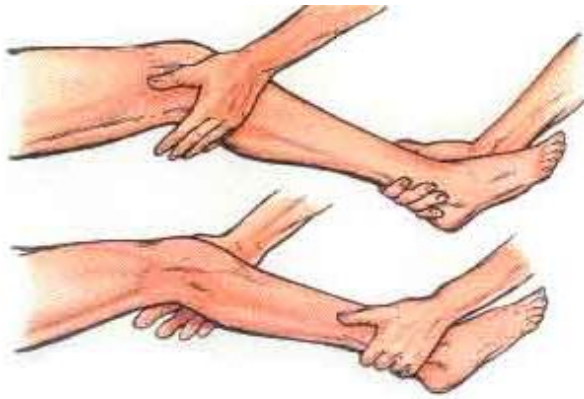


Fig. 17 Estrés varo-valgo (bostezos)

- Cajón anterior: Valora el grado de traslación anterior de la tibia respecto al fémur. El paciente tumbado, completamente relajado (evitará falsos negativos), con la rodilla a 90° de flexión y el pie mirando hacia delante apoyado completamente y con nosotros sentados sobre los dedos del mismo consiguiendo así fijarlo. El examinador colocara sus manos alrededor de la tibia proximal con los pulgares por delante y empujará hacia delante primero suavemente y después con más ímpetu. Se comprueba si existe un punto final duro, indicativo de ligamento intacto, y se compara el grado de traslación en ambas rodillas, si éste es mayor en la afectada indica perdida de integridad del LCA.

- Cajón posterior: es una maniobra similar a la anterior pero se empujará hacia detrás para valorar la integridad del ligamento cruzado posterior.

- Lachman: El paciente tumbado como antes pero la rodilla flexionada 20-30°, llevaremos la tibia hacia delante con una mano mientras que sujetamos el fémur con la otra. Debemos valorar si existe un punto final firme, indicativo de LCA íntegro, y la traslación tibial anterior, aumentada si existe rotura del ligamento. Es igual de importante que el paciente este relajado y comparar con la rodilla contralateral.

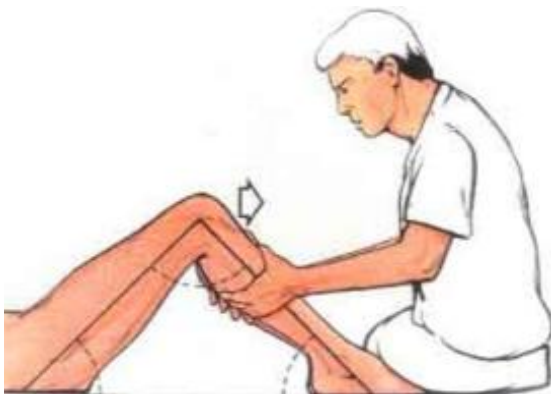

Fig.18 Cajón Anterior

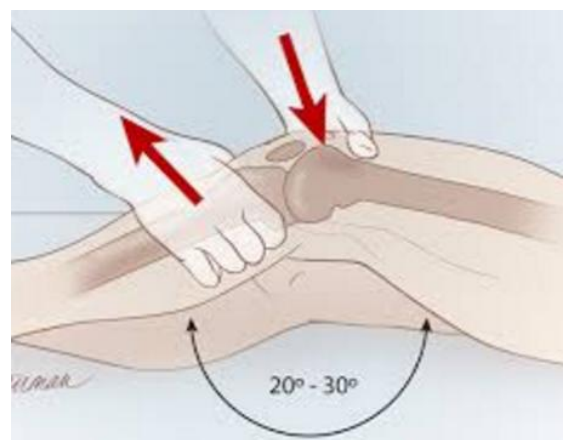

Fig.19 Lachman



- **Pivot-shift:** También valora la integridad el LCA. El paciente se sitúa tumbado con la rodilla extendida y aplicaremos un valgo con rotación interna de la pierna, para posteriormente ir flexionando hasta los 30-40° donde notaremos un resalte si el LCA está lesionado. La articulación se recoloca desde la subluxación anterior que presentaba al comienzo. Es una maniobra difícil de realizar si no estás familiarizado. Es útil para valorar la inestabilidad rotacional y anteroposterior <sup>4</sup>.

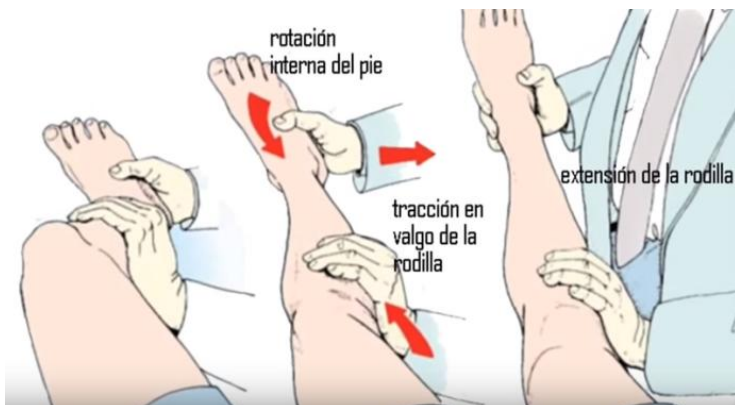

Fig.20 Pivot-shift

- **McMurray:** Explora la integridad de ambos meniscos. El paciente se sitúa tumbado, relajado y con la rodilla en flexión. Sujetaremos con el índice y el pulgar la línea interarticular, para realizar una rotación externa del pie y abducción de la pierna para valorar el menisco interno. Para valorar el menisco externo es igual pero con rotación interna y aducción de la pierna. Seguidamente, realizaremos una extensión lentamente en busca de dolor o chasquidos, que aparecerán en el compartimento interno si está afectado el menisco interno y en el lateral si está afectado el menisco externo.

- **Apley:** Es útil para diferenciar entre lesión meniscal y de ligamento colateral. El paciente se sitúa en decúbito prono y la rodilla flexionada a 90°, realizaremos fuerza sobre el eje de la pierna y al mismo tiempo rotaciones externa e interna. Si aparece dolor agudo con rotación externa el menisco afectado será el interno y viceversa para el otro. A continuación con el fémur fijado, se tracciona el pie a la vez que se aplican rotaciones, de forma que si el dolor es menos intenso indica una probable lesión meniscal y si es más intenso indica probable lesión de ligamento colateral.

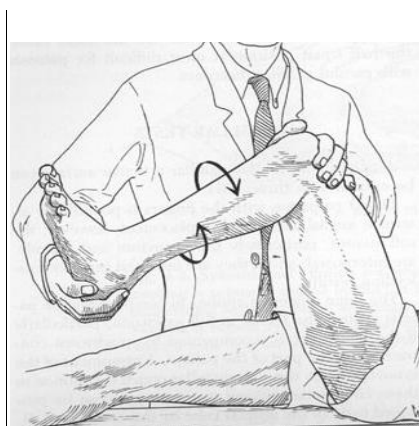


Fig.21 McMurray

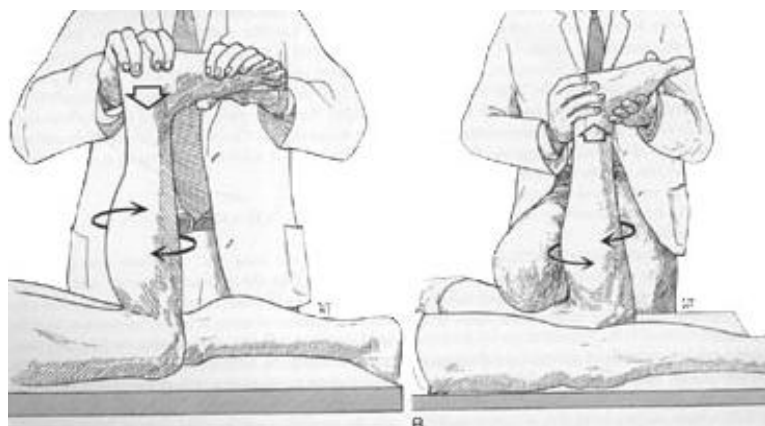


Fig.22 Apley

Diferentes autores determinan que el test de Lachman es muy útil para descartar lesión cuando es negativo, ya que tiene un alto valor predictivo negativo para el LCA, mientras que el test Pivot-Shift es el mejor para identificar lesión, al tener un alto valor predictivo positivo <sup>29,31</sup>.

## **PRUEBAS IMAGEN**

La RM es muy útil para valorar lesiones de partes blandas de la rodilla. A nuestro paciente le realizamos una serie de imágenes en secuencias T1 y T2 de la rodilla afectada, la izquierda, en corte axial, coronal y sagital, al día siguiente de atenderlo en urgencias. Se pretendía valorar lesiones que pudieran ser susceptibles de tratamiento quirúrgico y así planear mejor la cirugía, ya que la exploración y la historia clínica ya nos indicaba que existía una lesión del LCA.

## **TRATAMIENTO**

Una vez establecido el diagnóstico, se habló con el paciente para tomar la decisión terapéutica mejor para él. Al tratarse de un paciente de unos 40 años que no quería abandonar su práctica deportiva con estabilidad importante y una lesión meniscal asociada nos decidimos por un tratamiento quirúrgico.

Existe una fase inflamatoria en toda lesión del LCA que en algunos pacientes dura de una a tres semanas y en otros puede durar hasta 4 o 6 semanas, y que hasta que no remite no puede llevarse a cabo la intervención a riesgo de complicaciones posteriores como la rigidez <sup>11,15</sup>. Le pautamos a nuestro paciente AINEs, hielo, inmovilización con vendaje, reposo y descarga total con bastones ingleses, en espera de que remitiera dicha fase.

## **Cirugía**

A las dos semanas, tras la remisión de la inflamación, se llevó a cabo la intervención. Se decidió llevar a cabo una ligamentoplastia por vía artroscópica con autoinjerto de tendón recto interno-semitendinoso, así como, meniscectomía parcial.

La cirugía consistió en hacer primero una revisión de la cavidad articular con desbridamiento de los restos de ligamento que quedan. Se extrajo el injerto de tendón semitendinoso y recto interno. Una vez extraídos aproximadamente unos 40 cm de tendón desde su inserción en la cara interna de la tibia, se preparó doblándolo por la mitad sobre sí mismo y se coloca en un sistema endobutton<sup>®</sup> y uniendo ambas partes en los extremos mediante suturas, consiguiendo un injerto de 4 hebras.

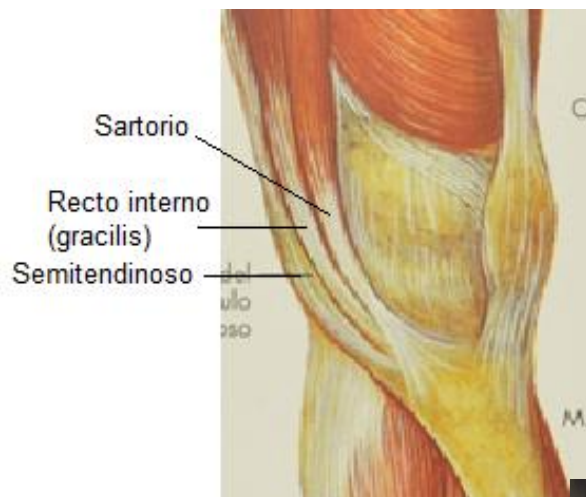


Fig.23 Localización tendones de la pata ganso

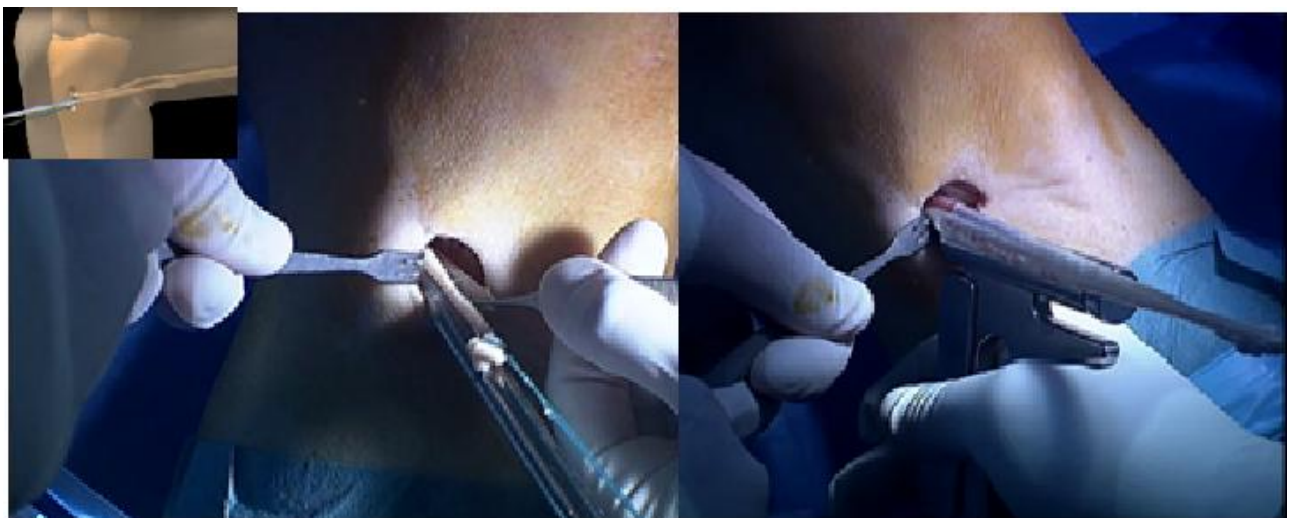
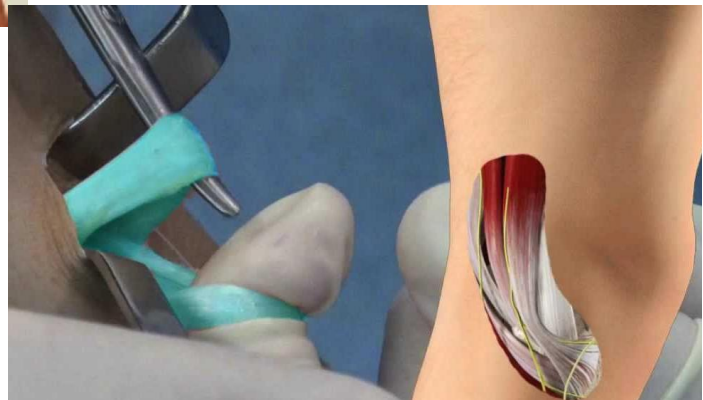


Fig.24 Extracción del injerto de inserción en cara tibial medial superior

A nuestro paciente le practicamos la meniscectomía parcial en este momento para continuar con la preparación de la superficie ósea para realizar los túneles óseos. La meniscectomía consiste en romper la porción dañada del menisco y aspirarlo después.

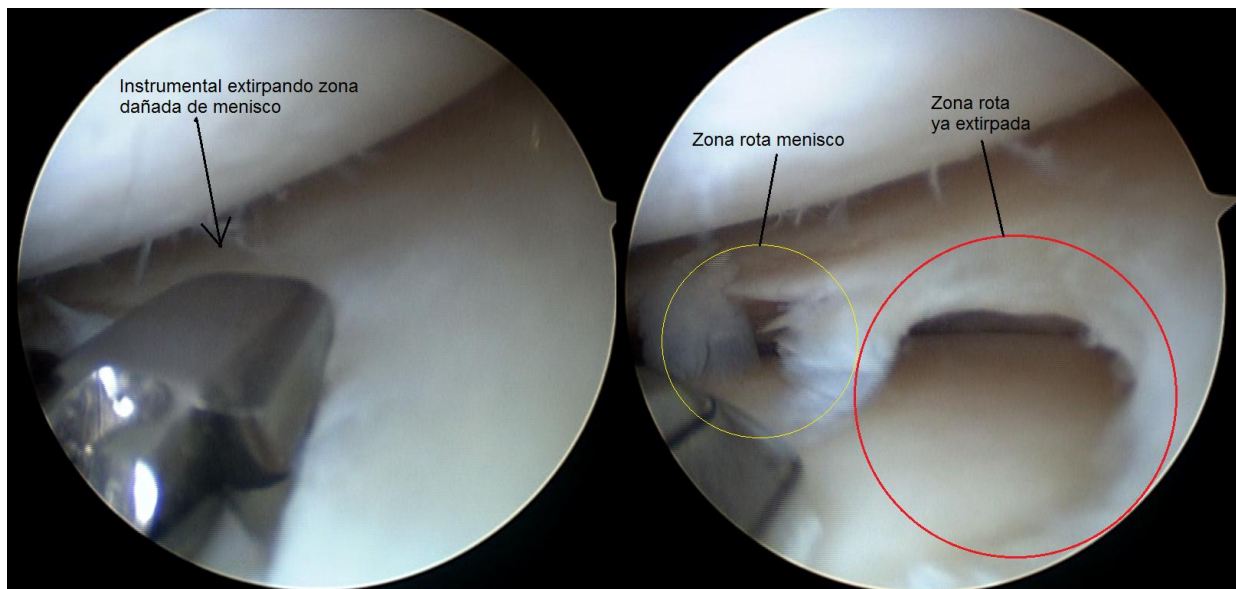


Fig.25 Meniscectomía parcial menisco externo

Uno de ellos en el fémur de la parte externa de la escotadura intercondílea en dirección oblicua hasta perforar la cortical lateral por encima del cóndilo externo, y otro en la tibia entrando por la cortical de zona medial debajo de meseta tibial en dirección oblicua hasta abocar en la eminencia intercondílea (dónde está la inserción anterior natural del LCA).

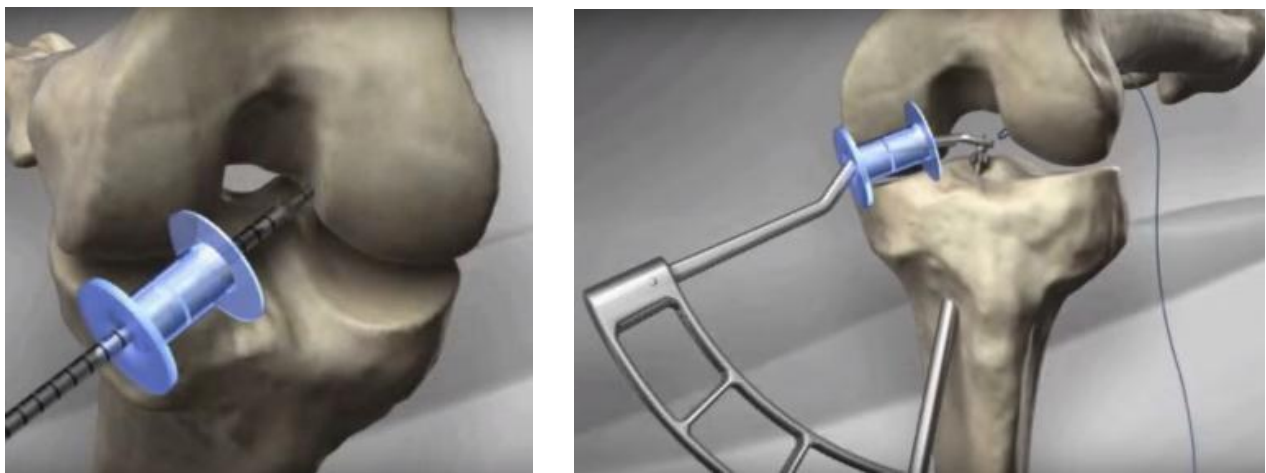


Fig.26 Túnel femoral y túnel tibial

Una vez hechos, pasamos el injerto de tendón ya preparado por los túneles, entrando por el tibial y saliendo por el extremo proximal del femoral, donde quedó fijado a la cortical del fémur mediante el endobutton®. Para terminar de fijar el injerto se utilizaron tornillos interferenciales biorci®, bioabsorbibles de ácido poliláctico, en el túnel tibial.



Fig.27 Endobutton

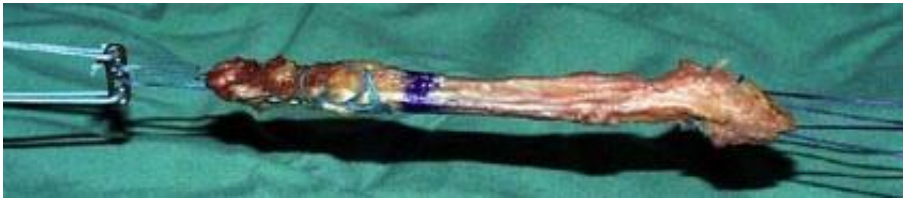

Fig.28 Ejemplos de injertos preparados para inserción con endobutton

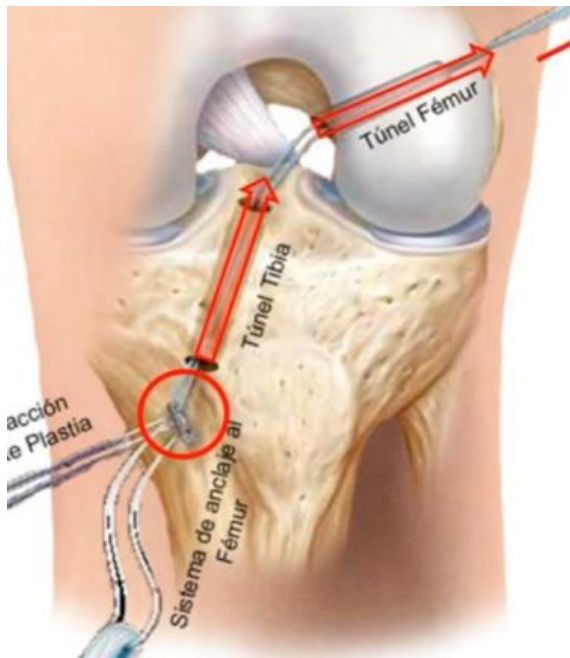


Fig.29 Paso de la plastia

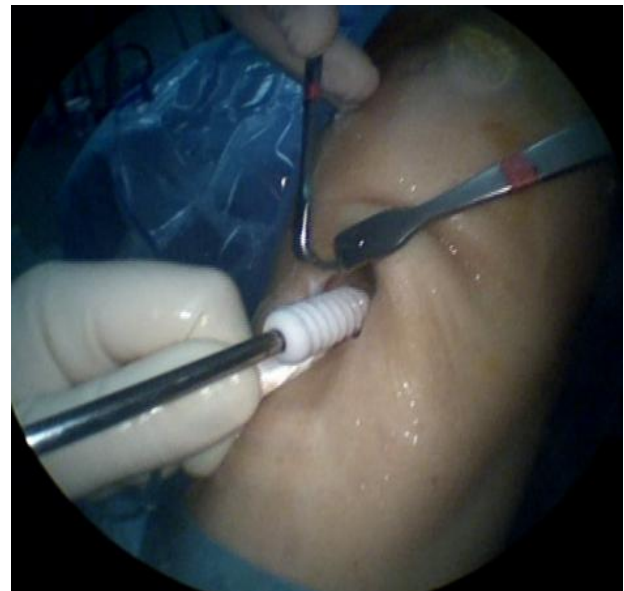

Fig.30 Sellado del túnel tibial con Biorci

## **4. RESULTADOS**

### **ANAMNESIS Y EXPLORACIÓN**

En la anamnesis nuestro paciente nos relató que sufrió un giro en semiflexión de rodilla izquierda con el pie apoyado y choque directo en la zona lateral mientras jugaba un partido de fútbol con los amigos. No presentaba otros antecedentes de interés. Refirió dolor importante, sensación de inestabilidad y la aparición de un derrame precoz en las horas siguientes al suceso.

Secundariamente a ese movimiento se traduce un mecanismo de lesión que implica una rotación interna de la rodilla con el pie fijo en el suelo y un colapso en valgo que traduce una separación capsulomeniscal medial y una reducción capsulomeniscal lateral.

En la exploración apreciamos una rodilla muy inflamada con importante derrame articular. Las maniobras de exploración de ligamentos fueron positivas para ligamento cruzado anterior y dudoso para menisco externo.

Tanto la clínica del paciente, la historia de lesión y la exploración indicaban la existencia de una lesión del LCA. Por la sospecha de lesión de otras estructuras, como el menisco externo, se solicitó una RM.

La lesión del LCA es muy probable que sucediese a consecuencia del traumatismo lateral directo sobre la rodilla, mientras que la lesión del menisco lateral es muy posible que fuera consecuencia del colapso en valgo y el giro de la rodilla con el pie apoyado.

### **PRUEBAS IMAGEN**

En la RM realizada encontramos los siguientes hallazgos: discontinuidad de fibras del cruzado anterior con signos de edema óseo contusivo femorotibial, con cruzado posterior íntegro y pequeño defecto del menisco externo y adelgazamiento del ligamento colateral lateral (probable lesión parcial).

En la figura 31 de un corte sagital en T2 podemos apreciar las inserciones femoral y tibial, así como, la discontinuidad en el recorrido de las fibras del LCA, mientras que en la figura 32, de un corte sagital en T1 podemos ver la integridad del ligamento cruzado posterior y el derrame articular. Se aprecia una contusión ósea en el cóndilo femoral lateral en la figura 33 y dicha contusión aparece también en la parte proximal de la tibia en la figura 31. La leve afectación del menisco externo se puede observar en un corte axial a nivel de meniscos (figura 34) donde se ve un discontinuidad en la parte media del cuerpo de dicho menisco que se clasificaría como una rotura radial.

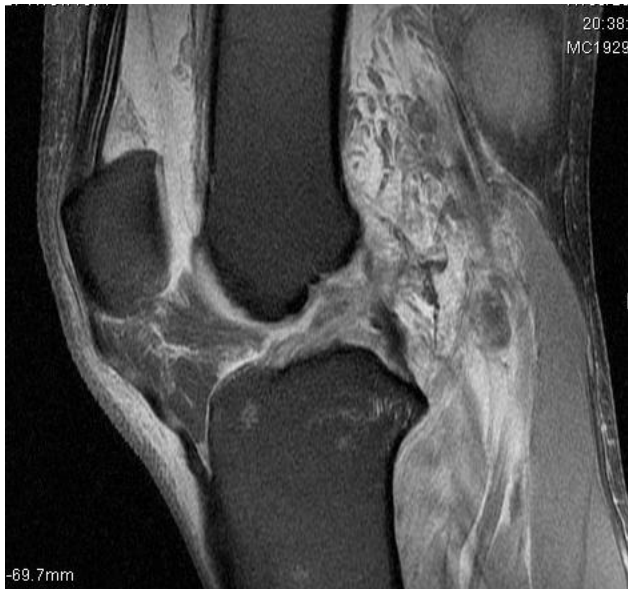

Fig.31 RM T2 Sagital rodilla izquierda LCA

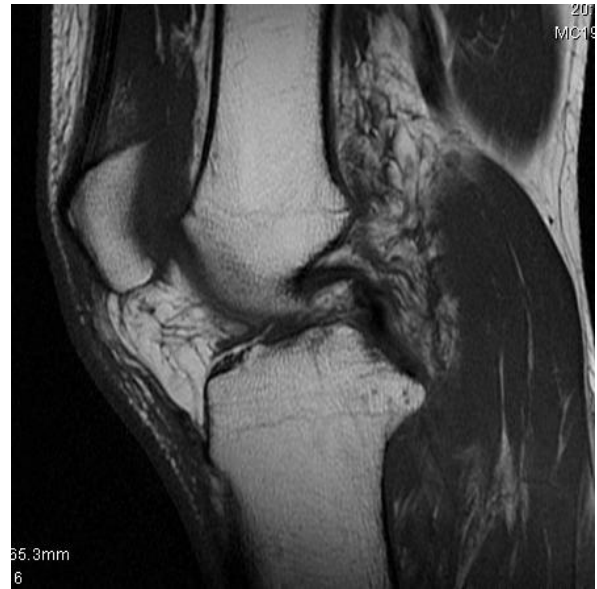

Fig.32 RM T1 Sagital rodilla izquierda LCP

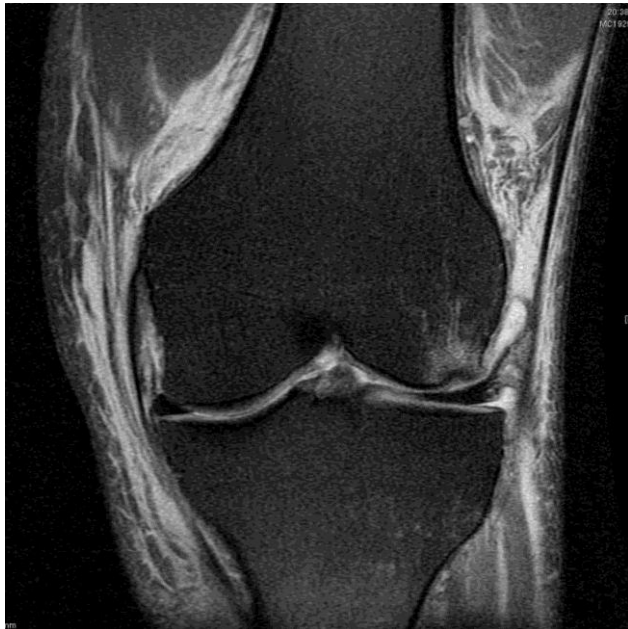

Fig.33 RM Coronal T1 rodilla izquierda

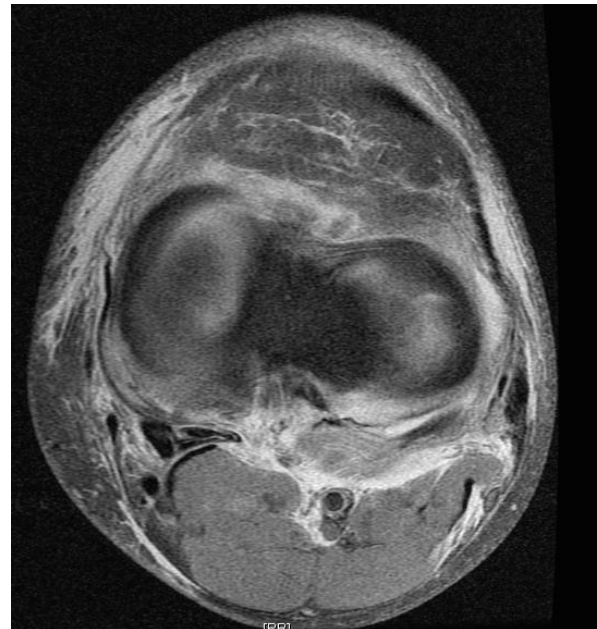

Fig. 34 RM Axial DP FS rodilla izquierda

El diagnóstico definitivo fue rotura del LCA con pequeña rotura de menisco lateral asociada. El siguiente paso será determinar el tratamiento.

## TRATAMIENTO

Las decisión terapéutica recaía en elegir entre un injerto hueso-tendón-hueso, o un injerto de tendón extraído de la pata de ganso. Diferentes meta-análisis y revisiones han llegado a la conclusión de que no existen diferencias estadísticamente significativas entre ellos en cuanto a la evaluación funcional, retorno a la actividad física y resultados subjetivos <sup>11,16,32</sup>.

Sin embargo, se ha encontrado que los pacientes con injerto de tendón rotuliano presentan una mayor estabilidad evaluada con los test de Lachman y Pivot-Shift, pero también, mayor incidencia de dolor en región anterior y pérdida de amplitud en la extensión <sup>16,32</sup>. Se utilizan sobre todo, en atletas y deportistas jóvenes por su mayor estabilidad y resistencia, y menor rigidez <sup>19</sup>. Parece que otro argumento a favor de estos injertos es el hecho de contener fragmentos de hueso, a la hora de fijarlo en los túneles óseos es más resistente y con recuperación más rápida. Por otro lado, los pacientes intervenidos con tendón extraído de la pata de ganso presentan una ligera menor estabilidad y una pérdida de amplitud de la flexión, aunque si se utiliza una técnica de cuatro hebras combinada con endobutton® para la fijación de este tipo de injerto se puede incrementar la estabilidad final de la rodilla <sup>33</sup>.

En la misma artroscopia es importante revisar el cartílago articular y los meniscos para comprobar que no estén lesionados. En nuestro paciente, con la sospecha de lesión meniscal en la exploración y la confirmación de la misma en la RM, nos aseguramos de dicha lesión y se tomó la decisión de extirpar la zona dañada, pues las lesiones de la zona blanca no responden bien a las suturas meniscales <sup>34</sup>.

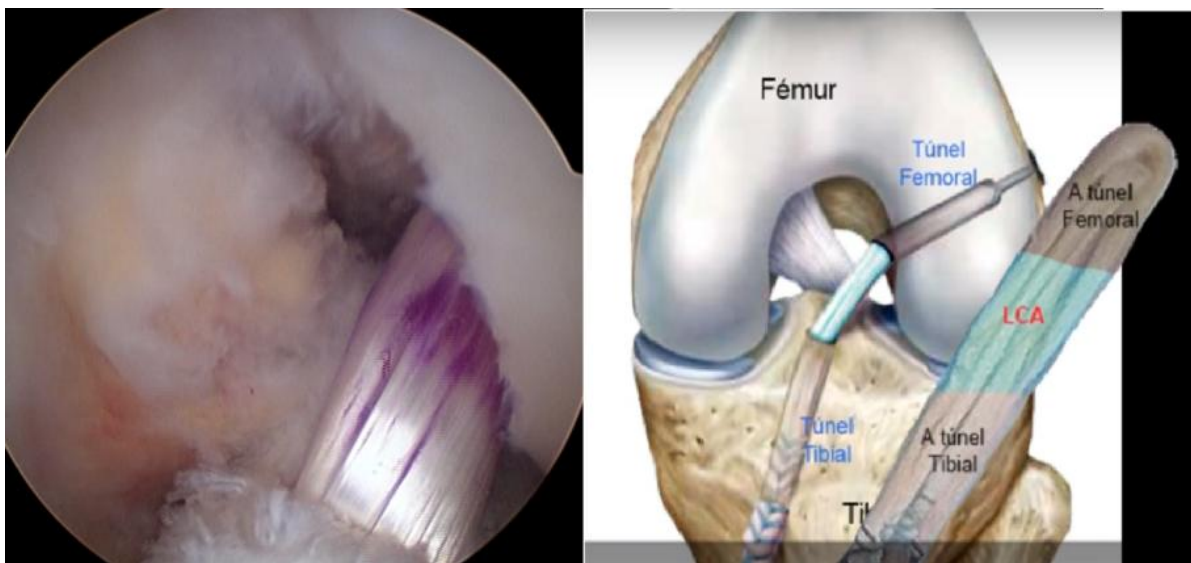


Fig.35 Situación final de la plastia

Es preciso que el paciente comprenda, acepte y se comprometa a realizar el programa de rehabilitación postquirúrgica, igual de importante que la propia intervención para conseguir la recuperación y los resultados esperados <sup>11</sup>. El programa de rehabilitación es similar al llevado a cabo en un tratamiento conservador, explicado previamente.

Al alta del ingreso posquirúrgico, se pautó clexane 10 días, hielo local y AINE. La reparación del LCA permitió carga parcial ayudado de bastones ingleses y movilización precoz en rango de 0-90° con el paciente sentado. Las revisiones posteriores indicaban mejoría clínica con desaparición progresiva del derrame articular. A las tres semanas de la intervención se le indicó rehabilitación



dos días a la semana con mejoría progresiva hasta ir quitando la ayuda de los bastones ingleses para caminar. En las revisiones posteriores a la cirugía el paciente presentaba estabilidad en la articulación con mejoría clínica y desaparición del derrame. A los dos meses y medio pos-cirugía y tras siete semanas de rehabilitación dimos el alta laboral con indicación de hielo si molestias, restricción de ciertas actividades deportivas, principalmente las de impacto, aunque se permitió realizar actividades como natación o bicicleta. Tras nuevas revisiones sin complicaciones ni alteraciones de ningún tipo, a los 6 meses aproximadamente de la intervención dimos el alta definitiva, permitiendo el retorno a actividades deportivas de impacto.

## **5. DISCUSIÓN**

En la literatura hemos encontrado que una de las lesiones más frecuentes en la rodilla es la rotura del LCA siendo el deporte de mayor riesgo el fútbol , entre otros, y que ocurre principalmente en jóvenes. Nuestro paciente cumple estas características pues es un varón joven que se lesiona la rodilla en el transcurso de un partido amistoso y por ello lo reportamos como un ejemplo de esta patología. En este trabajo relatamos los pasos realizados para alcanzar el diagnóstico así como el tratamiento.

La lesión del LCA podemos diagnosticarla fundamentalmente por la historia clínica, incluyendo el mecanismo de lesión, y la exploración física, que fueron los primeros pasos que dimos con nuestro paciente <sup>24-28,35</sup>. Es muy importante realizar estos dos pasos de forma minuciosa pues pueden ahorrar al paciente pruebas complementarias y complicaciones innecesarias que, además, pueden retrasar el tratamiento <sup>28</sup>.

Empezamos por los antecedentes médico-quirúrgicos del paciente y por la historia de la lesión <sup>24,25</sup>, incluyendo la actividad que realizaba, además de recoger los síntomas que refiera. De estos últimos los más habituales son dolor, inflamación e inestabilidad articular <sup>4</sup>, además de que muchos pacientes sienten un "chasquido" o "pop" <sup>25</sup>. Sospechamos la lesión en nuestro paciente porque nos relató que en el contexto de un partido de fútbol, en una "mala pisada" recibió un golpe por otro jugador en la zona lateral de rodilla izquierda. En ese mismo momento sintió un claro "chasquido", seguido de dolor intenso e inflamación importante de rápida progresión, así como impotencia funcional para la marcha y bipedestación.

Con esta historia clínica es fundamental realizar la exploración de la rodilla afectada y compararla con la no lesionada, inspeccionando, palpando y movilizándolo la articulación con las maniobras específicas que valoran la integridad ligamentosa y meniscal. La inspección y palpación nos pueden revelar la existencia de inflamación y derrame articular, ya que es muy frecuente que este tipo de lesiones asocien hemartros. Las maniobras exploratorias más importantes son la prueba de estrés varo-valgo (bostezos), el cajón posterior que valora el LCP, el cajón anterior, Lachman y Pivot-Shift, que valoran LCA, y las maniobras de McMurray y Apley para valorar los meniscos <sup>28,30</sup>. A nuestro paciente le realizamos una exploración completa apreciando una rodilla inflamada

y con derrame articular. tras realizar las maniobras obtuvimos resultados positivos en aquellas que valoran el LCA, con resultado dudoso para el menisco externo, y resto negativas.

Llegados a este punto podemos establecer el diagnóstico de lesión del LCA. Una vez informado el paciente, hay que valorar si es necesario o no realizar pruebas complementarias. Con la aparición de la RM, se estableció como clave para el diagnóstico de lesiones del LCA debido a su gran utilidad para valorar e identificar las lesiones de partes blandas <sup>36</sup>. Sin embargo, estudios posteriores han revelado que debe ser relegada a aquellas situaciones en las que no esté claro el diagnóstico, pues aporta poca información a la obtenida en la historia y exploración <sup>35, 37</sup>. Debe evitarse si al paciente se le va a realizar una artroscopia definitiva, y utilizarla en aquellos pacientes con diagnóstico claro que se van a intervenir pero en los que hay que valor si precisan reparación de meniscos <sup>35, 36</sup>. Además, la RM en muchas ocasiones sólo sirve para confirmar los hallazgos clínicos y el tiempo de espera hasta que obtenemos las imágenes puede retrasar el tratamiento y el inicio de la rehabilitación del paciente <sup>28,35</sup>. Por tanto, la RM es una prueba útil para valorar partes blandas en un traumatismo de rodilla pero el médico puede indicar el tratamiento directamente si alcanza el diagnóstico con la historia y la exploración <sup>36</sup>.

La siguiente decisión a tomar con nuestro paciente fue explicarle que le íbamos a realizar una RM para confirmar la lesión meniscal y si precisaba de reparación quirúrgica, en la misma artroscopia para la reparación del LCA. En los cortes de imagen obtenidos se identificó lesión radial del menisco externo susceptible de reparación quirúrgica que se practicaría en la misma artroscopia. A pesar de que no debe indicarse sistemáticamente RM en lesiones del LCA, la indicamos a nuestro paciente como una de esas excepciones en las que con un diagnóstico claro hay que valorar la reparación quirúrgica o no de la afectación meniscal.

La decisión terapéutica en las lesiones del LCA se puede tomar basándose en la historia clínica y la exploración física <sup>36</sup>, y depende de una serie de factores como la edad, el grado de lesión, la existencia de lesiones asociadas, ocupación, el nivel de actividad física previo y las expectativas futuras del paciente sobre la misma <sup>4,11,15,16</sup>. En base a esto nos determinaremos por un tratamiento quirúrgico o conservador. En nuestro caso, el paciente quería continuar con su actividad y presenta inestabilidad importante junto con una lesión radial de menisco externo asociada, decidiéndonos sin ninguna duda por la cirugía.

La intervención elegida consistió en una ligamentoplastia de cuatro hebras a partir de un injerto de tendón de recto interno-semitendinoso, fijado con endobutton® y biorci®, como ya se ha explicado previamente. Se asoció una meniscectomía parcial, pues las lesiones en la zona blanca del menisco (avascular) no responden bien a la reparación por sutura <sup>34</sup>. En la actualidad, se ha visto que no existen diferencias en tanto se elija como injerto el tendón rotuliano o injerto procedente de la pata de ganso <sup>11,16,32</sup>, aunque se prefiere el primero para los deportistas de élite permitiendo el regreso más precoz a su actividad pues es más resistente, mientras que cada vez más se

escogen los segundos para la población en general. Esto se debe a que los primeros, aunque confieren mayor estabilidad articular, también presentan mayor tasa de morbilidad como dolor en la zona anterior de la rodilla y limitación para la extensión<sup>16, 32</sup>. Así, los segundos utilizando una técnica quirúrgica de cuatro hebras y fijación cortical femoral mediante endobutton consiguen prácticamente igualar la estabilidad final conseguida por el tendón rotuliano<sup>33</sup>, y con menor frecuencia de dolor posquirúrgico, pero sí con un ligero mayor tiempo de recuperación y la posible aparición de limitación para la flexión<sup>11,19</sup>.

La elección del autoinjerto en nuestro caso se basó en el hecho de que el paciente no era un deportista de élite, ni precisaba una reincorporación muy rápida a su actividad, así como la menor frecuencia de morbilidad postquirúrgica nos decantó por reconstrucción a partir de tendón de pata de ganso. El conocimiento del cirujano de la técnica que permite incrementar la estabilidad, ya explicada, fue otro de los factores que se tuvo en cuenta.

Es importante destacar la importancia del cumplimiento del programa de rehabilitación posquirúrgica, pues es el que realmente va a permitir una recuperación funcional total al darle funcionalidad al nuevo injerto, y ayudando a la recuperación de la propiocepción. El LCA natural en la rodilla tiene terminaciones propioceptivas que se pierden cuando éste se lesiona.

Una vez intervenido el paciente, se comprobó que realmente la morbilidad posterior fue inexistente, pues no presentó dolor ni limitación funcional de la rodilla tras completar el programa de rehabilitación y el tratamiento médico indicado. La reincorporación completa al deporte tuvo lugar a los seis meses, con unos resultados estupendos sin queja alguna.

## **6. CONCLUSIÓN**

El caso presentado de lesión de LCA izquierdo fue diagnosticado mediante la historia clínica y la exploración, en particular, por la relación entre los síntomas y la positivada del Lachman, cajón anterior y Pivot-Shift. Ante la duda que generó las maniobras meniscales sobre si existía lesión meniscal, se solicitó una RM, la cual confirmó la lesión del LCA y diagnóstico una lesión radial del menisco externo. Al tratarse de un paciente joven con inestabilidad importante y lesión meniscal asociada, que además, quería continuar su práctica deportiva se decidió por tratamiento quirúrgico vía artroscópica. Para la reconstrucción del ligamento se seleccionó autoinjerto recto interno-semi-tendinoso, utilizando endobutton® y tornillos biorci® para fijarlo en fémur y tibia respectivamente, ya que el paciente no era un deportista de élite ni precisaba de un retorno inminente al deporte, así como, la baja morbilidad de este tipo de injerto. Posterior a la cirugía se pautó descarga parcial y programa de rehabilitación. Podemos afirmar que el conjunto del proceso y, en particular, la cirugía y la elección del injerto fue la adecuada para este caso pues la evolución ha sido óptima, sin complicaciones ni morbilidad secundaria, con una recuperación rápida y completa que permitió la reincorporación laboral en 3 meses tras la lesión y en 6 meses a la práctica de cualquier modalidad deportiva.

## **7. BIBLIOGRAFÍA**

1. Schünke, Schulte, Schumacher, Voll, Wesker. Prometheus, Texto y atlas de anatomía. Tomo 1. 2ª d. Madrid. Panamericana. 2011.
2. Testut L, Latarjet A. Compendio anatomía descriptiva, libro II. 22ª ed. Salvat.
3. Thompson JC. Netter. Atlas práctico de Anatomía Ortopédica. 1ª ed. Masson. 2004.
4. Ayala-Mejías JD, García-Estrada GA, Alcocer L. Anterior cruciate ligament lesions. Acta ortop mex. 2014; 28.
5. Bessette GC, Hunter RE. The Anterior Cruciate Ligament. Orthopaedics. 1990; 13: 551-562.
6. Sonnery-Cottet B, Colombet P. Partial tears of the anterior cruciate ligament. Orthop Traumatol Surg Res. 2016; 102: 59-67.
7. Zavatsky AB, Wright HJ. Injury initiation and progression in the anterior cruciate ligament. Clin Biomech. 2001;16: 47-53.
8. Latarjet M, Ruiz Liard A. Anatomía Humana, vol II. 3ª ed. Madrid. Panamericana. 1999.
9. Quatman CE, Quatman-Yates CC, Hewett TE. A 'Plane' Explanation of Anterior Cruciate Ligament Injury Mechanisms. Sports Med 2010; 40: 729-746.
10. Dai B, Mao D, Garret WE, Yu B. Anterior cruciate ligament injuries in soccer: Loading mechanisms, risk factors, and prevention programs. Journ Spo and Health Scie. 2014; 3: 299-306.
11. Márquez Arabia JJ, Márquez Arabia WH. Lesiones del ligamento cruzado anterior de la rodilla. Iatreia 2009; 22: 256-271.
12. Boden BP, Breit I, Sheehan FT. Tibiofemoral Alignment: Contributing Factors to Noncontact Anterior Cruciate Ligament Injury. J Bone Joint Surg Am. 2009; 91: 2381–2389.
13. Wetters N, Weber AE, Thomas H. Wuerz TH, Schub DL, Mandelbaum BR, Mechanism of Injury and Risk Factors for Anterior Cruciate Ligament Injury. Operat Techn in Spor Med 2016; 24: 2-6.
14. Shimokochi Y, Shultz SJ. Mechanisms of Noncontact Anterior Cruciate Ligament Injury. J Athl Train. 2008; 43: 396-408.
15. Ramos Álvarez JJ, López-Silvarrey FJ, Segovia Martínez JC, Martínez Melen H, Legido Arce JC. Patient rehabilitation with anterior cruciate ligament (ACL) injurie of the knee. Review. Rev int med cienc act fis deporte 2008; 8: 62-92.

16. Beaufils P, Hulet C, Dhénain M, Nizard R, Nourissat G, Pujol N. Clinical practice guidelines for the management of meniscal lesions and isolated lesions of the anterior cruciate ligament of the knee in adults. *Orthop Traumatol Surg Res*. 2009; 95: 437-442.
17. Ayerza M, Makino A, Muscolo DL. Lesión del ligamento cruzado anterior en adolescentes con cartílago de crecimiento activo. *Artroscopia* 1995; 2: 295-300.
18. Vavken P, Murray MM. Treating anterior cruciate ligament tears in skeletally immature patients. *Arthroscopy* 2011; 27: 704-716.
19. Dheerendra SK, Khan WS, Singhal R, Shivarathre DG, Pydisetty R, Johnstone D. Anterior cruciate ligament graft choices: a review of current concepts. *Open Orthop J*. 2012; 6: 281–286.
20. Bartlett RJ, Clatworthy MG, Nguyen TNV. Graft selection in reconstruction of the anterior cruciate ligament. *J Bone Joint Surg Br* 2001; 83: 625-634.
21. Chang SK, Egami DK, Shaieb MD, Kan DM, Richardson AB. Anterior cruciate ligament reconstruction: allograft versus autograft. *Arthroscopy: The journal of Arthroscopic & Related Surgery* 2003; 19: 453-462.
22. Tiamklang T, Sumanont S, Foocharoen T, Laopaiboon M. Doublebundle versus singlebundle reconstruction for anterior cruciate ligament rupture in adults. *The Cochrane Database Systematic Reviews* 2012. Art. No: CD008413.
23. Kulczycka P, Larbi A, Malghem J, Thienpont E, Vande Berg B, Lecouvet F. Imaging ACL reconstructions and their complications. *Diagn Interv Imaging* 2015; 96: 11-19.
24. Seil R, Mouton C, Lion A, Nührenbörger C, Pape D, Theisen D. There is no such thing like a single injury: Profiles of ACL-injured patients. *Orthop Traumatol Surg Res* 2016; 102: 105-110.
25. Parwaiz H, Teo AQ, Servant C. Anterior cruciate ligament injury: A persistently difficult diagnosis. *Knee*. 2016; 23: 116-120.
26. Campuzano Marín MA, Gómez-Castresana F. Anterior cruciate ligament failure: Diagnostic value of the clinical examination and magnetic resonance imaging. *Rev esp cir ortop traumatol* 2010; 54: 363-371.
27. Wagemakers HP, Luijsterburg PA, Boks SS, Heintjes EM et al. Diagnostic Accuracy of History Taking and Physical examination for Assessing Anterior Cruciate Ligament Lesions of the Knee in Primary Care. *Arch Phys Med Rehabil* 2010; 91: 1452-1459.
28. García Prieto E, Alonso Moreno FJ, Vicario Espinosa C, Jiménez Pina I. Metodología y Técnicas. *Exploración de rodilla y hombro*. Semergen 2009;10: 517-522.

29. Ostrowski JA. Accuracy of 3 diagnostic tests for anterior cruciate ligament tears. *J Athl Train* 2006; 41: 120-121.
30. Opstelten W, Scholten RJ. Physical diagnostic tests for assessing ruptures of the anterior cruciate ligament. *Aust J Physiother* 2007; 53: 289.
31. Scholten RJ, Opstelten W, van der Plas CG, Bijl D, Deville WL, Bouter LM. Accuracy of physical diagnostic tests for assessing ruptures of the anterior cruciate ligament: a meta-analysis. *J Fam Pract* 2003; 52: 289-694.
32. Mohtadi NG, Chan DS, Dainty KN, Whelan DB. Patellar tendon versus hamstring tendon autograft for anterior cruciate ligament rupture in adults. *The Cochrane Database Systematic Reviews* 2011. Art. No:CD005960.
33. Li S, Su W, Zhao J, Xu Y, Bo Z, Ding X, Wei Q. A meta-analysis of hamstring autografts versus bone–patellar tendon–bone autografts for reconstruction of the anterior cruciate ligament. *Knee* 2011; 18: 287-293.
34. Marín Navarro M. Tratamiento de las lesiones meniscales. Evolución histórica. *Cuadernos artroscopia* 2007; 7: 15-23.
35. Thomas S, Pullagura M, Robinson E, Cohen A, Banaszkievicz P. The value of magnetic resonance imaging in our current management of ACL and meniscal injuries. *Knee Surg Sports Traumat Arthrosc* 2007; 15: 533-536.
36. Kocabey Y, Tetik O, Isbell WM, Atay OA, Johnson DL. The value of clinical examination versus magnetic resonance imaging in the diagnosis of meniscal tears and anterior cruciate ligament rupture. *Arthroscopy* 2004; 20: 696-700.
37. Rose NE, Gold SM. Comparison of Accuracy Between and Magnetic Resonance Imaging Meniscal and Anterior Cruciate Clinical Examination in the Diagnosis of Ligament Tears. *Arthroscopy* 1996; 12: 398-405.