

Aportación a un caso de Corioepitelioma (Corioma)

Dr. Abelardo Moreno Quesada

*Jefe del Departamento de Anatomía Patológica
del Hospital Provincial de Jaén*

Historia.—VOLKMAN, en 1867, describió, clínica y anatómicamente, el pólipo placentario destructivo, por proliferación de los elementos coriales. Poco después, en 1888, SANGER empleó la denominación de deciduoma maligno o sarcoma decidual para los tumores más malignos, cuyo origen eran las células deciduales.

En estas épocas figuraban incluidos en este grupo de tumores malignos ciertos sarcomas de útero y posiblemente otros raros tumores placentarios.

El origen fetal de estos tumores y su denominación de corioepitelioma se debe a los magníficos trabajos de MARCHAND, gracias a una minuciosa comparación de las células tumorales con las vellosidades fetales, deduciendo que estos tumores nacen a partir del epitelio corial y reproducían el sincitio y las células de LANGHANS.

La teoría de MARCHAND que enuncia el origen exclusivamente corial de los tumores ha demostrado ser correcta, y merced a ella se han agrupado los diversos grados de proliferación del epitelio corial en una clase única.

MARCHAND dividió estos tumores en dos clases: típicos y atípicos, aunque no existe un límite neto entre ambas formas, ya que las dos proceden del mismo tejido.

En 1910, EWING propuso la denominación de corioadenoma, coriocarcinoma y endometritis sinticial a lo que, clínica y anatómicamente, se conocía como *Mola destructiva*, *Carcinoma corial típico* y *Tumores atípicos degenerativos*.

Posteriormente, y en estos últimos años, han aparecido numerosas monografías, entre las que destacan las de PESTALOZZA, RISEL, FRANCK, etc.

Etiología.—Una de las estadísticas

más interesantes es la de POLLASSON y VIOLET (1914), con 455 casos, en los cuales el proceso se presenta de la siguiente manera, en relación con el embarazo:

203 después de molas (44 %).

135 después de abortos (30 %).

99 después de partos casi a término (22 %).

12 después de ectopias.

6 de origen dudoso.

La gestación múltiple tiene tendencia a aumentar el proceso.

La edad oscila entre los cuarenta y tres años (CURTIS). Los períodos medios de aparición han sido en unas ocho semanas después de la mola hidatídica, siete semanas después de aborto y cinco semanas después de un parto a término.

Se han descrito casos de corioepitelioma latente en los que el proceso apareció varios años después de la última gestación. RIES describe un caso de observación dieciocho años después del embarazo, y aunque se puede dudar de la exactitud, las vellosidades se habían fusionado con las paredes venosas y eran nutridas por ellas.

Localización.—La más frecuente es la cavidad uterina; pero los elementos sincitiales emigradores pueden ser punto de partida de corioepiteliomas en vagina, pulmón y hasta en corazón derecho.

Frecuencia.—Según las distintas estadísticas, la frecuencia oscila entre el 0,05 y el 3,5 por 100 del número de partos.

Histogénesis.—Para comprender la naturaleza de estos tumores hay que tener en cuenta los procesos histológicos de la placentación normal, así como los que se observan en la mola vesicular simple o en la intravascular.

Las vellosidades de la placenta fetal revestidas por epitelio penetran ya normalmente en el seno de los tejidos maternos; esto lo hacen especialmente los epitelios proliferantes de las vellosidades que, constituyendo las llamadas células coriales emigrantes, penetran disolviendo la decidua y abren los vasos sanguíneos de la madre. Nos encontramos aquí, por tanto, ante un crecimiento destructivo fisiológico de las células fetales en el organismo materno que puede denominarse invasión corioepitelial benigna). En estado normal, tal crecimiento es limitado, cesando cuando queda garantizada la nutrición del feto.

En la mola vesicular simple experimentan las vellosidades una degeneración mucosa; su epitelio cae a menudo en intensa proliferación, que puede ser denominada como una intensificación de los procesos de gemación celular que ya fisiológicamente se dan en el epitelio de las vellosidades.

En la mola vesicular intravascular penetran las vellosidades con su revestimiento epitelial exuberante en las venas de la pared del útero, creciendo por el interior de las mismas.

En el corioepitelioma crece exclusivamente el epitelio corial, pero de una manera completamente maligna.

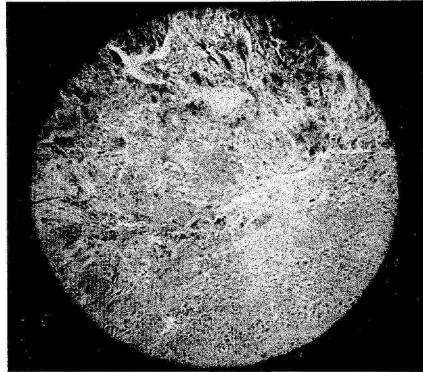


Fig. 1

A pequeños aumentos se observa dos tipos de elementos celulares trabéculas protoplasmáticas, formando plexos y células de Langhans.

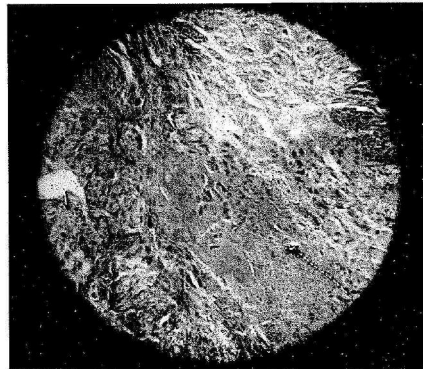


Fig. 2

Idéntica imagen a la número 1, en otro campo microscópico.

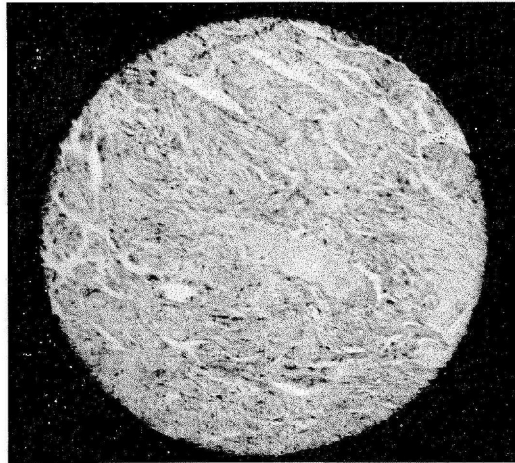


Fig. 3
Aumentos o nidos sanguíneos sin capa endotelial.

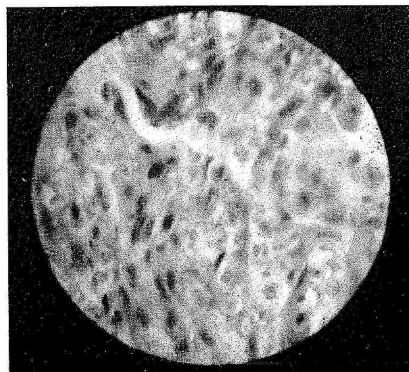


Fig. 4

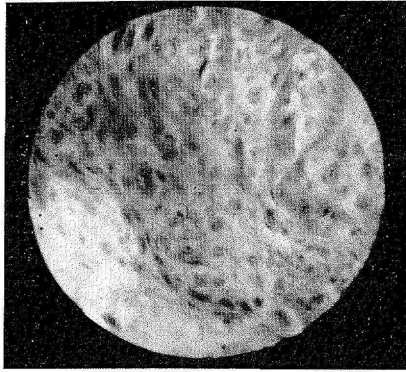


Fig. 5

Otra imagen del sincitio donde se aprecian las alteraciones nucleares.

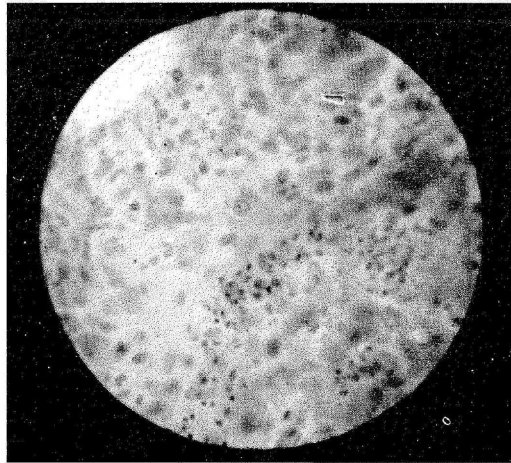


Fig. 6

Células tipo Langhans con protoplasma claro y figuras de mitosis.

Diagnóstico histológico.—En la forma típica, el epitelio conserva la estructura de las vellosidades coriales, y en ellos se distingue netamente el sincitio y la capa de LANGHANS (en este grupo está incluida nuestra observación).

Las formas atípicas, mucho más raras que las típicas, poseen las siguientes características: el epitelio corial ha perdido totalmente, o en su mayor parte, su ordenación normal propia (la cual aparece sólo en elementos aislados).

MARCHAND compara estas células de la forma atípica con las de la superficie de la decidua en la mola vesicular; son células grandes (de núcleos irregulares, de gran tamaño y picnóticos) que se presentan aisladas o unidas en sincitio.

La forma atípica, a consecuencia de su polimorfismo, adquiere el carácter de un sarcoma, y, en ocasiones, también la de un carcinoma. La forma típica presenta una estructura organoide, como las que presentan las vellosidades coriales.

De todas formas, hay que tener gran cuidado al hacer el diagnóstico de corioepitelioma atípico, ya que los endotelomas, los sarcomas angioblásticos y los carcinomas pueden formar también elementos sincitiales (plasmoidales o simplasmáticos).

Para el diagnóstico histológico del corioepitelioma hay que tener en cuenta el hecho de que el epitelio corial presenta en el tumor una prolifera-

ción autónoma sin intervención del estroma conectivo de la vellosidad, siendo este tumor el único tumor epitelial maligno que prolifera sin participación del estroma.

Este tumor no tiene vasos; esto no quiere decir que no halla circulación, puesto que la sangre circula por espacios irregulares revestidos de sincitio. De la misma manera que en endotelio es una adaptación del mesénquima a la circulación sanguínea, el sincitio en el corioepitelioma representa esta adaptación.

Esta estructura explica a la vez la coloración roja oscura que presentan a menudo estos tumores.

Diagnóstico diferencial.—El diagnóstico histológico de benignidad o malignidad de las proliferaciones patológicas del corio puede ofrecer muchas dificultades. En la mola vesicular la proliferación del epitelio corial puede alcanzar grandes proporciones, y el solo hecho de encontrarnos una penetración de células coriales en el tejido del útero no es suficiente para asentar un diagnóstico de malignidad, ya que esto mismo puede suceder y presentarse en la placentación normal.

En la mola vesicular intravascular, a pesar del crecimiento de las vellosidades coriales por las venas, tampoco puede sentarse un criterio de malignidad verdadera en tanto que el endotelio de las venas no sea destruido y las células coriales proliferantes no invadan las paredes de los vasos y sus alrededores.

En el corioepitelioma, volvemos a insistir, penetran los epitelios desprovistos del estroma de la vellosidad.

Más aún, y pese a todos estos datos antes expuestos, hay que actuar con cautela, y para su diagnóstico tenemos que recurrir al examen del polimorfismo celular y de las atípias, teniendo cuidado de diferenciar el polimorfismo verdadero o primario del polimorfismo de origen degenerativo.

CLASIFICACION MICROSCOPI- CA Y MACROSCOPICA

Siguiendo las indicaciones de EWING distinguimos tres tipos:

1.º Mola placentaria destructiva (corioadenoma destruens).

2.º Corioepitelioma.

3.º Sincitioma y endometritis sincitial.

Mola placentaria destructiva (corioadenoma destruens). — Macroscópicamente, está frecuentemente aumentado el tamaño del útero, alcanzando, en ocasiones, una longitud de 13-17 centímetros. La pared es gruesa y en canal; a veces presenta una cavidad en la musculatura, o bien un tabique longitudinal o transversal que separa la cavidad neoplásica del canal del útero. En los casos muy avanzados, la serosa presenta elevaciones nodulares debidas a venas subserosas distendidas por masas tumorales. Imágenes parecidas pueden observarse en el parametrio, trompa, cerviz y vagina.

Cuando la mola ha sido extirpada, toscos fragmentos de tumor necrótico o masas lobuladas semejantes a

coágulos se adhieren a una porción de la pared.

El diagnóstico macroscópico de mola maligna puede hacerse por inspección de los fragmentos expedidos. Vesículas de diferentes tamaños, con numerosos nódulos pequeños, opacos y coherentes, es un signo muy sugestivo.

Microscópicamente, la imagen es muy específica. Existe una proliferación de todos los elementos de las vellosidades coriales, tejido conectivo, células de LANGHANS y sincitio. El conectivo es compacto y celular, pero no muy vascularizado; a veces, la proliferación de los fibroblastos hace pensar en un sarcoma. Las células de LANGHANS aparecen en gran número, formando capas múltiples en las bases de las vellosidades; su tamaño varía poco del normal, pero sus núcleos son hipercromáticos; cuando están separadas del sincitio se cubren de fibrina, lo cual hace pensar que produzcan un fermento coagulante (CURTIS). El citoplasma es claro, contiene glucógeno y rara vez experimenta necrosis.

El sincitio en las fases precoces tiene forma de mamelones germinativos de citoplasma acidófilo con abundantes núcleos hipercromáticos. Los mamelones sincitiales pueden ser muy grandes y abundantes, constituyendo el principal elemento del tumor, por lo que algunos de los primeros investigadores creyeron que el proceso tumoral residía exclusivamente en el sincitio.

“Células sincitiales errantes” se de-

nomina a las células poliédricas grandes o gigantes que se presentan aisladas o en grupos, alojadas en los pliegues de las vellosidades o perdidas en los espacios sanguíneos y también infiltradas en la musculatura.

El diagnóstico diferencial entre mola hidatídica benigna y maligna no presenta, pues, dificultades por la proliferación epitelial; no obstante, existe un grupo intermedio de casos en que una desusada proliferación de los mamelones sincitiales y una menor proliferación de células de LANGHANS deje al investigador en la duda.

Las metástasis de la mola destrúens son bastantes raras, y, en general, se limitan a la región pelviana y a la vagina, donde forman tumores prominentes pequeños circunscritos y azulados, y están formados por sincitio.

Corioepitelioma (coriocarcinoma).—En este tumor, el útero sólo se halla ligeramente aumentado de volumen, y es asiento de un tumor relativamente pequeño, compacto, opaco e infiltrante.

Microscópicamente, su estructura es bastante uniforme, y muy característica (ya lo hemos expuesto anteriormente) (diagnóstico histológico).

Las metástasis sobrevienen temprano, y en los casos avanzados aparecen de modo invariable. Entre los 455 casos que anteriormente dijimos y fueron estudiados por POLLARSON y VIOLET, las metástasis vaginales se dieron en 93 casos, las pulmonares en 123 y las cerebrales en 40.

Sincitioma - Corioma atípico de

MARCHAND - Endometritis sincitial.—Se le da esta determinación a aquellos casos en que una porción o toda la pared cavitaria está infiltrada por numerosas células acidófilas grandes o gigantes del tipo de las células sincitiales errantes.

El útero se halla de ordinario muy aumentado de tamaño, estando el estroma uterino infiltrado de las células antedichas, mezcladas con gran cantidad de fibrina y detritus necróticos, aunque también el proceso puede hallarse limitado a una pequeña zona de mucosa.

Las paredes de los vasos están tumefactas e infiltradas de grandes células. El estroma contiene linfocitos, plasmacellen, leucocitos, sangre y fibrina. Las células musculares desarrollan núcleos múltiples y se dividen en fragmentos acidófilos que asemejan células sincitiales errantes. Cuando las células sincitiales son abundantes, están bien nutridas y forman capas más o menos compactas; se puede emplear la denominación de sicitoma. Cuando la lesión es más difusa y se halla complicada por inflamación productiva y exudativa, se emplea para designarla el nombre de endometritis sincitial.

Propagación.—Se verifica siempre por vía sanguínea, debido a la tendencia particular de las células trofoblásticas a invadir los vasos sanguíneos. Las metástasis en pulmón y otros órganos (cerebro, hígado, etc.) pueden producirse en forma muy precoz, a continuación de un aborto.

Estos tumores secundarios gozan de las mismas características hemorrágicas y presentan la misma estructura que el tumor primario.

Curso clínico.—El corioadenoma sigue regularmente a la mola hidatídica y sobreviene, de ordinario, en múltiples de más de cuarenta años de edad.

Tras la expulsión de la mola puede existir un período que oscila entre unos días a unos meses libre de síntomas y una hemorragia interpretada como una menstruación difusa o una metrorragia pueden constituir el primer síntoma. Las hemorragias pueden ser muy graves, y la paciente puede sucumbir en pocos meses por esta causa. En un 13 por 100 se produce una infección con septicemia fatal. La rotura del útero, bien espontánea o consecutiva al raspado, constituye una grave complicación.

El tratamiento común es la histerectomía.

El corioepitelioma apenas da manifestaciones clínicas en sus comienzos. Puede aparecer inmediatamente al parto normal o aparecer después de un largo intervalo, tras un embarazo ectópico, placenta retenida, mola hidatídica o aborto. Las hemorragias son también un síntoma principal. Muchos casos se diagnostican al hacer un raspado consecutivo a una hemorragia. Otras veces se pone de manifiesto por los síntomas de las metástasis, observándose peritonitis, hemopotisi, hemiplegias, vómitos graves, etc.

Si no se efectúa la histerectomía la enfermedad progresa con hemorragias, anemia o septicemia, y la muerte puede ser el resultado de la caquexia, hemorragia, embolia pulmonar, peritonitis o invasión cerebral. De todas formas, con histerectomía o sin ella, el proceso dura de seis a dieciocho meses, aunque hay casos más rápidos.

Si existen metástasis, la operación está contraindicada.

Los síntomas precoces del sicitoma varían en gran manera. Uno de los principales es una profusa e irregular metrorragia. El útero está aumentado de volumen y la infección del mismo se declara pronto. El raspado del útero proporciona masas de sustancias necróticas de significación incierta, frecuentemente consideradas como carcinoma. El tratamiento es la histerectomía, y la mortalidad es un poco más baja que en el caso anterior.

La hormona gonadotrófica está en todos los casos muy aumentada en sangre, orina y L. C. R., y su investigación es muy valiosa para el diagnóstico.

En nuestro caso, la reacción de GALLI-MAININI era positiva al 1-500.

Alteraciones ováricas en el corioepitelioma.—En 1895, MARCHAND destacó la notable frecuencia de quistes ováricos en este proceso, y más tarde PATTELLANI, en 1905, observó que de los 68 casos publicados hasta aquella fecha, 62 presentaban alteraciones quísticas bilaterales.

Los quistes ováricos bilaterales

constituyen una característica anatómica específica del proceso. Son quistes numerosos y pequeños o bien grandes, del tamaño hasta de una naranja. Su contenido es un líquido claro, amarillento, seroso, que contiene albúmina, lipoides y poca mucina. La pared de los grandes quistes está tapizada por una fuerte capa de células poliédricas, granulares, grandes e hipernútridas semejantes a las células luteínicas del cuerpo amarillo.

El origen de estos quistes no se ha determinado de manera concluyente. La mayoría de ellos nacen probablemente por distensión y proliferación de cuerpos amarillos de diversas edades. SERTZ los considera como nacidos de los folículos atrésicos del ovario, STOCKEL cree que durante la gestación la teca celular de los folículos emigra al estroma ovárico, formando grupos de células luteínicas, de las que nacen los quistes. Otros autores creen se trata de un proceso tumoral.

Sea cual fuere su origen, su estructura y proceder indican que tienen idéntica significación en cuanto representan un desorden de la secreción luteínica.

Caso clínico. — Exponemos a continuación el caso que nos ha movido a la anterior descripción:

Enferma: G. A.

Edad: cuarenta y seis años.

Casada, con un hijo; no ha tenido abortos y va a consultar por metrorragias continuas desde hace cuatro meses.

El doctor García-Triviño efectúa la toma del producto, que nos remite para su estudio histopatológico.

Examen macroscópico.—Se ha remitido para su estudio un trozo de tejido de forma irregular, tendencia ovalada del tamaño aproximado a una nuez pequeña y de consistencia blanda al corte, de color rojizo con zonas blanquecinas.

Se han efectuado cortes por el método de congelación e inclusión en parafina y se han teñido por el método de la hematoxilina-eosina.

Examen microscópico.—A pequeños aumentos se observa la existencia de dos tipos de elementos celulares. Por un lado, trabéculas protoplasmáticas formando plexos, y por otro elementos celulares aislados derivados de la capa de LANGHANS.

Los plexos protoplasmáticos o sincitios alojan en su seno núcleos teñidos de oscuro, de diversos tamaños y formas, con figuras de división directa e indirecta, mitosis atípicas y monstruosidades celulares.

En medio del sincitio existen acúmulos sanguíneos sin capa endotelial formando nidos de sangre.

También se observan células tipo LANGHANS con núcleos redondeados y protoplasma claro con algunas figuras de mitosis.

Diagnóstico histopatológico, corioepitelioma.

BIBLIOGRAFIA

- EWING: *Oncología*.
- WILLIAM BOY: *Tratado de Anatomía patológica y Patología general*.
- ASCHOFF: *Anatomía patológica*.
- MAX BARST: *Histología patológica*.
- VON ALBERTINI: *Diagnóstico histológico de los tumores*.
- MASSON: *Diagnósticos histológicos*.