



Tumor de saco vitelino puro testicular en paciente pediátrico (*Testicular pure yolk sac tumor in a pediatric patient*)

Eduardo Reyna-Villasmil¹  

¹Servicio de Investigación y Desarrollo. Hospital Central "Dr. Urquinaona". Maracaibo, Venezuela.

Recibido: 16 de Mayo de 2022.

Aceptado: 08 de Agosto de 2022.

Publicado online: 15 de Septiembre de 2022.

[CASOCLÍNICO]

PII: S2477-9369(22)11006-CC

Resumen(español)

El tumor del saco vitelino puro es la neoplasia de células germinativas testiculares malignas más frecuentes en la edad pediátrica. Se presenta un caso de tumor de saco vitelino puro testicular en paciente pediátrico. Paciente masculino de 3 años quien presentó aumento de volumen escrotal, indoloro, de consistencia dura e inicio insidioso. Se observó aumento de volumen escrotal con tumor único, duro, ovoide, indoloro de consistencia firme y poco móvil. Los valores séricos de alfafetoproteína estaban elevados. La evaluación ecográfica demostró aumento de volumen del testículo derecho con tumoración homogénea. La resonancia magnética mostró tumor en testículo derecho de gran tamaño, vascularizada, bien definida y heterogénea. Durante la cirugía se observó que el testículo derecho estaba ocupado por tumor bien delineado de consistencia dura y algunos elementos quísticos que estrechamente adherida a las estructuras vecinas. Los hallazgos llevaron al diagnóstico de tumor de saco vitelino puro testicular derecho. En general, el tumor del saco vitelino puro aparece como una lesión testicular asintomática en pacientes pediátricos. La mayoría de los casos pediátricos son diagnosticados en estadio I, por lo que la orquiectomía radical es terapéutica. La quimioterapia solo está indicada en casos con metástasis o en recurrencias.

Palabras clave(español)

Tumor del saco vitelino puro; Tumores testiculares; Neoplasia de células germinales.

Abstract(english)

Pure yolk sac tumor is the most common malignant testicular germ cell neoplasm in pediatric age. A case of a pure yolk sac tumor of testicle in a pediatric patient is presented. A 3-year-old male patient who presented painless scrotal volume increase, hard consistency and insidious onset. Increased scrotal volume with a single, hard, ovoid, painless tumor of firm consistency and little mobile was observed. Serum alpha-fetoprotein values were elevated. Ultrasound evaluation showed an increase in volume of right testicle with a homogeneous tumor. Magnetic resonance imaging showed a large, vascularized, well-defined and heterogeneous tumor in right testicle. During surgery, it was observed that the right testicle was occupied by a well-delineated tumor of hard consistency and some cystic elements that closely adhered to neighboring structures. Findings led to diagnosis of a pure yolk sac tumor of right testicle. In general, the pure yolk sac tumor appears as an asymptomatic testicular lesion in pediatric patients. Most pediatric cases are diagnosed in stage I, so radical orchiectomy is therapeutic. Chemotherapy is only indicated in cases with metastases or recurrences.

Keywords(english)

Pure yolk sac tumor; Testicular tumors; Germ cell neoplasm.

Introducción

El tumor del saco vitelino (también conocido como tumor endodérmico primitivo o del seno endodérmico) es una variante histológica de los tumores de células germinales no seminomatosos. Pueden aparecer en pacientes de ambos sexos en ovarios, testículos y otras partes del cuerpo (1). Es una lesión neoplásica rara en la edad pediátrica, con una incidencia estimada de 0,9 por cada 100.000 niños menores 15 años y representan aproximadamente 70%-80% de los tumores testiculares malignos en ese grupo etario (2). Su principal característica es la secreción aumentada de alfafetoproteína, por lo cual representa un marcador serológico tumoral de importancia para el diagnóstico y el seguimiento postoperatorio (3). Se presenta un caso de tumor de saco vitelino puro testicular en paciente pediátrico.

Caso clínico

Se trata de paciente masculino de 3 años quien fue llevado a consulta por presentar aumento de volumen en la región escrotal, indoloro de consistencia dura e inicio insidioso de aproximadamente 2 semanas de evolución. Los familiares negaban antecedentes de traumatismos en la región, criptorquidia, hinchazón o atrofia testicular. También negaban antecedentes familiares de síndrome del conducto de Mülleriano persistente o tumores testiculares.

Al examen físico estaba en buenas condiciones generales con signos vitales dentro de límites normales. El abdomen estaba blando, depresible y no doloroso sin evidencia de tumores o visceromegalias. Se observó aumento de volumen escrotal con tumor único, duro, ovoide, indoloro de aproximadamente 7 centímetros de diámetro de consistencia firme y poco móvil. El testículo izquierdo estaba normal a la palpación sin evidencia de signos de feminización. El resto del examen físico estaba dentro de límites normales.

Las pruebas de laboratorio para hematología, función renal y hepática, examen de orina, electrolitos y pruebas de coagulación estaban dentro de límites normales. Los valores séricos de alfafetoproteína estaban elevados (3710 ng/mL; valor normal 0,6 a 6,7 ng/mL) mientras que las concentraciones de gonadotropina coriónica humana (1,61 mIU/mL; valor

menor de 5 mIU/mL), deshidrogenasa láctica (165 UI/L; Valor normal de 150 a 500 UI/L) y antígeno carcinoembrionario (1,2 ng/mL; valor normal: 0 a 2,5 ng/mL) estaban dentro de límites normales. Los valores de testosterona normal también estaban normales (5,5 ng/dL; valor normal 2 a 20 ng/dL).

La evaluación ecográfica demostró aumento de volumen del testículo derecho con tumoración homogénea e isoecoico con el testículo y los tejidos circundantes y eco-estructura rugosa con linfadenopatías inguinales reactivas. La evaluación Doppler demostró flujo hiper-vascular con baja resistencia del tumor (figura 1). Las imágenes de resonancia magnética mostraron aumento testicular derecha con una estructura difusa de gran tamaño, vascularizada, bien definida y heterogénea de densidad de tejido blando hipointensa en la imagen ponderada en T1 e hiperintensa en la imagen ponderada en T2 (figura 2). La biopsia con aguja fina guiada por ecografía fue positiva para células malignas y posible diagnóstico de tumor germinal. Las imágenes de la tomografía toracoabdominal no mostraron imágenes sospechosas de metástasis ni linfadenopatías. El paciente fue programado para cirugía.

Durante la intervención se observó que el testículo derecho estaba en posición normal con lesión bien delineada de consistencia dura y algunos elementos quísticos que estaban limitados al testículo derecho estrechamente adherida a las estructuras vecinas (figura 3). La biopsia por congelación demostró que era un tumor testicular de saco vitelino. No se observaron estructuras persistentes del conducto de Müller ni linfadenopatías en el área quirúrgica. Se realizó orquiectomía radical con ligadura alta del cordón espermático para reseca la tumoración en su totalidad.

La evaluación anatomopatológica macroscópica demostró tumor globular sólido con algunas áreas mixoides acompañada por el epidídimo y cordón espermático. El examen histopatológico demostró células neoplásicas dispuestas en patrones microquístico - reticular, mixomatoso, alveolar-glandular y papilar en grupos sueltos rodeadas de material metacromático. Estas células eran grandes con núcleos atípicos de tamaño mediano - grande con nucléolos predominantes formando cuerpos de Schiller-Duval que imitaban parcialmente estructuras papilares. El material mucoide de fondo demostró la

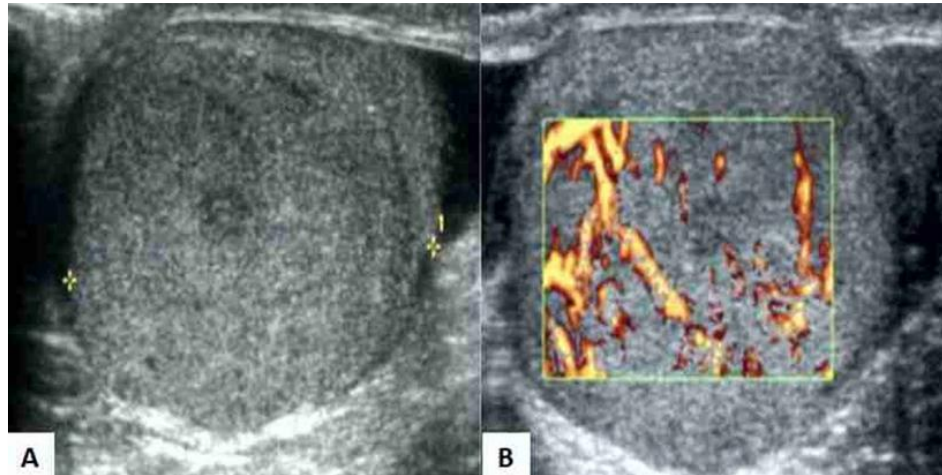


Figura 1. Imagen ecográfica de la lesión. **A)** Tumor testicular sólido, homogéneo e isoecoico con el testículo. **B)** La evaluación Doppler demostró flujo hipervascular de baja resistencia.

presencia de glóbulos hialinos intra-citoplásmicos y extra-celulares que fueron positivos a la coloración ácido peryódico-Schiff positivo y negativos a diastasa. También se observaron áreas de necrosis y hemorragia. La coloración por inmunohistoquímica de las células tumorales individuales fue positiva para alfafetoproteína y pancitoqueratina con zonas positivas para fosfatasa alcalina similar a la placentaria (figura 4). En cambio, fueron negativas para CD30, antígeno de membrana epitelial, gonadotropina coriónica y antígeno carcinoembrionario, descartando carcinoma embrionario y coriocarcinoma. El índice de proliferación Ki-67 fue de 30%. El epidídimo, cordón espermático y ganglios linfáticos inguinales estaban libres de tumor. Los hallazgos llevaron al diagnóstico de tumor de saco vitelino puro testicular.

La recuperación postoperatoria transcurrió sin complicaciones y el paciente fue dado de alta a los 5 días. Los valores de alfafetoproteína disminuyeron hasta la normalidad (5,7 ng/mL) 2 meses después de la cirugía. Durante los 12 meses de seguimiento no ha presentado evidencia de recurrencia del tumor. Durante este período, los valores de alfafetoproteína han permanecido dentro de valores normales

Discusión

Los tumores del saco vitelino son lesiones neoplásicas malignas derivados de células germinales primitivas similares al tejido mesenquimatoso del saco vitelino, alantoides y mesénquima extraembrionaria (4,5). Su etiología es desconocida, pero algunos

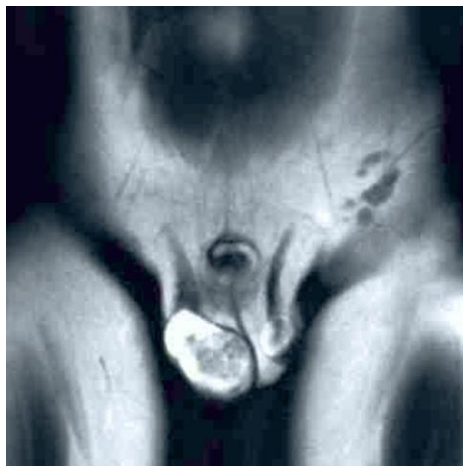

Figura 2. Imágenes de resonancia magnética mostraron aumento testicular derecha con una estructura difusa de gran tamaño, vascularizada, bien definida y heterogénea de densidad de tejido blando.

investigadores sugieren que la hipermetilación del gen RUNX3 y la sobreexpresión de GATA-4 pueden estar involucradas en la patogenia. También existen evidencias de mutaciones 12pi, aneuploidías y alteraciones del p53 en adultos a diferencia de las observadas en el tipo infantil (6,7).

En los varones, los tumores del saco vitelino testiculares tienen distribución bimodal para el momento de aparición. El primer pico de incidencia en niños menores de 3 años (edad promedio al momento del diagnóstico de 18 meses) y el segundo pico en adultos durante la segunda y tercera décadas de la vida (3,8). Este tumor representa aproximadamente 30% de los tumores de células germinales en niños y generalmente tienen buen pronóstico (3). Comparado el tipo puro que es más común en niños, las variantes en adultos a menudo están combinadas con otros tipos de tumores de células germinales (por ejemplo, seminoma, teratoma y carcinoma embrionario) (1,9).

El diagnóstico de estos casos depende de la historia clínica, examen físico, estudios por imágenes y marcadores tumorales. Los pacientes con tumores del saco vitelino presentan sintomatología diversa e inespecífica, dependiendo de la ubicación. El tumor o hinchazón escrotal indolora es común en niños. Estos tumores testiculares tienen crecimiento rápido y las metástasis son poco comunes en los niños, ya que ocurren en solo 10% de los casos (10).

Los hallazgos ecográficos del tumor de saco vitelino van desde focos ecogénicos o áreas hipoecoicas y lesiones heterogéneas hasta microlitiasis y calcificaciones. En las imágenes de tomografía computada y resonancia magnética aparecen como

lesión sólido-quística con hemorragia intratumoral. Los marcadores tumorales séricos, como alfafetoproteína, gonadotropina coriónica y testosterona, tienen un papel fundamental tanto para el diagnóstico como en el seguimiento postoperatorio. La mayoría de estos tumores producen grandes cantidades de alfafetoproteína, lo que ayuda a evaluar la respuesta al tratamiento. Sin embargo, este no es un marcador tumoral específico, ya que tiene baja sensibilidad (alrededor del 60%) y puede ser positivo en otros tipos de neoplasias (11).

La evaluación histopatológica de los tumores de saco vitelino demuestra que son lesiones sólidas de color amarillo-grisáceo con apariencia mucóide y evidencia de necrosis, cambios quísticos y hemorragias en la superficie. Al examen microscópico, tienen células tumorales primitivas de diferentes tipos histológicos, incluyendo microquístico / reticular, papilar, polivesicular, glandular, intestinal, endometroide, tubular y hepatoide. Los tumores con un patrón histológico único son extremadamente raros, el patrón microquístico reticular es el tipo más común (12). Los cuerpos de Schiller-Duval tienen apariencia de estructura glomerular con núcleos fibrovasculares, así como eosinófilos intra- y extra-celulares que son fundamentales para realizar el diagnóstico. No obstante, estos solo están presentes en 50% - 75% de los casos del tipo papilar (8).

La tinción inmunohistoquímica respalda el diagnóstico, ya que la mayoría de los tumores son positivos para alfafetoproteína (11). Sin embargo, en los tumores mixtos, los resultados histológicos pueden ser negativos, ya que las células neoplásicas pueden estar

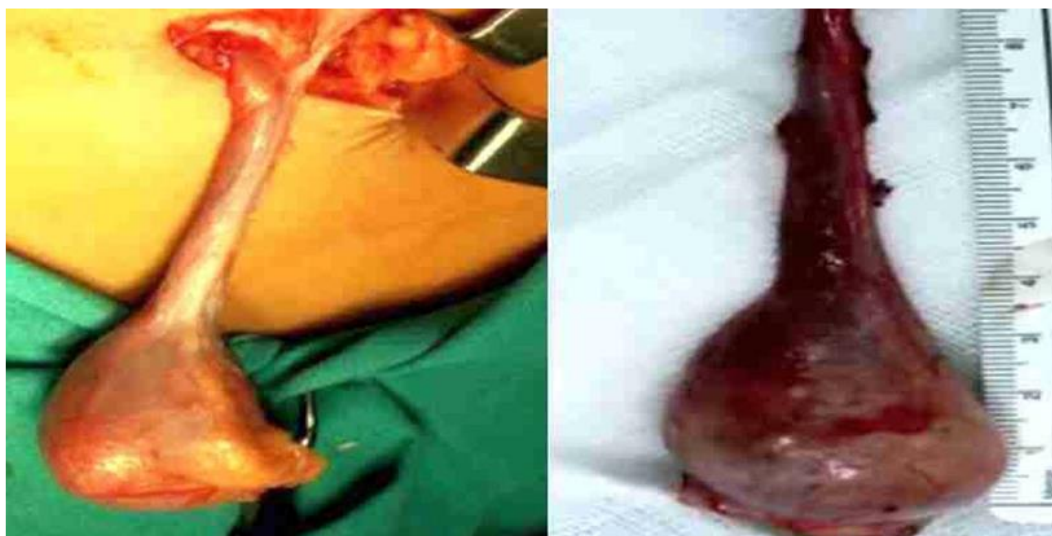

Figura 3. Imagen macroscópica del tumor de saco vitelino puro testicular derecho con cordón espermático.

limitados a pequeños focos malignos dentro de un tumor mayor y presentar escasa positividad para alfafetoproteína, además de la tinción desigual de todo el tejido (7). En estos casos, otras tinciones, como citoqueratina, SALL4 y fosfatasa alcalina placentaria, son útiles para el diagnóstico en la mayoría de los casos (13).

Los diagnósticos diferenciales del tumor del saco vitelino incluyen: carcinoma de células claras, tumor de células de Sertoli-Leydig, tumor de células de la granulosa juvenil, disgerminoma / seminoma, carcinoma embrionario, sarcoma granulocítico, melanoma y linfoma (14).

Los tumores del saco vitelino pueden ser mortales y su tratamiento depende del estadio y edad del paciente al momento del diagnóstico. La mayoría de los niños presentan enfermedad en estadio I. La mayoría de los casos son tratado con orquiectomía inguinal radical con disección de los ganglios linfáticos locales que es curativa en la mayoría de los casos. El tratamiento con cisplatino, etopósido y bleomicina ha mostrado buena respuesta y reduce la tasa de recaídas en la mayoría de los pacientes. Los pacientes pediátricos con metástasis o recidiva pueden tratarse con esta combinación de agentes quimioterapéuticos con éxito (15).

La edad en el momento del diagnóstico no es un factor pronóstico, pero el aumento de los valores

séricos de alfafetoproteína tiene valor pronóstico para los tumores del saco vitelino. Las neoplasias malignas en etapa temprana evolucionan mejor comparado con aquellos en etapas tardías. El seguimiento postoperatorio debe hacerse con las determinaciones séricas de la alfafetoproteína y estudios por imágenes cada 4 – 6 meses durante el primer año (14). La metástasis suele ocurrir sólo por diseminación linfática en adultos, a diferencia de la diseminación linfática y hematogena en pacientes pediátricos (4). Además, pueden aparecer metástasis a distancia en pacientes asintomáticos hasta etapas avanzadas. La quimioterapia está indicada si los valores de alfafetoproteína aumentan después de la cirugía sin evidencia de tumor en los estudios por imágenes (2).

En conclusión, el tumor de saco vitelino puro testicular tiene pronóstico favorable en pacientes pediátricos. Las concentraciones séricas de alfafetoproteína pueden ayudar en el diagnóstico, pero son muy útiles para el seguimiento de la respuesta al tratamiento. La orquiectomía inguinal radical es adecuada para los pacientes pediátricos con tumores en estadio I, si las concentraciones séricas de alfafetoproteína regresan a valores normales luego de la cirugía. La quimioterapia combinada debe utilizarse en casos de recidiva tumoral o metástasis.

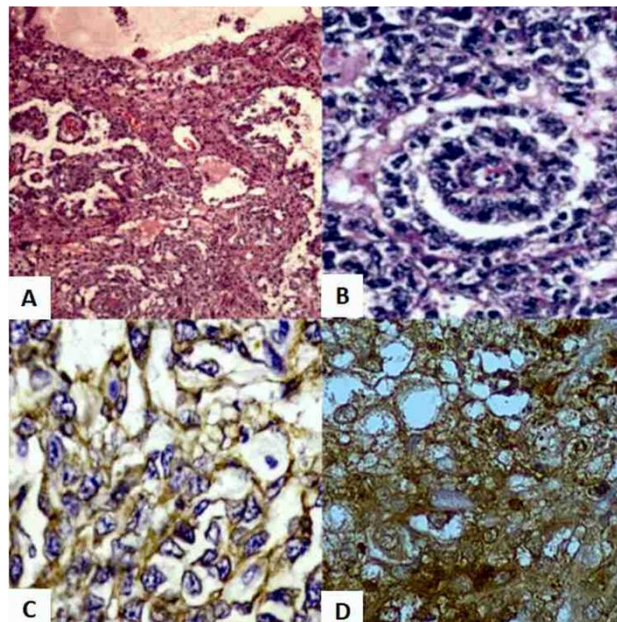


Figura 4. Imágenes histopatológicas del tumor de saco vitelino puro testicular. Coloración hematoxilina-eosina. **A)** Células neoplásicas que proliferan con patrón de crecimiento microcístico-reticular. Coloración hematoxilina-eosina. **B)** Cuerpos de Schiller-Duval que imitan parcialmente estructuras papilares. **C)** Inmunotinción positiva difusa para citoqueratina. **D)** Inmunotinción positiva para alfafetoproteína.

Conflictos de interés

Los autores declaran no tener ningún conflicto.

Referencias

1. Janugade H, Monteiro J, Gouda S. Pure yolk sac tumour, post-pubertal type, arising from cryptorchid testes. *BMJ Case Rep.* 2019; 12: e229541. [\[PubMed\]](#) [\[Google scholar\]](#)
2. Ronchi A, Cozzolino I, Montella M, Panarese I, Zito Marino F, Rossetti S, Chieffi P, Accardo M, Facchini G, Franco R. Extragonadal germ cell tumors: Not just a matter of location. A review about clinical, molecular and pathological features. *Cancer Med.* 2019; 8 : 6832-6840. [\[PubMed\]](#) [\[Google scholar\]](#)
3. Maizlin II, Dellinger M, Gow KW, Goldin AB, Goldfarb M, Nuchtern JG, Langer M, Vasudevan SA, Doski JJ, Raval MV, Beierle EA. Testicular tumors in prepubescent patients. *J Pediatr Surg.* 2018; 53(9): 1748-1752. [\[PubMed\]](#) [\[Google scholar\]](#)
4. Zhu F, Wang L, Zhai X. Primary mediastinal yolk sac tumor: a case report and literature review. *Int J Clin Exp Pathol.* 2020; 13: 2772-7. [\[PubMed\]](#) [\[Google scholar\]](#)
5. van den Akker M, Vervloessem D, Huybrechs A, Declercq S, van der Werff Ten Bosch J. Yolk sac tumor in the abdominal wall of an 18-month-old girl: a case report. *J Med Case Rep.* 2017; 11: 47. [\[PubMed\]](#) [\[Google scholar\]](#)
6. Kato N, Tamura G, Fukase M, Shibuya H, Motoyama T. Hypermethylation of the RUNX3 gene promoter in testicular yolk sac tumor of infants. *Am J Pathol.* 2003; 163: 387-91. [\[PubMed\]](#) [\[Google scholar\]](#)
7. Siltanen S, Anttonen M, Heikkilä P, Narita N, Laitinen M, Ritvos O, Wilson DB, Heikinheimo M. Transcription factor GATA-4 is expressed in pediatric yolk sac tumors. *Am J Pathol.* 1999; 155: 1823-1829. [\[PubMed\]](#) [\[Google scholar\]](#)
8. Shah JP, Kumar S, Bryant CS, Ali-Fehmi R, Malone JM Jr, Deppe G, Morris RT. A population-based analysis of 788 cases of yolk sac tumors: A comparison of males and females. *Int J Cancer.* 2008; 123: 2671-5. [\[PubMed\]](#) [\[Google scholar\]](#)
9. Baraban EG, Cooper K. Pathogenesis of testicular germ cell neoplasia: A conceptual approach. *Adv Anat Pathol.* 2019; 26: 241-5. [\[PubMed\]](#) [\[Google scholar\]](#)
10. Lin X, Wu D, Zheng N, Xia Q, Han Y. Gonadal germ cell tumors in children: A retrospective review of a 10-year single-center experience. *Medicine (Baltimore).* 2017; 96: e7386. [\[PubMed\]](#) [\[Google scholar\]](#)
11. Gong W, Su Y, Liu A, Liu J, Sun D, Jiang T, Xiang J, Chi C, Sun P. Clinical characteristics and treatments of patients with alpha-fetoprotein producing gastric carcinoma. *Neoplasma.* 2018; 65: 326-330. [\[PubMed\]](#) [\[Google scholar\]](#)
12. Ye YL, Zheng FF, Chen D, Zhang J, Liu ZW, Qin ZK, Zhou FJ. Relapse in children with clinical stage I testicular yolk sac tumors after initial orchiectomy. *Pediatr Surg Int.* 2019; 35: 383-9. [\[PubMed\]](#) [\[Google scholar\]](#)
13. Shojaei H, Hong H, Redline RW. High-level expression of divergent endodermal lineage markers in gonadal and extra-gonadal yolk sac tumors. *Mod Pathol.* 2016; 29: 1278-88. [\[PubMed\]](#) [\[Google scholar\]](#)
14. Wang R, Li J, Xu D, Li R, Gong P. Dynamic change in serum alpha-fetoprotein level predicts treatment response and prognosis of alpha-fetoprotein-producing gastric cancer. *Medicine (Baltimore).* 2020; 99: e23326. [\[PubMed\]](#) [\[Google scholar\]](#)
15. Zhang GY, Zhang R, Wu LY, Li B, Li SM. Neoadjuvant Bleomycin, etoposide, and cisplatin (BEP) chemotherapy in the treatment of extensively advanced yolk sac tumors: A single center experience. *Int J Gynecol Cancer.* 2018; 28: 713-720. [\[PubMed\]](#) [\[Google scholar\]](#)

Avances en Biomedicina se distribuye bajo la Licencia Creative Commons Atribución-NoComercial-CompartirIgual 4.0 Venezuela, por lo que el envío y la publicación de artículos a la revista son completamente gratuitos.



<https://me-qr.com/S2mQap0>

Como citar este artículo: Reyna-Villasmill E. Tumor de saco vitelino puro testicular en paciente pediátrico *Avan Biomed.* 2022; 11: 54-59

