

## Comunicaciones posters-orales

### 230003. SOBREINFECCIÓN HEMANGIOMA CAVERNOSO SUPRARRENAL. DISCUSIÓN DE UN CASO

MT Robles Quesada, B García Gómez, D Merlo Moreno, J Granados García

Sección Cirugía General y Digestiva. Hospital Comarcal Infanta Margarita, Cabra.

**Introducción:** El hemangioma cavernoso adrenal es una entidad extremadamente rara, de difícil diagnóstico, y su hallazgo suele ser incidental. Se recomienda extirpación si su tamaño sobrepasa los 3cm o si existen dudas en su diagnóstico diferencial con el carcinoma adrenal o feocromocitoma, no obstante, hay que tener en cuenta el contexto del paciente. Entre las complicaciones del hemangioma están descritas la hemorragia y la compresión de estructuras vecinas.

Se presenta un paciente con un hemangioma cavernoso complicado.

**Caso clínico:** Varón de 89 años con AP de HTA, DM, DLP, Miocardiopatía dilatada, marcapasos en estudio y seguimiento por masa suprarrenal derecha de gran tamaño que no le provoca sintomatología.

La masa suprarrenal estudiada desde 2018, con tc abdomen, rm suprarrenal, PET-TC, y analítica, descartan finalmente carcinoma adrenal, feocromocitoma, o metástasis adrenal y sugiere hemangioma cavernoso adrenal de 11cm x10cm x 10cm.

Se plantea de forma programada angioembilización vs cirugía de la masa, pero dado que paciente se encuentra asintomático, se decide seguimiento.

En junio de 2022, paciente acude a urgencias por MEG, fiebre y cierto aumento del perímetro abdominal. Analítica con leucitosis y aumento de reactantes de fase aguda. TC abdomen con hallazgo de signos de complicación de masa suprarrenal derecha conocida, con formación de nivel hidroaéreo en su interior, y burbujas de aire no presentes en estudios previos, con extensión de las zonas de gas a retroperitoneo adyacente,

Se instauro tratamiento conservador, con antibiótico de amplio espectro. Se presenta el caso en sesión clínica por si fuese candidato a actitud más agresiva. Se rechaza realización de drenaje percutáneo por tratarse de un hemangioma, y se descarta cirugía urgente dadas las características del paciente y lesión. Paciente a pesar del tratamiento antibiótico y de soporte, empeora progresivamente.

**Discusión:** Aunque el hemangioma cavernoso adrenal es un tumor muy infrecuente debe incluirse en el diagnóstico diferencial

de las masas adrenales; su diagnóstico definitivo debería ser anatomopatológico. La sobreinfección del hemangioma cavernoso adrenal y su manejo es un tema no tratado dada la escasa o nula bibliografía al respecto.

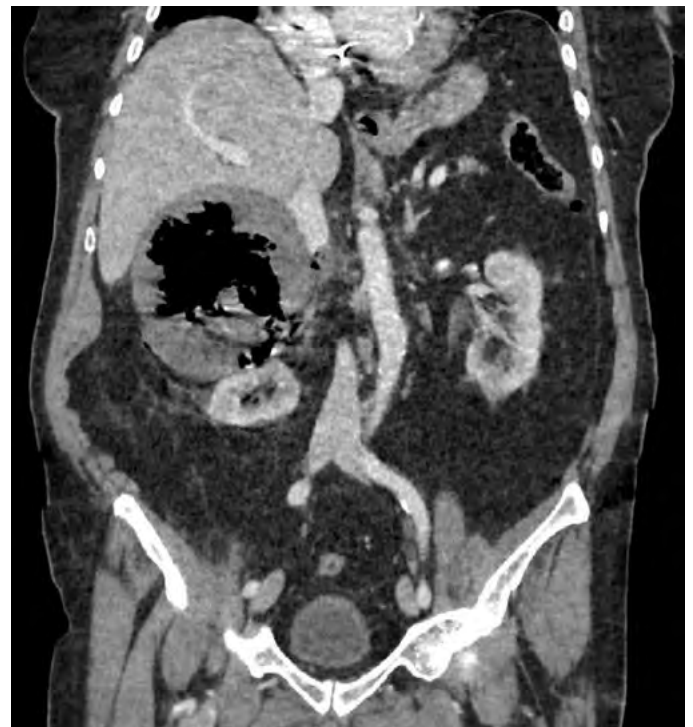

Figura 1

Lesión sobreinfectada suprarrenal.

### 230004. NEOPLASIA PARATIROIDEA ATÍPICA EXTREMADAMENTE GRANDE

MT Robles Quesada, B García Gómez, JA Blanco Elena, J Plata Rosales

Sección Cirugía General y Digestiva. Hospital Comarcal Infanta Margarita, Cabra.

**Introducción:** Los adenomas gigantes de paratiroides son raros. Su diagnóstico se establece cuando su peso es más de 3.5gr. Existe una correlación entre el peso y los síntomas. La neoplasia paratiroidea atípica o neoplasia paratiroidea de potencial maligno incierto, es otra rara entidad que, aunque presenta un curso benigno, comparte algunas características clínicas e histológicas con el carcinoma de paratiroides. Las pruebas radiológicas fundamentales para la

diagnóstico y localización de una lesión paratiroidea son la ECO, MIBI con Tc99m y el SPECT/TC.

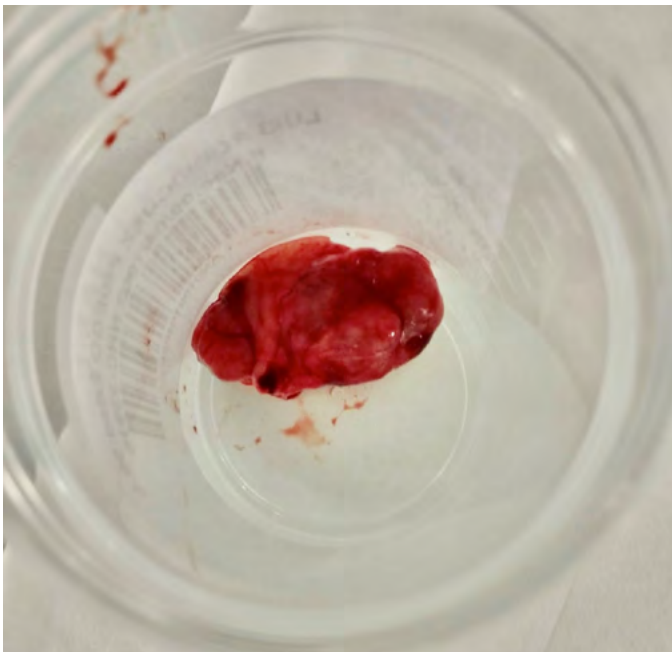
**Caso clínico:** Varón de 59 años con hiperparatiroidismo primario con hipercalcemia más osteopenia femoral

ECO: Nódulo de 5mm posterior al lóbulo superior derecho hipocogénico que podría corresponder a una glándula paratiroides, a valorar junto con otras pruebas si puede ser un adenoma

MIBI con Tc99m: lesión con permanencia de la actividad caudal al polo inferior tiroideo derecho

SPECT/TC: lesión de 1.1 x 1.6 x 1.8 cm con características de adenoma, caudal, y posterior a LTD.

Se realiza intervención quirúrgica mediante hiperparatiroidectomía derecha inferior, costosa de extirpar por situación muy posterior y dimensiones. Confirmación anatomopatológica intraquirúrgica y sin incidencias postquirúrgicas, con normalización de la calcemia.



**Figura 1**

Neoplasia paratiroidea de significado incierto de 5,77 gr y 4 x 2 x 1,5cm.

**Anatomía patológica:** Macroscópico: nódulo de 5,77 gr y 4 x 2 x 1,5cm. Micro: neoplasia constituida por nódulos de células paratiroides principales con gruesas bandas de fibrosis, necrosis y presencia de pequeños nidos de células tumorales en la cápsula. Escasa actividad mitótica (máximo de 1 por cada 2mm<sup>2</sup>). No se evidencia angioinvasión, ni invasión linfática, ni invasión perieural ni estructuras adyacentes: Glándula paratiroidea inferior derecha. Neoplasia paratiroidea atípica. IHQ: cromogramina +, PAX8+, GATA3+, cíclica D1, Galectina 3 tinción heterogénea y focal en escasas células neoplásicas, ki67: 3%

En el Comité de tumores endocrinos se decide seguimiento con ecografía.

**Discusión:** Un adenoma de paratiroides de más de 3.5gr se considera gigante. Las pruebas de imagen en este caso, aunque efectivas en detallar donde se encuentra la lesión, se alejan de la realidad del tamaño.

Según la ICCR, la neoplasia paratiroidea atípica o neoplasia paratiroidea de potencial maligno incierto, es una lesión con hallazgos preocupantes, pero que no alcanzan a ser suficientes para un diagnóstico de carcinoma paratiroideo. Un pequeño porcentaje pueden recurrir localmente

## 230005. ADENOMA DE PEZÓN. A PROPÓSITO DE UN CASO

**MT Robles Quesada, D Merlo Moreno, D Pérez, J Granados García**

Sección Cirugía General y Digestiva. Hospital Comarcal Infanta Margarita, Cabra.

**Introducción:** El adenoma de pezón, o papilomatosis florida entre otros nombres, se trata de una entidad benigna, con una frecuencia del 1-2%, y característica en la 3ª-4ª década de la vida, aunque puede aparecer en cualquier edad. Se trata de una lesión en pezón que puede provocar secreción, dolor, prurito, sangrado... Es importante evitar la confusión clínica e histológica con la enfermedad de Paget. El tratamiento de elección es la escisión quirúrgica, que normalmente compromete al pezón.

**Caso clínico:** mujer de 48 años valorada en la consulta de cirugía de mama por molestias en mama derecha, prurito sobre complejo areola-pezón, con dureza en zona de pezón. No secreción por pezón, aunque si tejido descamativo. No síntomas de infección

EF: mamas medianas, no se palpan nódulos. Mama derecha, con zona en pezón parte interna, sensación de induración redondeada de 1,5 cm, no excrecente, lisa, no superlativo, pero descamativa/costrosa, no dolorosa. No secreción por pezón

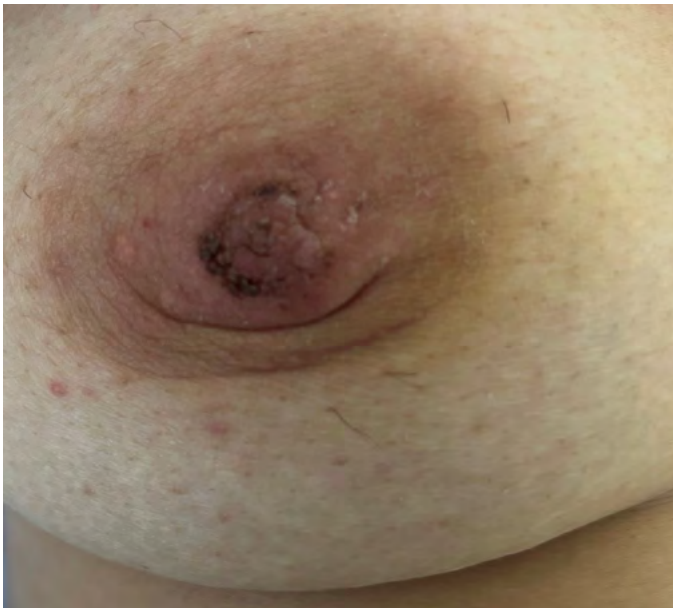Se solicita mamografía y ecografía en la que no se observan lesiones, salvo un engrosamiento inespecífico a nivel del complejo areola pezón de la mama derecha.

En la consulta de recogida de resultados se propone biopsia mediante punch de la lesión descrita. Se dan dos puntos que se retiran a los 8-10 días

**Anatomía patológica:** adenoma de pezón (papilomatosis florida)

Se propone en consulta de revisión extirpación de la lesión dado que no se realizó una exégesis completa con la biopsia-punch. Se explica probabilidad de extirpación del pezón, y efecto estético, así como benignidad del proceso, pero posibilidad de recurrencia o sintomatología persistente.

Paciente decide observación dada la benignidad de la lesión, el riesgo escaso de malignidad y que tras conocer el diagnóstico definitivo la sintomatología se ha reducido muy notablemente.



**Figura 1**

Resto de Lesión biopsiada en zona interna de pezón mama derecha.

**Discusión:** Debe hacerse el diagnóstico diferencial no sólo con la enfermedad de Paget sino con el carcinoma ducal in situ de bajo grado, carcinoma tubular, adenoma siringomatoso infiltrante, y adenoma subareolar solitario. Aunque se recomienda resección completa del adenoma de pezón, dado que puede recidivar, se puede individualizar el caso y realizar observación y completar cirugía en un segundo tiempo si la lesión crece o es sintomática.

### 230006. MANEJO QUIRÚRGICO URGENTE DE LA EVISPERACIÓN TRANSVAGINAL

L Sobrino Brenes, J Balongo Molina, Al Aguilar Márquez, A Curado Soriano, JM Cáceres Salazar, F Del Río Lafuente

UGC Cirugía General y Digestiva. Complejo Hospitalario Regional Virgen Macarena, Sevilla

**Introducción:** La evisperación transvaginal es una emergencia quirúrgica rara. La causa más frecuente es la dehiscencia de la cúpula vaginal en mujeres sometidas a una histerectomía. En mujeres posmenopáusicas es más frecuente que ocurra de forma tardía y se asocia con el prolapso de órganos pélvicos. El diagnóstico es clínico y requiere una actuación quirúrgica urgente para evitar la necrosis intestinal, perforación y sepsis secundaria.

**Caso clínico:** Paciente de 81 años que acude a Urgencias por dolor y sensación de masa a nivel genital de 2 horas de evolución, de aparición brusca tras maniobra de Valsalva durante la defecación. Refiere molestias abdominales, sin náuseas o vómitos.

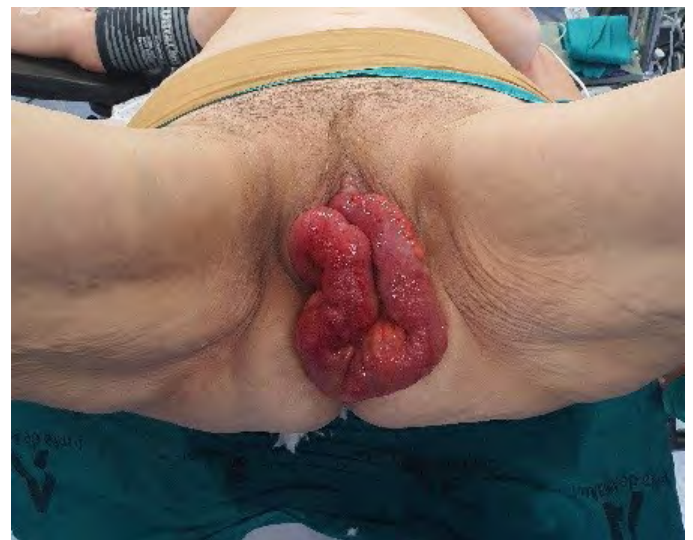Como antecedentes, destaca una histerectomía total vía vaginal por prolapso uterino y posteriormente dos intervenciones más por recidivas del prolapso vaginal, la última en 2003 con implante de malla.

Desde entonces, en seguimiento por nueva recidiva del prolapso vaginal, sin tolerar la colocación de pesarios y con frecuentes úlceras en la mucosa vaginal.

A la exploración, la paciente se encuentra afebril, hemodinámicamente estable, sin signos de irritación peritoneal. Se objetiva exteriorización de asas de intestino delgado a través del introito vaginal. Analíticamente, presenta leucocitosis con 85% de neutrófilos y PCR 19,9mg/dl, sin coagulopatía, alteraciones electrolíticas ni de la función renal. Se decide intervención quirúrgica urgente junto con Ginecología.

Bajo anestesia general, se decide reducción manual de las asas intestinales y sutura vía vaginal del defecto de 4 cm de la cúpula vaginal. A continuación, se realiza una laparoscopia exploradora confirmando la viabilidad de las asas de íleon terminal prolapsadas, lavado profuso de la cavidad y colpopexia a la plica vesicouterina con sutura barbada 00.

La paciente es dada de alta al 3º día postoperatorio sin incidencias. Durante el seguimiento, a los 6 meses se objetiva nuevo prolapso de la cúpula vaginal grado IV que se reduce con pesario hasta la actualidad.

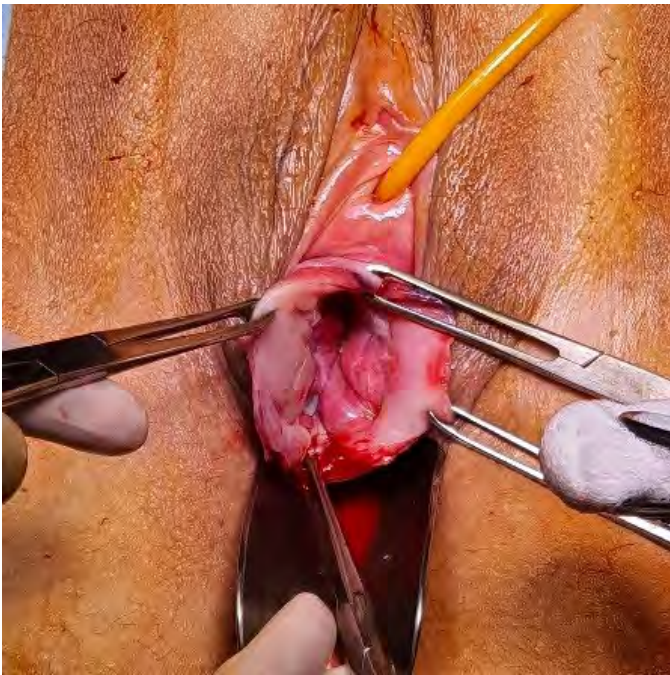


**Figura 1**

Evisperación transvaginal.

**Discusión:** Debido a la baja incidencia de esta patología, no existe evidencia suficiente para establecer un manejo estandarizado. Se ha propuesto el abordaje abdominal (abierto o laparoscópico), vaginal o una combinación de ambos para el tratamiento de la evisperación transvaginal. Aunque se debe individualizar la decisión según la situación clínica de la paciente y la experiencia del cirujano, el abordaje laparoscópico aporta una visión completa de la cavidad abdominal y la posibilidad de suturar la cúpula vaginal de forma mínimamente invasiva.





**Figura 2**  
Defecto de cúpula vaginal.

## 230008. TUMORES PERIANALES INFRECIENTES

**B Alejandro Ovejero, J Gómez Sánchez, C Garde Lecumberri, B Mirón Pozo**

Servicio Cirugía General y Digestiva. Hospital San Cecilio, Granada.

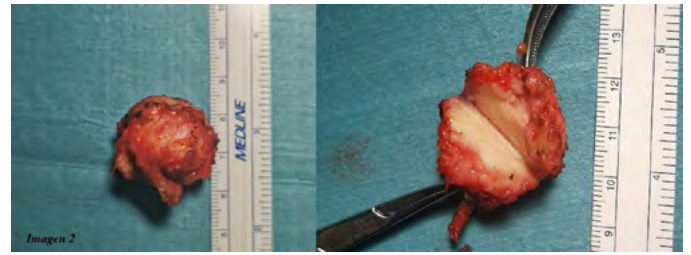
**Introducción:** El tumor de células granulares o de Abrikosoff es una neoplasia benigna de las células de Schwann que suele ubicarse en tramos altos del tracto digestivo siendo infrecuente en colon, recto o ano. Por otro lado, el carcinoma basocelular es un cáncer de piel común que surge de la epidermis y se comporta de forma localmente invasiva.

El TCG es más frecuente entre la cuarta y sexta década de la vida, con mayor incidencia en mujeres, sin embargo, el CBC incide en el sexo masculino y la edad de presentación es más avanzada. Ambos suelen ser tumores únicos, aunque se han descrito tumores múltiples, en el primer caso asociados al síndrome de Noonan/neurofibromatosis y en el segundo al síndrome de nevus basocelulares llamado de Gorlin-Goltz.

El TCG es una neoplasia benigna de la dermis o TCS, compuesta por células con diferenciación neuronal o Schwanniana y el CBC se desarrolla en las células basales epidérmicas y está desencadenado por la sobreexposición solar, apareciendo en región facial, cervical y tronco. La localización en áreas no expuestas es atípica y ambos son extremadamente raros en la región perianal.

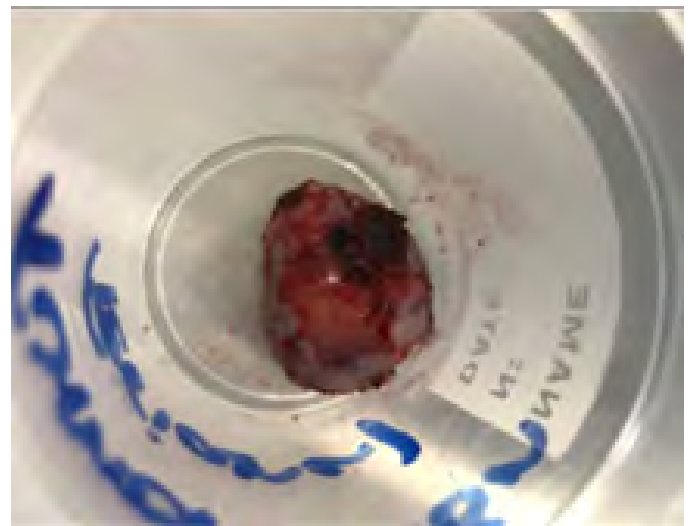**Caso clínico:** Mujer de 54 años con tumoración indurada a nivel perineal de 3cm con bordes definidos y aumento de tamaño que le ocasionaba molestias. Se decidió exéresis de la tumoración y el

resultado anatomopatológico informó de Schwannoma de células granulares o tumor de Abrikosoff.



**Figura 1**  
Tumor células granulares.

Varón de 74 años con lesión perianal sangrante de años de evolución, base ancha de 5cms, sobreelevada 1cm de aspecto verrucoso y friable al tacto. Se realizó sección en base de la lesión para exéresis y el resultado anatomopatológico fue de carcinoma basocelular pigmentado de carácter infiltrante.



**Figura 2**  
Carcinoma basocelular.

**Discusión:** Los tumores perianales sufren retraso en el diagnóstico, dada la atípica localización, inespecificidad de síntomas y diagnósticos erróneos (catalogados como abscesos/teratomas los primeros o fisuras/hemorroides los segundos). El gold standard es el estudio histopatológico e inmunohistoquímico. Su diagnóstico diferencial es amplio y se deben descartar otras enfermedades perianales (Crohn, carcinoma escamoso, adenocarcinoma, melanoma...).

La extirpación simple con márgenes es el tratamiento de elección para los tumores pequeños y con mínima afectación del complejo esfinteriano. Pueden producirse recidivas locales, más frecuentes en casos con márgenes quirúrgicos afectados que pueden tratarse con re-resección o radioterapia. El TCG es insensible a la radiación y no se beneficia de quimioterapia. En el caso del CBC no existen reportes en la literatura de afectación ganglionar, con supervivencias del 93-100%.



## 230009. PERITONITIS POR BARIO

B Alejandro Ovejero, J Ramos Sanfiel, A Cisneros Ramírez, D Rodríguez Morillas, B Mirón Pozo

Servicio Cirugía General y Digestiva. Hospital San Cecilio, Granada.

**Introducción:** La fuga intraperitoneal de bario es una complicación de baja frecuencia de los estudios radiológicos que evalúan la luz intestinal. En algunos de los casos más graves se puede llegar a producir una peritonitis de tipo químico. Los datos presentados indican que el concepto sostenido sobre la alta morbi-mortalidad de esta complicación no serían válidos en la era actual con el abordaje terapéutico adecuado.

**Caso clínico:** Mujer de 84 años con antecedente de adenocarcinoma de recto ypT2ypN2b intervenida dos años antes realizándose amputación abdomino-perineal y colostomía terminal. Durante el seguimiento se realiza enema baritado a través de la colostomía por imposibilidad de completar colonoscopia. Durante la administración del contraste baritado la paciente comienza con dolor abdominal súbito e intenso, comprobando los radiólogos en la imagen a tiempo real salida de contraste a cavidad abdominal. Se lleva a quirófano evidenciando desgarro de la pared colónica a unos 3-4 cm del orificio colostómico. Mediante abordaje por puerto único a través del antiguo orificio de colostomía se realiza sección del segmento perforado, lavado intensivo de la cavidad abdominal y nueva confección de colostomía. La evolución postoperatoria es favorable siendo dada de alta al noveno día.

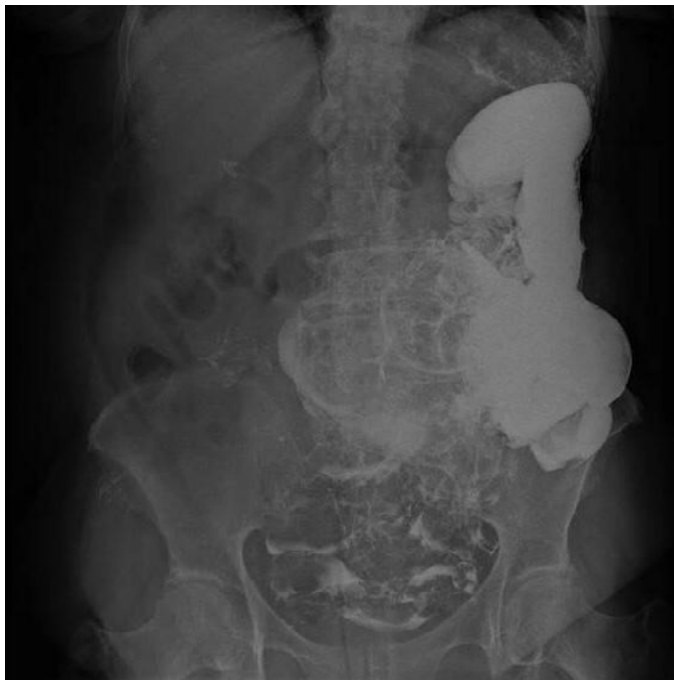

Figura 1

Extravasación de contraste evidenciada.

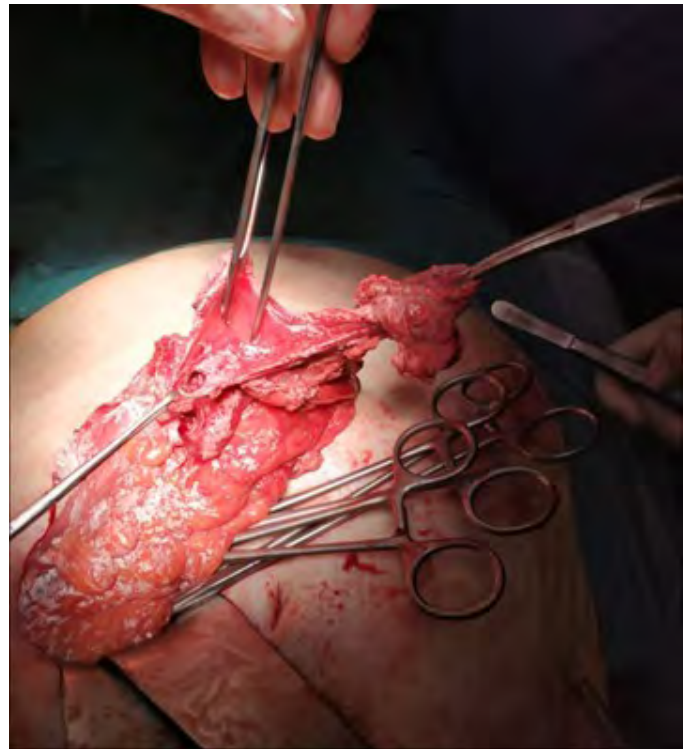


Figura 2

Perforación colónica y bario extravasado

**Discusión:** El bario es un material alcalinotérreo, divalente y soluble que se emplea en estudios de imagen de forma habitual. Resulta inerte de manera intraluminal, pero puede causar perforaciones iatrogénicas, debidas a la introducción del catéter que causen trauma en la mucosa intestinal. Su derrame accidental en la cavidad peritoneal puede causar una reacción inflamatoria severa con una mortalidad del 35-50%. En el momento agudo puede provocar peritonitis, atrayendo líquido hacia el peritoneo por ósmosis, causando hipotensión severa y necesidad de resucitación intensiva con líquidos intravenosos. Cuando la fuga es de cantidad moderada se recomienda el abordaje por laparotomía temprana y lavado con abundantes cantidades de solución salina. No siempre es necesario manejar estos casos en quirófano; si las perforaciones son pequeñas, se podría optar por reposo intestinal, soporte nutricional parenteral, fluidos intravenosos y antibiótico. En los casos crónicos, puede dar lugar a la formación de bariomas y episodios recurrentes de obstrucción intestinal. El diagnóstico lo suele realizar el radiólogo a tiempo real sin otras pruebas complementarias. A pesar de ser una entidad poco común se puede prevenir tomando las medidas adecuadas; exploración rectal digital previa, insuflación del balón del catéter bajo control fluoroscópico y evitando la realización de la prueba si se puede optar por otra menos invasiva.

## 230014. EVISCERACIÓN A TRAVÉS DEL ORIFICIO DE UN TROCAR LATERAL A PROPÓSITO DE UN CASO

A Bastidas Rodríguez, MP Ruiz Frías, A Ramiro Sanchez, A Carmona Pozo, I Gamiz Oleaga, R Molina Barea, A Cozar Ibáñez

Sección Cirugía General y Digestiva. Complejo Hospitalario de Jaén, Jaén.

**Introducción:** El abordaje laparoscópico ha supuesto una revolución en cirugía. Actualmente es considerada de elección en una gran cantidad de procedimientos, y en fase de establecerse como tal en otros muchos. Toda nueva técnica lleva asociada la aparición de nuevas complicaciones. Una de las más frecuentes es la hernia incisional y más raramente la evisceración por alguno de los orificios de introducción de los trocares. Las hernias incisionales por trocar de laparoscopia se clasifican según Tonouchi et al. en 3 tipos: De ellos el Tipo III (HOT "especial"): dehiscencia de todas las capas de la pared abdominal, incluyendo la piel. Realmente se trata de una evisceración. Son más frecuentes en los puntos de colocación de trocares de más de 10 mm y en la línea media, su aparición a través de trocar de localización lateral es muy infrecuente

**Caso clínico:** Mujer de 38 años no antecedentes relevantes, neoplasia de recto a 8cm del margen anal, estadio T2 N0, intervención quirúrgica programada, RAR laparoscópica 4 Trocares: Óptico Hudson, FID 12mm, Flanco derecho 5mm, Flanco izquierdo 5mm, incisión de Pfannenstiel, la cirugía se realiza sin incidencias, cierre de peritoneo con vicryl 2/0, Fascia con PDS loop, cierre de puertos supraumbilical con ethibon, postoperatorio inmediato con evolución favorable y ausencia de complicaciones locales a nivel abdominal, a la semana del alta acude al SUH por apreciarse por la herida quirúrgica en FID salida de epiplón, se valora en el quirófano, se realiza lavado de la zona y bajo anestesia local se reintroduce epiplón, se sutura la fascia con 2 puntos simples con y cierre de la piel con puntos simples ambos con vicryl, no presentando nuevas complicaciones relacionadas con la cirugía

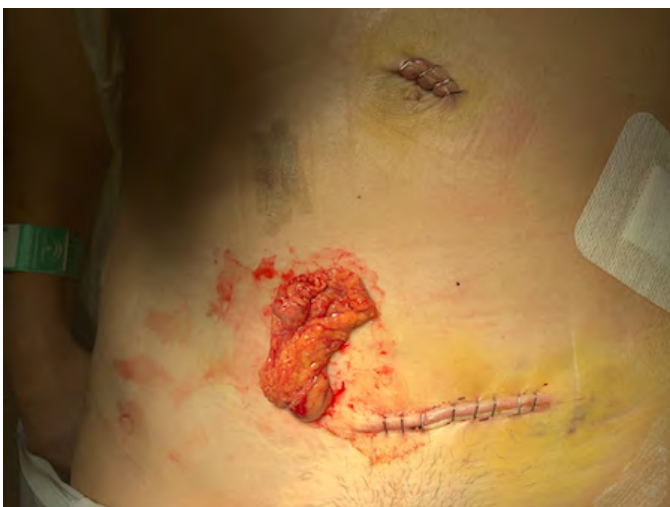

Figura 1

Evisceración.

**Discusión:** La aparición de hernia de trocar complicada en el postoperatorio inmediato no es infrecuente (0,82%) En una revisión realizada por Tonouchi et al describe una incidencia entre el 0,65%-2,8% y Shaher del 0,23%-1,9% de hernias de trocar. Dentro de este porcentaje descrito encontraríamos a las HOT de tipo III que es la que se corresponde con nuestro caso, lo que nos lleva a ver que la incidencia de esta complicación precoz es algo muy infrecuente, se cuenta con poca bibliografía sobre el tema.

Queremos incidir en la necesidad de prevención de dicha complicación suturando el defecto fascial, cuando utilizamos trocares mayores o iguales a 10 mm de cualquier localización, en presencia o no de factores de riesgo establecidos para la formación de hernia incisional/evisceración

## 230015. ANGIOMIXOMA PROFUNDO PÉLVICO. A PROPÓSITO DE UN CASO

MP Ruiz Frías, A Bastidas Rodríguez, R Molina Barea, N Palomino Peinado, A Cózar Ibáñez

UGC Cirugía General y Digestiva. Complejo Hospitalario de Jaén, Jaén.

**Introducción:** El angiomixoma profundo es una rara neoplasia mesenquimal mixoide de histología benigna y comportamiento localmente agresivo. Presenta crecimiento lento e insidioso, la mayoría alcanza un tamaño superior a 10cm. Aparece fundamentalmente en la pelvis y periné. Más frecuente en mujeres en edad reproductiva (6:1), sin excepción en hombres.

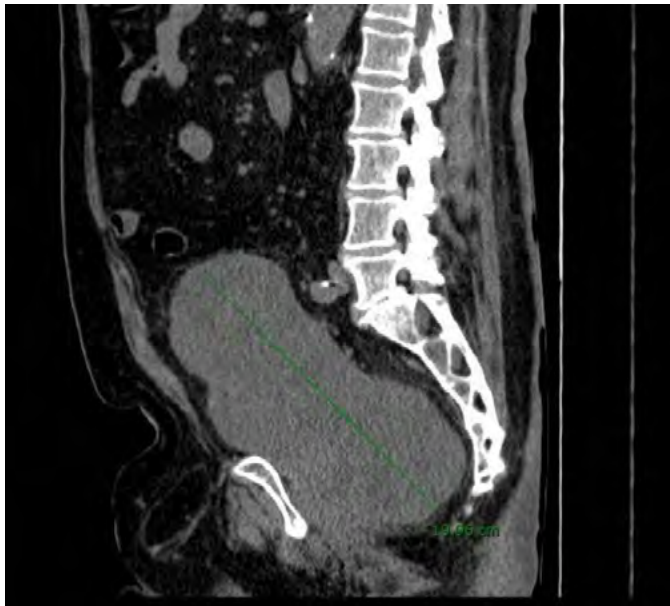**Caso clínico:** Varón de 76 años pluripatológico derivado desde Digestivo por dolor abdominal y alteración del tránsito intestinal. A la exploración, abdomen globuloso con sensación de ocupación a nivel infraumbilical, sin palpar masa. Las pruebas complementarias (ecografía, TCyRM) describen masa sólida, homogénea, extraperitoneal localizada en pelvis que mide 20 x 14 x 10cm y desplaza estructuras adyacentes compatible con tumoración de partes blandas. También puede corresponder a un GIST sin descartar otras etiologías.

Se interviene de forma programada realizándose laparotomía exploradora con extirpación completa de masa pélvica, se realiza control por sangrado de varices pélvicas, y colgajo de epiplón mayor en el defecto. Evolución favorable con alta al séptimo día postoperatorio.

El informe anatómico patológico confirma el diagnóstico: angiomixoma profundo de tamaño 20cm y márgenes libres.

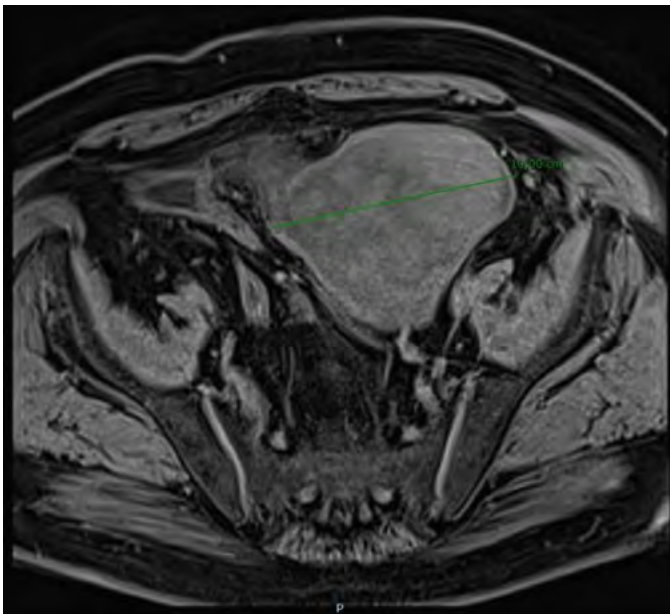
A los 6 meses, el paciente se encuentra asintomático y TC de control evidencia colección 5x4x2cm en relación con seroma/absceso postquirúrgico que en las revisiones posteriores desaparece sin otras complicaciones.

**Discusión:** El angiomixoma profundo se trata de una entidad de baja prevalencia. Existen pocos casos publicados en la literatura. La clínica es inespecífica se manifiesta cuando el tumor adquiere gran tamaño o invade otros órganos.



**Figura 1**

TAC abdomino-pélvico (corte sagital).



**Figura 2**

RM abdominal (corte axial).

## 230020. CONSUMO CRÓNICO DE INHIBIDORES DE LA BOMBA DE PROTONES COMO CAUSA DE LA POLIPOSIS GÁSTRICA

K Sarango Torres, F Grasa González, J Sánchez Segura, A Serrán Perea, D Palomo Torrero

Servicio Cirugía General y Digestiva. Hospital Comarcal de la Serranía, Ronda

**Introducción:** Los pólipos gástricos son lesiones proliferativas de la mucosa gástrica. Entre los pólipos más prevalentes destacan los pólipos hiperplásicos (60-75%), glándulas fúndicas (20%), adenomatosos (7-15%), inflamatorios (15%) y hamartomatosos (2%).

Los pólipos de glándulas fúndicas aparecen de forma esporádica o asociados a síndrome de poliposis adenomatosa familiar. Sin embargo, también se ha descrito su desarrollo tras tratamiento continuado con inhibidores de la bomba de protones (IBP).

**Caso clínico:** Mujer de 62 años con antecedentes de hipotiroidismo y pólipos colónicos, en tratamiento crónico con levotiroxina y omeprazol.

Acude a consulta externa por síntomas dispépticos. En endoscopia digestiva alta se evidencia en cuerpo gástrico incontables pólipos sésiles, de diferentes formas y tamaño, sugestivos de poliposis masiva. Se toman biopsias con resultado anatomopatológico de pólipos hiperplásicos de tipo fúndico. Se realiza TAC de abdomen, que muestra aumento del espesor de la pared gástrica a nivel del cuerpo, sin otra alteración.

Se presenta el caso en sesión médico-quirúrgica para valorar gastrectomía. Tras evaluar caso, se decide descartar el consumo crónico de IBP como causa de la poliposis gástrica. Se sustituye omeprazol por famotidina y se acuerda seguimiento endoscópico.

A los 4 meses se realiza nueva endoscopia que constata mejoría de la poliposis, quedando pequeños pólipos sésiles de 2-3 mm, que se resecan endoscópicamente y se informa como pólipos de tipo fúndico.

Dada la notable mejoría, se decide continuar con revisiones endoscópicas por Digestivo, descartando necesidad de gastrectomía.

**Discusión:** Los pólipos de glándulas fúndicas pueden ser únicos o múltiples y se localizan predominantemente en fundus y cuerpo gástrico.

La ingesta de IBP por más de un año se ha asociado a una incidencia hasta 4 veces mayor de aparición de este tipo de pólipos. Esto se relaciona con el incremento de los niveles séricos de gastrina, que estimula a nivel gástrico la proliferación celular.

Los pólipos gástricos son lesiones por lo general asintomáticas. Se diagnostican por endoscopia digestiva alta, en ocasiones como hallazgo incidental. Es por ello importante el contexto clínico de los pacientes, así como los antecedentes y el uso de medicamentos como los IBP.

El diagnóstico por imagen orienta, sin descartar otras etiologías. En TC la lesión representa menor o igual atenuación que el músculo. En RM la secuencia T2 es hiperintensa en relación con matriz mixoide y alto contenido de agua, con realce de gadolinio en "espiral".

El tratamiento de elección es la resección quirúrgica completa (R0) ya que la radio y/o quimioterapia es poco útil. La tasa de recurrencia es variable (9-72%) debido a la afectación de los bordes. En caso de tumores recidivantes con receptores positivos se propone la terapia hormonal.



El tratamiento de la poliposis gástrica ocasionada por el consumo crónico de IBP debe iniciarse con la suspensión del mismo, limitando las medidas quirúrgicas a casos refractarios, complicaciones agudas o histología de malignidad.

El incremento del consumo crónico de IBP hace que tengamos que plantearnos esta etiología en el diagnóstico diferencial de las poliposis gástricas antes de plantear tratamientos invasivos.

### 230021. INTUSUSCEPCIÓN GASTRODUODENAL COMO PRESENTACIÓN DE ADENOMA GÁSTRICO POLIPOIDE

**K Sarango Torres, F Grasa González, D Palomo Torrero, V Vera Flores, M López Zurera**

Servicio Cirugía General y Digestiva. Hospital Comarcal de la Serranía, Ronda.

**Introducción:** La intususcepción intestinal es una patología infrecuente en adultos, que supone el 1% de las obstrucciones intestinales. Aunque puede ocurrir a cualquier nivel del tubo digestivo, sólo supone el 10% del total cuando se presenta a nivel gastroduodenal.

Los principales factores predisponentes son la presencia de tumores gástricos y las intervenciones gástricas previas.

**Caso clínico:** Mujer de 83 años, acude a consulta externa por clínica de 1 año de evolución de disfagia a sólidos progresiva a líquidos, con regurgitaciones y pérdida de peso de 5-6 kg.

Al examen físico, se palpa masa epigástrica dolorosa. El estudio mediante endoscopia digestiva alta evidencia gran lesión desde tercio distal de esófago, que se extiende de forma mamelonada por curvatura mayor de cuerpo y antro gástrico. La lesión alcanza hasta la segunda porción de duodeno. El estudio anatomopatológico reporta moderada gastritis crónica, metaplasia enteroide incompleta y displasia de bajo grado.

En TAC se observa antro gástrico invaginado hacia 1ª porción duodenal, que podría ser secundaria a lesión neoplásica vs inflamatoria, además de severa dilatación del colédoco. Tras valoración en Comité de tumores Digestivos, se decide laparoscopia exploradora donde se evidencia intususcepción antro duodenal sobre cuerpo gástrico debido a tumoración de cuerpo gástrico, además de colédoco aumentado de tamaño. Se realiza gastrectomía subtotal con reconstrucción en Y de Roux. La biopsia diferida muestra adenoma gástrico polipoide.

**Discusión:** La intususcepción gastroduodenal es la más infrecuente del tubo digestivo. Se presenta en la mayoría de las ocasiones como consecuencia de neoplasias, entre ellas la más común GIST, seguidas por schwannomas y pólipos hiperplásicos gástricos.

La clínica que presenta es variable, pudiendo ser desde dolor epigástrico hasta de obstrucción intestinal. El tratamiento es quirúrgico, sobre todo en aquellos casos de lesiones de gran tamaño,

en el cual se recomienda realizar resección en bloque por el elevado riesgo de que exista una etiología neoplásica de base

Una de las complicaciones que se puede observar derivada de la intususcepción es la pancreatitis, que se debe a la tracción hacia la pared duodenal o por el efecto masa que se produce, que acaba obstruyendo la ampolla de Váter o el conducto pancreático distal.

### 230022. DIVERTICULITIS APENDICULAR COMO CAUSA DE ABDOMEN AGUDO

**K Sarango Torres, F Grasa González, J Sánchez Segura, V Vera Flores, D Palomo Torrero**

Servicio Cirugía General y Digestiva. Hospital Comarcal de la Serranía, Ronda.

**Introducción:** La diverticulitis apendicular es una patología poco frecuente con una incidencia estimada de 0.004-2.1. De etiología incierta, puede ser confundida con procesos inflamatorios como apendicitis aguda, o cuadros neoplásicos. El diagnóstico de certeza se realiza con el estudio de su anatomía patológica.

**Caso clínico:** Hombre de 47 años, con antecedente de VIH con carga viral indetectable, en tratamiento antirretroviral. Acude a consulta externa por síndrome constitucional con pérdida de peso de meses de evolución.

Exploración física anodina. Estudio preliminar mediante TAC visualiza engrosamiento mural difuso de íleon distal, y masa en fosa iliaca derecha que se acompaña con conglomerado adenopático de cadena iliaca externa. Dado el contexto de infección VIH los hallazgos plantean diagnóstico diferencial entre linfoma y neoplasia de otra estirpe.

Se realiza una colonoscopia sin evidencia de lesiones macroscópicas, se toma biopsia de ostium apendicular, con resultados de inflamación crónica focal sin evidencia de neoplasia.

Debido a que los resultados no son concluyentes se decide realizar laparoscopia exploradora, donde se observa gran cuadro adherencial en fosa iliaca derecha con plastrón inflamatorio asociado, por lo que se convierte en cirugía abierta y se realiza apendicectomía con muestra intraoperatoria que descarta patología oncológica. Resultado que se confirma en estudio diferido, como plastrón inflamatorio secundario a diverticulitis apendicular.

**Discusión:** La diverticulosis apendicular por lo general es asintomática, pero si se produce inflamación, puede ser confundida con cuadros de apendicitis aguda.

Son considerados divertículos falsos o adquiridos, puesto que se producen por un aumento de presión sobre los puntos menos resistentes de la pared apendicular y son generados por pulsión y únicamente están constituidos por mucosa, su causa puede ser inflamatoria.

Entre las complicaciones de la diverticulitis apendicular se puede presentar hemorragia aguda por rotura de la arteria apendicular, formaciones pseudotumorales como el pseudomixoma apendicular, obstrucción de la luz apendicular por cuerpos extraños o fecalitos, o fibrosis periapendicular.

Las pruebas complementarias preoperatorias normalmente no son concluyentes, y su diagnóstico definitivo es histológico.

Es una patología poco frecuente, pero a tener en cuenta en el diagnóstico diferencial en patología de fosa iliaca derecha.

### 230023. METÁSTASIS DE ORIGEN PULMONAR COMO CAUSA INFRECUENTE DE OBSTRUCCIÓN INTESTINAL

**V Vera Flores, F Grasa Gonzalez, J Sanchez Segura, D Palomo Torrero**

Servicio Cirugía General. Hospital Comarcal de la Serranía, Ronda.

**Introducción:** Se estima que el 50% de los pacientes con cáncer de pulmón presentan metástasis en el momento del diagnóstico. Las localizaciones más frecuentes son cerebro, hígado, huesos, glándulas suprarrenales y ganglios linfáticos. Otras localizaciones, como intestinal, son raras, con casos esporádicos publicados en las últimas décadas.

**Caso clínico:** Varón de 61 años que acude Urgencias por disnea, realizándose radiografía simple que evidencia lesión compatible con neoplasia de pulmón a nivel del lóbulo superior derecho. Estudios de extensión mediante TAC, muestran la presencia de una masa de 5cm en válvula ileocecal con biopsia de infiltración por adenocarcinoma compatible con origen pulmonar.

Tras valoración en Comité Tumores Digestivos, se decide previo al inicio del tratamiento quimioterápico pulmonar, realizar cirugía sobre la metástasis intestinales por alto riesgo de obstrucción por estenosis colónica e implante en válvula ileocecal, realizándose hemicolectomía derecha con resultado anatómico de tumoración de 7.5cm de adenocarcinoma pobremente diferenciado de origen pulmonar, (TTF1 positivo, Citoqueratina 7 positivo, CDX2 negativo, Citoqueratina 20 negativo y MUC2 negativo), sin presencia de adenopatías metastásicas (0/20).

**Discusión:** Las metástasis a nivel intestinal de cáncer pulmonar son raras, con una incidencia estimada en autopsias del 2-11%. La afectación gastrointestinal más frecuente a nivel esofágico, por infiltración local; seguida por orden de frecuencia en yeyuno, íleon y duodeno. Existen informes de casos esporádicos en estómago, intestino grueso y ano.

La histología más frecuente del cáncer de pulmón en nuestro medio son adenocarcinoma y carcinoma escamoso en porcentajes similares (23,5 y 22,7% respectivamente), seguidas de carcinoma de células grandes (20,6%) y carcinoma microcítico (19,6%). El subtipo histológico de cáncer pulmonar más frecuentemente relacionado con metástasis GI es un tema de debate, varía dependiendo de la serie revisada. Según la bibliografía, no hay descrito un patrón histológico patognomónico para este tipo de metástasis

La manifestación clínica de las metástasis intestinales es debida mayoritariamente complicaciones derivadas de las mismas, como perforación, obstrucción o sangrado determinando un peor pronóstico.

### 230028. PANCREATITIS AUTOINMUNE COMO DIAGNÓSTICO DIFERENCIAL EN ICTERICIA OBSTRUCTIVA

**MP Ruiz Frías, J Rubio López, A García Jiménez, R Molina Barea, A Cózar Ibáñez**

UGC Cirugía General y Digestiva. Complejo Hospitalario de Jaén, Jaén.

**Introducción:** La pancreatitis autoinmune (PAI) es una enfermedad fibroinflamatoria benigna pancreática de origen autoinmune. Existen dos tipos con diferencias tanto clínicas como histológicas bien definidas cuyo principal rasgo en común es la respuesta al tratamiento esteroideo. Su prevalencia varía entre 15-26% siendo más frecuente en países asiáticos.

La forma de presentación más frecuente es como ictericia obstructiva asociada a masa pancreática acompañada de dolor abdominal de carácter inespecífico.

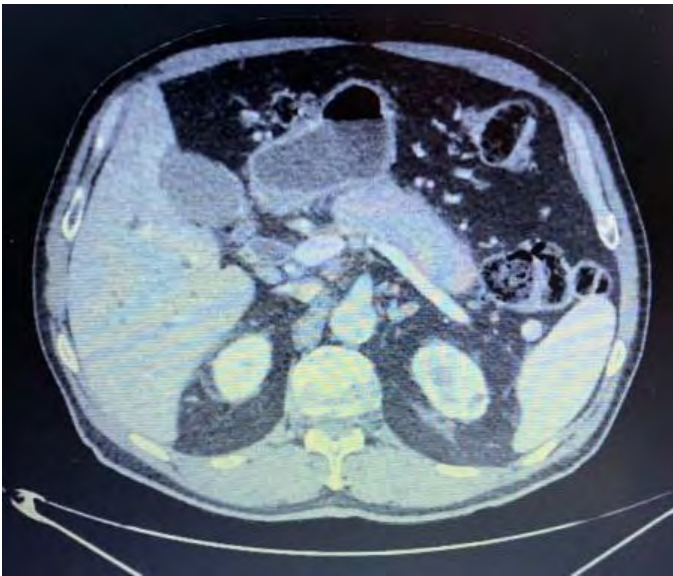
**Caso clínico:** Varón de 70 años que ingresa en Digestivo por cuadro de ictericia indolora (BbT 20 mg/dL), pérdida de peso y debut diabético. Se realiza TC abdominal con contraste IV (Figura 1) evidenciando dilatación de vía biliar y aumento difuso del páncreas. Se completa estudio con colangiografía RM (Figura 2) confirmándose stop brusco a nivel de colédoco intrapancreático. Se realiza CTPH para drenaje de vía biliar y toma de biopsia tras dos CPRES nulas. La biopsia fue informada como negativa para malignidad.

En el estudio analítico destaca un Ca 19.9 >2000 U/mL y ante la sospecha de una posible neoformación se presenta el caso en Comité de tumores. Tras reevaluar las imágenes por parte de Radiología, impresiona de "páncreas en salchicha" de probable origen autoinmune. Se solicitan inmunoglobulinas con subtipo IgG4 negativo y ante dichos resultados PAI tipo 2 se decide iniciar tratamiento esteroideo y seguimiento estrecho en consulta.

Actualmente, el paciente se encuentra asintomático, con normalización de los niveles séricos de BbT, Ca 19.9 y mejoría radiológica sin lesiones focales sospechosas y menor grosor del parénquima pancreático respecto a los estudios previos (Figura 3).

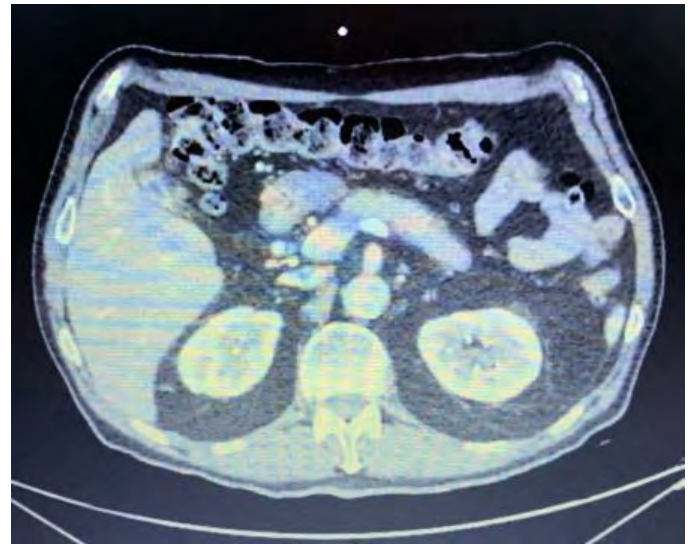**Discusión:** La PAI es una entidad poco frecuente, de carácter benigno, que puede presentarse en la fase aguda como ictericia obstructiva lo que obliga a establecer el diagnóstico diferencial con la neoplasia maligna del páncreas. A pesar de poder manifestarse de una forma similar, tanto clínica como radiológicamente, el pronóstico y el manejo es radicalmente distinto: corticoides versus cirugía.

Su diagnóstico se basa en los criterios HISORT: Histología, Imagen, Serología, Otros órganos afectados y respuesta a tratamiento con esteroides (<2 semanas). Recientemente se introduce la ecoendoscopia como una de las herramientas de mayor utilidad y aunque no existen características específicas para diferenciar la PAI



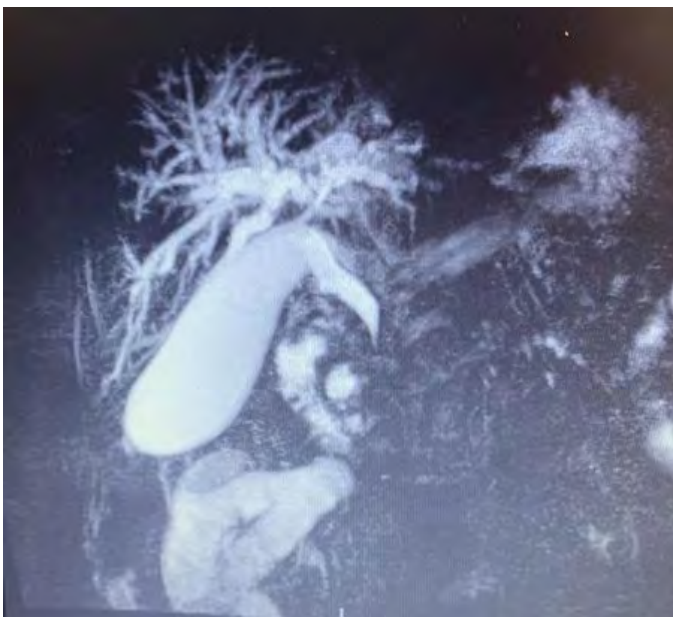**Figura 1**

TC abdominal con contrastes IV: aumento difuso del páncreas "páncreas en salchicha"...



**Figura 3**

TC abdomen con contraste IV tras 2 semanas de tratamiento esteroideo: menor grosor del parénquima pancreático en comparación con Figura 1.



**Figura 2**

Colangiografía RM: estenosis del conducto biliar principal en su porción intrapancreática.

### 230029. MANEJO ENDOSCÓPICO DE LA INGESTA DE CUERPO EXTRAÑO PUNZANTE

Á Ortiz Sánchez<sup>1</sup>, A Bengoechea Trujillo<sup>1</sup>, D Pérez Gomar<sup>1</sup>, FJ Mata Perdigón<sup>2</sup>, JM Pacheco García<sup>1</sup>

<sup>1</sup>Servicio Cirugía General y Digestiva. Hospital Universitario de Puerta del Mar, Cádiz. <sup>2</sup>Servicio Aparato Digestivo. Hospital Universitario de Puerta del Mar, Cádiz

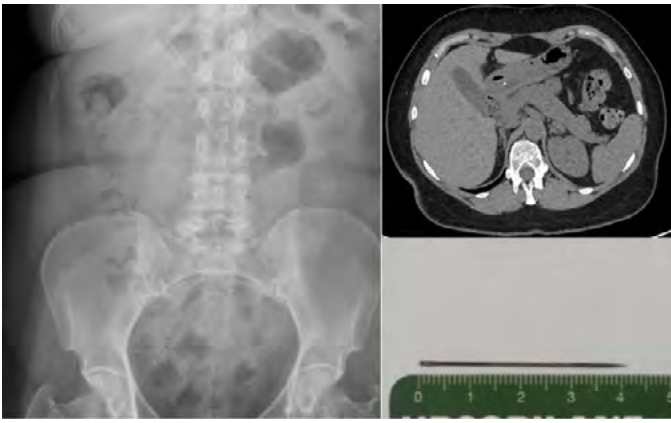
**Introducción:** La ingesta de cuerpos extraños es una urgencia digestiva frecuente en edad pediátrica, sin embargo, en adultos, es más inusual y suele ser accidental (ancianos, enfermos psiquiátricos, portadores de prótesis dentales, etc.) o voluntaria (presos o body-packer). Entre el 80-90% de los cuerpos extraños ingeridos tienen una migración espontánea y asintomática a través del tubo digestivo, sólo el 10-20% restante quedan retenidos y requieren de extracción endoscópica (técnica de elección), y menos del 1% necesitaran tratamiento quirúrgico.

**Caso clínico:** Paciente mujer de 46 años sin antecedentes personales de interés, acude a urgencias por epigastralgia de horas de evolución, que atribuye a la ingesta accidental de una aguja de coser, hace varios días. Exploración física y analítica anodinas. En la radiografía de abdomen se observa la presencia de cuerpo extraño a nivel gástrico, que se confirma con la TAC (Figura 1), en la cual se observa un cuerpo extraño de densidad metal con morfología lineal, y una longitud de 4 cm, localizado en el antro gástrico, atravesando la pared y disponiéndose un 75% de su longitud en la cavidad gástrica y un 25% extraluminal, con extremo cercano a la vena mesentérica superior. Se realiza una endoscopia digestiva alta urgente, donde se aprecia en cara anterior del antro gástrico la aguja con su porción intraluminal enclavada unos 2cm en la pared. Se extrae sin incidencias. La paciente se recupera favorablemente y a las 24 horas se procede al alta domiciliaria.

del cáncer de páncreas su mayor ventaja radica en la posibilidad de biopsia.

Es fundamental la valoración multidisciplinar en los comités oncológicos y plantear la sospecha de esta patología para adoptar estrategias de tratamiento médico y evitar cirugías de alta morbilidad que no aportarían beneficio.





**Figura 1**

Cuerpo extraño en rx abdomen, TAC abdominal y extracorpóreo.

**Discusión:** Ante la ingesta de un cuerpo extraño, la primera prueba de imagen a realizar es una radiografía simple cervical, torácica y/o abdominal que permita confirmar y localizar el cuerpo extraño. En casos de duda diagnóstica o sospecha de complicación como la obstrucción o perforación, se solicitaría una TAC. Sin embargo, la técnica diagnóstica y terapéutica de elección es la endoscopia digestiva.

Los cuerpos extraños punzo-cortantes, son los que, con más frecuencia, se asocian a complicaciones, por ello precisan de una endoscopia emergente si se localizan en esófago, ya que existe un riesgo de perforación hasta del 35%. La endoscopia de carácter urgente se realiza si el cuerpo extraño se localiza en estómago. Una vez se encuentre en intestino se trata de manera conservadora con controles radiológicos seriados y en caso de complicación estaría indicada la cirugía.

### 230030. A PROPÓSITO DE UN CASO: QUISTE PARATIROIDEO

M Martínez Carrillo, S de Reyes Lartategui, C Ruíz Macías, I Arjona Medina, B Mirón Pozo

Unidad Cirugía General y Digestiva. Hospital San Cecilio, Granada

**Introducción:** El quiste de paratiroides es una entidad poco frecuente que suele confundirse con los quistes tiroideos. Supone el 0.075% de las ecografías cervicales. Es más frecuente en mujeres y suelen aparecer hacia la cuarta-sexta décadas de la vida.

Se subdividen en 2 categorías: funcionantes (20%) y no funcionantes (80%), con respecto a su capacidad de producción de hormona paratiroidea. Los funcionantes se comportan como hiperparatiroidismo primario y el tratamiento de elección es la cirugía.

En cuanto a los quistes no funcionantes, la presentación clínica suele ser masa cervical asintomática. El diagnóstico se realiza

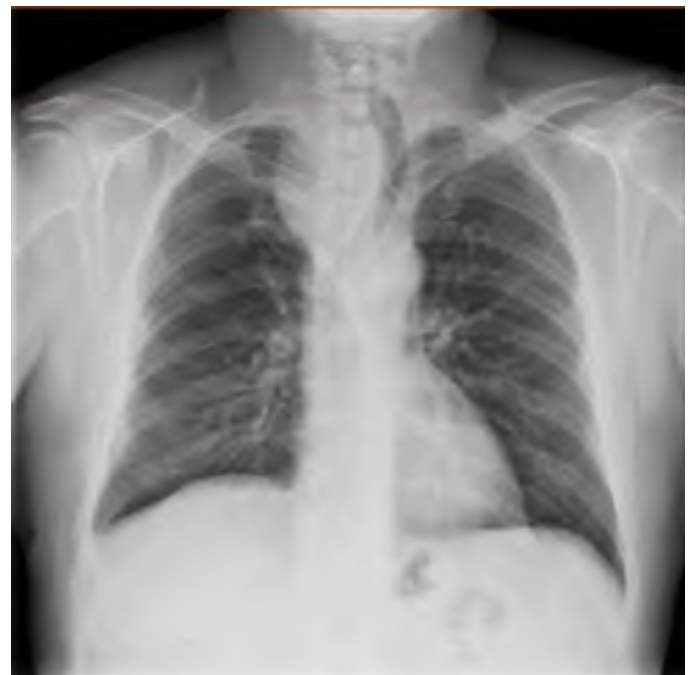mediante ecografía cervical + PAAF. Su tratamiento de elección es la punción.

No se ha notificado transformación maligna de estos quistes ni mortalidad asociada.

**Caso clínico:** Varón de 60 años con hipertensión, derivado desde Endocrinología por masa cervical derecha de meses de evolución que ocasionaba molestias locales. En consulta de Endocrinología se realizó PAAF evacuadora, extrayendo líquido claro que no se envía a analizar. Se realiza TC que describe nódulo quístico de 7cmx8,5x5,5cm en lóbulo tiroideo derecho con proyección intratorácica y desplazamiento traqueal. No adenopatías locorregionales. Se solicita ecografía para completar estudio en la que se describe la misma lesión quística, además de tres nódulos sólido-quísticos, calificados como TIRADS 4 en el mismo lóbulo y nódulos espongiiformes en lóbulo izquierdo.

Tras los hallazgos, se decide realizar tiroidectomía total. En quirófano, se visualiza gran quiste que se independiza del tiroides. Se produce apertura accidental del mismo con salida de líquido incoloro en "agua de roca". Se completa tiroidectomía total. En estudio anatomopatológico: hiperplasia nodular de ambos lóbulos tiroideos y quiste paratiroideo con una glándula paratiroides normal.

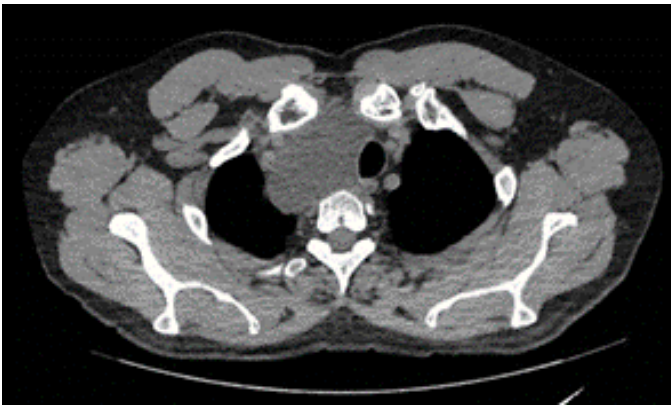Fue dado de alta a los dos días tras buena evolución clínica. Actualmente en tratamiento con Levotiroxina y asintomático.



**Figura 1**

Desviación traqueal izquierda.

**Discusión:** Los quistes paratiroides no funcionantes son los más frecuentes (80%). Suelen ser asintomáticos, pero cuando son >3cm dan clínica por compresión de estructuras. El tratamiento inicial es el drenaje percutáneo, que es ambulatorio y puede resolver el cuadro hasta en un 50% de los casos. En aquellos en los que el quiste recidiva tras la punción y adquiere un tamaño superior a 3cm, se aconseja



**Figura 1**

Masa tiroidea a expensas de lóbulo tiroideo derecho.

un tratamiento más definitivo como es la cirugía con cuidadosa manipulación para evitar su rotura.

En conclusión, la cirugía en el tratamiento de los quistes de paratiroides no funcionantes refractarios al drenaje percutáneo mediante punción y aspiración es una opción terapéutica segura y eficaz en las unidades de cirugía endocrina.

### 230031. TRAUMATISMO HEPÁTICO PENETRANTE IATROGÉNICO: MANEJO CONSERVADOR DE UNA COMPLICACIÓN POCO FRECUENTE DE LOS DRENAJES TORÁCICOS

**L Sobrino Brenes, M Dominguez Muñoz, C Hurtado de Rojas Grau, M Flores Cortés, B Marenco de la Cuadra**

UGC Cirugía General y Digestiva. Complejo Hospitalario Regional Virgen Macarena, Sevilla

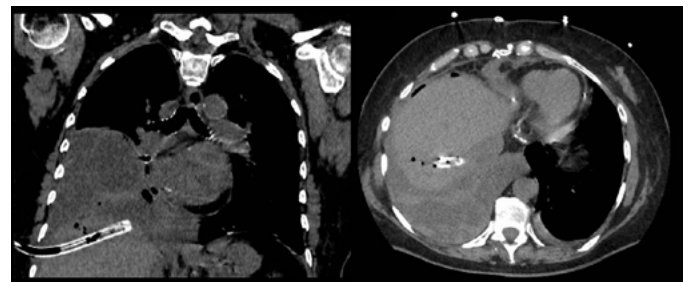
**Introducción:** Hasta un 10-30% de los drenajes torácicos presentan alguna complicación, siendo las más frecuentes la malposición a nivel torácico y la sobreinfección. Las lesiones de vísceras abdominales son muy infrecuentes, pero ponen en riesgo la vida del paciente. Presentamos un caso de malposición de un tubo de drenaje torácico a nivel hepático manejado de forma conservadora.

**Caso clínico:** Mujer de 58 años intervenida de forma programada de sustitución valvular aórtica por prótesis mecánica, que presenta en el postoperatorio un derrame pleural bilateral de predominio derecho y atelectasias. Se realiza toracocentesis con 900cc de débito hemático. Se decide colocación de drenaje pleural tipo Argyle 24 French, obteniendo escaso débito hemático oscuro. Tras el procedimiento la paciente presenta un bache hipotensivo que se resuelve espontáneamente. A las 24h persiste con mal estado general, dolor en zona de inserción del drenaje, hipotensión y taquicárdica. La radiografía de control no muestra cambios en el derrame pleural, por lo que se solicita TC de tórax urgente que informa de malposición del tubo de drenaje con trayecto intrahepático, insertado en lóbulo hepático derecho, sin lesión vascular ni biliar.

Dada la estabilidad clínica de la paciente y la ausencia de hemoperitoneo, se decide retirar el drenaje bajo control ecográfico y monitorización en quirófano, sin objetivarse acumulación de líquido libre. No fue necesario colocar ningún agente hemostático en el trayecto.

Se traslada a la paciente a UCI para vigilancia estrecha. A las 24 horas se realiza TC toraco-abdominal de control donde se aprecia en parénquima hepático la laceración correspondiente al trayecto del drenaje y un pequeño hematoma de 2,4 x 0,6 cm en la zona de entrada del tubo, sin líquido libre en cavidad abdominal ni en pelvis.

Se reintroduce la anticoagulación con heparina sódica y controles del TTPA a las 72 horas de la retirada del drenaje debido al alto riesgo trombótico, sin eventos hemorrágicos.



**Figura 1**

TC toraco-abdominal urgente. Tubo de drenaje pleural derecho con trayecto intrahepático, la punta del mismo parece terminar en localización subfrénica.

**Discusión:** El trauma hepático penetrante puede manejarse de forma conservadora si el paciente presenta estabilidad hemodinámica, ausencia de líquido libre intraabdominal y la posibilidad de monitorización estrecha.

En el caso de la malposición de un drenaje torácico a nivel intrahepático, éste puede ser retirado colocando o no agentes hemostáticos o coils para embolizar el trayecto en función del riesgo hemorrágico. En cualquier caso, siempre se debe realizar bajo monitorización y control radiológico, y estar preparados para una posible intervención quirúrgica urgente.

### 230032. SOSPECHA DE HERNIA INTERNA TRAS HALLAZGOS RADIOLOGICOS DE ALARMA. ANÁLISIS DE NUESTRA EXPERIENCIA EN UN HOSPITAL GENERAL DE ESPECIALIDADES.

**C Murube Algarra, A Díez Núñez, MC de la Vega Olías, V Arroyo, M Barrionuevo Gálvez, C Mestre Ponce, L Martínez Ruiz, V Vega Ruiz**

Servicio Cirugía General y Digestiva. Hospital de Especialidades de Puerto Real, Puerto Real.

**Introducción:** Describir el papel del TAC abdomino- pélvico con contraste endovenoso como gold estándar para la correcta identificación de existencia de hernia interna

**Material y métodos:** Se realizó un estudio retrospectivo (enero 2018-diciembre 2022) en el que se analizaron un total de 28 pacientes intervenidos de forma urgente por obstrucción intestinal secundaria a hernia interna.

Los criterios de inclusión fueron pacientes que acudieron a urgencia por dolor abdominal, prueba de imagen compatible con obstrucción intestinal y hallazgo intraoperatorio de hernia interna. Se recogieron un total de 9 ítems para el análisis de nuestros resultados.

**Resultados:** No se identificó predominancia de sexo y la edad media fue de 67 años. Hasta el 64% presentaba FRCV y un 75% presentaba al menos un antecedente quirúrgico abdominal.

El cuadro clínico predominante fue dolor abdominal intenso y náuseas de menos de 24h de evolución. A la exploración presentaban dolor a la palpación, distensión y timpanismo abdominal.

Un 22% de la muestra no presentaba repercusión analítica. El resto presentaba elevación de serie blanca con desviación izquierda y reactantes de fase aguda.

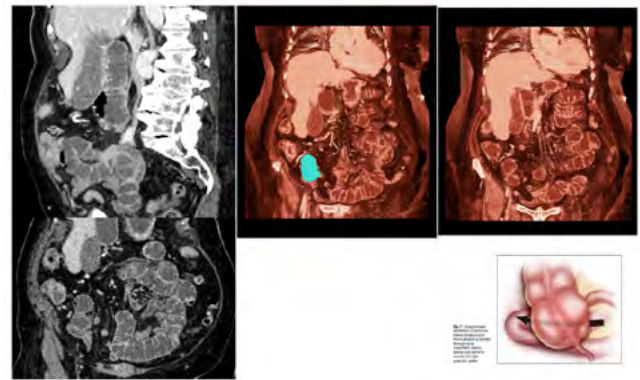
A todos ellos un TAC abdomino-pélvico con contraste endovenoso. Hasta en un 46% se identificó posible hernia interna como posible etiología del cuadro.

En nuestro análisis, objetivamos que una obstrucción en asa cerrada con distensión de las asas de intestino delgado es altamente sugestiva de hernia interna. Habitualmente, las asas se encuentran agrupadas adoptando una disposición "sacular". Los vasos pueden mostrarse ingurgitados, agrupados, estrechados o con una disposición en bucle adoptando el denominado "signo del remolino", ofreciendo pistas sobre la existencia de una hernia.

Además, se deben identificar los signos de complicación en el TAC: engrosamiento o realce del asa, existencia de líquido libre, hemorragia, neumatosis intestinal o portal nos orientan hacia la estrangulación o encarceración del asa herniada.

Todos fueron intervenidos de urgencia precisando resección intestinal y anastomosis hasta en un 42% de los casos. No hemos objetivado relación entre el tiempo de evolución del cuadro clínico y la necesidad de resección intestinal. La supervivencia global fue del 82% de los casos.

**Conclusiones:** Pacientes con cuadro clínico urgente compatible con obstrucción intestinal y hallazgos en el TAC de obstrucción en asa cerrada, agrupación sacular de asas intestinales o signo del remolino, deben crearnos la sospecha de posible hernia interna como etiología del cuadro y será preciso la intervención quirúrgica urgente de la forma más precoz, como en nuestra serie.



**Figura 1**

Signos radiológicos compatibles con hernia interna.

### 230034. PACIENTE CON CUADRO OBSTRUCTIVO Y DIAGNOSTICO INCIDENTAL DE NEOPLASIA MUCINOSA APENDICULAR

C Murube Algarra, J Salas Álvarez, A Diez Núñez, JL Arroyo Vélez, M Barrionuevo Gálvez, C Mestre Ponce, L Martinez Ruiz, V Vega Ruiz

Servicio Cirugía General y Digestiva. Hospital de Especialidades de Puerto Real, Puerto Real.

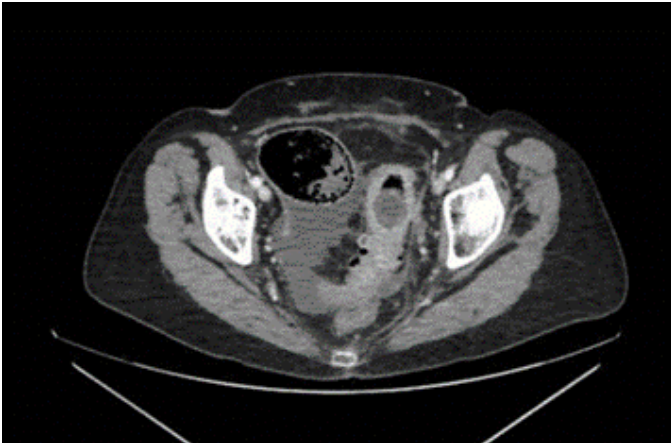
**Introducción:** Los tumores apendiculares tienen una incidencia inferior al 0,5% de todos los tumores gastrointestinales, presente en menos del 1% de las apendicetomías. La edad media se sitúa en la sexta década de la vida. La forma de presentación es variable, pero el síntoma más frecuente es el dolor abdominal en fosa ilíaca derecha, lo que puede hacer que lo confundamos con un cuadro de apendicitis aguda como diagnóstico más habitual. El diagnóstico suele realizarse durante la cirugía o de forma incidental en el análisis de las piezas histológicas.

**Caso clínico:** Paciente de 59 años intervenida de histerectomía y doble anexectomía por cáncer de útero hace más de 15 años en remisión que acude a urgencias por dolor abdominal intermitente del tipo cólico, localizado periumbilical e irradiado hacia FII de unas 3 semanas de evolución que se ha hecho continuo hace 1 semana junto con estreñimiento de unas 2 semanas de evolución. A la exploración, abdomen distendido y timpánico con dolor a la palpación de flanco izquierdo sin defensa peritoneal. Analíticamente con PCR 30, neutrofilia 80% resto sin alteraciones y TAC abdominal compatible con obstrucción colónica con cambio de calibre a nivel de la sigma donde habría que considerar una posible diverticulitis aguda vs neoplasia. Proximal al cambio existe un cuerpo extraño endoluminal que, asociado a una vesícula biliar de aspecto escleroatrófico sin descartar íleo biliar asociado.

Se decide laparotomía exploradora observando dilatación de todo el marco cólico siendo más evidente a nivel de ciego con engrosamiento mural a nivel de la sigma de unos 6-7 cm aprox. Al no poder descartar etiología neoplásica se realiza técnica de Hartmann junto con apendicetomía profiláctica. El estudio AP observa una



neoplasia mucinosa apendicular de bajo grado y enfermedad diverticular en colón sigmoides.



**Figura 1** Diverticulitis aguda vs neoplasia de sigma asociado a íleo biliar.

**Discusión:** Los tumores mucinosos representan alrededor del 8% de las neoplasias apendiculares. Se considera que, aunque no hay un consenso claro, el tratamiento con apendicetomía reglada y seguimiento mediante pruebas de imagen es suficiente en aquellos pacientes sin afectación de la base o implantación, en los cuales se debería asociar un tratamiento más agresivo mediante hemicolectomía derecha y exéresis del material mucoide implantado y citorreducción.

### 230035. RESULTADOS TRAS EL ANÁLISIS DE LAS RESTAURACIONES DEL TRÁNSITO REALIZADAS EN UN HOSPITAL DE ESPECIALIDADES. ¿LO ESTAMOS HACIENDO BIEN?

C Murube Algarra, MC de la Vega Olías, C Perez Alberca, JL Arroyo Vélez, M Barrionuevo Gálvez, C Mestre Ponce, L Martinez Ruiz, V Vega Ruiz

Servicio Cirugía General y Digestiva. Hospital de Especialidades de Puerto Real, Puerto Real.

**Introducción:** Analizar la restauración del tránsito intestinal en pacientes portadores de ileostomía o colostomía, valorando si el IMC, la técnica quirúrgica empleada y el tiempo de demora quirúrgica en nuestro hospital influye en la evolución postoperatoria y el tiempo de estancia hospitalaria.

**Material y métodos:** Se realizó un estudio retrospectivo a 5 años en el periodo comprendido entre enero 2018 y diciembre 2022 en el que se analizaron un total de 35 pacientes que fueron intervenidos de forma programada para restauración del tránsito. Los criterios de inclusión fueron pacientes del área sanitaria en seguimiento en CCEE de cirugía que habían sido intervenidos previamente de urgencia o de forma programada y que presentaban una ileostomía o colostomía. Se recogieron un total de 12 ítems para el análisis de nuestros resultados.

**Resultados:** En nuestra muestra se recogieron un total de 54 pacientes, 65% de ellos presentaban ileostomía y 35% colostomía.

De los 35 pacientes con ileostomía la media de edad fue de 59 años e IMC de 25 siendo el 65% hombres. El 71% de estos pacientes fueron intervenidos de forma programada, sometidos a una RAUB con ileostomía de protección por cáncer de recto hasta en un 92% de los casos. De los 10 pacientes que se intervinieron de urgencias, el 80% fue por dehiscencia de anastomosis previa. El tiempo de demora quirúrgica fue de 24 meses de media. En cuanto a la técnica quirúrgica analizada en nuestra muestra, en el 82% de los pacientes se realizó anastomosis latero-lateral, 11% termino-terminal y 5% termino-lateral, realizándose hasta en el 77% de los casos de forma mecánica. Presentaron una estancia media hospitalaria de 4-5 días y una supervivencia del 97%.

En cuanto a los 19 pacientes que presentaban colostomía terminal, el 78% eran hombres con una media de 61 años y un IMC de 28, en su mayoría presentaban FRCV. El 100% de estos pacientes se intervinieron de urgencia, hasta en el 73% fue debido a perforaciones tanto de sigma o recto o a enfermedad diverticular WSES IV. El tiempo de demora quirúrgica fue de 25 meses. En el 47% se realizó anastomosis termino-terminal, 42% latero-terminal y 10% latero-lateral, el 78% de los casos se realizó de forma mecánica. Presentaron una estancia media hospitalaria de 7 días con una supervivencia del 94%.

**Conclusiones:** Analizando los ítems estudiados (tiempo de demora quirúrgica, IMC previo a cirugía y técnica quirúrgica realizada) no se han identificado diferencias estadísticamente significativas en nuestra serie, por lo que se precisan estudios multicéntricos con un mayor tamaño muestral que confirmen o desmientan nuestros resultados

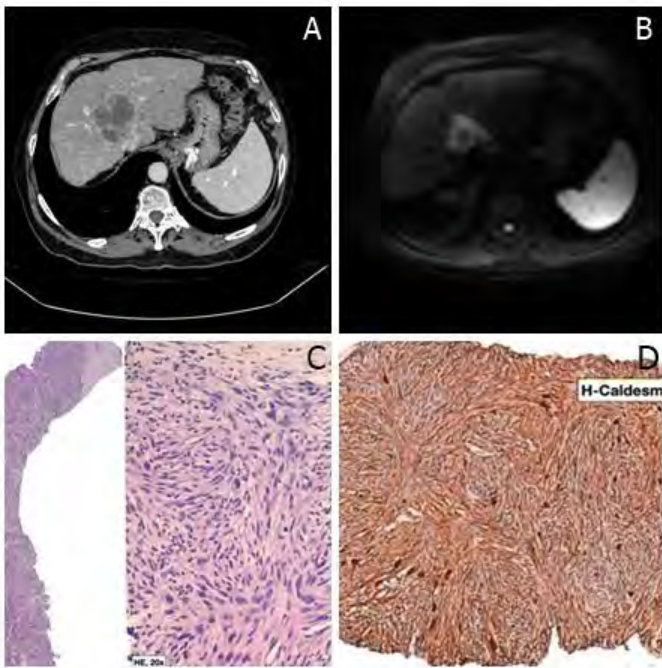
### 230041. LEIOMIOSARCOMA INTRAHEPÁTICO, UNA ENTIDAD POCO FRECUENTE

MS Carranque Romero<sup>1</sup>, P Gaspar López-Cózar<sup>2</sup>, M Porras Michán<sup>3</sup>, A López Labrador<sup>1</sup>, T Pereda Salguero<sup>2</sup>, N Gándara Adán<sup>1</sup>

<sup>1</sup>Servicio Cirugía General y Digestiva. Complejo Hospital Costa del Sol, Marbella. <sup>2</sup>Servicio Anatomía Patológica. Complejo Hospital Costa del Sol, Marbella. <sup>3</sup>Servicio Radiodiagnóstico. Complejo Hospital Costa del Sol, Marbella.

**Introducción:** Los sarcomas hepáticos primarios son tumores extremadamente raros. Se originan a partir de las células musculares lisas en el ligamento redondo, vasos sanguíneos o conductos biliares intrahepáticos. Se llega a su diagnóstico mediante estudio anatomopatológico. Una localización habitual es la vena cava inferior; localizaciones como la vena porta son raras y precisan intervenciones con reconstrucciones vasculares para conseguir resecciones R0.

**Caso clínico:** Varón 75 años. Cirrosis hepática e hipertensión portal estadio Child A5. En ecografía se aprecia imagen pseudonodular hepática. Alfafetoproteína normal. En resonancia magnética, lesión intrahepática central con afectación de segmentos IVa y VIII de 4,6x4,3 cm, hiperintensidad en T2, restricción a la difusión y escaso realce



**Figura 1**

A. TC abdomen: lesión hipodensa con realce periférico localizada en segmentos hepáticos VIA-VIII. B. RM potenciada en secuencia difusión. C y D. Punción-Biopsia por aguja de lesión hepática.

con proliferación celular de predominio fusocelular con diferenciación de músculo liso, atipia citológica, numerosas mitosis y Ki67 60-70%, desmina y actina de músculo liso negativo y vimentina con tinción intensa, compatible con Leiomioma. Dado que resultaba infrecuente su diagnóstico y frente a la sospecha de metástasis de origen gastrointestinal o retroperitoneal se solicitó TC que describía la lesión hepática sin plano de clivaje con rama portal derecha y compresión de vena cava superior. Descartó lesiones a otros niveles salvo nódulos pulmonares derechos que dado el contexto clínico sugerían ser metastásicos. Se presentó en Comité Oncológico en el que se decidió realizar PET-TC, confirmando nueve lesiones pulmonares bilaterales compatibles con metástasis y la tumoración hepática con un SUVmax 12,2. El paciente inició tratamiento quimioterápico.

**Discusión:** Se han informado pocos casos en la literatura sobre leiomiomas intrahepáticos. La media de edad es alrededor de 50 años sin predominio por sexo. Sin embargo, también se han reportado casos en menores de 20 años y mayores de 80. Con el objetivo de una supervivencia prolongada, resulta necesaria una resección quirúrgica extensa en bloque que logre márgenes negativos. No hay establecidos protocolos de terapia sistémica con quimioterapia o radioterapia.

En conclusión, los sarcomas hepáticos primarios son neoplasias atípicas. Concretamente el leiomioma sería el segundo subtipo histológico más frecuente por detrás del angiosarcoma según Martins et al. Dada su sintomatología inespecífica, su diagnóstico requiere alta sospecha y el pronóstico a corto-medio plazo resulta desfavorable. Consideramos importante tener en mente esta entidad y fomentar su investigación para establecer un manejo óptimo.

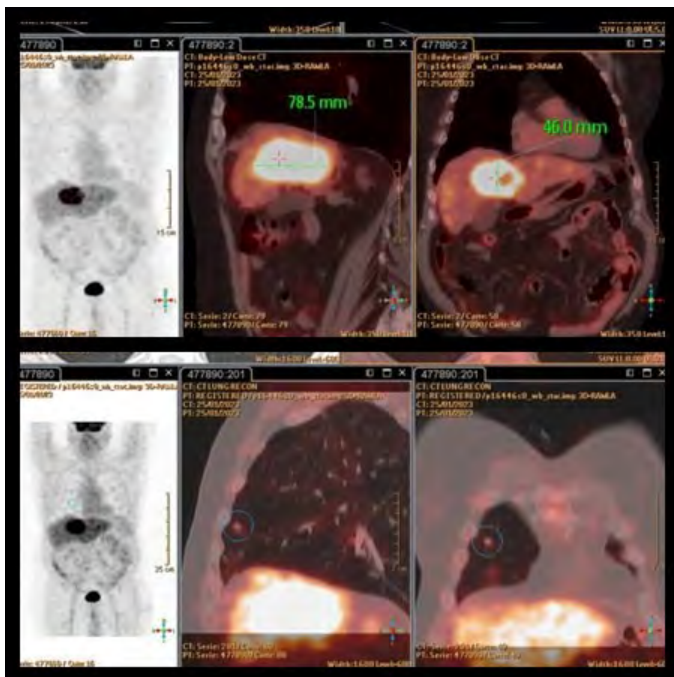
### 230042. LESIÓN DE DIEULAFOY EN COLON: UNA CAUSA POCO FRECUENTE DE HEMORRAGIA DIGESTIVA BAJA

MS Carranque Romero<sup>1</sup>, G Salguero Seguí<sup>2</sup>, I Pérez Mesa<sup>2</sup>, Y Mokachir Mohseni<sup>2</sup>, N Gándara Adán<sup>2</sup>

<sup>1</sup>Servicio Cirugía General y Digestiva. Hospital Humanline Banus (Antiguo Royal Marbella Hospital), Marbella. <sup>2</sup>Servicio Cirugía General y Digestiva. Complejo Hospital Costa del Sol, Marbella.

**Introducción:** La lesión de Dieulafoy es una causa infrecuente de hemorragia digestiva potencialmente grave. La hemorragia es secundaria a la presencia de un vaso de calibre persistente a nivel submucoso. Su localización más frecuente es a nivel gástrico siendo raro el origen en colon. La endoscopia es útil en su diagnóstico y tratamiento en caso de lesiones accesibles. No obstante, ante un paciente inestable hemodinámicamente o con imposibilidad de abordaje endoscópico puede ser precisa una resección quirúrgica urgente/emergente.

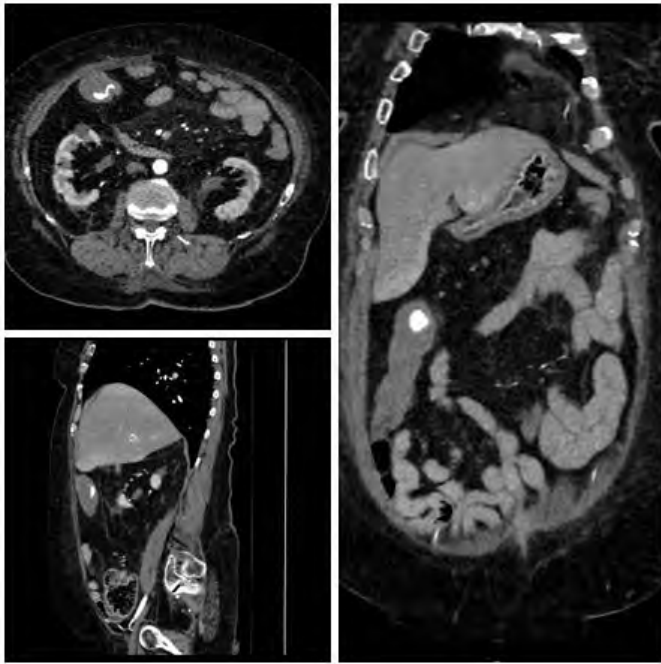
**Caso clínico:** Mujer de 83 años remitida a urgencias por rectorragia e inestabilización hemodinámica. Antiagregada con aspirina. Histerectomizada hace 15 años. Hemoglobina inicial de 10 mg/dL que disminuye hasta 6.8 mg/dL. Se aplican medidas iniciales de resucitación, se transfunden tres concentrados de hematíes y se realiza gastroscopia sin hallazgos. Se realiza Angio-TC de abdomen que describe extravasación de contraste intraluminal a nivel de ángulo hepático del colon.



**Figura 2**

PET-TC (F18-FDG). A. Ventana de partes blandas: Masa hipermetabólica hepática con focos de muy elevado metabolismo (SUVmax= 12,2). B. Ventana pulmonar: lesiones nodulares bilaterales.

de predominio periférico. Hiperrealce en fase arterial de segmentos VI y VII con aumento de señal del parénquima en T2 que sugiere compromiso de rama portal. La sospecha inicial fue colangiocarcinoma intrahepático. Se biopsió con resultado anatomopatológico de tejido



**Figura 1**

TC abdomen: extravasación de contraste intraluminal a nivel de ángulo hepático.

franca por lo que se indica intervención quirúrgica. Se realiza hemicolectomía derecha mediante laparotomía media. A la palpación externa del colon, no se aprecia tumoración.

Una vez extraída, se inspecciona la pieza quirúrgica encontrando úlcera mucosa. El resultado de anatomía patológica describía: arteria de calibre persistente en submucosa (lesión de Dieulafoy) que ulceraba la mucosa. Durante el postoperatorio, buena evolución desde el punto de vista abdominal, como única complicación, disnea en relación con insuficiencia cardíaca que mejoró con tratamiento médico.

**Discusión:** La lesión de Dieulafoy fue descrita por primera vez en 1884 por Gallard. Pero en 1898 fue definida por el cirujano francés George Dieulafoy como causa de hemorragia digestiva. Representa el 5% de todas las causas de hemorragia digestiva y más del 70% provienen de estómago proximal. Se han publicado pocos casos a nivel de colorrectal y en la mayoría, el manejo endoscópico es eficaz y debe considerarse primera opción. La cirugía debe reservarse para casos que no pueden ser tratados con métodos endoscópicos o embolización.

Dada la escasez de casos publicados en la literatura médica, es importante tenerla en cuenta como posible causa de hemorragia digestiva baja, especialmente en pacientes inestables hemodinámicamente. La comunicación de este caso ayuda a aumentar la conciencia sobre esta condición y puede ser útil en el manejo y diagnóstico de casos similares en el futuro.

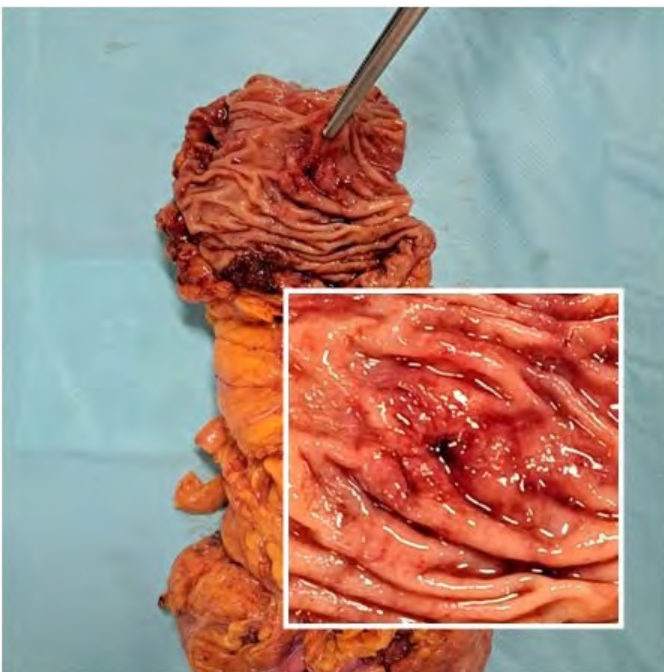
### 230043. TERAPIA DE PRESION NEGATIVA ASOCIADA A TRACCION FASCIAL: TECNICA DE LEPPÄNIEMI

**MS Carranque Romero, SJ Ahumada Etchepareborda, Y Mokachir Mohsenin, G Salguero Seguí, N Gándara Adán**

Servicio Cirugía General y Digestiva. Complejo Hospital Costa del Sol, Marbella.

**Introducción:** El abdomen abierto es una opción quirúrgica empleada con frecuencia en el manejo del síndrome compartimental, sepsis o traumatismo abdominal. El momento de cerrar la pared abdominal y concretamente el cierre fascial, puede ser todo un reto. La terapia de presión negativa (NPWT) asociada a tracción fascial (MMFT) es la técnica de elección para el cierre temporal.

**Caso clínico:** Varón de 44 años afecto de enfermedad perianal de Crohn sin respuesta a biológicos ni otras terapias. Realizamos ileostomía lateral laparoscópica programada. En los primeros días postoperatorios presentó íleo paralítico y dolor abdominal. Se realiza TC de abdomen con hallazgos sugerentes de perforación. En quirófano, peritonitis difusa, necrosis parcheada intestinal y múltiples perforaciones. Se realiza resección intestinal y se coloca sistema de abdomen abierto con presión negativa hasta en seis ocasiones posteriores. Ante la imposibilidad de cierre primario, realizamos la técnica de Leppäniemi; colocamos la lámina protectora visceral. Con una sutura continua de Vicryl 2/0, anclamos en ambos bordes fasciales una malla de polipropileno dividida. Realizamos tracción en dirección medial y mantenemos la misma suturando en línea



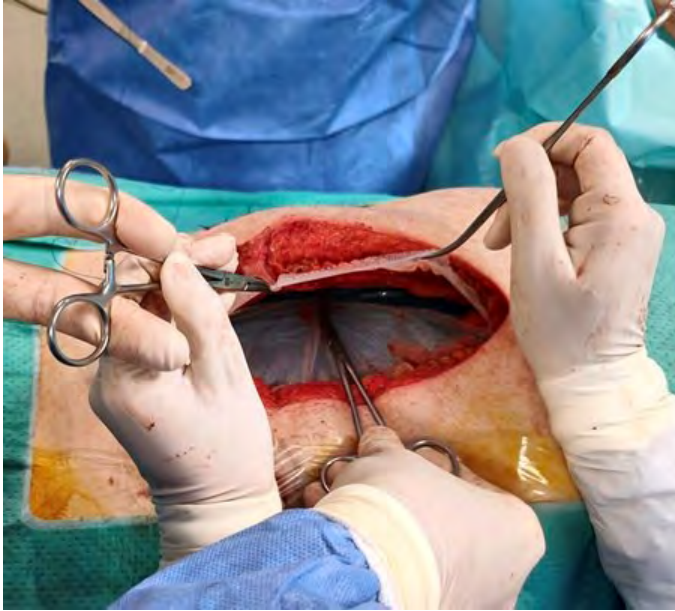**Figura 2**

Pieza quirúrgica de hemicolectomía derecha: lesión de Dieulafoy.

Contactan con nuestro servicio por persistencia del sangrado e inestabilidad hemodinámica con los resultados descritos. A nuestra valoración, regular estado general, desorientada, taquicárdica y tensiones de 70/40 mmHg, presentando a la exploración hemorragia

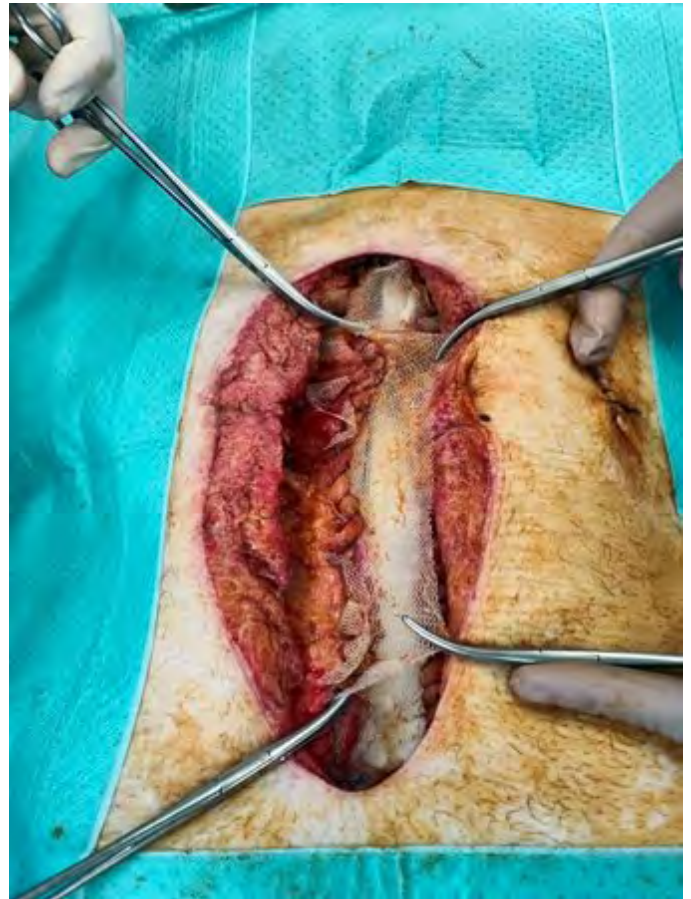

media ambas mallas. Colocamos esponja ABThera y lámina adhesiva comprobando vacío y eficacia a presión continua de -125 mmHg. En la revisión posterior, se retira sutura de línea media, se comprueba viabilidad intestinal y se recorta parte de ambas mallas y se vuelve a suturar observando mayor aproximación entre fascias. En la última intervención, se retira la malla y se cierra aponeurosis con cuatro suturas continuas de Monomax-loop.



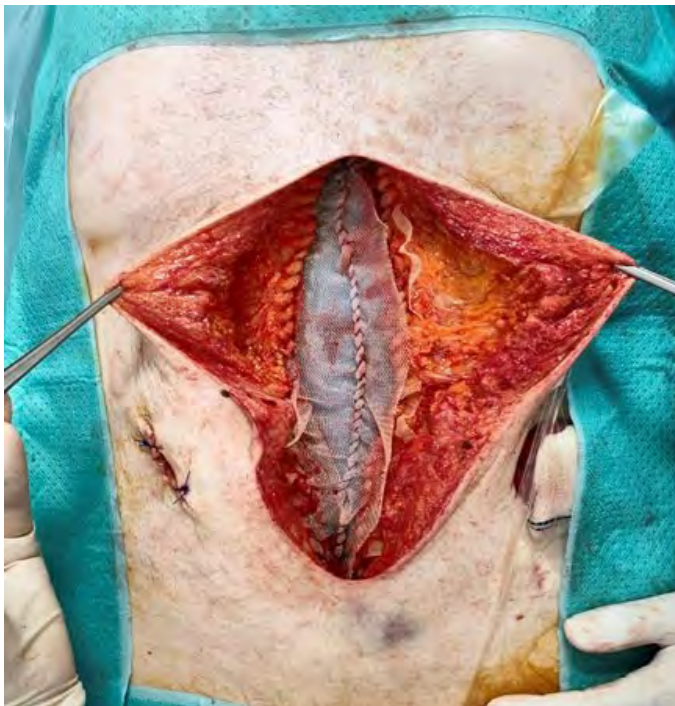**Figura 1**

Leppäniemi: corte y aproximación de malla.



**Figura**

Leppäniemi: segunda intervención de aproximación.



**Figura 2**

Leppäniemi: sutura de ambas en línea media.

**Discusión:** Las condiciones para el cierre definitivo del abdomen abierto son el control del foco, la presencia de intestino viable y la ausencia de datos de hipertensión intrabdominal principalmente. El cierre temporal sin presión negativa ni tracción fascial presenta un mayor riesgo de fistula entero-atmosférica y cierre tardío.

En esta situación, se ha establecido que la terapia de presión negativa en combinación con la tracción fascial, realizada de forma temprana presenta en diferentes revisiones un 90% de eficacia en cierre fascial y alrededor de un 3% de aparición de fistula entero-atmosférica, aunque las tasas de hernia incisional son variables.

Con este caso, queremos destacar la importancia de un plan estructurado para introducir este método con el fin de prevenir la retracción fascial, así como para facilitar el cierre primario definitivo de la pared abdominal una vez resueltas las complicaciones intraabdominales.

### 230045. DIVERTICULITIS YEYUNAL: INDICACIONES Y RESULTADOS TRAS TRATAMIENTO CONSERVADOR

C Ruiz Macías, M Alcaide Lucena, R Forneiro Perez, B Mirón Pozo

Servicio Cirugía General y Digestiva. Hospital San Cecilio, Granada.

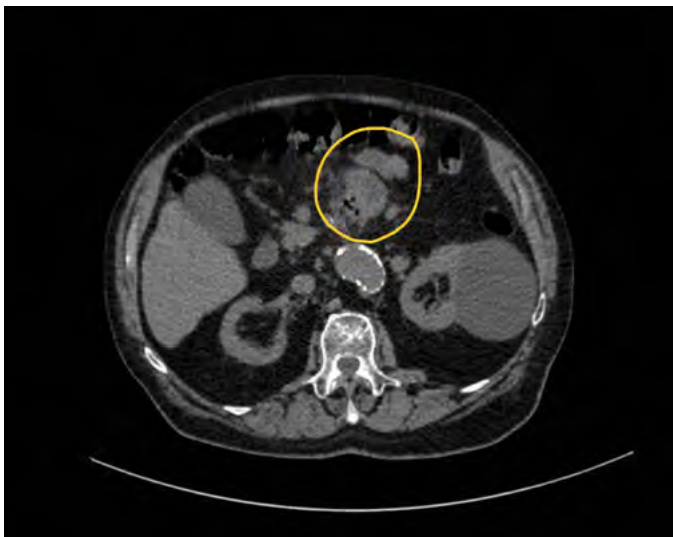**Introducción:** Los divertículos son protuberancias en forma de saco de la pared intestinal que pueden localizarse en intestino delgado y grueso. En el intestino delgado suelen ser asintomáticos, siendo el duodeno la localización más habitual. Las complicaciones sintomáticas que se desarrollan hasta en el 10% de los pacientes pueden ser graves y potencialmente mortales.

**Caso clínico:** Varón de 86 años con antecedentes de ulcus duodenal derivado a Urgencias por clínica de dolor y distensión abdominal en mesogastrio intermitente desde hace 10 días. Además, presenta náuseas, sin fiebre y sin alteraciones del tránsito. Analíticamente alteración de la función renal y leucocitosis de 20000/ $\mu$ l.

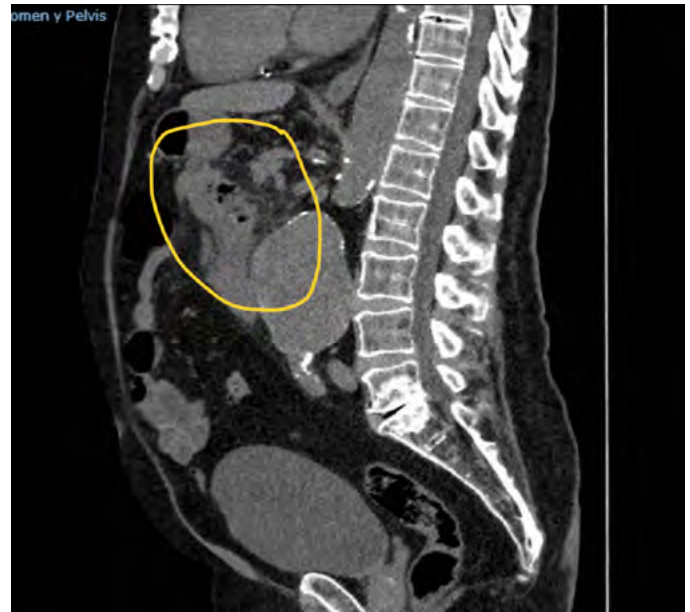
La TC abdominopélvica realizada informa de hallazgos compatibles con diverticulitis de yeyuno proximal con microperforación asociada, sin colecciones organizadas y escasa cantidad de líquido libre.

Ante la estabilidad hemodinámica y sin signos de peritonismo se ingresa con antibioterapia intravenosa, dieta absoluta, sonda nasogástrica y nutrición parenteral.

Presenta buena evolución clínica con tolerancia oral correcta, sin fiebre y analítica de control sin aumento de reactantes de fase aguda. En la TC de control resolución casi completa de la inflamación en la zona yeyunal y con divertículo duodenal de 2 cm sin complicación. Dado de alta tras 7 días.



**Figura 1**  
Corte axial TC.



**Figura 2**  
Corte sagital TC.

**Discusión:** Los divertículos en ID suelen localizarse en el duodeno, siendo los yeyunoileales infrecuentes afectando al 0.5 - 2,3% según la serie. Más frecuentes en varones con una incidencia máxima entre la 6ª y 7ª década.

Pueden estar compuestos sólo de mucosa y submucosa (a diferencia de los colónicos) o de todas las capas de la pared yeyunal. Su etiología no está clara, pero se relaciona con una alteración de la motilidad y las altas presiones intraluminales. Pueden asociarse con trastornos de la motilidad intestinal, como la esclerosis, las neuropatías viscerales y las miopatías, además de a factores genéticos.

Suelen ser asintomáticos, siendo los síntomas más habituales la distensión abdominal y dolor intermitente, además de diarrea debido al crecimiento bacteriano excesivo. El diagnóstico de elección se realiza con TAC abdominal. Su manejo va a realizarse en función de la clínica del paciente. Si no se asocian complicaciones puede realizarse con dieta y antibioterapia. El tratamiento quirúrgico se reserva para los casos de diverticulitis complicada con perforación intestinal. Esto puede requerir una resección abierta o laparoscópica del segmento afectado.

### 230046. RESECCIÓN DE TERCERA PORCIÓN DUODENAL POR TUMOR DEL ESTROMA GASTROINTESTINAL (GIST) SANGRANTE

Y Mokachir Mohsenin, I Pérez Mesa, SJ Ahumada Etchepareborda, A Obispo Entrenas, N Gándara Adán

Servicio Cirugía General y Digestiva. Complejo Hospital Costa del Sol, Marbella.

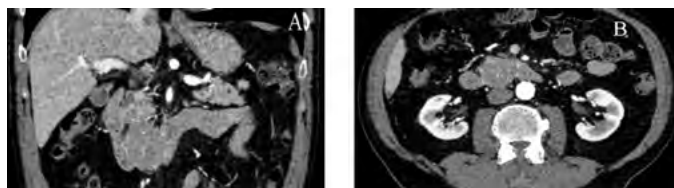
**Introducción:** Los tumores del estroma gastrointestinal (GIST) localizados en el duodeno, constituyen la localización más compleja



para su tratamiento. Estos son infrecuentes (prevalencia 5-7%), sin embargo, representan el 30% de todos los tumores duodenales primarios.

Las manifestaciones clínicas tempranas se presentan cuando han alcanzado un tamaño que produce síntomas relacionados al efecto masa o hemorragia digestiva, aun así, la mayoría son asintomáticos. Se presenta el caso de un GIST en tercera porción duodenal, presentando hemorragia digestiva alta como sintomatología principal.

**Caso clínico:** Varón de 87 años con ingreso por hemorragia digestiva alta en forma de melenas, anemia de hasta una hemoglobina en 5 g/dL. Presenta gastroscopia y colonoscopia sin lesiones. Por lo que se realiza TAC abdominal que muestra masa sólida, bien definida, hipodensa, lobulada de 6 x 5 x 4 cm localizada en retroperitoneo, anterior a los grandes vasos, que comprime la cava inferior y desplaza hacia región anterior el duodeno, sin plano graso de separación con la tercera porción duodenal, lo que sugiere una masa dependiente de la pared posterior del duodeno. Se interviene de forma programada y se observa tumor polilobulado, exofítico que depende de la cara posterior de la tercera porción duodenal con plano de separación con la vena cava inferior que tras maniobra de Cattell-Braasch se realiza resección de la tercera porción preservando los vasos mesentéricos con posterior duodeno-yeyunostomía primaria siendo dado de alta al 10º día sin complicaciones postoperatorias. El diagnóstico anatomopatológico es de tumor del estroma gastrointestinal de patrón mixto estadio pT3-N0.

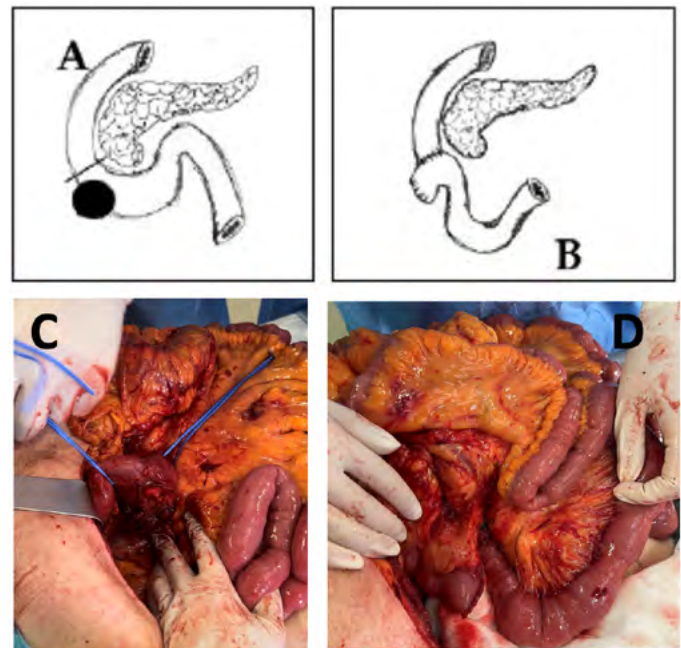


**Figura 1**

TAC abdomino-pélvico: Masa retroperitoneal, sugerente de neoplasia dependiente de la 3ª porción duodenal.

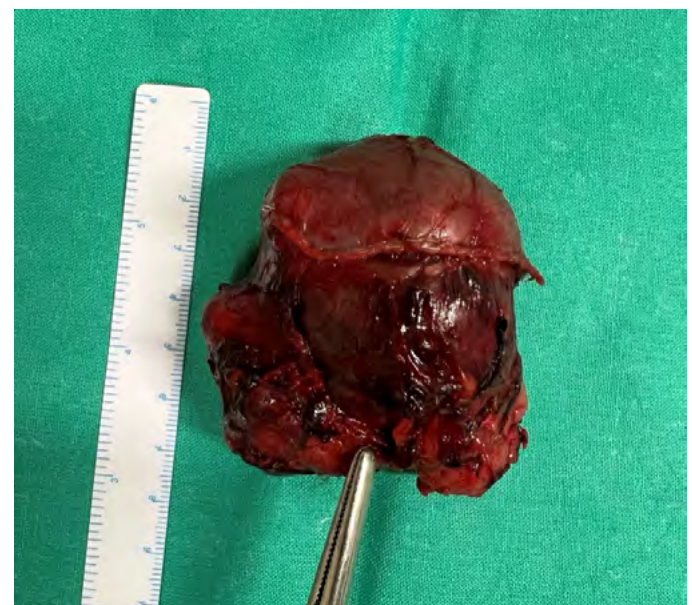**Discusión:** Los GIST tienen potencial maligno y la resección quirúrgica debe ser considerada la primera opción terapéutica. La mayoría de los artículos mencionan que, a diferencia de otros tumores localizados en el tracto gastrointestinal, el procedimiento óptimo para el GIST duodenal no se encuentra bien caracterizado en la literatura. El abordaje quirúrgico está dictado por la localización del tumor, el tamaño y la capacidad para lograr una resección R0.

Teniendo en cuenta lo antes expuesto, en nuestro caso se trataba de un paciente frágil con un tumor >3cm localizado en el borde lateral de la tercera porción duodenal por lo que se optó por una resección segmentaria más anastomosis. El lugar más común de metástasis es el hígado. No se han establecido pautas de seguimiento, en pacientes de riesgo intermedio-alto se recomienda la tomografía cada 3 a 4 meses los primeros 3 años y luego cada 6 meses hasta los 5 años.



**Figura 2**

A y C. GIST localizado en la tercera porción duodenal B y D. Reconstrucción mediante duodeno-yeyunostomía primaria.



**Figura 3**

Pieza quirúrgica mostrando la resección segmentaria de la tercera porción del duodeno incluyendo el GIST.



## 230047. ABDOMEN AGUDO POR LINFANGIOMA QUÍSTICO MESENTÉRICO COMPLICADO

Y Mokachir Mohsenin, MS Carranque Romero, MC Macias de la Corte Hidalgo, F Lucena Navarro, N Gándara Adán

Servicio Cirugía General y Digestiva. Complejo Hospital Costa del Sol, Marbella.

**Introducción:** Los linfangiomas son un grupo poco frecuente de tumores benignos de los vasos linfáticos. Propios de la infancia, su localización más frecuente es en cuello y axila (95%).

La localización abdominal representa menos del 5%, siendo el lugar de presentación más común el mesenterio. La clínica es variable, pudiendo ser asintomáticos o presentarse como una masa abdominal palpable, obstrucción intestinal o signos de irritación peritoneal.

**Caso clínico:** Mujer de 40 años sin antecedentes de interés que consulta por dolor abdominal intermitente incrementándose la última semana, sin datos de síndrome constitucional. A la palpación masa en flanco izquierdo de unos 8 cm dolorosa. Se realiza TAC abdominal y se describen dos formaciones quísticas mesentéricas que contactan entre sí; una lobulada en hipogastrio de 15x8x15 cm y otra redondeada en flanco izquierdo de 10x9x10 cm con pequeñas adenopatías reactivas y aumento de densidad grasa mesentérica sugerente de sobreinfección. Tras persistir dolor con signos de irritación peritoneal, se decide intervención quirúrgica mediante laparotomía, observándose la presencia de dos grandes masas que ocupaban prácticamente la totalidad de la cavidad. Se realiza una disección y exéresis cuidadosa a nivel del mesenterio yeyunal. La anatomía patológica confirma el diagnóstico de linfangioma quístico mesentérico (LQM). Al sexto día postoperatorio la paciente fue dada de alta sin incidencias.

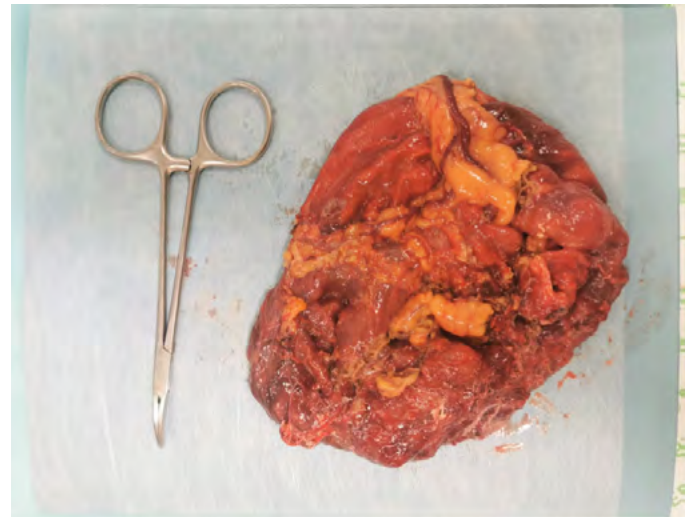


Figura 2

Inspección de pared abdominal.

Muchas veces asintomáticos, su diagnóstico es casi siempre casual. El diagnóstico diferencial se realiza con otros tumores quísticos retroperitoneales: teratoma quístico benigno o quistes de mesenterio. Son los métodos de imagen, y sobre todo la biopsia posterior, los que establecen el diagnóstico definitivo. Entre el 20 y el 40% de los casos se asocia anomalía cromosómica. Macroscópicamente, la lesión está constituida por quistes en "racimo de uvas", independientes o comunicados entre ellos. La mayoría de las lesiones requiere tratamiento quirúrgico. La escisión completa del tumor es el tratamiento óptimo. En tumores irreseccables existen otros tratamientos, como las inyecciones esclerosantes con bleomicina.

En conclusión, aunque infrecuentes, benignos y de buen pronóstico, los LQM podrían llegar a comprometer la vida del paciente si no se realiza un diagnóstico adecuado. Por lo que, debido a lo inusual de nuestro caso, lo consideramos importante por varios motivos: su gran tamaño, su localización, la edad y la ausencia de otras anomalías morfológicas y de aneuploidías.

## 230052. CIRUGÍA PARATIROIDEA. ¿ESTAMOS ANTE UN INCREMENTO DE DIAGNÓSTICO O PICO DE INCIDENCIA?

G Plata Pérez, R Soler Humanes, P González Rojo, D Morales García, JL Fernández Serrano

Servicio Cirugía General y Digestiva. Complejo Hospitalario de Especialidades Virgen de la Victoria, Málaga.

**Introducción:** Presentar los resultados de cirugía paratiroidea en nuestro centro destacando un incremento en los últimos años.

**Material y métodos:** Se revisan las paratiroides intervenidas en nuestro centro desde enero de 2019, visualizándose un incremento significativo de intervenciones desde enero de 2022. Así mismo aumentan notablemente, en especial desde la pandemia COVID-2019,

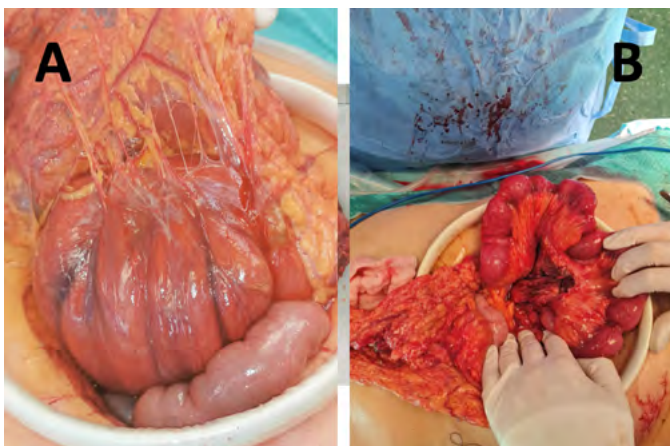


Figura 1

A. Lesión sugerente de linfangioma quístico. B. Margen de resección en mesenterio yeyunal

**Discusión:** Los LQM son lesiones de etiología poco conocida, su característica más frecuente consiste en una masa quística, palpable y habitualmente de crecimiento lento.

los pacientes intervenidos en régimen de CMA, con el fin de evitar al máximo los ingresos hospitalarios durante dicho período y que sirve como impulso para continuar en esa línea con esta patología.

Los criterios de selección de pacientes para cirugía en régimen de CMA incluyen aquellos con diagnóstico de hiperparatiroidismo primario (HPT1º) por adenoma de paratiroides, con dos pruebas de localización positivas, edades entre 18 y 80 años, valoración preanestésica ASA I, II o III, que vivan acompañados a menos de una hora del centro hospitalario y dispongan de teléfono de contacto.

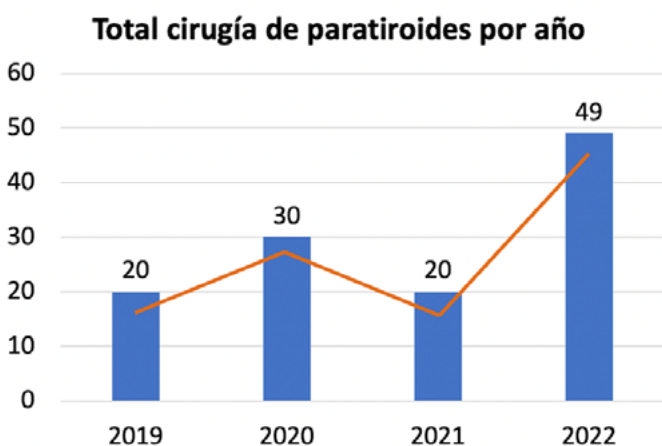
**Resultados:** Desde enero de 2019 hasta marzo de 2023, se intervienen 143 pacientes con diagnóstico de HPT1º. De ellos 76 (53.14%) se realizan en régimen de CMA.

Durante los años 2019, 2020 y 2021 la patología se mantiene estable con un número total de pacientes intervenidos de 20, 30 y 20 respectivamente. Durante 2022 hay un incremento significativo interviniéndose un total de 49 pacientes y se observa esa misma tendencia en 2023, siendo intervenidos en el primer trimestre 23 pacientes.

Así mismo, el porcentaje de pacientes intervenidos en régimen de CMA aumenta progresivamente, pasando de un 45% en 2019 a un 74% en el primer trimestre de 2023.

En cuanto a la cirugía, el tiempo medio es de 38 minutos (+/- 15 minutos, en función sobre todo de resultados de anatomía patológica intraoperatoria y PTH intraoperatoria para criterios de Miami). El tiempo de permanencia en la unidad hasta el alta es de 9.5 +/-2 horas, sin mortalidad ni reingresos, con alto grado de satisfacción por parte de los pacientes, reflejado en la llamada telefónica y revisión en consulta postoperatorias.

En cuanto a las complicaciones, tan sólo un caso de hipocalcemia sintomática a las 48 horas, que precisa perfusión de calcio intravenoso y un seroma de herida quirúrgica.



**Figura 1**

Corte transversal de TC de abdomen.

**Conclusiones:** La cirugía paratiroidea se está viendo incrementada de manera significativa en nuestro centro, probablemente a que cada vez se realiza mayor número de determinaciones de calcemia rutinarias que llevan finalmente a completar estudio y diagnóstico.

### 230053. CIRUGÍA DE LA MAMA EN RÉGIMEN DE CMA. ¿ES SEGURA LA AMBULATORIZACIÓN?

G Plata Pérez, E Corrales Valero, M Peix Raya, N Martos Rojas, FJ Fernández García

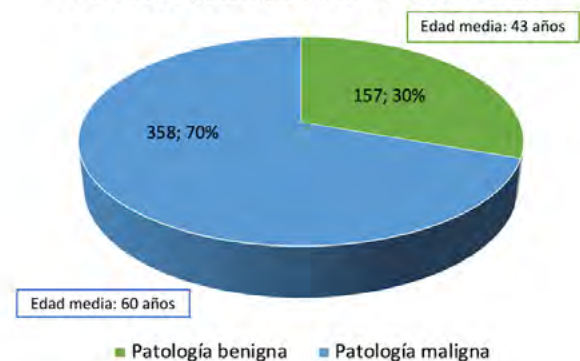
Servicio Cirugía General y Digestiva. Complejo Hospitalario de Especialidades Virgen de la Victoria, Málaga.

**Introducción:** Presentar los resultados del programa de Cirugía Mayor Ambulatoria (CMA) en patología mamaria en un hospital de referencia, destacando un incremento en los últimos años.

**Material y métodos:** Se analizan los datos de intervenciones en régimen de CMA en la mama desde enero de 2019. Los criterios de selección de pacientes incluyen aquellos con patología mamaria benigna o maligna que precisen de tumorectomía +/- colocación de arpón y biopsia de ganglio centinela (BGC), con edades entre 18 y 80 años, una valoración preanestésica ASA I, II o III, que vivan a menos de una hora del centro hospitalario, dispongan de teléfono de contacto y estén acompañados.

**Resultados:** Desde enero de 2019 hasta diciembre de 2022, se intervienen 1825 pacientes de patología mamaria, con una media de 500 pacientes por año, siendo 2020 el año con menor número, coincidiendo con la pandemia COVID-2019 (365 pacientes), y 2022 el de mayor número, con 531 pacientes.

#### Porcentaje patología mamaria intervenida



**Figura 1**

Porcentaje intervenciones de patología mamaria benigna y maligna.

De éstos últimos, 506 son mujeres (95.2%), y 9 hombres. Se intervienen por diagnóstico de patología benigna 157 pacientes (30%), con una edad media de 43 años, siendo dados de alta en régimen de CMA 150 (95.5%).

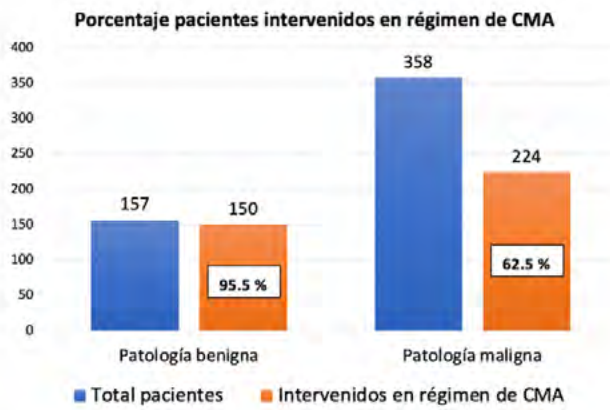


Figura 2

Porcentaje de pacientes intervenidos en régimen de CMA de patología benigna y maligna de mama.

La cirugía por patología maligna se da en 358 pacientes (70%), con edad media de 60 años (rango 24-89 años), siendo en régimen de CMA 224 (62.56%). La cirugía más realizada es la tumorectomía + BGC (195 pacientes), seguida de mastectomía + BGC intraoperatoria (69 pacientes) +/- linfadenectomía axilar (48 pacientes).

El tiempo medio hasta la alta domiciliaria es de 8 horas, con alto grado de satisfacción por parte de los pacientes, reflejado en la llamada telefónica y revisión en consulta postoperatorias. En cuanto a las complicaciones, se dan en 39 pacientes (7.3%), siendo seromas, hematomas e infecciones de herida quirúrgica, que se resuelven con tratamiento conservador y sin complicaciones mayores ni mortalidad de ningún paciente.

**Conclusiones:** La CMA está consolidada en muchas patologías, siendo una de ellas en la cirugía de la patología mamaria. Desde la pandemia COVID-2019, con el fin de evitar al máximo los ingresos hospitalarios durante dicho período, los pacientes intervenidos en régimen de CMA aumentan notablemente, lo que sirve como impulso para continuar en esa línea con esta patología.

Podemos concluir, con los datos aportados, que esta cirugía puede realizarse en régimen de CMA con total seguridad y de forma costo-eficiente, siempre con una correcta selección de pacientes y en manos expertas.

### 230054. LA CIRUGÍA PARATIROIDEA EN CMA CADA VEZ MÁS CONSOLIDADA. PRESENTACIÓN DE NUESTRA SERIE.

G Plata Pérez, R Soler Humanes, L Díaz Sánchez, D Morales García, JL Fernández Serrano

Servicio Cirugía General y Digestiva. Complejo Hospitalario de Especialidades Virgen de la Victoria, Málaga.

**Introducción:** Presentar los resultados del programa de Cirugía Mayor Ambulatoria (CMA) en cirugía paratiroidea en un hospital de referencia.

**Material y métodos:** El programa de cirugía paratiroidea se inicia en enero de 2019. Los criterios de selección de pacientes incluyen aquellos con diagnóstico de hiperparatiroidismo primario (HPT1º) por adenoma de paratiroides, edad entre 18-80 años, con dos pruebas de localización positivas, que vivan acompañados y a menos de una hora del centro hospitalario.

Los pacientes acuden a la unidad de CMA el mismo día de la intervención quirúrgica, estando en ayunas desde las doce de la noche. Durante la cirugía se realiza confirmación histológica mediante biopsia intraoperatoria, así como determinaciones de PTH según los criterios de Miami (basal, durante la manipulación quirúrgica y 10 minutos tras la exéresis de la lesión).

Tras la intervención, los pacientes pasan a la zona de recuperación postanestésica y readaptación al medio. Si presentan tolerancia correcta, el dolor postoperatorio está controlado y no existen datos de hipocalcemia clínica son dados de alta domiciliaria.

A la mañana siguiente se les realiza una llamada telefónica para confirmar que se encuentran bien y solucionar posibles dudas. Posteriormente realizarán su revisión al mes en consulta externa de Cirugía y Endocrinología.

**Resultados:** Desde el inicio del programa en enero de 2019 hasta marzo de 2023, se intervienen 143 pacientes con diagnóstico de HPT1º. De éstos, 76 se realizan en régimen de CMA (53.14%), siendo 11 varones y 65 mujeres, con una edad media de 60.7 años (rango 35-78 años).

El tiempo medio de cirugía es de 38 minutos +/- 15 minutos. El tiempo de permanencia en la unidad es de 9,5 +/- 2 horas, sin mortalidad ni reingreso y con un alto grado de satisfacción por parte de los pacientes.

Porcentaje de pacientes intervenidos en régimen de CMA

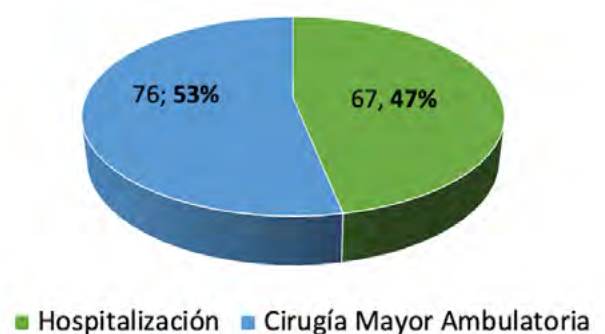
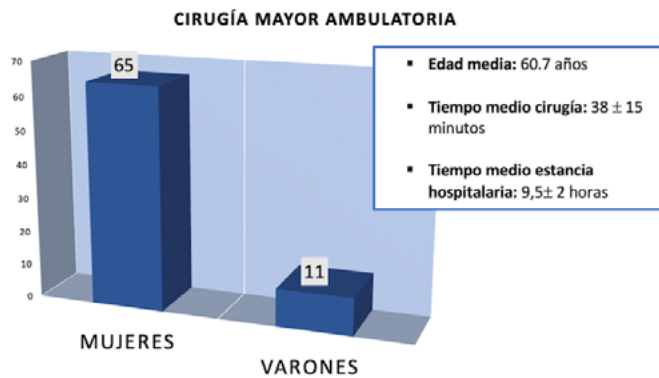


Figura 1

Porcentaje de pacientes intervenidos de cirugía de paratiroides en régimen de CMA.

**Conclusiones:** La Cirugía Mayor Ambulatoria está consolidada en muchas patologías, pero aún existen controversias en cuanto a la cirugía endocrina. La cirugía del HPT1º, con una correcta selección de pacientes y en manos expertas, puede realizarse en régimen de CMA con total seguridad.





**Figura 2**

Pacientes intervenidos en régimen de Cirugía Mayor Ambulatoria por sexo. Datos de nuestra serie.

Las complicaciones potenciales que pueden surgir, como el sangrado, habitualmente se manifiestan en las primeras 6 horas postoperatorias, es decir, antes del alta del paciente, así como la hipocalcemia, para lo cual se realizan las determinaciones de PTH, que van a servir como predictoras de la misma.

La pandemia COVID-19 ha puesto de manifiesto que la CMA es segura y costo-eficiente y ha permitido solucionar los problemas de suspensión de cirugía programada con ingreso.

### 230055. COLECISTOSTOMÍA PERCUTÁNEA. NUESTRA EXPERIENCIA EN UN HOSPITAL GENERAL DE ESPECIALIDADES.

C Mestre Ponce, I Rivero Hernández, M Domínguez Segovia, JL Arroyo Vélez, M Barrionuevo Gálvez, V Vega Ruiz

Servicio Cirugía General y Digestiva. Hospital de Especialidades de Puerto Real, Puerto Real.

**Introducción:** En un estudio retrospectivo anterior constatamos un aumento de las colecistostomías percutáneas realizadas en nuestro centro entre los años 2016-2021, concluyendo que debíamos hacer hincapié en la indicación del procedimiento y la realización de una prueba radiológica previa a la retirada del catéter. Surge así este nuevo estudio, congruente con una iniciativa de búsqueda de áreas de mejora apoyándonos en la Medicina Basada en la Evidencia.

**Material y métodos:** Estudio retrospectivo observacional descriptivo incluyendo todos los pacientes ingresados durante el 2022 en cualquier servicio de un Hospital General de Especialidades diagnosticados de colecistitis aguda con colecistostomía percutánea.

**Resultados:** 30 pacientes, 57% varones, con 77 años de edad promedio e Índice de Charlson medio de 6.40% clasificados como Tokio III (10 pacientes con IC>3), 50% Tokio II (7 pacientes con IC>5), 7% Tokio I (1 paciente con IAM concomitante y otro diagnosticado de fístula colecistocolónica) y 3% con colecistitis aguda alitiásica.

El 73% de las colecistostomías son transparietales.

La estancia media es de 15 días, registrándose un 20% de complicaciones graves y éxitos: 1 paciente por descompensación de su ICC, otro de su ERC, 3 por shock séptico con FMO y 1 paciente anticoagulado con shock hemodinámico por hematoma de pared abdominal. En 1 caso se lleva a cabo colecistectomía laparoscópica urgente.

En el 60% de los casos se realiza colangiografía transcatéter, demostrándose permeabilidad de la vía biliar en 11 pacientes. En un 17% se realizan otras pruebas de imagen (ECO, TAC o ColangiRM). La retirada del catéter se efectúa en su mayoría de forma ambulatoria tras una media de 24 días desde su colocación.

Constatamos un 37% de reingresos: 1 paciente con diagnóstico de pancreatitis aguda litiásica, otro con colangitis y 9 pacientes con nuevo episodio de CAL (de los cuales 3 se sometieron a nueva colecistostomía y otros 3 son colecistectomizados de urgencia).

El 30% de los pacientes han sido intervenidos de forma programada o están en lista de espera, con una media de tiempo hasta la cirugía de 6 meses.

**Conclusiones:** En el contexto de una crítica constructiva, si bien hemos mejorado los resultados respecto a años anteriores, consideramos que debemos continuar ajustando la indicación del procedimiento, especialmente, en aquellos pacientes clasificados como grado II con IC≤5. En la mayoría de los casos se realizan pruebas de imagen previas a la retirada del catéter, que se efectúa tras una media de 24 días.

### 230057. FÍSTULA DE LA ANASTOMOSIS ESÓFAGOYUNAL. MANEJO ENDOSCÓPICO EN UN HOSPITAL GENERAL DE ESPECIALIDADES.

C Mestre Ponce, JL Arroyo Vélez, DA Bernal Moreno, MI Marín Herrero, M Barrionuevo Gálvez, V Vega Ruiz

Servicio Cirugía General y Digestiva. Hospital de Especialidades de Puerto Real, Puerto Real.

**Introducción:** La dehiscencia de la anastomosis esófago-yunal (DAEY) es una complicación grave y factor pronóstico independiente de menor supervivencia tras gastrectomía total, con una prevalencia de 2.1-14.6% y mortalidad de 0-50%.

El manejo conservador (+/- drenaje percutáneo) es el más ampliamente aceptado para la DAEY, consistente en ayuno, antibioterapia y soporte nutricional. Las indicaciones de tratamiento mediante endoscopia digestiva alta (EDA) están limitadas por el tamaño del defecto (<2cm o <70% de circunferencia) y algunas técnicas son: pegamento, clips, OVESCO, prótesis, terapia de vacío, etc. El tratamiento quirúrgico se reserva para los casos de peritonitis generalizada y fracaso del manejo conservador.

**Caso clínico:** 1) Varón (56 años, fumador) con adenocarcinoma de células en anillo de sello de cuerpo gástrico con extensión proximal. Al 6ºDPO, DAEY (TAC: colección 25mm) e intervención urgente (lavado + drenaje) por afectación clínica del paciente. Permanece con drenaje purulento y repercusión analítica, por lo que al 8º día post-

reintervención se realiza EGD con fuga de contraste. A las 48 horas, EDA demuestra DAey <50% de circunferencia, colocándose Eso-SPONGE® que se recambia 4 días después. Nueva EDA a los 5 días, con granulación de cavidad (no se realiza tratamiento). Otras EDAs a los 6 y 12 días, con persistencia de fístula y colocación de prótesis. Buena evolución y alta a las 72 horas. En EDA de revisión a las 4 semanas, prótesis migrada, pero cierre completo del defecto.

2) Mujer (73 años) con adenocarcinoma de curvatura menor gástrica. Al 3erDPO, DAey (TAC: colección 41mm) con manejo conservador inicial. Ante persistencia de anomalías analíticas y en drenaje, EDA al 12ºDPO con dehiscencia de 40mm y colocación de prótesis. Inicia tolerancia a las 24 horas y es dada de alta al 16ºDPO. EDA a las 4 semanas que objetiva persistencia de fuga, colocándose nueva prótesis. 12 días después se retiran y se evidencia persistencia de fístula de 10mm, que se resuelve con OVESCO.

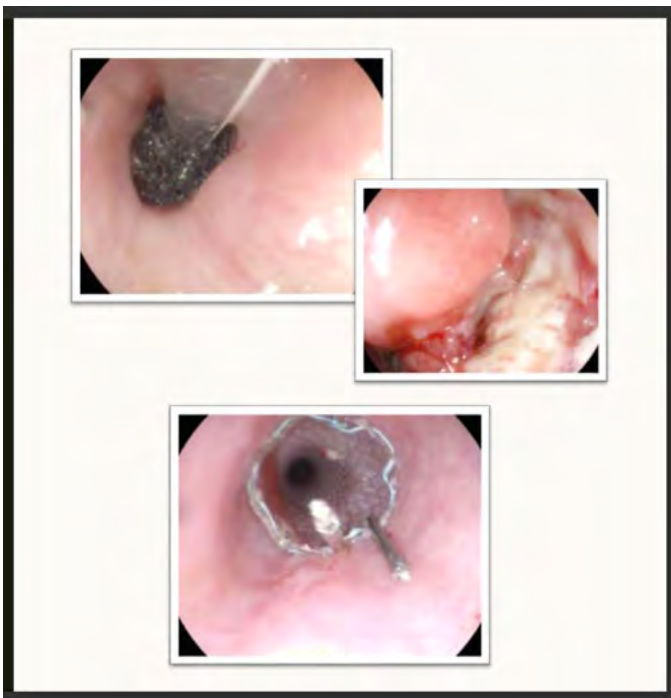

Figura 1

DAey

**Discusión:** A falta de consenso, se plantea tratamiento endoscópico en fístulas de clase III. Las prótesis las resuelven en >75% de los casos, siendo las principales complicaciones dolor y migración. Con OVESCO los resultados clínicos son satisfactorios entre 57%-100%, con tasa de éxito inversamente proporcional al tiempo desde el diagnóstico. La terapia de vacío tiene buenos resultados en >90% y pocas complicaciones, destacando estenosis de la anastomosis.

Las distintas técnicas endoscópicas resultan efectivas, quedando demostrada la importancia de la colaboración entre cirujanos y hepatogastroenterólogos intervencionistas.

## 230058. APROPOSITO DE UN CASO: ENDOSALPINGIOSIS DE APÉNDICE CECAL

C Mestre Ponce, M Domínguez Segovia, MJ Añón Requena, M Balbuena García, JL Arroyo Vélez, MC de la Vega Olías, V Vega Ruiz

Servicio Cirugía General y Digestiva. Hospital de Especialidades de Puerto Real, Puerto Real.

**Introducción:** La endosalpingiosis es una de las tres müllerianosis secundarias no neoplásicas y consiste en la presencia de glándulas de tipo tubárico revestidas de epitelio cilíndrico ciliado en localización ectópica a las Trompas de Falopio. Se trata de una condición metaplásica benigna poco frecuente descrita por primera vez por Sampson (1928). Su etiología no está aclarada y existen varias teorías sobre su patogenia.

**Caso clínico:** Paciente mujer de 81 años IABVD con antecedentes de HTA, FA anticoagulada, pancreatitis crónica, ictus isquémico y angiopatia amiloide con múltiples infartos lobares.

Es trasladada a Urgencias Hospitalarias por episodio de FA con respuesta ventricular rápida en contexto de dolor abdominal, vómitos y fiebre de 38°C de 24-48h de evolución. A la exploración, abdomen doloroso en FID y, analíticamente, elevación de RFA. En el TAC de abdomen, apendicitis aguda retrocecal con mínima lámina de líquido libre adyacente. La paciente opta por manejo conservador. Durante el ingreso su evolución es favorable con antibioterapia empírica, siendo dada de alta al 6º día. En revisión al mes, se encuentra asintomática.

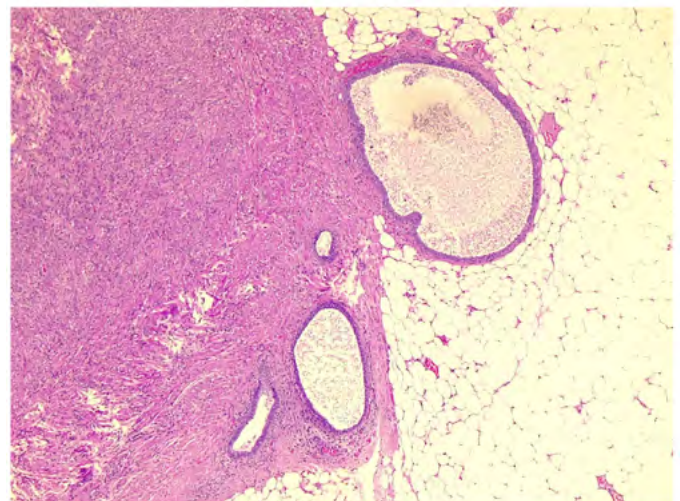


Figura 1

Cortes axial y sagital de TC, colección hidroaérea en pelvis y desestructuración óseas de sínfisis pubiana.

Acude de nuevo a Urgencias, 15 días después, por dolor abdominal y sensación distérmica de 48-72h. A su llegada se constata FA a 190lpm. La exploración abdominal muestra dolor e irritación a la palpación de FID y los hallazgos analíticos son compatibles con proceso infeccioso-inflamatorio. Se realiza ECO abdominal que objetiva nuevo episodio de apendicitis aguda sin signos radiológicos de complicación. En esta ocasión la paciente acepta el tratamiento quirúrgico, siendo valorada

y optimizada previamente por los Servicios de Medicina Interna y Anestesiología. Se lleva a cabo la apendicectomía por vía laparoscópica sin incidencias y con hallazgos intraoperatorios de apendicitis aguda flemonosa con periapendicitis fibrinosa, sin otros datos de patología abdominal o pélvica. El postoperatorio cursa sin incidencias, siendo dada de alta al 4º día. El estudio anatomopatológico informa de apendicitis aguda flemonosa microperforada y endosalpingiosis como hallazgo casual.

**Discusión:** La endosalpingiosis apendicular es una entidad muy rara, descrita por primera vez por Cajigas et al (1990), con 11 casos publicados en la literatura médica.

Suele ser asintomática, aunque puede asociarse a dolor pélvico, infertilidad y tumores serosos limítrofes de ovario, por lo que debe formar parte del diagnóstico diferencial. Su diagnóstico definitivo se realiza en base a las características histológicas de la pieza de apendicectomía, siendo esto especialmente importante de cara al diseño de protocolos de manejo de los casos sintomáticos o asociados a tumores ováricos.

### 230059. ISQUEMIA RECTAL: UNA ENTIDAD RARA. A PROPÓSITO DE UN CASO

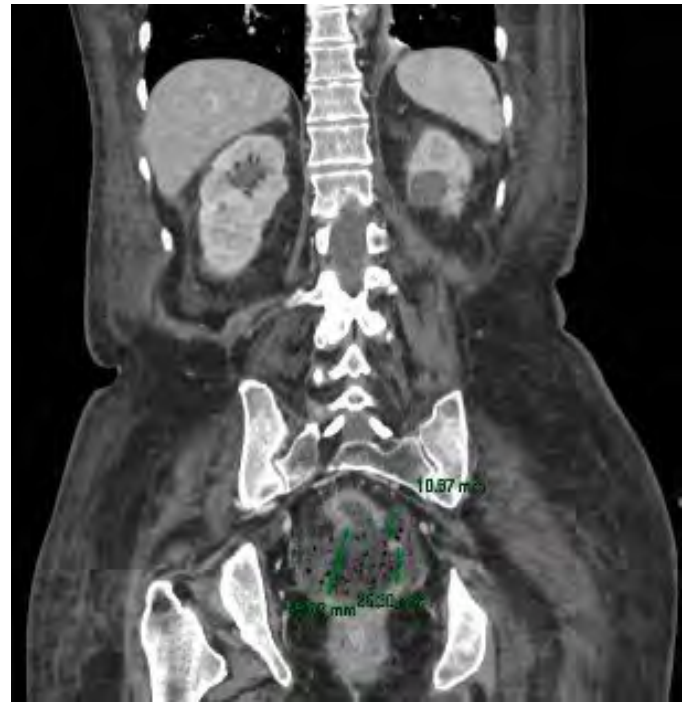JA González Minchón, R Martín García de Arboleya, MJ Perea Sánchez, P Beltrán Miranda, MI Manzano Martín, R Martínez Mojarro, R Balongo García

Servicio Cirugía General y Digestiva. Complejo Hospitalario de Especialidades Juan Ramón Jiménez, Huelva.

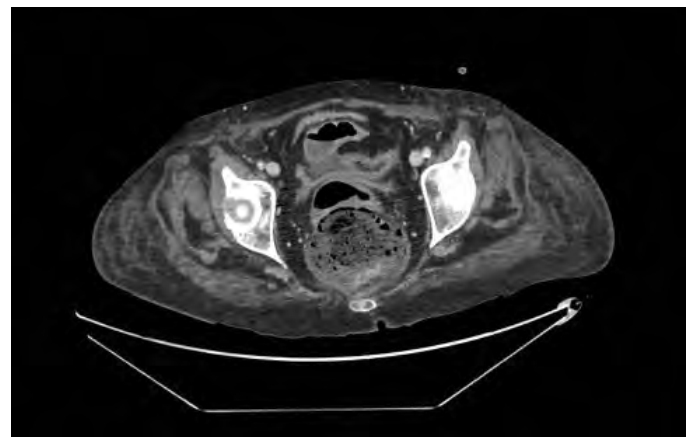
**Introducción:** La lesión isquémica del recto es una patología poco común debido al rico suministro vascular del recto y al elevado número de colaterales que presenta, comprendiendo el 2-5% de todos los casos de colitis isquémica aguda. Afecta principalmente a pacientes de edad avanzada, mujeres, con una tasa de incidencia entre 4,5-44 casos por 100.000 años-persona.

**Caso clínico:** Presentamos el caso de una paciente de 64 años. Como antecedentes quirúrgicos: DPC en noviembre 2021, y stent aorto-iliaco bilateral en enero 2022 por isquemia arterial crónica de MMII. Acude a urgencias por síndrome confusional, asociando episodios diarreicos y disminución de la ingesta. No dolor ni otros síntomas. Analíticamente, leucocitosis (28.270) y PCR 210.7. TAC de abdomen donde se aprecia fecaloma de gran tamaño en la ampolla rectal con signos de hipoperfusión y de sufrimiento intestinal en la pared de la sigma, así como isquemia y perforación rectal. Intervención quirúrgica urgente objetivando isquemia y necrosis de recto hasta sigma, así como cloaca pélvica sin identificar paredes rectales ni tabique rectovaginal. Limpieza de cavidad y sección del sigma en zona sana dejando colostomía terminal. A nivel rectal no se realiza sección por desvitalización de tejidos hasta prácticamente el ano. Se deja mínimo muñón abierto y se aísla la pelvis cerrando el peritoneo para no contaminar la cavidad. Se deja drenaje intraabdominal y sonda rectal.

La paciente presentaba una desnutrición grave y probable delirio y encefalopatía secundarios a la misma que precisó de seguimiento



**Figura 1**  
Corte coronal



**Figura 2**  
Corte axial.

por nutrición. Todo ello podría haber favorecido la ausencia de dolor y clínica del cuadro abdominal. Fue dada de alta a los 30 días.

**Discusión:** La colitis isquémica se presenta normalmente con un inicio agudo y dolor abdominal tipo cólico, que a menudo es seguido por heces sanguinolentas y diarrea y, entre los factores de riesgo, se incluyen la enfermedad oclusiva vascular, la alteración de la circulación colateral y el estado de bajo flujo. No obstante, aproximadamente el 20% de los pacientes con colitis isquémica tienen una lesión potencialmente obstructiva.

A pesar de que la TAC puede sugerir el diagnóstico, la colonoscopia sigue siendo la prueba clave para diagnosticar y determinar la extensión del cambio isquémico. Los hallazgos endoscópicos y



el cuadro clínico general determinan el tratamiento, pudiéndose plantearse manejo conservador en casos precoces o con isquemia superficial, mientras que en casos de isquemia rectal transmural gangrenosa se requiere cirugía urgente, con una mortalidad del 40% en caso de necrosis transmural de la pared rectal.

### 230060. DIVERTÍCULO DE MECKEL PERFORADO POR CUERPO EXTRAÑO

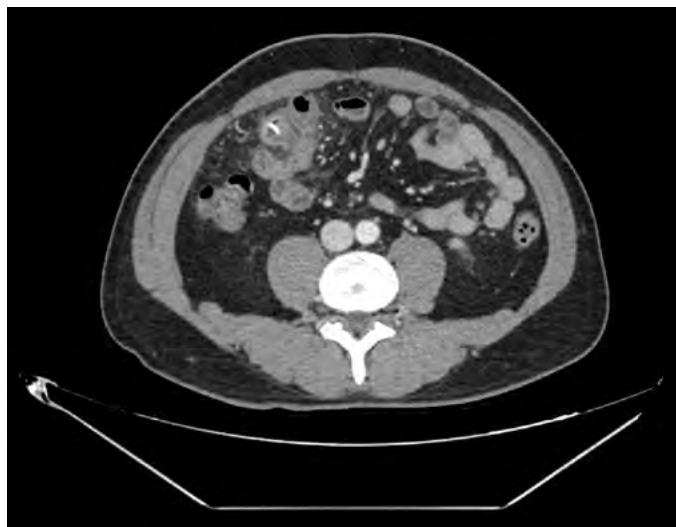
P Díaz Ríos, M Santidrián Zurbano, AB Vico Arias, ML Herrero Torres, A Astruc Hoffmann, JM Villar del Moral

Servicio Cirugía General y Digestiva. Complejo Hospitalario Regional Virgen de Las Nieves, Granada.

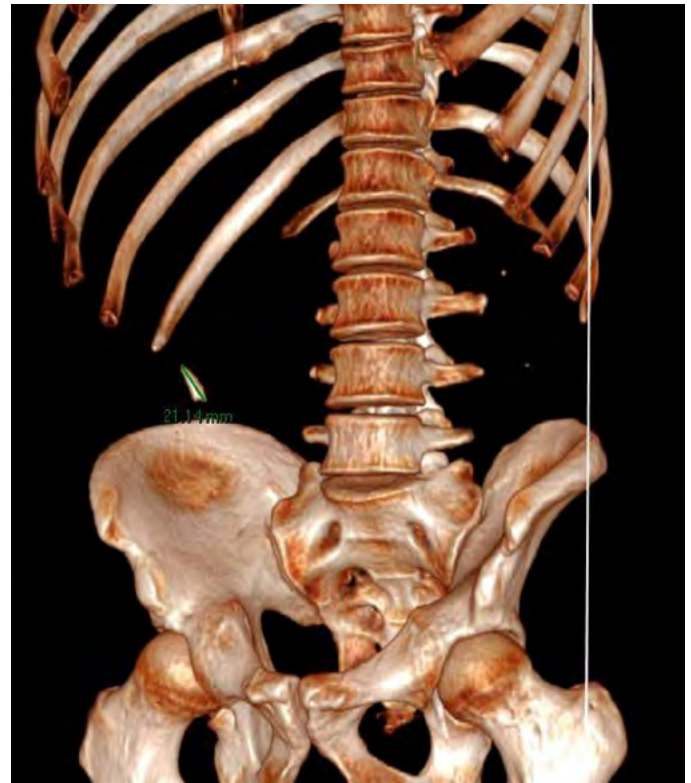**Introducción:** El divertículo de Meckel (DM) es la anomalía congénita más frecuente del tracto gastrointestinal, localizándose con mayor frecuencia en el íleon. El DM resulta del cierre incompleto del conducto onfalomesentérico. Por lo general, son asintomáticos siendo en la mayoría de los casos un hallazgo incidental por lo que cuando presenta síntomas se debe principalmente a sus complicaciones como son la hemorragia, la obstrucción, la diverticulitis o la perforación intestinal (con una incidencia aproximada de un 4%).

**Caso clínico:** Paciente varón de 44 años sin antecedentes personales de interés que acudió a Urgencias por dolor abdominal localizado en mesogastrio de varios días de evolución, sin otra clínica asociada. Antecedente de ingesta de moluscos en los días previos. Analíticamente presentó elevación de proteína C reactiva de hasta 220 mg/L con leucocitosis y desviación izquierda.

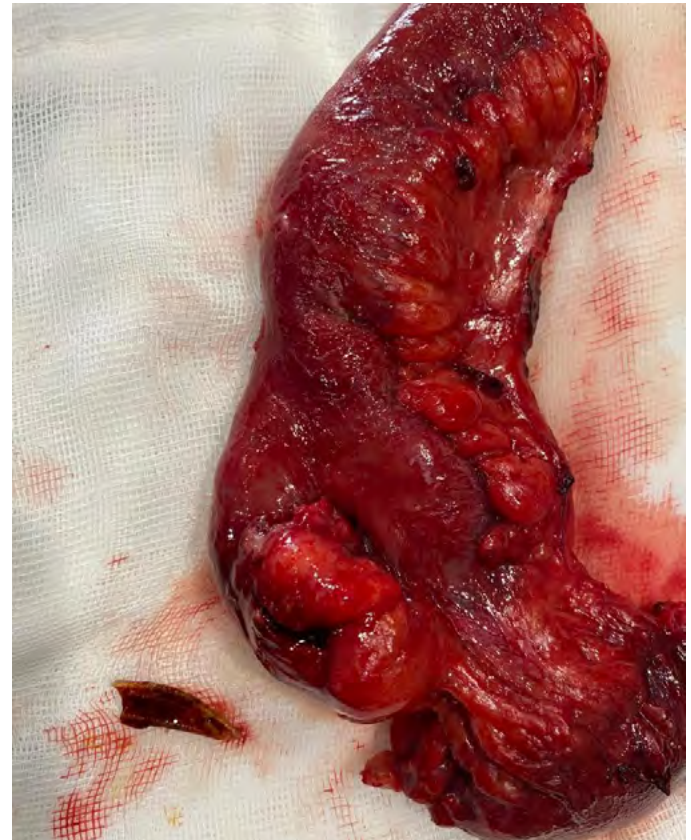
Se realizó escáner abdominal en el que se evidenciaron hallazgos compatibles con microperforación contenida a nivel de íleon preterminal con un cuerpo extraño extraluminal de 21 mm en el seno de la colección.



**Figura 1**  
TAC abdominal que muestra pequeña colección con burbujas de gas y un cuerpo extraño extraluminal en el seno de la misma.



**Figura 2**  
Reconstrucción que muestra cuerpo extraño de morfología lineal.



**Figura 3**  
Pieza quirúrgica que muestra el DM y un fragmento de concha de molusco.

Se intervino de forma urgente abordándose inicialmente por laparoscopia evidenciándose un plastrón inflamatorio de epíplon e íleon y una tumoración pétreo sobre dicha asa. Se decidió convertir a vía abierta, comprobándose que la tumoración pétreo correspondía a un divertículo de Meckel donde quedó alojado un trozo de concha de molusco de unos 2 cm de tamaño. Se realizó resección de unos 15 cm de intestino delgado y anastomosis latero-lateral manual íleo-íleal.

El paciente presentó una evolución postoperatoria favorable, siendo dado de alta al tercer día de la intervención.

**Discusión:** Por norma general, los DM son asintomáticos. La sintomatología se debe a las complicaciones asociadas. La resección intestinal está indicada en caso de hemorragia o perforación. La perforación de un DM por un cuerpo extraño es un acontecimiento infrecuente, siendo importante considerar el DM como diagnóstico diferencial en un paciente con abdomen agudo debido al mal pronóstico que presenta si se diagnostica tardíamente.

### 230068. PREPARACION DE PACIENTES OBESOS PREVIO A LA CIRUGIA DE PARED ABDOMINAL. PROTOCOLO DE INICIO EN LA UCMA

A Berbel Murcia, R Perez Huertas, JR Naranjo Fernandez, Z Valera Sanchez, A Curado Soriano, L Sanchez Moreno

Servicio Cirugía General y Digestiva. Hospitales Universitarios Virgen Macarena - Virgen del Rocío, Sevilla.

**Introducción:** Implantar una serie de estrategias en pérdida de peso para la optimización del paciente obeso que precise de cirugía de pared.

Nos planteamos:

- 1) ¿Influye la obesidad en los resultados de las cirugías de pared?
- 2) ¿Hasta qué punto se debe optimizar a estos pacientes?

**Material y métodos:** Se plantea un estudio observacional-prospectivo en el que se incluyen pacientes con IMC > 40 kg/m<sup>2</sup> en consulta de Enfermería-especializada con el objetivo de alcanzar una pérdida de peso > 10% para su optimización pre-quirúrgica.

Algoritmo de seguimiento: (Figuras 1 y 2)

1) Cita con cirujano/a de unidad, quien derivará a consultas de Enfermería, siguiendo criterios de inclusión y exclusión (Figura 3).

2) Consultas quincenales con Enfermería-especializada donde se recogen datos y se explica el proceso

3) Control en 3er y 6º mes por parte de Unidad de Cirugía de Pared.

Para validar estas estrategias, el protocolo de Cirugía Bariátrica en el que nos basamos diseñó un estudio de casos-controles que consiguió demostrar una mejoría estadísticamente significativa en eficacia y eficiencia. >92% de los pacientes lograron perder >10% del peso corporal prequirúrgico, con un menor tiempo operatorio y

menores tasas de complicaciones médico-quirúrgicas, tanto precoces como tardías.

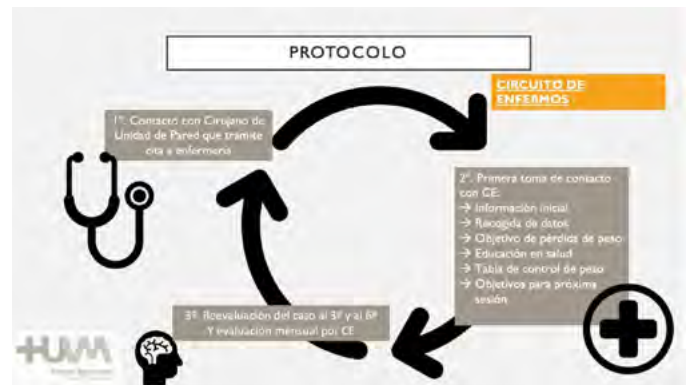


Figura 1

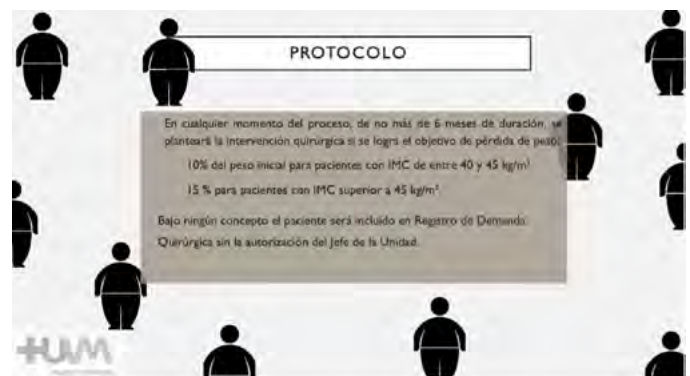

Figura 2

CRITERIOS DE INCLUSIÓN	CRITERIOS DE EXCLUSIÓN	CRITERIOS DE ELIMINACIÓN
<ul style="list-style-type: none"> <li>Pacientes con obesidad patológica (IMC &gt; 40 kg/m<sup>2</sup>)</li> <li>Hernias Ventrales, Inguinales o Inguinales recidivadas</li> <li>Anillos herniales &lt; 4 cms (W2 y W3), según la clasificación de la European Hernia Society (E), y localización del defecto</li> <li>Edad &gt; 18 años</li> </ul>	<ul style="list-style-type: none"> <li>Hernias Inguinales primarias</li> <li>HV de cualquier localización con anillo &lt; 4 cms (W1)</li> <li>Trastornos psiquiátricos o cognitivos que le impidan una correcta comprensión de los cambios de hábitos de vida y nutricionales que le exige el protocolo de la CE</li> <li>Trastornos de la conducta alimentaria</li> <li>Dependencia al alcohol y/o drogas</li> <li>Falta de apoyo familiar o social</li> <li>Domicilio habitual que le limite la asistencia a las CE</li> </ul>	<ul style="list-style-type: none"> <li>Falta de adherencia al protocolo (3 meses de prueba)</li> <li>No alcanzar objetivos en al menos 6 meses</li> <li>Cualquier paciente puede abandonar el protocolo en cualquier momento del mismo</li> </ul>

Figura 3

**Resultados:** A fecha de envío de este trabajo se han incluido cinco pacientes desde el inicio del protocolo tras ser presentado en sesión clínica en enero y aprobado en febrero del 2023 por la Comisión de Calidad del HUVMacarena, siendo los resultados muy satisfactorios en cuanto a la pérdida de peso objetivo, logrando perder el 100% de los participantes >10% de su peso inicial durante el tiempo transcurrido.

**Conclusiones:** Se suele aconsejar de manera empírica la pérdida de peso prequirúrgica, sin disponer realmente de evidencia fehaciente de la pérdida de peso objetivo. Sin embargo, existe evidencia de que tanto la obesidad como el tabaco son factores de riesgo independientes en



la aparición de hernias ventrales, las complicaciones de una cirugía de pared abdominal y en su recurrencia.

Si bien se ha podido demostrar una mejoría en resultados postquirúrgicos al aplicar este protocolo en candidatos a cirugía bariátrica, todavía no se dispone de resultados en cuanto a su aplicabilidad en cirugía de pared abdominal dado el poco tiempo transcurrido desde la implantación del mismo.

La aplicación de dicho protocolo ha logrado alcanzar cifras de peso dentro de los objetivos con vistas a la optimización del paciente prequirúrgico para disminuir la tasa de complicaciones perioperatorias, si bien deberán analizarse tales resultados una vez se disponga de los mismos.

### 230070. LA IMPORTANCIA DE LA EXPLORACIÓN CLÍNICA ANTE UNA PERFORACIÓN CECAL

C Ruiz Macias, M Alcaide Lucena, B Mirón Pozo

Servicio Cirugía General y Digestiva. Hospital San Cecilio, Granada.

**Introducción:** Es evidente la importancia creciente de las pruebas de imagen diagnósticas en la Medicina actual, siendo determinante en la toma de numerosas decisiones como cirujanos. Es cierto que son uno de los pilares en los que fundamentar el diagnóstico, pero no pueden menospreciar la clínica ni nuestro criterio médico, pues no son infrecuentes los casos de disociación clínico-radiológica como este que se presenta.

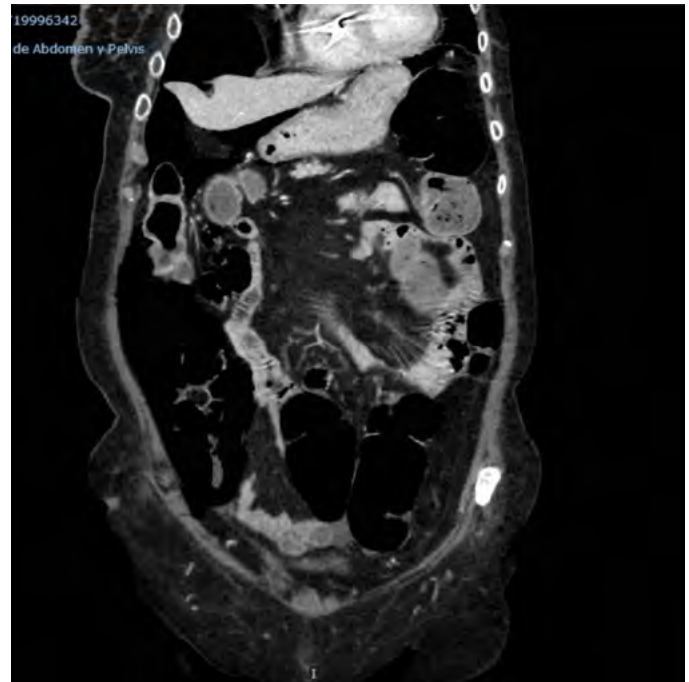
**Caso clínico:** Mujer de 73 años con diagnóstico de Cáncer de Mama estadio IV con Metástasis óseas y enfermedad ganglionar en tratamiento con Macias, y Lapatinib que acude a Urgencias por decaimiento y mal estado general desde hace 10 días sin asociar clínica digestiva.

Se realiza Rx de tórax y TC observándose gran neumoperitoneo en relación a posible perforación de víscera hueca probablemente de origen cecal con escasa cantidad de líquido libre entre asas (Imagen 1 y 2). Sin alteraciones analíticas.

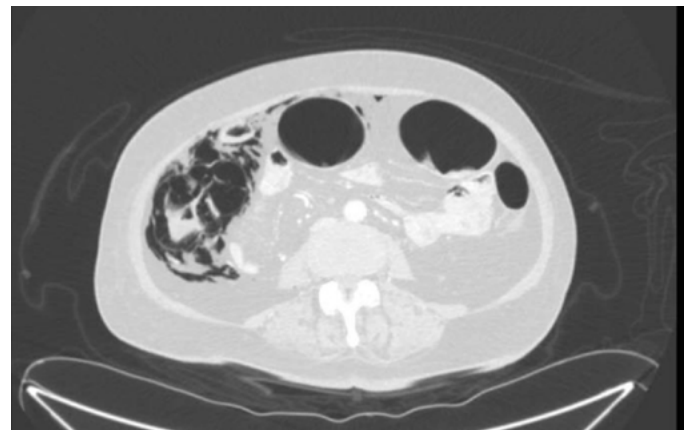
Abdomen completamente anodino.

Ante la discordancia clínico-radiológica ingresa para tratamiento conservador. Tras 4 días de ingreso permanece estable, con constantes mantenidas, tolerando dieta basal y sin dolor abdominal en ningún momento y dada la no necesidad de tratamiento quirúrgico urgente, se procede al alta hospitalaria con cuidados.

**Discusión:** El caso que se presenta nos sirve para ejemplificar que ante una clara disociación clínico-radiológica debe prevalecer el criterio clínico frente a las pruebas complementarias, no importando la índole de las mismas. En este caso se optó por un tratamiento conservador, más en consonancia con la exploración física de la paciente, lo que evitó una intervención quirúrgica innecesaria con las posibles consecuencias adversas que podrían haber aparecido tras la misma.



**Figura 1**  
Neumoperitoneo corte sagital.



**Figura 2**  
Neumoperitoneo. Ventana de pulmón.

No podemos olvidar que el desarrollo de nuevos fármacos anticancerígenos, las llamadas “terapias dirigidas” han revolucionado el manejo del cáncer y evitan el daño de células sanas, pero varios de ellos se han asociado a efectos adversos graves en el tracto intestinal, en concreto la necrosis y la perforación. Existen diversas revisiones de la literatura que notifican una incidencia de entre el 1,7-4%, (siendo más frecuente su aparición en los 6 primeros meses desde el inicio del tratamiento) en los pacientes tratados con bevacizumab (anti-VEGF) pero aún no se ha demostrado que los anti-HER2 (Trastuzumab/ Lapatinib) también generen este tipo de complicación.



## 230071. DERMATOFIBROSARCOMA PROTUBERANS EN CIRUGÍA MENOR AMBULATORIA: UN HALLAZGO INCIDENTAL POTENCIALMENTE MALIGNO

J Moreno Teniente, A Cisneros Ramírez, CM Águila Gordo, AL Romera López, H Oehling de los Reyes, B Mirón Pozo

Servicio Cirugía General y Digestiva. Hospital San Cecilio, Granada.

**Introducción:** El dermatofibrosarcoma protuberans (DFSP) es una neoplasia maligna infrecuente que se engloba dentro del grupo de los sarcomas de piel y partes blandas.

Presentamos a continuación dos casos con hallazgo incidental de DFSP durante cirugía menor de partes blandas, y su manejo posterior en el área hospitalaria.

**Caso clínico:** Caso 1: Mujer de 25 años con tumoración occipital derecha de aproximadamente 6x6cm, redondeada, bien delimitada, móvil y con crecimiento rápido de un año de evolución (Figura 1). Se solicitó TC de cráneo, informando lesión inespecífica de partes blandas, bien delimitada, homogénea, que no condiciona erosión ni destrucción del plano óseo subyacente. Se realizó escisión quirúrgica completa de la tumoración (Figura 2). Anatomía Patológica: DFSP grado 1, Ki67 15-20%, con márgenes coincidentes con los límites de resección.

Caso 2: Varón de 30 años que presentaba tumoración supraumbilical, indurada, hiperpigmentada, poco móvil, con crecimiento lento de años de evolución. La resonancia magnética mostró una lesión de 25x21mm, en TCS, con realce homogéneo. Se realizó escisión quirúrgica completa de la tumoración. Anatomía Patológica: DFSP, con márgenes de resección afectados por el tumor.

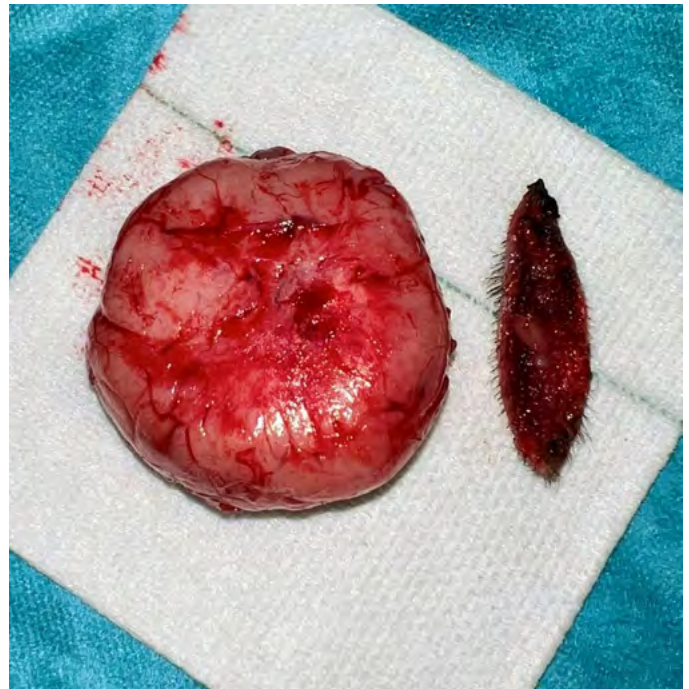

Figura 2

Aspecto macroscópico de la tumoración extirpada.

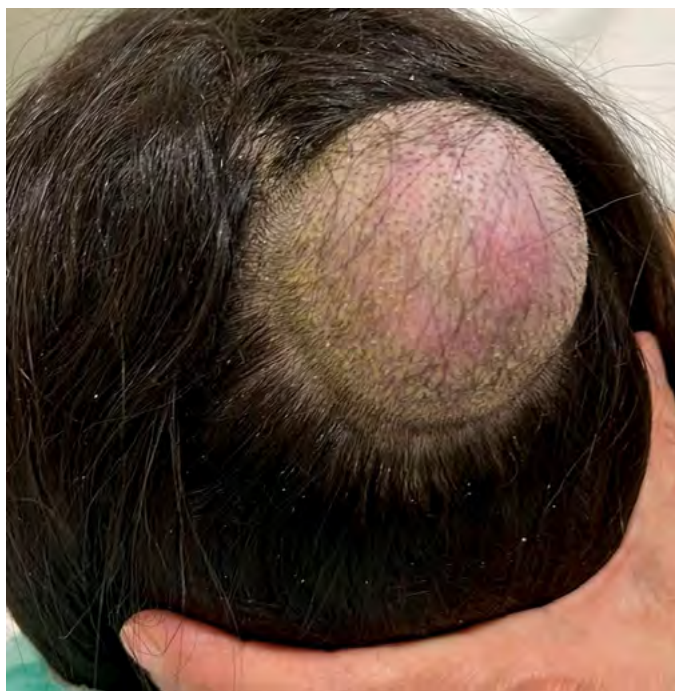

Figura 1

Morfología externa de la lesión descrita.

Ambos casos fueron derivados a Dermatología Oncológica, quienes, tras resonancia magnética para estudio de extensión, realizan ampliación de márgenes quirúrgicos según técnica de Mohs.

**Discusión:** El DFSP representa un 0,1% del total de las neoplasias malignas y un 18% de los sarcomas cutáneos de tejido blando. Tiene mayor incidencia en varones, afroamericanos y adultos jóvenes, y se distribuye predominantemente en torso (42%), aunque también pueda aparecer en extremidades, cabeza y cuello.

A pesar de tratarse de una entidad poco común, y que rara vez produce metástasis (menos del 5% de los casos), es un tumor localmente agresivo con una elevada capacidad de infiltración. El porcentaje de recurrencia local tras cirugía es considerable, especialmente cuando hablamos de su variante con componente sarcomatoso de alto grado.

Su presentación clínica es variable, y el diagnóstico histológico, una vez extirpada la lesión primaria. Es recomendable la realización de pruebas de imagen para valorar la extensión de la enfermedad, de elección la resonancia magnética.

El tratamiento inicial del DFSP localizado será la resección completa de la lesión con márgenes quirúrgicos libres. Dentro de estas circunstancias, el diagnóstico precoz, junto con una actuación conjunta y coordinada por un comité oncológico, serán determinantes para mejorar el pronóstico de estos pacientes y disminuir la tasa de recidiva local.

## 230072. BMN CON METÁSTASIS DE CARCINOMA ADENOIDE QUÍSTICO

C Ruiz Macías, T Gallart Aragón, B Mirón Pozo, M Martínez Carrillo

Servicio Cirugía General y Digestiva. Hospital San Cecilio, Granada.

**Introducción:** El carcinoma adenoide quístico es una neoplasia maligna y poco frecuente con origen en varios órganos y metástasis tardías en territorio de cabeza y cuello como el tiroides.

**Caso clínico:** Mujer de 46 años en estudio por nódulo tiroideo desde hace años que le genera molestias cervicales anteriores sin otra clínica. Se realiza Ecografía que informa de LTI desestructurado a expensas de nódulo sólido (TIRADS 4) de 50x19mm con PAAF que diagnostica un nódulo adenomatoso benigno.

Se decide intervención quirúrgica por la clínica y el tamaño, realizándose hemitiroidectomía izquierda muy dificultosa con tiroides izquierdo de consistencia muy pétrea que infiltraba tráquea, nervio recurrente izquierdo y musculatura pretiroidea. No se pudo completar la tiroidectomía por extirpación de nervio, en espera de resultados de AP.

El diagnóstico final fue un Carcinoma Adenoide Quístico que infiltra tejido tiroideo y planos musculares dependiente en su práctica totalidad de un tumor primario procedente de territorio de cabeza y cuello.

Con el informe de AP, se decide seguimiento por parte de ORL. En posterior estudio se evidencia masa neoplásica en tráquea con infiltración glótica y subglótica, decidiéndose como tratamiento definitivo la laringectomía total.

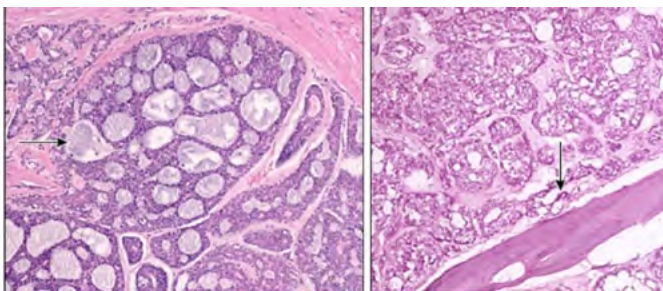


Figura 1

Visión microscópica CAQ.

**Discusión:** El CAQ (carcinoma adenoide quístico) es un tipo de neoplasia poco frecuente y habitualmente agresiva de la zona de cabeza y cuello, (principalmente en las glándulas salivares, aunque también en tráquea u orofaringe). También se han descritos casos de CAQ con origen en cuello uterino, piel y en la mama.

La edad de aparición media es de 64 años y es más frecuente en mujeres (hasta el 60% de los casos)

Aunque la progresión del CAQ es lenta, destaca la propensión a producir metástasis tardías (hasta 15 años más tarde del diagnóstico).

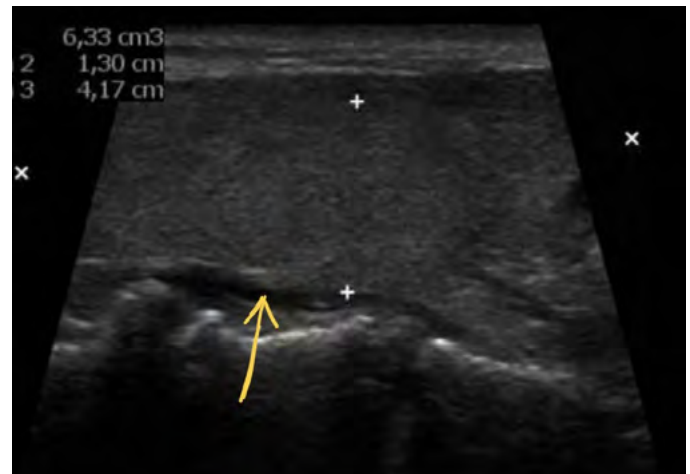

Figura 2

Ecografía de la lesión.

El diagnóstico es inicialmente clínico, objetivando tumoración de crecimiento rápido, ulcerada, sangrante o con una coloración azulada. Posteriormente se confirma con estudio anatomopatológico (Figura 2)

Debido a su rareza no existe consenso sobre cuál es el tratamiento óptimo, pero parece que lo mejor es la intervención quirúrgica temprana seguida de RT para prevenir recaídas.

## 230075. TUMORACIÓN GIGANTE POR CISTADENOMA MUCINOSO OVÁRICO: REPORTE DE UN CASO CLÍNICO

F Aguilar del Castillo, FJ Almoguera González, C Gonzalez de Pedro, FC Muñoz Casares, FJ Padillo Ruiz

Servicio Cirugía General y Digestiva. Complejo Hospitalario Regional Virgen del Rocío, Sevilla.

**Introducción:** Los cistoadenomas provienen del epitelio celómico superficial, siendo los tumores benignos más frecuentes en el ovario siendo el 25% de ellos con índice de malignidad bajo de en torno al 7% aproximadamente. En la revisión de la literatura, se considera tumor gigante ovárico aquel que mide más de 10 cm.

**Caso clínico:** Mujer de 64 años que como antecedentes personales es fumadora. Presenta como primer síntoma crecimiento del perímetro abdominal junto con hiporexia y plenitud gástrica con disminución de la diuresis sin otro tipo de sintomatología digestiva. Acude a Medicina Interna para estudio de ascitis dónde se realiza punción de líquido ascítico con anatomía patológica sin células malignas.

Se realiza TC de abdomen para despistaje de lesiones intraabdominales, objetivándose una gran masa líquida, con dimensiones de 35x35x37cm sin poder determinar origen de la misma.

Se presenta en Comité de Tumores y decide intervención quirúrgica.

En la intervención quirúrgica se objetiva tras la apertura de la fascia aponeurótica con la masa que ocupa la totalidad del abdomen



que se encuentra firmemente adherida a la pared abdominal. Se realiza inicialmente pequeña incisión controlada para evacuar el contenido extrayendo unos 18 litros de contenido ascítico. Se realiza Cirugía Citorreductora Completa mediante resección de masa de origen anexial junto con omentectomía mayor + peritonectomía pélvica y parietocólica bilateral. Se realiza además HIPEC a 41°C con Mitomicina C.

La paciente en su seguimiento posoperatorio no presenta incidencias destacables, ingreso en UCI durante 48 horas con extubación precoz y con retirada de fármacos vasoactivos en las primeras horas. Fue dada de alta el día 15 de ingreso sin incidencias.

El resultado anatomopatológico es de un cistoadenoma mucinoso de 32 cm y peso de 5 kg.

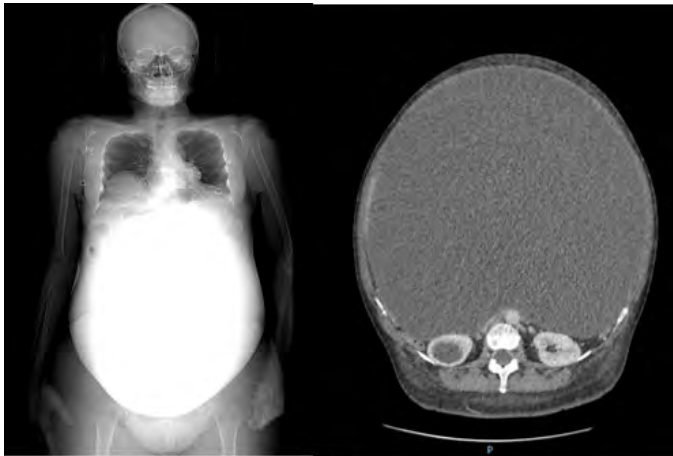

Figura 1

TAC abdomen.

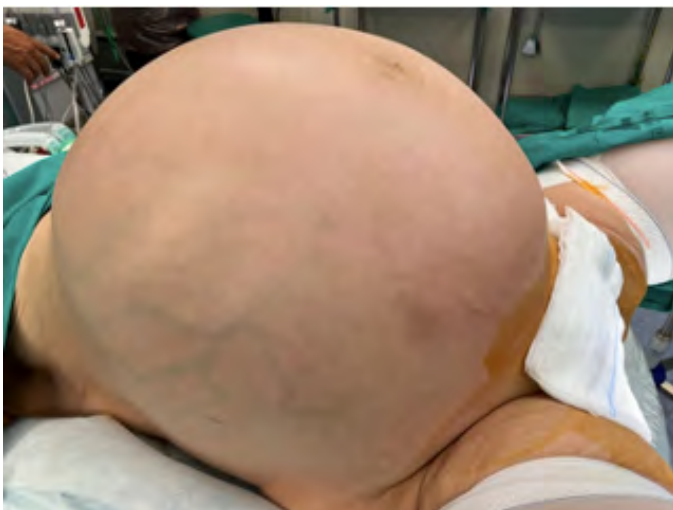

Figura 2

Imagen prequirúrgica.

**Discusión:** En la literatura existen pocos casos en los que se publican tumores ováricos gigantes > 30 cm. En nuestro caso la edad de la paciente conlleva un mayor porcentaje de riesgo de malignidad en este tipo de tumores y por ello se realizó una intervención

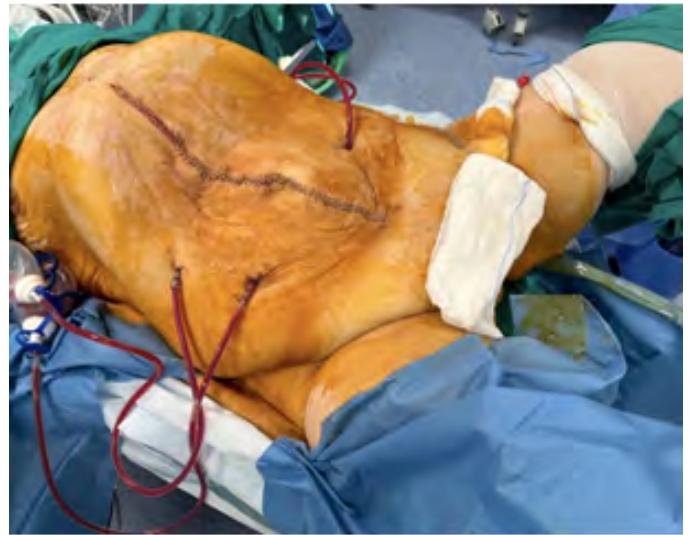

Figura 3

Imagen post-quirúrgica.

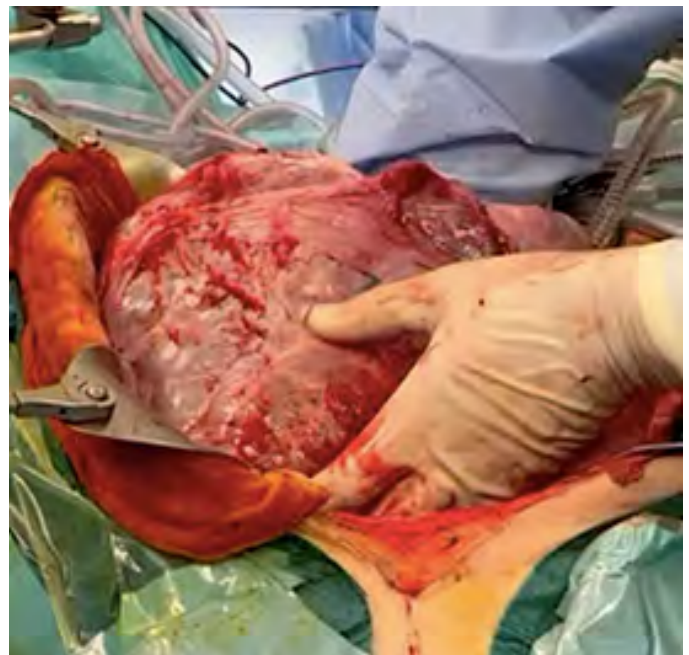

Figura 4

Imagen post-quirúrgica.

quirúrgica agresiva con quimioterapia intraoperatorio por no tener diagnóstico previo, el cual solo se obtiene con la anatomía patológica de la pieza quirúrgica.

Con este caso presentamos que el cistoadenoma mucinoso de ovario que, a pesar de ser una patología benigna, un pequeño porcentaje de estos presenta malignidad la cual aumenta con la edad. Además, este tipo de tumores pueden presentar un crecimiento exponencial hasta formar tumoraciones gigantes (> 10 cm) como es nuestro caso.



## 230076. TUMOR DESMOIDE EN PACIENTE CON POLIOMATOSIS ADENOMATOSA FAMILIAR (PAF)

M Martínez Carrillo, Á Argote Camacho, P de Castro Monedero, C González Puga, J Gómez Sanchez, C González Callejas, MÁ García Martínez, J Ramos Sanfel, C Garde Lecumberri, M Zurita Saavedra, A Ubiña Martínez, B Mirón Pozo

Servicio Cirugía General y Digestiva. Hospital San Cecilio, Granada.

**Introducción:** El tumor desmoide representa <3% de los tumores de tejidos blandos y el 0,003% de los tumores malignos. Edad de presentación: 15-60 años, siendo más frecuente en mujeres. Pueden ser de pared abdominal, intraabdominales y extraabdominales. Como factores de riesgo: sexo femenino, embarazo, traumatismo y PAF.

Entre el 5-15% están asociados a PAF, siendo la mayoría intraabdominales y localmente muy agresivos, a menudo irreseccables porque infiltran difusamente el mesenterio. Además, las recurrencias tienden a ser más frecuentes y agresivas con cada intervención quirúrgica.

El riesgo de desarrollar un tumor desmoide en un paciente con PAF es 852 veces mayor. Son la segunda causa de mortalidad en este grupo después del CCR.

**Caso clínico:** Mujer de 32 años diagnosticada de polipomatosis adenomatosa familiar (PAF), como antecedentes presenta Panproctocolectomía con reservorio ileoanal laparoscópica + ileostomía en octubre 2018 con reconstrucción del tránsito en noviembre.

En enero comienza con dolor abdominal difuso.

Se realiza TC urgente:

Extensa masa de partes blandas, peritoneal, de alta densidad que rodea los vasos mesentéricos y no depende de ninguna estructura vecina (dimensiones: 7\*17\*19cm). Dichos hallazgos podrían estar en relación con un tumor peritoneal primario.

Se realiza PET-TAC:

Gran tumoración peritoneal heterogénea con áreas de alta densidad. Altamente sugestivo de tumor desmoide. Recomendamos biopsia.

Se realiza biopsia con aguja gruesa guiada con TAC, con resultados no son concluyentes:

Lesión fibrosa benigna, de características no concluyentes. Se presenta el caso en comité decidiéndose biopsia quirúrgica.

Se inicia por vía laparoscópica observando que el abdomen está bloqueado por la masa peritoneal englobando las asas de ID por lo cual se decide convertir a abierta.

Diagnóstico anatomopatológico: fibromatosis desmoide.

Al ser un tumor desmoide irreseccable, comienza contratamiento sistémico con Tamoxifeno y Naproxeno.

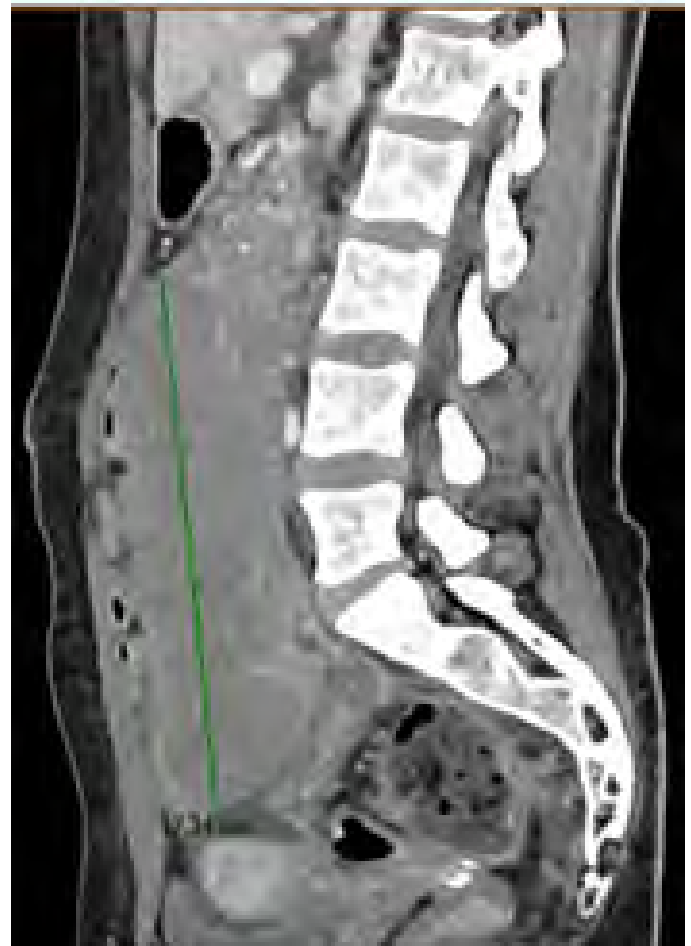

Figura 1

TC Sagital.

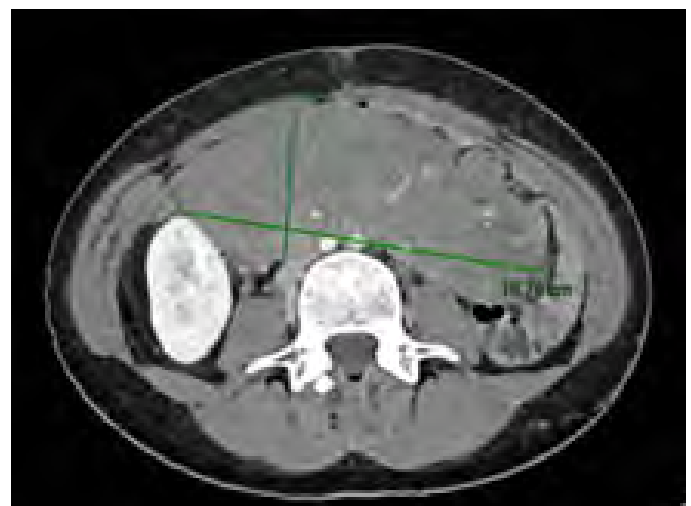

Figura 2

TC Axial. Se visualiza como el tumor rodea los vasos mesentéricos.

**Discusión:** Los tumores desmoides intraabdominales suelen ser asintomáticos. La resonancia ofrece buena definición de partes blandas, permitiendo la planificación quirúrgica. Para el diagnóstico es esencial el examen histológico. El tratamiento depende de la

localización, los intraabdominales, la tasa de recurrencia es alta después de intentar la resección y la enfermedad recurrente suele ser más agresiva (morbilidad considerable), por este motivo, la actuación debe basarse en la presentación clínica y en un contexto multidisciplinar que incluye terapia sistémica inicial (AINE, bloqueo hormonal), terapia dirigida con imatinib, sorafenib o quimioterapia, reservando el tratamiento quirúrgico para las complicaciones obstructivas o isquémicas. Sin embargo, al ser una enfermedad infrecuente, no existen estudios controlados y aleatorizados para guiar el manejo de dichas lesiones y las decisiones suelen realizarse empíricamente.

### 230078. APENDICITIS DEL MUÑÓN: UNA RARA COMPLICACIÓN TRAS APENDICECTOMÍA. EXPERIENCIA EN UN CENTRO DE SEGUNDO NIVEL.

P Lara Romero, JA González Minchón, R Perez Quintero, R Martínez Mojarro, R Balongo García

Servicio Cirugía General y Digestiva. Complejo Hospitalario de Especialidades Juan Ramón Jiménez, Huelva.

**Introducción:** Describir la incidencia y el tiempo transcurrido entre la apendicectomía y la aparición de este cuadro clínico, así como los resultados obtenidos en el tratamiento de la apendicitis del muñón en nuestro centro en términos de estancia hospitalaria, complicaciones postoperatorias y recurrencia tras el tratamiento no quirúrgico.

**Material y métodos:** Estudio observacional retrospectivo que incluye aquellos pacientes intervenidos de apendicitis aguda con apendicitis del muñón posterior entre los años 2019-2022 en nuestro hospital. Se han analizado variables demográficas, aspectos quirúrgicos, complicaciones y estancia hospitalaria mediante el programada estadístico SPSS.

**Resultados:** Se incluyeron un total de 5 pacientes. Todos varones, con una edad media de 35 años. La mediana de tiempo desde la apendicectomía inicial hasta la presentación de la apendicitis del muñón fue de 25,5 meses. Tres pacientes habían sido sometidos previamente a una apendicectomía laparoscópica, mientras que dos de ellos se habían sometido a una abierta.

Todos los pacientes se diagnosticaron mediante analítica y TAC abdominal. Los hallazgos radiológicos en la TAC fueron: presencia de apendicolito en un paciente, colecciones periapendiculares en 2 de ellos e inflamación del muñón sin otras complicaciones en dos de los pacientes. La media de la longitud del muñón fue de 3,8 cm (rango de 2,6 a 4,7 cm).

Un paciente se practicó una apendicectomía completa laparoscópica. Un paciente se realizó una apendicectomía abierta. Dos pacientes fueron sometidos a tratamiento antibiótico mediante ceftriaxona y metronidazol durante 1 semana, sin recurrencia de la enfermedad en el seguimiento de 1 año. El 4º paciente, presentó recurrencia clínica a las 2 semanas de completar el tratamiento antibiótico, siendo necesaria la realización de una ileocequostomía.

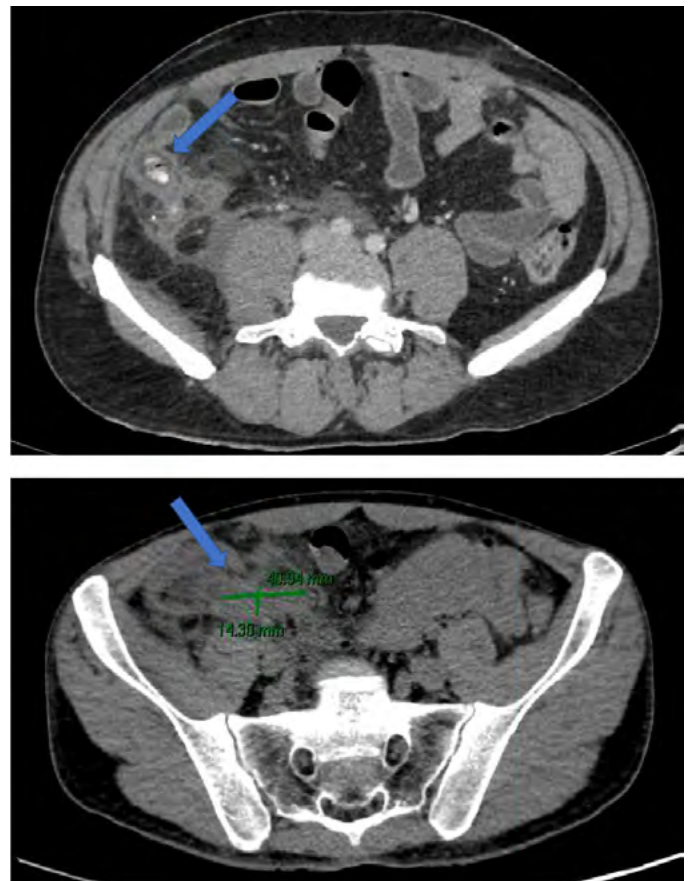


Figura 1

Imágenes clave para el diagnóstico.

El tiempo medio de estancia hospitalaria fue de 11 días. Todos los pacientes fueron dados de alta en buenas condiciones generales.

**Conclusiones:** El principal factor de riesgo para desarrollar esta entidad clínica es la presencia de un muñón >0.5cm. En ¾ partes de nuestros casos el muñón era >2cm, lo que podría justificar la aparición de esta enfermedad. El TAC orienta hacia la sospecha diagnóstica, aunque el diagnóstico definitivo es quirúrgico.

Según las guías, se recomienda el manejo quirúrgico de esta entidad, sin embargo, podría plantearse tratamiento conservador con antibioterapia, ya que es exitoso en numerosos casos, como en nuestra serie, en la cual el 50% de los pacientes respondieron con éxito al mismo.

### 230083. ANÁLISIS DEL RIESGO DE REINGRESO EN APENDICECTOMÍAS, RELACIÓN CON LOS HALLAZGOS INTRAOPERATORIOS Y LOS DÍAS DE ESTANCIA HOSPITALARIA.

M Peix Raya, L Díaz Sánchez, G Plata Pérez, J Gonzalez Cano, Á de Laguno de Luna, R de Luna Díaz

Servicio Cirugía General y Digestiva. Complejo Hospitalario de Especialidades Virgen de la Victoria, Málaga.

**Introducción:** Correlacionar el tiempo de ingreso en los pacientes intervenidos de apendicectomía, y los hallazgos intraoperatorios, con la tasa de reingresos, a fin de estimar el tiempo esperable de ingreso para cada paciente según el contexto quirúrgico evitando reingresos.

**Material y métodos:** Se ha realizado un estudio retrospectivo de los pacientes intervenidos de apendicectomía durante el año 2022. Se ha utilizado una muestra de 326 pacientes, tras extraer de la misma los valores extremos. Se ha realizado un análisis descriptivo de las variables, y posteriormente un análisis comparativo entre los días de ingreso y la tasa de reingresos, en función de los hallazgos intraoperatorios. Todos los contrastes fueron bilaterales y se consideraron como significativos aquellos donde  $p < 0,05$ . Los datos han sido analizados con el programa estadístico SPSS v.27.

**Resultados:** La media de días de estancia para todos los casos de apendicectomía fue de 3,15 días (4,32) con una tasa de reingreso del 3,7%. La diferencia en el tiempo de ingreso en apendicitis gangrenosas es estadísticamente significativa (2,25 días), respecto a las flemosas (1,92 días). La media de ingreso para peritonitis generalizadas, 6,33 días (0,70), es significativamente superior a las localizadas, 4,38 días (0,34). Del total de reingresos, 6 fueron apendicitis complicadas. El análisis estadístico revela que no existen diferencias significativas entre reingreso y hallazgos intraoperatorios. Tampoco existen diferencias significativas entre la tasa de reingresos en pacientes con apendicitis sin peritonitis, en función de si la estancia hospitalaria tras la intervención es  $< 1$  día (1,90 %) o  $\geq 1$  día (3,00 %). No existen diferencias estadísticamente significativas en la tasa reingresos en pacientes con apendicitis y peritonitis localizada en función de si la estancia hospitalaria tras la intervención es  $< 3$  días (0,00%) o  $\geq 3$  días (12,50%).

**Conclusiones:** Dados los resultados en el presente estudio se concluye que el tiempo esperable de ingreso tras apendicetomías es significativamente menor para aquellas en las que no se observa gangrena o peritonitis generalizada, siendo éste de menos de 2 días para las no gangrenosas, y de menos de 5 días para las peritonitis localizadas. Además, en los pacientes con apendicitis sin peritonitis no es esperable la aparición de complicaciones graves que precisen de reingreso, pudiendo ser dados de alta en el primer día tras la intervención. No existe un aumento del riesgo de reingreso en los pacientes con peritonitis localizada que son dados de alta antes del tercer día.

### 230084. METÁSTASIS DE CARCINOMA DE MAMA EN PIEZA DE TIROIDECTOMÍA TOTAL: A PROPÓSITO DE UN CASO

M Domínguez Muñoz<sup>1</sup>, I Lorence Tomé<sup>1</sup>, C Sacristán Pérez<sup>2</sup>, M Díaz Rodríguez<sup>3</sup>, C Marín Velarde<sup>3</sup>

<sup>1</sup>Servicio Cirugía General y Digestiva. Complejo Hospitalario Regional Virgen Macarena, Sevilla. <sup>2</sup>Unidad Cirugía General y Digestiva. Hospitales Universitarios Virgen Macarena - Virgen del Rocío, Sevilla. <sup>3</sup>Unidad Cirugía General y Digestiva. Complejo Hospitalario Regional Virgen Macarena, Sevilla.

**Introducción:** Las metástasis de localización tiroidea son un hecho infrecuente que ocurre aproximadamente en un 3% de casos,

pudiendo ser causada por cualquier tumor primario cuya vía de diseminación sea hematológica.

Se debe realizar un estudio completo siempre que exista nódulo tiroideo sospechoso de malignidad, incluyendo la punción del mismo. Estos nódulos no suelen producir síntomas ni alterar la función tiroidea y su tratamiento variará según el estadio y las características histológicas del tumor primario.

Se presenta a una paciente a la que se le realiza una tiroidectomía total por nódulo tiroideo con resultado anatomopatológico de metástasis de tumor primario de mama.

**Caso clínico:** Paciente de 49 años con los siguientes antecedentes oncológicos de interés:

Carcinoma coloide en mama izquierda, con ganglio centinela negativo, receptores hormonales positivos y HER2 negativo.

Intervenido mediante tumorectomía en 2007.

Tratamiento con quimioterapia, radioterapia y hormonoterapia con tamoxifeno hasta 2012.

Acude en 2022 a las consultas de Cirugía Endocrina por sospecha de enfermedad de Graves con mal control con tratamiento farmacológico desde 2004 y tras estudio ecográfico se propone para tiroidectomía total que se le realiza en 2022 sin incidencias. Tras analizarla pieza, el resultado anatomopatológico confirmó la presencia de tiroiditis linfocitaria difusa e infiltración del lóbulo derecho por metástasis de carcinoma de mama. El Ki67 fue del 20-25% y la inmunohistoquímica fue positiva para GATA3, receptores de estrógeno (100%) y Her2, así como negativa para receptores de progesterona.

Se presentó el caso en Subcomité de Tumores Endocrinos y tras revisar la pieza tres patólogos expertos, la paciente fue derivada a Oncología Médica, donde le realizaron estudio de extensión (scanner, PET, gammagrafía, broncoscopia, citología bronquial) demostrando enfermedad metastásica, con primario de mama, en pulmón, bronquios y ganglios hiliares.

La paciente actualmente está respondiendo parcialmente a tratamiento oncológico en fase de ensayo clínico en nuestro centro.

**Discusión:** - Las neoplasias primarias que más frecuentemente metastatizan en la glándula tiroides son: melanoma (hasta 40%), renal (12%), mama (12%), pulmón (10%). Aunque se han encontrado hasta un 24% de metástasis tiroideas no conocidas en autopsias según las series.

- Las metástasis tiroideas del carcinoma de mama pueden ocurrir de forma sincrónica al primario, como primera manifestación sin primario diagnosticado, o de forma metacrónica (más frecuente).

- El tratamiento de las mismas dependerá del tumor primario y su estadio. Estaría indicada la realización de tiroidectomía paliativa en caso de síntomas compresivos y/o compromiso respiratorio a nivel tiroideo.



## 230085. GIST GÁSTRICO GIGANTE: LA IMPORTANCIA DEL TAMAÑO

P González Rojo, R Gómez Pérez, N Bregoli Rodríguez, MÁ Suárez Muñoz

Servicio Cirugía General y Digestiva. Complejo Hospitalario de Especialidades Virgen de la Victoria, Málaga.

**Introducción:** Los tumores del estroma gastrointestinal (GIST) representan el tipo más frecuente de sarcoma y su localización más habitual es el estómago (50-60%). El 80% aparece en mayores de 50 años, sin predominio de género. Representan el 0.1-3% de los tumores malignos gastrointestinales. La mayoría son esporádicos y no se conocen factores de riesgo. Muchos son asintomáticos (hasta un 25% son hallazgos incidentales) y cuando presentan síntomas suelen ser inespecíficos, relacionados con el tamaño o la localización.

El tratamiento es la resección oncológica. En cuanto al sistémico, los GIST son resistentes a los citostáticos convencionales, basándose este en inhibidores de la tirosina quinasa (TKI).

**Caso clínico:** Se presenta el caso de una mujer de 46 años, sin antecedentes de interés, que consulta por cuadro de 4 meses de evolución de epigastralgia postprandial y náuseas, sin otra clínica. En pruebas de imagen (TC/RM) se aprecia masa solido-quística que parece depender de antro gástrico. Se toma BAAF endoscópica que confirma la sospecha diagnóstica: GIST.

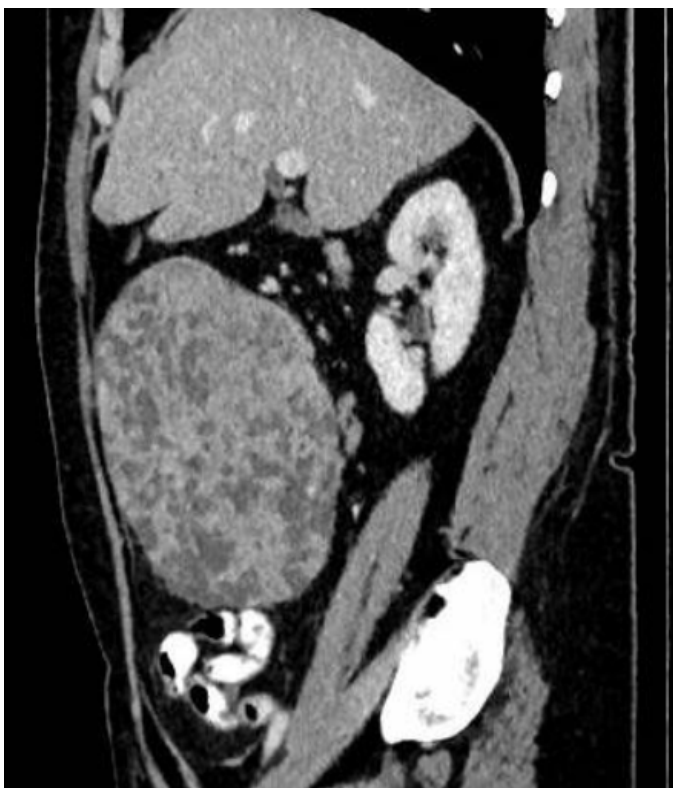

Figura 1

TC.

**Cirugía:** a pesar del tamaño se intentó, de entrada, un abordaje laparoscópico. Ante la dificultad para el manejo de la masa, además de la alta probabilidad de hemorragia y rotura de la misma, se decide conversión a laparotomía. El hallazgo es el de un gran tumor pseudoencapsulado (17 x 10 cms) que no invade estructuras abdominales, unido al antro gástrico por un pedículo de poco más de 1 cm que se seccionó mediante grapadora.

El postoperatorio inmediato discurrió sin complicaciones, con alta al tercer día. La AP confirmó la completa extirpación de la lesión.

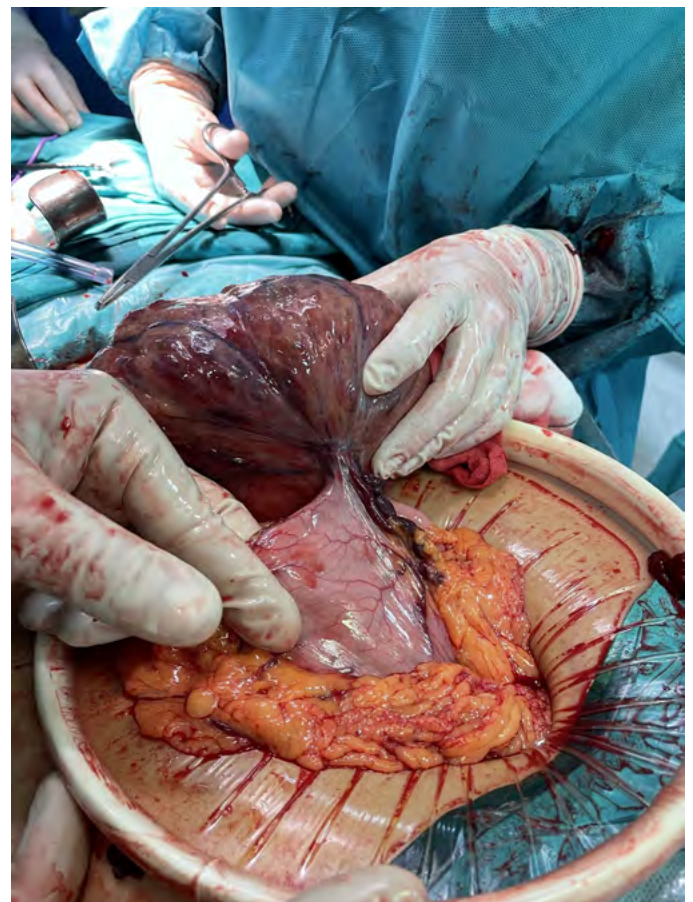


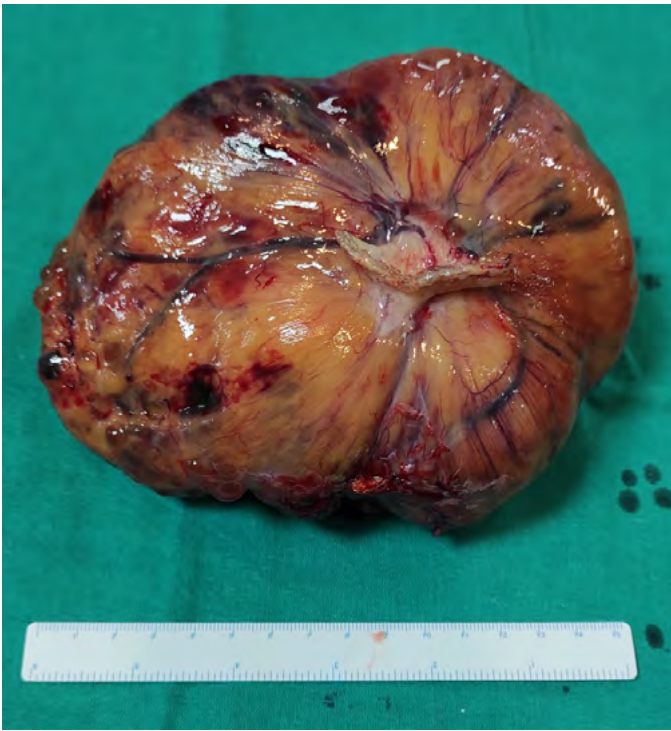Figura 2

Pedículo a estómago.

**Discusión:** Los GIST presentan características que facilitan su tratamiento quirúrgico, siendo el presente caso un buen ejemplo de ellas: suelen ser pediculados, con crecimiento endo- o exofítico; y tienen crecimiento expansivo, no infiltrativo, que limita las resecciones necesarias. Además, son neoplasias que potencialmente desarrollan metástasis hepáticas y peritoneales, pero raramente a nivel linfático, por lo que no está indicada la linfadenectomía en casos esporádicos.

Al ser tumores frágiles y muy vascularizados, su manejo para evitar su rotura debe ser muy cuidadoso, ya que esta predispone a recidiva. Por ello, durante la intervención se convirtió precozmente a cirugía abierta.

Además de la clínica y el abordaje quirúrgico, el tamaño de los GIST condiciona el pronóstico y el tratamiento. Según las guías, más de 10 cms supone un alto riesgo de recidiva, por lo que el tamaño en



**Figura 1**

Pieza.

sí mismo es indicación de tratamiento adyuvante con TKI (imatinib o similares).

### 230088. PANCREATECTOMÍA CORPOROCAUDAL CON PRESERVACIÓN ESPLÉNICA: CONSECUENCIAS MORFOLÓGICAS Y FUNCIONALES ESPLÉNICAS A CORTO Y MEDIO PLAZO.

M Peix Raya, NM Rodriguez Loring, S Mansilla Díaz, R Gómez Pérez, LC Hinojosa Arco, JB Torres Sierra, JF Roldán de la Rúa, MÁ Suárez Muñoz

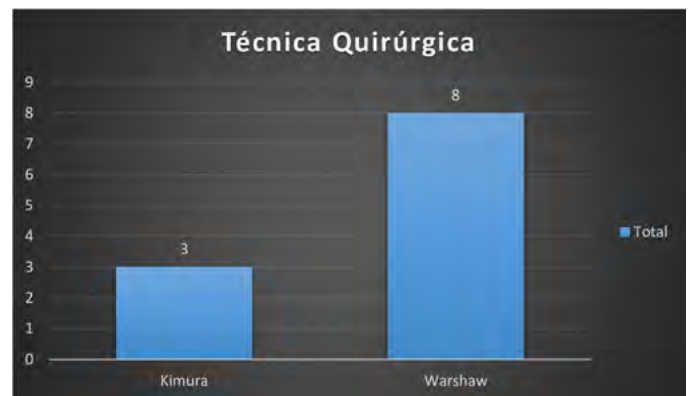UGC Cirugía General y Digestiva. Complejo Hospitalario de Especialidades Virgen de la Victoria, Málaga.

**Introducción:** La preservación esplénica en el caso de pacientes intervenidos por lesiones en cuerpo/cola del páncreas mediante pancreatectomía córpore-caudal, puede realizarse con preservación de los vasos esplénicos (técnica de Kimura) o sin preservación de los mismos (técnica de Warshaw). El objetivo de nuestro trabajo es presentar los resultados obtenidos en nuestro centro en pacientes intervenidos de pancreatectomía corporocaudal con preservación esplénica, en cuanto a la morfología y funcionalidad del bazo

**Material y métodos:** Estudio retrospectivo de 11 pacientes intervenidos en el periodo 2014 – 2023, todos ellos por lesiones benignas o potencialmente malignas, con un seguimiento mínimo de 6 meses. 3 de ellos se intervinieron según la técnica de Kimura y 8 según Warshaw. Un riesgo ASA distribuido con 2 pacientes ASA I, 7 ASA II y 2 ASA III.

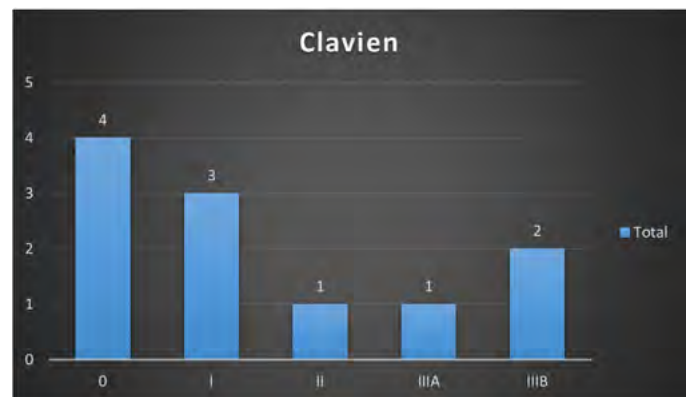
**Resultados:** La muestra está constituida por 4 hombres (36,37%) y 7 mujeres (63,63%), de edades comprendidas entre 38 y 72 años (media 53). Respecto al diagnóstico histológico el 82% correspondió a lesiones benignas, siendo el cistoadenoma seroso y la NPIM los más frecuentes, y solo encontramos 1 caso de adenocarcinoma de páncreas sobre NPIM. La cirugía fue realizada vía laparoscópica en el 63,63% de los casos, vía abierta en el 9% e híbridamente en el 27,27% de los casos. Dentro de la morbilidad postoperatoria encontramos 3 pacientes (27%) con complicaciones Clavien  $\geq$  III.

Valorando propiamente las complicaciones referidas al hecho de preservar el bazo, encontramos 4 pacientes (36,36%) que presentaron circulación colateral, 4 (36,36%) infarto esplénico, y únicamente 1 presentó signos de hipertensión portal en el TC de control.



**Figura 1**

Técnica quirúrgica.

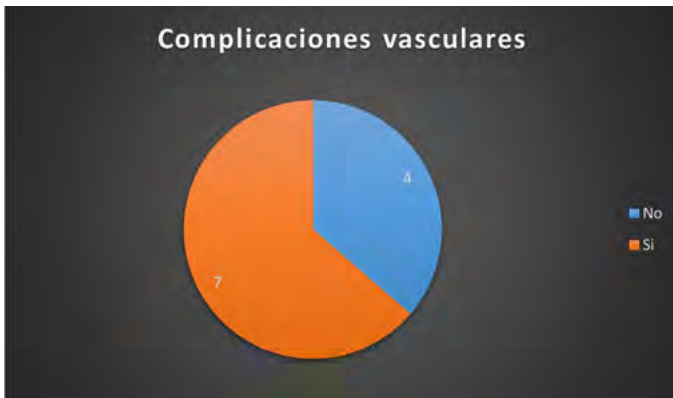

**Figura 2**

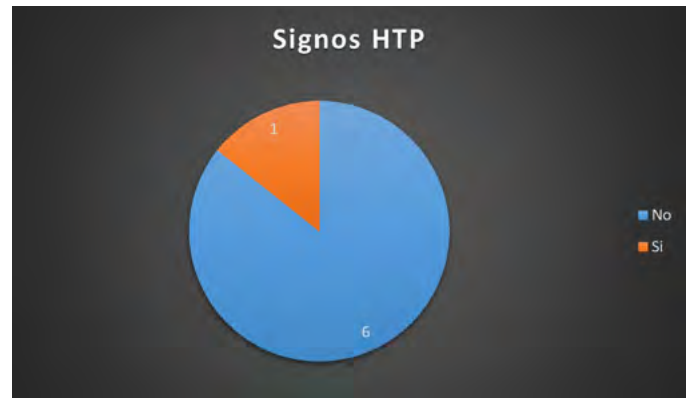
Escala Clavien-Dindo.

Es de destacar que solamente un paciente presentó diabetes mellitus tipo 2 secundario a la resección pancreática y que el 72,72% presentan un ECOG postoperatorio de 0.

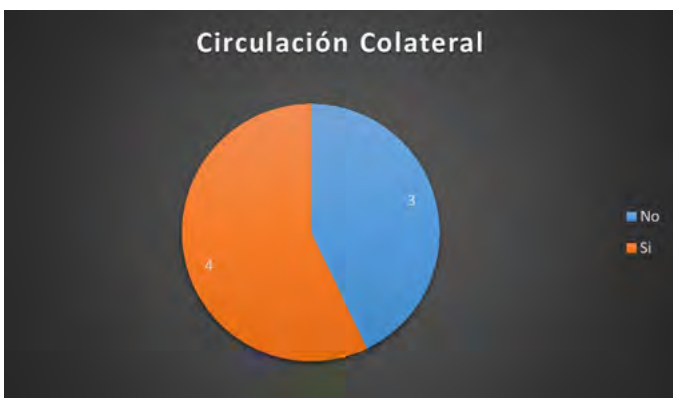Dado el papel inmunológico fundamental que presenta el bazo, en nuestra muestra observamos que, tras la resección pancreática distal preservando o no los vasos esplénicos, los pacientes no han presentado eventos adversos de índole infecciosos. Todo esto se traduce en que, el esfuerzo que supone la preservación esplénica



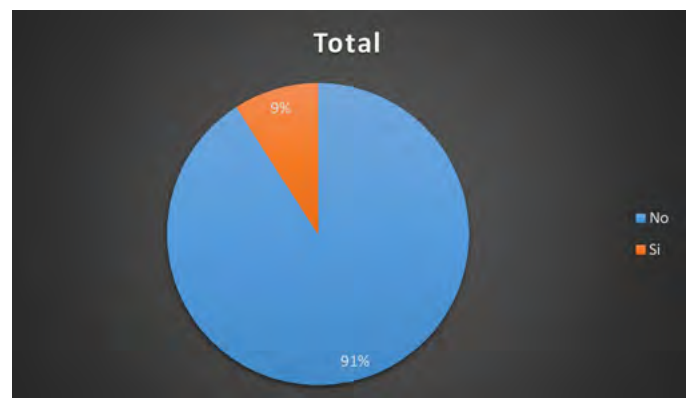
**Figura 3**  
Complicaciones vasculares.



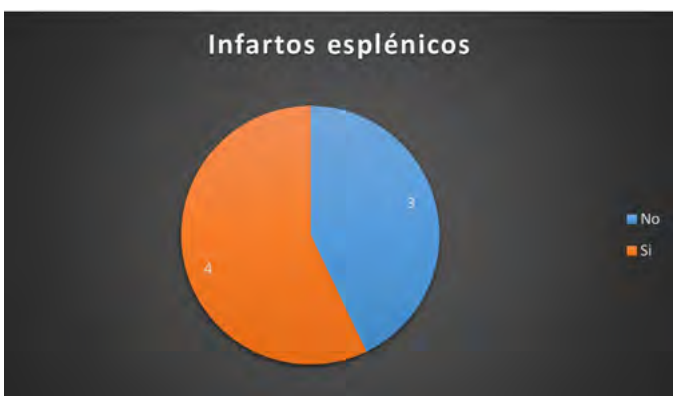**Figura 6**  
Signos de HTP.



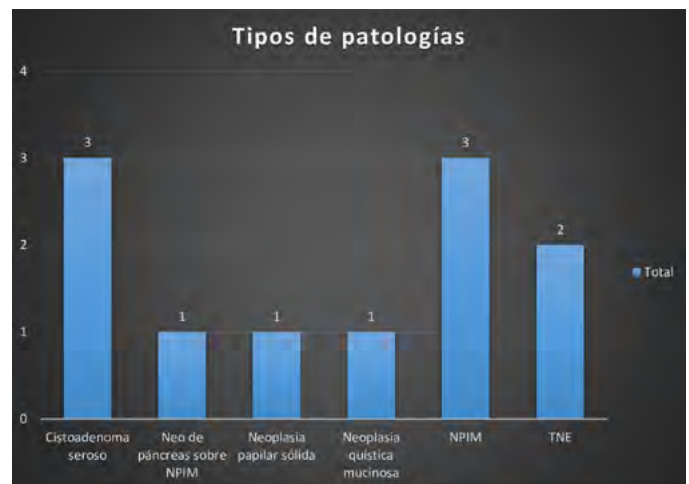
**Figura 4**  
Circulación colateral.



**Figura 7**  
Diabetes mellitus tipo 2 postoperatoria.



**Figura 5**  
Infartos esplénicos.



**Figura 8**  
Anatomía patológica.

en una pancreatomecía corporocaudal, mantiene el estado inmunológico que el bazo desempeña.

**Conclusiones:** La preservación esplénica en la pancreatomecía corporocaudal asegura el mantenimiento de la morfología y

la funcionalidad del órgano, asegurando un adecuado soporte inmunológico al paciente.



**230092. TRAUMATISMO PANCREÁTICO, ¿PROCEDIMIENTO QUIRÚRGICO DE ELECCIÓN ANTE ESTA SITUACIÓN?**

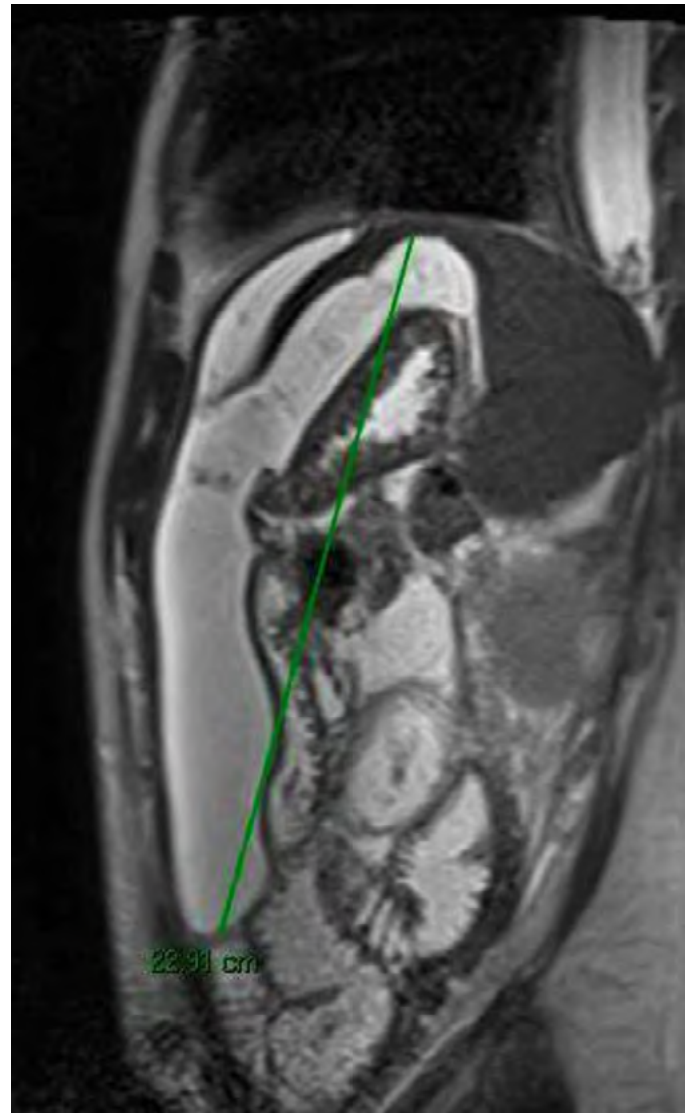
**C Rubio Castellanos, J Balongo Molina, JA Bellido Luque, I Sánchez-MATAMOROS Martin, ÁL Nogales Muñoz**

Servicio Cirugía General y Digestiva. Hospitales Universitarios Virgen Macarena - Virgen del Rocío, Sevilla.

**Introducción:** Las lesiones pancreáticas tras un traumatismo agudo, son eventos poco comunes, de difícil diagnóstico en etapas tempranas principalmente por la localización retroperitoneal, la asociación con lesiones de órganos adyacentes y la normalidad en las pruebas diagnósticas de elección en las primeras 24 horas en el 40% de los casos. Todo esto conlleva una gran morbimortalidad.

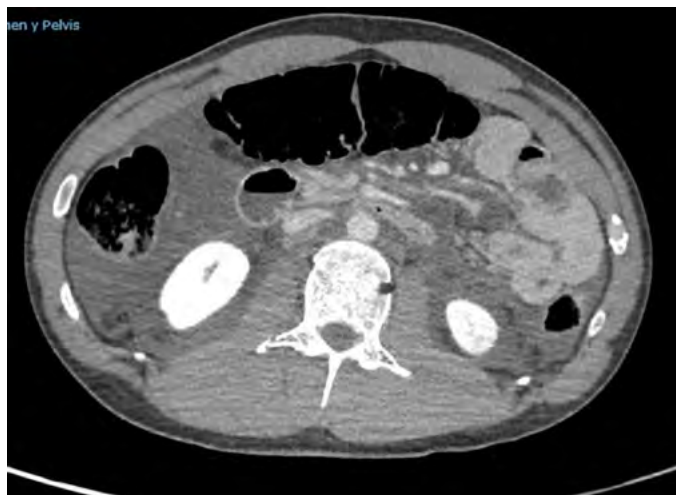
**Caso clínico:** Varón de 28 años con autismo, sufre atropello accidental, con hematoma fácil por lo que es llevado a centro de referencia, donde se realiza TC craneal descartando patología aguda y es dado de alta.

A las 24 horas el paciente comienza con deterioro del nivel de consciencia y es llevado nuevamente a centro de referencia realizándose BodyTC en el que se aprecia laceración pancreática con moderado líquido peripancreático, que se maneja de forma conservadora. A las 12 horas comienza con inestabilidad hemodinámica (HD) por lo que se decide intervenir objetivándose abundante líquido libre y saponificación de la grasa. Se realiza maniobra de Kocher comprobando la indemnidad del duodeno y apertura de la transcavidad visualizándose una contusión en cuerpo y cola pancreática. Se realiza lavado de cavidad y colocación de drenajes aspirativos (periduodenal, celda pancreática y Dogules). El paciente se traslada a UCI.



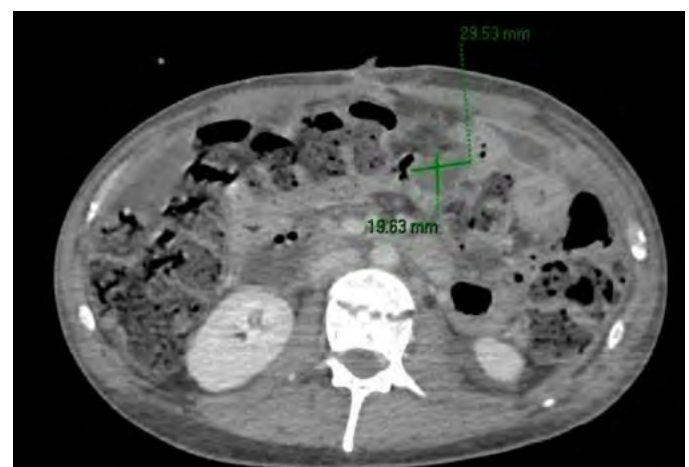
**Figura 2**

Colangio RM.



**Figura 1**

TC inicio.



**Figura 3**

TC alta.

El segundo día postoperatorio el paciente, se retira de forma voluntaria el drenaje del lecho pancreático y el tercer día el periodenal, por lo que, dada la complejidad en el manejo, se realiza colangio-RM para ver evolución, clasificar la lesión y decidir actitud, describiéndose una laceración transversa en cuerpo pancreático y una colección de 23x13 centímetros con posible lesión ductal.

Ante la dudosa lesión ductal, al tratarse de una lesión grado II-III en un paciente estable HD y teniendo en cuenta los antecedentes, se decidió realizar manejo conservador con drenaje percutáneo hasta en tres ocasiones de colecciones intrabdominales y antibioterapia intravenosa, con resolución del cuadro en 2 meses.

**Discusión:** El diagnóstico temprano y preciso puede disminuir la morbimortalidad en este tipo de paciente. En pacientes inestables HD, se recomienda cirugía de control de daños para control hemorrágico. El tratamiento no quirúrgico se llevará a cabo en paciente HD estables, una vez descartada la lesión del ducto pancreático por TC, colangio-RM o CPRE. Ante lesiones de grado IV y V sin lesión de duodeno o ampolla de Vater se recomienda lavado de cavidad y colocación de drenajes.

### 230093. ENDOMETRIOSIS COLÓNICA COMO CAUSA DE INVAGINACION INTESTINAL

S de Lebrusant Fernandez, L Gil Alonso, A Roman Rando, I Serrano Borrero, C Dominguez Sanchez, B de Soto Cardenal, V Sojo Rodriguez, R Herrainz Hidalgo, F Muñoz Pozo, JA Guerra Bautista

Servicio Cirugía General. Hospital Comarcal de la Merced, Osuna

**Introducción:** La invaginación intestinal en el adulto es poco frecuente presentándose en un 5% de la población y suele manifestarse de forma aguda con un cuadro obstructivo intestinal. De manera crónica puede presentarse como dolor abdominal cólico o rectorragia.

A diferencia de los pacientes pediátricos, en los adultos se debe a lesiones intraluminales que actúan como cabeza invaginante. La etiología puede ser benigna (lipomas, pólipos, hamartomas, adenomas inflamatorios) y se localizan más frecuentemente en el intestino delgado. Las lesiones malignas son más frecuentes en el colon y pueden ser adenocarcinomas, linfomas o metástasis de otros tumores.

El tratamiento es habitualmente quirúrgico con resección del segmento intestinal afectado dada la alta probabilidad de malignidad.

**Caso clínico:** Mujer de 34 años sin patología médica de interés, intervenida de apendicectomía laparotómica y cesárea.

Acudió a urgencias por dolor abdominal difuso tipo cólico de una semana de evolución, asociando deposiciones diarreicas, sin náuseas ni vómitos. Había consultado tres veces en el último mes por el mismo motivo. Su MAP había iniciado estudio por sospecha de EII con calprotectina en heces elevada.

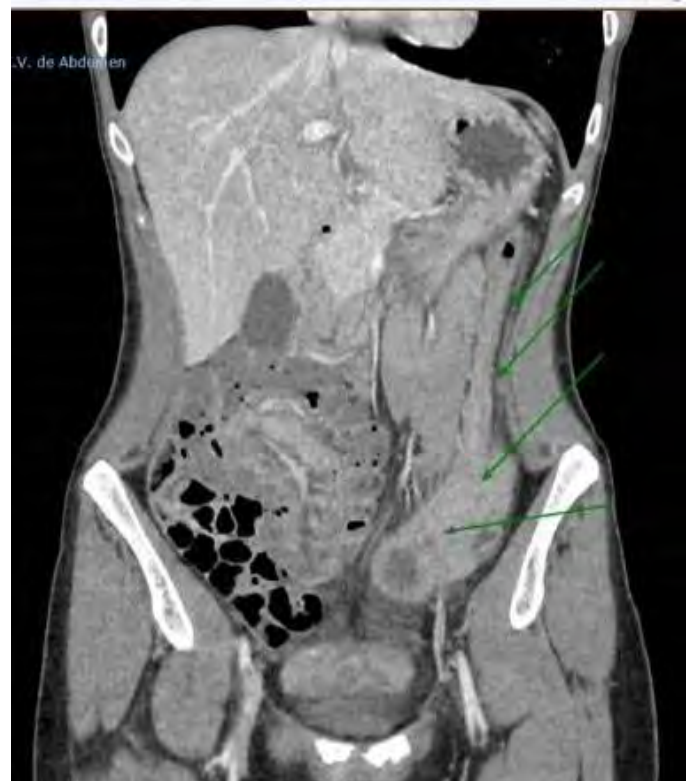A la exploración la paciente se presentaba hemodinámicamente estable con abdomen no distendido, doloroso de forma difusa tanto en reposo como a la palpación, aunque sin peritonismo. Análítica normal en urgencias.

Se realizó TAC urgente donde se objetivó una invaginación de íleon terminal hacia el ciego traccionando del colon ascendente y transverso localizando la invaginación en la fosa iliaca izquierda.

Se intervino de forma urgente por vía laparoscópica con necesidad de conversión evidenciando una invaginación ileocecal y colocolica sin signos de sufrimiento con la cabeza invaginante en el ciego. Se realizó ileocequectomía.

El postoperatorio cursó sin incidencias, siendo dada de alta la paciente al cuarto día postoperatorio.

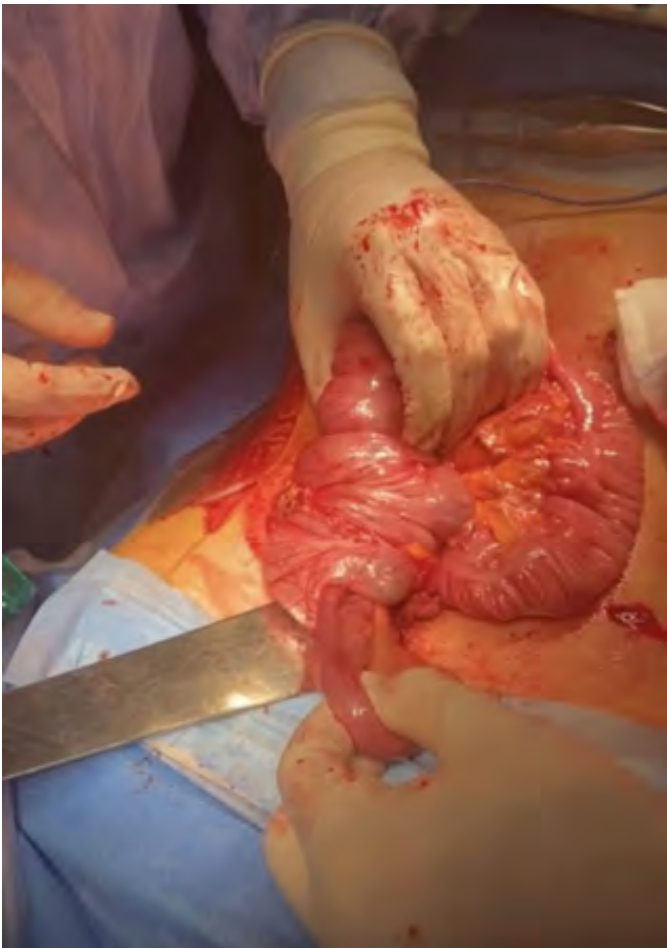El estudio anatomopatológico reveló una tumoración submucosa de 3,5 cm compatible con endometriosis colónica.



**Figura 1**  
TAC al ingreso.

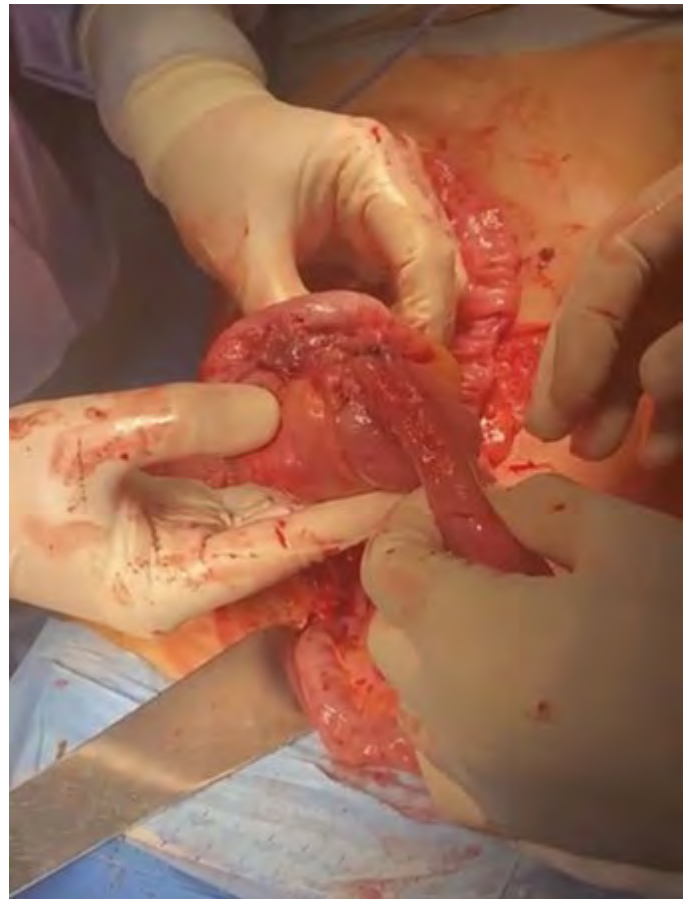**Discusión:** La endometriosis es la presencia de tejido endometrial fuera de la cavidad uterina. El tracto gastrointestinal es la localización extrauterina más comúnmente afectada con una prevalencia del 5,3 a 12%. El sitio de aparición más frecuente es la zona rectosigmoidea en un 70%, seguido del apéndice 19%, íleon terminal 6,7% y ciego 5,5%.

El síntoma principal es el dolor abdominal recurrente seguido de alteraciones en el hábito intestinal y el sangrado rectal. En menos de un 1% puede cursar con una obstrucción intestinal.



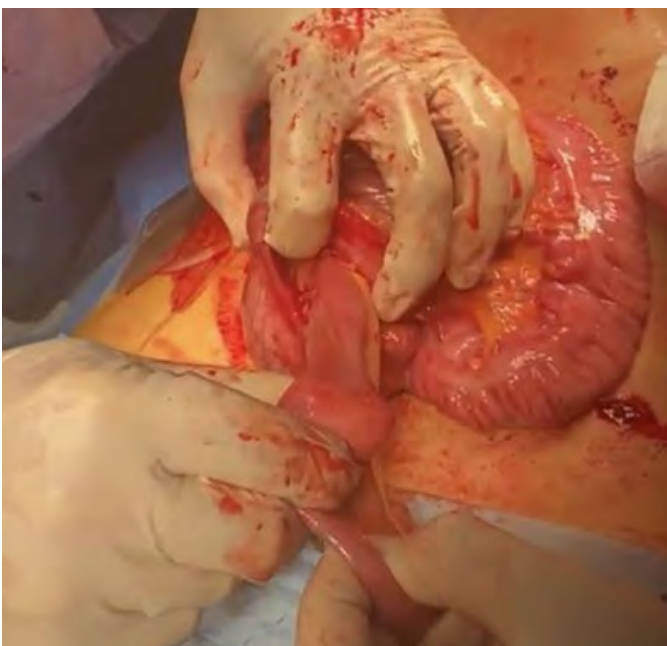**Figura 2**

Intervención quirúrgica.



**Figura 4**

Intervención quirúrgica.



**Figura 3**

Intervención quirúrgica.

En el caso presentado a pesar de presentar una extensa invaginación ileocólica y colocólica no presentaba cuadro obstructivo asociado.

### 230095. SCHWANNOMA GASTROINTESTINAL

**N Aguilera López, R Pérez Quintero**

Grupo Cirugía General y Digestiva. Complejo Hospitalario de Especialidades Juan Ramón Jiménez, Huelva

**Introducción:** Los schwannomas son tumores mesenquimales infrecuentes, originados en la vaina periférica de los nervios del plexo de Meissner y Auerbach. Generalmente de naturaleza benigna. Son frecuentes en el estómago con una frecuencia del 60-70% respecto a otras partes del tubo digestivo. Su forma de presentación suele ser inespecífica pudiendo ocasionar síntomas compresivos, así como hemorragias por ulceración de la mucosa. Su diagnóstico definitivo es anatomopatológico, sin embargo, las pruebas de imagen pueden aportar un diagnóstico de sospecha.

El objetivo del trabajo es presentar una serie de 3 casos clínicos respecto a la patología mencionada y junto a ello hacer una breve reseña bibliográfica.



**Material y métodos:** Los 3 casos expuestos pertenecen a dos varones y una mujer de 62, 32 y 60 años respectivamente, los cuales presentaron clínica de pirosis y de melenas esporádicas, mientras que en la mujer fue un diagnóstico incidental. A los tres pacientes se les realizó Endoscopia digestiva alta (EDA) con toma de biopsia, Tomografía computerizada (TAC) de abdomen y Ecoendoscopia (USE) con BAAG, mediante el cual se realiza estudio anatomopatológico con inmunohistoquímica, con CD117-, DOG1 -, CD34-, actina y desmina -, S-100 +, descartando entonces GIST y orientando diagnóstico a Schwannoma.

Tras esto los 3 pacientes fueron intervenidos quirúrgicamente realizándose gastrectomía subtotal vía laparoscópica.

**Resultados:** Correlacionando la bibliografía revisada con nuestros casos, la edad media fue algo menor y no hubo predominio femenino, siendo la clínica variada y la localización gastrointestinal más frecuente el estómago, tal y como se demuestra en diferentes estudios.

Como pruebas complementarias descritas, a nuestros pacientes se le realizaron EDA, TAC, USE con toma de muestra.

Los resultados anatomopatológicos definitivos e inmunohistoquímicos de nuestros pacientes fueron diagnósticos de Schwannoma (fuerte tinción positiva para S-100 y ausencia de tinción para CD117), descartando la primera impresión diagnóstica de Gist. Presentaron una buena evolución tras la cirugía, considerada como la opción terapéutica curativa, sin recidivas hasta el momento y sin necesidad de tratamiento adicional.

En cuanto al seguimiento en varios estudios se expone que la recidiva o metástasis de estos tumores es muy rara, no siendo necesario el control con pruebas de imagen como TAC.

**Conclusiones:** Los Schwannomas son tumores muy infrecuentes hasta el momento, por lo que presentamos esta serie de tres casos, cuyo diagnóstico definitivo es anatomopatológico con inmunohistoquímica específica, que en nuestro caso ofrecieron resultados que se correlacionaron con los datos compatibles con este diagnóstico, acompañado de buena evolución sin recidiva de la enfermedad.

## 230096. ABORDAJE DE LA ENFERMEDAD DE PAGET PERIANAL, COLGAJO TIPO KEYSTONE

I Pérez Mesa, MS Carranque Romero, Y Mokachir Mohsenin, F Palma Carazo, JB Repiso Jiménez, N Gándara Adán

Servicio Cirugía General y Digestiva. Complejo Hospital Costa del Sol, Marbella

**Introducción:** La enfermedad de Paget extramamaria es una forma poco frecuente y de crecimiento lento de adenocarcinoma intraepitelial. Suele presentarse como placa eritematosa pruriginosa en zonas cutáneas ricas en glándulas apocrinas como genitales externos, región perianal, ingles o axilas. Hasta en un 30% aparece asociada a otro tipo de neoplasias como gastrointestinales, ginecológicas y del

tracto urinario. Si bien el diagnóstico diferencial incluye entidades dermatológicas, el estudio anatomopatológico ofrece el diagnóstico definitivo. El tratamiento de elección es la exéresis quirúrgica con márgenes amplios. Tiene alto índice de recidiva local, por lo que está indicado seguimiento. Existen alternativas como el imiquimod, la terapia fotodinámica, la crioterapia y la radioterapia. Cuenta con buen pronóstico, del 90% a los 5 años; empeorando en aquellos casos con invasión dérmica u otras neoplasias asociadas.

**Caso clínico:** Mujer 65 años, valorada en Consultas de Dermatología por placa perianal pruriginosa. Presenta placa eritematosa con áreas leucoplásicas, patrón "fresa y nata"; con áreas polipoideas perianales, que sugiere enfermedad de Paget extramamaria. Se toma biopsia: concordante con el diagnóstico clínico de Paget extramamario. Estudio de extensión con colonoscopia, ecografía transvaginal, mamografía, cistoscopia sin hallazgos; descartándose enfermedad de Paget a otros niveles. Marcadores tumorales y serología VHP negativos. En TAC abdomino-pélvico, nódulo de unos 2 cm en introito vulvar. Biopsia quirúrgica confirma enfermedad de Paget. Se decide intervención quirúrgica programada conjunta por Dermatología y Cirugía: Se realiza marcaje con aminolevulinato de metilo (metvix), que muestra zona afecta de un 80% de la circunferencia perianal. Exéresis en bloque, con margen macroscópico libre, respetando esfínter anal. Elaboración de colgajo Keystone bilateral y cierre del defecto. La anatomía patológica reveló enfermedad de Paget, con márgenes laterales afectos. En revisión a los 2 meses colgajos con cicatrices perfecto estado. Se solicita Ecografía de cadenas inguinales y TAC abdomino pélvico, que resultan normales. Se decide seguimiento y plantear tratamiento con imiquimod en caso de recidiva.

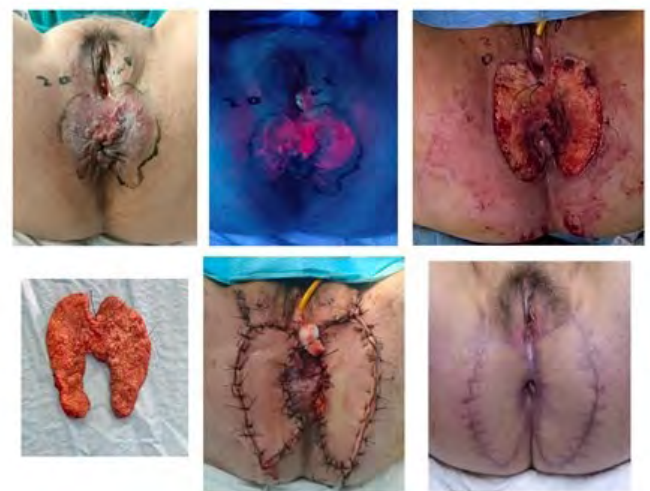

Figura 1

**Discusión:** El Paget extramamario es una entidad infrecuente y de curso lento e inespecífico, con un amplio diagnóstico diferencial, lo cual favorece su demora diagnóstica. Puede asociarse a otro tipo de neoplasias por lo que hemos de instaurar un tratamiento precoz y evitar evolución a neoplasia invasiva, estando indicada en primera instancia la cirugía. En nuestro caso, debido a la localización, bilateralidad y extensión, además de la exéresis con márgenes amplios, requirió de la realización de un colgajo tipo Keystone. En ocasiones, está indicada la realización de colostomía para la protección del mismo.

## 230097. CASO CLÍNICO: HERNIA DIAFRAGMÁTICA INCARCERADA EN PACIENTE CON SÍNDROME DE COFFIN-LOWRY

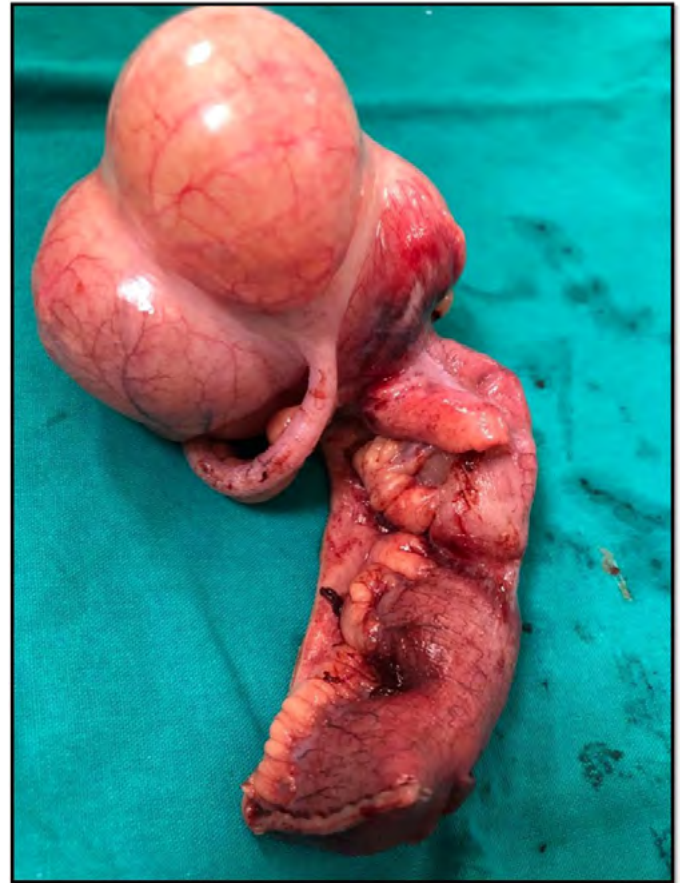L Díaz, E Sanchiz, G Plata, L Arrebola, M Peix

Servicio Cirugía General y Digestiva. Complejo Hospitalario de Especialidades Virgen de la Victoria, Málaga.

**Introducción:** La hernia de Bochdalek es un defecto en el cierre posterior lateral izquierdo del diafragma. Se estima una incidencia de 1 de cada 12500 nacimientos, realizándose su diagnóstico durante la infancia en la mayoría de los casos, siendo el 80-95% durante las 8 primeras semanas de vida.

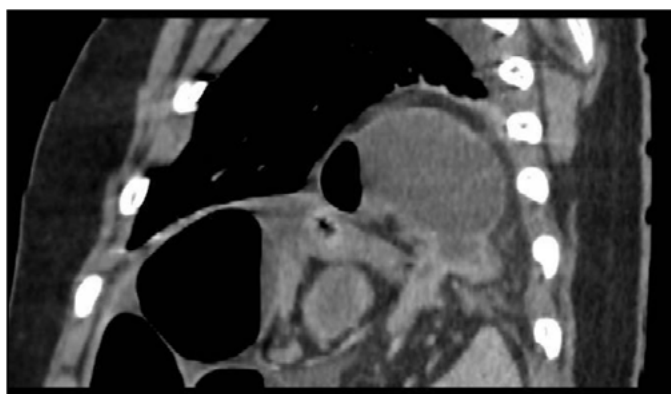
En nuestro caso clínico, presentamos a un adolescente con síndrome de Coffin-Lowry, con hernia de Bochdalek incarcerada, cuyo síntoma principal fue una obstrucción intestinal.

**Caso clínico:** Varón de 14 años con síndrome de Coffin-Lowry, que acude a urgencias de nuestro centro por dolor abdominal y ausencia de tránsito intestinal de cinco días de evolución. A la exploración presentaba dolor abdominal en hipocondrio izquierdo sin signos de defensa abdominal. En el TAC abdomino-pélvico con contraste se visualizaron hallazgos compatibles con hernia diafrágica posterior izquierda con mecanismo de obstrucción en asa cerrada en íleon terminal-íleon preterminal, con signos que sugerían sufrimiento de asas. Se decidió intervención quirúrgica de urgencias, donde se hallaron asas de íleon y yeyuno con gran distensión sin signo de hipoperfusión en cavidad abdominal. Se localizó un anillo herniario postero-lateral izquierdo diafrágico de 2 cm de diámetro. Se realizó apertura del mismo, reduciendo el contenido del saco herniario, observándose epiplón junto con asa de íleon terminal con aspecto hipoperfundido y anillo de constricción en torno a la válvula ileocecal e íleon terminal. Se realizó una resección ileocecal con anastomosis manual latero-lateral. Se consiguió el cierre del anillo herniario con puntos sueltos de vycril, con colocación de tubo de tórax por sospecha de neumotórax al reducir contenido de saco herniario.



**Figura 2**

Se muestra íleon terminal con válvula ileocecal con anillo de constricción.



**Figura 1**

Se observa hernia diafrágica con anillo herniario.

**Discusión:** El síndrome de Coffin-Lowry es una enfermedad rara, ligada al cromosoma X, que fue descrita por primera vez en 1996. Afecta al desarrollo cognitivo, con afectación del cerebelo e hipocampo. Se caracteriza por pérdida prematura de los dientes, estatura corta, pérdida de audición, deformidad de pectus y de columna vertebral.

Este síndrome no se relaciona directamente con la existencia de la hernia de Bochdalek, aunque esta hernia si se suele relacionar con cromosopatías.

Los síntomas de estas hernias diafrágicas son inespecíficos durante la edad pediátrica, siendo los síntomas cardiorrespiratorios los más predominantes; mientras que, en la edad adulta son los síntomas digestivos inespecíficos.

En nuestro caso, el paciente, no presentó sintomatología previa a la oclusión intestinal por la que se decidió la cirugía urgente. Durante el postoperatorio la evolución fue favorable, pudiendo ser retirado el tubo de drenaje torácico al tercer día.

### 230098. EVOLUCIÓN DE ÚLCERA PERIANAL EN PACIENTE CON INFECCIÓN ACTIVA POR MONKEYPOX, VIH Y SARS-COV-2

I Pérez Mesa, YM Sánchez Rodríguez, A González-Chamorro Ladrón de Guevara, Y Mokachir Mohsenin, MS Carranque Romero, N Gándara Adán

Servicio Cirugía General y Digestiva. Complejo Hospital Costa del Sol, Marbella.

**Introducción:** La viruela símica o del mono o “monkeypox” es una zoonosis vírica causada por el género Orthopoxvirus, de la familia poxviridae. Cursa con fiebre, astenia, y lesiones mucocutáneas que evolucionan secuencialmente desde erupción a mácula, pápula, vesícula, pústula y costra. Afecta a la región ano genital hasta en el 30%, con un amplio diagnóstico diferencial, como virus herpes simple, sífilis, linfogranuloma venéreo, molusco contagioso o carcinoma escamocelular.

**Caso clínico:** Varón 30 años, sin antecedentes conocidos, consulta por proctalgia, astenia y lesiones cutáneas en cara, brazos y tronco. A la exploración perianal, úlcera de 3 cm en hora 6 con bordes sobreelevados y lesión digitiforme en toda la circunferencia. Se realiza exploración bajo anestesia, con toma de biopsia y colonoscopia intraoperatoria. Resultado anatomopatológico de carcinoma epidermoide in situ, viruela del mono, virus del papiloma humano subtipo oncogénico p16 y virus herpes II. Se detecta infección por SARS-CoV-2, VIH estadio C3 de novo. Ingresa para aislamiento, completar estudio y establecer tratamiento antirretroviral y antibioterapia empírica. Se realizan TAC y RM pélvica, que muestran afectación de recto y canal anal, colecciones, úlcera en cara posterior del canal anal y úlcera sacra; no pudiendo distinguir entre una lesión inflamatoria o tumoral. Cursa con escasa mejoría de las lesiones a pesar de tratamiento antirretroviral. Dado que únicamente se dispone de histología para carcinoma escamoso in situ y no de infiltrante; y tratarse de un paciente inmunodeprimido, no están indicadas la radioterapia ni la quimioterapia. Se decide en comité oncológico colostomía de protección para facilitar las curas. Tras ingreso prolongado, es dado de alta inmunocompetente y con mejoría de las lesiones. Es valorado en Consultas con infección por viruela del mono y SARS-CoV-2 pasadas. La lesión perianal ha evolucionado a úlcera extensa pero plana, superficial y con tejido cicatricial. Se decide nueva biopsia con resultado anatomopatológico de displasia leve.

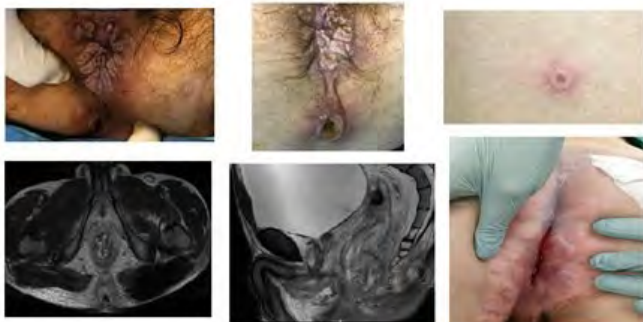

Figura 1

**Discusión:** Las lesiones causadas por la viruela símica suponen un reto diagnóstico dado los múltiples diagnósticos diferenciales posibles. Nuestro caso, paciente inmunocomprometido, con biopsia de carcinoma epidermoide, la poca casuística documentada, y lo llamativo de las lesiones, resultó complejo discernir entre inflamación o neoplasia. A falta de biopsia con neoplasia infiltrante y la inmunodepresión, no fue candidato a cirugía, quimioterapia, ni radioterapia, por lo que se optó por manejo conservador “wait and see”. Afortunadamente, tras la instauración de tratamiento antirretroviral, las lesiones evolucionaron favorablemente, y se descartó la presencia de carcinoma epidermoide infiltrante.

### 230099. TUMOR NEUROENDOCRINO PRIMARIO HEPÁTICO

JA Aragón Encina, A Fierro Aguilar, A Valverde Martinez, MJ Castro Santiago, MD Casado Maestre, JM Pacheco García

Servicio Cirugía General y Digestiva. Hospital Universitario de Puerta del Mar, Cádiz.

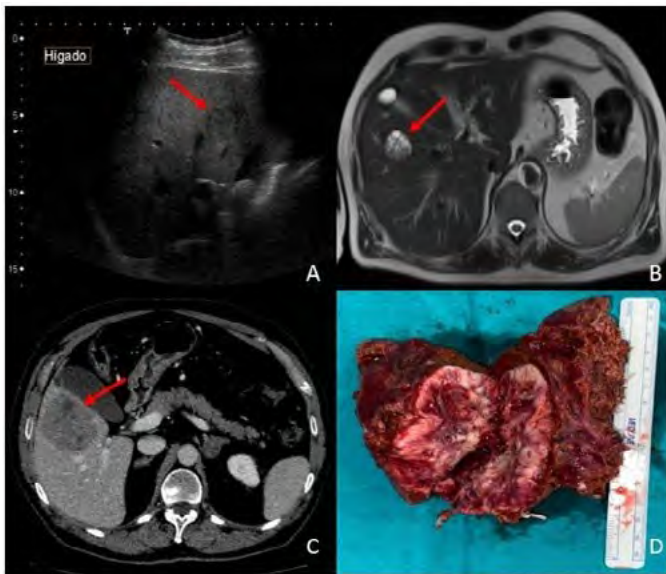
**Introducción:** El tumor neuroendocrino primario de hígado es una patología poco frecuente, con una presentación tanto clínica como radiológica inespecífica. Puede asemejar a otros tumores y rara vez se sospecha dada su baja incidencia y casos reportados.

**Caso clínico:** Varón de 61 años con antecedentes de diabetes, coleditiasis y carcinoma de laringe intervenido y tratado con radioterapia radical, estudiado en consulta por dolor abdominal y pérdida ponderal. En el estudio inicial se realiza ecografía abdominal que evidencia una lesión hepática focal de predominio sólido de 27x22mm. Se decide completar estudio con RMN que identifica una lesión en segmento V, hiperintensa en T2, bien definida con aspecto multiseptado en su interior. Como posibles diagnósticos y teniendo en cuenta sus antecedentes, se plantea metástasis, cistoadenoma biliar y menos probable, lesión de origen infeccioso/inflamatorio. En TAC posterior se evidencia la lesión de aspecto-sólido quístico, con aumento significativo del tamaño (64x70x63mm) a expensas del componente sólido, pudiéndose tratar de un cistoadenocarcinoma biliar como primera posibilidad. No se observan lesiones a otro nivel en el estudio de extensión.

Los parámetros analíticos son normales y los marcadores tumorales y virus hepatotropos negativos.

Se presenta en comité multidisciplinar de tumores y, dada la sospecha diagnóstica se decide cirugía resectiva anatómica de segmento V vía laparoscópica. Durante la cirugía se identifica con ecógrafo intraoperatorio una lesión multiquística septada en segmento V hepático sobre rama de sección anterior. Se realiza una segmentectomía del segmento V anatómica extrafascial intrahepática, bajo control vascular con maniobra de pringle y colecistectomía, ambas laparoscópicas. El paciente evoluciona favorablemente y es dado de alta al cuarto día postoperatorio. El estudio anatomopatológico informa de tumor neuroendocrino bien diferenciado, grado 2.





**Figura 2**

Tumor neuroendocrino hepático: A. Ecografía, lesión hepática isoecoica con halo hipoecoico de 22 x 27 mm B. Resonancia magnética, lesión solido-quística multiseptada en segmento V, redondeada y bien d.

**Discusión:** La localización primaria hepática es extremadamente rara (0,3% de los tumores neuroendocrinos), por lo que en primera instancia se considera metastásico (más del 80%). Su presentación es poco específica y se hallan frecuentemente de forma casual con pruebas de imagen convencional. El diagnóstico inicial se puede realizar con ecografía, TAC y resonancia. El octreoscan y el PET-CT con 18-FDG pueden ser de utilidad en la detección de tumores milimétricos y focos ocultos. Los marcadores AFP, CEA y CA19.9 carecen de valor, la cromogranina A es útil en el diagnóstico y como marcador de recurrencia tumoral. El diagnóstico definitivo es anatómico-patológico con inmunohistoquímica. El tratamiento de elección es el quirúrgico, con un seguimiento estrecho a largo plazo dado que en una proporción considerable de casos el origen es un tumor primario no conocido.

## 230100. EL QUISTE DEL CANAL DE NUCK: LA HERNIA INGUINAL IMPOSTORA

FM Carbajo Barbosa, JD Turiño-Luque, A Mansilla Roselló

Servicio Cirugía General y Digestiva. Complejo Hospitalario Regional Virgen de Las Nieves, Granada.

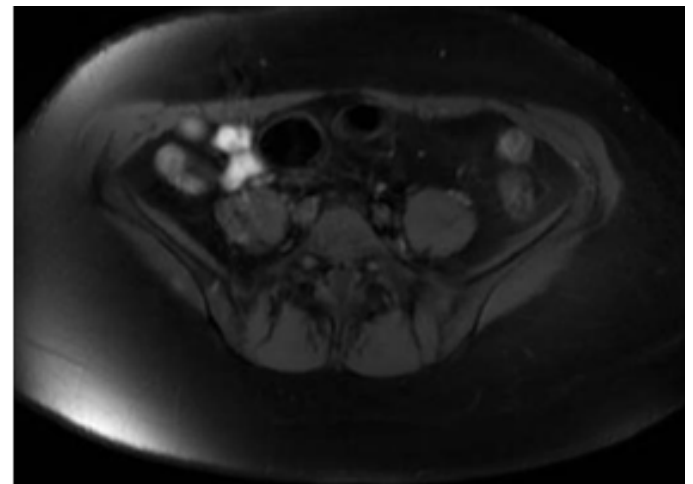
**Introducción:** El quiste del canal de Nuck es una alteración congénita poco prevalente originada por la permanencia u oclusión incompleta del proceso vaginalis, que deriva del peritoneo parietal que sigue al ligamento redondo, en el interior del canal inguinal femenino. El diagnóstico habitualmente es ecográfico, pudiéndose completar con TAC o RNM. El diagnóstico diferencial se establece con la hernia inguinal, pues ambas se presentan como tumoraciones en dicha región. El tratamiento es quirúrgico.

Las técnicas laparoscópicas cada vez tienen más protagonismo por sus ventajas. La reparación transabdominal preperitoneal (TAPP) es una técnica segura que se basa en la colocación de una malla mediante la creación de un flap preperitoneal que cubrirá los posibles defectos herniarios.

**Caso clínico:** Mujer de 35 años sin antecedentes de interés, derivada desde Ginecología por tumoración inguinal derecha de larga data, molesta y en crecimiento. A la exploración se aprecia una tumoración blanda y dolorosa en el lado derecho del monte de Venus. Se realizó de forma ambulatoria ecografía ampliada a RNM sin contraste intravenoso de pelvis (figura 1) que evidencia una estructura quística de 15 cm en el canal inguinal derecho que comienza a nivel de la trompa uterina derecha y termina proximalmente a la vulva, siendo compatible con quiste del canal de Nuck.

Se propone intervención quirúrgica programada (figura 2) mediante técnica TAPP en régimen de CMA, la cual se completó sin incidencias, con resección del quiste (figura 3), colocación de malla y alta hospitalaria sin ingreso. El estudio histopatológico confirmó el diagnóstico.

La paciente evolucionó favorablemente, permaneciendo asintomática y sin signos de recidiva.

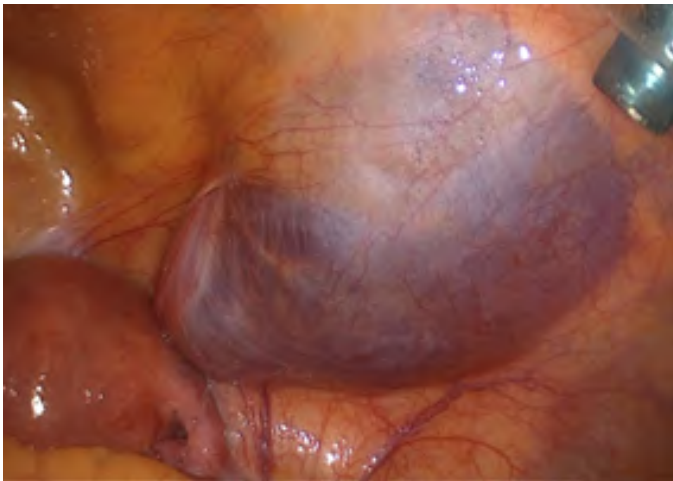

**Figura 1**

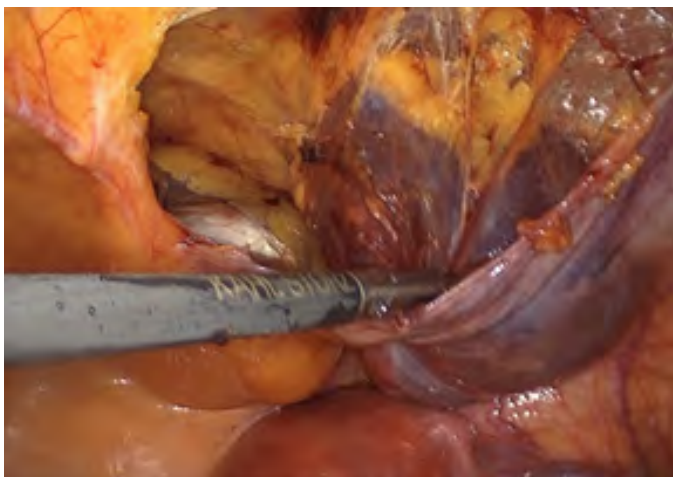RM sin Contraste de Pelvis con probable Quiste de Nuck.

**Discusión:** A pesar de ser infrecuente, el quiste de Nuck debe incluirse en el diagnóstico diferencial de toda masa en la región inguinolabial femenina. La exploración minuciosa que objetiva una tumoración irreductible que no sufre modificaciones con maniobras de Valsalva junto con el apoyo de pruebas de imagen, inicialmente ecografía, permite evitar confusiones con la hernia inguinal y establecer un plan quirúrgico adecuado.

La técnica TAPP actualmente está al alcance de la mayoría de cirujanos, y permite conocer la anatomía preperitoneal para iniciarse en el abordaje mínimamente invasivo de la pared abdominal.



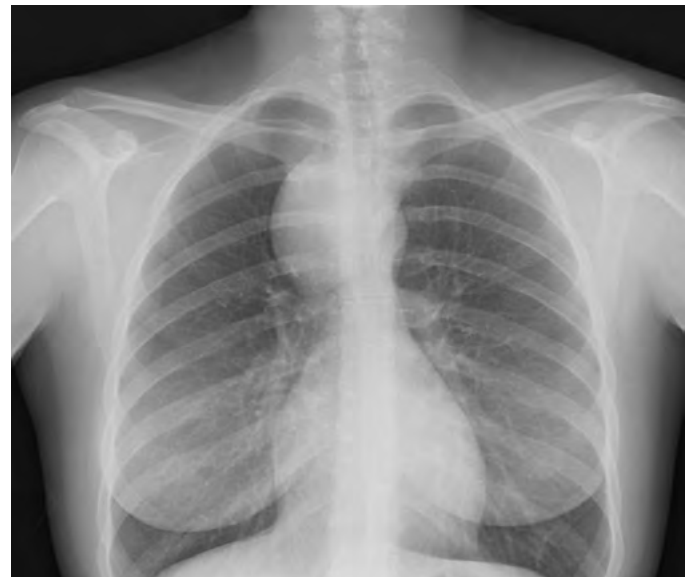**Figura 2** Quiste de Nuck bajo visión laparoscópica intraperitoneal.



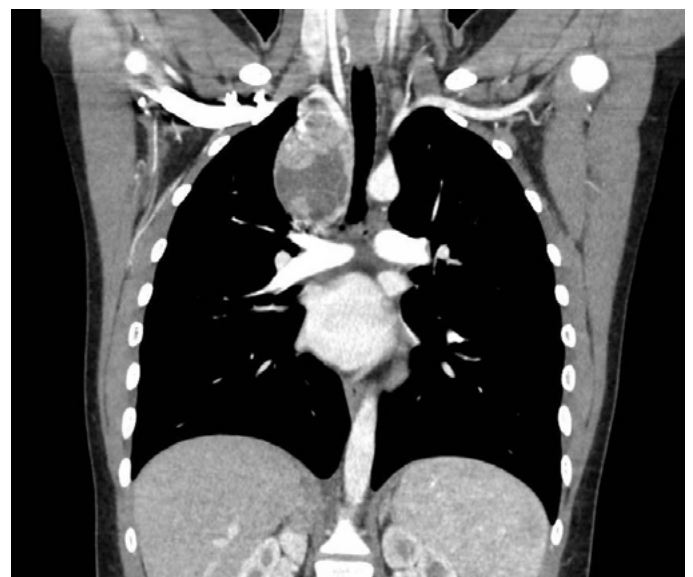
**Figura 3** Abordaje del Quiste de Nuck mediante técnica TAPP.

vascular o del parénquima pulmonar. En algunos casos, también puede conllevar disfunción hormonal. Es importante el diagnóstico diferencial del mismo, especialmente en una mujer joven, respecto a otras masas mediastínicas, como el timoma, el teratoma o el linfoma.

**Caso clínico:** Presentamos el caso de una mujer de 21 años en la que al realizarse una radiografía de tórax por un accidente de tráfico se evidenció una masa a nivel torácico (Figura 1). La paciente no presentaba antecedentes médicos ni familiares relevantes, ni sintomatología que orientara el origen de la masa.



**Figura 1** Radiografía de tórax en la que se observa de forma incidental masa mediastínica de gran tamaño.



**Figura 2** TAC de tórax en el que se observa bocio gigante formado por varios nódulos de gran tamaño retroesternales y otra masa sólido-quística posterior a la vena cava y paratraqueal derecha.

### 230101. BOCIO MULTINODULAR GIGANTE TRAS UN ACCIDENTE DE TRÁFICO: DIAGNÓSTICO Y TRATAMIENTO

MJ Alonso Sebastián, R Rejón López, MÁ Moya Ramírez, A Becerra Massare, J Villar del Moral, N Muñoz Pérez, JI Arcelus Martínez

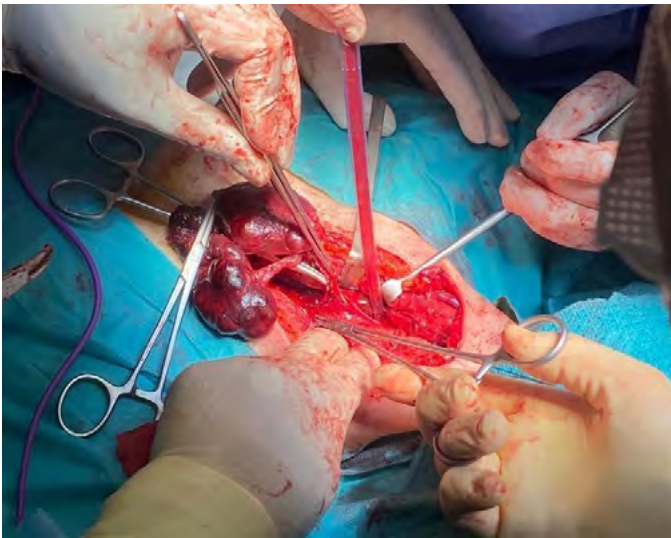
Servicio Cirugía General y Digestiva. Complejo Hospitalario Regional Virgen de Las Nieves, Granada.

**Introducción:** El bocio intratorácico se puede definir como aquel en el que el 50% de su masa o más es retroesternal. Puede ser primario o congénito, secundario por extensión hacia mediastino de un bocio cervical o recidivado, a partir de restos glandulares tras tiroidectomía parcial. Es poco frecuente, generalmente en pacientes de edad avanzada, y puede ser asintomático o manifestarse como disfagia o disnea y complicaciones a nivel mediastínico como compresión

Con la sospecha de bocio multinodular intratorácico incidental, se realizó una evaluación completa que incluyó nuevas pruebas de imagen (Figura 2), pruebas de función tiroidea, ecografía, y citología por punción-aspiración con aguja fina (PAAF). Los resultados confirmaron el diagnóstico de bocio multinodular intratorácico unilateral derecho benigno y normofuncionante.

Dado el tamaño y la localización, junto con la ausencia de patología en el lóbulo izquierdo, se indicó la realización de hemitiroidectomía derecha, para minimizar el riesgo de complicaciones futuras.

Durante la intervención se evidenció un gran crecimiento del lóbulo tiroideo derecho a expensas de un nódulo infraistmico, así como dos nódulos mediastínicos, uno central y otro paratraqueal, que precisaron esternotomía parcial (manubriotomía) para su exéresis completa (Figura 3).



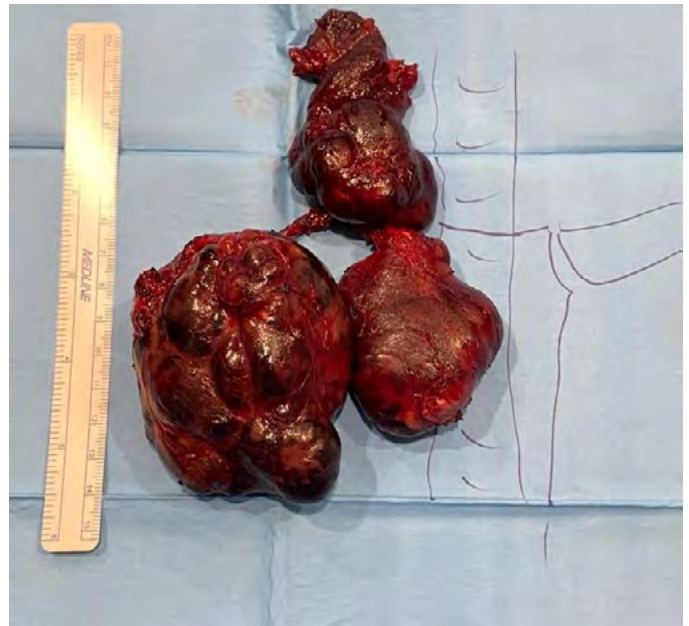
**Figura 3**

Extracción de la masa mediante esternotomía.

El diagnóstico anatomopatológico final informó de tiroides de 9 x 6 cm y 176 g con hiperplasia folicular con áreas de células oncocíticas (Figura 4). La paciente fue dada de alta a los 2 días, sin complicaciones. Actualmente, tras seguimiento de 4 meses, se encuentra eutiroidea con/sin tratamiento sustitutivo.

**Discusión:** El bocio intratorácico puede ser asintomático y difícil de diagnosticar, formando parte del diagnóstico diferencial de las masas mediastínicas, también en pacientes jóvenes. Es deseable una detección temprana del mismo realizando una evaluación exhaustiva que descarte patología maligna, disfunción hormonal o complicaciones respiratorias.

Una vez diagnosticado, es importante seleccionar la estrategia quirúrgica más adecuada, que puede incluir esternotomía total o parcial, o toracotomía, que garantice la extirpación completa de la glándula afectada.



**Figura 4**

Bocio multinodular gigante, de 9,1x 6 x 5,6cm (Cráneo-caudal, transversal, antero-posterior).

## 230102. EXTRACCIÓN DE CUERPO EXTRAÑO IMPACTADO EN ESÓFAGO MEDIANTE ESOFAGOSTOMÍA Y GASTROSTOMÍA COMBINADA CON ENDOSCOPIA INTRAOPERATORIA

MJ Alonso Sebastián, M Mogollón González, S Ercoreca Tejada, MÁ Herrero Torres, J Villar del Moral

Servicio Cirugía General y Digestiva. Complejo Hospitalario Regional Virgen de Las Nieves, Granada.

**Introducción:** La perforación esofágica por cuerpo extraño es una condición grave con complicaciones potencialmente mortales. Aunque la mayoría de los cuerpos extraños pasan sin problemas a través del tracto gastrointestinal, algunos quedan impactados en el esófago, lo que puede llevar a la perforación. Los síntomas varían desde dolor torácico hasta signos de shock. El diagnóstico oportuno es crucial para un manejo adecuado y la intervención quirúrgica cuando es necesario. La incidencia ha aumentado debido a la disponibilidad de objetos pequeños y la falta de conciencia sobre los riesgos.

En los últimos años, se ha utilizado cada vez más la cirugía mínimamente invasiva, como la reparación endoscópica y la cirugía toroscópica, para el manejo de la perforación esofágica. A pesar de ello, existen casos en los que la gravedad del paciente o las características de la impactación hacen necesaria una cirugía abierta, con técnicas quirúrgicas que pueden incluir reparación primaria, resección y anastomosis esofágica, o drenaje externo.

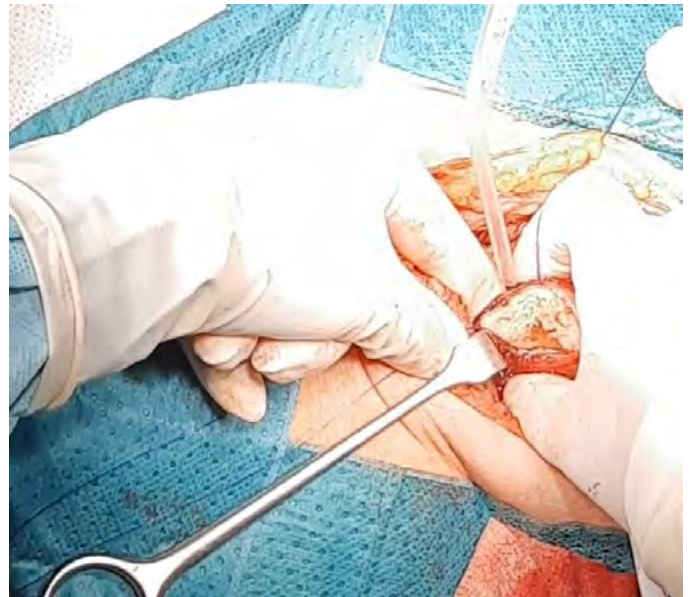

**Caso clínico:** Se expone el caso de un joven de 28 años con discapacidad mental, que presentaba impactación de cuerpo extraño en el esófago que requirió cirugía para su extracción. El paciente presentaba un cuadro obstructivo e intolerancia oral tras haber ingerido de forma intencionada un cuerpo extraño. A pesar de los intentos iniciales de extracción endoscópica, el cuerpo extraño no pudo ser retirado debido a su ubicación y tamaño.

Después de una evaluación exhaustiva que incluyó radiografías (figura 1), TAC (figura 2) y una endoscopia de seguimiento, se determinó la necesidad de intervención quirúrgica.

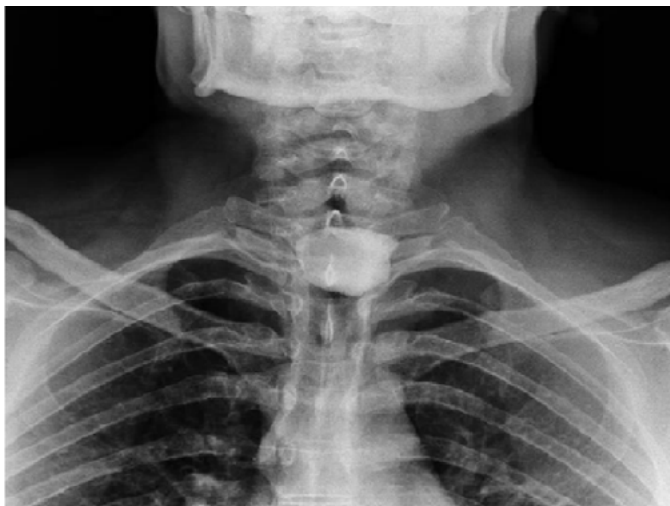
Se realizó cervicostomía con esofagostomía (figura 3 y 4) y en el mismo acto quirúrgico endoscopia digestiva alta para comprobar el estado de la sutura esofágica. Con la endoscopia se evidenció además paso de otros cuerpos extraños hasta estómago, por lo que se realizó gastrostomía laparoscópica para su extracción.

El paciente se recuperó sin complicaciones significativas después de la intervención y mostró tolerancia a alimentos a lo largo de su seguimiento, hasta restablecer dieta basal.



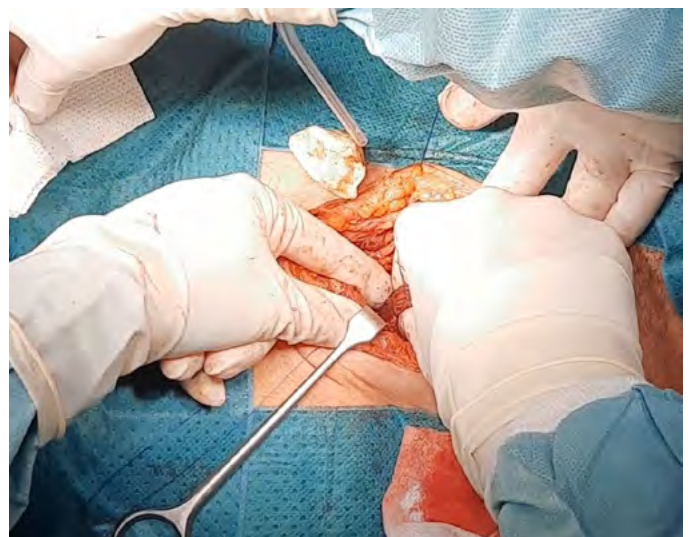**Figura 3**

Extracción de cuerpo extraño de forma manual a través de esofagostomía.



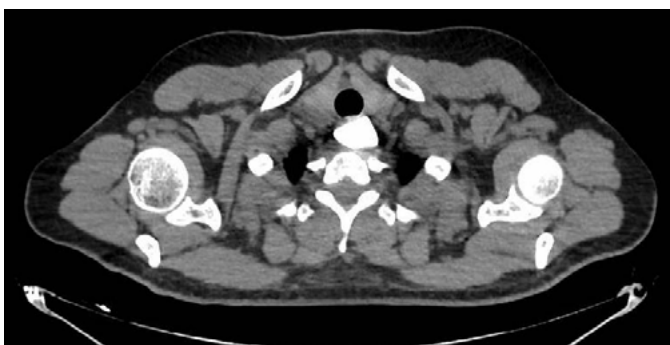**Figura 1**

Radiografía de tórax en la que se observa cuerpo extraño a nivel de esófago torácico, con un diámetro máximo de 3,5cm.



**Figura 4**

Cuerpo extraño compatible con una piedra de jardín, todavía en campo quirúrgico tras ser extraído a través de esofagostomía.



**Figura 2**

Cuerpo extraño hiperdenso de 35 x 30mm 27 mm (t x cc x ap) localizado en esófago proximal a la altura C7, impronta la pared posterior de la tráquea. No se aprecian signos de perforación asociada.

**Discusión:** Este caso resalta la importancia de un enfoque multidisciplinar en el manejo de la impactación de cuerpo extraño en el esófago. La combinación de técnicas endoscópicas y quirúrgicas puede ser necesaria en situaciones complejas. Además, destaca la importancia de una evaluación cuidadosa y una intervención oportuna para prevenir complicaciones potenciales y restaurar la función normal del esófago en estos casos.

### 230103. FASCITIS NECROTIZANTE DE MIEMBRO INFERIOR COMO PRIMERA MANIFESTACIÓN DE PERFORACIÓN RECTAL

I Pérez Mesa, Y Mokachir Mohsenin, MS Carranque Romero, S Ahumada Etchepareborda, F Palma Carazo, N Gándara Adán

Servicio Cirugía General y Digestiva. Complejo Hospital Costa del Sol, Marbella.

**Introducción:** La fascitis necrotizante es una infección de tejidos blandos que ocurre principalmente en pacientes inmunodeprimidos como VIH, oncológicos, tratamiento con quimioterapia, radioterapia o corticoides, obesidad, diabetes; e implica una alta morbilidad. Clínicamente cursa con fiebre, dolor local y crepitación. El TAC es la prueba diagnóstica más sensible y específica, donde pueden observarse colecciones y presencia de gas. Se considera una urgencia quirúrgica, que precisa de desbridamiento y antibioterapia de amplio espectro. Existen pocos casos descritos en la literatura de fascitis necrotizante con origen en perforaciones del tracto digestivo. Se dan en pacientes con neoplasia en progresión y, en ocasiones, como primera manifestación de la enfermedad. Pueden darse en ausencia de clínica a nivel abdominal, lo que puede conllevar una demora diagnóstica. La mortalidad en estas situaciones puede alcanzar el 70%.

**Caso clínico:** Varón de 58 años, diagnosticado hace 3 años de adenocarcinoma de recto superior T3N1M1 por metástasis hepáticas. Quimioterapia neoadyuvante y posterior cirugía con segmentectomía hepática y resección anterior baja con ileostomía de protección, que se cerró en un segundo tiempo. Progresión cerebelosa. Consulta en urgencias por dolor en miembro inferior derecho. Se solicita TAC pélvico, que muestra gas en raíz de muslo que afecta a región glútea, tensor de la fascia lata y paquete muscular aductor con colecciones compatible con fascitis necrotizante. Se interviene de urgencias por parte de Traumatología: abordaje Kocher Langenbeck, con hallazgo a nivel de escotadura ciática de material fecaloideo, lo que sugiere fístula o perforación intestinal. Se revisan las pruebas de imagen y se decide colostomía de descarga y lavado abundante. En TAC de control se aprecia colección abscesificada pararectal y presacra con extensión a musculatura. Se realiza prueba con gastrografín

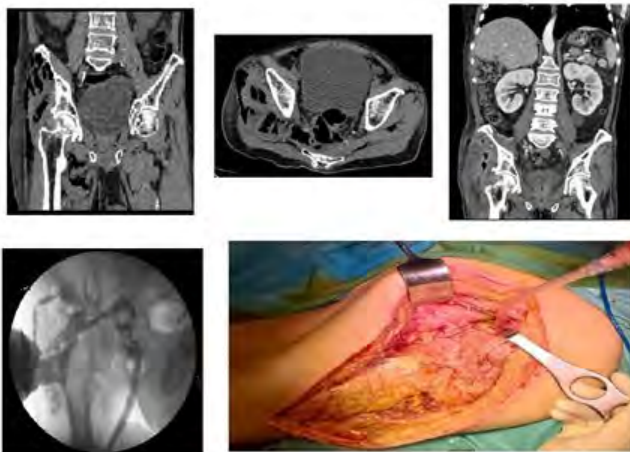


Figura 1

transrectal, que revela trayecto fistuloso de unos 10 cm a colección en articulación coxofemoral derecha, a nivel de musculatura glútea. Durante el postoperatorio, a pesar de las curas diarias y de la antibioterapia parenteral instaurada, el paciente evoluciona desfavorablemente; la situación de sepsis agrava su enfermedad oncológica de base y resulta finalmente en exitus.

**Discusión:** La fascitis necrotizante es una forma poco frecuente de presentación de una perforación a nivel del tracto digestivo. Se trata de una urgencia médico quirúrgica, ya que presenta una elevada mortalidad. En nuestro caso, la ausencia de clínica a nivel abdominal y de colecciones o neumoperitoneo en las pruebas radiológicas dificultan la sospecha diagnóstica, lo que se traduce en un retraso en la instauración del tratamiento pertinente.

### 230104. HERNIOPLASTIA INGUINAL URGENTE: ¿ES LA VÍA TRANSABDOMINAL EL FUTURO?

FM Carbajo Barbosa, P Díaz Ríos, M Domínguez Bastante, A Mansilla Roselló

Servicio Cirugía General y Digestiva. Complejo Hospitalario Regional Virgen de Las Nieves, Granada

**Introducción:** El abordaje mínimamente invasivo de la pared abdominal ha ido en auge en los últimos años, sobre todo en el área inguinal, ya que reduce el dolor postoperatorio precoz y tardío con recuperación más inmediata y sin incrementar la incidencia de recidiva, ofreciendo mejor visión de la pared posterior y del defecto herniario, y facilitando la colocación de malla en el espacio preperitoneal. Si bien, este abordaje no está extendido en el ámbito de la urgencia actualmente.

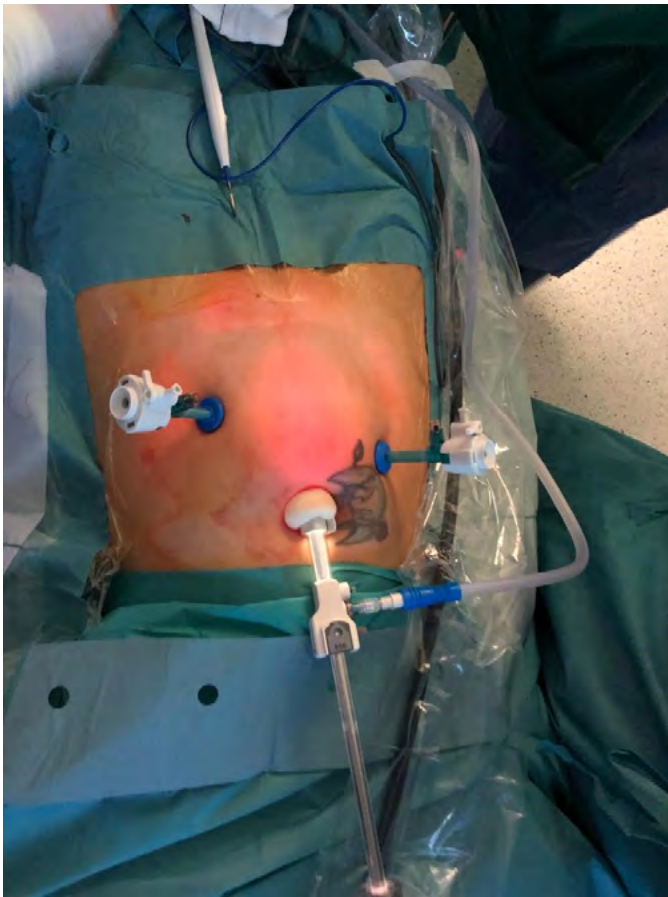
La hernioplastia inguinal transabdominal preperitoneal laparoscópica (TAPP) se basa en el acceso a la pared abdominal y al defecto herniario mediante laparoscopia convencional, pudiendo evidenciar directamente el contenido herniario y posteriormente, diseccionando un flap de peritoneo para alojar la malla en el espacio preperitoneal. Sus características la hacen ideal para el abordaje urgente de hernias encarceradas.

**Caso clínico:** Mujer de 42 años sin antecedentes de interés que acude a urgencias por inguinodinia derecha de 24 horas de evolución. A la exploración, no se evidencia tumoración evidente por lo que se solicita TAC urgente, con hallazgos compatibles con pequeña hernia crural derecha encarcerada de contenido graso. Se decide por primera vez en nuestro centro, hernioplastia inguinal urgente vía TAPP.

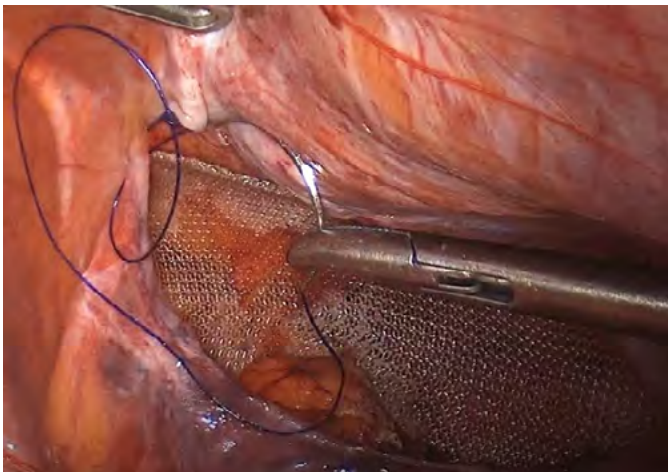
Se colocan trócares: Hasson 12mm y de 5mm en flancos derecho e izquierdo (Figura 1). Se realiza apertura de flap peritoneal y disección de los espacios de Bogros y Retzius. Se reduce el lipoma preherniario y se coloca una malla de polipropileno de alta densidad fijándola con pegamento basado en cianocrilato (Figura 2). Se termina cerrando el peritoneo con sutura continua barbada reabsorbible (Figura 3).

Finalmente, la paciente presentó una evolución satisfactoria, siendo dada de alta a las 24 horas de la intervención.



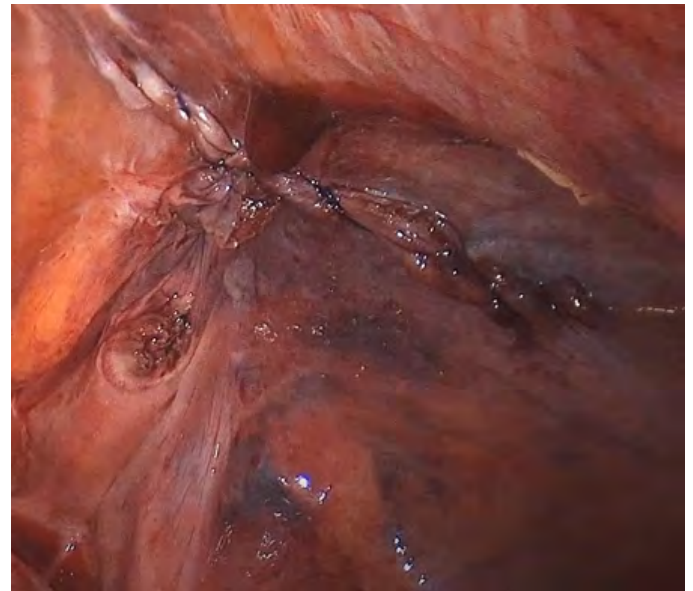

**Figura 1**  
Colocación de trócares.



**Figura 2**  
Colocación de malla y cierre del flap peritoneal.

**Discusión:** La hernioplastia transabdominal laparoscópica es una técnica mínimamente invasiva que posibilita la reducción urgente de contenido herniario, realizar actuaciones sobre el mismo si se precisan y reparar la pared inguinal de forma eficiente. La colocación de la malla en el espacio preperitoneal parece disminuir



**Figura 3**  
Resultado final hernioplastia inguinal vía TAPP.

las complicaciones locales y, además, este abordaje posibilita la recuperación rápida del paciente.

**230107. NEOPLASIA DE COLON SIGMOIDE INCLUIDA EN EL SACO DE HERNIA INGUINAL INCARCERADA: A PROPÓSITO DE UN CASO.**

**E Guarnieri, A Berbel Murcia, Al Aguilar Marquez, C Torres Arcos, F del Rio Lafuente, JC Gomez Rosado**

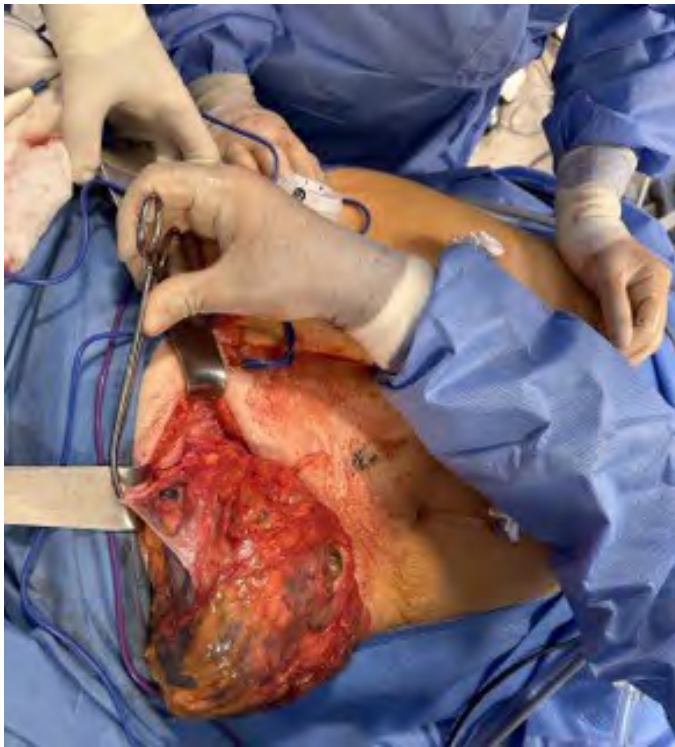UGC Cirugía General y Digestiva. Complejo Hospitalario Regional Virgen Macarena, Sevilla

**Introducción:** La hernia inguinal es una patología extremadamente común y su incarceración se halla en alrededor de un 10% de los casos. Sin embargo, el cáncer de colon como contenido de una hernia inguinal es una situación infrecuente, con una incidencia estimada del <0,5%. La clasificación de Lejar divide los tumores en una hernia en saculares, cuando se originan en las estructuras propias del saco (primarios peritoneales o carcinomatosis), intrasaculares, cuando el saco contiene un órgano con un primario y extrasaculares. De los intrasaculares, el carcinoma de colon es el más frecuente.

Presentamos un caso de neoplasia de colon sigmoide incluida en el saco de una hernia inguinal incarcerada.

**Caso clínico:** Paciente varón de 78 años que durante el estudio de una diarrea persistente se realiza una colonoscopia y se diagnostica de neoplasia de sigma, sin detectarse obstáculos al paso del colonoscopio. Tras ausencia de enfermedad a distancia en el estudio de extensión, se programa para sigmoidectomía laparoscópica. Durante la cirugía se objetiva gran hernia inguinal izquierda irreductible que incluye la tumoración. Se opta por seguir abordando





**Figura 1**

Contenido del saco herniario: neoplasia de sigma con tatuaje endoscópico.

la sigma por vía laparoscópica realizando la cirugía según los principios de la resección oncológica. Posteriormente, mediante un abordaje inguinal anterior, se disecciona el saco herniario y se libera la sigma contenida en ello (Figura 1), terminando la sigmoidectomía con anastomosis colorrectal. La hernia es finalmente reparada con una malla autoadhesiva en el espacio preperitoneal.

**Discusión:** El manejo quirúrgico de los pacientes que presentan simultáneamente un cáncer de colon y una hernia inguinal es complejo. Las resecciones intestinales conllevan una herida quirúrgica clasificada como limpia- contaminada, mientras que una hernioplastia con malla debería siempre realizarse en el contexto de una herida limpia, implicando así un manejo en dos tiempos con dos heridas quirúrgicas y una recuperación más larga. Consideramos entonces que hay que individualizar la estrategia a usar con cada paciente. En este caso se han considerado los riesgos-beneficios de someter el paciente a dos cirugías, dos inducciones anestésicas y dos postoperatorios. Finalmente, por sus comorbilidades de base optamos por una cirugía en un solo tiempo, con la extracción de la pieza por el mismo orificio de reparación de la hernia aprovechando que el tumor se alojaba en el saco herniario. Además, habiendo ocurrido el hallazgo de neoplasia incluida en la hernia inguinal encarcelada en el contexto de una cirugía electiva, esta pudo realizarse por laparoscopia, garantizando al paciente una menor invasividad y una más rápida recuperación.

## 230109. FÍSTULA ANAL COMPLEJA CON FASCITIS NECROTIZANTE EXTENSA EN MUSLO

MA Rodríguez Cano, I Gámiz Oleaga, S Roldán Ortiz, A Alberca Páramo, A Cózar Ibáñez

Servicio Cirugía General y Digestiva. Complejo Hospitalario de Jaén, Jaén.

**Introducción:** La fascitis necrotizante es una entidad infrecuente, muy grave y con elevada mortalidad.

**Caso clínico:** Varón de 57 años sin antecedentes personales, salvo enolismo. Acude a Urgencias por dolor intenso en miembro inferior derecho de una semana de evolución. En la exploración se aprecia eritema y empastamiento en muslo e impotencia funcional. Analíticamente destaca leucocitosis 32330 103/ $\mu$ L, con coagulopatía y PCR 350mg/L.

Se realiza TAC que describe colección presaca y perirrectal con extensión lateral hacia planos musculares glúteos derechos. En muslo, se aprecian extensas colecciones en espesor muscular, originándose en glúteo menor, medio y mayor derecho, que se extienden caudal y lateralmente hacia muslo derecho a través de paquetes musculares posteriores y anteriores, con una longitud de 44cm, compatibles con fascitis necrotizante.

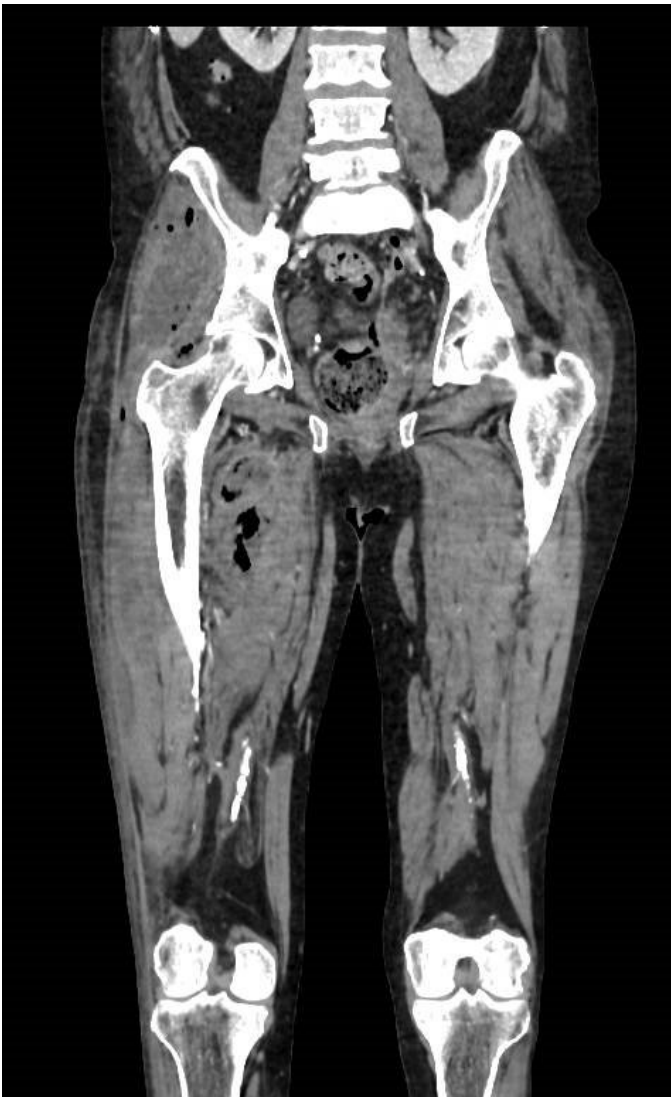Se decide cirugía urgente con Traumatología realizando drenaje de las colecciones de muslo derecho a través de un abordaje posteroexterno de cadera extendido hacia el muslo distal hasta tercio interno, asociado a drenaje de la colección presaca a través de un abordaje retrorrectal.

Tras estabilización clínica se completa estudio con Resonancia Magnética y Rectoscopia, en la que se aprecia presencia de diverticulosis sigmoidea y canal anal con cambios inflamatorios.

**Discusión:** La fascitis necrotizante es una infección de piel, tejido celular subcutáneo, fascia superficial y profunda del área genital, perineal y perianal. Denominada Gangrena de Fournier cuando se localiza a nivel perineal. Esta entidad es normalmente polimicrobiana, aislándose frecuentemente E. coli, Bacteroides, Streptococcus o Staphylococcus.

Presenta mayor frecuencia en varones. Los factores predisponentes descritos son diabetes mellitus, inmunosupresión, obesidad, alcoholismo, malnutrición, úlceras por decúbito, quimioterapia, traumatismos y nivel socio-económico bajo. La clínica frecuente es un cuadro agudo de curso agresivo con dolor desproporcionado a lesiones cutáneas, crepitación, edema y eritema. El diagnóstico es clínico manteniendo alto índice de sospecha, asociado a analítica (leucocitosis, hipoalbuminemia y elevación de reactantes de fase aguda), pruebas de imagen, cultivos y anatomía patológica.

El tratamiento se basa en estabilización hemodinámica, antibioticoterapia de amplio espectro y desbridamiento quirúrgico urgente agresivo. A pesar de estas medidas, la tasa de mortalidad sigue siendo alta.



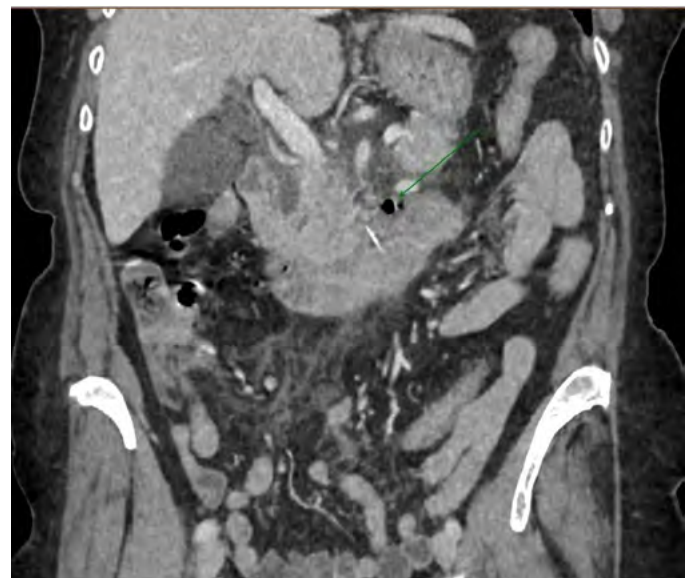
**Figura 1**

Corte coronal de fascitis necrotizante en muslo derecho que se extiende a planos musculares glúteos y disecciona compartimentos anterior y posterior.

del tracto gastrointestinal superior es muy infrecuente, pero por su localización anatómica, la cirugía puede resultar muy compleja.

**Caso clínico:** Mujer de 78 años que acude a Urgencias por dolor epigástrico de 2 días de evolución de intensidad creciente, sin otra sintomatología. Durante la anamnesis, la paciente niega posibilidad de ingesta de espinas de pescado o huesos de carne.

A la exploración presenta dolor a la palpación en epigastrio y flanco derecho sin signos de peritonismo. En la analítica se objetivan 15000 leucocitos con 84% de neutrófilos y PCR 189 mg/dl. Se completa estudio con TAC de abdomen y pelvis con contraste que muestra burbujas aéreas extraluminales de localización retroperitoneal, fundamentalmente anterior a tercera porción duodenal, junto con la presencia de un cuerpo extraño radiopaco compatible con espina de pescado enclavado en la pared (**Figura 1**).



**Figura 1**

Imagen de TAC donde se aprecia cuerpo extraño enclavado en 3º-4º porción duodenal junto con burbujas aéreas extraluminales.

## 230110. MANEJO CONSERVADOR DE PERFORACIÓN DUODENAL POR ESPINA DE PESCADO A PROPÓSITO DE UN CASO

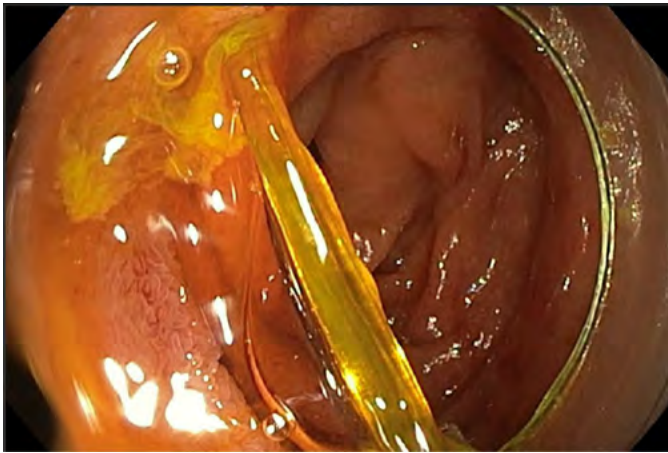I Gámiz Oleaga, M Torres Lorite, A Uceda Vañó, C Ruiz Marín, A Bastidas Rodríguez, A Cózar Ibáñez

Sección Cirugía General y Digestiva. Complejo Hospitalario de Jaén, Jaén.

**Introducción:** La ingestión de espinas de pescado es un suceso común que raras veces produce complicaciones. Cuando éstas se producen, suelen ser infradiagnosticadas en urgencias por su escasa sintomatología. Las pruebas de imagen son fundamentales para su diagnóstico. A pesar de la elevada frecuencia de su ingestión accidental, solo en un 1% de los casos se han descrito perforaciones del tracto gastrointestinal, especialmente íleon terminal. La perforación

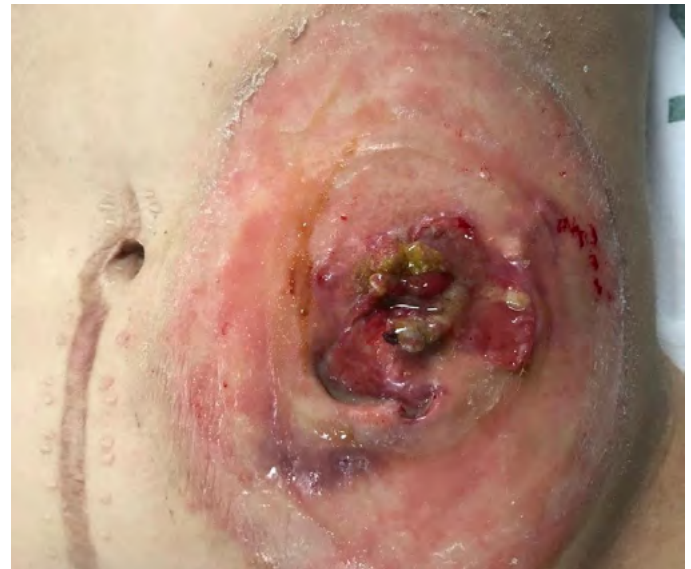Se contactó con Servicio de Digestivo que realizó EDA con extracción de la espina sin complicaciones (**Figura 2**). Posteriormente, evolucionó favorablemente con tratamiento antibiótico, siendo dada de alta a los 4 días tras reanudación de ingesta oral sin complicaciones.

**Discusión:** La ingesta de espinas de pescado representa 2/3 de los cuerpos extraños ingeridos. Hasta un 90% de los pacientes que buscan atención médica no requieren tratamiento alguno, ya que la mayoría de ellos pasan sin problemas por el tracto digestivo sin provocar ningún daño. La presentación clínica suele ser inespecífica, pudiéndose confundir con otras patologías como apendicitis, diverticulitis o perforación de úlcera gástrica y, por tanto, retrasar el diagnóstico de la misma. La anamnesis debería permitir orientar el cuadro, pero existe la limitación de una incidencia mayor en personas ancianas con problemas de masticación, que pueden no recordar la ingestión en días previos. La prueba de imagen gold standard es el TAC de abdomen y pelvis con contraste. El manejo de las complicaciones derivadas de su ingestión requiere cirugía cada vez con menos frecuencia (1%), gracias a la alta resolución de las pruebas de imagen



**Figura 2**

Imagen de endoscopia donde se observa espina de pescado en duodeno.



**Figura 1**

Ejemplo de pioderma gangrenoso a nivel periestomal

y las mejoras de técnicas endoscópicas, más aún, cuando se localizan en zonas accesibles por este abordaje.

### 230111. PIODERMA GANGRENOSO SOBRE COLOSTOMÍA TERMINAL, A PROPÓSITO DE UN CASO

**MA Rodríguez Cano, I Gámiz Oleaga, S Roldán Ortiz, SC Cárdenas Crespo, A Cózar Ibáñez**

Servicio Cirugía General y Digestiva. Complejo Hospitalario de Jaén, Jaén.

**Introducción:** El pioderma gangrenoso periestomal es una manifestación poco común que se caracteriza por el desarrollo de lesiones ulcerosas adyacente a un estoma, siendo una entidad poco frecuente en la práctica clínica.

**Caso clínico:** Mujer de 17 años con diagnóstico de Enfermedad de Crohn desde los 10 años de tipo corticodependiente, con tratamientos previos con Adalimumab y ustekinumab. Consultó por empeoramiento digestivo, presentando afectación rectal y colónica desde 10 centímetros hasta 30 centímetros desde margen anal, desarrollando de manera posterior una colección intraabdominal y una fístula enterocutánea. Tras varios ingresos sin respuesta al tratamiento médico, se realiza resección del segmento afecto incluyendo la fístula a pared abdominal y se confecciona una colostomía terminal en fosa iliaca izquierda.

A los 6 meses acude por lesiones eritematosas, induradas, ulceradas y dolorosas a nivel periestomal, tomándose cultivos que resultan negativos. Ante la sospecha de pioderma gangrenoso que no responde a tratamiento médico se decide reconstrucción de tránsito intestinal, que posteriormente confirma la anatomía patológica.

**Discusión:** El pioderma gangrenoso periestomal es una dermatosis neutrofílica que se presenta como un trastorno inflamatorio

y ulcerativo de la piel con lesiones ampollosas, vegetativas, periestomales y extracutáneas. Se considera una manifestación cutánea grave asociada a la enfermedad inflamatoria intestinal con una incidencia del 2 al 4% en estos pacientes, siendo su aparición más frecuente en la Colitis Ulcerosa que en la Enfermedad de Crohn. Aunque el origen es incierto, parece estar relacionado con la reactivación de la enfermedad de base y motivado en parte por la irritación de la piel secundaria a las secreciones del estoma. El tratamiento inicial es médico, optándose por el tratamiento quirúrgico en casos graves no respondedores a la terapia, que puede ir desde el desbridamiento de la herida, reubicación del estoma o el cierre definitivo del estoma con resección del intestino afecto.

### 230114. MOTIVO INFRECUENTE PARA UNA INTERVENCIÓN DE WHIPPLE: METÁSTASIS PANCREÁTICA DE SARCOMA EPITELIOIDE

**CM Águila Gordo, P Dabán López, A Nania, MD Hernández García, L Vázquez Medina, C Moreno Muñoz, S Delgado Carrasco, E Dabán Collado, B Mirón Pozo**

Servicio Cirugía General y Digestiva. Hospital San Cecilio, Granada.

**Introducción:** Las masas pancreáticas más frecuentemente diagnosticadas son el adenocarcinoma ductal y el ampuloma. En cambio, las metástasis en el páncreas suponen <2% de las neoplasias en dicha glándula, por lo que su diagnóstico y tratamiento constituyen un reto. Mucho más infrecuente aún es una metástasis pancreática de sarcoma.

**Caso clínico:** Varón de 31 años con antecedentes de varias cirugías por nódulo palmar izquierdo que finalizó con amputación completa de antebrazo izquierdo tras diagnóstico anatomopatológico de sarcoma epitelioides en 2021. Diez meses después se le realizó una lobectomía inferior izquierda por una lesión pulmonar sospechosa de malignidad. Un mes tras la cirugía torácica, ingresó a cargo de



Aparato Digestivo en nuestro centro por ictericia obstructiva donde se le realizó una Colangiografía RMN que objetivó una dilatación de vía biliar intra y extrahepática hasta cabeza pancreática con sospecha de tumor primario o metástasis a dicho nivel. Se realizó una Ecoendoscopia que permitió la toma de biopsias y confirmó la presencia de metástasis por sarcoma epiteloide. Durante el estudio, se realizó un drenaje biliar externo transparietohepático.

La decisión del Comité Multidisciplinar fue llevar a cabo una duodenopancreatectomía cefálica (Whipple). El postoperatorio transcurrió sin incidencias, siendo alta el séptimo día. La Anatomía Patológica definitiva confirmó el diagnóstico preoperatorio.

Tras la intervención, siguió tratamiento adyuvante con Epirubicina-Ifosfamida, quimioterápicos habituales en este tipo de tumores. Seis meses después el paciente se encuentra en seguimiento por Oncología Médica sin signos de recidiva.

**Discusión:** El diagnóstico de las metástasis pancreáticas se realiza durante el seguimiento del tumor primario. Suele ser más habitual en cuerpo y cola, aunque, como en este caso, pueden presentarse como cuadros de ictericia obstructiva afectando a la cabeza. Los sarcomas han aumentado considerablemente su esperanza de vida en los últimos años debido a los recientes tratamientos, por lo que es cada vez más frecuente encontrar metástasis de estos tumores; sin embargo, la localización pancreática es excepcional.

Aunque no existe un protocolo de tratamiento establecido en metástasis de esta naturaleza, el abordaje quirúrgico constituye la principal opción, si bien deben cumplirse una serie de requisitos para una resección pancreática como son la ausencia de enfermedad extrahepática, así como criterios de reseabilidad y operabilidad. En los escasos casos descritos en la literatura, las técnicas más empleadas son la duodenopancreatectomía cefálica y la pancreatectomía distal. No obstante, el abordaje de estos pacientes debe ser multidisciplinar, individualizando en cada caso el tratamiento médico y quirúrgico más adecuado.

### 230115. NEUMOMEDIASTINO Y NEUMOTÓRAX COMO COMPLICACIÓN DE LA TÉCNICA TOTALMENTE EXTRAPERITONEAL (TEP) PARA LA HERNIA INGUINAL

**CM Águila Gordo, M López-Cantarero García-Cervantes, J Moreno Teniente, H Oehling De Los Reyes, AL Romera López, B Mirón Pozo**

Servicio Cirugía General y Digestiva. Hospital San Cecilio, Granada.

**Introducción:** La TEP es una técnica de abordaje laparoscópico para el tratamiento quirúrgico de hernias. El empleo de esta técnica precisa de un equipo quirúrgico experimentado y el empleo anestesia general.

Entre sus ventajas destacan recuperación rápida del paciente que permite la temprana reincorporación sociolaboral, menor dolor tanto en postoperatorio temprano como dolor crónico y en resumen, en

menor coste, tanto directo como indirecto. Sin embargo, no es una técnica exenta de complicaciones.

En el presente caso se muestra una rara complicación que se desarrolló durante una hernioplastia inguinal por vía laparoscópica vía TEP.

**Caso clínico:** Varón de 50 años sin antecedentes médico-quirúrgicos de interés que presenta desde hace un año una tumoración sintomática en región inguinal derecha compatible con hernia inguinal L1P según la clasificación EHS. En la ecografía realizada se confirma la existencia de hernia indirecta con contenido graso. Se propuso para hernioplastia por vía TEP.

Una hora tras el inicio de la intervención, el paciente desarrolló hipoxemia y taquicardia, siendo necesario descender la presión del CO<sub>2</sub> a 10 mmHg. La cirugía finalizó con éxito, no obstante, cuando el paciente fue extubado y llevado a la sala de reanimación, refirió dolor centrotorácico, y a la exploración presentó importante enfisema subcutáneo en región pectoral, supraclavicular y cervical anterolateral.

En la radiografía de tórax y ecografía pulmonar se objetivó neumotórax apical izquierdo y neumomediastino, por lo que se decidió ampliar el estudio con tomografía computarizada que confirma los hallazgos encontrados.

El manejo fue conservador, con seguimiento clínico y monitorización de constantes y saturación arterial de oxígeno. Al segundo día de ingreso, el paciente permanece asintomático, por lo que tras evidenciarse mejoría en radiografía de control se decide alta.

**Discusión:** El desarrollo de neumomediastino en cirugía TEP es una complicación poco frecuente con una incidencia publicada de 0.1-0.3%. Los principales factores de riesgo son: las altas presiones de CO<sub>2</sub> (>10 mmHg), disecciones extensas y cirugías de larga duración.

La presencia de síntomas de distress respiratorio durante y después de la hernioplastia por laparoscopia TEP, junto con enfisema subcutáneo, debe hacernos sospechar sobre el posible desarrollo del neumotórax y neumomediastino como complicación de la cirugía, descartando siempre la entrada inadvertida en la cavidad peritoneal.

El descenso de la presión de CO<sub>2</sub> insuflado durante la cirugía puede descender el riesgo de neumotórax y neumomediastino. El manejo conservador suele ser suficiente en la mayoría de los casos, si bien se debe individualizar al paciente atendiendo a sus síntomas y comorbilidades.

### 230116. TRAUMATISMO PANCREÁTICO EN EL PACIENTE POLITRAUMATIZADO: UN RETO PARA EL CIRUJANO

**R Rejón López, MÁ Moya Ramírez, MC Montes Osuna, N Zambudio Carroll, T Villegas Herrera, A Pérez Alonso**

Servicio Cirugía General y Digestiva. Complejo Hospitalario Regional Virgen de Las Nieves, Granada.

**Introducción:** El manejo del traumatismo pancreático supone a menudo un reto para el cirujano, consecuencia fundamentalmente de la baja incidencia de este, asociada por tanto a una menor familiarización con esta patología de complejo manejo quirúrgico, por lo que debemos contar con unas nociones básicas acerca del mismo, así como, de las posibles complicaciones derivadas.

**Caso clínico:** Presentamos el caso de una mujer de 39 años sin antecedentes personales de interés que acudió a Urgencias de su Hospital de referencia tras sufrir un accidente de coche.

A la exploración, destacaba dolor en epigastrio con signos de peritonismo focalizado. Analíticamente, una elevación de los reactantes de fase aguda y una amilasa en 369. Se realizó un TC abdominal que informó de un aumento de tamaño del páncreas, una línea hipodensa de 15 mm en unión cabeza proceso uncinado y líquido peripancreático.

Ante estos hallazgos, se decidió laparotomía exploratoria, evidenciando hemoperitoneo escaso entre asas y hematoma retroperitoneal peripancreático con sangrado venoso a nivel del asa de Henle y de la cabeza del páncreas. En el postoperatorio, la paciente desarrolló una fístula pancreática al tercer día, junto a un empeoramiento clínico y analítico significativo, que tras un TC de control objetivó una fractura completa pancreática en la unión cabeza-uncinado.

Tras esto, se contactó con la unidad de Hepatobiliopancreática de nuestro Hospital, decidiendo traslado e intervención quirúrgica en la que se realizó sección cuello del páncreas, se tutorizó el conducto de Wirsung y se suturó el defecto en el mismo, para realizar posteriormente la sección del cuerpo pancreático dejando la cabeza, que mantendría una adecuada función exocrina, y la cola, que mantendría el 10% de la función endocrina. Finalmente, la paciente fue dada de alta sin precisar nueva actitud quirúrgica.

**Discusión:** El manejo del traumatismo pancreático supone un reto por varios motivos, entre los que destaca la baja incidencia de este, así como su compleja localización anatómica. Debemos ser conscientes de que cada intervención quirúrgica aumenta la morbimortalidad, sobre todo si no se aplican medidas definitivas, así como de las múltiples complicaciones derivadas de la misma, entre las que destacan el desarrollo de fístulas pancreáticas.

De esta forma, resulta fundamental conocer el manejo más adecuado en función de la lesión, así como, siempre que sea posible considerar poner dicha patología en manos de un especialista en cirugía hepatobiliopancreática.

### 230117. TUMOR MIOFIBROBLÁSTICO INFLAMATORIO COMO CAUSA DE INVAGINACIÓN INTESTINAL

R Rejón López, MÁ Moya Ramírez, M Mogollón González, M Ibáñez Rubio, N Muñoz Pérez, JM Villar del Moral

Servicio Cirugía General y Digestiva. Complejo Hospitalario Regional Virgen de Las Nieves, Granada.

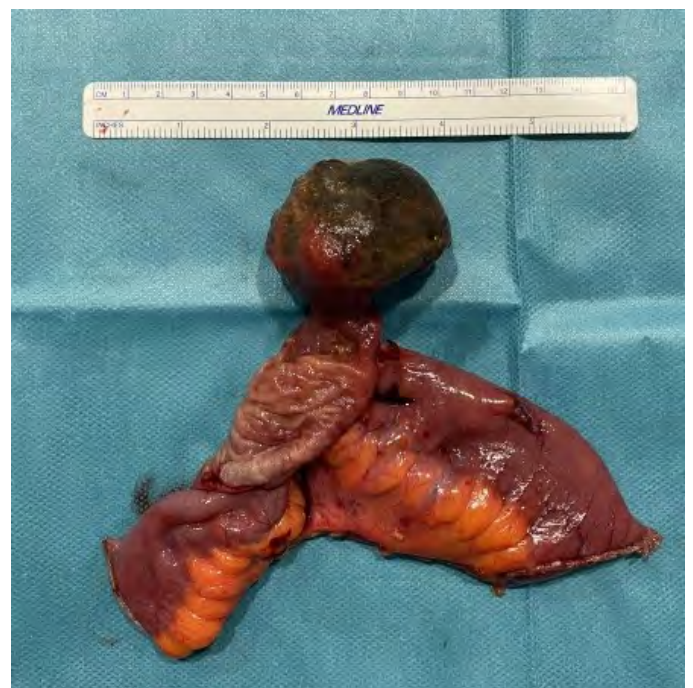**Introducción:** Los tumores miofibroblásticos inflamatorios (TMI) suponen un grupo poco frecuente de neoplasias propias de la edad pediátrica, habitualmente de localización pulmonar. Sin embargo, un porcentaje de los mismos son extrapulmonares, hallándose en ocasiones en cavidad abdominal donde pueden manifestarse de distintas formas.

**Caso clínico:** Presentamos el caso de un varón de 49 años sin antecedentes personales de interés que acudió a Urgencias hasta en 4 ocasiones refiriendo clínica de epigastralgia y episodios eméticos acompañantes, junto a mayor sensación de distensión abdominal a medida que avanzaba el cuadro clínico, presentando a su vez un hábito intestinal alterado.

A la exploración se apreciaba un abdomen distendido y timpánico. Analíticamente destacaba una elevación de los reactantes de fase aguda. En la radiografía de abdomen destacaba una marcada dilatación de asas de intestino delgado. Se solicitó un TC abdominal que confirmó una dilatación de asas que alcanzaba un diámetro de hasta 5 cm, evidenciando un punto brusco de cambio de calibre a nivel de una invaginación ileocecal de aproximadamente 9 cm, no identificando claramente la causa de la misma.

El paciente fue sometido a una laparotomía exploratoria, apreciando dicha invaginación intestinal en el íleon distal, por lo que se realizó resección de este segmento y una posterior anastomosis íleo-íleal.

Tras la extracción de la pieza se identificó una tumoración intraluminal pediculada que ocluía en su práctica totalidad la luz del intestino delgado (**Figura 1**), que, tras su estudio anatomopatológico, fue informada como tumor miofibroblástico inflamatorio, llevándose a cabo un extenso estudio inmunohistoquímico que descartó tumor estromal gastrointestinal u otros tumores mesenquimales.



**Figura 1** Tumoración intraluminal en segmento de íleon resecado.

**Discusión:** Como ya mencionábamos previamente, en un escaso porcentaje de casos, entre el 14-18%, los tumores miofibroblásticos inflamatorios (TMI) son de localización extrapulmonar, sin embargo, debemos tener en cuenta la localización abdominal, manifestándose habitualmente en forma de masa palpable acompañada o no de dolor en dicho nivel.

De esta forma, a pesar de que la presentación como invaginación intestinal es excepcional, siendo a su vez la mayor parte de los casos descritos en niños o adultos jóvenes, no debemos descartar esta patología como causa subyacente de la misma.

### 230121. ENDOMETRIOSIS EXTRAPÉLVICA COMO DIAGNÓSTICO EN PATOLOGÍAS DE CIRUGÍA GENERAL Y DEL APARATO DIGESTIVO

**L Martínez Ruiz, MC de la Vega Olías, M Domínguez Segovia, M Barrionuevo Gálvez, C Mestre Ponce, C Murube Algarra, JL Arroyo Vélez, V Vega Ruiz**

Servicio Cirugía General y Digestiva. Hospital de Especialidades de Puerto Real, Puerto Real.

**Introducción:** La endometriosis se define como crecimiento anormal de tejido endometrial fuera del útero, el cual responde a estímulos hormonales. Las lesiones suelen ubicarse en pelvis, siendo menos frecuente su localización extrapélvica.

Afecta al 5-10% de mujeres en edad fértil, constituyéndose la laparoscopia como “gold standard” para su diagnóstico.

**Caso clínico:** CASO-1:

Mujer 45 años con cesárea previa acude a CCEE Cirugía por tumoración flanco izquierdo-hipogastrio sintomática.

**Ecografía:** nódulo pared abdominal, plantea diagnóstico diferencial lipoma vs angioliopoma. **RMN:** nódulo 20x10mm de naturaleza indeterminada en profundidad del TCS, en contacto con plano muscular, con imágenes en interior sugestivas de vasos.

**Plan:** exéresis con márgenes resección de tumoración 2-3cm redondeada situada bajo vaina anterior recto izquierdo dependiente de músculo recto.

**Estudio anatomopatológico:** foco endometriósico sobre cicatriz cesárea.

**Valoración ginecológica:** ecografía vaginal sin evidenciar otros focos. Alta.

**CASO-2:**

Mujer 51 años acude a Urgencias por molestias abdominales durante 1 semana (relacionándolo con menstruación), empeorando últimas 24 horas.

**Exploración:** dolor hemiabdomen inferior, defensa FID.

**Analítica:** leucocitosis, aumento RFA.

**Ecografía abdominal:** apendicitis aguda con plastrón apendicular.

**Plan:** apendicectomía laparoscópica urgente encontrando apéndice cecal inflamado con base gangrenosa, apendicolito extruyendo y absceso focal FID.

**Estudio anatomopatológico:** endometriosis apendicular.

**Valoración ginecológica:** ecografía vaginal y RMN evidencian endometriosis pélvica con endometriomas e implantes óvaricos (hasta 5.6cm) y placa endometriósica retrouterina (4cm). Seguimiento: revisiones periódicas.

**CASO-3:**

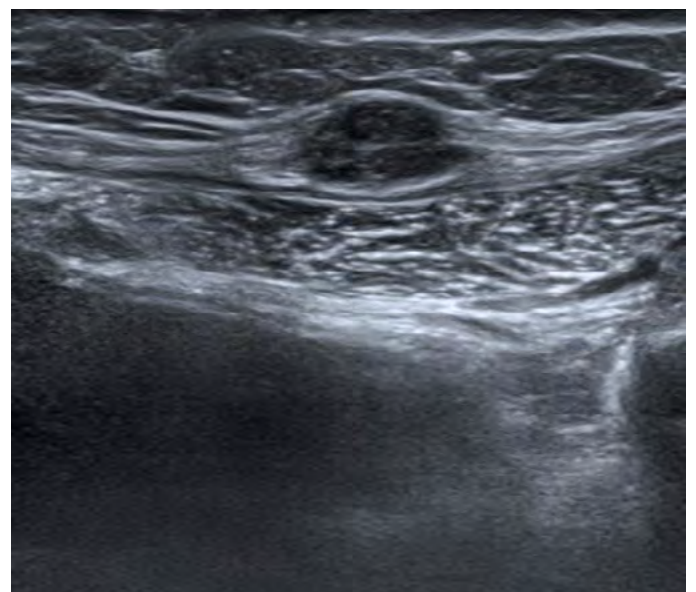
Mujer 41 años, apendicectomía y cesárea previa. Acude a Urgencias por dolor abdominal intermitente durante 1 año con reagudización última semana, asociando pérdida ponderal y diarrea.

**Exploración:** dolor abdominal generalizado sin peritonismo.

**TAC:** dilatación asas íleon, cambio calibre en flanco izquierdo/FII por bridas.

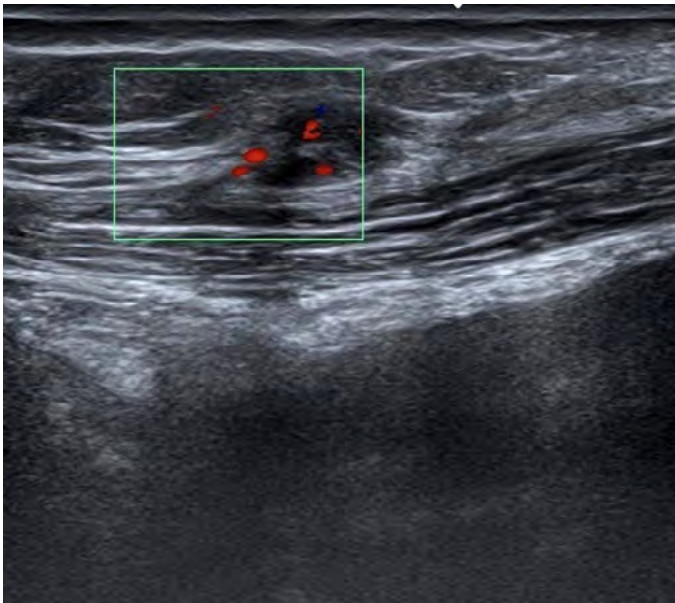
**Plan:** tratamiento inicial conservador, ante no resolución se realiza laparotomía urgente encontrando conglomerado asas ileales terminales, precisando resección ileocecal con anastomosis ileo-cólica L-L. Estudio anatomopatológico: endometriosis intestinal.

**Valoración ginecológica:** ecografía vaginal y RMN sin evidenciar otros focos. Seguimiento: revisiones periódicas.



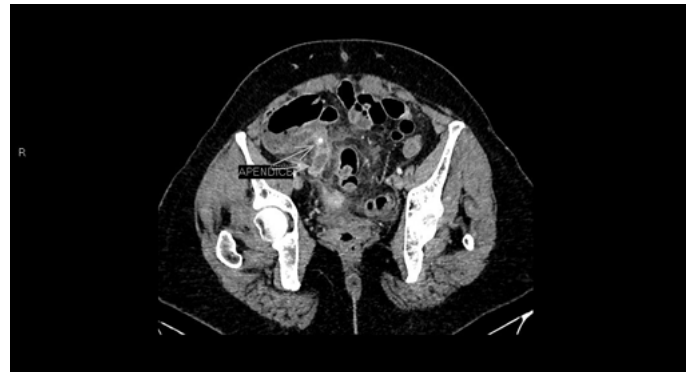**Figura 1**  
Ecografía Lesión pared abdominal





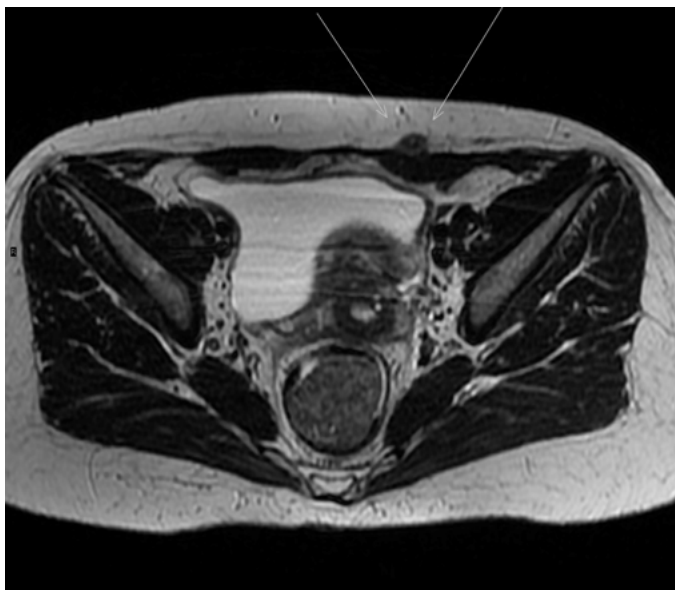
**Figura 2**

Eco-Doppler Lesión pared abdominal.



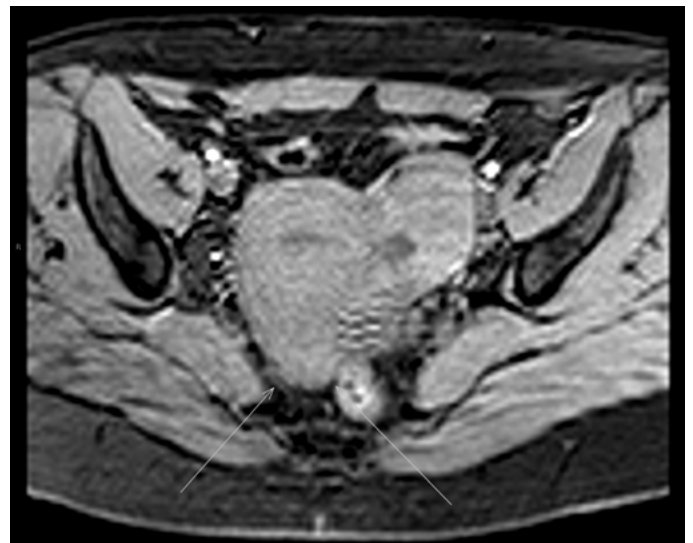**Figura 4**

TC Abdomen Apéndice inflamado con apendicolito.



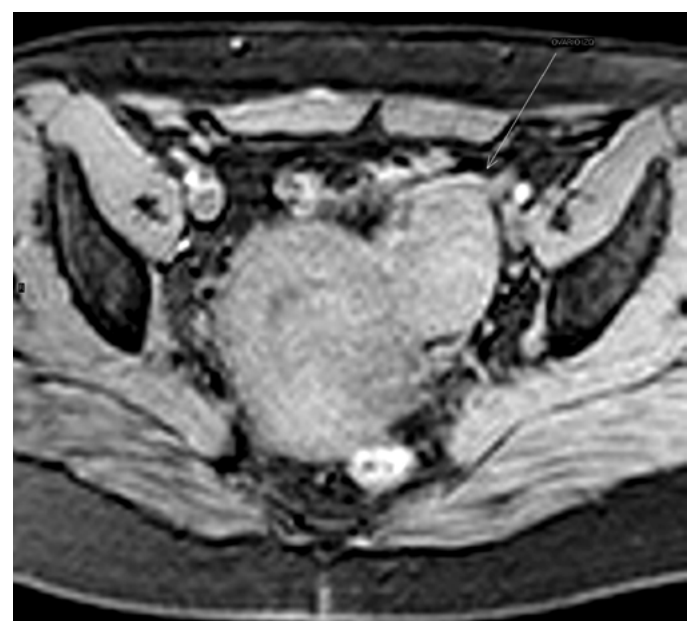**Figura 3**

Eco-Doppler Lesión pared abdominal.



**Figura 5**

RMN T1 Placa endometriósica retrouterina.



**Figura 6**

RMN T1 Endometrioma ovario izquierdo.

**Discusión:** La atención individualizada y el manejo multidisciplinar de la endometriosis favorecen el diagnóstico adecuado y la optimización del tratamiento de esta y sus síntomas.

A pesar de considerarse la endometriosis extrapélvica una entidad rara, se han reportado un número considerable de casos en la práctica habitual, haciendo recomendable tener una mayor consciencia y sospecha clínica de esta.

## 230122. CARCINOMATOSIS PERITONEAL SIMULANDO COLECISTITIS AGUDA.

M García Bretones<sup>1</sup>, AC Cisneros Ramírez<sup>1</sup>, H Oehling de los Reyes<sup>1</sup>, M Alcaide Lucena<sup>1</sup>, B Mirón Pozo<sup>2</sup>

<sup>1</sup>Departamento Cirugía General y Digestiva. Hospital San Cecilio, Granada. <sup>2</sup>Departamento Cirugía Plástica y Reparadora. Hospital San Cecilio, Granada.

**Introducción:** La carcinomatosis peritoneal indica la metástasis de una neoplasia maligna en la superficie peritoneal. En ocasiones, puede detectarse incidentalmente antes del descubrimiento del tumor primario durante un estudio de imagen o como en este caso durante una intervención quirúrgica. Presentamos el caso de una paciente con carcinomatosis peritoneal de origen urotelial simulando una colecistitis aguda perforada.

**Caso clínico:** Mujer de 72 años que consulta por dolor en hipocondrio derecho de un mes de evolución exacerbado en la última semana, concomitantemente náuseas y vómitos. Analíticamente destaca leve aumento de RFA y la ecografía informa de vesícula biliar no distendida, con solución de continuidad en la pared anterior de la misma con moderada cantidad de líquido libre y signos de peritonitis.

Se realiza laparoscopia exploradora con conversión a laparotomía media al evidenciar una peritonitis difusa, carcinomatosis miliar con ICP 37, vesícula e hilio vesicular pétreos con aspecto tumoral y lesión en segmento V hepático, dada la sospecha de neoplasia vesicular avanzada se decide realizar toma de biopsias y metastasectomía de lesión en segmento V hepático.

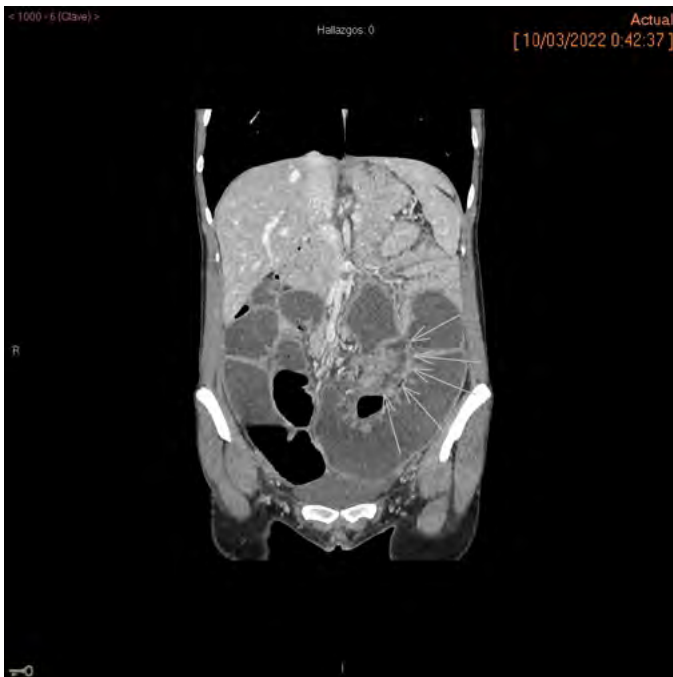Posteriormente, se completa estudio imagenológico sin llegar a evidenciar el tumor primario. En el postoperatorio, la paciente presentó una evolución tórpida, con empeoramiento progresivo, presentando depresión e insuficiencia cardiaca, además de un síndrome de respuesta inflamatoria sistémica, siendo exitus al 10º día postoperatorio.

A posteriori, tras estudio inmunohistoquímico minucioso de las biopsias, aunque no concluyente, estas nos inclinan a pensar en un posible carcinoma urotelial (de células transicionales) como tumor primario.

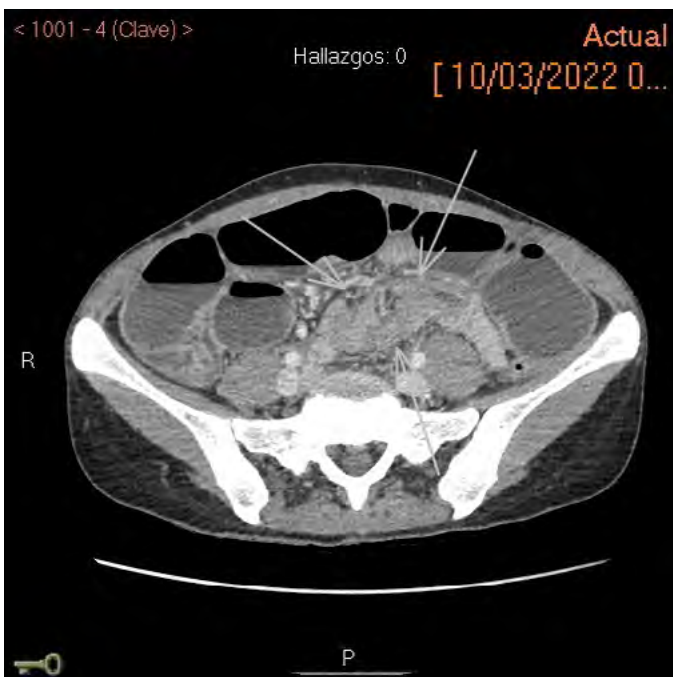
**Discusión:** La carcinomatosis peritoneal es la diseminación locorregional intraabdominal (peritoneo) de los cánceres gastrointestinales, ginecológicos y de otros tumores con o sin evidencia de enfermedad metastásica sistémica; y se manifiesta por la presencia de nódulos tumorales de tamaño, número y distribución variable en la superficie peritoneal visceral o parietal, implicando un peor pronóstico en los pacientes.

Suele manifestarse de formas muy diversas, pudiendo presentarse como obstrucción intestinal, ascitis, caquexia tumoral o la combinación de ellas. La manifestación como simulación de un cuadro infeccioso es muy infrecuente, casi anecdótica.

Las pruebas de imagen son sensibles para diagnosticar algunos signos indirectos de carcinomatosis peritoneal, pero no existen signos patognomónicos de esta, por lo que el diagnóstico de la



**Figura 7**  
TAC Abdomen Segmento estenótico que ocasiona obstrucción intestinal.



**Figura 8**  
TAC Abdomen Conglomerado asas íleon terminal.

Se recomienda la realización de estudios comparativos sobre métodos de diagnóstico óptimos, las opciones de tratamiento y sus resultados para la endometriosis extrapélvica.

carcinomatosis hay que considerarlo para lesiones inflamatorias/infecciosas como para lesiones neoplásicas.

El tratamiento multidisciplinar con cirugía radical, quimioterapia intraperitoneal e hipertermia ha conseguido, en algunos casos, un aumento de supervivencia y ha supuesto uno de los últimos avances en el tratamiento del cáncer metastásico.

### 230123. TROMBOSIS DE LA VENA MESENTÉRICA SUPERIOR COMO COMPLICACIÓN EN APENDICITIS AGUDA.

**M García Bretones , M Alcaide Lucena, R Forneiro Pérez, B Mirón Pozo**

Departamento Cirugía General y Digestiva. Hospital San Cecilio, Granada.

**Introducción:** La apendicitis aguda es una de las causas más frecuentes de abdomen agudo. Las complicaciones más frecuentes son la perforación, el plastrón y absceso; existiendo otras que aunque menos habituales hemos de tener en cuenta en el postoperatorio de estos pacientes.

Presentamos el caso de un paciente con apendicitis y trombosis de la vena mesentérica superior asociada.

**Caso clínico:** Varón de 58 años con diagnóstico ecográfico de apendicitis aguda. Presenta dolor en fosa ilíaca derecha asociado a fiebre, coluria e ictericia conjuntival de 72 horas de evolución. Analíticamente destaca alteración del perfil hepático con elevación de GGT, transaminasas, bilirrubina total y directa además de aumento de reactantes de fase aguda.

Se interviene de forma urgente por vía laparoscópica evidenciándose apendicitis aguda perforada y peritonitis fecaloidea localizada. Tratamiento antibiótico durante 7 días con ceftriaxona intravenosa. Se realiza tras la cirugía colangiografía que descarta dilatación de la vía biliar y presencia de coledocolitiasis. Valorado por Digestivo que relaciona las alteraciones del perfil hepático al proceso infeccioso intercurrente. Al cuarto día postoperatorio se solicita TC por empeoramiento del dolor abdominal y de parámetros hepáticos, que informa de trombosis de vena ileocólica que se prolonga hasta vena mesentérica superior sin otras complicaciones, realizando tratamiento con apixaban durante 6 meses. Dado de alta al 11º día postoperatorio.

Tras finalizar el tratamiento se realiza analítica de control con valores normales y TAC donde no hay evidencia de signos de trombosis venosa.

**Discusión:** La pileflebitis es la trombosis de la vena porta y sus ramas, es una entidad grave asociada a infecciones abdominales siendo la apendicitis aguda la segunda causa más frecuente tras la diverticulitis aguda. Es un cuadro grave en el que el dolor abdominal y la fiebre son los síntomas más frecuentes, junto con la alteración en el perfil hepático. La afectación de la vena mesentérica superior puede asociarse a un cuadro de isquemia intestinal. Los dos pilares

del tratamiento asociados al tratamiento quirúrgico para control del foco son la antibioterapia empírica de amplio espectro, que ha de iniciarse precozmente, y la anticoagulación, aunque ésta última es más controvertida por las complicaciones asociadas, y han de seleccionarse los casos en función de la extensión y gravedad del cuadro.

La pileflebitis se debe sospechar en pacientes con sepsis intra-abdominal asociada o no con alteraciones en la función hepática. Es muy importante el diagnóstico de sospecha precoz para iniciar el tratamiento adecuado ya que su mortalidad es muy elevada.

### 230124. TÉCNICA DE INFILTRACIÓN DE TOXINA BOTULÍNICA PARA PREHABILITACIÓN DE PARED ABDOMINAL PREVIO A LA REPARACIÓN DE DEFECTOS COMPLEJOS

**J Balongo Molina, JR Naranjo Fernández, R Jurado Marchena, Z Valera Sánchez, M Sánchez Ramirez, L Romero Pérez**

Servicio Cirugía General y Digestiva. Complejo Hospitalario Regional Virgen Macarena, Sevilla.

**Introducción:** Presentación de la técnica de infiltración de toxina botulínica que realizamos de forma ambulatoria utilizando el circuito de CMA de la Unidad de Cirugía Mayor Ambulatoria -Pared Abdominal.

**Material y métodos:** En nuestra unidad cinco semanas previas a la reparación de pared abdominal realizamos la prehabilitación de pacientes con defectos complejos mediante la infiltración toxina botulínica, en régimen ambulatorio y dentro del circuito de C.M.A. con ingreso en la sala de readaptación al medio donde se prepara al paciente posteriormente practicamos la infiltración en el área de quirófano en la sala de despertar con el paciente monitorizado. Realizamos la técnica por cirujanos de la unidad y empleamos toxina botulínica tipo A (Dysport®) 500 unidades diluido en 20 cc con infiltración de 10 puntos (2 cc - 50U por punto de infiltración), cinco en cada lateralidad, dos en línea media axilar y tres en línea mamilar, siempre bajo control ecográfico identificando y valorando su viabilidad entre músculos transversos, oblicuo menor y mayor. Tras su infiltración los pacientes vuelven y permanecen vigilados entre 1-2 horas de nuevo en la sala de readaptación al medio donde si no existen incidentes son dados de alta.

**Resultados:** Desde marzo 2022 se han infiltrado doce pacientes. Siete hernias incisionales gigantes, una hernia paraestomal magna tipo IV, dos hernias inguinoescrotales magnas con pérdida de derecho a domicilio y dos parálisis diafragmáticas con el contenido visceral abdominal en tórax. Como efectos secundarios tras su infiltración una reacción vaso vagal leve con hipotensión y una reacción local con eritema dérmico autolimitado en las zonas de infiltración.

**Conclusiones:** Actualmente existen cada vez más grupos que consideran la preparación con toxina botulínica una herramienta útil para la reconstrucción de la pared abdominal. La prehabilitación de la pared abdominal en defectos complejos mediante la infiltración preoperatoria de toxina botulínica A se han propuesto como opción



válida para alterar la longitud o la forma de la pared abdominal facilitando un cierre fascial sin tensión y realizar técnicas quirúrgicas de reparación de pared abdominal menos agresivas. Su técnica de infiltración aún no está estandarizada y pensamos que una forma segura para el paciente, su realización por cirujanos de la unidad CMA - Pared Abdominal en régimen ambulatorio, control ecográfico y dentro del circuito de C.M.A. donde es posible minimizar y poder tratar precozmente los posibles efectos adversos de su infiltración, teniendo en cuenta que utilizamos una neurotoxina con riesgo de diseminación y potenciales efectos sobre todo respiratorios.

### 230125. PERFORACIÓN GÁSTRICA SECUNDARIA A ISQUEMIA: UNA COMPLICACIÓN INFRECUENTE

SJ Ahumada Etchepareborda, MS Carranque Romero, Y Mokachir Mohsenin, C Lara Palmero, N Gándara Adán

Servicio Cirugía General y Digestiva. Complejo Hospital Costa del Sol, Marbella.

**Introducción:** La isquemia gástrica aguda es una condición poco frecuente en la práctica clínica. En la mayoría de ocasiones la etiología es aterotrombótica o secundaria a vólvulo o hernia intratorácica. Los pacientes pueden tener una presentación clínica crónica en forma de dolor abdominal continuo que aumenta con la ingesta, náuseas y vómitos, así como dolor irruptivo con una exploración de abdomen en tabla.

**Caso clínico:** Mujer de 72 años bebedora de 1/2 botella de vino al día e hipertensa. En abril 2022, episodio de epigastralgia con estudio endoscópico normal. Acudía por dolor abdominal epigástrico y vómitos de 24 horas de evolución sin antecedente de toma de antiinflamatorios no esteroideos u otros gastrolesivos. Atendida en la sala de críticos por inestabilidad hemodinámica se aplicaron medidas iniciales de reanimación: sueroterapia intensiva, inicio de antibioterapia y noradrenalina a dosis bajas. Analítica con leucopenia y procalcitonina de 18. Tras resucitación, se realizó TC de abdomen que describía importante neumoperitoneo de localización anterosuperior y aparente pequeña solución de continuidad con desdiferenciación en la pared gástrica, así como líquido libre. Se indicó intervención urgente que comenzó vía laparoscópica. Al objetivar necrosis del fundus gástrico y peritonitis biliar difusa en todos los cuadrantes se decidió convertir a vía abierta. Se evidenció necrosis del fundus a nivel de curvatura menor con perforación de unos 10cm de extensión. Se realizó gastrectomía tubular mediante Endo-GIA y se invaginó la sutura con V-lock. La anatomía patológica describía necrosis transmural con presencia de trombos vasculares y pared gástrica adyacente con signos congestivos. Pasó los primeros días en cuidados intensivos donde pudo extubarse en las primeras 24 horas tras la intervención y se inició nutrición parenteral. Postoperatorio en planta sin complicaciones, dada de alta al décimo día postoperatorio.

**Discusión:** La gastropatía isquémica presenta una incidencia muy baja, pero una alta morbimortalidad. Si bien, cada vez más son los casos reportados en la literatura siendo los principales factores de riesgo el envejecimiento de la población y las enfermedades cardiovasculares. Menos frecuentes son los casos por trastornos hematológicos. Para el diagnóstico en pacientes con dolor crónico son necesarias técnicas de imagen como el Angio-TC o Angio-RMN pero

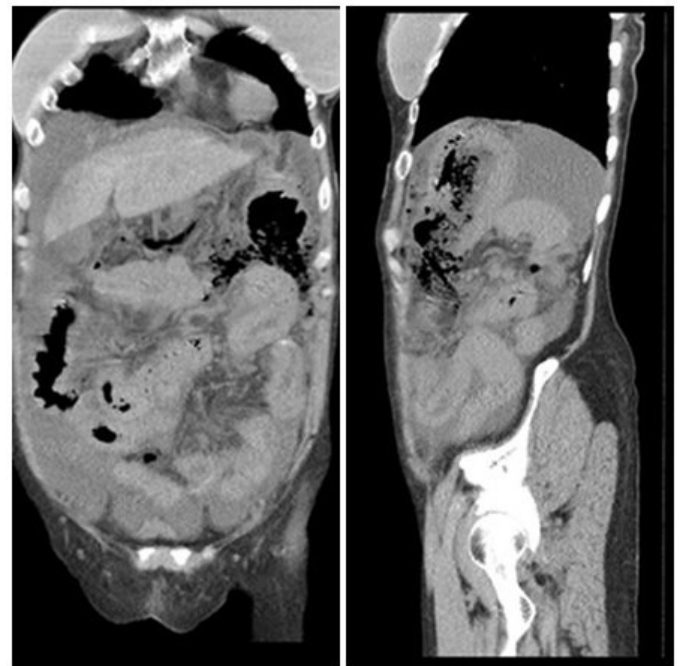


Figura 1

TC abdomen: neumoperitoneo de predominio en localización en pared abdominal anterosuperior, ligamento gastohepático y perigástrico. Solución de continuidad con desdiferenciación en la pared gástrica.

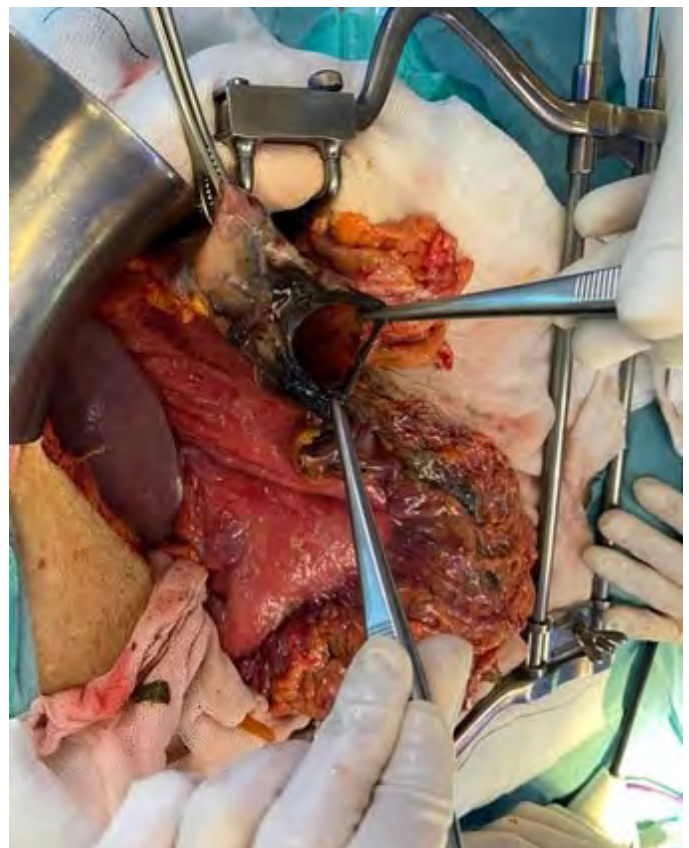

Figura 2

Laparotomía media supra-infraumbilical; necrosis de fundus gástrico con perforación.

ante un cuadro de dolor abdominal en paciente de edad avanzada y con factores de riesgo cardiovascular debemos actuar con rapidez y tener presente este cuadro infrecuente de perforación secundaria a isquemia gástrica.

### 230126. PERFORACIÓN EN ILEON DISTAL POR PALILLO DE DIENTES

CM Águila Gordo, MB Cano Pina, P Dabán López, MP Chas Garibaldi, B Mirón Pozo

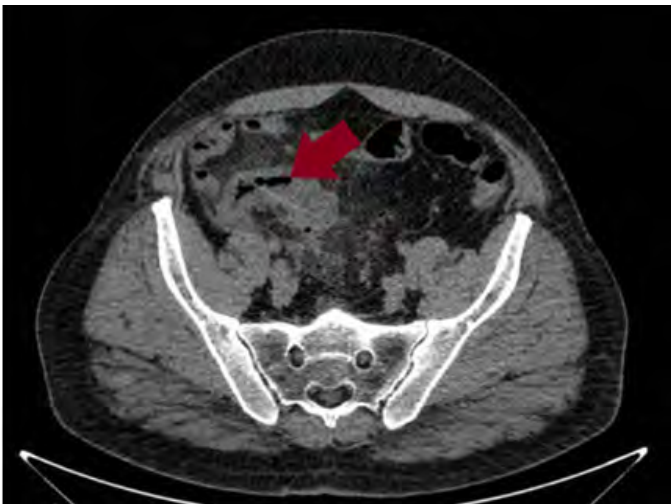
Servicio Cirugía General y Digestiva. Hospital San Cecilio, Granada.

**Introducción:** La ingesta de cuerpos extraños suele producirse de forma accidental. Aunque en su mayor parte no ocasionan complicaciones al completar el recorrido en el tracto digestivo, hasta en un 10% de los casos pueden cursar con perforaciones.

**Caso clínico:** Varón de 39 años, sin antecedentes de interés, que acude a Urgencias por dolor abdominal y fiebre de 24 horas de evolución. Niega ingesta de cuerpos extraños.

A la exploración presenta un abdomen doloroso y con irritación peritoneal en hipogastrio. Análíticamente destaca una PCR de 230, leucocitosis de 15.780 con neutrofilia del 87%.

Se realiza una TC abdomen que informa de cambios inflamatorios en segmento de íleon terminal con perforación contenida, identificando material filiforme endoluminal, hiperdenso, que sugiere cuerpo extraño (**Figura 1**).



**Figura 1** Corte axial de TAC donde se observa obstrucción intestinal.

Ante la sospecha radiológica y la exploración física, se decide cirugía urgente evidenciando una perforación a unos 15-20cm de la válvula ileocecal, secundaria a un palillo de dientes. Se realiza resección de asa perforada muy afectada por la inflamación local, con anastomosis ileo-ileal latero-lateral mecánica anisoperistáltica (**Figura 2**).



**Figura 2** Íleon perforado por palillo de dientes

Al informar a la familia nos confirman que el paciente era usuario habitual de palillos dentales y pudo haberse quedado dormido mientras masticaba uno.

Tras un postoperatorio sin incidencias más allá de un íleo paralítico que se trató de forma conservadora, fue alta a domicilio a los 8 días de ingreso y continúa asintomático 7 meses después.

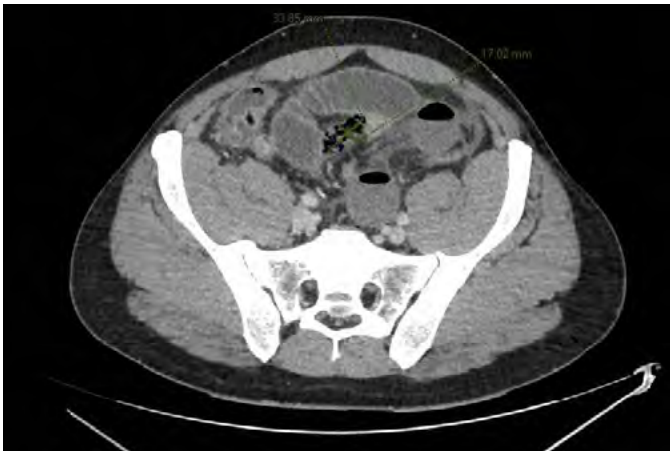**Discusión:** El uso de palillos dentales es muy frecuente entre la población española. Dada la forma puntiaguda de los mismos, existe un elevado riesgo de perforación en el tracto digestivo tras su ingesta accidental.

Las zonas anatómicas del tracto digestivo con más riesgo de impactación de cuerpos extraños son las regiones de estrechamiento como el esfínter esofágico superior o inferior, el píloro, el duodeno o la válvula ileocecal, con un riesgo de perforación de hasta el 75% de los casos.

La mayoría de los casos de impactación por cuerpos extraños se manejan de forma conservadora (antibióterapia y reposo digestivo), el 10-20% se resuelven mediante procedimientos endoscópicos, siendo necesaria la intervención quirúrgica en un porcentaje bajo de los casos, sobre todo cuando asocian perforación, por lo que serán cruciales las características morfológicas del cuerpo extraño ingerido.

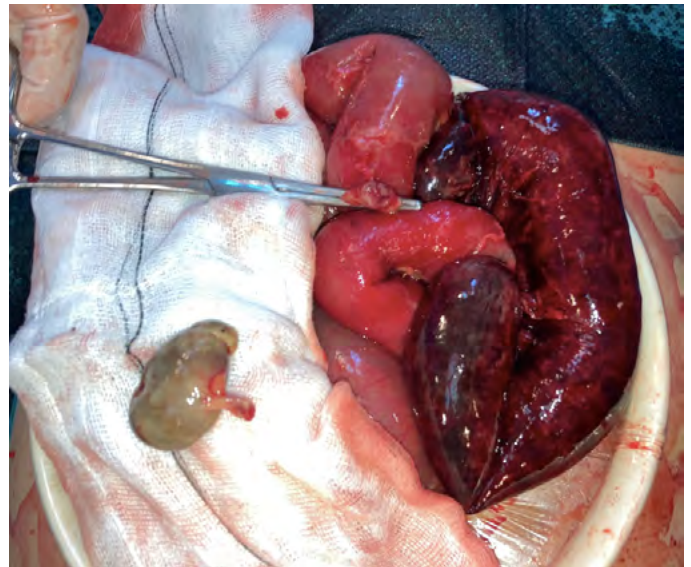
Tan sólo el 1% de los casos de abdomen agudo se deben a perforaciones intestinales por cuerpos extraños. Habitualmente el paciente no recuerda la ingesta del mismo, por lo que debemos contemplar esta posibilidad entre el diagnóstico diferencial.





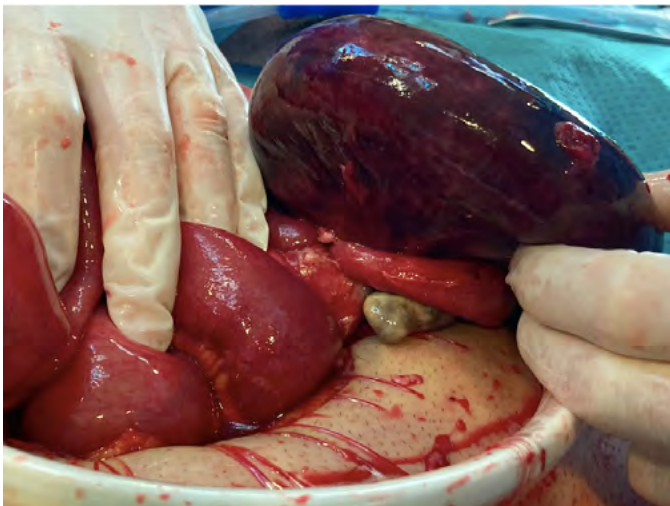**Figura 2**

Corte axial de TAC donde se observa obstrucción en asa cerrada.



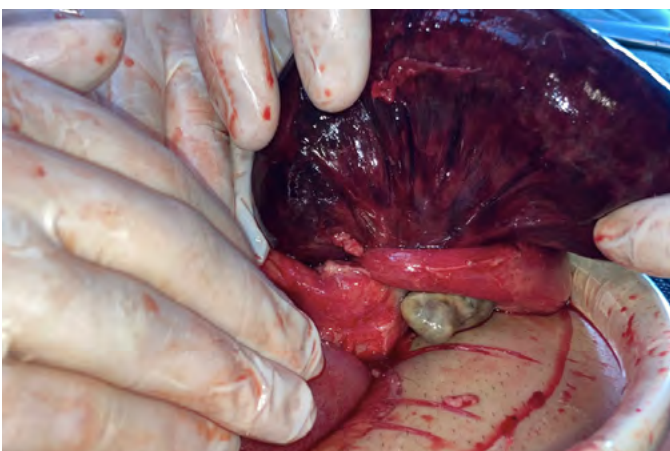
**Figura 5**

Imagen intraoperatoria tras la resección del cuello del divertículo de Meckel.



**Figura 3**

Imagen intraoperatoria donde se observa asa cerrada con signos de sufrimiento.



**Figura 4**

Imagen intraoperatoria donde se observa obstrucción en asa cerrada por cuello de divertículo de Meckel.

### 230127. DIVERTICULITIS AGUDA COMPLICADA CON ENFISEMA SUBCUTÁNEO DE GRAN MAGNITUD EN UN PACIENTE ONCOLÓGICO

MJ Alonso Sebastian<sup>1</sup>, I Roldán Ortiz<sup>1</sup>, M Ibáñez Rubio<sup>2</sup>, ÁJ Serantes Gómez<sup>3</sup>, J Villar del Moral<sup>3</sup>

<sup>1</sup>Complejo Hospitalario Regional Virgen de Las Nieves, Granada. <sup>2</sup>Servicio Cirugía General. Complejo Hospitalario Regional Virgen de Las Nieves, Granada. <sup>3</sup>Servicio Cirugía General y Digestiva. Complejo Hospitalario Regional Virgen de Las Nieves, Granada.

**Introducción:** La diverticulitis aguda complicada (DAC) es una de las patologías más comunes dentro de la cirugía de urgencias. Su prevalencia está aumentando debido al envejecimiento de la población y la dieta. Suele afectar a colon sigmoideas, siendo más rara la afección del colon derecho.

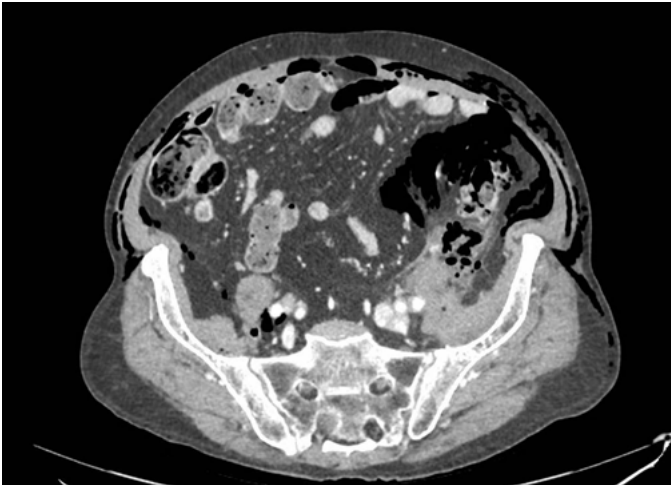Según los hallazgos de la TAC se puede dividir en estadios, que nos permiten optar por un manejo conservador o una cirugía urgente. Para ello nosotros hemos utilizado la clasificación de la WSES.

Dentro de la DAC complicada podemos encontrar formas de presentación atípicas, entre ellas la DAC con enfiseма subcutáneo. Se considera una complicación rara, que podría tener una incidencia aumentada en pacientes frágiles, especialmente oncológicos. Esto podría estar en relación con la desnutrición, el tipo de tratamiento que reciben y las características de los tejidos, aunque no existen estudios que lo demuestren.

**Caso clínico:** La coexistencia de múltiples patologías en un paciente plantea un desafío para su manejo clínico. En este contexto, presentamos el caso de un paciente de 80 años diagnosticado de carcinoma de pulmón, que durante su ingreso para estudio y tratamiento de la neoplasia desarrolló una DAC grado 2B de la WSES,

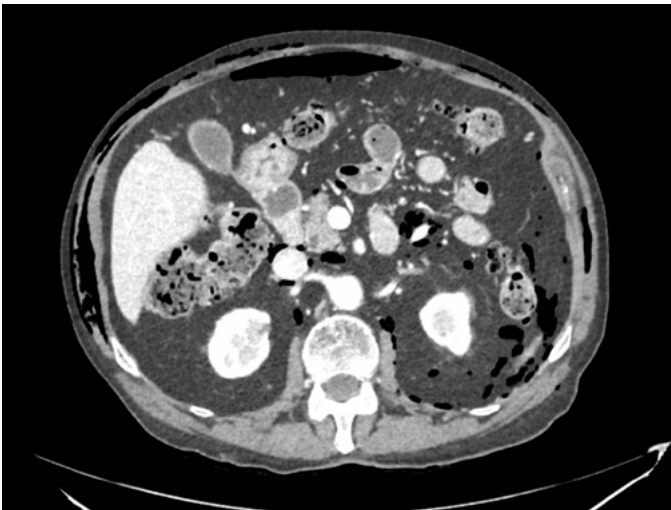

que se manifestó con dolor abdominal, fiebre y enfisema subcutáneo abdominal muy marcado (Figuras 1, 2 y 3).



**Figura 1**

En fosa iliaca se identifica sigma con divertículos en su pared, con una importante infiltración por gas de su meso, y que asocia reticulación de la grasa adyacente.

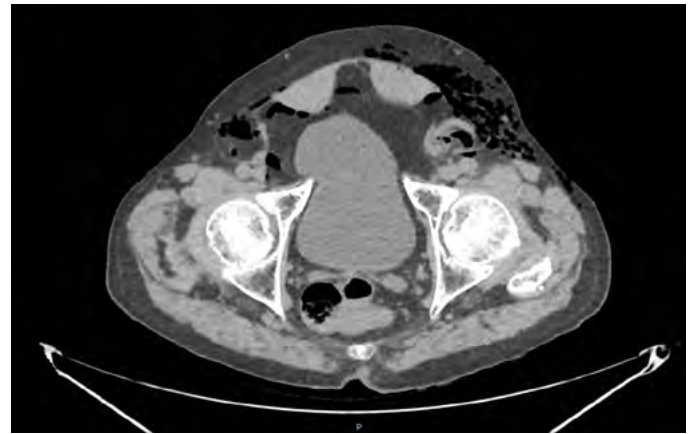


**Figura 2**

Neumoperitoneo en región anterior del abdomen, retroperitoneo y enfisema subcutáneo que se extiende por por toda la pared abdominal.

Según las guías de la WSES, en pacientes con gas libre distante sin líquido intraabdominal difuso se sugiere tratamiento conservador solo en casos seleccionados y si se puede realizar un seguimiento estrecho, aunque se trata de una recomendación débil. En nuestro caso, dada la estabilidad hemodinámica y ausencia de signos de sepsis, se optó por un manejo conservador.

Se inició un tratamiento médico adecuado, que incluyó el uso de antibióticos de amplio espectro, reposo intestinal, hidratación intravenosa y analgesia controlada. Se realizó un seguimiento hospitalario estrecho, junto con el equipo de Neumología.



**Figura 3**

Importante enfisema subcutáneo en región inguinal izquierda.

A lo largo del seguimiento clínico y radiológico, se observó una mejoría progresiva de los síntomas y la desaparición gradual del enfisema subcutáneo. El paciente respondió favorablemente al tratamiento conservador, evitando así la necesidad de una intervención quirúrgica agresiva.

**Discusión:** Este caso subraya la importancia de considerar el tratamiento conservador en el manejo de la DAC, especialmente en pacientes con comorbilidades significativas. La elección adecuada de la terapia y la monitorización cercana del paciente pueden permitir resultados favorables y evitar intervenciones quirúrgicas innecesarias en casos selectos.

### 230129. CARCINOMA EPIDERMOIDE DUODENAL. UNA ENTIDAD INFRECUENTE.

AM Fuentes Zaplana<sup>1</sup>, LR Fernández Muñoz<sup>2</sup>, D González Sánchez<sup>2</sup>, Z Gómez Carmona<sup>2</sup>, DJ Cabañó Muñoz<sup>2</sup>, M Vargas Fernández<sup>2</sup>, M García Redondo<sup>2</sup>, Á Reina Duarte<sup>2</sup>

<sup>1</sup>Servicio Cirugía General y Digestiva. Complejo Hospitalario de Especialidades Torrecárdenas, Almería. <sup>2</sup>Servicio Cirugía General. Complejo Hospitalario de Especialidades Torrecárdenas, Almería.

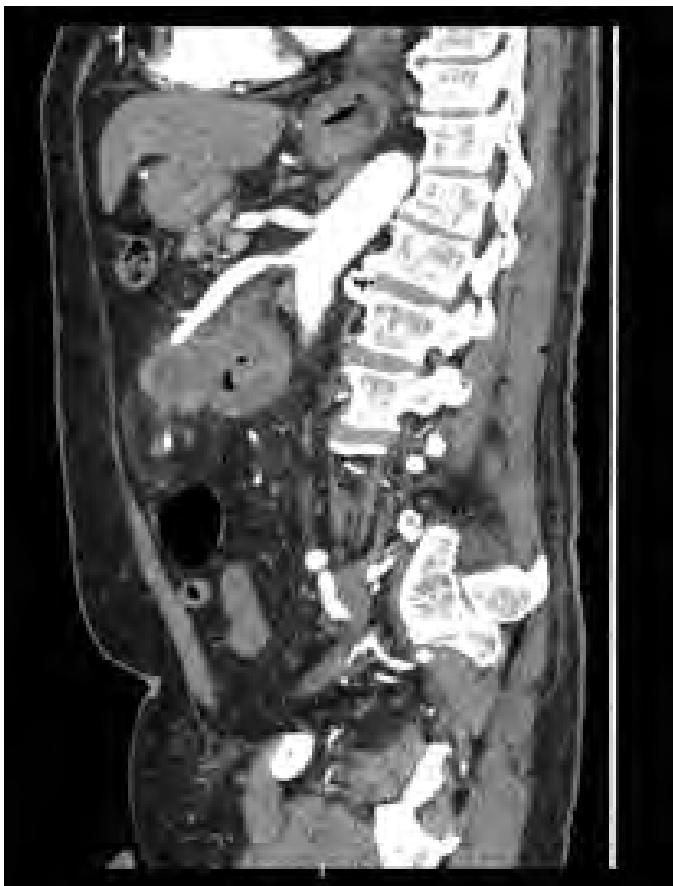**Introducción:** Las neoplasias primarias de intestino delgado son muy infrecuentes, representando entre el 0.1 y el 1.3% de las neoplasias de todo el tracto gastrointestinal. Dentro de estas, la gran mayoría son adenocarcinomas y asientan en la segunda porción duodenal, mientras que los carcinomas epidermoides son una entidad extremadamente rara, habiendo solo casos aislados en la literatura. El objetivo de este trabajo es exponer un caso de un carcinoma epidermoide primario de tercera porción duodenal.

**Caso clínico:** Varón de 74 años con antecedentes personales de dislipemia, diabetes mellitus tipo 2, hipertensión arterial y múltiples resecciones transuretrales por neoplasia de vejiga, que ingresa por cuadro de ictericia indolora. En las pruebas complementarias de imagen se observa una masa dependiente de tercera porción duodenal

que infiltra mesenterio adyacente y comprime colédoco, causando dilatación de la vía biliar. Se realiza CPRE, identificando tumoración semicircunferencial y ulcerada en tercera porción duodenal, tomando biopsias y colocando una prótesis para drenaje de la vía biliar.

El resultado de anatomía patológica confirmó el diagnóstico de carcinoma epidermoide moderadamente diferenciado. En el estudio de extensión se objetiva afectación metastásica ganglionar locorregional y un micronódulo pulmonar del que se descarta malignidad, así como infiltración de la arteria mesentérica superior que lo hace irreseccable.

El paciente progresa clínicamente con un cuadro de obstrucción intestinal alto que no se resuelve de forma conservadora y que requiere finalmente de una derivación gastroyeyunal paliativa. Posteriormente, inicia tratamiento quimioterápico con intención paliativa hasta que semanas después fallece.



**Figura 1**

Corte sagital de TC abdominal en el que se observa masa en tercera porción duodenal con infiltración de estructuras adyacentes.

**Discusión:** Las neoplasias de duodeno son muy infrecuentes y suelen aparecer en la segunda porción. De la misma forma, también son raras las metástasis a este nivel, aunque se dan en mayor proporción que los tumores primarios. Este caso concretamente se trata de una neoplasia epidermoide de tercera porción duodenal, de la que solo se encuentran otros tres casos registrados en la literatura hasta la fecha, dos de ellos irreseccables al diagnóstico y otro que se trató de forma quirúrgica.

En conclusión, la rareza de esta entidad hace necesario el diagnóstico diferencial con una posible enfermedad metastásica y dificulta el manejo terapéutico de los pacientes debido a la escasa evidencia científica acerca de la eficacia de los posibles tratamientos.

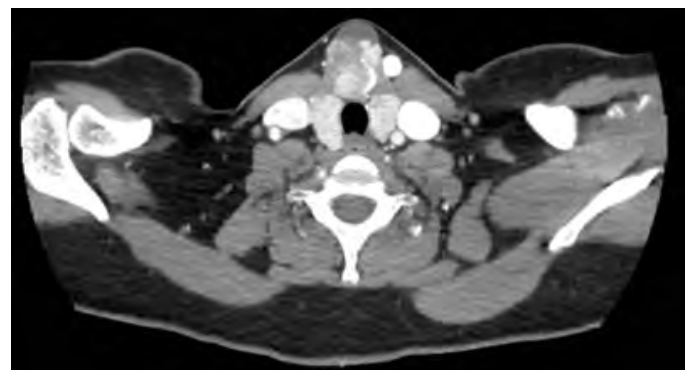
### 230130. QUISTE DE CONDUCTO TIROGLOSO CON DESARROLLO DE CARCINOMA PAPILAR DE TIROIDES. A PROPÓSITO DE UN CASO.

**AM Fuentes Zaplana, D González Sánchez, LR Fernández Muñoz, MA Felices Montes, T Alves Da Conceiao, B Estébanez Ferrero, CM Gras Gómez, Á Reina Duarte**

Servicio Cirugía General. Complejo Hospitalario de Especialidades Torrecárdenas, Almería.

**Introducción:** El quiste tirogloso es la patología congénita tiroidea más frecuente, apareciendo en un 6% de adultos. Su probabilidad de malignizar es del 1% y su clínica no difiere de la del quiste benigno. El objetivo de este trabajo es presentar un caso clínico de una paciente con un carcinoma papilar asentado en un quiste tirogloso.

**Caso clínico:** Mujer de 50 años, con antecedentes de HTA, estudiada por tumoración cervical anterior en línea media, superficial y móvil con la deglución, sospechosa de quiste de conducto tirogloso. Se le realizan ecografía y TC cervicales que hablan de masa heterogénea, con componente sólido y quístico, vascularizada y con microcalcificaciones intralesionales, de 38 x 28 x 22 mm de tamaño, que parece depender de istmo tiroideo y que contacta con lóbulo tiroideo izquierdo superior. Ante la alta sugerencia de malignidad de la lesión, se realiza una PAAF que resulta compatible con carcinoma papilar de tiroides (Bethesda VI).



**Figura 1**

Corte transversal de TC cervical donde se aprecia masa a nivel de glándula tiroidea.

Se decide intervención quirúrgica en la que se aprecia gran formación quística en línea media muy adherida a la musculatura adyacente. Se realiza tiroidectomía total, completándola con intervención de Sistrunk y con linfadenectomía central tras confirmarse de forma intraoperatoria la metástasis en una adenopatía a este nivel. La anatomía patológica mostró un diagnóstico definitivo

de carcinoma papilar de tiroides desarrollado en conducto tirogloso, con extensión a partes blandas subyacentes al hueso hioides, sin evidencia de metástasis en este, así como extensión hacia istmo y lóbulo tiroideo izquierdo.

La paciente presentó un postoperatorio favorable. Y, dada la probabilidad de recidiva debida a la infiltración local del tumor y a la afectación ganglionar, recibirá tratamiento adyuvante con radioyodo.

**Discusión:** El 1% de los casos de persistencia de conducto tirogloso malignizan, siendo el origen de estas neoplasias tejido tiroideo ectópico o tejido epitelial de revestimiento. El 80% de los casos son carcinomas papilares de tiroides y el diagnóstico suele obtenerse tras la cirugía, ya que, en un tercio de las veces, la PAAF da falsos negativos. El tratamiento quirúrgico mediante intervención de Sistrunk suele ser curativo. En nuestro caso, dada la agresividad local invadiendo la glándula tiroides, precisó además su extirpación.

En conclusión, en los casos de persistencia de conducto tirogloso en los que se diagnostique una neoplasia de estirpe tiroidea, es importante la correcta identificación del origen de la misma, ya que la estrategia terapéutica variará en función de si el origen es el conducto tirogloso o la glándula tiroides.

### 230131. A PROPÓSITO DE UN CASO: HIPERPARATIROIDISMO PRIMARIO PERSISTENTE

**AM Fuentes Zaplana, LR Fernández Muñoz, D González Sánchez, MA Felices Montes, T Alves Da Conceicao, B Estébanez Ferrero, M García Redondo, Á Reina Duarte**

Servicio Cirugía General. Complejo Hospitalario de Especialidades Torrecárdenas, Almería.

**Introducción:** El hiperparatiroidismo primario es la causa más frecuente de hipercalcemia y el único tratamiento definitivo en el momento actual es la cirugía. Pese a que la tasa de éxito de este tratamiento es mayor al 95%, la principal complicación es el fracaso terapéutico de la técnica, dando lugar a hiperparatiroidismo primario recurrente o persistente. El objetivo de este trabajo es presentar un caso de hiperparatiroidismo primario persistente tras paratiroidectomía.

**Caso clínico:** Varón de 44 años sin antecedentes personales de interés al que se le detecta elevación de PTH, hipercalcemia, hipofosforemia e hipercalciuria en un estudio rutinaria, es diagnosticado de hiperparatiroidismo primario debido a un adenoma en glándula paratiroidea inferior izquierda, que se detecta en ecografía y en PET-TC F-18-fluorocolina. La gammagrafía y SPECT-TC con Tc99m-MIBI no objetivaron hallazgos relevantes y el paciente no tenía antecedentes familiares que hicieran pensar en síndromes MEN.

Se realizó una paratiroidectomía inferior izquierda tras localizar intraoperatoriamente las cuatro glándulas y una resección de restos tímicos, siendo las tres glándulas restantes de aspecto anodino. El descenso de más del 50% del nivel de PTH intraoperatorio, según el protocolo de Miami, confirmó la correcta extirpación del adenoma. Y, posteriormente, la anatomía patológica aseguró este mismo diagnóstico.



**Figura 1**

Arteriografía de glándula paratiroides superior derecha con verde indocianina.

Durante el seguimiento postoperatorio, se observó un hiperparatiroidismo persistente que hace sospechar hiperplasia de las glándulas paratiroides restantes, sin confirmación en pruebas de imagen. Se decide exploración quirúrgica, identificando las tres glándulas restantes mediante autofluorescencia y arteriografía con verde indocianina, presentando aspecto hiperplásico y realizando paratiroidectomía subtotal. Tras la segunda cirugía, la anatomía patológica confirmó la hiperplasia y el paciente normalizó los niveles de calcio y PTH.

**Discusión:** Las tasas de hiperparatiroidismo persistente y recurrente, según la literatura, son similares. El primero se da entre un 2 y 22% y se asocia a patología mal diagnosticada o resección inadecuada de tejido paratiroideo hiperfuncionante; mientras que, el recurrente, se da entre el 1 y el 15% y se explica por patología de nuevo desarrollo a partir de tejido potencialmente patológico que se no se extirpó en la cirugía inicial.

En conclusión y, aunque el fracaso quirúrgico sea la principal complicación, siempre hay que tener en cuenta la posibilidad de presentación de más de una patología en un mismo paciente. Asimismo, y pese a que no sean técnicas de elección, hay que contemplar el uso de métodos diagnósticos invasivos, como la cateterización de la vena yugular, en aquellos casos en los que no tengamos una sospecha diagnóstica apoyada por las pruebas no invasivas.

### 230133. ANÁLISIS DEL MANEJO DE PACIENTES CON FASCITIS NECROTIZANTE INGUINAL EN NUESTRO HOSPITAL

**JA González Minchón, N Pineda Navarro, P Lara Romero, MJ Pérez Benítez, R Balongo García**

Servicio Cirugía General y Digestiva. Complejo Hospitalario de Especialidades Juan Ramón Jiménez, Huelva.



**Introducción:** La fascitis necrotizante es una infección polimicrobiana muy poco habitual del tejido subcutáneo y la fascia muscular. Produce rápida destrucción del tejido, asociando una grave toxicidad sistémica y alta mortalidad. El diagnóstico precoz y el tratamiento quirúrgico agresivo son los factores de mayor impacto en la supervivencia de estos pacientes.

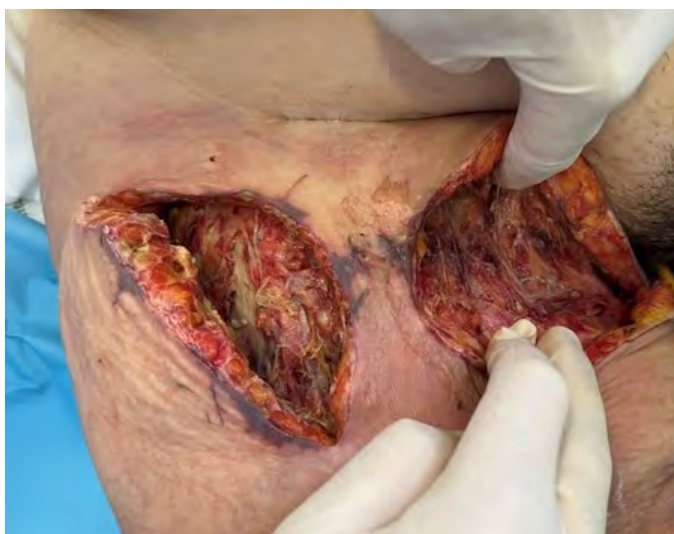**Material y métodos:** Presentamos un estudio observacional retrospectivo que incluye aquellos pacientes con fascitis necrotizante en región inguinal con afectación de miembro inferior, tratados mediante desbridamiento quirúrgico amplio y tratamiento de soporte en los últimos 12 meses.

EDAD	FACTORES RIESGO	CLINICA	ESTANCIA	UCI	EXITUS	MICROBIOLOGIA
83	HTA, DLP Obesidad	Febrícula Tumoración inguinal	45	NO	NO	Actinomyces turicensis Actinomyces europaeus
62	Tabaquismo HTA, DM, DLP Obesidad ICC Insf. respiratoria	Tumefacción raíz muslo	70	NO	SI	Pantoea agglomerans Actinomyces turicensis
50	Tabaquismo HTA, DLP Migraña	Absceso inguinal larga data	37	SI	NO	Mycoplasma salivarium Streptoc. constellatus
68	HTA Obesidad	Úlcera sacra sobreinfectada Infección ingle+MII	60	SI	NO	E. coli Proteus mirabilis

**Tabla 1**

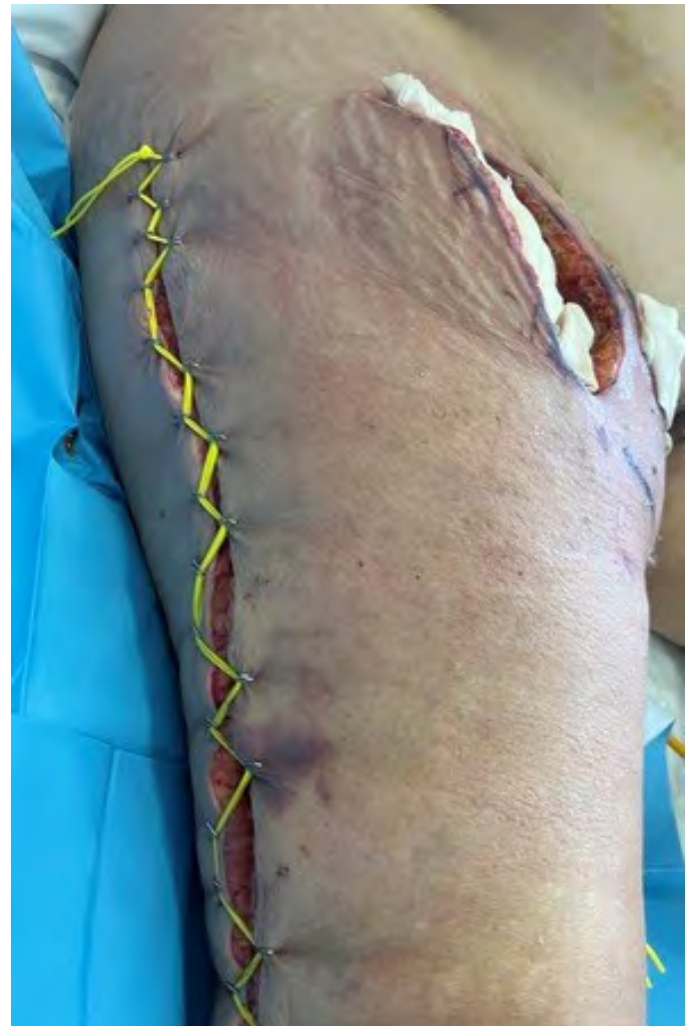Campo quirúrgico tras reducción de hernia obturatriz complicada.

**Resultados:** En los últimos 12 meses se realizaron 4 desbridamientos quirúrgicos en pacientes con fascitis necrotizantes inguinales. La edad media de los pacientes tratados fue de 66 años, la distribución por sexo incluyó 1 hombre y 3 mujeres. Entre los factores de riesgo, destacan HTA (4), dislipemia (3) y diabetes mellitus (1), tabaquismo (2) y obesidad (3). La clínica más frecuente fue tumefacción a nivel inguinal. La estancia media fue de 53 días (mínimo 37 días, máximo 70 días). En cuanto al cultivo microbiológico destaca Actinomyces turicensis (2). De los 4 pacientes, 2 de ellos precisaron ingreso en UCI, y uno de ellos falleció. A 2 de los pacientes se les pudo realizar cierre de piel, con buena evolución y seguimiento posterior adecuado.



**Figura 1**

Fascitis necrotizante. Afectación inguinal



**Figura 2**

Fascitis necrotizante con afectación de miembros inferiores.

**Conclusiones:** La fascitis necrotizante es una patología que afecta a 1/100000 habitantes, y su etiología es polimicrobiana en el 80% de los casos. Se caracteriza por un rápido curso evolutivo, con inflamación y necrosis de los tejidos profundos, pudiendo producir manifestaciones sistémicas que van del síndrome de respuesta inflamatoria sistémica a la muerte. Aunque puede haber factores predisponentes como la obesidad y la diabetes, la mayoría de pacientes no presentan comorbilidades.

Esta enfermedad requiere un elevado índice de sospecha diagnóstica, pues la precocidad en el inicio del tratamiento es fundamental en su evolución. Precisa desbridamiento quirúrgico amplio y agresivo, junto a tratamiento médico de soporte y antibioterapia de amplio espectro. Es muy importante el cierre de las heridas para evitar sobreinfecciones, siendo incluso necesario realizar injertos cutáneos para cubrir defectos amplios. Por ello, debe realizarse un abordaje multidisciplinar, requiriendo la colaboración de otras especialidades para evitar complicaciones.

### 230134. OBSTRUCCIÓN INTESTINAL SECUNDARIA A ILEITIS FARMACOLÓGICA POR DEPÓSITOS INTESTINALES DE CRISTALES DE POLIESTIRENO SULFONATO CÁLCICO.

**B Thorpe Plaza<sup>1</sup>, S Gonzalez Vinagre<sup>1</sup>, D Santos Alvarez<sup>2</sup>, J Caneiro Gomez<sup>2</sup>, M Bustamante<sup>1</sup>**

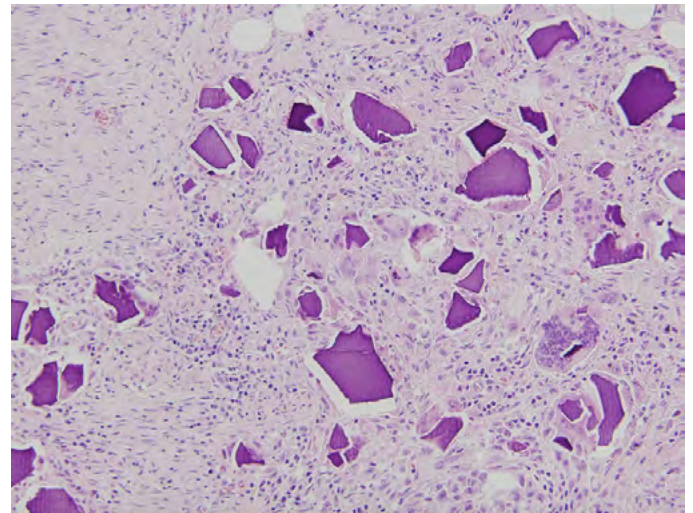
<sup>1</sup>Servicio Cirugía General y Digestiva. Complejo Hospitalario Universitario de Santiago, Santiago de Compostela. <sup>2</sup>Servicio Anatomía Patológica. Complejo Hospitalario Universitario de Santiago, Santiago de Compostela.

**Introducción:** La enfermedad renal crónica (ERC) tiene una prevalencia entorno al 10-13% de la población. Es un proceso progresivo, irreversible que deriva en múltiples complicaciones: anemia, osteoporosis, déficit vit D, hiperpotasemia etc. El tratamiento de la hiperpotasemia en ERC supone un reto, pero es vital para mejorar la supervivencia de estos pacientes. Además de dietas bajas en potasio, existen resinas de intercambio iónico tanto para el tratamiento agudo como crónico de la hiperpotasemia en ERC. El poliestireno sulfonato calcico (Resincalcio) es una resina de intercambio iónico de uso extendido. Se han descritos casos de toxicidad gastrointestinal por el consumo de poliestireno sulfonato cálcico esto es, necrosis intestinal, perforación intestinal, ileitis u obstrucción intestinal.

**Caso clínico:** Mujer de 70 años con antecedentes de cardiopatía isquémica, gastritis crónica, depresión, trombocitemia esencial JAK2V617F con mielofibrosis y enfermedad renal crónica G2A1 en tratamiento con poliestireno sulfonato cálcico por hiperpotasemia acude urgencias en una segunda asistencia de dolor abdominal y vómitos de más de 24 horas de evolución. En la exploración física encontramos un abdomen distendido, timpánico, blando, depresible y doloroso a la palpación en Fosa ilíaca derecha. La analítica sanguínea revela leucocitosis, neutrofilia, cayados en sangre periférica, proteína C reactiva y procalcitonina elevadas. Radiografía de abdomen moderada dilatación de asas de intestino delgado. La Tomografía abdominal oclusión de intestino delgado por cambio de calibre en ileon terminal. Se interviene mediante cirugía urgente realizando una resección de ileocecal de 20cm de íleon y 15 de colon ascendente. En el postoperatorio presenta varias colecciones intraabdominales e infección de la herida quirúrgica tratadas ambas de forma conservadora con antibioterapia. Los resultados de anatomía patológica describen segmento de ileon terminal con area ulcerada de 3.5 x 1.4cm con extenso infiltrado inflamatorio transmural asociado y presencia de cristales de Kayexalate siendo fagocitadas por células gigantes multinucleadas.

**Discusión:** El manejo de la hiperpotasemia es esencial para reducir la mortalidad en pacientes con enfermedad renal crónica. Las resinas de intercambio iónico juegan un papel importante en el control de la hiperkalemia.

La resina de intercambio iónico, poliestireno sulfonato calcico (Resincalcio), puede producir toxicidad gastrointestinal via oral como en tratamiento por enemas. Es importante controlar la posología y la tolerabilidad de estos fármacos con el objetivo de reducir los efectos adversos, modificando el tratamiento si fuese necesario.



**Figura 1**

Células multinucleadas intentando fagocitar cristales de poliestireno sulfonato cálcico.

### 230135. APENDICITIS AGUDA COMO DEBUT DE CARCINOMA NEUROENDOCRINO

**JA Delgado Sánchez, CM Arrieta Martínez, S Calzado Baeza, LM Arcas Marín**

Servicio Cirugía General y Digestiva. Hospital Comarcal Santa Ana de Motril, Motril.

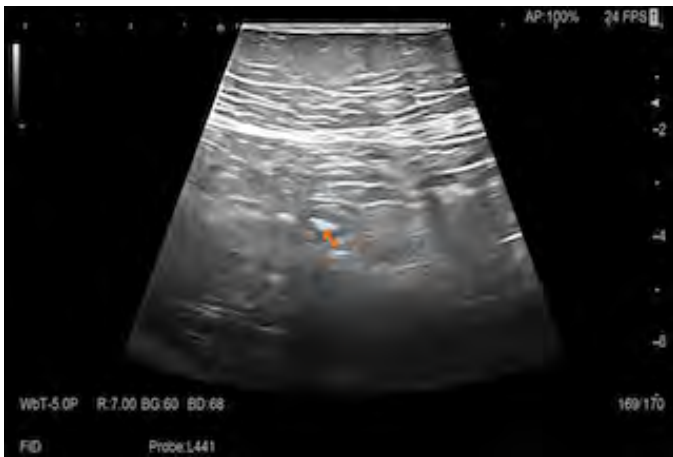**Introducción:** La apendicitis aguda es la causa de hasta el 25% de abdomen agudo quirúrgico y la intervención más prevalente en los Servicios de Urgencias a nivel mundial.

Las neoplasias de apéndice se hallan en el 1% del total de apendicectomías. Los tumores apendiculares más frecuentes son los de tipo carcinoide, suelen diagnosticarse como hallazgo tras el estudio anatomopatológico de la pieza durante un episodio de apendicitis aguda.

**Caso clínico:** Mujer de 62 años con dolor abdominal de inicio en mesogastrio y localizado en FID de menos de 24 horas de evolución, acompañado de náuseas. A la exploración presenta abdomen blando y depresible, doloroso en flanco derecho y Blumberg (+). Analíticamente presenta RFA aumentados. En la ecografía de abdomen se evidencia un apéndice cecal aumentado de calibre, engrosamiento de la submucosa y una imagen ecogénica en la luz del tercio proximal en probable relación con apendicolito (figura 1), diagnosticándose de apendicitis aguda.

Se realiza apendicectomía laparoscópica hallándose una apendicitis aguda flemonosa sin líquido libre, siendo la paciente dada de alta al día siguiente, con una recuperación satisfactoria.

El resultado de AP informa de tumor neuroendocrino bien diferenciado grado 1, con Ki67 < 2%, márgenes de resección libres y estadificado como pT1, de 5,4 x 4,9 mm localizado en la punta



**Figura 1**

Ecografía de apéndice cecal que muestra apendicolito en la luz apendicular.

apendicular y que afecta toda la pared hasta la subserosa. No se evalúa la afectación del mesoapéndice, no incluido en la muestra. Tras presentarse en comité de tumores se decide realizar ileocequectomía.

Se realiza ileocequectomía laparoscópica con sección mecánica. Fue dada de alta a los cinco días con seguimiento, siendo la AP negativa para restos de neoplasia maligna en la pieza y sin afectación ganglionar.

**Discusión:** Los tumores neuroendocrinos de apéndice suelen situarse en el extremo distal y afectan proporcionalmente a más mujeres que hombres. La mayoría son asintomáticos y pueden producir clínica de apendicitis aguda y síndromes carcinoides por la secreción de sustancias vasoactivas.

El tratamiento depende principalmente del tamaño del tumor, siendo la apendicectomía simple suficiente en el caso de tumores menores a 1 cm; la hemicolectomía derecha más linfadenectomía se reserva para los mayores de 2 cm y presencia de factores de riesgo como tumores de la base apendicular o infiltración del mesoapéndice; debiéndose realizar una valoración individualizada en el caso de tumores entre 1-2cm. El estudio de extensión se compone de un TAC abdominal que puede acompañarse de analítica con Cromogranina A o 5-HIA en el caso de síndrome carcinoide asociado.

### 230136. NEOPLASIA MUCINOSA APENDICULAR; UN HALLAZGO RADIOLÓGICO.

JA Delgado Sánchez, S Calzado Baeza, B Cantarero Jiménez

Servicio Cirugía General y Digestiva. Hospital Comarcal Santa Ana de Motril, Motril.

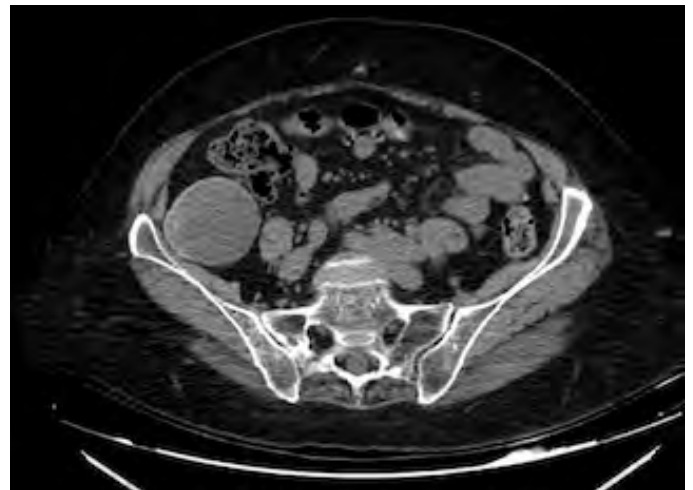
**Introducción:** La incidencia de los tumores mucinosos del apéndice es menor al 0,5% entre la totalidad de tumores digestivos y suponen el 8% de las neoplasias apendiculares. Se presentan de manera inespecífica; desde formas asintomáticas hasta cuadros similares a

una apendicitis aguda, siendo común el hallazgo incidental durante una exploración radiológica, como es nuestro caso.

**Caso clínico:** Mujer de 79 años derivada desde Urología por crecimiento de tumoración quística apendicular advertida en TAC abdominal. En TC de abdomen de 2020 se describe imagen ovoidea con paredes bien definidas y calcificaciones murales de 7.1 x 5.2 x 6 cm (previo de 2014 de 5.3 x 3 x 3 cm) que depende del apéndice cecal sugestiva de mucocele apendicular (**Figura 1**).

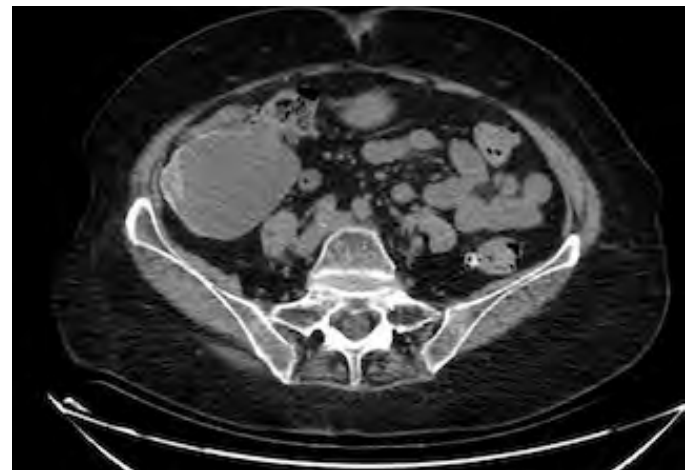Se repite prueba de imagen en 2023, en la cual se advierte nuevo crecimiento de la lesión de hasta 8.3 cm de diámetro (**Figura 2**).

Se interviene de forma programada hallándose una tumoración de unos 9 cm de diámetro que se expande entre ciego, colon ascendente e íleon hacia el retroperitoneo (**Figura 3**) y se realiza apendicectomía abierta con exéresis de la cápsula completa. La paciente tuvo una recuperación satisfactoria y fue dada de alta a los 3 días.



**Figura 1**

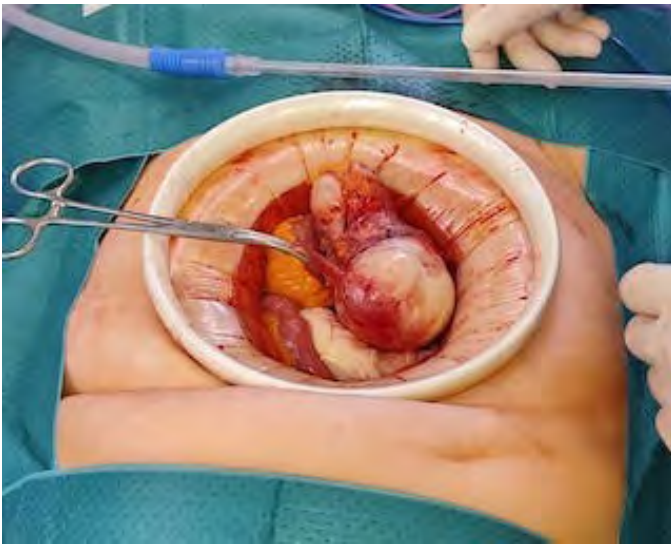TAC (2020) que muestra mucocele de 7.1 x 5.2 x 6 cm..



**Figura 2**

TAC (2023) que muestra mucocele de 8.3 cm de diámetro.





**Figura 3**  
Mucocele apendicular durante apendicectomía abierta.

El análisis de AP muestra un cistoadenoma mucinoso, de 11 x 9 x 5 cm, con superficie externa lisa y material mucoide solidificado en su interior.

**Discusión:** Los tumores mucinosos apendiculares son tumores epiteliales con capacidad de producción de moco y presentan un amplio espectro de agresividad dada su capacidad de diseminación peritoneal, configurando en este caso otra entidad: el pseudomixoma peritoneal.

Las neoplasias mucinosas de bajo grado se tratan mediante la apendicectomía, con cuidado de no perforar la pieza para evitar la diseminación peritoneal de moco, que marcaría el pronóstico de la enfermedad. En pacientes sin clínica de apendicitis aguda no es precisa la cirugía urgente. Si el estudio anatomopatológico indica factores de riesgo de diseminación será necesario derivar al paciente a una unidad especializada en Cirugía Oncológica Peritoneal y Retroperitoneal.

El TAC es la prueba de elección para detectar la presencia de pseudomixoma peritoneal y las recidivas tras el tratamiento quirúrgico. Estos pacientes deberán tener un seguimiento con colonoscopias periódicas por el riesgo de asociación de estos tumores con tumores colorrectales.

### 230137. QUILOTÓRAX: UNA COMPLICACIÓN INUSUAL EN LA CIRUGÍA DEL TIROIDES

MP Ruiz Frías, A Carmona Pozo, CM Ruiz Marín, R González Sendra, A Uceda Vaño, A Cózar Ibáñez

UGC Cirugía General y Digestiva. Complejo Hospitalario de Jaén, Jaén.

**Introducción:** El cáncer de tiroides tiene una incidencia anual en aumento de 3.2-4.5%. Su cirugía es frecuente en nuestro medio

pero no está exenta de riesgos, como complicaciones destacan: hipocalcemia y disfonía, más raramente el quilotórax por lesión del conducto torácico cuando se realiza linfadenectomía cervical lateral izquierda.

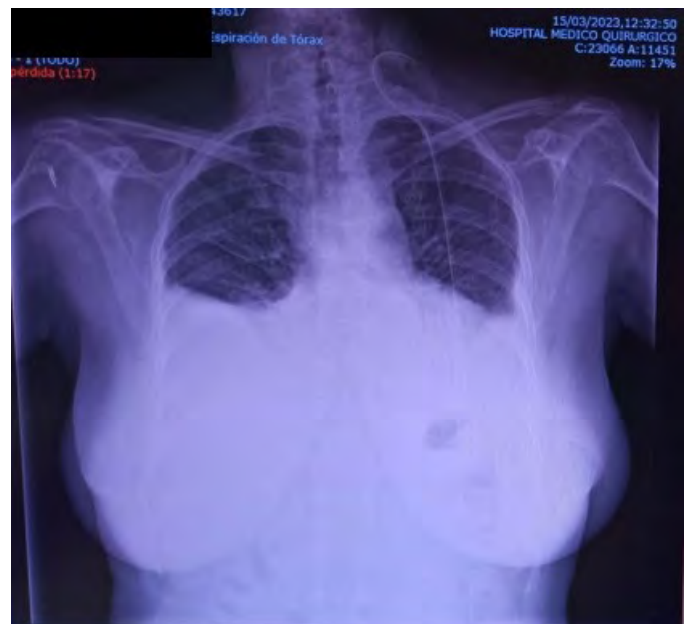**Caso clínico:** Mujer de 55 años en estudio por nódulo tiroideo izquierdo TIRADS 5 - Bethesda V y adenopatía izquierda con tiroglobulina positiva. Ante la sospecha de cáncer de tiroides se valora el caso en Comité de tumores y se propone cirugía realizándose tiroidectomía total con vaciamiento cervical funcional (linfadenectomía central y lateral izquierda).

Durante el acto quirúrgico no hay incidencias: correcta neuromodulación de nervios laríngeos recurrentes y visualización de las 4 glándulas paratiroides.

Al 2º día postoperatorio, la paciente presenta disnea y tos con la inspiración. Se solicita radiografía simple de tórax visualizándose derrame pleural bilateral. Ante estos hallazgos se contacta con Cirugía Torácica que realiza toracocentesis evacuadora con salida de contenido lechoso compatible con quilotórax y colocación de drenaje pleural.

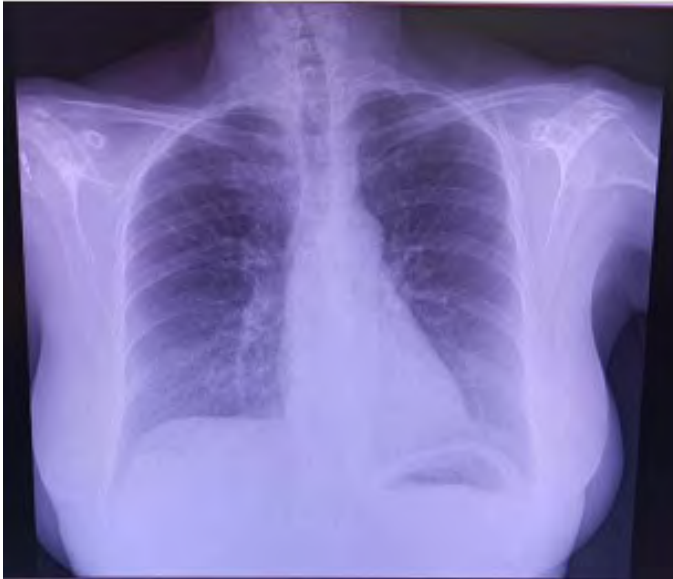Tras estos resultados, se inicia dieta absoluta con nutrición parenteral durante 1 semana, después se reinicia dieta oral sin grasas y triglicéridos de cadena intermedia. También se añade octeotride.

Evolución satisfactoria con mejoría clínica, retirada precoz del drenaje pleural al 4º día y es dada de alta al 11º día postoperatorio.



**Figura 1**  
Radiografía simple de tórax: derrame pleural bilateral.

**Discusión:** La tasa de complicaciones relacionadas con la cirugía del tiroides se reduce al 2% a consecuencia de la valoración completa del paciente, técnica minuciosa por parte del cirujano experto y seguimiento postoperatorio.



**Figura 2**

Radiografía simple de tórax: resolución del cuadro

El quilotórax es una entidad infrecuente como complicación postoperatoria de la cirugía del tiroides. Se define como la acumulación de linfa en el espacio pleural, siendo la etiología más frecuente: tumoral, traumática o iatrogénica. Se manifiesta con disnea y repercusiones hemodinámicas importantes en función del tamaño del derrame pleural. La toracocentesis con estudio bioquímico confirma la presencia de quilomicrones -triglicéridos superior a 110 mg/dl- y linfocitos mayor de 80%.

La evidencia científica apoya el tratamiento conservador basado en dieta exenta de grasas con triglicéridos de cadena intermedia, o reposo digestivo y nutrición parenteral total. El uso de somatostatina o análogos como octeotride es opcional.

Si falla el manejo médico tras 10-14 días debe plantearse la reintervención quirúrgica: reparación primaria, ligadura del conducto torácico o colocación de shunt pleuro-peritoneal.

### 230138. GANGRENA DE FOURNIER COMO DEBUT DE DIABETES MELLITUS TIPO 1 EN PACIENTE PEDIÁTRICO

MJ Pérez Benítez, N Pineda Navarro, MI Manzano Martín, JA González Minchón, N López Aguilera, R Balongo García

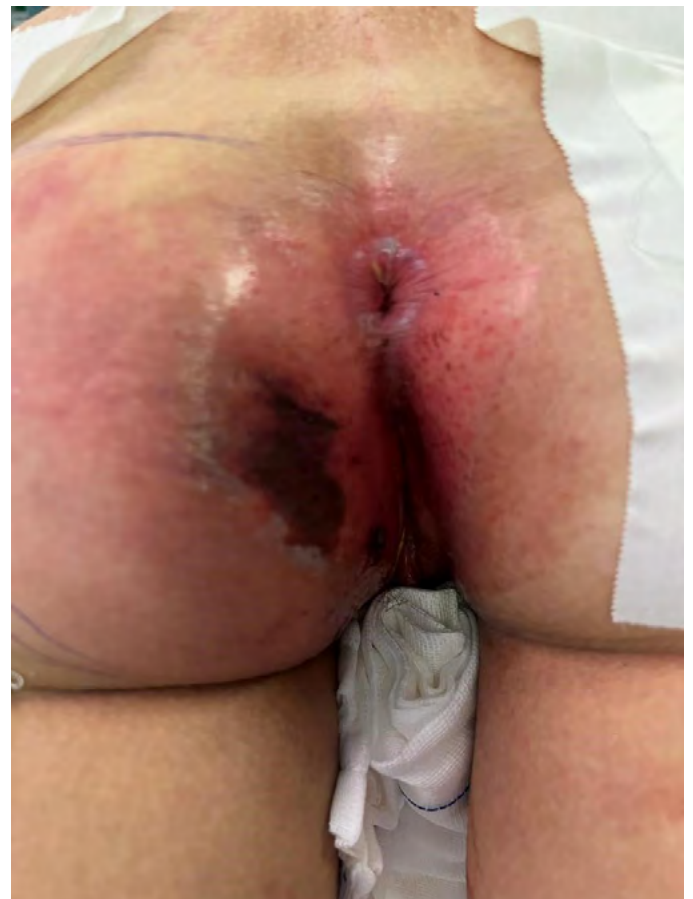Servicio Cirugía General y Digestiva. Complejo Hospitalario de Especialidades Juan Ramón Jimenez, Huelva.

**Introducción:** La gangrena de Fournier es una infección necrotizante grave, rápidamente progresiva, que se extiende por los tejidos de la región perineal, genital o perianal. Su mortalidad varía del 20-80% a pesar de tratamiento agresivo. Existe mayor prevalencia en hombres de mediana edad con comorbilidades, no siendo frecuente en pacientes pediátricos o adolescentes.

**Caso clínico:** Se presenta el caso de una mujer de 13 años sin antecedentes previos que acude a Urgencias por debut de diabetes mellitus con cetoacidosis al diagnóstico (pH 6,7 e hiperglucemia de 637 mg/dL), con clínica de polipnea, obnubilación y palidez cutánea, por lo que ingresa en UCI pediátrica. Presentaba absceso a nivel glúteo izquierdo con supuración espontánea por el cuál no había consultado.

A la exploración, presencia de dos placas necróticas de 4 cm y 1cm en glúteo mayor izquierdo y labio mayor ipsilateral respetando región perianal y vagina, así como absceso de 2 cm en labio mayor contralateral. Se decide intervención quirúrgica urgente, realizando desbridamiento amplio de tejido necrótico y tomando muestras para cultivo. También se realiza drenaje de absceso en labio derecho, descartando bartolinitis.

Tras estabilizar a la paciente, se realiza traslado a centro de referencia para seguimiento por Cirugía Pediátrica. En los cultivos se detectaron flora polimicrobiana y Candida glabrata, administrando antibioterapia dirigida. Se realizaron desbridamientos quirúrgicos periódicos y se colocó un sistema de vacío en herida. Posteriormente, buena evolución, con ausencia de datos clínicos y analíticos sugerentes de infección, por lo que se programa para injerto y cierre diferido de la herida quirúrgica.



**Figura 1**

Gangrena de Fournier en paciente pediátrico con debut de diabetes mellitus tipo 1.

**Discusión:** La gangrena de Fournier es una afectación poco común en población pediátrica, siendo los factores de riesgo más importantes en esta edad: traumatismos, quemaduras, cirugía genitourinaria, inmunodepresión, neoplasias hematológicas o DM. En este caso, se muestra la importancia de la alta sospecha necesaria en pacientes pediátricos, aun en ausencia de factores de riesgo dado que, como se expone, podría debutar de forma conjunta con otra afección desconocida que aumente el riesgo de progresión de la enfermedad. Esto, asociado al número creciente de factores de riesgo en esta población (diabetes, obesidad y tabaquismo) podría hacer de esta patología una enfermedad más incidente en esta edad.

### 230139. DIVERTICULITIS YEYUNAL. CAUSA POCO FRECUENTE DE ABDOMEN AGUDO.

**D Raposo Puglia, S Martín Arroyo, R Escalera Pérez, J Gavilán Parras, N García**

Servicio Cirugía General y Digestiva. Hospital de Especialidades de Jerez de la Frontera, Jerez de la Frontera.

**Introducción:** La presencia de divertículos no meckelianos en intestino delgado es una condición rara (del 1% al 5%), generalmente diagnosticada de forma incidental, siendo la diverticulosis yeyunal una condición todavía menos frecuente (0.3-2%). Sin embargo, las complicaciones derivadas de los mismos (diverticulitis> perforación>obstrucción intestinal) deben incluirse en el diagnóstico diferencial de abdomen agudo sobre todo en pacientes mayores de 50 años. Por otro lado, esta entidad se ve asociada a enfermedades sistémica del tejido conectivo y disquinesia (alteraciones en la inervación neuromotora).

Con esta comunicación queremos exponer un raro caso de obstrucción intestinal en el contexto de diverticulitis yeyunal asociada a una malrotación intestinal.

#### Caso clínico: Anamnesis

Paciente de 78 años, con AP de HTA, que acude a urgencias por cuadro de dolor abdominal de carácter cólico, de predominio en flanco izquierdo, de siete días de evolución reagudizado de forma muy intensa en las últimas horas. Ausencia de náuseas/vómitos. No recorte deposiciones.

#### Exploración

A la exploración el paciente se presentaba afectado por el dolor y con febrícula.

A nivel abdominal se objetivó dolor intenso a la palpación y defensa a nivel de hemiabdomen izquierdo. Signos de peritonismo.

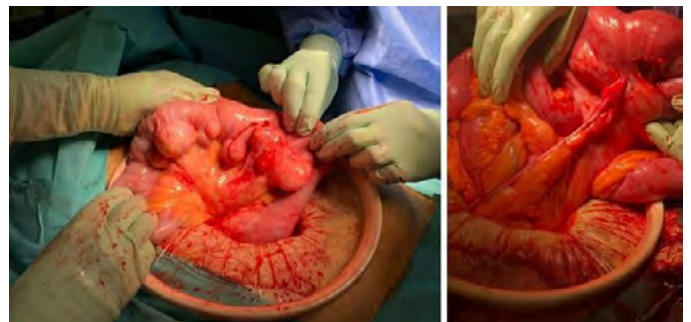
#### Pruebas complementarias

Analíticamente destacaba una elevación de RFA con PCR 165 mg/L, Procalcitonina 0.20 ng/mL, ligera leucopenia. No coagulopatía.

Finalmente se solicitó un TAC de abdomen con contraste intravenoso que mostró la presencia de divertículos yeyunales, cambios inflamatorios en la grasa adyacente y líquido libre en contexto de un cuadro obstructivo y de sufrimiento intestinal.

#### Plan de actuación:

Ante los hallazgos clínico-radiológicos, se decidió realizar una laparotomía exploradora donde se evidenció asas de yeyuno con adherencias laxas y una gran cantidad de divertículos yeyunales, en el borde mesentérico (FIGURA 1), con cambios inflamatorios asociados que originaban secundariamente un cuadro obstructivo. Del mismo modo se constató la presencia de una malrotación intestinal con ciego en flanco izquierdo y un apéndice vermiforme muy elongado



**Figura 1**

Divertículos yeyunales. Apéndice vermiforme adherido a meso yeyunal.

adherido al meso yeyunal con cambios inflamatorios en su punta (Figura 1).

Se realizó apendicectomía, lavado de la cavidad y adhesiolisis.

#### Resolución

El paciente evolucionó satisfactoriamente durante el postoperatorio y fue dado de alta sin incidencias.

#### Discusión:

- Incluir la diverticulitis yeyunal en el diagnóstico diferencial de abdomen agudo, sobre todo en pacientes mayores de 50 años.
- En pacientes con estabilidad hemodinámica y ausencia de complicaciones asociadas (perforación, grandes colecciones no subsidiarias de drenaje percutáneo, etc.) deberían ser manejados de forma conservadora.
- En caso de perforación, la resección segmentaria junto a una anastomosis primaria es el manejo de elección.



## 230140. OBSTRUCCIÓN INTESTINAL POR CUERPO EXTRAÑO INTRALUMINAL

MJ Pérez Benítez, N Pineda Navarro, MJ Perea Sánchez, JA González Minchón, N Aguilera López, R Balongo García

Servicio Cirugía General y Digestiva. Complejo Hospitalario de Especialidades Juan Ramón Jiménez, Huelva.

**Introducción:** La presencia de un cuerpo extraño intraluminal es un hallazgo poco frecuente. En la mayoría de los casos es consecuencia de la ingestión del mismo, aunque existen casos reportados en la literatura en los que no se objetivan antecedentes de dicha ingestión. Ante esta situación es conveniente un estudio profuso de los antecedentes personales del paciente centrándose en posibles cirugías previas.

**Caso clínico:** Se presenta el caso de una mujer de 79 años con antecedentes quirúrgicos de colecistectomía abierta e hysterectomía vaginal, que acude a Urgencias por cuadro de obstrucción intestinal con vómitos de 4 días de evolución, así como dolor abdominal asociado. A la exploración, defensa abdominal en hipogastrio, donde se palpa plastrón. En la analítica destaca la presencia de leucocitosis (21160 /uL) e incremento de PCR (69,1). Se solicita TAC urgente con diagnóstico de cuerpo extraño a nivel de íleon preterminal que condiciona dilatación intestinal retrógrada en asas de yeyuno e íleon proximal.

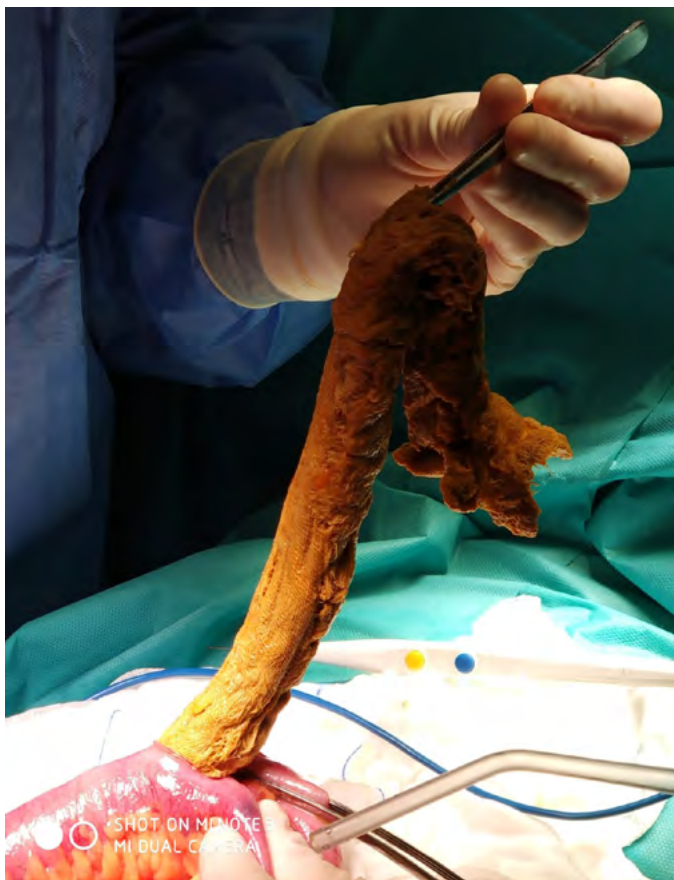

Figura 1

Gasoma intraluminal en íleon preterminal.

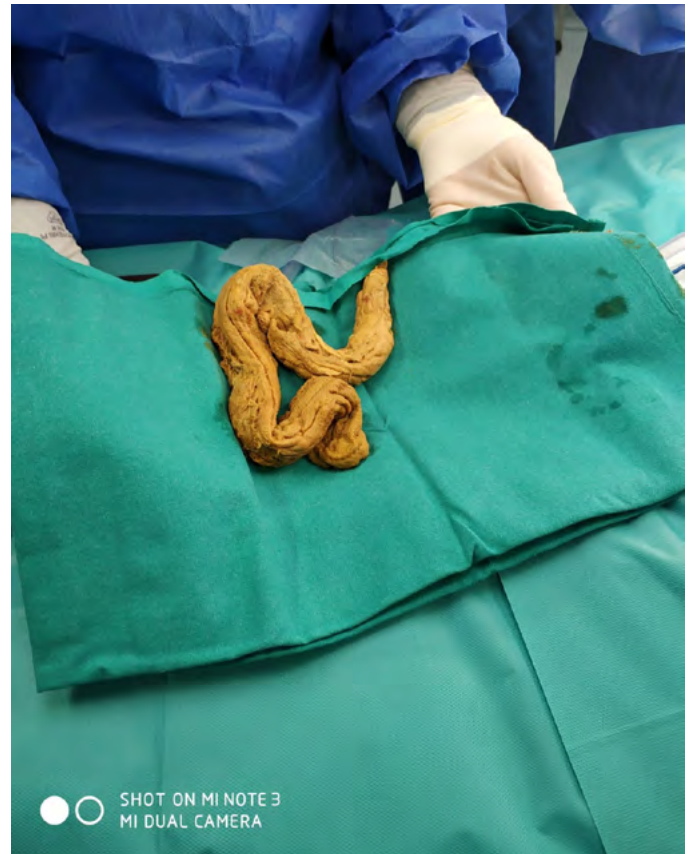


Figura 2

Gasoma una vez extraído del íleon preterminal.

Se decide intervención quirúrgica urgente, realizando enterotomía a nivel de íleon preterminal, extrayendo una compresa quirúrgica. La paciente evolucionó favorablemente, con reintroducción progresiva de la dieta y tránsito intestinal restituido, siendo dada de alta el 8º día postoperatorio.

**Discusión:** Aunque la situación descrita es poco habitual, hay que tener en cuenta la presencia de cuerpos extraños una vez descartadas las causas más frecuentes de obstrucción intestinal. En la literatura se han descrito casos en los que, tras dejar material quirúrgico dentro de la cavidad abdominal, principalmente gasas, pueden evolucionar de 2 formas. Por una parte, se puede producir una reacción de infección abdominal con la consecuente formación de un absceso, ocasionando clínica infecciosa en los primeros meses.

En otros casos se puede producir una reacción mesenquimatosa con posterior formación de fístula intestinal. Esta fístula puede tener capacidad de invaginación intraluminal del material y cierre espontáneo en ausencia de cicatriz evidente. En estos casos, como en el expuesto, la clínica suele ser más larvada con sintomatología de obstrucción intestinal, que podrá ocurrir incluso años después. Es por ello por lo que se recomienda un alto nivel de sospecha ante la ausencia de antecedentes de ingestión. Pruebas complementarias precoces como el TAC podrían ser claves en el diagnóstico.

### 230141. HAMARTOMA GLÁNDULAS DE BRUNNER

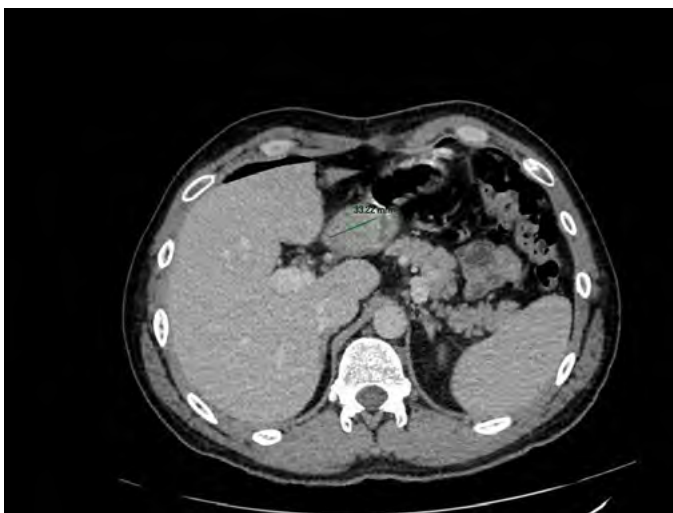D Gonzalez Sanchez , J Ruiz Pardo, A Fuentes , E Vidaña Marquez, A Reina Duarte

Servicio Cirugía General y Digestiva. Complejo Hospitalario de Especialidades Torrecárdenas, Almería

**Introducción:** Como cirujanos, es importante comprender los hamartomas de las glándulas de Brunner. Estas lesiones benignas pueden requerir intervención quirúrgica en casos sintomáticos, como obstrucción intestinal o sangrado. Conocer su etiología, patogenia y opciones de tratamiento es crucial para brindar una atención adecuada a los pacientes.

**Caso clínico:** Varón de 47 años sin alergias conocidas, colecistectomía laparoscópica por colecistitis aguda que acude tras estudio de cuadro de ictericia realizándose el diagnóstico de lesión submucosa en bulbo duodenal. Se le realizaron pruebas de imagen una ecoendoscopia donde se describía en bulbo duodenal lesión subepitelial de unos 30mm de diámetro, con mucosa respetada, que endosonográficamente depende de la tercera capa (submucosa), de bordes lisos, sugestivo de GIST. Punción de la lesión con anatomía patológica no concluyente. Se completa el estudio con TAC abdominal donde define dicha lesión como lesión solida de 33.2mm (figura 1) en plano axial en región de duodeno bulbar que podría corresponder a tumoración tipo GIST.

Se realiza antrectomía con AP definitiva de Hamartoma de glándulas de Brunner



**Figura 1**  
Lesión bulbo duodenal.

**Discusión:** Las glándulas de Brunner se encargan de secretar moco alcalino y sustancias protectoras en la primera porción del intestino delgado, el duodeno, para neutralizar el ácido proveniente del estómago y proteger el revestimiento intestinal de la acidez y la digestión enzimática

La etiología exacta de los hamartomas de las glándulas de Brunner aún no se comprende por completo. Se cree que pueden ser el resultado de un desarrollo anormal durante la gestación. La patogenia implica un crecimiento excesivo y desordenado de las células glandulares normales presentes en las glándulas de Brunner. Esto conduce a la formación de lesiones benignas caracterizadas por una arquitectura desorganizada y una composición celular similar a las glándulas normales, pero en proporciones y distribuciones anormales.

El tratamiento de los hamartomas de las glándulas de Brunner depende de varios factores, como el tamaño y la ubicación de la lesión, la presencia de síntomas y la edad del paciente. En la mayoría de los casos, los hamartomas son asintomáticos y no requieren tratamiento, pero en casos sintomáticos, la extirpación quirúrgica es la opción de tratamiento preferida. La resección endoscópica puede ser una opción para lesiones pequeñas y ubicadas en la primera porción del duodeno, mientras que las lesiones grandes o ubicadas en áreas difíciles de alcanzar pueden requerir cirugía abierta. El seguimiento a largo plazo es importante para detectar cualquier recurrencia o desarrollo de nuevas lesiones.

### 230145. ¿ANTICONCEPCIÓN DE RIESGO?: DISPOSITIVO INTRAUTERINO INTRABDOMINAL

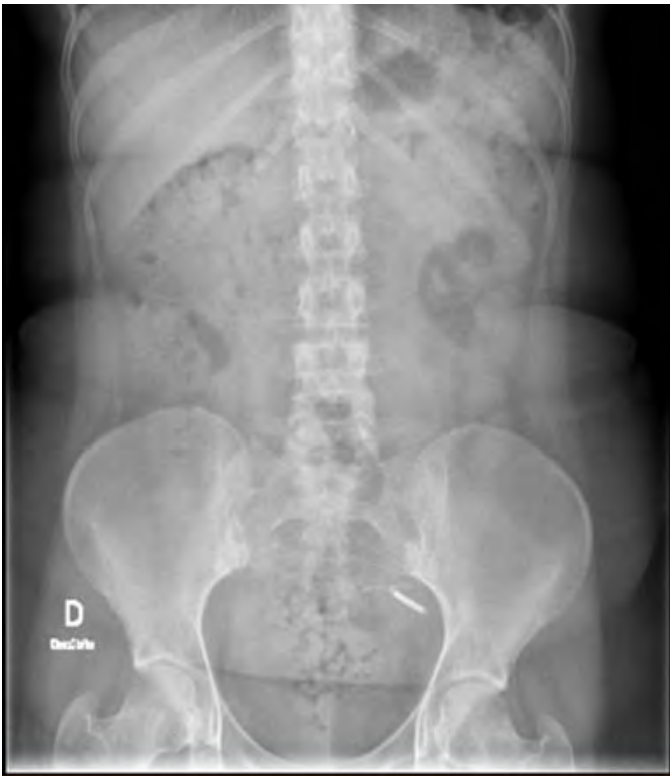MC Macías de la Corte Hidalgo, MS Carranque Romero, I Pérez Mesa , C Lara Palmero, N Gándara Adán

Servicio Cirugía General y Digestiva. Complejo Hospital Costa del Sol, Marbella.

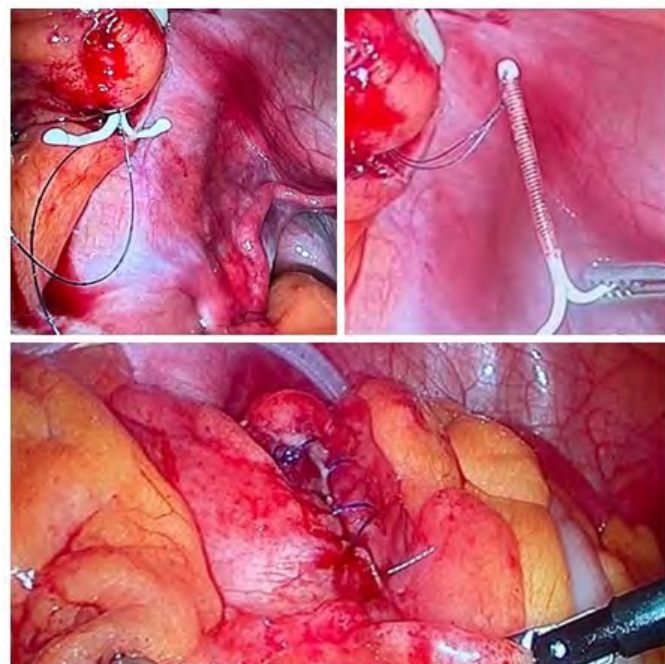
**Introducción:** El Dispositivo Intrauterino (DIU) es un método anticonceptivo eficaz, ampliamente utilizado gracias a su reversibilidad, bajo coste y relativa facilidad de colocación. No obstante, como todo procedimiento, su implantación no está exenta de complicaciones. Las más habituales son el sangrado, embarazo ectópico o infección. Otras más infrecuentes pero graves son la perforación uterina, vesical o intestinal que pueden ocurrir desde los días posteriores a su inserción hasta años después de la misma.

**Caso clínico:** Mujer de 28 años sin antecedentes de interés que acudió a urgencias por dolor hipogástrico y disuria tras implantación de un DIU cinco días antes. Había iniciado tratamiento recomendado para infección de tracto urinario sin mejoría clínica. A la exploración, dolor a la palpación en fosa iliaca izquierda. Analítica con leucocitosis y elevación discreta de la PCR y análisis de orina con leucocitos y nitritos negativo. En la ecografía transvaginal no se visualizó el dispositivo, sin embargo, sí se apreciaba en la radiografía simple de abdomen a nivel de fosa iliaca izquierda. Se realizó laparoscopia exploradora, encontrándolo en cavidad abdominal enclavado en borde mesentérico de colon sigmoide. Se realizó extracción y sutura continua del defecto con V-lock reabsorbible y drenaje en ambiente. No se visualizó orificio uterino ni distorsión arquitectural de anejos. El postoperatorio transcurrió sin incidencias siendo dada de alta a los 6 días.





**Figura 1**  
TC sagital donde se aprecia la invaginación intestinal.



**Figura 2**  
Imagen tomada durante la intervención.

que se han reportado casos de la misma tras la colocación del DIU. Aunque en la mayoría de los casos el abordaje para su extracción es por vía laparoscópica, en determinadas situaciones puede realizarse mediante colonoscopia e histeroscopia con éxito. En conclusión, ante el inicio de dolor abdominal y antecedente de colocación de DIU recomendamos tener presente esta posibilidad diagnóstica.

### 230146. “BODY PACKER” DE HACHÍS COMO CAUSA DE LAPAROTOMIA EMERGENTE

MC Macías de la Corte Hidalgo, I Pérez Mesa, S Ahumada Etcheareborda, G Salguero Seguí, Y Mokachir Mohsenin, MS Carranque Romero, N Gándara Adán

Servicio Cirugía General y Digestiva. Complejo Hospital Costa del Sol, Marbella.

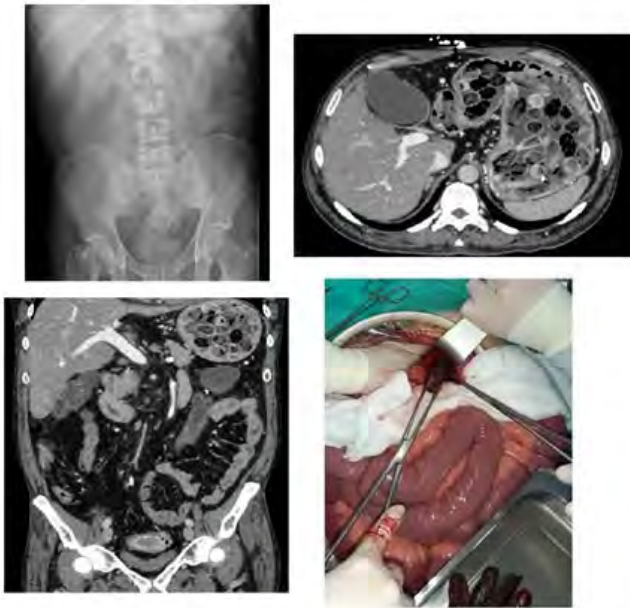
**Introducción:** El término “Body Packer” hace referencia a individuos que ingieren y transportan sustancias ilegales embalgadas en el tracto digestivo. Las complicaciones más comunes están relacionadas con la obstrucción intestinal o la intoxicación, debido a la rotura del embalaje o a retrasos en su expulsión, lo que puede tener consecuencias letales. Suelen ser hombres de mediana edad que presentan dolor abdominal y distensión, y síntomas secundarios a la sustancia ingerida. En el caso de los opioides, alteración del nivel de conciencia, bradipnea y miosis. El diagnóstico se apoya en pruebas toxicológicas y estudios radiológicos, como la radiografía simple de abdomen y el TAC.

**Caso clínico:** Varón de 53 años, con antecedentes de consumo de tabaco y alcohol, remitido a urgencias por bajo nivel de conciencia en el contexto de ingesta de estupefacientes, conocidos como “paquetes” o “bellotas” de hachís, que se objetivan dada la pérdida de control de esfínteres. Analíticamente destaca fallo renal, leucocitosis, acidosis metabólica y coagulopatía. El análisis toxicológico revela positividad para cannabis. El TAC muestra numerosos cuerpos extraños en cámara gástrica, primera porción duodenal, colon transverso, región sigmoidea y recto. Dada la inestabilidad se decide intervención quirúrgica urgente, llevando a cabo una laparotomía exploradora con gastrotomía y exploración de la ampolla rectal. Se consigue la extracción de un total de 63 “bellotas”, varias de ellas fragmentadas. Ingresa en UCI en situación de fallo multiorgánico. Apesar de todo, el paciente evoluciona desfavorablemente progresando la situación de fallo multiorgánico con predominio de fracaso respiratorio y finalmente falleciendo

**Discusión:** El manejo de los pacientes “Body Packer” puede requerir cuidados intensivos en caso de intoxicación, y el tratamiento quirúrgico puede llegar a ser necesario si precisa extracción urgente de los paquetes. La técnica quirúrgica dependerá de la localización de los mismos, pudiendo precisar enterotomías, gastrotomías o colostomías. En algunos casos se puede evitar la apertura del tracto digestivo utilizando la extracción endoscópica o mediante el ordeño manual del intestino. Teniendo en mente las complicaciones potencialmente letales, hemos de prestar una especial atención para poder efectuar un tratamiento precoz. Para ello, debemos de conocer la sintomatología derivada de la intoxicación de cada sustancia, podemos ayudarnos de pruebas toxicológicas y de imagen. Este tipo de pacientes, precisa de cuidados intensivos para evitar el fallo



multiorgánico derivado de la propia intoxicación, y se van a beneficiar de un tratamiento quirúrgico urgente para la extracción precoz de los paquetes e impedir que la sustancia continúe absorbiéndose.



**Figura 1**

Radiografía simple de abdomen, TC abdominal axial, TC coronal, laparotomía emergente.

### 230147. MANEJO Y PAPEL DEL CITOMEGALOVIRUS (CMV) EN EL MEGACOLON TÓXICO.

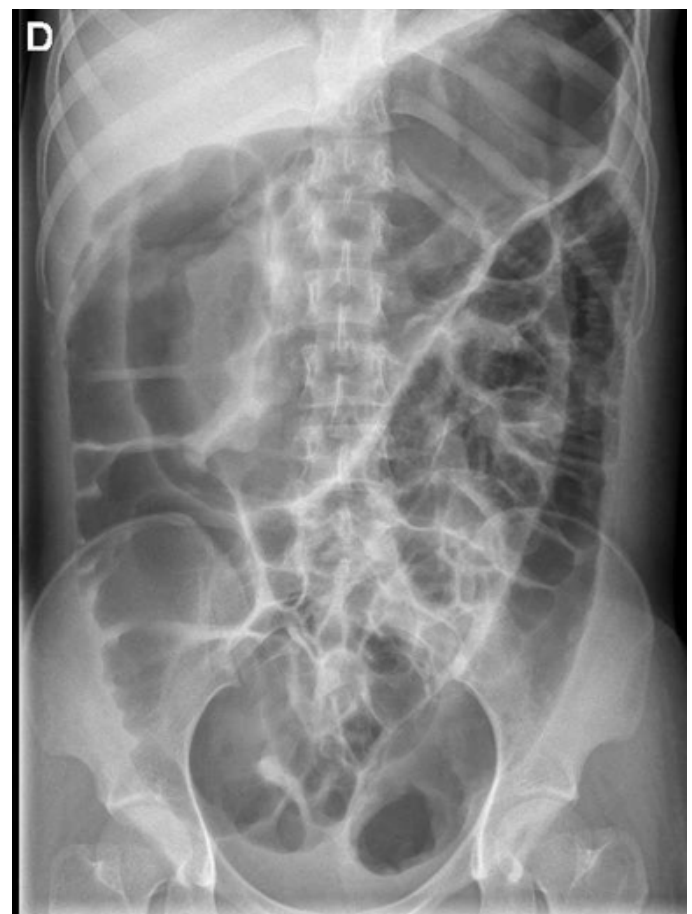MC Macías de la Corte Hidalgo, Y Mokachir Mohsenin, I Pérez Mesa, MS Carranque Romero, F Medina Cano, N Gándara Adán

Servicio Cirugía General y Digestiva. Complejo Hospital Costa del Sol, Marbella.

**Introducción:** El megacolon tóxico (MT) es una dilatación aguda no obstructiva del colon, acompañada de signos de toxicidad sistémica, que aparece como consecuencia de una inflamación grave del colon. La frecuencia de MT es muy variable siendo más frecuente en Colitis ulcerosa (CU) (incidencia de 5-10%) que en la enfermedad de Crohn (2-4%). La infección por Citomegalovirus (CMV) es cada vez más frecuente en pacientes inmunocompetentes con CU, en lo que puede actuar como agravante y desencadenar un MT.

**Caso clínico:** Mujer de 18 años con antecedentes de celiaquía y autismo. Ingresa por cuadro de fiebre, dolor abdominal y diarreas. Se realiza colonoscopia dónde se aprecia desde ángulo hepático hasta recto, mucosa con úlceras profundas y extensas hasta capa muscular, compatible con pancolitis ulcerosa, iniciándose corticoides intravenosos. Tras 5 días, empeora clínicamente con dilatación generalizada de asas de colon; por lo que se añade antibioterapia, nutrición parental y profilaxis con Ganciclovir, que se suspendió tras resultado negativo en estudios microbiológicos.

El resultado histológico de la biopsia no fue concluyente de enfermedad inflamatoria intestinal (EII), pero, dada la alta sospecha se decidió tratar como CU con Ciclosporina. Tras 13 días del inicio de la misma, presenta mejoría clínica y analítica, pero se mantiene la dilatación colónica. Nueva biopsia rectal con resultados positivos para CMV y resultados anatomopatológicos en los que se describen infiltrados linfocitarios difusos, con abscesos crípticos y distorsión glandular compatible con CU con signos de actividad moderada. Por lo que, dada la refractariedad al tratamiento se decide intervención programada mediante colectomía total con ileostomía; durante la intervención se aprecia gran dilatación y varias zonas de plastrón inflamatorio con presencia de perforaciones contenidas a nivel de ángulo hepático y sigma. En el estudio anatomopatológico de la pieza quirúrgica describían hallazgos compatibles con CU con signos de actividad severa y positividad para CMV.

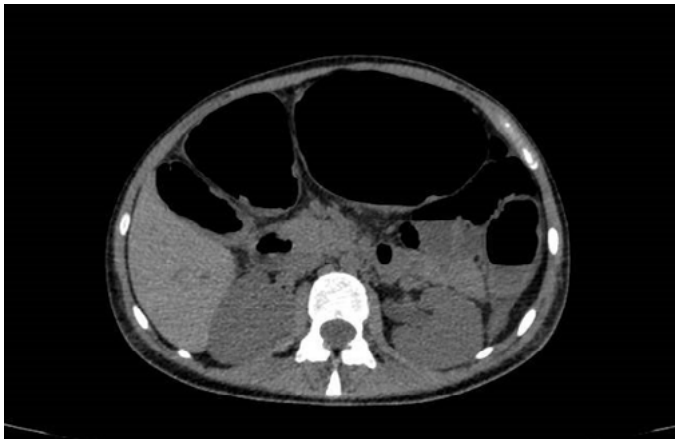


**Figura 1**

Radiografía de abdomen en la que podemos apreciar una dilatación de asas colónicas.

**Discusión:** El manejo del MT debe ser abordado en un equipo multidisciplinar estableciendo un plan terapéutico. La terapia médica es la primera línea de tratamiento; si no mejora se debería intervenir de forma programada o de forma urgente según complicaciones. La colectomía total o subtotal con ileostomía es el procedimiento de elección en estos casos.

Como conclusión, queremos destacar que los pacientes con EEI grave o refractaria a la terapia con corticoides tienen un mayor



**Figura 2**

Imagen de TC en corte axial, donde podemos apreciar importante dilatación de asas colónicas.



**Figura 3**

Fotografía de la pieza quirúrgica, en la que podemos apreciar úlceras profundas (flecha rojo) y exudado fibrinopurulento (flecha azul).

riesgo de infección por CMV, por lo que consideramos que se debería descartar su presencia mediante biopsias endoscópicas.

### 230148. DIVERTICULITIS DUODENAL; QUE MANEJO HACER

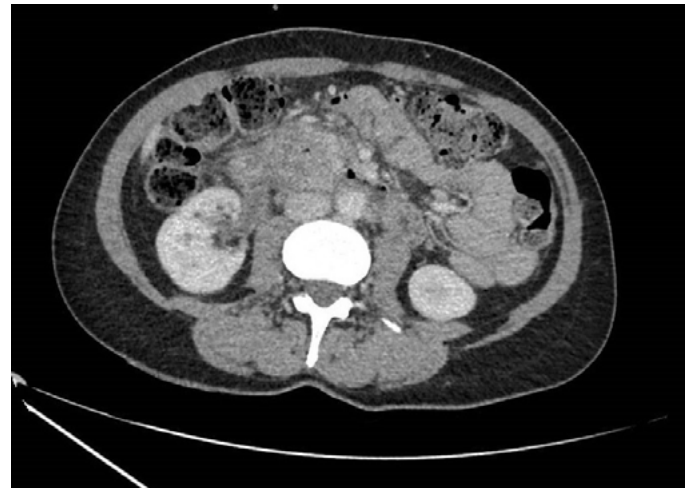
D Gonzalez Sánchez , J Ruiz Pardo, M Garcia Redondo , R Fernandez Muñoz , A Reina Duarte

Servicio Cirugía General y Digestiva. Complejo Hospitalario de Especialidades Torrecárdenas, Almería.

**Introducción:** La diverticulitis duodenal es una condición gastrointestinal rara con baja prevalencia. Aunque menos común que la diverticulitis colónica, es importante que los cirujanos estén familiarizados con ella. El diagnóstico temprano y la intervención quirúrgica oportuna son cruciales para prevenir complicaciones graves en estos casos.

**Caso clínico:** Mujer de 52 años sin antecedentes personales de interés y no alergias medicamentosas conocidas, que acudió a urgencias por cuadro de dolor abdominal de localización epigástrica de 24 horas de evolución asociado a fiebre de 38º y vómitos. Presentaba abdomen blando depresible doloroso a la palpación en flanco derecho y en mesogastrio sin signos de irritación peritoneal. Analíticamente a destacar proteína C reactiva 23 mg/dl y 21000 leucocitos. Se realiza prueba de imagen con TAC donde se definía una formación redondeada con nivel hidroaéreo en unión de 2º-3º porción del duodeno sugerente de divertículo de 23mm de tamaño, presenta aumento de la densidad grasa en surco duodeno pancreático. Se apreciaba pequeña burbuja de aire extraluminal en área del surco pancreático duodenal sugerente de micro perforación.

Se decidió dado a la estabilidad clínica y hemodinámica de la paciente manejo conservador y vigilancia estrecha y tras 10 días de ingreso presento mejora analítica con 6000 leucocitos y proteína C reactiva 0,82mg/dl con mejoría también en prueba de imagen



**Figura 1**

Divertículo duodenal.

**Discusión:** La etiología exacta de la diverticulitis duodenal no está completamente comprendida. Se cree que factores como la debilidad congénita de la capa muscular, la obstrucción del conducto biliar y la presión intraluminal contribuyen a la formación de divertículos. La patogenia involucra inflamación localizada y posibles infecciones bacterianas.

El tratamiento de la diverticulitis duodenal plantea desafíos debido a su baja prevalencia y la falta de consenso sobre el manejo óptimo. En casos leves, el tratamiento conservador con reposo intestinal, antibióticos y dieta líquida puede ser efectivo. Sin embargo, en casos graves, recurrentes o con complicaciones como perforación o abscesos, la cirugía es necesaria. Las opciones quirúrgicas incluyen la resección local del divertículo, la duodenotomía, la duodenectomía parcial o incluso la duodenectomía completa en casos extremos. La elección de la técnica depende de la ubicación, tamaño y extensión de los divertículos, así como de la condición general del paciente. Es importante considerar cuidadosamente los riesgos y beneficios de la intervención quirúrgica, así como la experiencia y habilidades del cirujano en cada caso particular. La discusión multidisciplinaria y el

enfoque individualizado son fundamentales para tomar decisiones acertadas en el tratamiento de la diverticulitis duodenal.

### 230155. HERNIA DIAFRAGMÁTICA TRAUMÁTICA: CASO CLÍNICO

**C Hurtado de Rojas Grau, Ó Alpízar Rivas, M Domínguez Muñoz, A Domínguez Amodeo, JM Cáceres Salazar, E Domínguez-Adame Lanuza**

Servicio Cirugía General y Digestiva. Complejo Hospitalario Regional Virgen Macarena, Sevilla.

**Introducción:** La hernia diafrágica traumática es poco frecuente (5-7%) en pacientes con un trauma toracoabdominal cerrado. Son más frecuentes en el lado izquierdo. A menudo pasan desapercibidas tras la lesión, y se presentan meses o años después produciendo clínica abdominal o respiratoria, peligrando la vida de los pacientes, por lo que es crucial su detección temprana.

**Caso clínico:** Paciente varón de 60 años que sufrió un accidente de tráfico hace 2 meses. Acude a urgencias por dolor abdominal de días de evolución, sin otra clínica acompañante. En urgencias se realiza TAC de abdomen observando gran hernia diafrágica izquierda de 8 x 7,5 cm no complicada con contenido graso, vasos mesentéricos y asas de yeyuno. Tras estos hallazgos, se decide ingreso a cargo de Cirugía General. Se intervino 15 días más tarde realizándose una laparoscopia exploradora, donde se observó una hernia diafrágica de unos 15 cm de longitud localizada entre la 10ª y 11ª costilla del hemidiafragma izquierdo, se redujo todo el contenido intestinal observando el pulmón izquierdo colapsado. Se realizó herniorrafia del defecto con puntos discontinuos disminuyendo la presión del neumoperitoneo a 8 mmHg, y finalmente se colocó una malla composite "Symbotect" de 15 x 20 cm fijada con tackers. Tras la intervención, el paciente presentó un postoperatorio favorable.

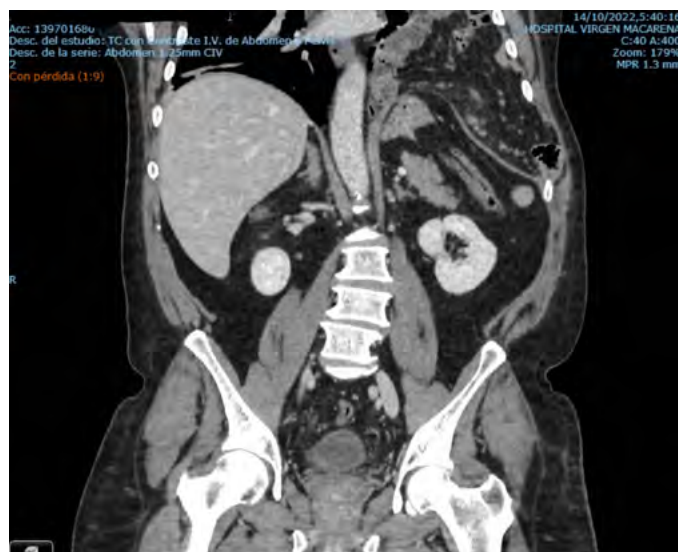


Figura 1

**Discusión:** Las lesiones diafrágicas traumáticas son difíciles de diagnosticar en situaciones de emergencia. El TAC se considera la técnica diagnóstica de elección, aunque en la mayoría de las ocasiones no es útil en lesiones agudas. En lesiones desapercibidas en fase aguda, irá progresando hasta producir una gran herniación, comprometiendo la vida del paciente. Para evitar esto, se debe sospechar lesión diafrágica en los pacientes que presenten dolor abdominal o en región torácica tras un traumatismo cerrado, siendo recomendado realizar un seguimiento radiológico. En cuanto al tratamiento, es importante reparar estos tipos de hernias traumáticas tan pronto como se diagnostiquen para evitar complicaciones, pudiendo abordarse por vía abdominal o torácica en función de las características de la hernia. La cirugía consiste en la reducción del contenido abdominal y cierre del defecto sin tensión, colocando material protésico en caso de imposibilidad de cierre.

### 230156. CASO POCO FRECUENTE DE NEOPLASIA MALIGNA DE MAMA. CARCINOMA PAPILAR ENCAPSULADO

**D Raposo Puglia, S Melero Brenes, S Martín Arroyo, R Escalera Pérez, J Gavilán Parras, N García Aguilar, C Medina Achirica**

Servicio Cirugía General y Digestiva. Hospital de Especialidades de Jerez de la Frontera, Jerez de la Frontera.

**Introducción:** Las lesiones papilares de mama constituyen un conjunto de entidades caracterizadas por una proliferación epitelial que asienta sobre ejes fibrovasculares. A su vez, dentro del espectro de las neoplasias de mama, el carcinoma papilar es un subtipo extremadamente raro que representa aproximadamente el 1% de los casos de carcinoma de mama.

La negatividad de marcadores de la membrana basal (P63) y la ausencia de células mioepiteliales diferenciarán las lesiones papilares malignas (carcinoma papilar) de las benignas.

La OMS clasifica las lesiones papilares en siete subtipos:

- Papiloma intraductal (Benigno)
- Carcinoma ductal in situ, papilar
- Carcinoma papilar encapsulado
- Carcinoma papilar encapsulado con invasión
- Carcinoma papilar sólido in situ
- Carcinoma papilar sólido con invasión
- Adenocarcinoma papilar intraductal con invasión
- Carcinoma Papilar Encapsulado

El carcinoma papilar encapsulado, que se caracteriza por rodearse de una cápsula fibrosa, tiene un buen pronóstico incluso si hay elementos de invasión. No suele metastatizar y la afectación axilar es poco frecuente.



Si la relación mama-tumor lo permite, el tratamiento de elección implica una cirugía conservadora de mama con escisión sectorial junto a una correcta estadificación axilar seguida de radioterapia y terapia hormonal (fundamentalmente en pacientes jóvenes). No existe acuerdo con la indicación de adyuvancia.

**Caso clínico:** Anamnesis

Paciente de 79 años, con AP de neoplasia de mama derecha triple negativa sometida a adyuvancia y posterior cirugía (libre de enfermedad) que en estudio radiológico de control se objetiva nueva lesión a nivel de mama izquierda.

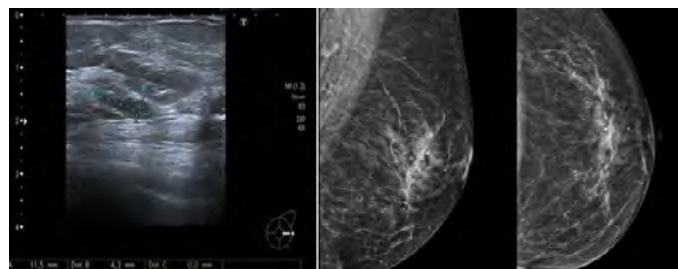
Exploración

No se objetiva lesión palpable. Ausencia de cambios tróficos de la piel.

Pruebas complementarias

Ecografía de mama/Resonancia: Lesión nodular en unión de cuadrantes externos de localización posterior prepectoral de 13'5x5mm (**Figura 1**). Ausencia de afectación axilar por imagen.

BAG: Carcinoma papilar encapsulado. Inmunohistoquímica: RE100%, ROP 100%, Her2-, Ki67 5% y CK19+.



**Figura 1** Ecografía y resonancia magnética de mama. Lesión nodular.

Estudios de extensión negativos.

Plan de actuación:

Tras presentarse caso en comité de tumores se decidió Tumorectomía simple guiada por arpón (**Figura 2**).

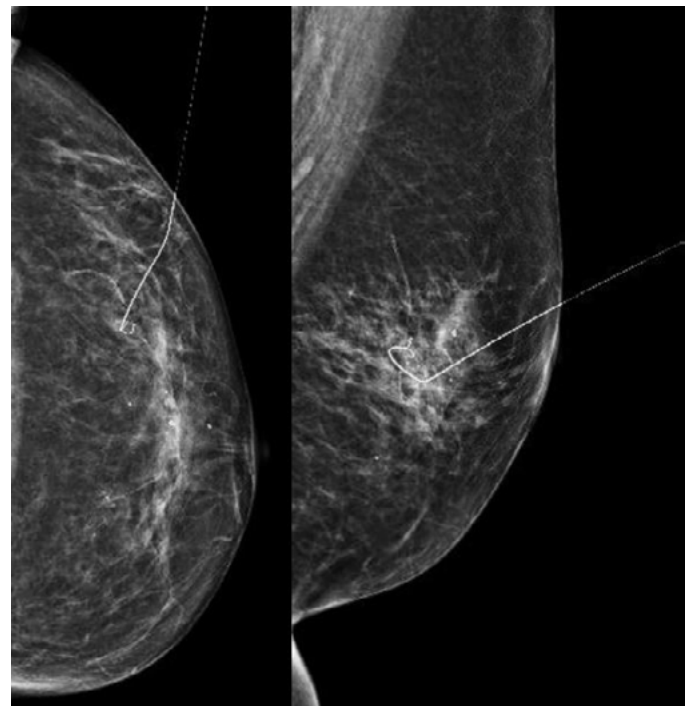
Resolución

La paciente fue dada de alta el 1º día postoperatorio sin incidencias.

La anatomía patológica de la pieza constató focos de carcinoma ductal in situ grado II, tipos papilar y cribiforme.

Actualmente la paciente se encuentra en tratamiento con hormonoterapia, letrozol, y seguimiento.

**Discusión:** - El carcinoma papilar encapsulado tiene un buen pronóstico incluso si hay elementos de invasión.



**Figura 2** Arpón sobre lesión nodular.

- La escisión quirúrgica con márgenes adecuados junto a la estadificación axilar es el pilar del tratamiento. Debe ser seguido por radiación y terapia hormonal, especialmente en pacientes más jóvenes. Aunque no existe acuerdo sobre la indicación de adyuvancia.

**230157. OBSTRUCCIÓN INTESTINAL SECUNDARIA A MIGRACIÓN DE DISPOSITIVO DE APOSICIÓN LUMINAL TRAS PANCREATITIS AGUDA NECROTIZANTE**

**P Cifuentes Rodenas, Al Aguilar Marquez, B Marengo de la Cuadra, J Reguera Rosal, A Garcia Garcia , JA Lopez Ruiz**

Departamento Cirugía General y Digestiva. Complejo Hospitalario Regional Virgen Macarena, Sevilla.

**Introducción:** Los dispositivos de aposición luminal son endoprótesis indicadas para el drenaje transgástrico o transduodenal de colecciones pancreáticas sintomáticas en casos de pancreatitis agudas severas. Estos tienen múltiples beneficios, ya que permiten realizar un control de daños de forma poco invasiva, pero no están exentos de complicaciones cuando realizamos una revisión de la literatura. Presentamos un caso clínico de migración espontánea de este dispositivo provocando de forma secundaria una obstrucción de intestino delgado.

**Caso clínico:** Se trata de un varón de 82 años pluripatológico y con antecedentes de pancreatitis aguda litiásica necrotizante, que acude a urgencias por dolor abdominal y vómitos, sin alteración del hábito deposicional. Se realiza TC de abdomen y pelvis urgente con hallazgos compatibles con obstrucción intestinal secundaria a endoprótesis colocada durante el ingreso previo para el drenaje de colecciones pancreáticas. Se decide intervención quirúrgica

urgente: laparoscopia exploradora para localización del dispositivo y, posteriormente, realizar minilaparotomía de asistencia para realización de enterotomía y extracción del cuerpo extraño. La evolución del paciente fue favorable, sin incidencias durante el postoperatorio inmediato, excepto algo de retraso en el inicio del tránsito intestinal, siendo alta al 11º día postoperatorio.

Actualmente el seguimiento es de 10 meses sin reingresos ni complicaciones relativas a la intervención.

**Discusión:** Aunque todavía hay estudios en marcha sobre la utilización de los dispositivos de aposición luminal, se emplean en la práctica clínica habitual debido a la facilidad en su colocación y a la eficacia demostrada. Entre sus ventajas, podemos destacar mejor tolerancia del paciente al ser un drenaje interno y ser un procedimiento rápido que acorta estancias y disminuye el coste.

El stent Hot Axios, el dispositivo utilizado en nuestro caso, funciona como un conducto que permite tanto el paso de contenido líquido y sólido pancreático al tracto gastrointestinal, como el de endoscopios para realizar desbridamientos terapéuticos. Como hemos dicho previamente, no está exento de complicaciones, en su mayoría se deben a un mal posicionamiento del stent, migración, despliegue prematuro o fracaso del despliegue. Los eventos adversos descritos más frecuentes son la hemorragia, perforación, dolor o infección. El riesgo teórico de migración del stent metálico Axios por su diseño es menor en comparación con el inicial de pigtail doble de plástico. A pesar de ello, como en este caso, puede producirse una migración que desemboque en una oclusión intestinal aguda.

### 230158. TRASPLANTE HEPÁTICO: DOBLE ANASTOMOSIS PORTAL COMO RECURSO TÉCNICO

Al Fernández Sánchez, M Pérez Reyes, B Sánchez Pérez, J Santoyo Villalba, JM Aranda Narváez, J Santoyo Santoyo

Servicio Cirugía General y Digestiva. Complejo Hospitalario Regional de Málaga, Málaga.

**Introducción:** La reconstrucción reno-portal es una alternativa quirúrgica en el trasplante hepático cuando existe trombosis portal completa, siempre que existan colaterales o shunt portosistémico, tengan o no shunt espleno-renal. Con esta técnica se pretende conseguir un adecuado flujo portal procedente del territorio colateral.

Presentamos una alternativa quirúrgica ante la falta de flujo portal adecuado en ausencia de trombosis portal completa.

**Caso clínico:** Presentamos el caso de un varón de 58 años con cirrosis enólica, con descompensaciones en forma de hemorragia digestiva alta por varices esofágicas y trombosis portal. Se presenta en comité de trasplantes siendo incluido en lista de espera quirúrgica con un MELD de 17 y CHILD A6.

En estudio preoperatorio se realizó un TAC que mostraba importante circulación colateral con varices esofágicas, varices dependientes de vena mesentérica inferior (VMI) y porta hipoplásica (6.7mm). Durante la intervención se objetivó hipertensión portal con gran shunt derivativo de la VMI hacia el territorio ilíaco, porta

hipoplásica y trombosis portal tipo II que se manejó con trombectomía por eversión. Se realizó el shunt portocava temporal, objetivando un flujo mínimo, que no mejoró tras ligar el shunt derivativo mencionado. Por dichos hallazgos se decidió realizar una anastomosis renoportal, tras lo cual, la medición del flujo portal fue de 600 cc/min. Se procedió entonces a suplementar el flujo portal con una anastomosis portoportal termino-lateral, obteniendo un flujo de 1300cc/min con baja resistencia (R0,5)

El postoperatorio fue favorable. Se objetivó buena evolución de los parámetros analíticos de la función hepática y se realizó control ecográfico y TAC abdominal visualizando permeabilidad de las anastomosis venosas porto-portal, renoportal, anastomosis arterial y de suprahepáticas.

Como incidencias presentó edemas leves en miembros inferiores que mejoraron con el uso de diuréticos. Durante el seguimiento en consulta destaca función hepática adecuada y no ha presentado complicaciones.

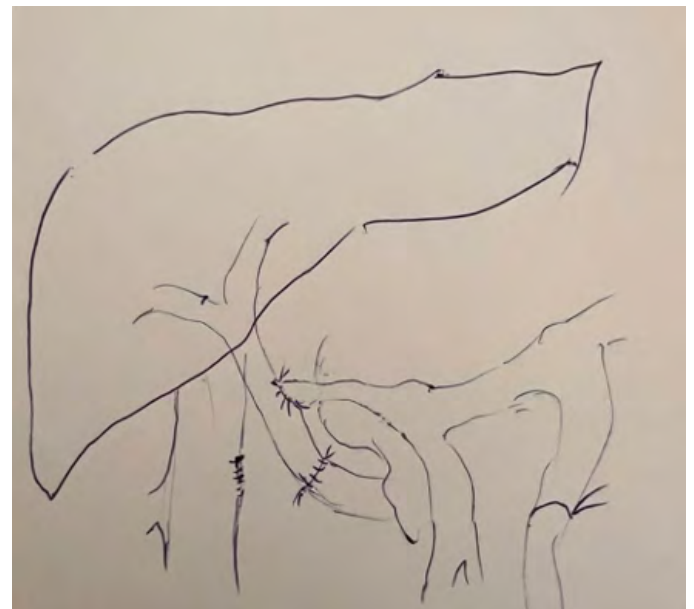


Figura 1

Doble anastomosis portal.

**Discusión:** Creemos que cuando el flujo portal no sea suficiente en casos de portal hipoplásica, realizar doble anastomosis, portoportal y renoportal, puede ser un recurso técnico para complementar y así conseguir un flujo portal suficiente para el injerto hepático.

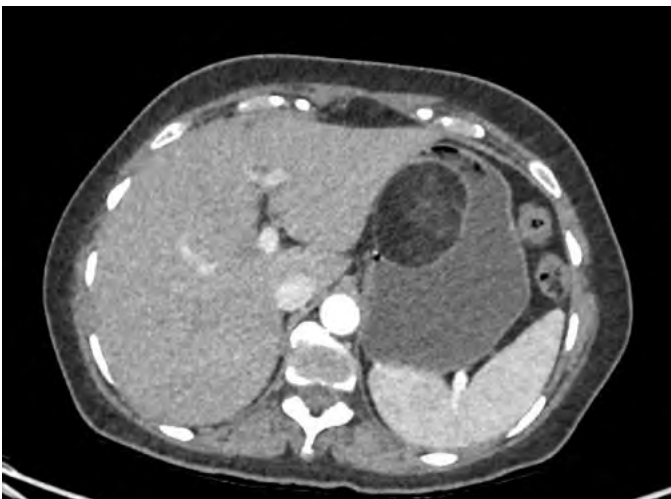
### 230159. HEMORRAGIA DIGESTIVA COMO PRESENTACIÓN INICIAL DE UN LIPOMA GÁSTRICO

D Franco Berraondo, R Perez Rodriguez, SÁ Qian Zhang, JL Fernandez Aguilar, C Montiel Casado, J Santoyo Santoyo

UGC Cirugía General y Digestiva. Complejo Hospitalario Regional de Málaga, Málaga

**Introducción:** Los lipomas gástricos son tumores benignos poco frecuentes. Pueden ser asintomáticos o, en los casos de mayor tamaño, causar dolor abdominal, cuadros obstructivos o hemorragia digestiva.

**Caso clínico:** Mujer de 46 años que acude al servicio de Urgencias por melenas y anemia. Se realiza endoscopia digestiva alta (EDA) con hallazgo de lesión de aspecto submucoso de hasta 5 cm con área hiperémica en su superficie. En la tomografía computarizada (TC) se evidencia una masa de 5.9 x 4.7cm adyacente a curvatura mayor, subcardial, que presenta densidad grasa con áreas hiperdensas en su interior, hallazgos compatibles con lipoma con sangrado. Se completa estudio con ecoendoscopia que objetiva una lesión submucosa hiperecogénica sugestiva de lipoma y se toman biopsias que resultan inconcluyentes. Se decide resección quirúrgica laparoscópica, realizándose una gastrotomía en cara anterior gástrica e identificando una tumoración de consistencia blanda endoluminal en cara posterior gástrica de unos 5cm de diámetro. Se realiza resección de la lesión con endograpadora y posterior cierre gástrico con V-Lock. La paciente presenta buena evolución postoperatoria y es dada de alta sin complicaciones, permaneciendo asintomática en revisiones posteriores. Finalmente, se confirma histopatológicamente el diagnóstico de lipoma.



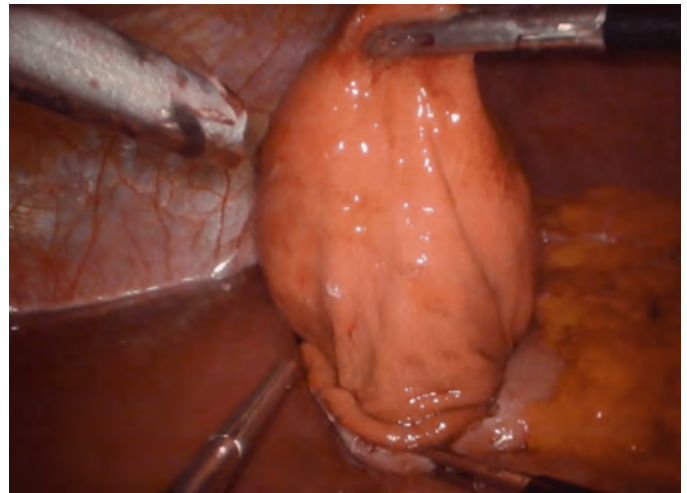
**Figura 1**

Imagen de lipoma gástrico en TC.

**Discusión:** Los lipomas son neoplasias benignas de tejido graso rodeado de una cápsula fibrosa. Los lipomas gástricos suponen únicamente el 5% de los lipomas del tracto digestivo y menos del 1% de las neoplasias gástricas. Su localización más habitual es la submucosa del antro gástrico. No se ha descrito degeneración maligna.

Habitualmente son asintomáticos, pero aquellos de mayor tamaño pueden causar dolor abdominal, invaginación, cuadros obstructivos o hemorragias digestivas. La hemorragia digestiva debida a ulceración de la mucosa es el síntoma más común, sobre todo cuando la lesión supera los 2cm.

El diagnóstico diferencial incluye los tumores neuroendocrinos, el tumor del estroma gastrointestinal, el fibroma, el liposarcoma o el linfoma.



**Figura 2**

Imagen intraoperatoria lipoma gástrico.

En la EDA se evidencia una lesión submucosa amarillenta y bien definida. La ecoendoscopia muestra lesiones homogéneas bien circunscritas e hiperecogénicas y permite la toma de biopsia por aspiración con aguja fina. En el TC resulta casi patognomónico encontrar una lesión encapsulada, bien definida, con atenuación entre -70 y -120 unidades Hounsfield.

Los casos asintomáticos pueden permanecer con seguimiento sin necesidad de resección. En pacientes sintomáticos se puede optar por resección endoscópica, enucleación o por resección parcial gástrica. El abordaje laparoscópico se considera un abordaje seguro para los tumores gástricos y se ha asociado con mejor recuperación postoperatoria que la cirugía convencional.

## 230160. A PROPÓSITO DE UN CASO: DRENAJE CONTRALATERAL EN CÁNCER DE MAMA RECIDIVADO

C Careñas García, JM Pérez de Villar, C León Salinas, P Rioja Torres, FJ Briceño Delgado

Cirugía General y Digestiva. Complejo Hospitalario Regional Reina Sofía, Córdoba.

**Introducción:** La biopsia selectiva del ganglio centinela axilar sigue teniendo un papel fundamental a la hora de adoptar determinadas estrategias terapéuticas en el tratamiento del cáncer de mama. El drenaje linfático del tumor primario ocurre, por regla general, en la axila ipsilateral en la mayoría de las pacientes. En escasas ocasiones se produce a nivel de la axila contralateral (0-2%). Sin embargo, la incidencia de drenaje contralateral aumenta hasta en un 20-46% en pacientes previamente tratadas.

El manejo e interpretación en caso de ausencia de drenaje o cuando existe drenaje contralateral sigue siendo objeto de debate. Presentamos un caso de drenaje hacia la cadena mamaria interna y axila contralateral en una paciente con recidiva de cáncer de mama.



**Caso clínico:** Mujer de 48 años diagnosticada de Carcinoma Ductal In situ con presencia de componente microinfiltrante de mama derecha, tratada mediante cirugía conservadora con posterior radioterapia externa adyuvante y Tamoxifeno. Tras BSGC se detectó, mediante OSNA, micrometástasis en el único ganglio centinela axilar derecho aislado. Las pruebas de imagen de control anual posteriores fueron normales. Transcurrido un tiempo, la paciente acude por presentar nódulo doloroso en MD. En estudio radiológico se descubre en CSE y UCS de dicha mama, próximo al lecho quirúrgico, dos realces tipo no masa de 41 mm aproximadamente. Tras biopsia: Carcinoma Lobulillar Infiltrante, RRHH+, Ki 67 15%, HER 2-. Se decidió realización de mastectomía derecha y BSGC intraoperatoria. En linfogammagrafía se observó drenaje en cadena mamaria interna derecha y axila izquierda, considerándose como dos ganglios centinelas izquierdos. No se observó drenaje significativo hacia axila derecha. Intraoperatoriamente, se localizaron los ganglios centinelas axilares izquierdos descritos. El estudio de los dos ganglios centinelas axilares izquierdos fue negativo para metástasis.

**Discusión:** A pesar de encontrar casos como este en la literatura, no existe un consenso acerca de cómo proceder. Inicialmente, la detección de metástasis se consideraba estadio IV. Posteriormente, se comprobó que se trataba de una diseminación locoregional. Ahora es conocida la variabilidad de rutas linfáticas y la modificación de las mismas en pacientes con antecedentes de cirugía o radioterapia.

Ante un caso como este nos pareció razonable realizar una exploración con palpación y sonda gamma en la axila ipsilateral al tumor mamario, ya que siempre existe la posibilidad de un drenaje tardío entre la inyección y la cirugía. El estudio de los ganglios centinelas axilares contralaterales se realizó de manera diferida pues no iba a influir en el tratamiento al considerarse enfermedad metastásica.

## 230162. INGESTA DE CUERPO EXTRAÑO. ENDOSCOPIA SÍ O NO.

**C Monje Salazar, L Díaz Sánchez, M Peix Raya, R Luna Díaz**

UGC Cirugía General y Digestiva. Complejo Hospitalario de Especialidades Virgen de la Victoria, Málaga.

**Introducción:** La consulta en urgencias por ingesta voluntaria de cuerpo extraño es frecuente en niños, pero también ocurre en porcentajes nada desdeñables en adultos, generalmente pacientes ancianos, psiquiátricos o presos.

A propósito de un caso nos planteamos si está indicada la extracción endoscópica, o más concretamente, cuándo se debe avisar al endoscopista.

**Caso clínico:** Presentamos a un varón de 36 años, procedente de prisión tras informar de ingesta de cuerpo extraño hace 3 días. El paciente refiere haber ingerido un teléfono móvil pequeño. Consulta porque ha comenzado con dolor abdominal en las últimas 24 horas.

A su llegada se encuentra estable, constantes normales, únicamente presenta dolor en epigastrio. El abdomen era blando, depresible y sin irritación peritoneal.

Aporta desde prisión radiografía simple de abdomen en la que se visualiza claramente el cuerpo extraño correspondiente al móvil referido por el paciente en cámara gástrica.

Confirmada la existencia de cuerpo extraño en estómago, y descartadas complicaciones derivadas del mismo, se avisa a endoscopista de guardia para intento de extracción. El endoscopista, tras anamnesis y valoración de pruebas complementarias, desestima extracción alegando elevado riesgo de perforación esofágica.

Debido al tamaño estimado del objeto, que difícilmente podría atravesar la válvula ileocecal, y el riesgo de perforación por la batería del teléfono móvil, se decide que el mismo deberá ser extraído. Una vez descartada la opción por vía endoscópica, se procedió a extracción mediante laparotomía media y gastrotomía.

**Discusión:** La ingesta de cuerpo extraño no siempre es relatada por el paciente, bien por pasar desapercibida, bien por el contexto del paciente (edad, enfermedad psiquiátrica, finalidades delictivas...) y por ello debe incluirse en el diagnóstico diferencial en caso de obstrucción del tracto digestivo superior, diferenciándolo de otras causas como estenosis pépticas o tumorales.

El tipo de cuerpo extraño ingerido es importante, ya que en caso de objetos punzantes, objetos afilados o pilas, su extracción debe realizarse en las primeras 24 horas por el elevado riesgo de perforación.

Si el objeto es pequeño e inerte, el manejo puede ser conservador, si bien en ocasiones es necesario un abordaje endoscópico para intentar extracción del objeto por vía oral. En este caso, la forma del cuerpo extraño, su tamaño, y la pericia del endoscopista determinan las posibilidades de éxito.

La cirugía debe quedar como último recurso para aquellos objetos no extraíbles endoscópicamente o para resolver complicaciones derivadas.

## 230164. USO DEL VERDE DE INDOCIANINA EN COLECISTECTOMÍA LAPAROSCÓPICA: CASO CLÍNICO

**M Martínez Carrillo, M López Cantarero García Cervantes, E Dabán Collado, A Nania, B Mirón Pozo**

Servicio Cirugía General y Digestiva. Hospital San Cecilio, Granada.

**Introducción:** La colecistectomía laparoscópica se encuentra entre los procedimientos quirúrgicos más comunes actualmente. Las complicaciones más frecuentes son: hemorragia (2,3%), perforación iatrogénica de la vesícula biliar (15,9%) y lesiones del colédoco (1,5%). La lesión de la vía biliar conlleva una prolongación de la estancia hospitalaria, coste y aumento de morbimortalidad (hasta cuatro veces mayor). Por tanto, la identificación de estructuras biliares es fundamental para la prevención de la misma. La principal causa de

lesión de vía biliar y conversión a cirugía abierta es la visualización inadecuada de estructuras biliares extrahepáticas esenciales. Para facilitar esta visualización ha surgido la inyección intravenosa preoperatoria de verde de indocianina (ICG), seguido del uso intraoperatorio de imágenes con fluorescencia de infrarrojo cercano ya que no requiere incisión ni radiación, se puede repetir y su precio es menor.

**Caso clínico:** Varón de 73 años pluripatológico que acude a Urgencias por dolor en epigastrio e hipocondrio derecho de 3 días de evolución asociado a vómitos sin otra sintomatología de interés. En la exploración, abdomen blando y depresible con Murphy positivo. Se realiza analítica en la que se evidencia leucocitosis con perfil de colestasis normal y ecografía con diagnóstico de colecistitis aguda litíásica. Se lleva a quirófano y bajo abordaje laparoscópico se realiza colecistectomía, en este caso, se inyecta verde de indocianina tras identificación y sección de elementos del triángulo de Calot, para comprobar indemnidad de la vía biliar.

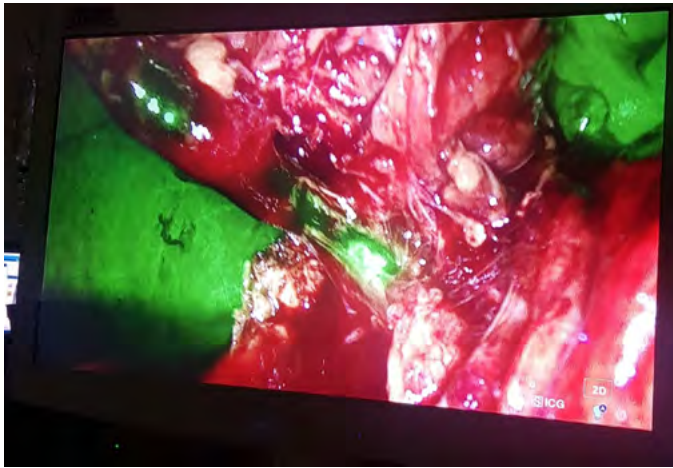

Figura 1

LPS.

**Discusión:** El ICG es muy útil para la identificación de estructuras anatómicas, valoración de la perfusión tisular, entre otras funciones, facilitando múltiples procedimientos quirúrgicos. Se inyecta por una vía periférica, a 0.05mg/kg o 2.5ml, al menos 45 minutos antes del procedimiento. Se une a proteínas plasmáticas (albúmina) y se metaboliza a nivel hepático con una vida media de 3 minutos, eliminándose por vía biliar.

En nuestro caso, la ventaja del uso de ICG es la capacidad de reconocer la vía biliar extrahepática y conducto cístico antes de la sección de éstas incluso en casos con moderado grado de inflamación. Existen metaanálisis que arrojan datos de tasa de lesión de vía biliar aproximadamente 4 veces menor y una tasa de conversión 17 veces menor (resultados estadísticamente significativos). A demás, la International Society of Fluorescence Guided Surgery (ISFGS) recomienda su uso habitual ya que confirman que su uso convierte a la colecistectomía en una técnica más segura y efectiva con menor coste peri y postoperatorio.

En nuestro hospital estamos implementando su uso y generando una base de datos.

## 230166. PERITONITIS SECUNDARIA A ROTURA DE ABSCESO RENAL

D Franco Berraondo, E Ferre Ruiz, L Romacho López, SÁ Qian Zhang, M Perez Reyes, J Santoyo Santoyo

UGC Cirugía General y Digestiva. Complejo Hospitalario Regional de Málaga, Málaga.

**Introducción:** La rotura de un absceso renal es una complicación poco frecuente que puede desencadenar un cuadro de peritonitis aguda.

**Caso clínico:** Mujer de 68 años diagnosticada de artritis reumatoide (AR) erosiva en tratamiento con Sarilumab (anticuerpo monoclonal humano contra el receptor de interleucina-6). Ingresa para cirugía programada de columna vertebral. En antequirófano la paciente refiere cuadro de un mes de evolución de dolor paravertebral derecho, añadiendo en los tres últimos días dolor abdominal asociado a fiebre de hasta 38º. A la exploración presenta irritación en hipogastrio y flanco izquierdo, por lo que se solicita TC de abdomen urgente que evidencia peritonitis con líquido libre intraperitoneal, absceso en psoas derecho y quiste sobreinfectado en polo inferior del riñón izquierdo. Al revisar las imágenes preoperatorias del mes previo se visualiza ya el absceso renal y en psoas que no fueron tratados. Se decide drenaje percutáneo de la colección en psoas, con salida de contenido purulento. Seguidamente se realiza una laparotomía exploradora, objetivándose una peritonitis purulenta generalizada secundaria a absceso renal izquierdo roto a cavidad abdominal. Se realiza lavado abundante, aspirado del quiste y se colocan dos drenajes. En el postoperatorio se realiza uro-TC que descarta presencia de fístula urinaria. Buena evolución posterior. Cultivo de abscesos y de orina positivo para Escherichia Coli (E.Coli).

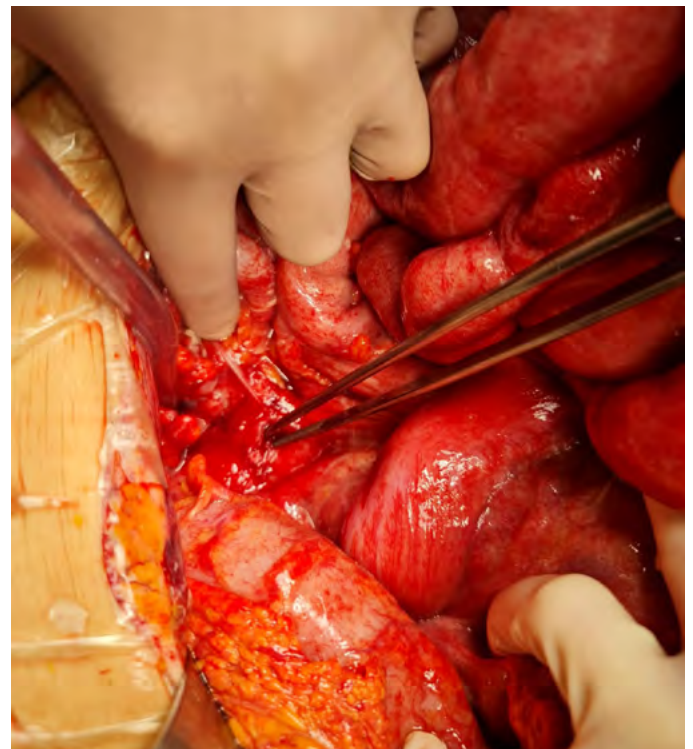
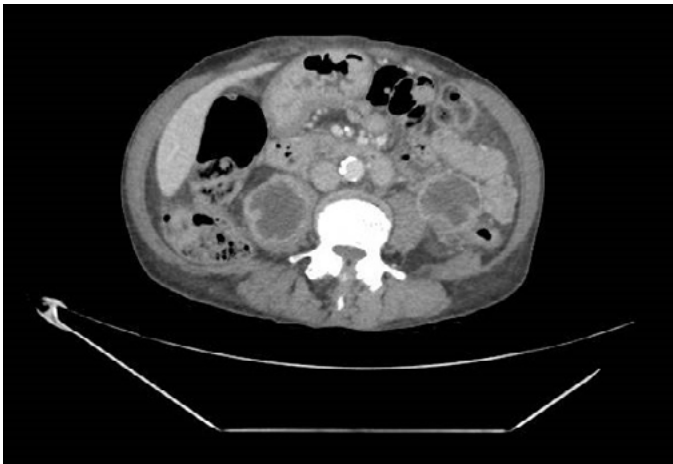


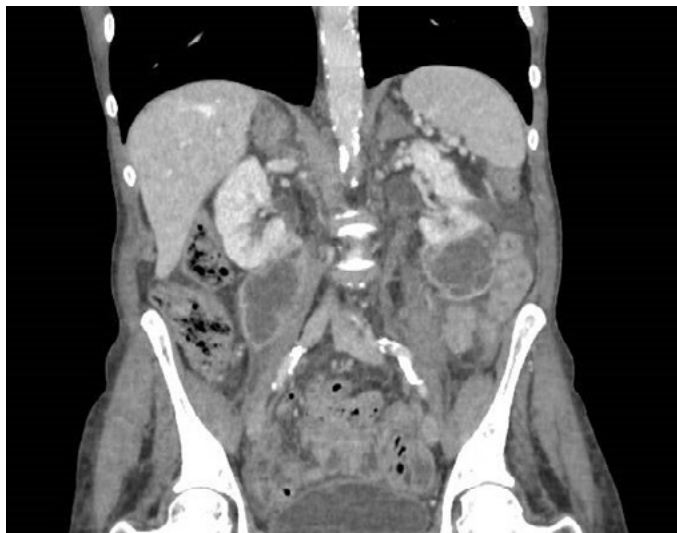Figura 1

Imagen intraoperatoria.



**Figura 1**

Absceso preoperatorio. TC preoperatorio.



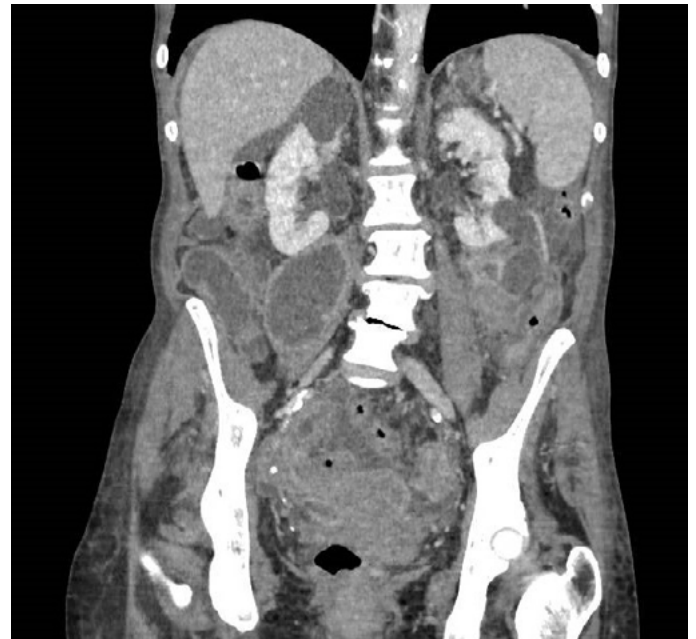**Figura 2**

Absceso preoperatorio.

**Discusión:** Los abscesos renales son habitualmente una complicación de una infección urinaria. El microorganismo más frecuente es E. Coli. Los síntomas son muy inespecíficos e incluyen dolor en el flanco, fiebre o cojera. El medio diagnóstico de elección es el TC y deben recibir tratamiento antibiótico y drenaje para evitar complicaciones como sepsis, fístulas o rotura. La rotura espontánea es una complicación rara. Puede ocurrir hacia el sistema pielocalicial, hacia el espacio perirrenal o hacia la cavidad peritoneal, en cuyo caso desemboca en una peritonitis.

De la misma forma, los abscesos en psoas son una entidad rara. En los casos secundarios a una infección urinaria el microorganismo más frecuente es el E.Coli. Los síntomas son inespecíficos e incluyen dolor lumbar, cojera o fiebre; por lo que pueden confundirse con cuadros de diverticulitis, ciática o cólicos renales.

Los inhibidores de la IL-6 (tocilizumab, sarilumab) juegan un papel importante en el tratamiento de la AR refractaria. Las infecciones son



**Figura 3**

Rotura de absceso renal.

la complicación más frecuente. De hecho, ya se ha reportado un caso de absceso en psoas en relación con el uso de tocilizumab.

### 230168. IMPORTANCIA DEL DIAGNÓSTICO PRECOZ DE LAS LESIONES DUODENALES IATROGÉNICAS: A PROPÓSITO DE DOS CASOS

I Roldán Ortiz, M Ibañez Rubio, MJ Alonso Sebastian, MA Moya Ramírez , E Brea Gomez, MA Herrero Torres, C Acosta Gallardo

Servicio Cirugía General y Digestiva. Complejo Hospitalario Regional Virgen de Las Nieves, Granada.

**Introducción:** La prevalencia de las lesiones duodenales iatrogénicas en nuestro medio es difícil de estimar en la literatura, aunque sabemos que es baja. Debido a su localización retroperitoneal son difíciles de diagnosticar y requieren de un alto índice de sospecha. Su retraso diagnóstico tiene un alto impacto en la morbilidad y mortalidad del paciente. Actualmente no existe un consenso claro de cómo actuar frente a ellas. Presentamos dos casos de perforación duodenal iatrogénica tras nefrectomía derecha diagnosticadas una de forma precoz y otra tardía.

#### Caso clínico: 1º Caso

Mujer de 59 años con antecedentes de Pielonefritis xantogranulomatosa. Se realiza nefrectomía derecha de forma programada. El primer día postoperatorio comenzó con débito biliar a través del drenaje, sin inestabilidad hemodinámica. Se decidió revisión en quirófano. A través de incisión subcostal, se evidenció perforación en segunda rodilla duodenal de unos 3 cm con bordes con buen aspecto. Por ello se llevó a cabo el cierre simple del defecto



con monofilamento. Su evolución en planta fue favorable, siendo dada de alta en su 9 día postoperatorio.

## 2º Caso

Mujer de 77 años sin antecedentes de interés que es diagnosticada de una masa en el polo renal inferior derecho. Se realiza una nefrectomía parcial derecha vía robótica. En el 6º día postoperatorio se interconsulta a nuestro servicio de Cirugía General por aspecto biliar del drenaje acompañado de cuadro de insuficiencia respiratoria y dolor abdominal. Se decide cirugía urgente, realizando una laparotomía media, observando una perforación de unos 2 cm de bordes friables en la 2ª rodilla duodenal. Se decide la realización de una exclusión duodenal debido al mal estado de los tejidos, colecistectomía y tubo de Kehr en la vía biliar y anastomosis gastroentérica. Una vez finalizada la intervención debido al cuadro séptico permaneció en unidad de reanimación postquirúrgica durante 4 días. Posteriormente la paciente presentó buena evolución siendo dada de alta 20 días después de la intervención quirúrgica y a las 6 semanas se pudo retirar el tubo de kehr sin incidencias.

**Discusión:** El diagnóstico de la lesión duodenal requiere un alto índice de sospecha. En las cirugías renales derechas se debe tener en mente la posibilidad de una perforación duodenal inadvertida. El tipo de tratamiento dependerá del tamaño, localización, tiempo de evolución y situación clínica del paciente.

## 230169. MELANOMA ANAL COMO DIAGNÓSTICO DIFERENCIAL EN ALTERACIONES DEL TRÁNSITO INTESTINAL.

**MM García Bretones, ÁX Argote Camacho, J Moreno Teniente, B Mirón Pozo**

Departamento Cirugía General y Digestiva. Hospital San Cecilio, Granada.

**Introducción:** Los melanomas mucosos generalmente surgen del epitelio que recubre el tracto respiratorio, gastrointestinal y genitourinario, los cuales contienen melanocitos. Generalmente, conllevan un peor pronóstico que los cutáneos.

Es una patología muy infrecuente siendo su incidencia del 1,3% del total de melanomas, de los cuales un 24% se localizan en el canal anorrectal.

Presentamos un caso de una paciente con un melanoma anal

**Caso clínico:** Mujer de 76 años, en estudio por alteraciones del tránsito intestinal con hallazgo de neoformación en canal anal compatible con melanoma. Clínicamente destaca alternancia de diarrea y estreñimiento sin otra sintomatología asociada. Durante estudio se realiza colonoscopia que evidencia lesión de aspecto polipoide excrecente de canal anal con biopsia de melanoma y estudio de extensión negativo.

Se interviene realizando excisión vía TAMIS preservando esfínteres sin eventualidades.

El estudio anatomopatológico informa de melanoma maligno fusocelular y epitelioide ulcerado, sin invasión vascular ni perineural, IHQ PD-L1 positivo, BRAF negativo, márgenes de resección libres y estudio de extensión negativo. En comité multidisciplinar de tumores se decide seguimiento por Oncología médica y exploración dermatológica periódica.

**Discusión:** El melanoma de la mucosa anorrectal representa aproximadamente el 0.05% de todas las neoplasias malignas colorrectales y el 1% de todos las neoplasias del canal anal.

Los datos epidemiológicos sugieren una asociación con el VIH aunque los factores de riesgo aún son desconocidos.

Clínicamente los pacientes pueden presentar sangrado, masa, dolor anorrectal o alteraciones en el hábito intestinal.

Tras el diagnóstico, el estudio de extensión debe realizarse exhaustivamente pues el 60% de los pacientes presentan afectación locorregional en el momento del diagnóstico y el 25% presentará metástasis a distancia.

El tratamiento óptimo de esta patología es desconocido debido a la rareza de la misma. Quirúrgicamente el factor más importante es la capacidad de lograr una resección con márgenes quirúrgicos negativos, no indicándose la linfadenectomía locorregional de forma reglada dada la morbilidad de la disección y la ausencia de beneficio en la supervivencia de la enfermedad. Siendo esta del 20% aproximadamente a cinco años.

La neoadyuvancia con radioterapia puede ayudar al control locorregional, sin embargo, tiene un impacto limitado en la supervivencia general.

En definitiva, el melanoma anal es una patología con mal pronóstico y un manejo complicado que ha de individualizarse en cada caso por lo infrecuente de ella

## 230170. CARCINOMATOSIS PERITONEAL EN CIRUGÍA DE URGENCIAS: ¿HASTA DÓNDE DEBEMOS LLEGAR?

I Roldán Ortiz<sup>1</sup>, M Ibañez Rubio<sup>2</sup>, MJ Alonso Sebastian<sup>1</sup>, L Ojeda Ruiz-Yherla<sup>3</sup>

<sup>1</sup>Servicio Cirugía General y Digestiva. Complejo Hospitalario Regional Virgen de Las Nieves, Granada. <sup>2</sup>Complejo Hospitalario Regional Virgen de Las Nieves, Granada. <sup>3</sup>Servicio Cirugía General y Digestiva. Hospital Comarcal de Baza, Baza.

**Introducción:** La carcinomatosis peritoneal es una forma de diseminación locorregional intraabdominal de los tumores gastrointestinales y ginecológicos, entre otros. Esta puede manifestarse de multitud de formas, una de ellas como perforación de víscera hueca.

En este contexto, una cirugía de urgencias nos va a permitir la exploración de la cavidad abdominal y valorar cualquier tipo de

lesión que pase inadvertida para las pruebas de imagen, así como solucionar el problema.

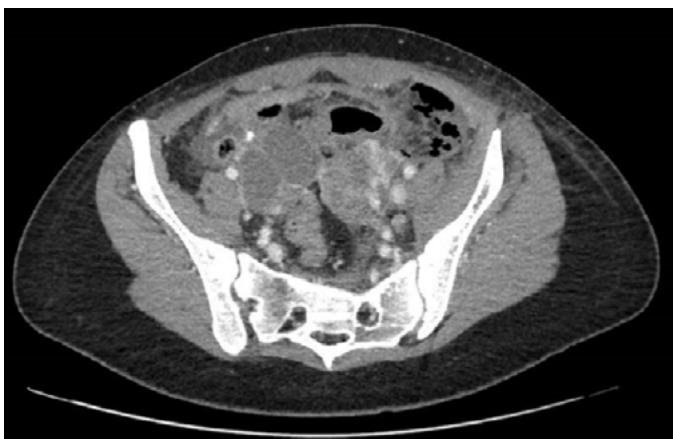En estos casos, nuestro objetivo principal será la actuación frente a la patología urgente sin intentar cualquier tipo de intención curativa sobre la carcinomatosis, optando siempre por la técnica más segura y con menos complicaciones.

Presentamos un caso de una paciente que en el seno de una intervención por perforación colónica evidenciamos carcinomatosis peritoneal.

**Caso clínico:** Se trata de una mujer de 23 años sin antecedentes de interés que acudía en varias ocasiones a urgencias por cuadro de dolor abdominal y fiebre asociada. En la analítica realizada se evidencia elevación de reactantes de fase aguda, por lo que se realizó TC de urgencias evidenciando perforación de colon descendente con gran absceso peritoneal secundario además de imágenes quísticas en ambos ovarios.

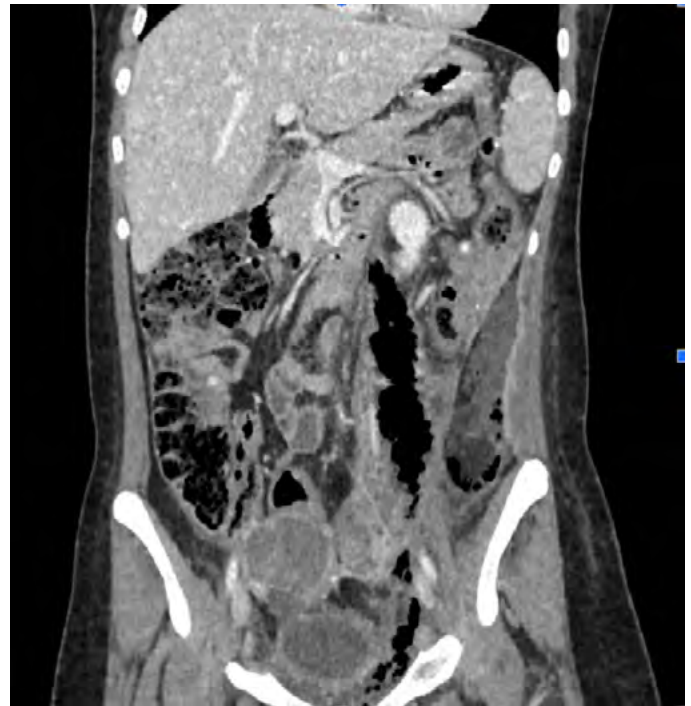Ante los hallazgos del TC se decide intervención urgente. Se realiza una laparotomía media evidenciando una perforación en colon izquierdo secundario a un implante así como una gran colección hacia el retroperitoneo, además de la presencia de implantes de carcinomatosis peritoneal de origen desconocido en peritoneo diafragmático y parietal izquierdo y derecho, íleon terminal, ciego, colon ascendente y pelvis. Se realizó una hemicolectomía izquierda con colostomía terminal, toma de biopsias de varios implantes y cálculo del PCI (16).

El diagnóstico anatomopatológico fue un Carcinoma seroso de bajo grado. La paciente evolucionó de forma favorable siendo dada de alta y pudiendo recibir posteriormente una CCR + HIPEC + QT adyuvante encontrándose actualmente libre de enfermedad.

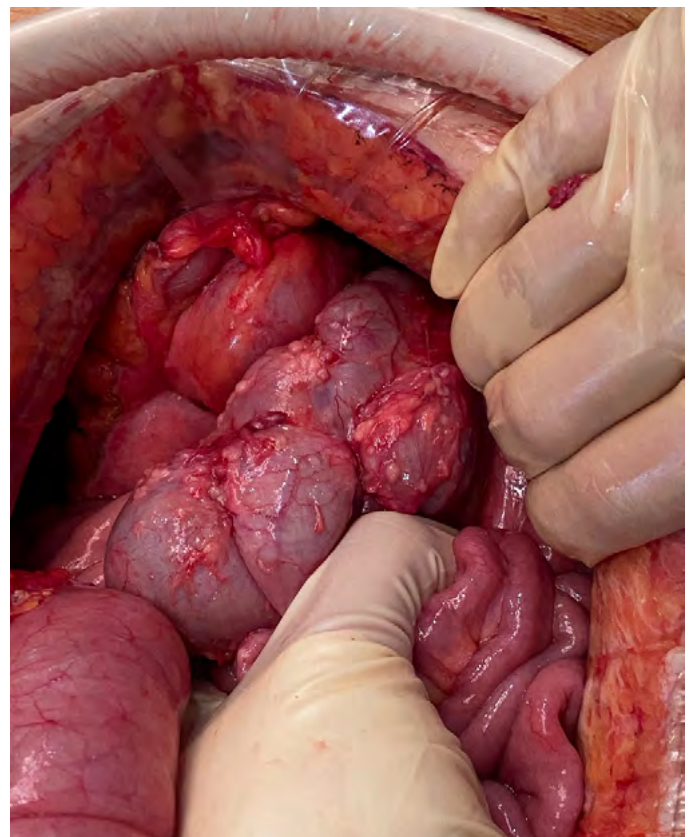


**Figura 1**  
Corte axial TC evidenciando perforación y colección asociada.

**Discusión:** Ante la evidencia de carcinomatosis peritoneal en una cirugía de urgencias, la premisa a realizar debe ser intentar una cirugía mínimamente invasiva, evitando la resección de los implantes tumorales ni anastomosis siendo de elección la confección de ostomías en caso de ser posible. Al mismo tiempo es importante la toma de muestras y biopsias para el estudio histológico del origen tumoral. Todo ello va en línea a que los pacientes se recuperen



**Figura 2**  
Corte coronal de TC evidenciando gran enfisema retroperitoneal, perforación y colección peritoneal.



**Figura 3**  
Nódulos de carcinomatosis peritoneal evidenciados en el seno de la intervención quirúrgica a nivel de asas de intestinos grueso.

del proceso agudo y puedan recibir tratamiento oportuno para su patología ya sea médico o quirúrgico.

### 230171. MANEJO NO OPERATORIO DE LA PERFORACIÓN INTESTINAL POR CATÉTER DE DERIVACIÓN VENTRICULOPERITONEAL EN PACIENTE ANCIANO.

**SÁ Qian Zhang, AI Fernández Sánchez, I Cabrera Serna, L Romacho López, A Titos García, JM Aranda Narváez**

UGC Cirugía General y Digestiva. Complejo Hospitalario Regional de Málaga, Málaga.

**Introducción:** La perforación intestinal tras la colocación de un catéter de derivación ventriculoperitoneal (DVP) es una complicación infrecuente (entre el 0,1-1%) pero con una morbimortalidad no desdeñable (8,3-13,5%). Las posibilidades terapéuticas abarcan desde la cirugía urgente a la actitud expectante, pasando por un manejo endoscópico, según la situación clínica del paciente y sus comorbilidades.

**Caso clínico:** Paciente de 82 años con antecedentes de HTA y dislipemia. Intervenido en julio 2022 de un meningioma con necesidad de colocar un catéter de DVP. La paciente acude a urgencias en febrero del 2023 por un deterioro del estado general. Se realizan un TC de cráneo en el que se observa un aumento de la talla ventricular, y una radiografía de abdomen en la cual se objetiva un bucle de la parte intraabdominal del catéter, asociando un mal funcionamiento del mismo; por lo que se decide recolocación de este en quirófano. Tras una buena evolución postoperatoria inicial, la paciente presenta al 7º día postoperatorio (DPO) un deterioro progresivo del nivel de conciencia asociado a dolor en el punto de inserción del catéter, por lo que se realiza un TC abdominal que informa de una perforación colónica por el catéter de DVP con una colección contenida en pared abdominal. Se externaliza el catéter por parte de neurocirugía y se decide actitud expectante, dada la estabilidad clínica de la paciente, durante 2 semanas con el objetivo de madurar el trayecto y realizar una retirada del mismo por colonoscopia. Sin embargo, en el TC de control realizado a las 48 horas se observa una progresión del catéter produciéndose una expulsión completa espontánea a través del ano a las 24 horas. Como complicación desarrolló una infección del sitio quirúrgico (pared abdominal) que se manejó con curas locales. El 11 de abril se realizó una nueva DVP dándose de alta al 2 DPO por buena evolución.

**Discusión:** La perforación intestinal por un catéter de DVP es una complicación rara que requiere una alta sospecha para su diagnóstico. Las posibilidades terapéuticas dependen del estado clínico del paciente, requiriendo cirugía urgente ante una situación de inestabilidad, sepsis, meningitis o absceso intraperitoneal. El manejo endoscópico es posible si el paciente se encuentra estable, y puede combinarse con un abordaje laparoscópico para la resolución definitiva de la perforación intestinal. En el caso presentado, dada la estabilidad de la paciente y sus comorbilidades, se decidió una actitud expectante.

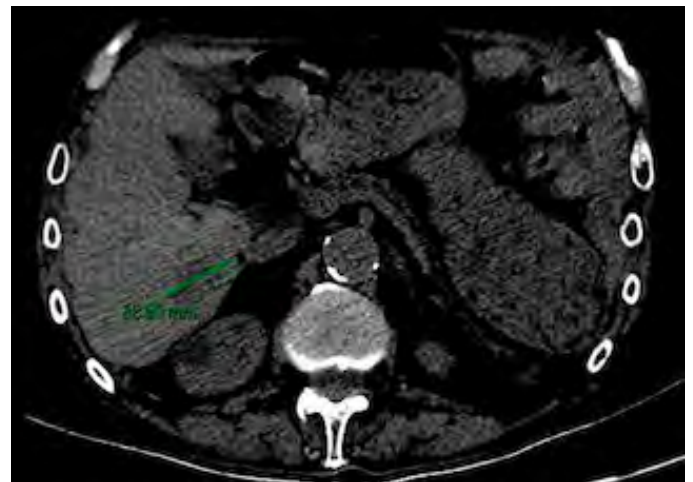### 230172. PERFORACIÓN DE DIVERTÍCULO DUODENAL EN PACIENTE INTERVENIDO POR OBSTRUCCIÓN POR NEOPLASIA DE COLON

**JA Delgado Sánchez, JJ Pereira Grillo, S Calzado Baeza, I Plata Pérez, S Alonso García, B Cantarero Jiménez**

Servicio Cirugía General y Digestiva. Hospital Comarcal Santa Ana de Motril, Motril.

**Introducción:** Descritos por primera vez por Chomel en 1710, la mayor parte de los divertículos duodenales son asintomáticos y no requieren tratamiento. Entre sus posibles complicaciones, la perforación es una entidad clínica poco frecuente y grave. Además su diagnóstico y tratamiento se establecen tardíamente por la presentación de síntomas muy inespecíficos.

**Caso clínico:** Paciente de 86 años que consulta en urgencias hospitalarias en varias ocasiones por estreñimiento y molestias abdominales. Finalmente se diagnostica en la cuarta consulta a urgencias tras la realización de TAC abdominal que informa de obstrucción colónica con cambio de calibre en segmento proximal de colon descendente por probable neoplasia de colon y metástasis pulmonares y hepática (**Figura 1**).



**Figura 1**

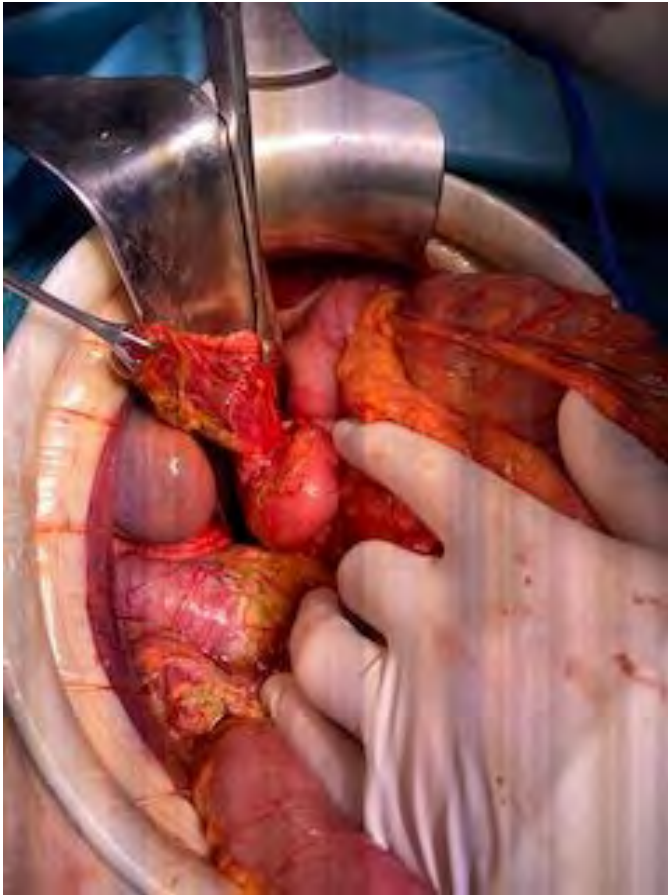TAC abdominal que muestra lugar de la estenosis debido a obstrucción por masa colónica localizada en ángulo esplénico.

Se interviene dos días después, hallándose un tumor estenosante en ángulo esplénico del colon y dilatación retrograda de todo el marco cólico, sin signos de sufrimiento en la pared del mismo ni dilatación de asas de intestino delgado. Se observan múltiples divertículos en yeyuno. Se realiza resección segmentaria y colostomía lateral terminal, con evolución favorable inicialmente, pasando a planta.

Dos días más tarde, el paciente presenta hipotensión y malestar general. A la exploración de la mañana siguiente, presenta abdomen agudo, crepitantes de pared abdominal y signos de sepsis, interviniéndose de forma emergente. Se realiza laparotomía exploradora en la cual se evidencia perforación de divertículo duodenal (**Figura 2**), por lo que se realiza sección diverticular, exclusión duodenal y anastomosis gastroyeyunal. El paciente pasa



a UCI en el postoperatorio y fallece al día siguiente debido a shock séptico con fallo multiorgánico secundario a peritonitis aguda tras la perforación de divertículo duodenal.



**Figura 2**   
 Divertículo duodenal perforado.

**Discusión:** Los divertículos duodenales tienen una incidencia de entre el 5 y el 10% en pacientes sometidos a exploraciones del tracto digestivo alto. Suelen ser múltiples y el 62% se localizan en la segunda porción, periampulares. Sus síntomas pueden ser dolor abdominal, malabsorción y complicaciones como obstrucción, diverticulitis, sangrado o perforación. La perforación de estos supone una entidad rara, por lo que su diagnóstico es complejo y con una alta tasa de mortalidad.

Los pacientes suelen presentar una clínica inespecífica, sin signos de irritación peritoneal y pruebas de imagen poco concluyentes. El TAC abdominal con contraste es la prueba diagnóstica de elección. El tratamiento es quirúrgico emergente, consiste en efectuar una amplia maniobra de Kocher, reseca el divertículo, reavivar bordes, efectuar una sutura simple y colocar drenajes. La morbimortalidad y la estancia hospitalaria estarán en función del retraso diagnóstico.

## 230176. COMPLICACIÓN DE CATÉTER EPIDURAL TRAS CIRUGÍA COLORRECTAL: MIOSITIS Y COLECCIÓN SUBDURAL

JA Toval Mata, I Mirón Fernández, J Carrasco Campos, P Gutiérrez Delgado, M Ruiz López, I González Poveda, S Mera Velasco, J Santoyo Santoyo

UGC Cirugía General y Digestiva. Complejo Hospitalario Regional de Málaga, Málaga

**Introducción:** El bloqueo epidural para el control del dolor postoperatorio se asocia a baja morbimortalidad, pero no está exento de complicaciones.

**Caso clínico:** Mujer de 68 años con antecedentes de HTA, DM tipo 2, hiperlipemia.

Presentó adenocarcinoma de recto a 12 cm del margen anal, estudio de extensión negativo, realizándose anterior laparoscópica con canalización de catéter epidural por anestesiista.

El catéter se retiró el 3º día postoperatorio y el 4º día postoperatorio apareció dolor lumbar. El 6º día postoperatorio se realizó TC abdominal por aumento de PCR (160) sin hallazgos. El 8º día postoperatorio, ante el aumento progresivo del dolor lumbar y PCR se reevalúa el TC con radiología objetivándose aumento de partes blandas a nivel lumbar derecho, iniciándose tratamiento antibiótico empírico con ceftriaxona+linezolid (unidad de enfermedades infecciosas).

Se realizó RM el 10º día postoperatorio: Hallazgos radiológicos sugestivos de miositis/piomiositis de la musculatura paravertebral lumbar, más llamativo en el lado derecho.

El hemocultivo mostró *Staphylococcus aureus* meticilin-sensible y se desescaló a cefazolina.

Durante su evolución apareció absceso de psoas y musculatura paravertebral derecha y colección subdural y se realizaron drenajes percutáneos de colección el día 23 y el día 42 postoperatorio (el cultivo de exudado confirmó *Staphylococcus aureus*) y laminectomía L1-L2 por neurocirugía el día 61 postoperatorio.

Evolución clínica y radiológica posterior favorable con alta hospitalaria el día 73 postoperatorio.

**Discusión:** La incidencia de infección relacionada con el catéter se estima entre el 0,06% y el 5,3% en estudios con pacientes quirúrgicos y la de infecciones de localización específica (meningitis, abscesos paraespinales y epidurales) varía del 0 al 0,7%.

Las infecciones más frecuentes son por *Staphylococcus aureus*, (57-93%), *Streptococcus* (18%) y bacilos gramnegativos (13%)

Los procesos infecciosos asociados al bloqueo epidural descritos en la literatura incluyen: abscesos epidurales o subdurales asociados

a osteomielitis vertebral, meningitis, infecciones de tejidos blandos y en el trayecto del catéter epidural.

Para el diagnóstico es muy importante la sospecha clínica y técnicas de imagen como la resonancia magnética, puesto que el diagnóstico y el tratamiento tempranos disminuirán la posibilidad de secuelas permanentes.

**Conclusiones:** La infección del catéter epidural es una complicación infrecuente pero que puede ser grave y requiere un elevado índice de sospecha para su diagnóstico.

### 230177. LOS URÉTERES COMO PROTAGONISTAS DE LA HERNIA INTERNA EN PACIENTES SOMETIDOS A CIRUGÍA UROLÓGICA

M Ortega Castán<sup>1</sup>, M Peix Raya<sup>1</sup>, CJ Cobo Díaz<sup>2</sup>, R Gómez Pérez<sup>1</sup>, LT Ocaña Wilhelmi<sup>1</sup>

<sup>1</sup>Servicio Cirugía General y Digestiva. Complejo Hospitalario de Especialidades Virgen de la Victoria, Málaga. <sup>2</sup>Sección Cirugía General y Digestiva. Complejo Hospitalario de Especialidades Virgen de la Victoria, Málaga.

**Introducción:** Las complicaciones gastrointestinales tras cirugía urológica oscilan en torno a un 30% y suelen corresponderse con íleo paralítico y síndrome adherencial. Sin embargo, la obstrucción del intestino delgado debido a una hernia causada por el uréter es un hecho insólito con una representación literaria anecdótica.

**Caso clínico:** Se presenta el caso de un varón de 89 años con antecedentes de HTA, DM2, DL, cardiopatía isquémica y VHC. Intervenido hace 6 años de ureterectomía distal derecha vía abierta por tumor urotelial T2G3, libre de enfermedad y ECOG 1.

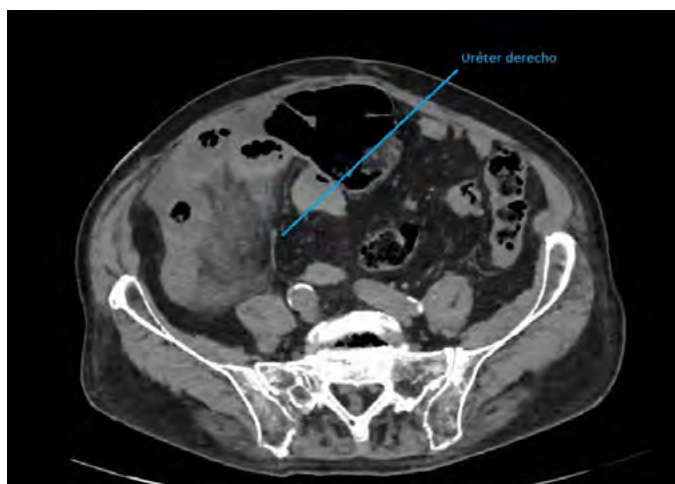


Figura 1

Consulta en Urgencias por dolor abdominal asociado a vómitos y ausencia de tránsito intestinal de 48 horas de evolución. Se encuentra estable hemodinamicamente, con afectación del estado general y, a la exploración física, dolor abdominal generalizado con peritonismo. Analíticamente destaca elevación de reactantes de fase aguda y LDH así como empeoramiento de función renal previa. Se solicita TC de abdomen sin contraste visualizándose hernia interna de ileon con signos de sufrimiento intestinal. Se decide intervención quirúrgica urgente. Iniciamos la cirugía vía laparoscópica visualizando un asa de intestino delgado con isquemia autolimitada. Ante la imposibilidad de solventar la torsión intestinal vía laparoscópica, convertimos a laparotomía observando una hernia de ileon proximal y el uréter derecho desplazado ventralmente del retroperitoneo por la cirugía urológica previa. Dicha alteración anatómica, derivó en confundir el uréter con una brida, generando iatrogénicamente una lesión del 50% de la circunferencia del uréter derecho. No obstante, se solventó por parte del equipo de Urología mediante colocación de catéter doble J y sutura. Por nuestra parte se realizó resección de 30cm de ileon con anastomosis ileoileal laterolateral isoperistáltica manual. Pese a requerir drogas vasoactivas durante las primeras 24h, presentó una recuperación favorable, sin fuga intestinal ni urinaria y con retirada ambulatoria a las 6 semanas del catéter doble J.

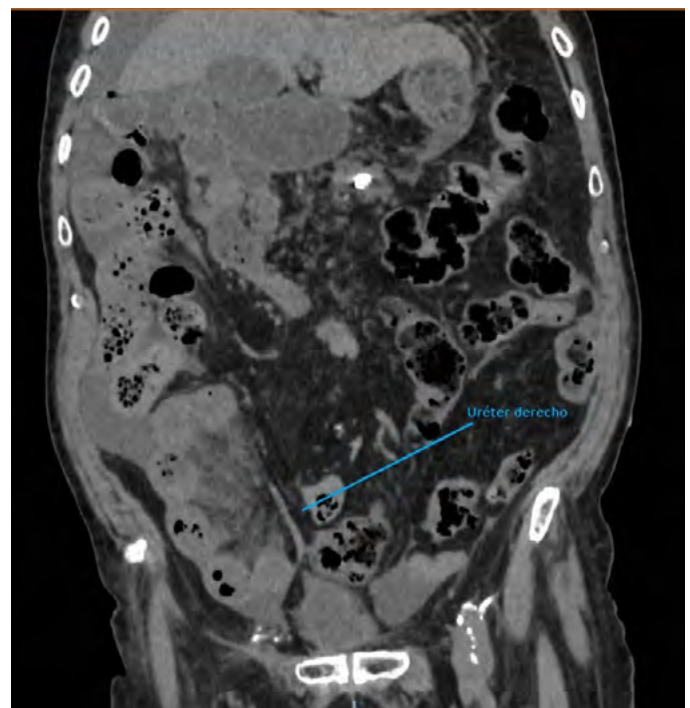


Figura 2

**Discusión:** Tras presentar este caso, cobra importancia la necesidad de restaurar la anatomía del espacio retroperitoneal tras la cirugía urológica mediante la reperitonización de los uréteres.



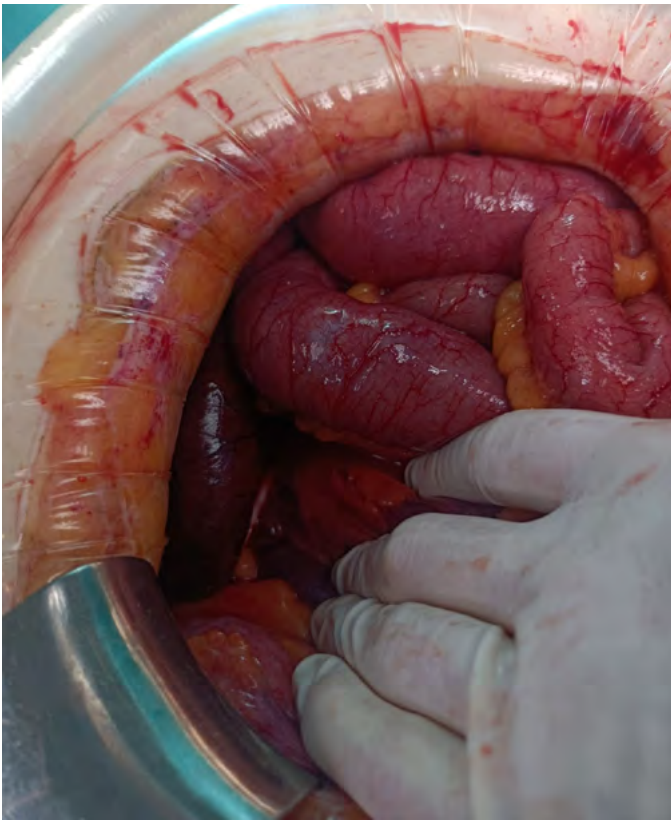

Figura 3

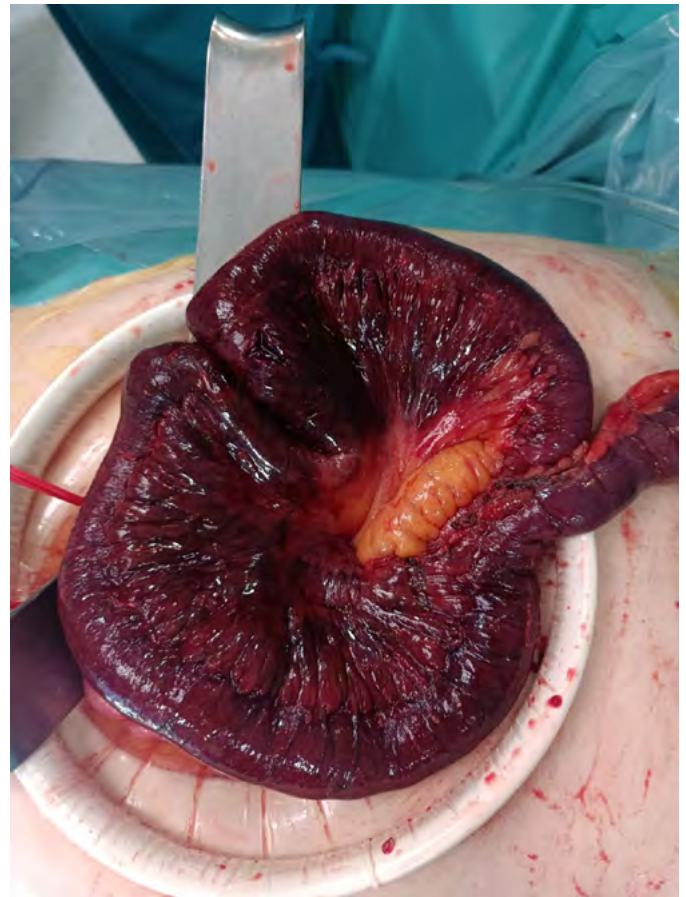

Figura 5

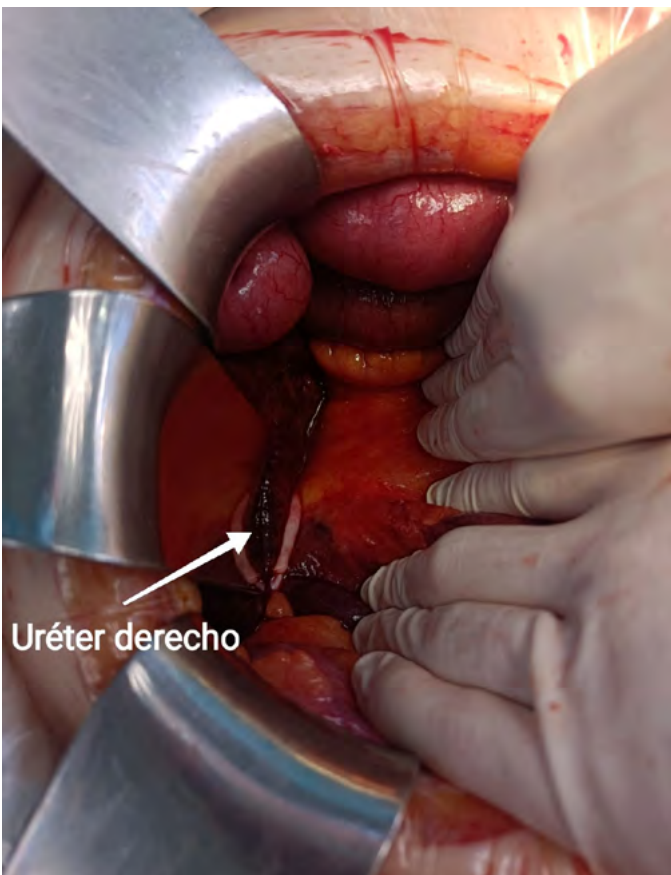

Figura 4

### 230178. LEIOMIOMA SUBMUCOSO: CAUSA DE INVAGINACIÓN INTESTINAL EN EL ADULTO.

N García Aguilar, R Escalera Pérez, S Martín Arroyo, E Montes Posada

Servicio Cirugía General y Digestiva. Hospital de Especialidades de Jerez de la Frontera, Jerez de la Frontera.

**Introducción:** La invaginación intestinal se define como la introducción de un segmento de intestino (intususceptum) en el segmento inmediatamente adyacente (Intussusciens). En el caso de los adultos, se presenta como etiología poco frecuente, 1-5%, de obstrucción intestinal, y es más frecuente en el intestino delgado.

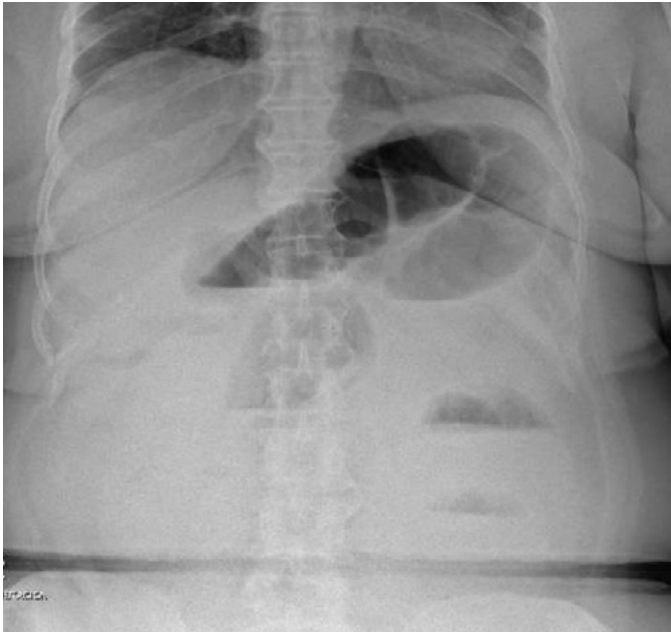
Algunos factores predisponentes son la presencia de poliposis, linfomas o enfermedad de Crohn. El punto de inicio es típicamente neoplásico (63%) y actúa como zona de tracción del intestino proximal respecto al distal. Las causas intraluminales malignas incluyen adenocarcinomas, GIST y linfomas entre otras.

Ante el diagnóstico radiológico y datos de mal pronóstico, el tratamiento de elección para esta patología es quirúrgico, aunque un porcentaje de los casos pueden evolucionar de forma favorable con manejo conservador, por lo que la estrategia terapéutica en esta entidad es controvertida.



**Caso clínico:** Mujer de 48 años con FRCV, estudiada por Servicio de digestivo por epigastralgia irradiada a ambos hipocondrios asociada a vómitos de meses de duración. En urgencias, distensión abdominal, vómitos entéricos y recorte de diuresis. En las 48 horas previas, vómitos y diarrea. Durante su estancia en observación, presenta insuficiencia renal prerrenal y constantes en el rango límite de la normalidad. Analíticamente la paciente presentaba Cr 6,28, PCR 93, PCT 0.97

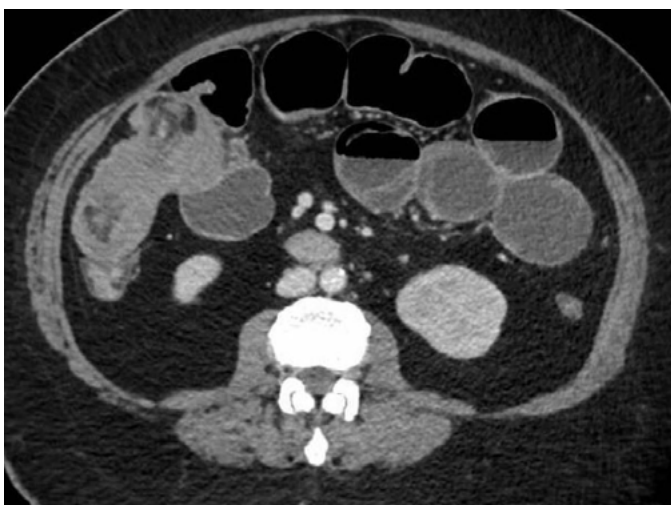→ Radiografía abdominal: Dilatación de asas de intestino delgado con niveles hidroaéreos.



**Figura 1**

Radiografía de abdomen con signos de obstrucción.

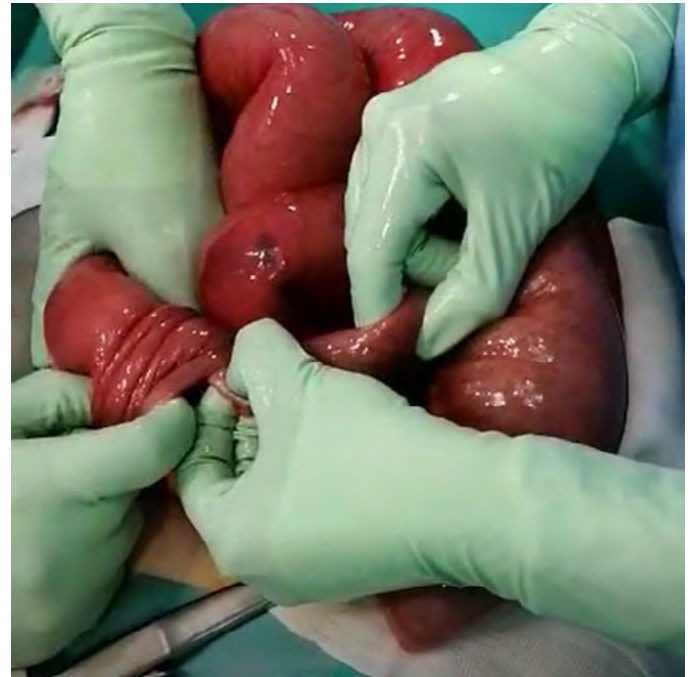→ TC abdomen: Invaginación ileo-ileal de asas y meso intestinal de unos 10 cm de longitud con signos de sufrimiento.



**Figura 2**

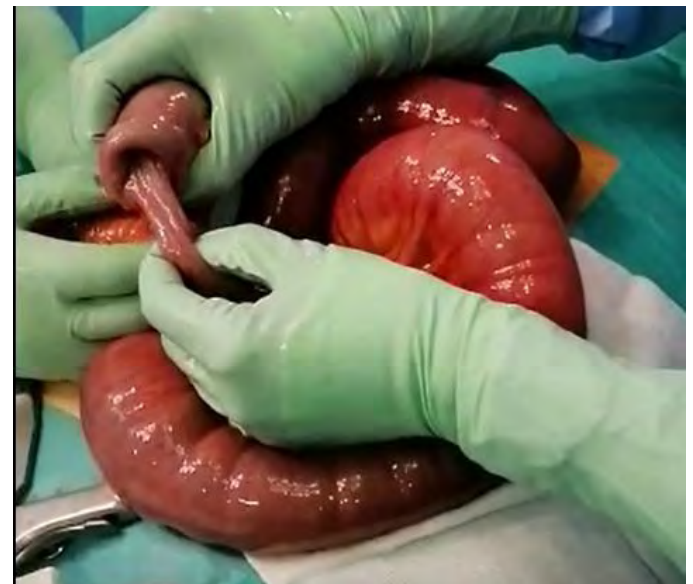TC abdomen: Signos de invaginación intestinal.

**Cirugía:** Invaginación de íleon distal sobre íleon proximal con tumoración intraluminal fija a la cabeza de la invaginación → Desinvaginación de unos 20 cm de íleon distal. Resección de segmento de intestino en el que se incluye tumoración. Viabilidad conservada en el resto de asas intestinales.



**Figura 3**

Proceso de desinvaginación intestinal.



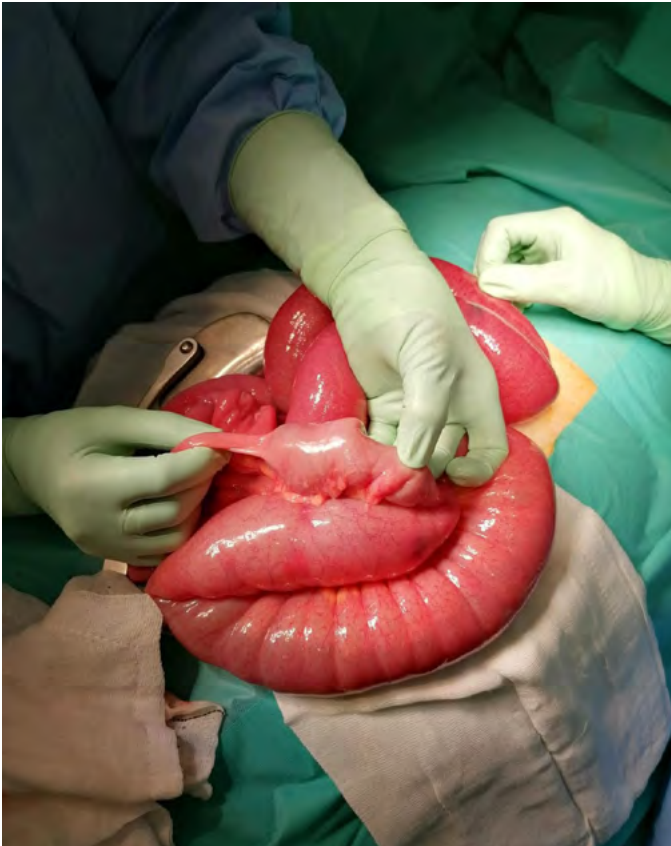**Figura 4**

Proceso de desinvaginación intestinal.

AP: Leiomioma submucoso

Postoperatorio: Evolución lenta y favorable, mantenimiento de SNG hasta 29 días tras intervención, con reducción progresiva del

débito. Mejoría analítica. Recuperación de la función renal. Infección sitio quirúrgico con manejo conservador.



**Figura 5**

Asas intestinales tras solución del cuadro

**Discusión:** - La invaginación intestinal en el adulto es poco frecuente, causando principalmente clínica obstructiva, por lo que debe formar parte del diagnóstico diferencial en aquellos pacientes que acuden al servicio de urgencias.

- Es importante buscar neoplasia concomitante como causa de la invaginación, hecho que puede modificar la actitud quirúrgica.

- La cirugía es el principal método terapéutico en los pacientes con afectación clínica, a pesar de la controversia de algunos estudios.

- Destacar la rapidez de actuación en caso de sospecha de compromiso vascular intestinal.

### 230179. RESECCION LAPAROSCOPICA PANCREATICA EN ANCIANA DE 87 AÑOS CON INSULINOMA SINTOMATICO RESISTENTE A TRATAMIENTO MEDICO. CASO CLINICO

**JM Vargas Fernandez, C Gras Gomez, DJ Cabaño Muñoz, O Fuentes Porcel, G Lopez Ordoño, J Torres Meler**

UGC Cirugía General y Digestiva. Complejo Hospitalario de Especialidades Torrecárdenas, Almería.

**Introducción:** Los insulinomas del páncreas (IP), son neoplasias de las células beta de los islotes pancreáticos, que se caracterizan por producir insulina en forma excesiva, generando crisis de hipoglucemia endógena. Aunque se trata de una neoplasia infrecuente, constituye el tumor neuroendocrino pancreático (TNEp) funcionante más frecuente.

Pueden presentarse en cualquier edad de la vida con predominio en mujeres. Se trata generalmente de un tumor esporádico (90%). Se localizan en cualquier parte del páncreas. Mayoritariamente benignos

**Caso clínico:** Paciente de 87 años, pluripatológica, que precisa ingreso hospitalario en Endocrinología por clínica persistente de hipoglucemias mantenidas. Necesita durante su ingreso perfusión de Diazóxido intravenoso y suero glucosado para el control de la glucemia.

La cuantificación de los niveles séricos de glucosa, insulina, péptido C y proinsulina ayudan a establecer el diagnóstico de hipoglucemia asociada a hiperinsulinismo endógeno.

En las pruebas complementarias se evidencia, en el TAC de abdomen, una imagen nodular hipercaptante heterogénea de cola de páncreas, de bordes netos, con áreas hipodensas en su interior de 37 X 31 mm. Asimismo, en el SPECT-TC con 99Tc se ve una masa en cola de páncreas de 38 x 30 mm con notable captación sugestiva de tejido tumoral con sobreexpresión de receptores para la somatostatina. La ecoendoscopia identifico también una lesión redondeada de 32 mm no pudiéndose realizar la PAAF por problemas técnicos

La Cromogranina A esta en rangos normales

Se trata de un insulinoma pancreático único, habiéndose descartado un MEN tipo I. A pesar de la edad y ante la imposibilidad de alta con tratamiento médico domiciliario se indicó cirugía laparoscópica de la lesión.

Se realizo una pancreatectomía distal laparoscópica con preservación esplénica (técnica Kimura). El postoperatorio sin complicaciones y alta precoz.

**Discusión:** En este caso coincide con la mayoría de los insulinomas que es en una mujer, esporádico y con clínica evidente de hipoglucemias. Destaca la elevada edad de la paciente y la resistencia al tratamiento médico estándar.

El diagnostico del insulinoma pancreático se ha estandarizado primero con la clínica de hipoglucemia, luego por determinaciones de marcadores específicos de hipoglucemias endógena (Insulina y peptidoc) y posteriormente con de métodos de imagen específicos (TAC, SPECT-TC y ecoendoscopia) para la localización de la lesión.

La enucleación es el procedimiento más utilizado, especialmente en lesiones únicas. En nuestro caso el gran tamaño tumoral (38 mm) y proximidad al ducto principal obligo a pancreatectomía distal con preservación esplénica en vez de enucleación.

## 230180. TUMOR NEUROENDOCRINO DE PANCREAS NO FUNCIONANTE CON METASTASIS HEPATICAS. CASO CLINICO

**JM Vargas Fernandez, I Teruel Lillo, MJ Rodriguez Perdomo, MM Rico Morales, J Lopez Fernandez, J Torres Melero**

UGC Cirugía General y Digestiva. Complejo Hospitalario de Especialidades Torrecárdenas, Almería.

**Introducción:** Los tumores neuroendocrinos pancreáticos (TNEP) representan actualmente el 2-5% de los tumores de páncreas. En el caso de los no funcionantes (TNEPNF), el porcentaje llega, en la actualidad, hasta el 65-80 % de los TNEP.

Clinicamente suelen ser asintomáticos ya que no producen exceso de secreción hormonal activa. El diagnóstico de los TNEPNF puede ser incidental, pero a menudo se descubren en una fase muy avanzada de la enfermedad, ya sea desde el punto de vista local, o incluso con metastasis hepáticas.

En la mayoría de los casos, el tratamiento aceptado para estos pacientes es la resección quirúrgica.

**Caso clínico:** Mujer de 41 años, sin antecedentes de interés, que es estudiada en Digestivo por clínica de náuseas y vómitos, pérdida de peso de unos 20 kg y anemia ferropéica de 1 año de evolución.

Las pruebas de imagen iniciales (eco y TAC sin contraste) nos describen una lesión ocupante de espacio sólida de aspecto neoforativo entre la primera y segunda porción duodenal que impresiona infiltrar en forma difusa la cabeza del páncreas (de 93,5 X 64 mm plano axial y de 92 X 69 mm plano coronal) con otras lesiones del mismo tipo en cuarta porción duodenal (45,7 X 36,4 mm) y otra próxima al tronco celiaco, superior al cuerpo del páncreas (34 X 28 mm).

SPECT-TC con 99mTc: al menos 3 depósitos patológicos de notable intensidad que se corresponden con las localizaciones descritas en el TAC. Asimismo 8-9 depósitos hepáticos patológicos que sugieren tejido tumoral.

La biopsia de LOE hepática es informada como TNEP G1.

Las determinaciones hormonales específicas normales, excepto la cromogranina A (279 ng/ml)

Presentada en comité oncológico se decide cirugía del primario realizándose duodenopancreatectomía cefálica (Whipple) + linfadenectomía extensa + metastasectomía hepática aislada. Es postoperatorio favorable y la paciente sigue en tratamiento con análogos de la somatostatina después de 3 años. Niveles de cromogranina A normales y SPECT-TC con captación solo hepática.

**Discusión:** La discusión está en la indicación de resección quirúrgica únicamente del tumor primario en TNEPNF con metastasis hepáticas sincrónicas irresecables.

Cada vez más estudios demuestran una supervivencia superior entre los pacientes reseccionados frente a los no reseccionados, sobretodo en casos favorables: paciente joven, tumores bien diferenciados (G1-G2) y clínica relacionada con el tumor. En nuestro caso la paciente sufrió 2 episodios de HDA autolimitadas pero que no eran subsidiarias de tratamiento endoscópico al tratarse de sangrado en masa tumoral

## 230181. MOLLUSCUM PENDULUM GLÚTEO GIGANTE EN GHANA

**N Tapia Duran, M Ortega Castán, MS Álvarez Escribano, JB Torres Sierra, NS Ávila García, S Mansilla Díaz**

Servicio Cirugía General y Digestiva. Complejo Hospitalario de Especialidades Virgen de la Victoria, Málaga.

**Introducción:** Los tumores lipomatosos de partes blandas pueden variar desde los lipomas hasta los liposarcomas, con una gran variedad entre ambos.

La semejanza histopatológica de todo el espectro hace que las pruebas citogenéticas y moleculares sean necesarias para afinar el diagnóstico.

En general, se consideran lipomas gigantes a los mayores de 10 cm o más de 1kg de peso.

Los lipomas recubiertos de piel que cuelgan en forma de péndulo de la superficie cutánea también son conocidos como Molluscum pendulum (siendo las regiones inguinal o axilar las más frecuentes). Tienen baja incidencia en los países desarrollados debido a la mejor accesibilidad a los servicios de salud.

El objetivo de este trabajo es dar a conocer esta variedad y la necesidad de exéresis por las implicaciones estético y funcionales asociadas, siendo el resultado favorable tras la cirugía.

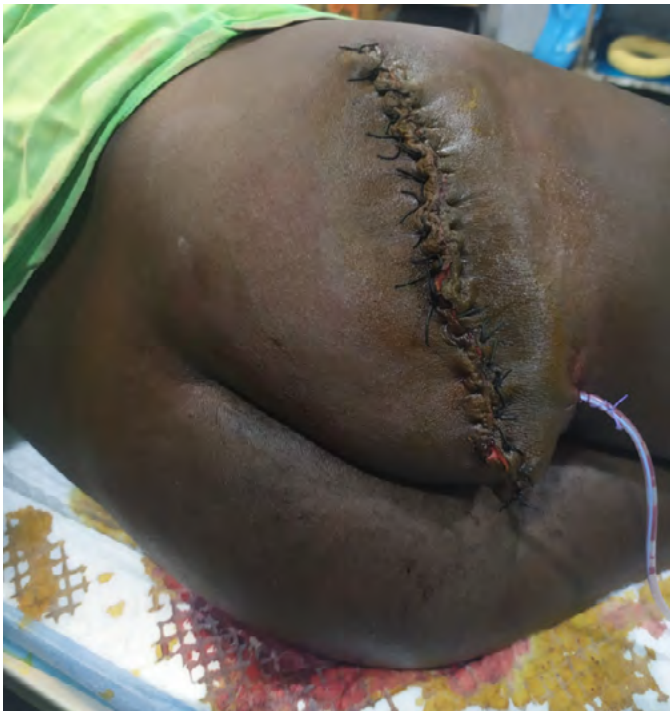**Caso clínico:** Se presenta el caso de un varón de 58 años, de raza negra, originario de Ghana, con antecedente de hipertensión, que presentaba una tumoración pedunculada dependiente del glúteo izquierdo, de unos 10 años de evolución, que le dificultaba la sedestación, compatible con masa de estirpe lipomatoide, móvil, polilobulada e indolora, siendo ésta de unas dimensiones aproximadas de 30x30cm.

Se realizó exéresis de ésta (con peso total de 3,5 kg) que se encontraba en su totalidad en el plano subcutáneo, con colocación de un drenaje aspirativo, siendo dado de alta el paciente a las 48h de la cirugía, previa retirada de drenaje y sin complicaciones en el postoperatorio reciente.

Dado el contexto de cooperación internacional, en un país de bajos recursos económicos, no se realizó estudio anatómo-patológico de la pieza.

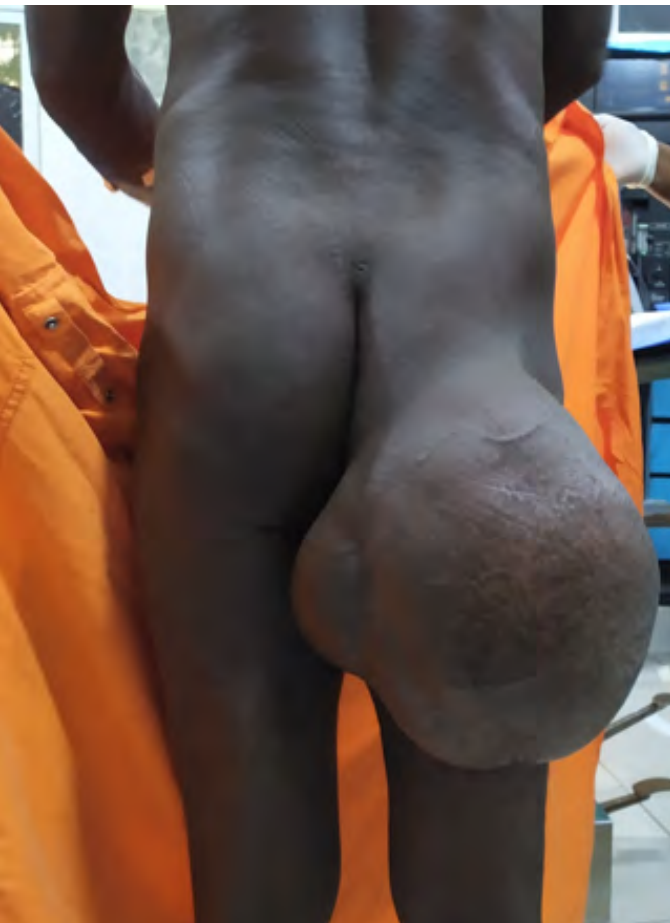**Discusión:** La apariencia clínica de los lipomas gigantes es similar a otras tumoraciones de origen maligno (principalmente el liposarcoma) por lo que las técnicas moleculares son cruciales en su diagnóstico.





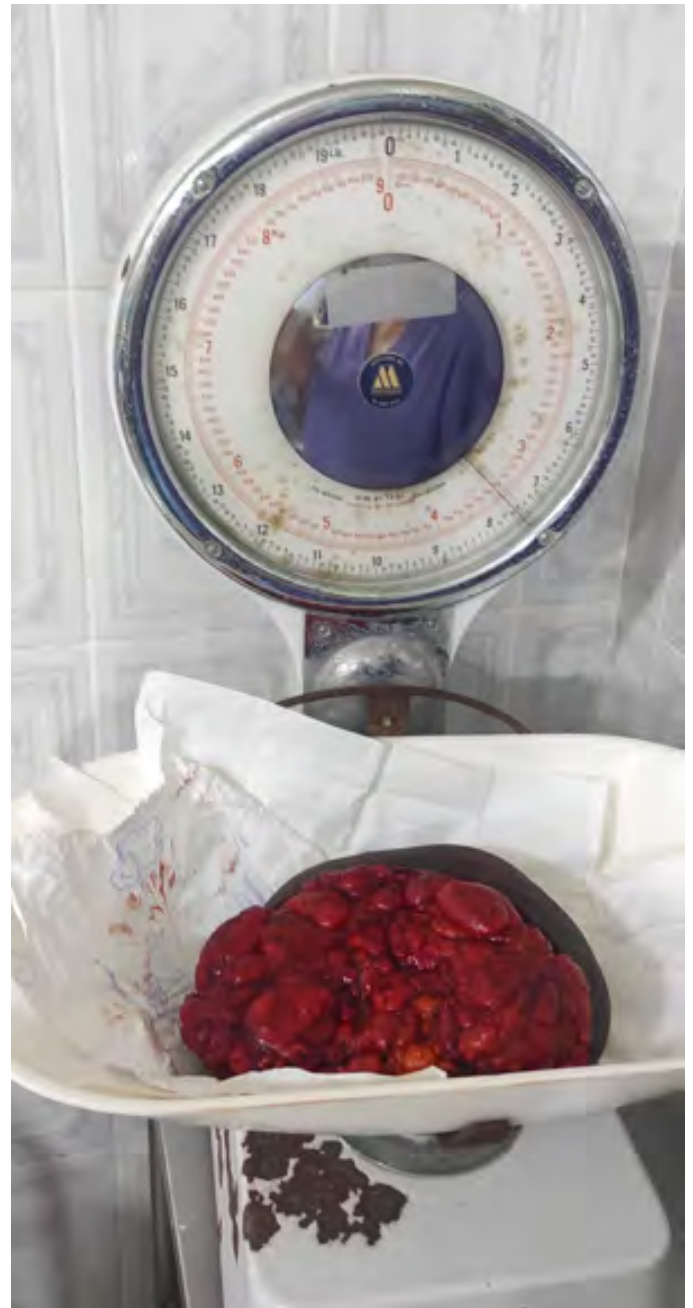**Figura 1**

Se observa el resultado tras la exéresis.



**Figura 2**

Se observa la forma pendular de la tumoración.



**Figura 3**

Peso tras exéresis: 3,5 kg

Las lesiones benignas no presentan amplificación del oncogen MDM2 (muy relacionado con los liposarcomas)

En cuanto a los denominados molluscum pedulum, pese a su rareza en nuestro medio, siguen existiendo en países de bajos recursos, limitando mucho la calidad de vida de los pacientes, por lo que hay conocer esta entidad y considerar la exéresis quirúrgica completa (incluida la cápsula) siempre que sea posible.

### 230183. TUMOR QUÍSTICO PARATIROIDEO, EL GRAN SIMULADOR CERVICAL

C Fernández Holgado, F Hinojosa Ramírez, M Rubio Manzanares Dorado, M Pérez Andrés, V Pino Díaz, A Razak Muchref, JM Martos Martínez, FJ Padillo Ruiz

Servicio Cirugía General y Digestiva. Complejo Hospitalario Regional Virgen del Rocío, Sevilla.

**Introducción:** El tumor quístico paratiroideo es una causa rara de masa cervical (<0.01%) y de hiperparatiroidismo primario (HPTP) (<1%). Su incidencia es mayor en el sexo femenino. Su origen varía desde: degeneración quística de adenomas paratiroideos (1-3%), persistencia de tejido embriológico, retención de secreciones glandulares y persistencia de los canales de Kunsteiner. Predomina el tumor no funcionante (83-91%) frente al funcionante (9-17%). La mayoría son asintomáticos (41,7%), y los síntomas son: compresivos (20.6%), HPTP (17,8%) y en casos excepcionales (1-2%) se presenta como crisis hiperparatiroidea.

Dada la singularidad de esta patología, se expone un caso clínico excepcional de un adenoma quístico paratiroideo que debutó con una crisis hipercalcémica, emergencia médica que alcanza una mortalidad de hasta el 7%.

**Caso clínico:** Mujer de 53 años, sin antecedentes de interés, que acude a Urgencias por vómitos, cefalea, disfonía y deterioro del nivel de consciencia. En la analítica, se evidencia Calcio 18.1 mg/ml y, a la exploración, una tumoración cervical. Se inicia tratamiento e ingresa para estudio.

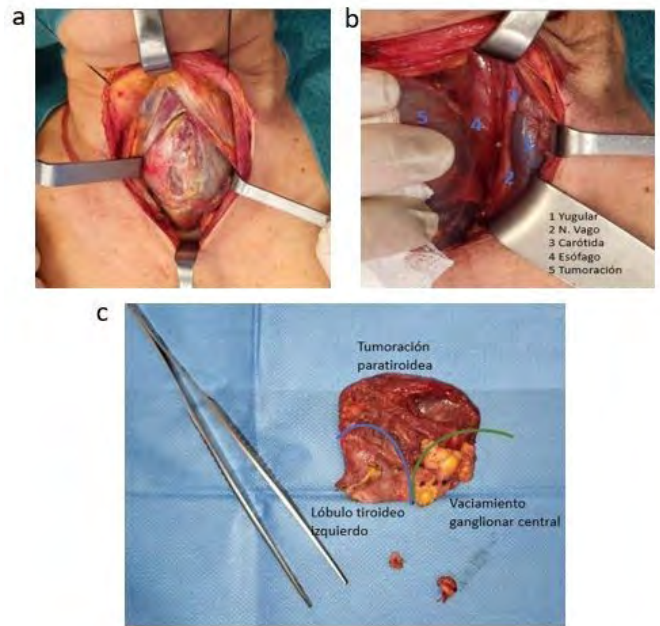
Se realiza una gammagrafía sin hallazgos patológicos por lo que se solicita un TAC cervical donde se observa un voluminoso quiste dependiente del lóbulo tiroideo izquierdo de 68x62x40mm con extensión hacia mediastino superior, comprimiendo el esófago. Finalmente, se realiza un PET-colina que muestra hipercaptación metabólica periférica del quiste y una nasofibrolaringoscopia que manifiesta parálisis cordal izquierda. Ante la sospecha de tumoración maligna, se realiza PAAF eco guiada del quiste con determinación de PTH intraquística >5000 pg/ml.

Ante estos hallazgos la paciente es sometida a paratiroidectomía izquierda, hemitiroidectomía izquierda, istmectomía y vaciamiento ganglionar central izquierdo.

El diagnóstico anatomopatológico de la pieza quirúrgica fue definido como tumor atípico quístico paratiroideo.

**Discusión:** El tumor quístico paratiroideo, al ser una patología extremadamente infrecuente, requiere de un diagnóstico diferencial exhaustivo. Al carecer de imágenes radiológicas características, puede confundirse con patología maligna, suponiendo un reto diagnóstico y terapéutico. Actualmente, no hay consenso en su manejo.

Con respecto al diagnóstico, se solicitará una analítica con función renal, tiroidea, iones y PTH, una ecografía cervical y una gammagrafía Sestamibi. Si existe dudas diagnósticas, el PET colina, o el TC 4D pueden ser alternativas adecuadas. Por último, la PAAF con determinación de PTH intraquística debe de ser realizada ante la sospecha de un adenoma quístico.



**Figura 1**

Fig a, b y c. a) Tumor paratiroideo in situ; b) Lecho quirúrgico tras exéresis; c) Tumor paratiroideo tras exéresis

En cuanto al tratamiento, en los tumores asintomáticos y no funcionantes, se recomienda observación y seguimiento, mientras que en aquellos sintomáticos y funcionantes, el tratamiento es fundamentalmente quirúrgico, sin acuerdo en la técnica quirúrgica.

### 230185. MALACOPLAQUIA APENDICULAR COMO RARO DIAGNÓSTICO DIFERENCIAL DE MUCOCELE. A PROPÓSITO DE UN CASO

Jl Rodríguez Mogollo<sup>1</sup>, F Almuera González<sup>1</sup>, C González de Pedro<sup>2</sup>, C Muñoz Casares<sup>2</sup>, F Padillo Ruíz<sup>2</sup>

<sup>1</sup>Unidad Cirugía General y Digestiva. Complejo Hospitalario Regional Virgen del Rocío, Sevilla. <sup>2</sup>Unidad Cirugía General y Digestiva. Hospitales Universitarios Virgen Macarena - Virgen del Rocío, Sevilla.

**Introducción:** La malacoplaquia es una patología inflamatoria crónica poco frecuente que puede afectar a numerosos sistemas y órganos. El aparato genitourinario es el más afectado siendo el tracto gastrointestinal el segundo. La fisiopatología de la malacoplaquia no está bien definida y la literatura aporta asociaciones con la inmunodepresión (neoplasias, trasplantes, sarcoidosis, EII) así como con infecciones crónicas.

**Caso clínico:** Se presenta caso de paciente que acude a Urgencias por dolor abdominal generalizado de 24 horas de evolución que migra hacia FID acompañado de febrícula. Analíticamente, destaca PCR 125 mg/L, resto sin alteraciones. Ante sospecha de apendicitis aguda, se solicitó una ecografía que identifica un apéndice cecal engrosado compatible con neoplasia apendicular y se realiza TC abdominal objetivándose mucocele apendicular microperforado.



Se decide ingreso, realizándose colonoscopia que no aprecia neoformaciones en colon con válvula ileocecal normal y base apendicular inflamada con salida de material mucoide que se biopsia sin objetivarse lesión neoplásica. En TC de extensión no se aprecian signos de enfermedad a distancia y el CEA era de 6.49 ng/mL.

Ante el posible diagnóstico mucocele apendicular asociado se presenta en Comité de Tumores decidiéndose cirugía radical, en la que se objetiva neoplasia apendicular de gran tamaño. (Figura 1). También se evidencian múltiples adenopatías en territorio ileocecal y omento mayor junto con lesiones en parietocólico derecho decidiéndose realización de hemicolectomía derecha + peritonectomía parietocólica y pélvica derecha + omentectomía (Figura 2). El paciente presentó un posoperatorio sin incidencias y el resultado anatomopatológico refirió un apéndice cecal con proceso inflamatorio agudo y crónico con fibrosis y calcificaciones distróficas, sin malignidad, concordante con Malacoplaquia (Figuras 3 y 4).

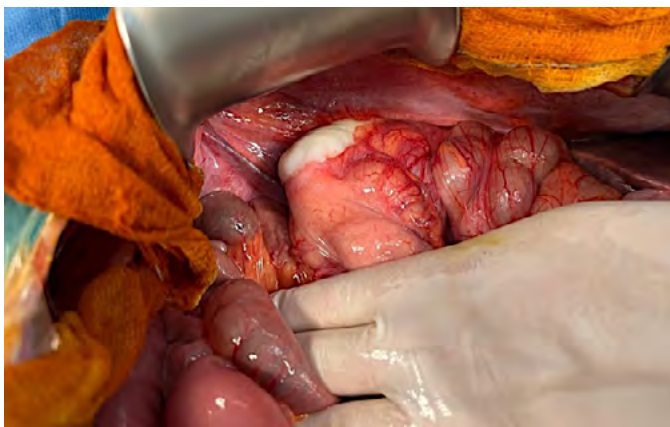

Figura 1

Imagen intraoperatoria dónde se objetiva apéndice cecal en porcelana íntimamente adherido a peritoneo parietal derecho.

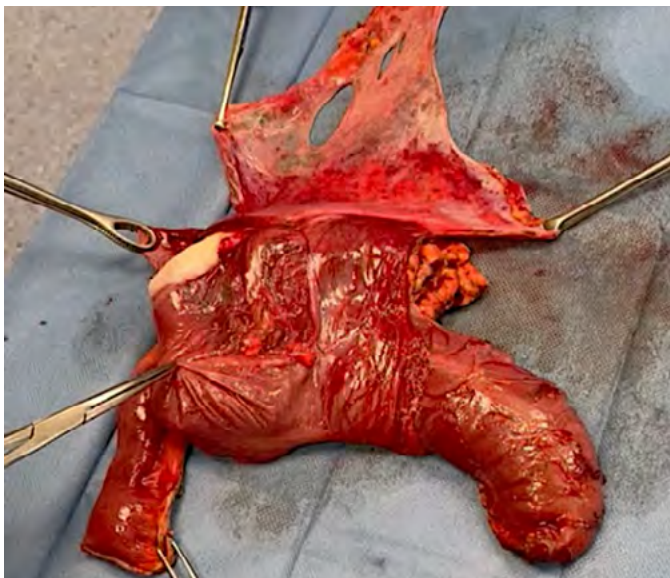


Figura 2

Pieza quirúrgica con piza de hemicolectomía derecha + apendicectomía + peritonectomía parietocólico derecha + pélvica en bloque.

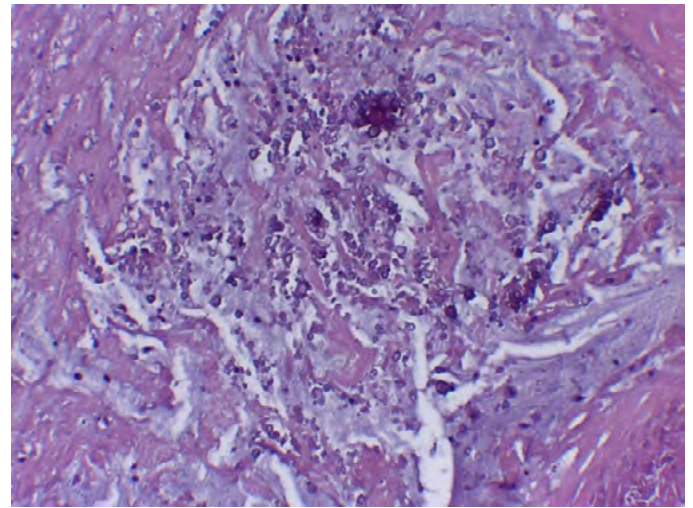


Figura 3

Tinción de hematoxilina con los cuerpos de Michaelis-Gustman patognomónicos de la Malacoplaquia.

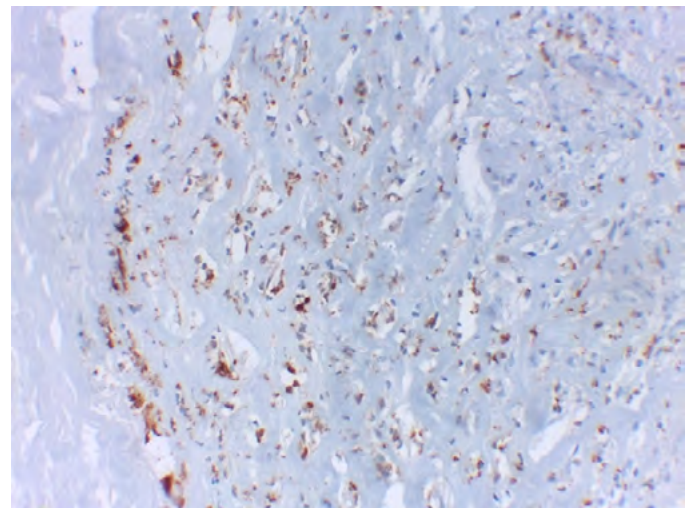


Figura 4

Histiocitos marcados con CD68 como demostración de invasión histiocitaria.

**Discusión:** La primera descripción de la malacoplaquia fue descrita por Michaelis and Gutman en 1902, en su estudio sobre las inclusiones citoplasmáticas. La etiología de esta enfermedad no es conocida actualmente, sin embargo, existe un estudio reciente en el que se describen bacterias gram negativas en el interior de los lisosomas además de en el espacio extracelular en los pacientes diagnosticados de malacoplaquia. Esta patología es una inflamación granulomatosa benigna en el que la visualización de los cuerpos de Michaelis-Gutmann es patognomónica. Estas células son macrófagos con inclusión citoplasmáticas basofílicas.

Centrándonos en la afección del tracto digestivo, Zhang et al describen una serie de casos de 26 pacientes en el que la mayoría de los diagnósticos es a nivel colorrectal representando un 88% de los diagnósticos mientras que en el caso del apéndice sólo se diagnostica un único caso, lo cual destaca aun más si cabe lo extraordinario del caso.



## 230186. PERFORACIÓN GÁSTRICA POR BALÓN INTRAGÁSTRICO

FM Carbajo Barbosa, P Díaz Ríos, C Plata Illescas, M Mogollón González, MJ Álvarez Martín, JM Villar del Moral

Servicio Cirugía General y Digestiva. Complejo Hospitalario Regional Virgen de Las Nieves, Granada.

**Introducción:** Actualmente, el tratamiento más eficaz a largo plazo para la obesidad mórbida es la cirugía. Sin embargo, en casos de rechazo o contraindicación para la misma, existen alternativas terapéuticas como el balón intragástrico. Se trata de un dispositivo que se coloca mediante endoscopia de forma temporal para la pérdida ponderal. Es una técnica restrictiva basada en el efecto de ocupación gástrica para incrementar la sensación de saciedad.

Generalmente, es un procedimiento seguro con buena tolerancia y las posibles complicaciones suelen ser menores (náuseas, vómitos, molestias abdominales). No obstante, la literatura también recoge otras más severas como la perforación gástrica. Pacientes con antecedentes quirúrgicos abdominales suponen un grupo de riesgo, por lo que requieren seguimiento.

En casos de perforación se debe optar por la técnica menos invasiva ya que se trata de una patología benigna. No obstante, en situaciones graves como las asociadas a necrosis gástrica, pueden requerir incluso una gastrectomía total.

**Caso clínico:** Varón de 61 años con antecedentes de HTA, DM 2, obesidad mórbida con IMC de 50kg/m<sup>2</sup>, eventroplastia con malla retromuscular, y reintervención al tercer día por evisceración con colocación de malla titanizada intraperitoneal. Se presenta en comité multidisciplinar y, debido a las características de la eventración magna que presenta (Figura 1), se decide colocación de balón intragástrico como terapia puente a la cirugía bariátrica. Al mes del procedimiento, acude a urgencias por dolor abdominal súbito

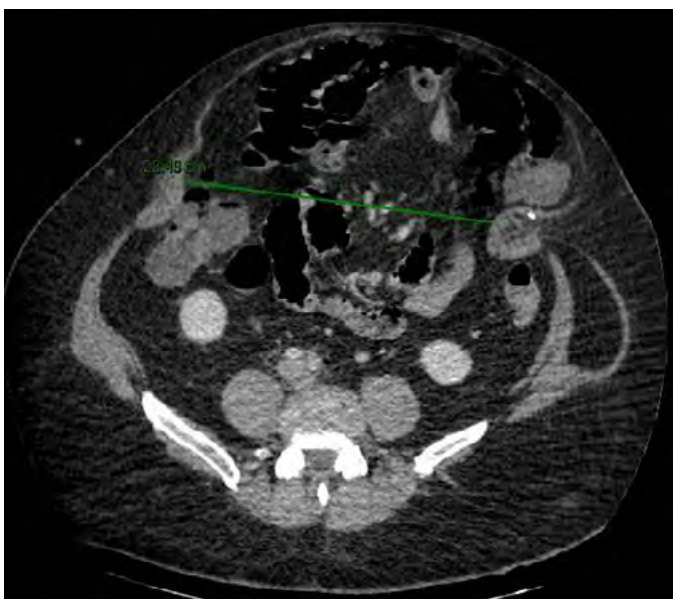


Figura 1

Eventración M2M3M4W3.

asociado a vómitos oscuros tras la ingesta. Se realiza TAC urgente con hallazgos compatibles con perforación gástrica (Figura 2), por lo que se decide laparotomía exploradora urgente. Durante la misma se decide el vaciamiento del balón por la dificultad para la movilización gástrica, no llegándose a objetivar solución de continuidad en la cirugía. En un segundo tiempo se realiza endoscopia digestiva alta para la extracción del dispositivo, evidenciando desgarro esofágico sobre el que se colocan clips hemostáticos. El paciente evoluciona favorablemente siendo dado de alta a los cinco días y se ha incluido en lista para cirugía bariátrica.

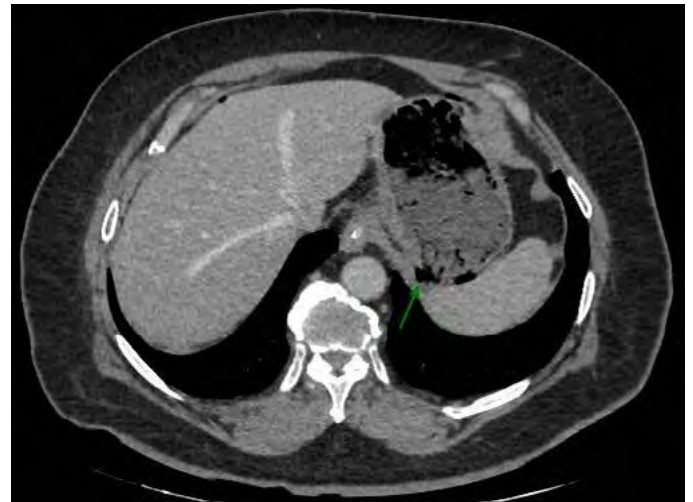

Figura 2

Neumatosis parietal gástrica.

**Discusión:** En nuestro caso, dado su IMC, sería plausible la cirugía bariátrica de entrada, pero dadas las características individuales del paciente se decidió en comité terapia puente con balón intragástrico.

La experiencia con este procedimiento muestra resultados favorables, aunque no es una técnica inocua y puede presentar complicaciones, algunas potencialmente graves. Por ello, resulta imprescindible una adecuada selección de candidatos y, aunque la incidencia de complicaciones sea baja, realizar seguimiento, sobre todo en pacientes con alto riesgo.

## 230187. LA INTUSUSCEPCIÓN INTESTINAL COMO FORMA DE PRESENTACIÓN DEL ADENOCARCINOMA DE COLON

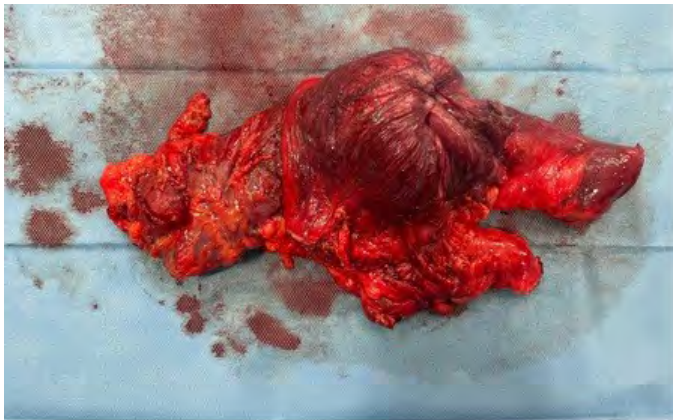B Ruiz García, F Almoguera González, F Aguilar del Castillo, E Perea del Pozo, F Pareja Ciuró, FJ Padillo Ruiz

Servicio Cirugía General y Digestiva. Complejo Hospitalario Regional Virgen del Rocío, Sevilla.

**Introducción:** La intususcepción intestinal consiste en la introducción de un segmento de intestino, contraído por una onda peristáltica, en el segmento inmediatamente distal. Es una enfermedad típica de la edad infantil, apareciendo tan solo el 5% de ellas en la edad adulta. En los niños, el 90% es de origen idiopático

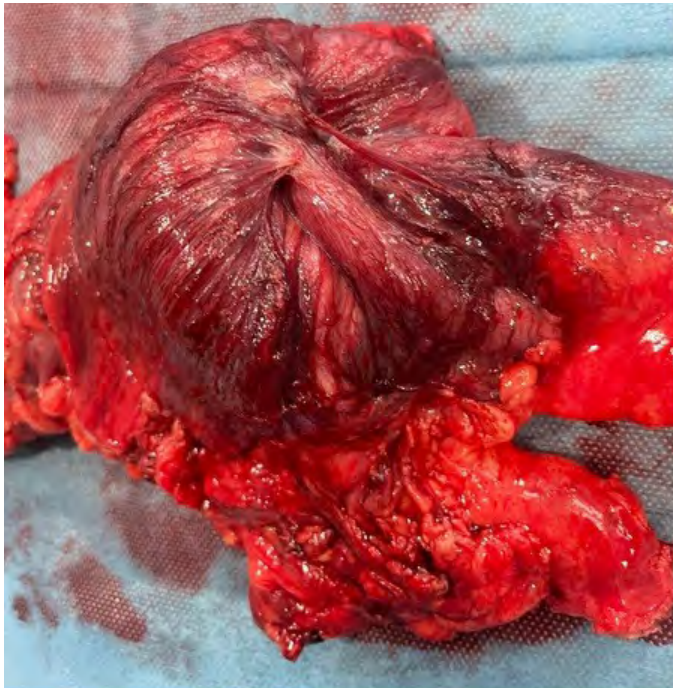mientras que, en los adultos, el 90% son secundarios a una lesión definible y, dentro de estas, cerca de la mitad son de origen maligno, fundamentalmente si afectan al colon.

**Caso clínico:** Varón de 32 años, sin antecedentes personales, con dolor abdominal de 3 meses de evolución asociado a alteración del tránsito alternando estreñimiento con diarrea, heces sin productos patológicos. Astenia de un año de evolución con empeoramiento progresivo. Niega exteriorización hemorrágica. Analíticamente objetivamos anemia ferropénica grave (Hb 6,5) con necesidad de transfusión sanguínea solicitando colonoscopia que evidencia masa polipoidea necrótica de 4-5 centímetros, invaginada por el colon derecho y con origen en ciego/apéndice cuya biopsia informa de adenocarcinoma de colon poco diferenciado e infiltrante.



**Figura 1**

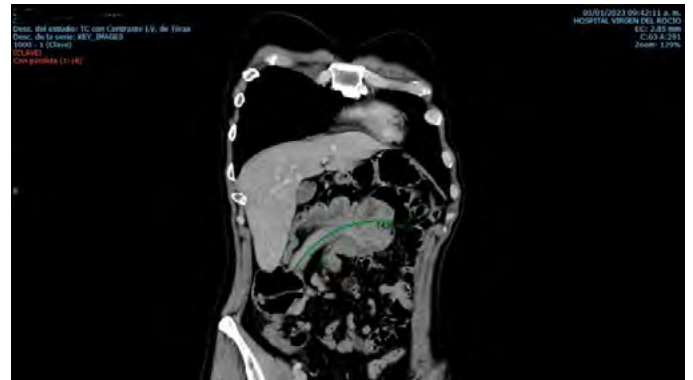Pieza quirúrgica de intususcepción colocolica (ciego-trasverso).



**Figura 2**

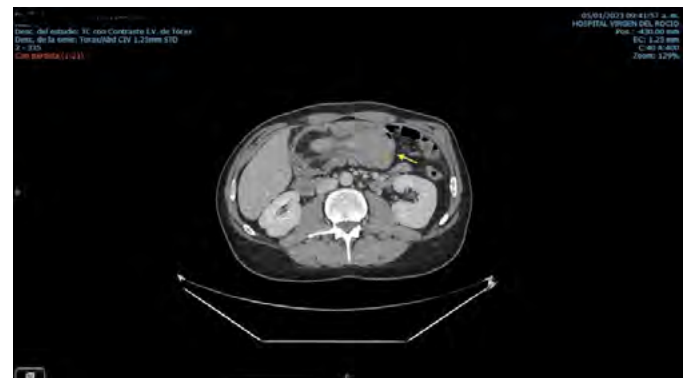Pieza quirúrgica ampliada donde vemos el origen de la invaginación a nivel del apéndice cecal.

Previo a completar el estudio de extensión, el paciente acude a Urgencias por intensificación del dolor abdominal y de la astenia, pérdida de peso, náuseas, vómitos y diarrea. Se solicita TAC de tórax-abdomen urgente que evidencia invaginación colocolica de colon ascendente hacia transverso de 14 cm de longitud con cabeza de invaginación irregular, áreas hipodensas por isquemia/necrosis, edema del meso invaginado y adenopatías. Ante la clínica y los hallazgos de sufrimiento intestinal, se decide intervención quirúrgica urgente mediante hemicolectomía derecha ampliada oncológica. El paciente es dado de alta al 4º día postoperatorio sin incidencias. La biopsia de la pieza quirúrgica informa de adenocarcinoma de ciego sobre válvula ileocecal en estadio IIIB (pT4aN1c), con márgenes de resección libres. Actualmente, el paciente en quinto ciclo de quimioterapia adyuvante con XELOX, con buena evolución.



**Figura 3**

Corte coronal del TAC de abdomen con imagen clave de la intususcepción colocolica entre el colon ascendente y el transverso, de unos 14 cm de longitud.

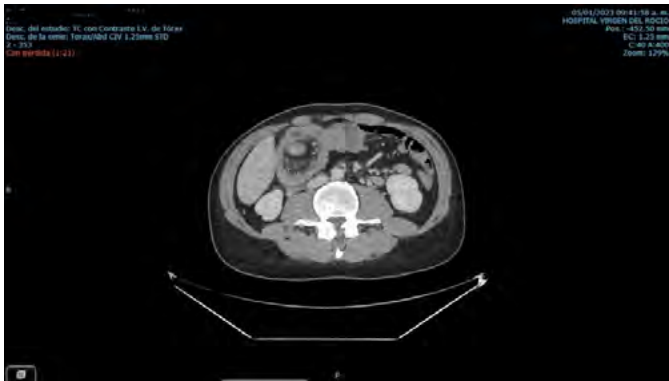

**Figura 4**

Corte axial del TAC abdomen objetivando el colon ascendente invaginado a nivel del trasverso, con cabeza de la invaginación (flecha amarilla) de paredes engrosadas sugestivas de lesión neoplásica.

**Discusión:** La intususcepción en el adulto es una enfermedad rara no siendo contemplada dentro del diagnóstico diferencial del dolor abdominal inespecífico, pero, el hecho de que hasta la mitad de los casos sean de etiología maligna nos debe hacer tenerla en cuenta.

Dada la etiología y el riesgo de recidiva, el manejo en el adulto, a diferencia con los niños, presenta una alta tasa de abordaje quirúrgico



**Figura 5**

Corte axial del TAC de abdomen, corte más caudal que el anterior, donde se objetiva la imagen en diana característica de las intususcepciones.

con intención resectiva. La desinvaginación previa a la intervención podría ser de ayuda, pero la tendencia actual, es efectuar la resección sin reducción previa, sobre todo en las invaginaciones colocolícas o con sufrimiento intestinal, como en nuestro caso clínico.

### 230192. IMPACTO ASISTENCIAL DE LA APENDICITIS AGUDA EN EL PERIODO DE PANDEMIA POR SARS-COV-2

VJ Ovejero Gomez<sup>1</sup>, R Gonzalez Peredo<sup>2</sup>, MV Bermudez Garcia<sup>1</sup>, P Fombellida Gutierrez<sup>1</sup>, G Plata Perez<sup>3</sup>, N Bregoli<sup>3</sup>, L Diaz Sanchez<sup>3</sup>, M Peix<sup>3</sup>, D Morales Garcia<sup>3</sup>

<sup>1</sup>Departamento Cirugía General y Digestiva. Hospital Universitario Marqués de Valdecilla, Santander. <sup>2</sup>Departamento Medicina Familiar y Comunitaria. Hospital Sierrallana, Torrelavega. <sup>3</sup>Departamento Cirugía General y Digestiva. Complejo Hospitalario de Especialidades Virgen de la Victoria, Málaga.

**Introducción:** El abdomen agudo de etiología apendicular representa la urgencia quirúrgica más frecuente en nuestro área de influencia sanitaria. Diversos estudios clínicos han evidenciado un reducción del número de urgencias consultadas pero un incremento de las formas evolucionadas durante la pandemia. Nuestro objetivo es presentar un análisis de la experiencia vivida en nuestra Comunidad Autónoma con respecto al periodo prepandemia con el objeto de evaluar diferencias que faciliten el diseño ulterior de una pauta de actuación efectiva en situaciones similares de emergencia sanitaria.

**Material y métodos:** Se ha realizado un estudio observacional retrospectivo de la población cántabra atendida por diagnóstico de apendicitis aguda entre marzo de 2019 y marzo de 2021 en la red sanitaria pública, estableciendo dos grupos según se tratara o no del periodo de pandemia. Se han analizado variables epidemiológicas, clínicas y económicas atendiendo a la gravedad del cuadro apendicular.

**Resultados:** Fueron atendidos un total de 963 pacientes de los cuales el 55% correspondieron al periodo prepandemia. La edad media de los dos grupos fue de 30.9±10.6 y 34.1±12.9 años, respectivamente. Se produjo una reducción del número de casos atendidos en el periodo pandémico (33.3±5.6 vs 40.8±3.7 pacientes/año), especialmente significativo en los meses de confinamiento estricto (27±4.9 vs 40.5±1.9 pacientes) donde dos pacientes (0.5%) requirieron ingreso en UCI. En este mismo periodo se diagnosticaron las formas más complicadas (38.1 vs 29.6%) especialmente en el mes de mayo. La estancia media presentó diferencias relevantes entre grupos (3.4±1.8 vs 5.3±2.6 días).

El gasto hospitalario fue cubierto por el Servicio Nacional de Salud en la inmensa mayoría de los pacientes en los dos grupos (98.2 vs 96.8%) con un mayor coste económico en el periodo prepandémico (2380910 vs 2180296 euros) atribuido al mayor número de pacientes atendidos, aún con menos nivel de gravedad.

**Conclusiones:** El periodo de confinamiento, la necesidad de desviación de recursos sanitarios hacia la atención del proceso infeccioso y una reducción del número de consultas urgentes por miedo al contagio podrían haber contribuido de forma decisiva en la aparición de un mayor número de formas complicadas por retraso en su diagnóstico y tratamiento.

La creación de circuitos asistenciales facilitó un tratamiento efectivo en condiciones de seguridad, la preservación de cierta actividad quirúrgica, una mayor rotación de camas hospitalarias en pacientes no infecciosos y promovió una reducción del coste por proceso.

### 230193. METÁSTASIS ÓSEAS MÚLTIPLES SIN AFECTACIÓN DEL “FILTRO HEPÁTICO O PULMONAR” EN CÁNCER COLORRECTAL. UNA PRESENTACIÓN POCO FRECUENTE DE ESTADIO AVANZADO.

AJ Serran Perea , F Grasa González, D Palomo Torrero, M López Zurera, J Sánchez Segura, L Bollici, V Vera Flores, KD Sarango Torres

Departamento Cirugía General y Digestiva. Hospital Comarcal de la Serranía, Ronda.

**Introducción:** El cáncer colorrectal es uno de los tumores más frecuentes y que causan más muertes en nuestro medio.

Las metástasis de CCR más frecuentes son a nivel hepático y pulmonar. El desarrollo de metástasis de localizaciones atípicas, además de ser menos frecuentes, generalmente se presentan de forman sincrónica con las hepáticas y/o pulmonares, resultando excepcional aquellas formas metastásicas sin afectación de los “filtros hepáticos y/o pulmonares”.

**Caso clínico:** Mujer de 53 años sin antecedentes de interés, que en estudio por SOH y posterior colonoscopia, es diagnosticada de adenocarcinoma de células en anillo de sello a nivel de colon ascendente.



Estudio de extensión mediante TAC mostró adenopatías locorregionales, lesión lítica en cuerpo vertebral L2. No se evidencian lesiones ocupantes de espacio a nivel hepático o pulmonar.

Se completa estudio con gammagrafía ósea, con focos metastásicos en húmero y fémur izquierdos, y con RMN que añadió otros focos metastásicos en vértebras T12, L1-L3.

Tras valoración en Comité Tumores Digestivos, se realiza hemicolectomía derecha oncológica confirmando resultados anatomopatológicos de adenocarcinoma en célula de anillo de sello y mutación en el codón 12 de KRAS, y posterior tratamiento por Oncología Médica y Oncología Radioterápica.

**Discusión:** La presentación de metástasis óseas, así como de otras metástasis atípicas (vejiga, útero, pseudomixoma peritonei...) es más frecuente cuando se asocia a lesiones primarias del colon ascendente y transversal (40%), seguidas de las presentes en colon descendente y sigma (30%) y recto (30%).

La variedad histológica predominante es el adenocarcinoma que constituye el 80-90% de los casos, y la diseminación puede producirse por vía hematogena, linfática o por contigüidad.

Las MTS óseas provenientes de un CCR son pocos comunes y una manifestación tardía de la enfermedad, presentando una mediana de supervivencia de 6 meses. Estas lesiones pueden presentar diversos patrones imagenológicos incluyendo lesiones líticas, expansivas con componente de partes blandas, pseudosarcomatosas o de partes blandas con signos de osificación.

La prevalencia es menor del 5% y generalmente asociadas a otras localizaciones, como hígado o pulmón. Es excepcional su presentación sin afectación del "filtro hepático o pulmonar" (menos del 1%) y afectan preferentemente a pelvis y vértebras, siendo menos frecuentes otras localizaciones como cráneo o húmero.

### 230194. INTERVENCIÓN COMPLEJA EN RÉGIMEN DE CMA: HERNIPLASTIAS MÚLTIPLES + COLECISTECTOMÍA

C Sanchez Gonzalez<sup>1</sup>, A Sanchez Diaz<sup>1</sup>, F Ramos Muñoz<sup>1</sup>, J Rivas Becerra<sup>2</sup>

<sup>1</sup>Servicio Cirugía General y Digestiva. Complejo Hospitalario Regional de Málaga, Málaga. <sup>2</sup>Servicio Cirugía General y Digestiva. Complejo Hospitalario de Especialidades Virgen de la Victoria, Málaga

**Introducción:** La cirugía mayor ambulatoria (CMA) permite intervenciones de forma segura y eficiente sin necesidad de ingreso hospitalario. El abordaje laparoscópico de la pared abdominal es cada vez más frecuente, y se asocia a ventajas, como mínima morbilidad, periodo de convalecencia más corto y bajas tasas de recurrencia, lo que lo convierten hoy día en una parte integral de la CMA.

**Caso clínico:** Paciente de 66 años hipertensa y sin cirugías previas, intervenida en el mismo acto de colecistectomía laparoscópica y reparación de hernias de Spiegel, inguinal y crural izquierdas, y hernia umbilical mediante abordaje laparoscópico transabdominal preperitoneal (TAPP).

La paciente, estudiada por cólicos biliares presentaba sensación de masa y dolor en fosa iliaca izquierda. En el estudio preoperatorio (ecografía y TC), se evidenciaron además de colelitiasis, una hernia de Spiegel izquierda, una hernia umbilical y una hernia crural izquierda. Dado que cumplía criterios de CMA de nuestra Unidad de Pared y era factible realizar una reparación integral de las hernias de pared y la colecistectomía, se pudo realizar sin necesidad de ingreso hospitalario.

**Discusión:** Se realizó neumoperitoneo mediante trocar de Hasson para reparación de hernia umbilical. Tras colecistectomía, se realizó abordaje TAPP con sección de peritoneo a 5 cm de orificio herniario de Spiegel. Tras la reducción de la hernia de Spiegel de 4cm se realizó el cierre muscular con sutura continua barbada. Posteriormente se disecó el espacio de Bogros y Retzius izquierdo para reducción de la hernia crural, y hernia inguinal indirecta evidenciada intraoperatoriamente. Se colocó malla autoadhesiva ProGrip™20x15x15cm cubriendo ampliamente todos los defectos a nivel retromuscular. Finalmente se realizó el cierre del flap peritoneal con V-Loc™3-0. El sangrado fue de 10cc y el tiempo quirúrgico 180 minutos. Dada de alta en régimen de CMA con buen control del dolor y sin incidencias. Durante la revisión postoperatoria no presentó complicaciones.

La CMA es un sistema de gestión que permite realizar cirugías seguras y con resultados similares a los procesos con hospitalización. Se estima que hasta el 70-75% de los mismos son susceptibles de ambulatorización. Esta creciente aceptación se sustenta en las múltiples ventajas de la CMA como una recuperación más rápida, menor dolor, menor morbilidad y tasa de infección, menor estancia y menor coste económico en comparación con la hospitalización. Las ventajas de la laparoscopia, con una menor agresión quirúrgica, menor convalecencia y mejores resultados cosméticos con similares resultados en términos de eficacia, hacen de esta combinación sea ideal para nuestros pacientes.

### 230196. TUMOR NEUROENDOCRINO INTESTINAL CON AFECTACION DE COLON ASCENDENTE. A PROPÓSITO DE UN CASO.

AJ Serrán Perea, M Lopez Zurera, F Grasa González, D Palomo Torrero, J Sánchez Segura, L Bollici, V Vera Flores, KD Sarango Torres

Departamento Cirugía General y Digestiva. Hospital Comarcal de la Serranía, Ronda.

**Introducción:** Los carcinomas neuroendocrinos suponen menos del 1% de las neoplasias gastrointestinales. Su ubicación más común son los pulmones y órganos gastrointestinales, especialmente páncreas, colon, recto, estómago y esófago. Proceden del sistema celular neuroendocrino periférico, presentes en la mayoría de los órganos. Los metaanálisis presentes en la literatura indican que su incidencia anual se ha multiplicado en las últimas décadas, siendo aproximadamente de 5 casos / 100.000 habitantes. Se asocian principalmente al tabaco y a la herencia genética. La supervivencia media es de unos 16 meses.

**Caso clínico:** Mujer de 70 años con antecedentes de diabetes y dislipemia. En estudio por dolor mesogástrico hallazgo en TAC de masa abdominal que afecta a íleon terminal cecoascendente y duodeno. Tras toma de biopsia se filia la lesión por anatomía patológica como carcinoma neuroendocrino indiferenciado, negativo para cromogranina, positivo para CD56% con muy probable origen intestinal. Ato grado (G3) Ki67: 90%. En TAC de control se objetiva extensa necrosis y rápido crecimiento del tumor. En comité multidisciplinar se decide intervención quirúrgica para exéresis. Se realiza hemicolectomía derecha ampliada laparoscópica resecao masa necrótica de 10 x 6 x 6cm que infiltra colon ascendente, proximal de transverso e ileon terminal, quedando restos tumorales no resecables en grasa mesocólica y tercera porción duodenal. En TAC de control postquirúrgico a las pocas semanas se observa masa residual de 4x4x5cm que contacta con duodeno y adenopatías patológicas retroperitoneales. Oncología médica decide tratamiento paliativo, con fallecimiento de la paciente a los pocos meses.

**Discusión:** La incidencia de los carcinomas neuroendocrinos parece estar aumentando de acuerdo a la literatura. Presentan medias de supervivencia cortas. El tratamiento quirúrgico y quimioterápico no está claramente establecido. En nuestro caso el muy alto grado al momento del diagnóstico y la gran necrosis explican el rápido crecimiento de la lesión.

Se necesitan más estudios que evidencien el tratamiento de elección en neoplasias endocrinas de alto grado para mejorar la morbimortalidad.

### 230202. TUMOR MALIGNO DE LA VAINA DEL NERVI PERIFÉRICO TRAS RESECCIÓN DE LESIÓN COMPATIBLE CON SEROMA POSTQUIRÚRGICO

S Borrego Canovaca, C Fernández Holgado, F Aguilar del Castillo, V Durán Muñoz, F Pareja Ciuró, FJ Padillo Ruiz

UGC Cirugía General y Digestiva. Hospitales Universitarios Virgen Macarena - Virgen del Rocío, Sevilla.

El tumor maligno de la vaina del nervio periférico (MPNST), es una neoplasia maligna de las células de Schwann de la vaina del nervio periférico localizado frecuentemente en las partes profundas de la cabeza, cuello, columna y extremidades inferiores. Existe una forma solitaria y otra asociada a la enfermedad de Von Recklinghausen, NF1 (hasta en el 50% de los casos). Surge entre los 20 y 50 años resultando antes en los pacientes con NF1.

Se presenta como un tumor de crecimiento lento que puede malignizarse tras un traumatismo o cirugía cuyas células reproducen las células de Schwann con mayor celularidad, pleomorfismo y necrosis. Los marcadores inmunohistoquímicos principales son: proteína S-100, con un 50 % a 70% de positividad, Leu 7, AME y MBP.

La forma de diseminación es principalmente local y hematógena.

El tratamiento es quirúrgico mediante resección con márgenes libres entre 3 y 5 cm.

En neoplasias irresecables o metastáticos se ha planteado la quimioterapia con una respuesta más favorable en pacientes sin NF1. La radioterapia aunque no mejora la supervivencia realiza un control local en enfermedad avanzada.

La recurrencia presenta tasas entre el 20 y el 40 %, manifestándose la mayoría a los 2 años; resultando metástasis pulmonares en su mayoría.

**Caso clínico:** Mujer de 66 años sin antecedentes familiares de neurofibromatosis.

Fue intervenida mediante escisión de tumoración compatible con lipoma sin analizar que posteriormente desarrolló una lesión sospechosa de seroma postquirúrgico confirmado por RM interviniéndose en segundo lugar.

El diagnóstico anatomopatológico fue de tumor maligno de la vaina nerviosa periférica de alto grado con márgenes afectos (R1) y expresión de CD34 y S-100.

Se realizó ampliación de márgenes incluyendo paleta cutánea e injerto de piel con R0 decidiéndose adyuvancia con tratamiento sistémico y radioterapia intercalada.



Figura 3

Inmunohistoquímica H3 de la lesión maligna de la vaina del nervio periférico.

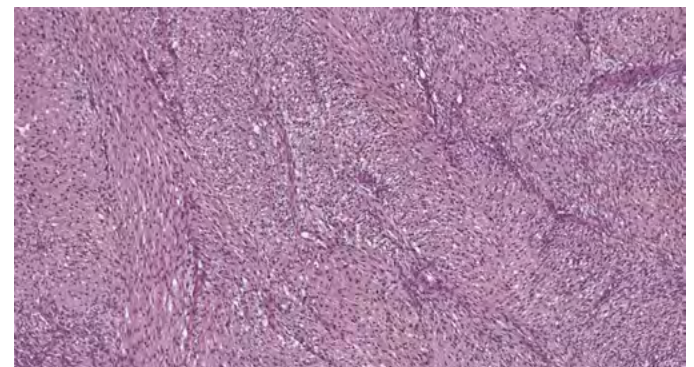


Figura 4

Visión en microscopio de neoplasia maligna del nervio periférico.

**Discusión:** El MPNST actualmente no se han hallado terapias diana eficaces en nuestros pacientes y el manejo quirúrgico continua resultando el tratamiento de primera elección. La tasa de supervivencia a los 5 años es de 15 % a 30 % siendo de mejor pronóstico los MPNST no asociados a NF1.

Dado que estos tumores son genéticamente inestables de base y además el uso de la quimioterapia/ radioterapia puede incluso causar mutaciones adicionales podría explicar el porqué del fracaso de los estudios previos. Se requieren mayor estudios y ensayos clínicos, aunque en los últimos años ha habido un gran avance respecto a la fisiopatología de la misma.

### 230203. CANCER ANAPLÁSICO DE TIROIDES INFILTRANTE ESÓFAGO: A PROPÓSITO DE UN CASO

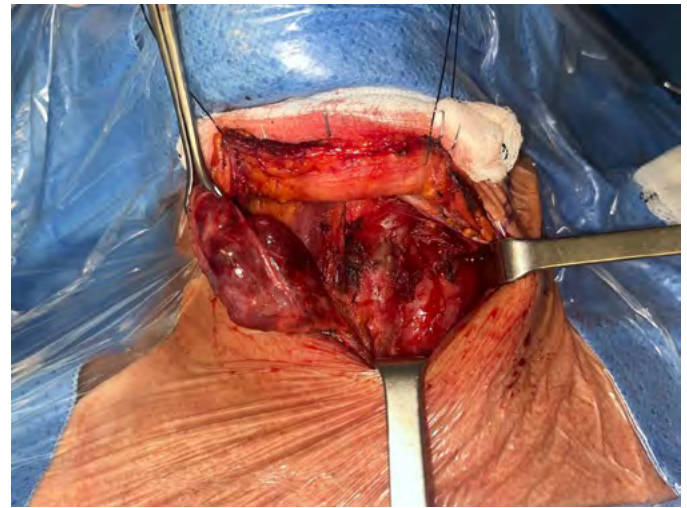
**E Guarnieri, P Cifuentes Rodenas, C Sacristan Pérez, M Díaz Rodríguez, C Marin Velarde**

UGC Cirugía General y Digestiva. Complejo Hospitalario Regional Virgen Macarena, Sevilla.

**Introducción:** El cancer anaplásico es el tumor más agresivo de la glándula tiroides y tiene una mortalidad cercana al 100%, con una supervivencia de meses incluso en los casos de enfermedad resecable. Afortunadamente su incidencia es baja: 1-2 casos/ millón de habitantes. Suele aparecer sobre glándulas con patología previa, lo cual sugiere que tenga su origen en un proceso de desdiferenciación. Su forma de presentación suele ser una tumoración cervical dura y adherida a planos profundos, con crecimiento muy rápido, pudiendo asociar incluso disnea, disfagia o disfonía por parálisis del nervio recurrente.

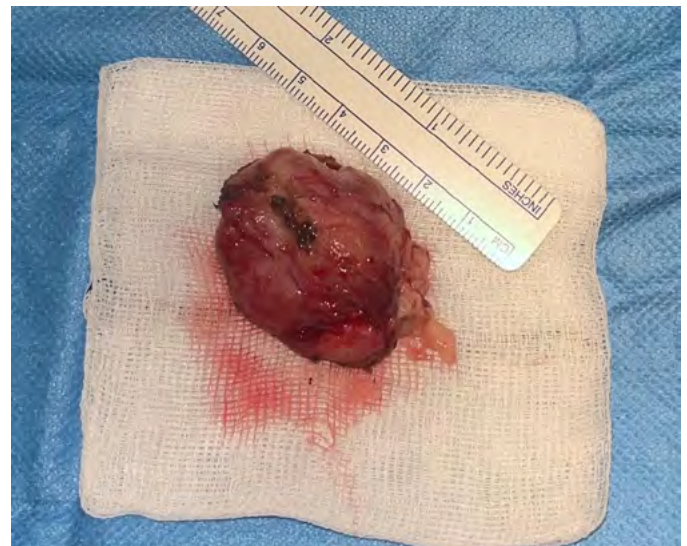Presentamos un caso de cancer anaplásico de tiroides que en el momento del diagnostico ya había infiltrado esófago.

**Caso clínico:** Paciente mujer de 67 años que acude al otorrinolaringólogo por disfonía de nueva aparición. Este objetiva una parálisis de cuerda vocal en posición paramediana y solicita una prueba de imagen que informa de una tumoración cervical que engloba al lóbulo tiroideo izquierdo hasta región traqueal posterior, desplaza al esófago y comprime el nervio recurrente izquierdo. El lóbulo derecho es normal y no se visualizan adenopatías. Ante sospecha diagnostica de neoplasia vs tiroiditis de Riedel (Ecografía: TIRADS 5, PAAF sospechosa de malignidad) se decide intervención quirúrgica. En la cirugía se confirma gran tumoración de lóbulo tiroideo izquierdo íntimamente adherida a la unión laringo traqueal y al esófago (fig. 1). La biopsia intraoperatoria informa de probable carcinoma anaplásico (fig. 2). También se objetiva una perforación esofágica no suturable por la infiltración tumoral de los bordes, por lo que se coloca tubo en T intraesofagico y se realiza plastia muscular con los músculos esternocleidomastoideo y omohioideo (fig. 3).



**Figura 1**

Lóbulo tiroideo izquierdo con gran tumoración adherida a la unión laringo traqueal y al esófago.

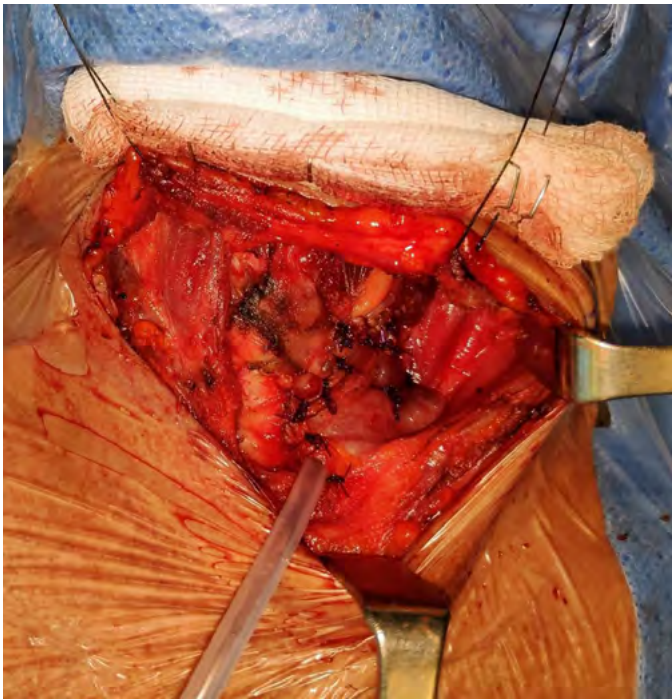


**Figura 2**

Pieza remitida para la biopsia intraoperatoria.

**Discusión:** Por su alta agresividad y su pronóstico ominoso, el cancer anaplásico de tiroides representa un verdadero reto, ya que requiere una rápida sospecha diagnóstica y un manejo multidisciplinar. Por definición un anaplásico es un estadio IV de entrada, siendo IVA si es intratiroideo, IVB si tienen extensión extratiroidea y IVC si presentan metástasis a distancia. El manejo de los estadio IVB, como el caso presentado, preve cirugía de entrada si el tumor es resecable, seguida de radioterapia con intención curativa más o menos quimioterapia (táxanos/ platino/ antraciclinas). Si no es resecable, directamente se procede a radio + quimioterapia mas o menos terapia Target ( BRAF/ ALK/ RET), que puede seguirse de cirugía si la respuesta es excelente. Ante afectación de traquea y/o esófago, es fundamental tomar medidas para asegurar la vía respiratoria y el soporte nutricional.





**Figura 3**

Plastia muscular.

### 232024. A PROPÓSITO DE UN CASO: APENDICITIS POR OXIUROS ¿SE PODRÍA EVITAR LA CIRUGÍA?

R Olmo Santiago<sup>1</sup>, F Pareja Ciuró<sup>1</sup>, V Durán Muñoz-Cruzado<sup>1</sup>, C Martín Jiménez<sup>1</sup>, J Padillo Ruiz<sup>2</sup>

<sup>1</sup>Unidad Cirugía General y Digestiva. Complejo Hospitalario Regional Virgen del Rocío, Sevilla. <sup>2</sup>Servicio Cirugía General y Digestiva. Complejo Hospitalario Regional Virgen del Rocío, Sevilla.

**Introducción:** La apendicitis es la patología más frecuente que requiere intervención quirúrgica urgente. Algunas infecciones parasitarias pueden simular un cuadro de apendicitis aguda, siendo *Enterobius vermicularis* (*E. vermicularis*) el patógeno más frecuente.

*E. vermicularis* presenta una transmisión fecal-oral. Los huevos ingeridos migran hacia el colon, ciego y apéndice, ocasionando la infestación intestinal conocida como oxiuros.

La clínica abarca el prurito anal, como síntoma más frecuente, pero también puede presentarse como ileocolitis, fístula enterocutánea, infección del tracto urinario, así como apendicitis y abscesos mesentéricos.

En relación con la apendicitis por oxiuros, la bibliografía existente es contradictoria respecto a la relación causal.

El caso que se presenta versa sobre una mujer de 19 años con clínica compatible con apendicitis aguda, en el que se identifica intraoperatoriamente parásitos en la luz intestinal.

**Caso clínico:** Mujer de 19 años que consulta por dolor abdominal en hipogastrio y fosa iliaca derecha (FID) de 4 días de evolución, asociando fiebre, náuseas y vómitos. A la exploración, dolor en FID con Blumberg negativo.

Analíticamente sin leucocitosis ni neutrofilia y PCR normal.

En la ecografía abdominal se identifica apéndice cecal aumentado de tamaño sugestivo de apendicitis aguda incipiente.

Se decide apendicectomía laparoscópica. Durante la intervención, se objetiva apéndice cecal aumentado de tamaño y con aspecto flemososo. Tras sección del mismo, se aprecia salida de apendicolito y parásito vivo de aspecto filiforme compatible con *E. vermicularis* en muñón apendicular. No se objetivan más parásitos.

La paciente es dada de alta a las doce horas de la intervención sin incidencias. Se pauta Mebendazol durante tres días.

El estudio de Anatomía Patológica concluye que la pieza es compatible con apendicitis flemosa sin identificar parásitos en la misma.

**Discusión:** La infección por *E. vermicularis* puede producir obstrucción de la luz del apéndice e inflamación del mismo, ocasionando una apendicitis aguda. Sin embargo, el papel de este hemilton resulta controvertido como etiología de apendicitis aguda, ya que existen casos de apendicitis en los que se identifica *E. vermicularis* en la pieza quirúrgica y otros en los que, como único hallazgo, se encuentran los parásitos sin objetivarse inflamación del apéndice, aunque clínicamente simule una apendicitis aguda.

La limitación que se encuentra es que las pruebas analíticas y de imagen no ayudan a discernir esta posible causa secundaria.

Lo que es concluyente es que el tratamiento de la enterobiasis se debe realizar con antiparasitarios, entrando en cuestión si podríamos evitar una cirugía al resolverse la infección de los oxiuros.

### 232025. LESIONES PERIANALES ATÍPICAS EN LA INFECCIÓN POR VIRUS DE LA VIRUELA DEL MONO. A PROPÓSITO DE UN CASO.

R Olmo Santiago<sup>1</sup>, FJ Almuquera González<sup>1</sup>, R Jiménez Rodríguez<sup>1</sup>, F de la Portilla de Juan<sup>1</sup>, J Padillo Ruiz<sup>2</sup>

<sup>1</sup>Unidad Cirugía General y Digestiva. Complejo Hospitalario Regional Virgen del Rocío, Sevilla. <sup>2</sup>Servicio Cirugía General y Digestiva. Complejo Hospitalario Regional Virgen del Rocío, Sevilla.

**Introducción:** La infección por virus de la viruela del mono (VVM) o viruela sistémica es una enfermedad rara descubierta en simios en 1958, describiéndose el primer caso en humanos en 1970. Es endémica de África, sin embargo, en mayo de 2022 varios países europeos comenzaron a detectar casos autóctonos, con una rápida propagación y una presentación atípica.

Más del 90% de los casos descritos en el brote de 2022 ocurre en hombres homosexuales. La transmisión se produce por contacto con

fluidos y con lesiones en piel o mucosas, siendo esta última forma de transmisión la más frecuente en el brote acaecido en Europa.

La clínica se caracteriza por una fase prodrómica y, posteriormente, lesiones cutáneas generalizadas, especialmente a nivel anogenital y oral. Además, pueden presentar proctitis, amigdalitis, edema genital, abscesos de partes blandas y exantema.

**Caso clínico:** Varón de 35 años, con diagnóstico reciente de VIH y sin otros antecedentes, que acude a urgencias por proctitis intensa y lesiones perianales supurativas de 15 días de evolución, asociando fiebre. A la exploración se objetiva, además, lesión ulcerativa en margen anal. Analítica sin leucocitosis, PCR de 29, CD4 de 33 y carga viral de VIH elevada.

Ante las características de las lesiones, se toma muestra de exudado anal, diagnosticándose de infección por VVM. Se decide exploración en quirófano.

Durante el ingreso desarrolla múltiples lesiones ulcerativas de forma generalizada en todo el cuerpo y mucosa anogenital y oral, con difícil control del dolor. Se pauta a antibioterapia de amplio espectro, analgesia multimodal y antivirales para el VIH.

Estuvo ingresado cuatro meses, reinterviniéndose hasta en cinco ocasiones, realizándose desbridamiento amplio de la zona perianal por desarrollo de fascitis necrotizante y, finalmente, resección anterior baja y colostomía ante necrosis de recto y conglomerado adenopático en pelvis.

Ante la inmunosupresión del paciente, la progresión de la fascitis, la escasa posibilidad de curación y el sufrimiento del paciente por mal control del dolor, se decide limitación del esfuerzo terapéutico.

**Discusión:** En el último año, el brote de infección por VVM en países occidentales y su presentación atípica, ha hecho que se ponga el foco en esta enfermedad.

Su implicación a nivel perianal obliga a que los cirujanos conozcamos la clínica de presentación y las posibles estrategias de actuación. Sin embargo, la escasa bibliografía disponible y los pocos recursos terapéuticos de los que se dispone actualmente supone la necesidad de continuar investigando esta patología para mejorar su diagnóstico y tratamiento.

## 230206. ESTENOSIS ESOFÁGICA CERVICAL TRAS LARINGUECTOMÍA – CONFECCIÓN DE NEOESÓFAGO CON COLGAJO RADIAL

FJ Almoguera González, M García Corona, CJ García Sánchez, M Socas, S Morales Conde

Servicio Cirugía General y Digestiva. Complejo Hospitalario Regional Virgen del Rocío, Sevilla.

**Introducción:** Las estenosis esofágicas cuando no son tumorales, es una patología poco frecuente y en menor medida que necesitan una

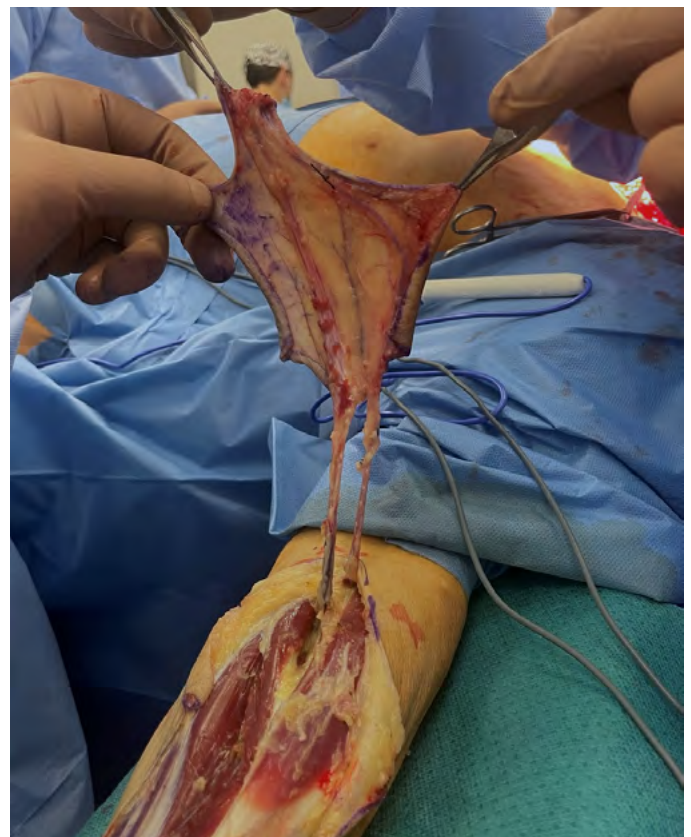
intervención quirúrgica. En este caso la valoración multidisciplinar entre varias unidades es imprescindible en este tipo de patologías infrecuentes para un abordaje en diferentes estructuras como es la región cervical, abdominal o la reconstructiva con colgados libres tanto radiales como la nueva posibilidad que es la utilización de yeyuno libre.

**Caso clínico:** Varón de 59 años que como antecedentes personales de interés presenta un carcinoma epidermoide de laringe (cT4N2cM0) intervenido mediante laringectomía total y vaciamiento ganglionar bilateral en 2019 junto con confección de traqueostomía, finalizándose el tratamiento en 2020 sin evidencia de enfermedad.

Posteriormente, el paciente comienza con disfagia a sólidos y a líquidos, objetivándose endoscópicamente una estenosis a la altura de la boca de Killiam decidiéndose intervención quirúrgica para reconstrucción esofágica mediante la confección de un neoesófago con colgajo mucocutáneo libre del radial.

Comenzamos la cirugía con la disección del cuello, exponiendo los troncos vasculares y apreciándose una estenosis esofágica completa que se secciona dejando ambos cabos libres.

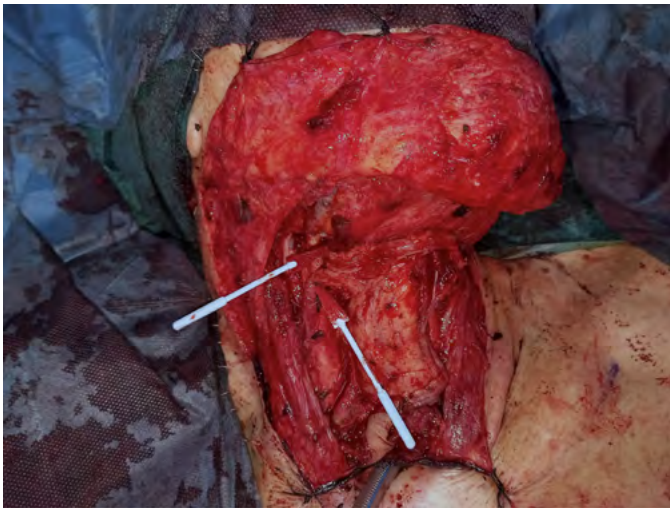
Confección de colgajo mucocutáneo radial (**Figura 1**) manteniendo su correcta vascularización y dándole forma de tubo. Finalmente se realiza una anastomosis termino-terminal de ambos cabos esofágicos al neoesófago con Monocryl 3/0 y las suturas vasculares con Prolene 8/0 (**Figura2**).



**Figura 1**

Colgado mucocutáneo radial con preservación de vascularización arterial y venosa.





**Figura 2**

Discección cervical con colocación de neoesófago y anastomosis esofágica ya realizada, flechas indicando anastomosis arterial (superior) y venosa (inferior).

Se produce un defecto en el cierre de la incisión cervical, consiguiéndose con colgajo pectoral izquierdo muscular pediculado tunelizado.

Durante su ingreso, fue dado de alta al séptimo día sin incidencias tolerando dieta líquida. En la revisión posthospitalización a los 3 meses de la intervención quirúrgica se encuentra tolerando dieta triturada sin incidencias.

**Discusión:** Presentamos un claro ejemplo de la integración de varias unidades quirúrgicas para una intervención quirúrgica compleja y poco frecuente. Los colgajos libres para formación de una neoesófago se describieron en la década de los 90 y han ido evolucionando hasta los que se realizan actualmente manteniendo íntegra la vascularización del colgajo y la necesidad de microcirugía para la anastomosis vascular. Además, actualmente está en discusión la utilización de este flap libre mucocutáneo o un yeyuno libre por lo que es un tema que está actualmente en estudio.

### 230207. RELEVANCIA DE LA BIOPSIA CON AGUJA GRUESA EN EL LINFOMA TIROIDEO

Al Fernández Sánchez, F Ramos Muñoz, C Jiménez Mazure, I Pulido Roa, C Rodriguez Silva, J Santoyo Santoyo

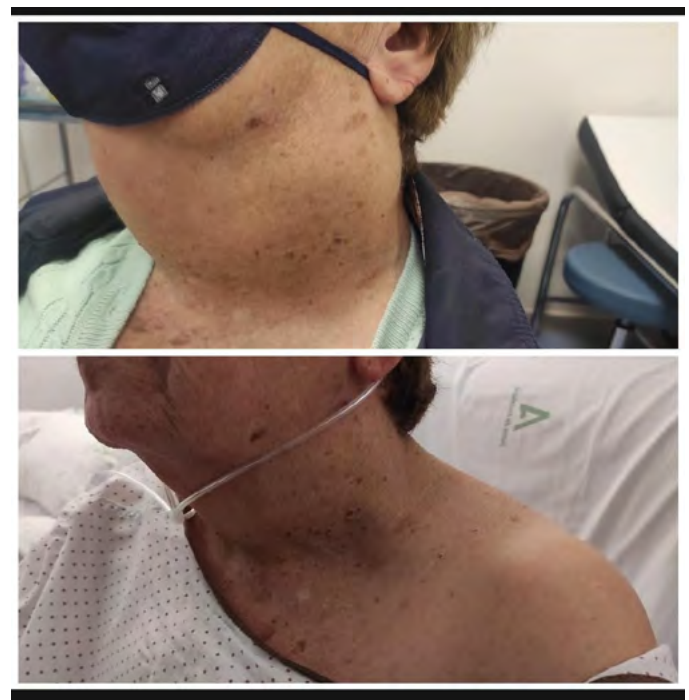Servicio Cirugía General y Digestiva. Complejo Hospitalario Regional de Málaga, Málaga.

**Introducción:** Los linfomas primarios de tiroides son neoplasias malignas extremadamente raras que suponen el 2% de los tumores

malignos de tiroides. La presentación clínica y las pruebas de imagen pueden simular la historia natural de un carcinoma anaplásico de tiroides.

**Caso clínico:** Se presenta el caso de una paciente de 79 años que acude a consulta de Cirugía por masa laterocervical izquierda de dos meses de evolución, con disfonía súbita y disnea progresiva. A la exploración la paciente presentaba una gran masa cervical izquierda, de consistencia pétrea, de unos 10 cm dependiente de lóbulo tiroideo izquierdo. Se realizó una PAAF diagnóstica la masa con resultado de atipia de significado incierto. Se solicitó un TC Cervicotorácico que muestra una tumoración tiroidea izquierda de gran tamaño que comprime luz glótica y presenta extensión extratiroidea con posible infiltración del paquete vasculonervioso izquierdo y músculo esternocleidomastoideo.

Se descarta cirugía ante hallazgos de irreseccabilidad y sospecha de Carcinoma Anaplásico de Tiroides. Se solicita una BAG de lesión tiroidea para valorar opciones terapéuticas paliativas. Sorprendentemente, el resultado de la misma es de Linfoma B No Hodgkin. La paciente inicia tratamiento urgente con quimioterapia con respuesta rápida y favorable.



**Figura 1**

Evolución de la masa tiroidea tras tratamiento médico con quimioterapia.

**Discusión:** Los linfomas tiroideos pueden simular clínica y radiológicamente el comportamiento de los carcinomas anaplásicos de tiroides. El papel de la biopsia con aguja gruesa es fundamental para iniciar tratamiento con quimioterapia y ofrecer una terapia no paliativa que cambie rápidamente el pronóstico de estos pacientes.



## 230208. APLICACIÓN DE ESCALA TIRADS EN UN SERVICIO DE CIRUGÍA ENDOCRINA DE TERCER NIVEL.

**Al Fernandez Sánchez, F Ramos Muñoz, C Jimenez Mazure, J Santoyo Santoyo**

Servicio Cirugía General y Digestiva. Complejo Hospitalario Regional de Málaga, Málaga.

**Introducción:** Analizar la exactitud diagnóstica de la clasificación ecográfica TIRADS (Thyroid Imaging Reporting and Data System) para determinar la malignidad del nódulo tiroideo (NT) en pacientes intervenidos de cirugía tiroidea en un hospital de tercer nivel.

**Material y métodos:** Estudio observacional retrospectivo de pacientes con informe ecográfico preoperatorio basado en la clasificación TIRADS intervenidos de cirugía tiroidea durante 2022.

Se determinó la asociación de los resultados histológicos finales con el informe preoperatorio del NT a través de la clasificación ecográfica TIRADS mediante el cálculo de sensibilidad, especificidad y valores predictivos, así como el estudio descriptivo y analítico de la muestra.

**Resultados:** De los 97 pacientes analizados se descartaron las cirugías de recidiva ganglionar y tiroidectomía totalizadoras. 65 pacientes cumplieron los criterios de inclusión. El 50,8% presentaron patología maligna en la histología y el 49,2% benigna. El porcentaje de malignidad para los distintas TIRADS fue del 33,3% para TIRADS 1 y 2, 0% para TIRADS 3, 60,9% para TIRADS 4, y 81,8% para TIRADS 5. Esto supone una alta sensibilidad (97%) para NT TIRADS mayor o igual a 4 con baja especificidad (51%) y un alto valor predictivo negativo (95%) a la hora de determinar la malignidad del nódulo tiroideo.

**Conclusiones:** La clasificación ecográfica TI-RADS es cada vez más usada y supone una buena herramienta para categorizar la malignidad del nódulo tiroideo conforme al trabajo de Horvarth et al. Sin embargo, es necesario realizar estudios con mayor tamaño muestral para asegurar su utilidad clínica en la práctica diaria.

## 230210. SHOCK HEMORRÁGICO SECUNDARIO A HEMOCOLECISTO POR COLECISTOSTOMÍA PERCUTÁNEA

**I Capitán del Río**

Servicio Aparato Digestivo. Hospital San Juan de Dios de Sevilla, Sevilla.

**Introducción:** El hemocolecisto es la presencia de una hemorragia en el interior de la vesícula biliar. La causa traumática es la más frecuente (en el 40-85% de los casos), con una mortalidad del 25%, y puede ser consecuencia de una lesión hepatobiliar accidental o iatrogénica, como la biopsia hepática transyugular, colangiografía transperitonohepática, colecistostomía, biopsia o colocación de endoprótesis biliar y TIPS.

**Caso clínico:** Paciente de 83 años pluripatológico ingresado en Medicina Interna por encefalitis vírica y TEP. Se realizó posteriormente ECO abdomen por dolor e ictericia obstructiva, diagnosticándose de colecistitis aguda litiásica con dilatación de vía biliar secundaria a coledocolitiasis. Dado el elevado riesgo quirúrgico y la presencia de coledocolitiasis, se decide realizar colecistostomía percutánea. Analíticamente destaca elevación de reactantes de fase aguda y Bi T de 5.4. A las 12 horas el paciente presenta débito hemático súbito > 2 litros por drenaje de colecistostomía e inestabilidad hemodinámica por shock hemorrágico.

Se decide realizar laparoscopia exploradora urgente, mostrando vesícula biliar ocupada por coágulos que se retiran seccionando la pared vesicular anterior y se localiza punto de sangrado activo hepático al interior de la vesícula biliar a través de la pared vesicular posterior. Tras realizar hemostasia con electrobisturí, se realiza colecistectomía. Dada la rápida recuperación hemodinámica tras el control del sangrado intraoperatorio y las medidas de resucitación, se decide introducir sonda de Fogarty transcística para intentar evacuar coledocolitiasis, obteniendo únicamente coágulos sanguíneos. Tras varios intentos, se realiza coledocotomía en cara anterior y se lleva a cabo el mismo procedimiento con sonda de Fogarty, con extracción de litiasis.

Tras comprobar defectos de relleno en vía biliar mediante colangiografía transcística, se introduce drenaje Kehr a través de coledocotomía. Se comprueba permeabilidad y estanqueidad. Tras 6 días de estancia postoperatoria en UCI y 14 días en planta el paciente es dado de alta sin complicaciones. El drenaje Kehr es retirado posteriormente tras realización de colangiografía trans-Kehr sin hallazgos.

**Discusión:** La colecistostomía percutánea es una alternativa menos invasiva para el tratamiento de colecistitis aguda. Se trata de un procedimiento seguro y eficaz, con una respuesta clínica y de la sistémica a las 48 h en > 90 % de los pacientes. Sin embargo, se han descrito complicaciones en el 3% de los pacientes, siendo las más frecuentes hemobilia, neumotórax, fuga biliar, coledocolitiasis y abscesos.

## 230211. QUISTE DE NUCK SANGRANTE: UNA COMPLICACIÓN INFRECUENTE

**I Capitán del Río<sup>1</sup>, I Lledó Izquierdo<sup>1</sup>, M Gago Galán<sup>2</sup>, A Amaya Cortijo<sup>1</sup>**

<sup>1</sup>Servicio Cirugía General. Hospital San Juan de Dios de Sevilla, Sevilla. <sup>2</sup>Servicio Radiodiagnóstico. Hospital San Juan de Dios de Sevilla, Sevilla.

**Introducción:** El canal de Nuck es una anomalía congénita infrecuente producida por la persistencia del proceso vaginalis, que procede del peritoneo parietal que acompaña al ligamento redondo dentro del canal inguinal de la mujer. El diagnóstico diferencial es complejo, especialmente con las hernias inguinales, ya que se manifiesta como tumoración inguinal o incluso genital. La prueba

de elección es la ECO, y suele tener lugar en la infancia, siendo un diagnóstico menos frecuente en la edad adulta y excepcional en la senectud. Existe consenso en que su tratamiento debe ser quirúrgico. Generalmente se llega al diagnóstico definitivo durante la cirugía y se confirma por el estudio de anatomía patológica (AP).

**Caso clínico:** Mujer de 48 años con antecedentes quirúrgicos de miomectomía y polipectomía endometrial endoscópica, que acude a Urgencias por cuadro de dos días de evolución de inguinodinia derecha progresiva asociada a náuseas sin vómitos. A la exploración presenta dolor a la palpación en región inguinal derecha y pequeña tumoración no reductible, que no protruye con Valsalva. Se realiza ECO-TAC que informa de lesión focal de naturaleza quística de aproximadamente 3 cm de diámetro, con un foco hiperdenso en su interior que parece corresponder a contenido hemático, apreciándose un pedículo que comunica con la cavidad peritoneal en relación con persistencia del conducto peritoneo vaginal, hallazgos compatibles con quiste de Nuck complicado, si bien podría corresponder con una hernia con contenido ovárico.

Se decide intervención quirúrgica urgente. Tras apertura de aponeurosis anterior de músculo oblicuo mayor se identifica formación quística en cordón inguinal con coágulos y sangre en su interior y pedículo torsionado. Se realiza escisión de lesión quística que se remite a AP y hernioplastia según técnica de Lichtenstein de pequeña hernia inguinal asociada. Alta a las 24 h con evolución favorable, sin complicaciones.

Resultado AP: COMPATIBLE CON PARED DE SACO HERNIARIO. AUSENCIA DE MALIGNIDAD.

**Discusión:** Se han descrito casos de quiste de Nuck sangrante en el contexto de endometriosis intraquística en mujeres adultas premenopáusicas, pero el caso de quiste de Nuck sangrante por torsión de su pedículo es extremadamente infrecuente.