

## GASTRO-ENTEROSTOMÍA Ú OPERACIÓN DE WÖLFLE

Esta operación, que Wölfler fué el primero en practicar (1881) á propuesta de Nicoladoni, que le ayudaba y que quizá pensaba en una operación análoga de Maisonneuve, consiste en abocar un asa del intestino delgado con la pared anterior (Wölfler) ó posterior (v. Hacker) del estómago cerca de la curvatura mayor, de modo que se restablezca el curso de las materias. Su gravedad es menor que la de la pilorectomía: 42 por 100 de mortalidad, según 36 casos reunidos por H.-W. Page (1); 43,4 por 100 según la de Dreydorff (1894); 30 por 100 en la estadística personal de Roux. La gastro-enterostomía por sutura es dos veces más mortífera que aquélla en que se emplean las placas de Senn ó el botón de Murphy (Magill).

*Indicaciones.*—La gastro-enterostomía está indicada lo más á menudo en el tratamiento paliativo del cáncer pilórico ó piloro-duodenal; lo está también forzosamente en el cáncer del píloro cuando éste es excindido y se ha debido ó preferido cerrar aisladamente los extremos gástrico y duodenal. Hartmann (2) la considera como la operación de elección en las estrecheces cicatriciales del píloro; la resección y la piloroplastia serían medios excepcionales. La úlcera simple (3) es igualmente á veces otra fuente de indicación. Finalmente, otros cirujanos han extendido su aplicación: Jeannel (4) y Kichkine (5) á la dilatación simple del estómago; Doyen (6) á las dispepsias graves, cuyos accidentes atribuye sobre todo al espasmo pilórico; Wölfler, v. Eiselsberg, Watson (7), á la contracción del estómago en forma de reloj de arena ó estómago bilocular (8).

Aparato instrumental: el mismo que para la gastrotomía y la gastrostomía; además un termocauterio.

La gastro-enterostomía es ya simple, ya combinada con la pilorectomía ó piloro-gastrectomía.

A. GASTRO-ENTEROSTOMÍA SIMPLE.—Se la practica hoy día, ya por procedimientos de sutura, ya con medios mecánicos especiales (placas de Senn ú otras, botón de Murphy, botón de Chaput, bobinas de Robson), ya por el método escarificante de Souligoux. Según Terrier, es indiferente hacerla anterior ó posterior.

1.º *Procedimiento de sutura establecido según los datos principales de Wölfler.*—1.º tiempo: *Incisión de la pared abdominal por la línea alba.*—Después de haberse colocado á la derecha, ábrase el abdomen por la línea alba, desde el apéndice xifoides hasta el ombligo.

2.º tiempo: *Busca y atracción de un asa del intestino delgado; encogimiento de su rama derecha ó ascendente.*—Mientras un ayudante colocado á la izquierda separa los labios de la herida con los ganchos romos, levántese la parte izquierda del colon transversal para buscar el repliegue yeyuno-duodenal

(1) H.-W. Page (*Brit. med. J.*, 1889, pág. 1114). — Consúltense: Doyen (*Arch. prov. de chir.*, n.º 1, 1892); Roux (*Revue de Gynéc. et de chir. abd.*, Paris, n.º 1, 1897).

(2) Hartmann, (*Congr. fr. de chir.*, pág. 424, 1896).

(3) Mickulicz (*Congrès allem. de chir.*, abril de 1897).

(4) Jeannel (*Arch. prov. de chir.*, pág. 29, 1893).

(5) Kichkine, Un caso de dilatación del estómago curado por la gastro-enterostomía (*Med. Obozr.*, XLI, 7, 1894).

(6) Doyen (*Congr. fr. de chir.*, pág. 248, 1895, y 423, 1896).

(7) Watson (*Boston. med. and surg. J.*, 2 abril de 1896).

(8) Véase Perret (*Thèse Lyon*, 1895-96).

de donde sale el yeyuno, cuyas inserciones son muy cortas en su origen; escójase el asa intestinal que se encuentra á 40 ó 50 centímetros del repliegue, porque tiene un largo mesenterio (Wölfler), y sáque-sela fuera de la herida abdominal donde se la puede mantener por un fuerte hilo de seda pasado á través de su inserción mesentérica, después de haberla envuelto en compresas. Encójase la rama derecha ó ascendente del asa, por medio de tres suturas de Lembert que atraviesen la serosa y la muscular en dos puntos distantes 1 centímetro, que formarán así un pliegue saliente en la abertura del intestino.

3.<sup>er</sup> tiempo: *Busca, atracción y abertura del estómago.* — Échense, si es necesario, el colon transverso y el omento mayor hacia abajo y á la derecha; búsquese la curvatura mayor del estómago, que se reconoce por su forma y por los vasos de la cara anterior de dicha viscera, que allá van ó que de allá parten, cójase la pared gástrica con los dedos ó con una pinza de garfios, atráigasela, manténgasela fuera de la herida abdominal, comprímase la con una larga pinza de ramas curvadas, enguantadas con tubos de caucho, rodéese la de esponjas planas ó de compresas de gasa húmedas y calientes y abráse la mediante pequeños toques con el termocauterio á un través de dedo por arriba de la inserción del omento mayor, en sentido horizontal y en una longitud de 5 centímetros.

Enjúguese el interior del estómago. Este, antes de la operación, habrá sido abundantemente irrigado con una solución antiséptica.

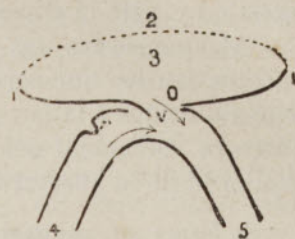


FIG. 698. — Abocamiento gastro-intestinal por el procedimiento de Wölfler (corte esquemático horizontal de este abocamiento)

11, pared anterior del estómago; 2, pared posterior del mismo; 3, cavidad del estómago; 4, rama ascendente del asa intestinal con su estrechamiento valvular artificial, *v*; 5, rama descendente de la misma asa; O, orificio gastro-intestinal; V, válvula formada por la pared del estómago

(La flecha que está colocada en el orificio gastro-intestinal indica el curso que siguen las materias alimenticias desde el estómago á la rama descendente del asa intestinal; la otra flecha indica el curso de la bilis y del jugo pancreático hacia esa misma rama descendente).

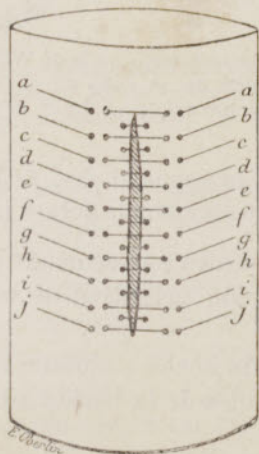


FIG. 699.—Sutura doble de Czerny para una herida longitudinal del intestino  
Colocación de los hilos

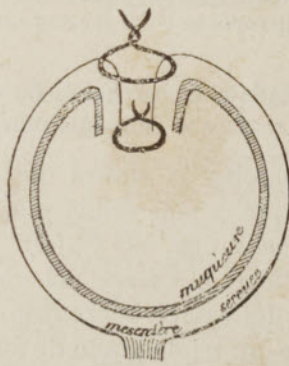


FIG. 700.—Sutura de una herida longitudinal del intestino (corte horizontal) por dos puntos de Lembert superpuestos  
Adosamiento sero-seroso de los labios de la herida

4.<sup>o</sup> tiempo: *Abertura del intestino y abocamiento de las dos aberturas por la sutura.*—Mientras un ayudante mantiene la brecha gástrica, constriñase circularmente en dos puntos las dos ramas del asa con tiras de gasa. Abrase mediante pequeños toques con el termocauterio, el punto medio de la superficie

libre del asa, entre las tiras, á la izquierda de la estrechez ya producida, en una longitud de 5 centímetros, y enjúguese cuidadosamente el interior del intestino y toda la superficie traumática.

Abóquense las dos aberturas de tal suerte, según el consejo de Völfler, que los bordes que corresponden á la parte derecha de la abertura intestinal sean suturados á la pared estomacal intacta, mientras que en los bordes de la abertura estomacal sólo se insertan los bordes que corresponden á la parte izquierda de la abertura intestinal (fig. 698).

Se forma así, por encima de la parte derecha de la abertura intestinal una válvula constituida por la pared del estómago, y que, ayudada ya por la estrechez artificial-

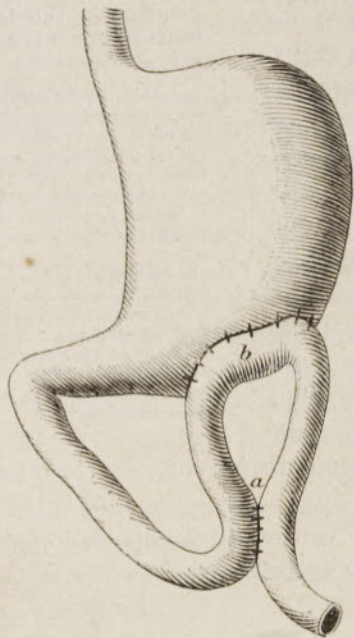


FIG. 701.—Gastro-enterostomía de Lauenstein-Braun: anastomosis *a* entre las dos ramas del asa ya abocada en *b* con el estómago

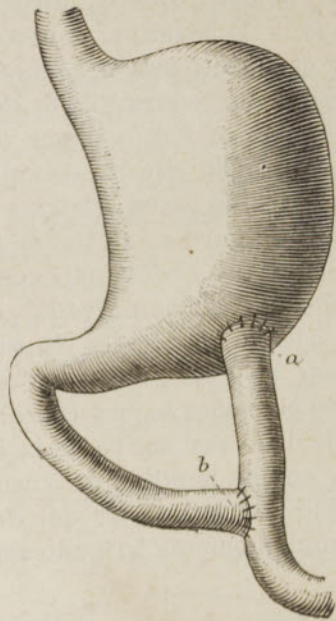


FIG. 702.—Gastro-enterostomía de Wölfler-Roux, implantación de un cabo en el estómago *a*, é implantación del otro cabo en el precedente

mente creada como se ha dicho antes en el intestino, se opone al paso de la bilis al estómago y al paso del contenido del estómago á la rama ascendente del asa intestinal.

Se emplea la sutura de Lembert, ó mejor la sutura entrecortada doble de Czerny, que es más sólida y asegura mejor la reunión primitiva de las superficies serosas (figs. 699 y 700).

5.º tiempo: *Cierre del abdomen*. — Después de hecha cuidadosamente la limpieza del campo operatorio, reúnanse los dos labios de la herida abdominal mediante un triple plano de suturas.

La gastro-enterostomía es á veces seguida de muerte después de vómitos incesantes de bilis y de fenómenos de oclusión intestinal. Se han atribuido estos accidentes, ya á una acodadura del colón transversal por el asa del yeyuno que ha sido llevada hacia el estómago, ya á la formación de un espolón en el intestino, más abajo de la anastomosis, espolón que dirigiría la bilis hacia el estómago y las materias alimenticias hacia el duodeno, á un verdadero callejón sin salida. Para remediar la acodadura, conforme hace notar justamente Chaput (1), hay que tomar el asa del yeyuno bastante lejos del duodeno y asegurarse así una longitud suficiente de mesenterio. Contra el

(1) Chaput, P. Régnier (*Soc. chir.*, 20 Enero de 1897).

reflujo de la bilis y la obstrucción del duodeno han sido propuestos diversos medios: 1.º la formación de una válvula en el trozo ascendente cerca de la anastomosis, como lo hemos indicado según Wölfler, ó poniendo al mismo nivel una ligadura moderadamente apretada, con gasa yodofórmica (Chaput); 2.º el establecimiento de una nueva anastomosis (fig. 701) entre las dos ramas del asa ya anastomosada con el estómago (Lauenstein, Braun, Jaboulay); 3.º la sección completa del asa del yeyuno determinada, la implantación de su extremo cecal en el estómago y la del extremo duodenal en el trozo cecal á alguna distancia del estómago (Wölfler, Roux) (fig. 702); 4.º, en fin, la simple torsión del asa antes de su anastomosis (Lücke, Rockwitz), adoptada entre nosotros por Guinard, Villar, Doyen, P. Régnier, Chaput (1), etc. Este último medio es evidentemente el que complica menos la operación (fig. 703).

2.º *Procedimientos con medios mecánicos especiales.*—a. Procedimiento de Senn (2).—*Placas óseas decalcificadas.*—Este procedimiento tan sencillo como ingenioso, gozaba antes de gran boga en América y en Inglaterra. Con-

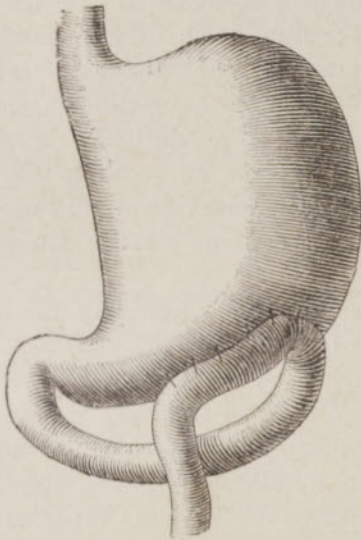


FIG. 703.—Gastro-enterostomía de Lücke-Rockwitz: simple torsión del asa antes de su anastomosis al estómago (Ch. Monod)

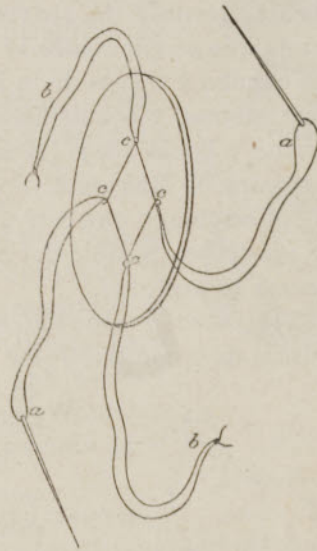


FIG. 704  
Disco óseo de Senn

siste en reunir las aberturas gástrica é intestinal por medio de dos discos de hueso decalcificado, que se consolidan por cuatro ligaduras y que se abandonan á la reabsorción en el interior del tubo digestivo. La operación se puede hacer en quince ó veinte minutos: ventaja inapreciable. Por lo demás, Page ha demostrado recientemente por la estadística que la mortalidad de la operación de Senn es mitad menor que la operación de Wölfler: 27,7 por 100 contra 55,5 por 100. Hasta llega sólo á 15,7 por 100, según 19 casos recogidos por Trèves (3).

*Preparación de los discos.*—Con una sierra fina se corta el tejido compacto del fémur ó de la tibia de un buey en placas ovales, de 6 centímetros y medio á 7 y medio de largo, de 2 centímetros y medio de ancho, de unos 6 milímetros de grueso. Se las decalcifica, durante una semana, en una solución de ácido clorhídrico fuerte (10 por 100), que se renueva cada dos días. Se las lava luego con agua corriente durante tres á seis horas para arrastrar el ácido. Se las

(1) Chaput, P. Régnier (*Soc. chir.*, 20 Enero, de 1897).

(2) N. Senn. *Intestinal Surgery*, pág. 177, 1889, Chicago. — B. Jessett (*Brit. M. J.*, 27 Julio de 1889, pág. 169).

(3) Trèves (*Man. of oper. Surg.*, vol. II, pág. 443, 1891).

desecha entre hojas de papel chupón. Se practica en su centro una abertura oval de 18 milímetros de largo por 12 de ancho; luego se practican cuatro agujeros, cerca de los bordes de esta abertura: uno en cada lado, otro en cada extremidad. Los discos así preparados (fig. 704) son conservados en el alcohol absoluto. Cuando se quiere servirse de ellos se los lava en una solución de ácido fénico al 2 por 100; se pasa por cada uno de los agujeros cardinales un asa de hilo, de seda ó de catgut crómico número 1, de 30 centímetros de largo; sólo las asas laterales van armadas de una aguja fina, y se fijan las cuatro asas sobre el dorso del disco por medio de un hilo circular.

MANUAL OPERATORIO. — 1.º *Incisión de la pared abdominal.* — Ábrase el abdomen sobre la línea media entre el apéndice xifoides y el ombligo en la extensión de 7 á 8 centímetros.

2.º *Atracción del yeyuno y del estómago.* — Mientras se separan los labios de la herida, después de apartar el omento mayor, atráigase al exterior un asa del yeyuno que se encuentre lo más próxima posible de su origen; pásense dos tubos de caucho á través de la inserción mesentérica, á una distancia respectiva de 10 centímetros, y constriñase el asa después de haber exprimido su contenido hacia arriba y hacia abajo (la compresión intestinal se puede hacer igualmente con los *clamps* de Makins ú otros análogos). Atráigase en segundo lugar una porción del estómago que esté á 5 centímetros por encima de la curvatura mayor y lo más cerca posible del píloro. Rodéese el estómago y el asa con esponjas ó compresas protectoras.

3.º *Abertura y abocamiento de las dos vísceras.* — Mediante una incisión longitudinal de 2 centímetros y medio, ábrase la cara libre del yeyuno y pásese un disco á su interior; atraviésense los labios de la herida intestinal en todo su espesor, con las agujas y los hilos de los agujeros laterales, y confiense estas agujas á un ayudante; háganse simplemente salir por las comisuras de la herida los hilos extremos del disco.

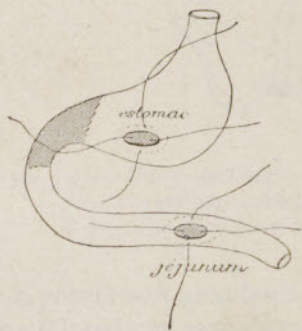


FIG. 705. — Gastro-enterostomía con los discos de Senn

Ábrase el estómago en una longitud de 2 centímetros y medio, pásese otro disco á su interior y atraviésense los labios del ojal con los hilos laterales, sacando los otros hilos directamente por la herida (fig. 705).

Coáptense exactamente los dos discos, anudando entre sí primero los hilos laterales inferiores, luego los hilos extremos, y por fin los hilos laterales superiores. Córtense los hilos cerca de los nudos. Si es necesario, se podría consolidar la oposición de los discos por la sutura de Lembert; pero Jesset hace observar que este suplemento de precaución no es necesario.

4.º *Cierre del abdomen.* — Terminada la limpieza del campo operatorio, después de haber reducido el intestino y el estómago, ciérrase la cavidad abdominal por un triple plano de suturas.

b. *Procedimientos con el botón de Murphy* (1). — Este ingenioso botón se compone de dos mitades (fig. 706), que se introducen sucesivamente en cada una de las dos vísceras que se quiere anastomosar, y que luego se articulan entre sí. «Cada mitad tiene la forma de un remache; se compone de un cilindro central y de una cabeza abultada. El cilindro central, hueco, sirve para el paso

(1) Murphy (*New-York med. Record*, 10 Diciembre de 1892.

de las materias; sobre este cilindro es donde se fija la pared visceral mediante una sutura en forma de bolsa. Los dos cilindros no son idénticos: el uno es hembra y está provisto de un paso de rosca interior; el otro es macho, es decir, destinado á introducirse en el cilindro hembra; el cilindro macho va provisto de dos ganchos montados sobre un resorte, que engranan en el paso de rosca del cilindro hembra (Chaput) (1). Hay tres modelos de botones: el más grueso para la gastro-enterostomía, su abertura circular tiene 12 milímetros de diámetro; el mediano para la entero-anastomosis; el más pequeño para la colecisto-enterostomía.

Las dos piezas del botón de Murphy entran fácilmente la una en la otra, pero si el encaje de las vísceras se hace mal es imposible destornillarlas para rectificarlo. De ahí diversas modificaciones que han sido propuestas con el fin sobre todo de suprimir este inconveniente: citaremos entre otros aparatitos el botón de Destot (de Lyon) (2). Sin embargo, no por esto es menos usado el botón primitivo de Murphy en la práctica general.

*Procedimiento de Charles Monod* (3).—1.<sup>er</sup> tiempo: «*Inci-sión media desde el apéndice xifoides al ombligo, prolongada más allá si fuese necesario.*

»2.<sup>o</sup> tiempo: *Busca y examen del estómago.*

»3.<sup>er</sup> tiempo: *Busca del asa inicial del yeyuno, que se invierte á la manera de Rockwitz (fig. 703).*—Siguiendo el consejo de Doyen, pásense dos hilos por el mesenterio, el uno más abajo, el otro más arriba del punto en que se hará la anastomosis. Estos hilos, provisto el uno de una pinza y el otro simplemente anudado, sirven de punto de referencia y permiten que el asa conserve la dirección deseada en el momento de la anastomosis.

»4.<sup>o</sup> tiempo: *Retrofijación del omento mayor y colopexia* (Doyen).—A través de una perforación hecha en el omento gastro-cólico, rechácese el omento mayor hacia la cavidad posterior de los omentos, luego fíjese mediante cinco puntos de sutura sero-serosos con seda fina, el colon transversal á la curvatura mayor del estómago. Esta sutura comprende todo el espesor de las paredes de los dos órganos, exceptuada la mucosa.

»5.<sup>o</sup> tiempo: *Anastomosis del estómago y del intestino.*—Alrededor de una pieza de cinco céntimos bien colocada en la cara anterior del estómago, muy cerca de la curvatura mayor y cerca del antro del piloro, hilvánese una seda fina que limite un espacio circular, á cuyo lado será colocada una de las mitades del botón de Murphy (mod. 21-23 milímetros).

»Para evitar la salida de materias, circunscribese la parte así limitada con pinzas-clamps, con los dientes guarnecidos de caucho y moderadamente apretados.

»Incíndase entonces el estómago, introdúzcase en la abertura una de las mitades del botón, apriétese el hilo hilvanado, aproxímense en forma de bolsa los labios de la abertura y péguense á la base del tallo del botón; se tiene cuidado, con un instrumento romo, de hundir bien la mucosa que sobresale, en la ranura existente en la base del tallo, de modo que ninguna parte remonte á lo largo de este tallo.

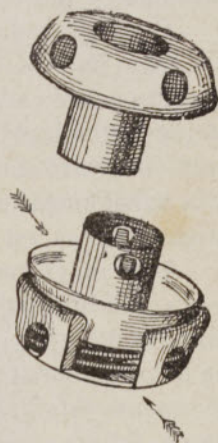


FIG. 706  
Botón de Murphy

(1) Chaput, *Thérap. chir. Intestin, rectum, péritoine*, Paris, Doin, 1896.

(2) Destot (*Arch. prov. de chir.*, pág. 336, 1894).

(3) Ch. Monod (*Soc. chir.*, 26 Diciembre de 1894 y 10 Abril de 1895).

»Reproduzcase exactamente la misma maniobra en el intestino.

»Aproxímense entonces las dos mitades del botón y apriéteselas entera- mente.

»6.º tiempo: *Fijación complementaria del extremo superior del asa intestinal*. — Para evitar la formación de un espolón resultante de la fijación del intestino en una extensión demasiado limitada, para facilitar, por consiguiente, el paso del contenido estomacal al trozo periférico del intestino, fíjese al estómago la parte (fig. 703) que está situada á la izquierda y hacia arriba de la anastomosis, en una longitud de 5 á 6 centímetros, mediante cinco puntos de sutura con seda fina, comprendiendo todo el espesor de las tunicas, exceptuada la mucosa. El extremo periférico del asa se deja colgando.

»7.º tiempo: *Sutura de la pared abdominal*. — Primer plano con catgut, peritoneo y músculos; segundo plano con erin de Florencia, piel.»

Otros procedimientos, muy numerosos, han sido imaginados tanto en Francia como en el extranjero. Así, unos abren primero las vísceras y las hilvanan después sobre cada mitad del botón, sostenida por medio de una pinza hemostática; otros suprimen la inversión del yeyuno de Lücke-Rokvitz ó la fijación epiploica retro-estomacal y la colopexia transversa de Doyen; otros se atienen á la anastomosis pura con el botón de Murphy, como con la sutura, — procedimiento que es, en realidad, el más sencillo y el más usado.

Pero en el fondo, el botón de Murphy obra de igual manera en todos los casos: las tunicas de las vísceras son mortificadas por la presión de las dos mitades del aparato, en tanto que se establecen adherencias sólidas alrededor de la zona mortificada y, cuando la escara cae, la anastomosis se halla definitivamente establecida; sólo se estrecha un poco con el tiempo. En cuanto al botón, ó bien se elimina por el ano, ó bien permanece en el estómago ó en una parte del intestino grueso.

El procedimiento de Murphy es ciertamente el más rápido de todos los que poseemos en la actualidad y no es, por lo tanto, sorprendente, que su empleo se haya generalizado ó por lo menos tienda á generalizarse en todos los países. En 1895, Murphy (1) indicaba 9 muertos en 27 operaciones de gastro-enterostomía, ó sea 33,3 por 100. Más recientemente, Marwedel (2) (de Heidelberg) relataba los resultados de 35 gastro-enterostomías practicadas en la clínica de Czerny con el botón de Murphy (12 muertos=34,2 por 100) y concluía reconociéndole un gran valor y una inocuidad perfecta, con tal de conformarse á las reglas formuladas por el mismo Murphy. Notemos, sin embargo, que la sutura conserva aún en todas partes, y á pesar de todo, un gran número de partidarios.

c. *Procedimiento de Chaput (3) con su botón anastomótico*. — «Este botón (fig. 707) es de estaño; visto de cara tiene la forma de un anillo un poco alargado. Su orificio central mide 5 milímetros por 10 ó 15 milímetros, para la sutura circular del intestino delgado (n.ºs 1-3); es mayor en los que se utilizan para el intestino grueso (n.º 4) y para el estómago (n.º 5). Cuando se le mira de perfil se ve que sus bordes tienen la forma de una canal que da la vuelta al instrumento (canal circular como la de una polea). Esta canal mide 6 á 7 milímetros de anchura y 7 milímetros de profundidad. Los bordes salientes de la

(1) Murphy (*Lancet*, I, 104, 1895). Véase también Heydenreich, *De l'emploi du bouton de Murphy* (*Congr. fr. de chir.*, pág. 52, 1895).

(2) Marwedel (*Congr. all. de chir.*, Abril de 1897).

(3) Chaput, *Thérap. chir. Intestin, péritoine, rectum*, Paris, 1896; *Soc. chirurgie*, 25 Marzo de 1896, y *Congr. fr. de chir.*, pág. 406, 1896.

canal son abultados y romos ó redondeados para evitar los contactos ofensivos. Presentan cuatro hendiduras y las láminas separadas por estas incisiones son delgadas y flexibles.»

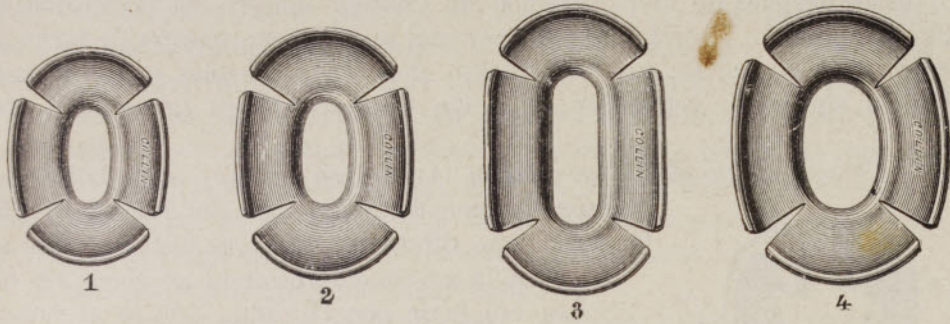


FIG. 707.— Botones anastomóticos de Chaput (diferentes modelos)

*Gastro-enterostomía.*—«Incisión media en el abdomen. Desde luego,—ó después de excisión del píloro y cierre respectivo del estómago y del duodeno,—váyase en busca del origen del yeyuno y escójase para la anastomosis un punto situado á 50 centímetros del origen del intestino delgado. Deténgase la circulación de las materias con dos compresores de Chaput á 10 ó 12 centímetros de distancia.

»Hágase un ancho pliegue sobre la pared estomacal anterior por medio de dos grandes pinzas curvas, y en la convexidad de este pliegue hágase una incisión de 4 ó 5 centímetros, suficiente para admitir el botón anastomótico n.º 5.

»Hilvánense á punto por encima con seda de mediano grosor los labios de esta abertura, colóquese el botón á caballo sobre ella y anúdense en forma de bolsa el hilo sobre uno de los extremos del botón.

Incíndase el intestino, hilvánese la abertura con seda, colóquese en ella el otro extremo del botón y apriétese el hilo.

»A través de las paredes gástrica é intestinal, con los dedos, apriétese hasta el contacto íntimo los bordes del botón.

«Redúzcase el estómago y ciérrese la pared abdominal.»

El botón de Chaput ha sido empleado con éxito varias veces en el hombre por el mismo inventor y por otros cirujanos. Según Chaput, es tan rápido en su aplicación como el de Murphy; tiene además la ventaja de dar una anastomosis más ancha, de no exponer á los accidentes de perforación por esfacelo, de

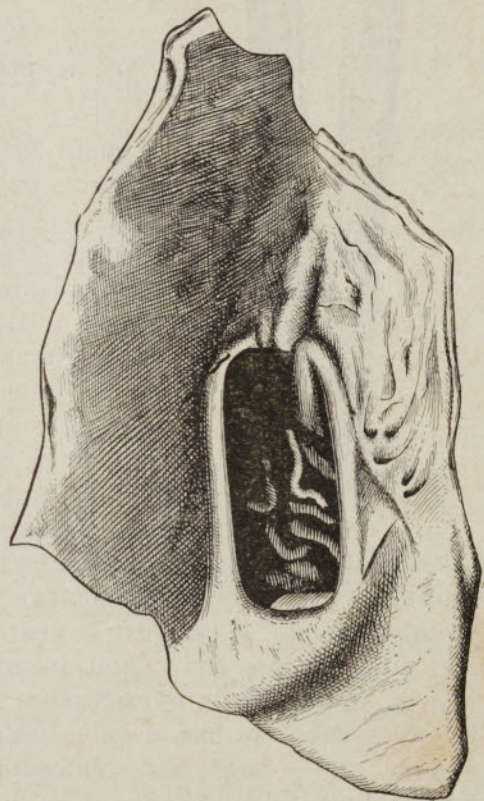


FIG. 708.— Gastro-enterostomía con el botón de Chaput

Orificio gastro-yeyunal cinco meses después de la operación



poderse aplicar á las paredes más gruesas, de costar menos caro y de estar mucho mejor construído.

La figura adjunta (fig. 708), dibujada según una pieza recogida más de cinco meses después de una operación de Chaput, muestra la perfección del resultado obtenido: el orificio gastro-yeyunal medía 5 centímetros de largo por 3 centímetros de ancho; los bordes eran delgados, flexibles y no se notaba indicio alguno de retracción; el botón estaba libre en la cavidad estomacal.

- d. *Procedimiento de Mayo-Robson (1) con su bobina.*—La bobina de Robson se hace de gelatina ó con huesos decalcificados; tiene diferentes grosores según su destino; para la gastro-enterostomía es necesario que su conducto central mida por lo menos un




FIG. 709.— Pinza de Souligoux para el aplastamiento intestinal

diámetro de 2 centímetros y medio. Es semejante, por su forma exterior á un carrete de hilo ordinario.

Después de haber atraído á la herida las porciones escogidas del estómago y del intestino, mientras un ayudante las sostiene con pinzas que indican los puntos que se han de anastomosar,—estando la cavidad peritoneal abrigada con esponjas y gasa yodofórmica,—se reúnen primero las dos vísceras yuxtapuestas en su semicircunferencia posterior mediante una sutura continua con seda, sero-serosa, que comprende también la capa muscular. Se abren las dos vísceras delante de esta primera línea de sutura, se reúnen las dos mucosas con catgut en la misma extensión y por el mismo lado, se introduce la bobina en el estómago y en el intestino; luego, aproximándolos convenientemente, se reúne su semicircunferencia anterior mediante un primer plano mucoso-mucoso con catgut, luego mediante un segundo plano sero-seroso con seda. Cada una de estas coronas á punto por encima se hace con el mismo hilo cuyos cabos se han dejado bastante largos. Cuando las circunstancias apremian, sólo se puede hacer una sutura continua, la cual comprende entonces todas las tunicas del estómago y del intestino.

En 1895, Mayo Robson (2) había reunido 8 gastro-enterostomías hechas por su procedimiento; contaba 2 muertos. Cree que su bobina es muy superior á las placas de Senn, así como al botón de Murphy, y debemos hacer constar que numerosos cirujanos ingleses, sus compatriotas, comparten sus preferencias.

(1) Mayo Robson (*Med. chir. tr.*, LXXV, pág. 449; *Brit. J.*, I, 688, 1893; *Sem. médicale*, pág. 485, 1892; *Brit. J.*, II, 963, 1895).

(2) Al procedimiento de Robson se refiere el de Dubourg (de Burdeos), que practica la gastro-enterostomía sobre tubos de caucho (*Soc. chir.*, pág. 667, 1896).

La bobina de Robson es un medio sencillito, fácil de preparar en todas partes y de una aplicación segura y bastante rápida.

Pueden prestar los mismos servicios otras bobinas vegetales (nabo, patata, etc.) talladas de igual manera y convenientemente esterilizadas.

3.º *Método de la escarificación de Souligoux* (1). — He aquí este método: «Para abocar estómago con intestino, intestino con intestino, vejiga biliar con intestino, sin abrir previamente sus cavidades, se determina en cada uno de los órganos que se han de anastomosar, una placa de esfacelo. Las dos placas son adosadas frente á frente por medio de una sutura á punto por encima. Se establecen adherencias peritoneales; al cabo de cuarenta y ocho horas, las zonas esfaceladas se desprenden y las adherencias son entonces más que suficientes para impedir la separación de los dos órganos.»

La instrumentación general comprende:

- 1.º Una pinza muy poderosa, fabricada por Collin (fig. 709);
- 2.º Una aguja delgada de Reverdin;
- 3.º Hilo de seda (n.º 3);
- 4.º Potasa cáustica sólida.

*Procedimiento de Souligoux para la gastro-enterostomía.* — «Abierta la pared abdominal, váyase ante todo en busca de la primer asa del yeyuno. Una vez encontrada, pásese á través de su mesenterio un hilo de seda, destinado á mantenerla fuera de la cavidad abdominal.

»El ayudante aplaca esta asa y presenta su borde libre. Colóquese el intestino, así aplanado, entre los dos bocados de la pinza y apriétesela; se puede emplear toda la fuerza sin cortar el intestino; se siente y se oye aplastarse los tejidos; las dos paredes intestinales así pegadas se adelgazan tanto que llegan á ser transparentes; el intestino cruje, pero no se rompe. Quitada la pinza, el intestino, bajo la influencia de sus fibras musculares y quizá de su contenido, se despliega por sí mismo al nivel de la parte comprimida.

»Repítanse las mismas maniobras en el estómago mientras el ayudante extiende bien el pliegue estomacal é impide que la mucosa resbale durante la presión. Las zonas aplastadas adquieren muy pronto un color negruzco. Sólo el peritoneo ha resistido y no ha sido aplastado.

»*Suturas.* — Empiécese una á punto por encima á unos 2 milímetros de las superficies mortificadas y reúnanse sus bordes internos en toda su extensión.

»*Cauterizaciones.* — Con un trozo de potasa cáustica sólida cauterícese bastante ampliamente las superficies aplastadas en toda su extensión. El ayudante, á medida que se pasea la potasa, enjuga con una torunda; nunca se ha visto difundir la potasa por fuera de las zonas mortificadas.

»*Continuación de la sutura.* — Terminada la cauterización, reanúdese la sutura á punto por encima reuniendo los dos bordes externos y, de vuelta al punto de partida, termínese con un nudo hecho con los dos extremos del hilo.

»Reconócese la línea de sutura. Si aparece algún punto negro, coloreado por la potasa, entiérresele bajo uno ó dos puntos de sutura separados.

»Ciérrese el abdomen.» (Souligoux).

Souligoux ha podido comprobar varias veces la excelencia de su método

(1) Souligoux. Gastro-entero-anastomosis, entero-anastomosis, colecistentero-anastomosis sin abertura previa de los órganos que se han de anastomosar (*Sóc. chir.*, 15 Julio de 1896; Picqué, rapp. y *Congr. fr. de chir.*, pág. 433, 1893). Véase Menciére, *Étude critique et expérimentale sur la gastro-enterostomie et en particulier sur la gastro-entérostomie par sphacèle* (Tesis de Burdeos, Diciembre de 1896).

en la clínica de Picqué y en otras. Chaput considera igualmente este método, no sólo como muy ingenioso, sino como lleno de ventajas y susceptible de aplicaciones muy extensas. Ha entrado en la misma vía (*procedimientos sin abertura de la mucosa*); pero reemplaza el aplastamiento y la cauterización química por la cauterización con el hierro rojo para las operaciones intestinales (sutura circular, entero-anastomosis); por esta misma cauterización y por la ablación de las tunicas serosa y muscular en las operaciones gástricas.

**B. GASTRO-ENTEROSTOMÍA COMBINADA CON LA PILORECTOMÍA Ó LA PILO-GASTRECTOMÍA (operación de Billroth).**

Esta operación ha sido hecha por primera vez por Billroth (fig. 710) en un

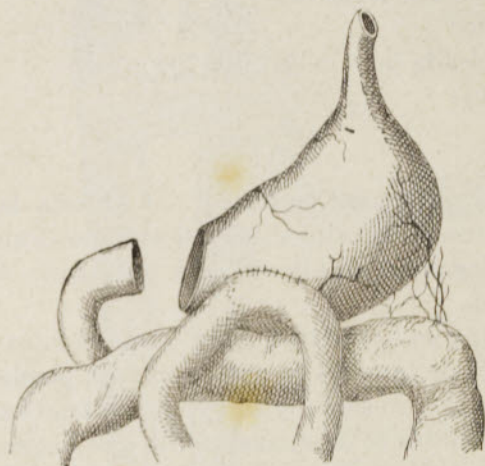

FIG. 710.—Gastro-enterostomía combinada con la pilorectomía (operación de Billroth)

caso en que, después de una resección muy extensa del píloro, era imposible abocar las aberturas gástrica y duodenal. Ha sido repetida después, varias veces, especialmente por Tuholske, W. T. Bull, Murphy, Senn, Doyen, Quénu (1), Chaput (2). Hoy día se la debe considerar, no ya como una operación excepcional, sino como una *operación de elección*, sobre todo en los enfermos que están muy debilitados, después de la pilorectomía ó la piloro-gastrectomía: abrevia mucho las maniobras y, por consiguiente, previene ó disminuye el *shock* tan temible, que acompaña muy á menudo á la pilorectomía tradicional.

En cuanto al manual operatorio, nada presenta de particular: se ha quitado todo el mal, se cierra aisladamente, mediante dos suturas á punto por encima con seda, las aberturas gástrica y duodenal, luego se aboca el yeyuno con el estómago por uno de los procedimientos que acabamos de describir con motivo de la gastro-enterostomía simple.

**GASTROPLICACIÓN.—GASTROPEXIA.—GASTROLISIS**

1. La *gastroplicación*, así denominada por Brandt (*gastrorraña* de ciertos autores), consiste en reducir el volumen del estómago extremadamente dilatado, plegándole en sentido de su eje mayor, cuando su dilatación ha resistido al tratamiento médico. Bircher (de Aarau, Suiza) es el primero que la ha practicado, habiendo operado tres enfermos con éxito. R. Weir (de Nueva York), Brandt (3), Guelliot (4) (de Reims) han publicado casos análogos.

Una vez vaciado y lavado el estómago, se deprime su pared anterior con una larga pinza y se sutura la curvadura mayor á la curvadura menor mediante una línea á punto por encima, de seda, que comprende sólo la serosa y

(1) Quénu (*Soc. chir.*, 1895).

(2) Chaput (*Congr. fr. de chir.*, 1896).

(3) Brandt (*Congr. f. Chir.*, pág. 361, 1894).

(4) Guelliot (*Congr. fr. de chir.*, pág. 434, 1896).

la muscular (Bircher); ó mejor, se hace un primer pliegue en medio de la pared anterior y se suturan los bordes con una sutura á punto por encima de seda; se hace un segundo pliegue por encima del precedente y se le sutura igualmente y así se continúa hasta que las curvaturas mayor y menor, separadas cuatro ó cinco pulgadas solamente, puedan ser á su vez suturadas la una á la otra (Weir).

2. La *gastropexia* ó sutura del estómago á la pared abdominal constituye forzosamente un tiempo preliminar de la *gastrostomía*, ya temporal, ya definitiva, y no tiene entonces, por consiguiente, individualidad propia alguna.

Cosa muy distinta de los casos de *ptosis* ó *prolapso*, con ó sin dilatación del estómago, en los que se eleva al rango de *operación final*. Duret (1) (de Lille) es el primero, por lo menos que sepamos nosotros, que ha practicado, y con éxito, la *gastropexia* por prolapso y que ha establecido las primeras reglas de esta operación, insistiendo particularmente en que las inserciones se deben tomar al nivel de la curvadura menor y de la extremidad pilórica.

*Procedimiento de Duret*.—1.º Laparotomía media, descubriendo en la incisión el peritoneo de la región epigástrica en una altura de 8 á 10 centímetros y llegando hasta más abajo del ombligo;

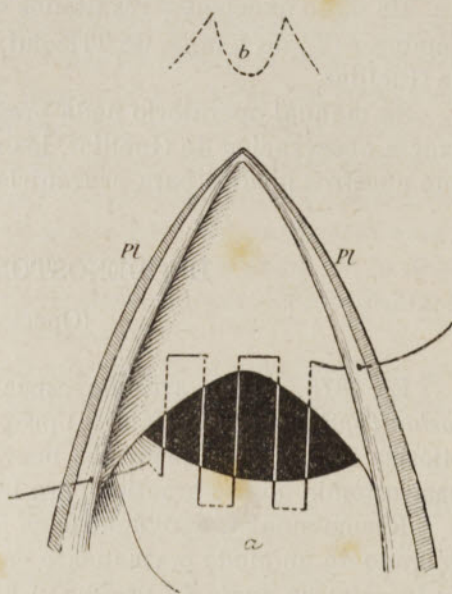
»2.º Busca del estómago en la región infra-umbilical del abdomen y su reposición en una situación normal, si es necesario, levantando la cara inferior del hígado;

»3.º Fijación en la pared abdominal, del *piloro* y de la *curvadura menor*, mediante una línea de suturas. Ésta puede ser continua ó de puntos separados. La parte que se debe soldar á la pared es la región anterior del estómago inmediata á la mitad derecha de la curvadura menor. Es necesario, en efecto, que el contacto tenga lugar en una superficie bastante ancha, para que las adherencias sean más tarde suficientemente sólidas.

»La sutura se hace del modo siguiente (fig. 712): un asa de hilo de seda fina, penetrando bajo la serosa y en la muscular, comprende 6 á 8 milímetros de la superficie pilórica, luego atraviesa horizontalmente, en igual longitud, el peritoneo parietal; volviendo á entrar en el abdomen, comprende de nuevo 1 centímetro de la parte vecina de la curvadura menor, vuelve al peritoneo, á la curvadura menor y así sucesivamente hasta que la sutura forme una línea continua de unos 6 á 8 centímetros de extensión transversal. Si se juzga útil, una segunda línea de sutura, colocada á 1 centímetro más abajo que la primera y semejante á ella, aumenta la solidez de la fijación. Se puede también hacer que las asas de hilo atraviesen las aponeurosis y los músculos de la pared, si el peritoneo en la región epigástrica no parece bastante resistente.

»4.º Cierre de la herida de la laparotomía, por medio de tres planos de suturas, según las reglas ordinarias.»

(1) Duret. De la *gastropexia* (*Rev. de chir.*, pág. 421, 1896).



FIGS. 711-712

Gastropexia por el procedimiento de Duret  
a, estómago; Pl, Pl, labios de la herida abdominal  
b, apéndice xifoides

Naturalmente, añadiremos, si el prolapso se complica con dilatación, puede estar indicado combinar la gastropexia con la gastroplicación.

3. Designamos con el nombre de *gastrolisis* una operación que consiste en libertar al estómago de las adherencias inflamatorias y dolorosas que puede haber contraído con los órganos vecinos y con la pared abdominal; estado designado á su vez por Guelliot (1) con el expresivo nombre de *sinfisis estomacal*.

Se la practica de propósito deliberado ó con ocasión de una laparotomía exploradora, particularmente en los casos de pseudo-cáncer del hígado y del estómago.

Ha dado excelentes resultados en manos de Wölfler, de v. Eiselsberg, de Landerer (2), de Lange, de Tricomi, de Terrier (3), de Lucas-Championnière y de Guelliot.

Su manual operatorio nada presenta de particular, si no es que, según la exacta observación de Guelliot, las recidivas son á veces difíciles de evitar y que nuestros medios para prevenirlas son actualmente bastante precarios.

## DUODENOSTOMÍA, YEYUNOSTOMÍA

(Operación de Surmay)

En 1878, en un artículo especial que publicó bajo el título: *De la enterostomía*, Surmay (de Ham) (4) proponía practicar para combatir la obstrucción pilórica y algunos trastornos nerviosos gástricos, una operación análoga á la gastrostomía que se practica para la obstrucción y la estenosis esofágicas.

Recomendaba, apoyándose en los datos de la fisiología, abrir el intestino delgado de un modo permanente en sus partes más elevadas, con preferencia *en la primera parte del yeyuno*, á fin de utilizar para la digestión y la absorción de los alimentos la mayor longitud posible del intestino delgado; y, después de una serie de pruebas ó ensayos realizados en el cadáver describía un nuevo procedimiento para establecer en la pared abdominal una fístula alimenticia de este intestino. Pero la demostración clínica de esta operación faltaba todavía.

Langenbuch (5) fué quien primero la dió dos años después, siendo imitado en seguida por Southam (6) y por Robertson (7); sólo que estos cirujanos han creado la fístula, no en el yeyuno, sino *en la primera porción del duodeno*. Los tres operados han muerto: el primero al décimo día, de caquexia cancerosa; el segundo al tercer día, igualmente de caquexia cancerosa; el tercero doce horas después de la operación, de *shok*. Estos resultados nada prueban, es cierto, contra el valor práctico de la duodenostomía.

La primera yeyunostomía fué hecha el 8 de Septiembre de 1885 por Pearce Gould (8): muerte sesenta y seis horas después, sin peritonitis.

La segunda operación pertenece á Golding Bird (8): muerte el décimo día, á consecuencia de una peritonitis debida á la introducción de los alimentos no por la fístula del yeyuno, sino por el trayecto de un drenaje. Los dos casos siguientes son de Maydl (9): su primer operado ha sobrevivido siete semanas,

(1) Guelliot (*Congr. fr. de Chir.*, 1896). Véase tamb' en Bouquet de Jolinière, *Thèse de Lyon*, 1896.

(2) Landerer (*Münc. med. Woch.*, 26 Septiembre de 1893).

(3) Terrier (*Soc. chir.*, pág. 424, 1894).

(4) Surmay (*Bull. gén. de théor.*, t. CLIV, pág. 445, 1873).

(5) Langenbuch (*Ber. d. deuts. Gesell. für Chir.*, 1880).

(6) Southam (*Brit. med. J.*, pág. 1146, 1884).

(7) Robertson (*Ibid.*, 21 Febrero de 1885).

(8) Pearce Gould, Golding Bird (*Lancet*, X, 1885).

(9) Maydl (*Medizin. Jahrbuch.*, 539, 1887).

pero el segundo ha sucumbido al noveno día, por insuficiencia de nutrición, á causa de haber sido establecida la fistula, por error, *hacia la parte media* del intestino delgado, demasiado lejos de su origen. En todas estas observaciones de yeyunostomía se trataba de un cáncer inoperable del píloro. Finalmente, Ogston, B. Jesset (1), Albert (de Viena), Mayo-Robson, Hahn (2), etc., han publicado también más recientemente cierto número de yeyunostomías.

En suma, el balance de la enterostomía, sea del duodeno, sea del yeyuno, presenta algunos éxitos al lado de numerosos fracasos. Pero éstos son lo más á menudo imputables á la misma enfermedad, no á la operación. Lo que está ya averiguado es que la duodenostomía y la yeyunostomía son operaciones sencillas, fáciles, que se llevan á cabo en poco tiempo; ventajas preciosas para enfermos que se hallan ya extenuados por el dolor, la inanición y la infección cancerosa.

Las indicaciones de la enterostomía nos parecen, por lo demás, completamente excepcionales. Sólo se debe recurrir á ella cuando la operación de Wölfler es imposible: cáncer difuso de la pared anterior del estómago; adherencia extensa de esta pared á la cara interna de la pared abdominal. Fuera de estas condiciones, y de los casos en que se desea una operación rápida á causa de la debilidad del enfermo, creemos que vale más abrir el estómago por el procedimiento de Robson ó de Murphy que practicar la enterostomía.

Desde el punto de vista técnico, la duodenostomía y la yeyunostomía presentan una grande analogía: los mismos tiempos, igual modo de sutura intestinal á la pared del abdomen.

A. DUODENOSTOMÍA.—Procedimiento.—Hágase sobre la línea alba, entre el apéndice xifoides y el ombligo, una incisión de 7 á 8 centímetros (Southam). Una vez abierto el peritoneo, búsquese y sáquese la primera porción del duodeno después de haber, si es necesario, destruído algunas adherencias. Fijese el intestino en la herida abdominal por una serie de puntos separados con seda fina, puntos que deben atravesar todo el espesor de la pared abdominal y el plano sero-muscular del intestino, por fuera de la mucosa; se necesitan quince por término medio. Ciérrase el resto de la herida abdominal. Finalmente, ábrase por en medio la superficie libre del intestino, con el cauterio de Paquelin, *en una extensión muy pequeña* (6 milímetros cuando más).

La alimentación por la fistula se hace por medio de una sonda blanda de caucho rojo n.º 10, que se introduce á una profundidad de 15 á 20 centímetros. La sonda no debe quedar permanente. Cura seca aséptica.

Los cirujanos que han practicado la duodenostomía han aplazado la abertura del intestino para una nueva sesión: el tercero ó el séptimo día, después de haber esperado la formación de las adherencias sero-serosas.

Hoy día, la duodenostomía parece definitivamente reemplazada por la yeyunostomía, porque es mucho más fácil traer un asa del yeyuno á la herida abdominal; y se hace con preferencia esta última operación por uno de los dos procedimientos siguientes de *implantación*, procedimientos que ambos impiden el derrame de la bilis y del jugo pancreático al exterior, como ocurría con el *antiguo abocamiento lateral* del yeyuno á la pared abdominal.

B. YEYUNOSTOMÍA.—Nuevo procedimiento de Maydl (3). Ábrase el abdomen por la línea media, entre el ombligo y el apéndice xifoides, en una longitud de 10 centímetros próximamente.

(1) Bowr, Jesset (*Clin. Soc. Lond.*, 11 Enero de 1892), y *Surg. diseases of stomach and intestines*.

(2) P. Hahn (*D. med. W.*, 1894). Véase también v. Eiselsberg (*Langenb. Archiv*, pág. 919, 1895).

(3) Maydl (*Wien. Med. Woch.*, n.os 18 y 19, 1892).

Después de haber levantado el omento mayor y el colon transversal, reconócese el origen del yeyuno, escójase el asa más elevada y la más apta para ser movilizadada, sáquesela fuera de la herida, evacúese su contenido por expresión, líguesela en dos puntos por medio de tiras de gasa yodofórmica pasadas á través de la inserción mesentérica, y córtese transversalmente entre las dos tiras.

Sobre la convexidad del trozo periférico, hágase una incisión longitudinal de 3 centímetros próximamente, implántese en la abertura el extremo del trozo central y redúzcase en el abdomen.

Sutúrese el extremo del trozo periférico, en la herida abdominal, mediante una corona de puntos separados con seda fina que comprendan por una parte la capa serosa y muscular del intestino, por otra parte el peritoneo parietal y la

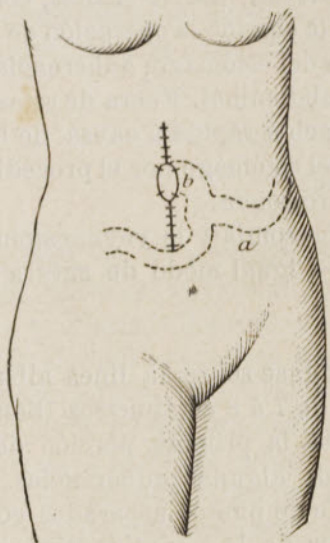


FIG. 713. — Yeyunostomía por el nuevo procedimiento de Maydl (Maylard)

*a*, extremo central del intestino; *b*, extremo periférico abocado á la pared abdominal  
Ambos se han dibujado como vistos por transparencia á través de la pared abdominal

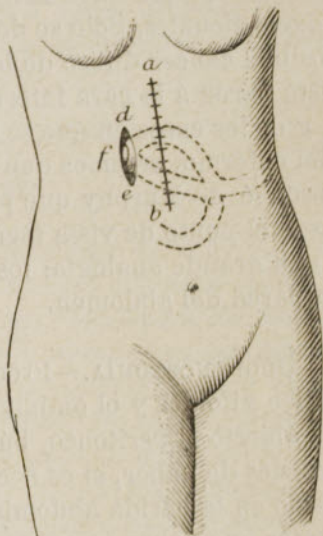


FIG. 714. — Yeyunostomía por el procedimiento de Albert (Maylard)

*a b*, gran incisión media; *c*, anastomosis entre las dos ramas del asa intestinal; *d e*, pequeña incisión adyacente; *f*, concha intestinal fijada y abocado á los bordes de esta pequeña incisión

fascia transversalis que lo cubre. En fin, ciérrase el resto de la herida abdominal por arriba y por abajo de la boca intestinal, mediante puntos profundos y puntos superficiales, de modo que se reduzca el orificio á 2 centímetros de diámetro (fig. 713).

*Procedimiento de Albert.* — Hágase la misma incisión abdominal (figura 714, *a b*).

Sáquese al exterior el asa del yeyuno que ha sido determinada, sutúrese temporalmente la mayor parte de la herida abdominal y, en la base, hágase la anastomosis de las dos ramas del asa (*c*).

Paralelamente á la primera incisión y á 4 centímetros más arriba de ella (como en la gastrostomía de Szabanejeff-Frank), hágase una incisión cutánea de 2 centímetros de largo. Diséquese el puente de piel que separa las dos heridas, y hágase pasar el asa bajo este puente.

Redúzcase detrás de la pared abdominal la parte anastomosada del asa, luego acábase de cerrar la primera herida y fijese por medio de suturas el vértice del asa en la segunda herida. Se abre el asa con el termocauterio el cuarto

día. Se la podría abrir también en la misma sesión, en los casos urgentes. Si esto es necesario, se impedirá la regurgitación de los alimentos colocando una almohadilla compresora entre las dos heridas.

En general, la operación no prolonga la vida más que algunas semanas: se puede citar, como excepción, un operado de Jesset que ha sobrevivido nueve meses.

La misma incisión abdominal permitiría excindir una úlcera del duodeno, como lo ha hecho Dean con éxito, ó tratar una estrechez de este mismo órgano «por el método de Heinecke -Mickulicz», á ejemplo de Lange (*duodenoplastia*).

ENTERO-ANASTOMOSIS

Esta operación, considerada en todos sus aspectos, consiste: 1.º ya en *abocar lateralmente* entre sí (fig. 715) las dos ramas de un asa ó dos partes cuales-

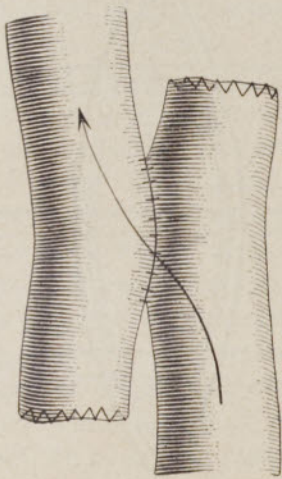


FIG. 715.— Entero-anastomosis por abocamiento lateral (sutura)

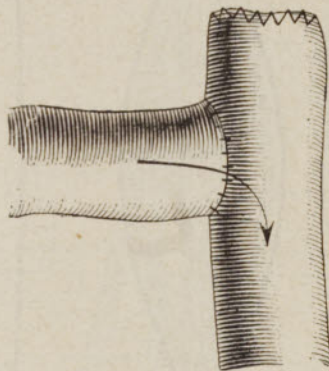


FIG. 716. — Entero-anastomosis por implantación (sutura)

quiera del tubo intestinal: ésta es la verdadera operación de *Maisonneuve*; 2.º ya en *implantar* uno ó varios trozos de intestino en la continuidad del intestino (fig. 716); 3.º ya en *abocar extremo con extremo* los dos trozos de un intestino del que se ha resecado una longitud más ó menos considerable. Este último género de entero-anastomosis entra más especialmente en la descripción de la *enterectomía* y de la *colectomía*.

Se puede anastomosar un asa con otra asa de intestino delgado (*yeyuno-yeyunostomía*, *ileo-ileostomía*, *yeyuno-ileostomía*), una asa de intestino delgado con el colon (*yeyuno ó ileo-colostomía*), una parte con otra parte de colon (*colocolostomía*), una parte del intestino delgado ó del colon con el recto (*ileo ó colorectostomía*).

Las indicaciones propias de la entero-anastomosis son muy difíciles de deslindar. Por nuestra parte, no la consideramos justificada sino en los casos: 1.º en que un cáncer intestinal es reconocido inoperable después de la laparotomía; 2.º en que, después de la resección de una estrechez simple ó de un cáncer, los operados se hallan demasiado deprimidos ó extenuados para tolerar la larga y laboriosa sutura circular. Finalmente, se puede, como Chaput (1), aplicar la entero-

(1) Chaput (*Arch. g. méd.*, vol. I, págs. 543 y 687, 1891).



anastomosis á los anos contra natura umbilicales, complicados con estrecheces de las dos porciones.

A. ENTERO-ANASTOMOSIS POR ABOCAMIENTO LATERAL:

a. *Sin resección previa del intestino.* — 1.<sup>o</sup> *Procedimiento de la sutura* (Maisonneuve, Wölfler), según Chaput.— Después de la incisión de la pared, atráiganse fuera del abdomen las asas que se han de anastomosar y rodéelas de una compresa aséptica húmeda y caliente.

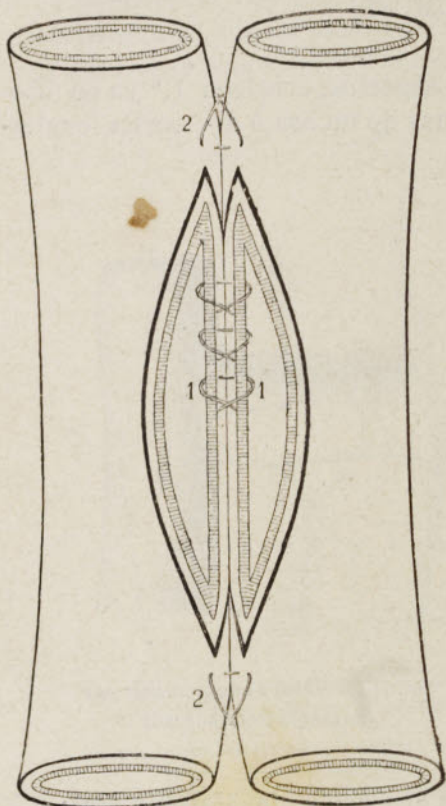


FIG. 717.— Entero-anastomosis por la sutura (Chaput)

1, sutura muco-mucosa de los labios posteriores de las asas adosadas.— 2, puntos de refuerzo en las extremidades de la sutura

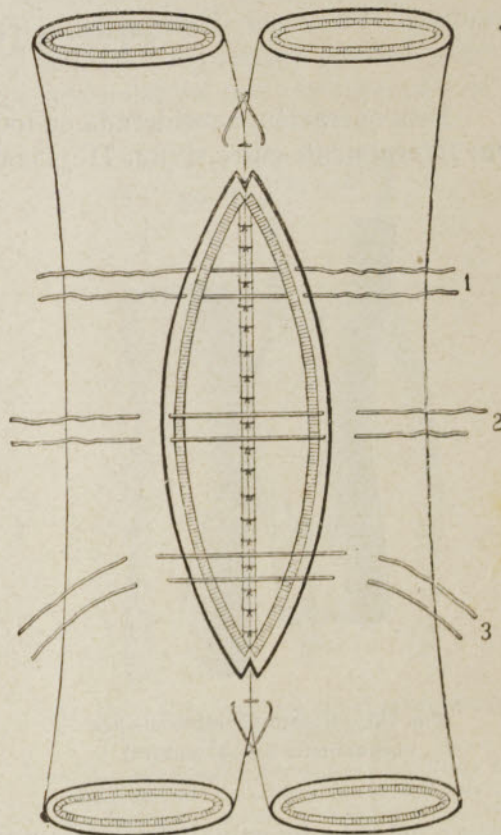


FIG. 718.— Entero-anastomosis por la sutura (Chaput)

1, sutura muco-mucosa de los labios anteriores.— 2, primer plano de suturas sero-serosas. — 3, segundo plano de suturas sero-serosas

Por arriba y por abajo del punto en que se hará la incisión, pásese á través del mesenterio un grueso hilo de seda que se aprieta moderadamente y que se sujeta con ayuda de un broche á fin de interrumpir la circulación de las materias.

Sutúrense juntas, longitudinalmente, en una altura de unos 5 ó 6 centímetros, las caras laterales contiguas de las dos asas, cerca de la convexidad del intestino. Para esto se emplean agujas finas ó la aguja de Collin, seda y el punto de Lembert. Inmediatamente por delante de esta línea de sutura, hágase otra idéntica y de igual longitud.

Ábrase entonces, por delante de este doble plano de suturas y en una extensión algo menor, la porción inferior primero y en seguida la superior.

Lávese la superficie interna del intestino con pequeñas esponjas montadas en mangos ó pinzas.

Hágase la sutura muco-mucosa de los labios posteriores á fin de orillar el orificio de modo que sea permanente (fig. 717). Luego practíquese la sutura de los labios anteriores, empezando por la sutura muco-mucosa, cuyos hilos serán anudados, no en el intestino, sino fuera de él y terminando por los dos planos de sutura sero-serosos (fig. 718). A nivel de los extremos de la línea operatoria, colóquense dos ó tres hilos complementarios á fin de impedir que las materias fluyan por entre las dos líneas de suturas. (Por precaución, si se juzga útil, pásense varias asas de hilos por el espesor del intestino á cada lado de la sutura y fíjeselas al peritoneo parietal, al alcance, detrás de la pared abdominal).

Finalmente, redúzcanse las asas y luego ciérrese la herida abdominal, salvo en el caso de fijación parietal.

2.<sup>o</sup> *Procedimiento de la pinza de Chaput.*—Este procedimiento está fundado en una serie de intervenciones más ó menos distanciadas.

1.<sup>a</sup> *sesión.*—«Llévense á la herida abdominal las dos asas que se quiere anastomosar y empiécese por suturarlas una á otra en una altura de 5 á 6 centímetros. Fíjeselas luego, una y otra, al peritoneo parietal del labio correspondiente de la incisión abdominal, de modo que las dos asas queden expuestas al aire en una parte de su superficie. Ciérrese entonces la herida por arriba y por abajo y hágase una incisión longitudinal de 1 centímetro en cada intestino. Un tubito de drenaje en cada abertura.»

2.<sup>a</sup> *sesión* (seis ú ocho días después).—«Colóquese una pinza ó un enterotomo de modo que se abra una brecha en el espolón.»

3.<sup>a</sup> *sesión* (después de la caída de la pinza). — «Practíquese la obliteración de los orificios intestinales que se abren al exterior.»

El procedimiento de Chaput es indudablemente más largo y menos brillante que los procedimientos en un solo tiempo, de la sutura y de los discos óseos; pero «ofrece una seguridad casi absoluta y se recomienda particularmente á los cirujanos que no tienen mucha experiencia de la cirugía intestinal.»

3.<sup>o</sup> *Procedimientos con los medios mecánicos especiales:* discos de Senn, bobina de Robson, botones de Murphy ó de Chaput.

Son idénticos á los de la gastro-enterostomía cuando se emplea respectivamente uno ú otro de estos medios. Solamente que en este caso son de menores dimensiones y las incisiones intestinales son también menos largas.

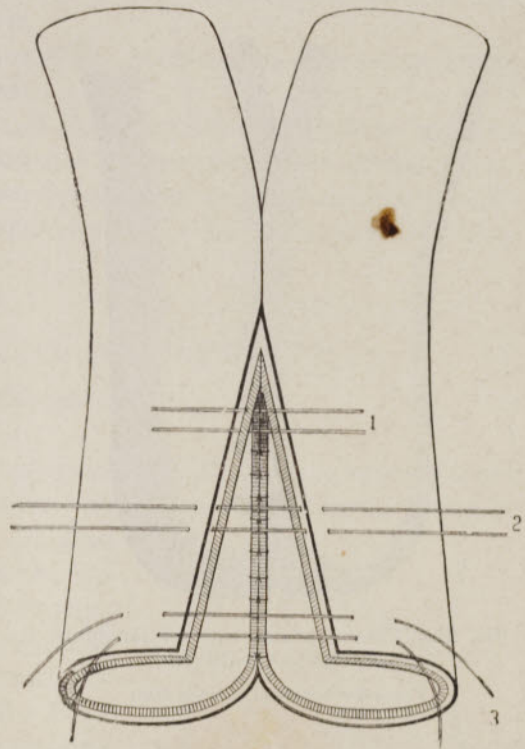


FIG. 719.—Entero-anastomosis por hendidura longitudinal de Chaput

1, suturas muco-mucosas de los labios anteriores.—2, primer plano de suturas sero-serosas de estos labios.—3, segundo plano de suturas sero-serosas

b. *Con resección previa del intestino.* 1.º *Procedimiento de la enterorrafia longitudinal de Chaput* (1).—«1.º tiempo: reunión de las dos asas por medio de suturas. Colóquense uno al lado del otro, paralelamente, los dos trozos del intestino á igual distancia del mesenterio y del borde convexo; hágase una primera línea de suturas sero-serosas que reúne los trozos en una longitud de 6 á 7 centímetros.

»Inmediatamente, por delante de este plano de suturas, ejecútense otro idéntico.

»2.º tiempo: *Incisión longitudinal* (fig. 719). Practíquese entonces con tijeras, en cada trozo, una hendidura de 5 á 6 centímetros, situada inmediatamente delante del segundo plano de suturas y cerca del borde convexo del intestino.

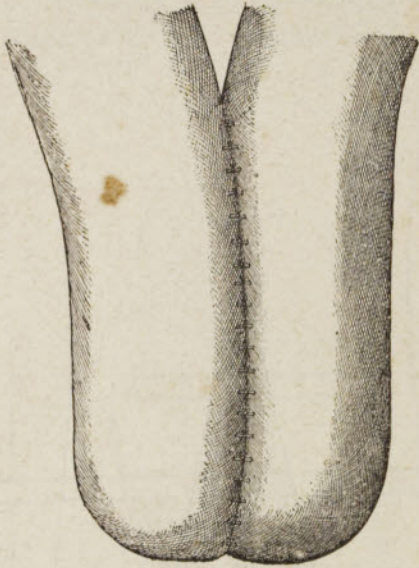

FIG. 720.—Entero-anastomosis por hendidura longitudinal de Chaput

Trozos de intestino en forma de ciego

»3.º tiempo: *Suturas mucó-mucosas posteriores*. Reúnanse juntos los labios posteriores por medio de una sutura mucó-mucosa.

»4.º tiempo: *Suturas de los labios*

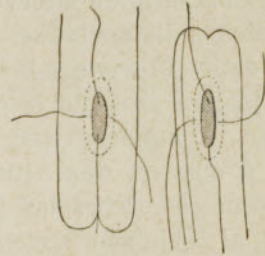


FIG. 721.—Entero-anastomosis después de enterectomía, por el procedimiento de discos óseos de Senn-Jeset

*anteriores*. Ejecútense en estos labios la sutura mucó-mucosa y luego dos planos sero-serosos.

»5.º tiempo: *Cierre del orificio terminal* por un doble plano sero-seroso (fig. 720).»

2.º *Procedimiento de Senn-Jeset*.—Invagínese la sección de cada trozo intestinal y ciérrase aisladamente cada abertura mediante una sutura sero-serosa de Lembert. Yuxtapónganse los trozos, luego ábrase su superficie convexa á una pulgada de cada extremo, en una longitud de 2 centímetros y medio, pásense dos discos provistos de sus cuatro hilos (fig. 721) y aplíquense uno contra el otro anudando los hilos, como se ha dicho á propósito de la gastroenterostomía.

Se comprende que es posible llegar al mismo resultado y aun más rápidamente con la bobina ó los botones.

B. **ENTERO-ANASTOMOSIS POR IMPLANTACIÓN.**—Sea, por ejemplo, una tuberculosis ó una lesión cancerosa, fistulizada ó no, del asa ileo-cecal, que es imposible ó sería demasiado peligroso extirpar (véase el artículo siguiente). La operación, hecha por vez primera por Billroth, consiste en seccionar el íleon á una

(1) Chaput. *Thérap. chirurgicale. Intestins, péritoine, rectum*, pág. 213, 1886.

distancia suficiente del foco morbosos, en cerrar el trozo periférico del íleon después de invaginación de su margen por medio de una doble corona de suturas sero-serosas con seda fina, luego en implantar el trozo central sobre el colon ascendente ó descendente.

Se sutura, á la manera de Wölfler, primero la semicircunferencia posterior del trozo del íleon, á la pared todavía intacta del colon mediante una sutura á punto por encima sero-serosa con seda; se abre el colon delante de esta línea de sutura; se cose mucosa con mucosa, también en la semicircunferencia posterior; luego se practican las suturas mucos-mucosa y sero-serosa de la circunferencia anterior. Tal es uno de los procedimientos de implantación por sutura, al que se puede recurrir.

En lugar de la sutura se pueden emplear también los botones y demás medios anastomóticos.

El método de implantación intestinal es susceptible de prestar grandes servicios, especialmente en los casos que hemos tomado como tipos de aplicación. La yeyunostomía por el procedimiento de Maydl es también un perfecto ejemplo del mismo método, así como el procedimiento de Albert deriva de la enteroanastomosis por abocamiento lateral.

## EXCLUSIÓN Ó SECUESTRO DEL INTESTINO

(Operación de Salzer)

Debemos á Salzer (de Utrecht) una operación (*Die Darmausschaltung*), que el profesor Heydenreich propone denominar *exclusión del intestino* y que se podría igualmente nombrar *secuestro*. Consiste en separar completamente (fig. 722) una porción del tubo intestinal, cerrando sus dos extremos, restableciendo luego la continuidad del tubo con los otros extremos por abocamiento directo, por abocamiento lateral ó por implantación. Heydenreich (1) ha consagrado á este asunto una excelente Memoria que utilizaremos para la exposición de esta moderna intervención quirúrgica.

Las indicaciones son: 1.º las *fístulas estercorales complicadas*; 2.º las *neoplasias cancerosas*; 3.º la *invaginación crónica con adherencias*; 4.º las *afecciones inflamatorias crónicas* (tuberculosis, ulceraciones diversas, actinomicosis), cuando la resección y la extirpación son imposibles ó demasiado peligrosas. Se aplica á veces al intestino delgado, lo más á menudo al colon y al ciego, según los casos, impidiendo el paso y el contacto irritante de las materias intestinales en el segmento secuestrado; es curativa ó simplemente paliativa.

Existen dos métodos operatorios: el del *secuestro total*, que sólo ha sido practicado cuatro veces (v. Baracz, Obalinski, Friele, Wiesinger), y el de *secuestro parcial*, generalmente preferido y seguido las más de las veces. Heydenreich indica 17 observaciones. En el *secuestro parcial*, se aprovecha la ó las

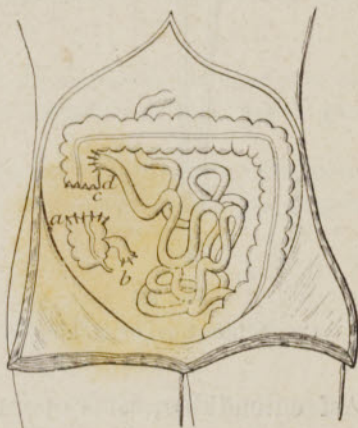

FIG. 722.—Secuestro del ciego

ab, ciego secuestrado con la parte vecina de íleon; c, extremo del colon ascendente cerrado por la sutura; d, cabo central del íleon implantado en el colon ascendente

(1) A. Heydenreich (*Sem. méd.*, pág. 41, 1897).

fístulas ya existentes, ó bien se crea una fistula, ya á cada extremo del segmento secuestrado, ya en uno solo ó en su medio.

El *secuestro parcial*, más prudente, no expone á la acumulación, como el secuestro total: el mismo v. Baracz (1), que ha sido el primero en recomendar esta última operación, la condena hoy día para el hombre. Importa, sin embargo, notar que un asa de colon sana, completamente excluida por Obalinski, se ha presentado, catorce meses después, «transformada en un cordón delgado.»

### ENTEROTOMÍA.—CECOTOMÍA.—COLOTOMÍA

Para aplicar á la cirugía intestinal una nomenclatura uniforme, lógica y precisa, proponemos que no se comprenda de hoy en adelante con los nombres de *enterotomía*, de *cecotomía*, de *colotomía*, en contra de la acepción usual, más que la *abertura momentánea* del intestino delgado, del ciego y del colon.



FIG. 723

Clamp intestinal de Makins

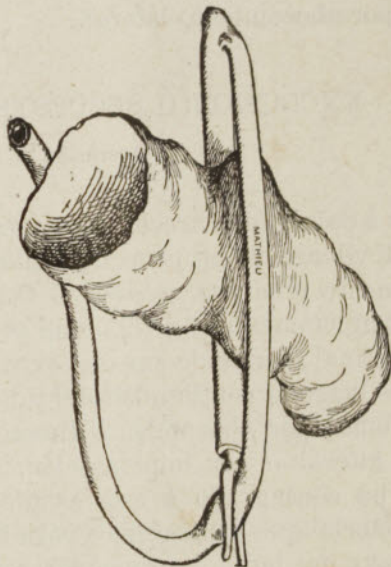


FIG. 724

Clamp intestinal de Mathieu

Así entendidas, estas operaciones son completamente análogas á la gastrotomía, tal como se la concibe y describe generalmente en la actualidad.

Las indicaciones son también idénticas: *extracción* de cuerpos extraños (cuerpos extraños propiamente dichos, cálculos biliares, coprolitos) que no pueden ser expulsados espontáneamente por el ano ó que provocan accidentes graves (cólicos, vómitos, retención de las materias);—*dilatación directa*, incisión interna ó incisión externa de una estrechez fibrosa (en este último caso se trataría de una operación calcada sobre la piloroplastia de Heinecke, y que Péan (2) ha llevado á cabo con éxito al nivel de la válvula ileo-cecal. Allingham (3) ha hecho otras dos);—*raspado paliativo* de ciertos cánceres obliterantes;— en fin, *ablación* de pólipos que dan igualmente lugar á fenómenos de oclusión intestinal.

(1) V. Baracz (*Congrès intern. de Moscou*, 1897; *Sem. méd.*, pág. 326).

(2) Péan (*Bull. de l'Acad. méd.*, n.º 52, 1890).

(3) Allingham (*The Lancet.*, 1, 1550, 1894).

Supongamos, como tipo descriptivo, una enterotomía hecha á través de la línea alba, que es, por lo demás, la línea operatoria de elección para el intestino delgado.

*Procedimiento común.* — Ábrase el abdomen por abajo del ombligo, por ejemplo, y en una altura de 7 á 8 centímetros. — Atráigase al exterior un asa del intestino, exprímase suavemente su contenido hacia arriba ó hacia abajo, luego pellízquense cada uno de sus extremos con un clamp de Makins (fig. 723) ú otro compresor análogo, el de Mathieu, por ejemplo (fig. 724) ó de Chaput, ó bien constriñanse sus extremos con un lazo elástico que se sujeta contra el intestino por medio de una pinza de Péan, una trenza de seda ó una tira de gasa que se ata sobre el intestino, etc., ó hágaselos comprimir por los dedos de un ayudante. Envuélvase el asa y protéjase la herida abdominal con esponjas y compresas húmedas y calientes para evitar la infección del peritoneo y de los otros tejidos. De un tijeretazo ó con la punta del bisturí, ábrase el intestino por en medio de su borde libre, siguiendo su eje mayor y en una extensión de 3 centímetros. Enjúguese la herida.

Realizado el objeto de la operación (extracción, dilatación, etc.), vuélvase á cerrar la brecha intestinal con una sutura perdida: por ejemplo, la de Lembert (véase pág. 593) (Terrier), precedida ó no de la sutura aislada de las secciones mucosas, ya la de Czerny, que no es otra que la precedente reforzada por pequeños puntos intermedios, siempre sero-serosos, ó en fin, la mucho más rápida é igualmente segura de Tillmanns. Este último adosa las serosas por una sutura á punto por encima de seda muy fina y consolida la reunión mediante otra sutura igual ó por algunos puntos entrecortados, de la misma seda. En nuestra práctica empleamos ordinariamente la sutura de Tillmanns.

Redúzcase el asa después de una limpieza cuidadosa y ciérrase por completo la herida abdominal.

Si se abrigase alguna duda acerca de la bondad de la sutura, se dejaría el asa unida á la herida abdominal mediante uno ó dos hilos rodeados de una tira de gasa yodofórmica.

Cuando se opera en el ciego ó en el colon, es preciso, en cuanto sea posible, practicar la incisión sobre su franja anterior y no á nivel de las abolladuras, que se prestan menos al afrontamiento regular.

## ENTEROPROCCIA ILÍACA (1) Ú OPERACIÓN DE NÉLATON

Esta operación consiste en abrir la parte inferior del íleon de una manera permanente en una fosa ilíaca de modo que se restablezca la salida de las materias, cuando existe una oclusión aguda del intestino delgado. Se hace á la derecha ó á la izquierda; pero Nélaton prefería el lado derecho á fin de establecer el ano lo más cerca posible del ciego, lo cual no siempre es exacto.

La primera operación de este género parece haber sido hecha, en 1838, por Gustavo Monod; pero Nélaton (2) es el primero que ha reglado el manual ope-

(1) Decimos *enteroproccia* y no *enterotomía* ó *enterostomía*, porque la abertura intestinal no es ya una simple incisión con enterorrafia, ni una boca que haya de servir como vía de ingestión de alimentos, sino un ano (*πρωκτός*), una vía de defecación. Nuestro amigo L.-H. Petit, bibliotecario adjunto en la Facultad de Medicina de París, nos ha hecho notar la incorrección de las denominaciones corrientes; propone añadir la palabra *proccia* á la que designe la parte operada, y nos adherimos gustosamente á su pequeña tentativa de reforma. Por las mismas razones, emplearemos más adelante los términos *cecoproccia*, *coloproccia*.

(2) Nélaton, *Eléments de path. chir.*, pág. 479, t. IV.

ratorio de la enteroproccia y formulado exactamente su indicación en todos los casos de estrangulación interna. Su doctrina ha dominado hasta el advenimiento del método antiséptico: luego, ha perdido en gran parte su campo de aplicación en ventaja de la laparotomía, por lo menos en la práctica de los cirujanos más experimentados.

La enteroproccia es una operación mucho más sencilla, más fácil, menos grave que la laparotomía; pero es rara vez curativa, en el sentido de que sólo alguna vez va acompañada de la curación espontánea de la oclusión intestinal.

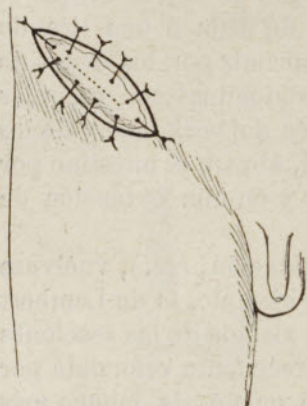


Fig. 725.—Año ilíaco de Nélaton  
Intestino suturado á la pared abdominal. La línea punteada indica la línea de abertura del intestino

Nos parece reservada, á título de expediente momentáneo, á los malos casos, á aquellos en que los enfermos se presentan en un estado de postración que haga temer el *shock* operatorio. La laparotomía debe ser actualmente el método general de tratamiento de la oclusión intestinal aguda, como de la oclusión crónica. Por lo demás, después de la ancha abertura del vientre, cuando la busca del obstáculo ha sido infructuosa ó la cura radical se reconoce imposible, nada impide terminar la operación por el establecimiento metódico de un año en el ángulo inferior de la herida abdominal, como lo hemos hecho alguna vez con éxito, atrayendo el ciego ó la S ilíaca.

Aparato instrumental:

Una pinza anatómica;

Una pinza pequeña con dientes de ratón;

Una sonda acanalada;

Un par de tijeras curvas y obtusas;

Algunas pinzas de forcipresión;

Agujas de Hagedorn, con seda y catgut.

#### MANUAL OPERATORIO

La técnica de la enteroproccia es semejante á la de la enterostomía. Sus particularidades se refieren únicamente al sitio de la incisión abdominal y á la parte del tubo digestivo que es abierta y va á servir de año.

Procedimiento. —1.<sup>er</sup> tiempo: *Incisión de la pared abdominal.* — Estando el sujeto echado sobre la espalda, después de haberse colocado el cirujano á su derecha, hágase una incisión cutánea de 7 centímetros, paralela al arco crural, empezando á un dedo por dentro de la espina ilíaca ántero-superior y terminando siempre á 3 centímetros por arriba del arco (fig. 725).

Divídase el tejido conjuntivo subcutáneo y la fascia superficial en la misma extensión.

Divídase luego, en forma de embudo, ya sobre la sonda, ya mejor, á pequeños cortes, la aponeurosis del oblicuo mayor, el oblicuo menor, el transverso y la fascia transversal subserosa, de suerte que el fondo de la herida sólo tenga una longitud de 4 centímetros.

Pellízquese el peritoneo en el centro, ábrasele oblicuamente, luego divídasele sobre la sonda, con las precauciones requeridas, en toda la extensión de la herida.

2.<sup>o</sup> tiempo: *Atracción de un asa intestinal.* — Con una pinza pequeña de

dientes de ratón, que se tiene con la mano izquierda, ayudándose con el índice derecho, atráigase al exterior la *primer asa que se presente*.

3.<sup>er</sup> tiempo: *Fijación del asa en la herida abdominal*.—Sujétense primero los extremos del asa á las dos comisuras de la herida abdominal mediante puntos de seda fina que adapten exactamente el peritoneo parietal al peritoneo visceral, comprendiendo la piel y un pequeño espesor de la parte cruenta de la pared abdominal. Luego fíjense las caras superior é inferior del asa á los dos labios de la herida abdominal mediante una serie de puntos entrecortados con seda fina, separados entre sí 4 milímetros, y que atraviesen por una parte la piel y el peritoneo parietal, por otra la pared intestinal, siempre con exclusión de la mucosa.

4.<sup>o</sup> tiempo: *Abertura del asa*.—Púncionese el intestino en medio, con la punta del bisturí, luego agrándese hacia arriba y hacia abajo, de modo que la abertura no tenga apenas más de 1 centímetro.

## CECOPROCCIA Ú OPERACION DE PILLORE

El ano se establece por medio de esta intervención cruenta á nivel de la fosa iliaca derecha, en el ciego. Pillore, de Rouen, es el primero que ha practicado esta operación, en 1776, á través del peritoneo, por una estrechez cancerosa del recto.

La cecoproccia ha sido poco practicada hasta ahora, y no se la asigna otra indicación que el tratamiento paliativo del cáncer del colon ascendente ó transverso. Nosotros entendemos que hay que modificar nuestra práctica ordinaria y que es muy ventajoso sustituir el ano de Pillore al de Littré siempre que sea posible. Por nuestra parte, hace varios años que recurrimos á él: 1.<sup>o</sup> para el tratamiento paliativo del cáncer del recto; 2.<sup>o</sup> para la derivación de las materias y para el abundante lavado antiséptico del colon y del recto antes de operar en estos órganos.

Procedimiento.—1.<sup>er</sup> tiempo: *Incisión de la pared abdominal*.—A dos dedos por dentro de la espina iliaca ántero-superior derecha hágase una incisión cutánea de 6 centímetros, oblicua hacia abajo y adelante (fig. 726); divídanse luego los músculos oblicuo mayor, oblicuo menor y transversos, y por fin el peritoneo.

2.<sup>o</sup> tiempo: *Busca y atracción del ciego*.—Después de haber introducido el índice y el pulgar izquierdo, apártese el intestino delgado y búsquese el ciego á la altura de la sínfisis sacro-iliaca sobre el mismo psoas; atráiguese á la herida, ya esté ó no provisto de un ancho meso particular, y reconócasele por sus franjas, por su forma, etc., lo cual es muy fácil.

3.<sup>er</sup> y 4.<sup>o</sup> tiempos.—Como en la enteroproccia.

La abertura del ciego se puede hacer en otra sesión y con el bisturí ó el termocauterío.

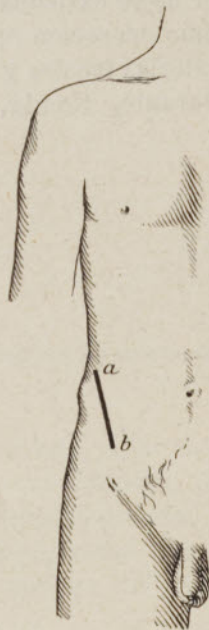

FIG. 726  
Ano cecal de Pillore  
a b, línea de incisión



## COLOPROCCIA ILÍACA Ú OPERACIÓN DE LITTRÉ

La operación de Littré (*sigmoidostomia* de algunos autores) consiste en establecer un ano contra-natura, fijando y abriendo la S ilíaca en una herida de la pared abdominal.

Está indicada, según el uso corriente: 1.º en la atresia congénita del recto, que no se puede alcanzar por el periné, ni aun con la resección preliminar del coccix; 2.º en el cáncer inoperable del recto, como paliativo, con tal que el cáncer no se extienda hasta la misma S ilíaca; 3.º en el cáncer operable del recto, como operación preliminar, para derivar, durante algún tiempo, el curso de las materias fecales y favorecer así la reunión primitiva de la sutura ano-rectal (Durante, Kœnig, Schede, Demons) (1); 4.º en ciertas estrecheces del recto no

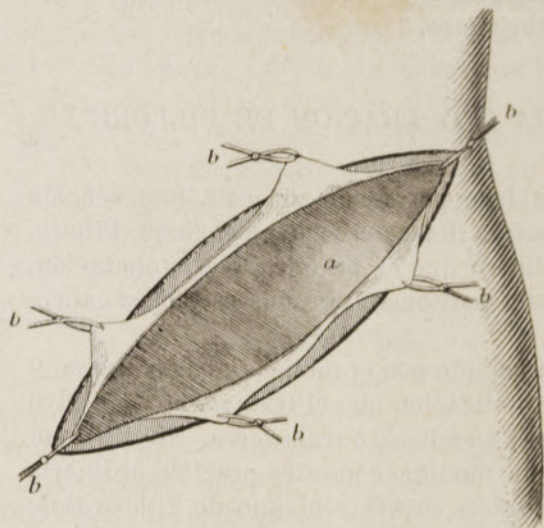


FIG. 727.—Ano ilíaco de Verneuil

*a*, asa omega, atraída á la herida; *b, b, b, b, b, b*, pinzas de forcipresión que fijan el peritoneo parietal en la herida

cancerosas que es imposible curar por la vía perineal; 5.º en la compresión del recto por tumores intra-pelvianos inoperables.

El mismo instrumental que para la operación de Nélaton.

**A. ABERTURA DEL COLON EN LA MISMA SESIÓN.—Procedimiento de Verneuil (2).**—Este procedimiento tiene por objeto impedir completamente el paso, y por consiguiente, la perjudicial acumulación de las materias fecales en el trozo rectal.

1.º tiempo: *Abertura del abdomen.*—Estando el sujeto echado sobre la espalda, después de haberse colocado el cirujano á la izquierda y después de haber trazado el arco crural (desde la espina del pubis hasta la espina ilíaca ántero-superior), incíndase la pared abdominal capa por capa como en la operación de Nélaton; luego, una vez hendido el peritoneo, para estar seguro de comprenderle más tarde en la sutura parieto-intestinal, cójase el contorno de la incisión practicada en él con seis pinzas hemostáticas, una en cada extremo, dos en cada borde (fig. 727).

(1) Labordère (*Thèse de Bordeaux*, 1891).

(2) Verneuil (*Sem. méd.*, 1.º Abril de 1883, y *Congr. fr. de Chir.*, Abril de 1885).

2.º tiempo: *Descubrimiento y atracción del intestino al exterior*.—Manteniendo abierta la abertura peritoneal mediante las pinzas hemostáticas ó, en rigor, mediante dos ganchos romos, búsquese la S iliaca (1) y reconózcasela, lo cual es ordinariamente muy fácil, por sus apéndices epiploicos, por sus abolladuras, por sus franjas longitudinales y por sus relaciones con el psoas y la

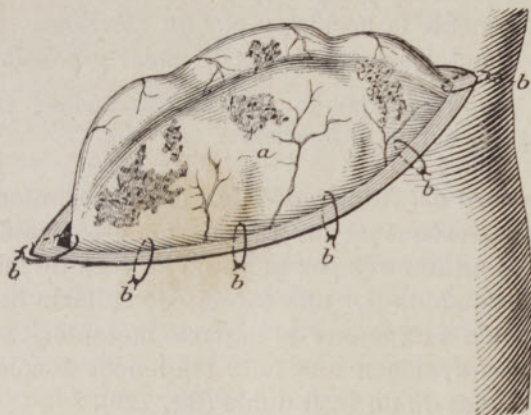


FIG. 728.—Ano iliaco de Verneuil

*a*, asa omega fuertemente saliente fuera de la herida; *b, b, b, b, b, b*, puntos de sutura que fijan su lado inferior y sus extremos al borde de la herida

fosa iliaca. Si, por acaso, se presenta un asa de intestino delgado, apártesela suavemente hacia arriba; debajo de ella, exactamente en el seno formado por la fosa iliaca interna y la pared abdominal, se encuentra el intestino grueso.

Después de haber cogido con una pinza el primer apéndice grasoso que se presente, atráigase suavemente el intestino hasta que forme encima del plano

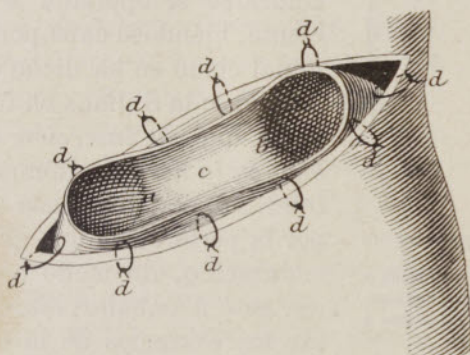


FIG. 729.—Ano iliaco de Verneuil

*a b*, cabos inferior y superior del intestino después de excisión de los dos tercios de su circunferencia; *c*, espolón del nuevo ano; *d, d, d,...* puntos de sutura de los cabos intestinales y de la lengüeta intermedia al borde de la herida

de la piel una eminencia del volumen de la mitad de un huevo de gallina (fig. 728); y para impedirle entrar de nuevo en el abdomen, hágase su transfixión en su inserción mesentérica, con dos largas agujas, las cuales, abandonadas á sí mismas, descansan sobre la pared del vientre y retienen el intestino hasta la terminación de las suturas.

3.º tiempo: *Fijación del intestino*.—Como para la gastrostomía (según la

(1) La S iliaca, ó mejor, el *asa omega*, como se la llama hace ya años á causa de su verdadera forma, flota libremente en la cavidad abdominal, y tiene una longitud media, en el adulto, de 41 centímetros (Trèves).

manera de obrar de Verneuil), aplíquese una serie circular de unas 15 suturas metálicas. Se emplea el instrumento empuja-hilo de aguja cóncava, introducido indiferentemente de la piel hacia el intestino ó del intestino hacia la piel, con tal de evitar en lo posible entrar en la cavidad del intestino.

A medida que se van colocando los hilos, retírense las pinzas hemostáticas que fijan el peritoneo y las agujas que fijan el intestino.

Lávese cuidadosamente la herida, y por fin ciérrense las suturas, ya torciendo los hilos, ya fijándolos con botones de nácar y pasadores de plomo.

Hilos metálicos, aguja, empuja-hilo y accesorios pueden ser reemplazados por hilos de seda fina y agujas curvas ordinarias.

4.º tiempo: *Abertura del intestino*.—Con el termocauterio, mejor que con el bisturí y las tijeras, reséquense los tres cuartos próximamente de la S iliaca, manteniéndose á 3 ó 4 milímetros por fuera de la línea de las suturas, de suerte que la abertura es circundada por una especie de collarín de pared intestinal.

Se forma un espolón á expensas de la parte mesentérica restante, y los dos trozos, *estomacal* y *rectal*, tienen una feliz tendencia á colocarse uno junto á otro como los dos cañones de un fusil doble (fig. 729).

**B. ABERTURA DEL COLON EN UNA NUEVA SESIÓN: Procedimiento de Maydl (1) simplificado por Reclus (2): *abertura tardía*.**—Este procedimiento

tiene por objeto, como el de Verneuil, formar un espolón que impida que las materias penetren en el recto.

Después de insensibilizar la línea de la incisión cutánea mediante una inyección de 4 á 6 centigramos de cocaína (4 por 100) y de colocarse el operador á la izquierda del paciente, hiéndase capa por capa la pared abdominal como se ha dicho en el párrafo anterior. Atráigase la S iliaca en toda su circunferencia, hasta que *su inserción mesentérica aparezca bien en la herida*. Rómase su meso, á ras del intestino, con una pinza de forcipresión; pásese por la perforación una gruesa sonda de caucho endurecido, de modo que la parte media del asa esté á caballo sobre ella; déjese descansar los extremos de la sonda sobre los labios de la herida abdominal y fíjeselos por medio

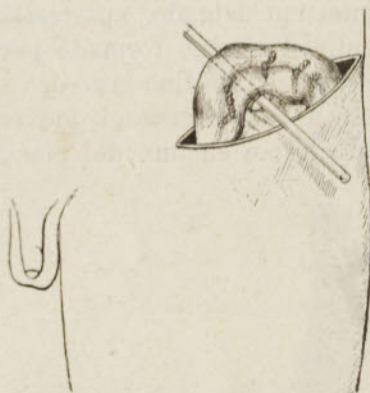

FIG. 730.—Ano iliaco de Maydl-Reclus

Asa omega atraída al exterior y mantenida á caballo sobre una varilla de vidrio que atraviesa su inserción mesentérica y descansa á su vez sobre los labios de la herida

de tiras de gasa yodofórmica impregnadas de colodión yodofórmico. Cura con vaselina y algodón hidrófilo.

El sexto día, cuando se han formado sólidamente las adherencias entre el peritoneo parietal y el asa iliaca, ábrase ampliamente y en sentido longitudinal, esta asa con el termocauterio. El décimo día quítese la sonda ó varilla fijadora. La abertura iliaca forma entonces una eminencia considerable, que se aplasta poco á poco formando un rodete rojo «á flor de piel.»

Habiendo observado que el procedimiento de Reclus podía ir acompañado de una estrechez del nuevo ano, Schwartz (3) secciona *transversalmente* el intestino con el


(1) Maydl (*Centralbl. f. Chir.*, 1888).

(2) Reclus. Véase *Thèse de Clarot*, París, 1890.

(3) Schwartz (*Rev. gén. de clin. et de théor.*, 15 Octubre de 1890, y *Thèse d'Adamski*, París, 1891).

termocauterio, hasta el contacto con la sonda, que cae entonces por sí misma. Esta sección se hace del séptimo al octavo día.

En cuanto á las indicaciones respectivas de los procedimientos precedentes, se puede decir que el de Verneuil conviene á la obstrucción aguda y el de Maydl-Reclus á la obstrucción crónica. Sus resultados funcionales son igualmente buenos. Sin embargo, hemos notado que el procedimiento de Maydl-Reclus no impide siempre el paso de las materias hacia el recto; para mantener mejor el espolón, acostumbramos añadir una corona de suturas ántero-parietales.

b. *Procedimiento transparietal de Ch. Audry* (1).—1.<sup>er</sup> tiempo.—Incisión quebrada en esta forma:  practicada en el punto ordinario, paralelamente al arco, á 2 centímetros por encima de los dos tercios externos del mismo. Tiene una longitud media de 8 á 9 centímetros, variable según el espesor de la pared. Dibuja un colgajo ancho y alto de 4 centímetros en medio del labio inferior de la herida. Esta incisión comprende primero la piel y el tejido conjuntivo subcutáneo; luego, siguiendo el mismo trazado, se corta la aponeurosis del oblicuo mayor, procurando seguir los contornos externos de la herida. Se obtiene así un colgajo que comprende la piel, el tejido celular subcutáneo y la aponeurosis del oblicuo mayor, colgajo que se disea y se levanta hasta su base (fig. 731).

»2.<sup>o</sup> tiempo.—Se incinde capa por capa el oblicuo menor, el transverso, la fascia, y el peritoneo siguiendo el eje mayor de la incisión, es decir, pasando por el pie del colgajo levantado.

»3.<sup>er</sup> tiempo.—El asa ilíaca es atraída al exterior. En el centro de su mesenterio, evitando los vasos, se hace un ojal longitudinal de 2 á 3 centímetros.

»4.<sup>o</sup> tiempo.—Por el espacio intermedio, cuyos labios se separan lateralmente, se hace un primer plano de tres puntos de sutura afrontando con cuidado el peritoneo y comprendiendo la fascia transversal, si se quiere. Un segundo plano de suturas reúne los músculos divididos. Estas maniobras se efectúan debajo del asa intestinal y le constituyen un primer soporte.

»5.<sup>o</sup> tiempo.—Se hace bajar el colgajo cutáneo-aponeurótico; se le insinúa en el ojal mesentérico y se le fija con cuidado en el contorno de la incisión primitiva, haciendo dos planos de sutura: uno para la aponeurosis del oblicuo mayor, otro para la piel.»

Estableciendo este procedimiento, Audry se ha propuesto sobre todo luchar con éxito contra la retracción mesentérica y contra la presión intra-abdominal: el intestino descansa cabalgando sobre un puente formado por todo el espesor de la pared del abdomen. En los tres casos en los que lo ha aplicado, Jeannel sólo ha utilizado el colgajo cutáneo sin reconstituir la pared detrás de este colgajo, pero teniendo cuidado de reducir al minimum, en sus dos extremos, la longitud del ojal muscular y de fijar el intestino por un punto en el ángulo superior de la herida; los resultados nada han dejado que desear, á pesar de la simplificación del procedimiento.

c. *Procedimiento de Desguin*.—«Incisión de la piel en el punto más con-

(1) Ch. Audry, Colostomia transparietal (*Arch. prov. de chir.*, pág. 346, 1892), y Jeannel (*Ibid.*, pág. 96, 1894).

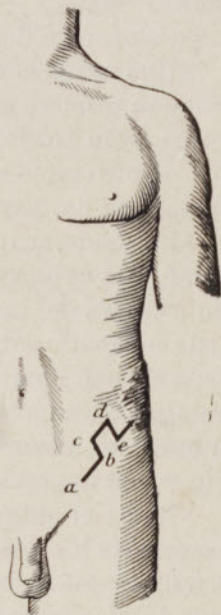


FIG. 731. — Ano iliaco de Audry sobre el puente músculo-cutáneo

a f, incisión paralela al arco cru-  
ral; b c d e, colgajo cutáneo-  
aponeurótico

veniente, como de costumbre, pero lo más pequeña posible, lo estrictamente suficiente para permitir la introducción de dos dedos juntos.

»Inciisión de las capas subyacentes y finalmente del peritoneo (después de hemostasia, si conviene) en una extensión limitada á la estricta necesidad; por lo tanto, de igual tamaño que la inciisión cutánea.

»Introducción del índice y del medio de la mano derecha y extracción del asa intestinal, guiándose por los puntos de referencia habituales.

»El asa es en seguida recogida sólidamente entre el pulgar y el índice de la mano izquierda. La mano derecha, que ha quedado libre, coge una sonda acanalada y perfora el meso cerca de su inserción en el intestino, pudiendo éste ser desde entonces abandonado, porque se encuentra sujeto á caballo sobre la sonda.

»Colocación del hilo de sostén;

»Una aguja con mango de Deroubaix, de Reverdin ú otra de este género, atraviesa primero el labio cutáneo izquierdo, en su parte media, á 6 ú 8 milímetros de su borde, aprovecha la ranura de la sonda acanalada para ir á pinchar el otro labio en un punto simétrico, pero de atrás á delante. Se la carga entonces de un fuerte hilo de seda que arrastra tras sí.

»La sonda acanalada, siempre en su sitio, sirve de conductor para ir á buscar, con ayuda de la aguja, el segundo cabo del hilo de seda, que se trae también á través del mesocolon. La sonda puede entonces ser retirada. El intestino queda á caballo sobre un hilo de seda que se anuda y se aprieta hasta que se vea el tubo bien cogido en el doble ojal formado. Un punto de sutura arriba, otro abajo, comprendiendo los dos labios de la herida y la capa sero-muscular del intestino, completan la fijación de este último. Cura húmeda: aceite esterilizado y tela impermeable.

»Hacia el quinto ó sexto día, se quita el punto que reúne á través del meso, el centro de los dos labios de la inciisión cutánea; luego se recorta con las tijeras todo lo que sobresale de la piel, pero conservando un puente de mucosa que reuna los dos trozos del intestino.»

En ninguno de los tres casos que ha operado de este modo, ha visto Desguin infundíbulum ni hernia. «Los dos trozos del intestino han permanecido bien distintos, á flor de piel y perfectamente dispuestos para la aplicación de un aparato.»

d. *Procedimiento de H. Braun* (1).—Cuando es necesario un ano permanente (cáncer muy extenso del recto, ablación del esfínter anal), Braun no solamente corta el intestino *de través*; sino que, partiendo del principio de que se puede separar la S iliaca de su meso, en una longitud de 20 centímetros sin exponerse á la gangrena del segmento aislado, coloca el nuevo ano del modo siguiente, en lo alto del muslo:

«Ante todo, como de ordinario (fig. 732), inciisión por arriba del ligamento de Poupart izquierdo y atracción de 20 centímetros del asa sigmoidea, de suerte que la porción inferior corresponda al ángulo interno de la herida, donde se le fija por medio de algunos puntos.

»Otra inciisión paralela á la precedente, á tres dedos por abajo del ligamento de Poupart, que sólo interese la piel; disección del puente cutáneo cuadrilátero que queda entre las dos inciisiones.

»Al día siguiente, sección del asa cerca de la porción inferior que se acaba de fijar mediante suturas en el ángulo interno de la herida supra-inguinal;

(1) Braun (*Ber. d. med. Gesellsch. zu Leipzig*, 18 Junio de 1895; en *Schmidt's Jahrb.*, n.º 8, página 220, 1895).

desprendimiento de la porción superior de su meso en una extensión suficiente para que su extremo, después de ser pasado por debajo del puente, pueda ser abocado á la herida crural (fig. 733).

Un braguero sencillo, aplicable á la manera de un suspensorio y provisto

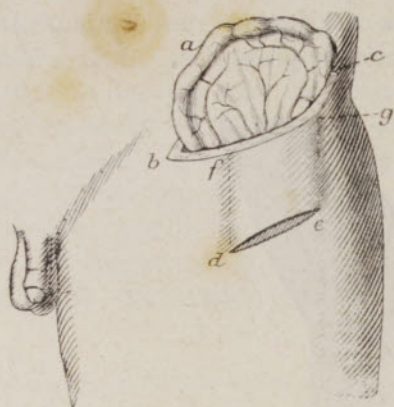


FIG. 732.— Ano ilio-crural de H. Braun

*a*, asa omega ampliamente sacada afuera de la herida inguinal *b c*; *d e*, incisión crural, paralela á la precedente herida; *d e f g*, puente cutáneo intermedio á las dos heridas

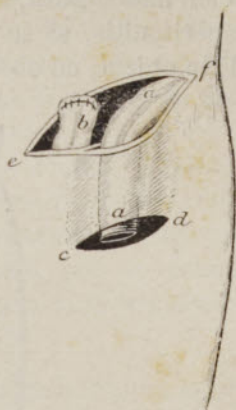


FIG. 733.— Ano iliaco de H. Braun

*a a*, cabo superior del asa omega, fijo y abierto en la herida crural, después de haber sido pasado bajo el puente cutáneo; *b*, cabo inferior, fijo en el ángulo inferior de la herida inguinal *e f*

de una pelota con resorte, permite comprimir ampliamente el intestino subcutáneo contra el plano profundo y obtener una buena oclusión en tanto que el contenido intestinal es sólido ó de consistencia pastosa. Braun ha observado el buen funcionalismo del ano en dos enfermos á los que había, en una segunda sesión, extirpado el recto: cáncer, estenosis sifilíticas.

Quando se quiere ó es necesario abrir *inmediatamente* el asa intestinal traída á la pared del abdomen para la formación de un ano, se puede impedir la penetración de los gases y de los líquidos intestinales en la cavidad peritoneal suturando circularmente el intestino á la pared de un modo hermético y para mayor precaución, cubriendo la línea de sutura con un barniz antiséptico (esteresol, adhesol, etc.). Pero se puede obtener el mismo resultado, llevando el asa muy al exterior, comprimiéndola con un clamp en sus dos extremos, seccionándola de través por en medio, luego introduciendo hacia arriba en cada porción ya un largo tubo de caucho con una virola de estaño en su interior, á ejemplo

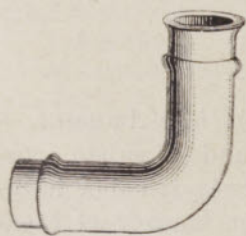


FIG. 734.—Tubo de Paul para alejar las materias fecales de la herida en el ano artificial.

de Desguin (1), ya un tubo acodado de vidrio, de Paul (de Liverpool) (2) (fig. 734). Estos añadidos tienen la ventaja de alejar con seguridad el contacto con las materias fecales.

COLOPROCCIA LUMBAR (OPERACIÓN DE CALLISEN-AMUSSAT)  
Ó PRELUMBAR (OPERACIÓN DE FINE)

La operación consiste en establecer un ano fijando y abriendo el colon descendente, á veces el colon ascendente, en la región lumbar correspondiente.

(1) Desguin, *Nouveau procédé d'entérostomie* (Ann. de la Soc. belge de chirurgie, 1894).

(2) Paul, *Liverpool med. Chir. J.*, 1892).