

C) TRATAMIENTO QUIRÚRGICO DE LA TRIQUIASIS Y DEL ENTROPIÓN

Puede existir triquiasis sin entropión, pero las más de las veces ambas afecciones se encuentran reunidas. Contra la triquiasis simple se emplearán los procedimientos siguientes, que variarán según el número y la importancia de las pestañas desviadas.

1.º Arrancamiento.—Aquí el operador, que puede ser el paciente mismo, se limita á arrancar las pestañas desviadas, mediante unas pinzas especiales (pinzas de depilar). Al cabo de algunas semanas es preciso repetir la operación, pues no se destruye el folículo, y la pestaña rebrota más dura y más incómoda.

2.º Electrolisis.—Con este procedimiento se destruye primero el bulbo, y luego se quita la pestaña. El primer tiempo de la operación consiste en introducir en el folículo una aguja fina, unida al electrodo negativo, y luego se aplica, sobre la sien del mismo lado, el electrodo positivo. Se hace pasar una corriente de cinco miliamperios, y pronto se observa, en la base de la pestaña, un musgo fino, de color blanco; se retira la aguja y se quita la pestaña, que, si la operación es bien practicada, no debe estar ya adherida y no vuelve á salir.

3.º Procedimiento de Desmarres.—Este procedimiento consiste en obtener el enderezamiento de las pestañas, desviadas por la retracción cicatricial subsiguiente á la escisión de un óvalo de piel, practicada cerca del borde palpebral, junto á las pestañas desviadas.

Estos tres últimos procedimientos se aplican á la triquiasis sola. Todas las otras operaciones que se practican para esta última afección, corrigen también el entropión, sea espasmódico, sea cicatricial.

Tratándose aquí de operaciones muy importantes y

que se practican con frecuencia, es conveniente describir detalladamente cierto número de procedimientos, al menos todos aquellos que el práctico debe conocer para utilizarlos en los casos en que, por sus respectivas cualidades, parezcan merecer la preferencia.

Estos procedimientos son los siguientes: 4.º, suturas de Gaillard; 5.º, ablación del suelo ciliar (Flarer); 6.º, trasplatación del suelo ciliar (Jasche-Arlt); 7.º, procedimiento de Junge; 8.º, levantamiento del suelo ciliar (Hotz); 9.º, enderezamiento del tarso (Snellen); 10.º, procedimiento de Panas; 11.º, procedimiento de Gayet.

4.º Suturas de Gaillard.—Estas suturas difieren de las suturas de Snellen, dirigidas contra el ectropión, por el hecho principal de que la aguja es introducida primitivamente en la piel del párpado, por fuera de la región de las pestañas.

Después de un trayecto subcutáneo de un centímetro y rasando el tarso, la aguja, provista del asa de hilo, puncciona la piel de dentro afuera. Se coloca el asa de tal modo que el hilo, introducido aproximadamente á dos centímetros del borde marginal, vaya á salir cerca de este borde. Se anudan los cabos de hilo y se aprietan de modo que el párpado quede plegado horizontalmente.

De este modo, se aplican dos ó tres hilos, según la extensión que se dé á la cuerda cutánea que aquéllos abarcan; se dejan aplicados los hilos hasta que se eliminen espontáneamente.

Las suturas de Gaillard forman, pues, una asa perpendicular al borde palpebral; las dos partes de esta asa caminan superpuestas, la una bajo el párpado, la otra al exterior, y los hilos son anudados de manera que la piel quede estrangulada en la sutura misma.

Estas suturas han sido modificadas ingeniosamente por Arlt; no insistiremos sobre ellas, pues nos parecen poco recomendables; son más dolorosas y mucho menos eficaces que las operaciones siguientes.

5.º Ablación del suelo ciliar.—Esta operación sólo es

aplicable á los casos en que tan sólo existen, en el borde palpebral, algunas pestañas aisladas, que no merecen una operación más complicada. Ofrece el gran inconveniente de ir seguida de una cicatriz dura y rugosa, casi tan peligrosa para la córnea como la superficie de las pestañas.

6.º Trasplatación del suelo ciliar. (Jasche-Arlt.)—Aplicable sobre todo, y hasta únicamente, al párpado superior.

Esta operación, ya practicada por Aetius, consiste en desdoblarse el borde marginal del párpado en dos láminas: la lámina tarsiana y la lámina ciliar. Para ejecutarla, se practica una incisión paralela al borde libre, tan larga como este borde; se escinde el orbicular y á veces la piel, procurando mucho exagerar esta escisión para evitar el lagofthalmos; se disecciona luego la piel rasando el cartilago tarso y yendo á salir á la parte inferior de este cartilago, por detrás de las pestañas. Esta disección del cartilago tarso es más fácil de ejecutar, y el desdoblamiento del párpado se obtiene mejor así que con la incisión intermarginal aconsejada por los inventores de la operación. Pero el medio poco importa, con tal que el párpado sea desdoblado en dos hojas distintas. Al suturar la herida cutánea se atrae el suelo ciliar hacia arriba; se le trasplanta lejos del borde inferior del tarso.

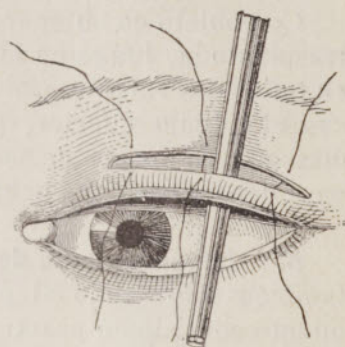


Fig. 280.—Triquisias; procedimiento* de Arlt.

Sonda acanalada introducida por debajo del colgajo que contiene las pestañas. El otro colgajo circunscrito por dos incisiones ha sido ya extirpado.

7.º Procedimiento de Junge.—Este último procedimiento expone á la recidiva á causa del descenso del campo de implantación de los bulbos pilosos, consecutivamente á la retracción cicatricial. Para evitar esta retracción, se ha aconsejado cubrir el tarso desnudo por

medio del colgajo cutáneo escindido al principio de la operación (véase figura 287, 1.º, I). El colgajo así injertado puede vivir y formar un grueso margen palpebral.

Con objeto de obtener una mayor vitalidad de la parte trasplantada, Junge ha ideado una operación que consiste en tallar dos colgajos, merced á tres incisiones concéntricas: el colgajo inferior, que comprende el suelo ciliar es disecado en forma de asa de cesta, y el colgajo superior pasa debajo para ir á ocupar el sitio del borde ciliar.

8.º Levantamiento del suelo ciliar (Holtz.)—Aplicable también sobre todo al párpado superior, este procedimiento consiste en practicar, á lo largo del borde superior del tarso, una incisión que va de una extremidad del cartilago á la otra. Se escinden los manojos del orbicular de modo que se ponga bien al descubierto el borde superior del tarso. Luego, y esto es capital, se cierra la herida, enlazando, por medio de sólidas suturas, su borde inferior al borde superior del fibro cartilago. La piel palpebral no sufre acortamiento, pero es ligada á un punto fijo (véase figura 287, 2.º).

9.º Enderezamiento del tarso (Snellen).—La ablación de un colgajo cuneiforme del tarso es el punto capital de

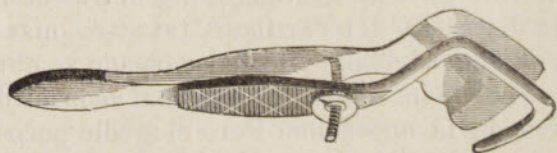


Fig. 281.—Pinzas de Snellen.

esta operación; pero ante todo es necesario poner el tarso al descubierto escindiendo la piel y las fibras del orbicular, como se practica en los otros procedimientos. Luego, en toda la longitud del cartilago, se corta y se escinde un colgajo prismático, imprimiendo al cuchillo, sostenido oblicuamente, movimientos de sierra.

Para coaptar los dos labios del tarso, se pasa un asa

de hilo por la parte superior de este cartilago, y esta asa va á salir abajo, por sus dos extremidades, á nivel del borde libre del párpado, por delante del cual se hacen pasar estos hilos. Las adjuntas figuras (figs. 282 y 287, 3.º), mejor que cualquier descripción, muestran en qué consiste este procedimiento, muy utilizado y muy bueno, pero que, sin embargo, debe ceder el primer puesto al procedimiento de Panas, que merece una mención muy particular en la afección de que tratamos.

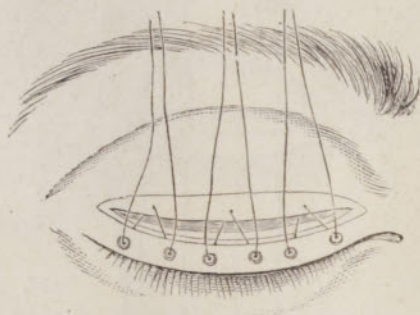


Fig. 282.—Operación de Snellen.

10.º Procedimiento de Panas.—Panas ha ideado un procedimiento diferente para el párpado superior y el párpado inferior. Describiremos estas dos excelentes operaciones.

A. PÁRPADO SUPERIOR.—*a. Primer tiempo.*—En el primer tiempo, después de haber levantado el párpado con la espátula de cuerno que, bien mantenida, basta para la hemostasia, se hace una incisión horizontal, á lo largo del borde ciliar, á 5 milímetros por encima, desde la comisura externa al punto lagrimal.

b. Segundo tiempo.—Se disecciona el labio inferior, hasta el bulbo ciliar, y el labio superior hasta la aponeurosis tarso-orbitaria.

c. Tercer tiempo.—El tarso es luego incindido hasta la conjuntiva, inclusive, por medio de una sección normal en la superficie palpebral.

d. *Cuarto tiempo*.—Se aplican suturas pasando por arriba, por el ligamento superior, y viniendo á salir por abajo, detrás de las pestañas. Los hilos, una vez anudados,

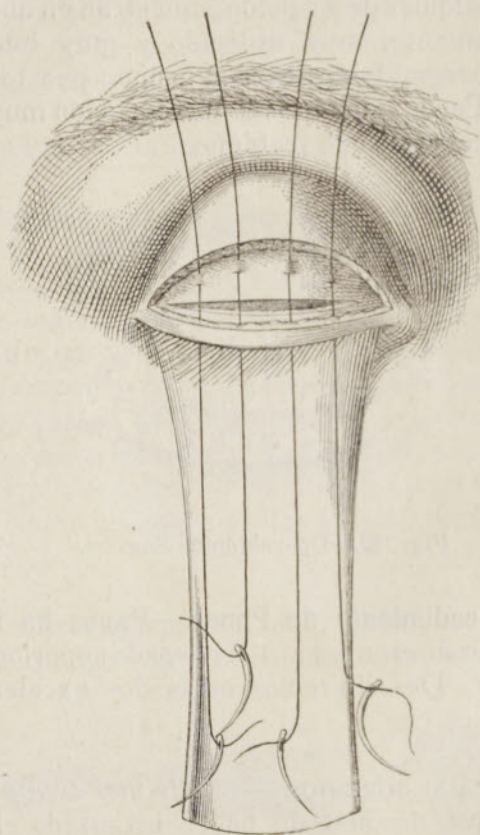


Fig. 283.—Operación de Panas para la triquiasis.

elevan el colgajo inferior y con ellos las pestañas hacia el colgajo superior; están anudados de tal modo que el aspecto del párpado es el que representa la figura 284. Esta figura no es absolutamente igual á la que da el profesor Panas, y con él todos los otros autores, pero se halla conforme con la realidad de los hechos: ha sido tomada del natural.

Es justo hacer notar que, en la ejecución de su operación, Panas ha tomado de Anagnostakis la disección del colgajo ciliar, y de Snellen la tarsotomía.

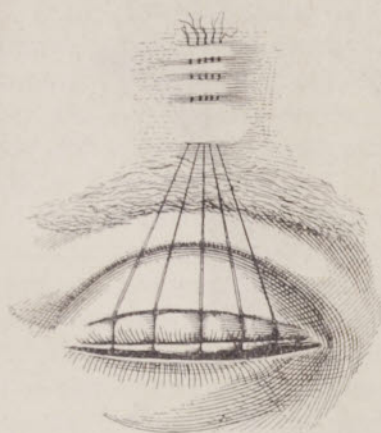


Fig. 284
Operación de Panas (2.º tiempo)
aplicación de las suturas.

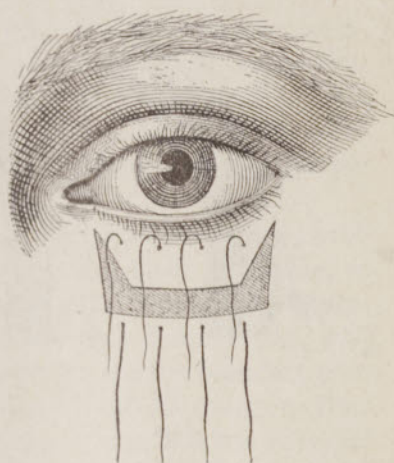


Fig. 285
Operación del entropión del
párpado inferior (Panas).

B. PÁRPADO INFERIOR.—El examen de la figura 285 hace comprender perfectamente esta operación, que se ejecuta del siguiente modo: una vez aplicada la espátula

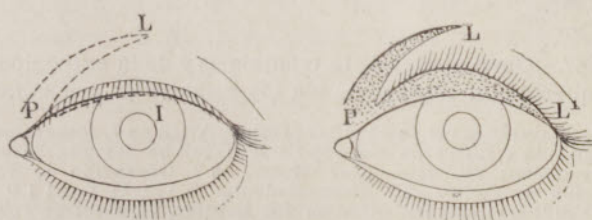


Fig. 286.—Procedimiento de Gayet

de cuerno debajo del párpado, se hacen dos incisiones verticales de la piel y del orbicular, en los límites del ectropion; se hace luego una sección horizontal que una las secciones verticales en su centro aproximadamente, de

modo que formen una H; se disecciona el colgajo superior hasta los bulbos y el colgajo inferior hasta los límites de las incisiones verticales.

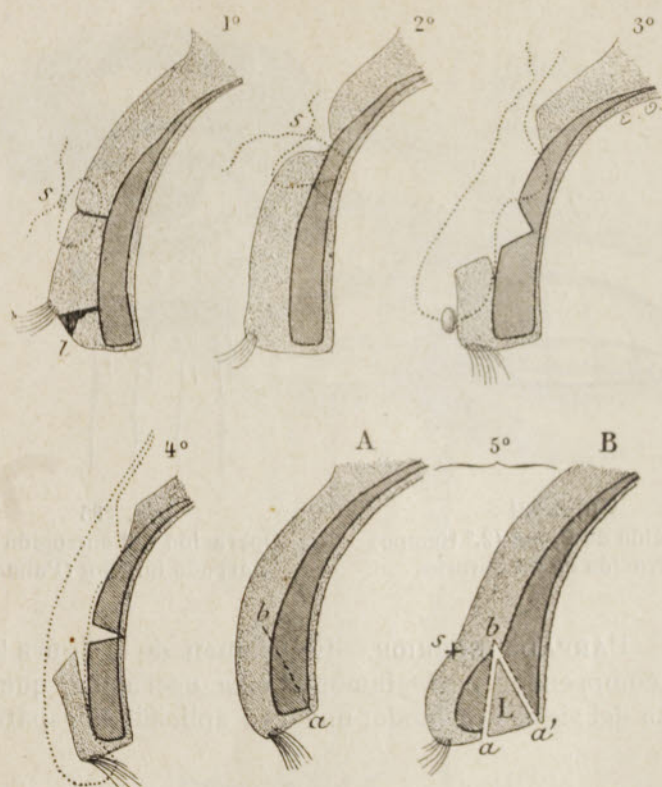


Fig. 287.—Operaciones de la triquiasis y de la entropión. Cortes esquemáticos representando los principales procedimientos.

1.^o Trasplantación del suelo ciliar (Jasche-Arlt); en *l*, colgajo escindido sobre el párpado é injertado con objeto de hacer un margen palpebral.—2.^o Levantamiento del suelo ciliar (Hotz).—3.^o Operación de Snellen.—4.^o Operación de Panas.—5.^o Procedimiento de Gayet-Truc: 1.^{er} tiempo, incisión que divide el margen ciliar en dos hojillas, la anterior *cilio-tarso-cutánea*, la posterior *tarso-conjuntival*; 2.^o tiempo, introducción en la hendidura, así obtenida, del colgajo desprendido en el segundo tiempo (véase figura 286).

El músculo orbicular es resecaado más ó menos completamente, según su participación en el entropión, y antes de aplicar las suturas se reseca en mayor ó menor extensión una parte de la piel del colgajo inferior.

Esta operación, como la que se emplea para el párpado superior, nos ha dado constantemente, sin excepción alguna, excelentes resultados.

11.º Procedimiento de Gayet.—Para terminar, señalemos el procedimiento del cirujano de Lyon, exclusivamente aplicable al entropión externo ó interno. Consiste en una autoplastia, tal como se representa en las figuras 286 y 287, 5.º; el colgajo PL, tomado sobre el párpado, se hace marginal.

La operación descrita por Gayet conviene muy particularmente para los entropions y triquiasis laterales; se compone de tres tiempos; en el primer tiempo el operador hace una incisión oblicuamente de *a* hacia *b* (fig. 287, 5.º, A) que interesa no solamente las partes blandas, sino también el esqueleto tarsiano incurvado. El margen ciliar queda así dividido en dos láminas. La lámina anterior contiene una porción triangular del cartilago tarso, las pestañas, el músculo orbitario y la piel; la posterior del tarso y la conjuntiva.

En el segundo tiempo se disecciona el colgajo representado en la fig. 286, colgajo tanto más ancho cuanto más atrofiado y más reducido está el margen ciliar. El tercer tiempo consiste en la introducción y la fijación del colgajo en la hendidura (fig. 287, 5.º B). Para que salga bien esta operación, es muy importante, en primer lugar, no dejar bulbos ciliares en el labio posterior de la incisión, y, en segundo lugar, fijar bien el colgajo trasplantado. Truc ha llamado muy especialmente la atención sobre la operación de Gayet, cuyos detalles ha precisado.

D) TRATAMIENTO QUIRÚRGICO DEL ECTROPION

El ectropion es: 1.º, espasmódico; 2.º, paralítico; 3.º, cicatricial. Examinaremos sucesivamente cada una de estas variedades.

1.º Tratamiento del ectropion espasmódico.—El ectropion espasmódico puede curarse con una de las operacio-

nes complicadas que describiremos más adelante, pero con frecuencia basta tratarlo con las suturas de Snellen, y en los casos rebeldes, con la tarsorrafia.

A. SUTURAS DE SNELLEN.—Se toma una hebra de seda, cuyas dos extremidades se hallen provistas de una

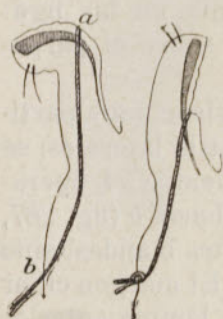

Fig. 288

Suturas de Snellen
contra el ectropion.

a. Antes de hacer el nudo. — *b.* Después que el nudo está cerrado.

aguja ligeramente curva; se hunden estas agujas en la parte más elevada de la conjuntiva evertida, á cada lado, y después de un trayecto vertical subcutáneo de 2 centímetros, van á salir exteriormente en la mejilla, constituyendo así una asa de hilo, de concavidad inferior, que arrastra hacia abajo el fondo de saco palpebral levantando el borde ciliar. Se anudan las dos extremidades del hilo sobre un tubo de drenaje ó sobre un rollo de gasa yodofórmica. Se deja todo aplicado durante unos diez días cuando menos.

Este método cura temporalmente el ectropion; la recidiva constituye la regla, salvo en los casos de ectropion espasmódico.

B. TARSORRAFIA.—Esta operación, al contrario de la cantoplastia, consiste en disminuir la hendidura palpebral con objeto de levantar el párpado inferior ectropionado, ó de luchar contra el lagofthalmos.

Se avivan del lado del ángulo externo los bordes internos de los párpados, en una extensión variable, por detrás de la línea de implantación de las pestañas, y valiéndose de unas pequeñas tijeras. Después, valiéndose de agujas curvas que atraviesan los párpados un poco más allá de la región ciliar, se aplican suturas de crin de Florencia ó de seda. Con un vendaje antiséptico, queda asegurada la reunión, y pueden quitarse las suturas al cabo de cinco días. Esta es la tarsorrafia *externa*; si este avivamiento y estas suturas ocupan la parte media de la hendidura pal-

pebral, tendremos la tarsorrafia *central*; si los dos párpados son suturados en toda su amplitud, la tarsorrafia será *total*.

La tarsorrafia se practica sobre todo para completar una blefaroplastia y asegurar el éxito de la misma.

2.º Tratamiento del ectropion paralítico.—El ectropion paralítico necesita particularmente: 1.º, las cauterizaciones; 2.º, la operación de Kuhnt; 3.º, la operación de Dieffenbach; 4.º, la operación de Szymanowski.

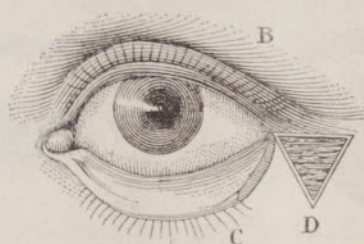


Fig. 289.—Operación de Dieffenbach.

A. CAUTERIZACIONES.—Se pasa el cuchillo ancho del termocauterio sobre la conjuntiva palpebral, con objeto de producir cauterizaciones lineares paralelas al margen ciliar. Antes, se debe anestesiar la región por medio de la cocaína y proteger el globo del ojo con una placa metálica.

B. OPERACIÓN DE KUHNNT.—Es una modificación del antiguo método de Antyllus, que consiste en acortar el párpado por medio de la escisión de un colgajo triangular, cuya base está constituida por el borde palpebral, Kuhnt aconseja que no se escindan sino las capas internas del párpado, conjuntiva y tarso. El colgajo que deba escindirarse ha de situarse preferentemente en el ángulo externo.

C. OPERACIÓN DE DIEFFENBACH.—Dieffenbach corta, cerca de la comisura externa, un triángulo que comprende la piel y el orbicular; se aviva el borde libre, y

luego se sutura movilizandó la piel hacia la pérdida de substancia (fig. 289).

D. OPERACIÓN DE SZYMANOWSKI.—Destinada más particularmente al ectropion senil, de mucho el más frecuente, la operación de Szymanowski es de eficacia maravillosa, combinada con la resección previa de un colgajo de mucosa, y la sutura de los labios de esta herida.

Mediante un bisturí, se traza un triángulo isósceles, cuya base está constituida por el borde externo del pár-

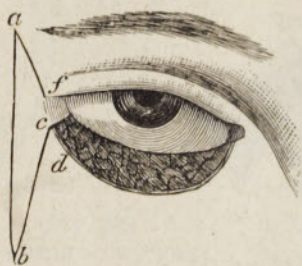


Fig. 290
Operación de Szymanowski
(trazado del colgajo).

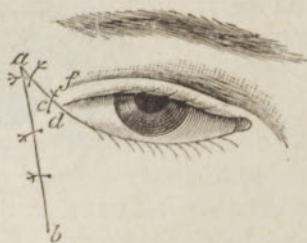


Fig. 291
Operación de Szymanowski
(sutura).

pado inferior, y el ángulo más agudo en la prolongación de la hendidura palpebral. De toda esta superficie se desprenden la piel y los tejidos subyacentes, hasta la conjuntiva; se atrae el labio inferior hacia arriba, para ponerlo en contacto con el labio superior, y basta luego aplicar algunos puntos de sutura. La deformidad queda enteramente corregida al cabo de cuatro ó seis días, tiempo necesario para que tenga lugar la reabsorción de la infiltración palpebral post-operatoria. Se quitan entonces los hilos, y queda bien corregido el ectropion.

Las dos adjuntas figuras dan á comprender bien el procedimiento.

3.º Tratamiento del ectropion cicatricial.—El ectropion cicatricial requiere operaciones más complicadas, entre las cuales citaremos la operación de Warthon-Jones,

de Dieffenbach, de Alfonso Guérin; también pueden emplearse, después de la extirpación del tejido cicatricial,

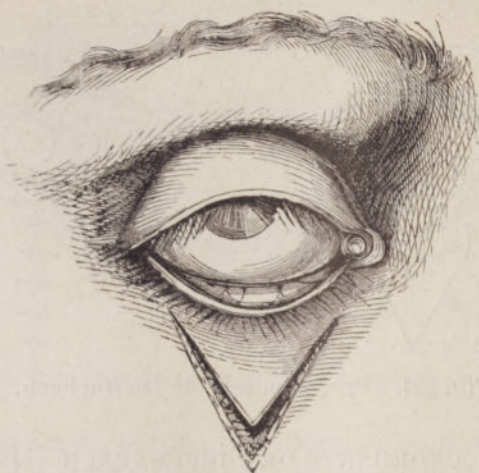


Fig. 292.—Procedimiento de Sanson, atribuido á Warthon-Jones.

como se hace después de la ablación de los tumores, las diversas operaciones de blefaroplastia por autoplastia ó por heteroplastia.

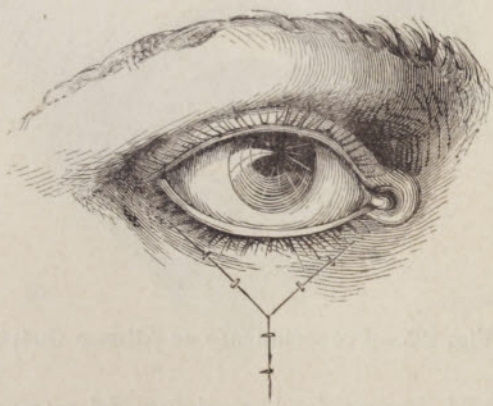


Fig. 293.—Procedimiento de Sanson, atribuido á Warthon-Jones.

A. PROCEDIMIENTO DE WARTHON-JONES.—Consiste en disecar un colgajo triangular en V cuyas extremidades

terminan cerca de las comisuras palpebrales y en la punta inferior; se cubre la herida atrayendo los dos labios hacia la línea media.

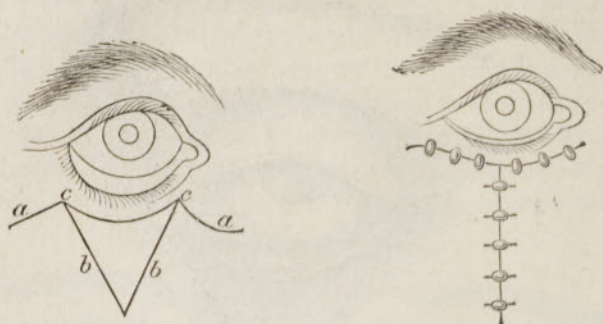


Fig. 294.—Procedimiento de Dieffenbach.

B. PROCEDIMIENTO DE DIEFFENBACH.—Este procedimiento, que no hay que confundir con el que hemos descrito más arriba con el mismo nombre, consiste en una

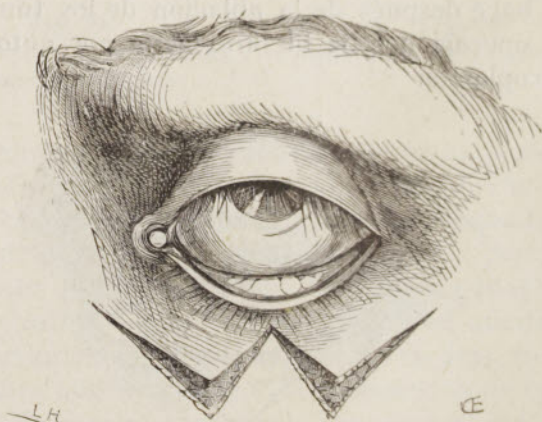


Fig. 295.—Procedimiento de Alfonso Guérin.

incisión en M, invertida; la escisión del triángulo medio, el desprendimiento de los colgajos, la reducción del ectropion y la blefarorrafia.

C. PROCEDIMIENTO DE ALFONSO GUÉRIN.—Cuando el

ectropion es muy marcado, Guérin practica una doble incisión de Warthon-Jones, sutura y hace la tarsorrafia.

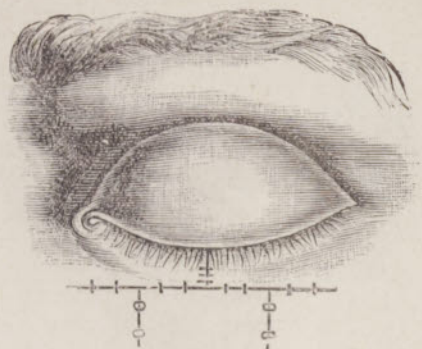


Fig. 296.—Procedimiento de Alfonso Guérin. Sutura de los colgajos.

B. BLEFAROPLASTIA.—La blefaroplastia se hace por autoplastia ó heteroplastia. En el primer caso, la autoplastia se hace con un colgajo alejado.

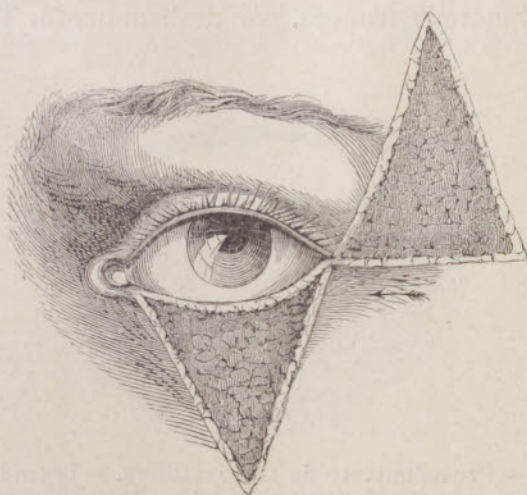


Fig. 297.—Procedimiento de Burow.—Trazado y disección de los colgajos.

a. *Blefaroplastia con pediculo.*—Los procedimientos más empleados son los de Dieffenbach, de Burow, de

Denonvilliers, de Fricke. Todos estos procedimientos son aplicables á ciertos casos; unas veces exigen el empleo

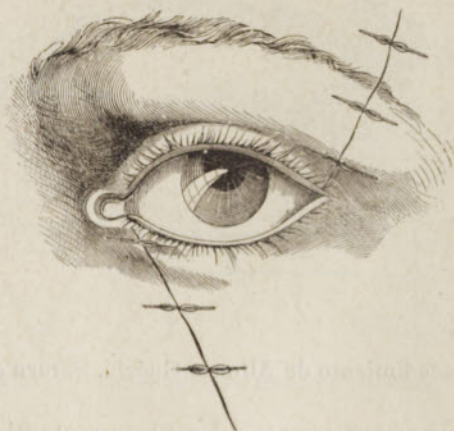


Fig. 298. — Procedimiento de Burow. — Colgajo en su sitio y sutura.

del método indiano (por torsión del pedículo), otras veces basta el método francés, por deslizamiento. Todos deben

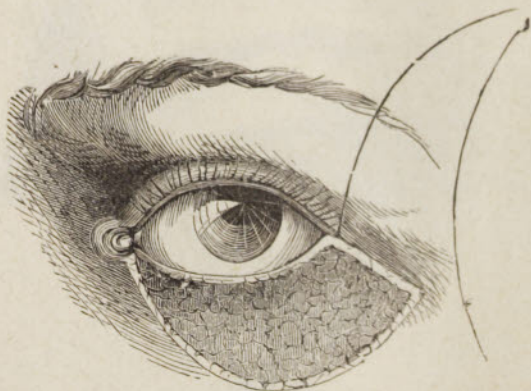


Fig. 299. — Procedimiento de Denonvilliers. — Trazado y disección del colgajo.

sujetarse á ciertas reglas generales; las partes trasplantadas han de ser sanas; las partes sanas del párpado deben economizarse esmeradamente; no debe existir ninguna tracción en las suturas, que habrán de ser numerosas y

exactas. El examen de las siguientes figuras dará á conocer, mejor que una descripción, el manual operatorio de

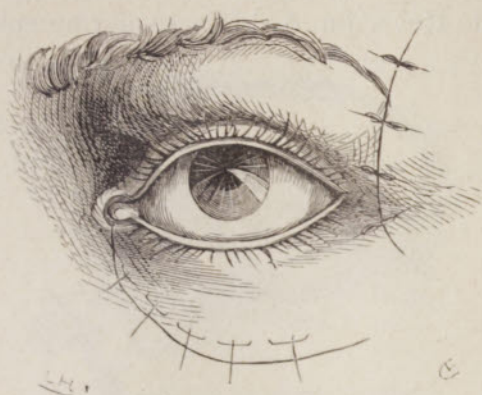

Fig. 300.—Procedimiento de Denonvilliers.—Colgajo en su sitio y suturas.

cada procedimiento, procedimiento que todo operador podrá modificar según las necesidades de la clínica.

b. *Blefaroplastia con colgajo tomado á distancia.*—

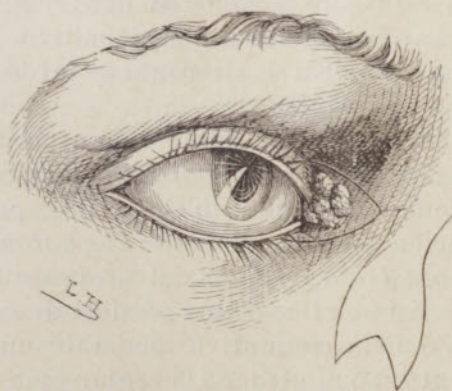

Fig. 301.—Restauración del ángulo interno.

El colgajo se toma ordinariamente del antebrazo; es una aplicación del método italiano. Su empleo es raro, á causa de la inmovilidad absoluta que exige en una actitud forzada. P. Berger la ha utilizado con grande éxito.

c. *Blefaroplastia por heteroplastia*.—Se puede emplear todo el espesor de la piel, despojada de su pániculo adiposo, heteroplastia dérmica (Lefort), ó la epidermización pura de Reverdin, ó el injerto dermo-epidérmico de

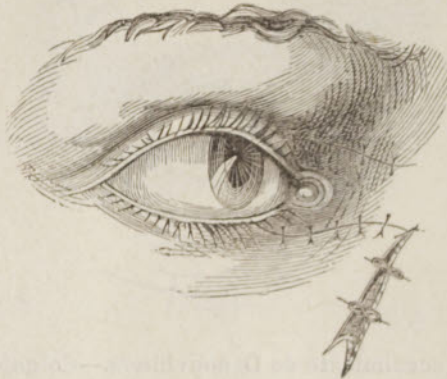

Fig. 302.—Restauración del ángulo interno.

Ollier-Thiersch. Esta piel debe tomarse en lo posible de un hombre; pero se ha podido tomarla con éxito de ciertos animales, como el conejo, el conejillo de Indias, la rana. Todas estas operaciones tienen el gran inconveniente de pecar por el resultado definitivo. Los buenos resultados del principio se alteran más tarde por la atrofia del colgajo trasplantado.

Existe todavía un gran número de procedimientos de blefaroplastia recomendables en tal ó cual caso particular. No podemos aquí describirlos todos, pero haremos especial mención del procedimiento de *autoplastias oculares de puente transbordado* del profesor Badal. Esta operación consiste en llenar una pérdida de substancia de los párpados ó de la conjuntiva mediante un colgajo tallado de un extremo al otro, en la región opuesta, y transportado luego sobre la parte destruida, todo de una pieza, sin que sea necesario, una vez asegurada la reunión, resecar las extremidades del colgajo. Según se trate de los párpados ó de la conjuntiva, la autoplastia será palpebral ó conjuntivo-conjuntival.

El lector hallará la descripción completa de este pro-

cedimiento muy original y muy interesante en los *Bulletins de la Société française d'Ophthalmologie del año 1902*.

E) TRATAMIENTO QUIRÚRGICO DE LA PTOSIS

Un medio paliativo consiste en levantar el párpado por medio de una pinza especial, pinza de ptosis (figu-

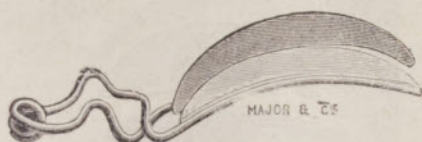

Fig. 303.—Pinza de ptosis (Sichel).

ra 303); pero este método no puede satisfacer sino á un número muy escaso de enfermos, y las más de las veces está indicado levantar el párpado superior por uno de los numerosos medios quirúrgicos conocidos. Describiremos los principales: 1.º, el de Gillet de Grandmont, quien practica una resección tarso-muscular; 2.º, el de Wecker, quien utiliza los procedimientos reunidos de Græfe, de Dransart y de Pagenstecher; 3.º, el de Panas, muy original y muy eficaz; 4.º, el de Motais.

1.º Procedimiento de Gillet de Grandmont.—Para ejecutarlo se necesita, ante todo, medir muy exactamente el grado de la ptosis, comparando los dos párpados; luego, mediante una incisión y una disección apropiadas, se desnuda la región tarso-muscular; se incinde el músculo; se incinde el tarso á fondo, á algunos milímetros del borde marginal, y luego se reseca un colgajo tarso-conjuntival semi-lunar, cuya altura iguale el valor lineal de la ptosis; por último, se sutura con catgut, muy fino, el colgajo superior órbito-palpebral al colgajo inferior ciliar, respetando la piel.

Este procedimiento conviene, sobre todo, para la ptosis ligera, corregida con un fin plástico.

2.º Procedimiento de Wecker.—Dransart y Pagenstecher han sido los primeros en proponer el levantamiento del párpado superior por medio del músculo frontal,

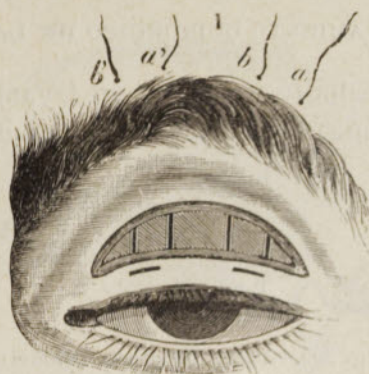

Fig. 304 —Operación de la ptosis de Wecker, trazado de la escisión y posición de las suturas.

creando pequeños tendones que vayan del cartilago tarso á la parte superior de la ceja. Wecker aprovechó su idea, que combinó con la de Græfe, es decir, la resección de

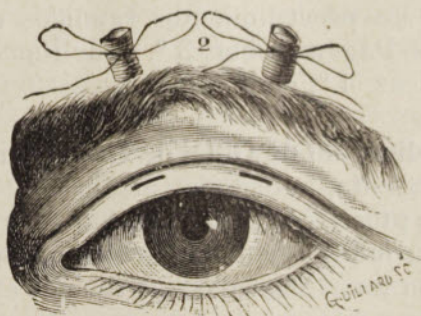

Fig. 305.—Operación de la ptosis de Wecker (después de las suturas).

una amplia extensión del músculo orbicular y de la piel si fuese necesario; de este modo estableció un excelente procedimiento, cuyas figuras adjuntas (figs. 304 y 305) hacen comprender perfectamente sus diversos tiempos.

Se empieza por resecar un colgajo ovalar de piel y de

músculo, según la extensión de la ptosis, y luego se pasan los hilos como lo indica la fig. 304. Estos hilos abarcan por abajo la piel y los músculos, pasan por delante del tarso y del tendón del elevador, luego por encima de la ceja y van á salir en *a, b, a', b'*, donde pueden anudarse, en forma de nudo de corbata, sobre un rodillo de gasa ó de piel de guante enrollada. Deshaciendo el nudo se puede, todos los días, hacer subir ó bajar á voluntad el párpado y fijarlo en el punto que se desee. Estos hilos, bien asépticos, pueden dejarse aplicados dos, tres ó cuatro semanas; no tardan en cortar la piel que abarcan por abajo y en crear á su alrededor, en el tejido celular, un cordón cicatricial, que permite al músculo de la frente obrar voluntariamente sobre el borde libre. Podría emplearse el catgut en vez de hilo y esperar la reabsorción, tal como lo hace Dransart, pero esta reabsorción puede, en ciertos casos, hacerse con demasiada rapidez y los hilos de seda nos parecen preferibles.

La operación de Wecker es excelente; es la que empleamos preferentemente en las ptosis de mediana intensidad y cuando queremos obtener un efecto considerable, conservando al párpado su forma normal.

3.º Procedimiento de Panas.—Este procedimiento permite elevar el párpado hasta en los casos más graves; con él estamos siempre seguros de dar, á este velo membranoso, una gran movilidad y de descubrir el ojo que éste esconde, pero con frecuencia tiene el inconveniente de producir una cicatriz desfigurante; lo reservamos para los casos en los que se trata, ante todo, de devolver al ojo la función que la ptosis le ha hecho perder. He aquí en qué consiste.

En el centro de la región superciliar se traza una incisión horizontal, que llegue hasta el periostio; se disecciona la piel de la ceja, todo lo lejos que se puede, hacia el párpado. Por debajo de la ceja, y paralela á esta primera incisión, se practica otra, de menor longitud, que comprende la piel, el tejido celular y el orbicular; en las dos extremidades de esta última, dos incisiones perpendicula-

res al borde libre del párpado y más ó menos cercanas de este borde, según el grado de la ptosis.

Se disecciona el pedículo trapezoidal así obtenido; se disecciona igualmente hacia arriba, de modo que se desprenda completamente la piel de la ceja y se forme un puente, que comprenda la piel y el músculo superciliar.

El párpado es entonces atraído, por su pedículo, hasta

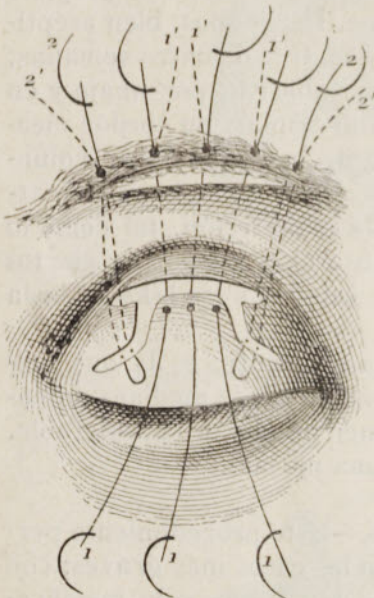


Fig. 306
Operación de la ptosis (Panas).

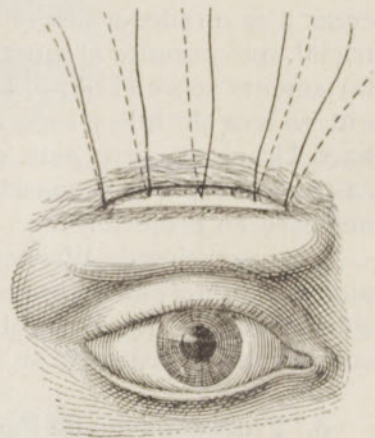


Fig. 307
Operación de la ptosis (Panas).
Aspecto de las partes
después de las suturas.

el nivel del labio superior de la incisión superciliar, pasando por debajo de la ceja, que forma un puente; se fija el párpado en esta situación, apretando más ó menos los hilos, según sea el acortamiento que haya de obtenerse.

Para evitar el ectropion consecutivo, antes de hacer estas suturas se pueden pasar dos de esos hilos por los ángulos del pedículo del modo siguiente: la aguja curva, provista de una seda, es conducida por debajo del colgajo del párpado desprendido; ella abarca en una asa el cartílago tarso y asciende luego por debajo de la ceja, donde

se anudan las dos extremidades del hilo sobre un rodillo de gasa; esta maniobra se repite á ambos lados del pedículo. Si se ve cierta tendencia al ectropion, acortando esta sutura movable, se atrae seguramente el borde palpebral hacia el globo.

Este artificio permite graduar á voluntad el efecto de la operación.

Las adjuntas figuras (figs. 306 y 307) tomadas del mismo Panas, permiten apreciar bien el manual operatorio de este procedimiento, que debe reservarse á los casos de ptosis muy acentuada.

4.º Procedimiento de Motais.—*Injerto tarsiano de una lengüeta del tendón del músculo recto superior.*

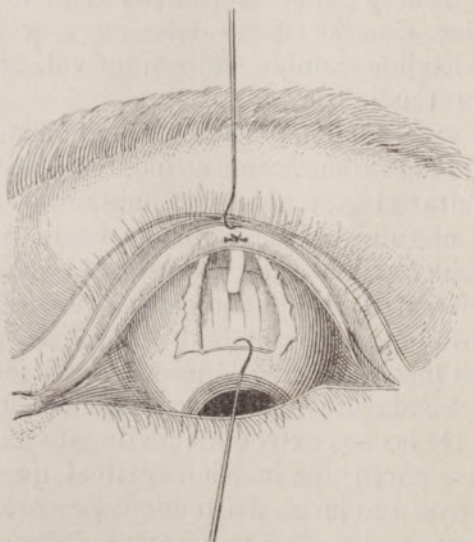


Fig. 308.—Operación de la ptosis. Procedimiento de Motais.

Daremos á conocer esta ingeniosa y utilísima operación, transcribiendo la misma descripción de su autor.

Después de las precauciones antisépticas habituales y de la cocainización, ranvérsese el párpado superior; implántese un gancho agudo en el centro del cartilago tarso, para atraer hacia arriba el párpado ranversado; fíjese otro

gancho agudo en la esclerótica, á 4 ó 5 milímetros por encima de la córnea; atráigase fuertemente el globo hacia abajo y confiense ambos ganchos á un ayudante; el fondo de saco superior debe estar bien desplegado y bien visible.

Cójase la conjuntiva con las pinzas á 6 ó 7 milímetros por encima de la córnea. Sección conjuntival transversal de 10 á 12 milímetros. Por la retracción del colgajo, el borde superior de la herida se halla al nivel de la inserción del recto superior.

De la parte media de la incisión transversal hágase partir una incisión vertical, que vaya hasta el borde superior del cartílago tarso. Desbrídense estos colgajos conjuntivales á ambos lados, de modo que se ponga bien al descubierto toda la cara anterior del tendón del músculo recto superior. Con las tijeras debe, pues, desbridarse, no solamente el tejido celular subconjuntival, sino también la cápsula pretendinosa.

Estando ya el tendón puesto al descubierto, levántese éste con el gancho romo, como se hace en la estrabotomía. Se puede quitar el gancho agudo implantado en la esclerótica, pues el gancho de estrabismo basta á la vez para atraer el globo hacia abajo y levantar el tendón.

Cójase el *centro* del tendón con las pinzas, como en el procedimiento de estrabotomía de Critchett, á 2 ó 3 milímetros de su inserción. Secciónese la inserción en su centro, luego, á cada lado, en una extensión de 3 á 3 y 1/2 milímetros. De las dos extremidades de esta incisión transversal hágase partir una incisión vertical, que se remonte á 10 milímetros á lo largo del tendón. Se corta así un colgajo tendinoso medio, de 5 milímetros de ancho y de 10 milímetros de largo.

Cójase la extremidad libre de este colgajo entre los dientes de la pinza de garfa, de *puntas anchas*, para extenderlo mejor. Atraviésese este colgajo con una aguja curva á 2 milímetros aproximadamente de la extremidad y á medio milímetro del borde. La misma maniobra sobre el otro borde con la segunda aguja curva del mismo hilo. La parte media de la lengüeta se halla así comprendida en

un asa de hilo y el desprendimiento de la sutura se hace imposible. Retírese la pinza de resorte.

Se da un tijerazo, inmediatamente por encima del cartilago tarso, para hacer un ojal á través de la inserción del tendón del elevador del párpado. Desbridense poco á poco 5 á 6 milímetros de la cara *palpebral* del cartilago.

Vuélvese á tomar sucesivamente cada una de las agujas curvas, que se han pasado ya por la lengüeta tendinosa. Introdúzcanse estas agujas en el ojal supra-tarsiano; atraviésese el cartilago de su cara palpebral á su cara mucosa, á 2 milímetros del borde superior. Las agujas salen, pues, por la cara mucosa y deben estar separadas 2 milímetros la una de la otra.

Se atraen los hilos; la lengüeta tendinosa sigue y se introduce en el ojal supra-tarsiano; en caso necesario se la empuja con la punta cerrada de las tijeras. Se anudan los dos hilos por medio de un simple nudo quirúrgico sobre la mucosa tarsiana.

Se observa el resultado producido; si el levantamiento inmediato es satisfactorio—es decir, si la hendidura palpebral, en el acto de mirar hacia adelante, se halla á nivel de la del lado opuesto en la ptosis monolateral, ó presenta la disposición juzgada como normal en el caso de ptosis doble,—se forma el nudo quirúrgico con un doble nudo.

En caso de insuficiencia se abre el nudo, se vuelve á coger la lengüeta tendinosa con las pinzas de punta ancha para atravesarla *más arriba*, con el hilo de reserva provisto de sus dos agujas.

O bien se atraviesa el neo-tendón en el mismo punto, pero se colocan las agujas en el cartilago tarso, más cerca de su borde ciliar.

En los casos de exceso de acción se hace á la inversa (las agujas á 2 milímetros de la extremidad del tendón, á 1 milímetro del borde superior del tarso).

Ciérrese el nudo como precedentemente.

Sección de los hilos muy junto á la sutura.

Estando fijado el injerto, se aplican dos ó tres puntos de sutura en la conjuntiva del fondo de saco y en la conjuntiva bulbar, para que el neo-tendón quede submucoso.

Vendaje antiséptico.—Lociones mañana y tarde. Cúbranse ambos ojos durante tres días. Quítese la sutura el octavo día (estos plazos de tiempo podrán abreviarse probablemente).

La operación de Motais es muy recomendable; muchos prácticos la han empleado con éxito; le haremos tan sólo un reproche, el de exponer la córnea á la acción del nudo aplicado sobre la cara conjuntival del cartilago tarso; de ello ha resultado alguna vez una queratitis y un leucoma, complicación verdaderamente muy grave; se evitará viniendo á salir con las agujas á nivel del borde palpebral y librando así á la córnea del nocivo contacto que señalamos.

Procedimientos que obran por intermediación del tendón del elevador.—El procedimiento de Motais no es posible sino cuando el recto interno está intacto; cuando este músculo está paralizado puede obrarse sobre el elevador según lo ha aconsejado Everbusch.

Se ha recomendado el avanzamiento del tendón, el injerto directo por delante del tarso ó en el frontal (Angelucci, Sourdille, De Lapersonne). En los tratados especiales el lector encontrará la técnica de estas operaciones.

E) TRATAMIENTO QUIRÚRGICO DE LOS TUMORES DEL PÁRPADO

Los tumores malignos requieren una amplia ablación y una restauración por blefaroplastia, con uno de los procedimientos que acabamos de describir. Con frecuencia será bueno esperar, para hacer esta restauración, que la herida se cubra de granulaciones, con objeto de disminuir la pérdida de substancias. Hablaremos aquí tan sólo del tratamiento quirúrgico de los *chalaciones* y de los quistes congénitos de la ceja.

1.º Tratamiento de los chalaciones.—Después de haber instilado en el ojo algunas gotas de colirio de cocaína, se procede á la incisión y al raspado con la cucharilla, ó bien á la extirpación del chalación con su cápsula.

a. *Incisión y raspado.*—La incisión puede hacerse por la piel ó por la conjuntiva, según la vía que conduzca más rápidamente al quiste. Para evitar la hemorragia y facilitar la faena del operador inmovilizando el quiste, pue-



Fig. 309.—Cucharilla para el chalación.

de utilizarse la pinza de Desmarres, con la cual se mantiene cogido el párpado. Pero es siempre fácil prescindir de esta pinza; basta elegir la vía conjuntival y ranversar el párpado con la mano izquierda, haciendo proeminar el

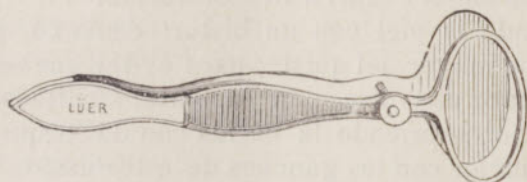


Fig. 310.—Pinza de Desmarres.

tumor. Con un bisturí agudo se incide la conjuntiva y la pared del chalación; escápase en seguida una parte del contenido del quiste; se exprimen las masas grumosas que quedan comprimiendo fuertemente el párpado á este nivel entre el pulgar y el índice. Por último, para asegurar mejor el resultado se raspan las partes del chalación con una cucharilla especial, cucharilla de chalación.

Se aplica un vendaje antiséptico; la curación es sumamente sencilla: la cápsula no tarda en retraerse, y la pequeña herida se cura sin sutura al cabo de dos ó tres días.

b. *Extirpación.*—Para la extirpación es conveniente emplear la pinza de Desmarres; se desliza la lámina plana detrás de la conjuntiva, mientras que el anillo se apoya sobre la piel del párpado. Se incide la piel y el orbicular; al llegar al tarso, se limita el chalación por medio de una fina disección valiéndose para ello de unas tijeras finas ó de una pequeña sonda acanalada; y se escinde el tumor atrayéndolo con unas pinzas ó una erina cualquiera.

En esta disección se interesa, las más de las veces, el tarso y hasta la conjuntiva, pero sin inconveniente serio.

La reunión se verifica por primera intención y sin sutura, empleando un ligero vendaje antiséptico.

2.º Tratamiento de los quistes dermoides de las cejas.—El único procedimiento que debe emplearse es la *ablación* total del quiste. En todo lo posible la incisión deberá practicarse sobre la región pilosa para evitar que la cicatriz sea visible: se afeitará, pues, previamente la región, que será luego enjabonada y lavada con sublimado; se hará la anestesia local, si el paciente es un adulto, mediante una inyección de cocaína á 1 por 100; si se opera á un niño es mejor recurrir al cloroformo.

Se incide la piel con un bisturí convexo, paralelamente al eje mayor del quiste; para evitar que se abra el tumor se hace una disección paciente, facilitada por un ayudante, entreabriendo la herida con dos pequeños elevadores ó mejor con los ganchos de estrabismo. El fondo del quiste adhiere, las más de las veces, al periostio; es preciso desprender estas adherencias con unas tijeras curvas, de modo que pueda extirparse el quiste todo entero.

Una vez extirpado el quiste, se hace un lavado minucioso y se aplica un vendaje antiséptico después de aplicar uno ó dos puntos de sutura en la piel. La curación se obtiene en algunos días.

CAPÍTULO XX

Formulario

Dedicaremos este capítulo á la nomenclatura de las fórmulas de los medicamentos internos ó externos, empleados por los oftalmólogos.

Los medicamentos han sido clasificados según su papel terapéutico, y así hemos establecido diez categorías:

- 1.º, anestésicos;
- 2.º, antisépticos;
- 3.º, astringentes;
- 4.º, cáusticos;
- 5.º, midriáticos;
- 6.º, mióticos;
- 7.º, anti-escrofulosos, tónicos;
- 8.º, anti-sifilíticos;
- 9.º, anti-artríticos;
- 10.º, anti-nerviosos.

I.—ANESTÉSICOS

A. COLIRIOS

1.º *Colirio de cocaína.*

- a) Clorhidrato de cocaína 0,10 gramos
Agua destilada 10 »

Uso.—La cocaína se emplea en instilaciones en las afecciones inflamatorias y dolorosas del ojo y de la conjuntiva.—En las retinitis.—Se emplea también como anestésico local antes de una operación de la córnea ó de la conjuntiva. Produce una hipotonía notable de la que hay que desconfiar para la extracción del cristalino.

También puede utilizarse el colirio siguiente, más activo:

- b) Clorhidrato de cocaína 0,20 gramos
 Agua de Laurel-cerezo X gotas
 Agua destilada 10 gramos

El clorhidrato de cocaína entra también en un gran número de colirios, asociándose muy bien con otros anestésicos, antisépticos, cáusticos, etc.

2.º *Colirios de holocaína.*

- a) Clorhidrato de holocaína 0,05 gramos
 Agua destilada 10 »
- b) Clorhidrato de holocaína 0,05 gramos
 — de cocaína 0,10 »
 Agua destilada 10 »

Uso.—Estos dos colirios sirven, sobre todo, para hacer la anestesia local pre-operatoria. El último es el colirio de elección antes de la operación de la catarata.

3.º *Colirios de tropacocaína.*

- Tropacocaína 0,10 gramos
 Agua destilada 10 »

Uso.—Más irritante y menos anestésico que la cocaína. Anestesia más rápida.

4.º *Colirio de eucaína.*

- Eucaína 0,10 gramos
 Agua destilada 10 »

Uso.—Como la cocaína.

5.º La estovaína es también un sucedáneo utilizable de la cocaína, es menos tóxico que ella, pero tiene el inconveniente de producir la vaso-dilatación; se emplea á la misma dosis de la cocaína. No creemos que esté llamada á prestar grandes servicios en cirugía ocular.

6.º *Colirio de acoína.*

- a) Acoína 0,05 gramos
 Agua destilada 10 »

Uso.—Este colirio no obra sino cuando hay solución de

continuidad de la córnea ó de la conjuntiva. La acción analgésica puede durar algunas horas. Precioso en las quemaduras de la conjuntiva y en las erosiones traumáticas de la córnea.

También puede asociarse la acoína al cloruro de sodio en el colirio siguiente:

b)	Acoína	0,05 gramos
	Cloruro de sodio	0,10 »
	Agua destilada	10 »

7.º Colirios de dionina.

a)	Dionina	0,50 gramos
	Agua destilada	10 »
	Solución fuerte instilada á pequeña dosis	1 gota

Uso.—La dionina es un analgésico profundo y de larga duración, que duerme el ojo, por decirlo así, todo entero. De un modo general puede emplearse en todas las afecciones dolorosas del ojo. Activa la reabsorción de los derrames sanguíneos, la de las infiltraciones corneales y de las masas cristalínicas. Acción vaso-dilatadora enérgica. La dionina puede entrar en un gran número de colirios, asociada á otras substancias. He aquí los principales, tales como los recomienda Darier.

b)	Dionina	0,10 gramos
	Clorhidrato de cocaína	0,10 »
	Solución de Cy Hy 1/2.000	10 »

Uso.—En los rasguños y en los traumatismos ligeros de la córnea.

c)	Dionina	0,10 gramos
	Clorhidrato de cocaína	0,10 »
	Cloruro de sodio	0,20 »
	Solución de Cy Hy 1/1.000	10 »

Uso.—En las infiltraciones corneales, queratitis parenquimatosas ligeras.

d)	Dionina	0,10 gramos
	Clorhidrato de cocaína	0,10 »
	Sulfato neutro de atropina	0,02 á 0,05 »
	Agua destilada	10 »

Uso.—Este colirio se emplea cuando el iris está inflamado.

e)	Dionina	0,10 gramos
	Clorhidrato de pilocarpina	0,03 á 0,05 »
	— de cocaína	0,10 »
	Agua destilada	10 »

Uso.—Cuando hay interés en producir la contracción pupilar.

f)	Dionina	0,10 gramos
	Clorhidrato de pilocarpina	0,05 »
	Sulfato de eserina	0,02 »
	Agua destilada	10 »

Uso.—Colirio muy ventajoso en el glaucoma, en el que debe evitarse la cocaína. Se calman los dolores, disminuye la tensión intraocular, se provoca la contracción pupilar y se activa el esclarecimiento de la córnea.

g)	Dionina	0,10 gramos
	Clorhidrato de cocaína	0,10 »
	Bicarbonato de sosa	0,20 »
	Agua destilada	10 »

Uso.—En las úlceras de la córnea de origen artrítico.

8.º Colirios de adrenalina.

Podemos colocar también aquí la *adrenalina* ó extracto de cápsulas suprarrenales, que es el más perfecto de todos los vaso-constrictores y que por la isquemia que produce aumenta el efecto de la cocaína. También es muy utilizada por su poder hemostático enérgico.

He aquí las principales fórmulas bajo las que se emplea:

- a) Clorhidrato de cocaína. 0,10 gramos
 Solución de adrenalina al 1/1.000 XX gotas
 Agua destilada ó Cy Hy al 1/2.000. 10 gramos

Uso.—Una gota de este colirio basta para anemiar la conjuntiva. Utilizada en las conjuntivitis catarral, crónica, primaverar, etc.

- b) Clorhidrato de pilocarpina 0,05 gramos
 Sulfato neutro de eserina. 0,02 »
 Solución de adrenalina al 1/1.000 XX gotas
 Agua destilada 5 gramos

Uso.—El colirio, instilado dos ó tres veces al día, ha dado buenos resultados en el glaucoma.

Colirio con:

- Solución de adrenalina al 1/1.000. X, XX ó XXX gotas
 Clorhidrato de holocaína 0,10 gramos
 Agua destilada 10 »

Uso.—Poderoso analgésico para utilizar en el caso en que la inflamación conjuntival haga difícil la anestesia antes de una operación.

La solución de adrenalina al 1 por 1.000 se emplea á menudo pura, á la dosis de algunas gotas, para anemiar la mucosa conjuntival y hacer más activos los otros colirios. Esta solución está destinada á reemplazar el extracto de cápsulas suprarrenales.

B. — POMADAS ANESTÉSICAS

1.º *Pomadas de cocaína.*

- a) Clorhidrato de cocaína 0,10 gramos
 Vaselina 10 »

Uso.—Esta pomada se emplea en todas las afecciones inflamatorias dolorosas del ojo y de la conjuntiva; cuando la secreción lagrimal abundante deja obrar difícilmente los colirios.

- b) Clorhidrato de cocaína 0,20 gramos
 Aristol 1 »
 Vaselina 20 »

Uso.—Esta pomada, á la vez anestésica y antiséptica, es muy recomendable en el zona oftálmico.

- c) Clorhidrato de cocaína 0,15 gramos
 Acetato neutro de plomo 0,05 »
 Vaselina 20 »

Uso.—Pomada anestésica y astringente, útil en las blefaritis ciliares, acompañadas de prurito.

- d) Clorhidrato de cocaína 0,10 gramos
 Salol 0,50 »
 Vaselina 10 »

Uso.—En las quemaduras de la conjuntiva.

2.º Pomada de ortoformo.

- Ortoformo. 0,50 gramos
 Vaselina 10 »

Uso.—La analgesia producida por esta pomada es más lenta, pero más duradera que la producida por la pomada de cocaína. Se utiliza en las quemaduras de la conjuntiva.

C.—INYECCIONES SUBCUTÁNEAS Ó SUBCONJUNTIVALES PARA PROVOCAR LA ANESTESIA

- 1.º Clorhidrato de cocaína 0,10 gramos
 Agua destilada 10 »

Uso.—Inyéctese medio ó un centímetro cúbico de esta solución debajo de la piel de los párpados ó debajo de la conjuntiva, para las operaciones en las partes vecinas del ojo, las tenotomías, los avanzamientos musculares, etc.

- 2.º Acoína 0,10 gramos
 Agua destilada 100 »

Uso.—Utilizada como la cocaína para producir la insensibilidad alrededor de la inyección. La acción de la

acoína es más duradera que la de la cocaína; pero la inyección es más dolorosa é irritante.

En las inyecciones subcutáneas de cianuro de hidrargirio, la acoína formulada del modo siguiente prestará grandes servicios.

Acoína	5 miligramos
Clorhidrato de cocaína.	1 centigramo
Suero fisiológico	1 gramo.

Algunas gotas de esta solución se mezclarán, en el momento de la inyección, con la solución de cianuro de hidrargirio al 1 por 500.

II.—ANTISÉPTICOS

A.—SOLUCIONES ANTISÉPTICAS

1.º *Solución de ácido bórico.*

Ácido bórico	15 gramos
Agua destilada	500 »

Uso.—Lavados diarios de limpieza. En todas las afecciones inflamatorias oculares.

2.º *Soluciones mercúricas.*

a)	Biyoduro de hidrargirio	0,05 gramos
	Agua.	1000 »
b)	Sublimado	0,05 gramos
	Glicerina neutra.	20 »
	Agua destilada	200 »
c)	Cianuro de mercurio	0,20 gramos
	Borato de sosa	10 »
	Agua destilada	1000 »

Uso.—Estas soluciones se emplean para hacer lavados en todos los casos de supuraciones oculares, para hacer la asepsia preparatoria del ojo. Para la desinfección de las manos, antes de la operación, se emplean soluciones ordinarias de sublimado ó de cianuro, á 0,50 ó 1 por 1.000.

3.º *Solución de formol.*

Formol	1 gramos
Agua destilada	1000 »

Uso.—Esta solución se emplea como las de sublimado y de cianuro, sobre todo para la desinfección de las manos antes de una operación.

4.º *Solución de permanganato de potasa.*

Permanganato de potasa	1 ó 0,50 gramos
Agua destilada	1000 »

Uso. Se emplea para lavados en las oftalmías y conjuntivitis purulentas.

5.º *Solución de ácido salicílico.*

Ácido salicílico	0,50 gramos
Agua destilada de espliego	20 »
Agua destilada	80 »

Uso.—En lociones en la conjuntivitis primaveral.

6.º *Solución de borato de sosa.*

Borato de sosa	1 gramos
Agua destilada de espliego	30 »
Agua destilada	170 »

Uso.—En lociones con un lienzo fino, en baños oculares, para todas las afecciones ligeras de la conjuntiva.

7.º *Solución de fluorol.*

Fluorol	5 gramos
Agua destilada	1000 »

Uso.—Esta solución se emplea en inyecciones en las vías lagrimales para las dacriocistitis rebeldes.

8.º *Solución de ácido pícrico.*

Ácido pícrico	1 gramos
Agua destilada	200 »

Uso.—Lavado de las pestañas en las blefaritis rebeldes.

9.º *Solución de agua oxigenada.*

Agua oxigenada á 3, 4, 5, 6 y 7 volúmenes.

Uso.—El agua oxigenada se emplea como antiséptica y hemostática en todas las operaciones cruentas del ojo, principalmente después de la enucleación.

10.º *Glicerolado de yodoformo.*

Yodoformo triturado	10 á 25 gramos
Glicerina	} aa. 40 »
Agua destilada	

Uso.—Inyección en el conducto nasal para las dacriocistitis agudas.

B.—COLIRIOS ANTISÉPTICOS

1.º *Colirio de sublimado.*

Licor de Van Swieten	2 gramos
Agua destilada	8 »

Uso.—Este colirio se utiliza principalmente como escipiente, cuando debe prescribirse la atropina ó la eserina y se teme la infección del ojo.

2.º *Colirios de cianuro de mercurio.*

a) Cianuro de mercurio	0,05 gramos
Agua destilada	10 »

Uso.—En las queratitis; sobre todo en las queratitis intersticiales.

b) Cianuro de mercurio	0,01 gramos
Clorhidrato de cocaína	0,10 »
Dionina	0,10 »
Agua destilada	10 »

Uso.—Este colirio, á la vez antiséptico y anestésico, se emplea en las granulaciones, en el pannus.

3.º *Colirio de borato de sosa.*

Borato de sosa	0,10 gramos
Agua destilada	10 »

Uso.—En todas las inflamaciones ligeras del ojo ó de la conjuntiva.

4.º *Colirio de fluorescina.*

Fluorescina	0,40 gramos
Carbonato de sosa.	0,70 »
Agua destilada	20 »

Uso.—Este colirio es antiséptico, pero se utiliza sobre todo para hacer bien visibles las ulceraciones corneales, que colorea de verde.

5.º *Colirio oleoso de yodoformo.*

Yodoformo	0,50 gramos
Aceite de vaselina.	20 »

Uso.—Se emplea en las conjuntivitis purulentas, acompañadas de ulceración de la córnea.

6.º *Colirio de azul de metileno.*

Azul de metileno	1 gramos
Agua destilada	10 »

Uso.—Instilaciones en las bléfaro-conjuntivitis y en las queratitis (Stilling).

C.—POMADAS ANTISÉPTICAS

1.º *Pomada de biyoduro de hidrargirio.*

Aceite de ricino.	10 gramos
Manteca de cacao	2 »
Biyoduro de hidrargirio.	0,01 »

Uso.—Esta pomada sirve sobre todo de escipiente á la atropina y á la eserina.

2.º *Pomada de aristol.*

Aristol	0,25 gramos
Vaselina	10 »

Uso.—Esta pomada puede emplearse en todas las afecciones en que deba hacerse la antisepsia de los fondos de saco conjuntivales y de la córnea. Se emplea en las queratitis y conjuntivitis flictenulares, abscesos de la córnea, etc.—Masaje de la conjuntiva después del cepillado para las granulaciones.

3.º *Pomada de yodoformo.*

Yodoformo	0,25 gramos
Vaselina	10 »

Uso.—Casi como la precedente.

4.º *Pomada de protargol.*

Protargol	1 gramos
Vaselina	10 »

Uso.—Aplicación sobre las pestañas en el primer período de la blefaritis.

5.º *Pomadas boricadas.*

a) Ácido bórico	1 gramos
Vaselina	10 »

Uso.—Se emplea en todas las inflamaciones ligeras.

b) Ácido bórico	} aa. 2 gramos
Óxido de zinc	
Vaselina	20 »

Uso.—Como la precedente. Se emplea principalmente en el zona oftálmico.

6.º *Pomadas de resorcina.*

a) Resorcina	1 gramos
Vaselina	10 »

- b) Resorcina } aa. 0,50 á 1 gramo
 Acido salicílico }
 Oxido de zinc. 2 gramos
 Vaselina 18 »

Uso.—Estas pomadas se emplean en las blefaritis.

7.º *Pomada de salol.*

- Salol 1 gramos
 Vaselina 10 »

Uso.—Para hacer la antisepsia de los fondos de saco conjuntivales y de la córnea.

7.º *Pomada de airol.*

- Airol 1 gramos
 Vaselina 10 »

Uso.—Como la precedente.

D.—POLVOS ANTISÉPTICOS

- a) Yodoformo } partes iguales
 Airol }

Uso.—En la oftalmía pustulosa.

- b) Polvos de yodoformo.

Uso.—Como la precedente. Muy buen antiséptico después de una operación.

- c) Polvos de aristol.

Uso.—Como los precedentes; tiene la ventaja de ser inodoro.

- d) Calomelanos. } aa. 5 gramos
 Azúcar porfirizado }

Uso.—Estos polvos se emplean en las manchas de la córnea, las conjuntivitis flictenulares.