

## Capítulo 1

# ANATOMÍA FUNCIONAL DE LA VOZ

Dra. Begonya Torres

La voz se produce gracias a la acción coordinada de casi todo nuestro cuerpo. El aparato fonador o vocal está integrado por estructuras musculares de diferentes regiones y por elementos del aparato respiratorio y del aparato digestivo.

Es importante remarcar que ninguna estructura de nuestro cuerpo tiene como función única ni primera la producción de la voz. La voz fue una adaptación evolutiva muy posterior a otras acciones imprescindibles para la vida. Así, la laringe, a la que relacionamos de forma automática con la voz, tiene como función principal la de protección de las vías respiratorias. Muchos animales poseen pliegues vocales y no emiten sonidos. En las aves la laringe no interviene en la producción de sonidos, ya que éste se origina en la *siringe* que se localiza en el extremo inferior de la tráquea.

Cuando hablamos de fonación hacemos referencia a la voz hablada y cantada ya que ambas utilizan los mismos mecanismos para su producción, aunque, debido a sus características especiales la voz cantada usará los elementos del aparato fonador de modo más controlado.

A lo largo de este capítulo, haremos referencia explícita a la voz cantada para poner de relieve algunas características que le son propias o que en la voz hablada tendrán una importancia menor.

El aparato fonador se divide para su estudio en tres porciones:

<i>Porciones del aparato fonador</i>	
La mancha o fuelle	Formada por las estructuras infraglóticas que determinan la mayor o menor presión del aire espirado.
El vibrador	Constituido por los pliegues vocales (cuerdas vocales) de la laringe.
Los resonadores	Integrados por las cavidades supraglóticas donde el sonido producido en los pliegues vocales es amplificado y modificado.

A pesar de esta división, el aparato fonador es un todo homogéneo e inseparable, por lo cual cualquier alteración o modificación en alguna de sus partes determinará una modificación o alteración en las demás. Cualquier tensión muscular excesiva en cualquiera de ellas provocará problemas en la emisión de la voz y alteraciones a largo o corto plazo en la laringe.

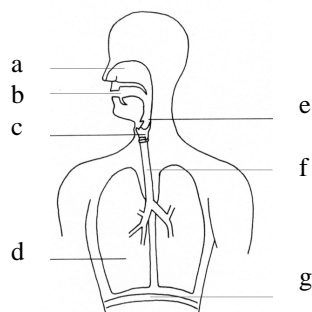


Fig. 1. *Aparato fonador*

a: cavidad nasal; b: cavidad bucal; c: laringe; d: pulmones; e: faringe; f: tráquea; g: diafragma.

Los músculos del abdomen (que no aparecen en el dibujo) serán junto con el diafragma los responsables del control de nuestra voz.

## 2. EL FUELLE DEL APARATO FONADOR

El conjunto formado por los pulmones y la musculatura que suministra la energía necesaria al aire espirado ha sido denominado *el fuelle del aparato fonador o vocal*. Así, como componentes de la mancha o fuelle estudiaremos la caja torácica y los pulmones, el diafragma (músculo inspirador) y los músculos del abdomen (espiradores) así como músculos accesorios de la respiración que actuarán únicamente en casos muy concretos.

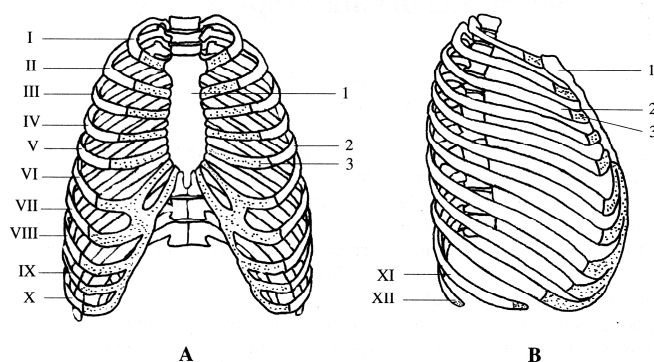
Clásicamente se describen tres tipos básicos de respiración: diafragmática, clavicular e intercostal.

La **respiración diafragmática** (también denominada **costodiafragmática**, **abdominal** o **costoabdominal**) es la que se produce en la parte más baja del tórax y en la más alta del abdomen, que es la zona donde radica el mayor control voluntario de la respiración. En ella el diafragma realiza un movimiento amplio de descenso. Es la más óptima para la fonación, principalmente en el canto, ya que no provoca tensiones musculares y deja las estructuras en la posición más adecuada para poder ejercer un control voluntario sobre ellas. Un buen control de la espiración será mucho más importante que un aumento de la capacidad inspiratoria. Una inspiración demasiado amplia dificultará la fonación.

La respiración **clavicular (torácica superior)** y la **intercostal (torácica media)** utilizan músculos del cuello y del tórax que al contraerse crean tensiones que dificultan la fonación y no serán, por ello, óptimas en el canto.

### 2.1 CAJA TORÁCICA

La caja torácica está integrada por la unión entre las costillas, el esternón y la porción torácica (dorsal) de la columna vertebral. Esta unión se realiza mediante diversas articulaciones que confieren movilidad y elasticidad a todo el conjunto, lo que permitirá que durante la respiración los diámetros de la caja torácica varíen y los pulmones se llenen y vacíen de aire.



*Fig. 2. Caja torácica*

A: visión anterior, B: visión lateral. 1: esternón, 2: porción ósea de la costilla, 3: porción cartilaginosa de la costilla, I-VII: costillas verdaderas, VIII-X: costillas falsas, XI-XII: costillas flotantes.

Los movimientos del tórax óseo son el sumatorio de los movimientos individuales de sus componentes. Durante la inspiración se produce la elevación de las costillas, y durante la espiración su descenso. Así, cualquier músculo que produzca el ascenso costal será inspirador, y todo aquel que determine su descenso un músculo espirador.

Durante la inspiración las costillas superiores se dirigen hacia delante produciendo un aumento del diámetro anteroposterior del tórax. Las costillas inferiores se dirigen hacia los lados produciéndose un aumento del diámetro transversal de la caja torácica.

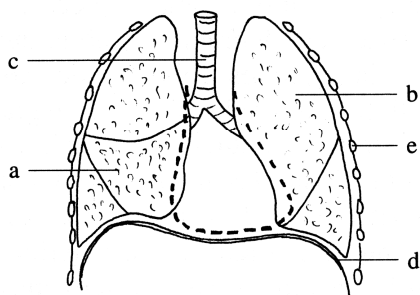
## 2.2 TRÁQUEA Y PULMONES

La tráquea se sitúa anterior al esófago. Se extiende entre la laringe y los bronquios principales, derecho e izquierdo, donde se bifurca. Su función es la de conducir el aire hacia los pulmones o fuera de ellos (fig. 3 a).

Los pulmones son los órganos de la respiración, su función básica es la de oxigenar la sangre. Son elásticos, suaves, esponjosos y flotan en el agua.

Cada pulmón está envuelto de su **pleura** o **saco pleural**. El pulmón derecho está formado por tres lóbulos y el izquierdo por dos (fig. 3 b, c). La pleura es un saco de doble pared, una interna íntimamente unida al pulmón y una externa adherida a la pared torácica y a la cara craneal del diafragma. Gracias a esta unión íntima de la capa interna y externa de la pleura, los pulmones seguirán al diafragma y a las costillas en sus movimientos respiratorios.

En la inspiración, la capacidad de la cavidad torácica aumenta en las tres direcciones del espacio (por los movimientos costales y el descenso del diafragma). Al ensancharse el pulmón, se produce una reducción de la presión intraalveolar y el aire es inspirado hacia el interior. El aire entra en el pulmón como lo hace un líquido al interior de una jeringuilla al estirar del émbolo.



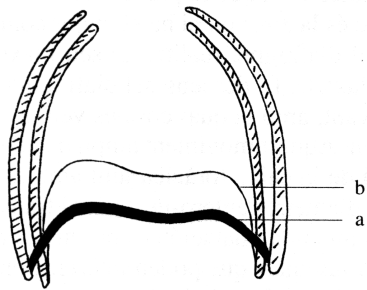
*Fig. 3. Diafragma y estructuras de la cavidad torácica.*

a: tráquea, b-c: pulmones, d: costillas, e: diafragma. En trazo discontinuo se marca la silueta del corazón que se sitúa anterior a la tráquea.

La espiración normal o tranquila es un proceso pasivo. En la espiración activa, como durante la fonación, intervienen diversos músculos.

## 2.3 DIAFRAGMA. INSPIRACIÓN

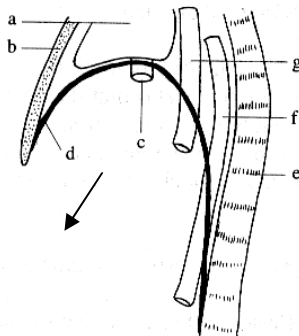
El diafragma es el músculo principal de la inspiración. Se sitúa como una lámina que separa la cavidad torácica de la abdominal. Tiene forma de doble cúpula y constituye el suelo de la cavidad torácica y el techo de la abdominal (figs. 3, 4, 6). Cierra la abertura inferior de la caja torácica donde se inserta. Su cara craneal es cóncava y su cara caudal convexa. Durante la inspiración, se contrae descendiendo, y durante la espiración se relaja ascendiendo (fig. 4). Cranealmente se halla cubierto por la pleura y el pericardio (que envuelve al corazón) y caudalmente por el peritoneo (que envuelve a las vísceras abdominales).



*Fig. 4. Movimientos del diafragma en la respiración. a: inspiración, b: espiración.*

El diafragma es el músculo más importante de la respiración. Cuando se contrae sus cúpulas derecha e izquierda se desplazan hacia abajo aplanándose (fig. 4a). Este descenso aumenta el diámetro vertical de la cavidad torácica; por su origen en la abertura inferior de la caja torácica actuará sobre sus articulaciones determinando el movimiento de las costillas lo que provoca el aumento de los diámetros anteroposterior y transversal. Con este aumento de los tres ejes del tórax los pulmones, se llenan de aire.

El diafragma se sitúa más alto en la parte anterior (donde se une al esternón) que en la parte posterior (unido a la columna lumbar). En la respiración diafragmática, utilizada en el canto, cuando el diafragma se contrae desciende y empuja a las vísceras del interior de la cavidad abdominal (fig. 5). Estas empujan a la pared del abdomen (formada por la musculatura abdominal) que está relajada y es por ello que sale la barriga hacia fuera.



*Fig. 5. Diafragma. Visión lateral.*  
En la respiración diafragmática, cuando el diafragma se contrae desciende según la flecha y empuja a las vísceras del interior del abdomen  
a: corazón; b: esternón; c: vena cava inferior; d: diafragma; e: columna vertebral; f: aorta; g:

La espiración tranquila es un proceso pasivo en el que el ascenso del diafragma (fig. 4b) se produce por su elasticidad y la de los elementos de la cavidad torácica. Este retorno del diafragma determina la salida de aire intrapulmonar que pasará por la laringe en la cual los pliegues vocales (cuerdas vocales) están abducidos. En el habla o en el canto la espiración es activa y estará controlada por la musculatura abdominal. En la fonación las cuerdas vocales están aducidas y el aire espirado ha de salir de los pulmones con una cierta presión para poder abrir la hendidura glótica (glotis) y producir la vibración de los pliegues vocales (cuerdas vocales).

En el proceso de la inspiración podemos encontrar diferentes músculos implicados. Su acción es muy limitada respecto a la del diafragma y sólo actuarán en ocasiones concretas. Son denominados: músculos accesorios de la inspiración. Dentro de este grupo encontramos músculos que se insertan en la caja torácica. Entre ellos, los músculos pectorales, músculos del cuello y pequeños músculos profundos del tórax.

## 2.4. MÚSCULOS ABDOMINALES. ESPIRACIÓN CONTROLADA

El abdomen es la porción del tronco comprendida entre el tórax y la pelvis. Los músculos de esta región son muy importantes y forman la mayor parte de las paredes abdominales. Constituyen como una faja que sujeta fuertemente a las vísceras abdominales.

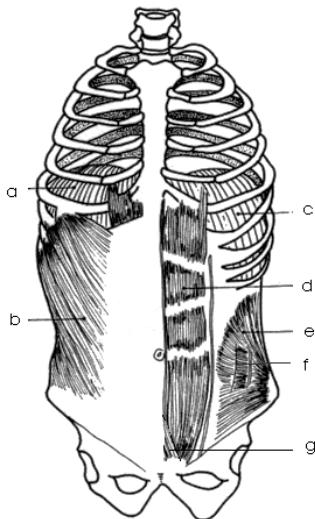
Durante la inspiración esta musculatura se relaja y el diafragma se contrae. En la espiración activa, los músculos del abdomen se contraen mientras que el diafragma se relaja. Esta acción coordinada constituye el denominado *soporte de la voz*.

En la fonación, la contracción de la musculatura del abdomen provoca el aumento de la presión intraabdominal. Las vísceras que se hallan en el interior del abdomen se ven comprimidas por este aumento de presión y empujan al diafragma provocando su ascenso. Este ascenso del diafragma empuja a los pulmones y determina un aumento de la presión subglótica ya que los pliegues vocales, como decíamos, se encuentran acercados impidiendo el paso del aire. Finalmente, la presión es suficiente y el aire es espirado con fuerza produciéndose la abertura y vibración de los pliegues vocales (cuerdas vocales).

El mecanismo de soporte de la voz en el canto puede explicarse con un ejemplo. El diafragma actúa como el émbolo de una jeringuilla, desplazándose en el interior de la caja torácica que se mantiene el mayor tiempo posible en posición inspiratoria, la musculatura abdominal actúa sobre el émbolo haciéndolo subir con mayor o menor fuerza.

Los músculos abdominales se sitúan en la pared anterior y paredes laterales del abdomen (fig. 6). Son músculos planos y grandes, a excepción del piramidal que es muy pequeño y de tamaño variable, siendo su acción despreciable.

<i>Músculos del abdomen</i>	
Pared anterior	Recto del abdomen (fig. 6 d)
	Piramidal (fig. 6 g)
Pared lateral	Oblicuo externo (mayor) del abdomen (fig. 6 b)
	Oblicuo interno (menor) del abdomen (fig. 6 e)
	Transverso del abdomen (fig. 6 f)



*Fig. 6. Músculos del abdomen y diafragma.*

a, c: cúpulas derecha e izquierda del diafragma, b: oblicuo externo del abdomen, d: recto del abdomen, e: oblicuo interno del abdomen, f: transverso del abdomen, g: piramidal

Los músculos del abdomen y el diafragma intervendrán en todos los actos de expulsión: tos, estornudo, micción, defecación, vómito y en el parto. Para que se pueda dar la acción conjunta del diafragma y de los músculos del abdomen es necesario la acción de la laringe. Antes de cualquier acto de expulsión se produce una inspiración profunda y la aducción (acercamiento) de los pliegues vocales, impidiendo la salida del aire inspirado. Este aire quedará contenido en los pulmones mientras los pliegues vocales permanezcan cerrados. Esta columna de aire está sujeta por el diafragma que se halla bajo ella. Del mismo modo el diafragma está fijado en la posición de inspiración ya que el aire, que no puede salir de los pulmones, le impide ascender y relajarse. Es ahora cuando los músculos del abdomen contrayéndose aumentarán la presión intraabdominal que puede determinar el vaciado de las vísceras (si los pliegues vocales permanecen acercados) o la expulsión del aire pulmonar (si estos finalmente son separados), de forma análoga a lo que sucede durante la fonación.

Los músculos de la pared lateral del abdomen se sitúan como las hojas de un libro. El oblicuo externo cubre al oblicuo interno y éste al transverso que es el más profundo de todos ellos. Junto a las acciones mencionadas, estos músculos son los responsables de los movimientos de rotación, inclinación lateral y flexión ventral del tronco.

Al igual que en la inspiración, encontramos una musculatura accesoria de la espiración. Debido a que la espiración tranquila es un proceso pasivo determinado por la relajación de los pulmones, caja torácica y diafragma, la musculatura accesoria de la espiración es de poca importancia. Sólo hallamos pequeños músculos, algunos de función muy controvertida, situados en el tórax.

### **3. EL VIBRADOR DEL APARATO FONADOR. LA LARINGE**

La laringe tiene la función de proteger las vías respiratorias y de producir los sonidos bajo la acción del aire espiratorio. Se sitúa en la parte medial y anterior del cuello, por delante de la faringe. Cranealmente comunica, a través de la faringe, con la cavidad bucal y las fosas nasales, y caudalmente se continúa con la tráquea (fig. 1). Interviene en la respiración, la deglución y la fonación.

Como en los primates no humanos, la laringe del niño se halla en una posición elevada en el cuello, a la altura de la base occipital o de las primeras vértebras cervicales (en el neonato el borde inferior del cartílago cricoides se sitúa entre la tercera y la cuarta vértebra cervical). Hasta la edad de un año y medio o dos, la posición de la laringe del niño sigue elevada, similar a la de cualquier otro mamífero. Luego, alrededor de los dos años empieza a descender, lo cual modifica la manera de respirar, de deglutir y de emitir sonidos (en el adulto el borde inferior del cricoides se encuentra a la altura de la sexta o séptima vértebra cervical). Hasta la edad de un año y medio o dos, la posición de la laringe del niño continúa siendo elevada, similar a la de cualquier otro mamífero. Luego, alrededor de los dos años empieza a descender, lo que determinará que se modifique la forma de respirar, deglutir i emitir sonidos (en el adulto el borde inferior del cricoides se halla a la altura de la sexta o séptima vértebra cervical). Debido a este descenso de la laringe se produce una cavidad muy desarrollada por encima de los pliegues vocales (cuerdas vocales) gracias a la cual los sonidos emitidos por la laringe pueden ser modificados i hacerse audibles i el niño puede empezar a producir los sonidos del habla. A partir de ahora el niño no podrá deglutir i respirara a la vez. Posiblemente, la posición baja de la laringe en el ser humano, con la consiguiente expansión del tracto vocal, sean la clave de nuestra capacidad para producir toda la riqueza del lenguaje articulado.

Otro cambio importante en la laringe sucede durante la pubertad. Por un efecto hormonal la laringe crece en longitud y diámetro, con lo cual los pliegues vocales (cuerdas

vocales) crecen en longitud. Durante este proceso se produce la muda vocal. En el chico los pliegues vocales crecen entre 4 y 11 mm. y en la chica entre 1,5 y 4 mm., por ello, el cambio de la voz en el sexo masculino será mucho más evidente. Antes de la pubertad los pliegues vocales del chico y de la chica tienen una longitud similar, mientras que después de la pubertad los pliegues vocales del hombre tienen casi el doble de longitud, por término medio, que los de la mujer. El cambio que se produce en la voz durante la pubertad no sólo se relaciona con el aumento de longitud de los pliegues vocales sino también con cambios estructurales que se producen en la estructura histológica (que estudiaremos más adelante) del propio pliegue. Durante la pubertad, la voz femenina desciende alrededor de 2,5 semitonos y la voz masculina alrededor de una octava.

La laringe contiene los pliegues vocales denominados comúnmente cuerdas vocales. La presencia de estos pliegues determina la presencia de tres regiones distintas en el interior de la laringe.

<i>Porciones de la laringe</i>	
Compartimento superior o vestíbulo	Espacio situado por encima de los pliegues vocales (cuerdas vocales)
Compartimento medio	Incluye la glotis* y los ventrículos laríngeos o de Morgagni
Compartimento inferior o región infraglotica	Espacio laríngeo situado por debajo de los pliegues vocales (cuerdas vocales)

\*Según la *Nomina Anatomica*, la glotis es la porción de la laringe donde se produce la voz, e incluye los pliegues vocales y el espacio comprendido entre ellas y los aritenoides denominado hendidura glótica. Es necesario señalar que muchos autores utilizan el término glotis para denominar a este espacio.

Las articulaciones establecidas entre los diferentes cartílagos, se hallan reforzadas por pequeños ligamentos que las sujetan. Además encontramos ligamentos que unen a la laringe con estructuras vecinas, como el hioides, y otros que unen entre sí los diferentes cartílagos (fig. 7).

El hioides es un hueso impar que se sitúa sobre la laringe (fig. 7 b). Es el único del cuerpo que no se articula con otro hueso sino que se halla suspendido del cráneo por pequeños ligamentos y estructuras musculares. Tiene forma de U, con una parte anterior o cuerpo y unas astas (cuernos) mayores que constituyen las ramas de la U; ambas estructuras pueden palparse en el cuello. Posee asimismo dos pequeñas astas (cuernos) menores que se dirigen hacia arriba y no son palpables.

La laringe se une al hioides mediante una membrana ligamentosa (membrana tirohioidea). En el hueso hioides se insertan, por un lado, la lengua y, por otro, los denominados músculos extrínsecos de la laringe que veremos en otro apartado. Estos músculos llevan hacia arriba y hacia abajo al hueso hioides y consigo a la laringe y a la lengua. Las tres estructuras constituyen por ello un bloque funcional inseparable tanto durante la fonación como durante la deglución.

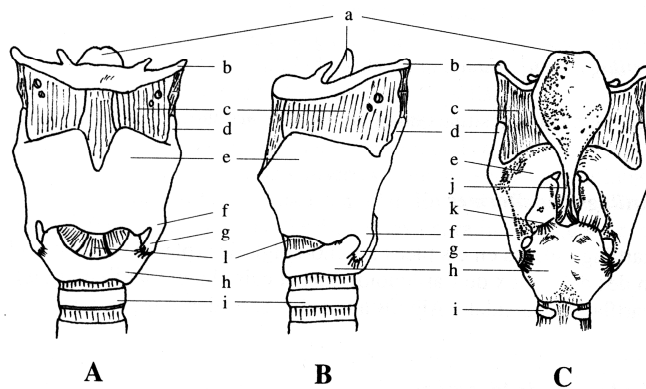
Dentro del grupo de ligamentos propios de la laringe destacaremos los ligamentos vocal y vestibular por constituir el esqueleto de los pliegues vocales (cuerdas vocales) y vestibulares (cuerdas vocales falsas) que estudiaremos más adelante. Ambos ligamentos son bilaterales y se extienden desde el tiroides al aritenoides correspondiente. Los vestibulares se sitúan cranealmente a los vocales.

### 3.1 CARTÍLAGOS Y ARTICULACIONES DE LA LARINGE

La laringe está formada por un esqueleto de piezas cartilagosas que se articulan entre sí. Los cartílagos de la laringe son nueve: tres de impares (tiroides, cricoides y epiglotis) y tres de pares (aritenoides, corniculados o de Santorini y cuneiformes o de Wrisberg o de Morgagni). Existen, además, pequeños cartílagos inconstantes. En ellos se insertan pequeños músculos (musculatura intrínseca), que actuando sobre sus articulaciones, determinarán los movimientos de los pliegues vocales (cuerdas vocales).

Estudiaremos sólo los cartílagos principales.

<i>Cartílagos de la laringe</i>	
Tiroides	Constituye la mayor parte de la pared anterior y lateral de la laringe y envuelve parcialmente a los demás cartílagos. Está formado por dos láminas (derecha e izquierda) que se unen por delante formando la denominada nuez del cuello (fig. 7 e)
Cricoides	Es el más inferior de la laringe. Tiene forma de anillo de sello con una lámina cuadrilátera posterior dispuesta entre las láminas del tiroides y un arco estrecho en posición anterior que se palpa fácilmente en el cuello (fig. 7 h).
Aritenoides	Son pares y simétricos respecto a la línea media. Tienen forma de pirámide triangular y en ellos se insertan los pliegues vocales (cuerdas vocales) (fig. 7 k).
Epiglotis	Tiene forma de hoja con su pecíolo (tallo) en posición inferior (fig. 7 a).



*Fig. 7. Cartílagos de la laringe.*

A. visión anterior, B: visión lateral, C: visión posterior. a: epiglotis, b: hioides, c: membrana tirohioidea, d: asta superior del tiroides, e: tiroides, f: asta inferior del tiroides, g: articulación cricotiroidea, h: cricoides, i: primer cartílago de la tráquea, j: ligamento tiroepiglótico, k: articulación cricoaritenoides, ligamento cricotiroideo.

Los cartílagos tiroides, cricoides y aritenoides son de tipo hialino (como los que forman la tráquea y bronquios) y pueden osificarse con la edad. El cartílago epiglotis es de tipo elástico (como el cartílago de la oreja) y no se calcifica.

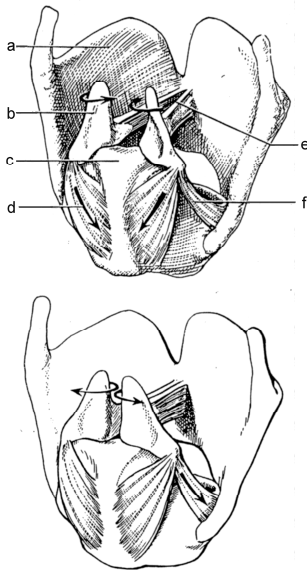
El cartílago tiroides se halla integrado por dos láminas (derecha e izquierda) que se unen por delante en la línea media formando un ángulo abierto hacia atrás. Este ángulo en los hombres es de unos 90° y en la mujer de unos 120°, por ello protubera más en los hombres bajo la piel.

El tiroides se sitúa craneal al cricoides y contiene a la epiglotis y a los cartílagos aritenoides (fig. 7).



El tiroides y el cricoides se articulan entre sí dando lugar a las denominadas **articulaciones cricotiroideas** (fig. 7 g) . En ellas el tiroides bascula hacia delante y atrás. Este movimiento será de gran importancia para la elongación y tensión de los pliegues vocales.

En los aritenoides se insertan el ligamento y el músculo vocal que son el esqueleto del pliegue vocal (cuerda vocal). La base de estos cartílagos se articula con la lámina del cartílago cricoides dando lugar a las **articulaciones cricoaritenoides** (fig. 7 k). En ellas se producen dos tipos de movimientos: de deslizamiento del aritenoides sobre el cricoides y de rotación alrededor de un eje vertical. Estos movimientos determinaran la aducción (acercamiento) o abducción (separación) de los pliegues vocales (cuerdas vocales) (fig. 8).



*Fig. 8. Movimientos de los aritenoides en las articulaciones cricoaritenoides*

En la figura superior se muestra como por la acción del músculo cricoaritenideo posterior (d) los aritenoides (b) realizan una rotación sobre el cricoides (c) produciéndose la abducción (separación) de los pliegues vocales (e).

En la figura inferior se muestra el movimiento contrario de aducción (acercamiento) de los pliegues vocales bajo la acción del músculo cricoaritenideo lateral (f).

La epiglotis se sitúa en la parte posterior del ángulo del tiroides al que se une por medio de un pequeño ligamento (fig. 7 j). Su función es cerrar el vestíbulo de la laringe para impedir la entrada de cuerpos extraños a las vías respiratorias durante la deglución.

### 3.2 MUSCULATURA INTRÍNSECA DE LA LARINGE Y SU INERVACIÓN

En la laringe podemos distinguir una musculatura intrínseca, que determina los movimientos de las articulaciones laríngeas.

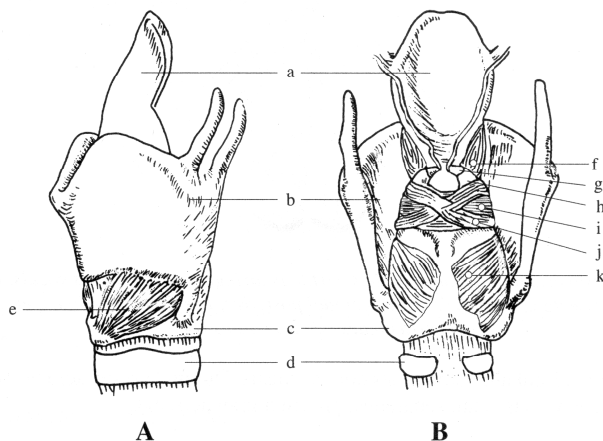
<i>Músculos intrínsecos de la laringe</i>	
Cricotiroideo	Alarga, tensa y aduce los pliegues vocales (9 e).
Cricoaritenideo posterior	Es el único músculo abductor de los pliegues vocales (figs. 8 d, 9 k).
Cricoaritenideo lateral	Aductor de los pliegues vocales (fig. 8 e).
Vocal*	Constituye la mayor parte del pliegue vocal. Es el responsable de sus variaciones locales de tensión durante la fonación (fig. 11 e, 12 i).

Tiroaritenideo	Algunas de sus fibras se extienden hasta la epiglotis formando el músculo tiroepiglótico. Es aductor de los pliegues vocales.
Aritenoideo transverso**	Aductor de los pliegues vocales (fig 9 i).
Aritenoideo oblicuo**	Algunas de sus fibras se reflejan hacia la epiglotis constituyendo el músculo aritenoepiglótico. Es aductor de los pliegues vocales (fig 9 j).

\*Es considerado por algunos autores el fascículo interno del músculo tiroaritenideo.

\*\*Estos músculos han sido agrupados clásicamente bajo la denominación de músculo interaritenideo o aritenideo.

Los músculos intrínsecos son pares a excepción del aritenideo transverso que es único. Todos ellos son aductores de los pliegues vocales (cuerdas vocales) a excepción del cricoaritenideo posterior que los abduce (fig. 8 d). Este músculo es el responsable de separar los pliegues vocales durante la respiración y permite la entrada y salida de aire. El resto de músculo acercan los pliegues vocales cerrando la entrada a las vías respiratorias. Durante la fonación (en el período prefonatorio) estos músculo son los que acercan los pliegues vocales y los interponen al paso del aire espirado que los hará vibrar.



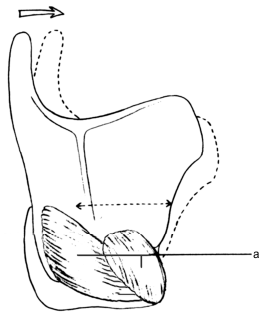
*Fig. 9. Músculos intrínsecos de la laringe*

a: epiglotis, b: cartílago tiroides, c: cartílago cricoides, d: primer cartílago traqueal, e: músculo cricotiroideo, f: músculo tiroaepiglótico, g: cartílago corniculado, h: músculo aritenoides transverso, j: músculo aritenideo oblicuo, k: músculo cricoaritenideo posterior.

Además de la acción de acercar los pliegues vocales hay dos músculos intrínsecos que son los responsables de los cambios en el tono fundamental de la voz: el cricotiroideo y el vocal.

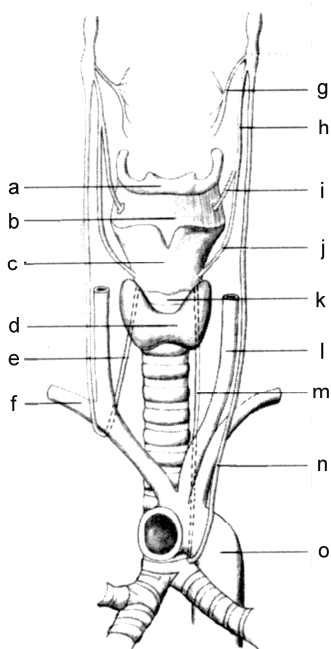
El músculo cricotiroideo produce la basculación del cartílago tiroides sobre el cricoides (en la articulación cricotiroidea) alargando y tensando los pliegues vocales (fig. 10). Las variaciones finas del tono de la voz se deben al músculo vocal. Este músculo, que se encuentra en el interior del pliegue vocal (fig. 11 e, 12 i) al contraerse provoca un aumento del volumen de los pliegues vocales y modifica de este modo sus vibraciones. La acción de este último músculo podemos entenderla si nos fijamos en lo que sucede en nuestro brazo cuando “hacemos bola”: observamos que el músculo se pone tenso y que de repente aumenta el volumen del brazo. El músculo vocal hace algo parecido en el interior del pliegue vocal i varia así sus características físicas. A esta acción se suma la del músculo cricotiroideo que actuando conjuntamente alarga y tensa los pliegues vocales. Así cada pliegue gracias a la acción combinada de estos dos músculos se comporta como si fuera un conjunto de diferentes estructuras con grosores y tensiones diferentes. Como este proceso se produce en ambos pliegues, el resultado es que

tenemos dos cuerpos vibrantes de características cambiantes que permitirán emitir toda la rica gama de sonidos de la voz humana al paso del aire espirado.



*Fig. 10. Acción del músculo cricotiroides*  
 Cuando el músculo cricotiroides (a) se contrae, hace bascular al cartílago tiroideo hacia delante (flecha) llevándolo a la posición marcada con un trazo discontinuo.

Los músculos intrínsecos de la laringe, a excepción del cricotiroides, se hallan inervados por el **nervio laríngeo recurrente** (fig. 11). El recurrente izquierdo es más largo que el derecho. El primero pasa por debajo del arco o cayado aórtico y el segundo por debajo de la arteria subclavia derecha para alcanzar posteriormente a la musculatura laríngea. Debido a su mayor longitud son más frecuentes las lesiones del nervio recurrente izquierdo. El músculo cricotiroides, está inervado por el nervio **laríngeo superior** (fig. 11 h).

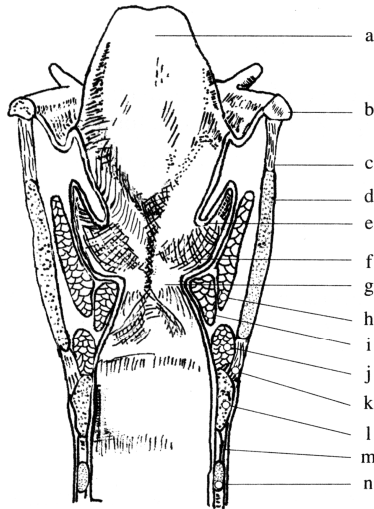


*Fig. 11. Innervación de la laringe*  
 a: hioides, b: membrana tirohioidea, c: cartílago tiroideo, d: glándula tiroidea, e: nervio recurrente derecho, f: arteria subclavia derecha, g: rama faríngea, h: nervio laríngeo superior, i: rama interna, j: rama externa, k: membrana cricotiroides, l: arteria carótida común, m: nervio recurrente izquierdo, n: nervio vago o neumogástrico, o: aorta.

### 3.3 CONSTITUCIÓN DE LOS PLIEGUES VOCALES Y VESTIBULARES

A cada lado de la superficie interna de la laringe encontramos dos pliegues de su mucosa superpuestos: los **pliegues vestibulares** (pliegues ventriculares, cuerdas vocales falsas, cuerdas vocales superiores o bandas ventriculares) situados cranealmente (fig. 12 e) y los **pliegues vocales** (cuerdas vocales, cuerdas vocales verdaderas o cuerdas vocales inferiores) en posición caudal (fig. 12 g). El pliegue vestibular recubre al ligamento vestibular y se forma a causa de su

presencia. El pliegue vocal recubre al ligamento vocal (fig. 12 i) y al músculo vocal y viene determinado por la existencia de estas estructuras que forman su esqueleto.

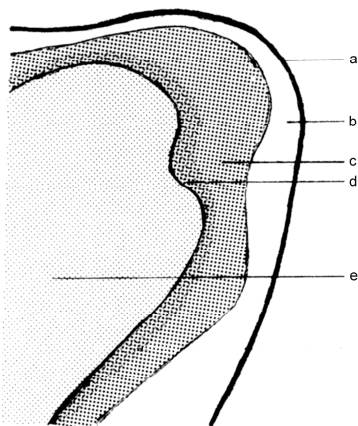


*Fig. 12. Corte de la laringe que muestra los pliegues vocales derecho e izquierdo.*

a: cartílago epiglotis; b: hueso hioides; c: membrana tirohioidea; d: cartílago tiroides; e: pliegues vestibulares (cuerdas vocales falsas; no tienen ninguna acción fonatoria); f: ventrículo laríngeo; g: pliegue vocal (cuerda vocal); h: músculo tiroaritenoso; i: músculo vocal; j: músculo cricoaritenoso lateral; k: ligamento cricotiroideo; l: cartílago cricoideo; m: ligamento cricotraqueal; n: primer anillo traqueal.

Los pliegues vocales son altamente elásticos y tienen una estructura histológica que le permite a la voz su gran versatilidad.

Hirano (1974) describió cinco capas de estructura histológica distinta en el pliegue vocal (cuerda vocal) (fig. 13). La más superficial de ellas es el epitelio delgado y lubricado que cubre a la lámina propia, en la que se distinguen tres capas; bajo esta, en la posición más profunda, se encuentra el músculo vocal.



*Fig. 13. Esquema de la constitución del pliegue vocal (cuerda vocal)*

a: epitelio, b: espacio de Reinke (capa superficial de la lámina propia), c: capa intermedia de la lámina propia, d: capa profunda de la lámina propia, e: músculo vocal.

*Capas del pliegue vocal (cuerda vocal)*

Epitelio (fig. 13 a)

El epitelio de los pliegues vocales es de tipo escamoso pluriestratificado que los protegerá del continuo rozamiento producido durante la fonación. El resto de la laringe se halla cubierto por un epitelio cilíndrico de tipo respiratorio.

Espacio de Reinke (fig. 13 b)	Es la capa superficial de la lámina propia. Se encuentra formado por un tejido conjuntivo extremadamente laxo que permite a la mucosa realizar sus deslizamientos durante la fonación.	
Capa intermedia de la lámina propia (fig. 13 c)	Formada por fibras elásticas.	Ambas constituyen el ligamento vocal que confiere elasticidad al pliegue vocal.
Capa profunda de la lámina propia (fig. 13 d)	Formada por fibras de colágena.	
Músculo vocal (fig. 13 e)	Es la porción más profunda del pliegue vocal.	

En los pliegues vocales, al paso del aire espirado, se produce un tono complejo que será modificado y amplificado en las cavidades de resonancia supraglóticas. Sin ellas el sonido producido no sería audible. Las diferentes propiedades mecánicas de las cinco capas son esenciales para los suaves movimientos de los pliegues vocales y su vibración normal.

Durante toda la vida la laringe se verá afectada por los distintos cambios producidos en los niveles de hormonas sexuales. Durante la pubertad, como hemos visto anteriormente, se producen cambios importantes en la laringe. Los pliegues vocales crecen en longitud y se producen también cambios en la masa del pliegue vocal determinando ambos procesos los cambios de la voz. Pero los pliegues vocales también se verán afectados en su constitución bioquímica durante otros procesos que impliquen cambios hormonales importantes, como son la menopausia, el período premenstrual o la vejez.

El síndrome premenstrual se caracteriza por la fatiga vocal, el registro decreciente (pérdida de agudos), pérdida de fuerza de la voz y pérdida de ciertos armónicos. Este síndrome se inicia habitualmente 4-5 días antes de la menstruación en el 33% de las mujeres. Las profesionales de la voz son las especialmente afectadas.

El síndrome vocal de la menopausia se caracteriza por la disminución de la intensidad de la voz, fatiga vocal, pérdida de los tonos más altos i de la calidad vocal.

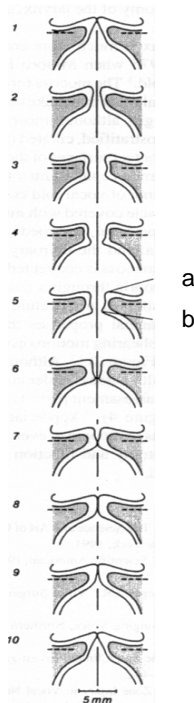
Se ha observado que la frecuencia fundamental de la voz (en estudios hechos con voz cantada) decrece sucesivamente aproximadamente cada diez años en ambos sexos. Para las mujeres, la frecuencia fundamental continúa decreciendo en edades avanzadas y parece decrecer más rápidamente después de la menopausia. En los hombres, por el contrario, la frecuencia fundamental de la voz aumenta repentinamente hacia los 60 años i continua creciendo un poco durante el resto de la vida. Así, mientras que a los 20 años hay grandes diferencias entre las frecuencias fundamentales en ambos sexos, a los 90hay muy poca diferencia entre el tono fundamental de la voz masculina y la femenina.

### 3.4 FONACIÓN. TONO, TIMBRE E INTENSIDAD DE LA VOZ

La fonación exige un cierre y una abertura continuas de los pliegues vocales (cuerdas vocales) con cambios en la longitud y la tensión. Estas variaciones requerirán fluctuaciones continuas de la salida de aire. En el habla normal la regulación de la salida de este aire es básicamente voluntaria i automática. En los conferenciantes, actores y cantantes se observa, sin embargo, un control en la espiración que se ejerce por acción de los músculos abdominales. La voz es producida por la espiración del aire a través de la hendidura glótica (glotis) cerrada; los pliegues vocales son obligados a separarse y a ponerse en vibración por la presión del aire

espirado (presión subglótica) ejercida. El sonido producido en los pliegues vocales sería prácticamente inaudible si éste no se modificara y ampliara en las cavidades supraglóticas o resonadores de la voz.

Inmediatamente antes de la fonación (período prefonatorio) los pliegues vocales (cuerdas vocales) han de estar en contacto (aducidos) manteniendo la hendidura glótica (glotis) cerrada de modo que se interponga al paso del aire espirado. A medida que el aire intrapulmonar es expulsado se produce un aumento progresivo de la presión subglótica o infraglótica. Cuando esta presión es superior a la de cierre de los pliegues vocales, estos son obligados a separar-se (abducir-se) y el aire sale con fuerza produciéndose un descenso brusco de la presión en la hendidura glótica. Este efecto, conocido como *efecto Bernoulli*, junto a la elasticidad e los pliegues vocales, determina que los pliegues se acerquen (aduzcan) y se cierre nuevamente la hendidura glótica (glotis). Este fenómeno se va produciendo de forma rápida y repetida determinando la vibración de los pliegues vocales, por tanto, la producción de la voz. Se denomina ciclo fonatorio o ciclo vibratorio a cada una de las fases de abertura y cierre de los pliegues vocales (fig. 14).



*Fig. 14. Ciclo fonatorio*

Las cuerdas vocales (que se observan aisladas según un corte como en la fig. 12) están en contacto inmediatamente antes de cantar o hablar. La presión del aire espirado de los pulmones hace que las cuerdas vocales se vayan separando. Primero se separa su borde inferior (1) y a medida que la presión aumenta se separa su borde superior (2) y el aire pasa entre ellos. Es ahora cuando las cuerdas vocales vibran y se produce el sonido. Debido a que el aire espirado sale con fuerza se crea una depresión entre las cuerdas vocales que determina que se cierren nuevamente; primero el inferior (7) i finalmente el superior (8). Ahora se vuelve a iniciar el proceso. Éste es el denominado ciclo fonatorio. a, b: bordes superior e inferior de las cuerdas vocales.

Los pliegues vocales no hacen vibrar el aire como las cuerdas de un instrumento, sino que se crean remolinos de aire a través de l'abertura i cierre de la hendidura glótica. La interrupción del flujo del aire provoca la vibración acústica por un mecanismo similar al que produce al sonido de una palmada.

El sonido producido en los pliegues vocales es un tono complejo, que consta de una frecuencia fundamental y de sus armónicos superiores. El tono aumenta cuando los ciclos de cierre i abertura de los pliegues vocales se acortan y se repiten con más frecuencia. La onda compuesta formada en la laringe pasa a través de las cavidades supraglóticas que actúan como filtros, dejando pasar sólo aquellas frecuencias que coinciden con la de las propias cavidades de resonancia. El conjunto formado por el tono fundamental más los armónicos modificados constituyen el timbre de la voz.

El tono de la voz está directamente relacionado con la longitud y el grosor de los pliegues vocales de cada individuo. Las diferencias relativas entre hombres y mujeres en cuanto a la longitud (aproximadamente 18 mm. en los hombres y 10 en las mujeres) y el grosor de los pliegues vocales serían los determinantes primarios de la diferencia de tono entre individuos de ambos sexos (la frecuencia fundamental en el hombre es de unos 125 Hz. y en la mujer de unos 200).

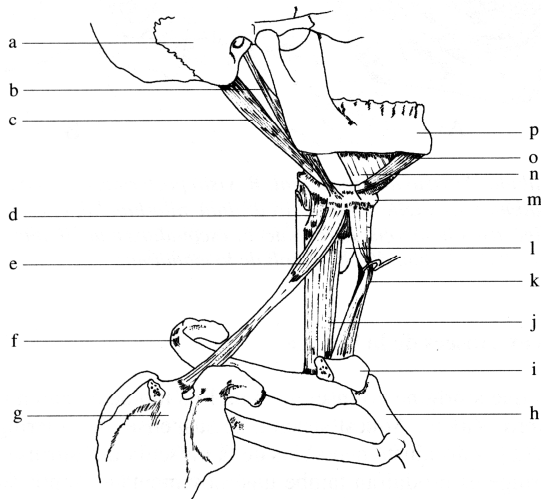
La intensidad o volumen de la voz dependerá principalmente de la presión del aire espirado. la energía con la que el aire es impulsado desde los pulmones determinará una mayor o menor amplitud vibratoria de los pliegues vocales, que provocará un aumento o disminución de la intensidad del sonido producido. Al aumentar la presión del aire espirado crece la amplitud de las vibraciones, ya que los pliegues vocales se distancian y acercan con mayor agilidad. El flujo del aire se corta bruscamente y la intensidad de la voz aumenta.

### 3.5 MUSCULATURA EXTRÍNSECA DE LA LARINGE

Los músculos que se originan o insertan en el hueso hioides actuarán sobre la laringe desplazándola verticalmente durante la deglución y el habla. En la laringe se producirán también unos movimientos en sentido anteroposterior. Estos movimientos se asocian normalmente a los movimientos verticales; la laringe se dirige un poco hacia delante cuando se eleva y regresa atrás cuando desciende.

Los músculos extrínsecos de la laringe se clasifican en dos grupos: músculos que elevan la laringe y músculos que producen su descenso. Los músculos elevadores de la laringe se denominan músculos suprahioides ya que se sitúan por encima del hueso hioides. Los que producen su descenso se llaman infrahioides, por estar por debajo del dicho hueso.

<i>Músculos extrínsecos de la laringe</i>		
Suprahioides	Digástrico	Lleva el hioides hacia atrás, delante y arriba. Desciende la mandíbula y colabora en la abertura de la boca.
	Estilohioideo	Lleva el hioides hacia atrás y arriba.
	Milohioideo	Lleva el hioides hacia arriba y delante. Desciende la mandíbula y abre la boca.
	Genihioideo	Lleva el hioides hacia arriba y delante.
Infrahioides	Esternohioideo	Hace descender el hioides.
	Omohioideo	Hace descender el hioides.
	Esternotiroideo	Hace descender el hioides.
	Tirohioideo	Acerca el hioides al cartílago tiroides.



*Fig. 15. Músculos extrínsecos de la laringe*

a: hueso temporal, b: músculo estiloioideo, c: vientre posterior del músculo digástrico, d: músculo tirohioideo, e: músculo omohioideo, f: primera costilla, g: escápula, h: esternón, i: clavícula, j: músculo esternotiroideo, k: músculo esternohioideo, l: cartílago tiroides, m: hioides, n: músculo milohioideo, o: vientre anterior del músculo digástrico, p: mandíbula.

De forma natural, sin entrenamiento previo, la laringe tiene tendencia a subir en las notas agudas y a bajar en las notas graves por acción de la musculatura extrínseca. Al subir la laringe se amplifican los armónicos agudos que acompañan al tono fundamental y al bajarla se amplifican los graves. Por tanto, la percepción que tenemos si realizamos un sonido con la laringe alta es que se trata de un sonido agudo, aunque estemos frente un sonido medio. Algo parecido pasa al realizar un sonido medio con la laringe baja, tímbricamente es grave y nos dará la sensación de ser una nota grave aunque no lo sea. Por tanto, es posible que en personas no entrenadas, que sólo tienen un control auditivo de su voz, la laringe se desplace para conseguir la sensación auditiva que la persona desea al emitir un sonido, siendo más la búsqueda de una sensación tímbrica que una necesidad para producir el tono buscado lo que determina estos movimientos en la vertical.

Algunas escuelas de canto consideran que esta tendencia natural de la laringe en la producción de agudos y graves debe mantenerse y usan una técnica vocal que realiza las notas agudas con la laringe alta y las graves con la laringe baja en el cuello. Así se obtiene un timbre más claro en los agudos y más oscuro en los graves, pudiendo incluso parecer dos voces diferentes en una u otra zona.

Si esta tendencia se exagera el cantante tendrá problemas en la emisión de su voz. Si realiza los graves con la laringe en posición demasiado baja la voz será oscura, aparentemente muy llena, pero engolada, y tendrá dificultades para emitir los agudos. Si realiza los agudos con la laringe demasiado alta, la voz será abierta, rectilínea y sin cuerpo y el cantante tendrá dificultades en la emisión de los graves. En ambos casos esto provocará fatiga vocal y puede determinar a más corto o largo plazo dolencias en los pliegues vocales (cuerdas vocales).

El **pasaje de la voz** o **voz de paso** es considerado por algunos autores como un hecho natural inherente a la voz, mientras que otros (entre los que me incluyo) consideran que se trata de un subproducto de la técnica vocal utilizada.

En aquellas técnicas en que los agudos se realizan con la laringe situada en una posición elevada y los graves con una posición baja, se observa que yendo del grave al agudo existen notas intermedias que se realizan con dificultad y se oyen destimbradas. Estas notas constituyen el pasaje de la voz. En estas técnicas, como decíamos, se producen dos timbres diferentes de la voz en el registro agudo y en el grave. Otras escuelas buscan un timbre homogéneo de la voz en todo su registro. En estos casos, mediante la musculatura extrínseca se mantiene la laringe en



una posición intermedia casi fija en el cuello, de este modo el timbre no varía y no se produce el pasaje de la voz.

En las técnicas que disponen la laringe en una posición baja durante la producción de sonidos graves y alta para la emisión de notas agudas, habrá una posición intermedia en la cual la laringe no tiene una posición determinada, ni tampoco las cavidades de resonancia. Así, si se hace una vocalización partiendo de una posición baja de la laringe y se van realizando notas sucesivamente más agudas, la laringe se tendrá que desplazar verticalmente para situarse en la posición alta que le permita emitir las notas agudas. En la zona de tránsito entre ambas posiciones extremas se producirá el denominado pasaje de la voz.

Al producir una nota aguda con la laringe elevada el cantante nota que la voz le resuena con fuerza en la cara, se habla de **voz de cabeza** o **registro de cabeza**. De modo análogo, al producir un sonido grave con la laringe en posición baja, el cantante nota una gran resonancia en el pecho, se habla de **voz de pecho** o **registro de pecho**. Estas sensaciones vibratorias se deben a que la onda sonora producida en los pliegues vocales (cuerdas vocales) se propaga por las estructuras musculares hacia la cara (donde se hallan los senos paranasales que son cavidades vacías) o hacia la cavidad torácica. En las técnicas que usan los músculos extrínsecos para mantener la laringe en una posición vertical casi fija en la zona intermedia del cuello la sensación de cabeza y de pecho se pierden casi totalmente.

## 4. LOS RESONADORES DEL APARATO FONADOR

Todas las cavidades situadas por encima de los pliegues vocales (cuerdas vocales) actúan, o pueden actuar, como cajas de resonancia de la voz. Se habla de resonadores o cavidades supraglóticas. Distinguimos la boca, la faringe y las fosas nasales.

Hay resonadores móviles, como la boca, que pueden modificar su forma y volumen adaptándose al sonido producido, y otros fijos, como las fosas nasales, que no podrán cambiar su forma ni su volumen. La boca se modificará en función de la abertura mandibular y de la posición de la lengua y labios. La faringe cambia su morfología principalmente en función de los desplazamientos de la laringe, la lengua y el velo del paladar o paladar blando.

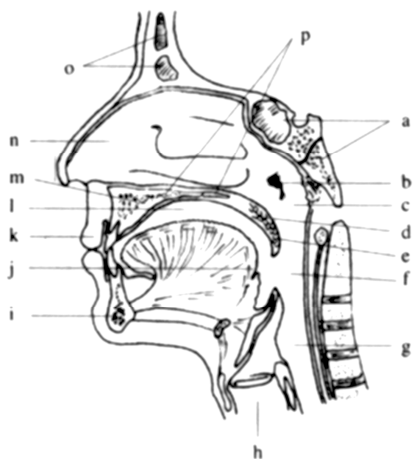
Clásicamente, principalmente en la voz cantada, se ha dado gran importancia a los senos paranasales como resonadores de la voz, pero estas cavidades actuarán como zonas en las cuales el aire vibrará dando lugar a sensaciones propioceptivas para el cantante, y no como cavidades de resonancia para amplificar el sonido y hacerlo más audible.

### 4.1 LA FARINGE COMO CAJA DE RESONANCIA

La faringe es la parte del tubo digestivo situada por detrás de la cavidad nasal, la bucal y de la laringe. Actúa como conducto común para la deglución y la respiración.

Por su parte anterior se comunica cranealmente con las fosas nasales, medialmente con la cavidad bucal y caudalmente con la laringe. Su pared posterior es plana. Se distinguen en ella tres porciones:

<i>Porciones de la faringe</i>	
Porción nasal de la faringe (rinofaringe, nasofaringe o epifaringe) (fig. 16 c)	Se sitúa por detrás de las fosas nasales. Se comunica con la porción oral de la faringe por el istmo faríngeo que es cerrado completamente por el velo del paladar durante la deglución separando ambas partes.
Porción oral de la faringe (orofaringe, bucofaringe o mesofaringe) (fig. 16 f)	Comunica por delante con la cavidad bucal por el istmo de las fauces (fig. 18 f) que está limitado cranealmente por el velo del paladar, a cada lado por el arco palatogloso y palatofaríngeo (fig. 18) y caudalmente por la lengua.
Porción laríngea de la faringe (hipofaringe o laringofaringe) (fig. 16 g)	Se extiende desde el borde superior de la epiglotis hasta el borde inferior del cartílago cricoides, donde se continúa con el esófago.



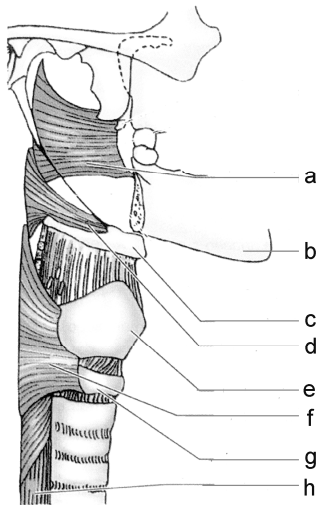
*Fig. 16. Porciones de la faringe*  
a: hueso esfenoides con seno esfenoidal y hueso occipital, b: orificio de la trompa auditiva, c: porción nasal de la faringe, d: velo del paladar, e: úvula palatina, f: porción oral de la faringe, g: porción laríngea de la faringe, h: laringe, i: mandíbula, j: lengua, k: labio, m: maxilar, n: cavidad nasal, o: hueso frontal con seno frontal, p: paladar duro

La pared de la faringe se compone mayoritariamente de dos capas musculares: músculos elevadores y constrictores de la faringe.

<i>Músculos de la faringe</i>	
Constrictor superior de la faringe	Disminuye los diámetros anteroposterior y transversal de la faringe (fig. 17 a).
Constrictor medio de la faringe	Disminuye los diámetros anteroposterior y transversal de la faringe (fig. 17 d).
Constrictor inferior de la faringe	Disminuye los diámetros anteroposterior y transversal de la faringe. Puede actuar elevando la laringe (fig. 17 f).

Estilofaríngeo	Es elevador de la faringe y la laringe.
Salpingofaríngeo	Eleva las paredes faríngeas durante la deglución.
Palatofaríngeo o faringoestafilino.	Pertenece a los músculos del velo del paladar. Además de actuar sobre el velo del paladar produce la elevación de la faringe.

Los músculos constrictores de la faringe se contraen activamente durante la deglución, llevando el bolo alimenticio hacia el esófago. Constituyen una capa circular externa y se superponen de abajo hacia arriba.



*Fig. 17. Músculos constrictores de la faringe*

a: músculo constrictor superior, b: mandíbula, c: hioides, d: músculo constrictor medio, e: cartílago tiroides, f: músculo constrictor inferior, g: cartílago cricoides, h: esófago.

Los músculos elevadores de la faringe están débilmente desarrollados. Forman una capa longitudinal interna que se sitúa por debajo de los músculos constrictores. En general, sus movimientos son poco amplios y las variaciones del volumen de la cavidad faríngea se deben principalmente al desplazamiento de la laringe (merced a su musculatura extrínseca), de la lengua y del velo del paladar.

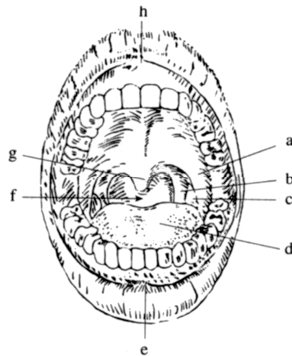
La faringe puede actuar como resonador de la voz. En función del tamaño de esta cavidad el aire espirado resonará en ella con mayor o menor intensidad. Si durante la fonación, la laringe se sitúa en una posición demasiado baja (por la contracción de los músculos infrahioides), se produce principalmente un aumento del volumen de la porción laríngea de la faringe con lo cual la voz resuena en ella adquiriendo el timbre característico de la denominada voz engolada.

## 4.2 VELO DEL PALADAR

El paladar constituye el suelo de la cavidad nasal y el techo de la boca. Está formado por dos porciones, el paladar duro u óseo y el velo del paladar o paladar blando (fig. 16 b, p).

El velo del paladar es una formación fibromuscular movable que continúa posteriormente el paladar duro. Constituye una separación parcial entre la porción nasal y la oral de la faringe. Como hemos visto, cierra el istmo faríngeo durante la deglución. Del su borde posterior cuelga una pequeña prolongación carnosa, la úvula palatina, denominada corrientemente campanilla.

Lateralmente el velo del paladar se continúa con dos pliegues mucosos denominados arco palatogloso (pilar anterior del velo del paladar) y arco palatofaríngeo (pilar posterior del velo del paladar).



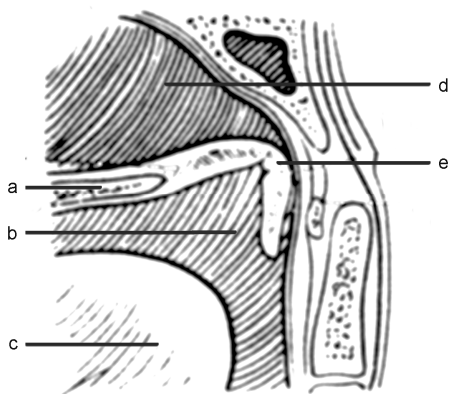
*Fig. 18. Boca*

a: arco palatogloso, b: arco palatofaríngeo, c: amígdala palatina, d: lengua, e: frenillo del labio inferior, f: istmo de las fauces, g: úvula, h: frenillo del labio superior.

El espacio situado entre los arcos palatoglosos y palatofaríngeos derechos e izquierdos recibe el nombre de istmo de las fauces (que, recordemos, es la comunicación con la porción oral de la faringe con la cavidad bucal) y su diámetro aumenta cuando el velo del paladar se eleva (fig. 18 f). Durante la deglución este espacio es cerrado por la contracción de los arcos (que contienen en su interior músculos que reciben su mismo nombre) impidiendo el retroceso del bolo alimenticio hacia la cavidad bucal.

Los movimientos del velo del paladar no sólo son importantes para la deglución, sino también para el habla.

Durante la deglución el velo del paladar es tensado y elevado, por acción de su musculatura, separando totalmente la porción nasal y la oral de la faringe (fig 19). La parálisis de la musculatura del velo del paladar da lugar a una voz nasal y a la regurgitación de alimentos (sólidos o líquidos) hacia la cavidad nasal durante la deglución.



*Fig. 19. Velo del paladar elevado y tensado*

Durante la deglución y la producción de sonidos orales el velo del paladar (e) es tensado y elevado aplicándose a la pared posterior de la faringe. Cierra totalmente la comunicación entre la porción oral (b) i nasal de la faringe (d).

a: paladar duro, c: lengua.

En la figura 16 el velo del paladar (d) se halla relajado permitiendo el paso del aire hacia las fosas nasales.

En los sonidos nasales el velo del paladar se halla relajado y el aire pasa hacia la cavidad nasal, donde resuena; en los sonidos orales el velo del paladar está elevado y tensado cerrando el paso hacia las fosas nasales, con lo cual el aire resuena únicamente en la boca (fig. 19).

Para toser, silbar o soplar el velo del paladar ha de estar elevado. Durante la respiración tranquila se relaja permitiendo el paso del aire desde las fosas nasales.

<i>Músculos del velo del paladar</i>	
Tensor del velo del paladar (periestafilino externo)*	Tensa el velo del paladar y contribuye a la abertura de la trompa auditiva o de Eustaquio**
Elevador del velo del paladar (periestafilino interno)*	Eleva el velo del paladar y lo lleva hacia atrás, por ejemplo durante la succión de líquidos. Abre, al mismo tiempo, el orificio faríngeo de la trompa auditiva.
Palatofaríngeo (faringopalatino, faringoestafilino)	Se sitúa en el espesor del arco palatofaríngeo (pilar posterior del velo del paladar). Desciende el velo del paladar y estrecha el istmo de las fauces. A su vez eleva la faringe y la laringe.
Músculo de la úvula (palatoestafilino)	Eleva la úvula palatina.
Palatogloso (glosopalatino, glosostafilino)	Ocupa el espesor del arco palatogloso (pilar anterior del velo del paladar). Desciende el velo del paladar y estrecha el istmo de las fauces. Eleva la base de la lengua.

\* Por la acción de estos músculos sobre la trompa auditiva, cuando se nos tapan los oídos por causa, por ejemplo, de un cambio de altitud, de modo instintivo tragamos saliva.

\*\*Trompa auditiva o de Eustaquio: conducto óseo y cartilaginoso de unos 3-4 cm. situado entre el oído medio y la porción nasal de la faringe; iguala la presión del aire externo y la del contenido en la cavidad timpánica.

### 4.3 LA BOCA COMO CAJA DE RESONANCIA

La boca es el principal resonador de la voz. Puede adaptar su forma y volumen al sonido emitido en los pliegues vocales (cuerdas vocales) por medio de los cambios en la posición de la lengua, los labios, el velo del paladar y la mandíbula.

En el canto el velo del paladar se halla elevado resonando el aire en la boca (fig. 19), sólo descenderá, permitiendo su paso hacia la cavidad nasal, en la producción de algunas onomatopeyas (dong, ding...) o en la “boca cerrada”.

El sonido generado en los pliegues vocales es impartido al ambiente por medio de la boca. La intensidad o volumen final del sonido será directamente proporcional al área de abertura de ésta. Esto explica la importancia que tiene en el canto l’abertura mandibular. Asimismo, la abertura de la boca influirá en el timbre de la voz. Es importante destacar, que la mandíbula nunca debe abrirse con fuerza, ya que esto generaría tensiones musculares que dificultarían el proceso de la fonación. La mandíbula debe abrirse a favor de la gravedad relajando la musculatura de la masticación.

En la voz cantada, para la producción de sonidos graves la abertura de la boca ha de ser menor que para las notas agudas. La boca debe adecuarse a cada sonido emitido.

La posición de los labios influirá también en la forma de la cavidad de resonancia, y, por tanto, en el timbre de la voz. Si abrimos la boca horizontalmente, la voz tendrá un timbre o color más claro que si colocamos los labios de forma circular, en que el timbre será más oscuro.

La posición de los labios hará que la voz sea proyectada y dirigida hacia el exterior, de modo análogo a como actúa el pabellón de una trompeta.

La forma y posición de la lengua determinará cambios en la forma y volumen de la cavidad bucal, interviniendo directamente en el timbre de la voz. En el canto la lengua debe situarse plana en el suelo de la boca, pero sin realizar una fuerza muscular excesiva que dificultaría la emisión sonora. Si la lengua se aplana con demasiada fuerza se produce el descenso de la laringe dando lugar a una voz engolada. Si este descenso es aún más pronunciado la raíz de la lengua se sitúa en el interior de la cavidad faríngea impidiendo la fonación.

Para que la boca sea una cavidad de resonancia eficiente, es necesaria la coordinación de todas sus estructuras. Éstas actuarán de forma coordinada entre sí y con las demás partes del aparato fonador. Una posición adecuada de las estructuras de la boca es la que se da en el bostezo. Todos los cantantes hemos oído alguna vez la expresión “posición de bostezo” y algunos maestros hablan de “tener una patata caliente en la boca” o de “poner boca tonta”. En todos estos casos lo que se está intentando es que el alumno abra la boca relajadamente, que coloque la lengua plana sin esfuerzo y que eleve el velo del paladar.

En la boca encontramos además los dientes. En cada individuo estas estructuras no móviles influirán en la forma y el tamaño de la cavidad bucal y, por tanto, en las características tímbricas de la voz de cada persona.

La boca, además de actuar como cavidad de resonancia de la voz será la responsable de la articulación de los sonidos del habla en la que intervendrán sus distintas partes denominadas articuladores.

Estudiaremos a continuación las diferentes estructuras de la boca y su acción sobre la voz.

#### 4.3.1 LABIOS

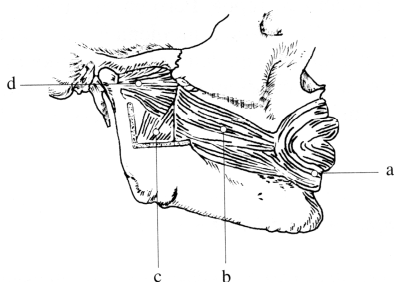
Los labios limitan la hendidura bucal (hendidura labial o fisura oral). Lateralmente se unen formando la comisura labial y el ángulo de la boca. En el interior de los labios, entre otros tejidos, encontramos principalmente un músculo: el orbicular de la boca (orbicular de los labios). Los labios se continúan con las mejillas que contienen al músculo buccinador; principal músculo de esta región. Estos dos músculos forman parte de la denominada musculatura facial o de la mímica; conjunta de pequeños músculos subcutáneos responsables de las distintas expresiones.

Se describen 22 músculos faciales que se agrupan en: a) músculos cutáneos del cráneo; b) músculos auriculares; c) músculos de los párpados y las cejas; d) músculos de la nariz; y e) músculos de los labios. Dentro de este último grupo, se encuentran los músculos que pueden modificar la posición y forma de los labios i que, por tanto, tendrá gran importancia en el timbre de la voz.

<i>Músculos faciales de los labios</i>	
Elevador del ángulo de la boca (canino)	Eleva la comisura y el labio superior.
Buccinador	Tira posteriormente de la comisura de los labios. Aumenta la presión del interior de la boca.
Depresor del labio inferior (cuadrado del mentón)	Tira inferolateralmente de la mitad correspondiente del labio inferior.

Mentoniano (borla del mentón)	Eleva el mentón y el labio superior.
Elevador del labio superior y del ala de la nariz	Atrae en dirección superior el ala de la nariz y el labio superior.
Elevador del labio superior	Su acción se confunde con la del anterior.
Cigomático mayor	Desplaza la comisura de los labios superolateralmente.
Cigomático menor	Tira superolateralmente del labio superior.
Risorio	Tira lateral y posteriormente de la comisura de los labios.
Depresor del ángulo de la boca (triangular de los labios)	Tira de la comisura inferolateralmente.
Orbicular de la boca (de los labios)	Produce el cierre de los labios y ayuda al vaciado del vestíbulo de la boca.

En función de la posición de los labios se obtendrán cambios en el timbre de la voz. De todos los músculos mencionados el orbicular de la boca y el buccinador (fig. 20) serán los más importantes para obtener una u otra característica tímbrica.



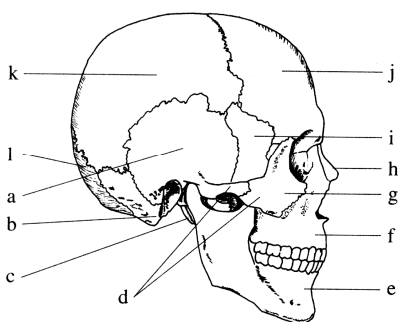
*Fig. 20. Músculos de la mímica i de la masticación*  
a: orbicular de la boca, b: buccinador, c: pterigoideo medial, d: pterigoideo lateral.

El orbicular, que se coloca como un esfínter alrededor de los labios, hará que la boca se abra en forma circular, mientras que el buccinador, tirando de la comisura de los labios, determinará una abertura horizontal de la boca. Del equilibrio entre ambos músculos se podrán obtener posiciones intermedias.

El uso exagerado de la musculatura facial de los labios puede determinar que la boca se abra bajo una tensión muscular excesiva y que se adopten posiciones incómodas e innecesarias. esta tensión muscular dificultará la producción de la voz y obligará al cantante a adoptar posiciones incorrectas de la laringe u otras estructuras del aparato fonador.

### 4.3.2 ARTICULACIÓN TEMPOROMANDIBULAR Y MÚSCULOS DE LA MASTICACIÓN

En la abertura de la boca tendrán gran importancia la posición de la mandíbula (maxilar inferior). Sus movimientos se realizan en la articulación temporomandibular que se establece entre la mandíbula y el hueso temporal del cráneo.



*Fig. 21. Huesos del cráneo*  
a: porción escamosa del temporal, b: apófisis mastoides, c: apófisis estiloides, d: arco cigomático, e: mandíbula, f: maxilar, g: zigomático, h: nasal, i: ala mayor del esfenoides, j: frontal, k: parietal, l: occipital.

La articulación temporomandibular tiene una gran movilidad necesaria para la masticación. Se dan principalmente movimientos de ascenso y descenso que se acompañan de desplazamientos en sentido anterior y posterior. De este modo, nuestros dientes pueden cortar, moler o desgarrar los distintos alimentos. Los movimientos de la articulación temporomandibular son: a) Antepulsión (hacia delante) y retropulsión, que se hallan en los roedores; b) Elevación o ascenso i descenso; propios de los carnívoros; y c) Lateralidad o diducción; típico de los herbívoros. En su conjunto, en nuestra articulación se realizan los movimientos propios de los omnívoros.

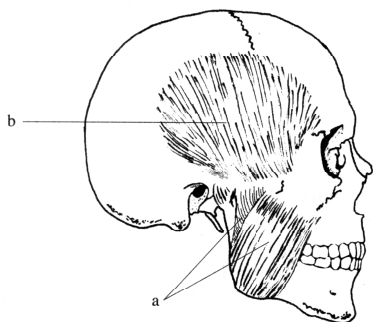
La articulación temporomandibular está sujeta por la musculatura de la masticación ya que no presenta ligamentos importantes que la refuercen (sólo presenta un pequeño ligamento muy laxo). Esto conlleva que las luxaciones sean frecuentes, ya que su integridad dependerá del mayor o menor tono de la musculatura de cada persona. En personas con un tono muscular bajo se puede luxar la mandíbula sólo por el hecho de bostezar o abrir la boca como, por ejemplo, al comer una manzana.

La musculatura de la masticación tiene como acción principal conjunta la de elevar de la mandíbula cerrando así la boca. Cuando esta musculatura se relaja se produce el descenso de la mandíbula, i por tanto, la abertura de la boca, por acción de la gravedad. Un ejemplo de este hecho lo vemos cuando una persona se duerme estando sentada y se le abre la boca de forma involuntaria.

<i>Músculos de la masticación.</i>	
Masetero	Eleva la mandíbula cerrando fuertemente la boca /fig. 22 a).
Temporal	Es el más potente elevador de la mandíbula, cerrando con fuerza la boca. Sus fibras posteriores llevan la mandíbula hacia atrás (fig. 22 b).
Pterigoideo lateral (externo)	Lleva hacia delante la mandíbula y produce su descenso (fig. 20 d).



Pterigoideo medial (interno)	Es sinérgico del temporal y el masetero produciendo la elevación de la mandíbula (fig. 20 c).
------------------------------	---



*Fig. 22. Músculos de la masticación*  
a: masetero, b: temporal.

Como la boca será el principal resonador de la voz, su mayor o menor abertura será de gran importancia para la calidad tímbrica y la intensidad de la voz.

En el canto, será necesario abrir la boca para crear una cavidad de resonancia adecuada al tono producido en los pliegues vocales (cuerdas vocales), para ello, relajaremos la musculatura de la masticación y de este modo la boca se abrirá sin producirse tensiones musculares que afectarían a la calidad de la voz. Por esta razón, algunos maestros de canto en el momento de vocalizar hacen que sus alumnos se den un masaje en la cara para ayudar a relajar dicha musculatura.

Los músculos suprahiodeos, que veíamos anteriormente, al contraerse pueden provocar el descenso forzado de la mandíbula abriendo la boca con fuerza. Esta acción debe evitarse durante la fonación ya que la tensión muscular generada dificultará la producción de la voz.

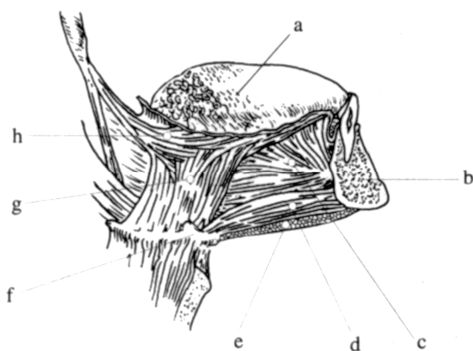
### 4.3.3 LENGUA

La lengua es un órgano musculoso situado en el suelo de la boca, implicado en la succión, la masticación, la deglución y la fonación. En ella distinguimos distintas porciones.

<i>Porciones de la lengua</i>	
Raíz	Es la base de la lengua, que se sitúa por delante de la epiglotis.
Cuerpo	Se sitúa entre la raíz y el vértice o punta.
Dorso	Es convexo y se pone en contacto con el paladar duro y el velo del paladar cuando la boca está cerrada.
Cara inferior	Descansa sobre el suelo de la boca.
Vértice o punta	Se sitúa habitualmente entre los incisivos.
Borde	Contacta a cada lado con las encías y los dientes.

La musculatura de la lengua se divide en extrínseca e intrínseca. Los músculos intrínsecos se hallan en el interior de la lengua y varían su forma. Los músculos extrínsecos unen la lengua a diferentes porciones óseas y actúan cambiando su posición en la boca aunque también pueden determinar cambios en su forma.

<i>Músculos extrínsecos de la lengua</i>	
Geniogloso	Es el más potente músculo de la lengua y constituye su volumen posterior. Las fibras más inferiores desplazan la lengua hacia delante; las restantes traccionan la lengua hacia el suelo de la boca (fig. 23 c).
Hiogloso	Si el hioides está fijo, lleva la lengua hacia atrás y abajo (fig. 23 g).
Condrogloso	Es un fascículo variable, que en caso de existir, tiene las mismas acciones que el anterior.
Estilogloso	Tracciona el vértice de la lengua hacia atrás y toda la lengua hacia atrás y arriba (fig. 23 h).



*Fig. 23. Músculos extrínsecos de la lengua*  
a: dorso de la lengua, b: mandíbula, c: músculo geniogloso, d: geniohioideo, e: músculo milohioideo, f: hioides, g: músculo hiogloso, h: músculo estilogloso.

<i>Músculos intrínsecos de la lengua</i>	
Longitudinal superior	En la contracción del transverso y el vertical, se relajan los longitudinales, lo cual determina que la lengua se estreche y se alargue. Si se contraen los longitudinales y el transverso, se relaja el vertical, y la lengua se acorta y se eleva. En la contracción de los longitudinales y del vertical se relaja el transverso, la lengua se acorta, descendiende y se hace más ancha.
Longitudinal inferior	
Transverso de la lengua	
Vertical de la lengua	

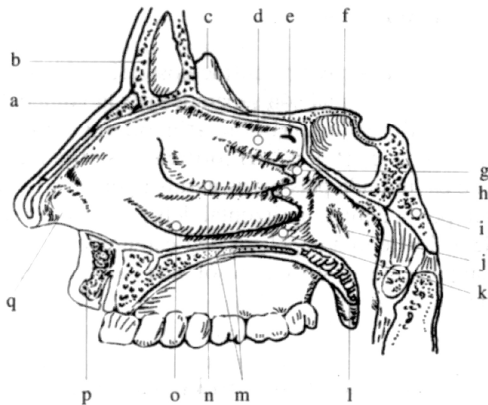
Como decíamos anteriormente, en el canto la lengua debe situarse en el fondo de la boca para adecuar el volumen y la forma de esta cavidad al sonido producido. Nunca se han de adoptar posiciones forzadas que provoquen una tensión muscular, ya que esto dificultaría la emisión de la voz.

#### **4.4 LA CAVIDAD NASAL COMO CAJA DE RESONANCIA**

La cavidad nasal, como hemos visto, puede estar separada total o parcialmente de la cavidad bucal por el velo del paladar, produciéndose los sonidos orales o nasales del habla. En el canto esta cavidad será usada sólo sonidos como onomatopeyas (ding, dong...) o en la “boca cerrada”.

No se ha de confundir nariz con cavidad nasal. La nariz es la porción externa que proyecta a la cavidad nasal hacia delante. La cavidad nasal está formada por las fosas nasales derecha e izquierda separadas por el tabique nasal.

Las fosas nasales son dos cavidades que se sitúan bajo el cráneo y sobre la cavidad bucal, de la cual se hallan separadas por el paladar. Presentan un techo (formado por huesos del cráneo), un suelo (formado por el paladar), una pared medial ( el tabique nasal) y una pared lateral. Se comunican posteriormente con la porción nasal de la faringe a través de las coanas (orificios posteriores de las fosas nasales).



*Fig. 24. Pared lateral de las fosas nasales*  
a: hueso nasal, b: hueso frontal; seno frontal, c: cresta etmoideal, d: cornete superior, e: receso esenoetmoideo, f: cuerpo del esfenoides; seno esfenoidal, g: meato superior, h: meato medio, i: hueso occipital, j: trompa auditiva, k: meato inferior, l: velo del paladar, m: paladar duro, n: cornete medio, o: cornete inferior, p: labio, q: vestíbulo de la nariz..

La pared lateral es irregular por la presencia de los cornetes superior, medio e inferior (fig. 24 d, n, o). Los cornetes limitan los meatos superior, medio e inferior (fig. 24 g, h, k) a los que van a drenar los senos paranasales i el conducto nasolacrimal que comunica el ojo con la parte baja de la fosa nasal (por esta razón al llorar el exceso de lágrima sale al exterior a través de la nariz).

<i>Porciones de las fosas nasales</i>	
Vestíbulo	Es la parte anterior de la nariz situada inmediatamente por dentro del orificio nasal. Está revestida de pelos, glándulas sebáceas i sudoríparas. Los pelos detienen el polvo del aire inspirado (fig. 24 q).
Región olfatoria	Queda limitada por el cornete superior y la parte craneal del tabique nasal. Está cubierta por una mucosa amarillenta y opaca. A ella llegan los nervios olfatorios.
Región respiratoria	Está cubierta de una mucosa gruesa fuertemente vascularizada con abundantes glándulas mucosas que la vuelven húmeda y pegajosa, de modo que retiene el polvo.

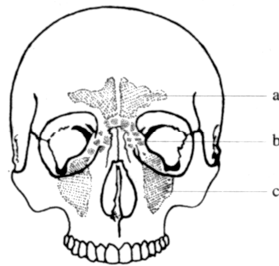
Durante la inspiración el aire penetra en el vestíbulo, cavidad común a la región respiratoria i olfatoria, y se divide en dos corrientes. La más importante pasa por la región respiratoria hacia la faringe. La otra corriente llega hasta la región olfatoria llevando las

partículas odoríferas hacia los receptores olfatorios. La mucosa nasal es muy vascularizada y, principalmente en la zona de los cornetes, caliente y humedece el aire, hecho muy importante para la olfacción.

Como veíamos anteriormente, para que la cavidad nasal actúe como una cavidad de resonancia es necesario que el velo del paladar esté relajado i el aire espirado salga por esta región. Ambas fosas nasales pueden actuar como cajas de resonancia independientes (si nos tapamos la narina de un lado se producirá la resonancia nasal en el lado contrario).

En la espiración normal la mayoría del aire pasa por delante y por debajo del cornete inferior, i una pequeña parte lo hace por la porción más craneal de las fosas nasales. En el canto, por el contrario, para producir los sonidos nasales es necesario pasar el aire por la parte más alta de las fosas nasales. Esta región es la más estrecha y angosta con lo cual el aire permanece en ella más tiempo i resuena. Es algo parecido a lo que sucede en los resfriados en que la voz se torna nasal; a causa del resfriado se originan corrientes que arremolinan el aire en la región olfatoria y la permanencia de este aire en las fosas nasales se alarga.

Los senos paranasales son cavidades neumáticas anexas a la cavidad nasal. Corresponden a cavidades que se encuentran en el interior de los huesos del cráneo (maxilar, frontal, esfenoides y etmoides) de los cuales recibirán sus nombres (fig. 24 b, f, 25). Se desarrollan como divertículos de las fosas nasales y se comunican con ellas desembocando en los meatos.



*Fig. 25. Senos paranasales*

En sombreado se muestra la posición ocupada por estas cavidades.

a: seno frontal, b: seno etmoidal, c: seno maxilar.

Aunque clásicamente han sido considerados como cavidades de resonancia de la voz, deben considerarse como lugares de propiocepción para el cantante. Como veíamos anteriormente, la vibración producida en los pliegues vocales se transmite a través la musculatura suprahiodea hacia la cara i como los senos paranasales son cavidades vacías llenas de aire el cantante tiene la sensación de que la voz le resuena en la cara. La intensidad de esta sensación vibratoria, denominada resonancia por los cantantes, dependerá mucho de la técnica utilizada. En las técnicas que sitúan la laringe alta en el cuello la sensación es mayor que en aquellas en que la laringe está en una posición más baja.

## **BIBLIOGRAFIA**

ABITBOL, J. y ABITBOL, B. *Voix et ménopause: crépuscule des divas*. *Contracep. Fertil. Sex.* 26 (9). 649-655. 1998.

ABITBOL, J., ABITBOL, P. y ABITBOL, B. *Sex hormones and the female voice*. *J. Voice.* 13 (3). 424-446. 1999.

ALONSO-CORTÉS, A. *El enfoque biológico del lenguaje*. En. *El lenguaje humano*. Temas 5. Investigación y Ciencia. Prensa Científica, S.A. Barcelona. 1998.

BOONE, D.R. *The singing/acting voice in the mature adult*. J. Voice. 11 (2). 161-164. 1997.

BOUCHET, A. y CUIILLERET, J. *Anatomie topographique, descriptive et fonctionnelle*. SIMEP editions. Lión. 1971.

FENEIS, H. *Nomenclatura anatómica ilustrada*. Salvat Editores, S.A. Barcelona. 3ª edición. 1994.

GREENE, M.C.L. y MATHIESON, L. *The voice and its disorders*. Whurr Publishers. London. 5ª edición. 1997.

HAN, Y., WANG, J., FISCHMAN, D.A., BILLER, H.F. y SANDERS, I. *Slow tonic muscle fibers in the thyroarytenoid muscles of human vocal folds; A possible specialization for speech*. Anatomical Record. 256, 146-157. 1999.

HARRIES, M., HAWKINS, S., HACKING, J. y HUGHES, I. *Changes in the male voice at puberty: vocal fold length and its relationship to the fundamental frequency of the voice*. J. Laryngol. Otol. 112. 451-454. 1998.

HEUILLET-MARTIN, G.G., GARSON-BAVARD, H. y LEGRÉ, A. *Une voix pour tous*. Tome I. *La voix normale et comment l'optimiser*. Ed. Soal. Marsella. 2ª edición. 1995.

HIRANO, M. *Morphological structure of the vocal fold as a vibrator and its variations*. Folia Phoniatica 26 (2), 89-94. 1974.

LAITMAN, J.T. *El origen del lenguaje articulado*. Mundo Científico. Vol. 6. nº. 64. 1182-1191. Diciembre, 1986.

LAITMAN, J.T. y REIDENBERG, J.S. *Specializations of the human upper respiratory and upper digestive systems as seen through comparative and developmental anatomy*. Disphagia. 8, 318-325. 1993.

LAITMAN, J.T. y REIDENBERG, J.S. *The human aerodigestive tract and gastroesophageal reflux: an evolutionary perspective*. Am. J. Med. 103 (5A), 2S-8S. 1997.

MOORE, K.L. y DALLEY A.F. *Anatomía con orientación clínica*. Editorial Médica Panamericana. Madrid. 4ª edición. 2002.

ORTS LLORCA, F. *Anatomía humana*. Editorial Científico-Médica. Barcelona. 4ª edición. 1970.

PLATZER, W. *Atlas de anatomía para estudiantes y médicos. Tomo 1: Aparato locomotor*. Ediciones Omega, S.A. Barcelona. 1987.

PERELLÓ, J., CABALLÉ, M. y GUITART, E. *Canto-dicción. Foniatría estética*. Editorial Científico-Médica. Barcelona. 1982.

ROUVIÈRE, H. i DELMAS, A. *Anatomía Humana descriptiva, topográfica y funcional*. Ed. Masson. 10ª edición. Barcelona. 1999.

SANDERS, I., HAN, Y., WANG, J. y BILLER, H.F. *Muscle spindles are concentrated in the superior vocalis subcompartment of the human thyroarytenoid muscle*. J. Voice. 12, 7-16. 1998.

SATALOFF, R.T. *La voz humana*. Investigación y Ciencia. Febrero, 50-57. 1993.

SCOTTO DI CARLO, N. *El arma secreta de los cantantes*. Mundo Científico, 10, 456-458. 1990.

SCOTTO DI CARLO, N. *La voz en el canto*. Mundo Científico, 118, 1074-1083. 1991.

SPIEGEL, J.R., SATALOFF, R.T. y EMERICH, K.A. *The young adult voice*. J. Voice. 11 (2). 138-143. 1997.

TORRES, B. y GIMENO, F. *Bases anatòmiques de la veu*. Col.lecció Biblioteca Universitària, nº. 27. Edicions Proa. Enciclopèdia Catalana. Barcelona. 1995.

TORRES, B. y GIMENO, F. *La voz. Bases anatómicas*. Editorial Médica Jims. Barcelona. 1999.

WEICHERT, C.K. y PRESCH, W. *Elementos de anatomía de los cordados*. McGraw-Hill. México. 4ª edición. 1981.