

Paludismo falciparum y trombocitopenia severa

Autores: Dra. Nany Katrini Castilla Herrera ¹
Dr. Álvaro Bustos González ²

Recibido para publicación: 19 de enero 2018

Aceptado para publicación: 10 de febrero 2018

Resumen

La púrpura trombocitopénica idiopática inmune es la enfermedad hemorrágica más frecuente en niños. Entre las trombocitopenias asociadas a parásitos, sin embargo, la inducida por la malaria es prevalente. Se presenta el caso de un niño de tres años de edad, procedente de una zona endémica de paludismo en Colombia, con una malaria por *Plasmodium falciparum* cuyo tratamiento inicial fue desconocido, quien consultó por recaída de su cuadro clínico, el cual se caracterizó por anemia, bajas parasitemias, persistencia de gametocitos, sangrado y reticulocitosis. Las manifestaciones de la enfermedad fueron variadas, pero sobresalió la trombocitopenia profunda. Luego de diez días de estancia hospitalaria se obtuvo una mejoría notable, confirmada mediante la negativización del hemoparásito y la normalización de los valores de hemoglobina y de plaquetas.

Palabras clave: Malaria, *Plasmodium falciparum*, trombocitopenia, Síndrome de Evans.

Abstract

Idiopathic immune thrombocytopenic purpura is the most frequent hemorrhagic disease in children. Among the thrombocytopenias associated with parasites, however, that induced by malaria is prevalent. We present the case of a three-year-old boy from an endemic area of malaria in Colombia, with *Plasmodium falciparum* malaria whose initial treatment was unknown, who consulted for relapse of his clinical picture, which was characterized by anemia, low parasitemia, persistence of gametocytes, bleeding and reticulocytosis. The manifestations of the disease were varied, but deep thrombocytopenia stood out. After ten days of hospital stay, a marked improvement was obtained, confirmed by the negativization of the hemoparasite and normalization of hemoglobin and platelet values.

Keywords: Malaria, *Plasmodium falciparum*, thrombocytopenic, Evans syndrome.

Conflicto de interés: No existe conflicto de interés

¹ Residente de II año de Pediatría, Universidad del Sinú (EBZ), Montería, Colombia.

² Pediatra Infectólogo, Hospital San Jerónimo, Montería, Colombia. Decano de la Facultad de Ciencias de la Salud, Universidad del Sinú -EBZ-, Montería, Colombia. e-mail: abustos53@hotmail.com

Introducción

Ninguna parasitosis tisular ha tenido tanto impacto en los humanos como la malaria, a pesar de los múltiples métodos utilizados para reducir su incidencia y mortalidad. Para el año 2015, cincuenta y siete países redujeron sus casos de paludismo en un 75%; sin embargo, esta enfermedad sigue siendo un problema universal, ya que el 40% de la población mundial está expuesta a ella. Las púrpuras trombocitopénicas se pueden desarrollar días o semanas después de un proceso infeccioso, generalmente viral, o por exposición a vacunas.

De las trombocitopenias asociadas a parásitos, la inducida por malaria es la más común. La trombocitopenia en estos casos puede ser secundaria a destrucción plaquetaria a partir de anticuerpos IgG, a trastornos de la coagulación, alteraciones de la médula ósea, estrés oxidativo, fagocitosis y, eventualmente, al papel que juegan las plaquetas como cofactores en la malaria complicada¹. Aquí la severidad de la trombocitopenia es inversa a la relación de los macrófagos estimulados por la infección, fenómeno que en parte se debe al hiperesplenismo. La aparición de lesiones purpúricas y hemorrágicas, cuando se presentan, suele ser súbita. El sangrado intracraneano es raro, y conlleva una mortalidad de 0,5%. Se considera que una trombocitopenia es muy severa cuando se halla un recuento plaquetario por debajo de 20.000 x mm³. Su curso durante la infección palúdica suele ser autolimitado, con resolución total en más del 80% de los casos antes de los seis meses posteriores al episodio agudo.

Caso clínico

Paciente masculino de tres años de edad, procedente del área rural del municipio de Tierralta, Córdoba, Colombia, sin antecedentes de importancia, con vacunas completas para su edad, el cual consultó al primer nivel por un cuadro clínico de cinco días de evolución consistente en fiebre alta y escalofríos. Ahí se le realizó un examen de gota gruesa, el cual fue positivo para *Plasmodium falciparum*, por lo que se le indicó terapia ambulatoria no especificada, presentando mejoría transitoria de los síntomas.

Examen físico

Quince días después presentó nuevamente fiebre, astenia, inapetencia, gingivorragia y petequias generalizadas, por lo que fue remitido al Hospital San Jerónimo, de Montería. Ingresó al hospital consciente, febril, con palidez mucocutánea, un soplo mesosistólico precordial de características funcionales, hepatoesplenomegalia y equimosis diseminadas, de predominio en miembros inferiores.

Laboratorios

En los paraclínicos de ingreso se encontró hemoglobina de 6.5 mg/dl. y un recuento plaquetario de 1.000 x mm³; la gota gruesa informó trofozoitos de *P. falciparum* (475 x mm³) y gametocitos. En la radiografía de tórax se observó congestión parahiliar de predominio izquierdo, sin infiltrados neumónicos. Los azoados, las enzimas hepáticas, las bilirrubinas y las pruebas de coagulación fueron normales.

Evolución

Se le indicaron seis dosis de artemether-lumefantrine y se le transfundieron glóbulos rojos y plaquetas. Al segundo día de su estancia presentó deterioro transitorio del estado general, con disminución de la diuresis, llenado capilar lento, gingivorragia, taquicardia y somnolencia. Se hizo entonces reajuste de la terapia hídrica, se tomaron medidas de soporte hemodinámico y se continuaron las transfusiones de plaquetas. En vista de la severidad de la trombocitopenia, se planteó la posibilidad de púrpura trombocitopénica inmune postinfecciosa secundaria al paludismo, por lo que se indicaron megadosis de metilprednisolona (30 mg x kg x día) durante 3 días.

Al sexto día de su hospitalización presentó fiebre, inapetencia y melenas. Se hizo hemograma de control y se halló hemoglobina de 7 mg/dl, leucocitos de 18.000 mm³, plaquetas de 3.780 x mm³, reticulocitos de 10,9% y VSG de 35 mm/ hora. En el hemoparásito persistían los gametocitos. Por lo anterior, recibió una nueva transfusión de glóbulos rojos, una dosis de primaquina y se le comenzó omeprazol IV. Por su estado de inmunosupresión se inició tratamiento antibiótico empírico de amplio espectro, previa toma de hemocultivos, cuyos resultados fueron negativos. Al valorar el recuento de reticulocitos surgieron dos hipótesis: que la hemólisis haya sido secundaria a la recaída del paludismo, lo cual parece poco probable dadas las bajas parasitemias, o que se haya desarrollado un síndrome de Evans. El aspirado de médula ósea fue negativo.

Al décimo día de estancia tenía buen estado hemodinámico y no presentaba anemia ni manifestaciones sistémicas de la enfermedad. La cifra de plaquetas había ascendido a 139.000 x mm³ y el hemoparásito era negativo. Un mes después fue valorado por consulta externa, hallándose asintomático y con exámenes de laboratorio normales.

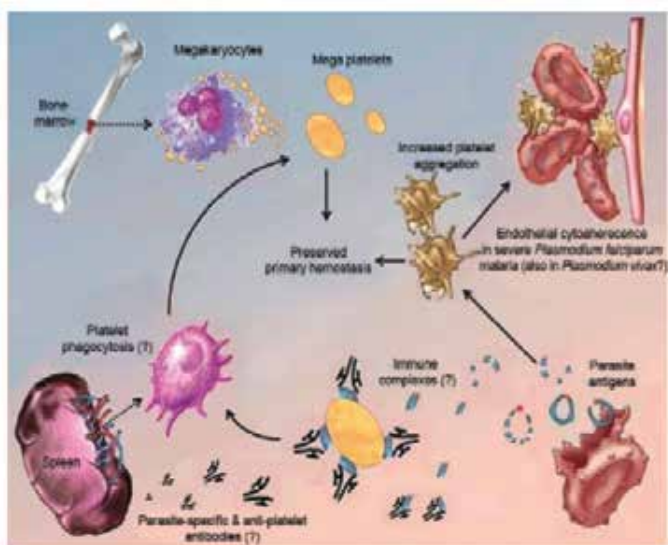


Fig.1 Mecanismo importante se asocia a la trombocitopenia desencadenada por la malaria y la posible relación con la enfermedad grave¹

Discusión

La trombocitopenia no es un criterio de gravedad para la malaria, pero es una de las complicaciones más frecuentes tanto en infecciones por *P. falciparum* como en las producidas por *P. vivax*. De hecho, los porcentajes encontradas son similares con los dos tipos de parásitos. En diversas series el porcentaje de plaquetas por debajo de $150.000 \times \text{mm}^3$ oscila entre 24% y 94%. En este contexto, la malaria es considerada una verdadera enfermedad infecciosa hematológica, ya que afecta prácticamente a casi todos los componentes sanguíneos.

Todavía no hay ningún informe, sin embargo, de algún caso de malaria que haya fallecido exclusivamente por la trombocitopenia. De otra parte, no existen evidencias sólidas de cómo manejar a los pacientes con malaria y trombocitopenia, pero las transfusiones de plaquetas se justifican solo cuando la cifra de aquéllas cae por debajo de $10.000 \times \text{mm}^3$. Poco se sabe del uso de corticoides en los casos de malaria y trombocitopenia, puesto que en la mayoría de las circunstancias la trombocitopenia se recupera con el tratamiento antimalárico¹.

Las características clínicas de la malaria son variables. Su diagnóstico se sospecha en pacientes procedentes de zonas endémicas, quienes consultan por fiebre, escalofríos, palidez, visceromegalias y coluria. Las manifestaciones purpúricas, al igual que los sangrados masivos, son raros como manifestación de un ataque típico de malaria.

Estos parásitos, no obstante, tienden a afectar múltiples órganos y sistemas: hígado, bazo, cerebro, tubo digestivo, vesícula biliar, páncreas, vasos sanguíneos y placenta. Dentro de los mecanismos propuestos para explicar la trombocitopenia durante la infección malárica, se ha contemplado la posibilidad de que las plaquetas sean deformadas o invadidas por el parásito, alterando su estructura y su funcionalidad².

Para el caso de la malaria, la trombocitopenia se clasifica como leve (100.000 a 150.000 plaquetas $\times \text{mm}^3$), moderada (50.000 a 100.000 plaquetas $\times \text{mm}^3$) y severa (< 50.000 plaquetas $\times \text{mm}^3$)³. En un estudio realizado en Papua, Nueva Guinea, hallaron un mayor riesgo de mortalidad entre quienes portaban anemia $< 5 \text{ g/dl}$. y trombocitopenia severa (OR 13.76), que en aquéllos que tenían solo anemia (OR 4.93) o solo trombocitopenia (OR 2.77). En la mayoría de estos pacientes no se presentó sangrado derivado del descenso plaquetario y la trombocitopenia no requirió tratamiento, dado que la cifra de plaquetas retornó rápidamente a la normalidad luego de la terapia antipalúdica⁴.

Las causas de la trombocitopenia en el paludismo se atribuyen a diversos factores. Uno de ellos, estudiado en infecciones por *P. vivax*, es la fagocitosis. En efecto, después de evaluar el perfil de citoquinas (IL-2, IL-4, IL-6, IL-10, TNF-alfa, IFN- γ e IL-17) en el suero de los pacientes, se encontró que los niveles de IFN- γ , IL-6 e IL-10 estaban elevados en los pacientes infectados comparados con aquéllos que no padecían la enfermedad (voluntarios). Asimismo, se verificó una correlación positiva entre el índice de fagocitosis y el TNF-alfa⁵.

No se ha demostrado que la cifra de plaquetas se relacione con el pronóstico de la malaria ni que la trombocitopenia, que es un marcador habitual del paludismo en la infancia, constituya una señal de alarma. Durante la exposición a *Plasmodium falciparum*, ocasional, intermitente o perenne, no hay una relación directa entre el valor de la trombocitopenia y el riesgo de malaria cerebral o de muerte. Bajas parasitemias, en cambio, pueden retrasar el diagnóstico, posponiendo la iniciación del tratamiento en pacientes con malaria y trombocitopenia, la cual podría atribuirse a Púrpura Trombocitopénica Idiopática (PTI). Lo que sí parece estar claro es que la activación de la cascada de la coagulación ocurre aun en casos de malaria leve⁶, algo que pudo haber ocurrido con nuestro paciente, el cual presentó sangrado digestivo en un momento dado de su evolución.

En un estudio de Karnataka, India ⁷, se investigó la proporción y gravedad de la trombocitopenia en malaria por *P. falciparum* y *P. vivax*, evaluando la asociación de trombocitopenia con complicaciones y mortalidad. En ese trabajo concluyeron que la trombocitopenia fue similar en pacientes con cualquiera de las dos formas del parásito, y constataron que el recuento de plaquetas a la admisión es significativamente menor en aquéllos con hiperparasitemia e insuficiencia renal aguda que en aquéllos que no padecían complicaciones.

Plasmodium vivax cada vez se reconoce más como un agente causal de complicaciones y muerte por paludismo. Las características clínicas de la infección grave por *P. vivax* son similares a las producidas por *P. falciparum*, pero existen indicios de que el compromiso respiratorio (distress) en la enfermedad por *vivax* es más prominente, lo que sugiere una especial predilección (citoadherencia) de este parásito por el endotelio de la microvasculatura pulmonar ⁸.

La trombopoyetina (TPO) es un factor de crecimiento clave para la producción de plaquetas, que suele aumentar en estados de depleción plaquetaria. Los niveles séricos de TPO se hallan más elevados en la malaria grave, normalizándose en un lapso de 14 a 21 días posteriores a la terapia. Esto induce a pensar que la biosíntesis de la TPO y su regulación en los pacientes con malaria no se alteran. Es posible que la reacción inmune vinculada a la activación del complemento en la malaria agresiva por *P. falciparum* promueva el desarrollo de anemia progresiva y la formación de microtrombos, con el consecuente consumo de plaquetas y su reducción en el recuento periférico. Esta trombocitopenia, así inducida, puede estar implicada en la aparición de fenómenos de coagulación intravascular diseminada ⁹.

Conclusión

Un informe de caso de un niño de 12 años con malaria complicada por *P. falciparum* en Abha, Arabia Saudita, con 31.000 plaquetas x mm³ al ingreso, da cuenta de la presencia en el paciente, al cuarto día de su estancia, de epistaxis, gingivorragia y manchas equimóticas en el tronco. Por esto recibió seis transfusiones de plaquetas, y a pesar de ello continuó sangrando, con profundización de la trombocitopenia. No presentó hemólisis y los estudios de coagulación, al igual que la médula ósea, fueron normales. Debido a la continuidad del sangrado recibió glóbulos rojos empacados y megadosis de inmunoglobulina IV (30 gr) por dos días.

Al terminar la infusión de inmunoglobulina las plaquetas habían comenzado a ascender hasta llegar a su completa normalización. Al noveno mes de su salida del hospital, el niño no había presentado recurrencia. Este fue el primer caso descrito, en el lejano 1999, del beneficio potencial de la inmunoglobulina en pacientes con malaria complicada y trombocitopenia profunda ¹⁰.

Referencias

- 1- Guimaraes Lacerda MV, Mourão MP, Coelho HC, Santos JB. Thrombocytopenia in malaria: who cares? Mem Inst Oswaldo Cruz. 2011; 106 (Suppl. I): 52-63.
- 2- Gupta NK, Bansal SB, Jain UC, Sahare K. Study of thrombocytopenia in patients with malaria. Trop Parasitol. 2013 Jan; 3 (1): 58-61.
- 3- Meena KR, Anita, Kumar A. Thrombocytopenia in Children with Malaria: A Study from Tertiary Care Hospital Delhi. India. International Journal of Scientific and Research Publication. 2013; 3 (8):1-3
- 4- Lampah DA, Yeo TW, Malloy M et al. Severe Malarial Thrombocytopenia: A Risk Factor for Mortality in Papua, Indonesia. J Infect Dis. 2015; 211(4):623-34.
- 5- Coelho HCC, Lopez SCP, Pimentel JPD. 2013. PLoS ONE 8(5): e63410. doi:10.1371/journal.pone.0063410
- 6- Moulin F, Lesage F, Legros AH et al. Thrombocytopenia and Plasmodium falciparum malaria in children with different exposures. Arc Dis Child 2003; 88 (6): 540-541.
- 7- Saravu K, Docherla M, Vasudev A, Shastry BA. Thrombocytopenia in vivax and falciparum malaria: an observational study of 131 patients in Karnataka, India. Ann Trop Med Parasitol, 2011, Dec; 105 (8): 593-98.
- 8- Manning L, Laman M, Law I et al. Features and prognosis of severe malaria caused by Plasmodium falciparum, Plasmodium vivax and mixed species of Plasmodium in children, Papua, New Guinean. 2011 PLoS ONE 6(12):e29203. <https://doi.org/10.1371/journal.pone.0029203>
- 9- Kreil A, Wenisch C, Brittenham G, Looareesuwan S, Peck-Radosavljevic M. Thrombopoyetin in Plasmodium falciparum malaria. Br J Haematol. 2000; 109(3):534-6.
- 10- Elawad M, Jobran J, Duya A. Immunoglobulin therapy for severe thrombocytopenia complicating falciparum malaria. Trop Med Int Health. 1999;4(12):812-3.