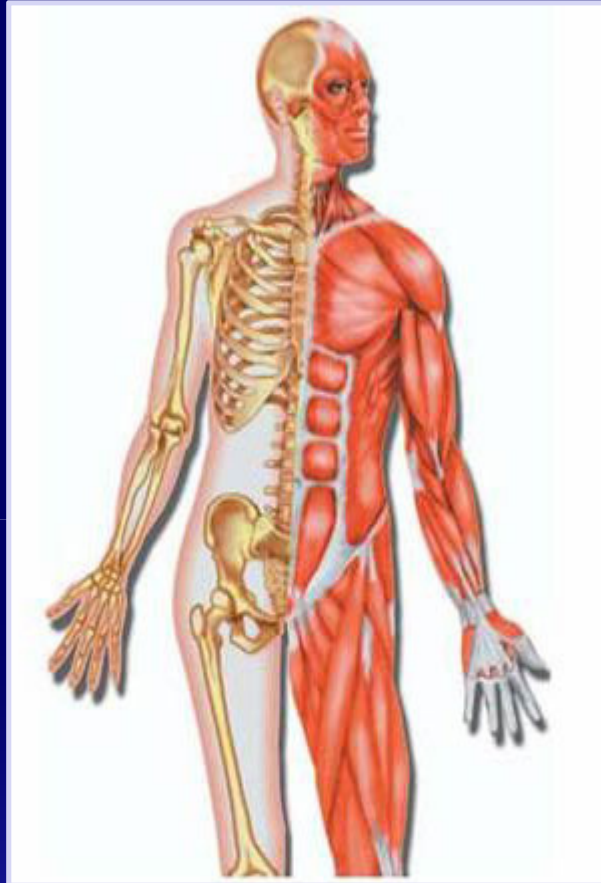



# *Ανάπτυξη μυοσκελετικού συστήματος*

*Σοφία Χαβάκη*

*Επικ. Καθηγήτρια*

*Εργαστήριο Ιστολογίας – Εμβρυολογίας*

*ΕΚΠΑ*

# Μεσόδεσμα

Κατά τη σύγκλειση του νευρικού σωλήνα



πολλαπλασιασμός και

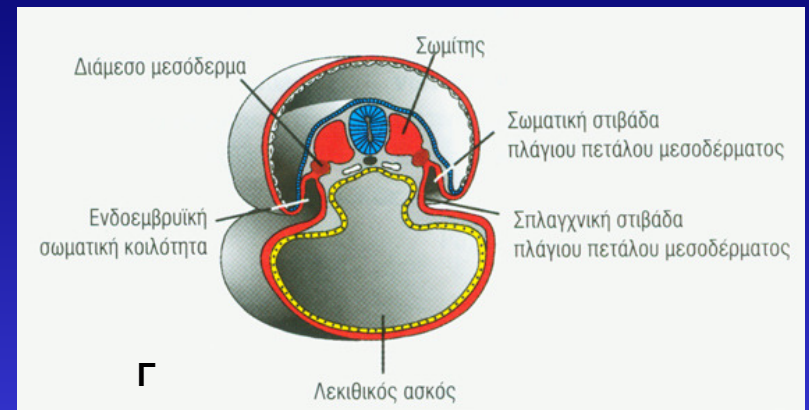
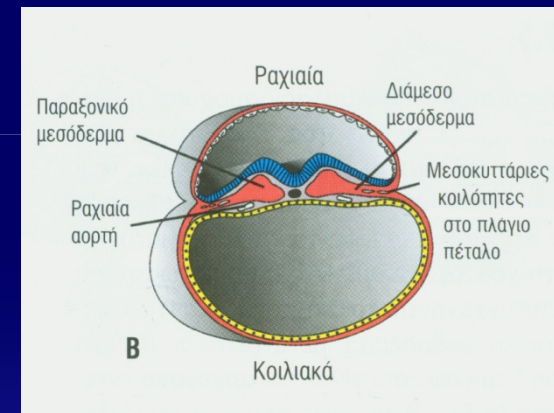
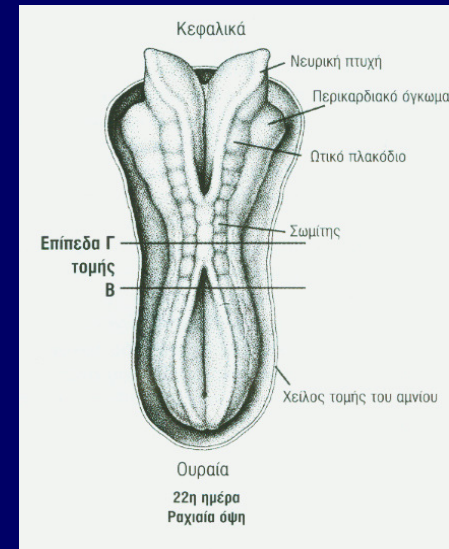
αναδιοργάνωση μεσοδέρματος



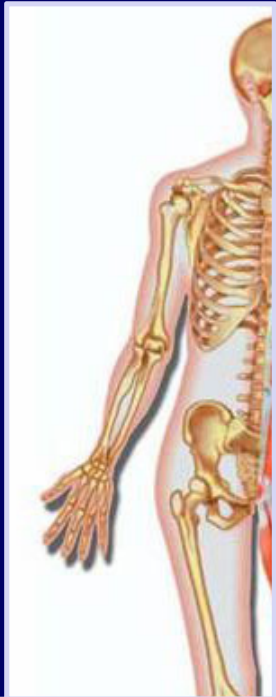- Παραξονικό μεσόδεσμα
- Διάμεσο μεσόδεσμα
- Πλάγιο πέταλο μεσοδέρματος

Σωματική στιβάδα

Σπλαχνική στιβάδα

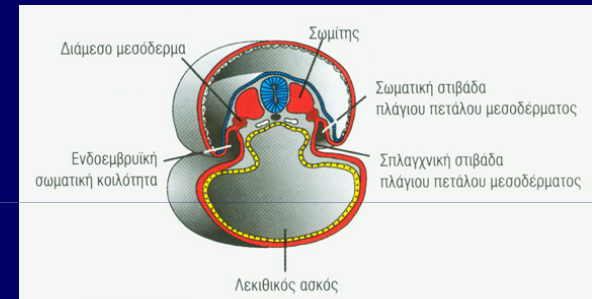


# Σκελετικό σύστημα

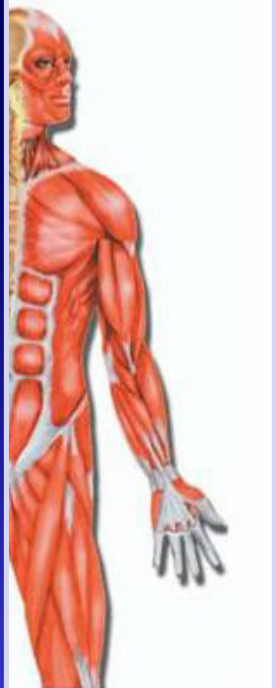

Αναπτύσσεται από:

- Παραξονικό μεσόδερμα
- Σωματική στιβάδα πλάγιου πετάλου μεσοδέρματος
- Κύτταρα νευρικής ακρολοφίας



# Μυϊκό σύστημα




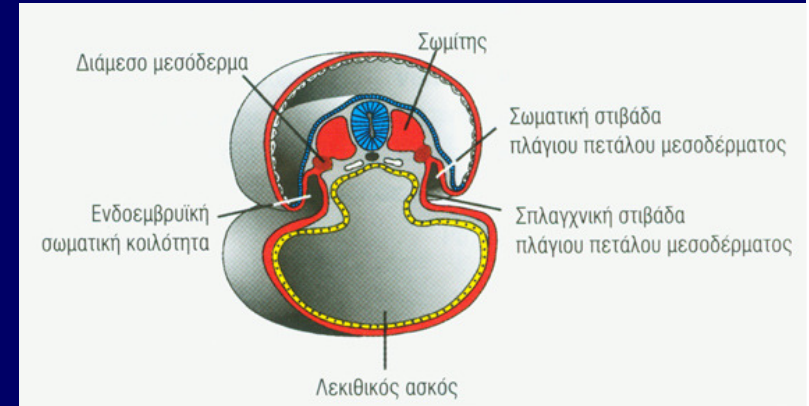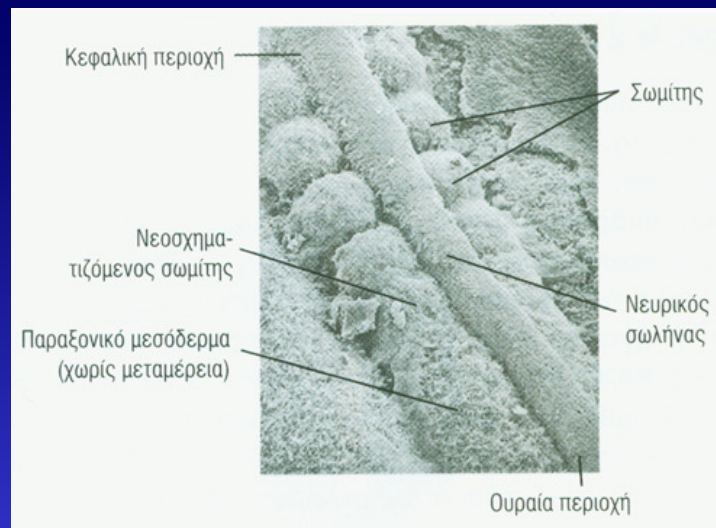
- Σκελετικοί μύες: από παραξονικό μεσόδερμα
- Λείοι μύες: από σπλαχνική στιβάδα πλάγιου πετάλου μεσοδέρματος που περιβάλλει τον εντερικό σωλήνα και τα παράγωγά του.
- Καρδιακός μυς: από σπλαχνική στιβάδα πλάγιου πετάλου μεσοδέρματος που περιβάλλει τον καρδιακό σωλήνα

# Παραξονικό μεσόδερμα

- ✓ Εκατέρωθεν του νευρικού σωλήνα
- ✓ Κατά μήκος του εμβρυϊκού άξονα
- ✓ Οργανώνεται σε μια σειρά **τμηματικά (μεταμερώς)** διευθετημένων **κυβοειδών** δομών (σαν κομπολόι):

- **Σωμίτες** → από ινιακή μοίρα ως ουραίο άκρο
- **Σωμιτομερίδια** → στην περιοχή της κεφαλής

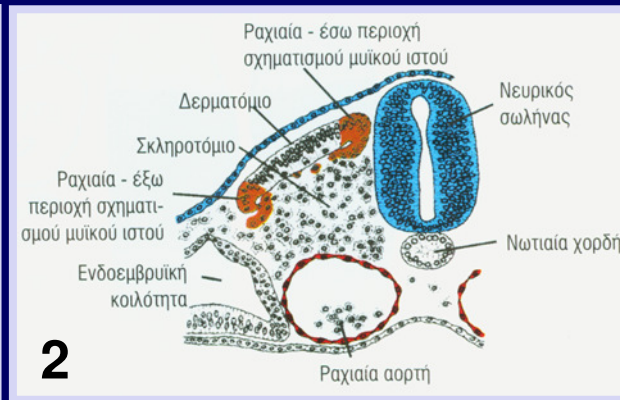
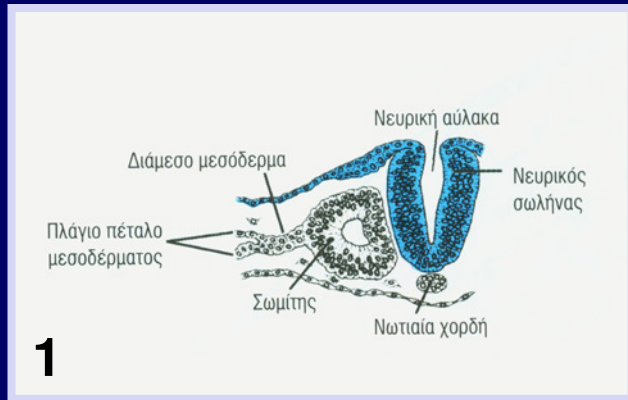
*Οι σωμίτες στην κεφαλική περιοχή αναπτύσσονται προγενέστερα αυτών της ουραίας περιοχής*



Ανθρώπινο έμβρυο 24 ημερών



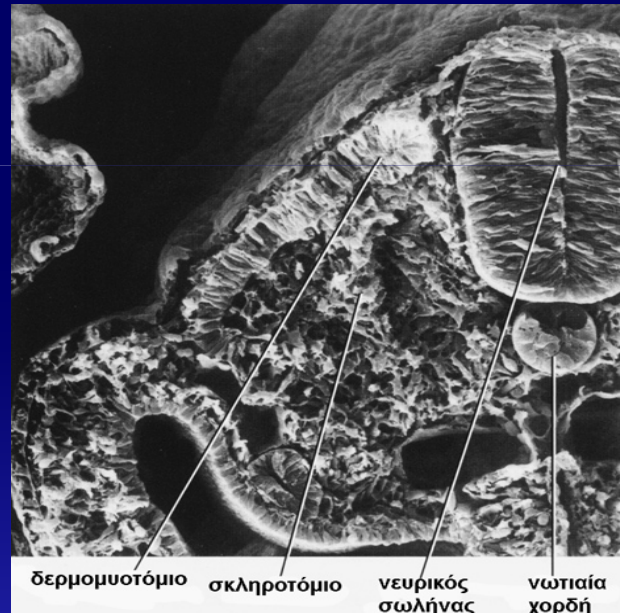
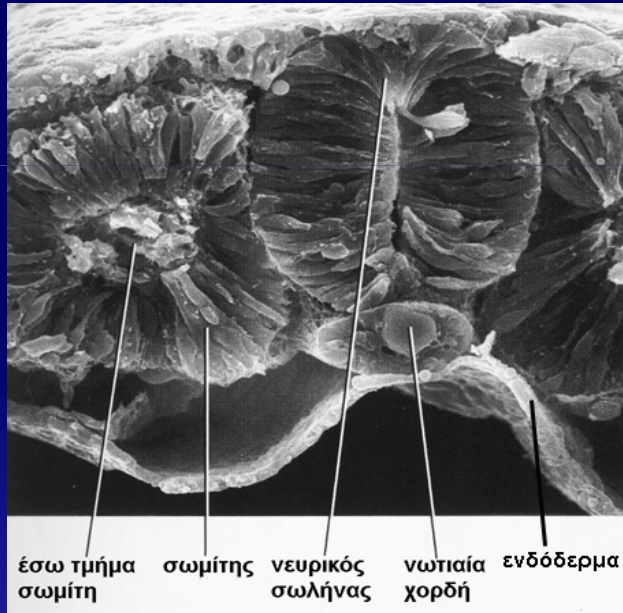
# Στάδια διαφοροποίησης σωματιών



**Κοιλιακό -έσω τμήμα  
σωμίτη**

↓  
**σκληροτόμιο**

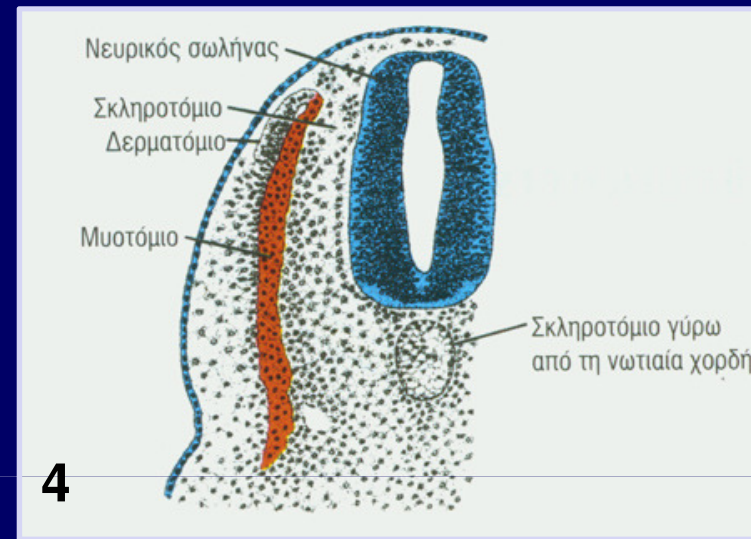
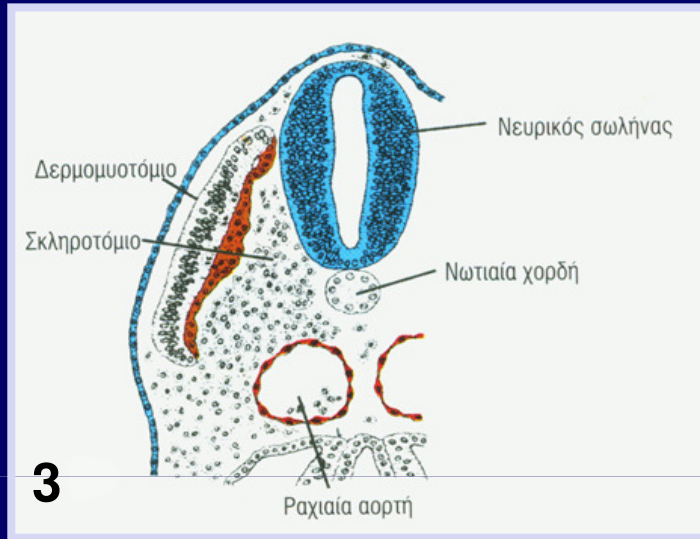
↓  
**οστίτης ιστός**



4<sup>η</sup> εβδ: σωμαίτες (ζεύγη)  
σε σχήμα «ντόνατ»

**Ραχιαίο-έξω τμήμα σωμαίτη**  
**Ραχιαίο-έσω τμήμα σωμαίτη** } **μυϊκός ιστός**  
**Ραχιαίο τμήμα σωμαίτη (δερματοτόμιο) → δερμίδα**

# Στάδια διαφοροποίησης σωμιτών



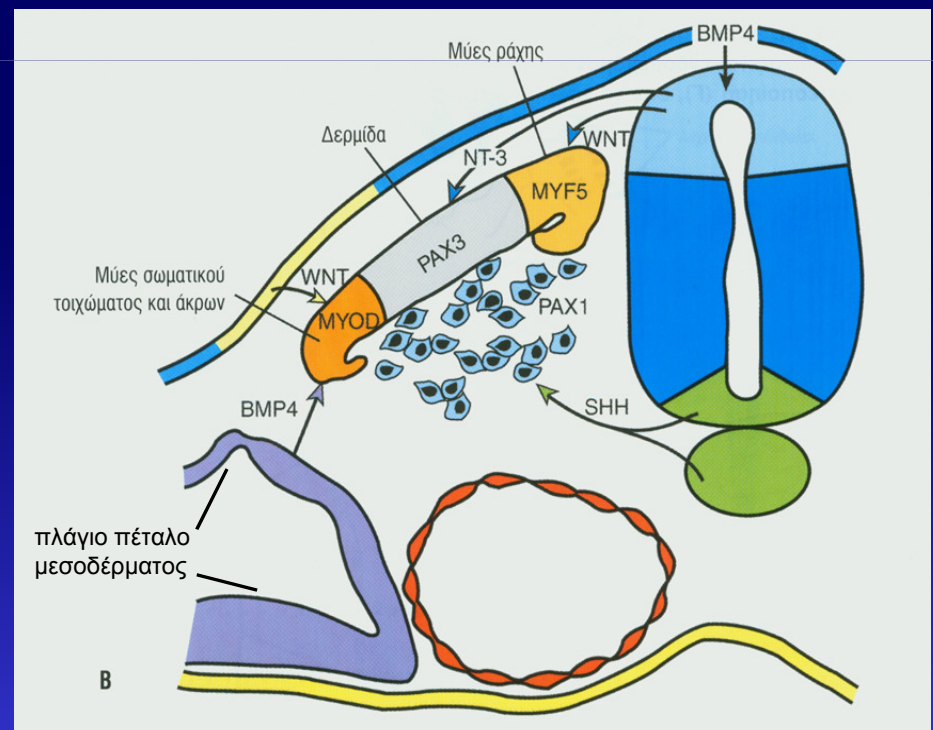
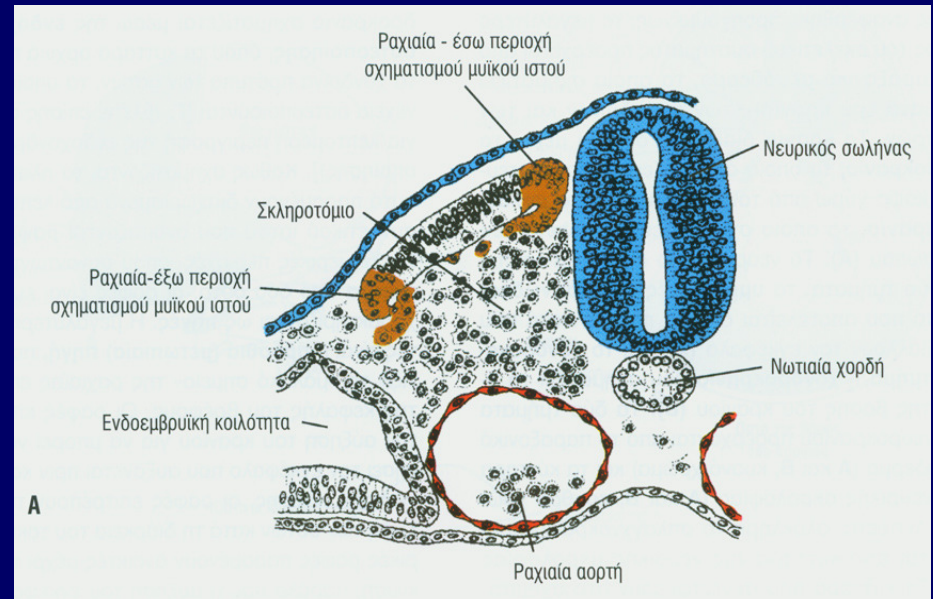
Ραχιαίο-έξω τμήμα σωμίτη → υπομέριο (υπαξόνιο) → μύες άκρων, μύες πρόσθιου και πλάγιου σωματικού τοιχώματος

Ραχιαίο-έσω τμήμα σωμίτη → επιμέριο (επαξόνιο) → μύες ράχης

Δερματόμιο+κύτταρα από ραχιαίο-έσω τμήμα σωμίτη → δερμομυοτόμιο

# Μοριακή ρύθμιση διαφοροποίησης σωματιών

- SHH  $\rightarrow$  PAX1  $\rightarrow$  σκληροτόμιο οστίτης ιστός
- BMP4  $\rightarrow$  WNT  $\rightarrow$  MYF5 επιμέριο  $\rightarrow$  μύες ράχης
- WNT + BMP4  $\rightarrow$  MYOD υπομέριο  $\rightarrow$  μύες άκρων και σωματικού τοιχώματος
- NT3  $\rightarrow$  PAX3  $\rightarrow$  ραχιαίο τμήμα σωμαίτη  $\rightarrow$  δερμίδα



# Διάπλαση αξονικού σκελετού

Αξονικός σκελετός: **κρανίο**  
**σπονδυλική στήλη**  
**πλευρές + στέρνο**

Διάπλαση από το:

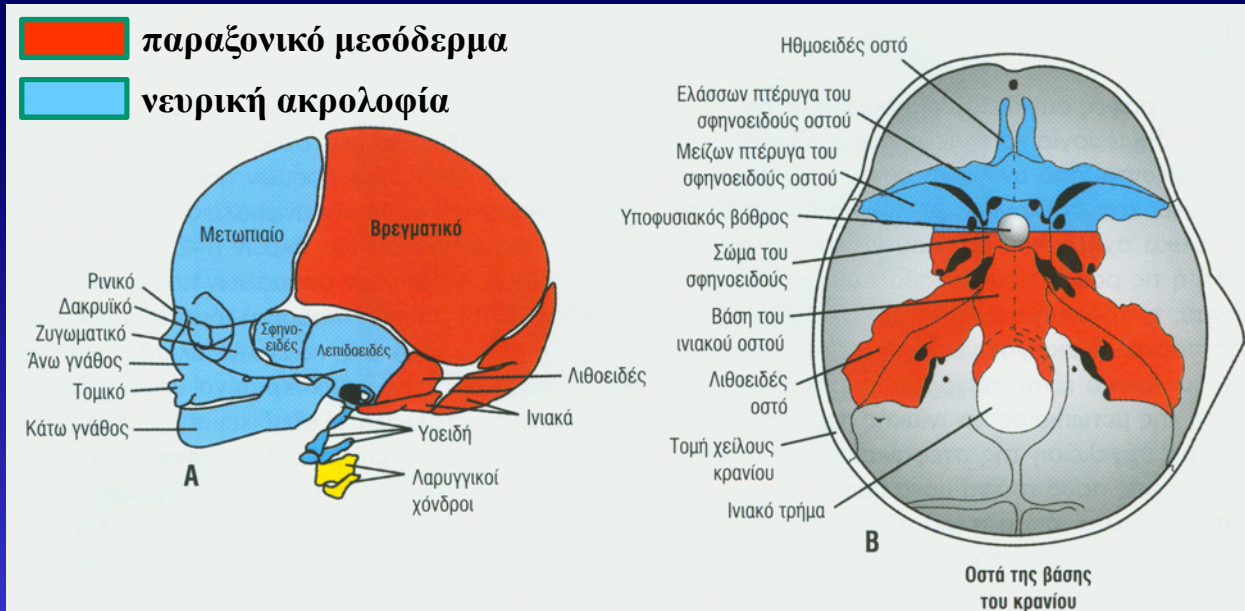
παραξονικό μεσόδερμα → σωμιτομερίδια  
σωμίτες } σκληροτόμια → οστίτης  
ιστός



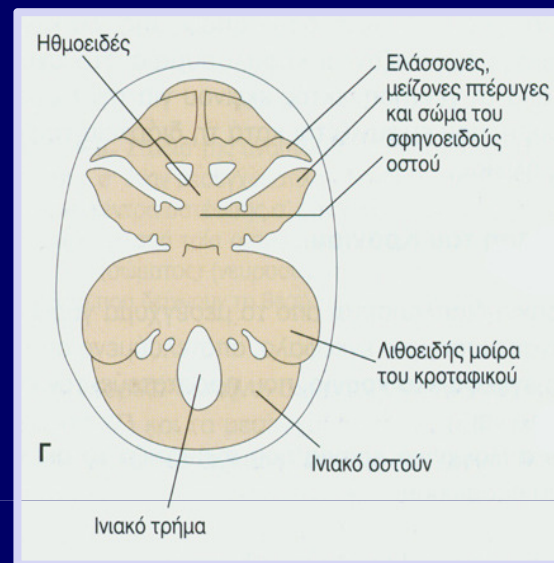
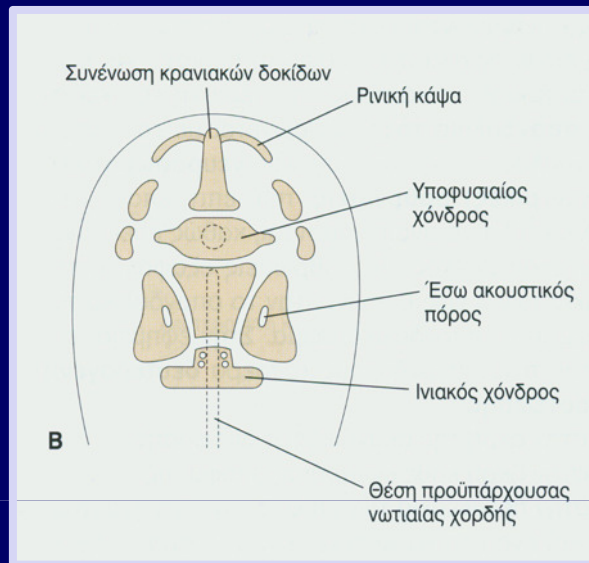
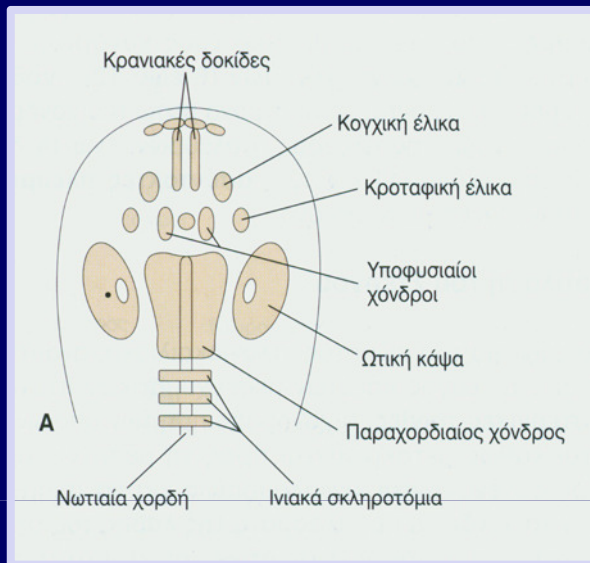
# Διάπλαση κρανίου

Κρανίο  $\left\{ \begin{array}{l} \text{Νευροκρανίο ή εγκεφαλικό κρανίο} \rightarrow \text{προστασία του εγκεφάλου} \\ \text{Σπλαγνοκρανίο} \rightarrow \text{σκελετός προσώπου} \end{array} \right.$

Νευροκρανίο  $\left\{ \begin{array}{l} \text{Υμενογενές} \rightarrow \text{πλατέα οστά που περιβάλλουν τον εγκέφαλο} \\ \text{Χονδρογενές} \rightarrow \text{οστά της βάσης του κρανίου} \end{array} \right.$



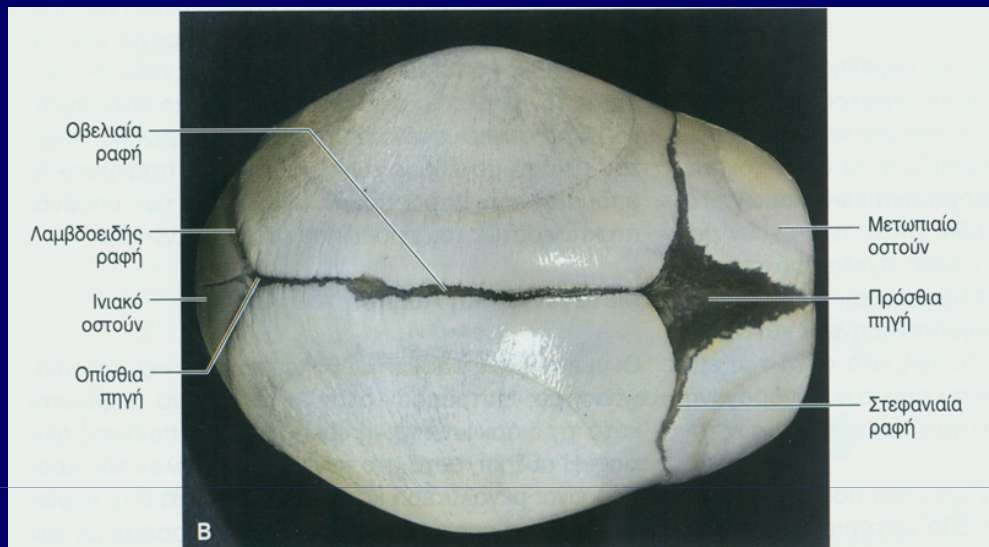# Διάπλαση χονδρογενούς (νευρο)κρανίου



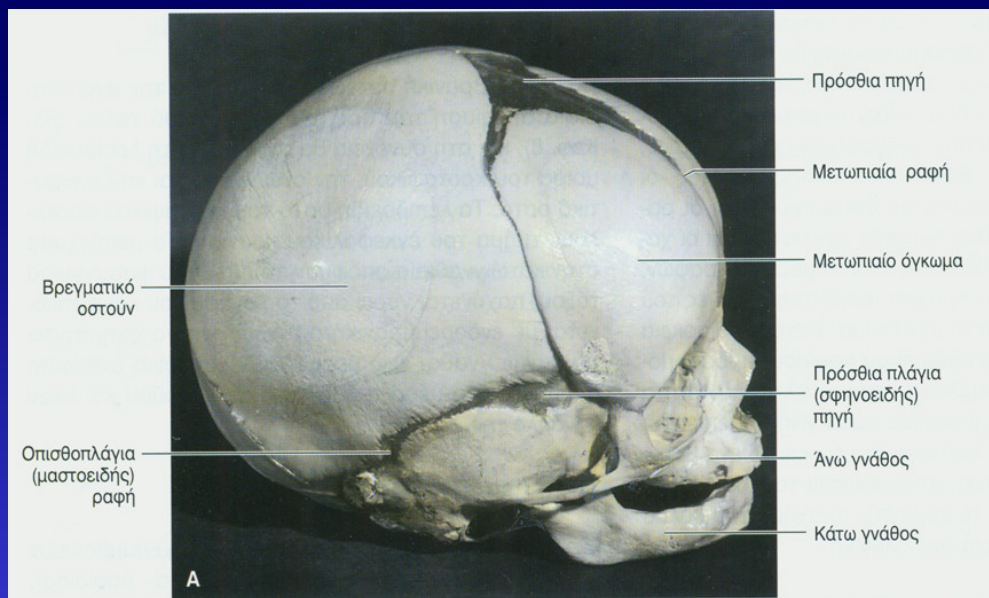
Σχηματισμός οστών βάσης κρανίου με συγκεκριμένη ακολουθία:  
**Ινιακό οστό, σώμα σφηνοειδούς, ηθμοειδές οστό**

- Παραχορδιαίος χόνδρος + χόνδροι από σκληροτόμια ινιακών σωματιών → **βάση ινιακού οστού**
- Υποφυσιαίος χόνδρος → **σώμα σφηνοειδούς οστού**
- Ωτικές κάψες → **λιθοειδή και μαστοειδή μοίρα κροταφικού οστού**
- Ρινικές κάψες → **συμβολή στο σχηματισμό του ηθμοειδούς οστού**

# Πλατέα οστά κρανίου (Εμδομεμβρανώδης οστεοποίηση)



**Ραφές:** ζώνες συνδετικού ιστού μεταξύ δύο οστών



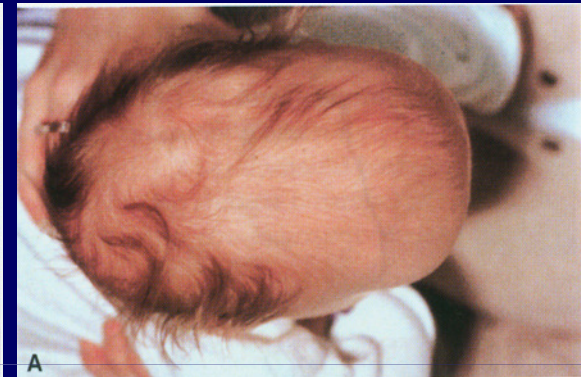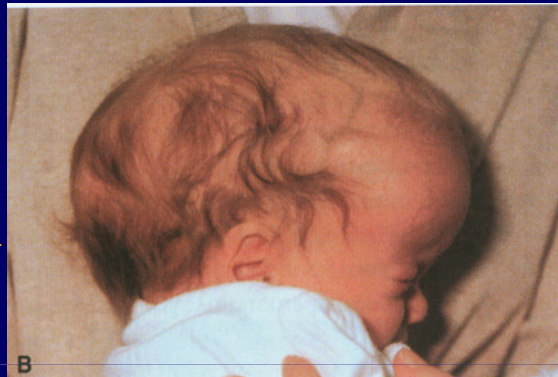**Πηγές:** ευρείες περιοχές ραφών σε ένωση > από δύο οστά



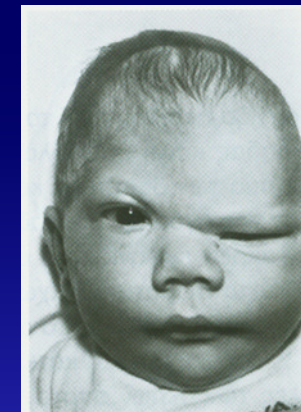# Ανωμαλίες σύγκλεισης ραφών

**Κρανιοσυνοστεώσεις:** κρανιακές ανωμαλίες λόγω πρόωρης σύγκλεισης των ραφών

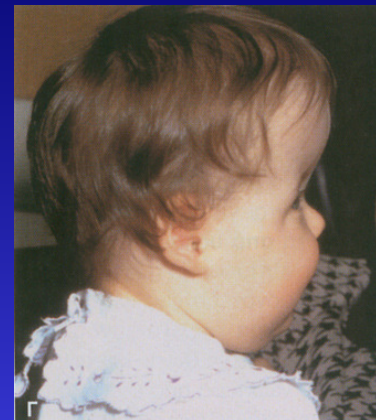Πρόωρη σύγκλειση οβελιαίας ραφής → **σκαφοκεφαλία**



Πρόωρη σύγκλειση στεφανιαίας και λαμβδοειδούς ραφής στο ένα ημιμόριο → **πλαγιοκεφαλία**



Πρόωρη σύγκλειση στεφανιαίας ραφής και στα δύο ημιμόρια → **βραχυκεφαλία**

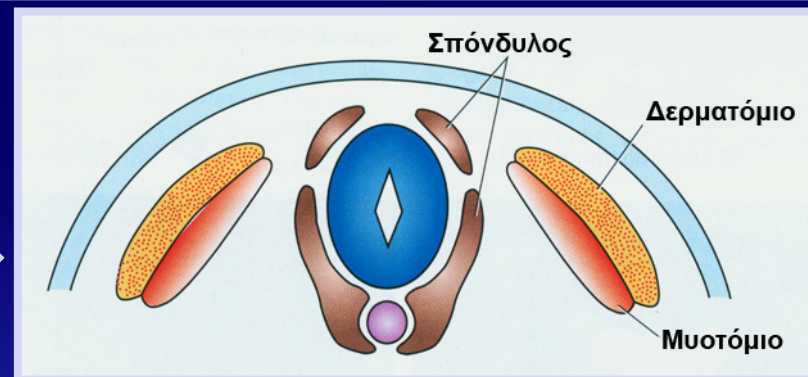
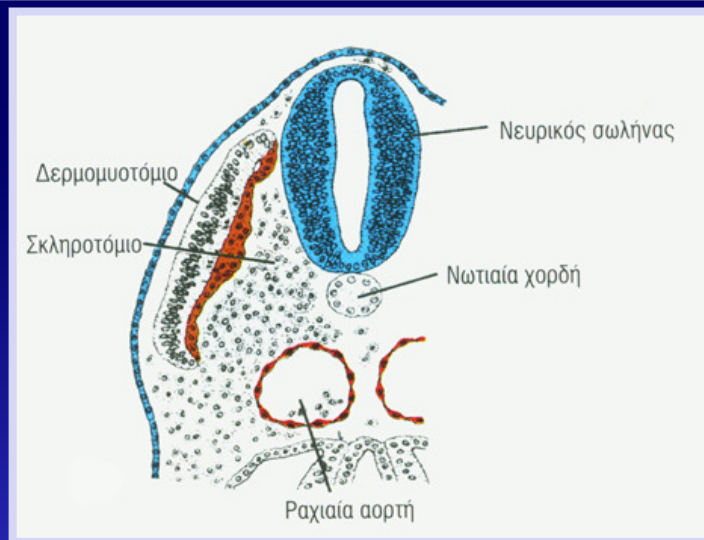
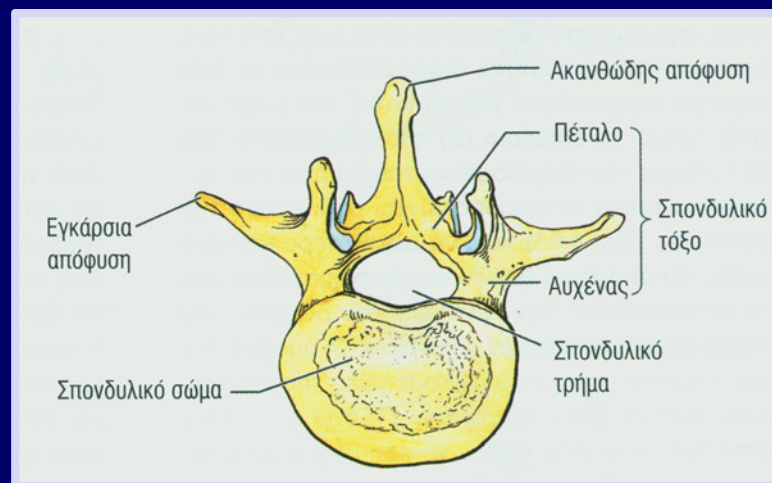




# Ανάπτυξη σπονδυλικής στήλης

σπόνδυλος

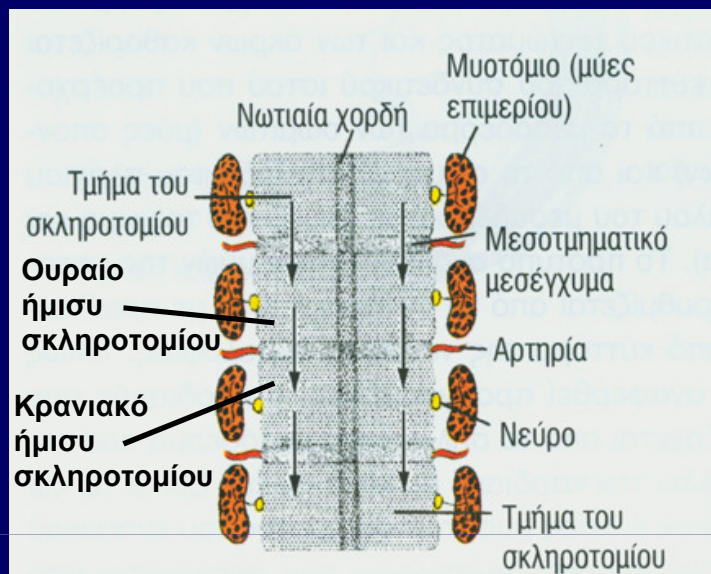
**Προέλευση: κύτταρα  
σκληροτομίου σωμιτών**



**4<sup>η</sup> εβδομάδα:** μετανάστευση κυττάρων σκληροτομίου γύρω από νευρικό σωλήνα

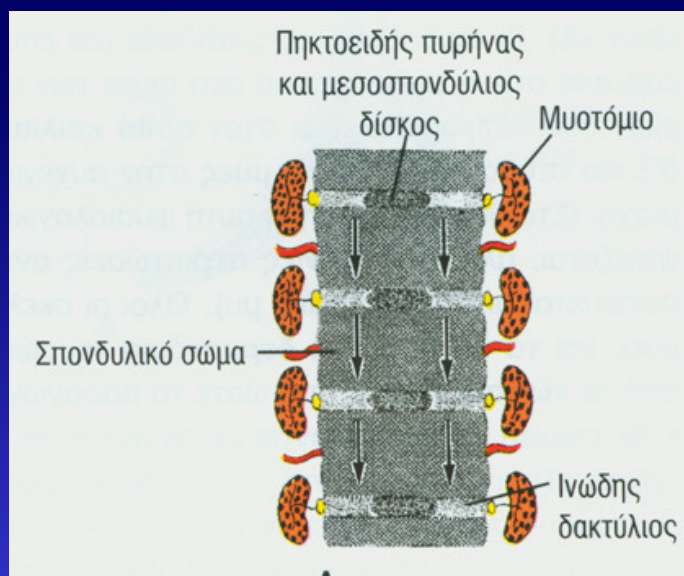
(σπονδυλικό τόξο) και νωτιαία χορδή (σπονδυλικό σώμα). Συνένωση με αντίστοιχα κύτταρα από την άλλη πλευρά του νευρικού σωλήνα.

# Ανάπτυξη σπονδυλικής στήλης



**Αρχική μεταμερής διάταξη σωμιτών:**  
το κάθε σκληροτόμιο είναι ευθυγραμμισμένο με το αντίστοιχο μυοτόμιο.

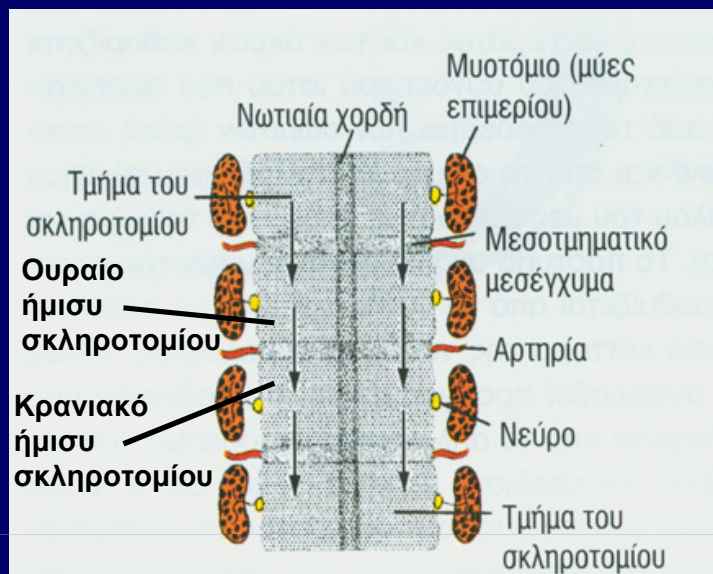
- Έντονος πολλαπλασιασμός κυττάρων στο ουραίο τμήμα κάθε σωμίτη
- Μετακίνησή τους προς το κρανιακό ήμισυ του υποκείμενου σωμίτη



✓ Αναδιοργάνωση μεταμέρειας σε νέο πρότυπο:  
Κάθε σπόνδυλος αποτελείται από το ουραίο ήμισυ ενός σωμίτη και το κρανιακό ήμισυ του υποκείμενου σωμίτη.

✓ Τα μυοτόμια (μύες ράχης) παραμένουν στην αρχική τους θέση → κίνηση 2 σπονδύλων στο επίπεδο του μεσοσπονδύλιου δίσκου.

# Ανάπτυξη σπονδυλικής στήλης



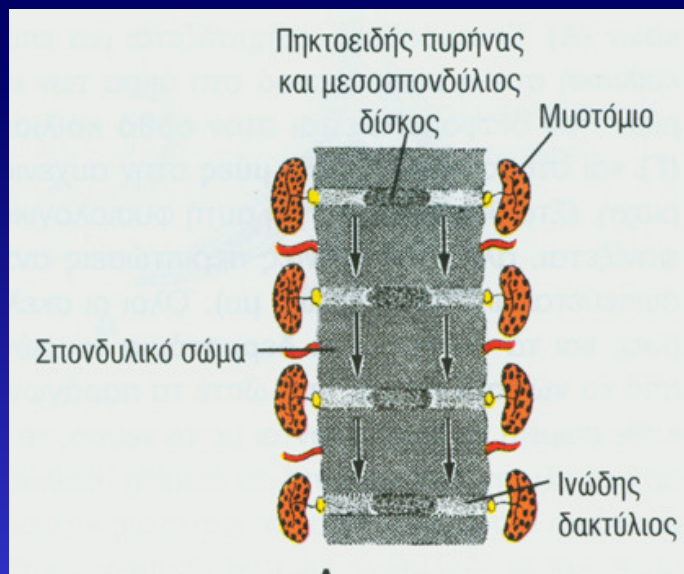
## Μεσοσπονδύλιος δίσκος:

Από τα (πολλαπλασιαζόμενα) κύτταρα της ανώτερης στιβάδας του ουραίου τμήματος κάθε σωμίτη.

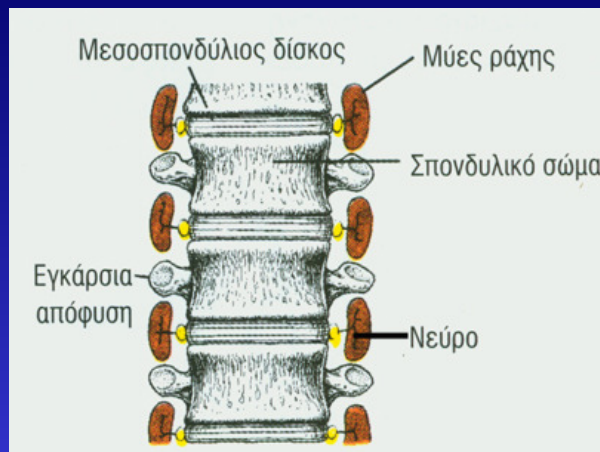


✓ **Ινώδης δακτύλιος**

✓ **Πηκτοειδής πυρήνας** → κύτταρα νωτιαίας χορδής στο επίπεδο των δίσκων

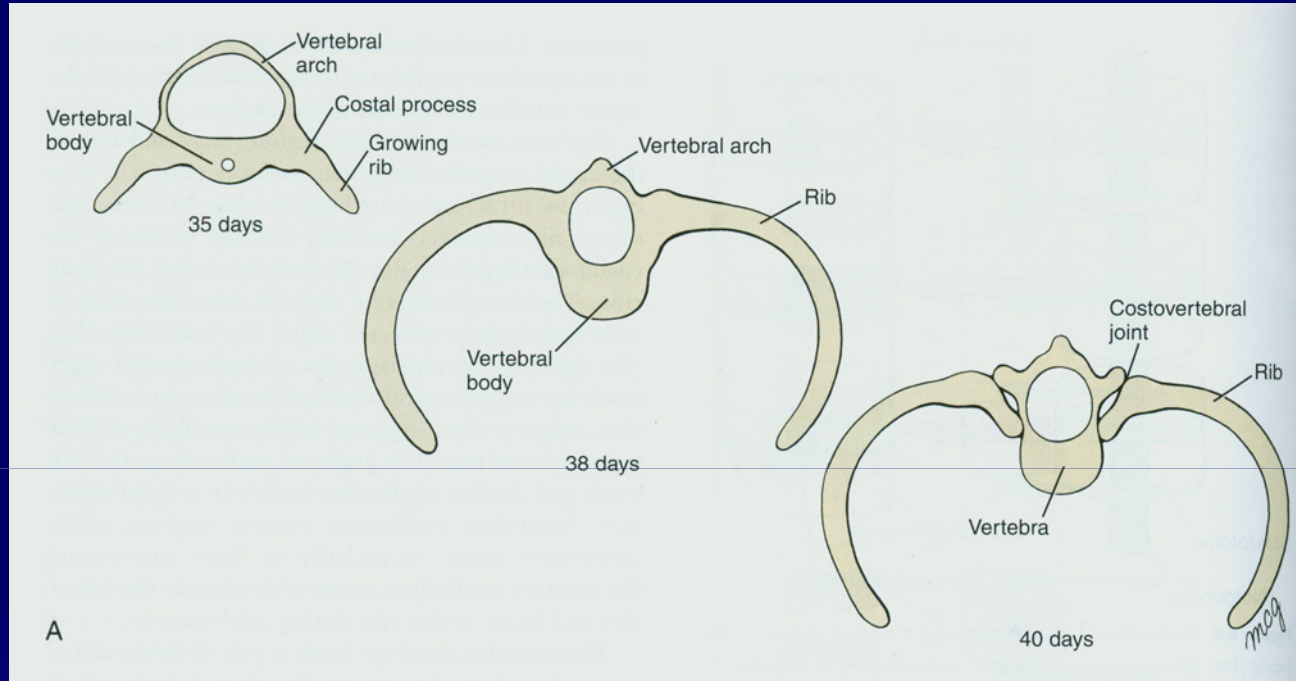


*Το υπόλοιπο τμήμα της νωτιαίας χορδής εκφυλίζεται.*





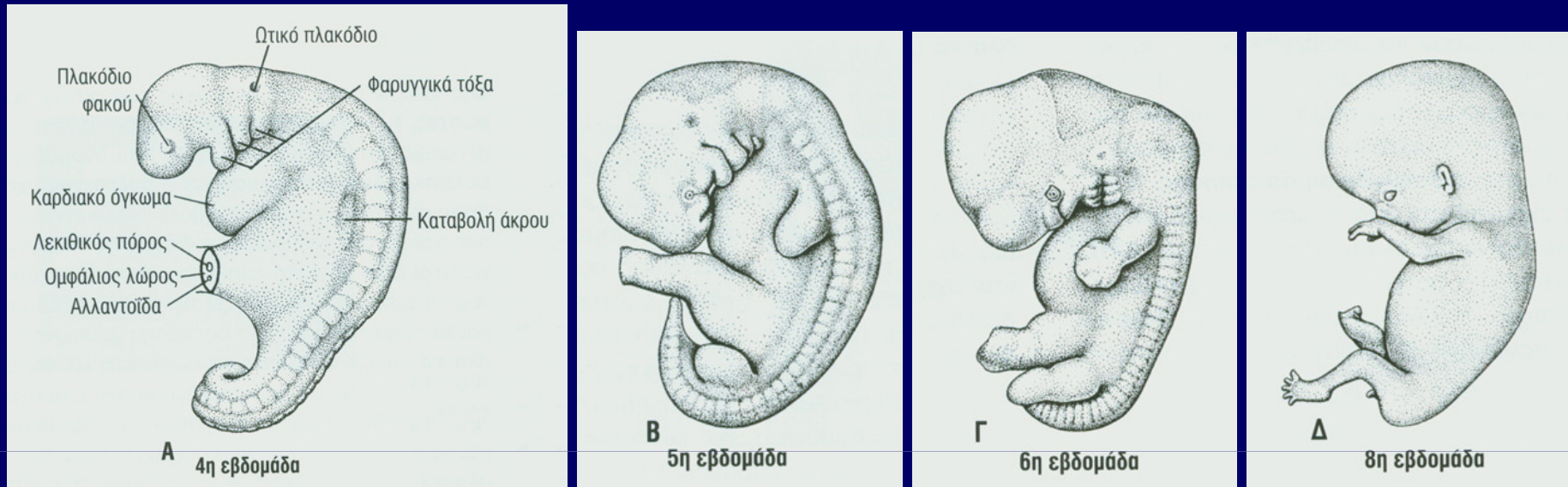
# Ανάπτυξη πλευρών



Οι πλευρές αναπτύσσονται ως **πλάγιες αποφύσεις** από τις **εγκάρσιες αποφύσεις** των θωρακικών σπονδύλων



# Ανάπτυξη άκρων

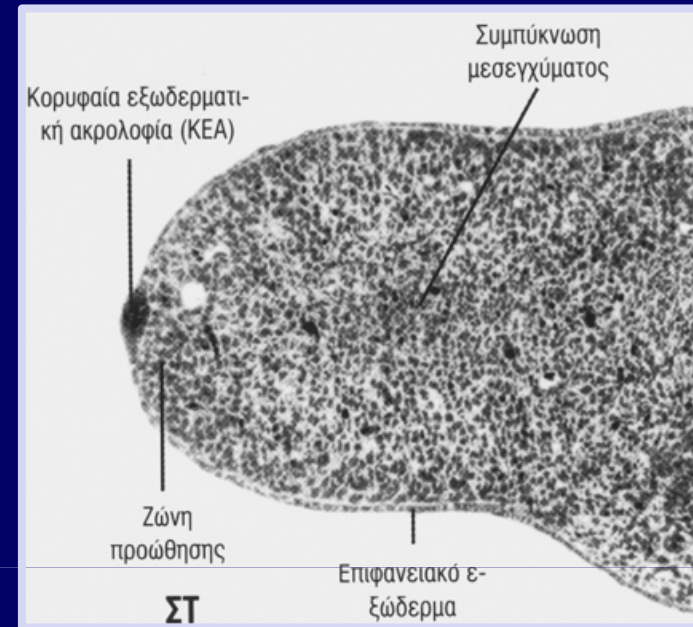
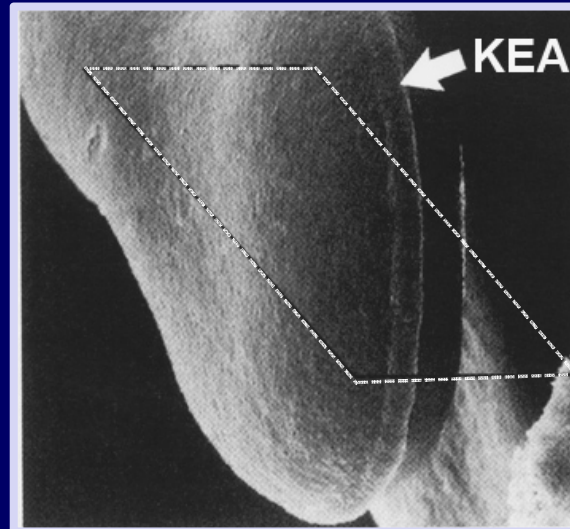
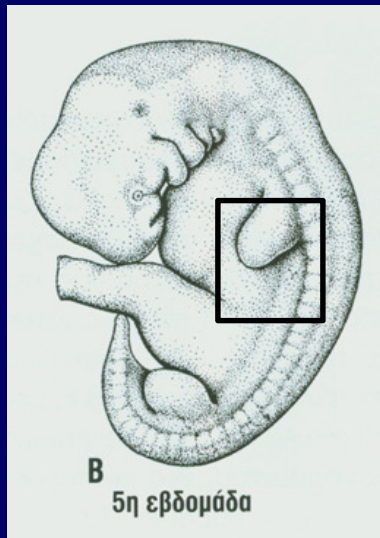


- Αρχίζει προς το τέλος της 4<sup>ης</sup> εβδομάδας και η σχηματοποίηση με τη διαμόρφωση των δακτύλων ολοκληρώνεται στο τέλος της 8<sup>ης</sup> εβδ.

Στο τέλος της 4<sup>ης</sup> εβδ.

**Καταβολές άκρων:** εκβλαστήσεις στο **πλάγιο σωματικό τοίχωμα**  
Άνω άκρα: ανάπτυξη 1,5 μέρες νωρίτερα από κάτω άκρα.

# Ανάπτυξη άκρων

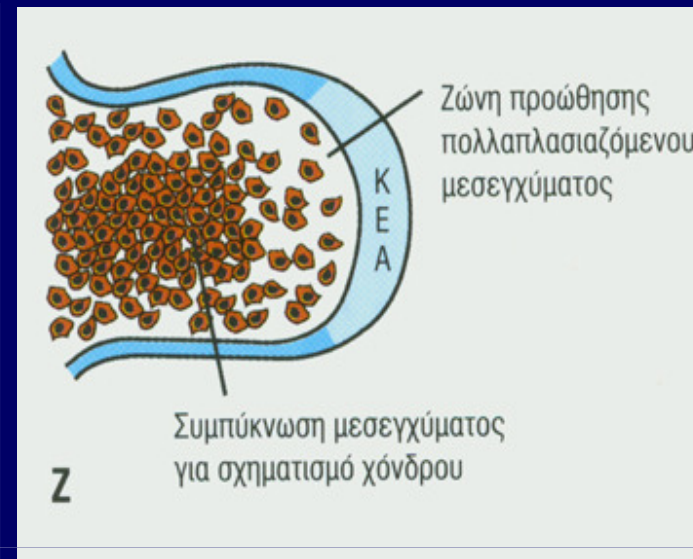
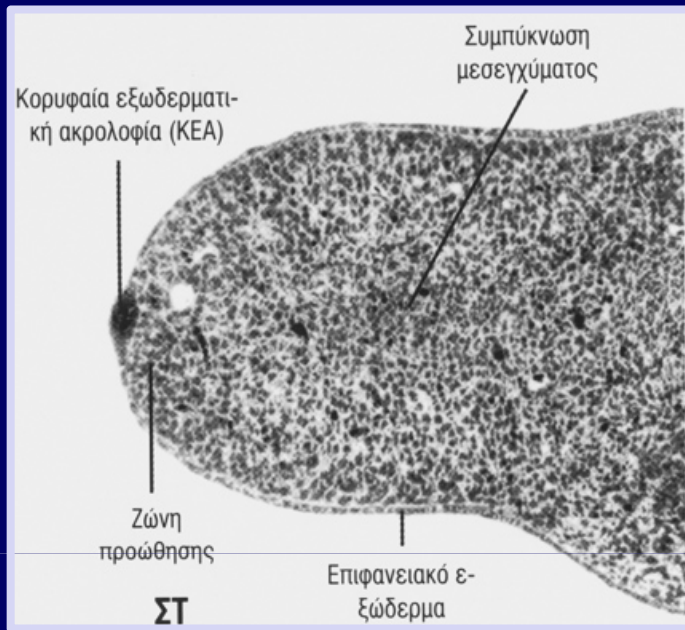


- ✓ Αρχική καταβολή άκρου από **μεσοδερματικό άξονα** (προέλευση: από *σωματική στιβάδα πλάγιου πετάλου μεσοδέρματος*) **επικαλυπτόμενο από εξώδερμα**
- ✓ **Πολλαπλασιασμός και πάχυνση εξωδέρματος στην κορυφή** της καταβολής

↓  
**Κορυφαία Εξωδερματική Ακρολοφία (ΚΕΑ)**

↓  
επαγωγική δράση στο υποκείμενο μεσέγγυμα

# Ανάπτυξη άκρων



*Υποκείμενο μεσέγγυμα:*

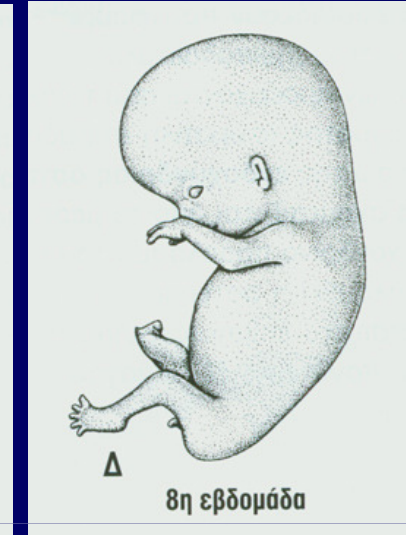
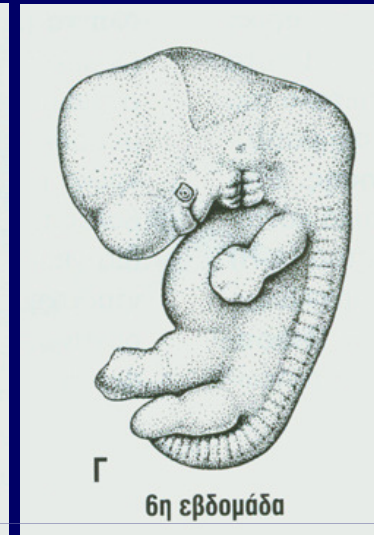
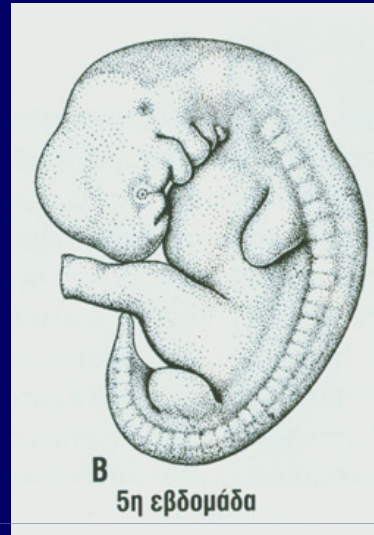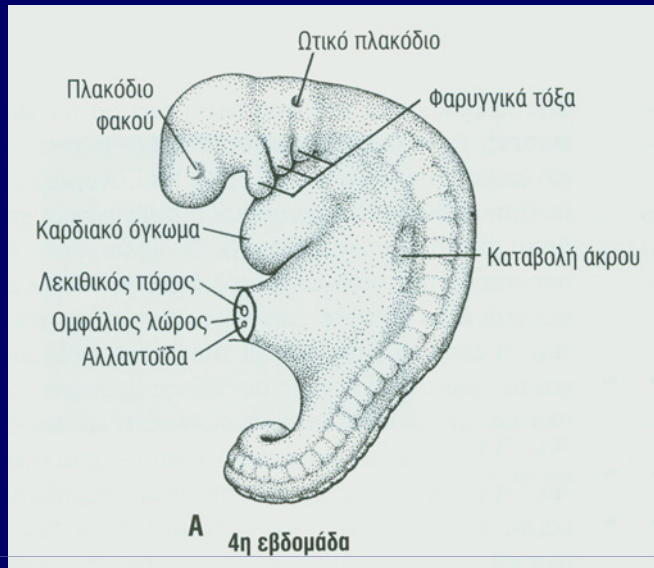
πληθυσμός **αδιαφοροποίητων, έντονα πολλαπλασιαζόμενων** κυττάρων

**Ζώνη προώθησης** → επιμήκυνση άκρου στον **επιμήκη εγγύς-άπω άξονα**

Κύτταρα μεσεγγύματος **μακριά από την επίδραση της ΚΕΑ** →  
δεν πολλαπλασιάζονται → συμπυκνώνονται σε ομάδες →  
διαφοροποιούνται σε **χονδρογενή στοιχεία άκρων** → οστεοποίηση



# Ανάπτυξη άκρων



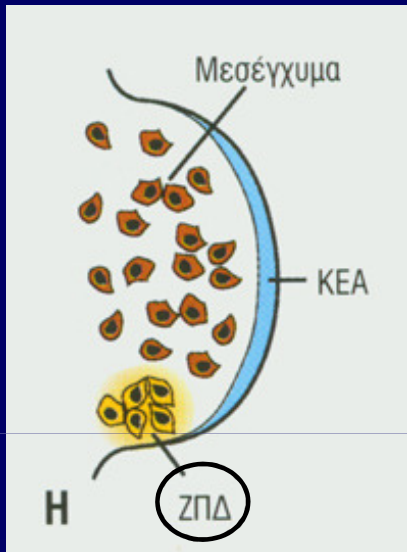
**1.**  
Οστά ωμικής /  
πυελικής ζώνης

**2.**  
Μακρά  
οστά  
άκρων

**3.**  
Δάκτυλα  
άκρων



# Ανάπτυξη δακτύλων άκρων



## **Ζώνη πολωτικής δραστηριότητας (ΖΠΔ):**

Μεσοδερματικά κύτταρα στο οπίσθιο χείλος της καταβολής των άκρων **δίπλα στην ΚΕΑ**

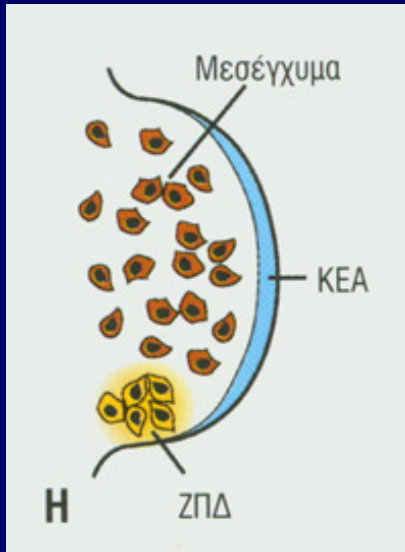
**ΖΠΔ** → ρύθμιση του **χωροταξικού προτύπου** ανάπτυξης των δακτύλων των άκρων με **κατεύθυνση** από **το πρόσθιο** (κρανιακό) **στο οπίσθιο** (ουραίο) άκρο της καταβολής



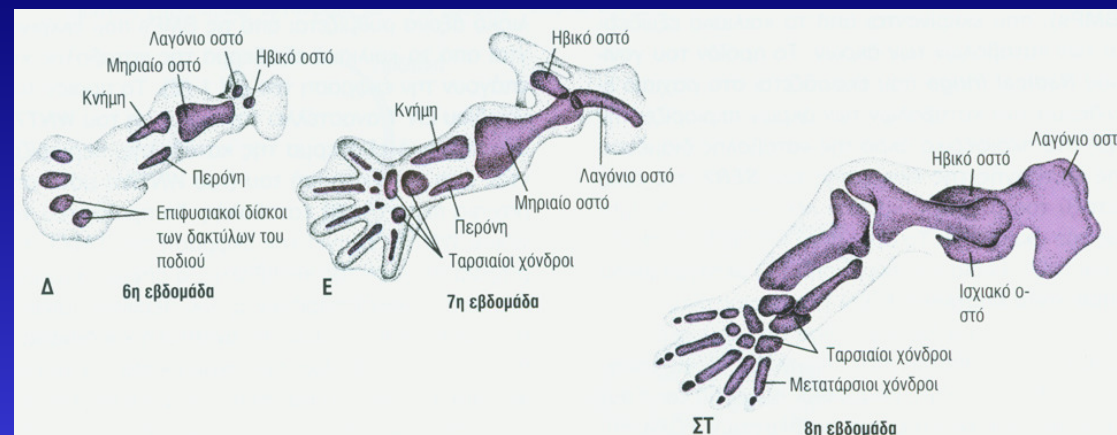
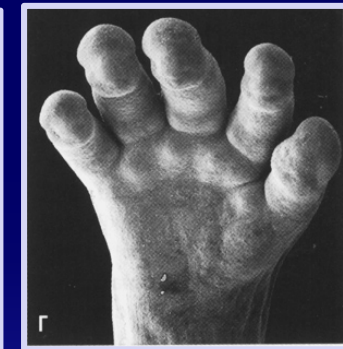
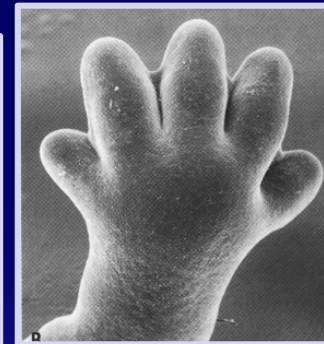
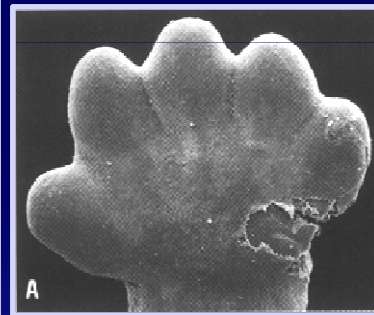
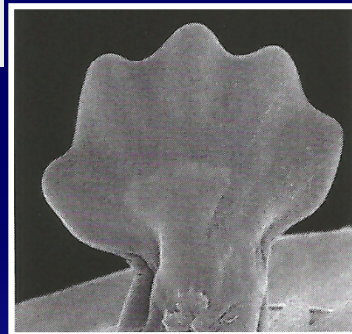
*Αντίχειρας στην κερκιδική πλευρά (πρόσθια)*

*Μικρό δάκτυλο στην ωλένια πλευρά (οπίσθια)*

# Ανάπτυξη δακτύλων άκρων

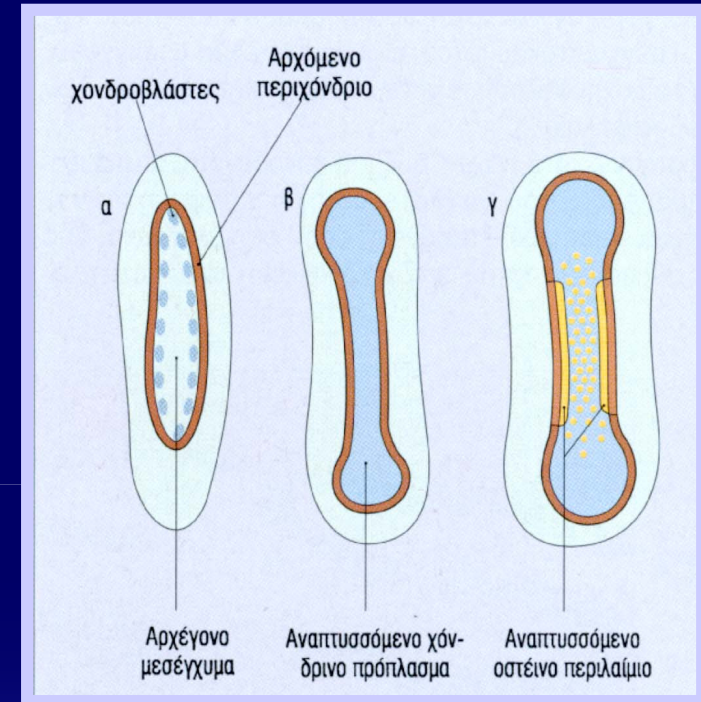


- ✓ Η ΚΕΑ διαχωρίζεται σε 5 τμήματα μέσω **απόπτωσης**
- ✓ Κάθε τμήμα αναπτύσσεται σε **δάκτυλο** υπό την επίδραση της ΚΕΑ.
- ✓ Ο ιστός μεταξύ των δακτύλων εξαλείφεται μέσω απόπτωσης → αποφυγή υμενώδους συνδακτυλίας
- ✓ Οστά άκρων από σωματική στιβάδα πλάγιου πετάλου μεσοδέρματος → **ενδοχόνδρια οστεοποίηση**



# Ενδοχόνδρια οστεοποίηση I.

- χόνδρινο πρόπλασμα οστού από **υαλοειδή χόνδρο** με περιφερική τοποθέτηση χονδροβλαστών, οστεοπρογονικών και αρχέγονων μεσεγχυματικών κυττάρων → **περιχόνδριο**. Κατά **μήκος αύξηση** προπλάσματος μέσω **διάμεσης ανάπτυξης**, κατά **πλάτος αύξηση** προπλάσματος μέσω **αποθετικής ανάπτυξης του χόνδρου**.
- σχηματισμός **οστικού περιλαίμιου** στη μεσότητα της διάφυσης (περιχόνδριο → περιόστεο). Αύξηση της διαμέτρου της διάφυσης με **ενδομεμβρανώδη οστεοποίηση**.



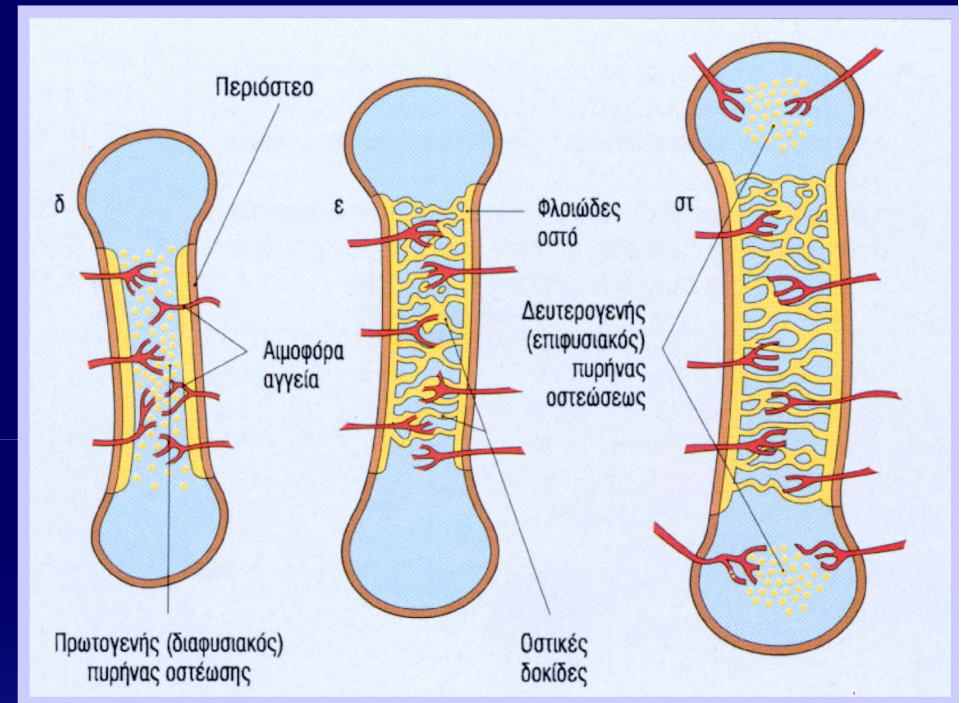
- τα **χονδροκύτταρα** στην περιοχή της διάφυσης γίνονται **υπερτροφικά**, συνθέτουν **αλκαλική φωσφατάση** → **ασβεστοποίηση** της χόνδρινης θεμέλιας ουσίας → **αναστολή** της **διάχυσης θρεπτικών ουσιών** → **θάνατος χονδροκυττάρων** → **αποδόμηση** χόνδρινης θεμέλιας ουσίας → **σύστημα κοιλοτήτων**.



# Ενδοχόνδρια οστεοποίηση II.

- μεταφορά, μέσω αιμοφόρων αγγείων, οστεοπρογονικών κυττάρων και πρόδρομων κυττάρων του μυελού των οστών.

- επικάθηση οστεοπρογονικών κυττάρων στα υπολείμματα της ασβεστοποιημένης χόνδρινης θεμέλιας ουσίας, διαφοροποίηση τους σε οστεοβλάστες και σύνθεση οστεοειδούς → **πρωτογενής (διαφυσιακός) πυρήνας οστέωσης**



- ανάπτυξη δοκιδώδους οστού στο εσωτερικό της διάφυσης. Οι επιφύσεις παραμένουν χόνδρινες.
- κοντά στη γέννηση: μετανάστευση μεσεγχυματικών κυττάρων μέσω αγγείων → οστεοβλάστες → **δευτερογενής πυρήνας οστέωσης**.

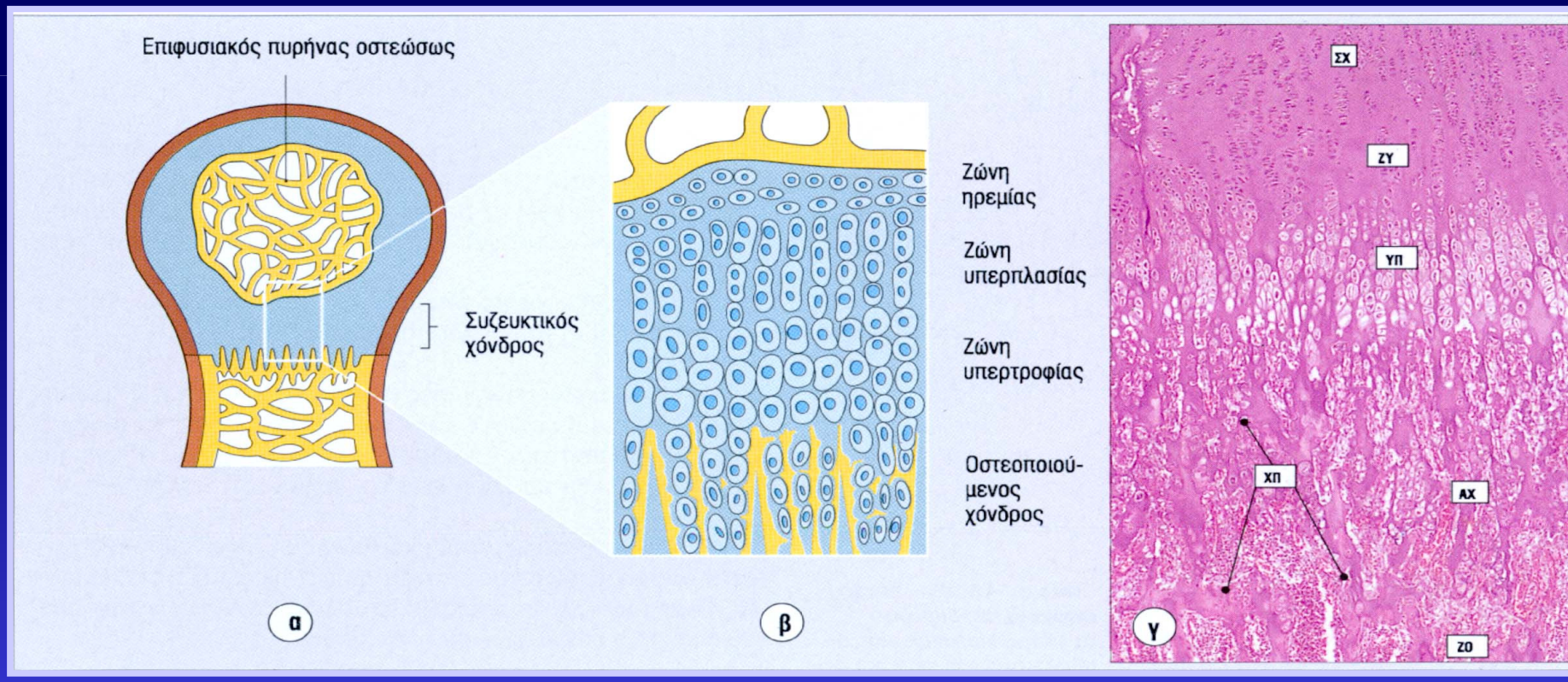


# Ενδοχόνδρια οστεοποίηση III.

- δευτερογενής πυρήνας οστέωσης (επιφυσιακός).

Περιβάλλεται από χόνδρο:

- αρθρικός χόνδρος
- συζευκτικός ή επιφυσιακός χόνδρος: υπεύθυνος για την κατά μήκος αύξηση του οστού.




# Μοριακή ρύθμιση ανάπτυξης άκρων

Γονίδια HOX: καθορισμός θέσης **καταβολών των άκρων** κατά μήκος του κεφαλουραίου άξονα του σώματος του εμβρύου.

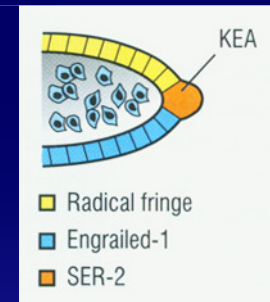
## Χωροταξική οργάνωση κατά τον εγγύς-άπω άξονα

- HOX → FGF10 στη σωματική στιβάδα του ΠΠΜ  
↓  
έναρξη εκβλάστησης των άκρων
- BMPs (στο κοιλιακό εξώδερμα των καταβολών των άκρων)



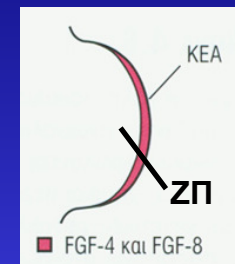
## επαγωγή της ΚΕΑ

- **Radical fringe** στο ραχιαίο εξώδερμα των καταβολών  
↓  
**SER2** στο όριο μεταξύ ραχιαίου/κοιλιακού εξωδέρματος
- **Engrailed 1** στο κοιλιακό εξώδερμα των καταβολών  
↓  
αναστολή του Radical fringe σε αυτήν την περιοχή



## καθορισμός ΚΕΑ

- ΚΕΑ: έκφραση FGF4 και FGF8 → καθορισμός ζώνης προώθησης



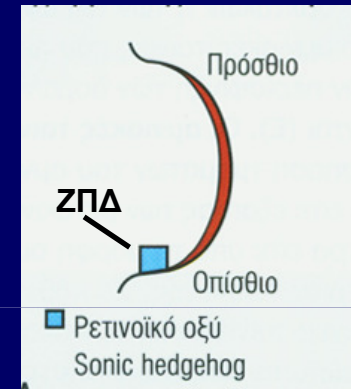
# Μοριακή ρύθμιση ανάπτυξης άκρων

## Χωροταξική οργάνωση κατά τον πρόσθιο-οπίσθιο άξονα

Η ζώνη πολωτικής δραστηριότητας (ΖΠΔ) καθορίζει το πρότυπο ανάπτυξης δακτύλων των άκρων με κατεύθυνση από το πρόσθιο στο οπίσθιο άκρο της καταβολής.

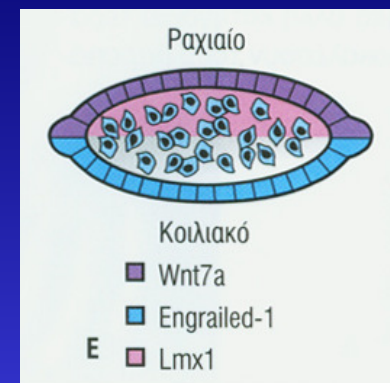
ΖΠΔ → παραγωγή ρετινοϊκού οξέος

παράγοντας **Sonic Hedgehog** (SHH) (δράση ως μορφογόνο)



## Χωροταξική οργάνωση κατά τον ραχιαίο-κοιλιακό άξονα

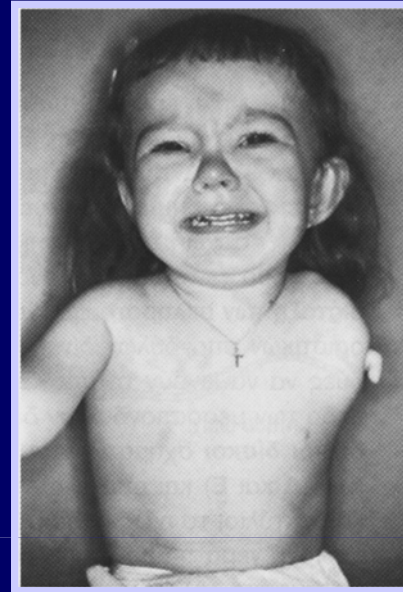
- BMPs → επαγωγή Engrailed 1 στο κοιλιακό εξώδερμα
- Αναστολή έκφρασης Wnt7a στο κοιλιακό εξώδερμα → περιορισμός μόνο στο ραχιαίο εξώδερμα της καταβολής
- Wnt7a → επαγωγή Lmx1 στο ραχιαίο μεσόδερμα



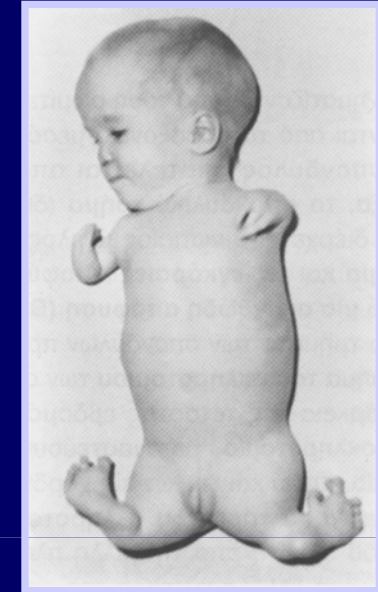


## Ανωμαλίες ανάπτυξης των άκρων

- ✓ Οι περισσότερες ανωμαλίες των άκρων γίνονται κατά την 4<sup>η</sup>-5<sup>η</sup> εβδ.
- ✓ Αιτίες: **τερατογόνα** (θαλιδομίδη, ρετινοειδή), **γενετικές μεταλλάξεις**

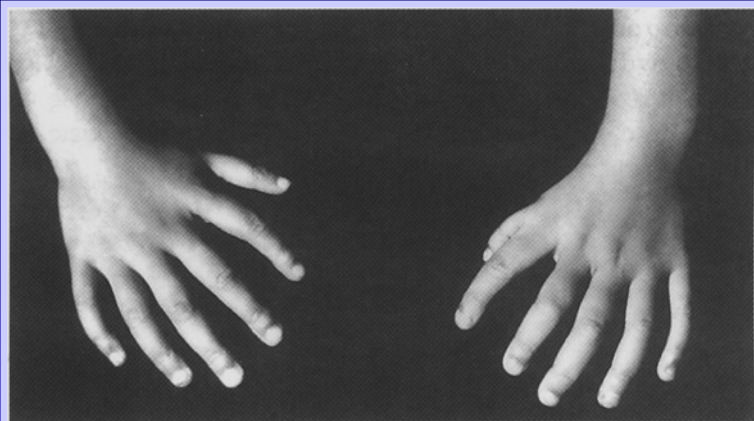

αμελία

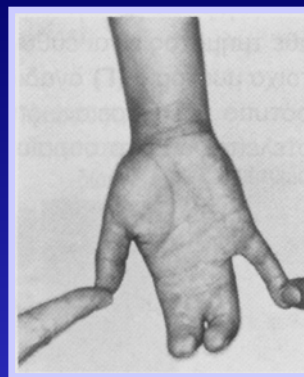


φωκομελία

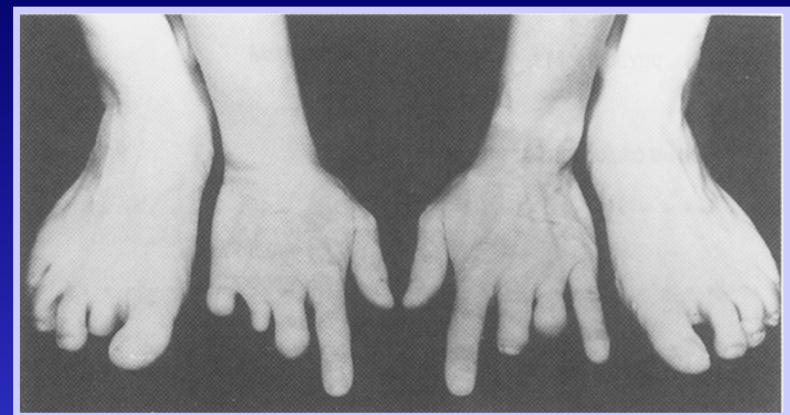
## Ανωμαλίες ανάπτυξης δακτύλων



πολυδακτυλία



συνδακτυλία



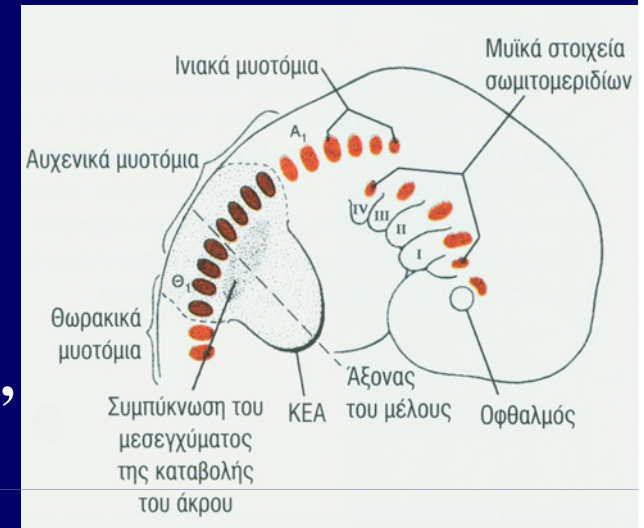
λιποδακτυλία / βραχυδακτυλία

# Ανάπτυξη μυϊκού συστήματος

- ✓ Σκελετικοί μύες: από παραξονικό μεσόδερμα

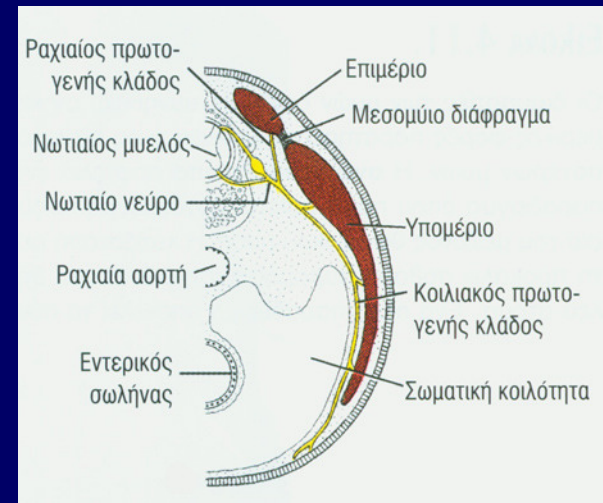
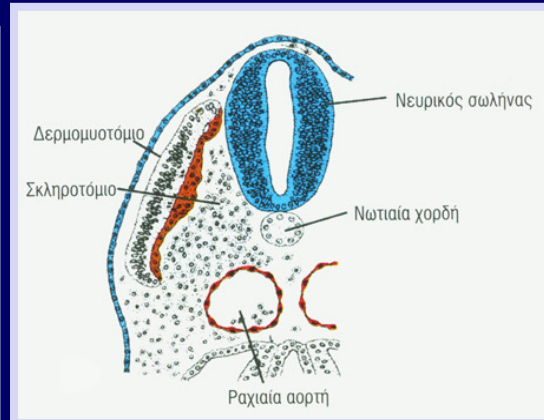
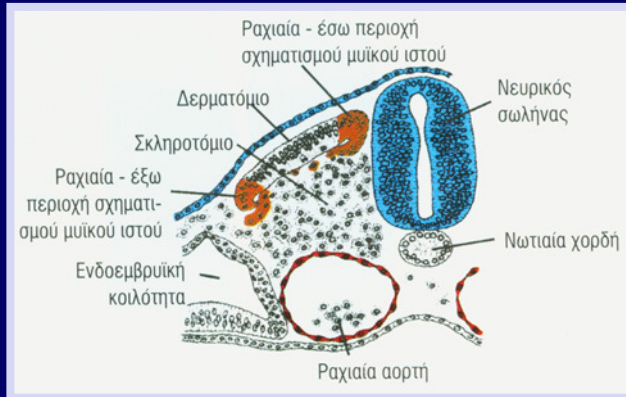
σωμιτομερίδια      σωμίτες

Μυϊκό σύστημα αξονικού σκελετού,  
σωματικού τοιχώματος και άκρων



- ✓ Λείοι μύες: από σπλαχνική στιβάδα πλάγιου πετάλου μεσοδέρματος που περιβάλλει τον εντερικό σωλήνα και τα παράγωγά του.
- ✓ Καρδιακός μυς: από σπλαχνική στιβάδα πλάγιου πετάλου μεσοδέρματος που περιβάλλει τον καρδιακό σωλήνα

# Ανάπτυξη μυϊκού συστήματος



**Στο τέλος 5<sup>ης</sup> εβδ.**

- ✓ Ραχιαίο-έσω τμήμα σωμίτη → **επιμέριο** → μυοτόμιο → **μύες σπονδυλικής στήλης (ράχης)**
- ✓ Ραχιαίο-έξω τμήμα σωμίτη → **υπομέριο** → **μύες άκρων, μύες του σωματικού τοιχώματος** + επιμήκης κοιλιακή στήλη μυϊκού ιστού στα άκρα των υπομερίων → **ορθός κοιλιακός μυς**



# Νεύρωση μυϊκού συστήματος

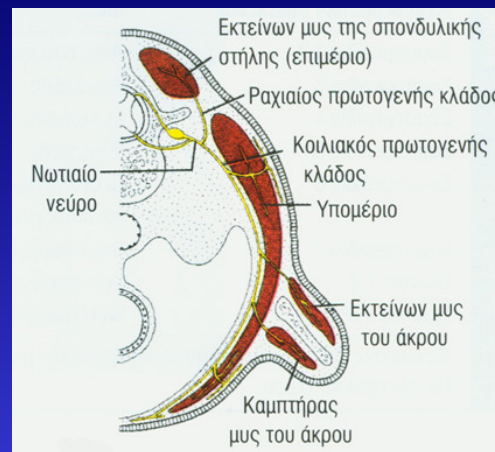
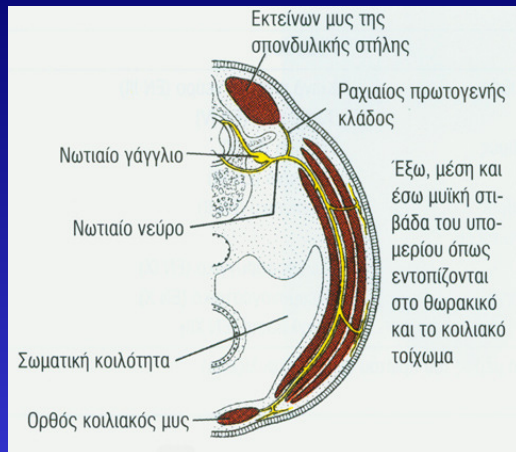
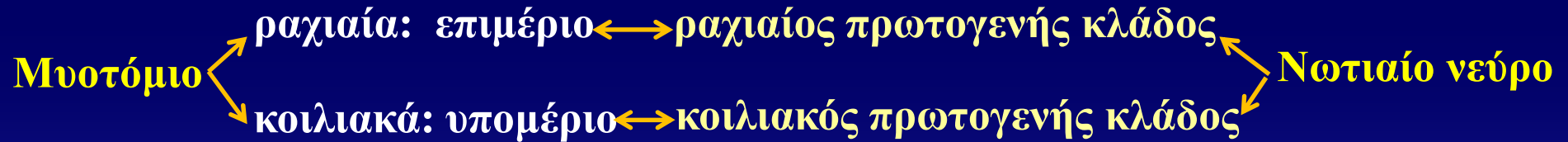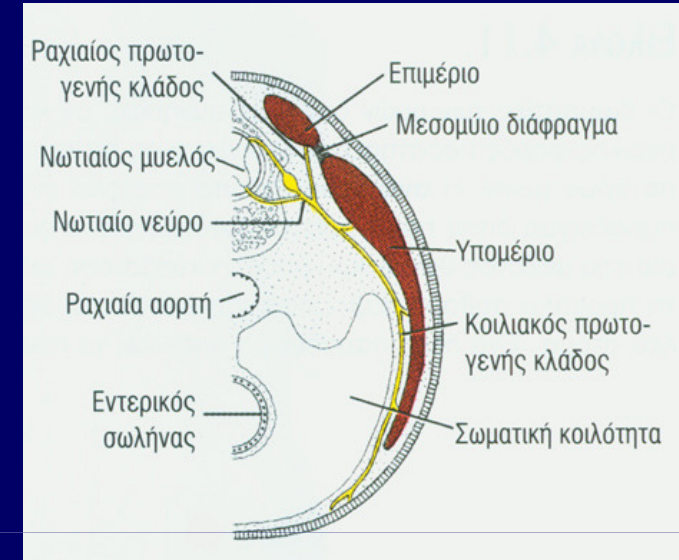
**Νωτιαία νεύρα:** νεύρωση σκελετικών μυών

+

δερματόμια



τα παράγωγα κάθε σωμίτη νευρώνονται με το νεύρο που εξυπηρετούσε τον σωμίτη



*Η νεύρωση ακολουθεί το μεταμερές πρότυπο οργάνωσης, όπως καθορίζεται από τους σωμίτες*

# Προέλευση μυών από τα υπομέρια

Υπομέρια	Μύες
Αυχενικά	Σκαληνοί, γενειοϋοειδείς Προσπονδυλικοί
Θωρακικά	Έξω, έσω, εσώτεροι μεσοπλεύριοι και εγκάρσιος θωρακικός Έξω και έσω λοξοί και εγκάρσιος κοιλιακός
Οσφυϊκά	Τετράγωνος οσφυϊκός
Ιερά και κοκκυγικά	Άνω στιβάδα των μυών του πυελικού εδάφους, γραμμωτοί μύες του πρωκτού