

FACULTE DE MEDECINE D'ORAN  
SEMILOGIE CHIRURGICALE  
Année 2019-2020

Pr DEHOU-MAHMOUDI F.A

Service de chirurgie pédiatrique - UMC-  
E.H.S.Canatel

---

# SEMILOGIE DES URGENCES CHIRURGICALES NÉONATALES

amel\_dehou@yahoo.fr

# INTRODUCTION - DEFINITIONS

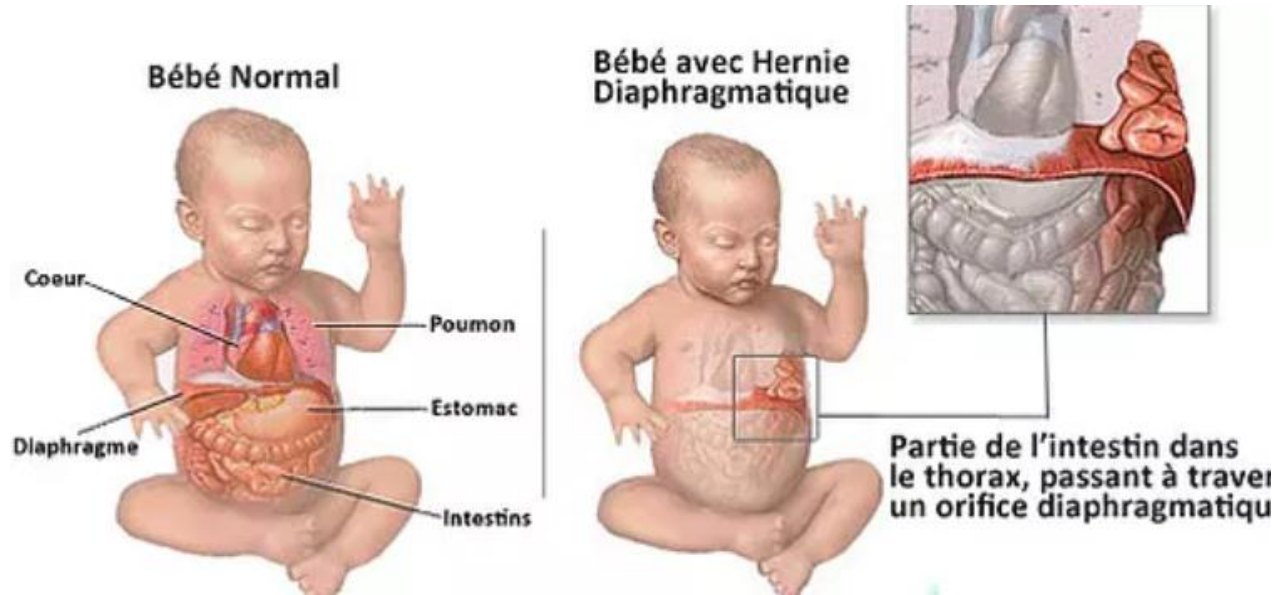
- Urgence chirurgicale : A OPERER
- Période néonatale : < 30 jours de vie (nouveau né)
- Anomalie congénitale
- Dépistage précoce!!!!

- - **URGENCES THORACIQUE**
- - **URGENCES DIGESTIVES**
- - **URGENCES UROGÉNITALES**

# URGENCES THORACIQUE

1. - Hernies diaphragmatiques
2. - L'atrésie de l'oesophage

# 1 - HERNIES DIAPHRAGMATIQUES



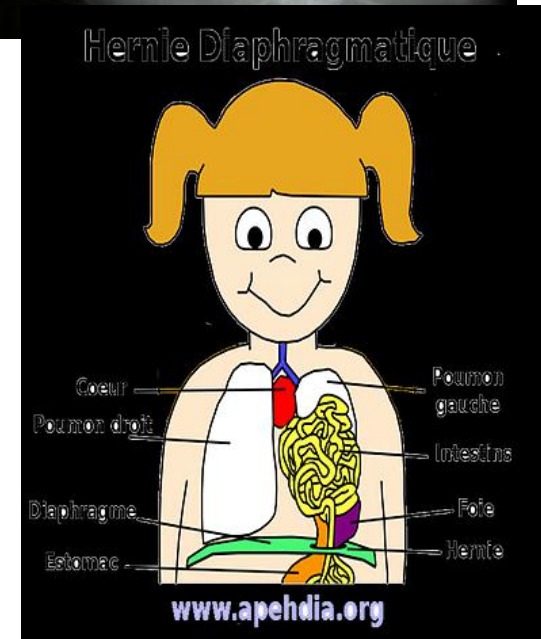
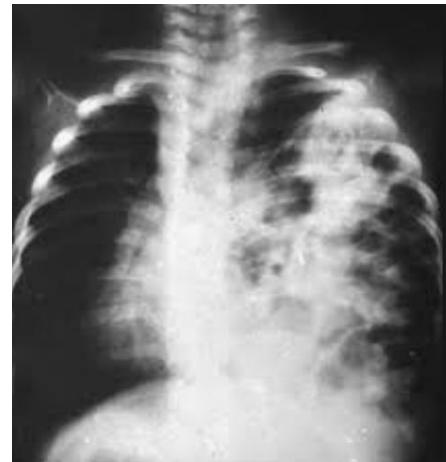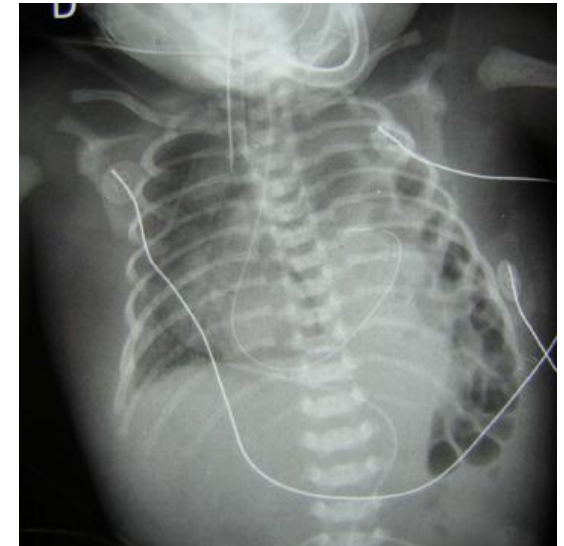
- Les malformations du diaphragme résultent d'une anomalie de l'organogenèse de ce muscle
- Plusieurs variétés : - postéro-latéral (Bochdaleck +++)
- Gauches (80%)
- Malformations associées fréquentes :(trisomie 13, trisomie 18, malformations cardiaques...)

## *Dc anténatal*

- Anténatal +++ dans 60% des cas
  - hydramnios
  - déviation médiastinale à droite pour les formes gauches
  - estomac et anses intestinales en position intrathoracique
- => permet naissance dans un centre adapté et une prise en charge multidisciplinaire

à évoquer **devant toute détresse respiratoire néonatale** associée à

- **thorax asymétrique**
- **abdomen plat**
- **bruits du coeur déviés**
- **RP : ascension anses intestinales +/- estomac dans le thorax.**



## *Facteurs pronostiques*

- **Facteurs anténatals de mauvais pronostic :**
  - diagnostic précoce avant 25 SA
  - malformations associées
- **Facteurs pronostics postnatals péjoratifs :**
  - Détresse respiratoire immédiate
  - Apgar 1 min < 6
  - Existence de malformations associées (pulmonaire ou cardiaque....)

**PRONOSTIC : PULMONAIRE!!!!!!**



## *TRAITEMENT*

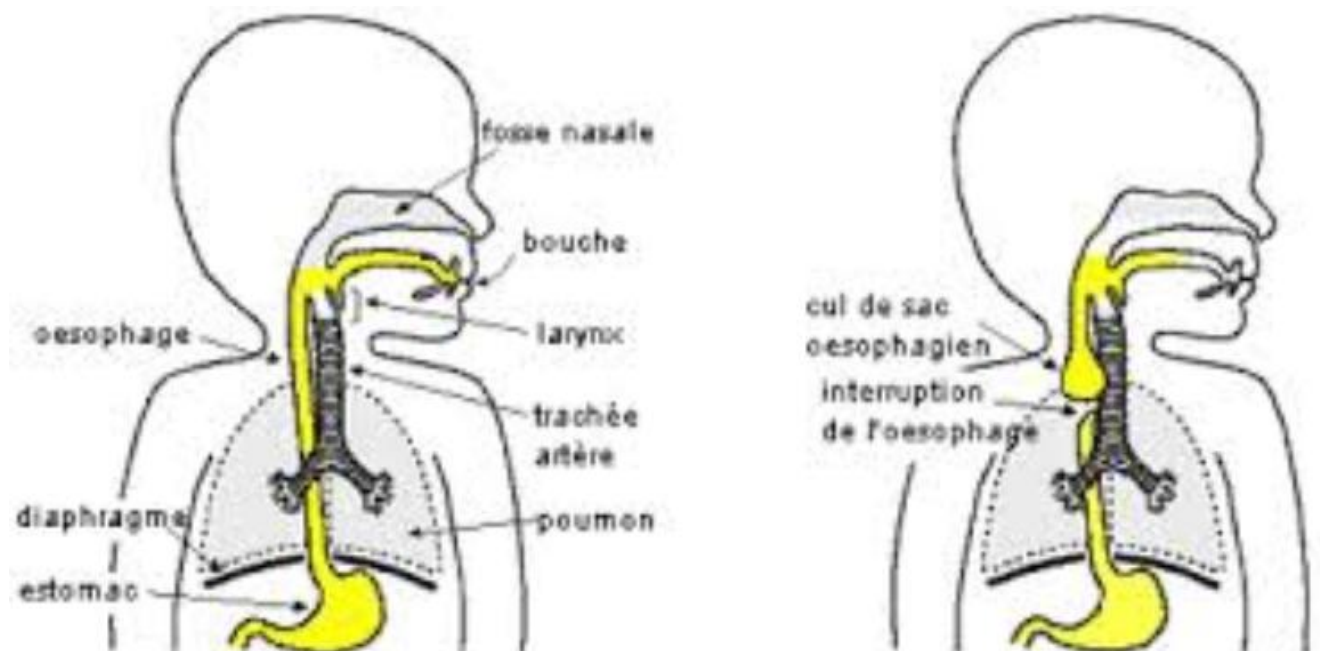
- Transfert en réanimation pour stabilisation respiratoire et hémodynamique avant la chirurgie
- Intervention chirurgicale différée.

# URGENCES THORACIQUE

- Hernies diaphragmatiques
- L'atrésie de l' œsophage

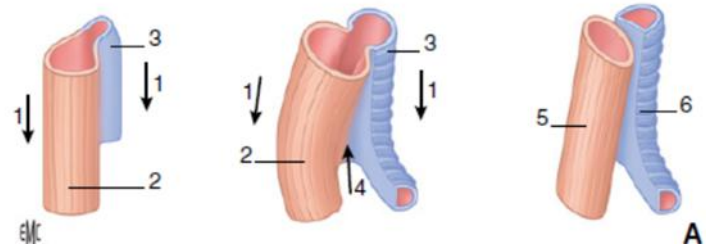
# L'ATRÉSIE DE L'ŒSOPHAGE

- **ATRESIE** : obstruction congénitale complète ou incomplète d'un orifice ou d'un conduit
- interruption de la continuité œsophagienne, associée le plus souvent à une communication avec l'arbre respiratoire



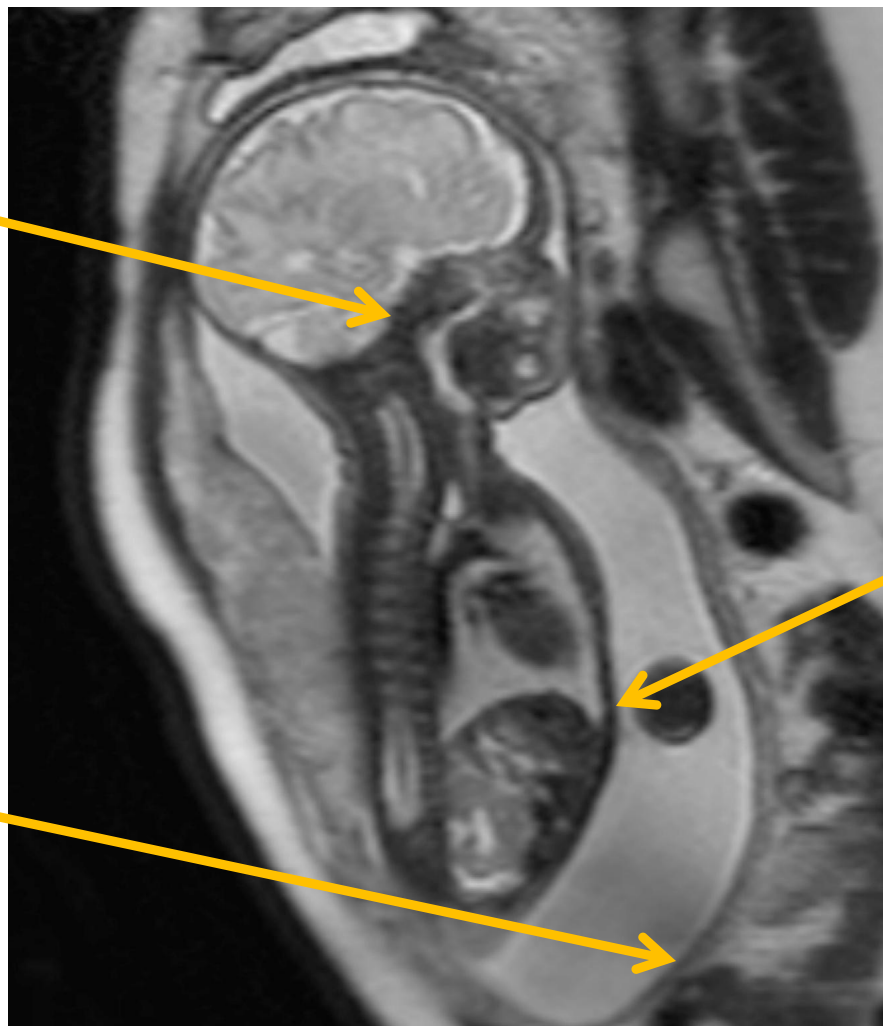# L'atrésie de l'œsophage

- interruption de la continuité œsophagienne, associée le plus souvent à une communication avec l'arbre respiratoire
- fréquente ; 1/3 000 naissances



- Elle est due à un défaut d'induction au cours de la croissance du bourgeon trachéooesophagien, entre la 4<sup>e</sup> et la 6<sup>e</sup> semaine du développement.

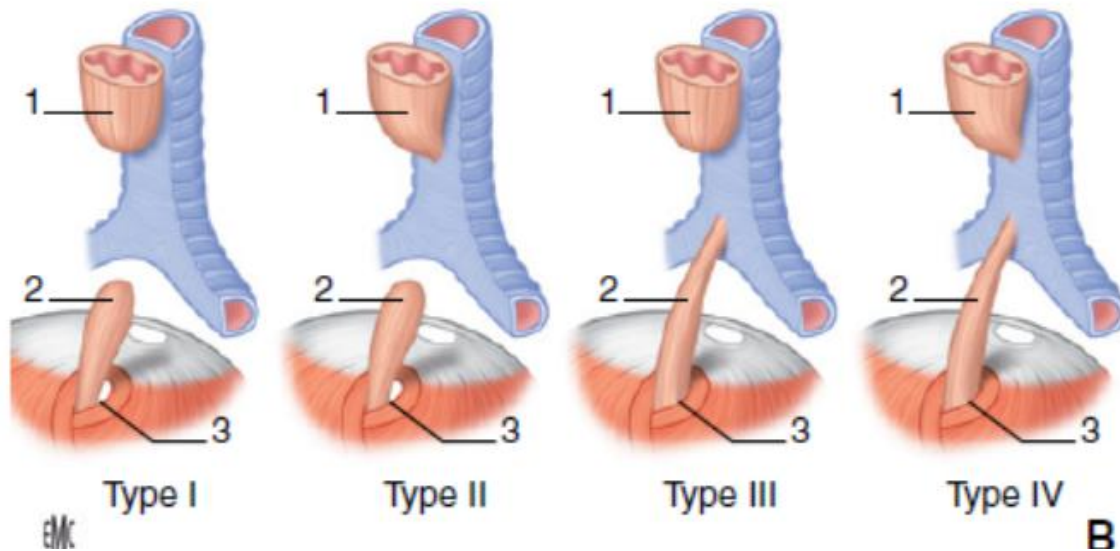
**PARTIE HAUTE  
DE  
L'OESOPHAGE  
TROP BIEN VUE**



**ESTOMAC  
ET GRELE  
PEU «  
HYDRIQUE»**

**HYDRAMNIOS**

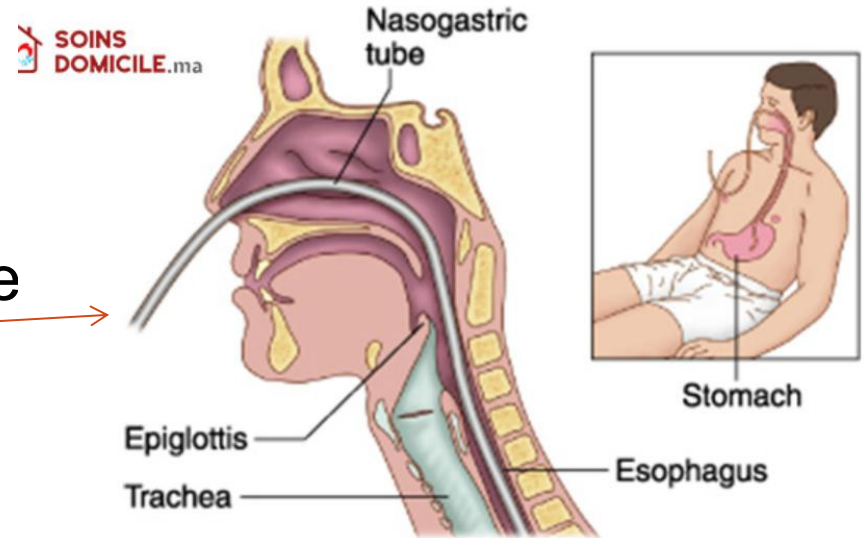
# Classification



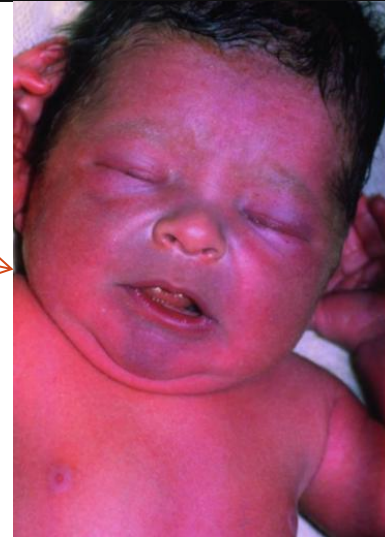*L'enfant "respire dans son ventre et mange dans ses poumons"*

## Diagnostic post natal

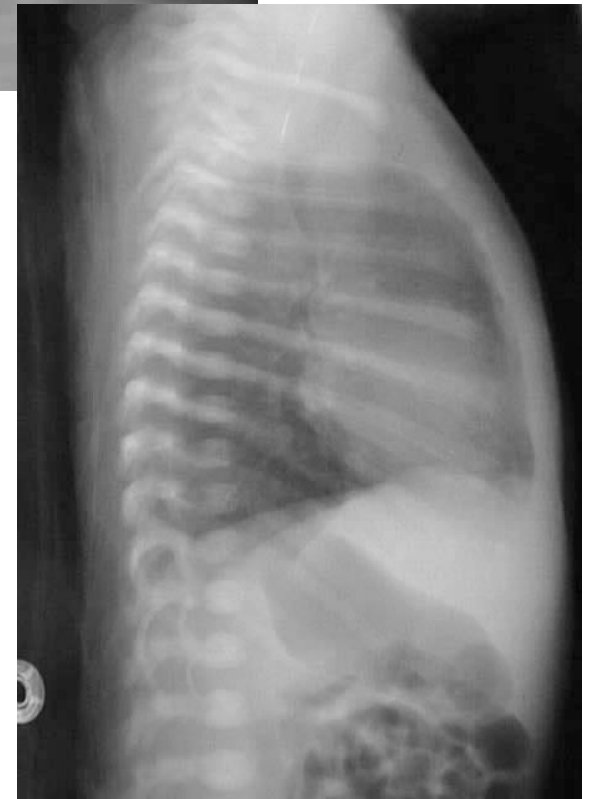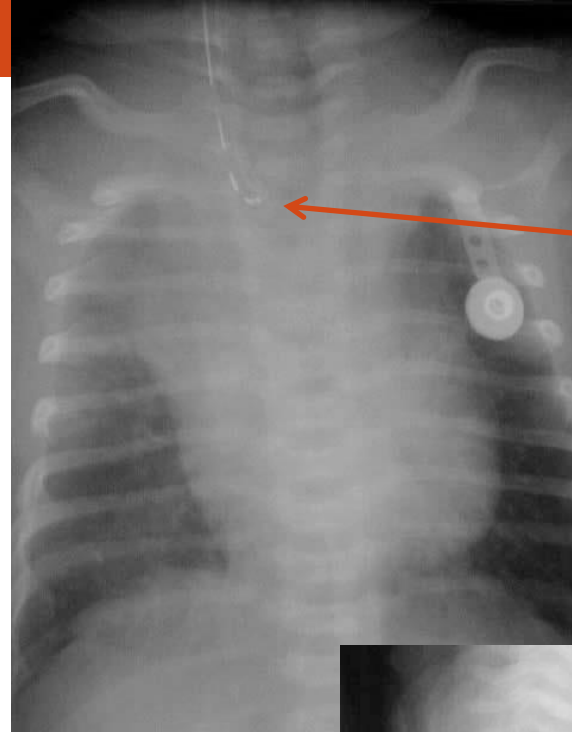
-Doit être suspecté en salle de travail, lors de l'épreuve OBLIGATOIRE du passage d'une sonde gastrique



-Sinon suspectée devant une salivation abondante, accès de toux et de cyanose par reflux trachéal



- La RX thoracoabdominale de face permet, en visualisant le cul-de-sac oesophagiensupérieur, de confirmer le diagnostic.
- L'interet de la Rx est aussi de préciser l'état du parenchyme pulmonaire, d'objectiver la présence d'une fistule





## *Mise en Condition*

- Position déclive (au moins 35 °)
- Sonde dans le cul de sac en aspiration douce (à vérifier régulièrement)
- Enfant réchauffé et perfusé
- Transport en urgence vers le centre chirurgical

## ***TRAITEMENT***

- MESURES DE REANIMATION :
- Position déclive (au moins 35 °)
- Sonde dans le cul de sac en aspiration douce (à vérifier régulièrement)
- Enfant réchauffé et perfusé
- Transport en urgence vers le centre chirurgical
  
- TRAITEMENT CHIRURGICAL :  
Rétablir la continuité digestive.

# **URGENCES DIGESTIVES :**

occlusions néonatales  
et  
péritonites

- Normalement le Nné à un ventre plat, souple, il n'a aucun rejet avant le début de l'alimentation et le méconium apparaît en moins de 24h \*

# DIAGNOSTIC POSITIF

en post natal :

**1-Affirmer le diagnostique : DIAGNOSTIC POSITIF  
(clinique + examens  
complémentaires)**

**2-Apprécier son retentissement. (recherche de  
COMPLICATIONS)**

**3-rechercher sa cause : DIAGNOSTIC ETIOLOGIQUE**

# DIAGNOSTIC POSITIF

La triade symptomatique de l'occlusion

- douleurs = pleurs et agitation
- vomissements
- arrêt des matières et des gaz

se limite chez le nouveau-né à deux symptôme de valeur capitale !!!

**Les vomissements bilieux** (verts ou jaunes): **1**

Parfois remplacés initialement par un refus du biberon ou de téter.

Signent a priori un obstacle mécanique sur l'intestin.

**L'absence d'élimination méconiale,** **2**

-Retard d'émission ou

-Emission anormale:-élimination d'un méconium blanc-grisâtre.

-élimination anormalement prolongée, >4<sup>e</sup>-5<sup>e</sup> jour.

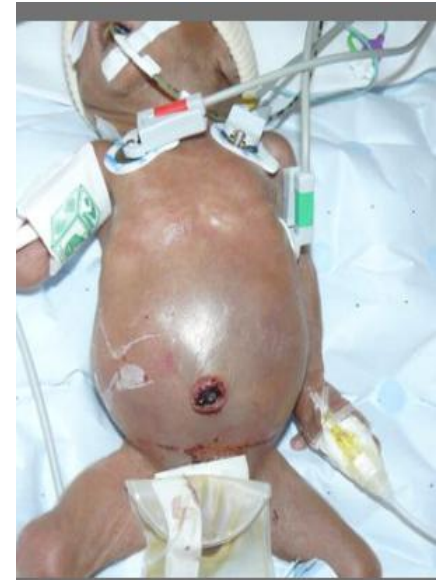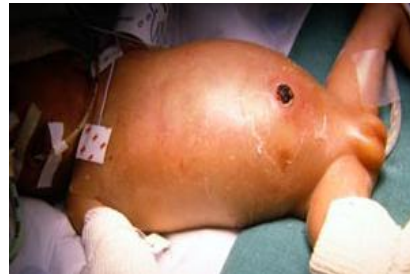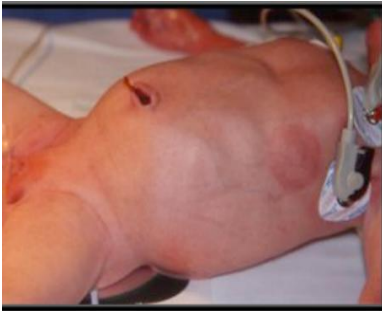Ces deux symptômes suffisent à affirmer l'ONN → EXM CLINQ+RX

# L'examen clinique:

L'examen de l'abdomen oriente le diagnostic étiologique

**Ventre plat** obstacle digestif haut situé.

**Ventre distendu** obstacle digestif sur le grêle ou colon.

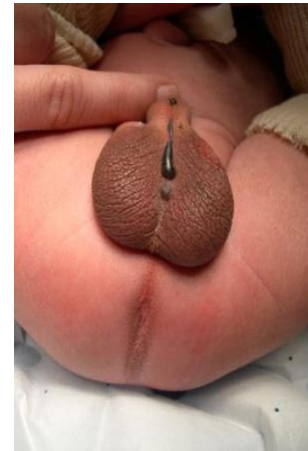

Recherche des signes d'infection néonatale, cause ou conséquence du syndrome occlusif.

Palpe les orifices herniaires.

Recherche des ondulations péristaltiques, une inflammation pariétale.

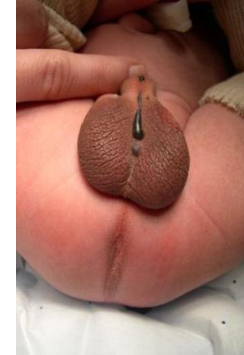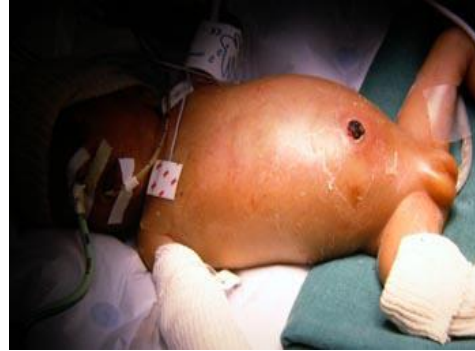Examine l'anus, le toucher rectal étant souvent remplacé par la montée d'une petite sonde.



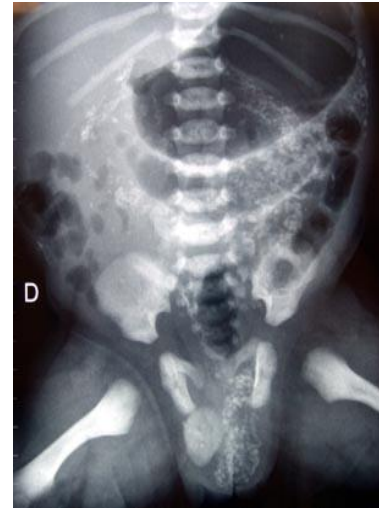
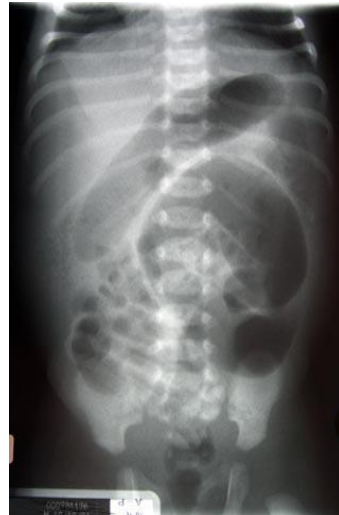# Diagnostic positif

- **abdomen** = ballonné parfois, luisant
- **anus** =
- **ASP** =

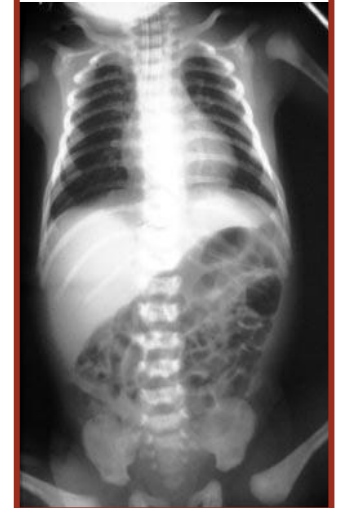en



- niveaux hydro-aériques,
- dilatations,
- pneumopéritoine,
- calcifications



ASP normal





# EXAMENS COMPLEMENTAIRES

## 1. ASP

Répartition, niveaux, calcifications

## 2. ECHOGRAPHIE

## 3. SCANNER

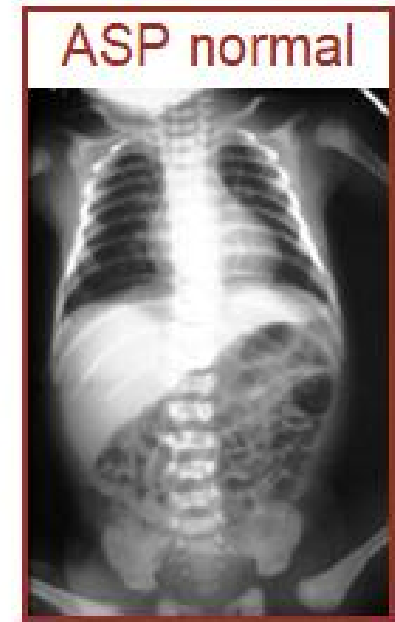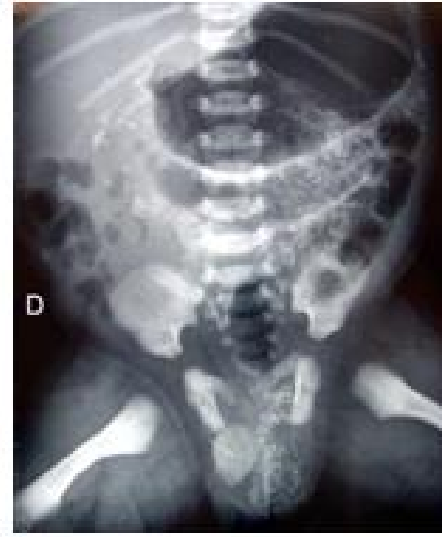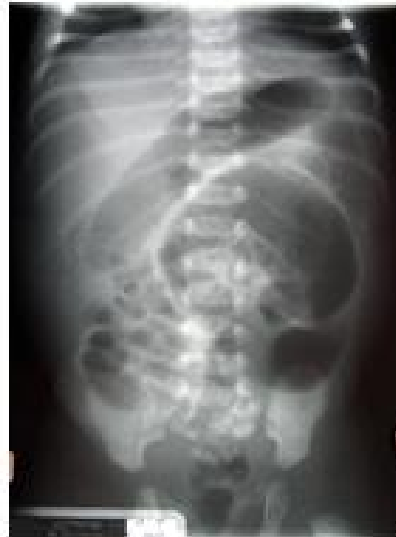## 4. LES OPACIFICATIONS

- Lavement opaque ( Hydrosoluble, gastrograffine, baryte)
- Transit

## **Les repères de l'ASP NORMAL**

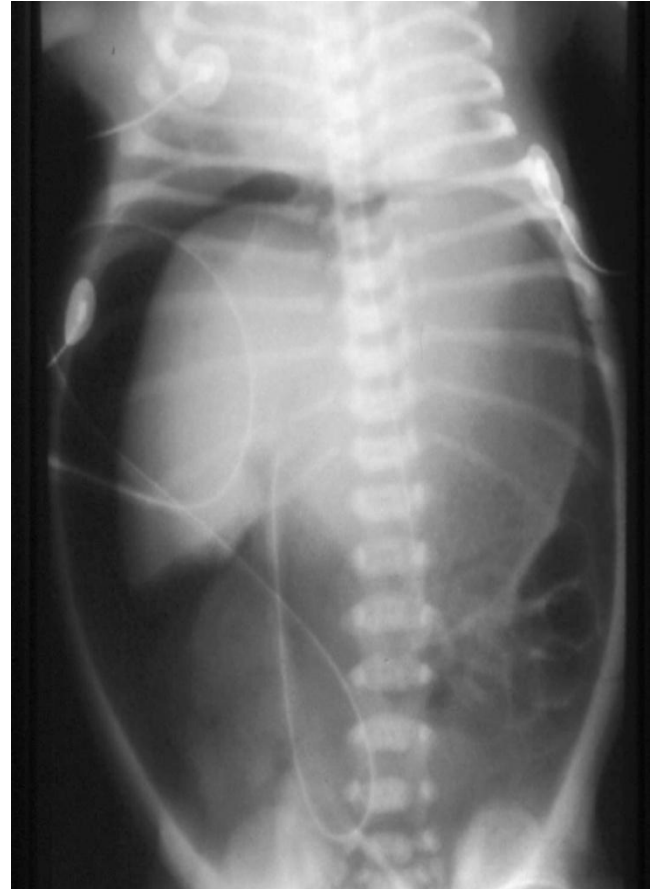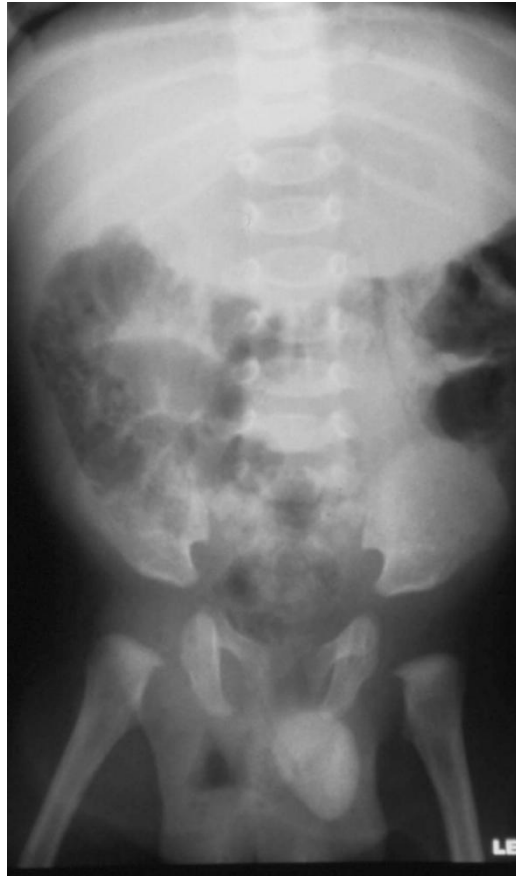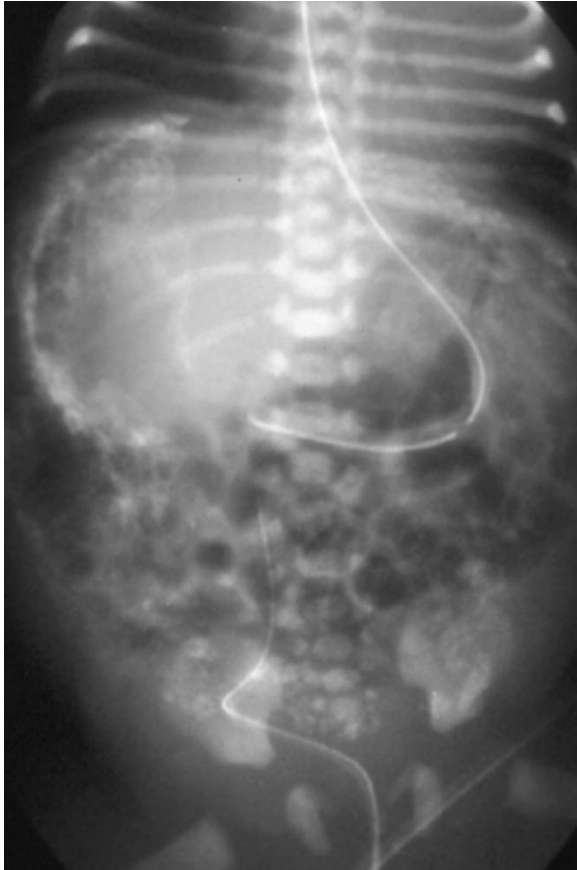L'air progresse normalement dans le tube digestif après la naissance :

- – H1 : estomac et duodénum
- – H6 : cæcum
- – H 12 : rectum



Trois points fixes sont normalement repérables à H24 :

- – la poche à air gastrique
- – le bulbe duodénal
- – le rectum



# Les principales causes d'urgences digestives

- - **LES OCCLUSIONS**

- Occlusions mécaniques

- Occlusions fonctionnelles

  - Iléus méconial

  - maladie de Hirschprung

- **Péritonites** (*Occlusions inflammatoires*)

  - péritonite méconiale

  - péritonite post natale

# Occlusions mécaniques

- Occlusions:
  - Duodénum: -sténose, pancréas annulaire  
-atrésie
    - Vices de rotation de l'anse ombilicale primitive, (mésentère commun)
  - Grêle
  - Colon

## *Atrésie- Sténose duodénales*

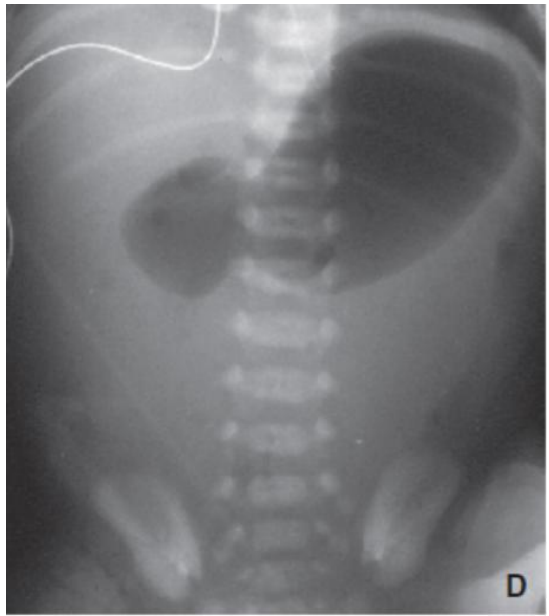
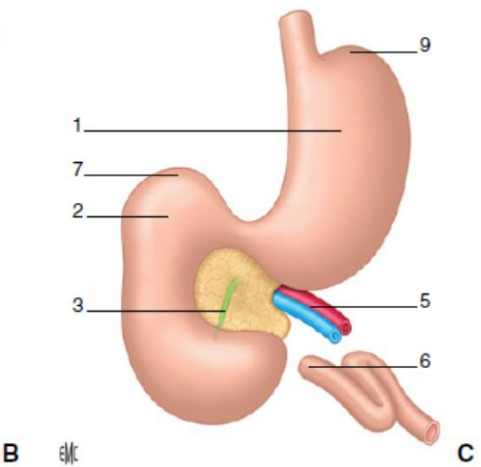
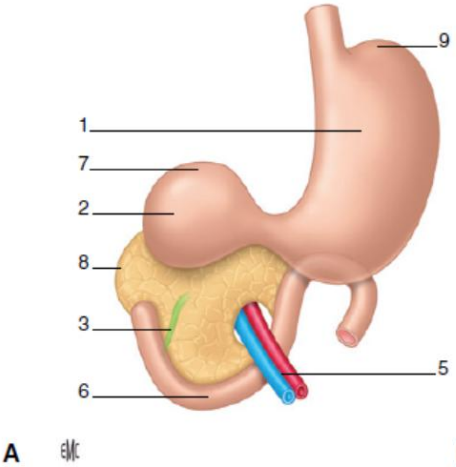
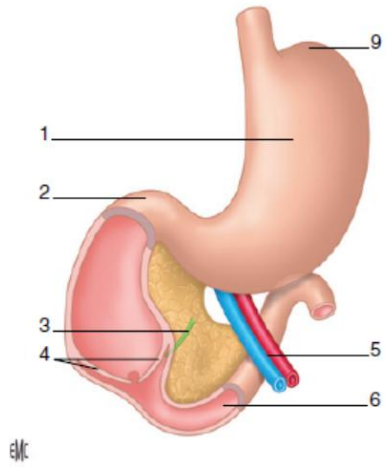
- Embryopathie,

5ème-6ème sem : intense prolifération épithéliale qui réduit considérablement la lumière

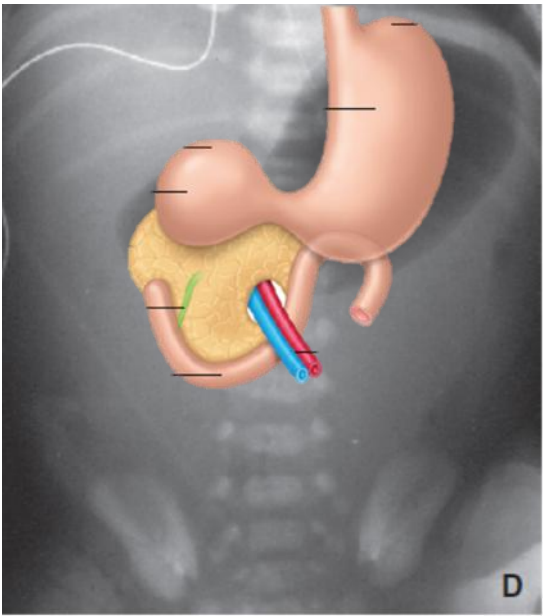
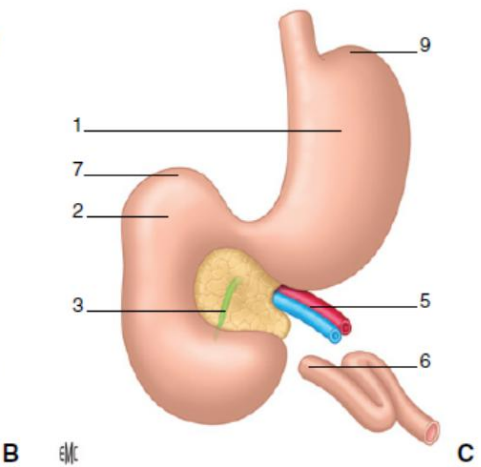
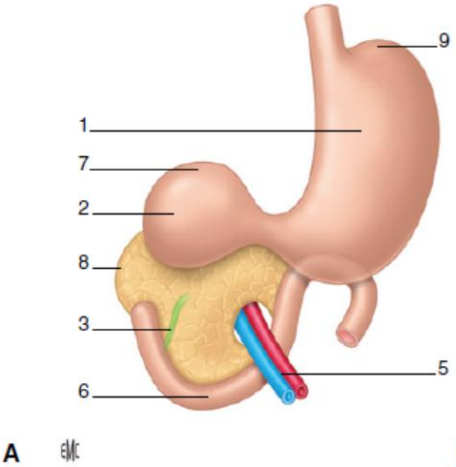
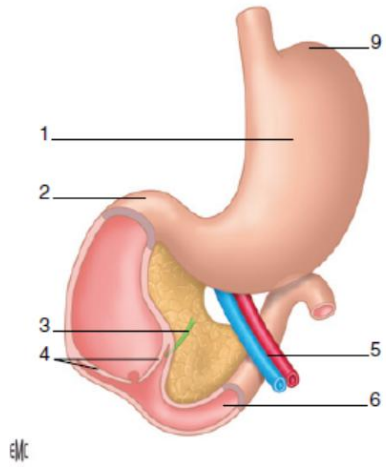
8ème sem : reperméabilisation du duodénum → une reperméabilisation anormale ou incomplète peut être à l'origine d'une duplication ou d'une sténose.

- malformations associées: 1/3 des cas: trisomie 21

# Atrésie- Sténose duodénales

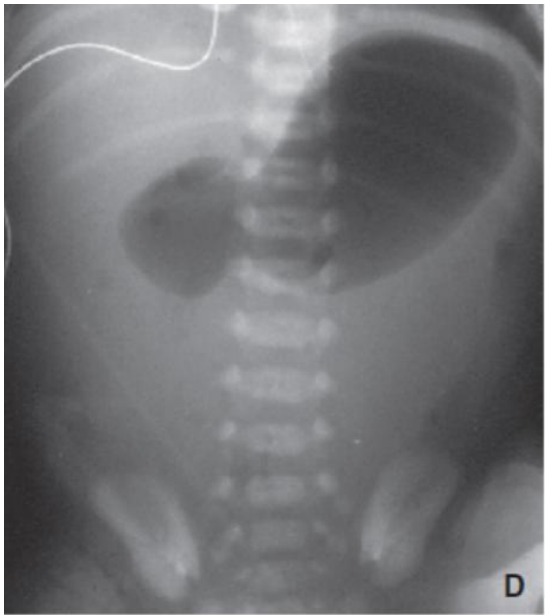
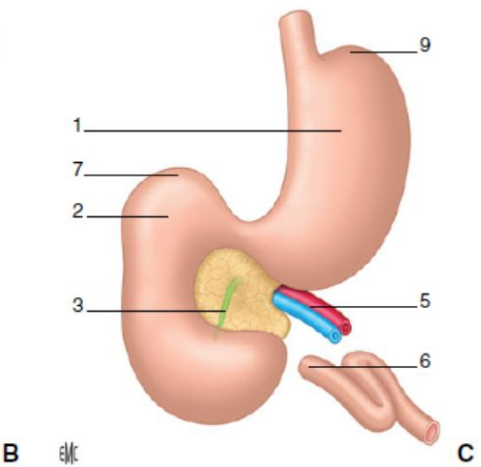
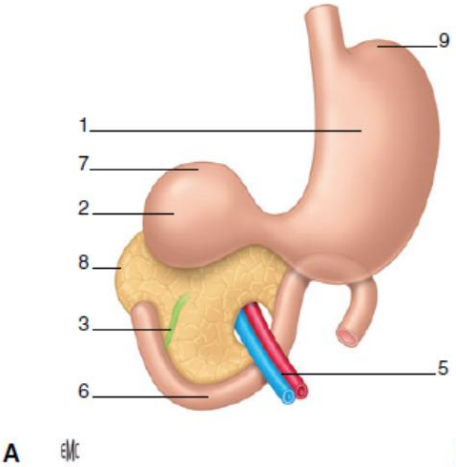
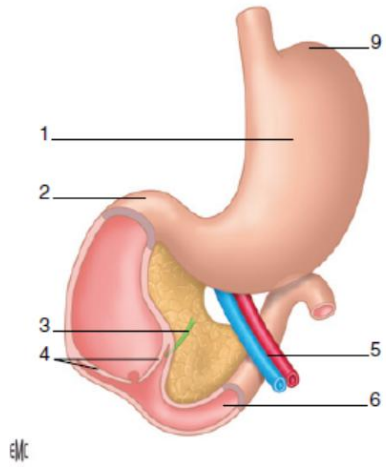


# Atrésie- Sténose duodénales





# Atrésie- Sténose duodénales



# Occlusion duodénale

## S. cliniques:

apparaissent dès les 1ères h de vie ( certaines formes incomplètes peuvent se révéler tardivement vers le 5j) devant des tentatives d'alimentation intempestives:

chez un prématuré , hypotrophe

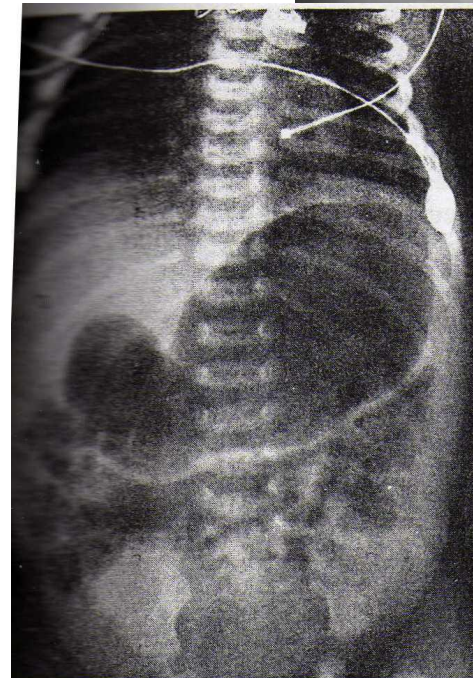
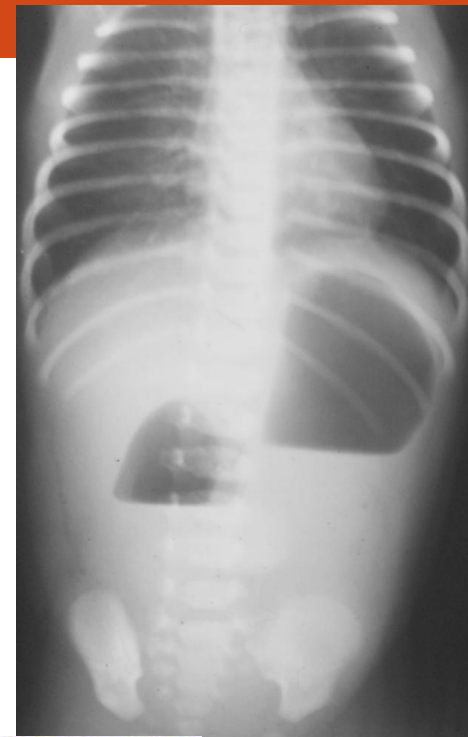
- voussure épigastrique contrastant avec le reste de l'abdomen
- abdomen plat+++
- vomissements verts( car l'obstruction est le plus souvent sous vatrienne)  
incolore ou blanc en cas de en cas d'obstruction sus vatrienne
- absence d'émission de méconium (une émission peut se produire)

- **ASP :**

- image de double bulle!!!
- sans aération sous-jacente

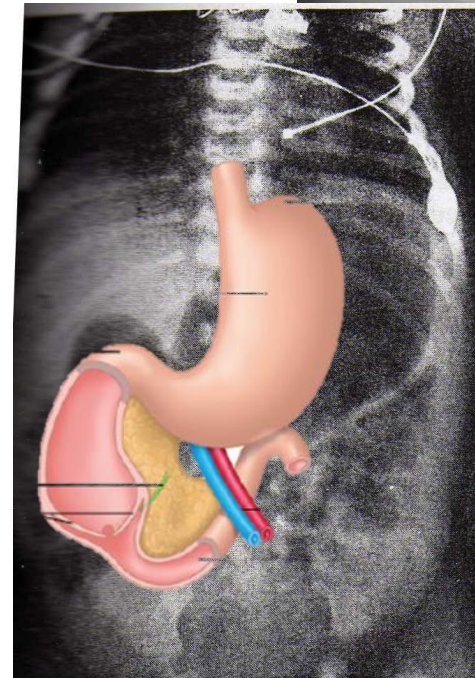
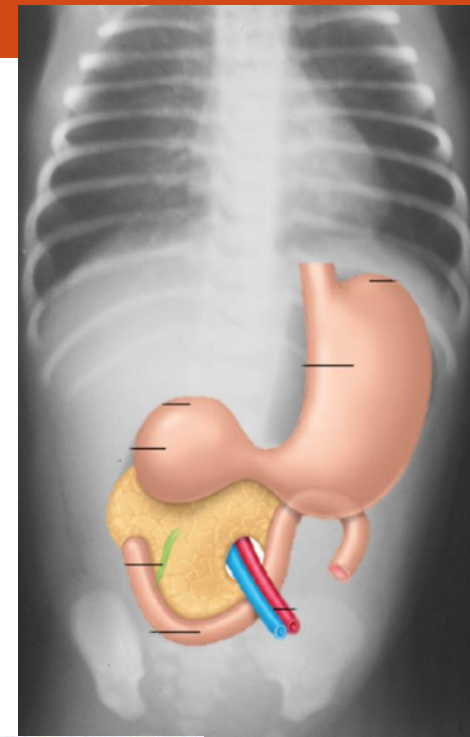
- cette image est pathognomonique d'une obstruction digestive haute

-La présence d'air en aval de la zone distendue indique qu'il s'agit d'un obstacle incomplet.



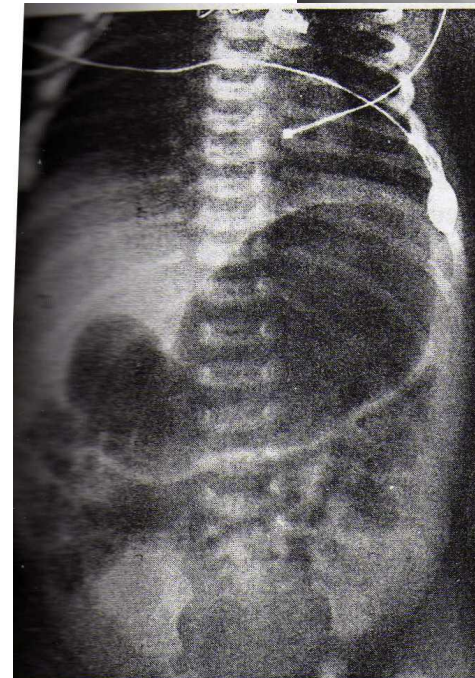
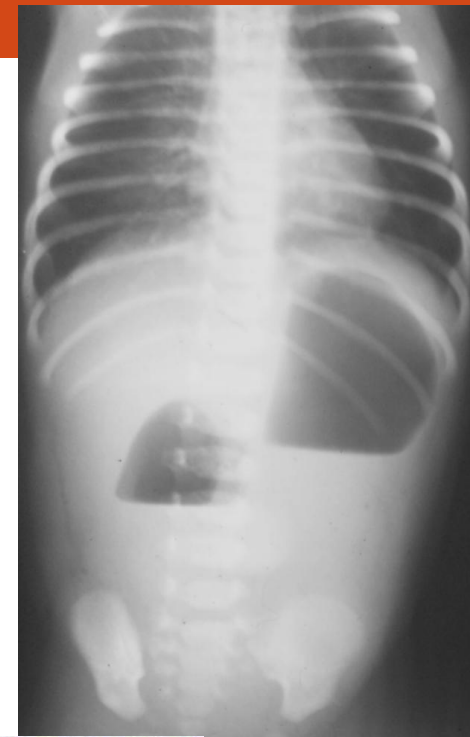
## Occlusion duodénale

- **ASP :**
  - image de double bulle
  - sans aération sous-jacente
  - cette image est pathognomonique d'une obstruction digestive haute
  - La présence d'air en aval de la zone distendue indique qu'il s'agit d'un obstacle incomplet.



## Occlusion duodénale

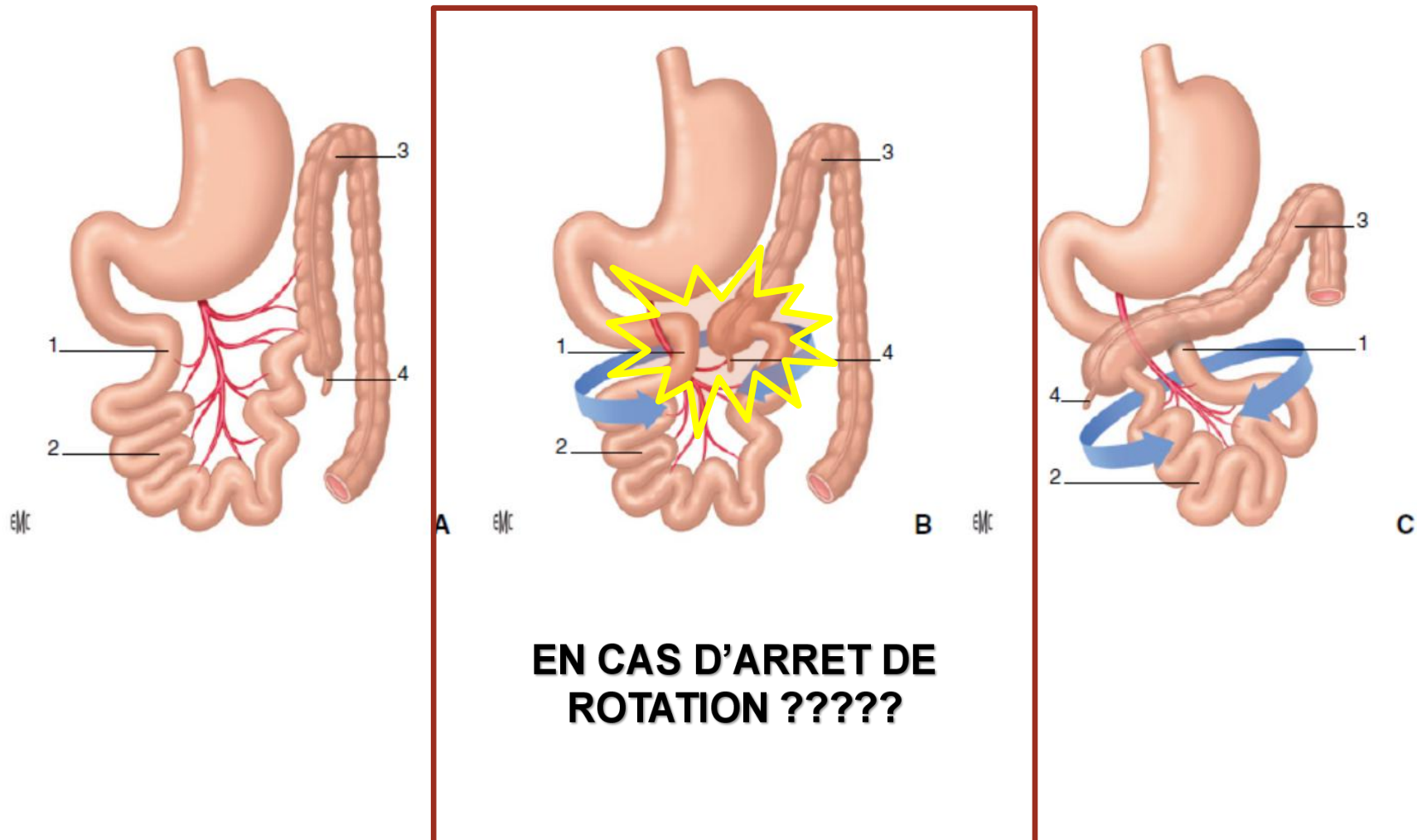
- **ASP :**
  - image de double bulle
  - sans aération sous-jacente
  - cette image est pathognomonique d'une obstruction digestive haute
  - La présence d'air en aval de la zone distendue indique qu'il s'agit d'un obstacle incomplet.



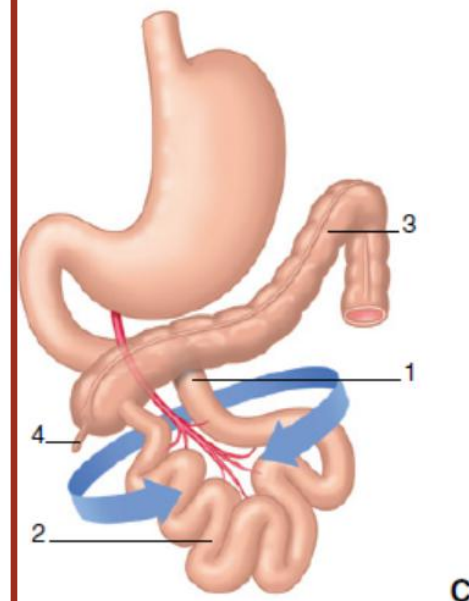
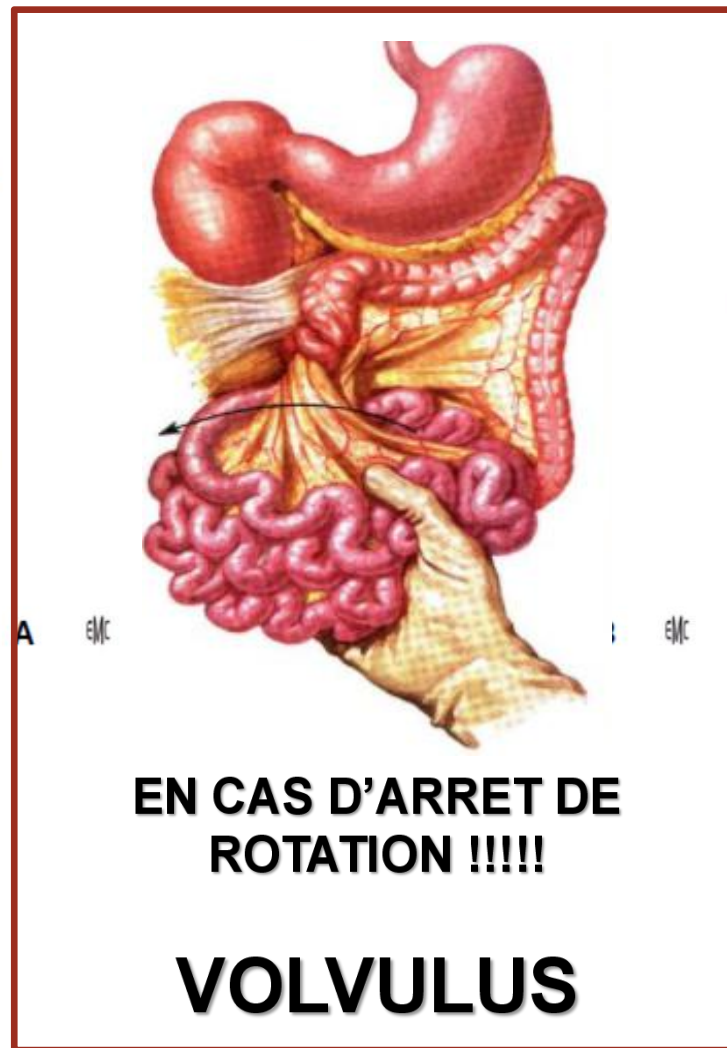
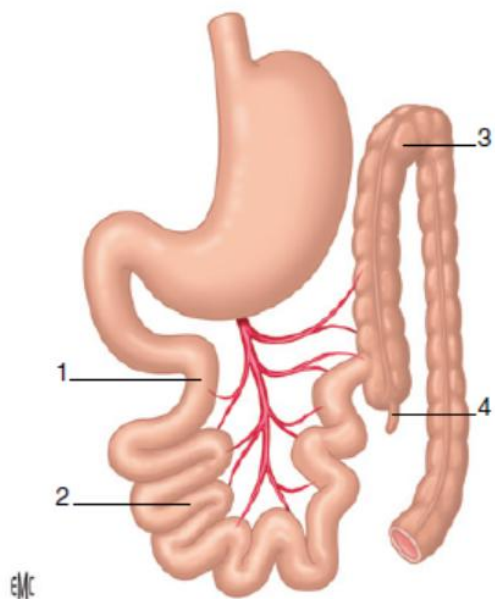
# Occlusions mécaniques

- Occlusions:
  - Duodénum: -sténose, pancréas annulaire  
-atrésie
    - Vices de rotation de l'anse ombilicale primitive, (mésentère commun)
  - Grêle
  - Colon

## *Vices de rotation ou de fixation de l'anse ombilicale primitive*



*Vices de rotation ou de fixation de  
l'anse ombilicale primitive*





## **clinique**

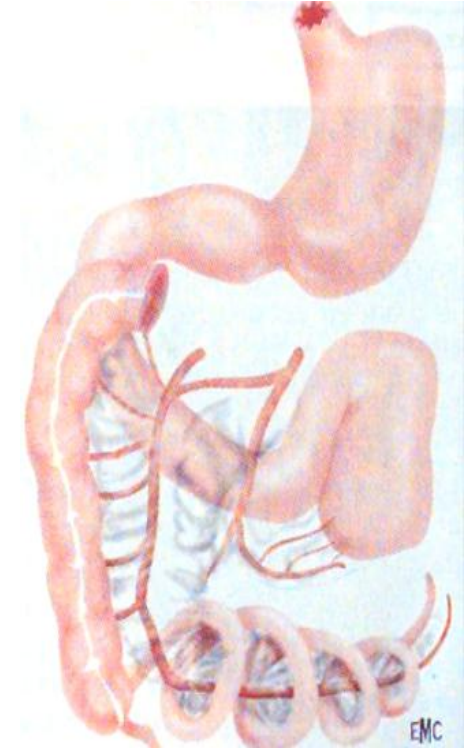
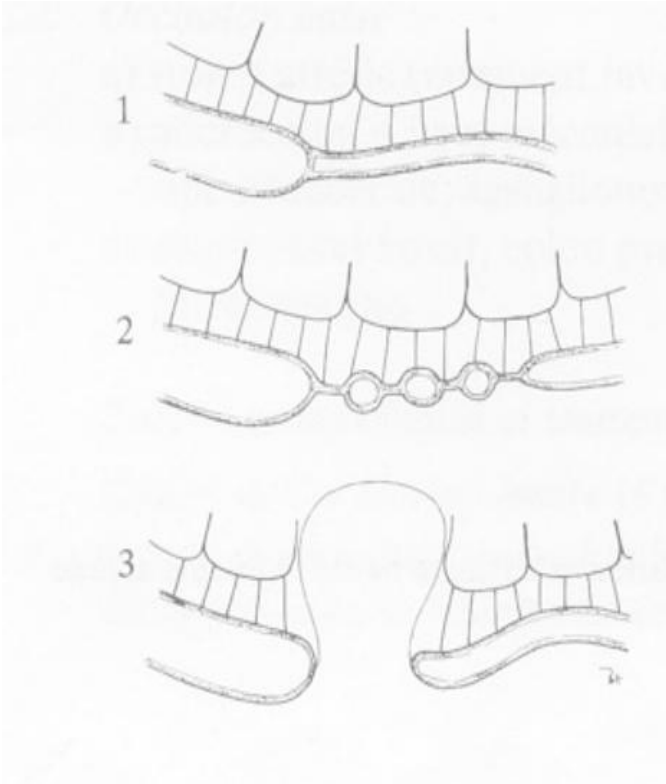
La symptomatologie des occ néonats par vice de rotation est assez **proche de celle des atrésies et des sténoses**

- vomissement généralement bilieux sont la règle
- Pas de météorisme abdominal
- Émission de méconium peut être normale ou discrètement retardée

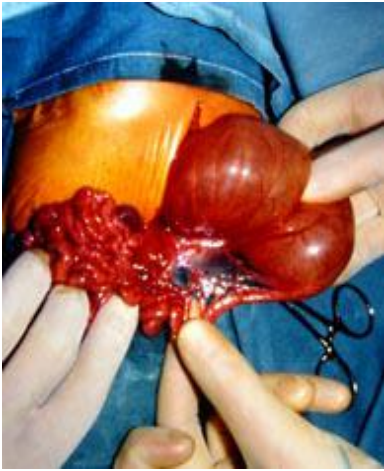# Occlusions mécaniques

- Occlusions:
  - Duodénum: -sténose
    - atrésie
      - Vices de rotation de l'anse ombilicale primitive, (mésentère commun)
  - **Grêle**
  - Colon

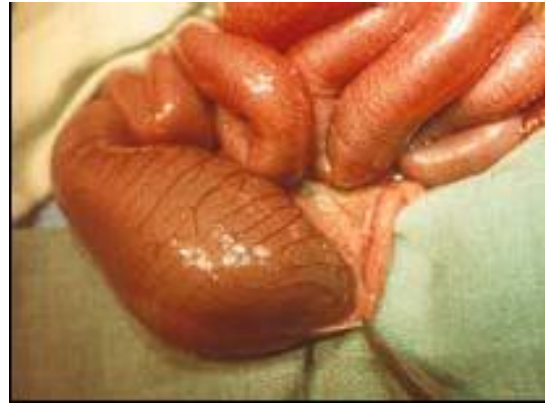## FORMES ANATOMIQUE ATRESIE GRELE



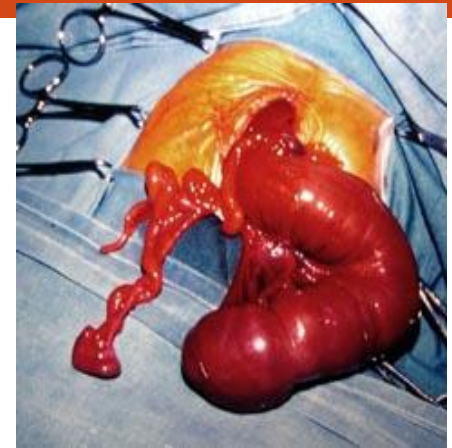APPLE PEEL  
syndrome



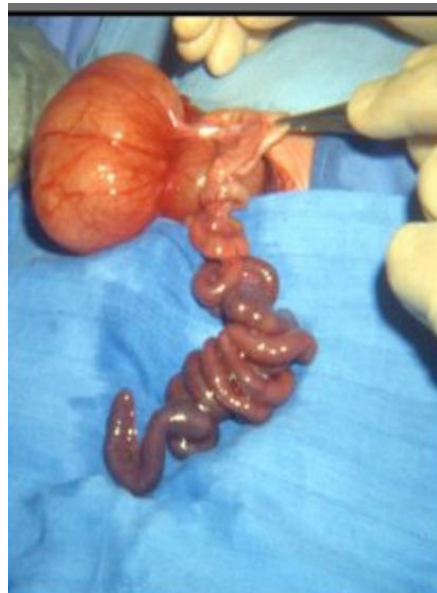Type I



Type II

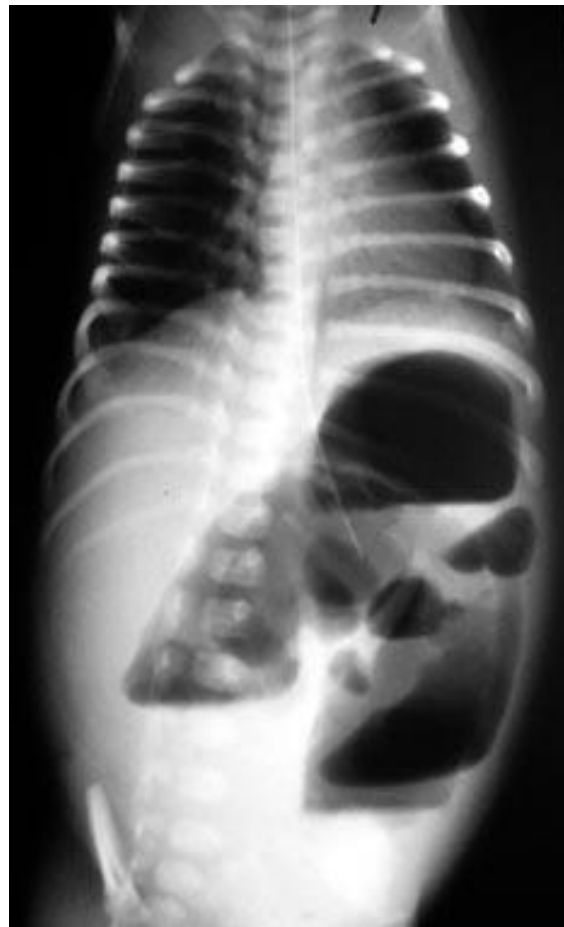
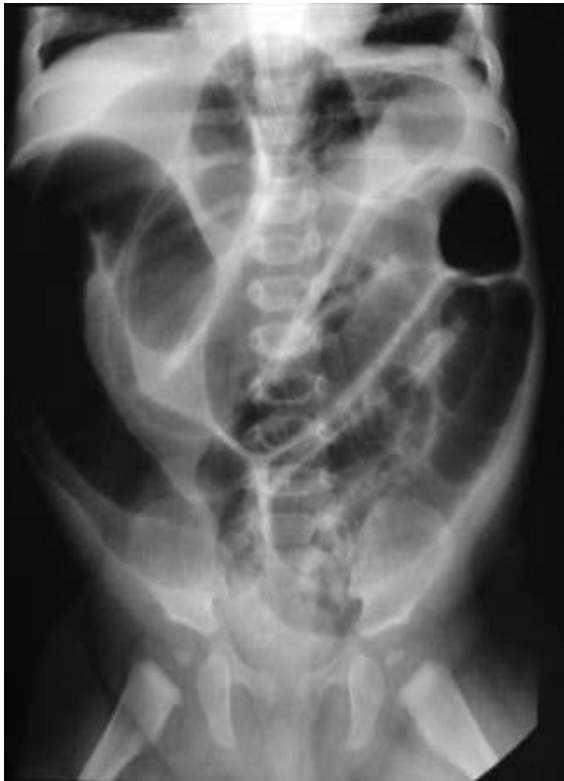
Type III



APPLE PEEL  
syndrome

- **Diagnostic** : écho AN ou occlusion NN (ballonnement abdominal, vomissements...)



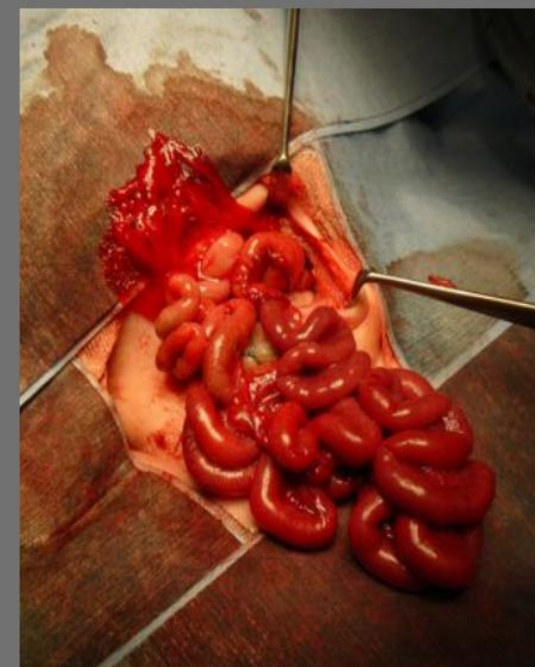
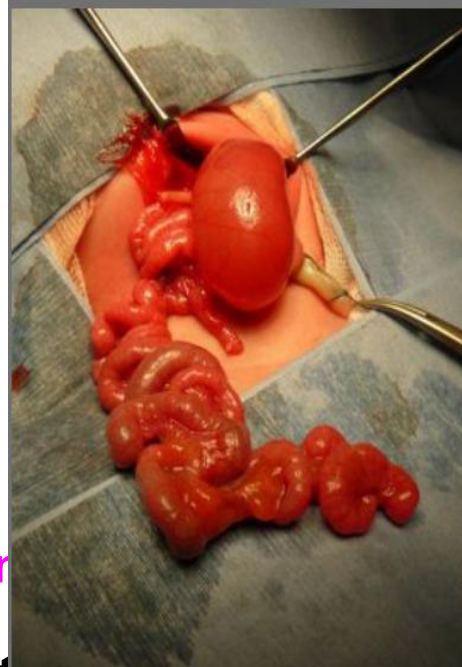- **Traitement :**

- laparotomie
- anastomose TT
- $\pm$  modelage



- **Pronostic :**

- **longueur d'intestin restant**
- **complications (fistule, sténose, intestin court...)**



# Occlusions mécaniques

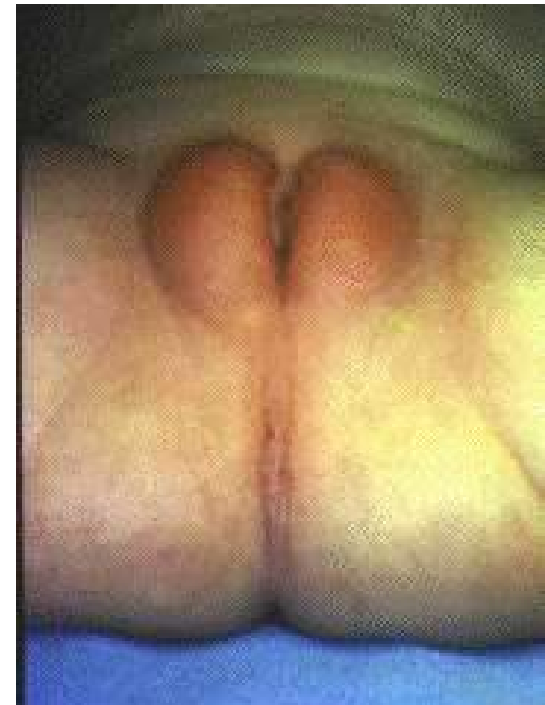- Occlusions:
  - Duodénum: -sténose
    - atrésie
      - Vices de rotation de l'anse ombilicale primitive, (mésentère commun)
  - Grêle
  - **Colon**

- Les atrésies coliques, complètes ou incomplètes, sont également liées à un accident de la croissance intestinale foetale.
- Elles sont **extrêmement rares et réalisent un tableau d'occlusion intestinale basse**. Leur traitement est simple, par dérivation suivie d'un rétablissement de continuité précoce, ou par anastomose d'emblée. Le pronostic est constamment bon.



# *Les imperforations anorectales*

- Elles entraînent une occlusion intestinale dans la mesure où la fistule habituellement associée à l'imperforation anale est insuffisante pour permettre l'évacuation normale du méconium.



# Les principales causes d'urgences digestives

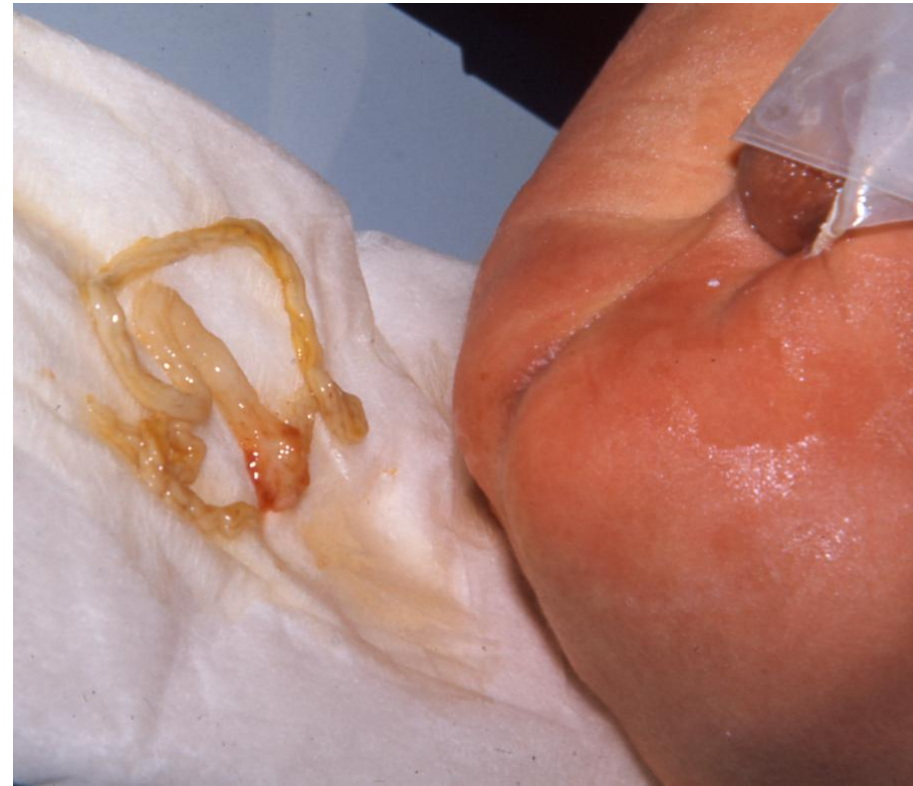- - *Les occlusions*
- Occlusions mécaniques
- **Occlusions fonctionnelles**
  - Iléus méconial
  - **maladie de Hirschprung**
- *Péritonites (Occlusions inflammatoires)*
  - péritonite méconiale
  - péritonite post natale

# *Iléus méconial*

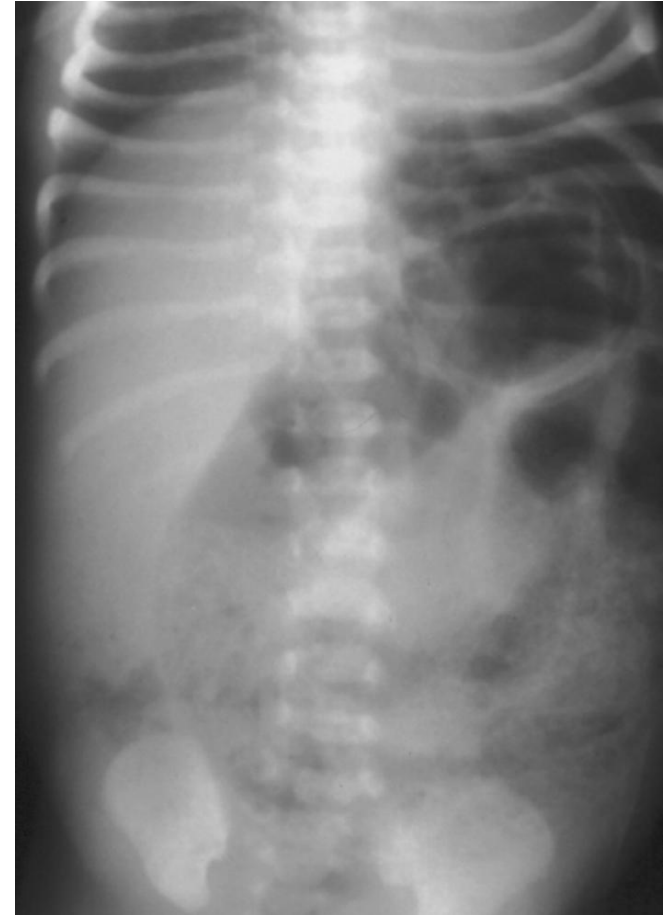- Complication souvent révélatrice de la mucoviscidose (98 %)
- Les modifications de consistance et de viscosité du méconium qui résulte des anomalies de sécrétion muqueuse et du défaut de trypsine constitue le primum movens de l'obstruction.
- trois conséquences possibles
  - occlusion complète
  - volvulus d'une anse distendue lourde
  - péritonite méconiale par perforation

## *Iléus méconial*

- Signes cliniques d'une occlusion basse du grêle
  - vomissements bilieux,
  - ballonnement précoce
  - méconium absent



- **ASP :**
  - distension aérique importante
  - Pas de niveaux liquides nets \*
  - granité méconial\* (parfois calcifié fait d'images claires)
- Tte opacification est proscrite et l'état d'occlusion doit conduire à l'intervention,
- (L'iléus méconial non compliqué peut être levé par un lavement opaque aux produits iodés hydrosolubles hypertoniques)

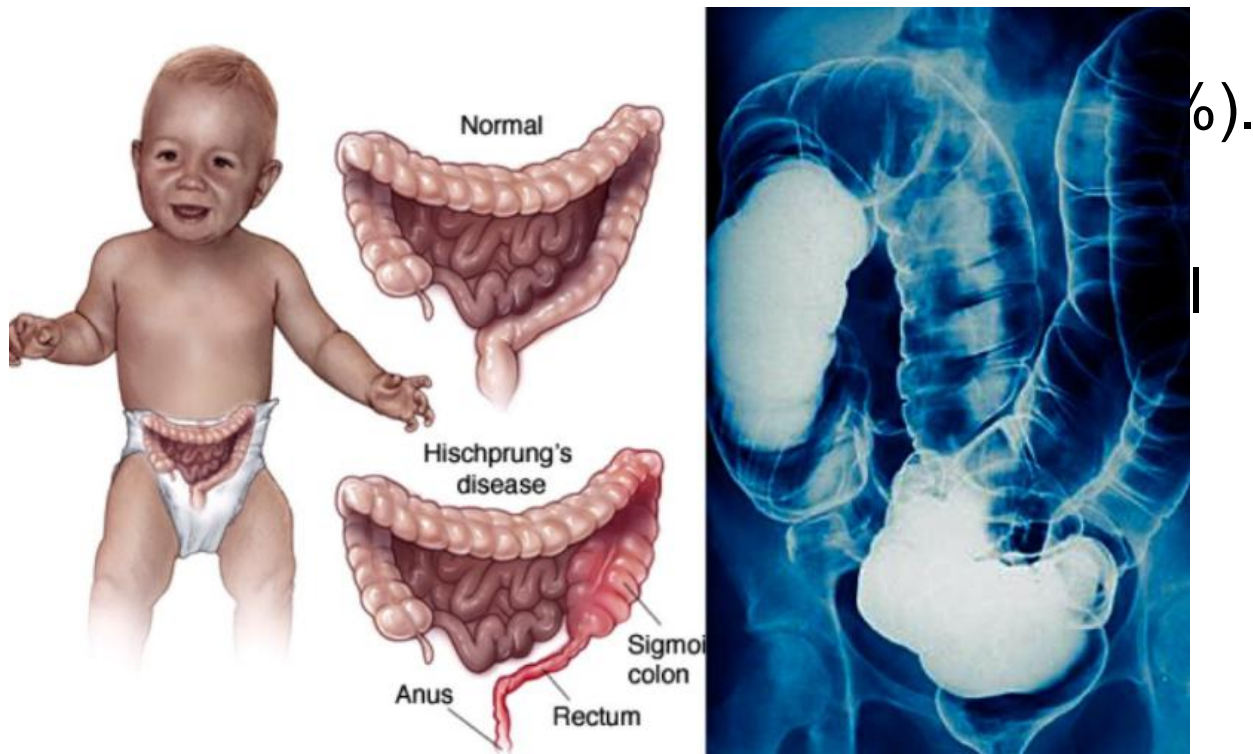


# Les principales causes d'urgences digestives

- - *Les occlusions*
- Occlusions mécaniques
- Occlusions fonctionnelles
  - Iléus méconial
  - **maladie de Hirschprung**
- *Péritonites (Occlusions inflammatoires)*
  - péritonite méconiale
  - péritonite post natale

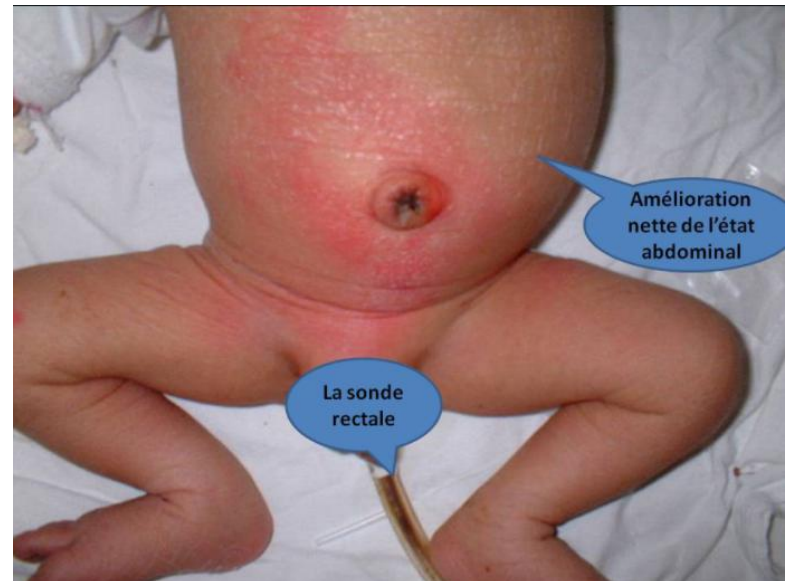
# *maladie de hirschprung*

- Anomalie de l'innervation intrinsèque\* **AGANGLIONOSE**

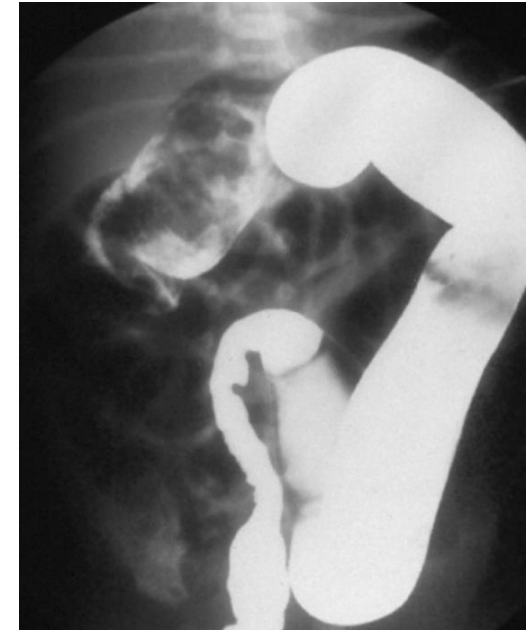
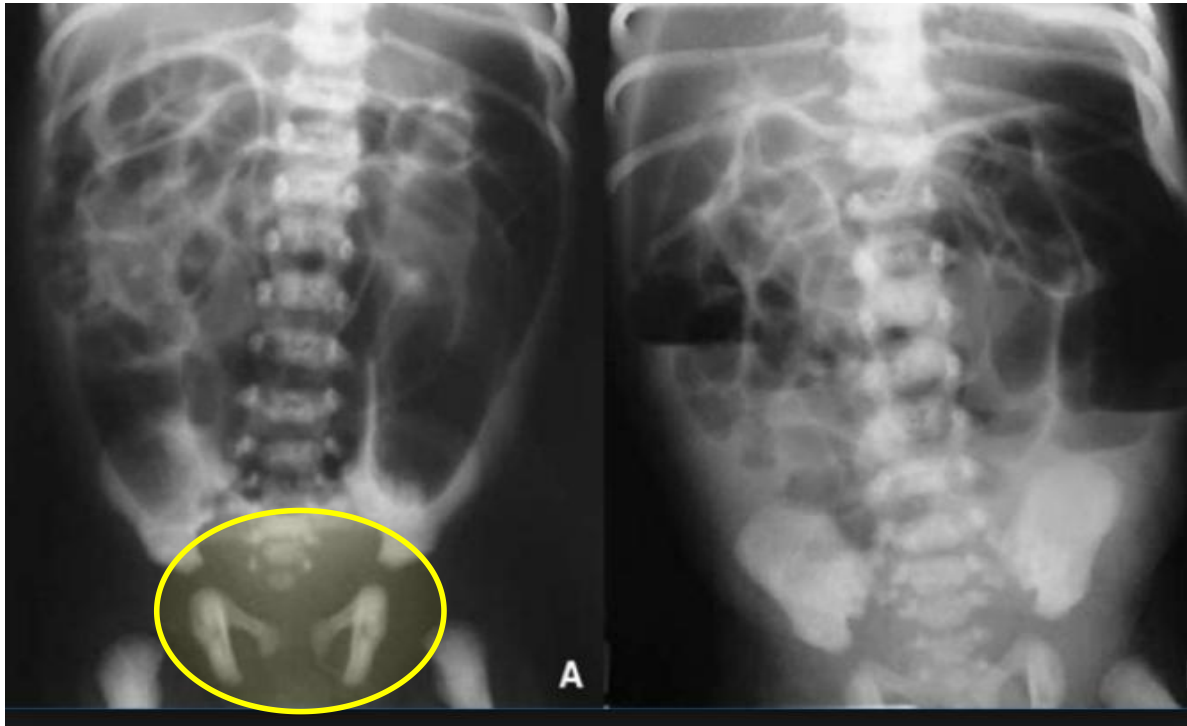


## Clinique

- Constipation → occlusion complète des formes néonatales
- Retard d'apparition du méconium+++
- Epreuve à la sonde rectale







- **ASP:**  
Images claires multiples avec qq niveaux liquides
- **Lavement hydrosoluble\***
  - disparité de calibre brutale
  - mauvaise évacuation\*

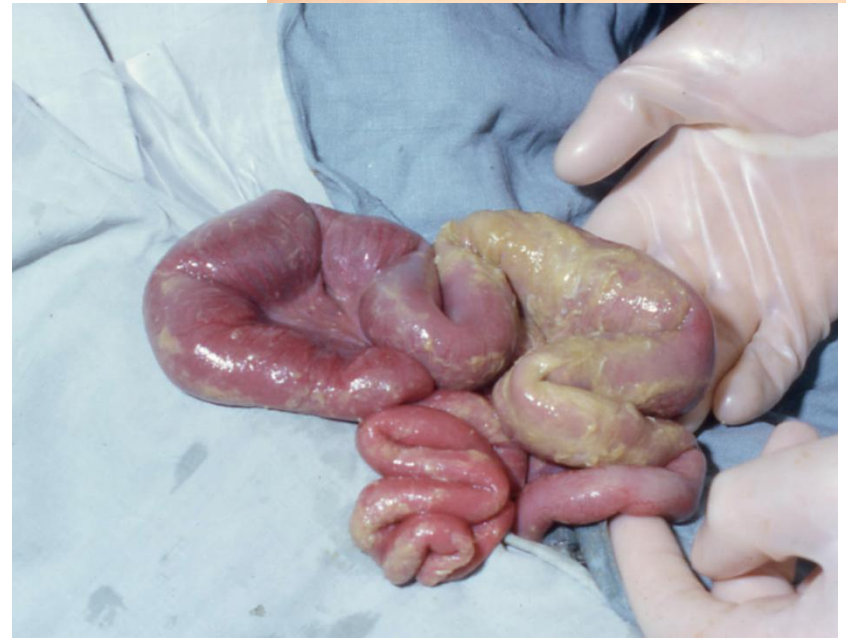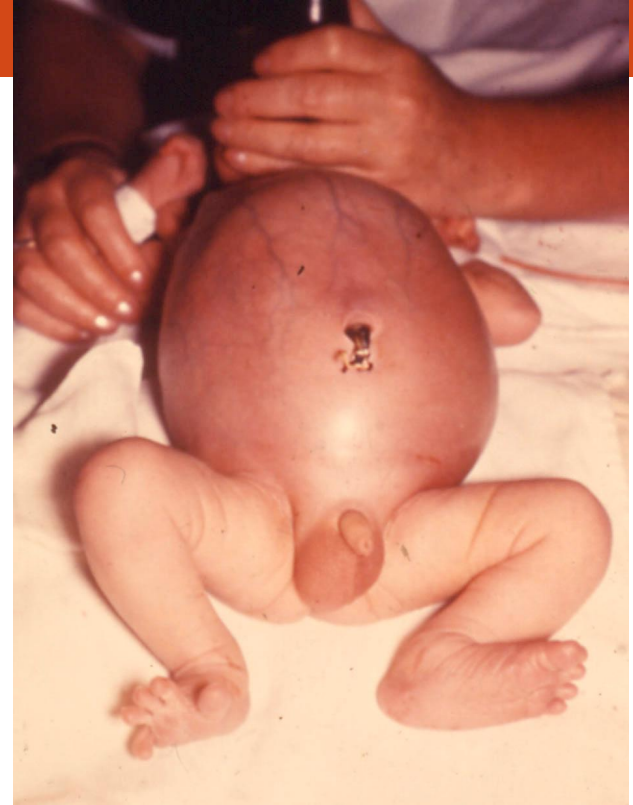
# Les principales causes d'urgences digestives

- - *Les occlusions*
- Occlusions mécaniques
- Occlusions fonctionnelles
  - Iléus méconial
  - maladie de Hirschprung
- ***Péritonites (Occlusions inflammatoires)***
  - **péritonite méconiale**
  - **péritonite post natale**

# *Péritonite méconiale*

- péritonite chimique stérile résultant d'une perforation intestinale in utero
- prévalence est estimée à 0,29 /10 000 naissances
- Tableau clinique univoque:
  - météorisme important
  - état général d'emblée alarmant

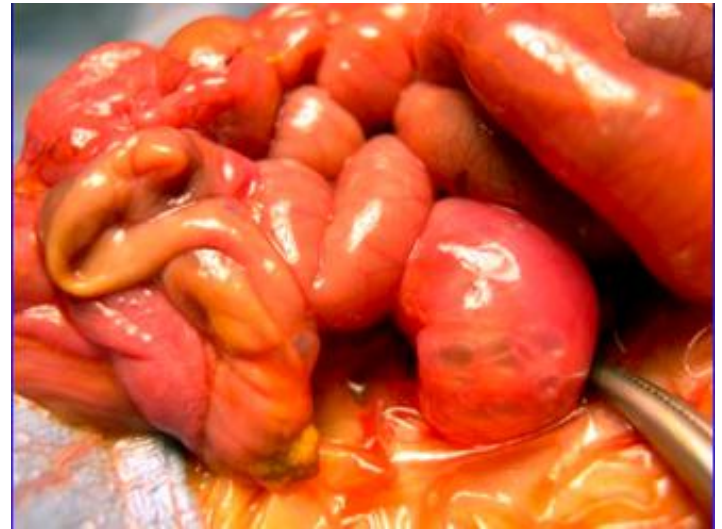RX: opacité anormale évocatrice



# *Péritonites post natales* ( *entérocolite ulcéro-necrosante* )

- Maladie acquise ( origine infectieuse et vasculaire)
- le prématuré!!!.

Nécrose par infarctus hémorragique de la paroi digestive



« y penser devant un **prématuré ballonné** »

# Les urgences parietales

- Omphalocéle
- Laparoschisis

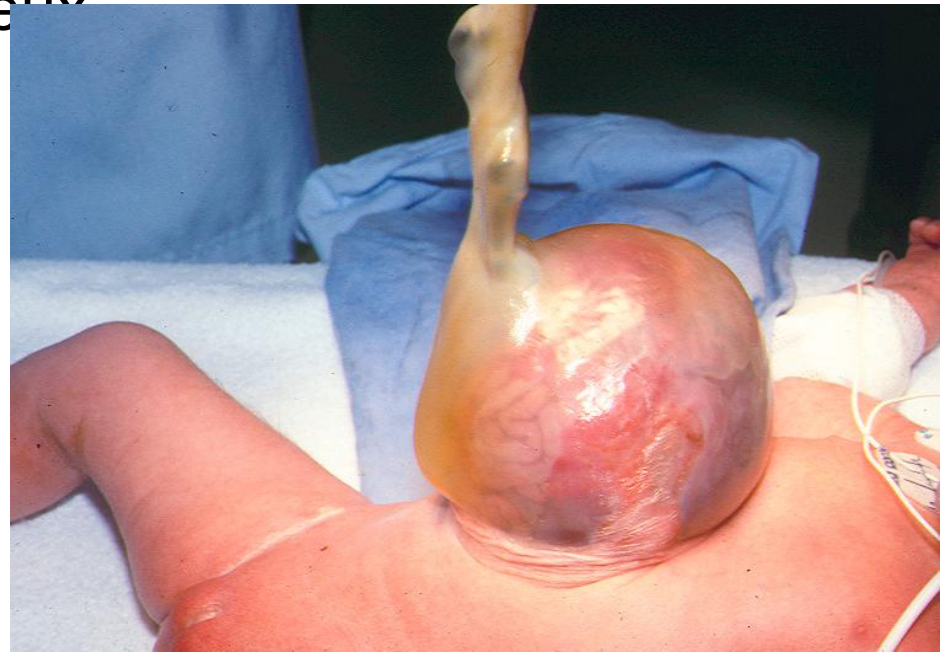# Omphalocèle

- hernie médiane d'une partie des viscères abdominaux à travers l'orifice ombilical. recouverte d'une membrane à 3

Couches:

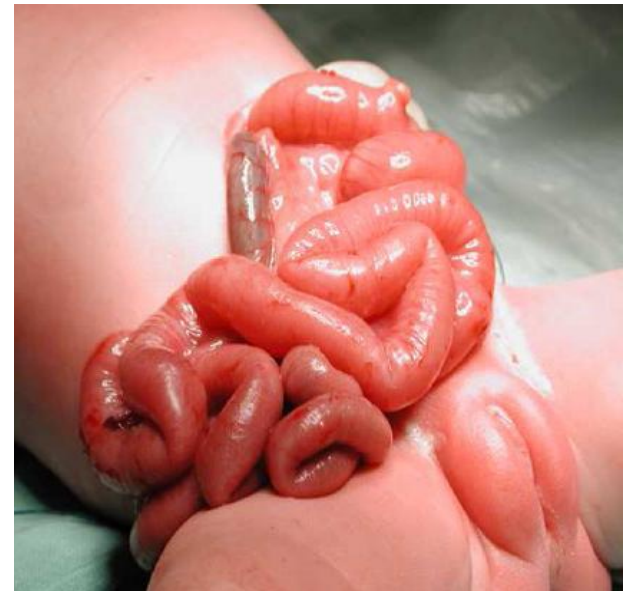- Péritoine à l'intérieur
- Amnios à l'extérieur
- Gelée de Wharton entre les deux

- Terrain : âge maternel avancé



# Laparoschisis

- Eviscération non couverte de l'intestin foetal à travers un défaut para ombilical droit.

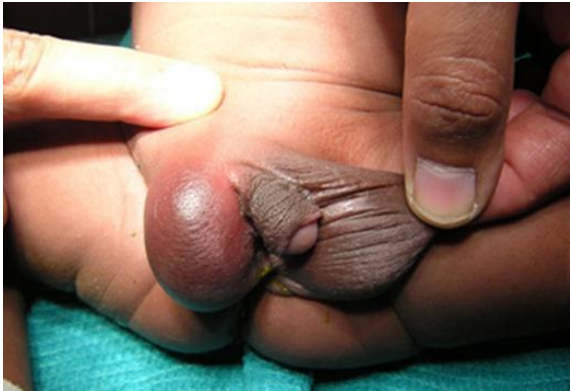

- **Urgences genito- urinaires**
  - **Hernie inguinale étranglée (G et F)**
  
- **Garçon :**
  - **Torsion testiculaire**
  
- **FILLE :**
  - **Hydrocolpos**

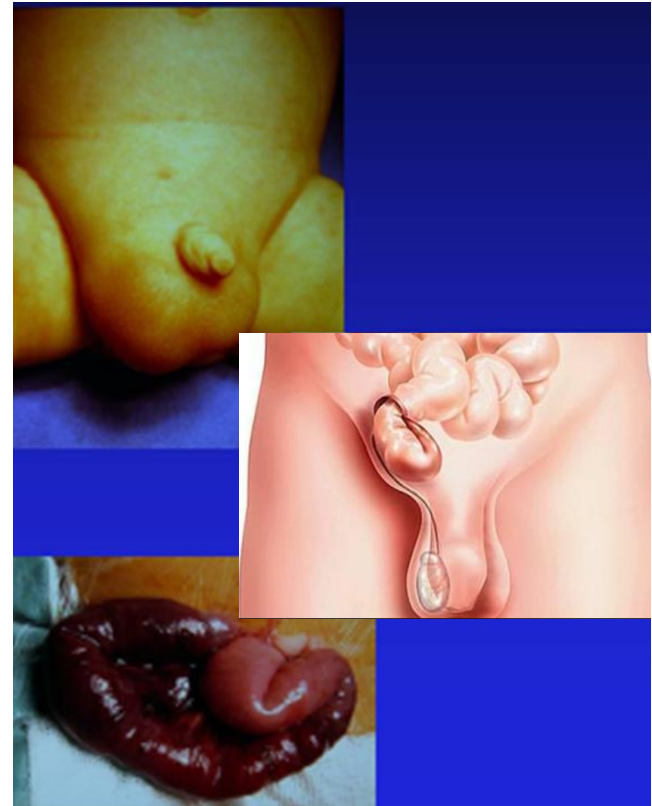

# GARÇON

- TORSION TESTICULAIRE

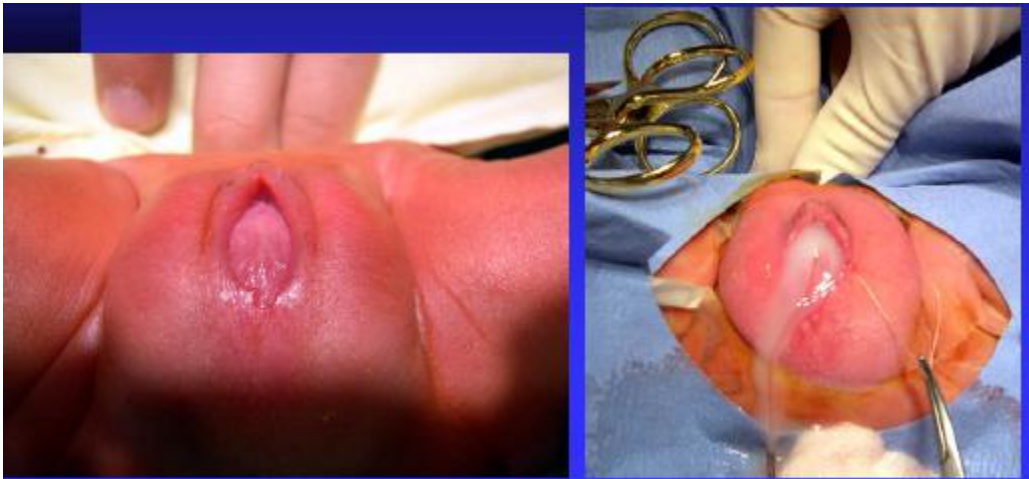

## HERNIE INGUINALE ETRANGLEE

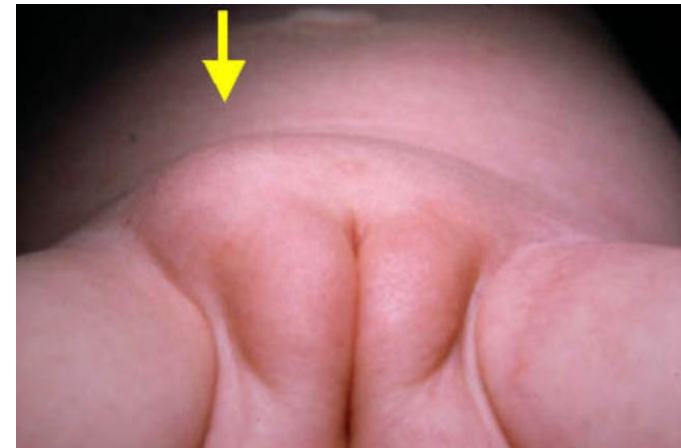

# FILLE

- HYDROCOLPOS:  
c'est 1 Imperforation hymeneale
  - Voussure pelvienne



## HERNIE DE L'OVAIRE



# CONCLUSION

- Diagnostic anténatal
- Pathologie spécifiques à la pédiatrie



