

# HEMORRAGIES DIGESTIVES BASSES

Faculté de médecine d'Oran

**Oran 2020**

**Dr. Y.Ikkache  
Maitre de conférences A**

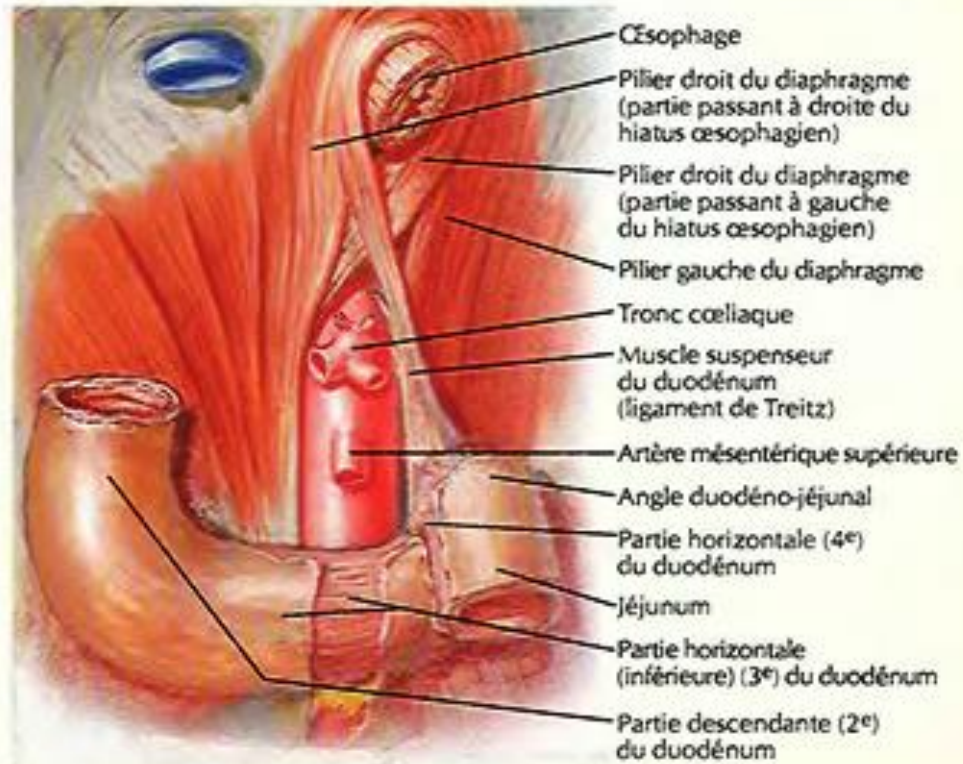
# OBJECTIFS :

- Diagnostiquer une hémorragie digestive.
- Confirmer l'origine basse de l'hémorragie digestive.
- Identifier les situations d'urgence et planifier leur prise en charge

# DEFINITION :

- C'est un saignement d'origine digestive dont la lésion responsable est située en aval de l'angle de Treitz (grêle, colon, rectum, anus).
- Représentent moins de 20% des hémorragies digestives.
- Dans 95% des cas, la cause est recto colique ou proctocolique.
- Il s'agit le plus souvent d'hémorragies modérées ne nécessitant pas de transfusion, exceptionnellement d'hémorragies de moyenne ou de grande abondance dont le diagnostic et le traitement sont effectués dans un contexte d'urgence.
- Elles cessent spontanément dans 80 % des cas.

**Muscle suspenseur  
du duodénum  
(ligament de Treitz)**



# MODES DE REVELATION :

- Rectorragies.
- Méléna.
- Signes d'anémie aiguë.
- Signes d'anémie chronique.

- Melæna : élimination par l'anus de sang noir, mélangé ou non à des selles. Le sang peut provenir de tout le tube digestif en amont de l'angle colique gauche.
- Rectorragies : élimination par l'anus de sang rouge, mélangé ou non à des selles. Le sang peut provenir de tout le tube digestif si l'hémorragie est suffisamment abondante. Le plus souvent, néanmoins, le sang provient d'une lésion située en aval de l'angle colique gauche
- Anémie ferriprive : due à un saignement digestif chronique de faible abondance, occulte. Il faut toujours penser au cancer du côlon.

# CONDUITE À TENIR :

- Hospitaliser le malade.
- Eliminer ce qui n'est pas hémorragie digestive basse : Selles noircies par :
  - Médicaments : fer, bismuth, charbon.
  - Aliments : réglisse, betterave
- La conduite à tenir dépend de l'étiologie et de l'évolution de l'hémorragie.

# ENQUETE ETIOLOGIQUE :

## A / ENQUETE ETIOLOGIQUE PROPREMENT DITE :

**1 / Interrogatoire :** du patient ou de son entourage précisera :

a- Antécédents familiaux de polypose ou de cancer colorectal.

b- Circonstances de survenue : Prise de température par voie rectale ; traitement anticoagulant ou anti-inflammatoire.

c- Rapport des rectorragies avec la défécation : isolées en dehors des selles ; précédent, accompagnant ou suivant les selles.

d-Abondance, fréquence et ancienneté du saignement, notion de caillots.

e-Signes associés : fièvre, syndrome inflammatoire, troubles du transit, amaigrissement, altération de l'état général, syndrome rectal.



## ***2 / Examen clinique :***

- a- *Examen proctologique* : examen de la marge anale, toucher rectal, anoscopie.
  
- b- *Examen de l'abdomen* : recherchera : une douleur provoquée, une tumeur.
  
- c- *Examen général* : recherchera : téléangiectasies, adénopathies.

### ***3 / Examens complémentaires :***

#### ***a- Examens biologiques :***

Gpe-Rh ; F.N.S ; bilan d'hémostase; V.S ; ionogramme sg ; urée sg ; glycémie.

#### ***b- Examens morphologiques :***

##### **▶ Fibroscopie oesogastroduodenale :**

- Eliminer une hémorragie digestive haute.

##### **▶ Rectosigmoidoscopie complétée par une colonoscopie totale :**

- Elles permettent de montrer la lésion qui saigne, les modifications muqueuses d'une colite organique.
- La performance de la colonoscopie est de 90% quand elle est pratiquée dans de bonnes conditions.

▶ **Transit du grêle :**

- Permet de rechercher une origine grêlique en cas de méléna avec colonoscopie normale.

▶ **Entéroskopie per opératoire et colonoscopie per opératoire :**

- Pratiquées après laparotomie exploratrice quand le bilan précédent est négatif et que l'hémorragie persiste (but diagnostic et thérapeutique).

▶ **Artériographie digestive sélective en urgence :** artère mésentérique supérieure puis inférieure :

- Pratiquée en cas de rectorragies abondantes rendant la colonoscopie impossible ou en cas de colonoscopie normale (origine grêlique).
- Elle visualise un saignement actif par l'extravasation du produit de contraste.
- Elle montre la nature de la lésion.
- Elle permet l'injection intra artériolaire de vasopressine (rôle thérapeutique).

## ***B / ETIOLOGIES :***

### **1 / Causes rectocoliques :**

#### **a- Diverticules coliques :**

- Les diverticules du colon sigmoïdien peuvent être responsables de rectorragies abondantes en particulier chez le sujet âgé.
- Traitement : hémicolectomie droite ou colectomie segmentaire en cas d'hémorragies abondantes, continues ou récidivantes.

#### **b- Angiodysplasies coliques :**

- Lésions de type angiomateux siégeant surtout sur le colon droit et le caecum et pouvant donner des rectorragies très abondantes chez le sujet âgé.
- Traitement : endoscopique (coagulation, laser) sinon chirurgical (résection colique) si le pronostic vital est en jeu

### **c- Tumeurs recto-coliques :**

- Cancers : anus – rectum – colon ; tumeurs villoses : (traitement : chirurgical).
- Polype colorectal de plus de 1cm (traitement : exérèse endoscopique).

### **d- Hémorroïdes :**

- Rectorragies répétées survenant après les selles
- Une lésion sous-jacente doit toujours être recherchée (diagnostic d'élimination).
- Traitement : médical complété par un traitement chirurgical ambulatoire (sclérose ou photocoagulation).

### **e- Fissures anales :**

- Traitement : chirurgical

### **f- Ulcérations thermométriques :** cause très fréquente :

- Rectorragie abondante en dehors des selles se répétant durant plusieurs heures.
- Anuscopie : ulcération linéaire verticale sur la face antérieure de la paroi anorectale.
- Traitement : coagulation ou tamponnement au spongel imbibé de thrombase.

## **g- Colites organiques :**

### ▶ Colites inflammatoires :

- RCUH : traitement : en cas d'inefficacité du traitement médical une colectomie chirurgicale est nécessaire.

- Crohn : traitement : chirurgical.

### ▶ Colites infectieuses : amibiase, bilharziose.

### ▶ Colites ischémiques : traitement médical ou chirurgical (résection).

## **h- Rectites radiques : traitement : photocoagulation laser YAG ou argon.**

## **i - Causes rares :**

- ◆ Rectites : inflammatoires ; infectieuses.

- ◆ Ulcère solitaire du rectum.

- ◆ Colopathie d'hypertension portale : saigne rarement.

- Traitement : shunt portocave chirurgical.

- ◆ Varices coliques et anorectales d'hypertension portale : saignent rarement.

- Traitement : sclérothérapie ou ligature avec traitement médical bêtabloquant.

## **2 / Causes grêliques :**

a- Ectasies vasculaires (traitement médical : acide aminocaproïque)

b- Tumeurs bénignes et malignes du grêle (traitement chirurgical : résection)

c- Diverticule de Meckel (traitement chirurgical : résection du diverticule)

d- Diverticules jéjunaux (traitement : résection chirurgicale)

e- Causes rares :

- Fistules aorto-intestinales sur anévrisme et sur greffon prothétique
- Ulcères du grêle
- Malformation vasculaire de Dieulafoy

# TRAITEMENT :

## A / BUTS :

- Obtenir une hémostase rapide.
  - Rétablir un volume circulant correct.
  - Traiter quand cela est possible la maladie causale.
- 
- Hospitalisation, la règle des 4 tuyaux:
  - ❖ **Voie veineuse:** de gros calibre, sinon voie centrale permettant la mesure de la pvc, faire pvt Grp Rh, Sérologie, NFS, Iono sg, Gly, Urée Créat.
  - ❖ **Sonde Nasogastrique** : confirme le diagnostic et prépare pour une endoscopie.
  - ❖ **Sonde vésicale** : surveiller diurèse >30cc/h.
  - ❖ **Sonde d'oxygène:** oxygénothérapie.



- Commencer la réanimation : assurer une volémie efficace, oxygénation des tissus et améliorer la coagulation.
  
- **Surveillance:**
  - persistance de l'hémorragie ou non
  - réponse ou non à la réanimation .
  - Surv.horaire:pls,TA,PVC;T°,fonctions vitales : diurèse,neurologique

## B / **TRAITEMENT ETIOLOGIQUE :**

Un traitement spécifique sera instauré en fonction de l'étiologie (voir étiologies).

# POINTS FORTS

- Toute hémorragie digestive (HD) est une urgence menaçant le pronostic vital.
- L'abondance de l'HD se juge sur l'hémodynamique +++.
- Le nombre de culots globulaires transfusés dans les 48 premières heures est le facteur pronostique essentiel.
- En cas d'HD basse abondante, il faut s'assurer de l'absence de lésion haute par la pose d'une sonde gastrique et la réalisation d'une endoscopie haute.
- Une HD basse impose une exploration colique complète.

# CONCLUSION

- Les hémorragies digestives constituent une urgence médicochirurgicale pouvant mettre en jeu le pronostic vital; elles nécessitent une étroite collaboration entre médecins réanimateurs, endoscopistes et chirurgiens.