

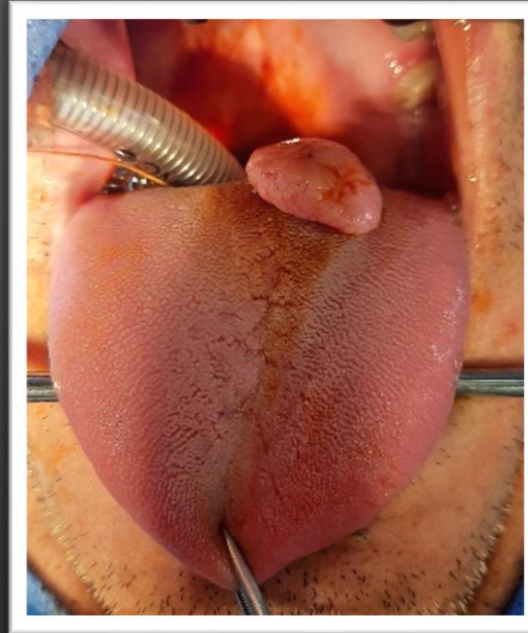
CORISTOMA CARTILAGINOSO LINGUAL, REPORTE DE UN CASO

NICOLAU, LESLIE ; GRAD GUT, MILCA

INTRODUCCIÓN

Los *coristomas* son lesiones tumorales benignas e infrecuentes, de rara presentación en la cavidad oral. En la literatura, se encontraron descriptos 28 casos de coristomas cartilagosos linguales hasta la fecha.

Presentamos el caso de un paciente atendido en nuestro servicio, **coristoma cartilaginoso lingual**, con diagnóstico de, constituyendo un caso adicional a una patología de rara presentación en la práctica diaria.



CASO CLÍNICO

Paciente masculino de 49 años. Consultó por una tumoración en la lengua, de crecimiento lento.

Al examen, lesión ovalada, pediculada, de consistencia renitente, móvil e indolora de 2 cm de diámetro en dorso lingual. Se realizó la excéresis quirúrgica de la lesión, con diagnóstico anatomopatológico de **coristoma cartilaginoso**; con margen profundo libre de lesión.

En los controles sucesivos no se evidenció recidiva lesional.

DISCUSIÓN

Los coristomas constituyen un diagnóstico diferencial ante la presencia de tumores en la cavidad oral. El diagnóstico de certeza se realiza mediante el estudio histopatológico. El tratamiento es quirúrgico. La escisión con margen libre, es de elección y resulta curativo; no se han documentado recidivas en los casos reportados, al igual que en nuestro paciente.

BIBLIOGRAFIA

Rossi Schneider TR, Salum FG, Cherubini K, et al. Coristoma cartilaginoso de la lengua. Gerodontology. 2009 marzo 26 (1):78-80. // Gaitán Cepeda LA, Quezada Rivera D, Ruíz Rodríguez R. Coristoma óseo de los tejidos blandos bucales. Presentación de un caso. Medicina Oral 2003; 8:220-3. // Quijano Moreno SL, Lozano Salazar AD. Coristomas cartilagosos orofaríngeos: un diagnóstico de exclusión de una entidad infrecuente. Revista Española de Patología. 2016;49(2): 112-114 // Cabezas Barbancho D, Delgado Muñoz MD, López Díaz M, et al. Coristoma con heterotopia gástrica y respiratoria en un neonato. Anales de Pediatría. 2006; 170-171. // Camara Pr, Santos JF, Monteiro MCLJ, et al. Coristoma osteocartilaginoso de la lengua: presentación de un caso y revisión de la literatura. Journal of Oral Diagnosis 2017; 2 (1) // Shrutu S, Deepti J, Vilkas G, et al. Coristoma cartilaginoso de la lengua: reporte de un caso raro. Journal Oral Maxillofacial and Pathology 2019 febrero; 23 (Suplemento 1): 40 – 42 // Pereira GW, Pereira VD, Pereira Junior JA, et al. Coristoma cartilaginoso de lengua con estudio inmunohistoquímico. BMJ Case Report. 2012; 2012: bcr2012006752. // Martínez Pérez F, Arribas García I, Álvarez Flórez M, et al. Condroma extraesquelético: lingual. Revista Española de Cirugía Oral y Maxilofacial. 2015 junio; 37(2): 117-118.