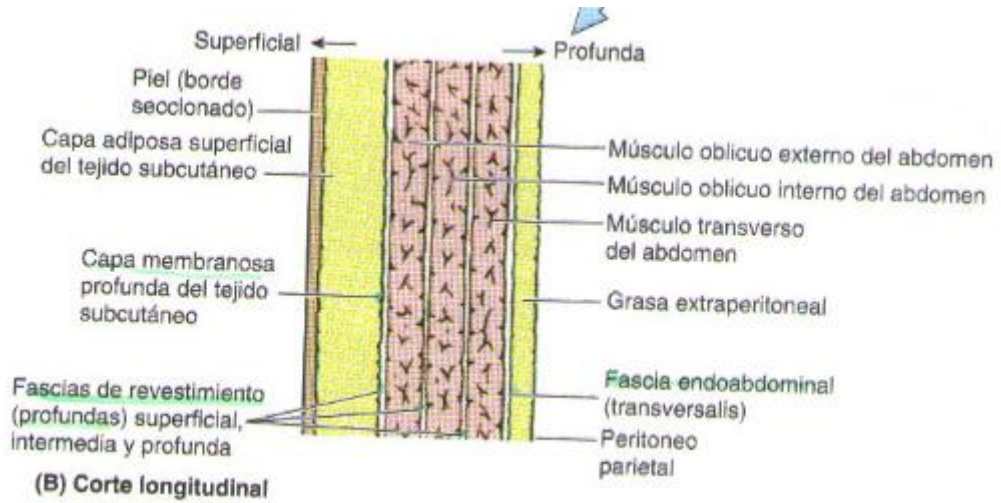
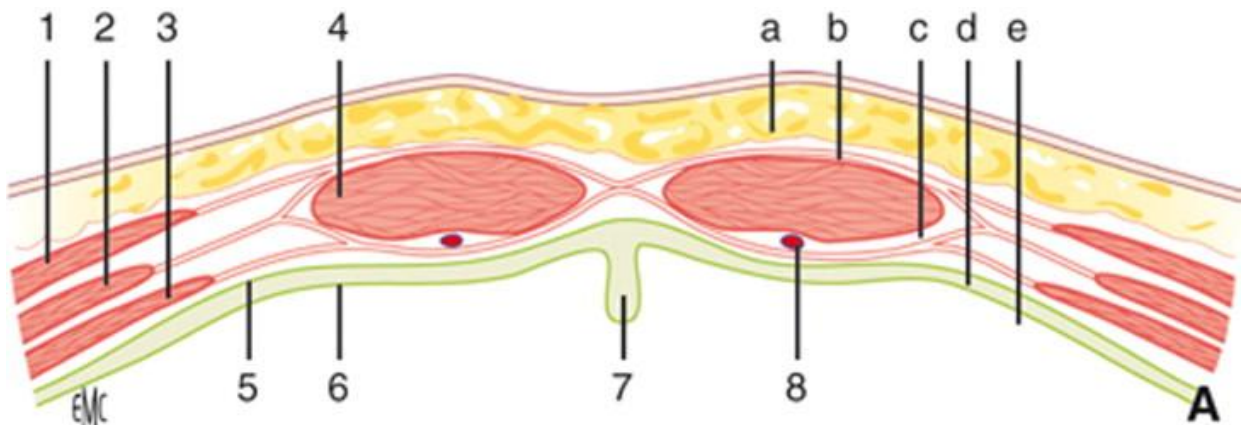
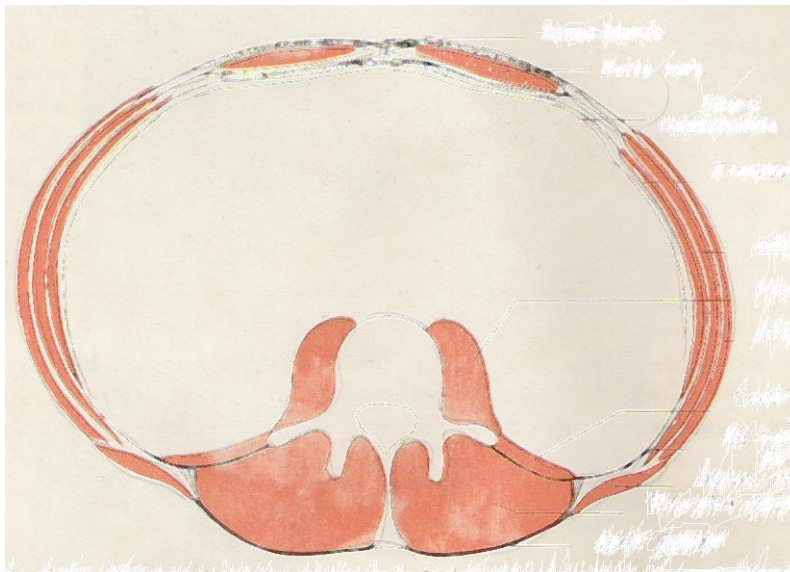


## TRABAJO PRÁCTICO Nº 9.



### MUSCULOS DEL ABDOMEN – CONCEPTO DE PARED ABDOMINAL.

1. En este corte transversal de los músculos de la pared abdominal, identifique todos los planos musculares, además deberá reconocer otros elementos anatómicos, por ejemplo huesos.



2. Músculos de la pared abdominal – reconozca en el plano superficial y profundo los distintos planos musculares – Diga la inserción y acción en general de cada uno.

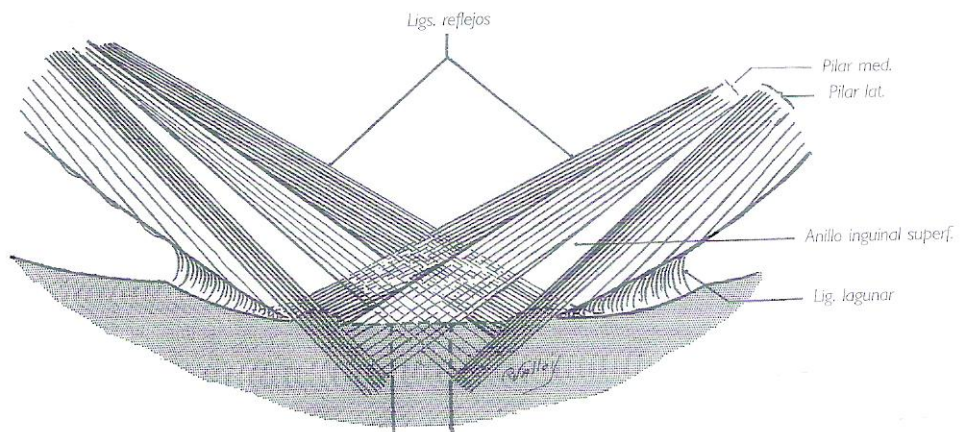
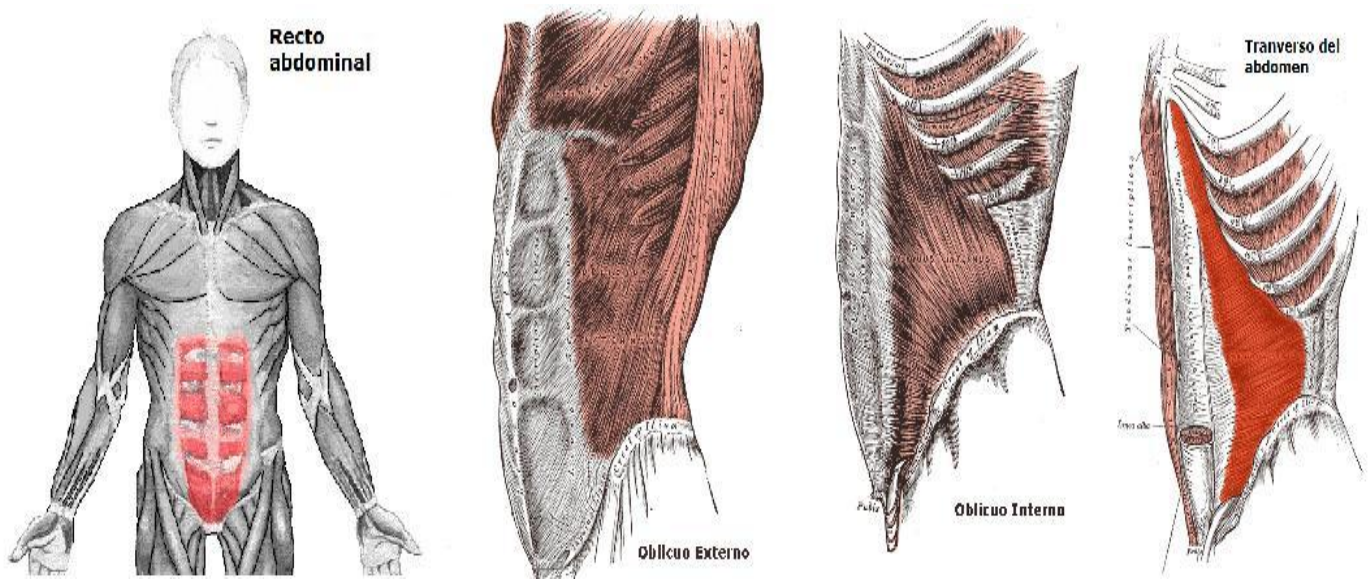
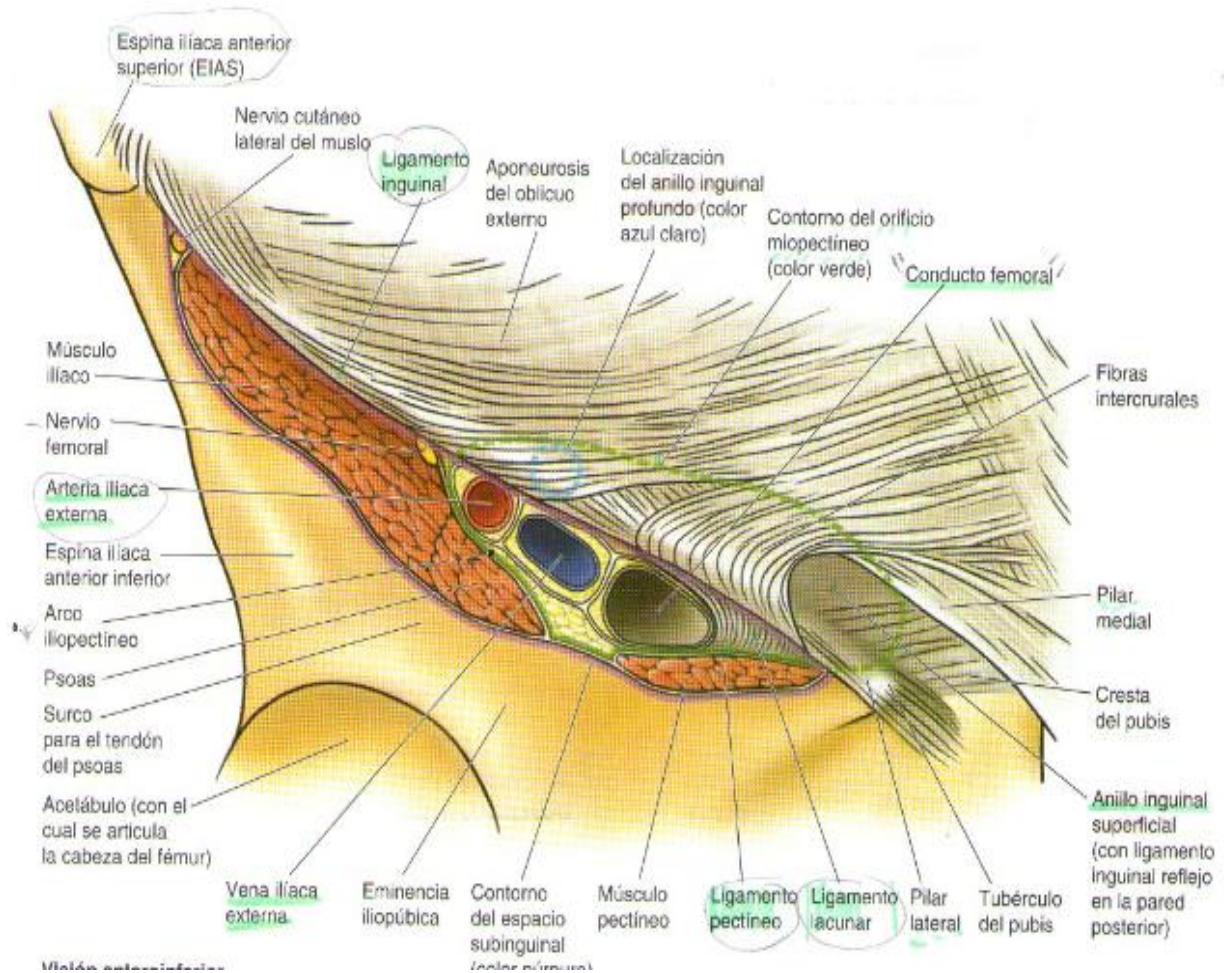


Fig. 80 • Pilares del anillo inguinal superficial (esquema).

## 8.- Región Inguinal:

- Pasa varias estructuras salen y entran de cavidad. Abdominal.
- Zonas potenciales de HERNIACIÓN.
- + Frecuente en hombres (Debido al paso del cordón espermático a través del canal inguinal)
- Gónadas masculinas se forman inicialmente al interior del abdomen.

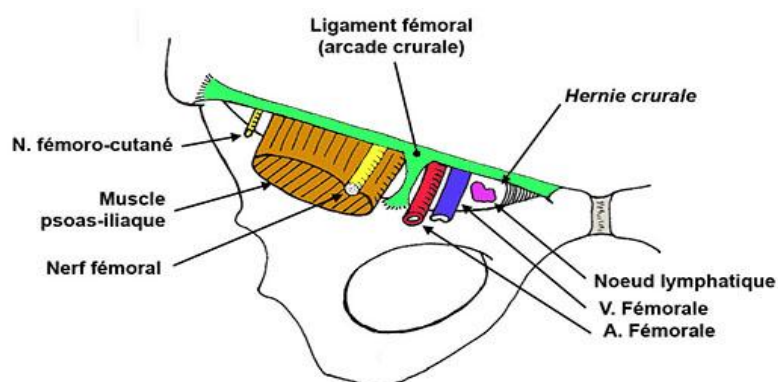


### 8.1.- Ligamento Inguinal:

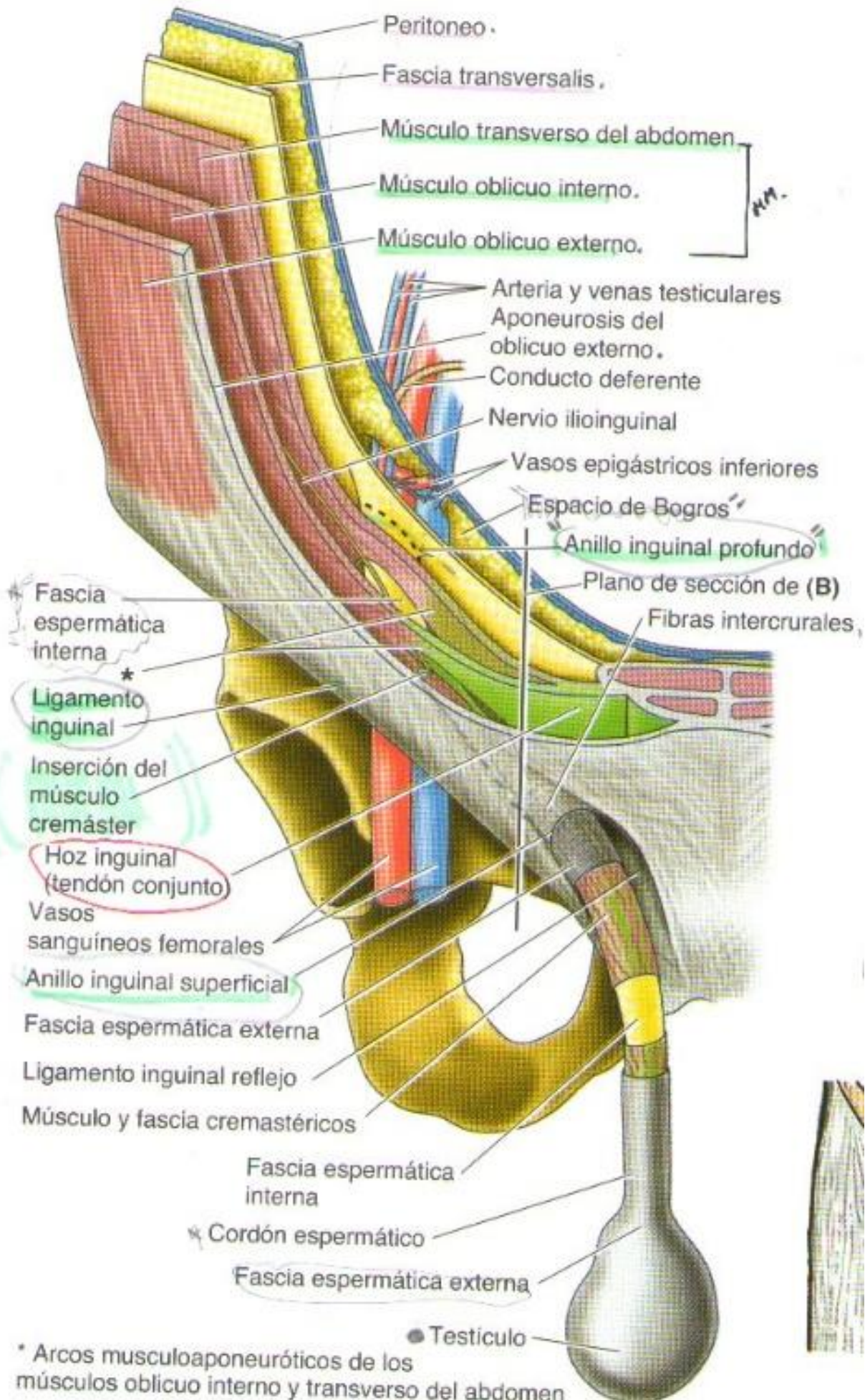
- Cierra el espacio subinguinal.
- Banda formada x aponeurosis de O.E.
- Ligamento lacunar: Límite medial del espacio subinguinal-
- Ligamento pectíneo: Límite lateral del espacio subinguinal.
- Tracto Iliopúbico: Engrosamiento de borde inf de las fascia transversa.

## 8.2.- Conducto Inguinal: (Comunica la cavidad abdominal con el exterior)

- Forma: Descenso de los testículos.
- Hombre: Cordón espermático / Mujer: Lig. redondo del útero.
- Anillo inguinal profundo: (Entrada al conducto inguinal)
- Anillo inguinal superficial: (Salida del conducto)
  - Pilar lateral
  - Pilar medial
- Hoz inguinal: Formado por el M. Transverso y O. Interno.
- **Límites:**
  - Techo: M.O. Interno y transverso
  - Piso: Lig. inguinal.
  - Ant: Aponeurosis de O. Ext.
  - Post: Fascia transversa.
- **Contenido en la mujer:**
  - Lig. redondo del útero.
  - Rama genital del N. genitofemoral.
  - Ganglios linfáticos inguinales.
- **Contenidos en el hombre:**
  - Cordón espermático
    - Conducto deferente (Conduce espermatozoides / Epidídimo --> Conducto eyaculador)
    - A. Testicular – Aorta.
    - Plexo venoso pampiniforme.
    - Rama genital del N. Genitofemoral. (NN. Escroto)
    - Ganglios linfáticos inguinales.
- **Triángulo inguinal:**
  - Sitio + débil del abdomen.
  - Límites:
    - Superolateral: Vasos epig. inf.
    - Inferior: Lig. inguinal.
    - Medial: Borde lat. del M. Recto.
- 



COUPE FRONTALE



### **Región inguinoabdominal o región del conducto inguinal**

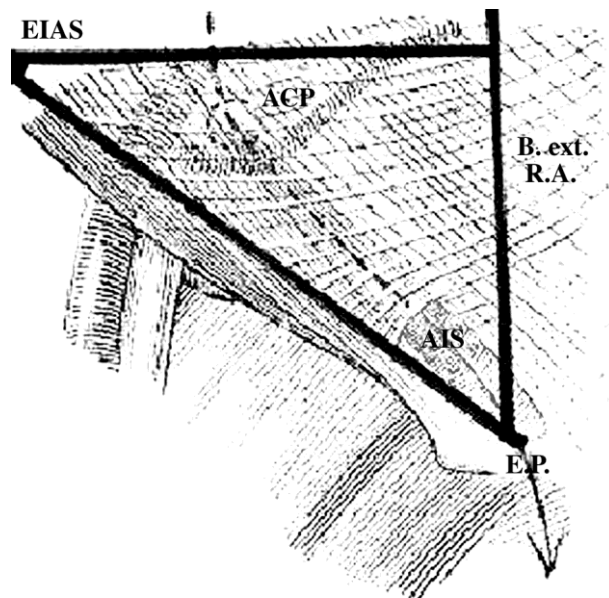
Es una región topográfica de forma triangular, delimitada por:

- Una línea que va de la espina ilíaca anterosuperior a la espina del pubis y que determina el lado inferior que se corresponde con la arcada crural.
- Por arriba, una línea horizontal tangente a la espina ilíaca anterosuperior y perpendicular al músculo recto mayor del abdomen.
- Por dentro, el borde externo del recto mayor, en el espacio comprendido entre las dos líneas precedentes.

Este triángulo consta de los siguientes planos superficiales:

- *Fascia superficialis*, que se adhiere por abajo al arco crural.
- Capa celular subcutánea, que contiene las ramificaciones de las arterias subcutáneas abdominales y circunfleja ilíaca superficial, las venas correspondientes y algunas ramitas procedentes de las ramas perforantes laterales y anteriores de los nervios intercostales y abdominogenitales mayor y menor, este último también llamado ilioinguinal.

Lo importante de este triángulo es que en él se encuentra un conducto, canal o trayecto inguinal, como lo llaman diversos autores, que mide de 3 cm a 5 cm de longitud, limitado por dos orificios y cuatro paredes (Fig. 50.4): anterior, posterior, superior e inferior. Otros autores consideran paredes solamente a la anterior y la posterior y bordes al superior e inferior. A los orificios o anillos se denomina *superficial* al que comunica con las bolsas escrotales y *profundo* al que comunica con la cavidad abdominal.



**Fig. 50.4.** Región inguinal con un triángulo superpuesto para definir sus límites: 1. Anillo inguinal profundo. 2. Anillo inguinal superficial. 3. Espina ilíaca anterosuperior. 4. Espina del pubis. 5. Borde externo del recto anterior del abdomen. 6. Anillo inguinal superficial

