

# Radio Anatomie des Membres Inferieurs

Plan :

Ostéologie :

- Radio anatomie des os longs
- Moyen d'exploration

Arthrologie :

- Radio anatomie de la hanche, genou, cheville
- Moyen d'exploration

Pied :

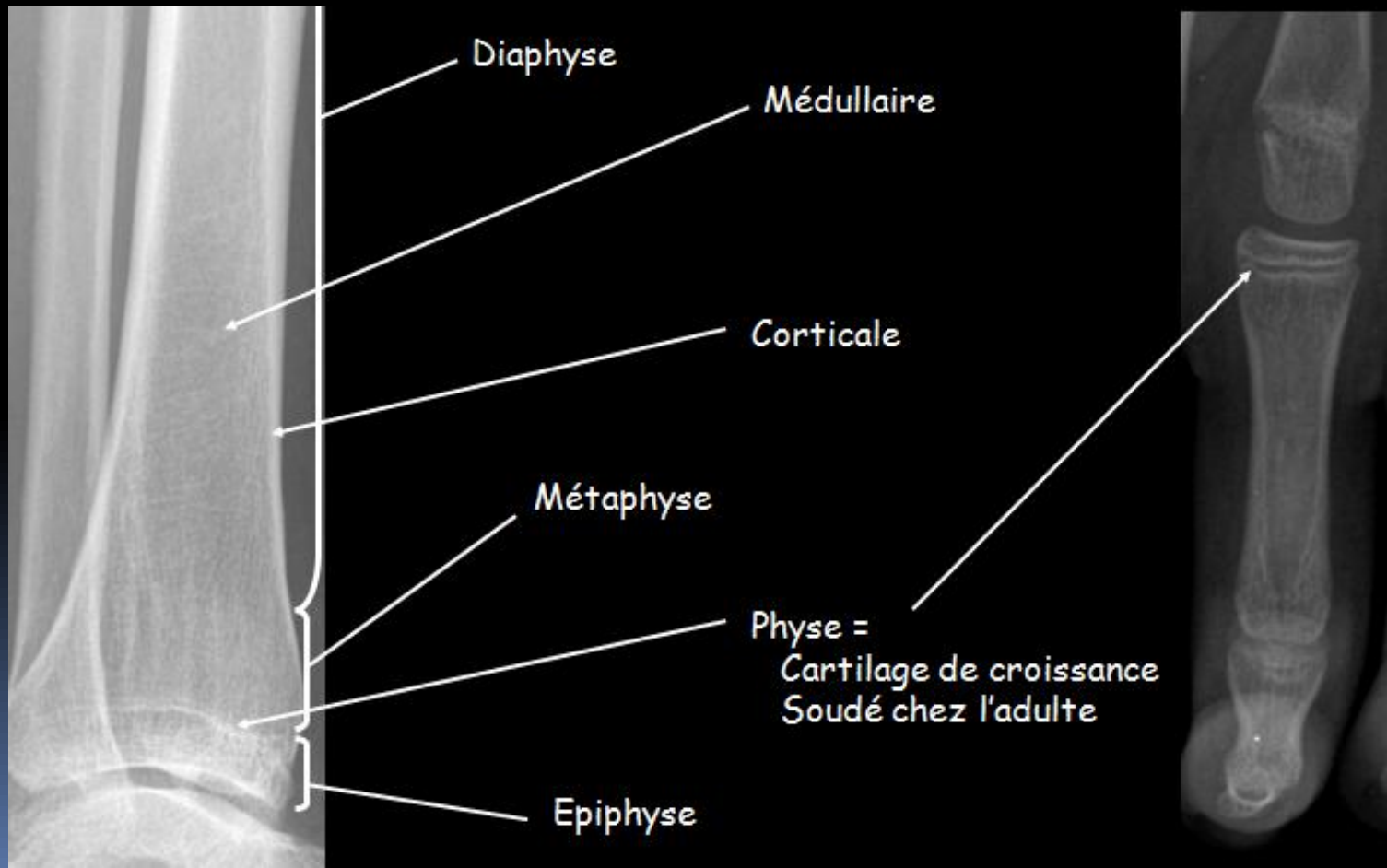
- Ostéologie et Arthrologie
- Moyen d'exploration

# Ostéologie :

Cette partie va être consacré uniquement aux os long du MI

Les os longs du MI sont le Fémur, Tibia, et péroné (fibula)

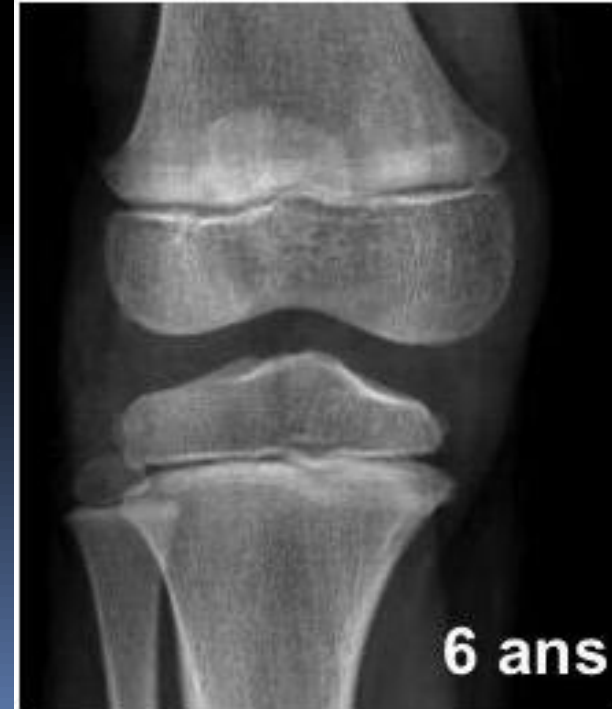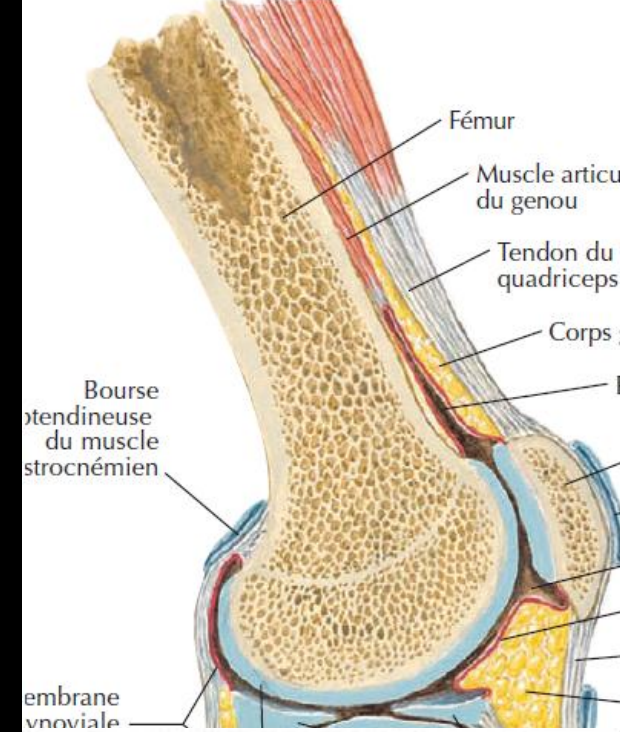
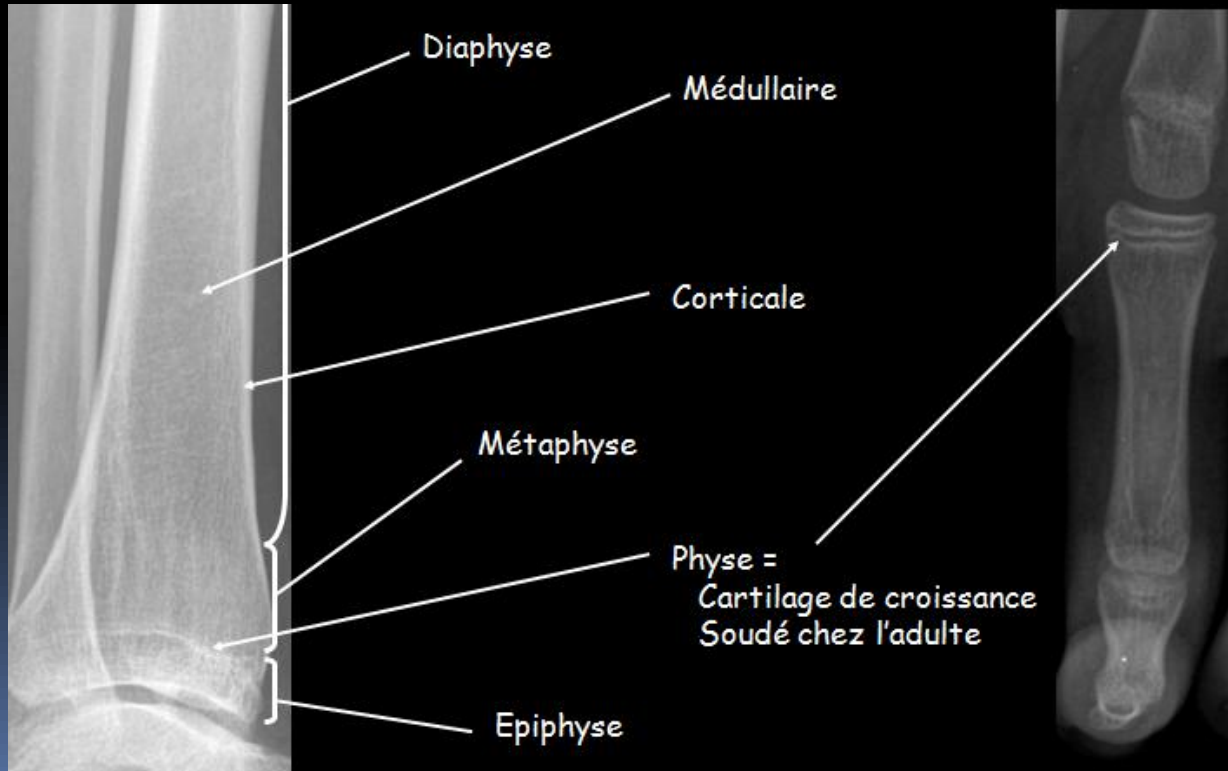
Chaque os long est composé d'une Epiphyse, Métaphyse, Diaphyse



L'Epiphyse et la Métaphyse sont séparé par le cartilage de croissance chez l'enfant qui après soudure devient une ligne physique chez l'adulte

Le cartilage de conjugaison est responsable de la croissance en longueur de l'os

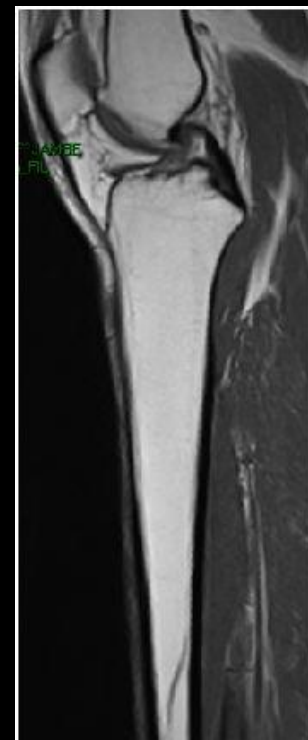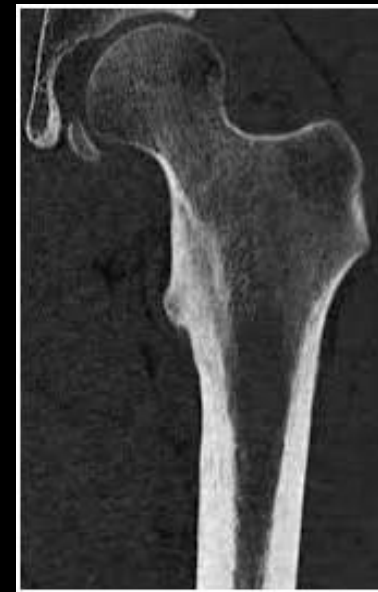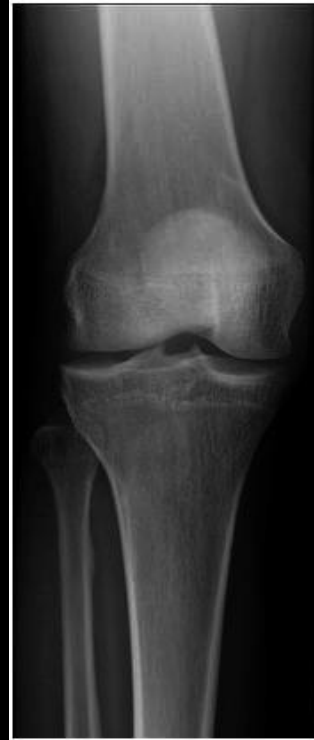La croissance en largeur de l'os est assurée par le périoste qui est une membrane qui enveloppe l'os



## Périoste :

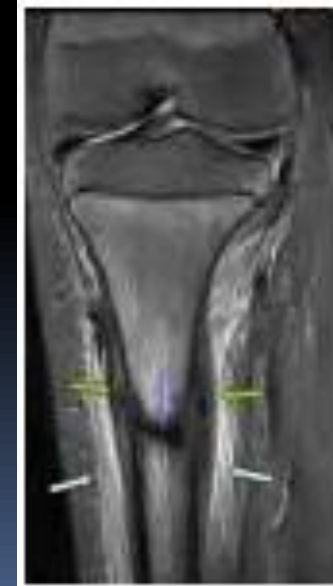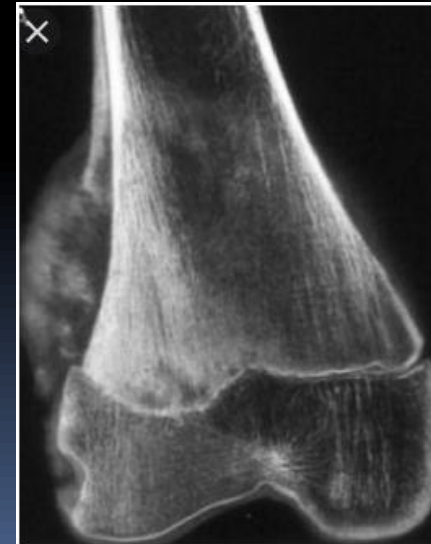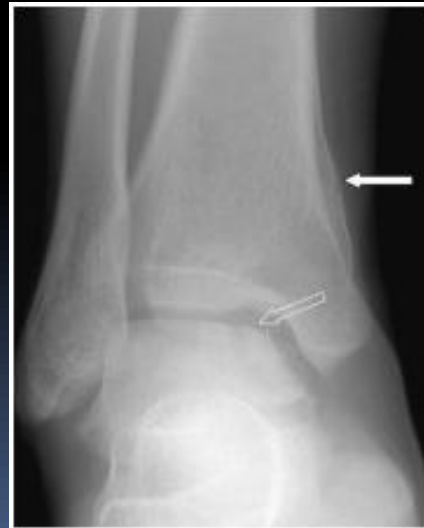A l'état normal le périoste est radio transparent sur la Rx Std càd qu'on ne peut pas le voir

Au Scanner et en IRM il est également difficilement individualisable.



Par contre au cours de certaines situations pathologiques, le périoste va réagir, il va s'épaissir et commencer à se calcifier pour contenir la lésion.

Cette réaction periostée devient visible et sera proportionnelle à la gravité de la lésion

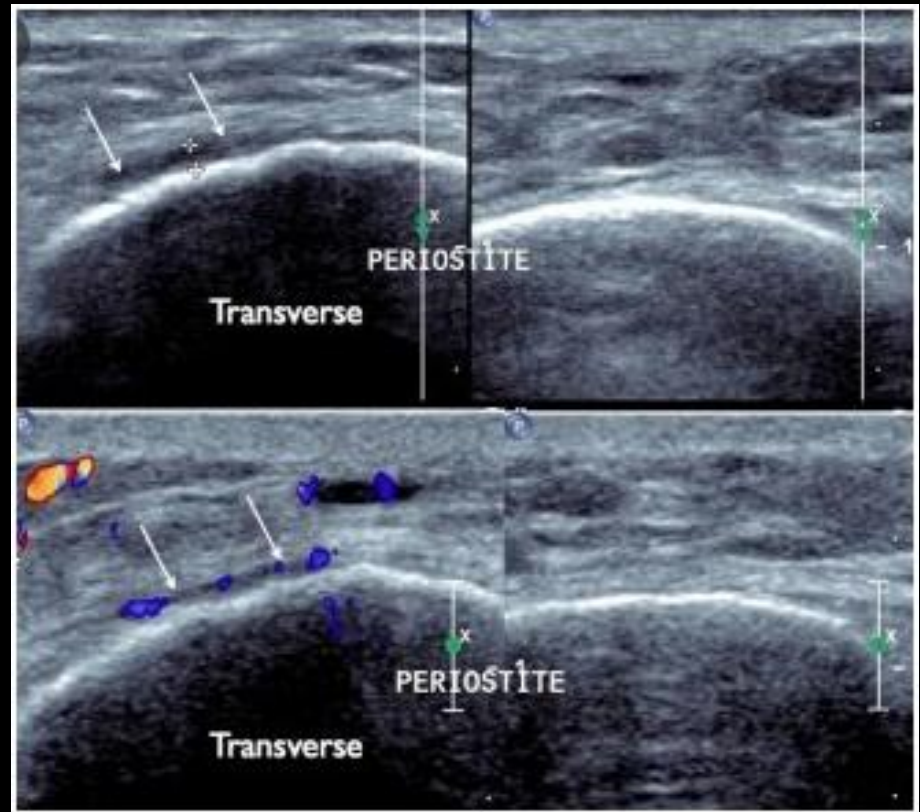


## Périoste :

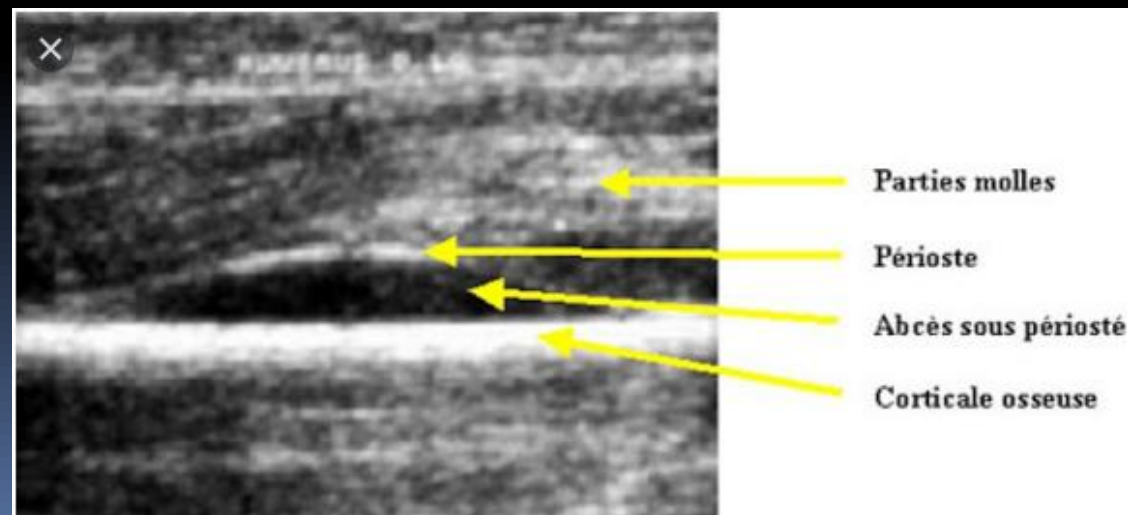
Par contre, en échographie le périoste est facilement identifiable aussi bien à l'état normal que pathologique.

Le périoste normal apparaît sous la forme d'un liseré échogène au dessus de la surface osseuse (images de droite)

En pathologie il est épaissi et hyperhémique au doppler (images de gauche)



Sur cette image un cas d'abcès sous périosté entre la corticale et le périoste





# L'os cortical et l'os trabéculaire :

Quel que soit l'os, il est formé de 2 types de tissus osseux : l'os cortical et l'os trabéculaire

L'os trabéculaire (os spongieux) est constitué d'une multitude de travées osseuses fines à l'état normal (sauf remaniement), nombreuses à l'état normal (sauf ostéoporose), entrecroisées délimitant des logettes contenant la moelle osseuse

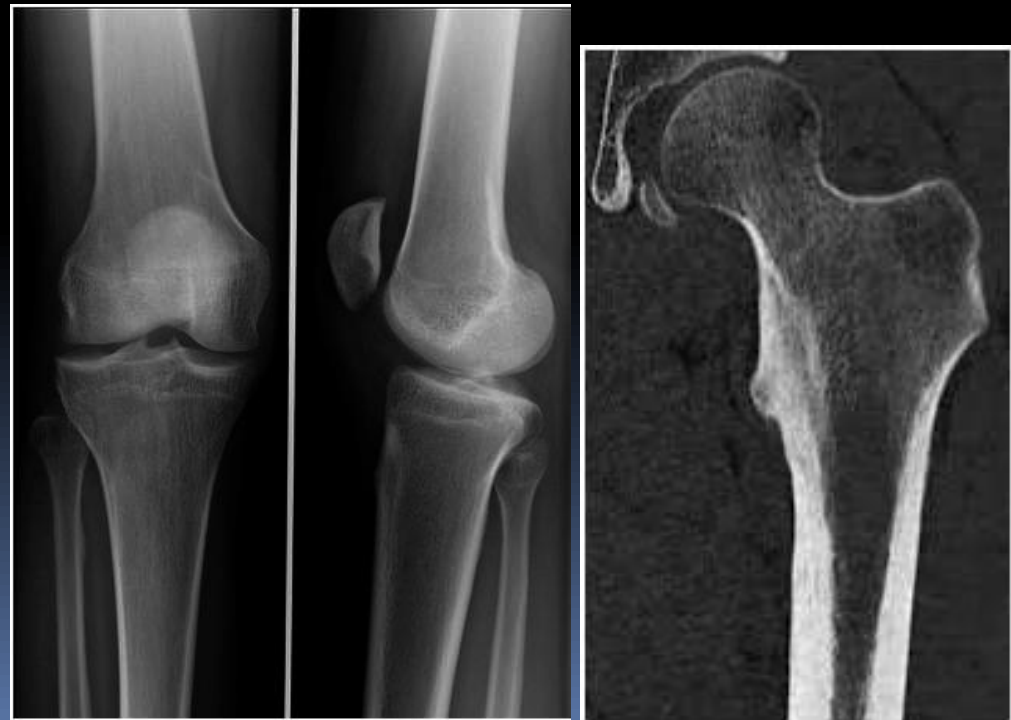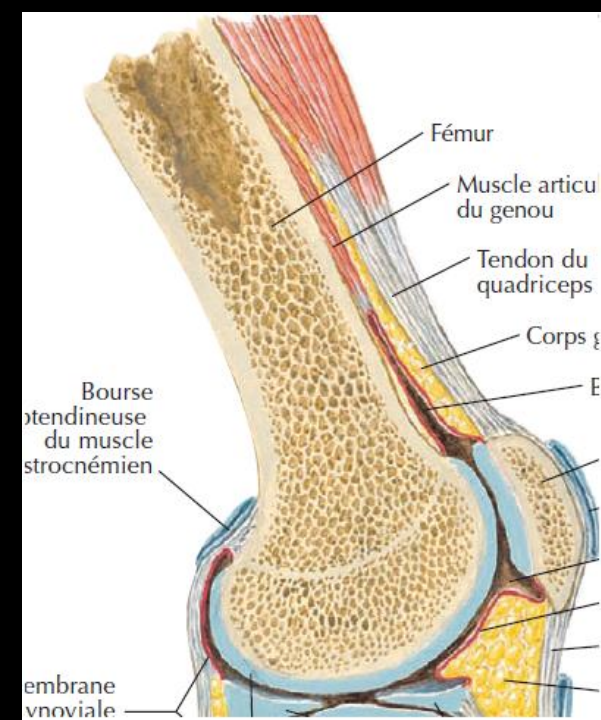
L'os trabéculaire se trouve essentiellement au niveau des épiphyses et des métaphyses qui sont recouvertes par une fine couche d'os cortical

L'os cortical est compact, il ne contient pas de logettes ni de moelle osseuse

La Diaphyse est formée par des corticales épaisses assurant la solidité de l'os entourant une cavité appelée le fut diaphysaire contenant également de la moelle osseuse

Au niveau de la diaphyse on retrouve une fine couche d'os trabéculaire qui recouvre la face interne des corticales

En radiologie il est important d'analyser les corticales et surtout leur face interne qui peuvent être érodées par n'importe quel processus (hématologique, tumoral, infectieux, etc.)



## Moyens d'exploration :

La **Radiographie standard** est toujours l'examen à demander en 1<sup>o</sup> intention pour commencer l'exploration de l'appareil locomoteur

En cas de lésion osseuse, le **scanner et/ou l'IRM** sont réalisés pour l'analyse du contenu de cette lésion, de ses contours et de son extension.

**Concernant les parties molles**, elles sont difficilement analysables sur les Rx Std sauf s'ils contiennent des calcifications. Et même dans ce cas il faut toujours compléter l'exploration par une autre modalité.

**L'échographie** est l'examen à demander en 2<sup>o</sup> intention pour l'exploration des parties molles. Elle permet de visualiser tout ce qui se trouve en surface de l'os.

En aucun cas, le faisceau ultrasonore de l'échographie ne pourra traverser la surface osseuse (on analyse pas l'os avec l'échographie mais on peut analyser sa surface).

En 3<sup>o</sup> intention le **scanner et mieux encore l'IRM** seront demandés pour l'analyse des parties molles.

# Arthrologie

➤ Hanche

➤ Genou

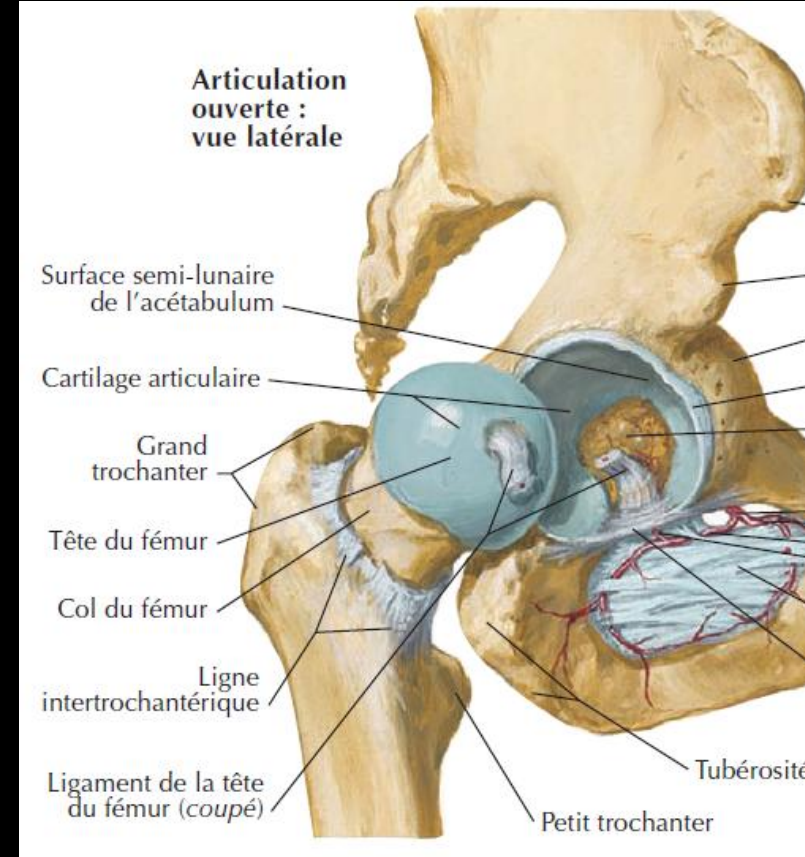
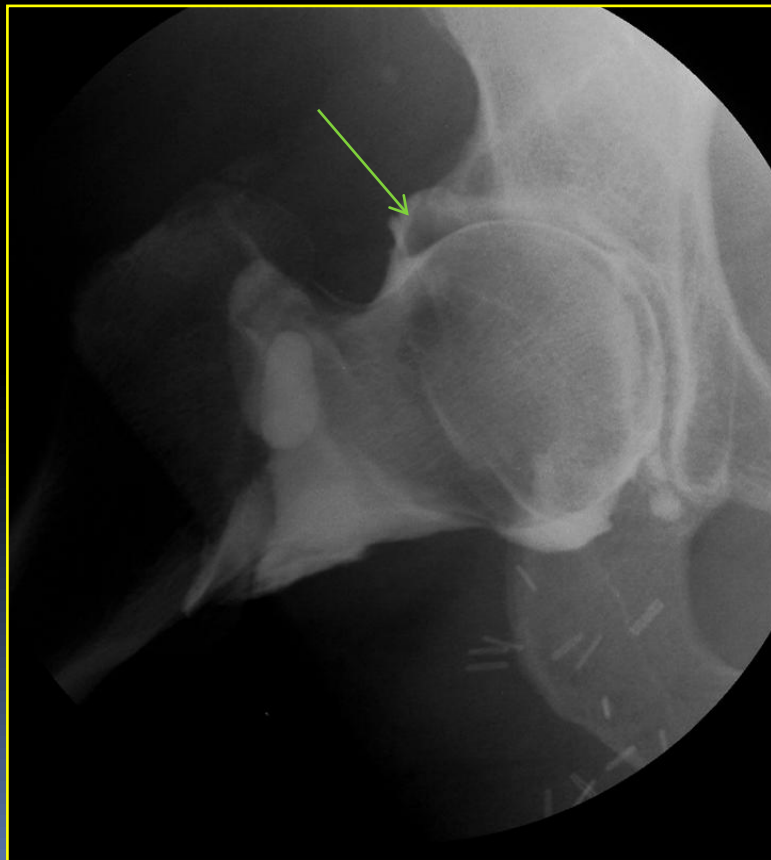
➤ Cheville



# La Hanche (Articulation coxo-fémorale) :

Les surfaces osseuses sont représentées par le cotyle (acétabulum) et la tête fémorale.

Le cotyle est une excavation profonde de l'os iliaque ou vient s'insérer la tête fémorale.



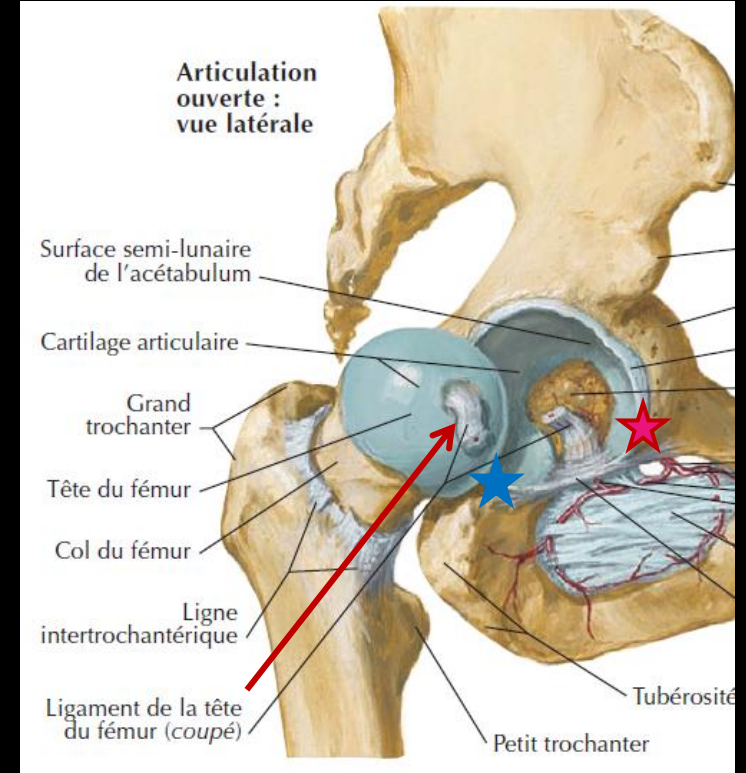
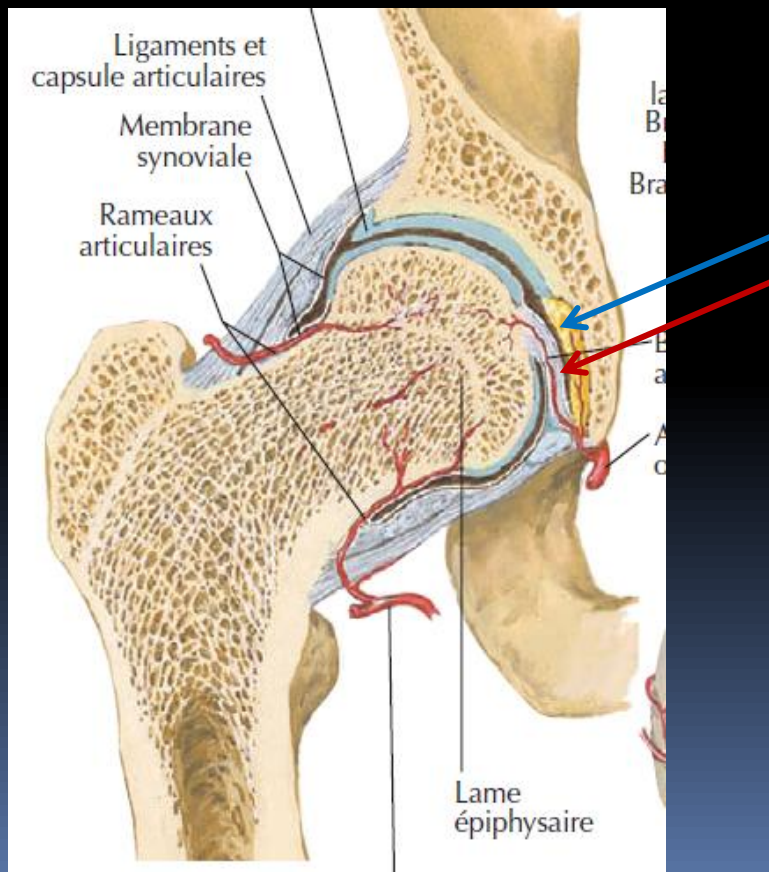
Tout autour du cotyle existe un rebord saillant : le sourcil acétabulaire ou vient s'insérer un fibrocartilage : le bourrelet cotyloïdien (labrum cotyloïdien ou labrum acétabulaire)

Comme pour l'épaule, le rôle du labrum cotyloïdien est d'augmenter la surface articulaire, assurant ainsi une meilleure congruence articulaire.

Le cotyle se compose de 2 parties :  
La surface articulaire et L'arrière-fond du cotyle.

La surface articulaire est périphérique en forme de croissant, recouverte de cartilage articulaire.

Elle se termine vers le bas par 2 cornes :  
La corne antérieure (★) et La corne postérieure (★)



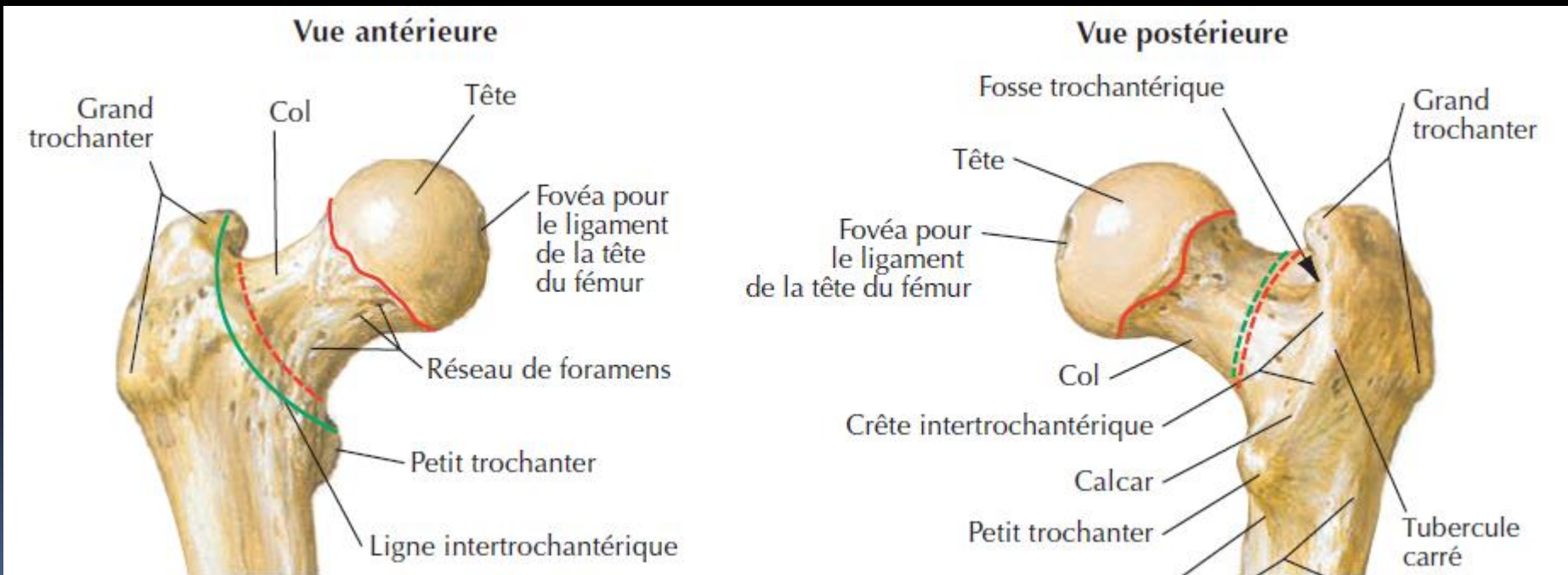
L'arrière-fond du cotyle est la partie centrale du cotyle, il n'est pas recouvert de cartilage articulaire.

Il contient le ligament rond (flèche rouge) et de la graisse de comblement (flèche bleu).

La 2ème structure de l'articulation de la hanche est la tête fémorale.

En pratique radiologique, on étudie pas la tête fémorale uniquement mais toute l'extrémité supérieure du fémur.

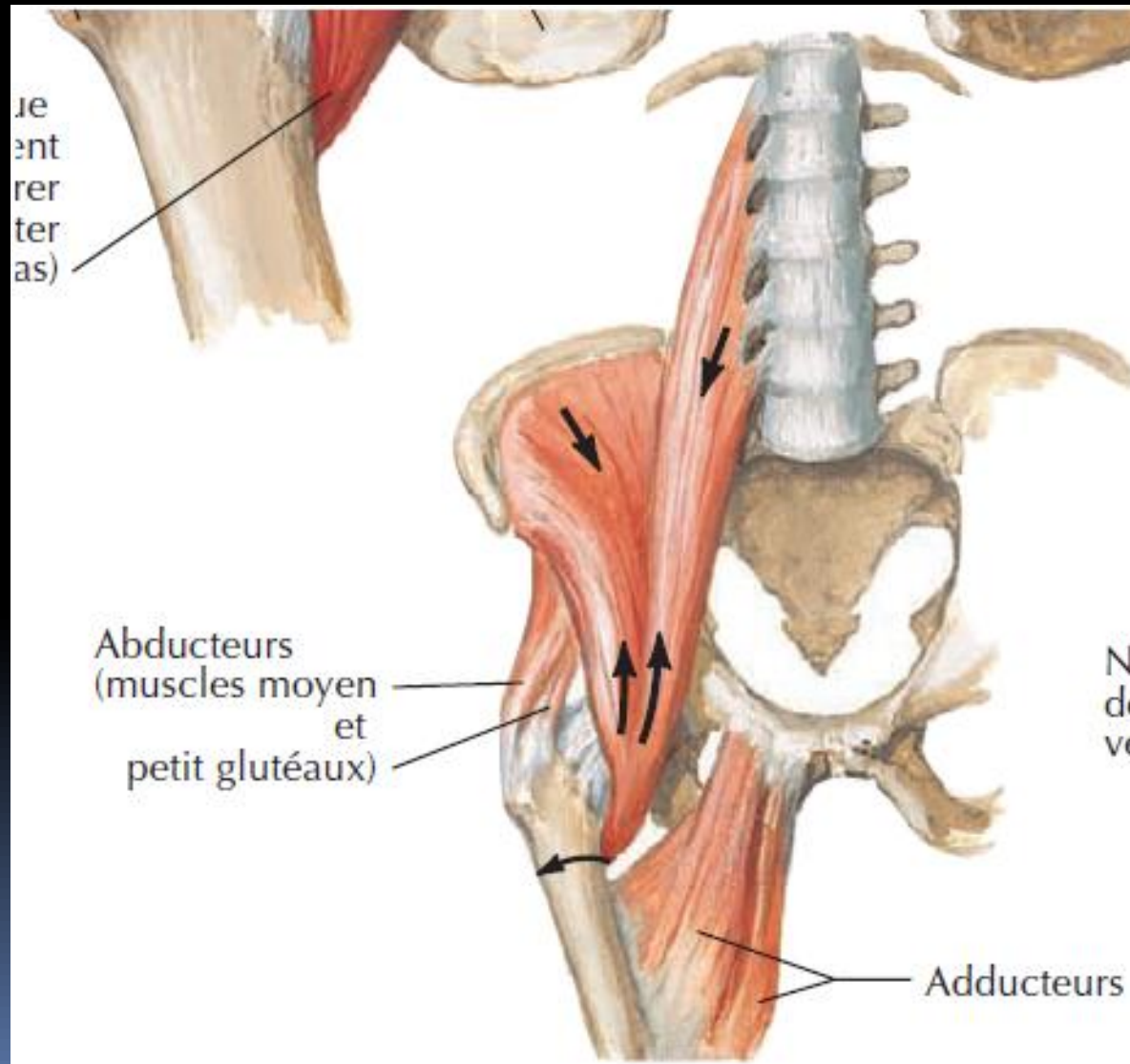
L'extrémité supérieure du fémur est composée de la tête fémorale, du col fémoral et 2 volumineux reliefs osseux : le petit et le grand trochanter.

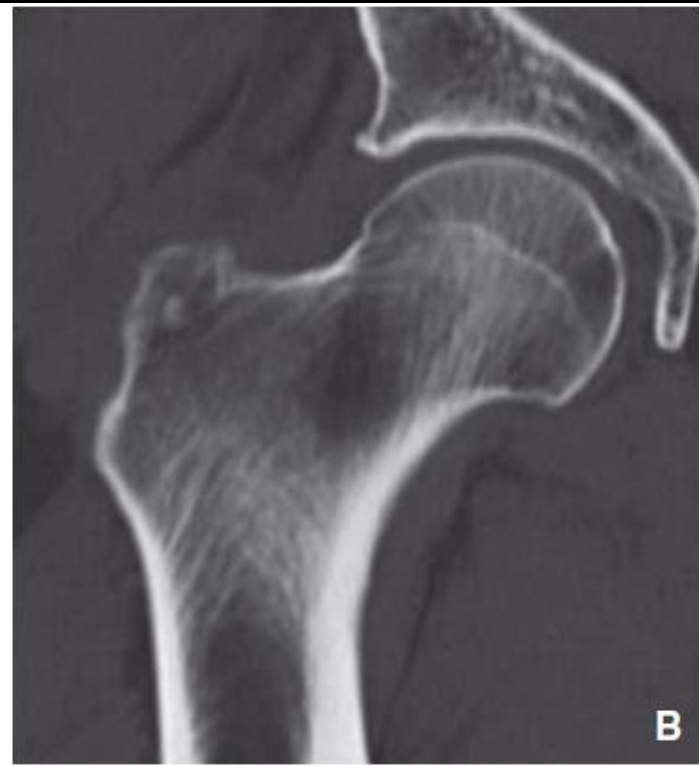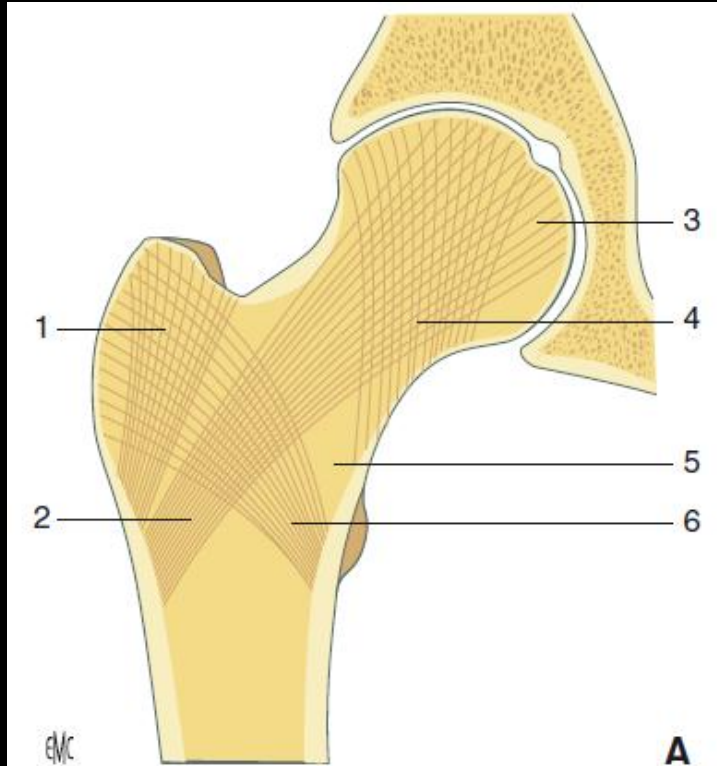




Sur le grand trochanter s'insèrent les muscles abducteurs de la hanche : le petit et le moyen fessier.

Sur le petit trochanter s'insère le muscle fléchisseur de la hanche : le psoas-iliaque.



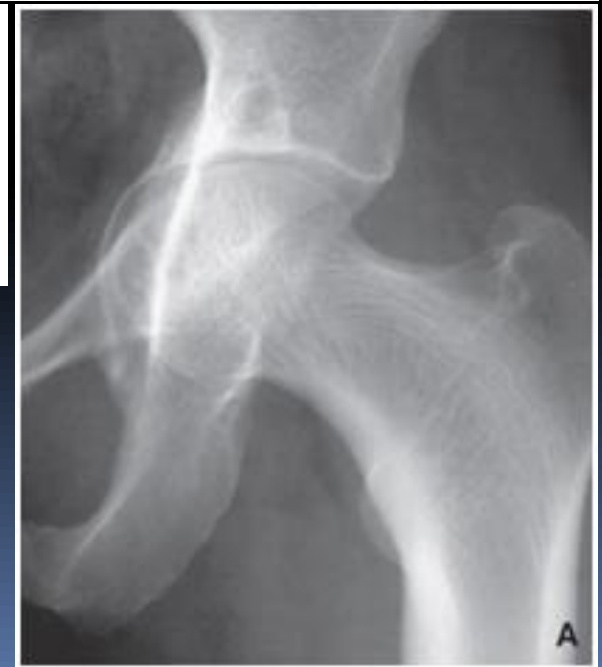

**A.** Schéma de l'architecture osseuse de l'extrémité supérieure du fémur. 1. Faisceau trochantérien ; 2. faisceau arciforme céphalique ; 3. éventail de sustentation ; 4. éperon cervical inférieur (calcar de Merkel) ; 5. triangle de Ward ; 6. faisceau arciforme trochantérien.

**B.** Reconstruction coronale en scanner : lignes de forces fémorales et triangle de Ward.

La Hanche est une articulation portante qui porte quasiment tout le poids du corps et de part sa forme, l'extrémité supérieure du fémur est vulnérable (surtout le col).

Pour augmenter sa résistance, l'extrémité supérieure du fémur est doté par des lignes arciformes appelées « **Lignes de force** »

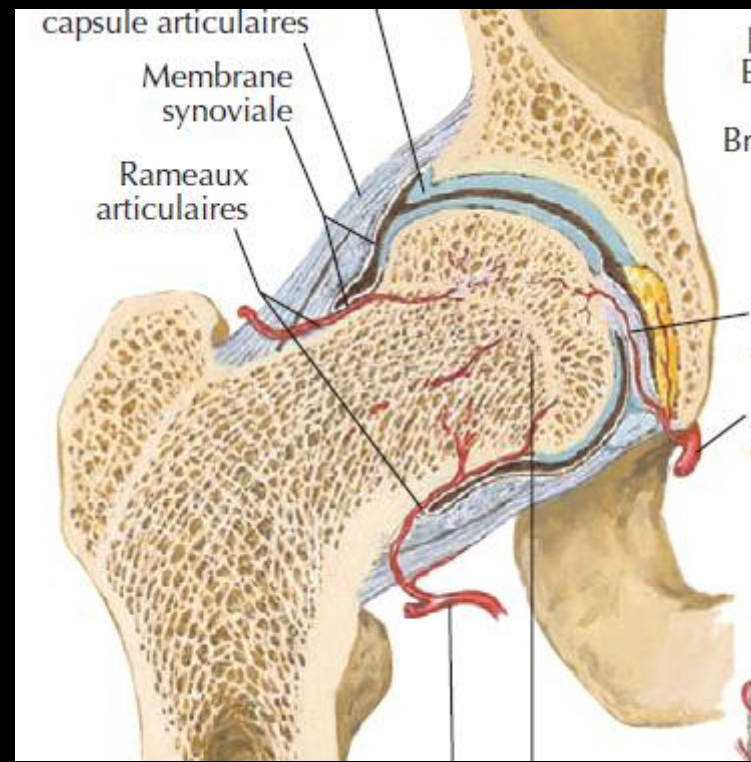


Les Moyens d'union de la hanche sont :  
La capsule articulaire et Les ligaments.

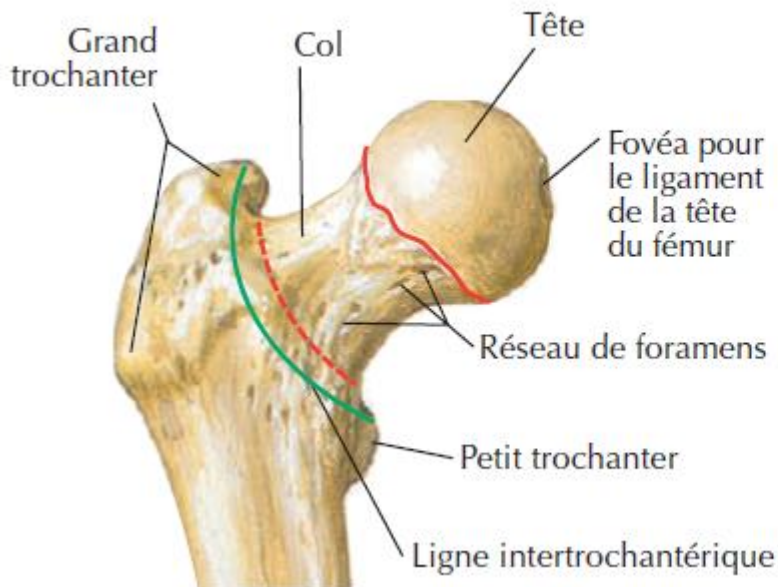
La capsule articulaire est un manchon qui unit la tête fémorale au cotyle.

Elle s'insère sur le sourcil acétabulaire et sur le fémur en avant de la ligne inter-trochantérienne (ligne en pointillé rouge).

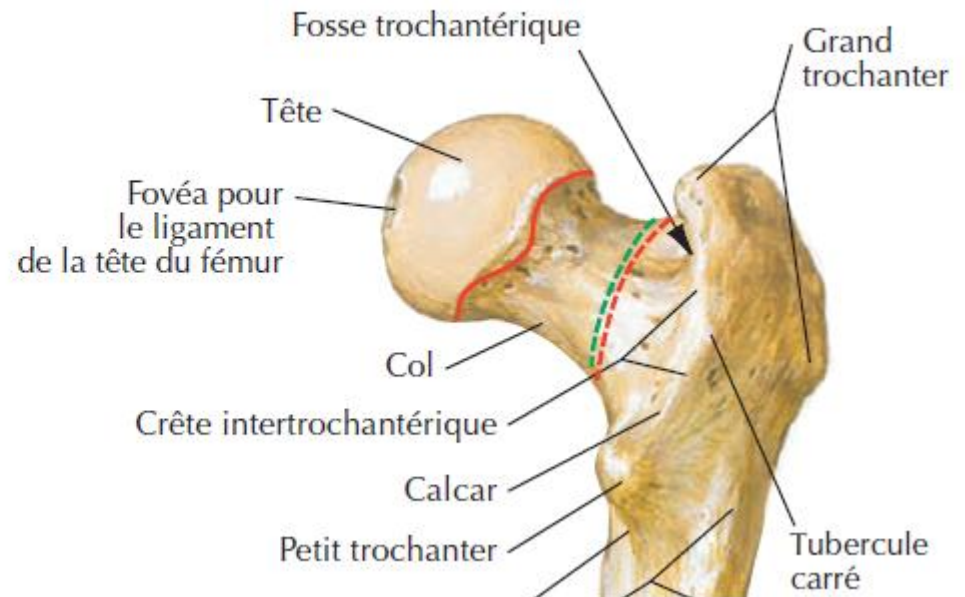
De ce fait le col fémoral est une structure intra articulaire.



Vue antérieure



Vue postérieure





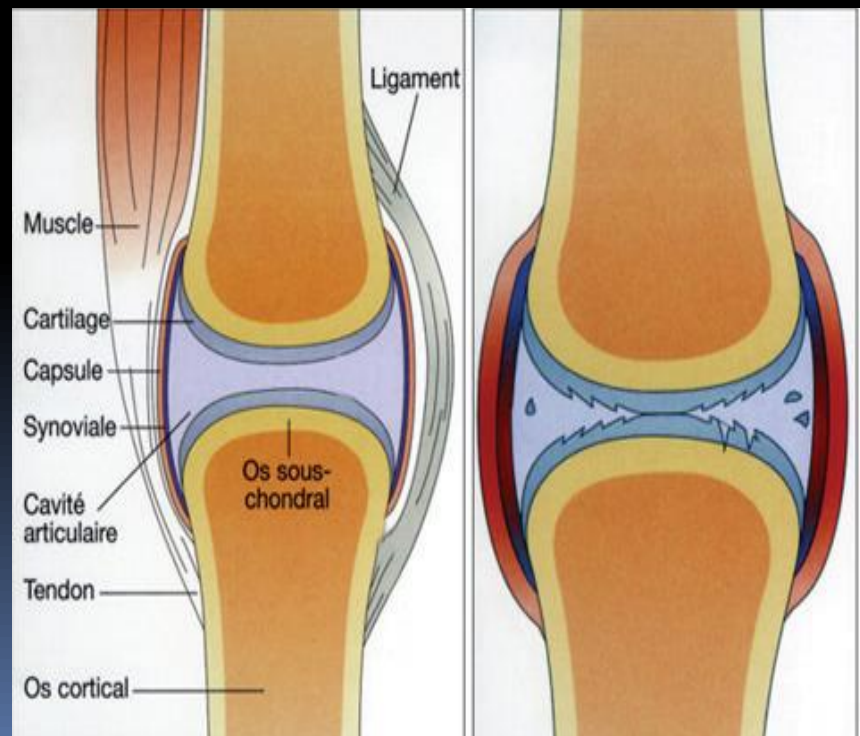
## Pour rappel :

Quelque soit l'articulation, la cavité articulaire est constitué : d'une capsule articulaire et d'une membrane synoviale.

La capsule articulaire est un manchon fibreux qui recouvre l'articulation. Son rôle est de protéger l'articulation

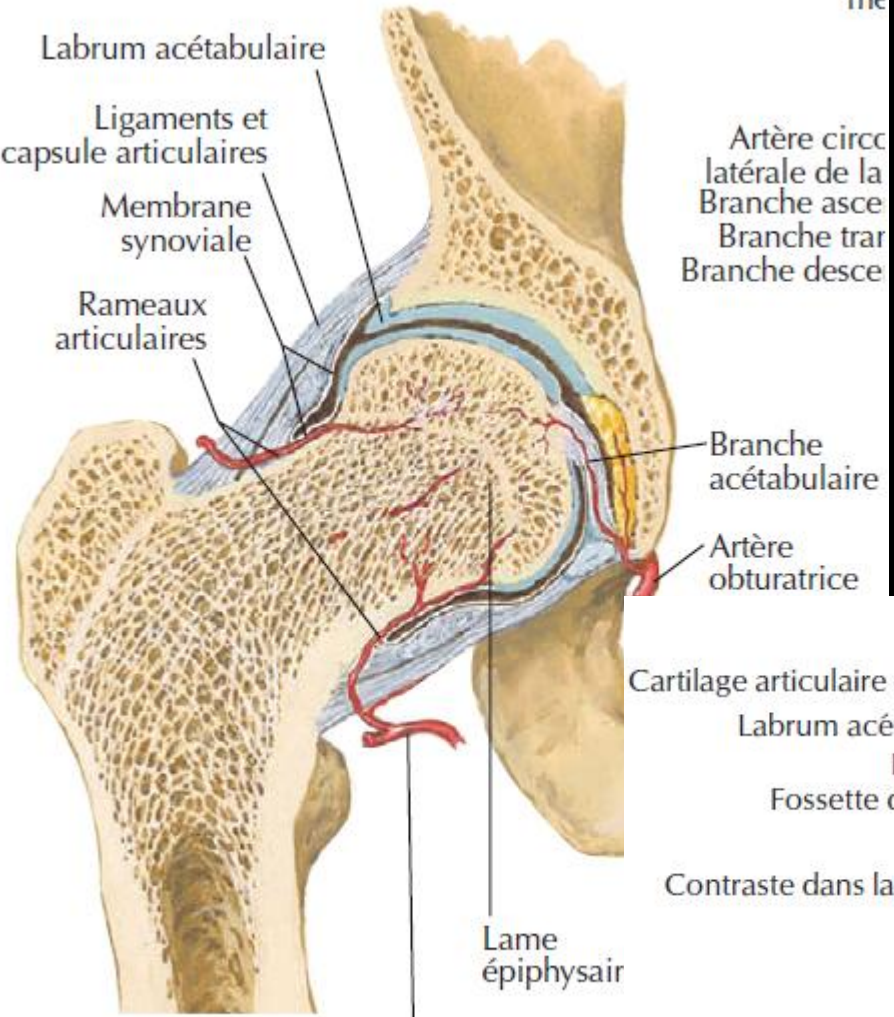
La membrane synoviale tapisse la partie interne (intra articulaire) de la capsule synoviale. Son rôle est de sécréter le liquide synoviale qui sert à lubrifier l'articulation

Au cours d'une arthrite ou d'un traumatisme, la membrane synoviale est le siège d'une inflammation elle va alors s'épaissir et sécréter beaucoup de liquide synoviale donnant ce qu'on appelle un « épanchement articulaire ».



# Coupe coronale

A  
mé



Arthro IRM de la hanche : l'injection intra articulaire de produit de contraste montre les limites de la cavité articulaire et confirme que le col est bien une structure intra articulaire.

Elle montre également le cartilage et le labrum articulaire, elle moule le ligament rond et montre une zone de renforcement capsulaire : La zone orbiculaire.

Artère circonflexe médiale de la cuisse

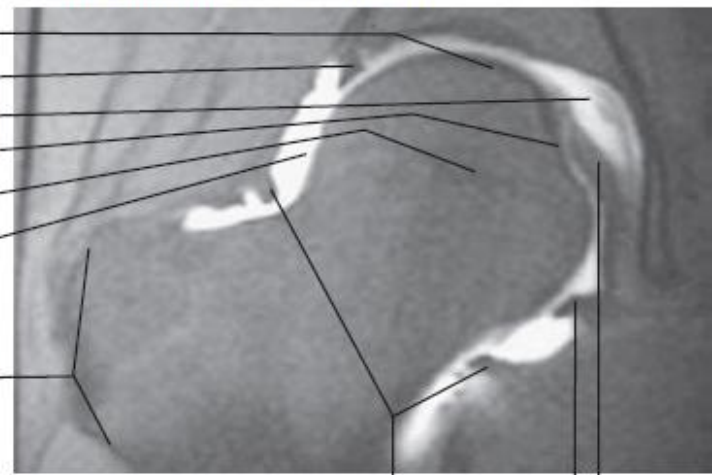
Lame épiphysair

Cartilage articulaire de la tête fémorale  
 Labrum acétabulaire supérieur  
 Fosse acétabulaire  
 Fossette de la tête fémorale  
 Tête fémorale  
 Contraste dans la capsule articulaire

des iliaque and psoas

Grand trochanter

## Arthrographie de la hanche

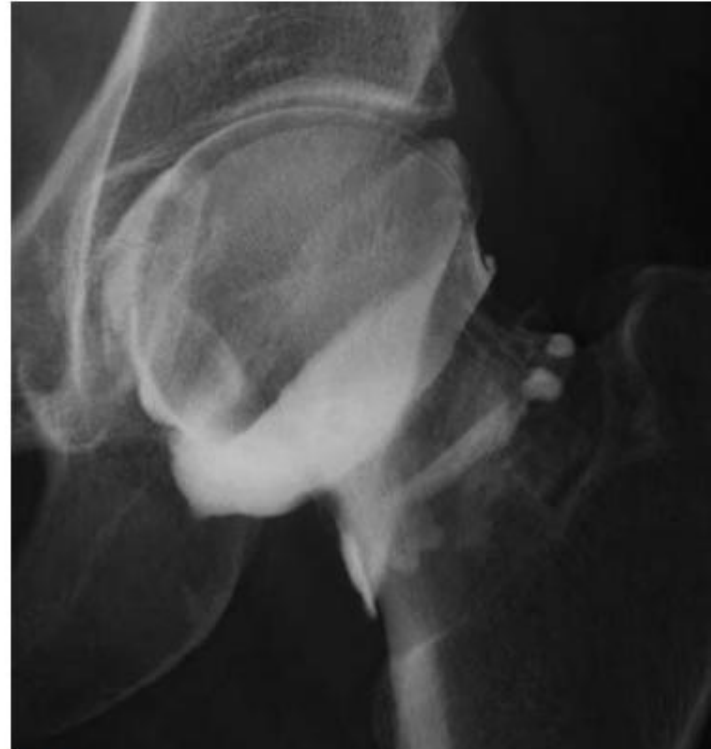

Zone orbiculaire  
 Ligament transverse de l'acétabulum  
 Ligament de la tête fémorale (avec l'artère acétabulaire, branche de l'artère obturatrice)

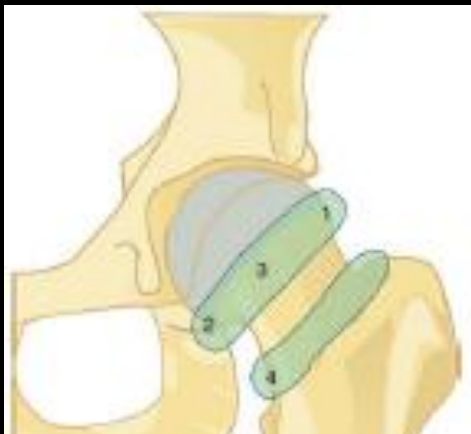Muscle sartorius  
 Muscle droit de la cuisse  
 Muscle tenseur du fascia lata  
 Muscle moyen glutéal

En arthrographie, la zone orbiculaire sépare la cavité articulaire en 2 chambres (sup et inf). Il faut connaître cette particularité pour réussir le geste de ponction articulaire.

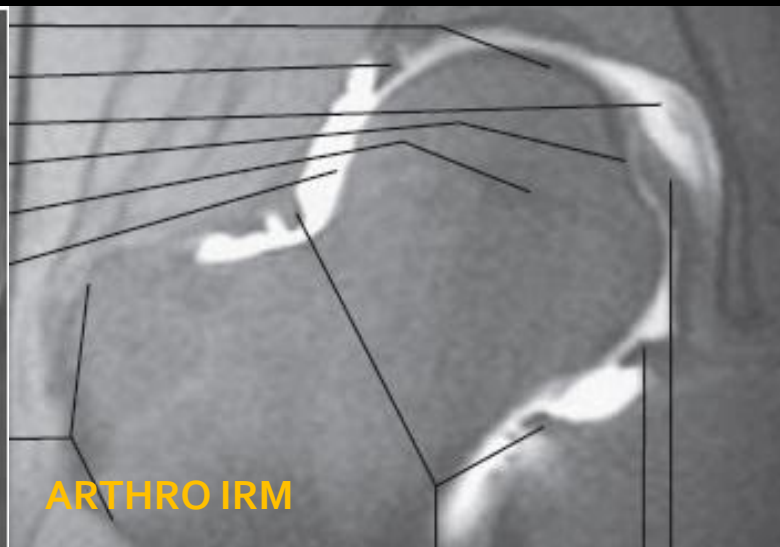
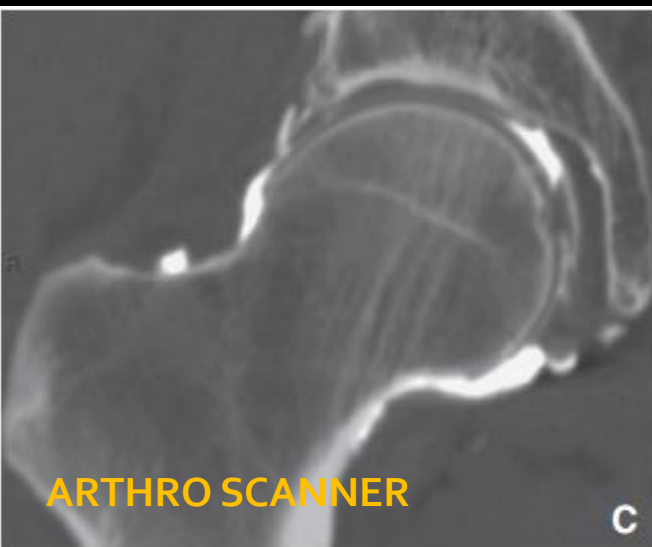
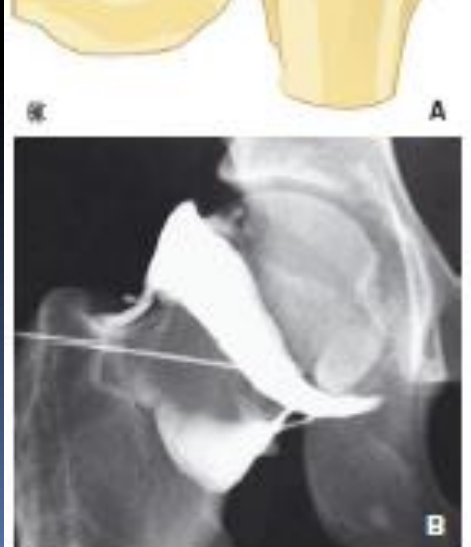
Il faut éviter de piquer au niveau de la zone orbiculaire au risque de rater le geste de ponction



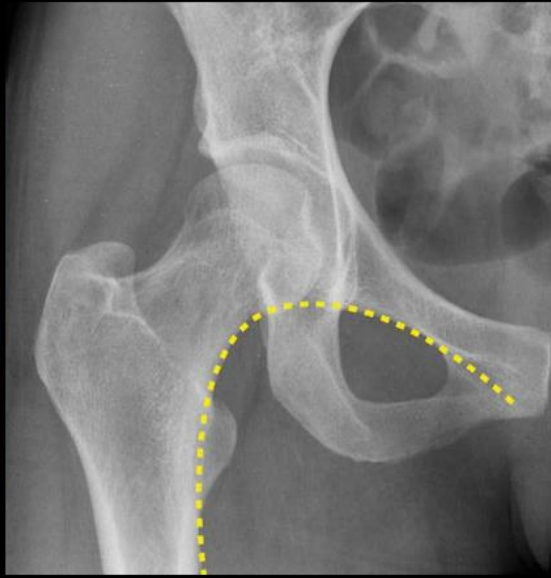
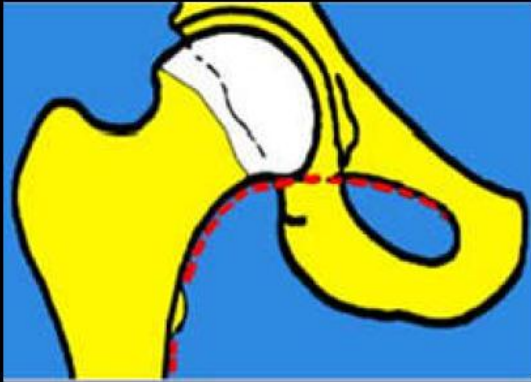**Figure 10.** Vue arthrographique en rotation médiale : la zone orbiculaire sépare la cavité articulaire en deux chambres.



Le schéma ci-contre montre les zones où piquer l'articulation



**Cintre cervico-obturateur = Ligne de Shenton**

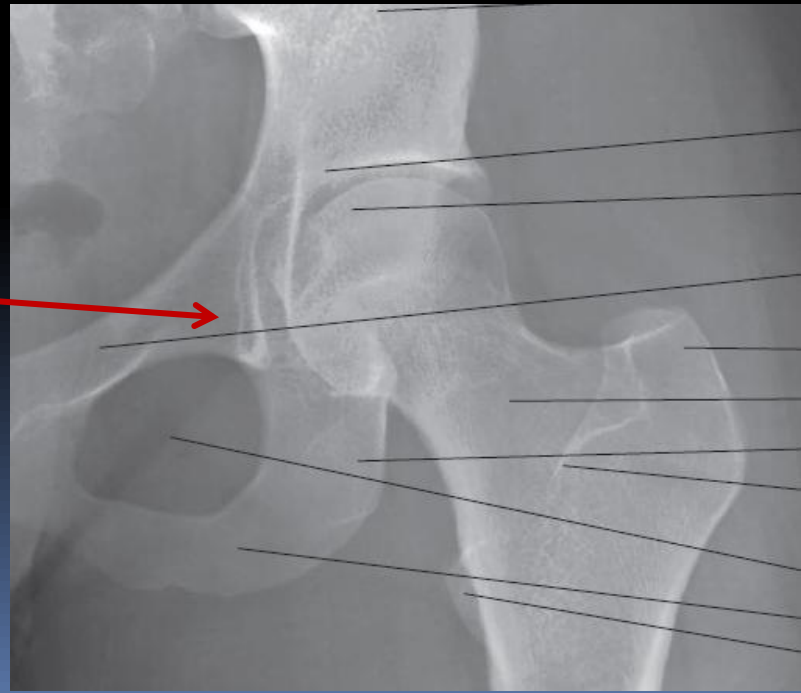


Les lignes de la Hanche :

En Rx Std il y a 2 lignes radiologique à connaitre et dont il faut toujours vérifier l'intégrité :

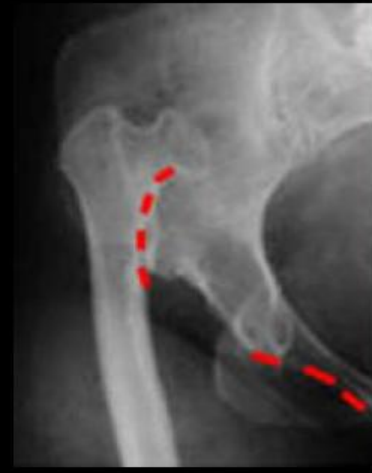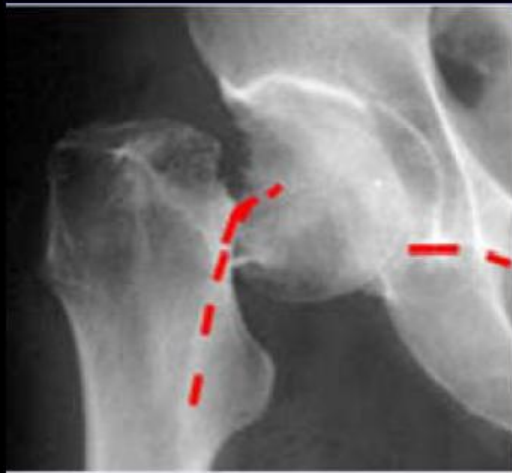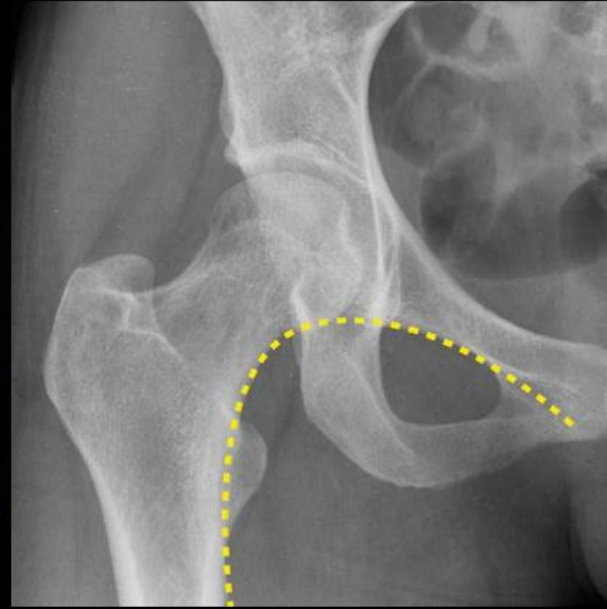
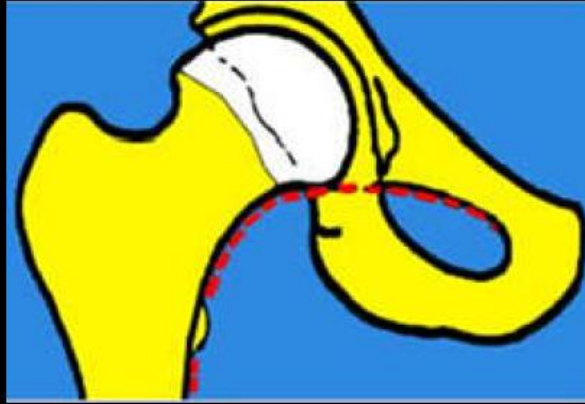
Le U radiologique

La ligne de Shenton





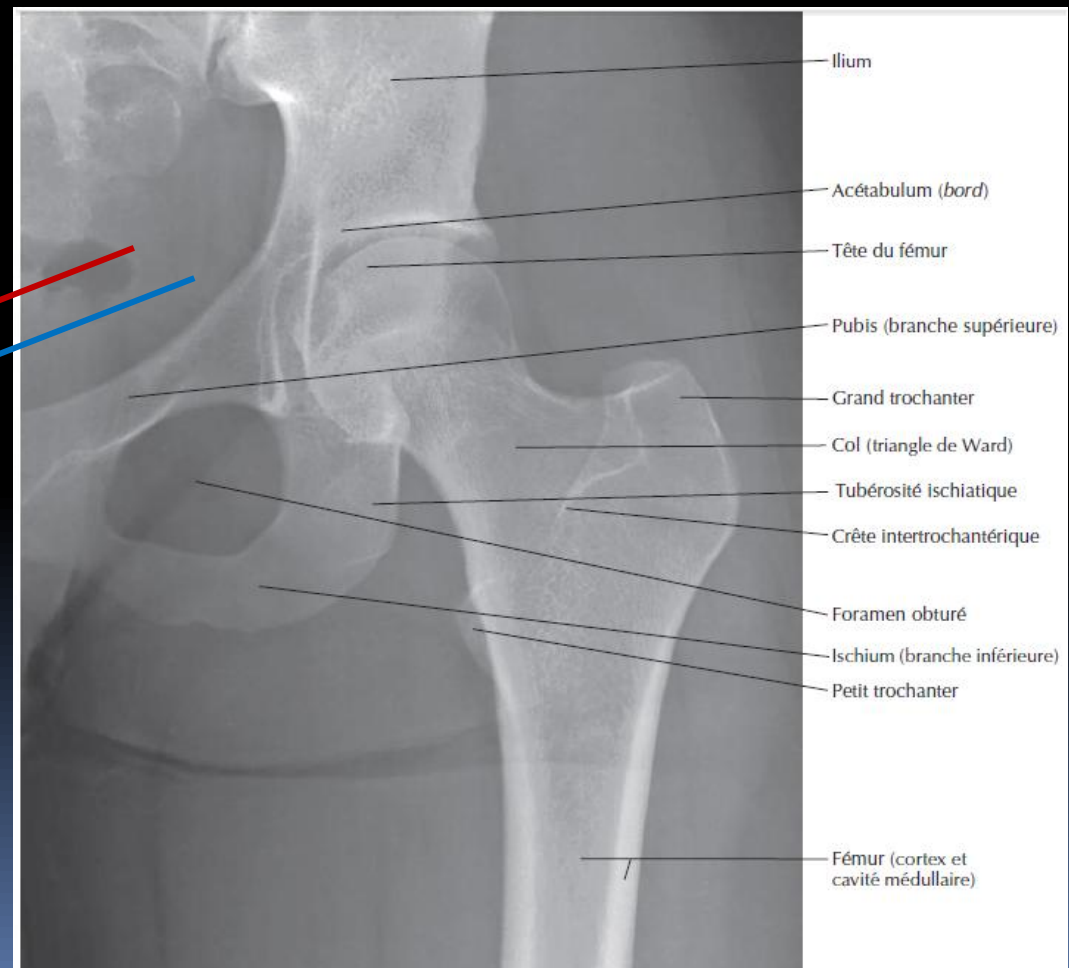
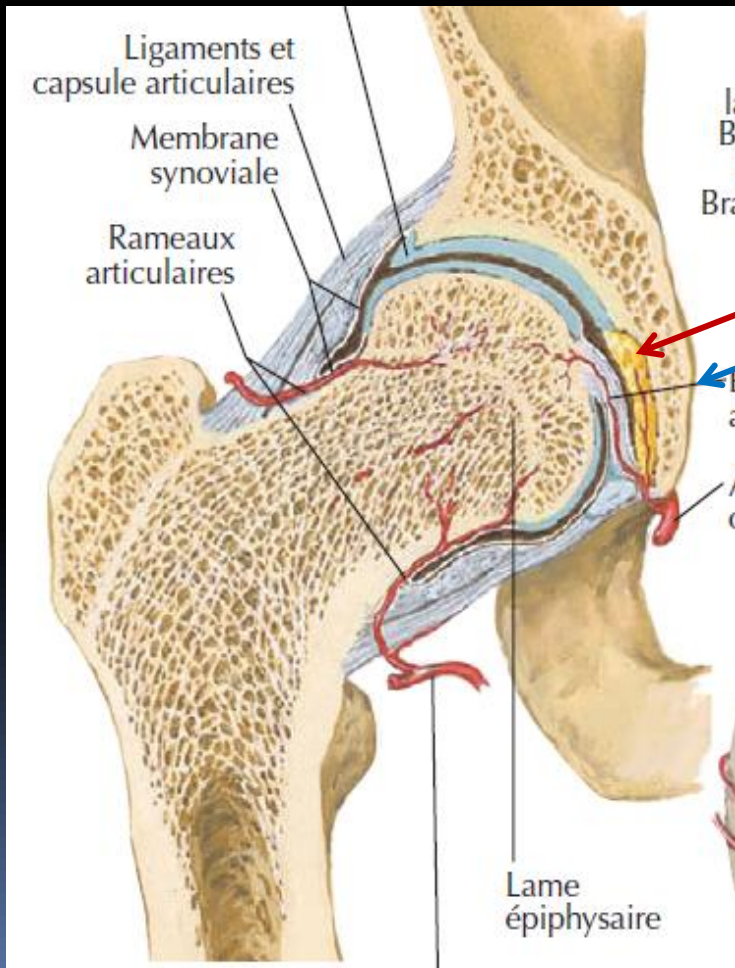
**Cintre cervico-obturateur = Ligne de shenton**



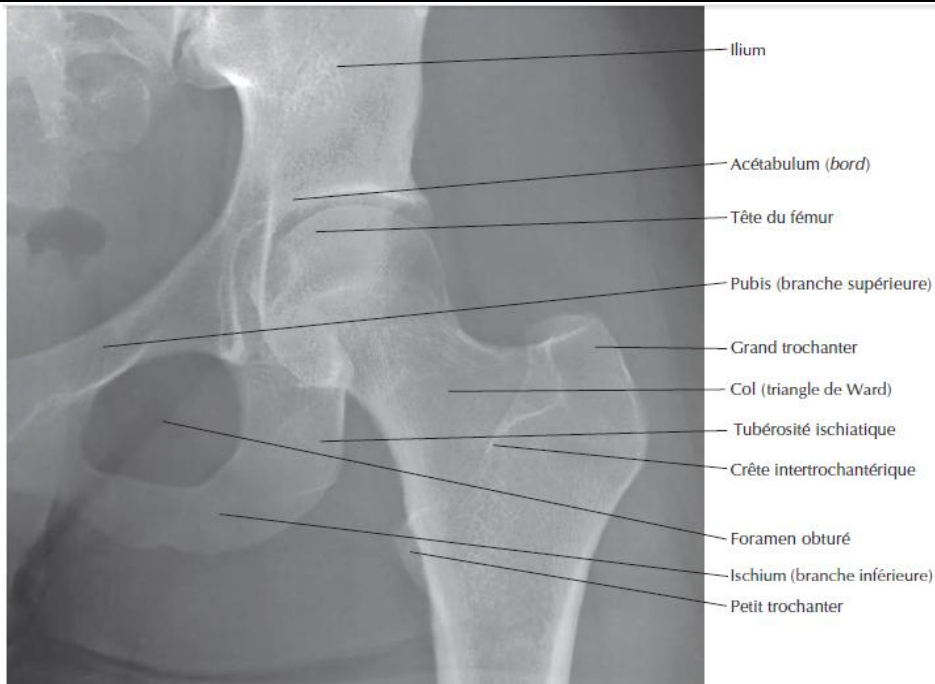
**Rupture du cintre cervico-obturateur**

## Le U Radiologique :

Sa branche interne représente le bord interne du fond cotyloïdien (flèche rouge)  
Sa branche externe représente le bord externe du fond cotyloïdien (flèche bleue)



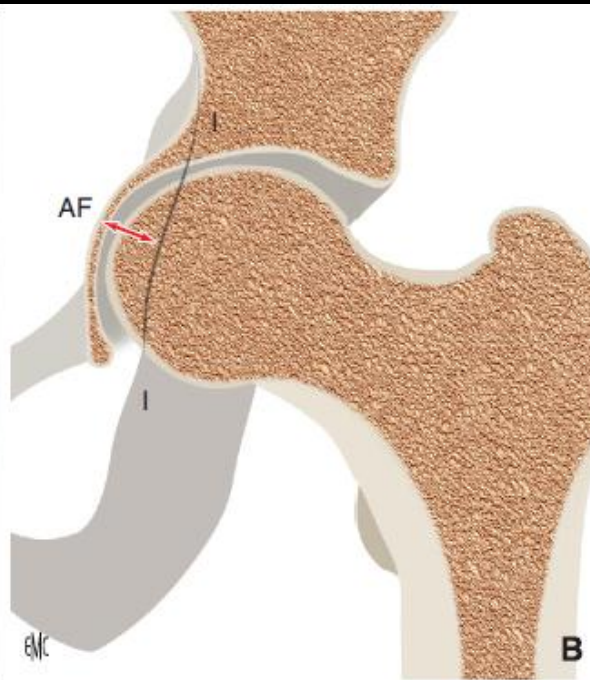
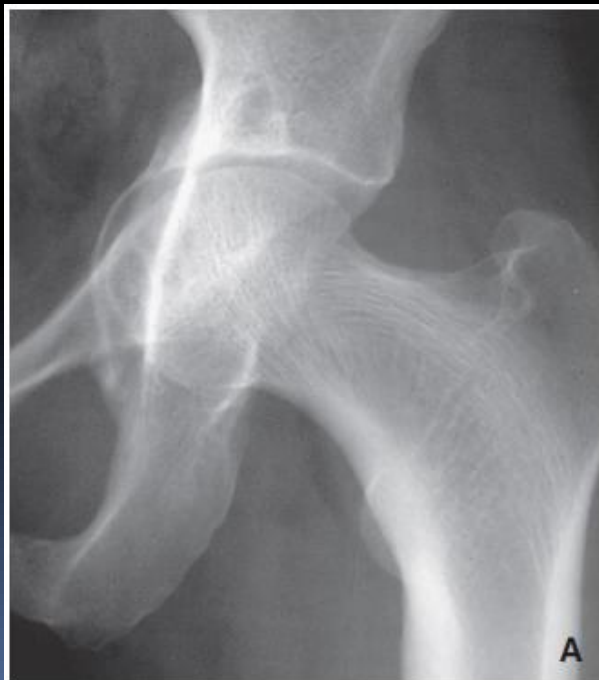



Dans le cas d'une Protrusion acétabulaire le fond cotyloïdien s'aplatit et le U radiologique disparaît.

L'arrière fond (AF) dépasse la ligne ilio-ischiatique (II).

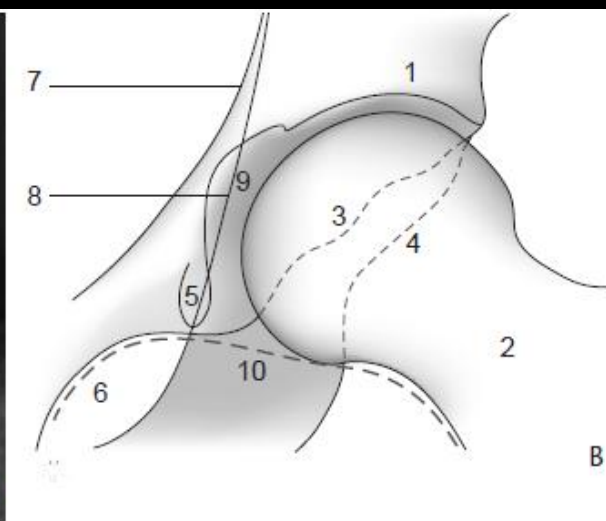
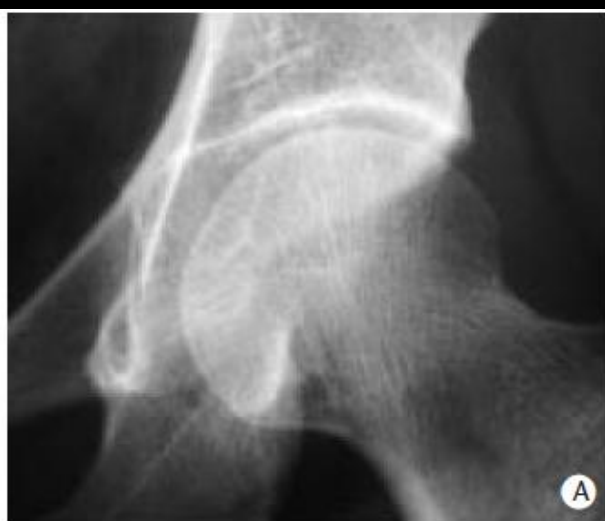Une distance AF-II > à 5 mm est en faveur d'une protrusion acétabulaire.



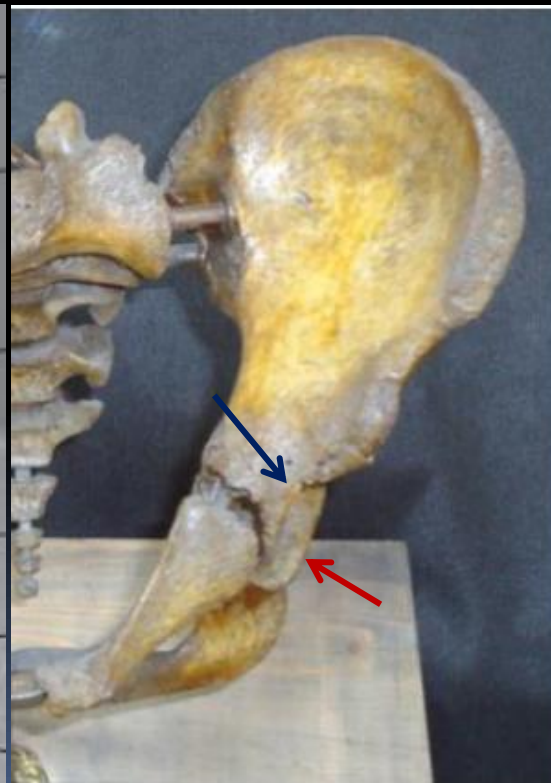
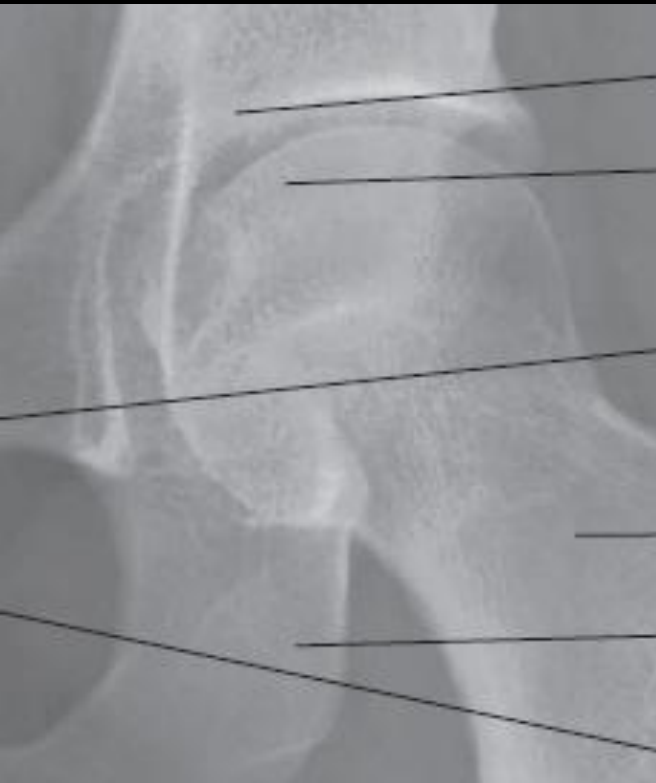**Figure 3.**

**A.** Protrusion acétabulaire.

**B.** L'arrière-fond acétabulaire (AF) dépasse en médial la ligne ilio-ischiatique (II). Une distance AF-II supérieure à 5 mm détermine la protrusion.



9 Radioanatomie de la hanche normale vue de face.  
 1. Acétabulum ; 2. fémur ; 3. bord antérieur du cotyle ; 4. bord postérieur du cotyle ; 5. U radiologique de Callot ; 6. trou obturateur ; 7. ligne innominée ; 8. ligne ilio-ischiatique ; 9. arrière-fond cotyloïdien ; 10. cintre cervico-obturateur.



Récapitulatif reprenant tous les éléments de la hanche visible sur une Radiographie Standard.

A préciser que :

La ligne du bord antérieur du cotyle (flèche bleu) est interne sur une Rx Std

Et que la ligne du bord postérieur du cotyle (flèche rouge) est externe

## Moyens d'exploration :

**Les Radiographies standards** : Examen de 1<sup>o</sup> intention pour toute douleur de hanche.

**L'échographie** : Idéale pour rechercher un épanchement articulaire, visualise également le labrum antérieur, les tendons et les parties molles péri articulaires.

**Scanner** : Analyse juste un peu plus fine de l'articulation que la Rx Std. Son apport n'est pas réellement plus contributif que la Rx Std.

**Arthro IRM ou mieux encore Arthro scanner** : Utile uniquement pour l'étude du cartilage et du labrum.

Par contre :

**IRM : Maître examen et de loin pour toutes les pathologies de la Hanche**

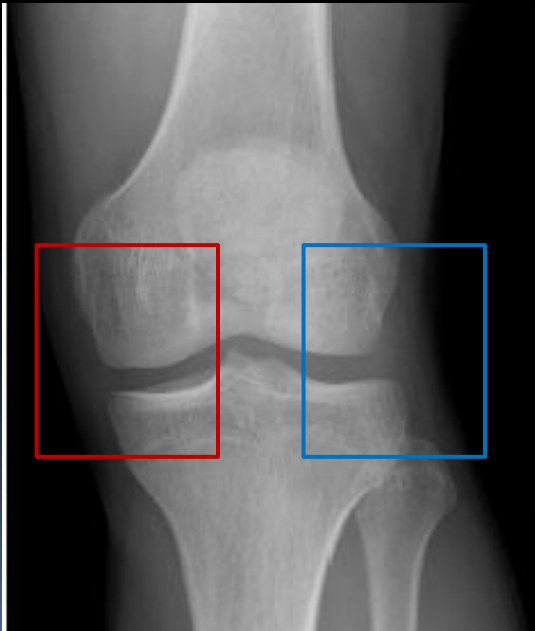
# Le Genou :

Le genou met en jeu 3 structures osseuses : Fémur, Tibia, Rotule (patella).

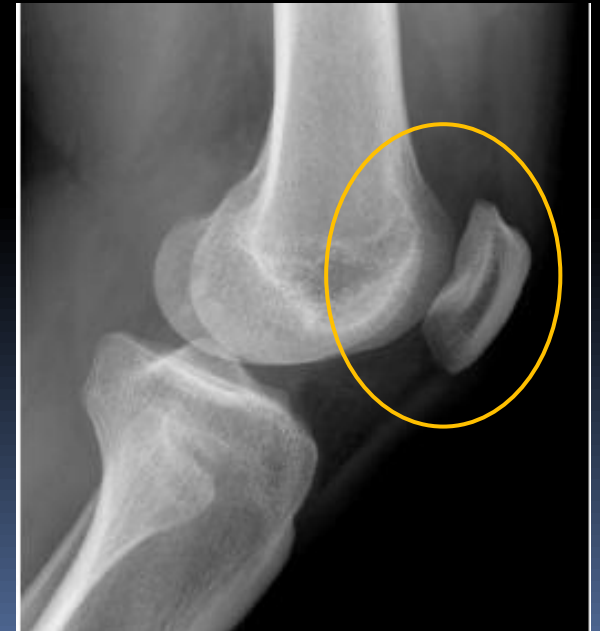Ces 3 structures forment 3 compartiments articulaires distincts :

- Le compartiment latéral ou externe (condyle fémoral latéral et plateau tibial latéral). □
- Le compartiment médial ou interne (condyle fémoral médial et le plateau tibial médial). □
- Le compartiment fémoro-patellaire. ○

Face

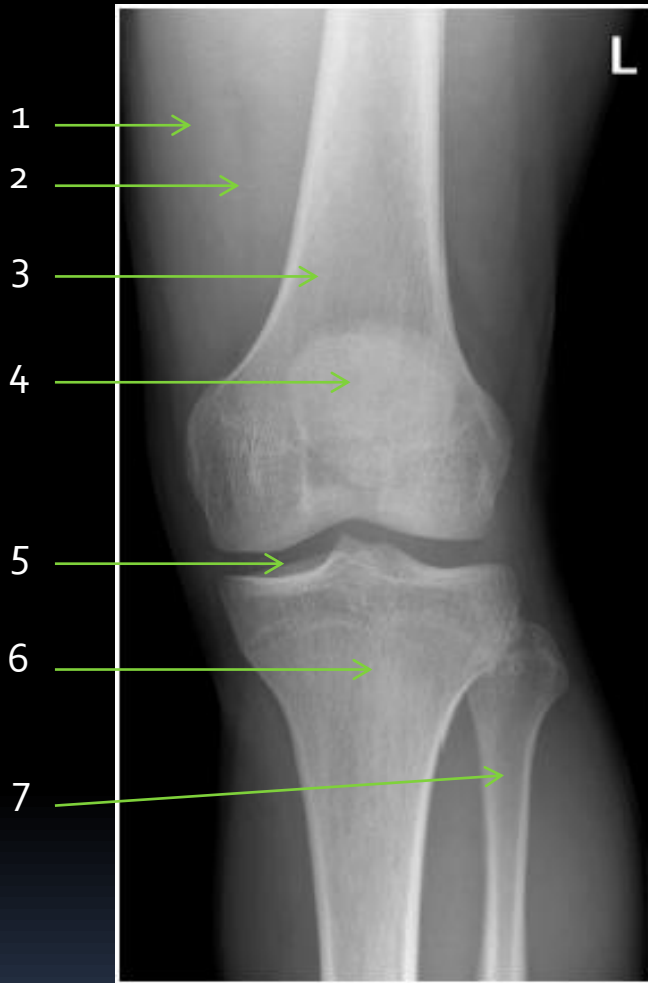

Profil



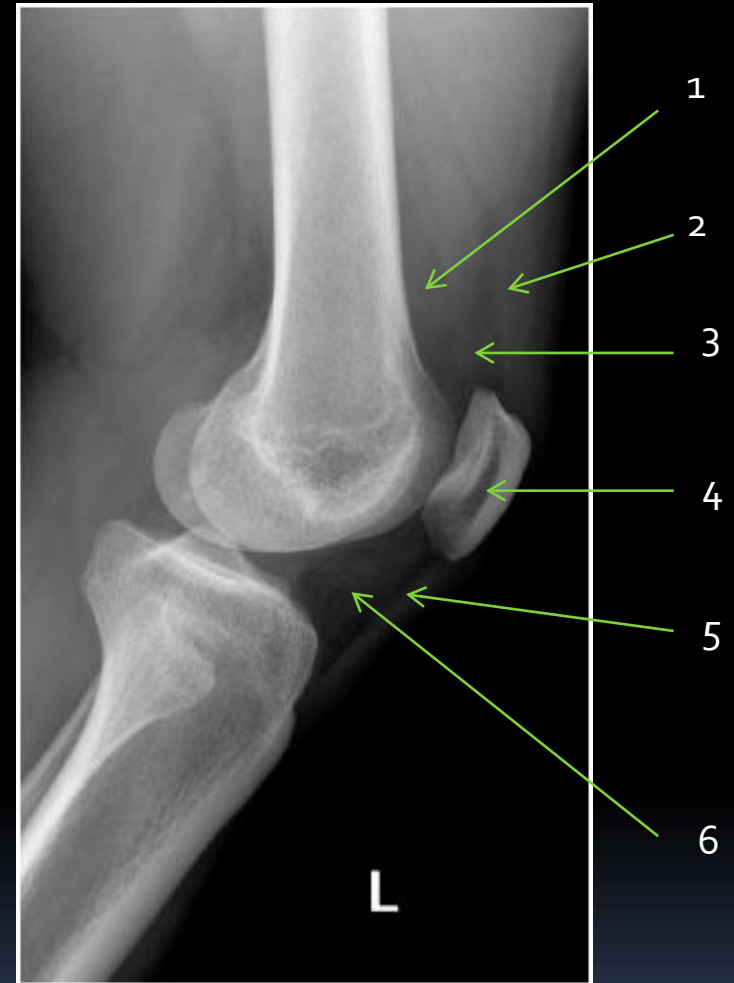
# Le Genou :

## Face

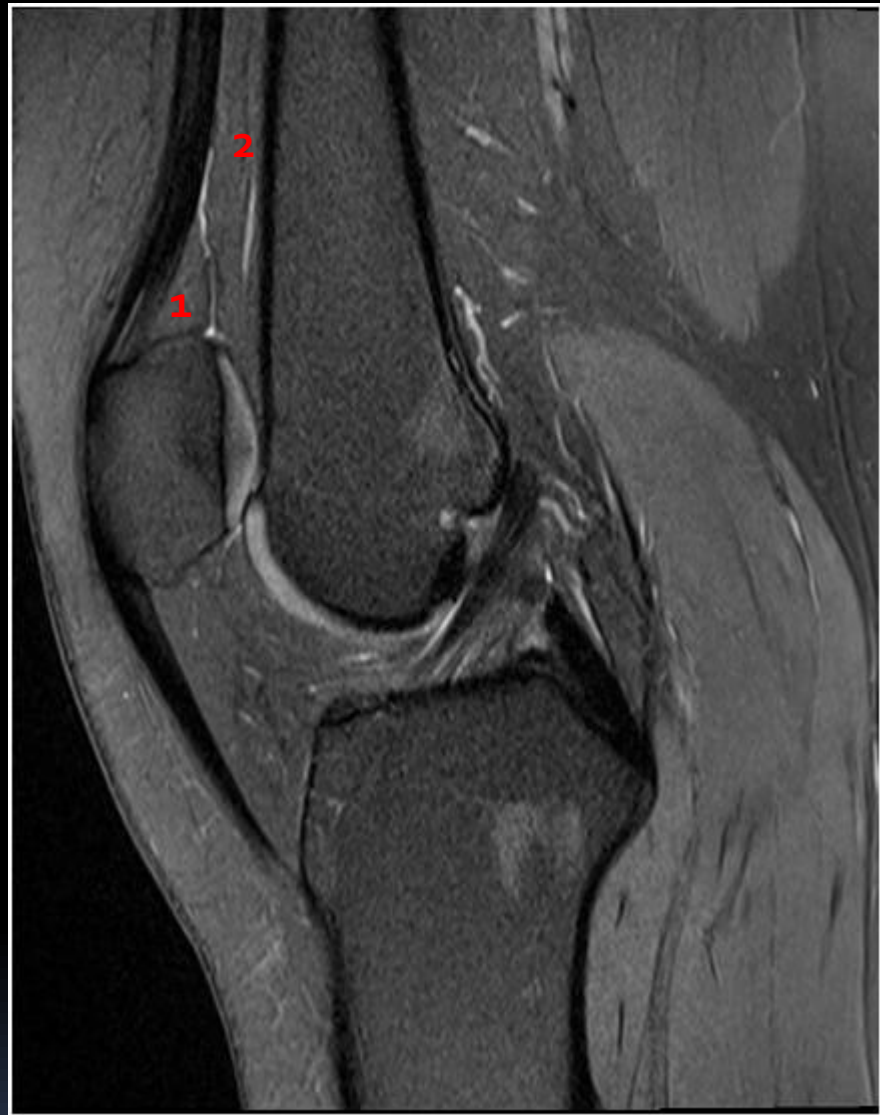
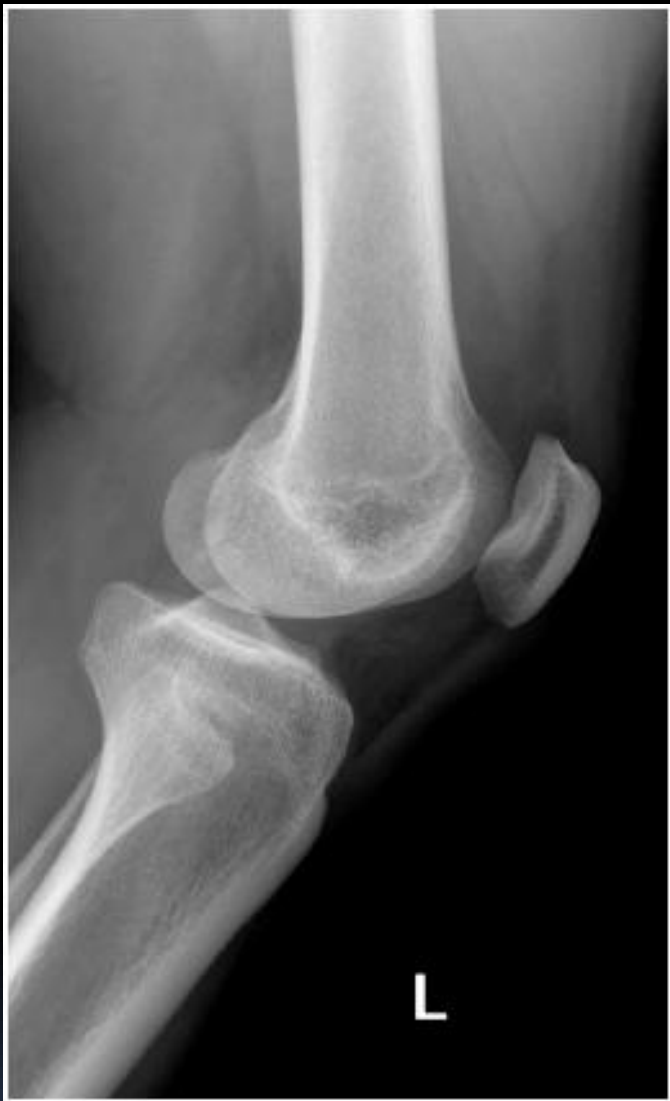

1 : Parties molles, 2 : Lignes graisseuses, 3 : Fémur, 4 : Rotule (Patella), 5 : Interligne articulaire, 6 : Tibia, 7 : Péroné (Fibula)

## Profil



1 : Graisse Pré fémorale, 2 : Tendon quadricipital, 3 : Graisse supra patellaire, 4 : Rotule (Patella), 5 : Tendon rotulien (patellaire), 6 : Graisse infra patellaire de Hoffa



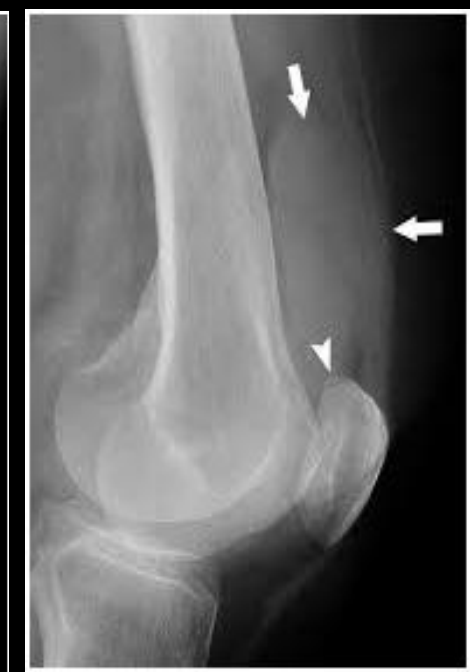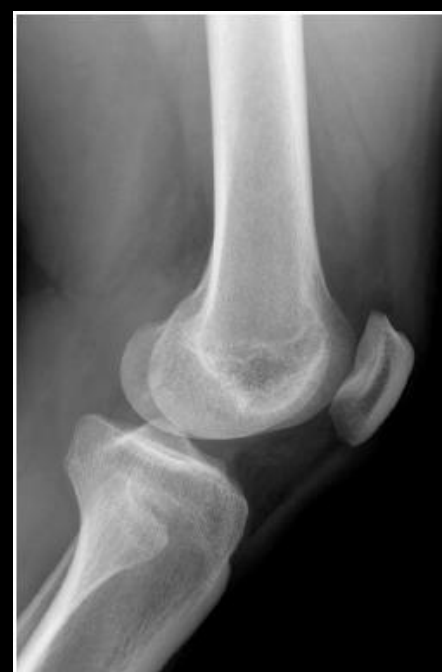Sur la coupe IRM en 1 : Graisse supra patellaire et en 2 : Graisse Pré fémorale,  
Entre les 2 espaces graisseux se situe le récessus artriculaire sous quadricipital  
qui sera mieux visible en cas d'épanchement artriculaire



## La cavité articulaire :

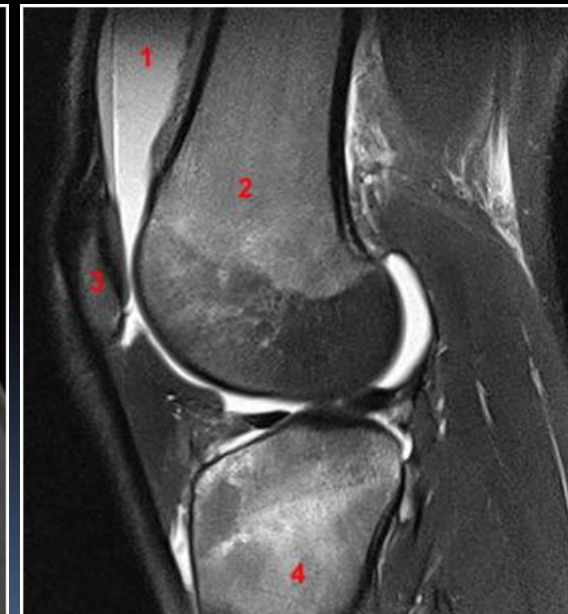
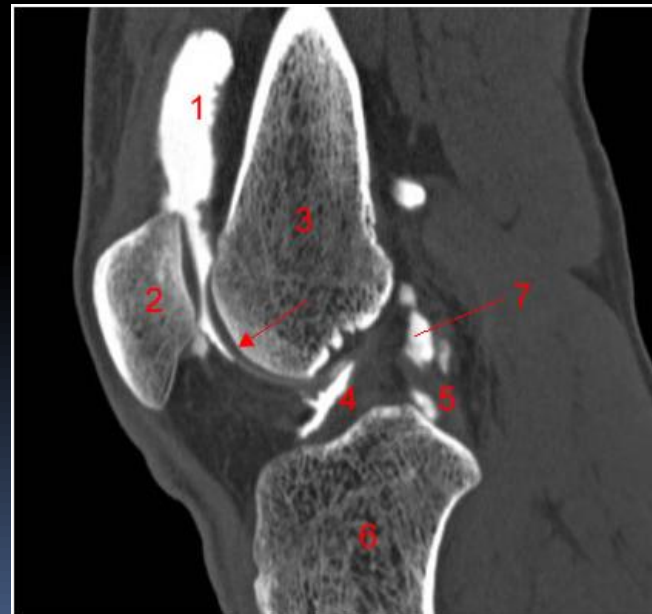Sur les Rx Std elle n'est pas directement visible, sauf si elle est le siège d'un épanchement articulaire

Dans ce cas l'épanchement va se présenter sous la forme d'une opacité supra patellaire (flèche) en arrière du tendon quadricipital qui correspond au récessus articulaire sous quadricipital rempli par l'épanchement articulaire.



En arthroscanner, l'injection intra articulaire de produit de contraste va opacifier toute la cavité articulaire, en (1) le récessus articulaire sous quadricipital qui sépare la graisse pré fémorale et supra patellaire

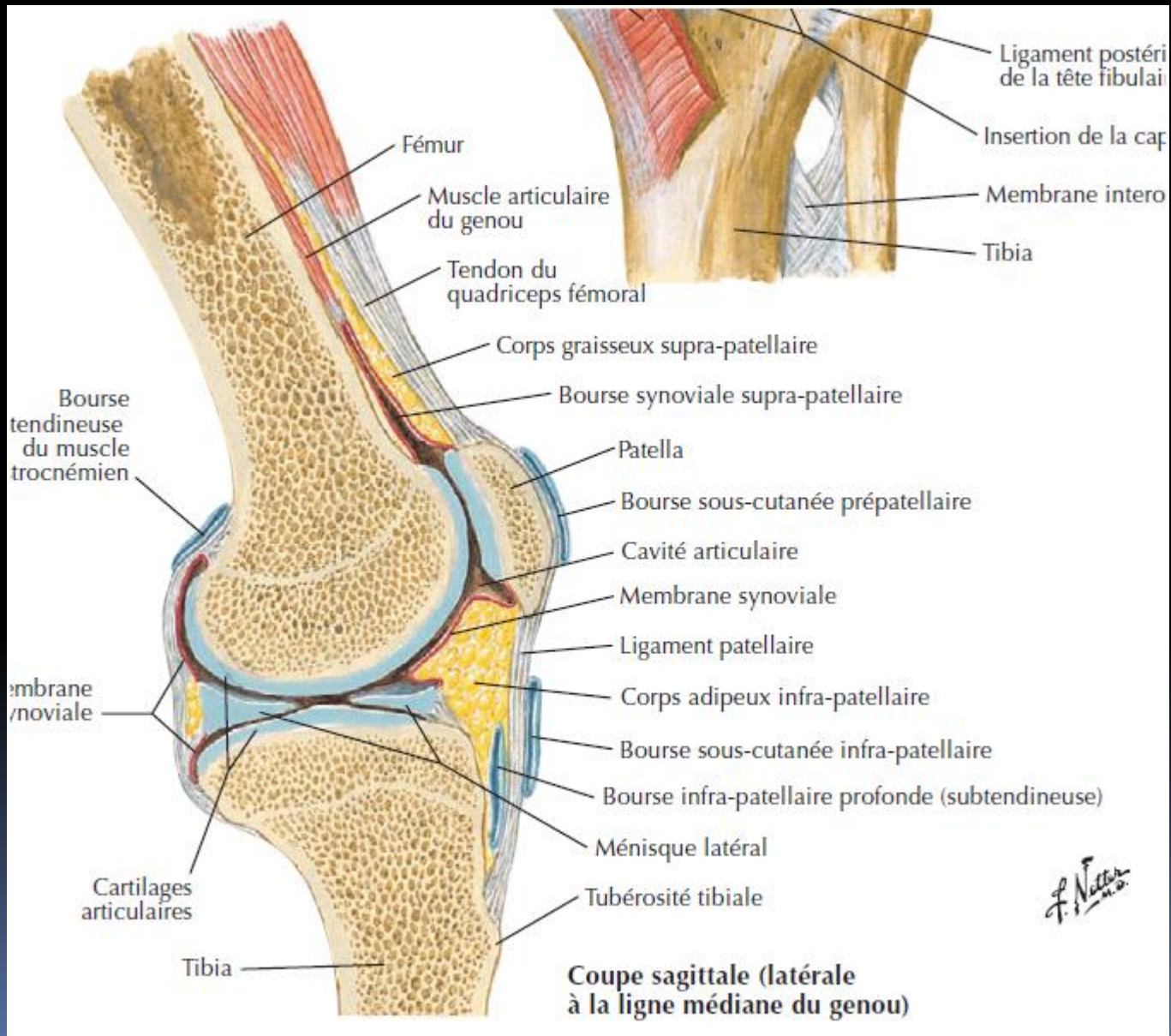
En IRM l'épanchement art (1) apparaît en « blanc » dans la cavité articulaire



Arthro scanner

IRM

## Illustration montrant la cavité articulaire, les graisses de comblement et les autres structures anatomiques du genou



## La cavité articulaire :

Elle se situe évidemment entre le fémur et le tibia.

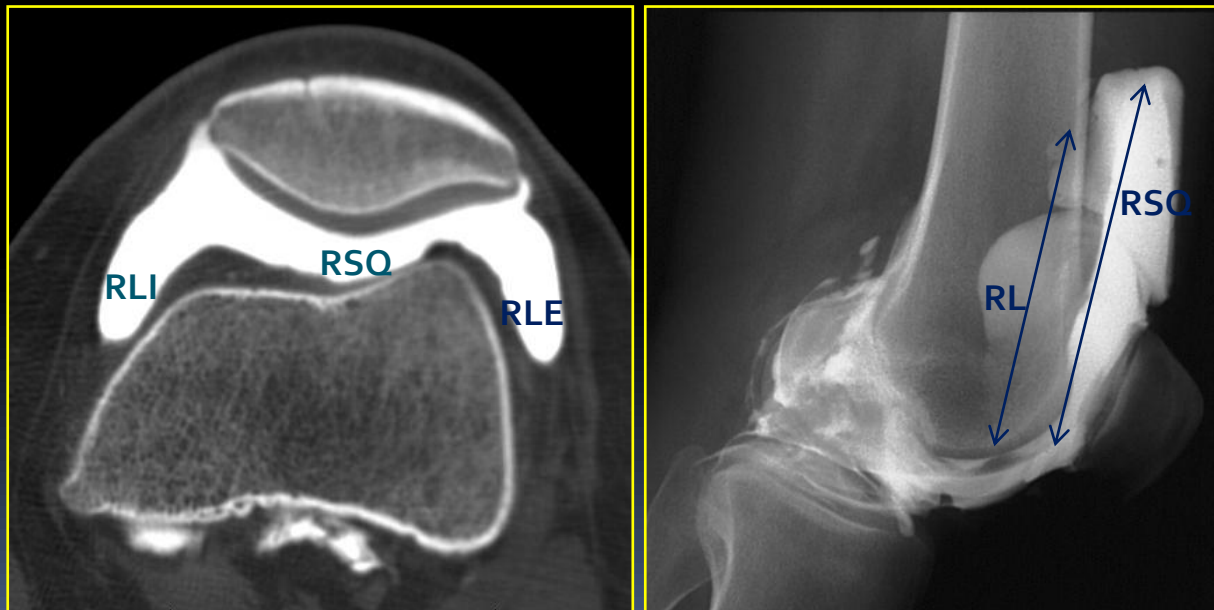
Cependant elle envoie un prolongement vers le haut pour mouler les parties antérieure, interne et externe de l'extrémité inférieure du fémur. La partie postérieure de l'extrémité inférieure du fémur n'est pas moulée par ce prolongement.

Le prolongement vers le haut de la cavité articulaire est appelé récessus.

Le récessus antérieur passe entre le fémur et la rotule. Il est appelé récessus sous quadricipital

Les récessus latéraux sont appelés le récessus latéral interne et le récessus latéral externe.

Evidemment tous les récessus sont en continuité d'un seul tenon.



Récessus sous quadricipital et Latéraux

# Le Genou :

Comparée à la cheville ou à la hanche, l'articulation du genou est peu congruente,  
Car ses surfaces articulaires ne sont pas encastrées.

Pour assurer sa stabilité , l'articulation du genou a besoin de moyens  
d'union et de stabilisation importants et puissants.

Ces différents moyens d'union sont :

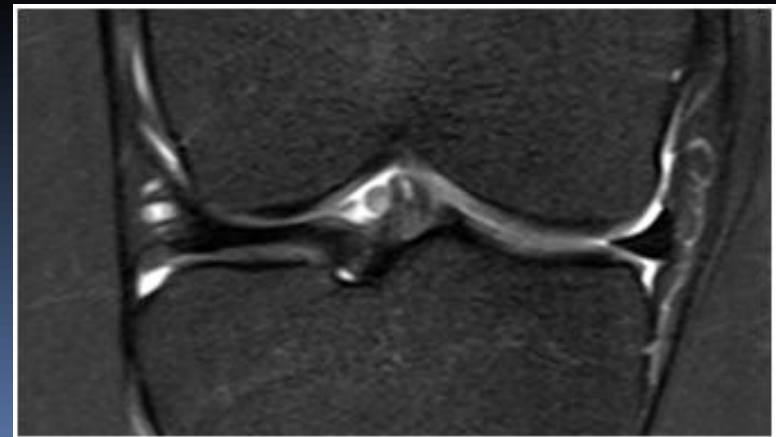
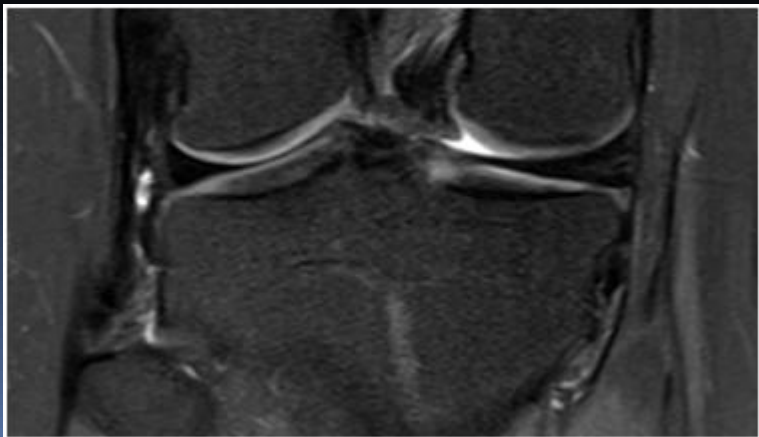
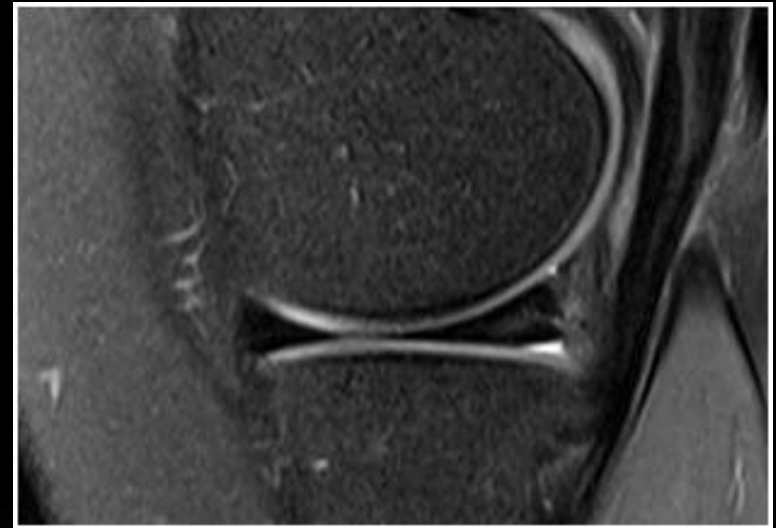
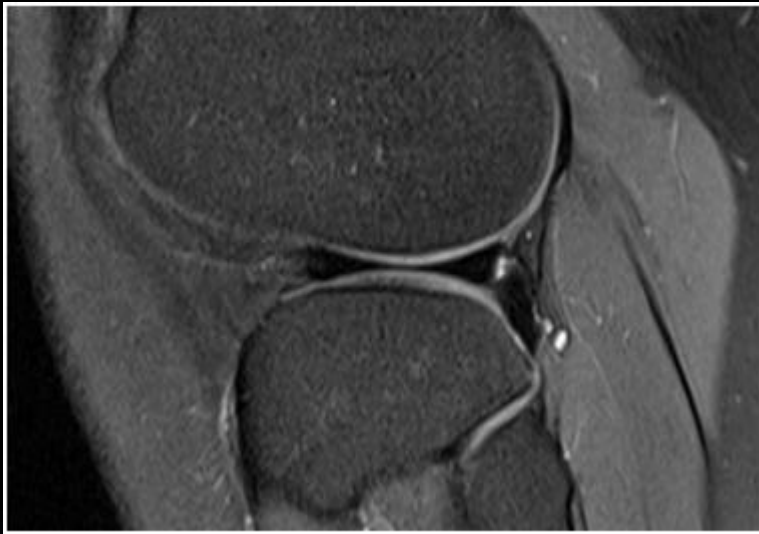- Deux fibrocartilages : Les ménisques.
- L'appareil ligamentaire postérieur.
- L'appareil ligamentaire antérieur.
  - Les ligaments latéraux.
  - Les ligaments croisés.



# Les ménisques :

Les ménisques interne et externe sont composés de 3 segments antérieur moyen et postérieur (anciennement : corne antérieure, portion intermédiaire et corne postérieure)

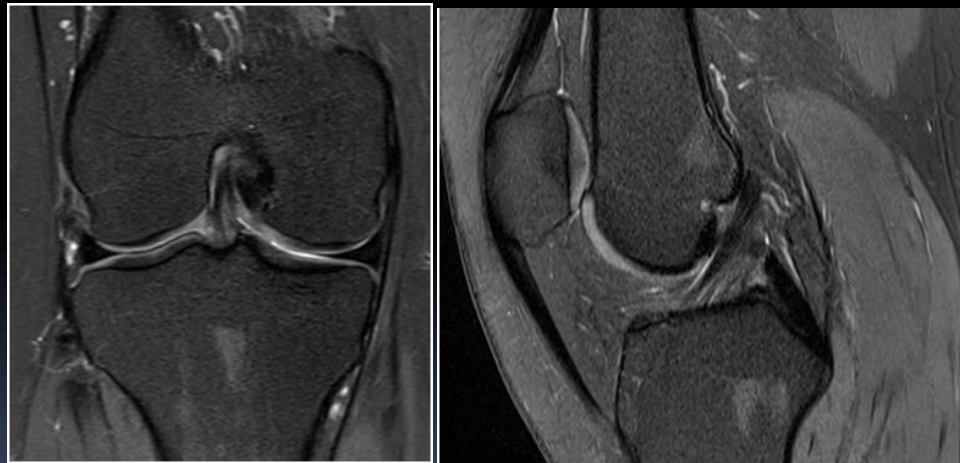
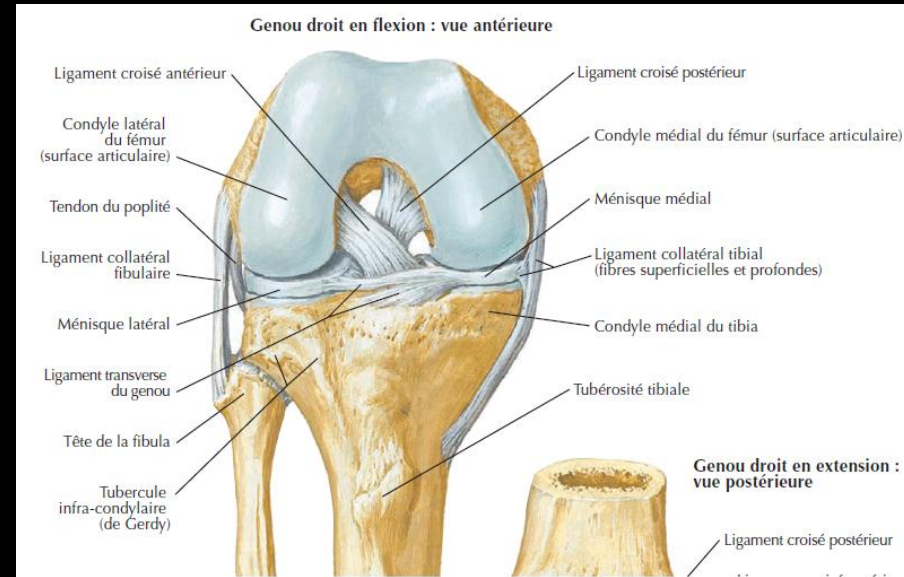
Les ménisques ont pour rôle : La distribution homogène des forces et des contraintes et L'augmentation de la congruence articulaire.



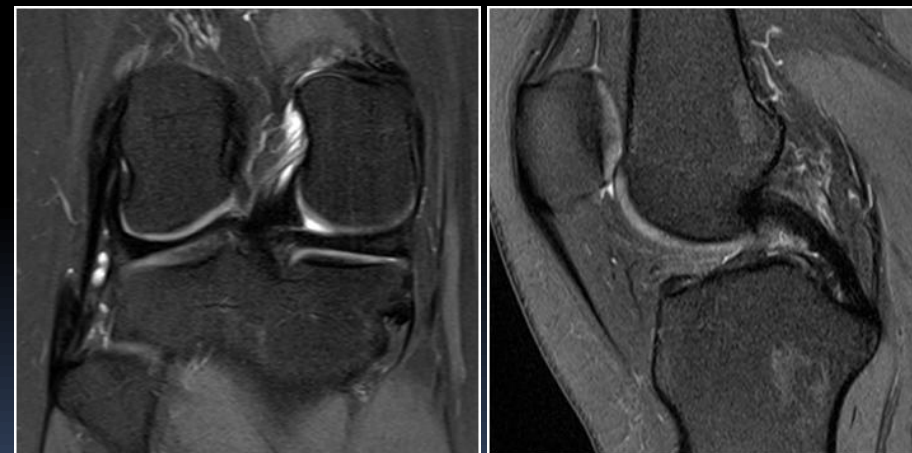# Les ligaments croisés :

Les ligaments croisés sont au nombre de deux :  
Le ligament croisé antérieur (LCA, ou antérolatéral)  
et Le ligament croisé postérieur (LCP, ou postéro-médial)

Ces deux ligaments sont situés dans la fosse intercondyloire (échancrure inter condylienne).  
Ils se croisent dans les 2 plans : de face et de profil



Ligament Croisé Antérieur



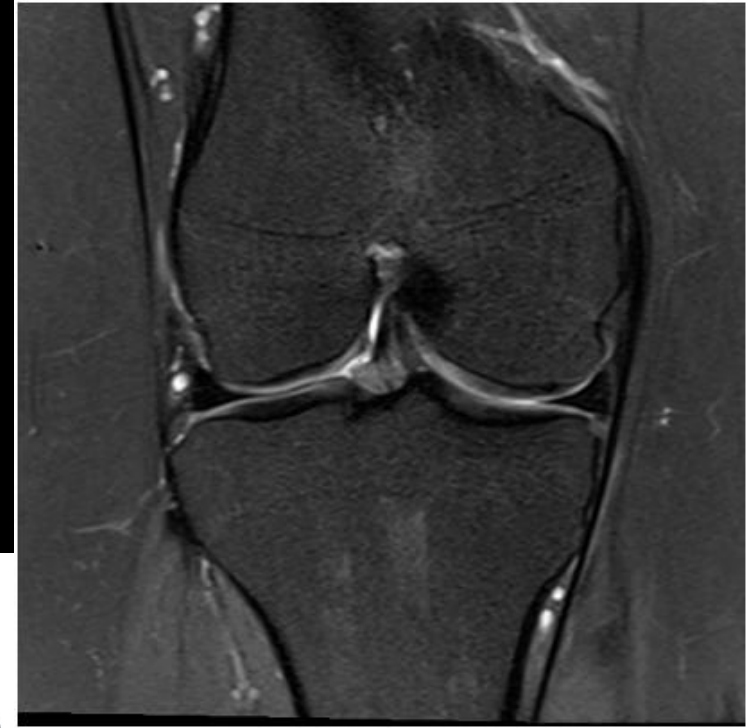
Ligament Croisé Postérieur

## Les ligaments latéraux (collatéraux) :

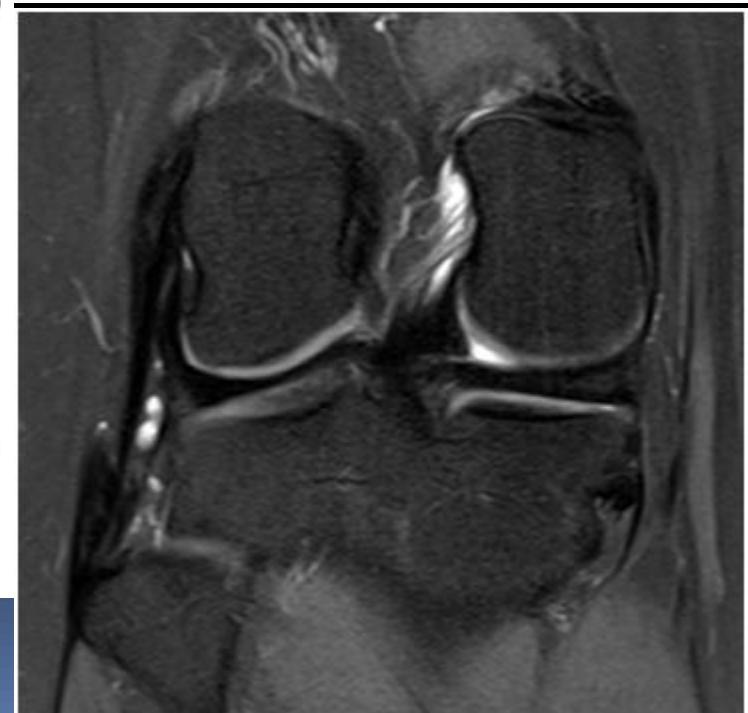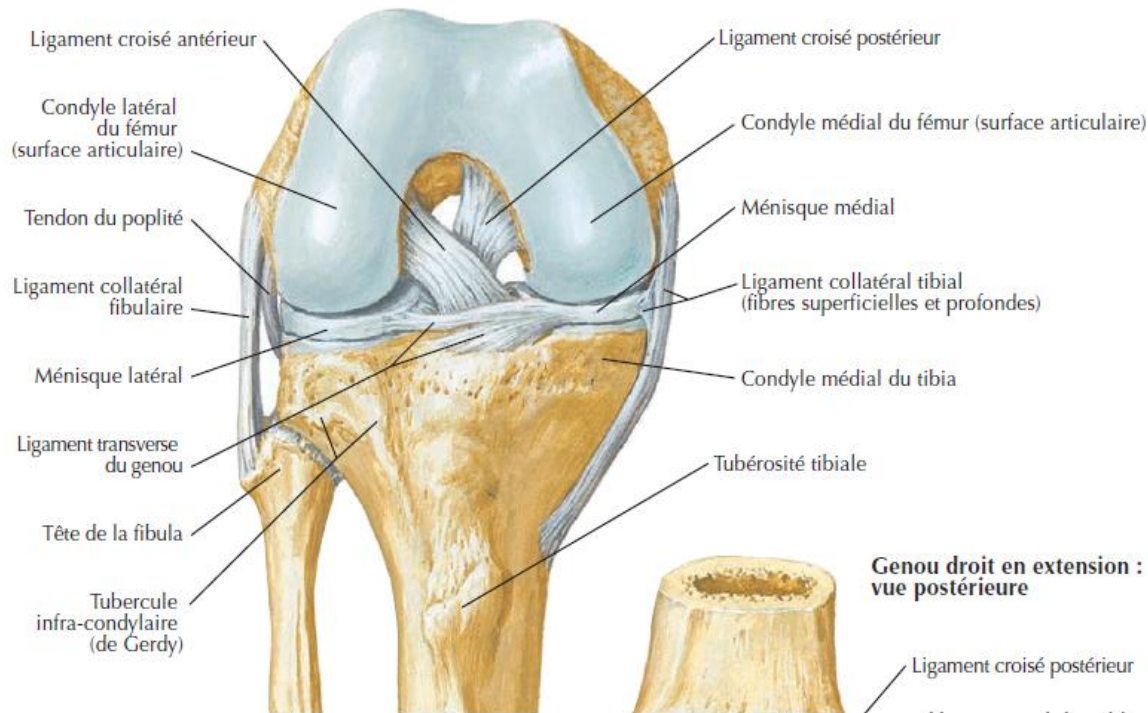
Les ligaments latéraux sont au nombre de deux :

Le ligament latéral interne (ligament collatéral médial)

Le ligament latéral externe (ligament collatéral latéral)

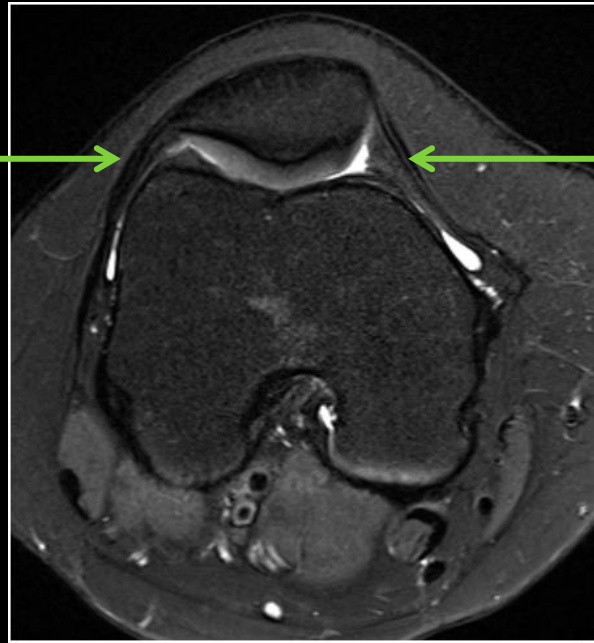


Genou droit en flexion : vue antérieure



## Autres éléments d'Anatomie Utile :

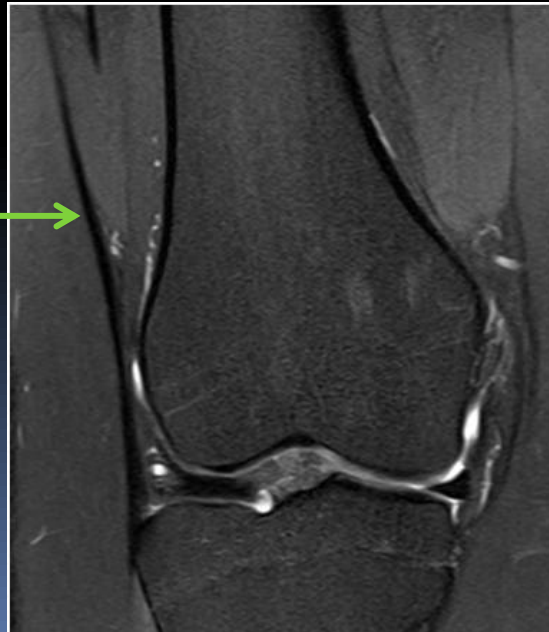Aileron rotulien externe



Aileron rotulien interne

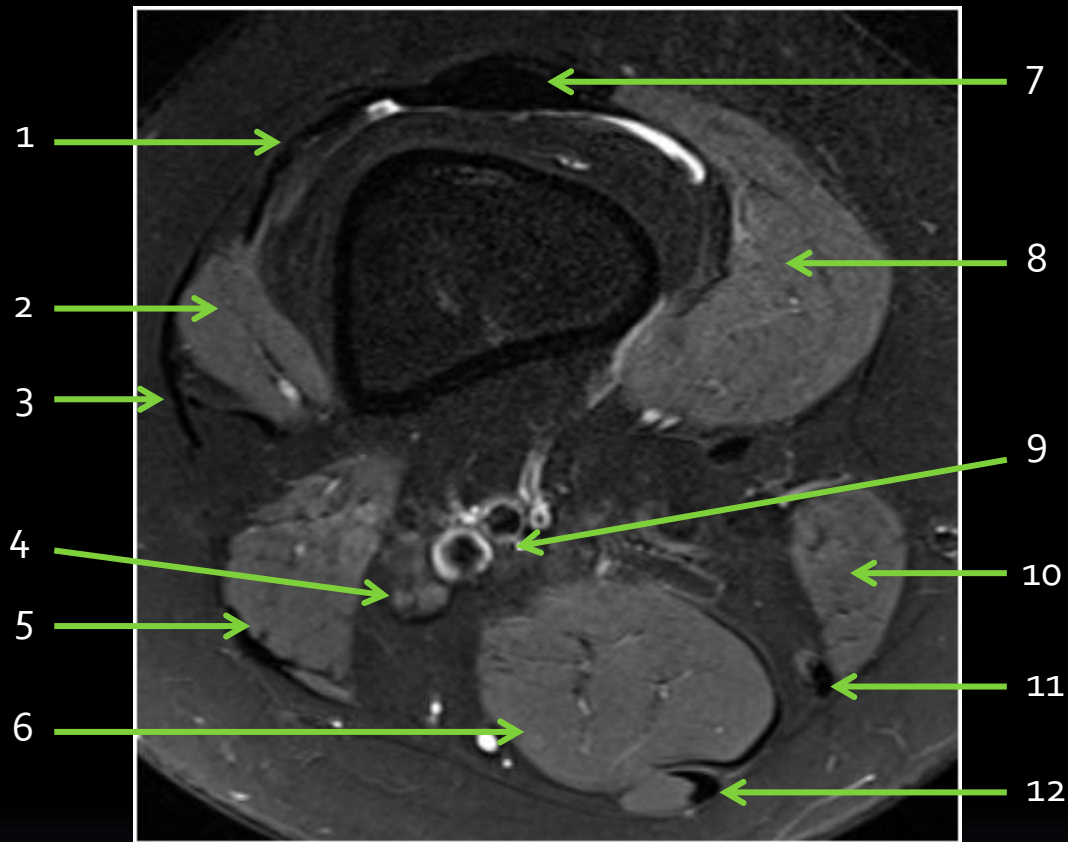


La bandelette ilio-tibiale



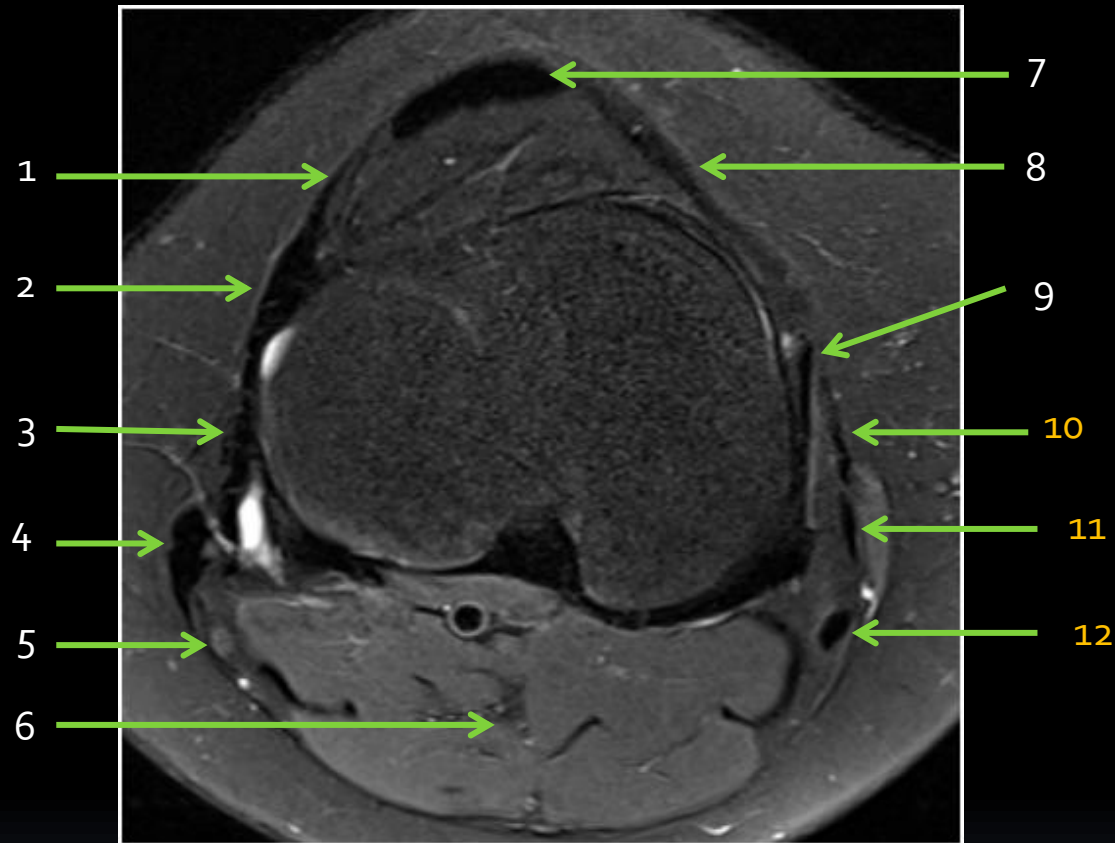


## Autres éléments d'Anatomie Utile :



1 : aileron rotulien externe, 2 : vaste externe, 3 : bandelette ilio-tibiale, 4 : nerf sciatique, 5 : Biceps, 6 : Semi-membraneux, 7 : tendon rotulien, 8 : vaste interne, 9 : artère et veine poplitée, 10 : Sartorius, 11 : tendon gracile, 12 : tendon semi tendineux

## Autres éléments d'Anatomie Utile :



1 : aileron rotulien externe, 2 : bandelette ilio-tibiale, 3 : ligament latéral externe, 4 : tendon biceps, 5 : nerf sciatique poplité interne, 6 : nerf sciatique poplité externe, 7 : tendon rotulien, 8 : aileron rotulien interne, 9 : ligament latéral interne, 10 : tendon sartorius, 11 : tendon gracile, 12 : tendon semi tendineux

Les tendons sartorius, gracile et semi-tendineux sont appelés les tendons de la « Patte d'Oie »

## Moyens d'exploration :

**Les Radiographies standards** : Examen de 1<sup>o</sup> intention pour toute douleur du genou.

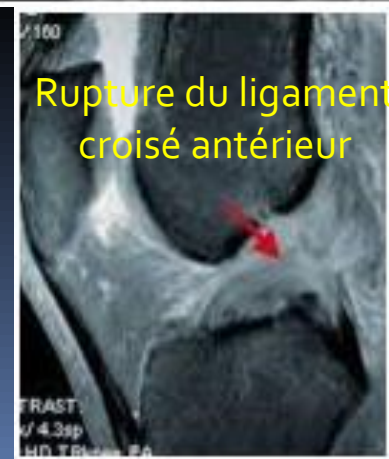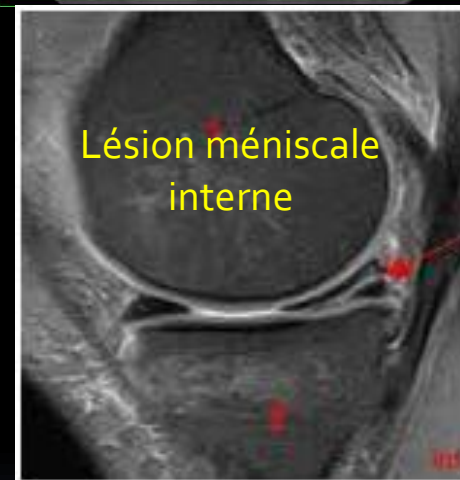
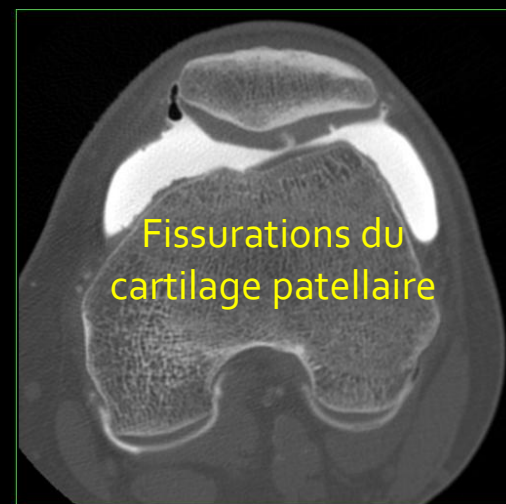
**L'échographie** : Idéale pour rechercher un épanchement articulaire, visualise également les tendons et les parties molles péri articulaires. Mais ne peut en aucun cas visualiser les ménisques et les ligaments croisés.

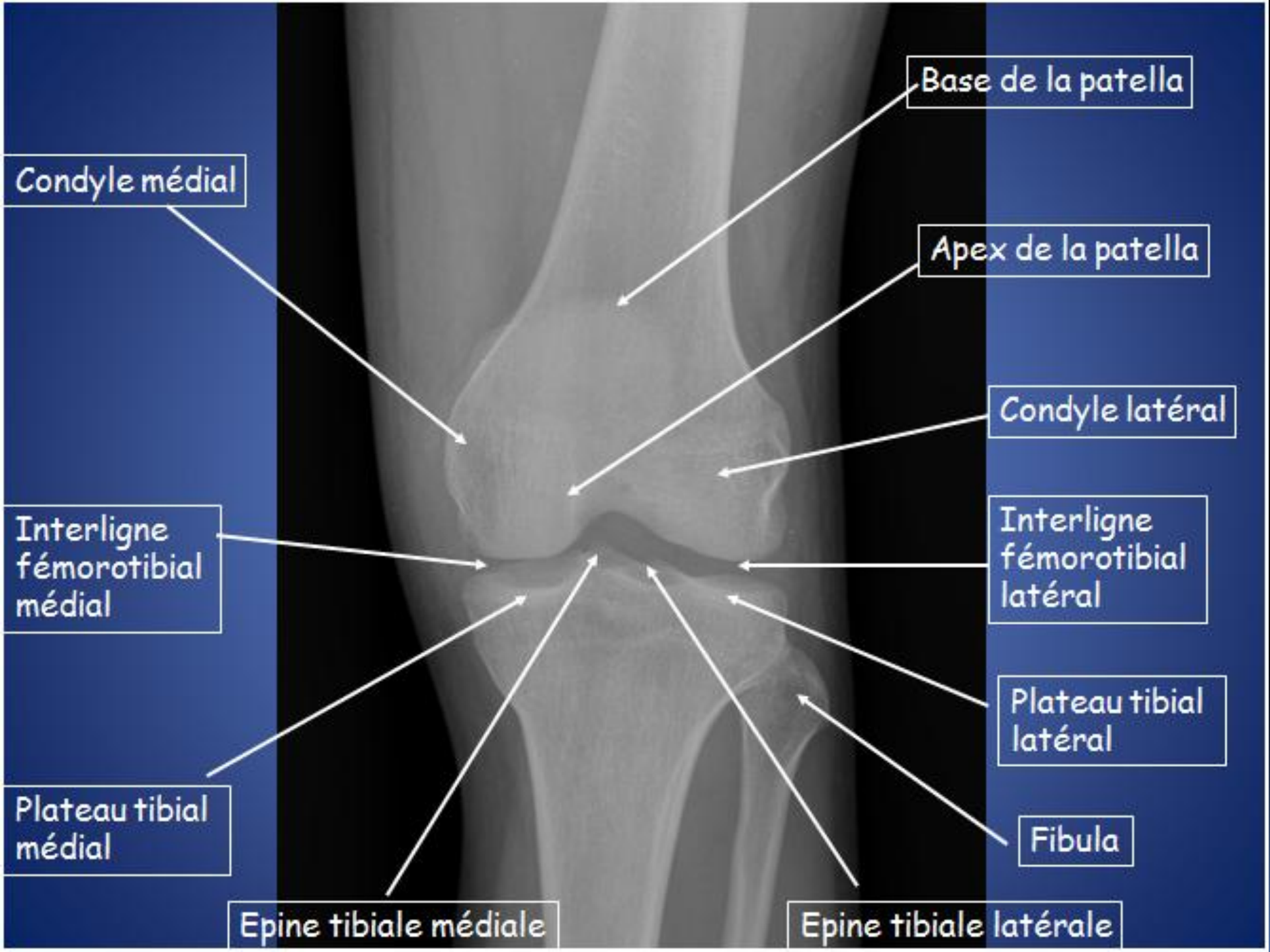
**Scanner** : Analyse juste un peu plus fine de l'articulation que la Rx Std. Son apport réside essentiellement dans les mesures de la statique du genou comme la distance TAGT et la mesure des angles.

**Arthro IRM ou mieux encore Arthro scanner** : Utile uniquement pour l'étude du cartilage et des ménisques.

Par contre :

**IRM : Maître examen et de loin pour toutes les pathologies du Genou**





Base de la patella

Apex de la patella

Condyle latéral

Interligne fémorotibial latéral

Plateau tibial latéral

Fibula

Epine tibiale latérale

Epine tibiale médiale

Condyle médial

Interligne fémorotibial médial

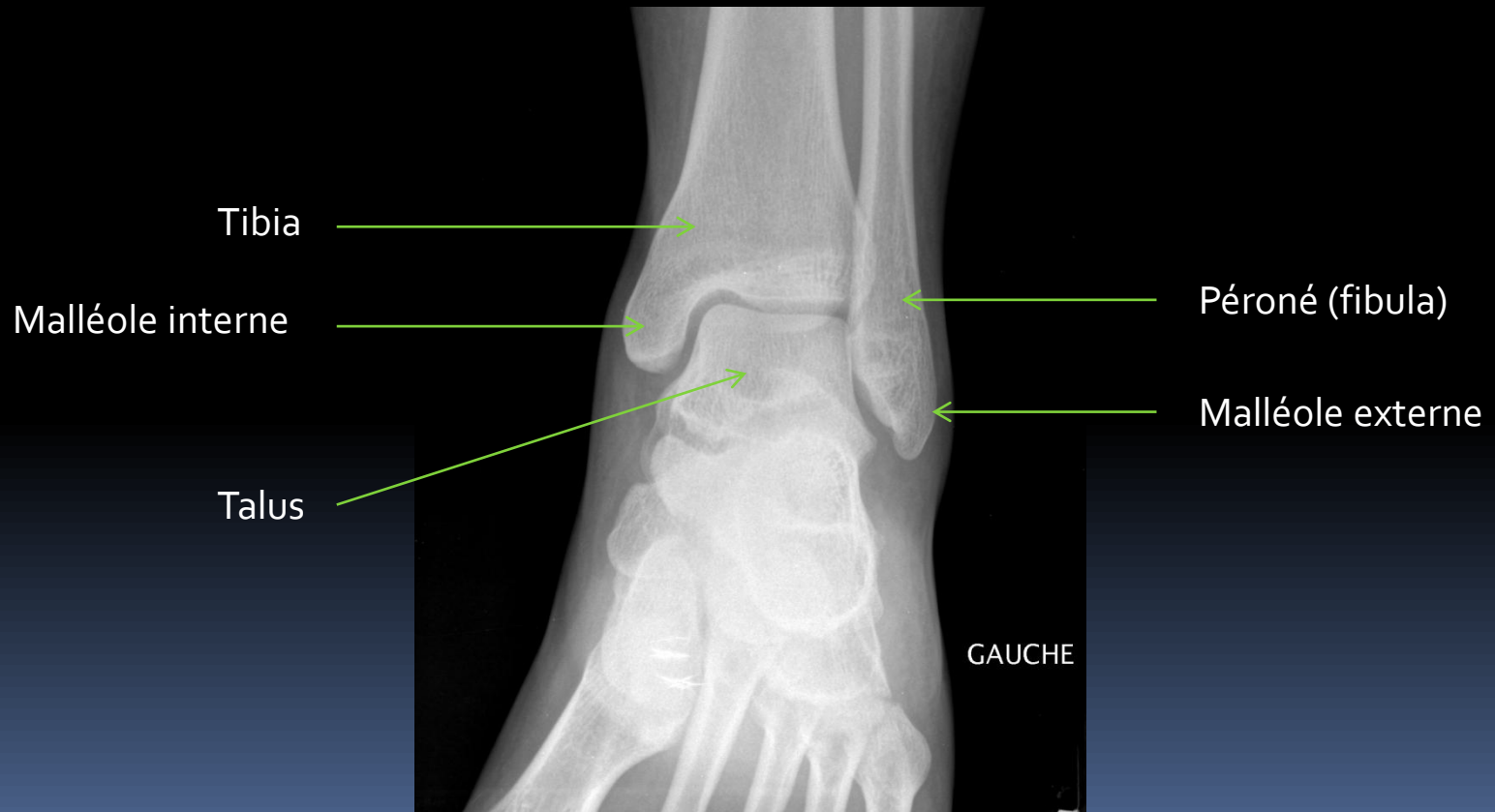Plateau tibial médial



# La Cheville :

Appelée également **l'articulation talo-crurale**. Elle réunit les 3 os suivants :

- Le tibia qui se prolonge en bas par une volumineuse apophyse « la malléole interne »
- La fibula (péroné) dont l'épiphyse distale forme « la malléole externe »
- Le talus (astragale)

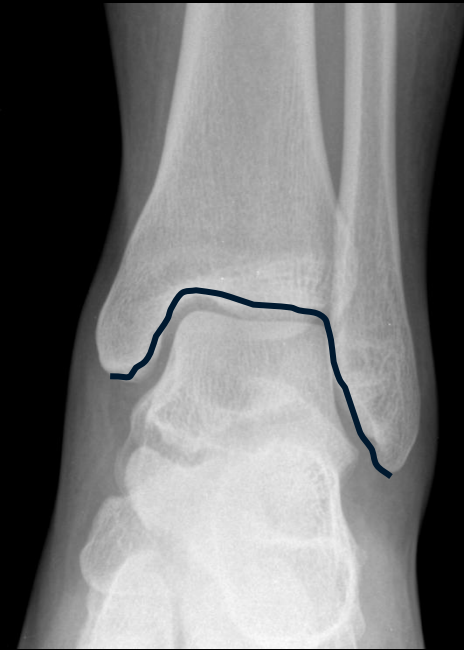

## Les Surfaces articulaires :

Sont la mortaise tibio-fibulaire et la trochlée du talus

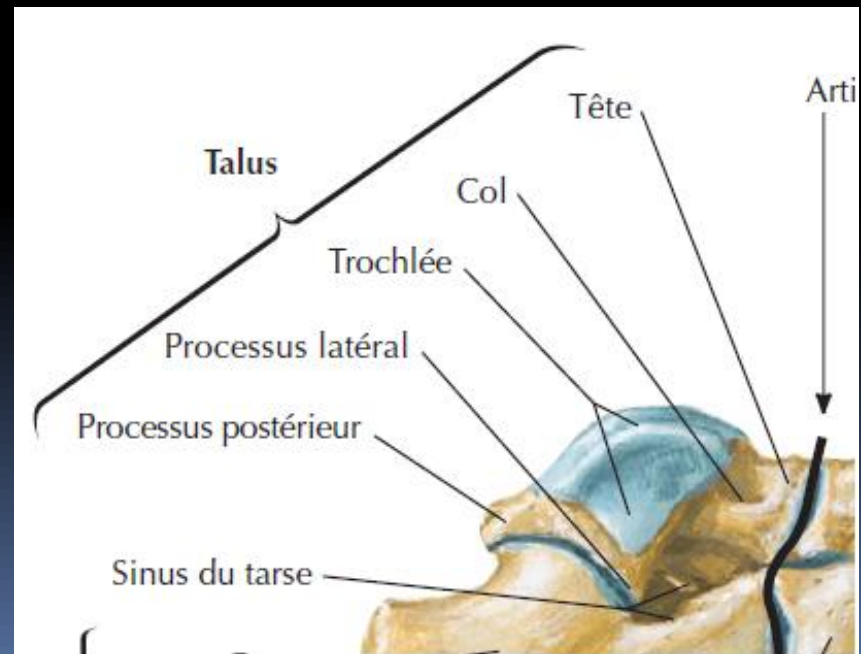
### La mortaise tibio-fibulaire :

C'est l'extrémité distale du tibia et de la fibula qui s'articule avec la trochlée du Talus

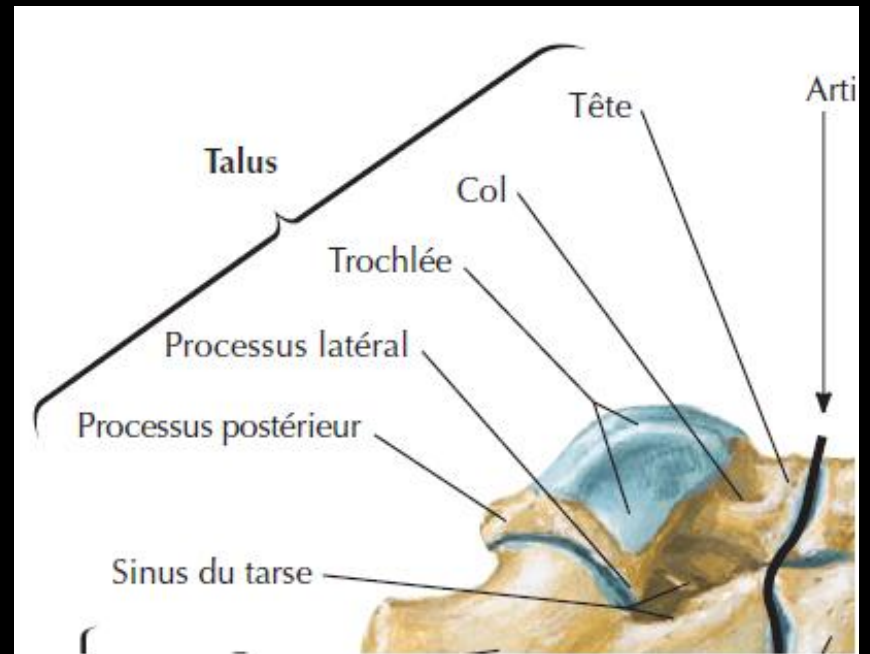


### La trochlée du Talus :

Est également appelée « le tenon »  
Ou encore « le dôme talien »



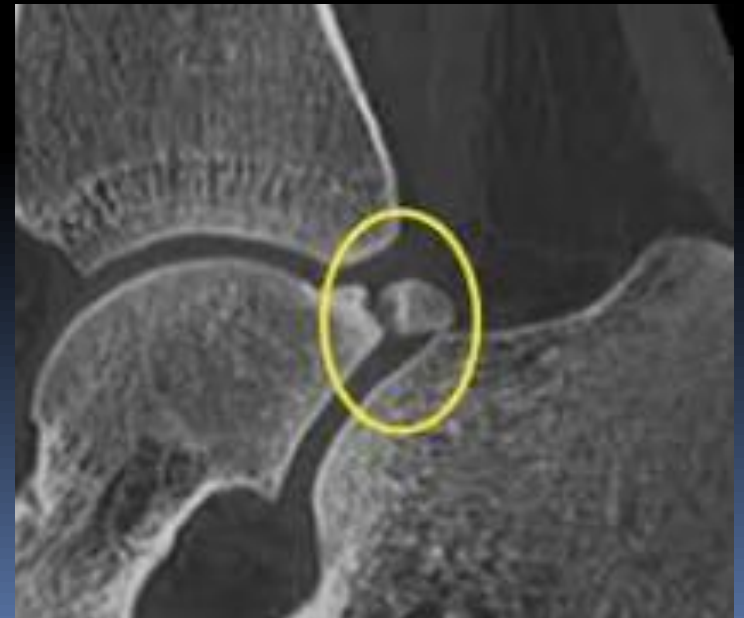## Talus :



Parfois il peut y avoir un os accessoire en arrière du talus : Os trigone

Ce n'est pas une fracture.

Parfois douloureux : syndrome de l'os trigone (syndrome du carrefour postérieur).

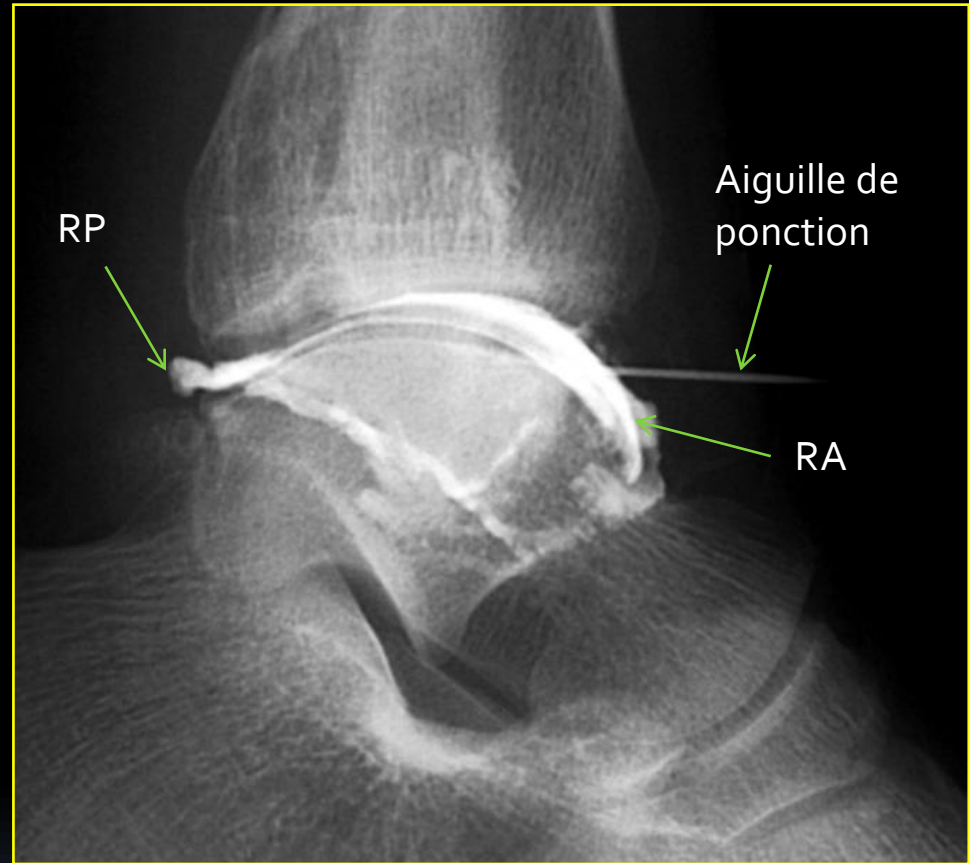
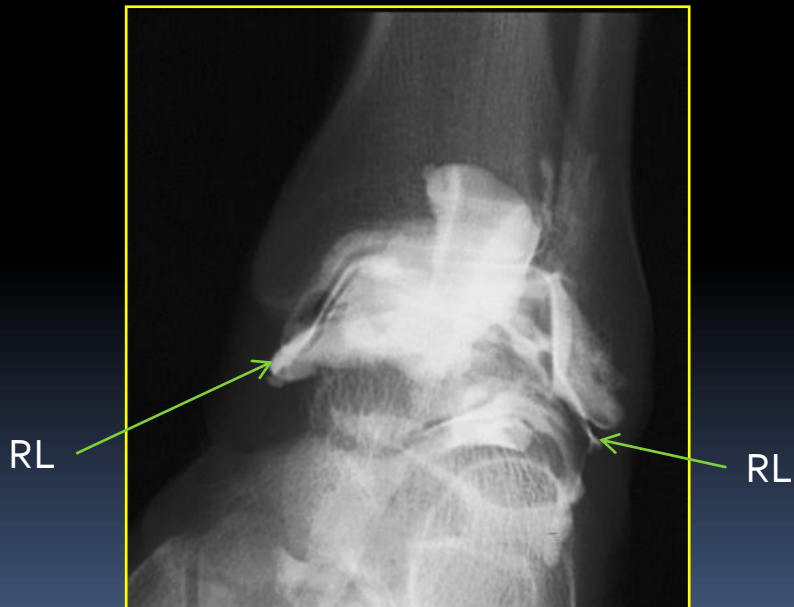


## La cavité articulaire :

Comme pour toute articulation, les extrémités de la cavité articulaire sont appelés récessus.

Au niveau de la cheville, il existe :

- Un récessus antérieur (RA),
- Un récessus postérieur (RP),
- Et des récessus latéraux (RL)



Radiographie de la cheville réalisée après injection intra articulaire de produit de contraste avec l'aiguille de ponction qui est en place.

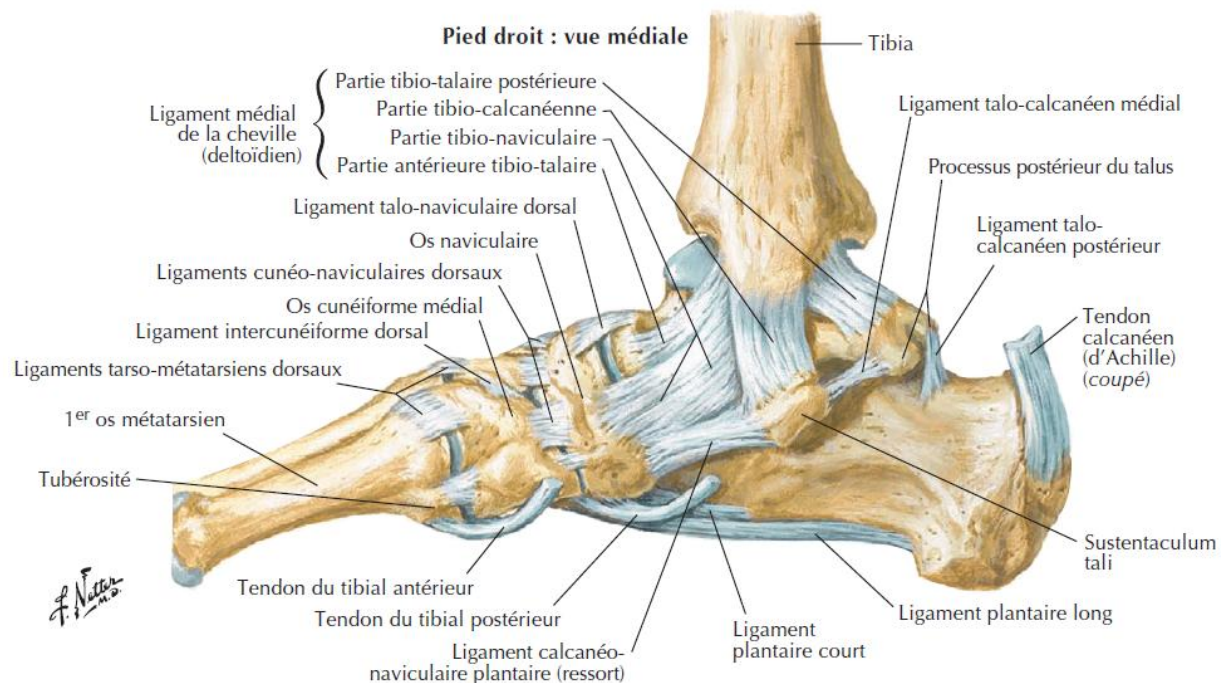
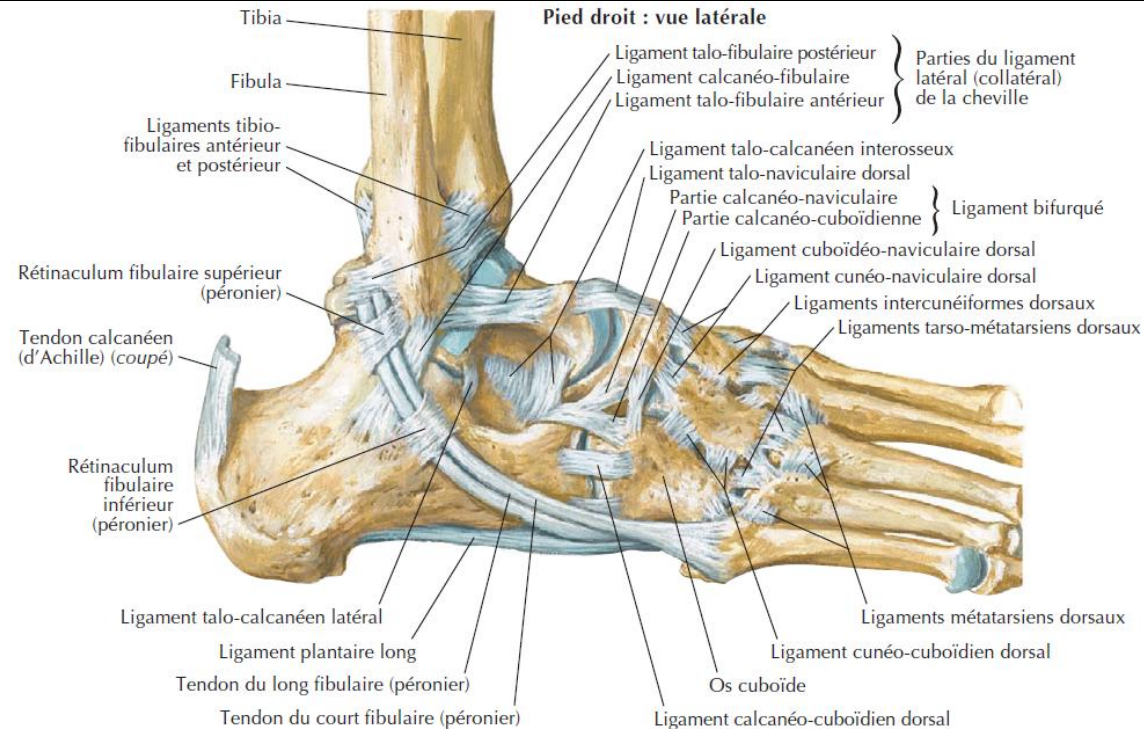


## Moyens d'union :

Les moyens d'union de la cheville sont : la capsule articulaire et les ligaments.

Les ligaments sont antérieur, postérieur et latéraux.

Les principaux ligaments à connaître sont les ligaments latéraux.

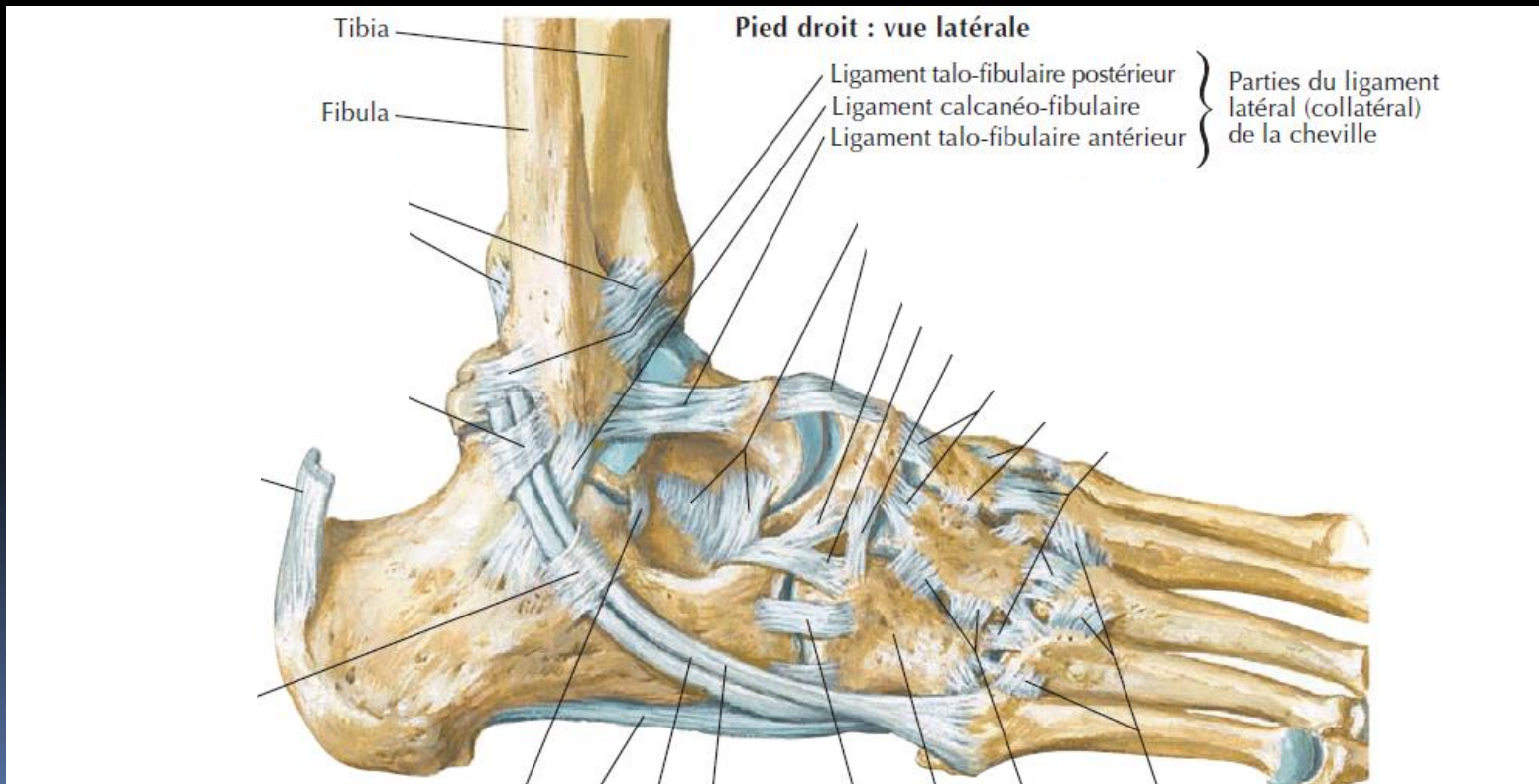


## Le ligament latéral externe (ligament collatéral latéral) :

C'est le plus fréquemment touché dans les entorses de cheville.

Il est formé de 3 faisceaux qui divergent à partir de la malléole externe :

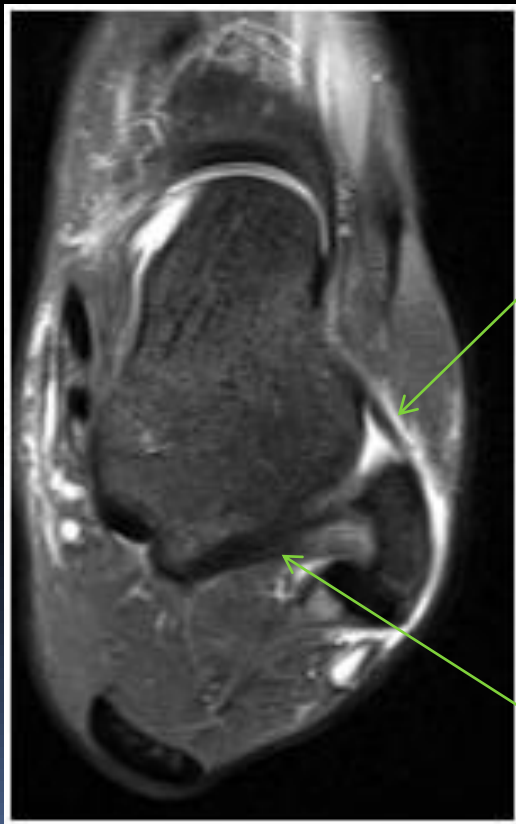
- Le faisceau antérieur, ou ligament talo-fibulaire antérieur
- Le faisceau moyen, ou ligament calcanéó-fibulaire
- Le faisceau postérieur, ou ligament talo-fibulaire postérieur :



## Le ligament talo-fibulaire antérieur :

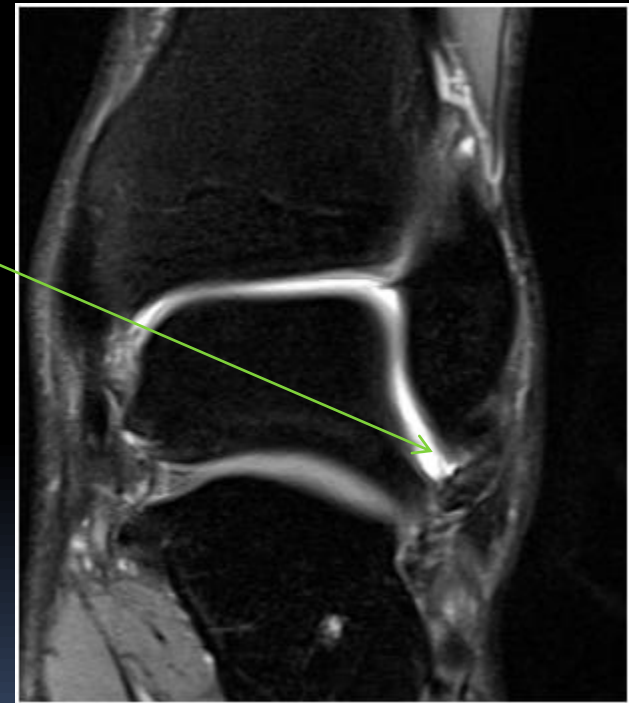Le ligament talo-fibulaire antérieur est le faisceau le plus important du ligament latéral externe

C'est le ligament qui est touché en 1<sup>er</sup> au cours d'une entorse.



Le ligament talo-fibulaire antérieur

Le ligament talo-fibulaire postérieur



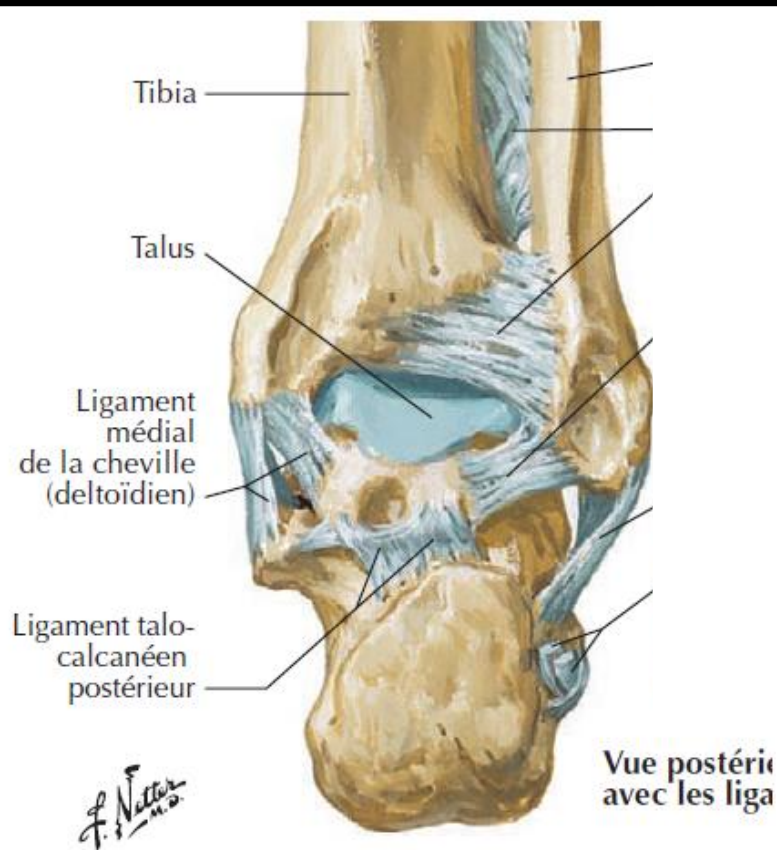


## Le ligament latéral interne (ligament collatéral médial) :

Il est disposé en 2 plans séparés : un plan superficiel (ligament deltoïde) et un plan profond.

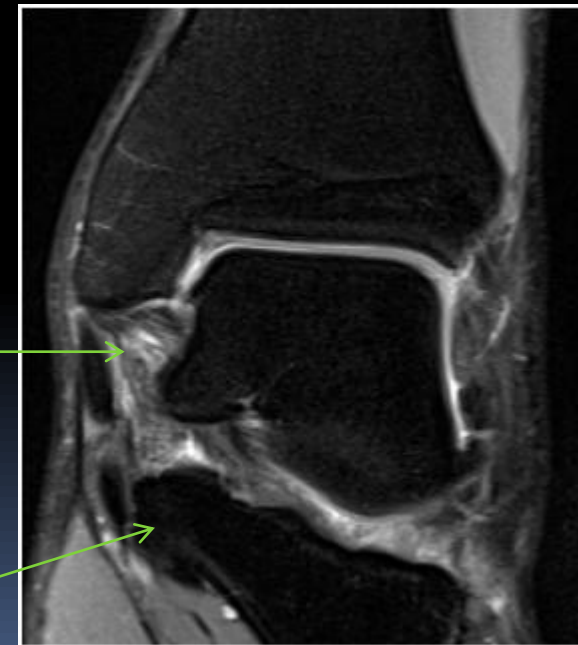
Le plan profond descend de la malléole interne (médiale) vers le talus, il est très solide.

Le plan superficiel descend de la malléole interne s'étend en éventail, recouvre le plan profond et se termine sur le bord interne du naviculaire et du sustentaculum tali (calcanéum).



ligament latéral interne

sustentaculum tali



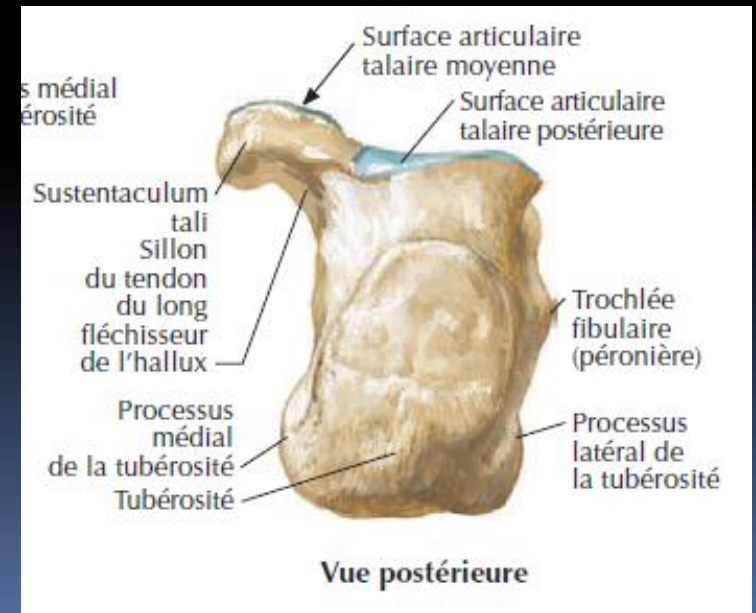
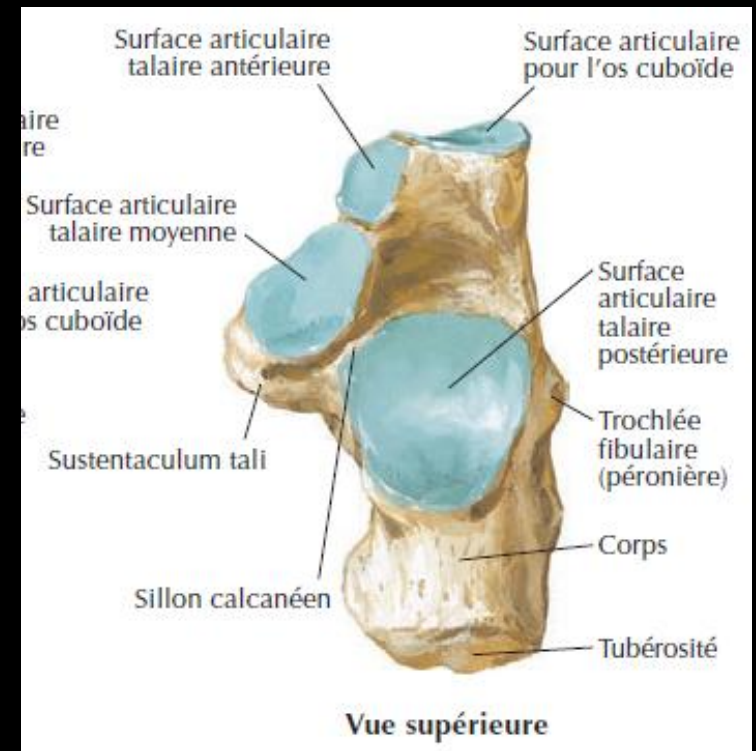
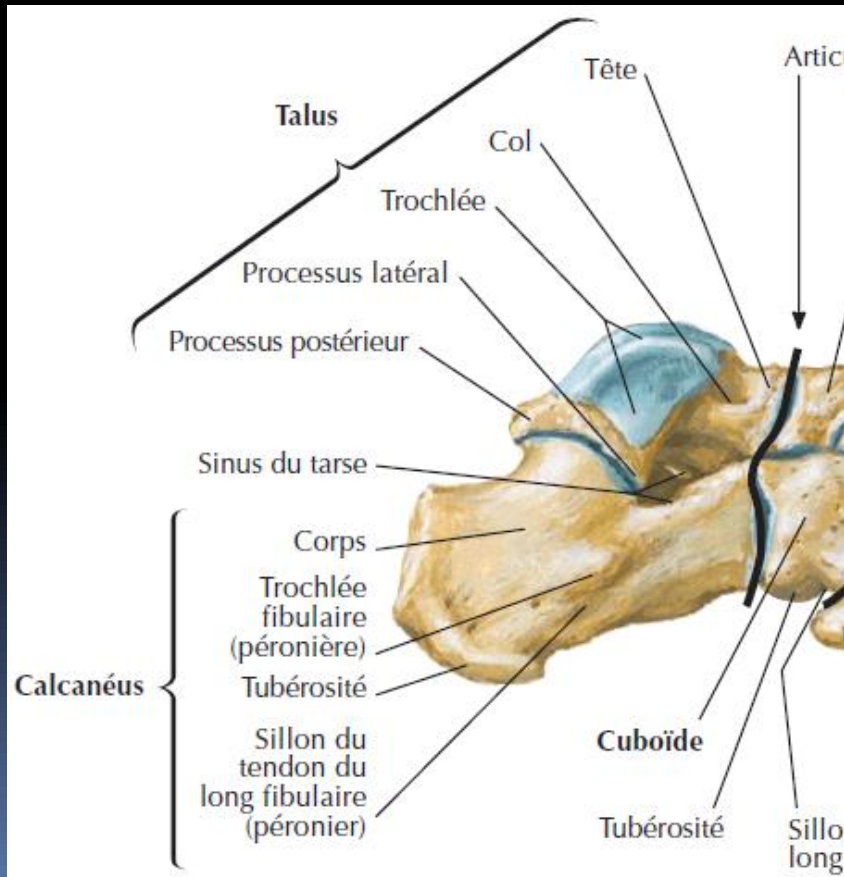


# Le Calcanéum Et Le Sustentaculum Tali :

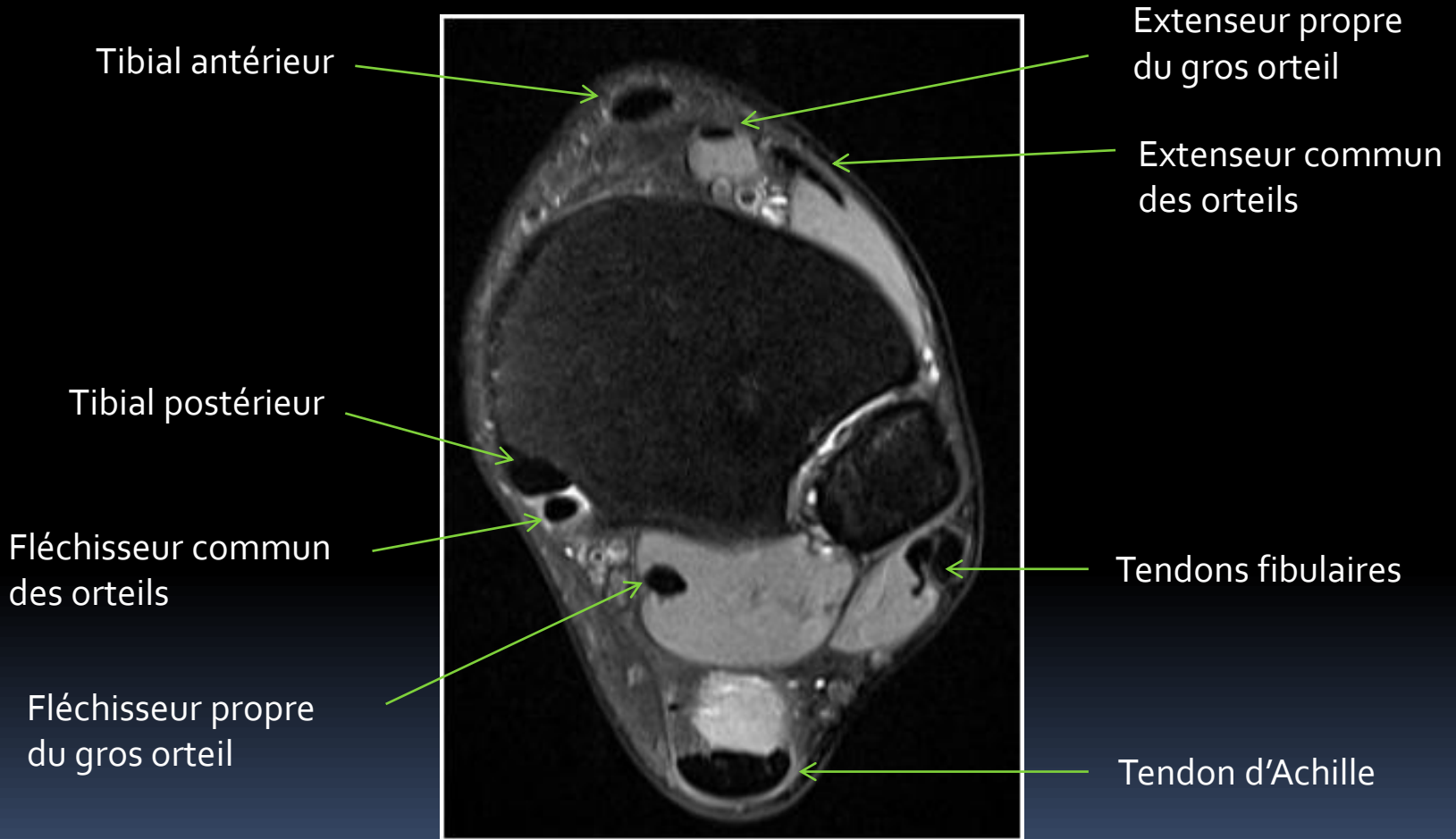
Le calcanéum est évidemment l'os qui est situé sous le talus

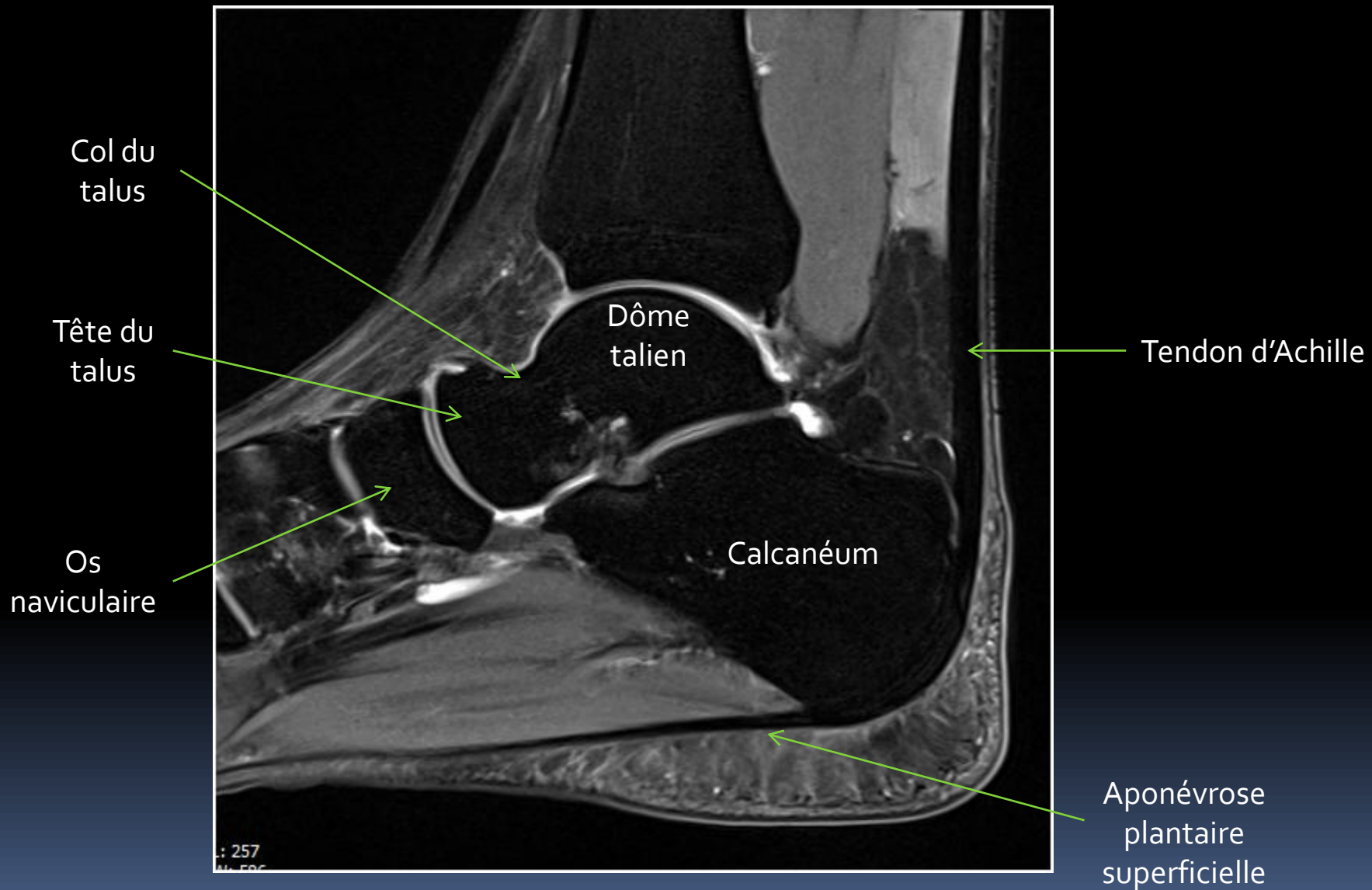
Le Sustentaculum Tali est une apophyse qui prolonge la face interne et supérieure du calcanéum.

C'est sur lui que s'insère le ligament deltoïde.



## Les Tendons de la Cheville :





## Moyens d'exploration :

**Les Radiographies standards** : Examen de 1<sup>o</sup> intention pour toute douleur de la Cheville.

**L'échographie** : Idéale pour rechercher un épanchement articulaire, visualise également les tendons et les parties molles péri articulaires, notamment les ligaments de la cheville.

**Scanner** : Analyse juste un peu plus fine de l'articulation que la Rx Std.

**Arthro IRM ou mieux encore Arthro scanner** : Utile uniquement pour l'étude du cartilage

Par contre :

**IRM : Maître examen et de loin pour toutes les pathologies de la Cheville**

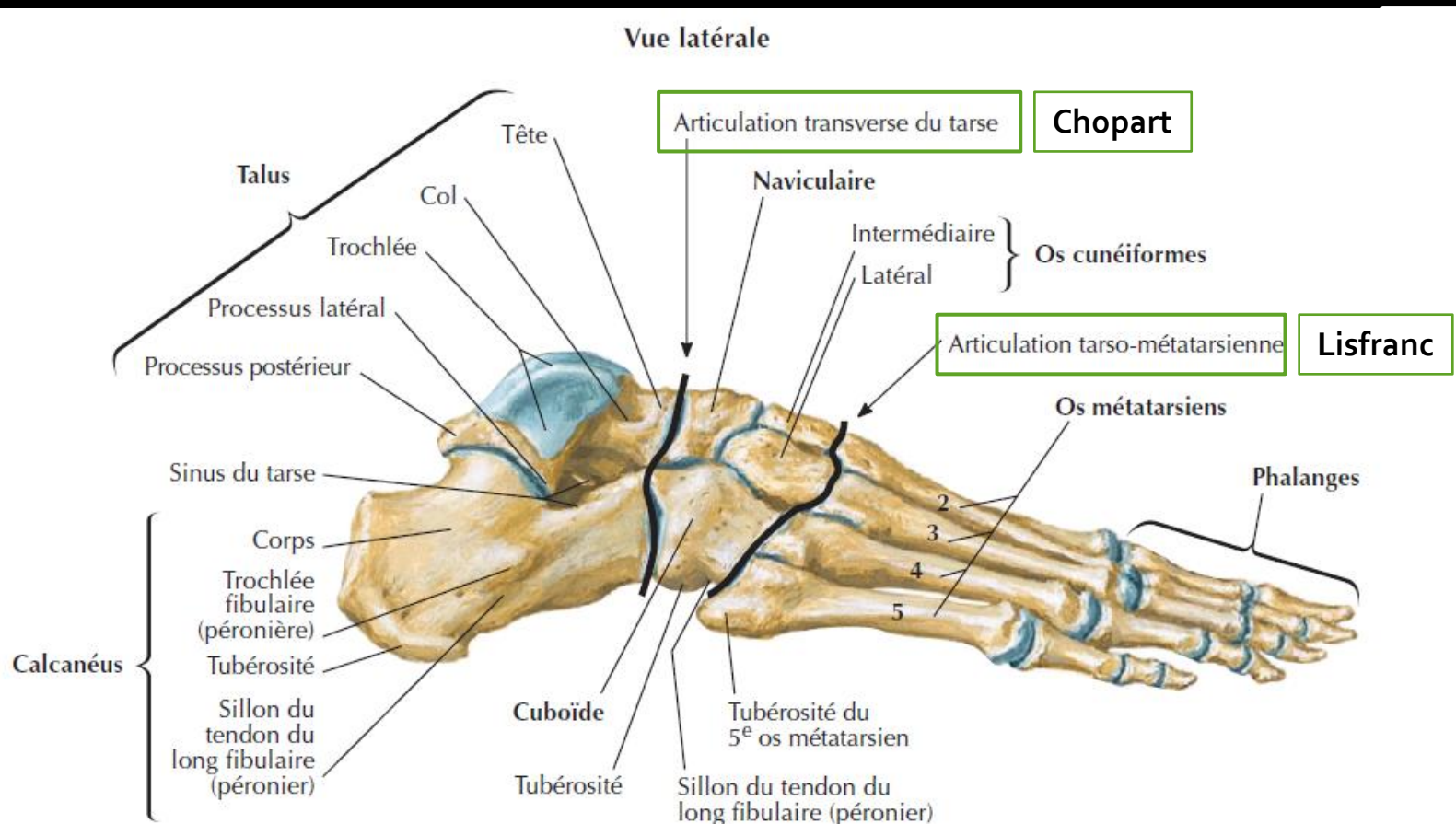
# Les Os du Pied :

Les os du pied sont divisés en 3 parties : le tarse postérieur, le tarse antérieur et l'avant-pied.

Le tarse postérieur (arrière-pied) regroupe : le talus et le calcanéum

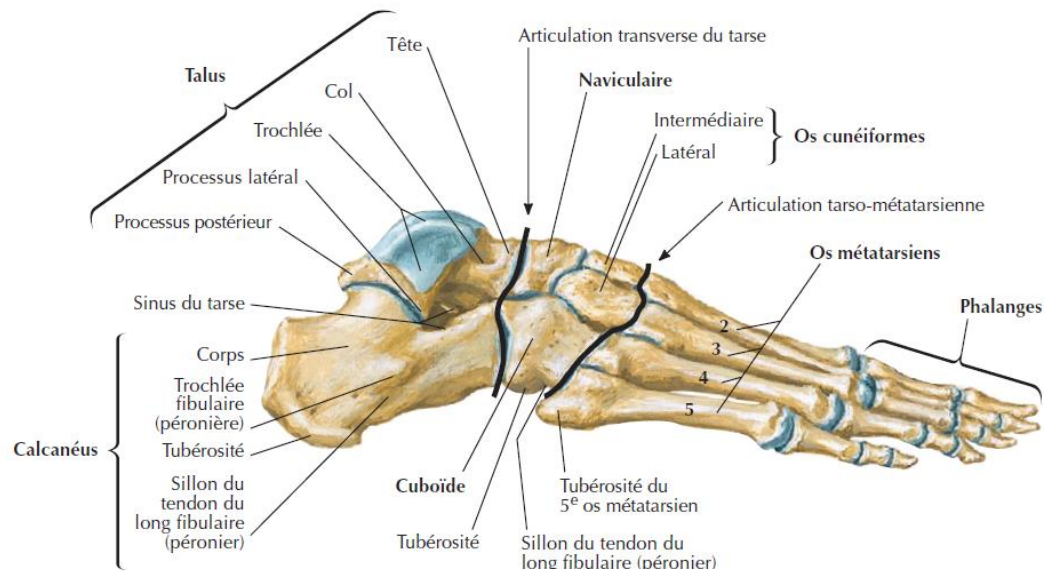
Le tarse antérieur (médio-pied) regroupe : le naviculaire, le cuboïde et les 3 cunéiformes (médial, intermédiaire et latéral) (anciennement 1<sup>er</sup>, 2<sup>ème</sup> et 3<sup>ème</sup>)

L'avant-pied regroupe : les os métatarsiens et les os des phalanges.





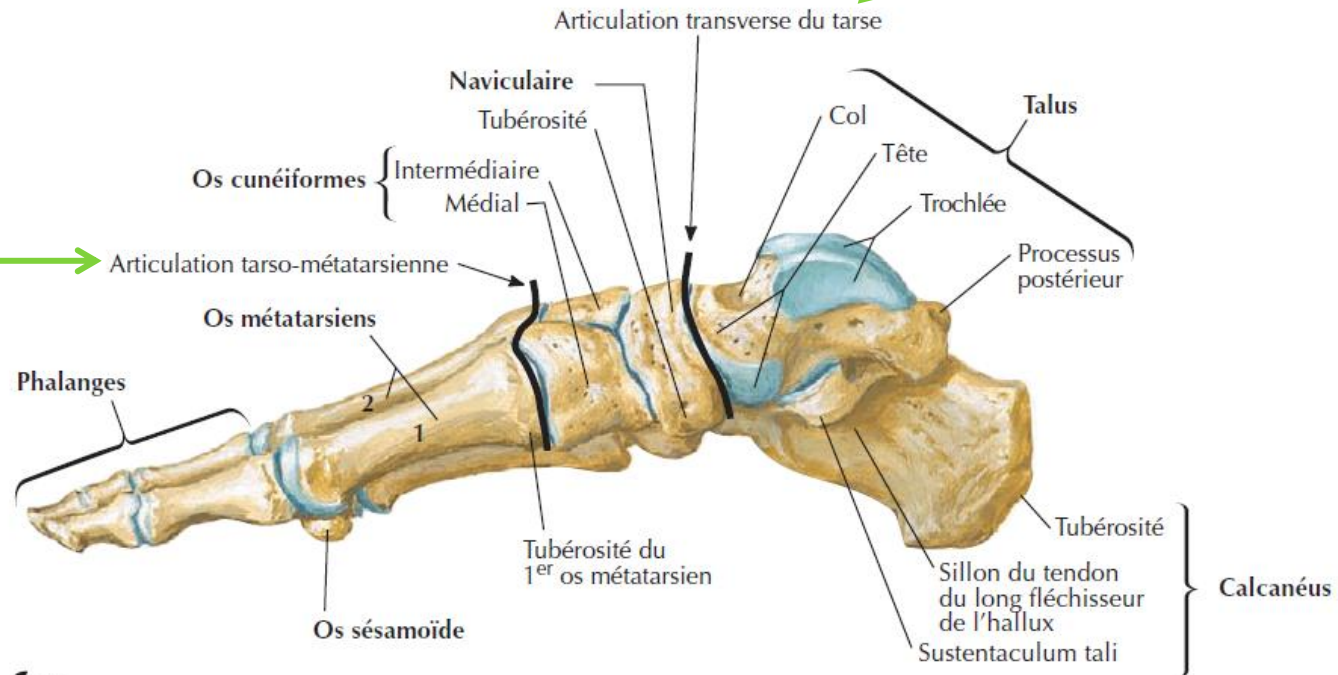
Vue latérale



Le Chopart sépare le tarse antérieur et postérieur

**Chopart**

Vue médiale

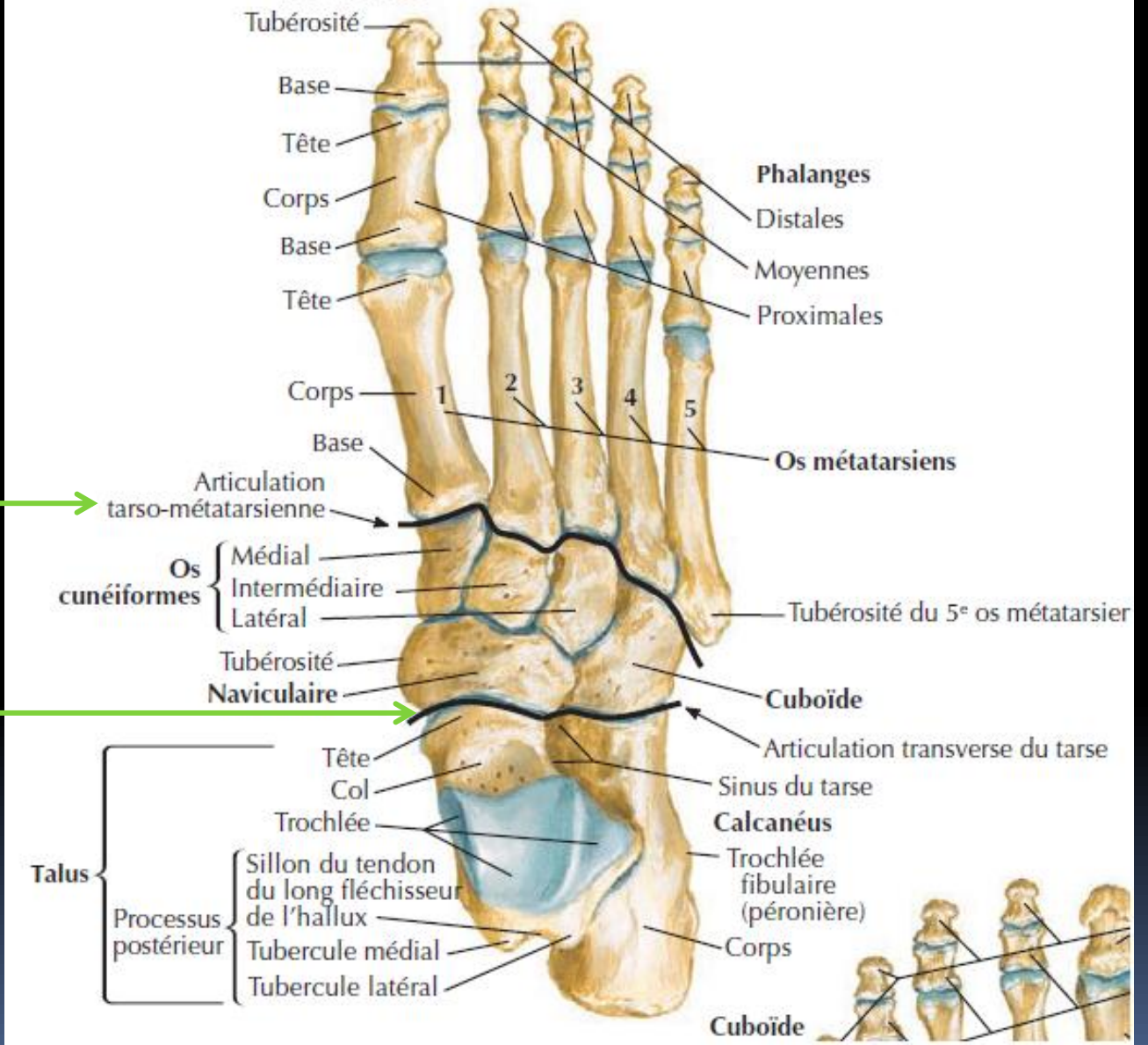


**Lisfranc**

Le Lisfranc sépare le tarse postérieur et l'avant-pied

*F. Netter M.D.*

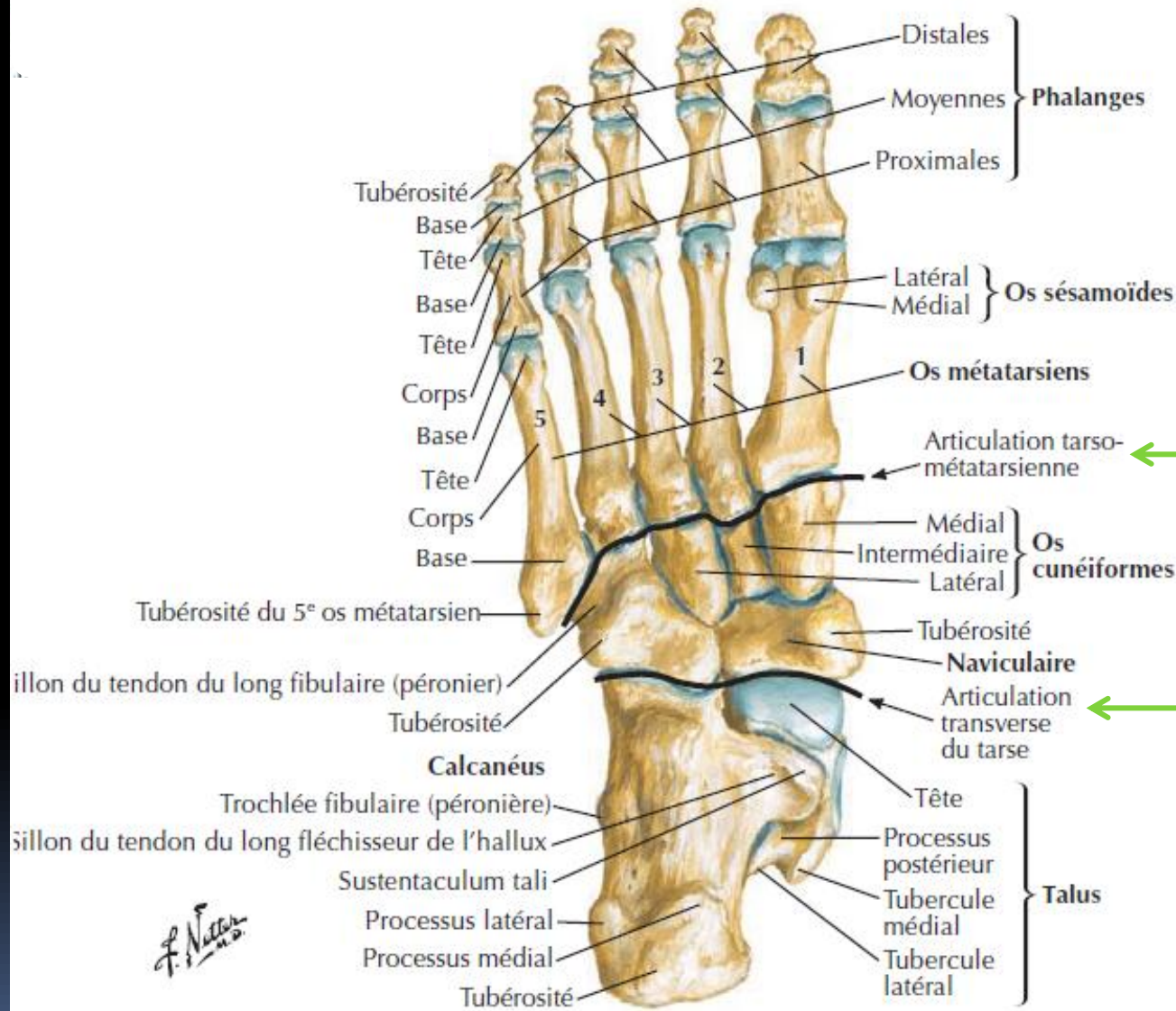
### Vue dorsale



**Lisfranc**

**Chopart**

# Vue plantaire



Lisfranc

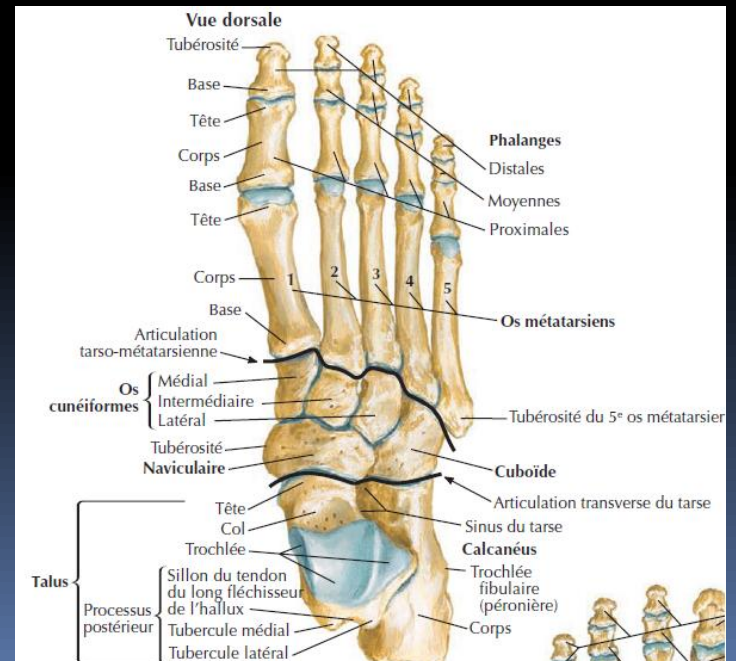
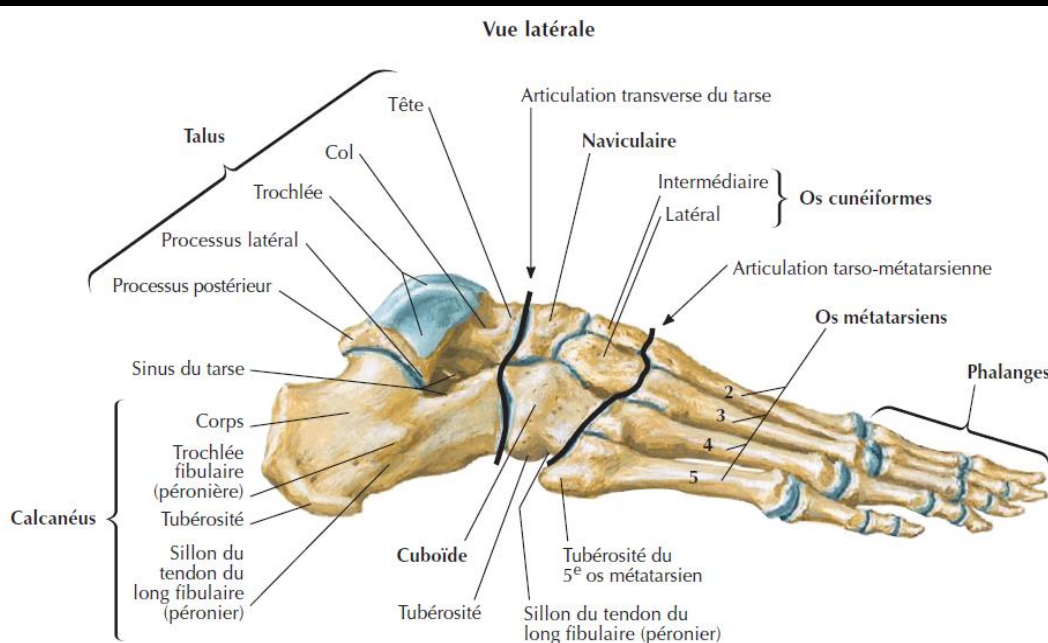
Chopart



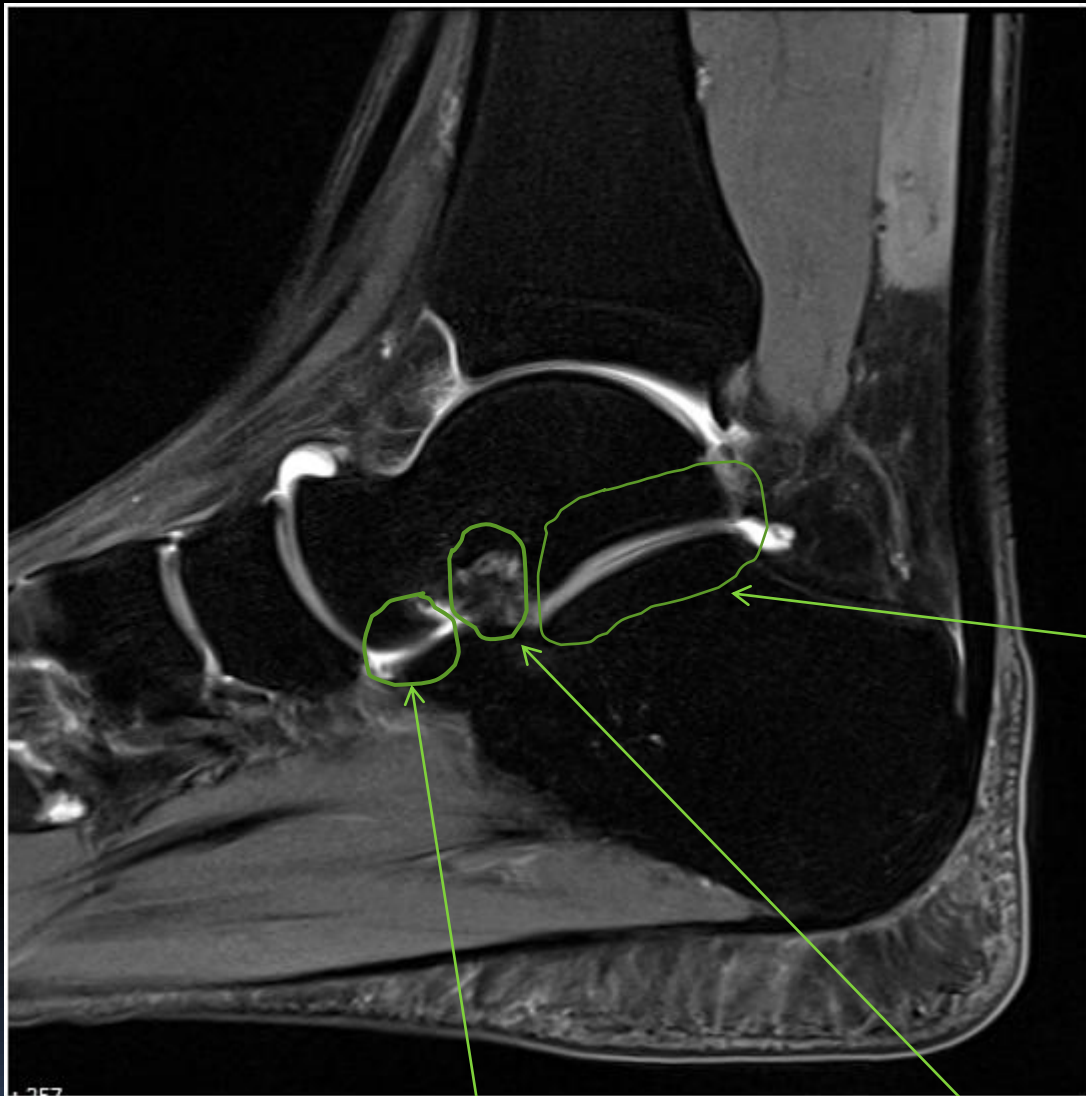
# Les Articulations du Pied :

La règle est que : Tous les os du pied qui sont adjacents entre eux, s'articulent entre eux, On a alors :

- L'articulation sous taliennne entre le talus et le calcanéum (antérieure moyenne et postérieure)
- L'articulation transverse du tarse (de Chopart) : qui se divise au fait en 2 articulations : la talo-calcanéo-naviculaire et la calcanéo-cuboidienne.
- L'articulation naviculo-cuboidienne.
- L'articulation naviculo-cunéenne : entre le naviculaire et les 3 cunéiformes.
- L'articulation cubo-cunéenne : entre le cuboïde et le cunéiforme latéral.
- Les articulations inter cunéennes (entre les cunéiformes)
- L'articulation tarso-métatarsienne (de Lisfranc) : entre le cuboïde et les cunéiformes d'une part et les os métatarsiens d'autre part.
- Les articulations métatarso-phalangiennes du (1<sup>er</sup> rayon, 2<sup>ème</sup> rayon ..etc, 5<sup>ème</sup> rayon).
- Les articulations inter-phalangiennes (P1-P2, P2-P3) du (1<sup>er</sup> rayon, 2<sup>ème</sup> rayon ..etc, 5<sup>ème</sup> rayon).







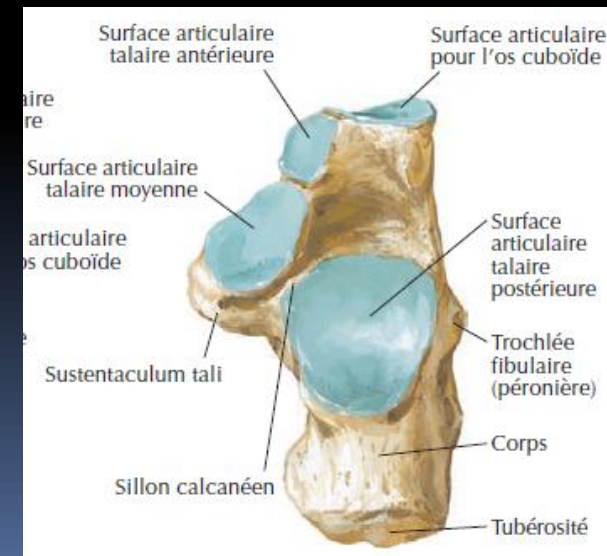
Articulation sous talienne antérieure

Sinus du tarse

## L'Articulation sous talienne :

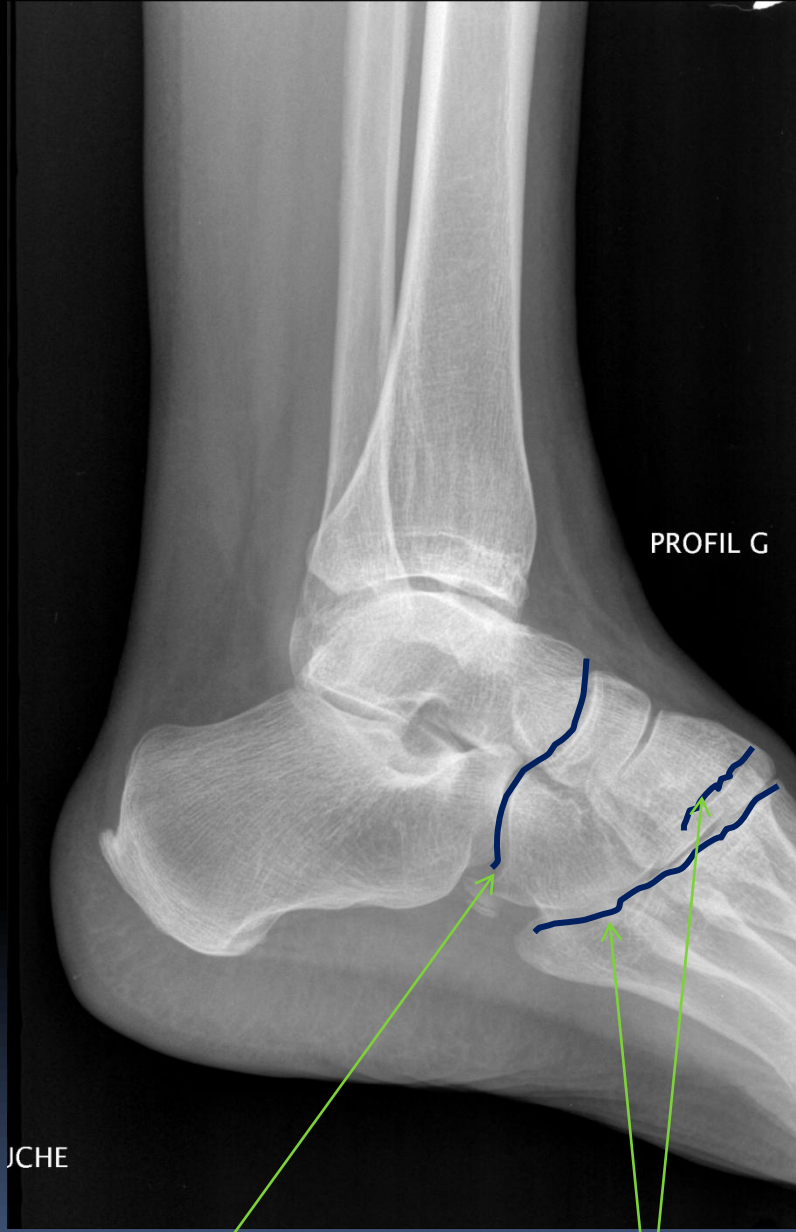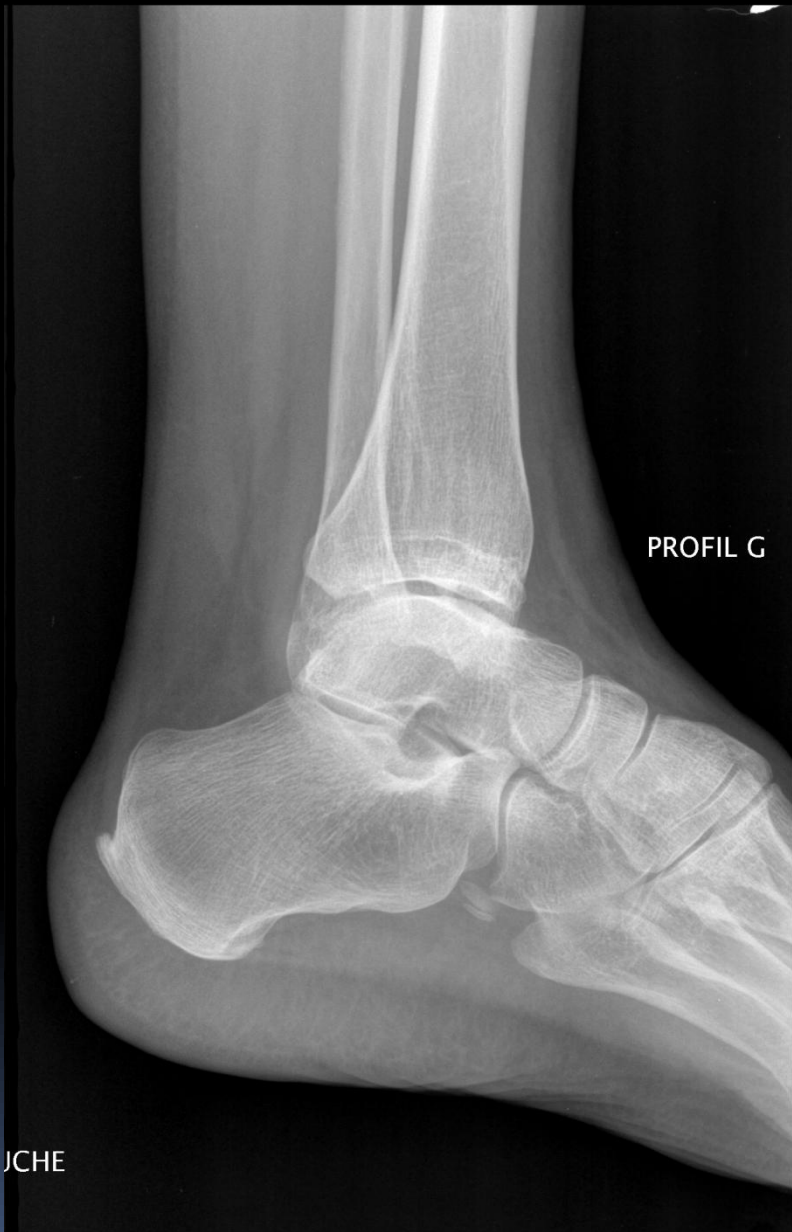L'Articulation sous talienne antérieure et postérieure séparée par une partie ligamentaire « le sinus du tarse » qui contient le ligament talo-calcanéen

Articulation sous talienne postérieure



Vue supérieure

- Surface articulaire talaire antérieure
- Surface articulaire pour l'os cuboïde
- Surface articulaire talaire moyenne
- Surface articulaire pour l'os cuboïde
- Sustentaculum tali
- Sillon calcanéen
- Surface articulaire talaire postérieure
- Trochlée fibulaire (péronière)
- Corps
- Tubérosité



Fibula  
diaphyse

Sinus  
du tarse

Calcaneus

Os peroneum

Tibia  
métaphyse

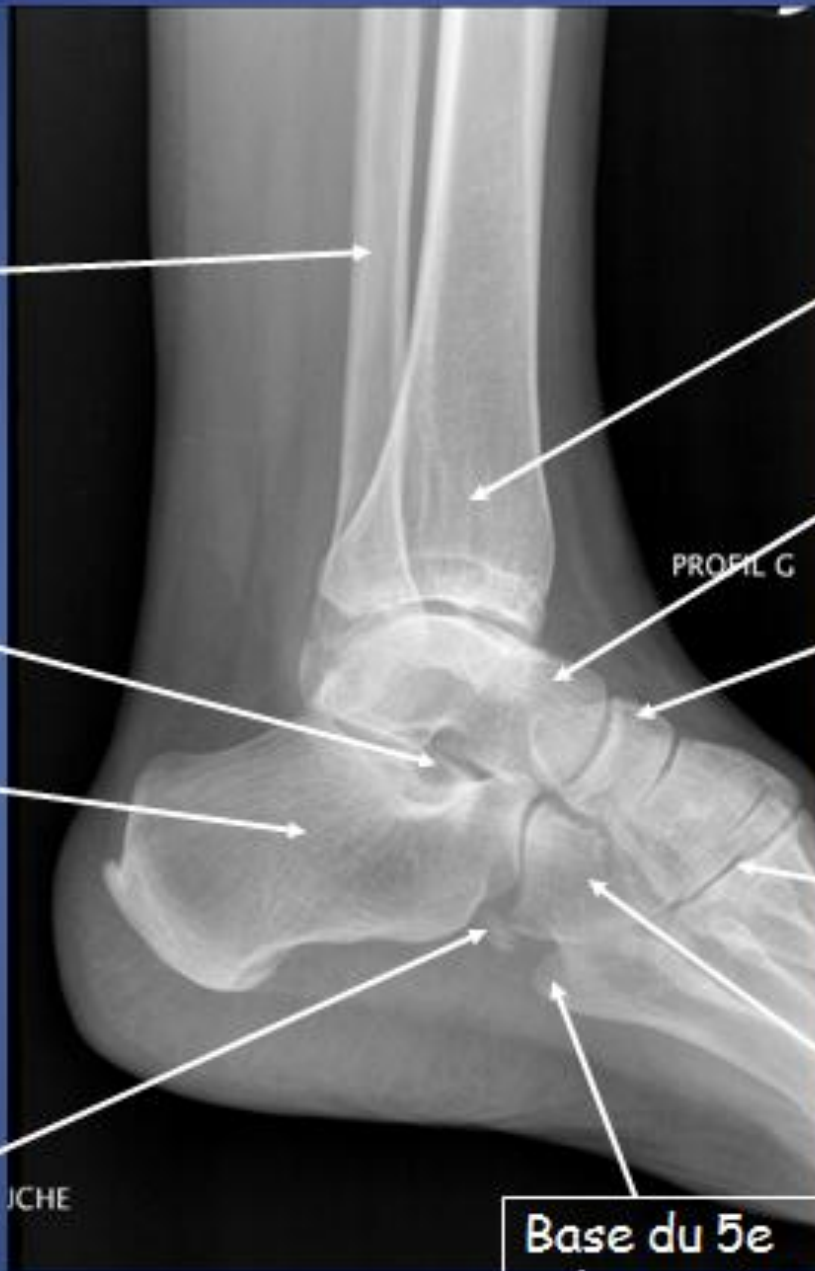Talus

Naviculaire

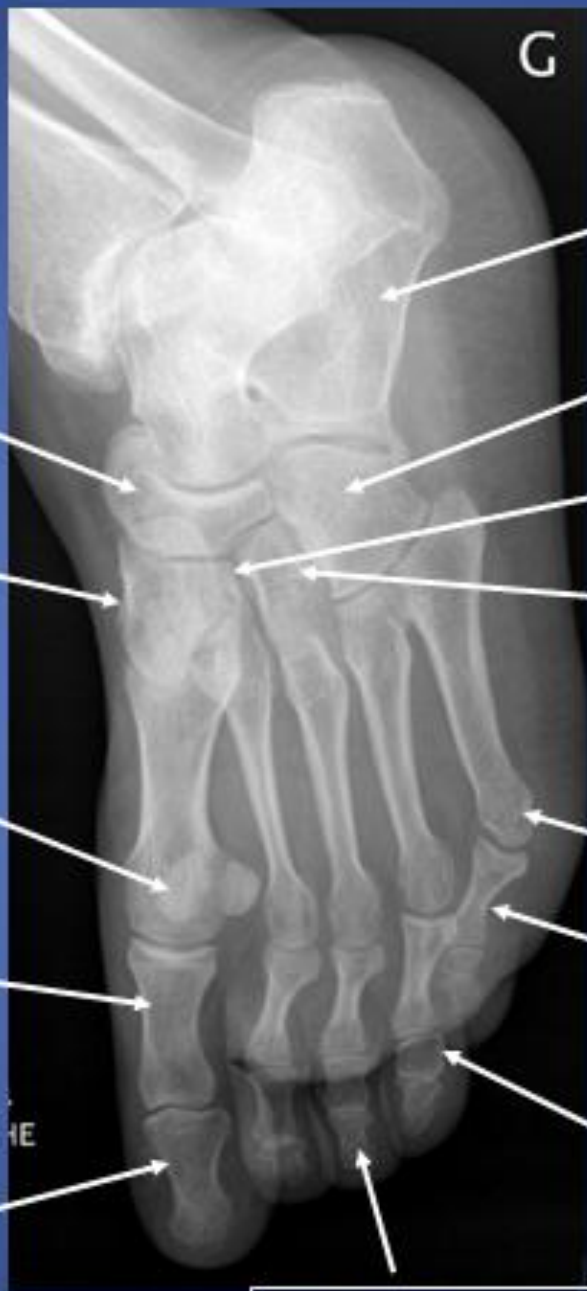Lisfranc  
(articulation  
tarso  
métatarsienne)

Cuboïde

Base du 5<sup>e</sup>  
métatarsien







Naviculaire

Cunéiforme médial

Os sésamoïde

Phalange proximale du 1<sup>e</sup> rayon

Phalange distale du 1<sup>e</sup> rayon

G

Calcaneus

Cuboïde

Cunéiforme intermédiaire

Cunéiforme latéral

Tête de M5

P1 du 5<sup>e</sup> rayon

P2 du 4<sup>e</sup> rayon

P3 du 3<sup>e</sup> rayon



## Moyens d'exploration :

**Les Radiographies standards** : Examen de 1<sup>o</sup> intention pour toute douleur du pied.

**L'échographie** : Idéale pour rechercher un épanchement articulaire, visualise également les tendons et les parties molles péri articulaires.

**Scanner** : Analyse juste un peu plus fine des os et des articulations du pied que la Rx Std.

**Arthro IRM et Arthro scanner** : sont inutile pour les articulations du pied

Par contre :

**IRM : Maître examen et de loin pour toutes les pathologies du Pied**