



**VNiVERSIDAD  
D SALAMANCA**

CAMPUS DE EXCELENCIA INTERNACIONAL

**FACULTAD DE PSICOLOGÍA  
GRADO EN TERAPIA OCUPACIONAL**

**MOVIMIENTOS DE LA EXTREMIDAD  
SUPERIOR Y TERAPIAS DE  
INTERVENCIÓN EN DAÑO CEREBRAL  
ADQUIRIDO**

**Autora: Irene González Ildfonso**

**Tutor: Manuel Rubio Sánchez**

**Salamanca, Junio de 2016**

Declaro que he redactado el trabajo “Movimientos de la extremidad superior y terapias de intervención en daño cerebral adquirido” para la asignatura de Trabajo Fin de Grado en el curso académico 2015-2016 de forma autónoma, con la ayuda de las fuentes bibliográficas citadas en la bibliografía, y que he identificado como tales todas las partes tomadas de las fuentes indicadas, textualmente o conforme a su sentido.

En Salamanca a 18 de Junio de 2016

Fdo.:

Irene González Ildefonso

## INDICE

Resumen.....	pág.7
1. Introducción.....	pág.8
1.1.Justificación del trabajo.....	pág.8
1.2.Fundamentación teórica.....	pág.9
1.2.1. Biomecánica de la extremidad superior.....	pág.9
A. Hombro.....	pág.9
B. Codo.....	pág.11
C. Muñeca.....	pág.13
D. Mano.....	pág.15
1.2.2. Terapias de intervención en daño cerebral adquirido.....	pág.22
A. Terapia de espejo.....	pág.23
B. Terapia de movimiento inducido por restricción (TMIR)...	pág.24
1.3.Objetivos.....	pág.27
1.3.1. Objetivos generales.....	pág.27
1.3.2. Objetivos específicos.....	pág.27
2. Metodología.....	pág.28
2.1.Materiales.....	pág.28
2.2. Procedimiento.....	pág.28
2.3.Análisis de la información.....	pág.29
3. Resultados y discusión.....	pág.29
4. Conclusiones y prospectiva.....	pág.30
5. Referencias bibliográficas.....	pág.32

## INDICE DE FIGURAS

Figura 1. Complejo articular del hombro.....	pág.9
Figura 2. Complejo articular del codo.....	pág.12
Figura 3. Complejo articular de la muñeca.....	pág.14
Figura 4. Huesos de la mano.....	pág.16
Figura 5. Presa terminopulpejo.....	pág.19
Figura 6. Presa del pulpejo.....	pág.19
Figura 7. Presa pulpejolateral.....	pág.19
Figura 8. Presa interdigital laterolateral.....	pág.19
Figura 9. Presas tridigitales.....	pág.19
Figura 10. Presa tetradigital del pulpejo.....	pág.20
Figura 11. Presa tetradigital pulpejo-lateral.....	pág.20
Figura 12. Presa tetradigital del pulpejo pulgotridigital.....	pág.20
Figura 13. Presa pentadigital pulpejo-lateral.....	pág.20
Figura 14. Presa pentadigital del pulpejo.....	pág.20
Figura 15. Presa pentadigital comisural.....	pág.21
Figura 16. Presa pentadigital panorámica.....	pág.21
Figura 17. Prensión digitopalmar.....	pág.21
Figura 18. Prensión palmar con la totalidad de la mano.....	pág.21
Figura 19. Presa palmar cilíndrica.....	pág.21
Figura 20. Presa palmar esférica.....	pág.22
Figura 21. Terapia de espejo.....	pág.23
Figura 22. Development of learned nonuse.....	pág.25

Figura 23. Colocar monedas en una hucha (TMIR)..... pág.27

## **RESUMEN**

El daño cerebral adquirido es una de las principales causas de incapacidad en la edad adulta debido a las secuelas que provoca en las personas. Una de las más importantes es la pérdida de movimiento y sensibilidad de la extremidad superior (por hemiplejias o hemiparesias), que preocupa sustancialmente a los pacientes e interfiere con las actividades de su vida diaria. Para dar solución a esto, se revisarán dos terapias de intervención como son la terapia de espejo y la terapia de movimiento inducido por restricción; aunque antes de comenzar cualquiera de estas intervenciones para la rehabilitación de los usuarios, debemos tener muy presente la biomecánica de la extremidad superior para realizarlas de una manera adecuada. Con referencia a lo mencionado, han sido utilizados documentos de investigación presentes en las diferentes bases de datos junto con información de Hospitales NISA, donde realicé mis prácticas externas este año. Los objetivos de este trabajo son dar a conocer los últimos estudios sobre estos temas y los avances que se pueden lograr en la rehabilitación tras un DCA. Las mejoras que se observan tras este tipo de intervenciones son tanto a nivel motor distal como a nivel de la sensibilidad superficial. Casi todos los artículos consultados se centran en pacientes agudos pero, aunque hay que seguir investigando, un estudio realizado en el último año por Hospitales NISA ha podido demostrar que los pacientes crónicos también se benefician de estos tratamientos.

**Palabras clave:** extremidad superior, terapia de espejo, TMIR, daño cerebral adquirido.

## **ABSTRACT**

The brain injury is one of the main causes of incapability in the adult age due to the consequences that it causes in the persons. One of the most important effects is the loss of movement and sensibility of the upper-limb (hemiplegia or hemiparesis), which worries substantially to the patients and it interferes with the daily life activities. To provide a solution, two intervention therapies will be analyzed such as the mirror therapy and the constraint-induced movement therapy, but before starting analyzing any of these interventions for the rehabilitation of the users, we must have in mind the biomechanics of the upper-limb in a suitable way. In reference to the issues mentioned, the investigation documents used are in the different databases together with the

information of NISA Hospitals, where I carried out my training period this year. The objectives of this work are to announce the last studies on these issues and the advances that can be achieved in the rehabilitation after a brain injury. The improvements that are observed in this type of interventions are motor improving and touch sensibility. The participants in the consulted articles have mild to moderate impairment. A study made in the last year by NISA Hospitals has demonstrated that the chronic patients also benefit from these treatments, although it is necessary to keep on investigating.

**Keywords:** upper extremity, mirror therapy, CIMT, stroke.

# **1. INTRODUCCIÓN**

## **1.1.JUSTIFICACIÓN DEL TRABAJO**

La especie humana sufre una evolución filogenética en la que los miembros anteriores de los animales se liberan de la función de apoyo para ejercer otras funciones más importantes y específicas como son la manipulación y la prensión, funciones que se asocian al extremo más distal de la extremidad superior que es la mano. Esta extremidad consta además de antebrazo, brazo y hombro. Puede considerarse que esas partes están destinadas a aumentar en el espacio el campo de acción de la mano, pudiendo llegar esta a la práctica totalidad de los puntos de una esfera cuyo radio es la longitud de la extremidad superior, lo cual no quiere decir que no tengan funciones propias.

Cada una de las partes que constituyen la extremidad superior está articulada con la adyacente organizándose sendos complejos articulares, que dinamizados por los sistemas neuromusculares proporcionan un singular funcionamiento a la extremidad superior en la especie humana. Entre la mano y el antebrazo se encuentra la muñeca, entre el antebrazo y brazo el codo, el hombro establece una gran relación con el tórax. De la mano al hombro las funciones disminuyen en complejidad lo que hace presumir que el sustrato articular debe ser diferente. El conjunto de las funciones de la extremidad superior se lleva a cabo por la movilización de las palancas óseas gracias a la acción de los distintos músculos que se insertan en ellas, el nexo de unión del Sistema Nervioso Central con los músculos motores se lleva a cabo a través de las ramas terminales del plexo braquial, que abarca desde los mielomeros cervical quinto al primer dorsal. Es por ello por lo que lesiones del Sistema Nervioso Central o de los nervios terminales del plexo braquial afectan a la movilidad y funcionalidad de la extremidad superior, de ahí el hecho de que el buen conocimiento de estas estructuras nos facilite la valoración, diagnóstico y técnicas de recuperación a emplear en todas las patologías que afecten a la extremidad superior (Escolar, 2007).

Además de todo esto y tras haber realizado las prácticas externas correspondientes al último año del grado de Terapia Ocupacional en el servicio de Neurorrehabilitación del Hospital NISA Valencia al Mar, he observado que tras un Daño Cerebral, algo que preocupa a muchos pacientes es conseguir movilizar de nuevo la extremidad afectada. Por ello, considero que es importante conocer las terapias de intervención que ayudan a ello,



como son la Terapia de espejo y la Terapia de movimiento inducida por restricción a las que haré referencia a continuación.

## 1.2.FUNDAMENTACIÓN TEÓRICA

### 1.2.1. Biomecánica de la extremidad superior

#### A) Hombro

Se trata de la articulación proximal de la extremidad superior. Una de sus funciones más importante es la de favorecer la prensión al orientar el brazo en los diferentes planos de movimiento.

Este complejo articular (figura 1) consta de cinco articulaciones, que se forman por la unión de los huesos esternón, clavícula, escápula y húmero. Las diferentes asociaciones forman la articulación escapulohumeral, esternoclavicular y acromioclavicular, a las que se añaden dos pseudoarticulaciones que son la escapulotorácica y la subdeltoidea (Dufour y Pillu, 2006).

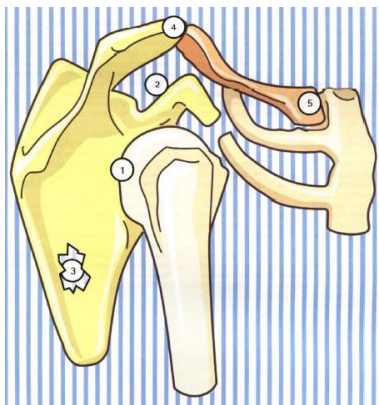


Figura 1. Complejo articular del hombro. Kapandji, A.I. (2006).

#### - **Articulación esternoclavicular**

Se trata de una articulación en silla de montar que permite los movimientos de elevación/descenso, movimientos anteroposteriores y rotación axial.

#### - **Articulación acromioclavicular**

Movimientos pequeños de separación/deslizamiento además de los siguientes movimientos analíticos: abducción/aducción, abertura/cierre y rotación axial.

- **Articulación escapulotorácica**

Es de tipo sisarcosis y su movilidad únicamente está condicionada por la clavícula. Los movimientos que permite son: descenso/elevación, abducción/aducción, rotación, báscula anterior, frontalización y sagitalización.

- **Articulación escapulohumeral**

Permite movimientos de abducción fisiológica, flexión-extensión y rotaciones (en el plano transversal).

**Las moviidades analíticas del hombro se dan en los tres planos de referencia (Dufour y Pillu, 2006) y son las siguientes:**

- **Flexión:** se da cuando en el plano frontal el brazo se lleva hacia delante. El movimiento suele darse entre 60 y 90°. Alrededor de los 45° encontramos el sector útil, que permite el movimiento de la mano hacia el frente.

Los músculos que actúan como motores en el movimiento de flexión son:

- Bíceps braquial
- Pectoral clavicular mayor
- Conjunto coracobraquial.

- **Extensión:** movimiento de desplazamiento que lleva el brazo en el plano frontal hacia atrás.

La amplitud de estos movimientos es de 30 ° más o menos.

El músculo principal es el deltoides posterior aunque también influyen otros:

- Dorsal ancho
- Redondo mayor
- Porción larga del tríceps (si el brazo sale desde la flexión).

- **Abducción:** movimiento por el cual el brazo se separa del eje del cuerpo.

La amplitud está entre los 60 y 100°.

El músculo principal es el deltoides posterior aunque también influyen otros:

- Dorsal ancho
- Redondo mayor
- Porción larga del tríceps (si el brazo sale desde la flexión)

- **Aducción:** este movimiento permite que el brazo se acerque al eje corporal y suele darse posteriormente a una abducción.

Cuando la aducción se realiza contra una resistencia, actúan los músculos:

- Dorsal ancho
- Fascículo inferior del pectoral mayor
- Redondo mayor
- Coracobraquial

- **Rotación lateral:** en este movimiento se lleva hacia atrás la cara lateral del brazo.

Los ángulos de movimiento de la rotación son 90° para la medial y 45° para la lateral (135° en total).

Los músculos motores son:

- Deltoides posterior
- Redondo menor
- Infraespinoso

- **Rotación medial:** movimiento por el cual la cara anterior del brazo se lleva hacia dentro (la mano se lleva en dirección a la cara anterior del abdomen).

La amplitud del movimiento de rotación medial es de 90° más o menos.

Los músculos motores son:

- Dorsal ancho
- Redondo mayor
- Subescapular
- Pectoral mayor

Y con una participación menor se encuentran:

- Porción larga del bíceps
- Deltoides anterior

## B) Codo

Es la articulación situada en el centro de la extremidad superior, entre la muñeca y el hombro.

Consta de tres articulaciones formadas por la unión del húmero, cúbito y radio (figura 2) que se encuentran en una misma cavidad formando un complejo articular (Kapandji, 2006). Son:

- Articulación humerocubital
- Articulación humerorradial: es de tipo esferoide. La abducción-aducción no puede realizarse debido a la presencia del húmero.
- Articulación radiocubital superior (RCS): es de tipo trocoide.

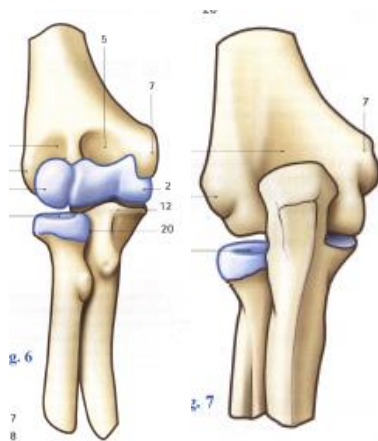


Figura2. Complejo articular del codo. Kapandji, A.I. (2006).

Las moviidades analíticas que permite este complejo articular (Dufour y Pillu, 2006) son:

- **Flexión:**

Gracias a este movimiento somos capaces de llevar la mano a la boca.

La amplitud del movimiento de flexión del codo suele ser de 150-160°.

Los músculos que intervienen en este movimiento son:

- o Braquial anterior
- o Bíceps braquial
- o Braquioradial

- **Extensión:**

Es el movimiento por el que el antebrazo se dirige hacia atrás. Aunque por definición no existe la extensión del codo, es factible siempre que el codo se encuentre en flexión. No obstante existe una amplitud de 5-10° de recurvatum.

La extensión se lleva a cabo únicamente por el tríceps braquial.

- **Pronosupinación:**

La pronosupinación se da por medio de dos articulaciones que son la radiocubital superior e inferior (que corresponde con la muñeca).

Es un movimiento que únicamente se puede estudiar con el codo en flexión de 90°. Y pegado al cuerpo.

- La supinación se da cuando la palma se orienta hacia arriba y con el pulgar hacia fuera → amplitud de 90°.
- La pronación se da cuando la palma se orienta hacia abajo y con el pulgar hacia dentro → amplitud de 85°.

Los músculos que intervienen en este movimiento son:

- Para la supinación:
  - Supinador
  - Bíceps braquial (su máxima eficacia se da cuando el codo se encuentra flexionado a 90°)
- Los músculos de la pronación son menos potentes que los de supinación.

Son:

- Pronador cuadrado
- Pronador redondo

**C) Muñeca**

Ocupa desde la epífisis inferior del cúbito y radio hasta la segunda fila del carpo incluida (figura 3) y es la que permite que la mano se coloque en una posición adecuada para la prensión.

Está formada por los huesos cúbito, radio y los huesos del carpo:

- La primera fila del carpo la forman el escafoides, semilunar, piramidal y pisiforme.
- La segunda fila está formada por el trapecio, trapezoide, hueso grande y ganchoso.

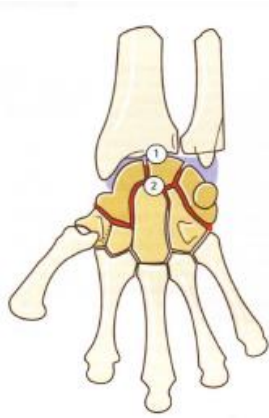


Figura 3. Complejo articular de la muñeca. Kapandji, A.I. (2006).

Según Dufour y Pillu (2006), encontramos tres niveles de articulaciones en la muñeca que permiten las siguientes movi­lidades analíticas:

**a. Articulación radiocubital inferior (RCI)**

Es de tipo trocoide. Permite los movimientos de:

- **Pronación:** es el movimiento en el que palma de la mano se dirige hacia abajo mientras el codo se encuentra flexionado a  $90^\circ$ . La amplitud que alcanza es de  $80^\circ$  más o menos.

Los músculos motores son:

- Pronador cuadrado
- Pronador redondo

- **Supinación:** la palma de la mano se sitúa hacia arriba cuando el codo está flexionado a  $90^\circ$ . La amplitud es más o menos de  $85^\circ$ .

Los músculos encargados de este movimiento son:

- Bíceps braquial
- Supinador

**b. Articulaciones radio y metacarpianas**

Las articulaciones mediocarpianas presentan una movilidad restringida.

- **Flexión:** movimiento en el que la palma de la mano se dirige a la cara anterior del antebrazo. Presenta una amplitud de alrededor de  $75^\circ$ .

Los músculos motores son:

- Flexor cubital del carpo

- Flexor radial del carpo
  - Palmar largo
  - Flexor profundo de los dedos
  - Flexor superficial de los dedos
  - Flexor largo del pulgar
  - Abductor largo del pulgar
- **Extensión:** el dorso de la mano se dirige hacia la cara dorsal del antebrazo. Alcanza una amplitud de alrededor de 75°.

Los músculos motores de la extensión son:

- Extensores radial corto y largo del carpo
  - Extensor cubital del carpo
  - Extensor de los dedos
  - Extensor del índice
  - Extensor largo del pulgar
- **Abducción o inclinación radial:** el eje de la mano se separa del eje corporal pudiendo alcanzar una amplitud de 15°.

La realizan los músculos:

- Extensor radial largo del carpo
  - Extensor radial corto del carpo
  - Flexor radial del carpo
  - Palmar largo
- **Aducción o inclinación cubital:** el eje de la mano se acerca al eje corporal y la amplitud es mayor que en el movimiento de abducción llegando hasta los 45°.
- El movimiento lo realizan los músculos flexores y extensores cubitales del carpo.

## D) Mano

La mano (figura 4) es la parte más importante de la extremidad superior puesto que es la forma de contactar con el medio y es la encargada de realizar las prensiones (de precisión y de fuerza). A este nivel agrupamos los huesos en tres: la segunda fila del carpo (trapezio, trapezoide, hueso grande y ganchoso), metacarpo y falanges (Dufour y Pillu, 2006).

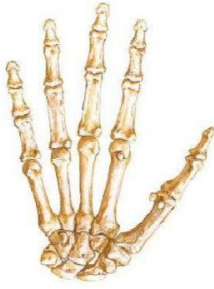

Figura 4. Huesos de la mano. Netter, F. H. (2014).

Podemos agrupar las articulaciones según el nivel en el que se establecen:

- Carpometacarpianas: forman un ajuste recíproco. En cambio, la articulación con el pulgar es de tipo silla no congruente.
- Metacarpofalángicas (MF): son de tipo elipse.
- Interfalángicas proximales (IFP): son de tipo troclear.
- Interfalangias distales (IFD): es similar a las proximales pero de un tamaño inferior.

Las movibilidades en esta articulación podemos dividirla en analíticas y funcionales según Dufour y Pillu (2006). La primera de ellas separando el pulgar del resto de los dedos.

**a. Movibilidades analíticas de los dedos largos**

- **Flexión de los dedos:** el flexor profundo de los dedos actúa sobre la tercera falange (flexión de precisión) mientras que el superficial lo hace sobre la segunda (acompaña al superficial en las flexiones de fuerza).

La amplitud varía según las articulaciones: a nivel de las MF va aumentando desde el índice al meñique, a nivel de las IFP es de alrededor de 100° y a nivel de las IFD de más o menos 85°.

- **Extensión de los dedos:** se debe al extensor de los dedos y al flexor superficial de los dedos, los interóseos (que limitan la extensión) y los lumbricales.

Las amplitudes varían: a nivel de las MF es de 20-40°, a nivel de las IFP 0° y a nivel de las IFD de 0-5°.

- **Separación de los dedos:** solo se produce en flexión. La amplitud que alcanzan es de 20 a 30° y son los interóseos los que se encargan de este movimiento.

- **Movimientos independientes de los dedos:**

- o El segundo dedo es independiente
- o Tercer dedo: tiene una independencia limitada



- Cuarto dedo: no hay extensión aislada
- Quinto dedo: su extensión es aislada aunque no existe una buena flexión independiente.

#### **b. Movilidades analíticas del pulgar**

Cada grupo articular posee unas amplitudes diferentes para cada movimiento:

- **Trapeziometacarpiana:**
  - Abducción: 30°
  - Aducción: 20°
  - Flexión 25°
  - Extensión: 35°
  - Rotación medial: 90°
- **Metacarpofalángica:**
  - Flexión: 80°
  - Extensión: 0°, aunque pueden darse casos de hiperextensión
  - Inclinación radial: 20°
  - Inclinación cubital: 10°
  - Rotación: 20°
- **Interfalángica:**
  - Flexión: 90°
  - Extensión: 0°, aunque puede producirse hiperextensión
  - Rotación: 5°

Además de las amplitudes que permiten los movimientos globales (tanto compuestos como descompuestos) de este dedo (Dufour y Pillu, 2006):

- **Abducción global del pulgar:** el pulgar se lleva hacia la posición más alejada y hacia delante (la aducción es la inversa).
- **Flexión global del pulgar:** se dirige hacia la cabeza del 5° metacarpiano.
- **Pronación global del pulgar:** se dirige hacia los otros dedos.
- **Oposición:** se asocia con la flexión, pronación y aducción. Los músculos encargados de este movimiento son:
  - Abductor largo del pulgar
  - Músculos tenares
  - Flexor largo del pulgar

- **Contraoposición:** se asocia a la aducción, extensión y supinación. Los músculos encargados son:
  - Extensor largo del pulgar
  - Extensor corto del pulgar
  - Abductor corto del pulgar

### c. Movilidades funcionales

La posición funcional de la mano (posición intermedia de las articulaciones) que se utiliza en casos de inmovilización es:

- Muñeca en ligera extensión, pronosupinación neutra y una ligera inclinación cubital
- Dedos: ligera separación y flexión media
- Pulgar: en semioposición

La prensión es la función principal de la mano. Podemos encontrarlos con diferentes tipos de presión según las partes de la mano que intervengan, digitales o palmares (Kapandji, 2006):

## 1. Presas digitales

### a. Bidigitales

- **Presa terminopulpejo o por oposición terminal** (figura 5): es la pinza más precisa. Sirve para coger objetos finos y sujetar objetos pequeños.
- **Presa del pulpejo o por oposición subterminal** (figura 6): permite la sujeción de objetos de mayor grosor.
- **Presa pulpejo lateral o por oposición subterminolateral** (figura 7): esta presa es menos fina que las citadas anteriormente.
- **Presa interdigital laterolateral** (figura 8): por lo general se da entre el dedo corazón y el índice, sin la intervención del pulgar.

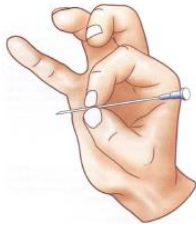

Figura 5. Presa terminopulpejo. Kapandji, A.I. (2006).

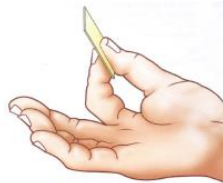

Figura 6. Presa del pulpejo. Kapandji, A.I. (2006).

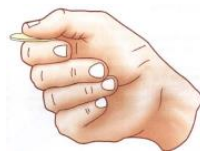

Figura 7. Presa pulpejolateral. Kapandji, A.I. (2006).

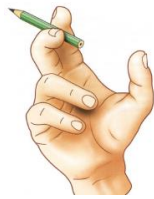

Figura 8. Presa interdigital laterolateral. Kapandji, A.I. (2006).

## b. Pluridigitales

- **Tridigitales** (figura 9): actúan el pulgar, el dedo índice y el corazón.

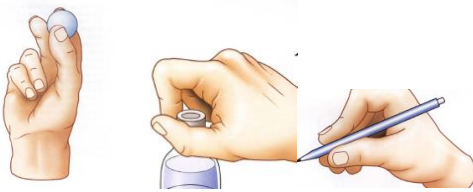


Figura 9. Presas tridigitales. Kapandji, A.I. (2006).

- **Tetradigitales:** es más frecuente cuando se quiere coger un objeto de un diámetro mayor y sostenerlo con fuerza.
  - **Tetradigital del pulpejo** (figura 10): se utiliza para coger un objeto cilíndrico.
  - **Tetradigital pulpejo-lateral** (figura 11): para desenroscar una tapadera.

- **Tetradigital del pulpejo pulgotridigital** (figura 12).

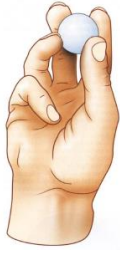

Figura 10. Presa tetradigital del pulpejo. Kapandji, A.I. (2006).

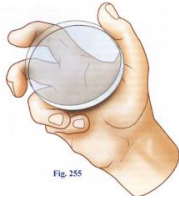

Fig. 255  
Figura 11. Presa tetradigital pulpejo-lateral. Kapandji, A.I. (2006).

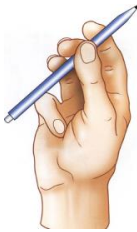

Figura 12. Presa tetradigital del pulpejo pulgotridigital. Kapandji, A.I. (2006).

- **Pentadigitales:** en estas presas intervienen todos los dedos. Se utilizan para coger objetos de gran tamaño por lo general (pentadigital pulpejo-lateral (figura 13)), aunque también puede utilizarse para objetos pequeños (pentadigital del pulpejo (figura 14)).

- **Presa pentadigital comisural** (figura 15): coge objetos hemisféricos y de gran grosor.
- **Presa pentadigital panorámica** (figura 16): coge objetos grandes, pero planos.

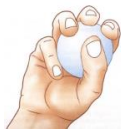

Figura 13. Presa pentadigital pulpejo-lateral. Kapandji, A.I. (2006).

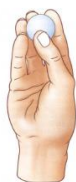

Figura 14. Presa pentadigital del pulpejo. Kapandji, A.I. (2006).



Figura 15. Presa pentadigital comisural. Kapandji, A.I. (2006).

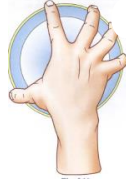

Figura 16. Presa pentadigital panorámica. Kapandji, A.I. (2006).

## 2. Presas palmares: interviene la palma de la mano además de los dedos.

- a. **Preñión digitopalmar** (figura 17): la palma de la mano se opone a los cuatro últimos dedos, el pulgar no participa.
- b. **Preñión palmar con la totalidad de la mano** (figura 18): ejerce una preñión de fuerza para los objetos grandes y pesados.
  - **Presas palmar cilíndrica** (figura 19): es más firme cuanto más pequeño es el objeto.
  - **Presas palmares esféricas** (figura 20): implican a tres, cuatro o cinco dedos.



Figura 17. Preñión digitopalmar. Kapandji, A.I. (2006).

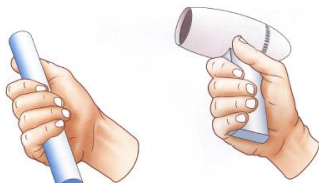

Figura 18. Preñión palmar con la totalidad de la mano. Kapandji, A.I. (2006).

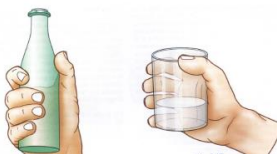

Figura 19. Presa palmar cilíndrica. Kapandji, A.I. (2006).

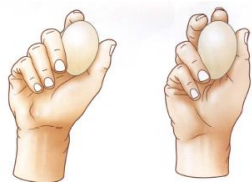

Figura 20. Presa palmar esférica. Kapandji, A.I. (2006).

No podemos acabar este apartado sin decir que los movimientos de la extremidad superior son imprescindibles para las actividades de la vida diaria y son coordinados a través de la inervación de los músculos motores por las ramas terminales del plexo braquial, que corresponde a los nervios: músculo cutáneo, radial, mediano, cubital y axilar (Escolar, 2007).

### 1.2.2. Terapias de intervención en daño cerebral adquirido

La Federación Española de Daño Cerebral (FEDACE) define el Daño Cerebral Adquirido (DCA) como el resultado de una lesión súbita en el cerebro que produce diversas secuelas de carácter físico, psíquico y sensorial. Estas secuelas desarrollan anomalías en la percepción sensorial, alteraciones cognitivas y alteraciones del plano emocional.

Tras el DCA, a nivel físico, son frecuentes las pérdidas de fuerza y destreza (hemiparesias) o las parálisis (hemiplejias) en la mitad del cuerpo. Estas secuelas son de vital importancia a la hora de conseguir una recuperación total o funcional para realizar las actividades de la vida diaria (AVD) y para la autoestima del propio paciente.

Algunas de las terapias que se llevan a cabo en el servicio de Neurorehabilitación desde el área de Terapia Ocupacional para la rehabilitación de la extremidad superior tras el DCA son la terapia de espejo y la terapia de movimiento inducido por restricción (TMIR). Estas son dos intervenciones que he podido observar durante mi estancia de prácticas externas en el Hospital NISA Valencia al Mar y por lo tanto adquiriré algo de información práctica además de teórica.

Para poder realizar cualquier tipo de intervención que implique movimientos de la extremidad superior es de vital importancia tener en cuenta lo visto en el apartado

anterior para así conocer hasta qué punto los movimientos se pueden realizar, además de tener en cuenta las características propias de cada paciente.

### **A) Terapia de espejo**

Es una terapia conocida desde los años 90 cuando se utilizaba en el tratamiento del dolor producido por el miembro fantasma. Actualmente se ha demostrado que es una técnica eficaz en el tratamiento de la enfermedad de Parkinson, del dolor regional complejo y en hemiplejias o hemiparesias que se producen tras un accidente cerebrovascular (Hospitales NISA, 2013).

Esta terapia es un tratamiento en el que se utiliza un espejo para reflejar el brazo sano dando así la impresión de que el que realiza los movimientos es el brazo afecto, que se encuentra tapado por el espejo (figura 21).



*Figura 21.* Terapia de espejo. Hospitales NISA. (2016).

Es una terapia válida para personas con escasa o nula actividad motora pero es imprescindible que exista activación distal. Después de realizar esta terapia se observan mejoras tanto en la función motora a nivel distal como en la sensibilidad superficial (Colomer, Noé, y Llorens, 2016).

Existen criterios de exclusión de esta terapia que son: grandes problemas atencionales y de procesamiento de la información ya que no serían capaces de realizar la intervención de una manera adecuada (Colomer et al, 2016).

Según señala el Dr. Enrique Noé en el estudio realizado por Hospitales NISA (2016), algunos estudios previos demostraron la eficacia de esta terapia en pacientes cuyos déficits motores eran moderados o leves pero hasta ahora ninguno de ellos demostraba la eficacia en pacientes crónicos.

Los resultados del estudio de Terapia de espejo realizado por el Servicio de Neurorrehabilitación y Daño Cerebral de Hospitales NISA abren una puerta para el tratamiento de los déficits graves en pacientes que han sufrido ictus, aunque hayan pasado varios meses desde el momento de la lesión.

Esta terapia es ventajosa debido a su bajo coste, que es sencilla y que los pacientes pueden, después de un tiempo de entrenamiento, realizarla en casa.

Es una terapia que consiste en una intervención intensiva de 2-6 veces por semana durante 5-8 semanas con una duración de 15-30 minutos por día. Consiste en la realización de ejercicios repetitivos y sencillos que tiene que intentar realizar con ambas manos mientras mira la imagen del espejo. Los ejercicios consisten en series de flexo-extensión y prono-supinación de hombros y antebrazo y movimientos finos y gruesos de muñeca, mano y dedos; con y sin objetos (Hospitales NISA, 2016). Algunos de estos son:

1. Caminar por encima del espejo con los dedos
2. Mover una pelota por encima del espejo
3. Movimientos de prono-supinación
4. Movimientos de prono-supinación con flexo-extensión del codo
5. Movimientos de flexo-extensión de muñeca con extensión de dedos
6. Movimientos de flexo-extensión de muñeca con flexión de dedos
7. Caminar por encima de la esa con los dedos
8. Flexionar la muñeca y después todos los dedos
9. Dar golpes con todos los dedos en el espejo
10. Hacer el movimiento de “stop”

### **B) Terapia de movimiento inducido por restricción (TMIR)**

Una de las secuelas físicas que podemos encontrar tras el daño cerebral es la hemiparesia, por lo cual las personas aprenden a no utilizar el brazo afecto (teoría del desuso aprendido, figura 22) (Taub, Uswatte, Mark y Morris, 2006).



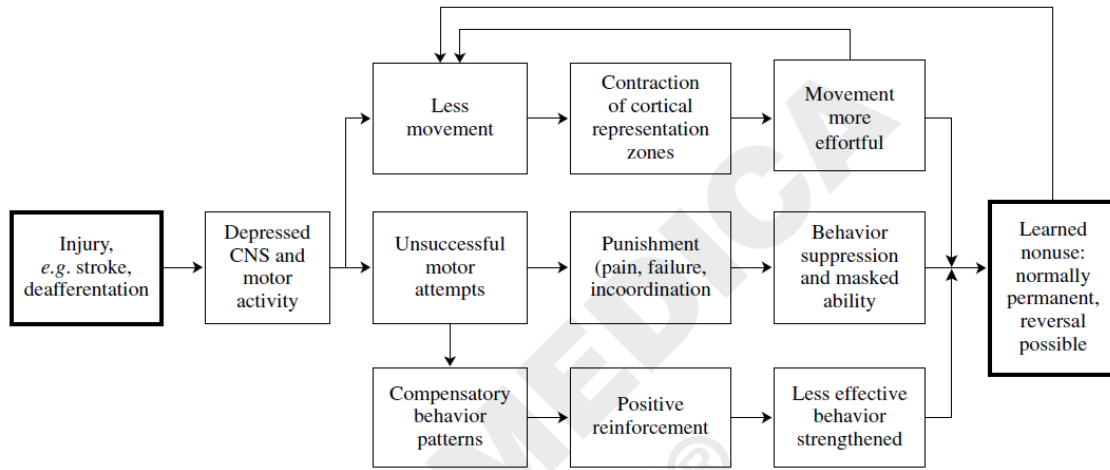


Figura 22. Development of learned nonuse. Taub, E., Uswatte, G., Mark, V. W., y Morris, D. M. (2006).

Una de las técnicas utilizadas para la rehabilitación del miembro superior tras el DCA es la Terapia de Movimiento Inducido por Restricción (TMIR), en inglés conocida como Constraint- Induced Movement Therapy (CIMT).

La TMIR es una terapia diseñada por el Dr. E. Taub basada en la restricción del movimiento del lado sano para superar el no uso aprendido del brazo afecto tras una lesión. El objetivo de esta terapia es lograr una mayor integración del brazo afecto en las AVD, mejorando así la calidad de esos movimientos (Morris, Taub y Mark, 2006).

En el Servicio de Neurorrehabilitación de Hospitales NISA, antes del inicio de la terapia, se acuerdan con el paciente las actividades que hará el mismo y las que no (ya sea por que conllevan un peligro asociado o por la necesidad de movimientos bimanuales), realizando también un contrato conductual con el paciente y otro con el cuidador.

Aunque en poco tiempo se aprende el no uso, si restringimos el movimiento del brazo sano, es posible superar este aprendizaje. Pero esta restricción debe ser mantenida en el tiempo para que se provoque una reorganización cortical (Morris et al, 2006).

Según E. Taub (2006) esta terapia implica:

- **Uso repetitivo e intensivo del brazo afecto.**

Tiene una duración de unas 6 horas diarias durante 2-3 semanas en las que se restringe el lado sano con un guante. Las tareas deben ser significativas para el

paciente, funcionales, adecuadas a sus capacidades y con una dificultad ligeramente superior a lo que el paciente puede hacer fácilmente.

Los periodos de descanso deben ser iguales que el tiempo requerido para realizar la serie de actividades.

- **Técnicas de transferencia a la vida diaria.**

Se asignan tareas para casa además de las realizadas en la rehabilitación en el centro, estas son las tareas cotidianas.

Antes del inicio se acuerda con el paciente cuales son las actividades que va a realizar con el brazo afecto, cuales con el sano (principalmente las que implican peligro) y cuales con ambos.

- **Fomentar el uso del brazo afecto, uso restringido del miembro o práctica en casa.**

Se propone que los usuarios lleven el guante el 90% de las horas que están despiertos, por ello es muy importante la motivación y colaboración de su entorno.

Para la practica en casa es importante que proveamos al usuario una variedad de tareas y que el escoja las que le resulten más llamativas diariamente, siempre que se abarquen los movimientos que se quieren potenciar. Esto incluye:

- Practica en casa durante el tratamiento
- Practica de tareas tras el tratamiento: después del tratamiento debemos proporcionar al paciente un listado de tareas por escrito para realizar diariamente, siempre deben ser ellos los que elijan de entre todas las actividades de la lista.

Algunas de las actividades llevadas a cabo en esta terapia de rehabilitación (Morris et al, 2006; Hospitales NISA, 2016) son:

- Inicialmente coger arroz de un plato y después para aumentar la dificultad ir añadiendo liquido hasta que sustituimos el sólido por líquido.
- Pasar las páginas de una revista
- Colocar monedas en una hucha (figura 23)
- Meter bloques en una caja

Debemos tener siempre presentes las características y capacidades del paciente para adaptar las tareas e ir aumentando gradualmente su dificultad en caso de que sea necesario.

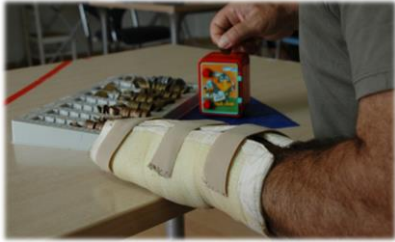

Figura 23. Colocar monedas en una hucha (TMIR). Hospitales

NISA. (2016).

Las tareas para realizar en casa con esta terapia dependen de las características del usuario y el rol ocupacional que posee en su domicilio (Morris et al, 2006; Hospitales NISA, 2016). Algunos ejemplos pueden ser:

- Doblar y clasificar ropa
- Poner y quitar la mesa
- Abrir las puertas con llave y girar las manillas
- Aplicarse loción y crema corporal

### **1.3.OBJETIVOS**

#### **1.3.1. Objetivos generales**

- Conocer la biomecánica de la extremidad superior
- Conocer los aspectos más relevantes sobre el DCA
- Resumir la información sobre terapia de espejo
- Resumir la información sobre terapia de movimiento inducido por restricción

#### **1.3.2. Objetivos específicos**

Los objetivos que pretendo con este trabajo son:

- Proporcionar técnicas de intervención sobre terapia de espejo
- Proporcionar técnicas de intervención sobre terapia de movimiento inducido por restricción
- Aportar las mejoras que producen estas terapias tras un DCA

- Dar a conocer que los últimos estudios muestran la eficacia de estas terapias en pacientes crónicos y no solo agudos
- Identificar los puntos clave sobre las terapias descritas

## **2. METODOLOGÍA**

### **2.1.MATERIALES**

Los materiales utilizados para la realización de este trabajo han sido diversos libros sobre anatomía funcional y biomecánica así como artículos de investigación e información correspondientes al Hospital NISA Valencia al Mar sobre las técnicas que allí se utilizan en la neurorrehabilitación tras el daño cerebral desde el departamento de Terapia Ocupacional y Fisioterapia conjuntamente.

Dentro de la bibliografía utilizada para la realización del presente trabajo en el capítulo del estudio biomecánico de la extremidad superior se han utilizado textos clásicos de medicina: Escolar, 2007; Dufour y Pillu, 2006; Kapandji, 2006; Netter, 2014; Polonio y Romero, 2010; Rouviere y Delmas, 2005.

Los artículos utilizados para el capítulo de terapias de intervención en DCA han sido: Carod-Artal, 2011; Colomer et al, 2016; Hospitales NISA, 2012; Hospitales NISA, 2013; Hospitales NISA, 2016; Hospitales NISA, 2015; Kyunghoon el al, 2016; Morris et al, 2006; Taub et al, 2006; Thieme et al, 2012.

### **2.2.PROCEDIMIENTO**

Los artículos consultados para la realización de este trabajo han sido recopilados de las diferentes bases de datos: medline, pubmed, OT seeker y psycinfo.

Los descriptores que han sido utilizados para la búsqueda en las bases de datos citadas anteriormente han sido por un lado: mirror therapy AND chronic stroke AND upper limb function y por otro lado: constraint induced movement AND stroke AND upper limb function.

Además de esto, también ha sido consultada la página web de Hospitales NISA en el que realicé las prácticas (neurorhb) y los diferentes artículos que en ella publican los

profesionales que trabajan allí desde los diferentes departamentos, siendo elegidos los escritos desde el área de terapia ocupacional y el de fisioterapia que son los que nos hablan de la terapia de espejo y la TMIR.

### **2.3. ANÁLISIS DE LA INFORMACIÓN**

La información se separó por capítulos. Por un lado agrupamos los libros utilizados para elaborar el resumen sobre la biomecánica de la extremidad superior y por otro lado la información relevante al segundo.

Para el protocolo de intervención, dentro de la amplia bibliografía encontrada, hemos seleccionado aquellos artículos que nos parecieron que se ajustaban más al caso que nos ocupa y que hablaban de los últimos avances en cuanto a la inclusión de los pacientes crónicos en estas intervenciones.

## **3. RESULTADOS Y DISCUSIÓN**

Los estudios de los diferentes artículos consultados demuestran que tanto la terapia de espejo como la terapia de movimiento inducido por restricción producen mejoras en los pacientes que han sufrido DCA a nivel de la sensibilidad superficial y a nivel motor distal, tanto en pacientes agudos como crónicos (Colomer et al, 20016; Morris et al, 2006) así como mejoras en cuanto a la hemicnegligencia (Thieme et al, 2012), lo que hace ver que esta no es un criterio de exclusión.

Además de esto, durante los tres meses de estancia de prácticas, he podido observar mejora en los pacientes que realizan este tipo de protocolos de tratamiento de intervención. Podemos distinguir entre diferentes aspectos:

- Aspectos específicos: tras la realización de estas terapias, e incluso, en algunos casos durante, los pacientes presentaban mejoras a nivel motor distal y a nivel sensitivo superficial. A nivel motor primero conseguían las presas más globales, como son las palmares y pluridigitales, para después ir logrando otras más precisas como son las bidigitales.

- Aspectos generales como pueden ser: mejoras en las AVD (llegando a ser capaces de cortarse la comida de consistencia no muy dura con las dos manos por ejemplo), cognitivas (atencionales, emocionales...), autonomía, bienestar de los pacientes al ser capaces de ir realizando más actividades,...

No obstante, las mejoras que yo observaba se debían a la información proporcionada por las escalas e informes ya que debido al poco tiempo de estas prácticas no vi protocolos de intervención completos, sino el inicio con unos pacientes y la finalización con otros.

#### **4. CONCLUSIONES Y PROSPECTIVA**

Tras la revisión se observa que es necesario conocer la biomecánica de la extremidad superior para poder trabajar correctamente con las técnicas que mencionamos y conseguir así la mayor recuperación posible del usuario. También vemos que someterse a estas dos terapias, tanto la de espejo como la de movimiento inducido por restricción, produce efectos positivos en los pacientes que han sufrido Daño Cerebral, ya sea hace poco o mucho tiempo.

Considero que son dos técnicas eficaces para la recuperación funcional de estos usuarios por lo que demuestran los artículos de investigación y por las mejoras que he podido observar en los pacientes directamente en mi estancia de prácticas, donde los datos son directos y no hay que interpretar la información como se refleja en el capítulo de los resultados.

Además de las mejoras que a nivel funcional se observan tras estos tratamientos, también he podido ver que los pacientes mejoran en su estado de salud en general ya que ven avances en su rehabilitación y esto hace que se motiven aún más para seguir trabajando y conseguir la mayor recuperación posible, algo que es muy importante en este tipo de rehabilitación puesto que considero que cuantas más ganas y más trabajo reales, mayores posibilidades de mejora obtienes.

Son dos terapias sobre las que hay que seguir investigando para lograr mayores beneficios en los pacientes e incluso, quién sabe si para seguir demostrando eficacia en otras patologías que aún no se han estudiado con estas técnicas.

Respecto a la terapia de espejo pienso que en el futuro hay que seguir investigando sobre esta técnica de intervención en las diferentes fases de la enfermedad ya que, aunque el único artículo que he encontrado sobre pacientes crónicos demuestra que se benefician de estas intervenciones, no es una muestra muy numerosa.

## 5. REFERENCIAS BIBLIOGRAFICAS

- Carod-Artal, F. J. (2011). Neurorehabilitación y aprendizaje motor en el ictus. *Kranion*, 8, 53-59.
- Colomer, C., Noé, E. y Llorens, R. (2016). Mirror therapy in chronic stroke survivors with severely impaired upper limb function: a randomized controlled trial. *European Journal of Physical and Rehabilitation Medicine*, 52 (3), 271-8.
- Dufour, M., y Pillu, M. (2006). *Biomecánica funcional. Bases anatómicas, estabilidad, movilidad y tensiones*. Barcelona, España: Masson.
- Escolar, J. (2007). *Anatomía humana funcional y aplicada* (5a edición). Barcelona, España: espaxs.
- Hospitales NISA. (28 de diciembre de 2012). CIMT: el guante que mejora la movilidad del brazo. (Mensaje en un blog). Recuperado el 3 de abril de 2016 de: <http://www.neurorhb.com/blog-dano-cerebral/cimt-el-guante-que-mejora-la-movilidad-del-brazo/>
- Hospitales NISA. (28 de enero de 2013). Terapia en espejo. (Mensaje en un blog). Recuperado el 27 de marzo de 2016 de: <http://www.neurorhb.com/blog-dano-cerebral/terapia-en-espejo-2/>
- Hospitales NISA. (16 de febrero de 2016). Terapia en espejo: oportunidad terapéutica para ictus graves y crónicos. (Mensaje en un blog). Recuperado el 27 de marzo de 2016 de: <http://www.neurorhb.com/blog-dano-cerebral/terapia-en-espejo-oportunidad-terapeutica-para-ictus-graves-y-cronicos/>
- Hospitales NISA. (15 de junio de 2015). Recuperando la funcionalidad del miembro superior con la TMIR. (Mensaje en un blog). Recuperado el 3 de abril de 2016 de: <http://www.neurorhb.com/blog-dano-cerebral/recuperando-la-funcionalidad-del-miembro-superior-con-la-tmir/>
- Kapandji, A. I. (2006). *Fisiología articular: tomo 1. Hombro, codo, pronosupinación, muñeca y mano*. (6ª ed.). Madrid, España: médica panamericana.
- Kyunghoon, K., Sukmin, L., Donghoon, K., Kyongbo, L., y Youlim, K. (2016). Effects of mirror therapy combined with motor tasks on upper extremity function and activities daily living of stroke patients. *The journal of Physical Therapy Science*, 28 (2), 483-487.
- Morris, D. M., Taub, E., y Mark, V. W. (2006). Constraint-induced movement therapy: characterizing the intervention protocol. *Europa Medicophysica*, 42 (3), 257-268.
- Netter, F. H. (2014). *Atlas de anatomía humana*. (6ª ed.). Barcelona, España: Masson.
- Polonio, B., y Romero, D. M. (2010). *Terapia Ocupacional aplicada al Daño Cerebral Adquirido*. Madrid, España: médica panamericana.
- Rouviere, H., y Delmas, A. (2005). *Anatomía humana descriptiva, topográfica y funcional* (11a ed.). Barcelona, España: masson.



Taub, E., Uswatte, G., Mark, V. W., y Morris, D. M. (2006). The learned nonuse phenomenon: implications for rehabilitation. *Europa Medicophysica*, 42 (3), 241-256.

Thieme, H., Bayn, M., Wurg, M., Zange, C., Pohl, M., y Behrens, J. (2012). Mirror therapy for patients with severe arm paresis after stroke: a randomized controlled trial. *Clinical rehabilitation*, 27 (4), 314-324.