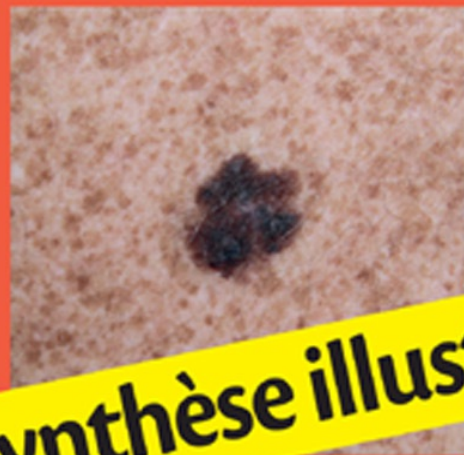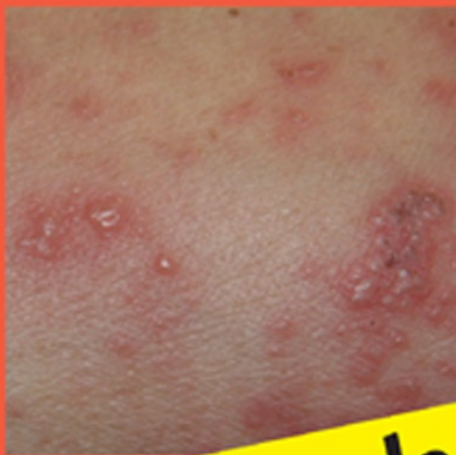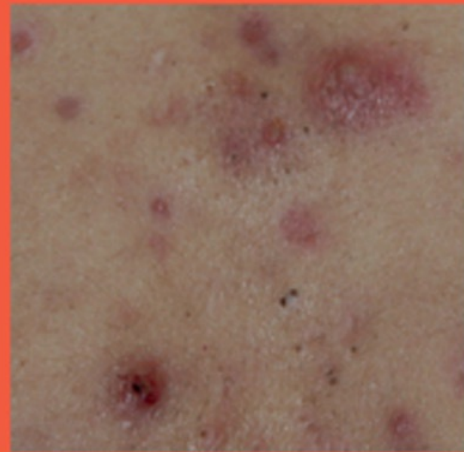
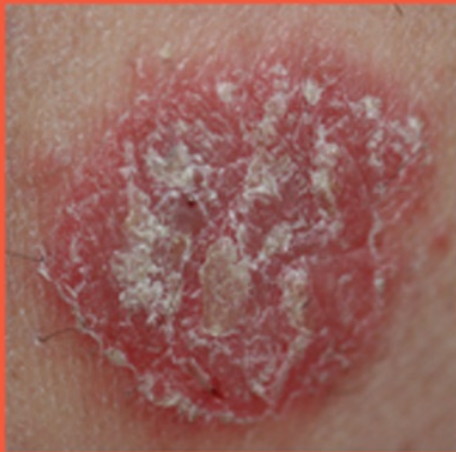


# La dermatologie *facile aux ECNi*

Charles Velter

Préface de Dan Lipsker



**Fiches de synthèse illustrées**

ELSEVIER

Retrouvez plus de livres médicaux à télécharger gratuitement et exclusivement sur :

| [www.facebook.com/LeTresorDesMedecins](http://www.facebook.com/LeTresorDesMedecins) | [www.facebook.com/groups/LeTresorDesMedecins](https://www.facebook.com/groups/LeTresorDesMedecins) |

| <https://t.me/LeTresorDesMedecins> | <http://letresordesmedecins.blogspot.com> |

Elsevier Masson

Le Trésor des Médecins



facebook.com/LeTresorDesMedecins

www.facebook.com/LeTresorDesMedecins | www.facebook.com/groups/LeTresorDesMedecins | https://t.me/LeTresorDesMedecins | http://letresordesmedecins.blogspot.com |

# La dermatologie facile aux ECNi

---

## FICHES DE SYNTHÈSE ILLUSTRÉES

*Charles Velter*

*Praticien assistant spécialiste, service de dermatologie, Institut Gustave Roussy, Villejuif*

*Ancien praticien hospitalier, service de dermatologie, hôpital Henri-Mondor, Créteil*

*Ancien chef de clinique, assistant des hôpitaux, service de dermatologie, hôpitaux universitaires de Strasbourg*

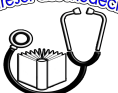# Elsevier Masson

Retrouvez plus de livres médicaux à télécharger gratuitement et exclusivement sur :

| [www.facebook.com/LeTresorDesMedecins](http://www.facebook.com/LeTresorDesMedecins) | [www.facebook.com/groups/LeTresorDesMedecins](http://www.facebook.com/groups/LeTresorDesMedecins) |

| <https://t.me/LeTresorDesMedecins> | <http://letresordesmedecins.blogspot.com> |

LeTrésorDesMédecins



facebook.com/LeTresorDesMedecins



www.facebook.com/LeTresorDesMedecins | www.facebook.com/groups/LeTresorDesMedecins | https://t.me/LeTresorDesMedecins | http://letresordesmedecins.blogspot.com |



---

# Table des matières

---

[Couverture](#)

[Page de titre](#)

[CHEZ LE MÊME ÉDITEUR](#)

[Pages liminaires](#)

[droit d'auteur](#)

[Abréviations](#)

[Préface](#)

[Chapitre 1: Sémiologie dermatologique](#)

[1 Les lésions élémentaires](#)

[2 Répartition des lésions élémentaires](#)

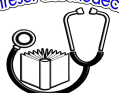[Chapitre 2: Item 109 Dermatoses faciales : acné, rosacée, dermatite](#)

Retrouvez plus de livres médicaux à télécharger gratuitement et exclusivement sur :

| [www.facebook.com/LeTrésorDesMedecins](http://www.facebook.com/LeTrésorDesMedecins) | [www.facebook.com/groups/LeTrésorDesMedecins](https://www.facebook.com/groups/LeTrésorDesMedecins) |

| <https://t.me/LeTrésorDesMedecins> | <http://letresordesmedecins.blogspot.com> |

LeTrésorDesMedecins



## séborrhéique

### 1 Acné

### 2 Rosacée

### 3 Dermatite séborrhéique

## Chapitre 3: Item 110 Dermatose bulleuse touchant la peau et/ou les muqueuses externes

### 1 Dermatoses bulleuses auto-immunes sous-épidermiques

### 2 Dermatoses bulleuses auto-immunes intra-épidermiques

### 3 Dermatoses bulleuses auto-immunes : synthèse

## Chapitre 4: Item 111 Hémangiomes et malformations vasculaires cutanées

### 1 Hémangiomes infantiles

### 2 Malformations vasculaires cutanées

## Chapitre 5: Item 112 Exanthème et érythrodermie de l'adulte et de l'enfant

### 1 Exanthème roséoliforme

### 2 Exanthème morbilliforme

### 3 Exanthème scarlatiniforme

### 4 Érythrodermie

Retrouvez plus de livres médicaux à télécharger gratuitement et exclusivement sur :

| [www.facebook.com/LeTresorDesMedecins](http://www.facebook.com/LeTresorDesMedecins) | [www.facebook.com/groups/LeTresorDesMedecins](http://www.facebook.com/groups/LeTresorDesMedecins) |

| <https://t.me/LeTresorDesMedecins> | <http://letresordesmedecins.blogspot.com> |



## 5 Principales causes d'exanthèmes selon l'aspect sémiologique

### Chapitre 6: Item 113 Prurit

1 Prurit chronique

2 Cholestase

3 Érythème prurigineux

4 Principales causes dermatologiques et systémiques de prurit

### Chapitre 7: Item 114 Psoriasis

1 Psoriasis en plaques

2 Psoriasis en goutte diffus

3 Psoriasis en plaques

4 Psoriasis palmo-plantaire

5 Psoriasis pustuleux

6 Psoriasis du cuir chevelu et du pli rétro-auriculaire

7 Psoriasis unguéal

8 Psoriasis des plis, ou inversé

9 Érythème de l'ombilic

10 Formes cliniques de rhumatisme psoriasique

11 Prise en charge selon le type de psoriasis

12 Caractéristiques des traitements systémiques de 1re intention

Retrouvez plus de livres médicaux à télécharger gratuitement et exclusivement sur :

| [www.facebook.com/LeTresorDesMedecins](http://www.facebook.com/LeTresorDesMedecins) | [www.facebook.com/groups/LeTresorDesMedecins](http://www.facebook.com/groups/LeTresorDesMedecins) |

| <https://t.me/LeTresorDesMedecins> | <http://letresordesmedecins.blogspot.com> |





[13 Photothérapie : précautions et effets indésirables](#)

[14 Bilan pré-biothérapies \(recommandations HAS 2013\)](#)

[Chapitre 8: Item 116 Complications de l'immobilité et du décubitus. Prévention et prise en charge](#)

[1 Escarre de stade 2](#)

[2 Escarre de stade 3](#)

[3 Escarre de stade 4](#)

[Chapitre 9: Item 152 Infections cutanéomuqueuses et des phanères, bactériennes et mycosiques de l'adulte et de l'enfant](#)

[1 Impétigo, ecthyma, folliculite, furoncle](#)

[2 Dermo-hypodermite bactérienne non nécrosante et nécrosante](#)

[3 Infections cutanéomuqueuses mycosiques](#)

[4 Principaux facteurs favorisant des candidoses](#)

[Chapitre 10: Item 158 Infections sexuellement transmissibles \(IST\) : gonococcies, chlamydioses, syphilis, papillomavirus humain \(HPV\), trichomonose](#)

[1 Tableau de synthèse des urétrites](#)

[2 Syphilis](#)

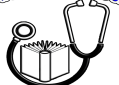[3 Trichomonose et tumeurs à papillomavirus humain \(HPV\)](#)

Retrouvez plus de livres médicaux à télécharger gratuitement et exclusivement sur :

| [www.facebook.com/LeTrésorDesMedecins](http://www.facebook.com/LeTrésorDesMedecins) | [www.facebook.com/groups/LeTrésorDesMedecins](https://www.facebook.com/groups/LeTrésorDesMedecins) |

| <https://t.me/LeTrésorDesMedecins> | <http://letresordesmedecins.blogspot.com> |

LeTrésorDesMedecins





## Chapitre 11: Item 160 Exanthèmes fébriles de l'enfant

1 Rougeole

2 Signe de Koplik

3 Syndrome mains-pieds-bouche lié à une infection par un entérovirus de type Coxsackie

4 Syndrome de Kawasaki

5 Primo-infection à parvovirus B19

6 Scarlatine (due au streptocoque du groupe A, sécréteur d'exotoxines)

7 Tableau résumé des exanthèmes fébriles de l'enfant

## Chapitre 12: Item 164 Infections à herpès virus du sujet immunocompétent

1 Herpès

2 Varicelle

3 Zona

## Chapitre 13: Item 165 Infections à VIH

1 Primo-infection VIH

2 Condylome chez un patient VIH

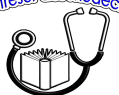3 Dermatite séborrhéique

4 Maladie de Kaposi

Retrouvez plus de livres médicaux à télécharger gratuitement et exclusivement sur :

| [www.facebook.com/LeTrésorDesMedecins](http://www.facebook.com/LeTrésorDesMedecins) | [www.facebook.com/groups/LeTrésorDesMedecins](http://www.facebook.com/groups/LeTrésorDesMedecins) |

| <https://t.me/LeTrésorDesMedecins> | <http://letresordesmedecins.blogspot.com> |





## Chapitre 14: Item 167 Gale et pédiculose

### 1 Gale

### 2 Pédiculose

## Chapitre 15: Item 183 Hypersensibilités et allergies cutanéomuqueuses chez l'enfant et l'adulte. Urticaire, dermatite atopique et de contact

### 1 Urticaire

### 2 Dermatite atopique

### 3 Eczéma de contact

## Chapitre 16: Item 190 Lupus érythémateux disséminé. Syndrome des anti-phospholipides

### 1 Érythème congestif

### 2 Érythème en vespertilio

### 3 Lupus érythémateux subaigu annulaire

### 4 Lupus érythémateux subaigu psoriasiforme

### 5 Lupus érythémateux chronique

### 6 Photodistribution des lésions

### 7 Alopecie cicatricielle du lupus érythémateux chronique

### 8 Livedo racémosa/ramifié

### 9 Syndrome des anticorps anti-phospholipides (SAPL)

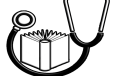### 10 Tableau des critères diagnostiques de l'ARA (révisé en 1997)

Retrouvez plus de livres médicaux à télécharger gratuitement et exclusivement sur :

| [www.facebook.com/LeTrésorDesMedecins](http://www.facebook.com/LeTrésorDesMedecins) | [www.facebook.com/groups/LeTrésorDesMedecins](http://www.facebook.com/groups/LeTrésorDesMedecins) |

| <https://t.me/LeTrésorDesMedecins> | <http://letresordesmedecins.blogspot.com> |

LeTrésorDesMedecins





[du lupus érythémateux disséminé](#)

[11 Tableau des critères diagnostiques du SAPL \(de Sapporo révisés en 2006\)](#)

[12 Tableau des glomérulonéphrites rénales lupiques](#)

[Chapitre 17: Item 197 Transplantation d'organes : aspects épidémiologiques et immunologiques; principes de traitement et surveillance; complications et pronostic; aspects éthiques et légaux](#)

[1 Infection à Nocardia](#)

[2 Maladie de Kaposi](#)

[3 Lésions suspectes nécessitant une biopsie cutanée](#)

[4 Carcinome épidermoïde cutané](#)

[Chapitre 18: Item 207 Sarcoïdose](#)

[1 Sarcoïdes cutanés](#)

[2 Sarcoïdose de l'aile nasale gauche](#)

[3 Sarcoïdose de la base du cou](#)

[4 Sarcoïdose des joues](#)

[5 Sarcoïdose des joues et du front](#)

[6 Panniculite sarcoïdosique](#)

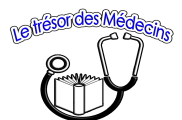[7 Sarcoïdose de l'hélix et de l'anthélix gauche](#)

[8 Érythème noueux](#)

Retrouvez plus de livres médicaux à télécharger gratuitement et exclusivement sur :

| [www.facebook.com/LeTresorDesMedecins](http://www.facebook.com/LeTresorDesMedecins) | [www.facebook.com/groups/LeTresorDesMedecins](https://www.facebook.com/groups/LeTresorDesMedecins) |

| <https://t.me/LeTresorDesMedecins> | <http://letresordesmedecins.blogspot.com> |



## 9 Tableau des étiologies à évoquer devant un érythème noueux (liste non exhaustive)

### Chapitre 19: Item 211 Purpura chez l'adulte et l'enfant

#### 1 Purpura thrombopénique

#### 2 Purpura dans le cadre d'une septicémie à germe gram négatif

#### 3 Dermo-hypodermite bactérienne aiguë nécrosante (fasciite)

#### 4 Purpura rhumatoïde

#### 5 Purpura rétifforme et purpura fulminans

#### 6 Dermatoporse

#### 7 Tableau des caractéristiques sémiologiques des purpuras hématologique, vasculaire ou thrombotique

#### 8 Tableau des principales étiologies du purpura vasculaire inflammatoire (avec vascularite)

#### 9 Tableau des principales étiologies des purpuras non inflammatoires

### Chapitre 20: Item 225 Insuffisance veineuse chronique. Varices

#### 1 Dermite ocre

#### 2 Varices

#### 3 Varices et atrophie blanche

### Chapitre 21: Item 226 Ulcère de jambe

Retrouvez plus de livres médicaux à télécharger gratuitement et exclusivement sur :

| [www.facebook.com/LeTresorDesMedecins](http://www.facebook.com/LeTresorDesMedecins) | [www.facebook.com/groups/LeTresorDesMedecins](http://www.facebook.com/groups/LeTresorDesMedecins) |

| <https://t.me/LeTresorDesMedecins> | <http://letresordesmedecins.blogspot.com> |



[1 Ulcère veineux](#)

[2 Ulcère artériel](#)

[3 Ulcère mixte artérioveineux](#)

[4 Angiodermite nécrotique](#)

[5 Carcinomes épidermoïdes](#)

[6 Tableau des principales étiologies des ulcères de jambe](#)

[7 Tableau comparatif des ulcères artériels et veineux](#)

[Chapitre 22: Item 237 Acrosyndromes \(phénomène de Raynaud, érythermalgie, acrocyanose, engelures, ischémie digitale\)](#)

[1 Syndrome de Raynaud](#)

[2 Sclérodermie systémique cutanée limitée](#)

[3 Érythermalgie](#)

[4 Acrocyanose](#)

[5 Engelures](#)

[6 Nécrose digitale](#)

[7 Tableau des étiologies du phénomène de Raynaud](#)

[8 Tableau des critères diagnostiques de la maladie de Raynaud](#)

[9 Tableau des autres acrosyndromes \(érythermalgie, acrocyanose, engelures et ischémie digitale\)](#)

[Chapitre 23: Item 299 Tumeurs cutanées, épithéliales et mélaniques](#)



[1 Carcinomes cutanés](#)

[2 Nævus](#)

[3 Mélanomes](#)

[4 Tumeurs à papillomavirus humain \(HPV\)](#)

## [Chapitre 24: Item 316 Lymphomes malins](#)

[1 Mycosis fongoïde](#)

[2 Nodules tumoraux d'un mycosis fongoïde](#)

[3 Mycosis fongoïde tumoral](#)

[4 Érythrodermie](#)

[5 Lymphome B](#)

## [Chapitre 25: Item 322 Identification et gestion des risques liés aux médicaments et aux biomatériaux, risque iatrogène, erreur médicamenteuse \(voir aussi item 4 et item 5\)](#)

[1 Angio-œdème](#)

[2 Pustulose exanthématique aiguë généralisée à un anti-inflammatoire non-stéroïdien](#)

[3 Pustulose exanthématique aiguë généralisée à la carbamazépine](#)

[4 Syndrome de Stevens-Johnson : chéilites érosives et érosions superficielles de la muqueuse buccale](#)

[5 Syndrome de Stevens-Johnson à la lamotrigine](#)



[6 Nécrolyse épidermique toxique à l'allopurinol](#)

[7 DRESS syndrome à l'ibuprofène](#)

[8 Érythème pigmenté fixe](#)

[9 Tableau des toxidermies graves](#)

[10 Tableau des toxidermies non sévères](#)

[Chapitre 26: Item 326 Prescription et surveillance des classes de médicaments les plus courantes chez l'adulte et chez l'enfant : Anti-inflammatoires stéroïdiens et non stéroïdiens](#)

[1 Dermatoporose cortico-induite](#)

[2 Eczéma de contact photo-aggravé à un gel anti-inflammatoire](#)

[3 Tableau des différentes classes de dermocorticoïdes](#)

[4 Tableau des principaux effets indésirables des dermocorticoïdes](#)

[Chapitre 27: Item 329 Prise en charge immédiate pré-hospitalière et à l'arrivée à l'hôpital, évaluation des complications : chez un brûlé](#)

[1 Brûlure solaire \(érythème actinique\) du 2e degré superficiel](#)

[2 Brûlures du 2e degré profond](#)

[3 Brûlure du 3e degré](#)

[4 « Règle des neuf » de Wallace](#)

[5 Tableau des degrés de brûlures](#)

[Chapitre 28: Item 344 Infection aiguë des parties molles : abcès,](#)



[panaris, phlegmon des gaines](#)

[1 Abcès collectés](#)

[2 Panaris au stade collecté](#)

[Chapitre 29: Item 345 Grosse jambe rouge aiguë](#)

[1 Erysipèle](#)

[2 Érysipèle à évolution bulleuse du membre inférieur droit](#)

[3 Fasciite nécrosante](#)

[4 Eczéma variqueux](#)

[5 Ulcère veineux](#)

[6 Tableau des signes de gravité d'une dermo-hypodermite infectieuse aiguë devant faire craindre une évolution vers une fasciite nécrosante](#)

[Remerciements](#)

[3e de couverture](#)



---

# CHEZ LE MÊME ÉDITEUR

---

*L'ophtalmologie facile aux ECNi. Fiches visuelles*, par B. Delaunay, 2017, 216 pages.

*Dermatologie. Réussir les ECNi. 7<sup>e</sup> édition*, par le CEDEF.

Collection « Les référentiels des Collèges », 2017, 440 pages

*Guide de l'examen clinique et du diagnostic en dermatologie*,  
par D. Lipsker, 2010, 304 pages.

*Dermatologie et infections sexuellement transmissibles*, par J.-H. Saurat,

D. Lipsker, L. Thomas, L. Borradori, J.-M. Lachapelle, 2017, 1 288 pages.





---

# Pages liminaires

---

## La dermatologie facile aux ECNi

### FICHES DE SYNTHÈSE ILLUSTRÉES

Charles Velter

Praticien assistant spécialiste, service de dermatologie, Institut  
Gustave Roussy, Villejuif

Ancien praticien hospitalier, service de dermatologie, hôpital Henri-  
Mondor, Créteil

Ancien chef de clinique, assistant des hôpitaux, service de  
dermatologie, hôpitaux universitaires de Strasbourg

Préface et relecture du Professeur Dan Lipsker

# Elsevier Masson





---

## droit d'auteur

---

# ELSEVIER

Elsevier Masson SAS, 65, rue Camille-Desmoulins, 92442 Issy-les-Moulineaux cedex, France

La dermatologie facile aux ECNi, de Charles Velter.

© 2018 Elsevier Masson SAS

ISBN : 978-2-294-75970-3

e-ISBN : 978-2-294-76062-4

Tous droits réservés.

Les praticiens et chercheurs doivent toujours se baser sur leur propre expérience et connaissances pour évaluer et utiliser toute information, méthodes, composés ou expériences décrits ici. Du fait de l'avancement rapide des sciences médicales, en particulier, une vérification indépendante des diagnostics et dosages des médicaments doit être effectuée. Dans toute la mesure permise par la loi, Elsevier, les auteurs, collaborateurs ou autres contributeurs déclinent toute responsabilité pour ce qui concerne la traduction ou pour tout préjudice et/ou dommages aux personnes ou aux biens, que cela résulte de la responsabilité du fait des produits, d'une négligence ou autre, ou de l'utilisation ou de l'application de toutes les méthodes, les produits, les instructions ou les idées contenus dans la présente publication.

## Crédits

Les [figures 1.19](#), [3.12.A](#), [3.13.A](#), [4.4](#), [5.1](#), [9.3](#), [9.10.A](#), [12.2.B](#), [13.3](#), [15.4](#), [15.5.B](#), [15.9](#), [15.12.A](#), [19.5.A](#), [21.4.B](#), [22.2.C-D](#), [23.8](#), [23.18](#), [24.6.A](#), [25.1](#), [27.1](#), [27.2](#) et [29.3.B](#) sont extraites du Guide de l'examen clinique et du diagnostic en dermatologie de Dan Lipsker, Elsevier-Masson, 2010.

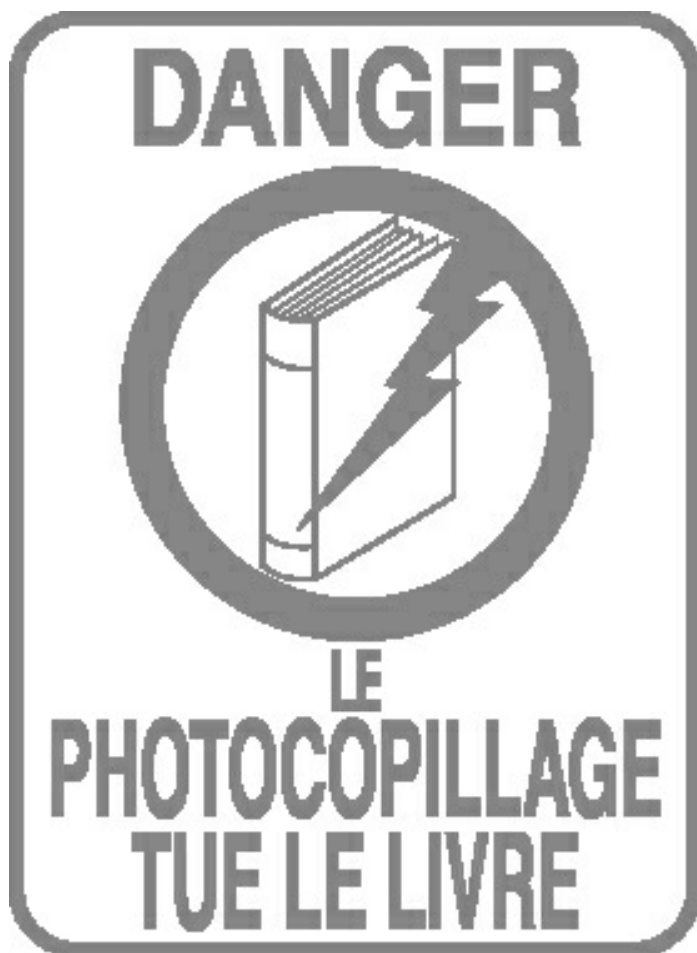La [figure 27.4](#) est un dessin réalisé par Mme Clara Bessis.

La [figure 28.3](#) est extraite de l'article Infection bactériennes cutanées superficielles folliculaires et non folliculaires de L. Machet, L. Martin et L. Vaillant, traité EMC Dermatologie 98-330-A-10, 2008.

Toutes les autres figures proviennent de la banque d'images de l'hôpital de Strasbourg.

Tous droits de traduction, d'adaptation et de reproduction par tous procédés, réservés pour tous pays. Toute reproduction ou représentation intégrale ou partielle, par quelque procédé que ce soit, des pages publiées dans le présent ouvrage, faite sans l'autorisation de l'éditeur est illicite et constitue une contrefaçon. Seules sont autorisées, d'une part, les reproductions strictement réservées à l'usage privé du copiste et non destinées à une utilisation collective et, d'autre part, les courtes citations justifiées par le caractère scientifique ou d'information de l'œuvre dans laquelle elles sont incorporées (art. L. 122-4, L. 122-5 et L. 335-2 du Code de la propriété intellectuelle).





Ce logo a pour objet d'alerter le lecteur sur la menace que représente pour l'avenir de l'écrit, tout particulièrement dans le domaine universitaire, le développement massif du « photo-copillage ». Cette pratique qui s'est généralisée, notamment dans les établissements d'enseignement, provoque une baisse brutale des achats de livres, au point que la possibilité même pour les auteurs de créer des œuvres nouvelles et de les faire éditer correctement est aujourd'hui menacée. Nous rappelons donc que la reproduction et la vente sans autorisation, ainsi que le recel, sont passibles de poursuites. Les demandes d'autorisation de photocopier doivent être adressées à l'éditeur ou au Centre français d'exploitation du droit de copie : 20, rue des Grands-Augustins, 75006 Paris. Tél. 01 44 07 47 70.

# Abréviations

---

**$\beta$ -hcg** hormone chorionique gonadotrope humaine

**Ac** anticorps

**AINS** anti-inflammatoires non stéroïdiens

**ALAT** alanine transaminase

**AOMI** artériopathie oblitérante des membres inférieurs

**ARA** *American Rheumatism Association*

**ASAT** aspartate aminotransférase

**AVK** anti-vitamine K

**BAV** bloc auriculo-ventriculaire

**CBC** carcinome basocellulaire

**CIVD** coagulation intravasculaire disséminée

**CMV** cytomégalovirus

**CRP** C-reactive protein

**DBAI** dermatose bulleuse auto-immune

**DHB** dermo-hypodermite bactérienne

**DRESS** *drug reaction with eosinophilia and systemic symptoms*

**EBV** virus d'Epstein-Barr



**ECG** électro-cardiogramme

**EIA/CIA** *enzyme immunoassay and chemiluminescence immunoassay*

**EIG** événement indésirable grave

**EPP** électrophorèse des protéines plasmatiques

**FDRCV** facteur de risque cardiovasculaire

**HAS** Haute Autorité de santé

**HHV** *human herpesvirus*

**HPV** papillomavirus humain

**HSV** *herpes simplex virus*

**HTA** hypertension artérielle

**IFD** immunofluorescence directe

**IPS** indice de pression systolique

**IST** infections sexuellement transmissibles

**NFS** numération de formule sanguine

**ONIAM** Office national d'indemnisation des accidents médicaux

**PAN** Péri-artérite noueuse

**PCR** *polymerase chain reaction*

**PEAG** pustulose exanthématique aiguë généralisée

**Pq** plaquettes

**PS** performance status

**PTI** purpura thrombopénique immunologique



**RCM** réactions cutanées médicamenteuses  
**SAPL** syndrome des anti-phospholipides  
**SARM** *Staphylococcus aureus* résistant à la méticilline  
**SLICC** *systemic lupus international collaborating clinics*  
**SSM** mélanome superficiel extensif  
**SSSS** *staphylococcal scaled skin syndrome*  
**TDM** tomodensitométrie  
**TPHA** *treponema pallidum hemagglutinations assay*  
**TSH** *thyroid-stimulating hormone*  
**UV** ultraviolet  
**VDRL** venereal disease research laboratory  
**VHB** virus de l'hépatite B  
**VHC** virus de l'hépatite C  
**VIH** virus de l'immunodéficience humaine  
**VS** vitesse de sédimentation  
**VZV** virus varicelle-zona



---

# Préface

---

C'est avec grand plaisir que je préface cet ouvrage qui rendra service à des générations d'étudiants en médecine car cet atlas répond à un vrai besoin pédagogique, tant l'apprentissage de la dermatologie est difficile et même gageure s'il n'est pas illustré de façon convenable.

Il y a trois spécialités médicales dont l'apprentissage est particulièrement laborieux et qui restent opaques pour l'étudiant en 2<sup>e</sup> cycle et pour la plupart des autres médecins : la radiologie, l'anatomopathologie et la dermatologie. L'explication tient au fait que, au-delà de l'apprentissage cognitif nécessaire dans toutes les spécialités, il faut un apprentissage visuel. Ce dernier constitue un exercice très difficile. Une bonne description, avec les termes adaptés est importante, essentielle même, mais l'illustration du propos par une photographie bien sélectionnée facilite considérablement la tâche à l'étudiant et au médecin non-spécialiste (« une image vaut mille photos »).

Encore faut-il sélectionner une photo illustrative et typique de chaque item que l'on souhaite enseigner : ce n'est pas une chose simple car trouver dans les collections des cliniques dermatologiques des photos qui sont typiques est un exercice très chronophage.

Le Dr Charles Velter, ancien chef de clinique dans le service de dermatologie des hôpitaux universitaires de Strasbourg s'est attelé à cette tâche. Pendant des mois, il a cherché et commenté de façon pédagogique des photographies illustrant les principaux items que l'étudiant en médecine doit connaître pour sa future pratique et pour

l'épreuve des ECN. L'étudiant pourra ainsi se servir de cet atlas, d'une part, pour mieux comprendre ses cours et, d'autre part, pour y trouver un excellent récapitulatif illustré de la dermatologie pour ses révisions, le Dr Velter ayant pris beaucoup de soin à rappeler, de façon synthétique, les points clés pour chaque item. Pendant son clinat, le Dr Velter s'était illustré par son intérêt pour une médecine humaine et une approche clinique très rigoureuse : cet ouvrage constitue le prolongement naturel de sa vocation puisqu'il transmet grâce à lui aux futurs médecins, les bases de l'analyse morphologique du plus grand organe humain, la peau.

**D. Lipsker,** Professeur des universités, praticien hospitalier, service de dermatologie, hôpitaux universitaires de Strasbourg





---

## CHAPITRE 01

# Sémiologie dermatologique

---

1. **Les lésions élémentaires**
  - 1.1. Lésions planes, non palpables
  - 1.2. Lésions palpables de contenu liquidien
  - 1.3. Lésions palpables de contenu solide
  - 1.4. Anomalies de la surface cutanée
2. **Répartition des lésions élémentaires**
  - 2.1. Configuration
  - 2.2. Arrangement
  - 2.3. Distribution

## 1 Les lésions élémentaires

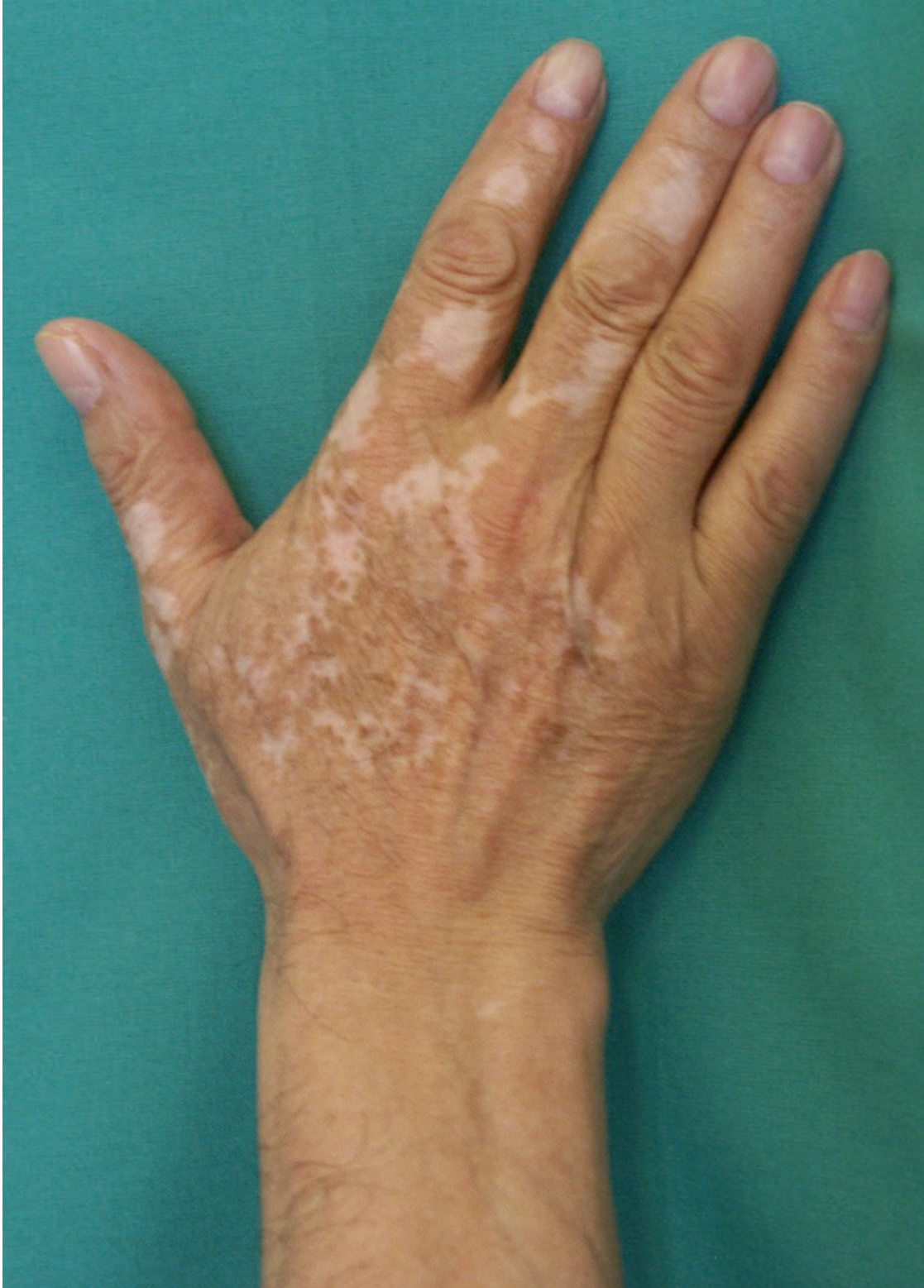Les lésions élémentaires permettent de décrire toutes les altérations de la peau. Elles constituent un véritable alphabet, leur combinaison réalise des syndromes. L'étudiant en médecine doit apprendre à reconnaître ces lésions pour sa démarche diagnostique. En plus de la description des lésions élémentaires, il faut également analyser leur configuration, leur arrangement et leur distribution.

### 1.1 Lésions planes, non palpables

## MACULE

Anomalie localisée de la couleur  
de la peau < 1 cm.

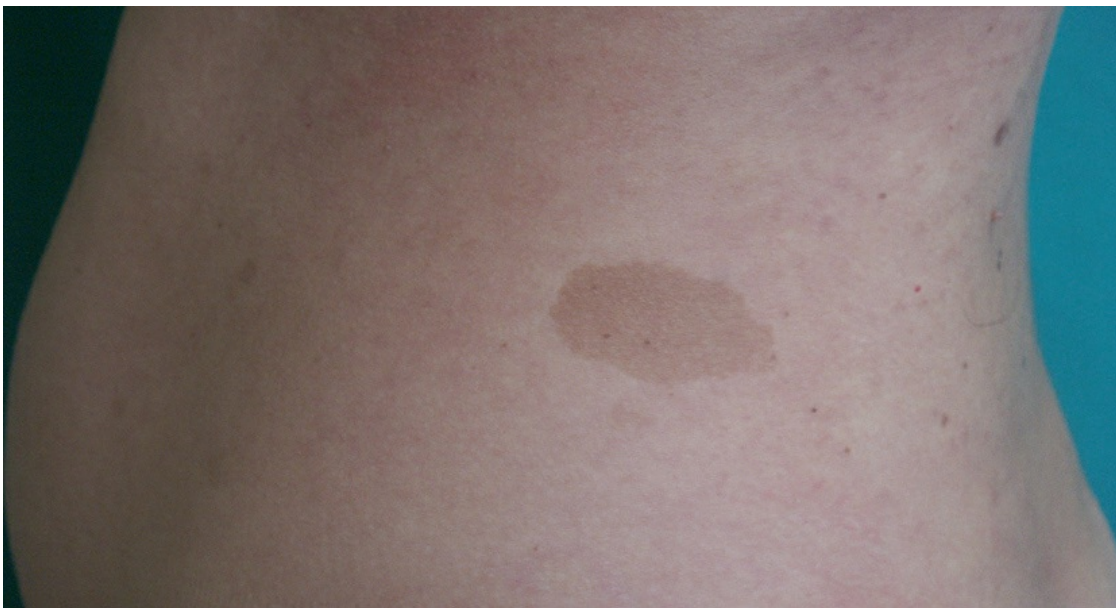



**FIG. 1.1** Vitiligo : macules hypochromiques.

## TACHE

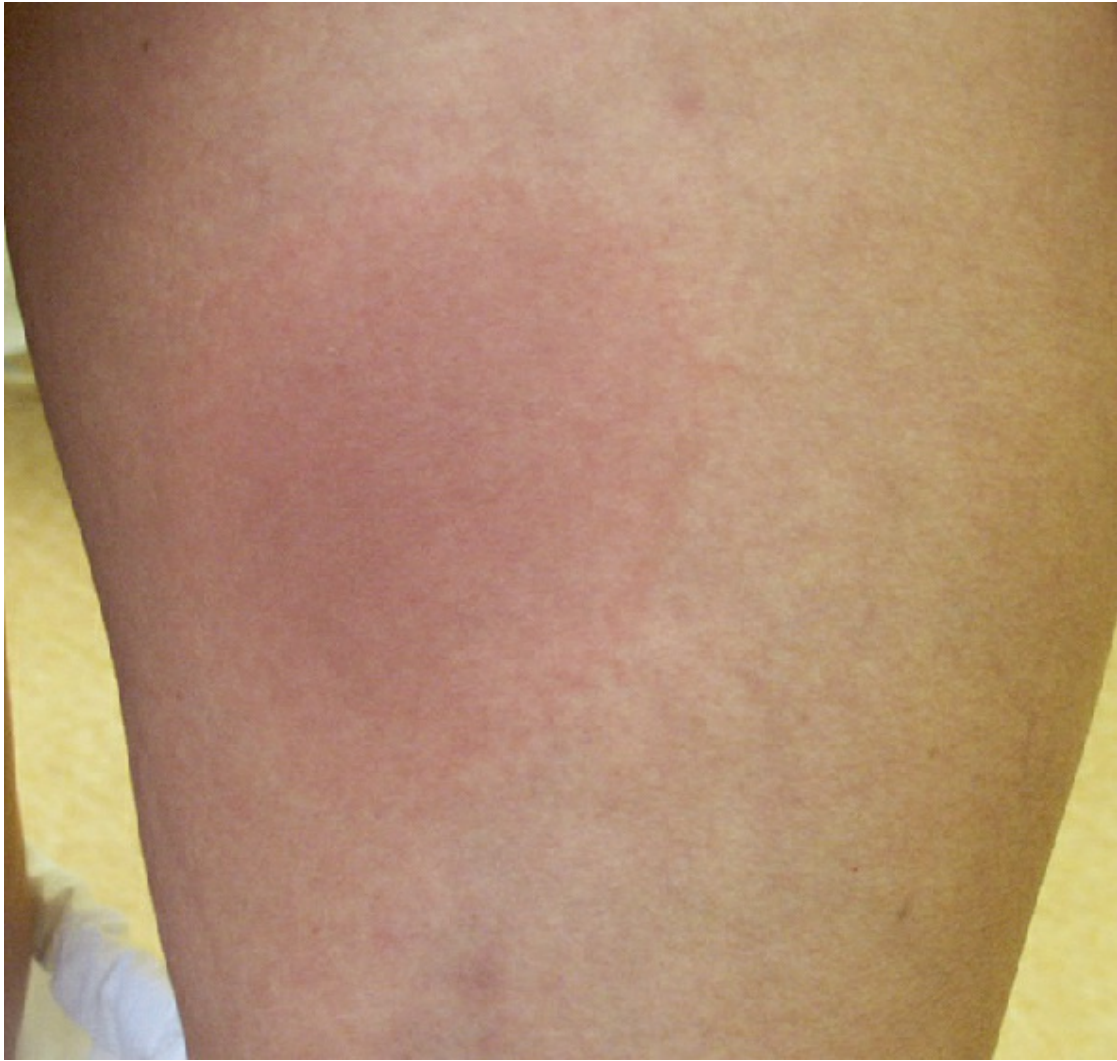Macule > 1 cm.



**FIG. 1.2** Tache café-au-lait, dans le cadre d'une neurofibromatose, génodermatose autosomique dominante.

## ÉRYTHÈME

Rougeur localisée ou diffuse de la peau, s'effaçant à la vitropression.

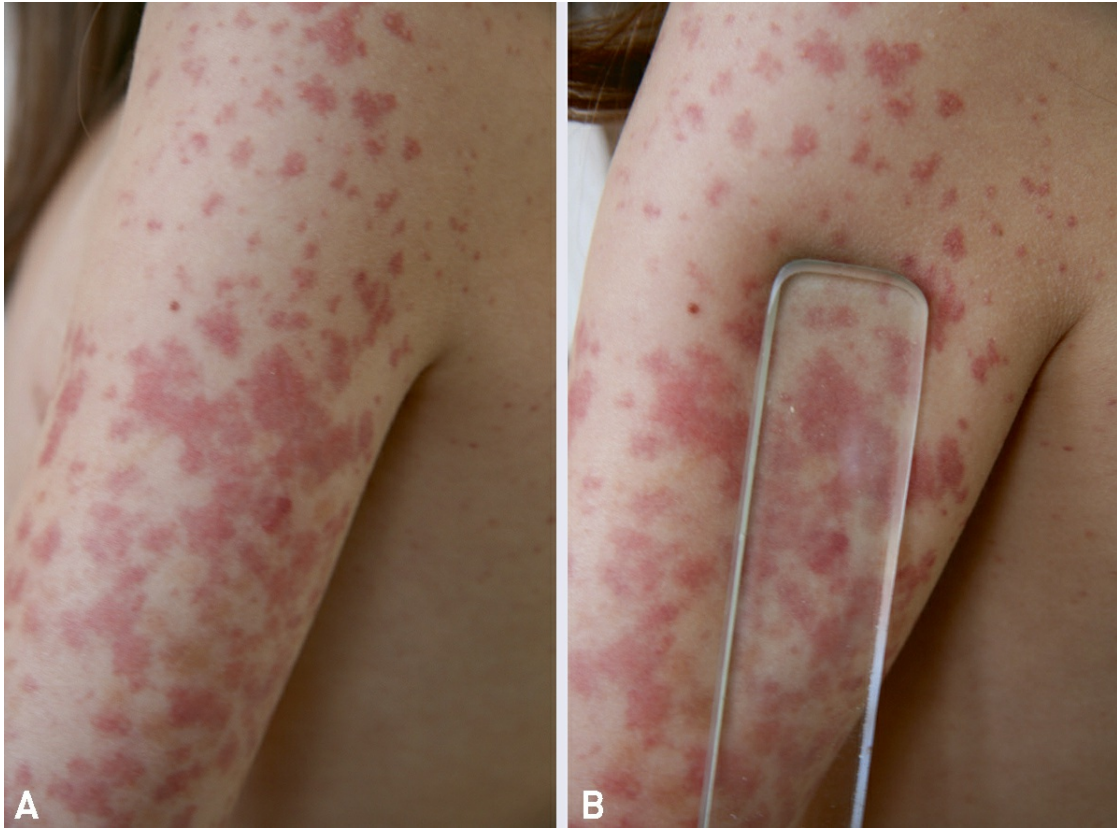


**FIG. 1.3** Érythème pigmenté fixe : tache érythémateuse de la cuisse. Toxidermie survenant au même endroit après la prise d'un médicament (voir aussi [chapitre 25 – item 322](#)).

## PURPURA

Rougeur  
de la peau  
liée à une  
hémorragie  
intradermique  
ne s'effaçant  
pas à la  
vitropression.

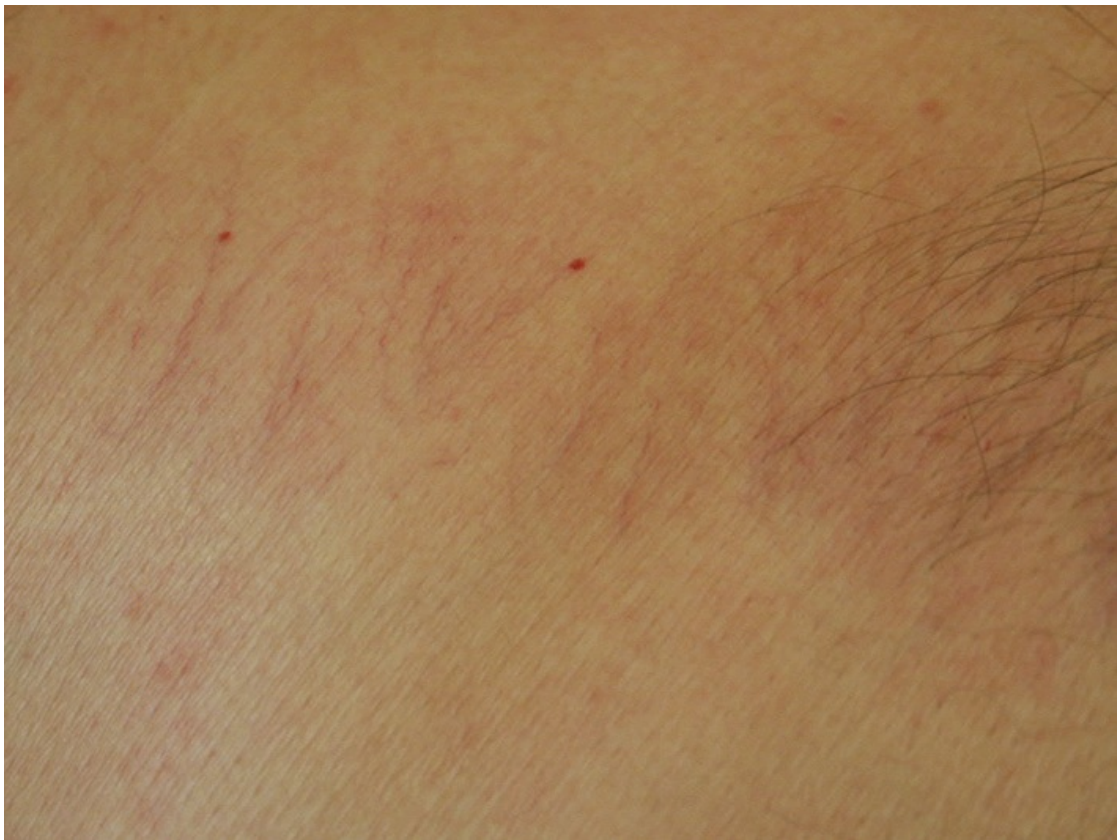



**FIG. 1.4** Purpura : macules érythémateuses qui ne s'effacent pas à la vitropression (voir aussi [chapitre 19 – item 211](#)).

## TÉLANGIECTASIES

Dilatation permanente des petits vaisseaux du derme superficiel qui deviennent apparents sous la forme de petites lignes sinueuses rouges ou bleutées de quelques millimètres se vidant facilement à la vitropression.



**FIG. 1.5** Télangiectasies de l'abdomen dans le cadre d'une cirrhose (voir aussi item 276).

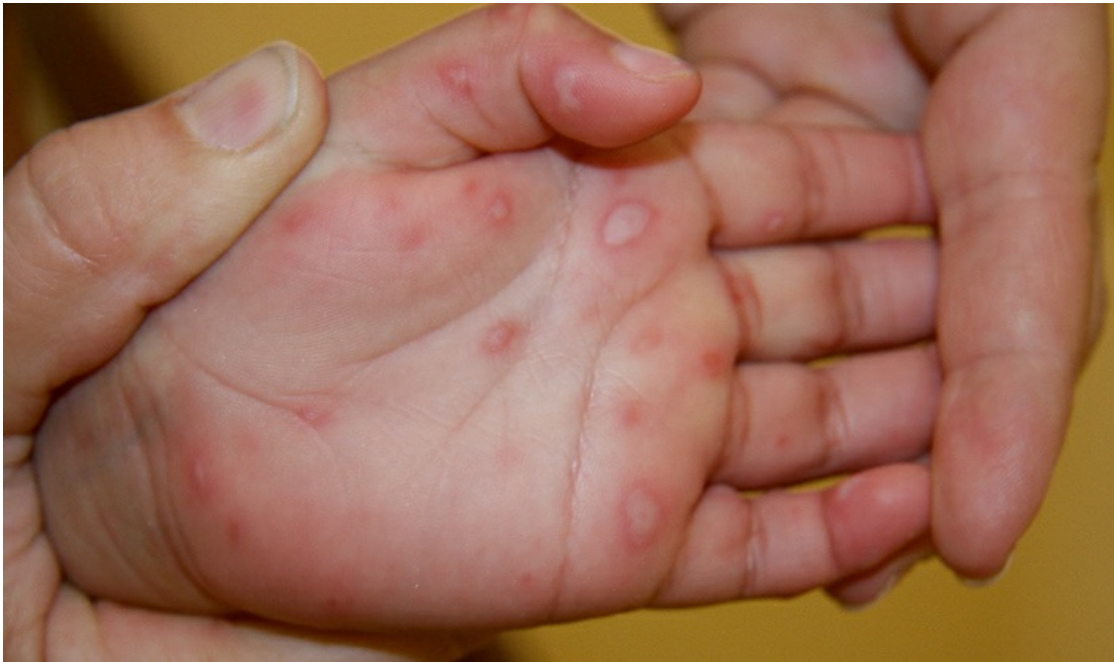

## 1.2 Lésions palpables de contenu liquidien

### CONTENU LIQUIDIEN

#### Vésicule

Lésion palpable de contenu  
liquidien claire < 1 cm.

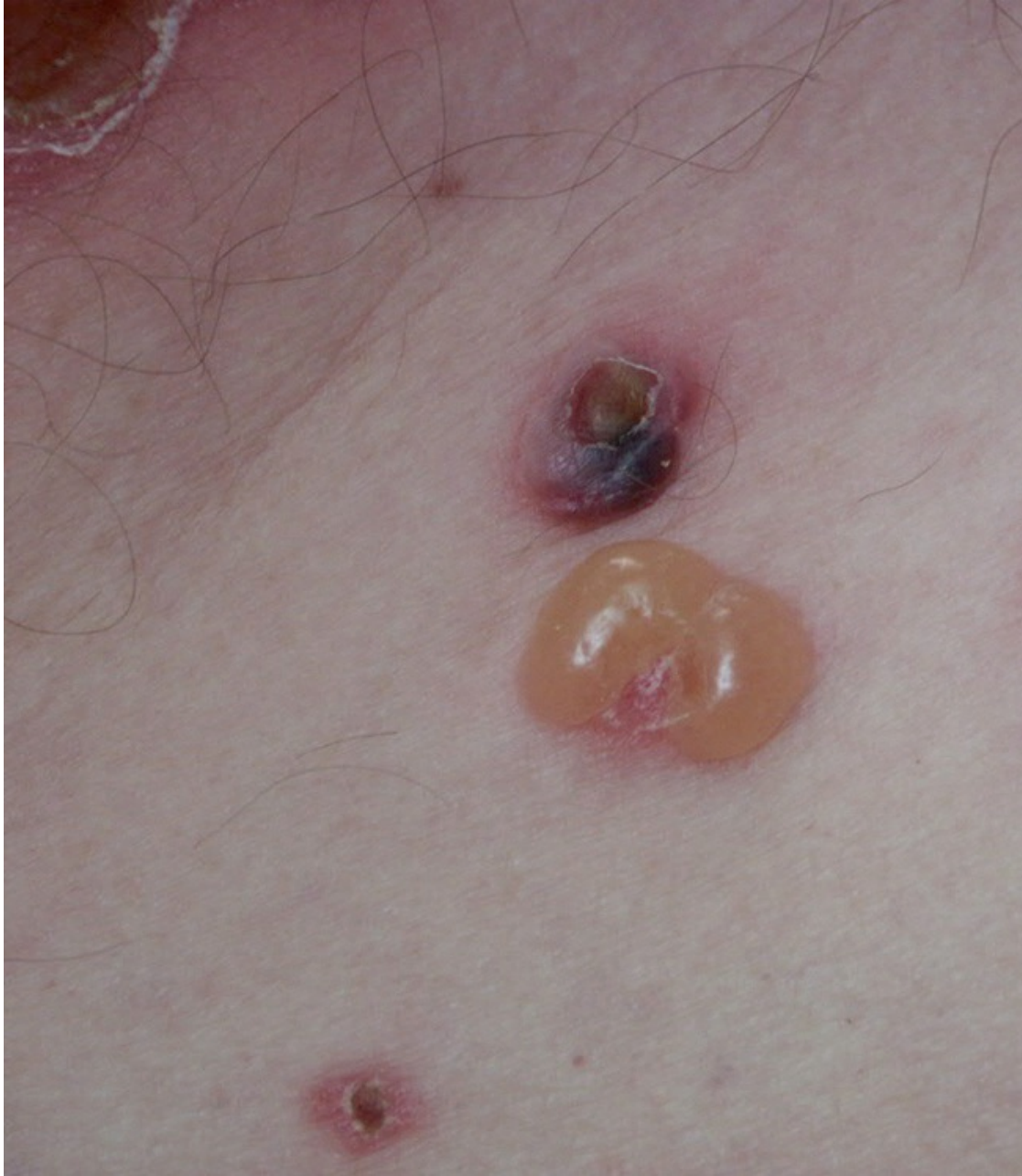

**FIG. 1.6** Vésicules grisâtres sur les paumes dans le cas d'une maladie pieds-mains-bouche, infection par un entérovirus de type Coxsackie (voir aussi [chapitre 11 – item 160](#)).

## Bulle

Lésion palpable de contenu liquidien  
clair > 1 cm.



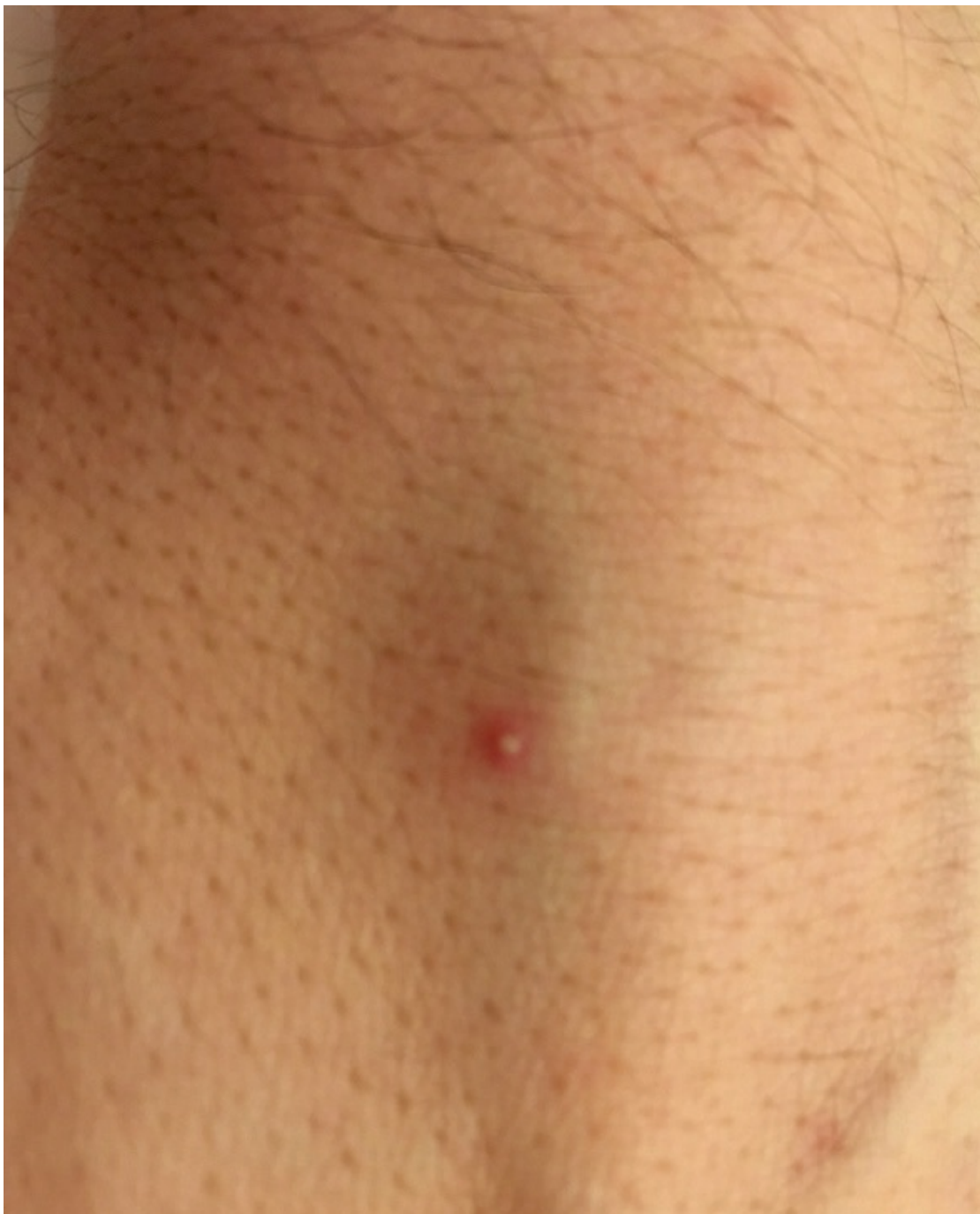

**FIG. 1.7** Pemphigoïde bulleuse : bulle tendue sur base érythémateuse, avec une croûte post-bulleuse (voir aussi [chapitre 3 – item 110](#)).

## Pustule

Lésion palpable de contenu  
liquidien trouble car contenant  
du pus.





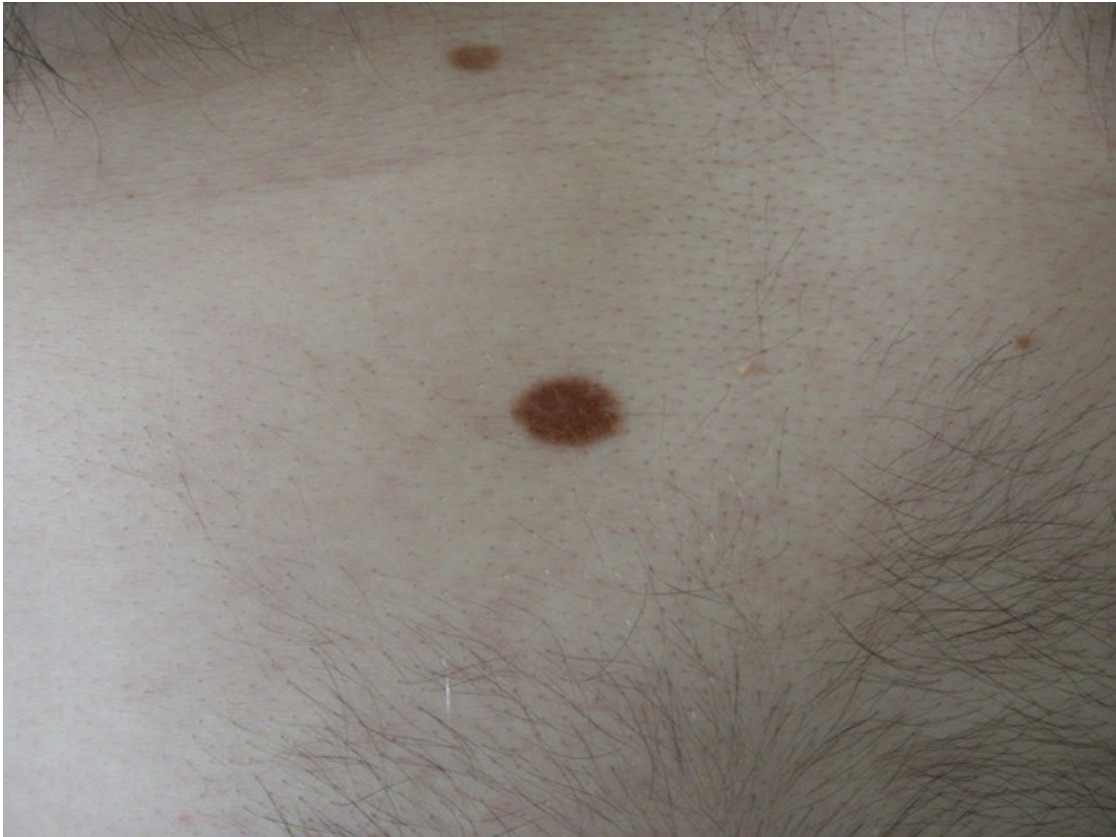**FIG. 1.8** Folliculite : pustule folliculaire (voir aussi [chapitre 9 – item 152](#)).

## **1.3 Lésions palpables de contenu solide**

### **CONTENU SOLIDE**

## Papule

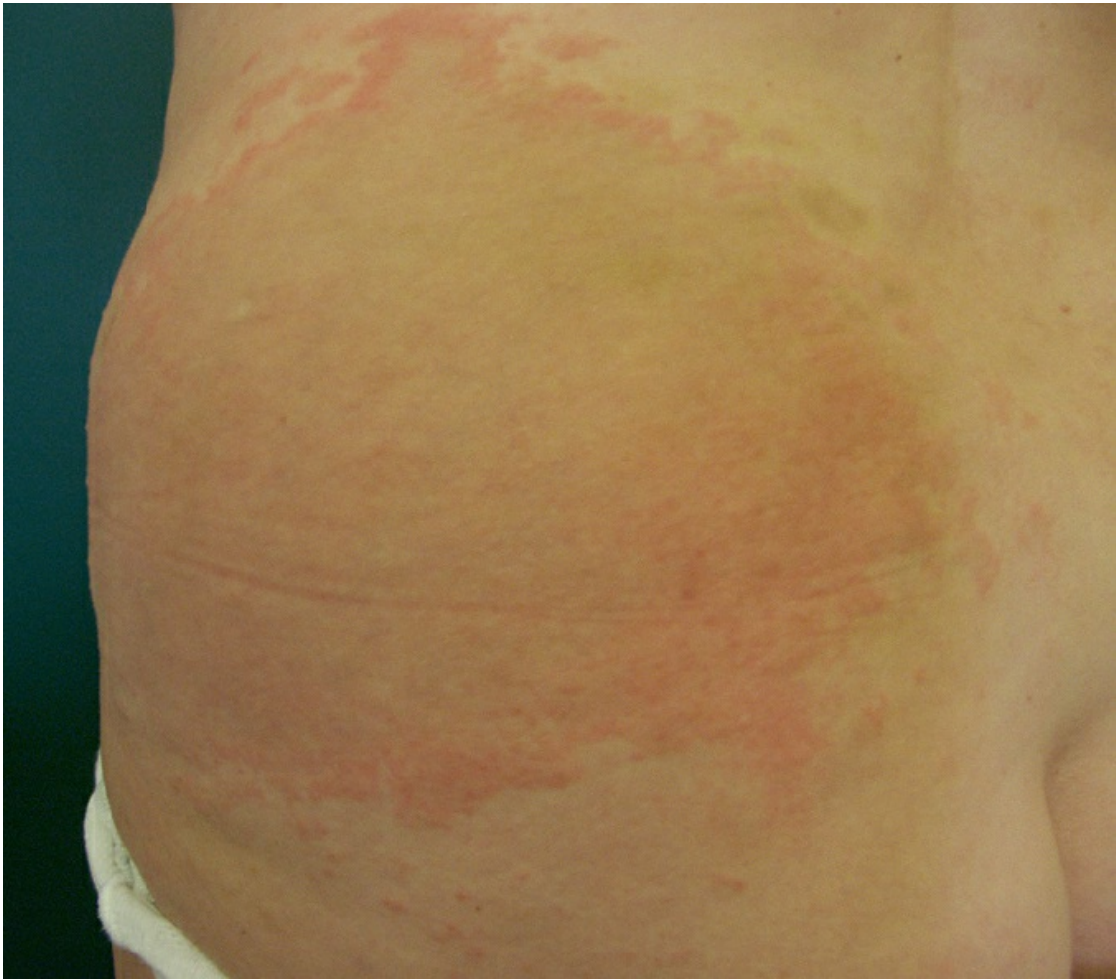Lésion palpable de contenu solide  
< 1 cm.



**FIG. 1.9** Nævus : papule pigmentée, symétrique, aux bords réguliers et de couleur homogène (voir aussi [chapitre 23 – item 299](#)).

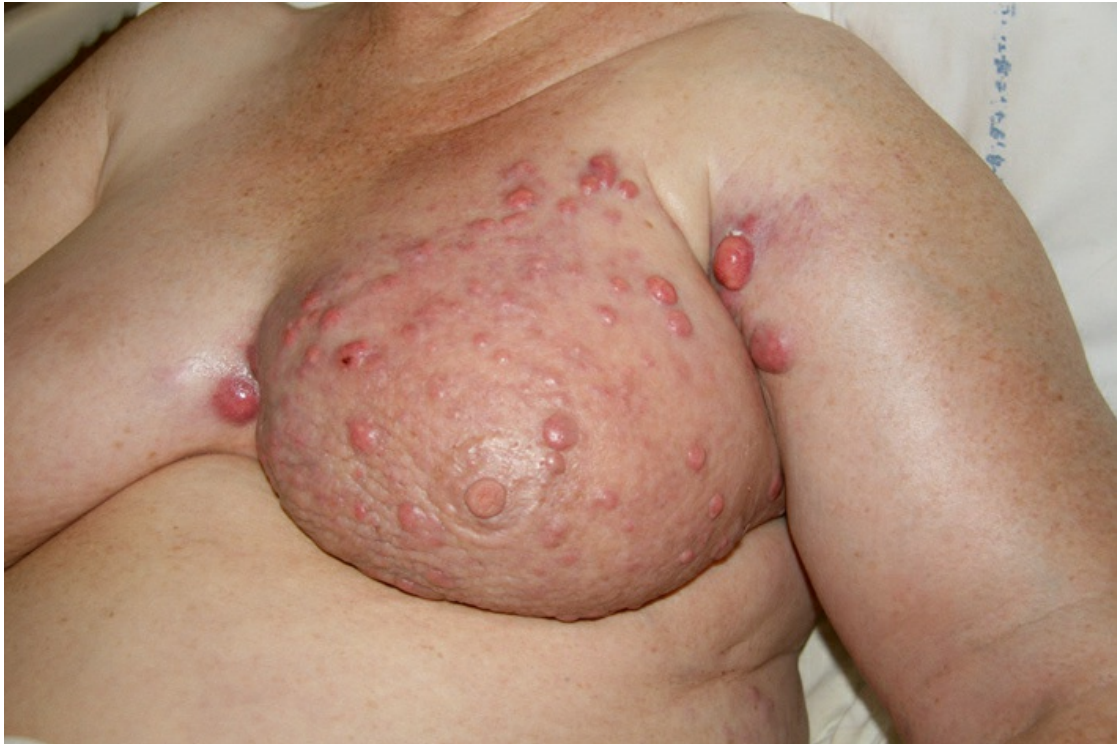## Plaque

Lésion palpable de contenu solide > 1 cm, plus étendue en surface qu'en hauteur.



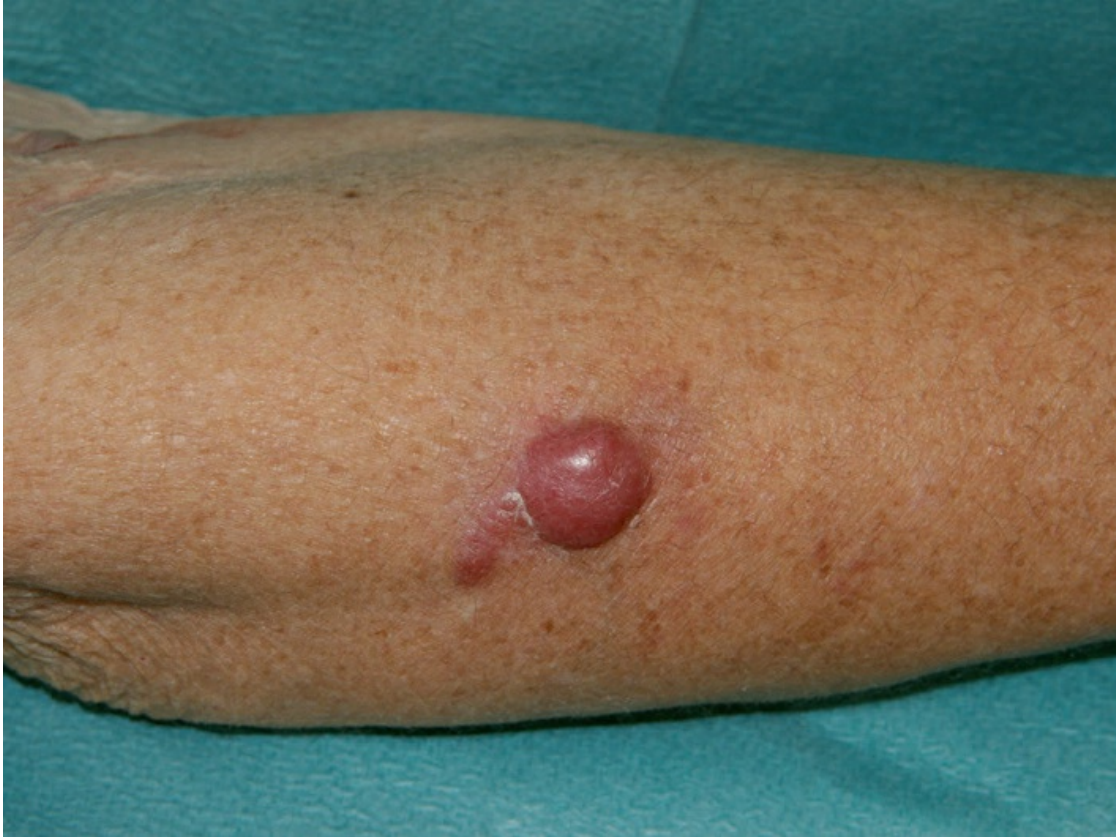**FIG. 1.10** Urticaire : plaque érythémateuse, prurigineuse, extensive (conférant l'aspect de guérison centrale) (voir aussi [chapitre 15 – item 183](#)).

**Nodule**



**FIG. 1.11** Métastases de mélanome : nombreux nodules de la région mammaire gauche (voir aussi [chapitre 23 – item 299](#)).





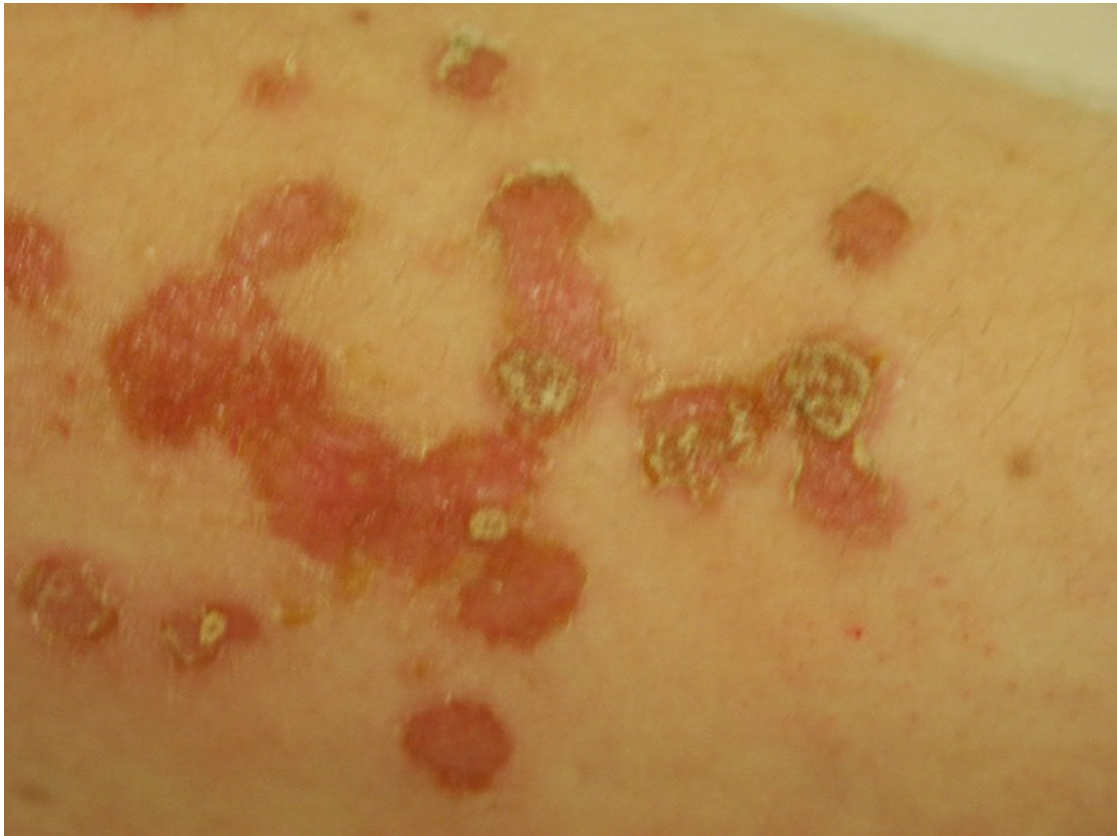**FIG. 1.12** Nodule érythémateux de l'avant-bras : localisation cutanée d'un lymphome B (voir aussi [chapitre 24 – item 316](#)).

Lésion palpable de contenu solide > 1 cm, développée dans les trois dimensions de l'espace, de siège dermique et/ou hypodermique.

## 1.4 Anomalies de la surface cutanée

### Érosion

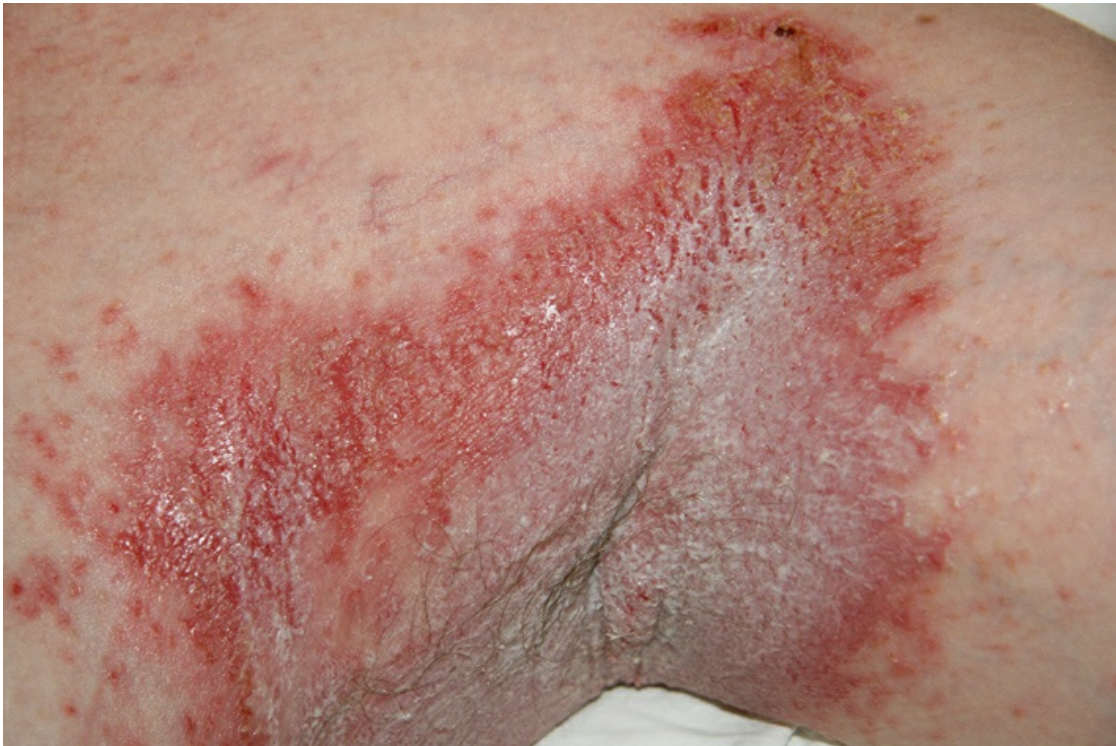Perte de substance superficielle touchant une partie ou la totalité de l'épiderme, pouvant guérir sans laisser de cicatrice.



**FIG. 1.13** Dermatite atopique impétiginisée : nombreuses érosions superficielles de l'avant-bras, avec également quelques croûtes mélicériques (voir aussi [chapitre 9 – item 152](#) et [chapitre 15 – item 183](#)).

## Fissure

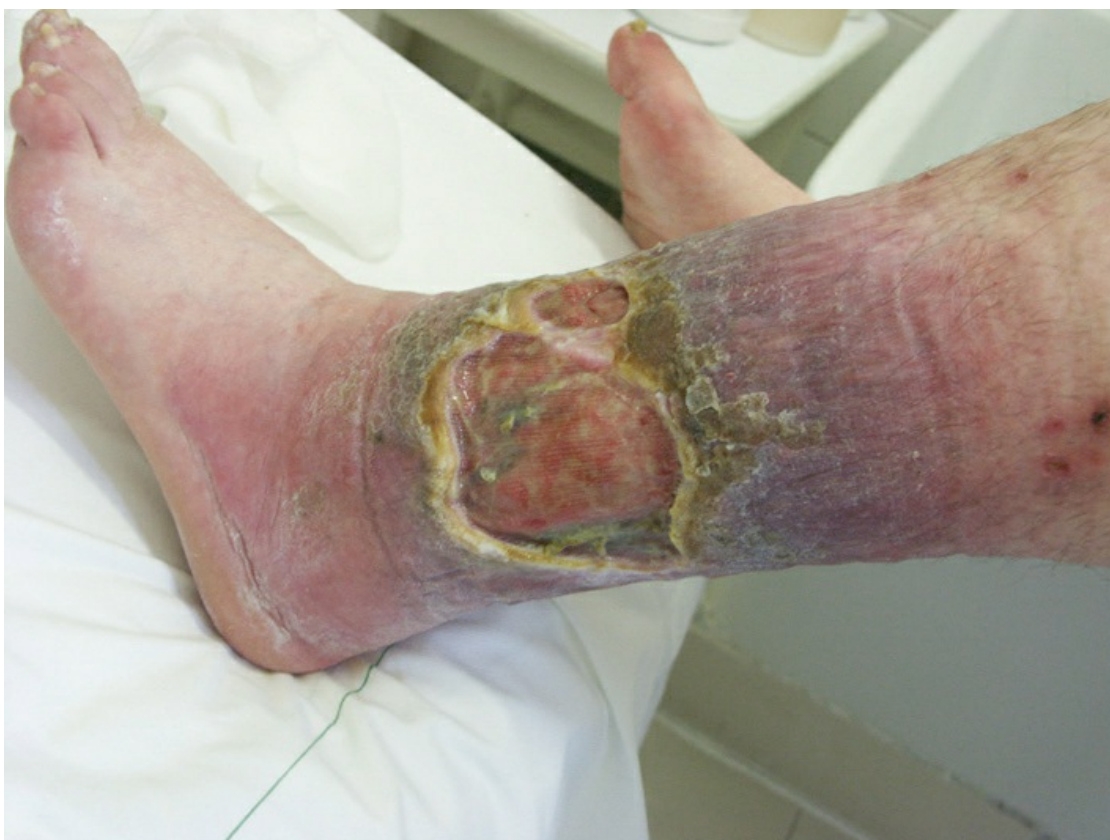Érosion linéaire fine, millimétrique.



**FIG. 1.14** Érosions linéaires sur fond érythémateux des plis (maladie de Hailey-Hailey) (voir aussi [chapitre 3 – item 110](#)).

## Ulcération

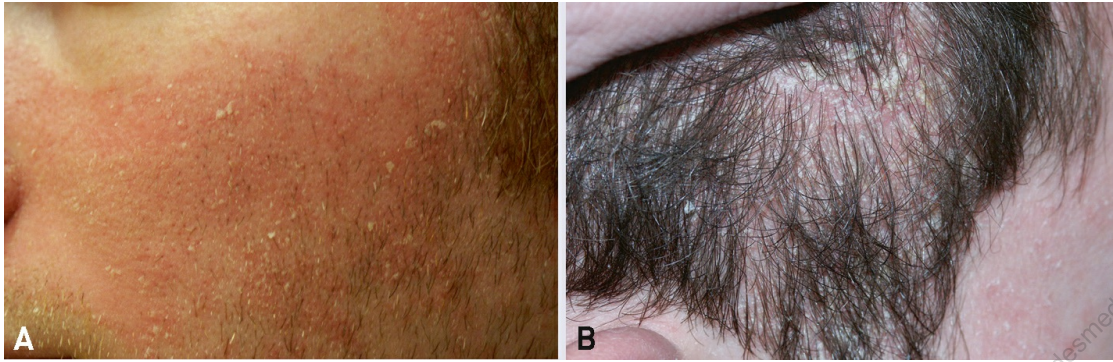
Perte de substance profonde atteignant le derme, qui, si elle guérit, laissera persister une cicatrice visible.



**FIG. 1.15** Ulcère veineux : ulcère de grande taille, de la face externe de la jambe, sur fond de dermite ocre et de dermatoliposclérose (voir aussi [chapitre 21 – item 226](#)).

## Squame

Petites lamelles de peau se détachant facilement et correspondant aux cellules mortes de la couche cornée.

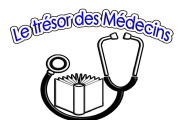

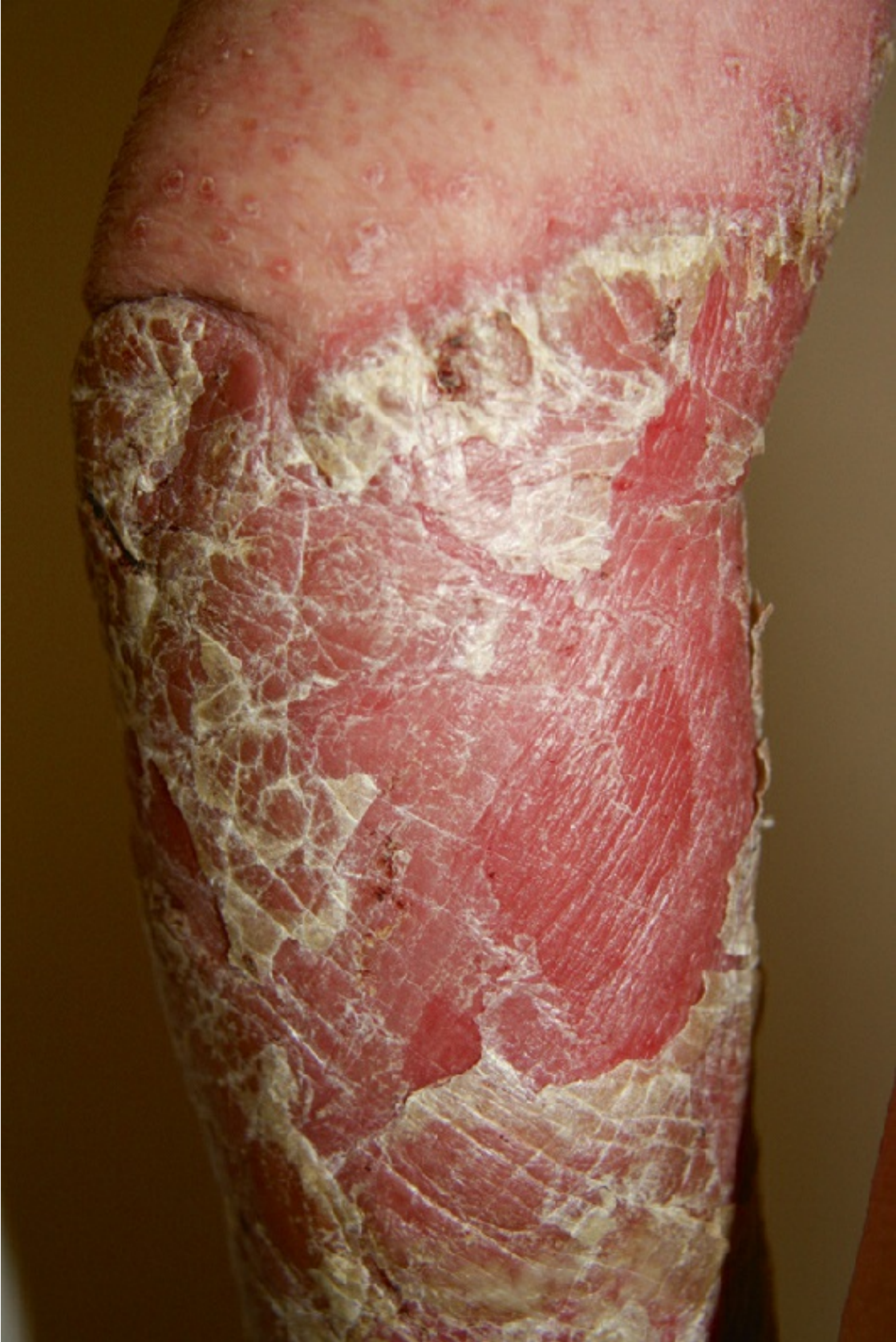**FIG. 1.16** Dermatite séborrhéique : petites squames du cuir chevelu et de la joue gauche sur fond érythémateux (voir aussi [chapitre 2 – item 109](#)).

Retrouvez plus de livres médicaux à télécharger gratuitement et exclusivement sur :

| [www.facebook.com/LeTrésorDesMédecins](http://www.facebook.com/LeTrésorDesMédecins) | [www.facebook.com/groups/LeTrésorDesMédecins](https://www.facebook.com/groups/LeTrésorDesMédecins) |

| <https://t.me/LeTrésorDesMédecins> | <http://letresordesmedecins.blogspot.com> |

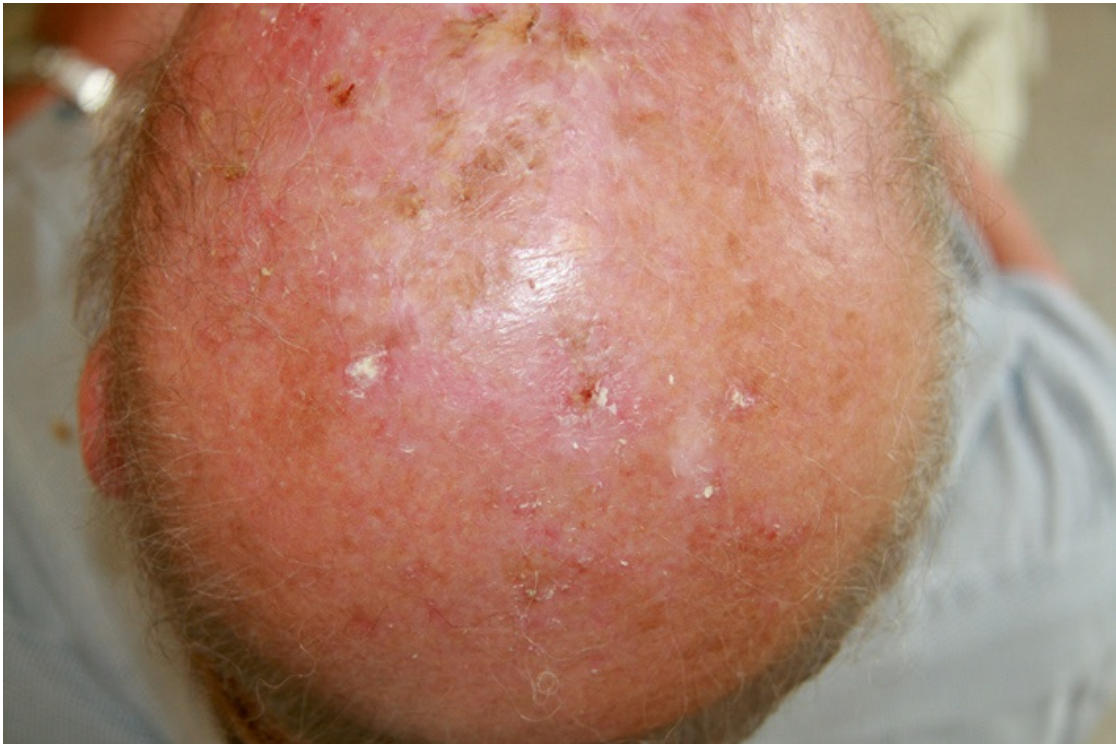



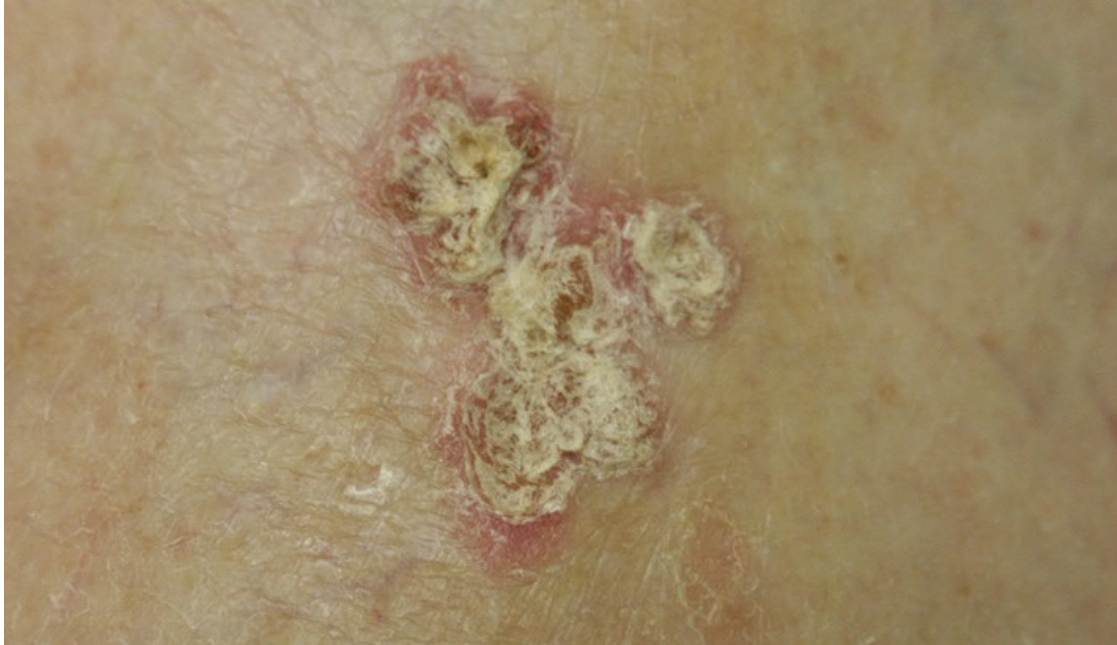**FIG. 1.17** Psoriasis : larges squames blanches sur fond érythémateux, dont le frottement provoque le blanchiment. Notez le renforcement érythémateux au pourtour (voir aussi [chapitre 7 – item 114](#)).

## Kératose

Épaississement de la couche cornée plus large que haut, qui ne se laisse pas détacher facilement ou alors en provoquant un saignement.



**FIG. 1.18** Kératoses actiniques : papules kératosiques sur base érythémateuse, du vertex (zone photo exposée) (voir aussi [chapitre 23 – item 299](#)).

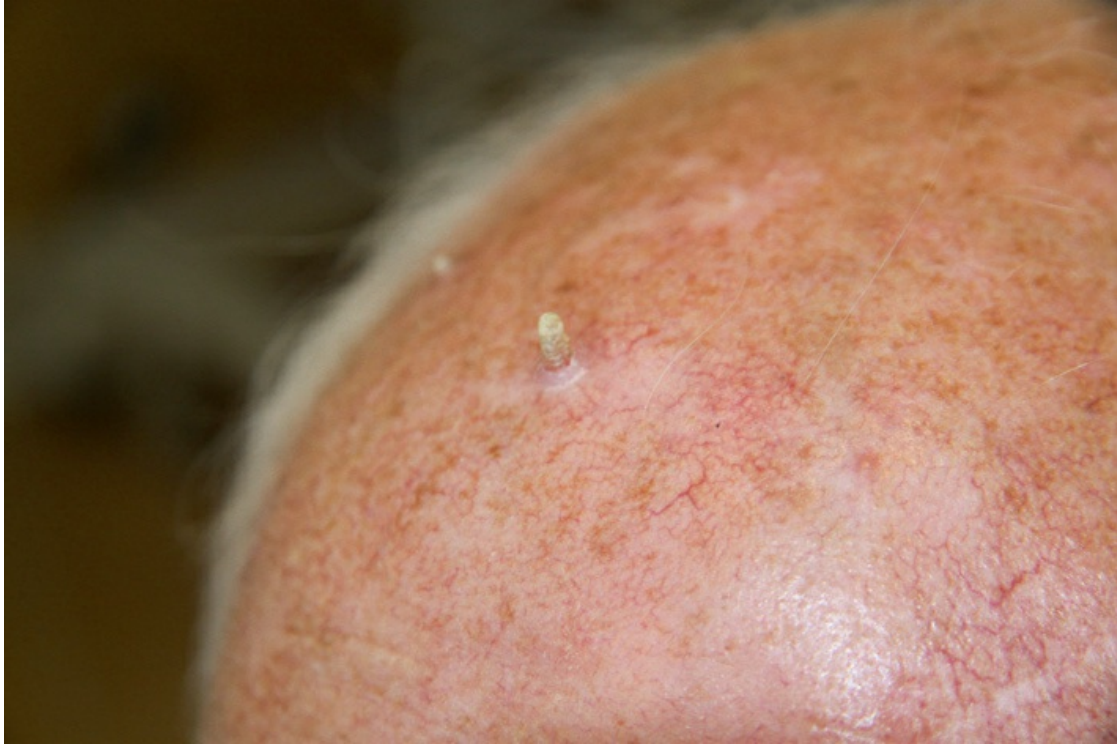

**FIG. 1.19** Maladie de Bowen : papulo-plaque kératosique sur fond érythémateux (voir aussi [chapitre 23 – item 299](#)).

## Corne

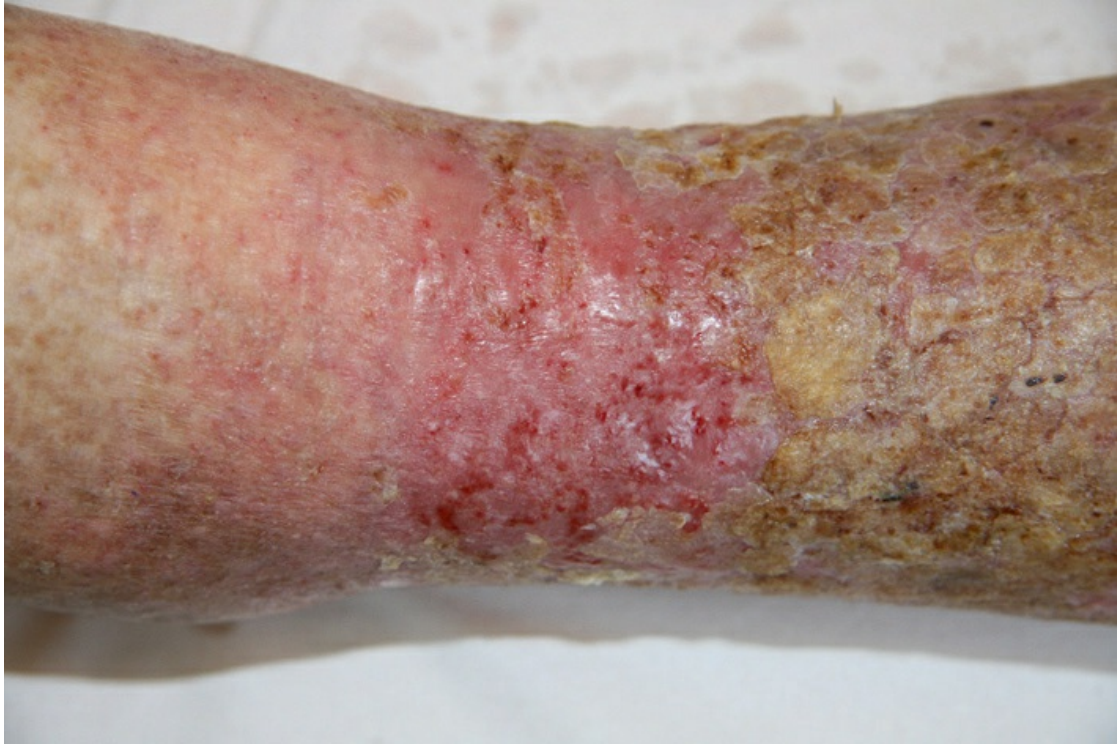Épaississement de la couche cornée  
plus haut que large.



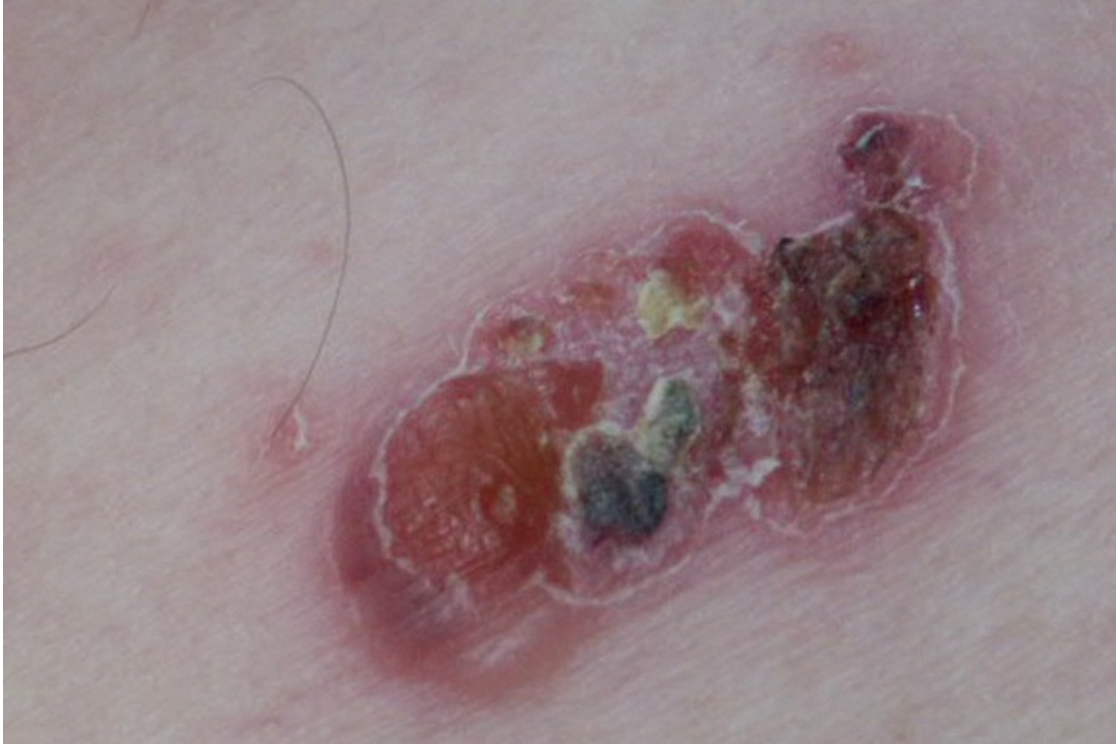

**FIG. 1.20** Corne développée sur carcinome épidermoïde cutané (voir aussi [chapitre 23 – item 299](#)).

## Croûte



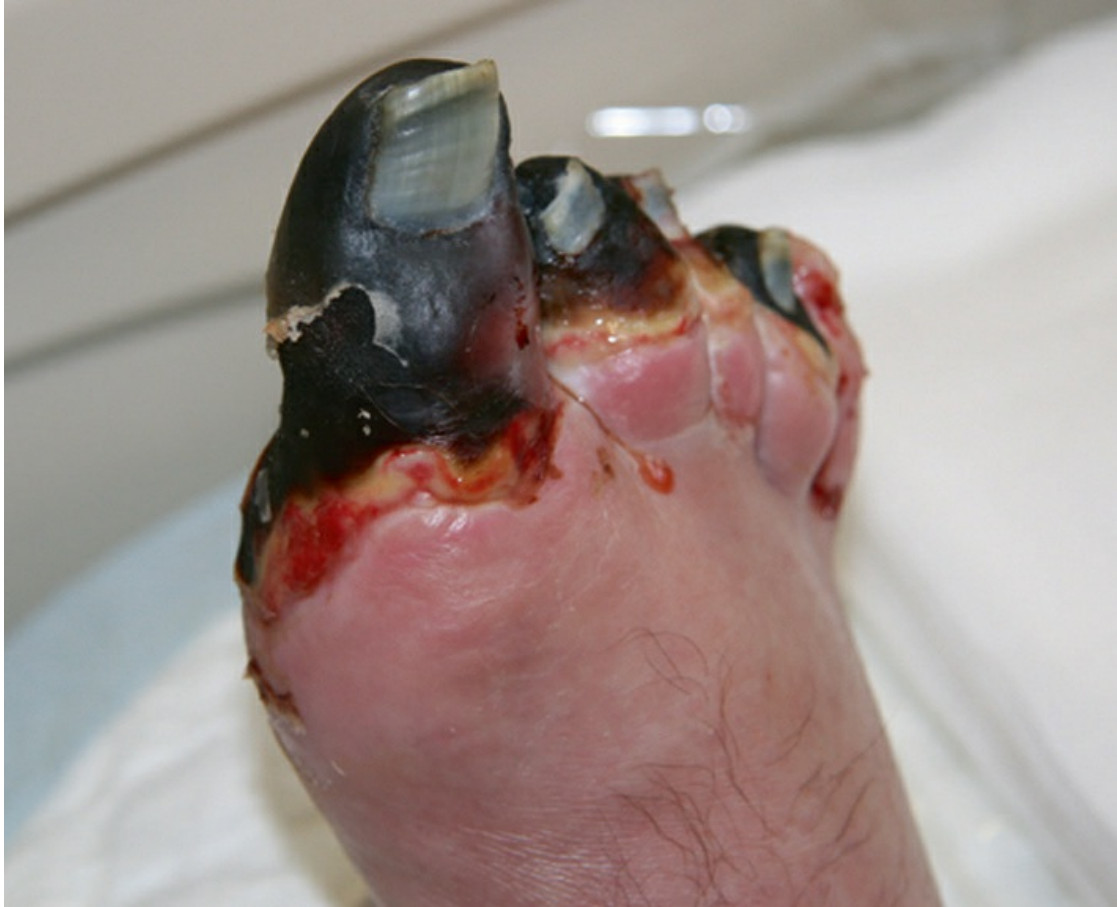**FIG. 1.21** Dermite de stase avec croûtes multiples (voir aussi [chapitre 20 – item 225](#) et [chapitre 29 – item 345](#)).



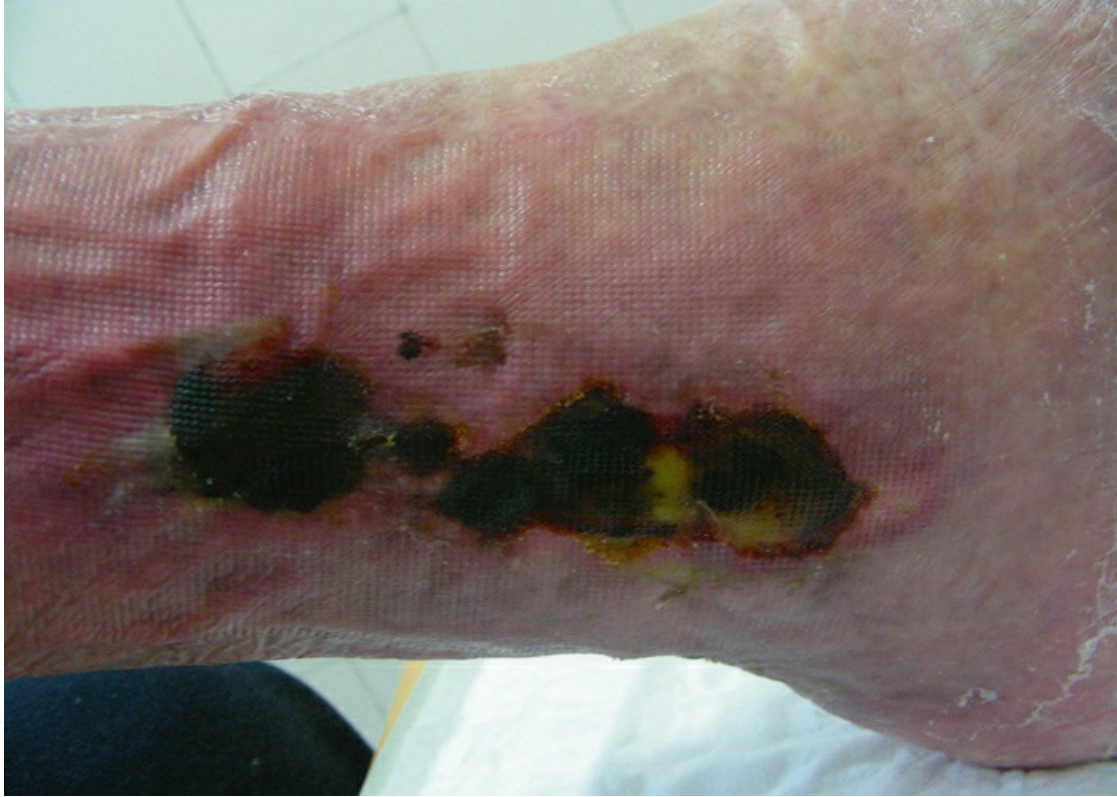**FIG. 1.22** Croûtes post-bulleuses dans le cadre d'une pemphigoïde bulleuse (voir aussi [chapitre 3 – item 110](#)).

Exsudat ayant séché à la surface de la peau et recouvrant généralement une perte de substance cutanée comme une érosion ou une ulcération. Une croûte est constituée de plasma et/ou de cellules sanguines séchées.

## Nécrose



**FIG. 1.23** Nécrose installée : peau noire, insensible et froide, dans le cadre d'une gelure (voir aussi [chapitre 22 – item 237](#)).



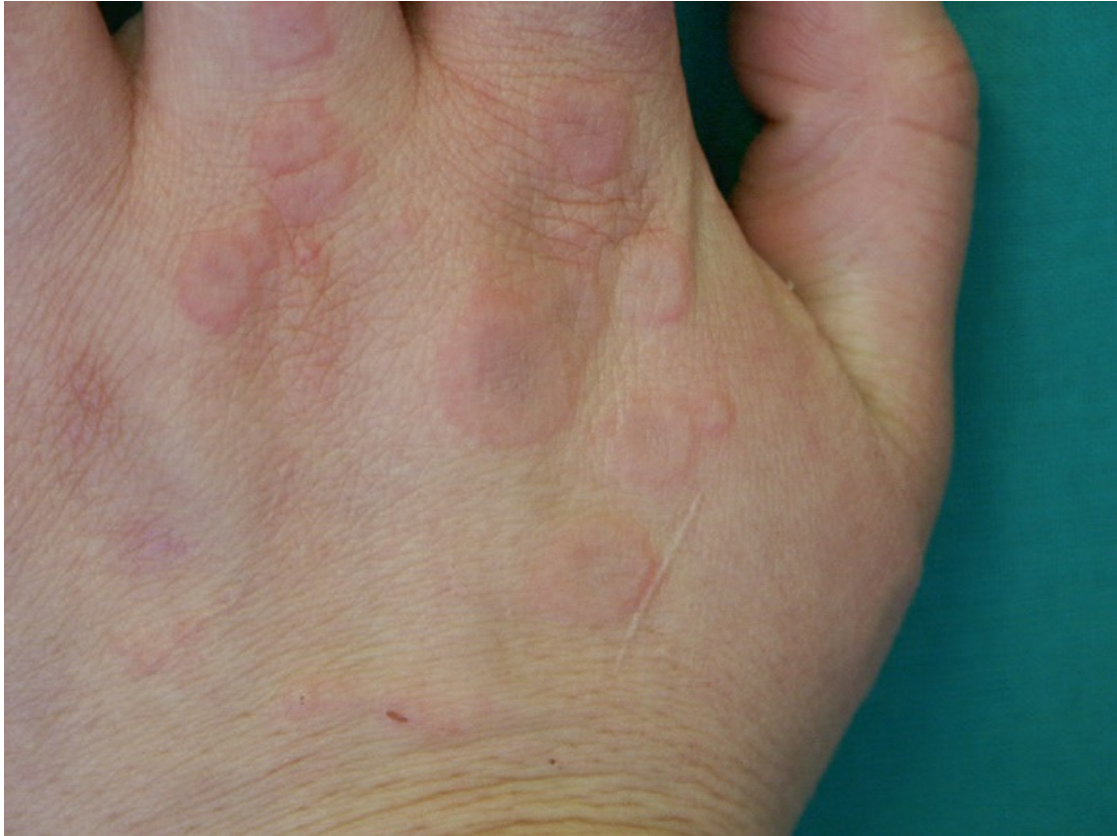**FIG. 1.24** Angiodermite nécrotique : plaque de nécrose douloureuse de la jambe avec pourtour érythémato-violacé (voir aussi [chapitre 21 – item 226](#)).

Peau dévitalisée froide et insensible à tous les modes.

## 2 Répartition des lésions élémentaires

### 2.1 Configuration

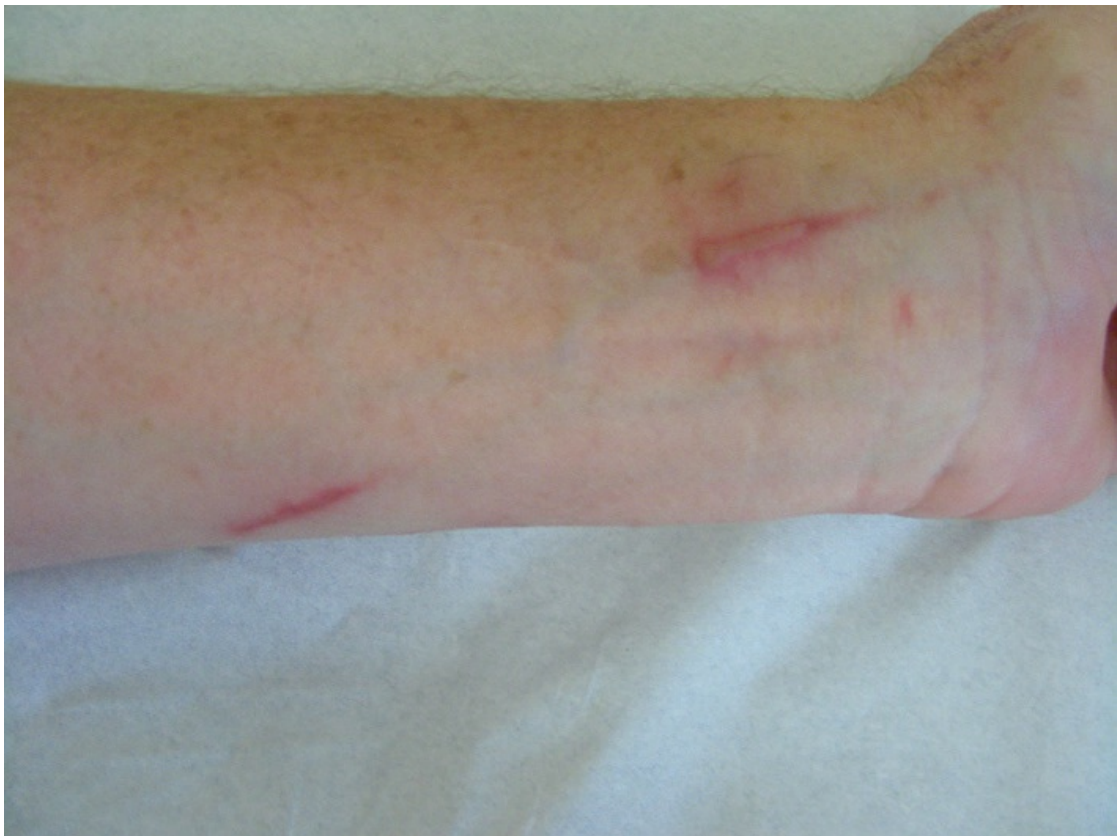Forme d'une lésion élémentaire isolée :  
annulaire, cocarde.



**FIG. 1.25** Érythème polymorphe : cocardes : papules érythémateuses des extrémités, avec 3 anneaux concentriques bien délimités (voir aussi [chapitre 25 – item 322](#)).

## 2.2 Arrangement

Façon dont sont disposées les différentes lésions les unes par rapport aux autres. Les lésions élémentaires peuvent rester isolées, distinctes les unes des autres, se disposer sur un mode linéaire, annulaire ou encore arciforme, etc.



**FIG. 1.26** Lésions papuleuses linéaires : phyto-photodermatose (voir aussi [chapitre 15 – item 183](#)).

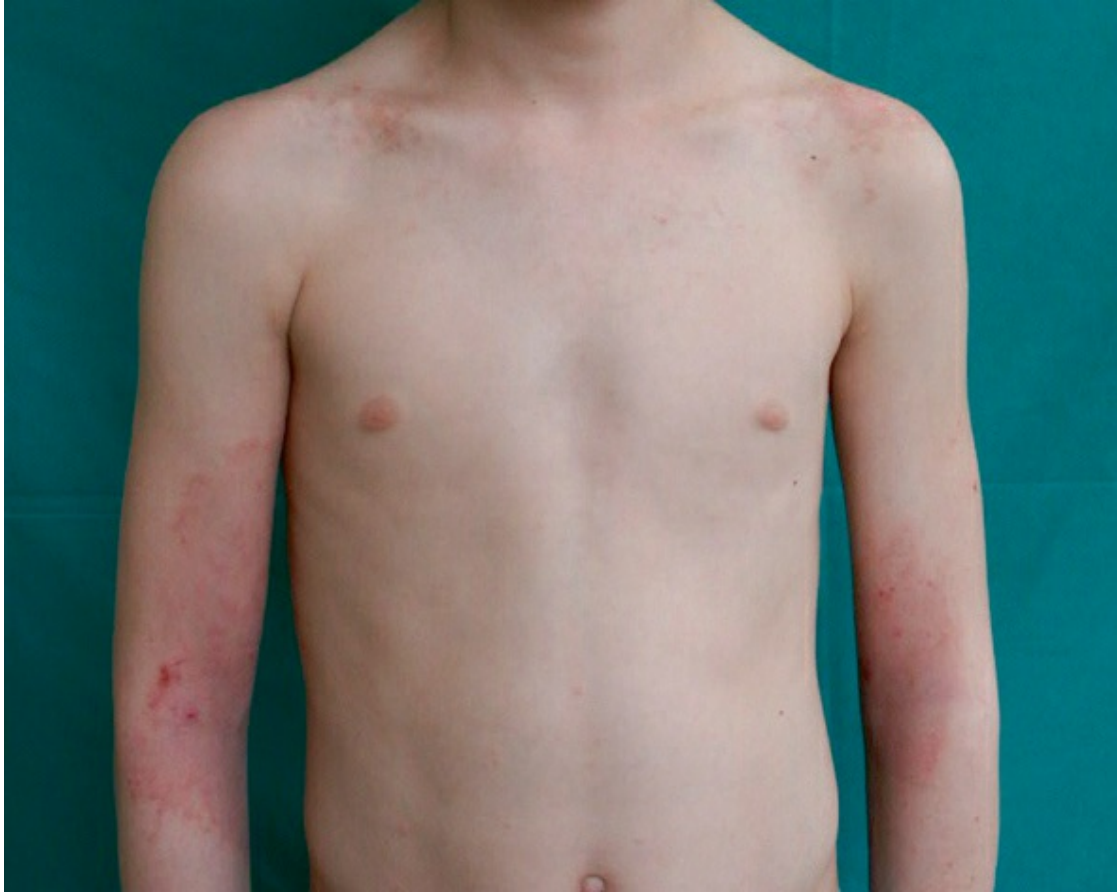## 2.3 Distribution

Extension de la maladie.

La topographie de l'éruption est parfois une information importante à prendre en compte dans la démarche diagnostique comme dans la dermatite atopique par exemple atteignant le visage ou encore les faces d'extension des membres.







**FIG. 1.27** Dermatite atopique : atteinte des plis de flexion chez un enfant de plus de 6 ans (critères de Williams) (voir aussi [chapitre 15 – item 183](#)).

# Item 109 Dermatoses faciales : acné, rosacée, dermatite séborrhéique

## 1. **Acné**

- 1.1. [Acné légère de la joue gauche](#)
- 1.2. [Acné modérée de la joue droite et du dos](#)
- 1.3. [Acné sévère](#)
- 1.4. [Algorithme de prise en charge de l'acné](#)
- 1.5. [Règles de prescription de l'isotrétinoïne](#)
- 1.6. [Conseils et recommandations à donner dans l'acné](#)

## 2. **Rosacée**

- 2.1. [Rosacée vasculaire permanente](#)
- 2.2. [Rosacée papuleuse](#)
- 2.3. [Rosacée cortico-induite](#)
- 2.4. [Rhinophyma](#)

## 3. **Dermatite séborrhéique**

- 3.1. [Squames sur fond érythémateux](#)
- 3.2. [Érythème surmonté de petites squames fines](#)
- 3.3. [Plaques érythémateuses](#)



## OBJECTIFS

- Diagnostiquer l'acné, la rosacée, la dermatite séborrhéique.
- Argumenter l'attitude thérapeutique et planifier le suivi du patient.

## 1 Acné

### 1.1 Acné légère de la joue gauche

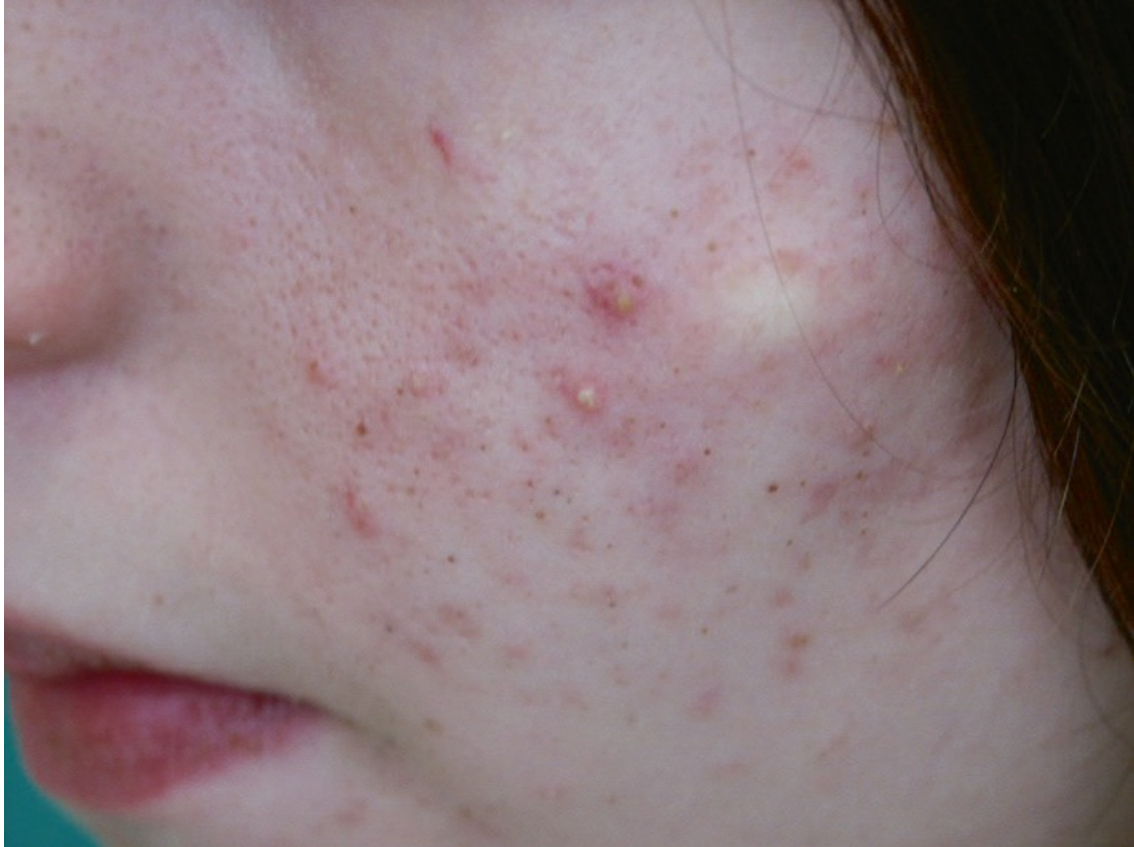

Fig. 2.1 Comédons, pustules, papules érythémateuses, voire aussi pores dilatés et quelques séquelles pigmentaires.

## 1.2 Acné modérée de la joue droite et du dos

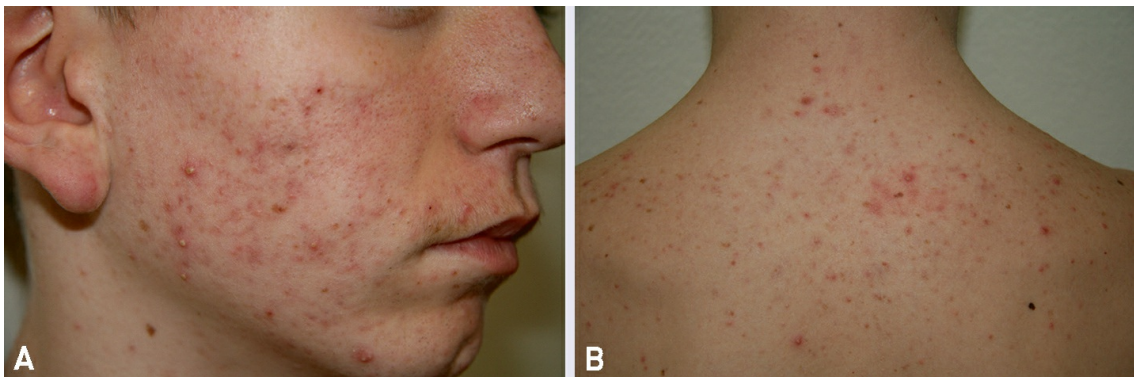


Fig. 2.2 Comédons fermés (microkystes) et ouverts (« points noirs »), pustules, papules érythémateuses ainsi que des séquelles pigmentaires.

### 1.3 Acné sévère

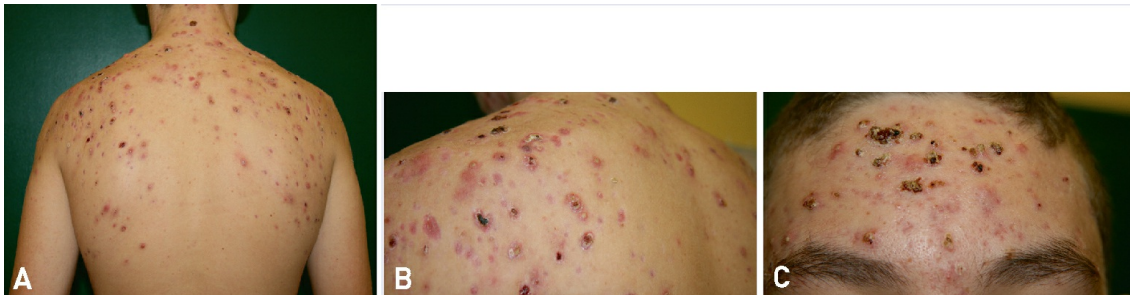

Fig. 2.3 Papules et plaques, pustules et nodules érythémateux du tronc.

Ces lésions sont souvent douloureuses. Certaines lésions sont surmontées par une croûte, car elles évoluent vers l'ulcération. Lésions atrophiques cicatricielles.

## LES 5 POINTS CLÉS DE L'ACNÉ

1. Il s'agit d'une inflammation chronique du follicule pilo-sébacé survenant chez l'adolescent au moment de la puberté, à la suite d'une hyperséborrhée, d'un obstacle dans le canal d'excrétion du sébum et d'une prolifération de P. acnes.

2. Le diagnostic est clinique basé sur les signes

suivants : hyperséborrhée, lésions rétentionnelles (comédons fermés appelés microkystes/comédons ouverts appelés « points noirs ») et lésions inflammatoires (papules érythémateuses, pustules). Ces lésions, selon leur importance, définissent le type d'acné : rétentionnelle/inflammatoire ou mixte. C'est uniquement la présence de lésions rétentionnelles qui permet de parler d'acné.

3. Le traitement des formes légères à moyennes consiste en un traitement par peroxyde de benzoyle (action anti-inflammatoire) et/ou des rétinoïdes locaux (action anti-rétentionnelle), et/ou antibiotiques locaux (action anti-inflammatoire et antibactérienne), à ne pas utiliser plus de 4 semaines pour limiter le risque de résistance) et ou l'acide azélaïque (activité antibactérienne et diminution de l'hyperkératose folliculaire) en plus des règles d'hygiène (voir [tableaux 1.4](#), [1.5](#) et [1.6](#)).

4. En cas d'échec ou de forme plus sévère : cyclines ou gluconate de zinc per os associés à un traitement topique (peroxyde de benzoyle, rétinoïdes ou antibiotiques). Il ne faut pas associer d'antibiotique topique et per os. En absence de besoin contraceptif, il n'est pas recommandé de prescrire un œstroprogestatif dans l'acné. En 1<sup>re</sup> intention si besoin, on prescrira un œstroprogestatif :



lévonorgestrel (2<sup>e</sup> génération); ou en 2<sup>e</sup> intention : norgestimate (assimilé 2<sup>e</sup> génération). Si l'acné persiste malgré un traitement dermatologique bien conduit, les autres options contraceptives seront envisagées en lien avec un gynécologue.

5. En cas d'échec, de forme sévère, nodulaire ou fulminans : un traitement par isotrétinoïne per os est recommandé (initiation du traitement par le dermatologue) ([tableau 1.5](#)). Il existe un risque tératogène ++. Il faut expliquer les recommandations associées à sa prescription avec évaluation psychologique/psychiatrique, présence d'un carnet de liaison médecin-pharmacien et surveillance régulière du bilan biologique de grossesse, lipidique et hépatique. Il faudra associer des émoullients en raison de la xérose induite.

Texte officiel : des recommandations de bonnes pratiques par l'Afssaps ont été mises à jour en 2015.

### 1.4 Algorithme de prise en charge de l'acné

| Stade de l'acné  | Traitement initial                                | Échec à 3 mois                        |
|------------------|---|---------------------------------------|
| <b>Acné très</b> | <b>Local</b> : peroxyde de benzoyle ou rétinoïdes | <b>Local</b> : peroxyde de benzoyle + |

| légère              | topiques   | rétinoïdes  |
|---------------------|--|---|
| <b>Acné légère</b>  | <b>Local</b> : peroxyde de benzoyle + rétinoïdes topiques                    | <p>– <b>Local</b> : rétinoïdes topiques + antibiothérapie locale</p> <p>ou acide azélaïque</p> <p>+ antibiothérapie locale</p> <p>ou</p> <p>– <b>Général + local</b> : cyclines per os + peroxyde de benzoyle + rétinoïdes topiques</p> |
| <b>Acné moyenne</b> | <p>– <b>Local</b> : Peroxyde de benzoyle + rétinoïdes topiques</p> <p>ou</p> | Isotrétinoïne per os  |



|                         |   |                      |
|-------------------------|---|----------------------|
|                         | – <b>Général + local :</b><br>cyclines per os +<br>peroxyde de benzoyle ou<br>peroxyde de benzoyle +<br>acide azélaïque |                      |
| <b>Acné sévère</b>      | <b>Général + local :</b><br>cyclines per os +<br>peroxyde de benzoyle +<br>rétinoïdes topiques                          | Isotrétinoïne per os |
| <b>Acné très sévère</b> | Isotrétinoïne per os  |                      |

## 1.5 Règles de prescription de l'isotrétinoïne

|                                |  |
|--------------------------------|--|
| <b>Bilan pré-thérapeutique</b> | <ul style="list-style-type: none"> <li>– Vérifier l'indication.</li> <li>– Bilan biologique : <math>\beta</math>-hcg, ASAT, ALAT, cholestérol total et triglycérides.</li> <li>– Débuter une contraception chez la femme.</li> </ul> |
|--------------------------------|--|



|                      |   |
|----------------------|---|
|                      | <ul style="list-style-type: none"> <li>– Remise d'un carnet de prescription médecin-pharmacien.</li> <li>– Information détaillée et recueil d'un consentement par le patient ou représentant légal si mineure.</li> </ul>                 |
| <b>Contraception</b> | <ul style="list-style-type: none"> <li>– Risque tératogène.</li> <li>– À débiter 1 mois avant le début du traitement.</li> <li>– À poursuivre toute la durée du traitement et 1 mois après son arrêt.</li> </ul>                          |
| <b>Posologie</b>     | <ul style="list-style-type: none"> <li>– 0,5 mg/kg/jour jusqu'à une dose cumulée comprise entre 120-150 mg/kg.</li> <li>– 0,2-0,3 mg/kg/jour pour les formes avec une forte composante rétentionnelle (risque acné fulminans).</li> </ul> |
| <b>Surveillance</b>  | <ul style="list-style-type: none"> <li>– <math>\beta</math>-hcg tous les mois et 5 semaines</li> </ul>  |

|                                   |   |
|-----------------------------------|---|
|                                   | <p>après l'arrêt du traitement.</p> <ul style="list-style-type: none"> <li>– ASAT, ALAT, cholestérol total et triglycérides tous les 3 mois.</li> </ul>   |
| <p><b>Effets indésirables</b></p> | <ul style="list-style-type: none"> <li>– Tératogène.</li> <li>– Perturbation du bilan lipidique.</li> <li>– Élévation des transaminases.</li> <li>– Sécheresse cutanéomuqueuse dose-dépendante.</li> <li>– Exacerbation potentielle de l'acné les premières semaines.</li> <li>– Risque d'hypertension intracrânienne en association avec les cyclines (contre-indication, à arrêter 2 semaines avant).</li> <li>– Douleurs articulaires, ligamentaires.</li> <li>– Troubles de l'humeur à dépister.</li> </ul> |

## 1.6 Conseils et recommandations à donner dans l'acné

- Ne pas presser les comédons.
- Appliquer le traitement local le soir sur tout le visage.
- Appliquer, le matin, une crème hydratante pour limiter l'irritation des traitements topiques ou per os.
- Pas d'application d'antiseptique sur les lésions ou le visage.
- Photoprotection pour limiter les poussées d'acné.
- Pas de régime alimentaire à suivre.
- Expliquer que le traitement met plusieurs semaines à agir.
- Informations sur les effets indésirables.

## 2 Rosacée

### 2.1 Rosacée vasculaire permanente

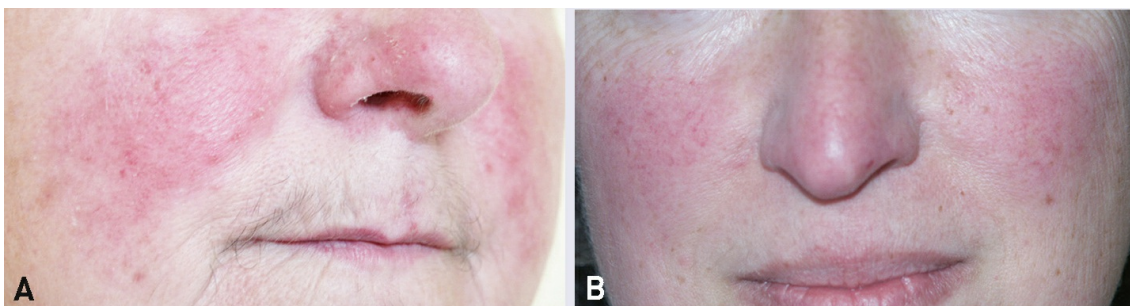


Fig. 2.4 Érythème des joues, télangiectasies, chez deux femmes. Noter que la prévalence est plus forte chez les femmes.

## 2.2 Rosacée papuleuse

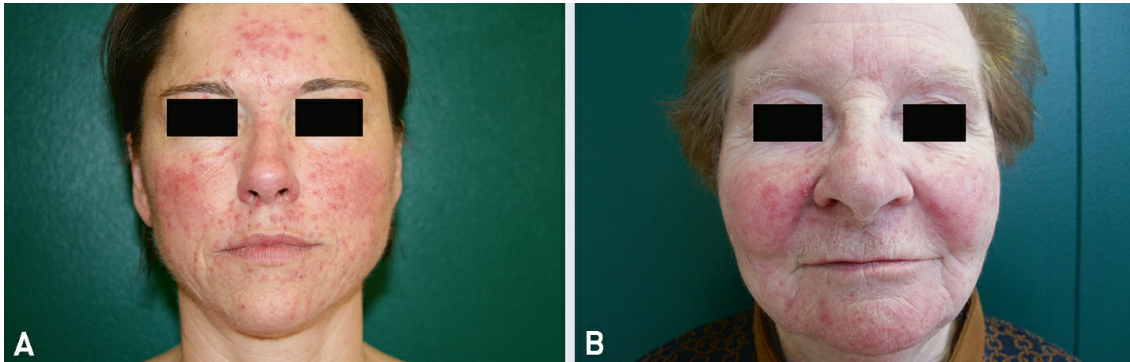


Fig. 2.5 Érythème des joues et du menton (zones mobiles du visage, épargnant les zones péri-orificielles) surmonté de papules érythémateuses avec quelques pustules.

## 2.3 Rosacée cortico-induite

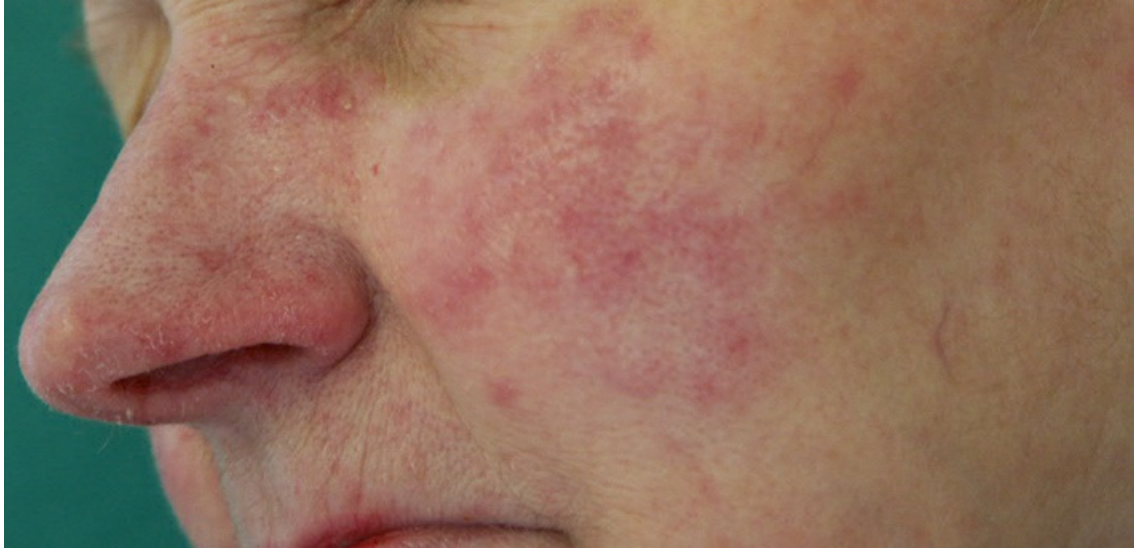

Fig. 2.6 Papules érythémateuses des joues sur fond d'érythème, on aperçoit aussi des télangiectasies.

## 2.4 Rhinophyma

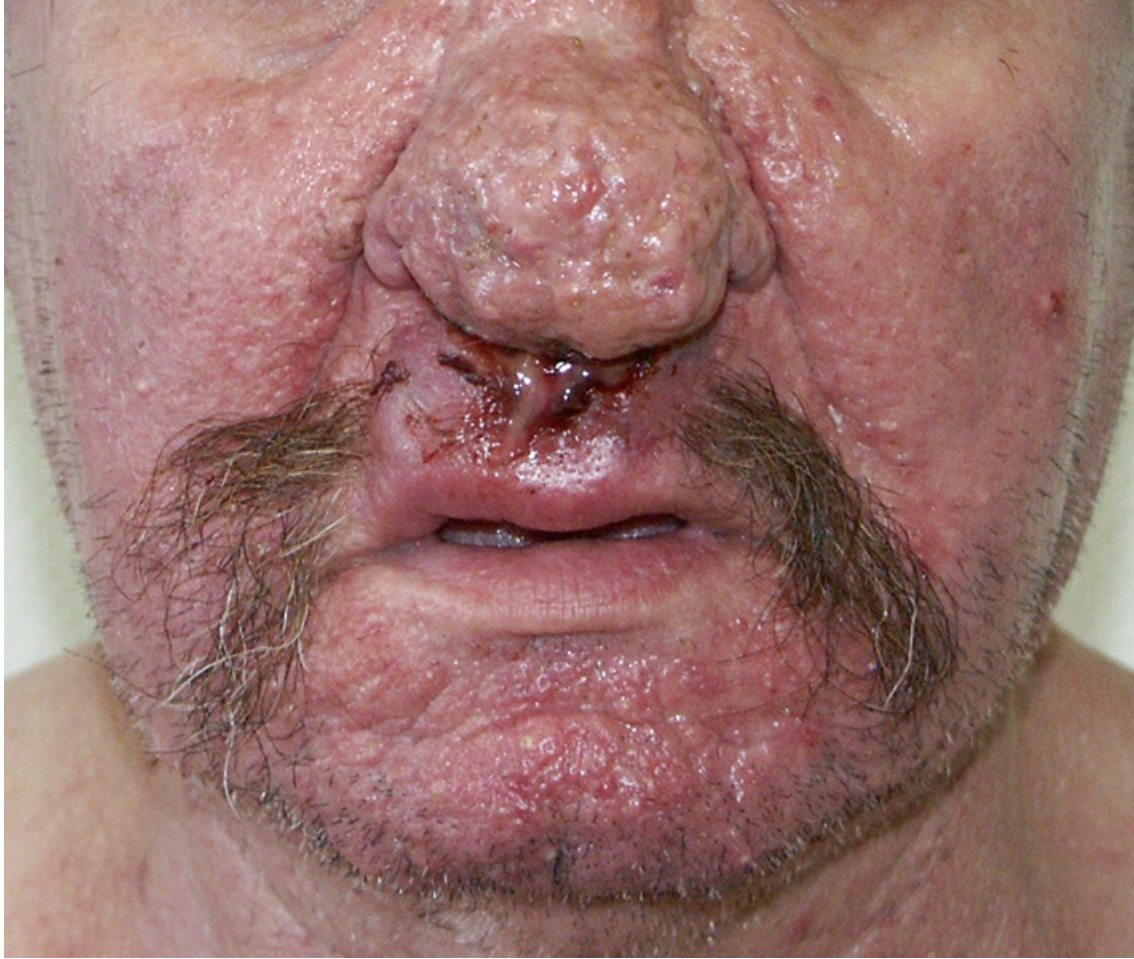

Fig. 2.7 Rhinophyma.

## LES 5 POINTS CLÉS DE LA ROSACÉE

1. La physiopathologie est mal comprise et ferait intervenir des anomalies vasculaires et inflammatoires avec un rôle du *Demodex folliculorum*. Elle touche principalement les femmes originaires du Nord, avec un pic de fréquence entre 40-50 ans. Il existe des formes sensiblement différentes car pouvant toucher les paupières, qui

sont cortico-induites.

2. Le diagnostic est clinique. La plupart des malades ont des flushs (bouffées vasomotrices) induits par plusieurs facteurs : alcool, boissons ou aliments chauds ou également épices, changement de température. À la différence de l'acné, il n'existe jamais de lésions rétentionnelles (comédons ou microkystes).

3. On distingue quatre formes cliniques selon le type des lésions : vasculaire paroxystique (flush), vasculaire permanente (érythème, télangiectasies), papulo-pustuleuse et rhinophyma.

4. Il existe des complications oculaires fréquentes : xérophtalmie, conjonctivites et blépharites, voire kératites. Les diagnostics différentiels sont : acné, dermatite séborrhéique, démodécie ou également lupus érythémateux. La rosacée cortico-induite doit être reconnue et les stéroïdes topiques définitivement proscrits.

5. Le traitement est suspensif et, selon la forme, repose sur un traitement topique par métronidazole en gel ou crème, par acide azélaïque en gel ou de l'ivermectine local ou sur un traitement per os : doxycycline per os. Il existe une contre-indication aux dermocorticoïdes car ils induisent les lésions de rosacée. Le laser CO<sub>2</sub> peut avoir un intérêt dans





certaines formes vasculaires.

## 3 Dermatite séborrhéique

### 3.1 Squames sur fond érythémateux

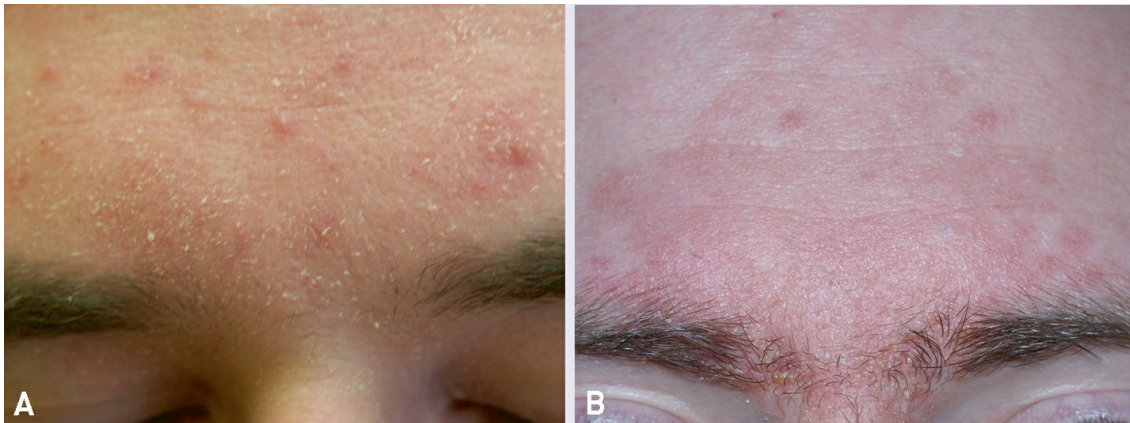


Fig. 2.8 Chez deux patients, fines squames sur fond érythémateux des sourcils chez deux hommes.

### 3.2 Érythème surmonté de petites squames fines

Remarquer l'atteinte de la zone T médio-faciale et l'extension à la lisière du cuir chevelu

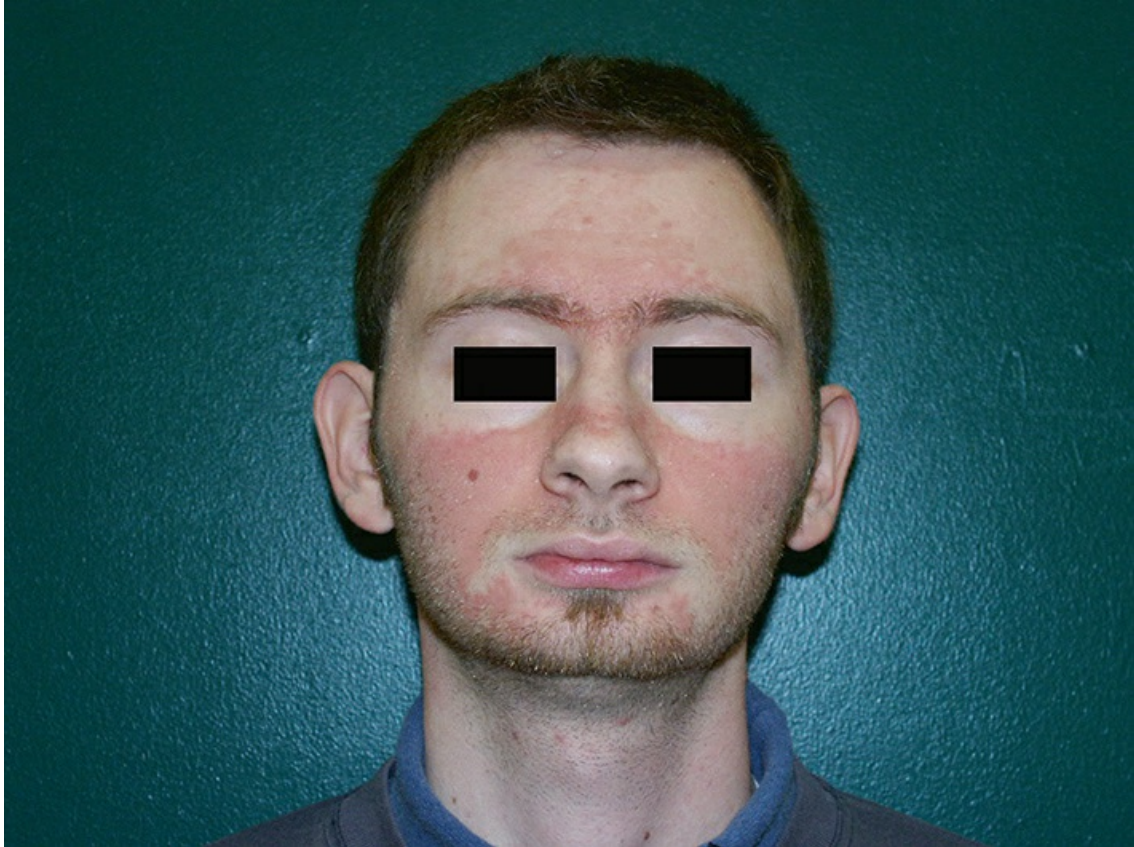

Fig. 2.9 Érythème surmonté de petites squames fines des zones séborrhéiques chez un homme.

### **3.3 Plaques érythémateuses**

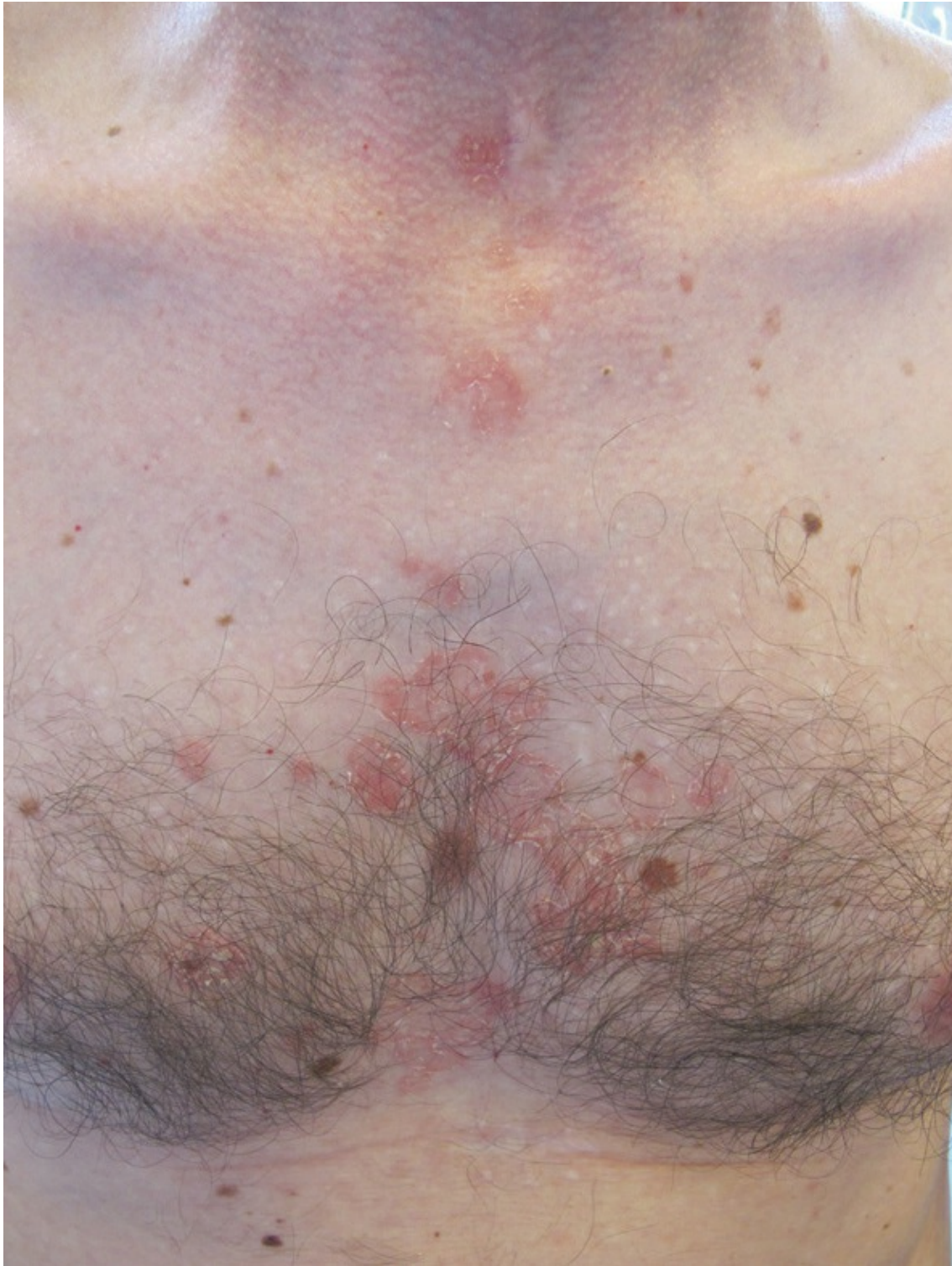

Fig. 2.10 Plaques érythémateuses à peine surélevées surmontées de petites squames fines

des zones séborrhéiques du tronc.

## LES 5 POINTS CLÉS DE LA DERMATITE SÉBORRHÉIQUE

1. Il s'agit d'une dermatose récurrente très fréquente avec un rôle pathogène probable d'une levure cutanée : *Malassezia* spp.
2. Le diagnostic est clinique : lésions érythémateuses finement squameuses des zones séborrhéiques (médio-faciale, face antérieure du thorax ou cuir chevelu). La topographie est caractéristique.
3. En cas de forme profuse, il faut réaliser une sérologie VIH. Il existe une forme du nouveau-né et du nourrisson dont l'évolution est le plus souvent spontanément favorable.
4. Les sujets atteints identifient souvent des facteurs déclenchants comme l'alcool ou le stress. Les lésions sont plus étendues chez les sujets atteints d'un syndrome extrapyramidal, alcooliques ou avec un cancer.
5. Le traitement est suspensif et fondé sur des antifongiques locaux. Les rechutes sont fréquentes à l'arrêt. Cela nécessite une bonne information auprès des patients.



# Item 110 Dermatose bulleuse touchant la peau et/ou les muqueuses externes

1. **Dermatoses bulleuses auto-immunes sous-épidermiques**
  - 1.1. Pemphigoïde bulleuse
  - 1.2. Pemphigoïde gravidique
  - 1.3. Pemphigoïde des muqueuses (aussi appelée pemphigoïde cicatricielle)
  - 1.4. Dermatite herpétiforme
  - 1.5. Dermatose à IgA linéaire
  - 1.6. Épidermolyse bulleuse acquise
2. **Dermatoses bulleuses auto-immunes intra-épidermiques**
  - 2.1. Pemphigus vulgaire
  - 2.2. Pemphigus érythémateux (séborrhéique)
3. **Dermatoses bulleuses auto-immunes : synthèse**
  - 3.1. Papules et plaques érythémateuses
  - 3.2. Principales dermatoses bulleuses auto-immunes



## OBJECTIF

- Argumentez les principales hypothèses diagnostiques et justifiez les examens complémentaires pertinents.

# **1 Dermatoses bulleuses auto-immunes sous-épidermiques**

## **1.1 Pemphigoïde bulleuse**

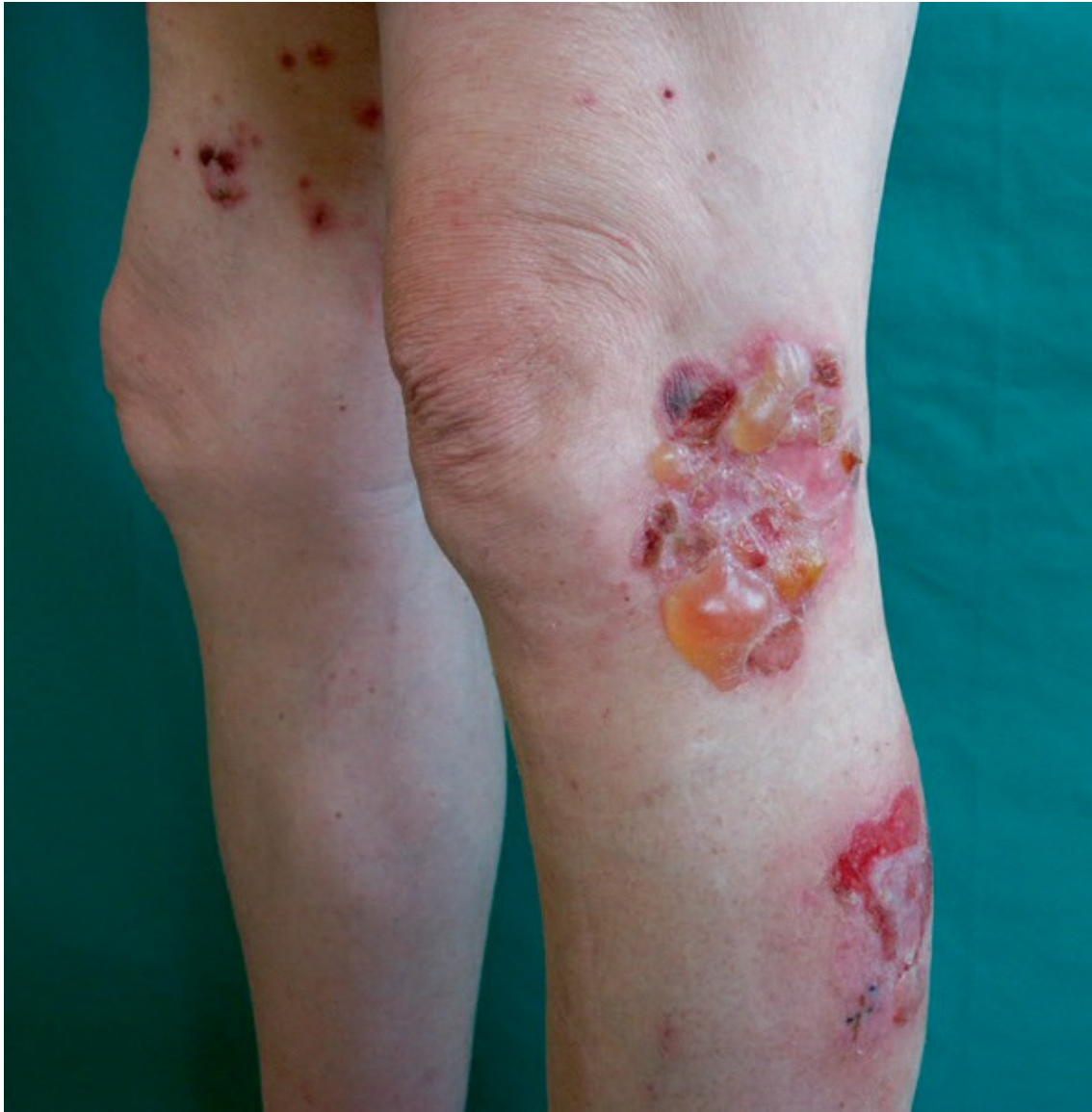

Fig. 3.1 Bulles tendues des membres inférieurs sur base érythémateuse avec, à la partie proximale, des croûtes apparues sur des érosions post-bulleuses et, sur la face externe de la jambe, une érosion post-bulleuse.

Noter les croûtes et érosions  
post-bulleuses adjacentes.

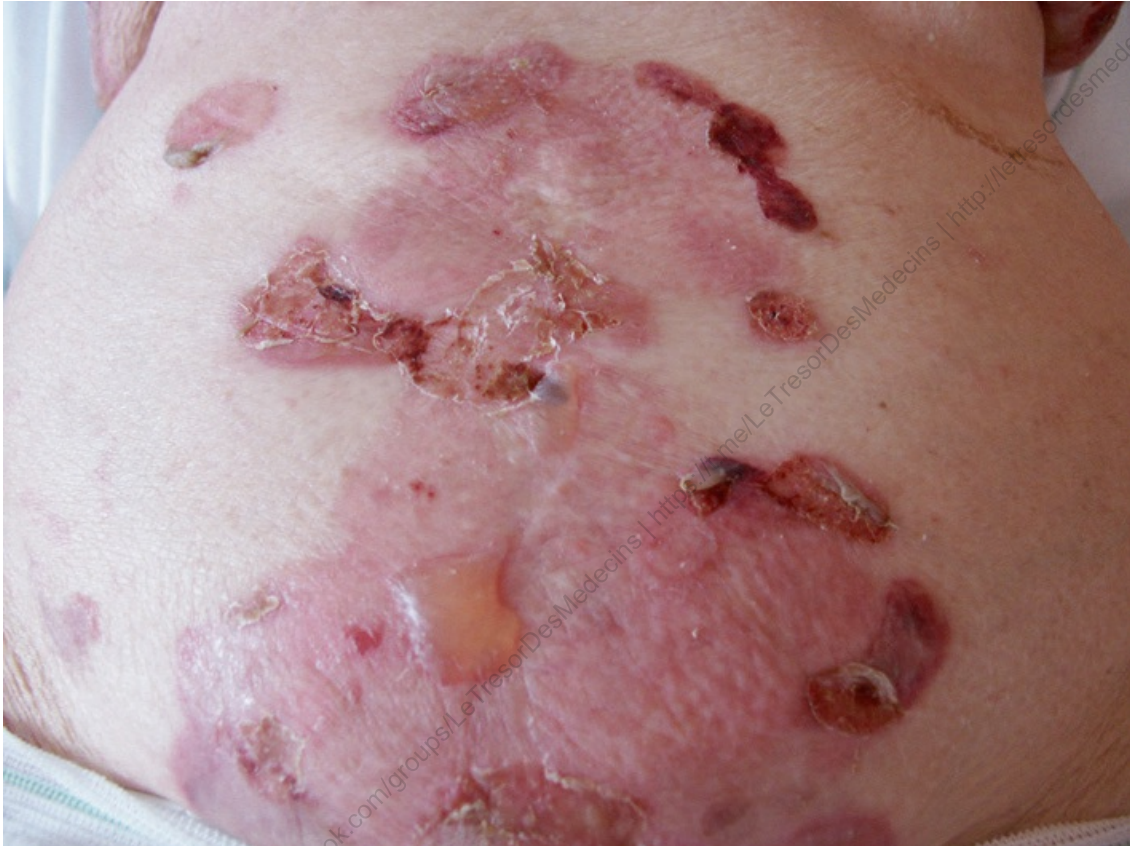

Fig. 3.2 Vaste zone érythémateuse avec plusieurs bulles tendues.

On remarque aussi une érosion  
post-bulleuse.

Retrouvez plus de livres médicaux à télécharger gratuitement et exclusivement sur :

| [www.facebook.com/LeTresorDesMedecins](http://www.facebook.com/LeTresorDesMedecins) | [www.facebook.com/groups/LeTresorDesMedecins](http://www.facebook.com/groups/LeTresorDesMedecins) |

| <https://t.me/LeTresorDesMedecins> | <http://letresordesmedecins.blogspot.com> |





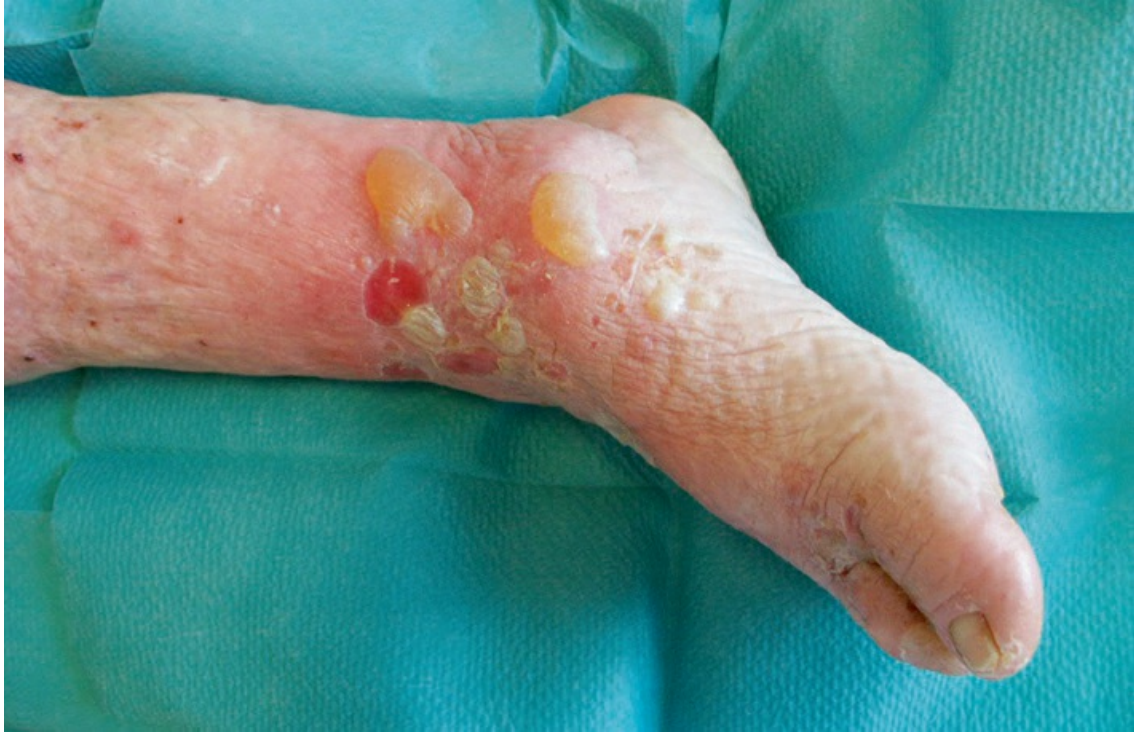

Fig. 3.3 Plusieurs bulles tendues sur base érythémateuse de la jambe et du pied survenant chez une personne âgée.

## LES 5 POINTS CLÉS DE LA PEMPHIGOÏDE BULLEUSE

1. Il s'agit de la dermatose bulleuse auto-immune (DBAI) la plus fréquente qui touche essentiellement les sujets âgés, notamment en cas de pathologies neurologiques associées.
2. Un prurit intense est fréquent. Les lésions sont symétriques et siègent aux faces de flexion et de la racine des membres, aux cuisses et à l'abdomen. Les

lésions respectent généralement les muqueuses

3. Le diagnostic repose sur la biopsie cutanée pour examen histopathologique standard et immunofluorescence directe (IFD). L'histologie d'une bulle montre un décollement sous-épidermique riche en polynucléaires éosinophiles et l'IFD en peau saine péri-bulleuse met en évidence des dépôts linéaires d'IgG et/ou de C3 le long de la membrane basale de l'épiderme avec une fixation au toit de la bulle en peau clivée. Il s'y associe aussi des anticorps (Ac) anti-membrane basale BP-180 et/ou 230. Une éosinophilie sanguine est fréquente

4. Le traitement repose sur des dermocorticoïdes (de classe très forte, IV) avec une décroissance progressive sur plusieurs semaines et des soins locaux; en cas d'échec et de bonne application des dermocorticoïdes, des traitements immunosuppresseurs oraux sont indiqués

5. Les principales complications sont liées à l'atteinte cutanée : infection, pertes hydro-électrolytiques et protéiques ou encore complications cardiovasculaires parfois favorisées par les traitements.

## **1.2 Pemphigoïde gravidique**



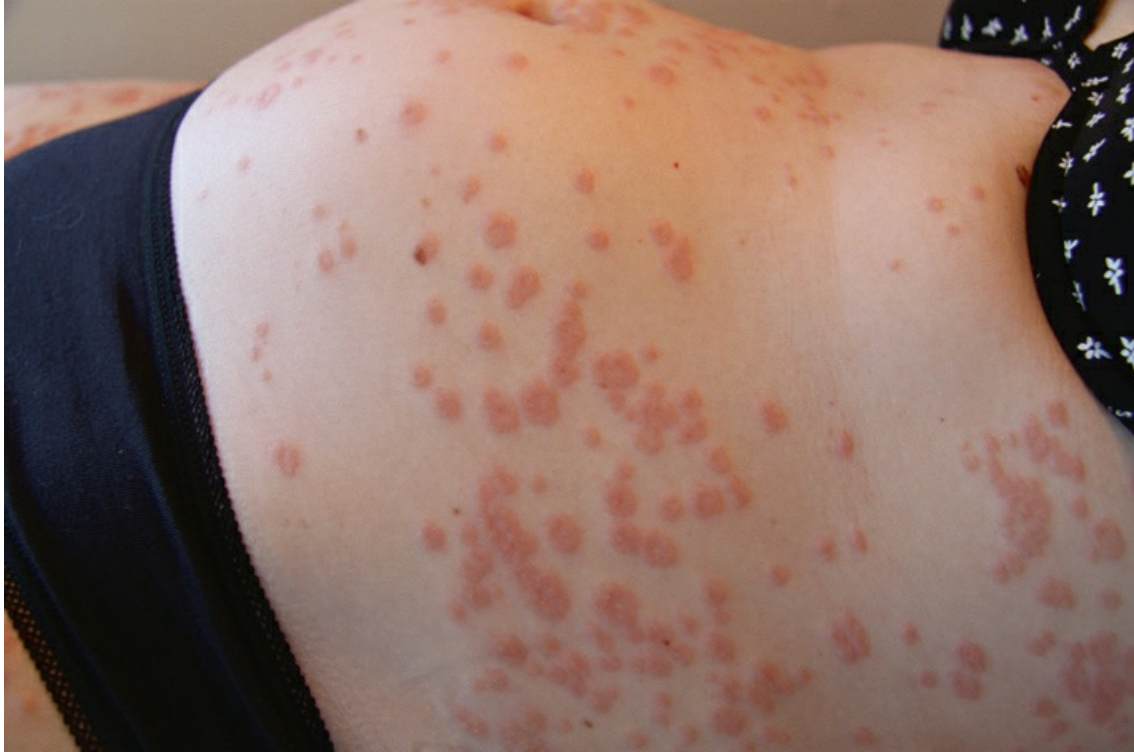

Fig. 3.4 Papules et plaques arrondies érythémateuses et œdémateuses de l'abdomen chez une femme enceinte à 28 SA qui rapportait un prurit.

## LES 5 POINTS CLÉS DE LA PEMPHIGOÏDE GRAVIDIQUE

1. Il s'agit d'une forme particulière de la pemphigoïde qui survient principalement au 2<sup>e</sup> ou 3<sup>e</sup> trimestre de la grossesse, voire après l'accouchement. Elle peut récidiver lors de la grossesse suivante, lors des menstruations ou à la prise d'œstroprogestatifs.

2. Elle est caractérisée par un prurit intense, des papules et des plaques érythémateuses à début péri-ombilical avec une extension symétrique, respectant le visage et les muqueuses.
3. Le diagnostic se fait comme celui de pemphigoïde mais, en IFD, ce sont surtout des dépôts de C3 qui sont mis en évidence. Il existe principalement des Ac de type anti-BP-180.
4. Le traitement repose sur des dermocorticoïdes et des mesures symptomatiques anti-prurigineuses : émoullients et anti-histaminiques adaptés pour la grossesse.
5. En cas d'atteinte sévère, une corticothérapie orale peut se justifier.

### **1.3 Pemphigoïde des muqueuses (aussi appelée pemphigoïde cicatricielle)**



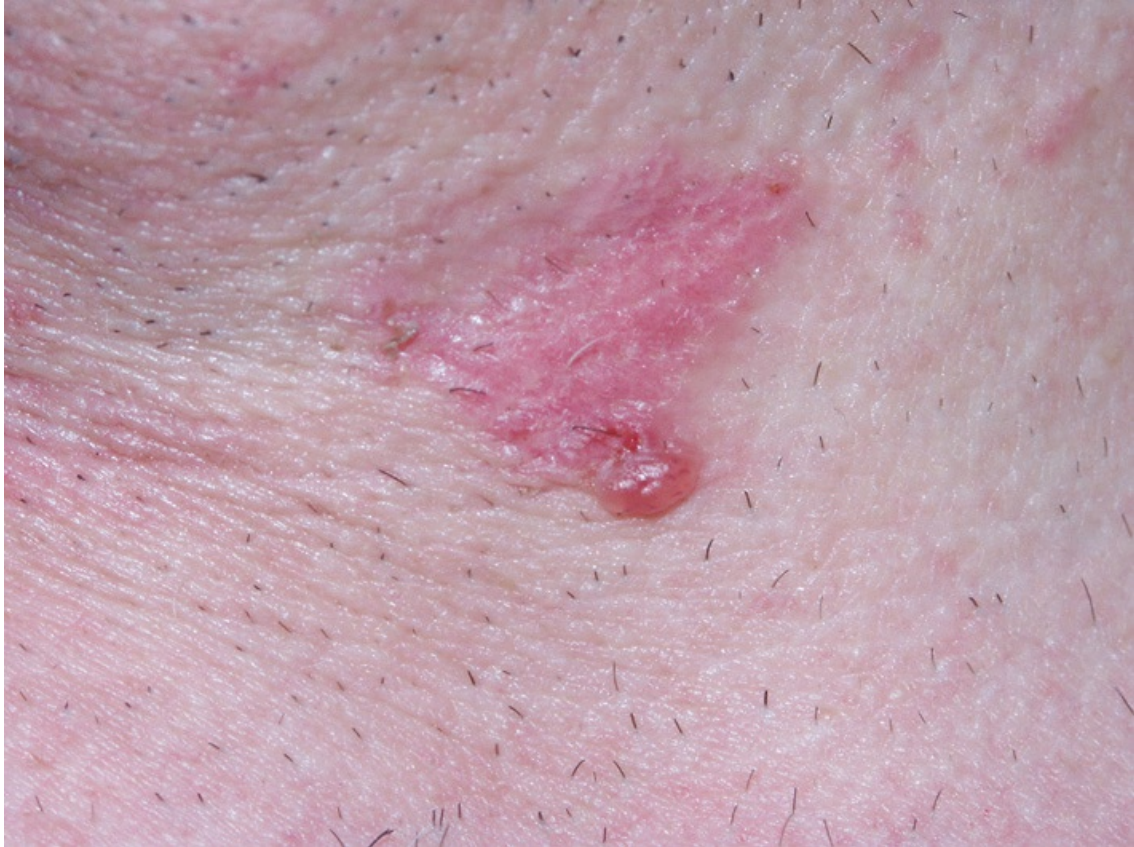

Fig. 3.5 Bulle érythémateuse flasque à la base du cou chez un patient atteint d'une pemphigoïde des muqueuses.

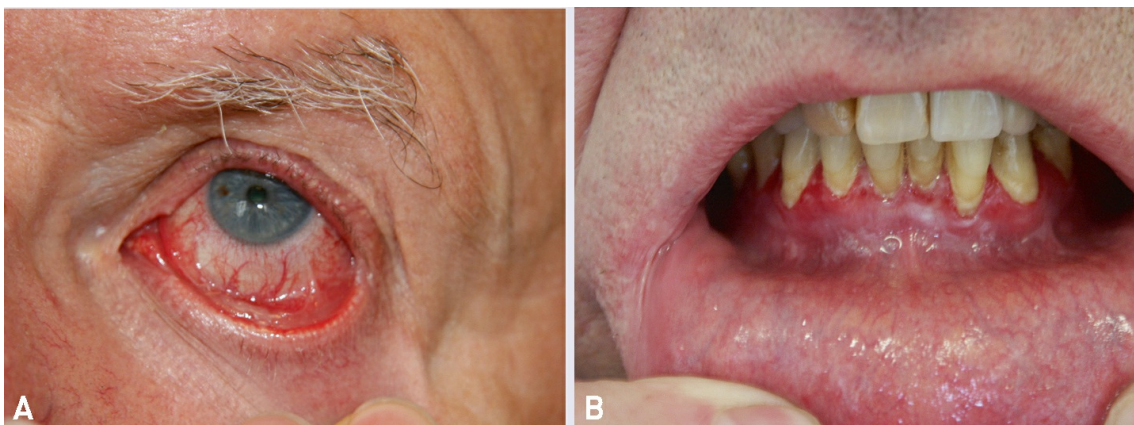


Fig. 3.6 Sujet atteint d'une pemphigoïde des

muqueuses avec une séquelle oculaire gauche sous forme d'une bride entre la conjonctive palpébrale et oculaire (symblépharon) et une atteinte muqueuse : gencive inférieure érythémateuse et érosive.

## LES 5 POINTS CLÉS DE LA PEMPHIGOÏDE DES MUQUEUSES

1. Elle touche surtout le sujet âgé, avec une évolution chronique.
2. Il existe une atteinte élective des muqueuses : buccale ++, oculaire, génitale, voire ORL ou œsophagienne. Les lésions régressent sous forme de cicatrices atrophiques. Les lésions cutanées, inconstantes, prédominent au cuir chevelu, à la tête et au cou et régressent en laissant des cicatrices avec des grains de milium (élevures blanches arrondies millimétriques correspondant à des microkystes).
3. L'histologie et l'IFD sont analogues à celles de la pemphigoïde bulleuse : décollement sous-épidermique, dépôts linéaires d'IgG/C3 parfois d'IgA le long de la membrane basale. Il existe des Ac anti-BP-180, des Ac anti-laminine-332 ou des anti-collagènes VII.
4. La maladie est grave par l'existence de séquelles



oculaire +++, laryngée ou œsophagienne.

5. Le traitement est difficile et repose, en 1<sup>re</sup> intention, sur la dapsoné. En cas d'atteinte oculaire importante, on utilisera des immunosuppresseurs.

## 1.4 Dermatite herpétiforme

On remarque des stries linéaires des épaules, signe d'un prurit.

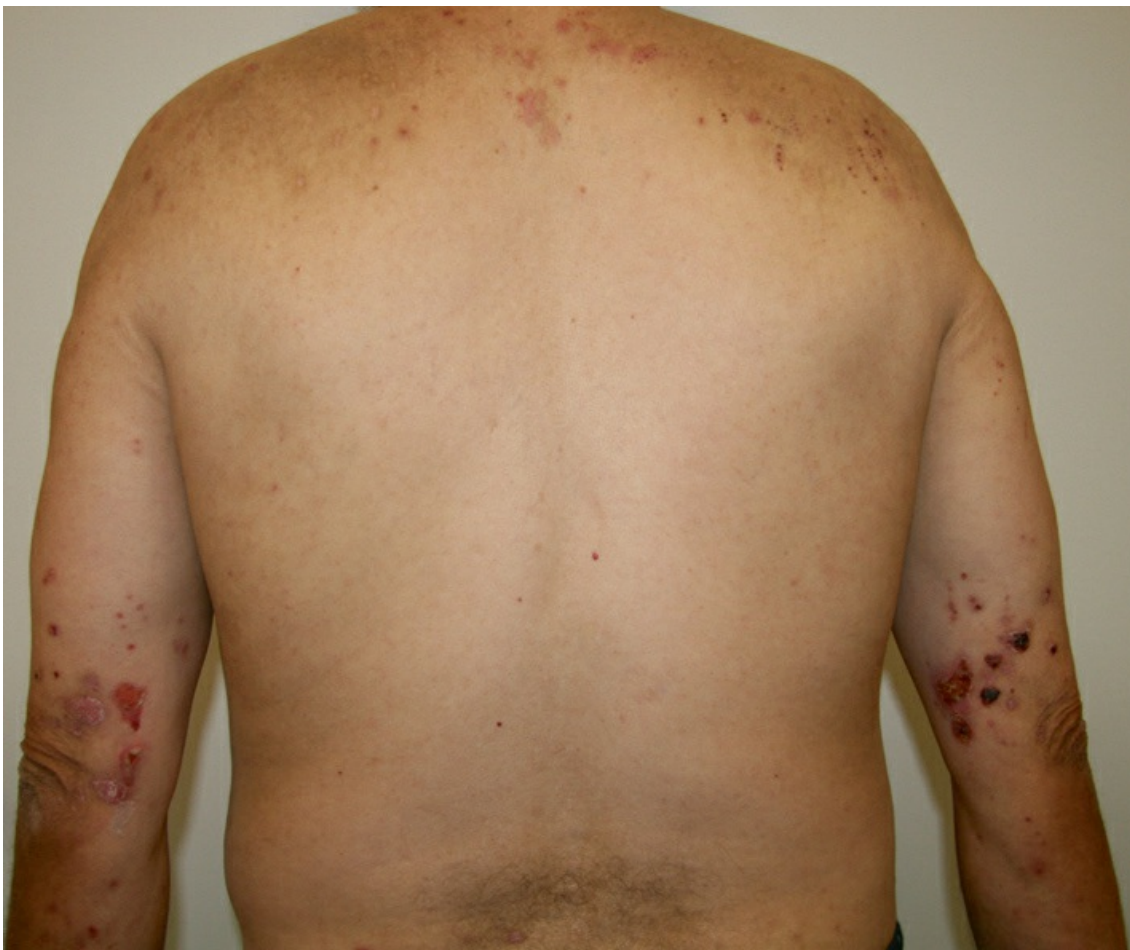

Fig. 3.7 Croûtes, érosions, excoriations

symétriques des faces d'extension des membres supérieurs et du haut du dos.

## LES 5 POINTS CLÉS DE LA DERMATITE HERPÉTIFORME

1. Il s'agit de l'expression dermatologique de l'intolérance au gluten, expliquant l'association forte à la maladie cœliaque, avec une prédisposition génétique HLA DQ2 > DQ8. Elle est rare en France et débute chez l'adolescent ou l'adulte jeune.
2. Elle commence par un prurit très sévère ++, pouvant rester longtemps isolé puis apparaissent des lésions vésiculo-bulleuses, très discrètes, passant souvent inaperçues de topographie caractéristique : symétriques, du haut du dos, des fesses et des faces d'extension des membres (autour des coudes ++++). Ce sont surtout les lésions secondaires, dues au grattage, qui sont visibles.
3. L'histologie (d'une bulle) montre un clivage sous-épidermique riche en polynucléaires neutrophiles avec, à l'IFD (en peau péri-bulleuse), des dépôts granuleux d'IgA au sommet des papilles dermiques. Des anticorps Ac IgA anti-transglutaminase épidermique et tissulaire et Ac IgA anti-endomysium sont présents et reflètent le suivi du



régime sans gluten au long cours.

4. Il convient de faire un bilan digestif sur point d'appel et signes cliniques de malabsorption : diarrhée chronique, douleurs abdominales, ballonnements, amaigrissement. On réalisera alors une fibroscopie œso-gastro-duodénale avec des biopsies multiples des 2<sup>e</sup> et 3<sup>e</sup> parties du duodénum pour rechercher une atrophie villositaire caractéristique.

5. Le traitement repose sur un régime sans gluten (actif sur les signes cutanés et digestifs) en ajoutant, selon les cas, de la dapsoné. La survenue d'un lymphome du grêle est un risque évolutif majeur mais très rare.

## **1.5 Dermatose à IgA linéaire**



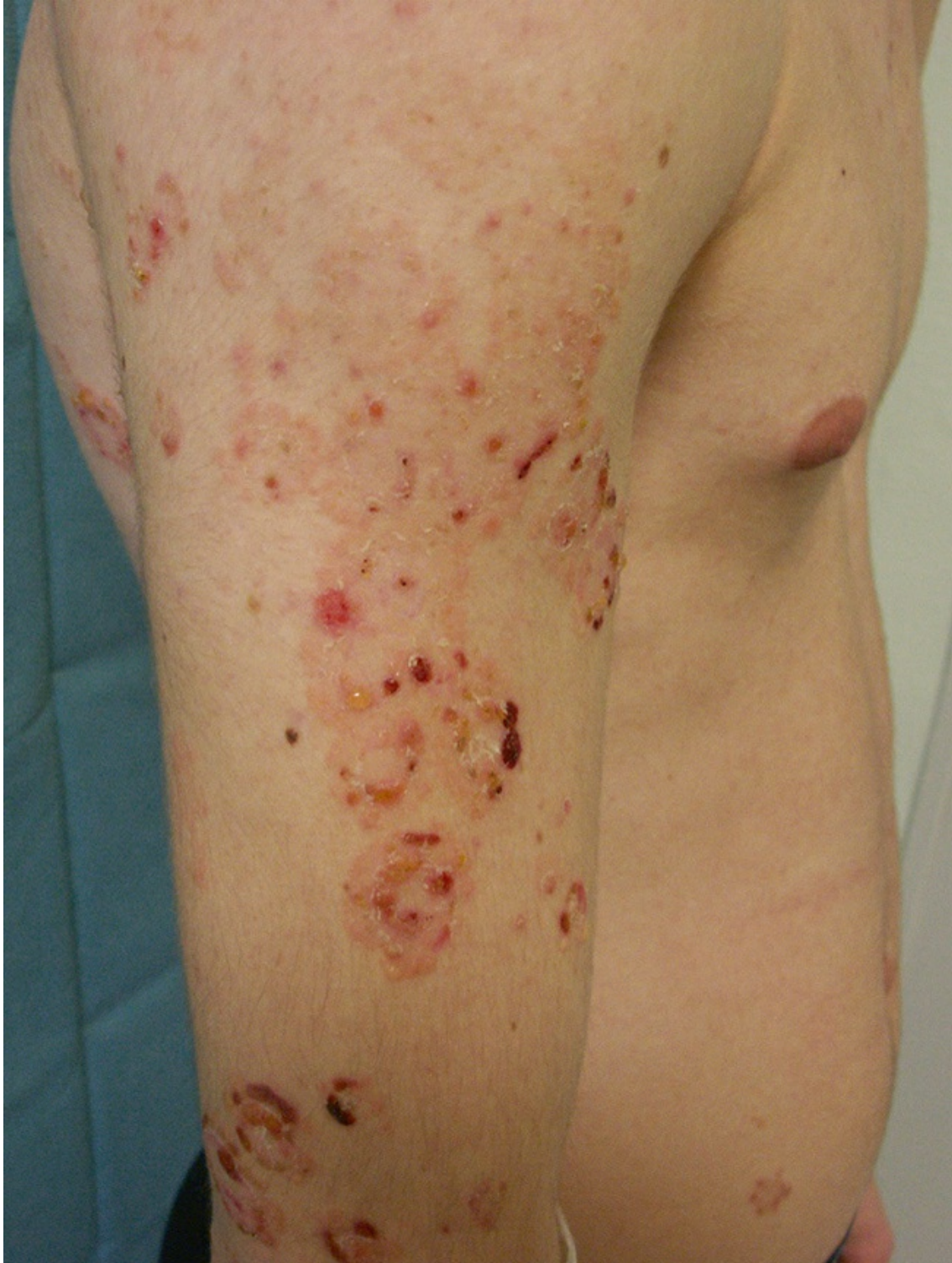

Fig. 3.8 Confluence de lésions papuleuses érythémateuses nummulaires, parfois croûteuses,

disposées de façon annulaire en rosettes.

## LES 5 POINTS CLÉS DE LA DERMATOSE À IGA LINÉAIRE

1. Il s'agit de la plus fréquente des maladies bulleuses sous-épidermiques de l'enfant.
2. Chez l'enfant, l'éruption est stéréotypée : 2<sup>e</sup> enfance, bulles de grande taille associées à des vésicules groupées de façon herpétiforme, situées à la partie inférieure du tronc, des fesses, du périnée et des cuisses.
3. Chez l'adulte, l'éruption vésiculo-bulleuse est plus polymorphe et est parfois induite par un médicament.
4. L'IFD (en peau péri-bulleuse) montre des dépôts fins et linéaires d'IgA, en peau clivée au toit du clivage
5. Le traitement consiste en la dapsone et la sulfapyridine en 2<sup>e</sup> intention. L'évolution est favorable en quelques semaines/mois.

### 1.6 Épidermolyse bulleuse acquise



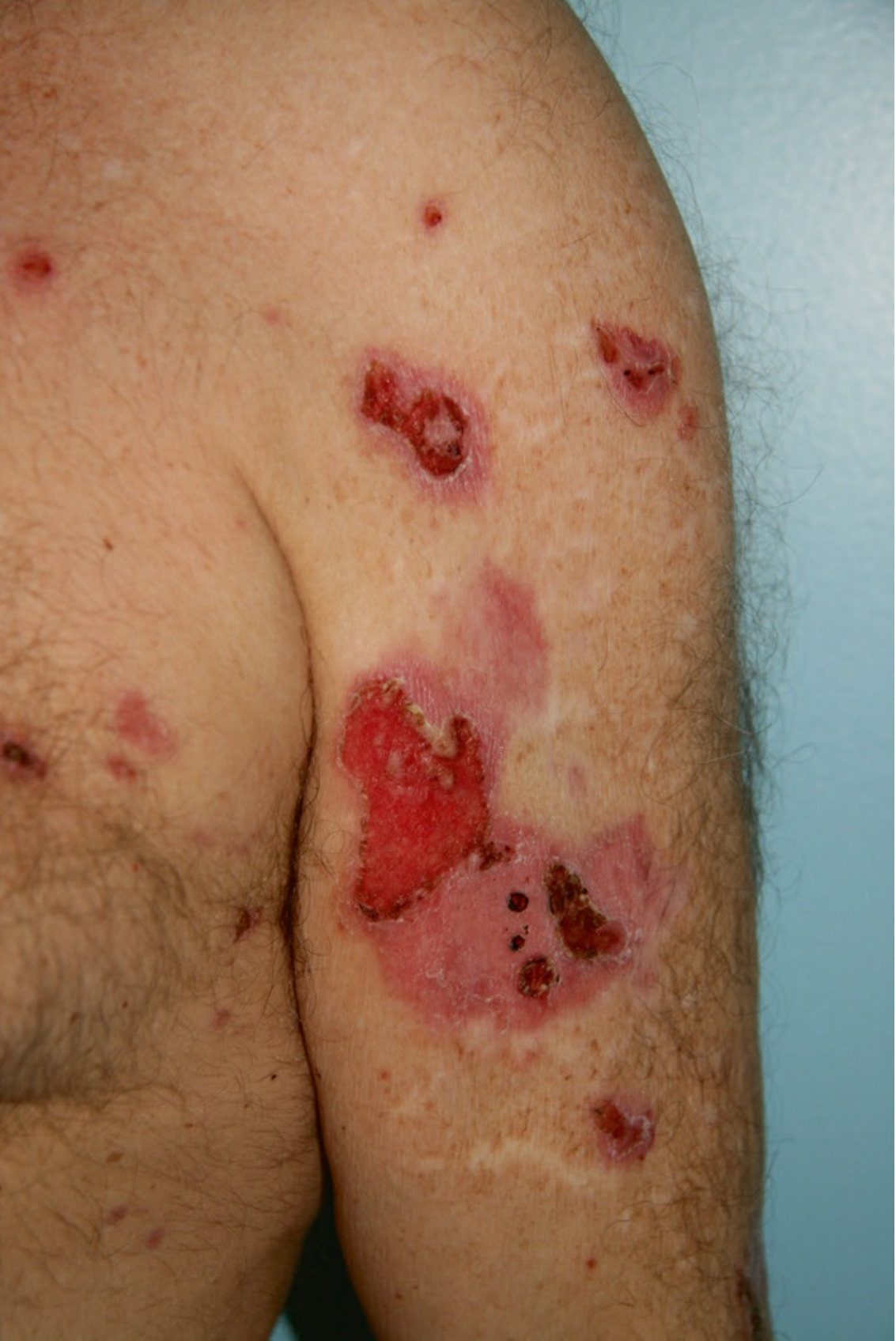

Fig. 3.9 Érosions post-bulleuses certaines surmontées d'une croûte du bras et de l'épaule gauche chez un homme âgé.

## LES 5 POINTS CLÉS DE L'ÉPIDERMOLYSE BULLEUSE ACQUISE

1. Elle est plus rare et touche surtout l'adulte.
2. La clinique est polymorphe : lésions suite à des traumatismes minimes, cicatrices atrophiques/grain de milium. Les lésions sont à distribution acrale, du tronc et de la partie proximale des membres. Il y a la possibilité d'une atteinte muqueuse qui fait le pronostic de la maladie.
3. L'IFD (en peau péri-bulleuse) montre des dépôts d'IgG ou de C3 le long de la membrane basale, en peau clivée, ces dépôts sont situés au plancher de la bulle, ce qui la différencie des autres DBAI +++++. Il existe souvent des Ac anti-collagènes VII.
4. Le traitement est difficile et est fondé sur la corticothérapie, la dapsonne ou la colchicine.
5. Le tableau clinique peut parfois mimer une pemphigoïde au début mais le diagnostic est rattrapé par l'évolution (atteinte de la tête et des muqueuses) et les examens complémentaires. Les maladies inflammatoires chroniques intestinales et les



lymphomes B sont parfois associés à l'épidermolyse bulleuse acquise.

## 2 Dermatoses bulleuses auto-immunes intra-épidermiques

### 2.1 Pemphigus vulgaire

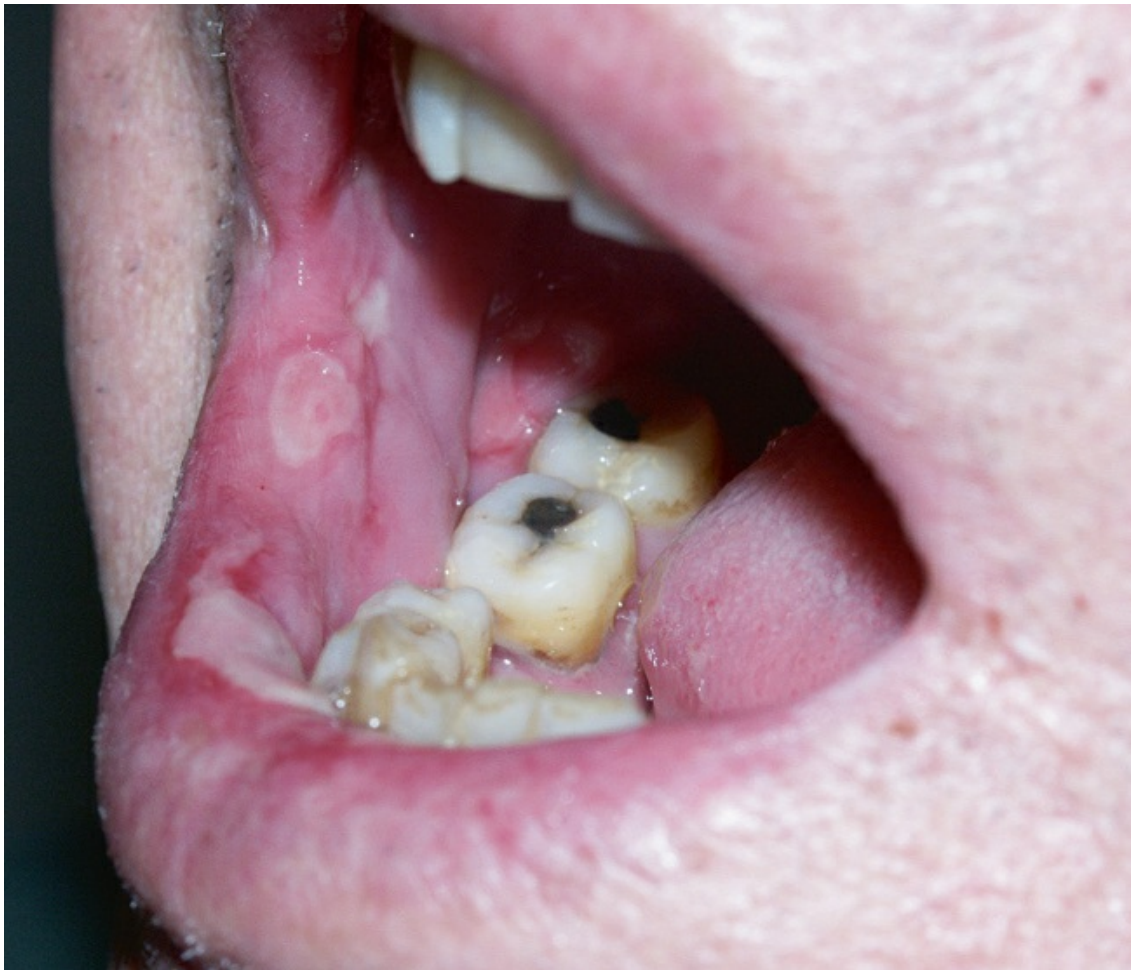

Fig. 3.10 Ulcérations et érosions de la muqueuse jugale et de la lèvre inférieure chez une patiente

atteinte d'un pemphigus vulgaire.

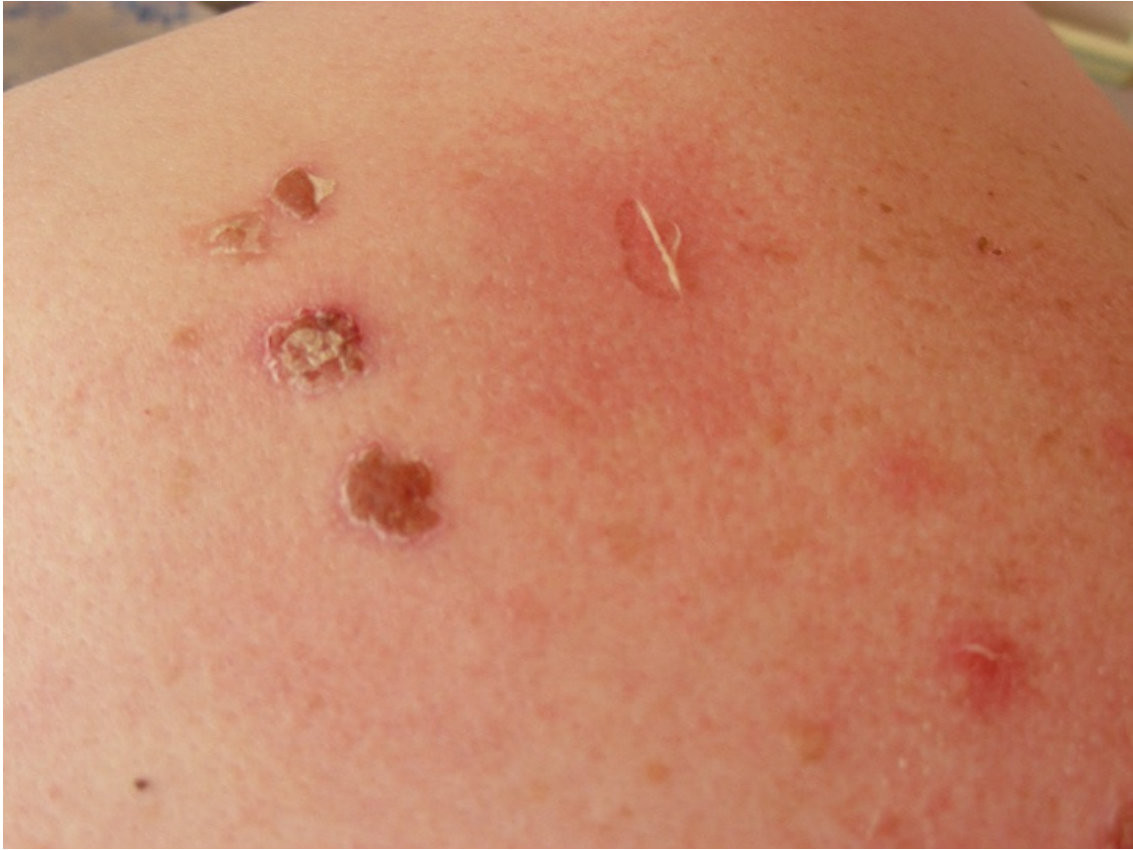

Fig. 3.11 Croûtes et érosions post-bulleuses de la base du cou avec un signe de Nikolski chez une patiente avec un pemphigus vulgaire.

## LES 5 POINTS CLÉS DU PEMPHIGUS VULGAIRE

1. Il s'agit d'une maladie potentiellement grave par l'atteinte muqueuse et les complications iatrogènes.
2. Le début est souvent insidieux avec une atteinte muqueuse isolée, peu ou pas de prurit. Plusieurs semaines après, apparaissent les bulles

flasques/fragiles en peau saine avec la présence d'un signe de Nikolski + (la traction latérale de la peau provoque un décollement épidermique).

3. L'histologie d'une lésion montre une acantholyse (les kératinocytes se détachent les uns des autres et semblent flotter dans l'épiderme) avec un clivage supra-basal. L'IFD (peau péri-bulleuse) montre une fluorescence avec un aspect en maille de filet. Il existe des Ac anti-desmogléines 3 et 1 (le taux de l'Ac anti-desmogléine 1 est corrélé à l'évolution des lésions cutanées).

4. Dans la muqueuse buccale, la desmogléine 3 est fortement exprimée dans toutes les couches, alors que la desmogléine 1 y est faiblement exprimée. Dans la peau, la desmogléine 3 exprimée dans la couche basale et la desmogléine 1 dans la couche superficielle. Ceci explique que le pemphigus superficiel (avec présence d'Ac anti-desmogléine 1) n'ait pas de lésions muqueuses.

5. Le traitement consiste en une corticothérapie, des immunosuppresseurs et surtout le rituximab, ainsi que des soins locaux. En cas de poussées, il faut rechercher une surinfection herpétique.

## **2.2 Pemphigus érythémateux (séborrhéique)**





# PEMPHIGUS ÉRYTHÉMATEUX

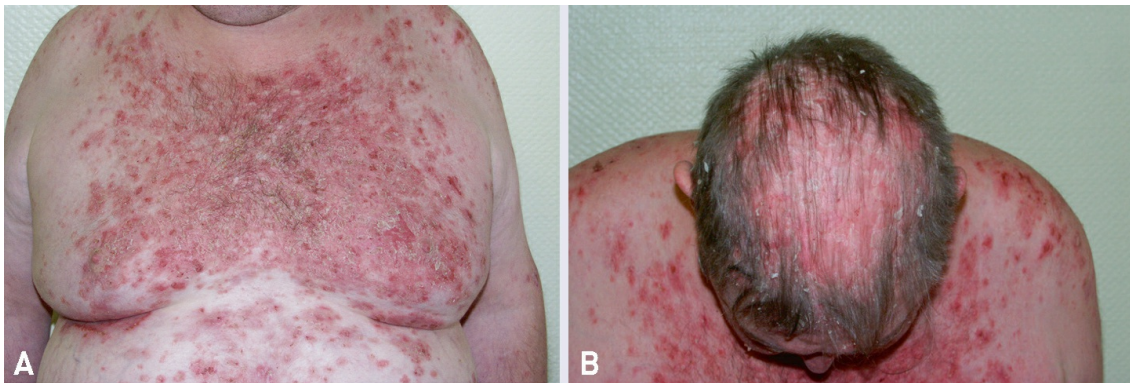


Fig. 3.12 Lésions érythémateuses croûteuses et squameuses du thorax et du cuir chevelu.

Les lésions prédominent dans les zones riches en glandes sébacées.

## LES 5 POINTS CLÉS DU PEMPHIGUS ÉRYTHÉMATEUX (SÉBORRHÉIQUE)

1. Il s'agit d'un pemphigus superficiel, parfois prurigineux.
2. Les bulles sont fragiles et fugaces et laissent place à des érosions puis des squames-croûtes. Il existe là encore un signe de Nikolski +; les muqueuses sont respectées (Ac anti-desmogléine 3 négatif).
3. L'histologie montre un niveau de clivage haut situé dans l'épiderme. L'IFD met en évidence une fluorescence en maille de filet et il existe des Ac-anti-desmogléine 1

4. Il faut rechercher un médicament potentiellement inducteur.
5. Le traitement repose, selon les formes, sur des dermocorticoïdes, la dapsons, une corticothérapie et le rituximab.

## 3 Dermatoses bulleuses auto-immunes : synthèse

### 3.1 Papules et plaques érythémateuses

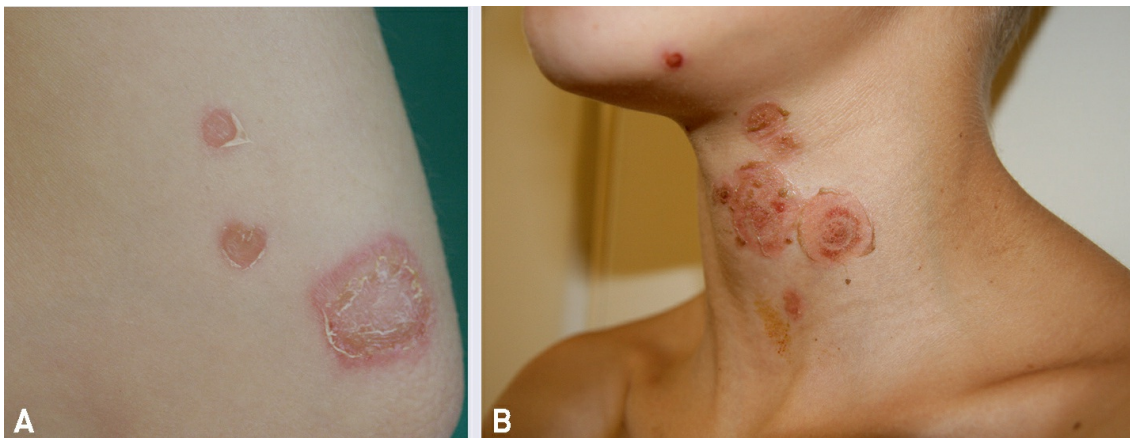


Fig. 3.13 Papules et plaques érythémateuses arrondies surmontées par une squame en collerette et des croûtes du membre supérieur et du cou de deux enfants avec un impétigo staphylococcique.

LES 5 POINTS CLÉS DES DBAI

1. Pensez aux diagnostics différentiels : infectieux : impétigo bulleux, épidermolyse staphylococcique; médicamenteux : toxidermie bulleuse (érythème pigmenté fixe bulleux, syndrome de Stevens-Johnson, syndrome de Lyell), érythème polymorphe bulleux.

2. Les signes cliniques suivants permettent de faire une hypothèse diagnostique : type de bulle (tendue ou flasque, sur peau normale ou inflammatoire), atteinte muqueuse et/ou cutanée, signe de Nikolski, prurit et le terrain du patient.

3. Dans tous les cas, les examens complémentaires consistent en une biopsie en peau lésée d'une bulle, une IFD en peau péri-bulleuse saine et un bilan biologique : Ac anti-membrane basale (PB180/230) ou anti-substance intercellulaire (anti-desmoglénines 1/3) selon les hypothèses.

4. Il s'agit de maladies graves par leurs complications, leur évolution parfois chronique, avec des atteintes muqueuses notamment oculaires gênantes et des effets indésirables des traitements mis en place.

5. Les traitements reposent dans tous les cas sur des soins locaux et, selon le type de DBAI, sur des dermocorticoïdes, des corticoïdes ou encore des immunosuppresseurs.





### 3.2 Principales dermatoses bulleuses auto-immunes

| DBAI sous-épidermiques  | DBAI intra-épidermiques   |
|---|---|
| <ul style="list-style-type: none"><li>– Pemphigoïde bulleuse</li><li>– Pemphigoïde gravidique</li><li>– Pemphigoïde des muqueuses</li><li>– Dermatite herpétiforme</li><li>– Dermatose à IgA linéaire</li><li>– Épidermolyse bulleuse acquise</li></ul> | <ul style="list-style-type: none"><li>– Pemphigus vulgaire</li><li>– Pemphigus érythémateux</li><li>– Pemphigus paranéoplasique</li><li>– Pemphigus iatrogène</li></ul> |

## CHAPITRE 04

# Item 111 Hémangiomes et malformations vasculaires cutanées

### 1. Hémangiomes infantiles

- 1.1. Plaque-nodule rouge lie-de-vin
- 1.2. Plaque rouge
- 1.3. Volumineux nodule profond

### 2. Malformations vasculaires cutanées

- 2.1. Malformation capillaire ou angiome plan
- 2.2. Syndrome de Klippel-Trenaunay
- 2.3. Malformation capillaro-veineuse
- 2.4. Malformation glomuveineuse héréditaire
- 2.5. Malformation artérioveineuse

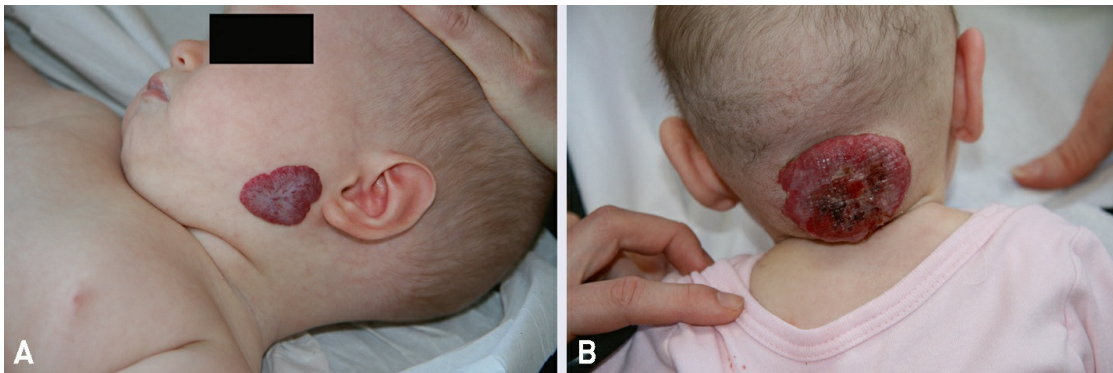


**OBJECTIF**

- Diagnostiquer les différents types d'hémangiomes et de malformations vasculaires cutanées.

# 1 Hémangiomes infantiles

## 1.1 Plaque-nodule rouge lie-de-vin

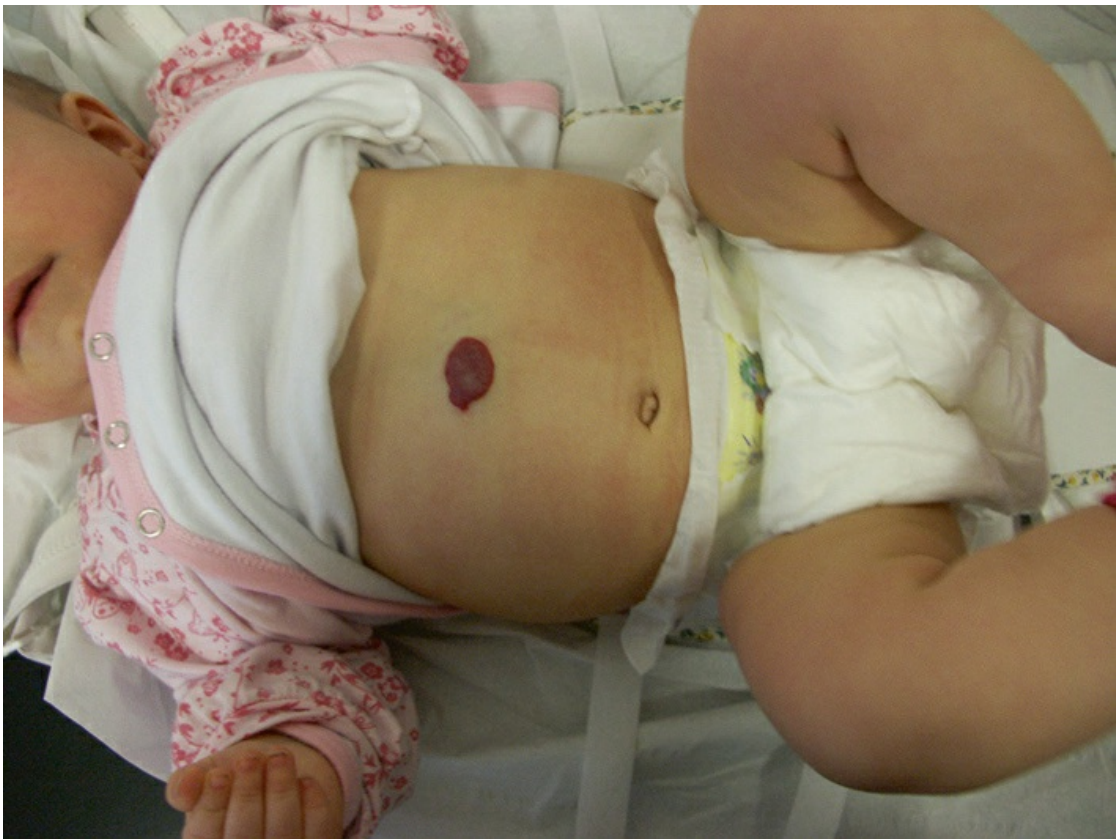

**FIG. 4.1** Plaque-nodule rouge lie-de-vin, angiomateuse de la joue gauche chez un nourrisson et nodule rouge violacé de la nuque chez un autre nourrisson.

(A) Noter l'aspect blanchâtre central témoignant d'une involution.

## 1.2 Plaque rouge

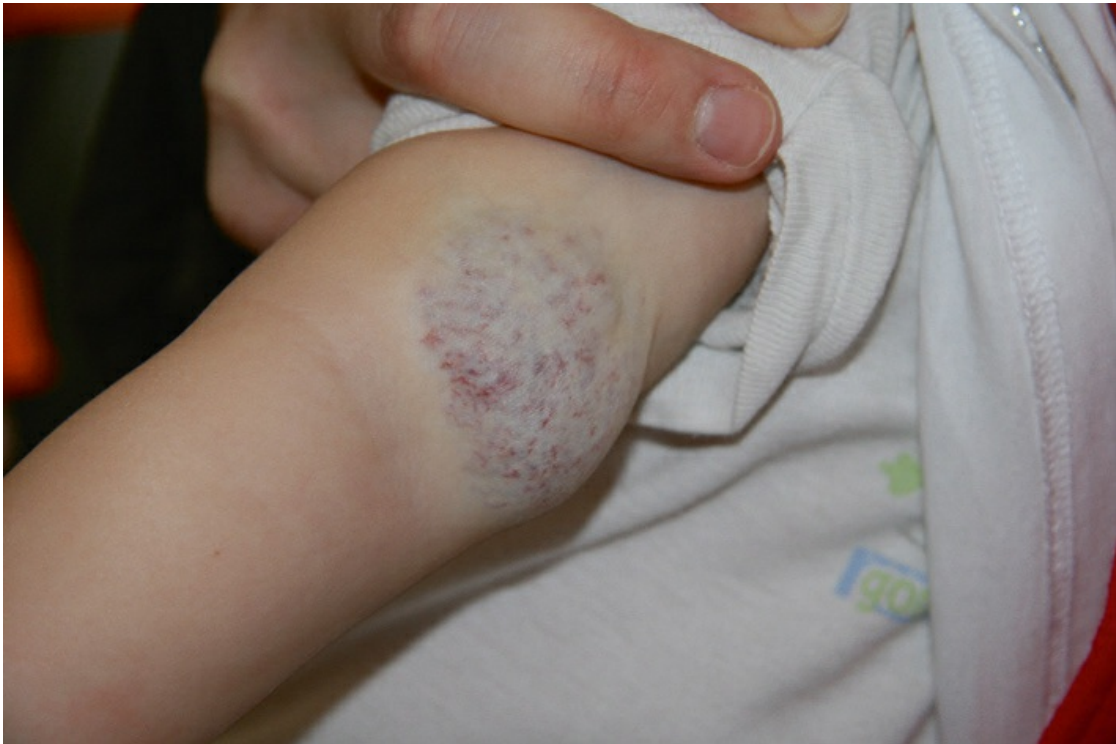Les hémangiomes du nourrisson apparaissent après la naissance puis évoluent en trois phases : croissance, possible jusqu'à 1 an ; puis régression progressive jusqu'à l'âge de 5 à 7 ans ; enfin stade cicatriciel.



**FIG. 4.2** Plaque rouge du ventre chez un nourrisson.

## 1.3 Volumineux nodule profond

La coloration bleutée vient de la réfraction lumineuse différente dans les tissus sous-cutanés plus profonds.



**FIG. 4.3** Volumineux nodule profond bleuté correspondant à un hémangiome infantile profond.

**LES 5 POINTS CLÉS DES HÉMANGIOMES**



## INFANTILES

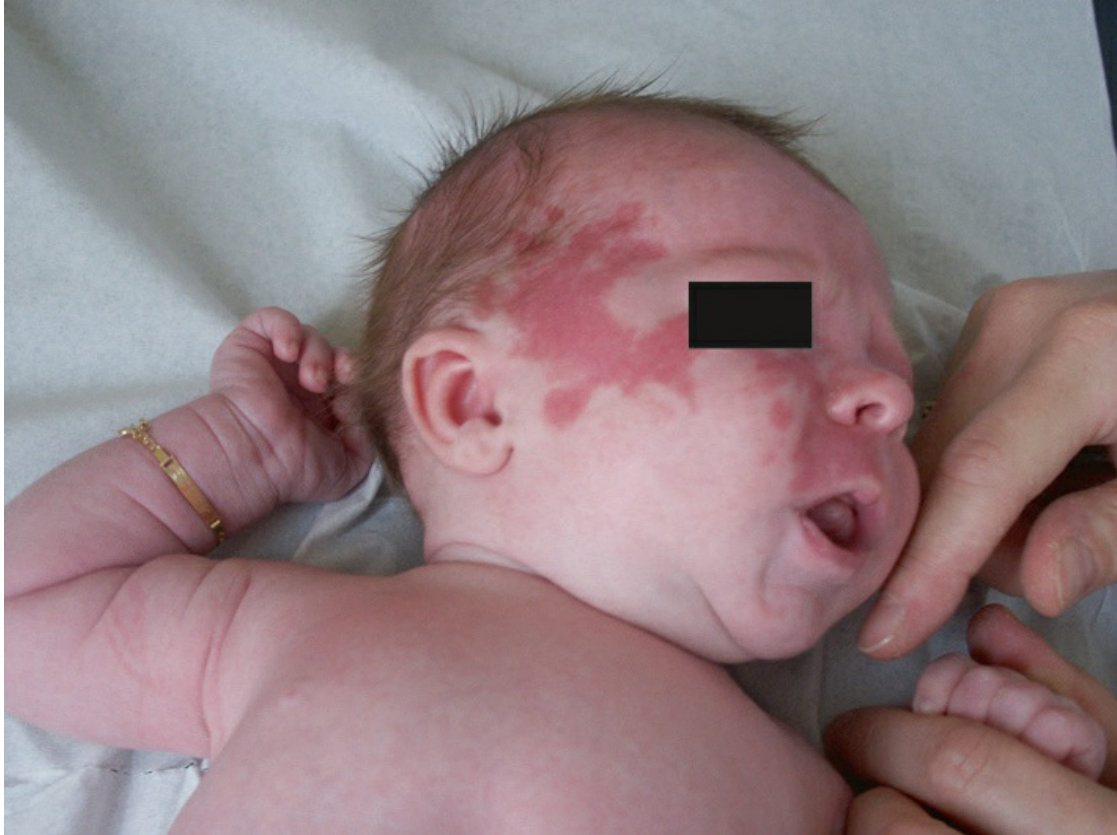1. Il s'agit d'une tumeur vasculaire bénigne (au sens d'une prolifération de cellules endothéliales) très fréquente, atteignant jusqu'à 10 % des nourrissons. Il existe des facteurs de risque : fille, prématurité, gémellarité, âge élevé de la maman, naissance dans un contexte d'hypoxie ou après une biopsie des villosités choriales, etc. Il en existe trois formes cliniques : cutanée (superficielle), sous-cutanée (profonde) ou mixte.
2. Il existe un profil évolutif classique avec un intervalle libre à la naissance, suivi d'une phase de croissance rapide durant les premiers mois (jusqu'à 6 mois), puis d'une phase de stabilisation (jusqu'à 12-20 mois) avant de diminuer lentement (jusqu'à 5-6 ans) en laissant une séquelle éventuelle.
3. Le diagnostic est clinique ++ : il s'agit d'une lésion de consistance ferme, élastique, non pulsatile, indolore (sauf si ulcération) et légèrement chaude à la palpation. L'échographie et l'histologie sont inutiles sauf en cas de doute.
4. Leur évolution est spontanément favorable dans la majorité des cas : il convient de rassurer les parents et de leur expliquer qu'il faut du temps pour avoir une régression des lésions.
5. Dans certaines situations, un traitement par  $\beta$ -bloquants (propranolol per os) est indiqué. Il s'agit de lésions mettant en jeu le pronostic vital (forme laryngée sous glottique, hémangiomatose néonatale diffuse) ou conditionnant le pronostic fonctionnel (par exemple, orbito-palpébraux), esthétique (par exemple, pointe du nez, lèvre, sein chez la fille) ou, enfin, parce que la lésion est douloureuse car ulcérée. Ce traitement impose une surveillance de la glycémie et un arrêt si le nourrisson ne prend pas ses biberons ou en cas de bronchiolite.

## 2 Malformations vasculaires cutanées

## 2.1 Malformation capillaire ou angiome plan

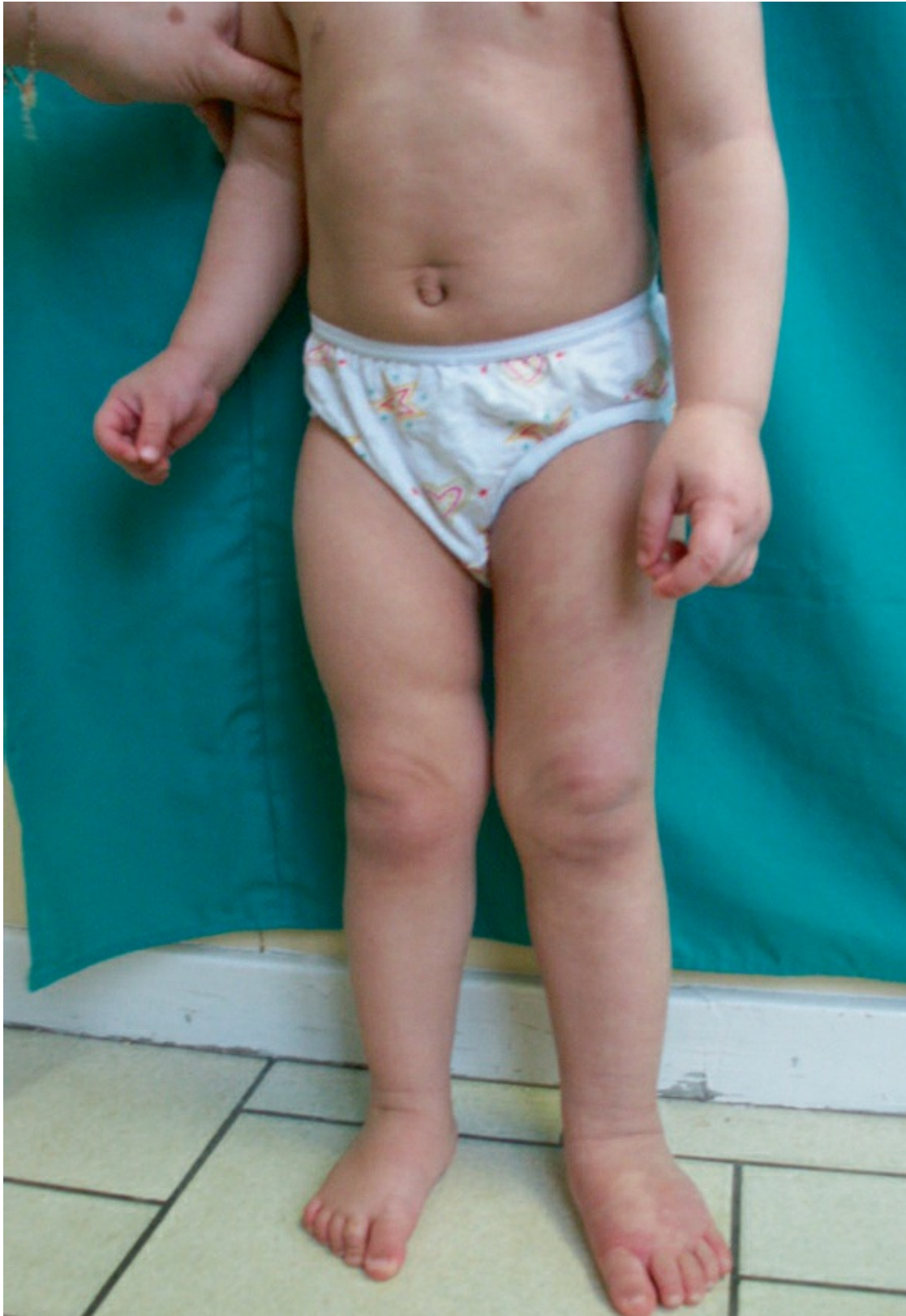Le caractère systématisé sur le territoire d'une branche du nerf V trijumeau doit faire rechercher une angiomatose cutanéoméningée dans le cadre d'un syndrome de Sturge-Weber, cela est particulièrement vrai s'il siège dans le territoire du V-1. Il faut dépister des anomalies neurologiques ou oculaires.





**FIG. 4.4** Taches et macules rouge foncé (angiomateuses) systématisées sur le territoire du V-2 chez un nourrisson.

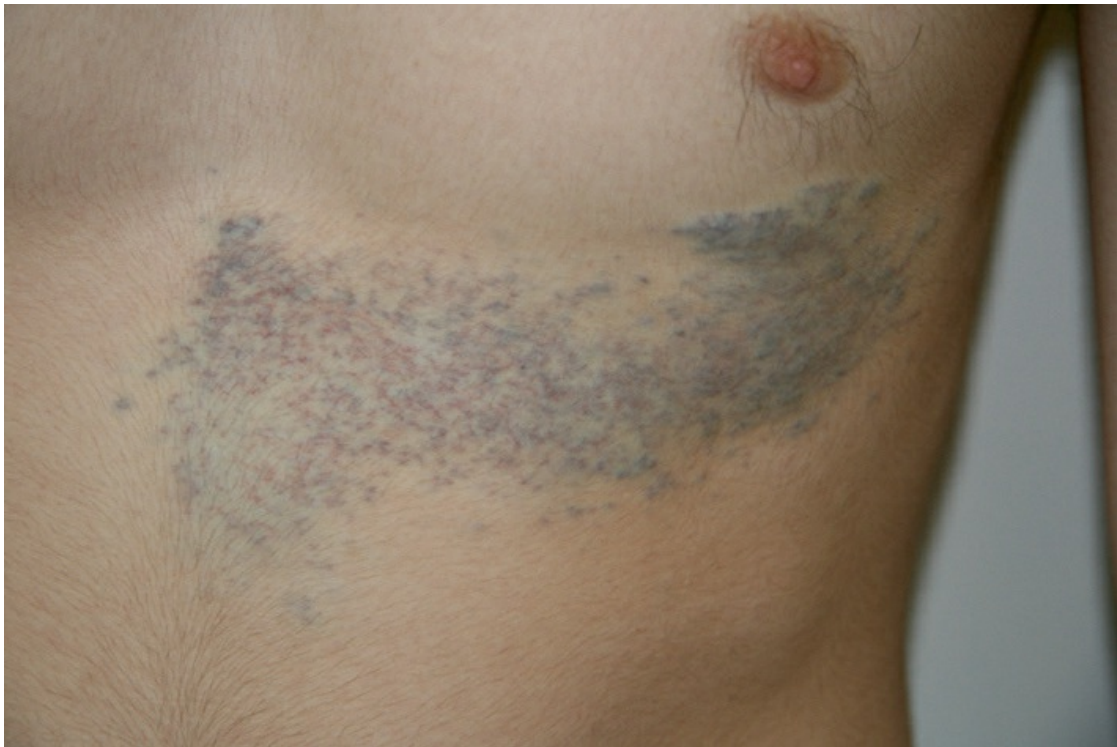## 2.2 Syndrome de Klippel-Trenaunay



**FIG. 4.5** Tache érythémateuse de la jambe gauche (plus visible sur le dos)

du pied) associé à une hypertrophie du membre homolatéral.

## 2.3 Malformation capillaro-veineuse

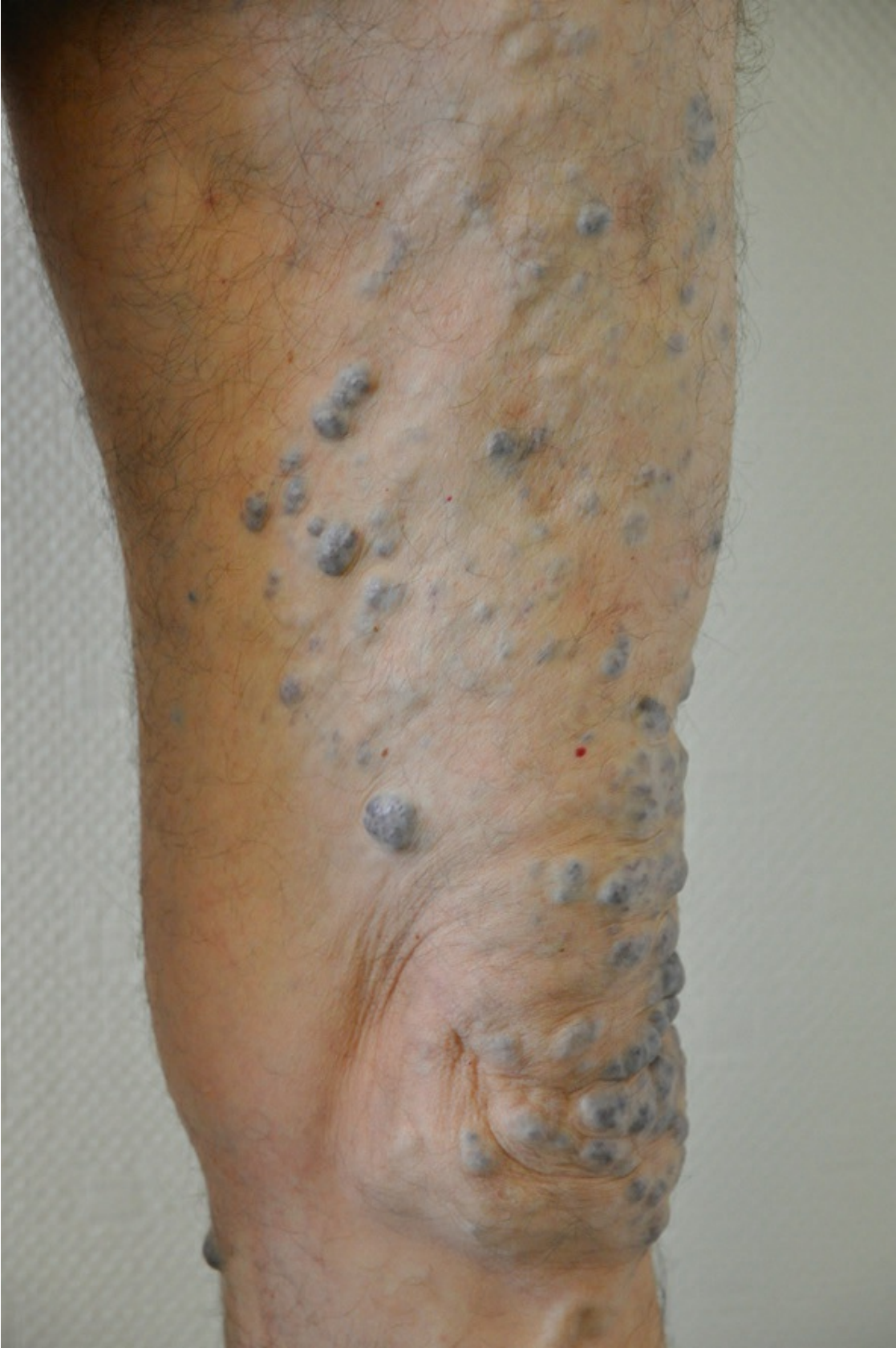

**FIG. 4.6** Fin réseau veineux superficiel bleuté et rosé selon les zones de l'hémithorax gauche présent depuis la naissance, chez un jeune adulte.

## 2.4 Malformation glomuveineuse héréditaire

La palpation pourrait retrouver  
des nodules indurés correspondant  
à des phlébolithes.

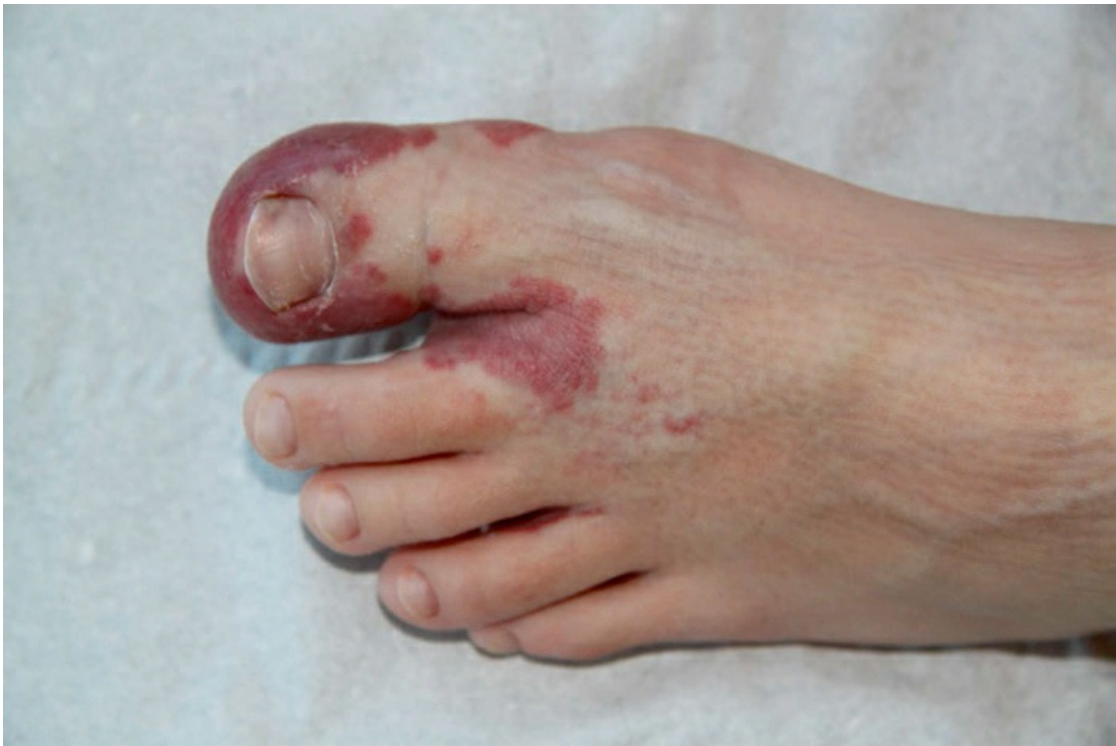



**FIG. 4.7** Varices et veines variqueuses du membre inférieur gauche (le membre controlatéral est respecté) dans le cadre d'une malformation glomuveineuse héréditaire.

## 2.5 Malformation artérioveineuse

À la palpation, on notait de la chaleur et un caractère pulsatile.



**FIG. 4.8** Tuméfaction violacée autour du gros orteil.



## LES 5 POINTS CLÉS DES MALFORMATIONS VASCULAIRES CUTANÉES

1. Contrairement aux hémangiomes infantiles, elles sont présentes dès la naissance et n'ont pas de tendance à la régression.
2. Il faut rechercher une intégration dans un syndrome complexe : si besoin, en dépistant des malformations profondes par des imageries (écho-Doppler, IRM, angio-IRM, etc.).
3. La prise en charge d'un angiome plan simple (à flux lent) repose sur du laser à colorant pulsé. Un angiome plan trigéminé du V<sub>1</sub> doit faire redouter un syndrome de Sturge-Weber, avec des anomalies oculaires et neurologiques. En cas d'angiome plan et d'anomalies segmentaires d'un membre (hypertrophie, varices), il faut évoquer un syndrome de Klippel-Trenaunay.
4. Le diagnostic d'une malformation veineuse (à flux lent) se fait sur une augmentation en position déclive, au cri, à l'effort. On pourra retrouver la présence de phlébolithes (thrombose calcifiée). Il existe un risque de coagulopathie dans les formes sévères et étendues.
5. Les malformations artério-veineuses (à flux rapide) ont un aspect clinique variable, sous forme d'une tuméfaction chaude, battante, soufflante à l'auscultation. Elles peuvent mettre en jeu le pronostic vital et fonctionnel.

## CHAPITRE 05

# Item 112 Exanthème et érythrodermie de l'adulte et de l'enfant

1. [Exanthème roséoliforme](#)
2. [Exanthème morbilliforme](#)
3. [Exanthème scarlatiniforme](#)
4. [Érythrodermie](#)
5. [Principales causes d'exanthèmes selon l'aspect sémiologique](#)

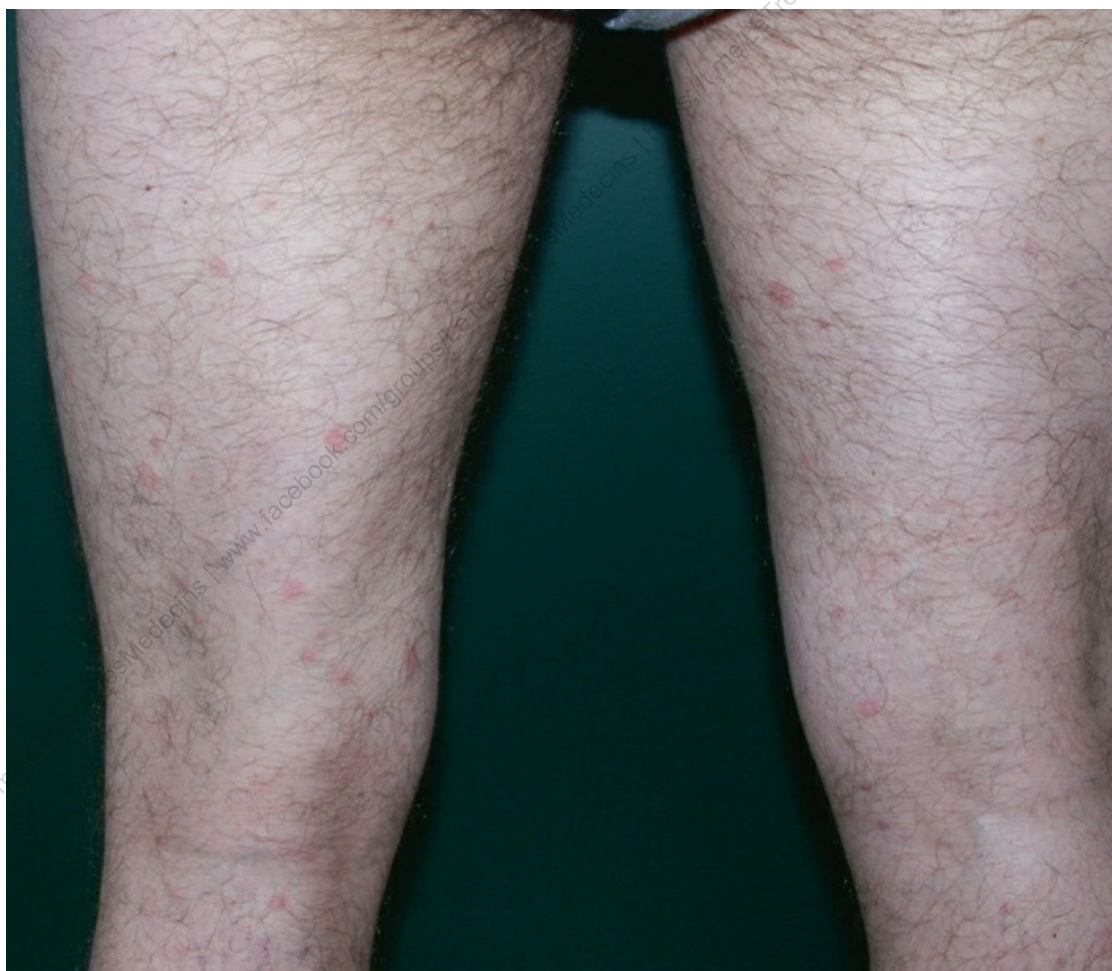

### OBJECTIF

- Devant un exanthème ou une érythrodermie de l'adulte, argumenter les principales hypothèses diagnostiques et justifier les examens complémentaires pertinents. Savoir rechercher les éléments cliniques et éventuellement paracliniques en faveur d'une toxidermie médicamenteuse.

# 1 Exanthème roséoliforme

Exanthème roséoliforme ayant fait découvrir une primo-infection VIH.

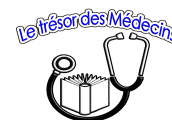

**FIG. 5.1** Macules érythémateuses, rosées bien séparées les unes des autres.

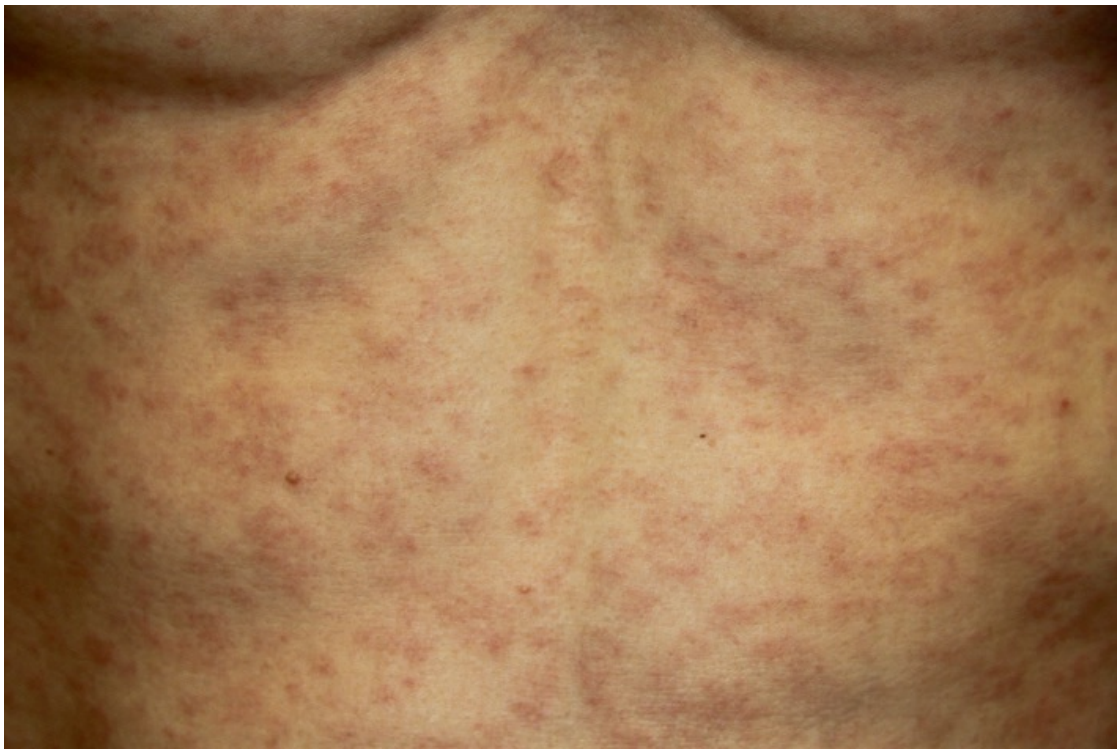Retrouvez plus de livres médicaux à télécharger gratuitement et exclusivement sur :

| [www.facebook.com/LeTrésorDesMedecins](http://www.facebook.com/LeTrésorDesMedecins) | [www.facebook.com/groups/LeTrésorDesMedecins](http://www.facebook.com/groups/LeTrésorDesMedecins) |

| <https://t.me/LeTrésorDesMedecins> | <http://letresordesmedecins.blogspot.com> |

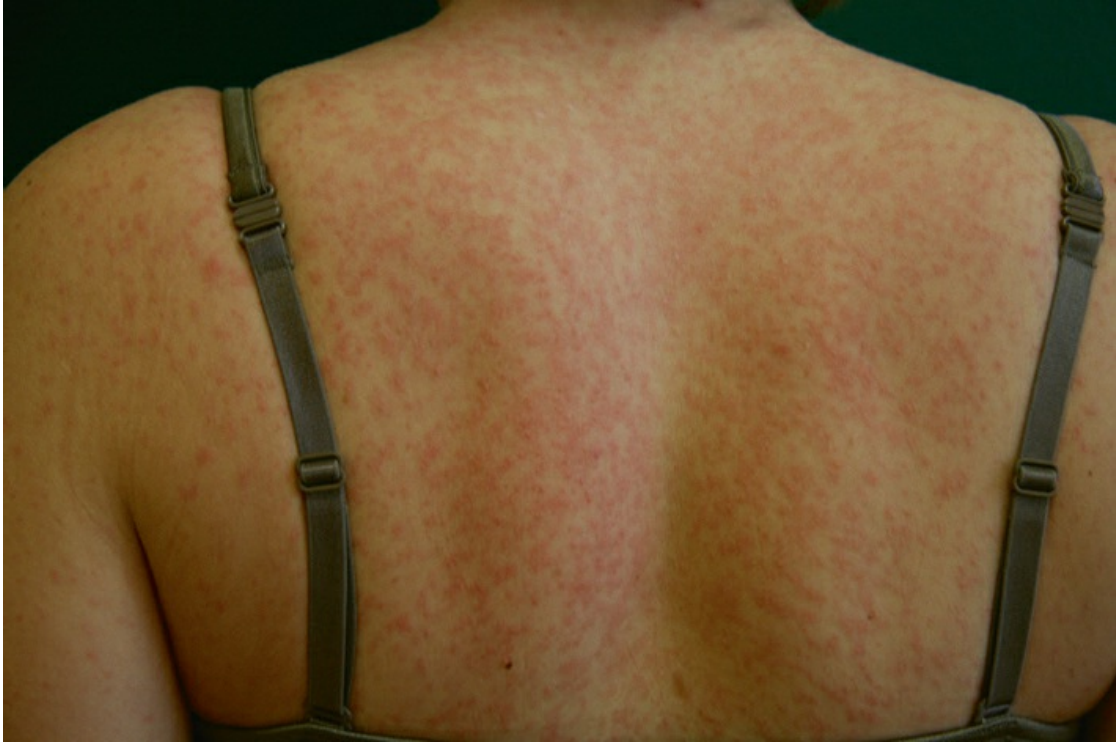

Exanthème roséoliforme ayant fait  
découvrir une syphilis secondaire  
au stade de 1<sup>re</sup> floraison.



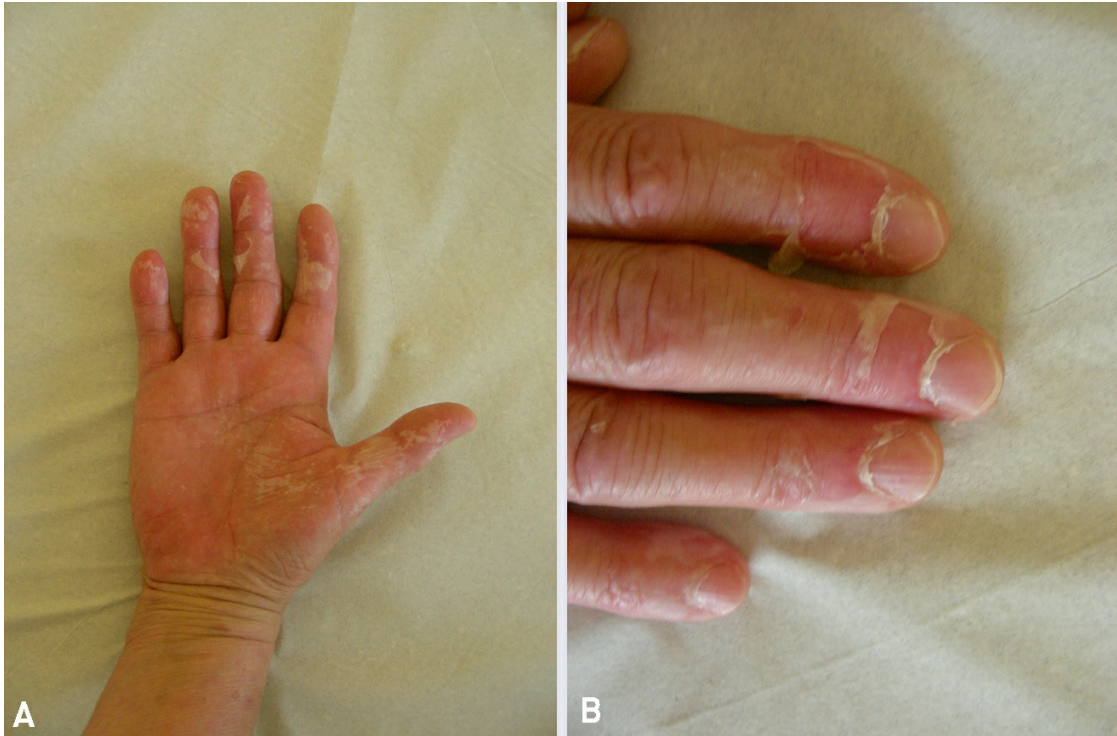**FIG. 5.2** Petites macules érythémateuses, rosées bien séparées les unes des autres du tronc.

## 2 Exanthème morbilliforme



**FIG. 5.3** Exanthème morbilliforme maculo-papuleux avec intervalle de peau saine chez une adolescente dans le cadre d'une mononucléose infectieuse.

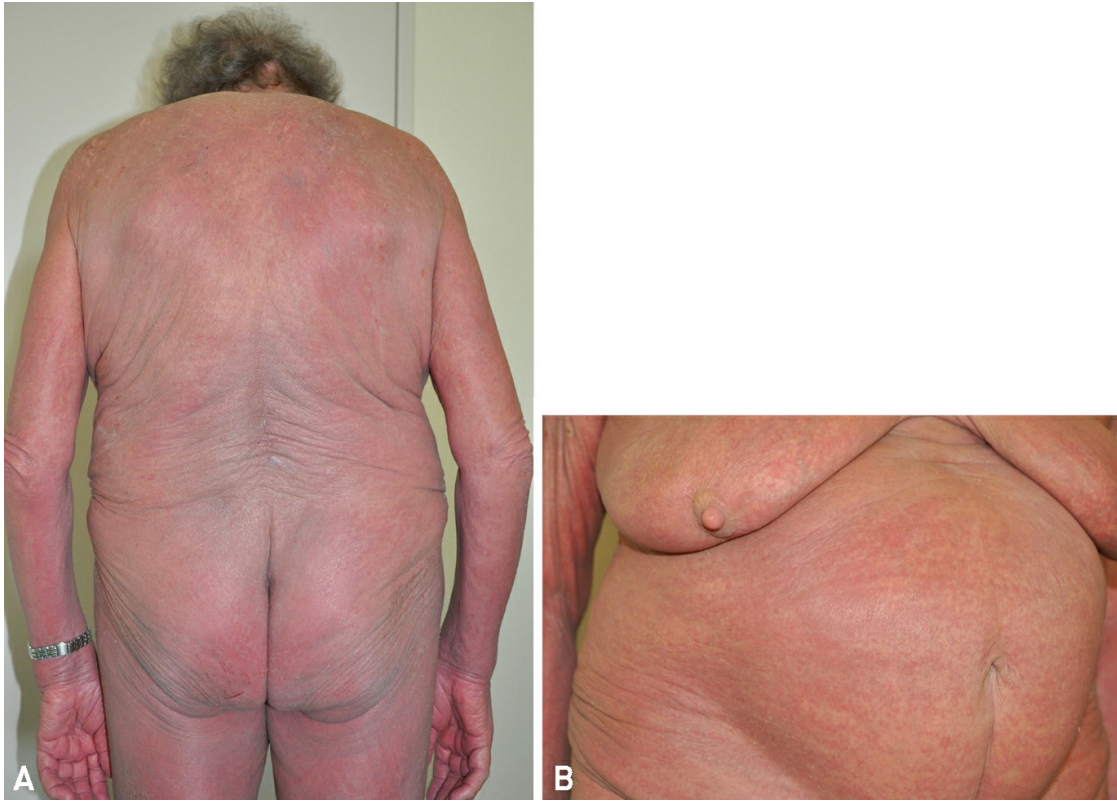### 3 Exanthème scarlatiniforme



**FIG. 5.4** Desquamation en doigts de gant à la fin d'un exanthème scarlatiniforme chez un patient ayant eu une scarlatine.

## 4 Érythrodermie

Noter l'infiltration du dos et la peau qui dessine des plis amples et harmonieux : il s'agit du signe du drapé, qui traduit l'infiltration de la peau par des cellules inflammatoires ou tumorales (comme dans cet exemple).



**FIG. 5.5** Érythrodermie chez une patiente suivie pour un lymphome T cutané.

Érythrodermie : érythème touchant plus de 90 % de surface cutanée et évoluant de façon chronique.

## LES 5 POINTS CLÉS DES EXANTHÈMES ET ÉRYTHRODERMIES

1. Il s'agit de motifs de consultations fréquents. Un exanthème est une éruption cutanée brutale et transitoire, dont on distingue trois types : roséoliforme, morbilliforme et scarlatiniforme (voir [tableau 5](#)).
2. Les principales hypothèses face à un exanthème sont

infectieuses (dont primo-infection VIH) et médicamenteuses (*voir aussi [chapitre 25 – item 322](#)*). Il ne faut pas manquer le syndrome de Kawasaki (*voir aussi [chapitre 11 – item 160](#)*) chez un nourrisson ou un enfant dont l'état général est presque toujours fortement altéré. Il s'agit d'une vascularite des artères de moyen calibre et des coronaires touchant avec prédilection les enfants entre 2 et 5 ans. Il faut absolument y penser devant une fièvre de plus de 5 jours associée à :

- une conjonctivite;
- une atteinte oropharyngée (chéilite, langue chargée puis dépapillée et framboisée);
- un œdème plus ou moins érythémateux des extrémités (évoluant vers une desquamation caractéristique en doigt de gants, péri-unguéale);
- un exanthème polymorphe;
- des adénopathies cervicales.

3. L'érythrodermie a une définition précise : atteinte cutanée de plus de 90 % de la surface corporelle et qui dure dans le temps plus de 4 à 6 semaines. Cette définition a une importance car une érythrodermie n'a pas le même cadre diagnostique qu'un exanthème.
4. Les principales étiologies des érythrodermies sont le psoriasis, la dermatite atopique, la gale, le VIH, un lymphome T cutané ou encore une prise médicamenteuse. L'aspect clinique ne préjuge pas de la cause d'une érythrodermie mais l'interrogatoire est l'un des éléments clés de l'enquête étiologique.
5. Quelle qu'en soit la cause, il faut rechercher des signes de gravité d'une érythrodermie : troubles hydro-électrolytiques, infections, décompensation de comorbidités qui peuvent mettre en cause le pronostic vital et justifient, pour certains patients, une hospitalisation.







# 5 Principales causes d'exanthèmes selon l'aspect sémiologique

| Roséoliforme   | Morbilliforme  | Scarlatiniforme   |
|--|--|---|
| <ul style="list-style-type: none"> <li>- Petites macules rosées, pâles, bien séparées les unes des autres</li> </ul>   | <ul style="list-style-type: none"> <li>- Maculo-papules rouges, pouvant confluer en plaques séparées d'intervalle de peau saine</li> </ul>   | <ul style="list-style-type: none"> <li>- Érythème diffus, rouge vif, sans intervalle de peau saine, sensation de chaleur et de grains à la palpation, intensification dans les plis, évoluant vers une desquamation en larges lambeaux et en doigts de gants</li> </ul>                         |
| <ul style="list-style-type: none"> <li>- Primo-infection VIH</li> <li>- Syphilis secondaire</li> <li>- Exanthème subit (HHV6 ou 7)</li> <li>- Rubéole</li> <li>- Salmonellose</li> </ul> | <ul style="list-style-type: none"> <li>- Primo-infection VIH</li> <li>- Mononucléose infectieuse (EBV)</li> <li>- Toxidermie</li> <li>- Syndrome de Kawasaki</li> <li>- Rougeole</li> <li>- Fièvre boutonneuse méditerranéenne</li> <li>- Mégalérythème épidémique (parvovirus B19)</li> <li>- Lupus érythémateux</li> </ul> | <ul style="list-style-type: none"> <li>- Scarlatine (sécrétion d'une toxine érythrogyène par Streptocoque <math>\beta</math>-hémolytique)</li> <li>- Syndrome du choc toxique (libération d'une toxine staphylococcique TSST1)</li> <li>- Toxidermie</li> <li>- Syndrome de Kawasaki</li> </ul> |

---

## CHAPITRE 06

# Item 113 Prurit

---

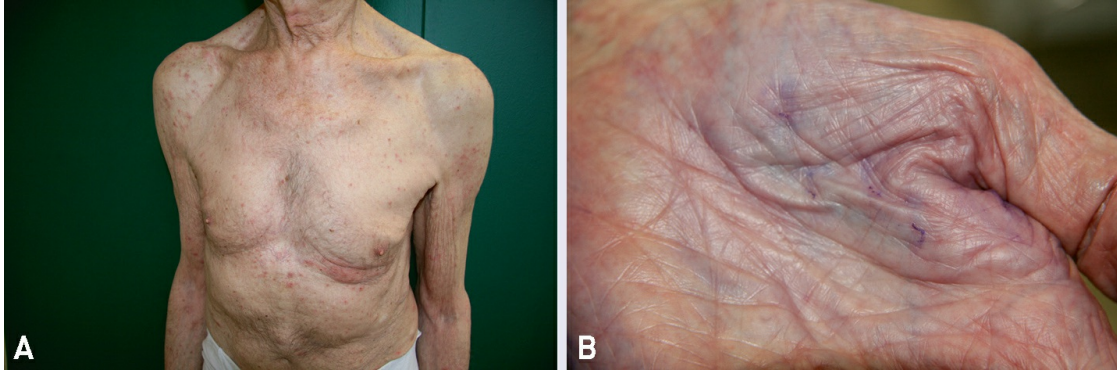
1. [Prurit chronique](#)
2. [Cholestase](#)
3. [Érythème prurigineux](#)
4. [Principales causes dermatologiques et systémiques de prurit](#)



### OBJECTIFS

- Argumenter les principales hypothèses diagnostiques et justifier les examens complémentaires pertinents.
- Argumenter l'attitude thérapeutique et planifier le suivi du patient.

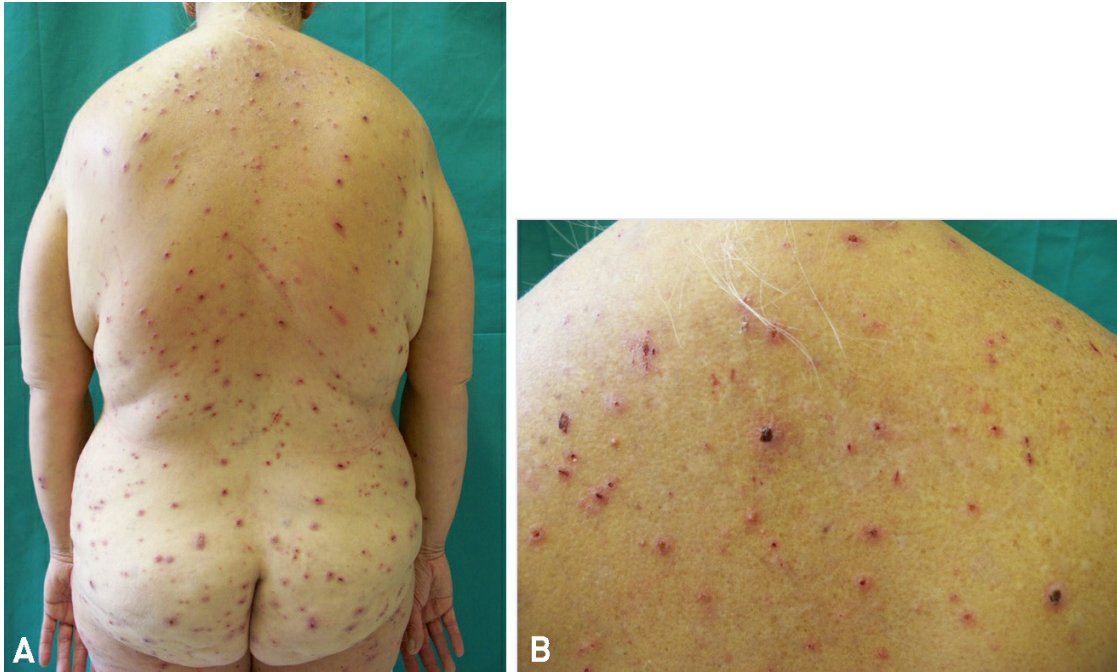
## 1 Prurit chronique



**FIG. 6.1** Patient avec un prurit chronique à recrudescence nocturne. Présence de papules érythémateuses du tronc, des plis axillaires et de l'ombilic.

L'examen clinique attentif a mis en évidence des sillons des paumes. Ici, l'association de lésions spécifiques (sillons), de la topographie caractéristique du prurit (emmanchures axillaires, région génitale, mains) et de la recrudescence nocturne a permis de poser le diagnostic d'une gale. Il faut toujours y penser devant un prurit.

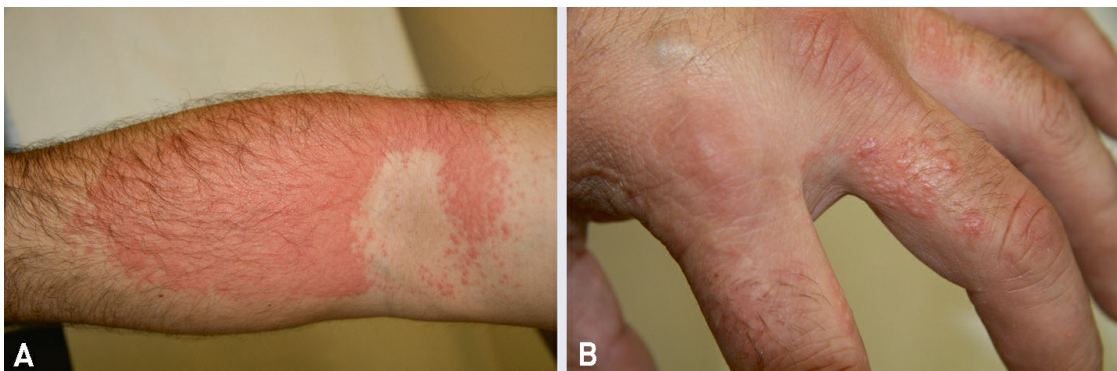
## 2 Cholestase



**FIG. 6.2** Papules croûteuses du dos et des fesses, avec des stries de grattage.

Lésions non spécifiques de grattage chez une patiente ayant une cholestase.

### 3 Érythème prurigineux



**FIG. 6.3** Érythème prurigineux de l'avant-bras droit.

L'examen clinique montre des lésions vésiculeuses prurigineuses confluentes sur base érythémateuse de la main gauche. L'interrogatoire a permis de conclure à une application de gel anti-inflammatoire sur le bras droit. Au total, il s'agit donc d'un eczéma de contact à une crème anti-inflammatoire.

## LES 5 POINTS CLÉS DU PRURIT

1. Il faut rechercher des lésions élémentaires et des arguments en faveur d'une dermatose sous-jacente (voir dans le [tableau 4](#)), qu'il faudra différencier des lésions non spécifiques induites par le grattage chronique : stries linéaires, excoriations, papulo-croûtes et nodules ou lichénification.
2. Les principales causes dermatologiques du prurit sont résumées dans le [tableau 4](#) et comprennent infections (gale ++), urticaire, eczéma, psoriasis, dermatose bulleuse auto-immune ou lymphome T cutané. L'examen clinique doit ainsi rechercher des arguments en faveur d'une affection dermatologique prurigineuse.
3. Devant un prurit diffus *sine materia*, un bilan paraclinique est indiqué à la recherche d'une cause systémique-organique : NFS, Pq, fonction rénale, bilan hépatique, calcémie, bilan infectieux (VIH, VHB, VHC, selon contexte examen parasitologique des selles), TSH, ferritinémie, électrophorèse des protéines sériques, échographie abdominale et radiographie du thorax.
4. Dans tous les cas, il faut rechercher une cause médicamenteuse (opiacés, antihypertenseurs, clopidogrel, etc.).
5. La prise en charge repose sur le traitement étiologique d'une dermatose sous-jacente ou de la cause organique diagnostiquée. Des mesures symptomatiques sont importantes : émoullients, dermocorticoïdes, antihistaminiques, conseils hygiéno-



diététiques, soutien psychologique. Souvent, aucune cause n'est identifiée, il faut alors évoquer un prurit sénile, un prurit psychogène ou un prurigo.

## 4 Principales causes dermatologiques et systémiques de prurit

| Dermatoses prurigineuses  | Prurit systémique  |
|---|--|
| <ul style="list-style-type: none"><li>- Gale</li><li>- Dermatophytose</li><li>- Urticaire</li><li>- Dermatite atopique</li><li>- Psoriasis</li><li>- Pemphigoïde bulleuse</li><li>- Lymphome T cutané</li></ul> | <ul style="list-style-type: none"><li>- Médicaments</li><li>- Cholestase</li><li>- Insuffisance rénale chronique</li><li>- Hémopathies</li><li>- Dysthyroïdie</li><li>- VIH, VHC</li><li>- Parasitoses</li><li>- Carence martiale</li><li>- Causes psychogènes</li></ul> |



## CHAPITRE 07

# Item 114 Psoriasis

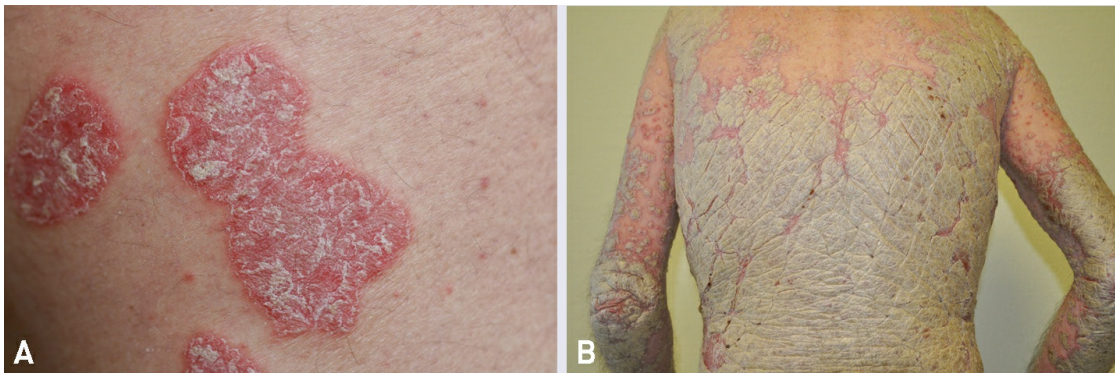
1. [Psoriasis en plaques](#)
2. [Psoriasis en goutte diffus](#)
3. [Psoriasis en plaques](#)
4. [Psoriasis palmo-plantaire](#)
5. [Psoriasis pustuleux](#)
6. [Psoriasis du cuir chevelu et du pli rétro-auriculaire](#)
7. [Psoriasis unguéal](#)
8. [Psoriasis des plis, ou inversé](#)
9. [Érythème de l'ombilic](#)
10. [Formes cliniques de rhumatisme psoriasique](#)
11. [Prise en charge selon le type de psoriasis](#)
12. [Caractéristiques des traitements systémiques de 1<sup>re</sup> intention](#)
13. [Photothérapie : précautions et effets indésirables](#)
14. [Bilan pré-biothérapies \(recommandations HAS 2013\)](#)



## OBJECTIFS

- Diagnostiquer un psoriasis.
- Argumenter l'attitude thérapeutique et planifier le suivi du patient.

## 1 Psoriasis en plaques

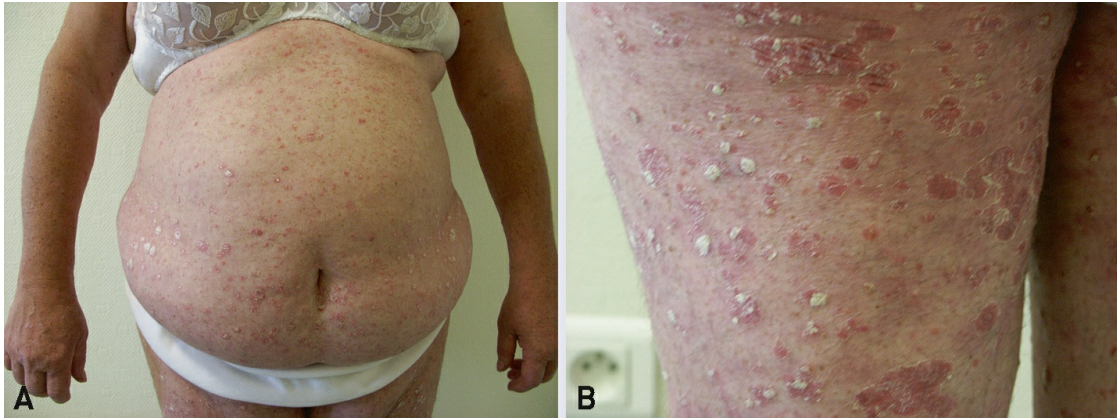


**FIG. 7.1** (A) Plaques érythémato-squameuses bien limitées du tronc. (B) Squames très épaisses, masquant l'érythème sous-jacent, sur une très grande partie du dos et des membres supérieurs.

L'extension des lésions est très variable au cours du psoriasis, les squames sont plus ou moins épaisses ; l'érythème blanchit au frottement et devient squameux.

## 2 Psoriasis en goutte diffus

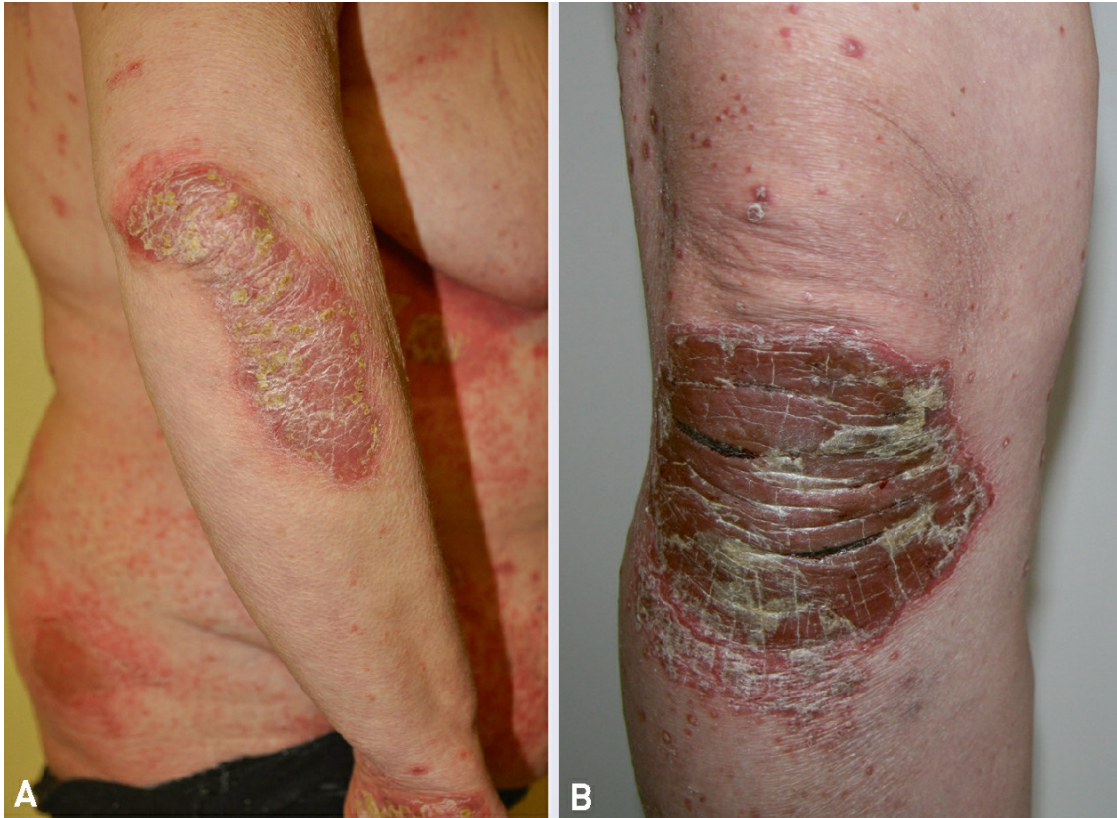



**FIG. 7.2** Psoriasis en goutte diffus.

Notez l'obésité de la patiente : le psoriasis est associé aux maladies cardio-vasculaires et au syndrome métabolique.

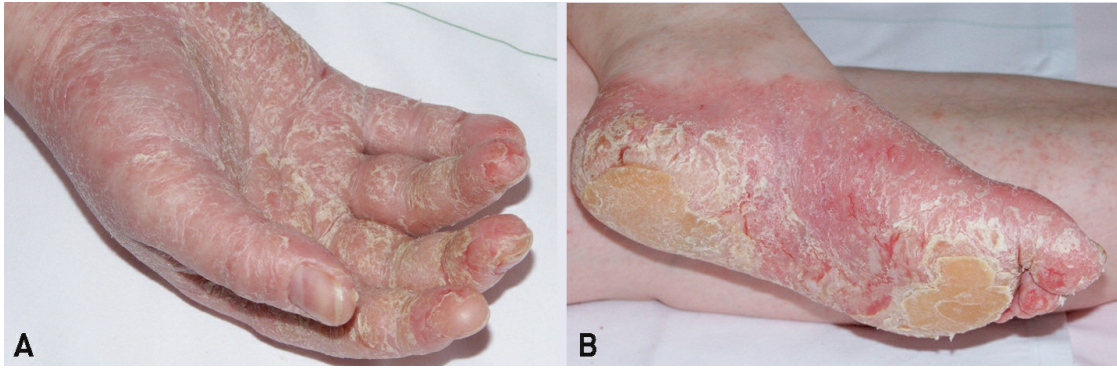### 3 Psoriasis en plaques



**FIG. 7.3** Plaques érythémato-squameuses des coudes et des genoux : ce sont des zones dites « bastion », car fréquemment atteintes au cours du psoriasis.

Les squames sont d'épaisseur plus ou moins importante. La distribution sur les faces d'extension des membres, les lombes et le cuir chevelu est également caractéristique.

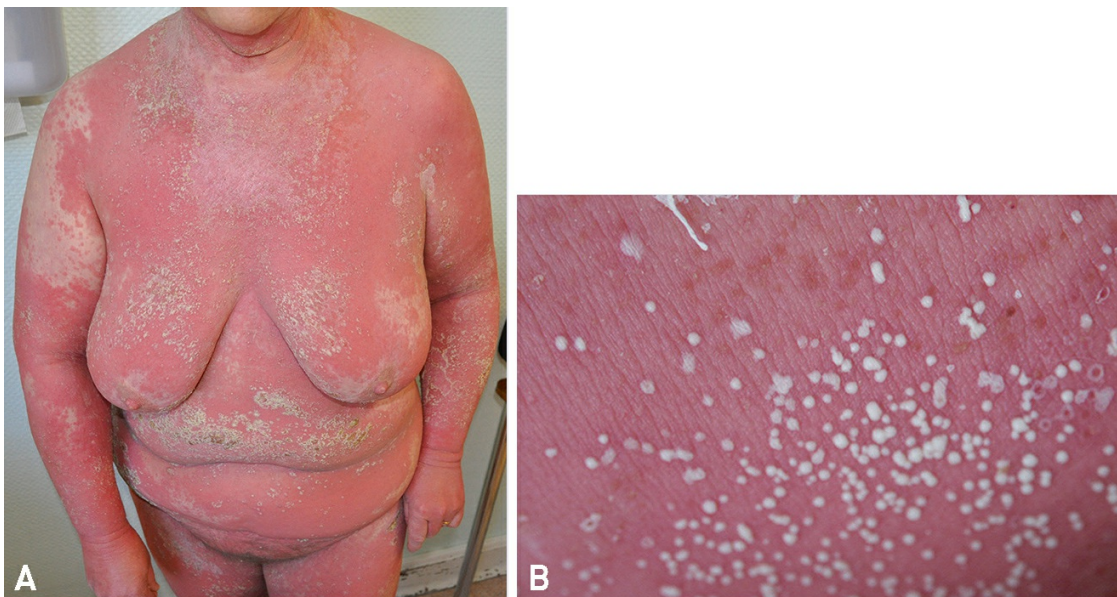
## 4 Psoriasis palmo-plantaire



**FIG. 7.4** Érythème et squames épaisses de la paume et de la plante (noter la délimitation nette des lésions plantaires).

On parle aussi de kératodermie.

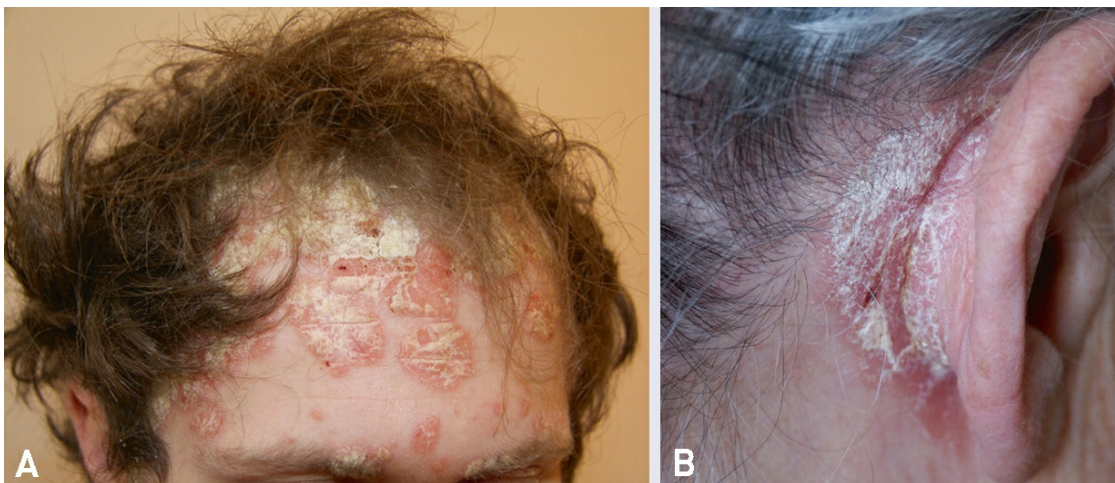
## 5 Psoriasis pustuleux



**FIG. 7.5** Pustules sur base érythémateuse avec une desquamation post-pustuleuse en collerette.

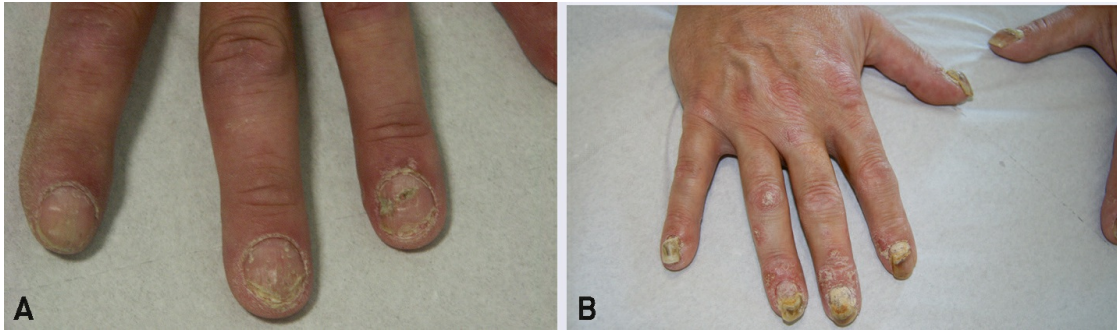
Il s'agissait d'un psoriasis pustuleux généralisé.  
Noter l'érythème diffus sous-jacent.

## 6 Psoriasis du cuir chevelu et du pli rétro-auriculaire



**FIG. 7.6** Squames épaisses (A) sur fond érythémateux du cuir chevelu et du front; casque squameux, n'évoluant pas vers une alopecie cicatricielle. Squames épaisses rétro-auriculaires (B) sur fond érythémateux.

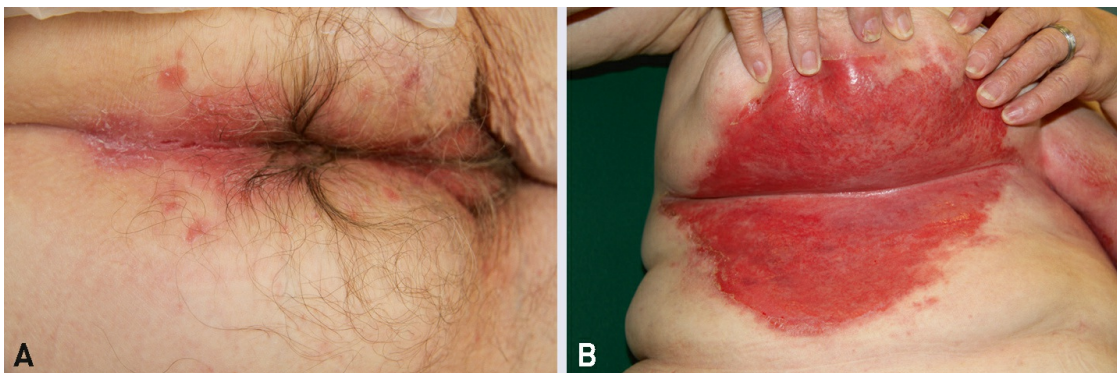
## 7 Psoriasis unguéal



**FIG. 7.7** Les ongles sont épaissis (pachyonychie), jaune (xanthonychie) et décollées en distalité (onycholyse).

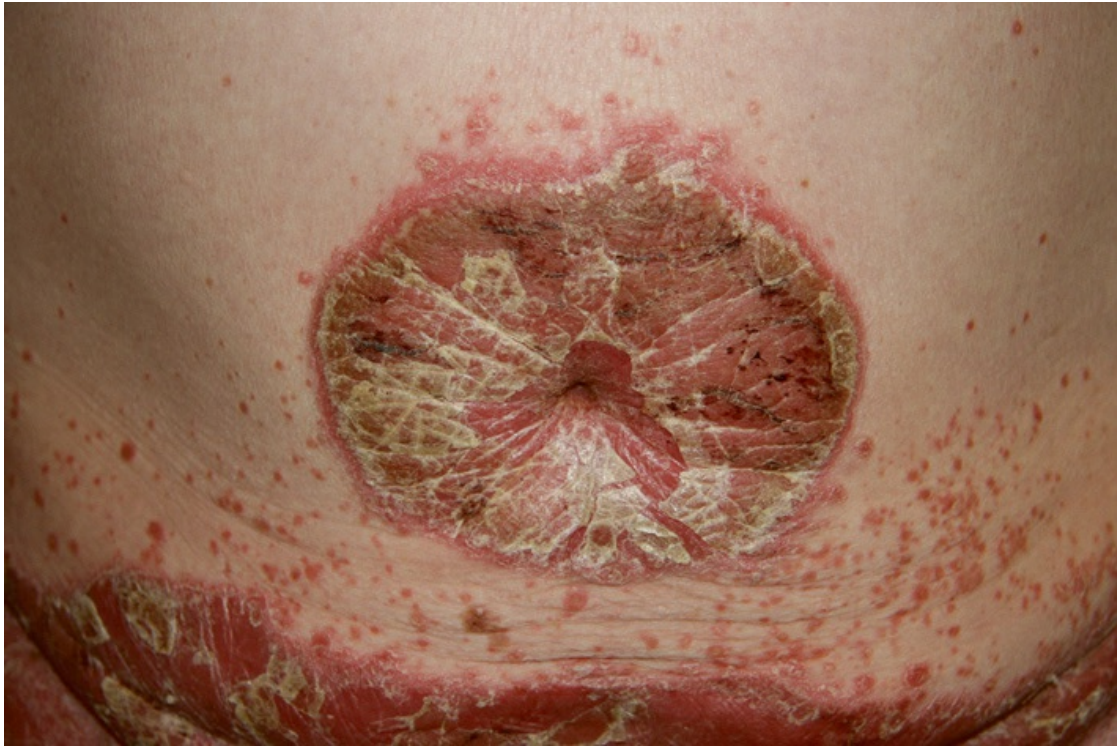Noter un pourtour de l'ongle (périonyxis) érythémato-squameux. Une autre anomalie, très fréquente au cours du psoriasis, les dépressions en dé à coudre des ongles, n'est pas visible sur ces photos.

## 8 Psoriasis des plis, ou inversé



**FIG. 7.8** Érythème du pli interfessier, focalement érosif en son centre, et érythème vif du pli mammaire droit. L'atteinte des plis s'appelle un intertrigo.

## 9 Érythème de l'ombilic



**FIG. 7.9** Omphalite psoriasique (psoriasis de l'ombilic).

### LES 5 POINTS CLÉS DU PSORIASIS

1. Le psoriasis est une dermatose inflammatoire très fréquente qui touche 2 à 3 % de la population. C'est un motif de consultation très fréquent en dermatologie.
2. Le diagnostic est clinique, fondé sur la sémiologie et la topographie des lésions cutanées : coudes, genoux, jambes, région lombosacrée, cuir chevelu, ongles. Il existe de nombreuses atteintes dermatologiques possibles pouvant impacter la qualité de vie du patient. Le prurit est variable selon les individus. C'est uniquement dans des formes cliniques inhabituelles que la biopsie peut devenir nécessaire pour porter



le diagnostic.

3. Il convient de rechercher des facteurs déclenchants/aggravants : infection (notamment angine streptococcique chez l'enfant, infection par le VIH), stress, médicaments ( $\beta$ -bloquants, inhibiteurs de l'enzyme de conversion, sels de lithium, antipaludéen de synthèse, interféron, arrêt d'une corticothérapie, etc. et, de façon paradoxale, les biomédicaments anti-TNF). Il faut aussi rechercher des facteurs de résistance au traitement, notamment l'alcool et le tabac.
4. Il existe des formes graves de psoriasis : psoriasis érythrodermique (> 90 % surface corporelle atteinte pendant plus de 4 à 6 semaines consécutives), psoriasis pustuleux généralisé et les différentes formes de rhumatisme psoriasique (voir [tableau 10](#)).
5. Le but du traitement est symptomatique. Il peut être local ou systémique selon l'étendue de l'atteinte et les signes associés (voir [tableaux 11 à 14](#)). Il faudra apporter un accompagnement psychologique et prendre en charge les comorbidités cardiovasculaires. Une corticothérapie orale n'est pas indiquée dans le traitement du psoriasis. Les biomédicaments sont indiqués en cas de psoriasis modéré à sévère et en cas d'intolérance ou de contre-indication à au moins deux agents systémiques de 1<sup>re</sup> intention dont le méthotrexate, la ciclosporine et la photothérapie. Leur prescription est réservée au spécialiste, avec prescription initiale hospitalière (voir [tableau 14](#)).

## 10 Formes cliniques de rhumatisme psoriasique

| Formes                  | Fréquence | Particularités   |
|-------------------------|-----------|--|
| Oligo- ou mono-arthrite | +++++     | - Atteinte métacarpo-phalangienne, interphalangienne proximale,<br>- Doigts ou orteils boudinés > hanches/genoux |

|                  |    |   |
|------------------|----|---|
| Polyarthrite     | ++ | <ul style="list-style-type: none"> <li>- Atteinte interphalangienne distale</li> <li>- Peu destructrice</li> <li>- FR (facteur rhumatoïde) et anti-CCP (peptides cycliques citrullinés) négatifs</li> </ul> |
| Rhumatisme axial | +  | <ul style="list-style-type: none"> <li>- Atteinte vertébrale et sacro-iliaque proche de la SPA (spondylarthrite ankylosante)</li> <li>- Association avec HLA B27</li> </ul>                                 |

## 11 Prise en charge selon le type de psoriasis

| Type de psoriasis   | Léger < 10 %  | Modéré 10-30 %   | Sévère > 30 %  |
|---|---|--|--|
| Prise en charge   | Traitement local uniquement                               | Traitement local ou général selon retentissement   | Traitement général en association avec un traitement local |
| Traitements locaux : possible à tous les stades en accompagnement des traitements systémiques | Dermocorticoïdes adaptés à la localisation                |  |  |
|   | Analogue de la vitamine D (max 100 g/semaine)             |  |  |
|   | Association dermocorticoïdes et analogue de la vitamine D |  |  |
| Traitements systémiques   |   | <ul style="list-style-type: none"> <li>- Méthotrexate</li> <li>- Ciclosporine</li> <li>- Photothérapie : UVB ou PUVA</li> <li>- Rétinoïdes oraux</li> <li>- Aprémilast (inhibiteur de la phosphodiesterase 4)</li> </ul>             |  |
| Biothérapies  |   | <ul style="list-style-type: none"> <li>- Anti-TNF<math>\alpha</math> : adalimumab, étanercept, infliximab (ou leurs biosimilaires)</li> <li>- Anti-IL-12/23 : ustekinumab</li> <li>- Anti-IL-17 : sécukinumab, ixekizumab</li> </ul> |  |

## 12 Caractéristiques des traitements systémiques de 1<sup>re</sup> intention

|                           | Rétinoïdes   | Méthotrexate  | Ciclosporine  |
|---------------------------|--|---|---|
| <b>Contre-indications</b> | <ul style="list-style-type: none"> <li>- Grossesse, allaitement, absence de contraception</li> <li>- Anomalies du bilan lipidique</li> </ul> | <ul style="list-style-type: none"> <li>- Grossesse, allaitement, absence de contraception</li> <li>- Anomalies de l'hémogramme, insuffisance rénale,</li> </ul> | <ul style="list-style-type: none"> <li>- HTA non contrôlée</li> <li>- Insuffisance rénale</li> <li>- Infection</li> </ul> |



|                            |  |   |  |
|----------------------------|--|---|--|
|                            | – Insuffisance hépatique   | insuffisance hépatique<br>– Infection évolutive   | chronique<br>– Antécédent de néoplasie   |
| <b>Posologie</b>           | 1 prise orale par jour, augmentation progressive pour atteindre 0,5 mg/kg/j  | – 7,5 mg à 25 mg par SEMAINE<br>– 1 prise orale ou par voie sous-cutanée<br>– Associer une prise d'acide folique 48 heures après la prise du méthotrexate   | – 2,5 à 5 mg/kg/j en 2 prises orales par jour,<br>– Durée limitée à 2 ans  |
| <b>Effets indésirables</b> | – Tératogénicité<br>– Chéilite, xérose<br>– Perturbation bilan lipidique, élévation des transaminases<br>– Risque HTIC si cyclines | – Cytopénies<br>– Tératogénicité<br>– Troubles digestifs<br>– Fibrose hépatique si prise au long cours<br>– Fibrose pulmonaire, pneumopathie d'hypersensibilité<br>– Interactions médicamenteuses | – Néphrotoxicité<br>– HTA<br>– Néoplasies (lymphomes ou carcinomes) si prise au long cours<br>– Interactions médicamenteuses |
| <b>Surveillance</b>        | – $\beta$ -hcg mensuel<br>– Transaminases et bilan lipidique   | NFS, Pq, Transaminases, créatininémie Surveillance du risque de fibrose hépatique (au long cours)   | – Tension artérielle<br>– Créatininémie  |

## 13 Photothérapie : précautions et effets indésirables

|                            |  |
|----------------------------|--|
| <b>Contre-indications</b>  | – Antécédent de cancer cutané<br>– Dermatose photosensible (lupus, dermatomyosite...)<br>– Médicament photo-sensibilisant<br>– Intoxication alcoolique |
| <b>Précautions</b>         | – Protection des organes génitaux et des yeux<br>– Tenir compte dose cumulée totale délivrée (max 200 séances)<br>– Surveillance cutanée prolongée     |
| <b>Effets indésirables</b> | – À court terme : érythème, troubles digestifs sous psoralène<br>– À long terme : vieillissement prématuré cutané, cancers cutanés                     |

## 14 Bilan pré-biothérapies (recommandations HAS 2013)

|  |  |
|--|--|
|  |  |
|--|--|

|                                |  |
|--------------------------------|--|
| <b>Indications</b>             | Psoriasis modéré à sévère avec un retentissement important sur la qualité de vie en cas d'intolérance, d'inefficacité ou de contre-indication à au moins deux agents systémiques dont le méthotrexate, la ciclosporine ou la photothérapie   |
| <b>Contre-indications</b>      | <ul style="list-style-type: none"> <li>- Infection évolutive</li> <li>- Tuberculose latente</li> <li>- Cancer ou hémopathie évolutif ou en rémission depuis moins de 5 ans</li> <li>- Insuffisance cardiaque sévère</li> <li>- Maladie démyélinisante</li> <li>- Vaccins vivants atténués faits depuis moins de 3 semaines</li> <li>- Grossesse (contre-indication relative)</li> </ul>  |
| <b>Bilan pré-thérapeutique</b> | <ul style="list-style-type: none"> <li>- Examen clinique complet</li> <li>- Mammographie et frottis cervico-vaginal comme la population de même âge</li> <li>- Vaccinations à jour</li> <li>- Vaccination contre le pneumocoque</li> <li>- Vérifier les sérologies : VIH, VHB, VHC</li> <li>- Soins bucco-dentaires si nécessaires</li> <li>- Bilan biologique : NFS, Pq, fonction rénale, bilan hépatique, quantiféron, électrophorèse des protides, dosage pondéral des immunoglobulines, bilan lipidique</li> <li>- Contraception efficace</li> </ul> |
| <b>Surveillance</b>            | <ul style="list-style-type: none"> <li>- Examen clinique complet (aires ganglionnaires)</li> <li>- Demander NFS, Pq et transaminases tous les trois mois</li> <li>- Initiation et renouvellement annuel en milieu hospitalier</li> </ul>   |

## CHAPITRE 08

# Item 116 Complications de l'immobilité et du décubitus. Prévention et prise en charge

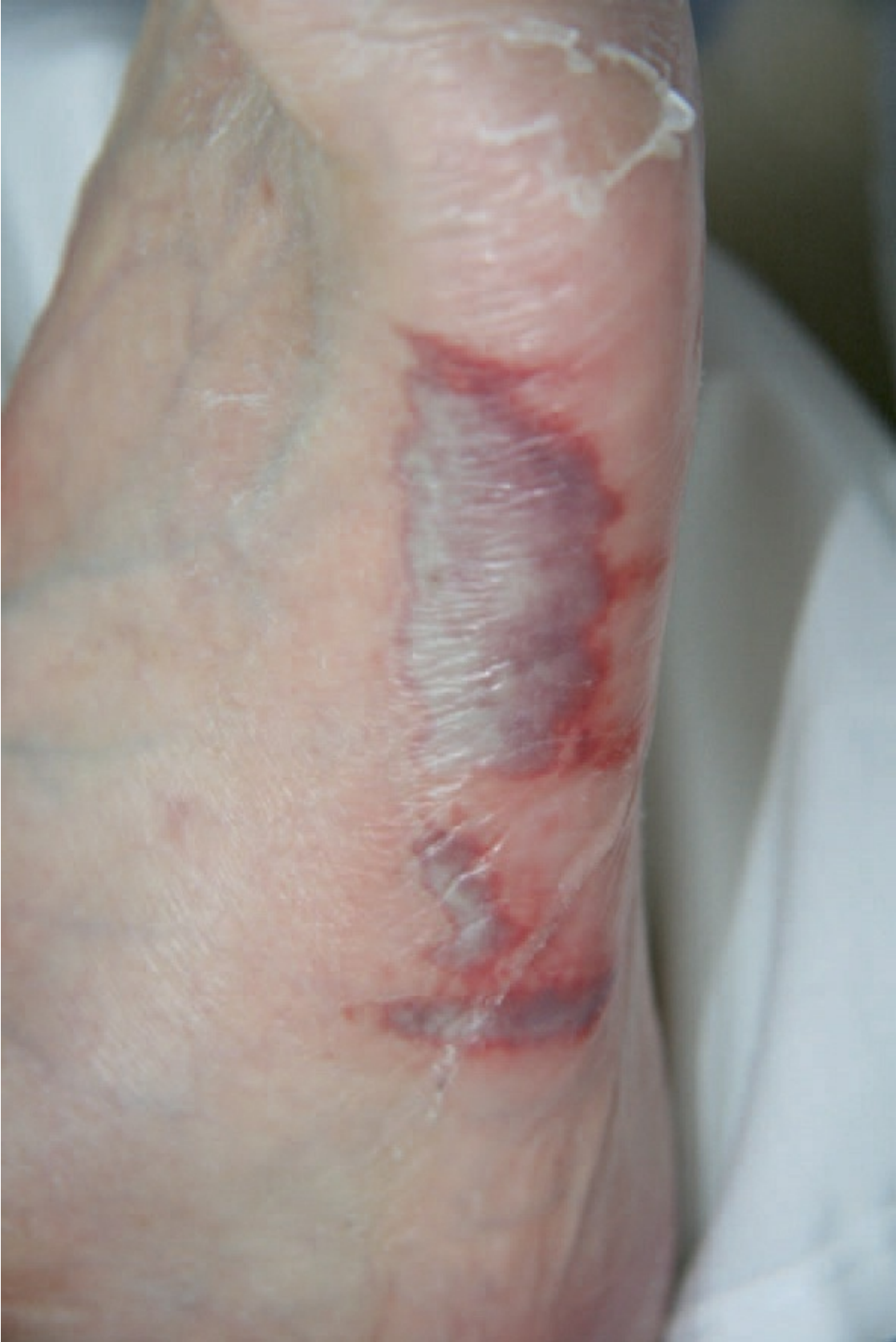1. [Escarre de stade 2](#)
2. [Escarre de stade 3](#)
3. [Escarre de stade 4](#)



### OBJECTIFS

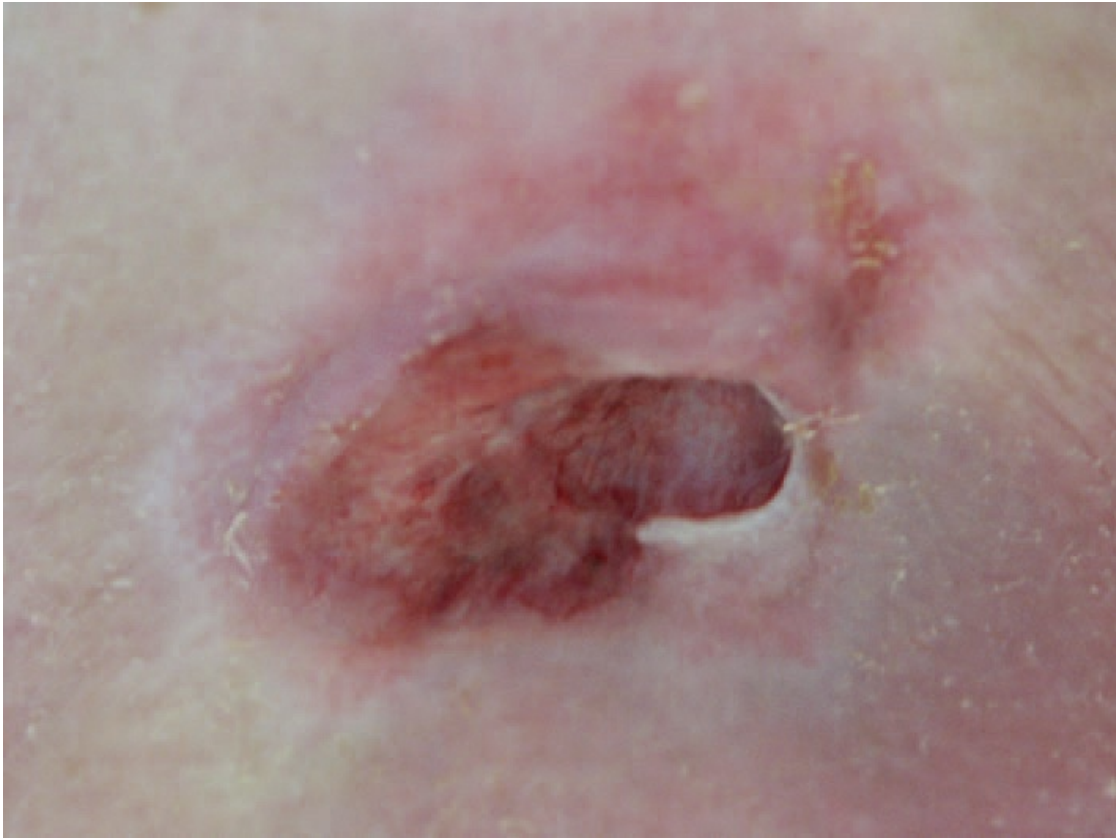
- Expliquer les principales complications de l'immobilité et du décubitus.
- Argumenter l'attitude thérapeutique et planifier le suivi du patient.

## 1 Escarre de stade 2



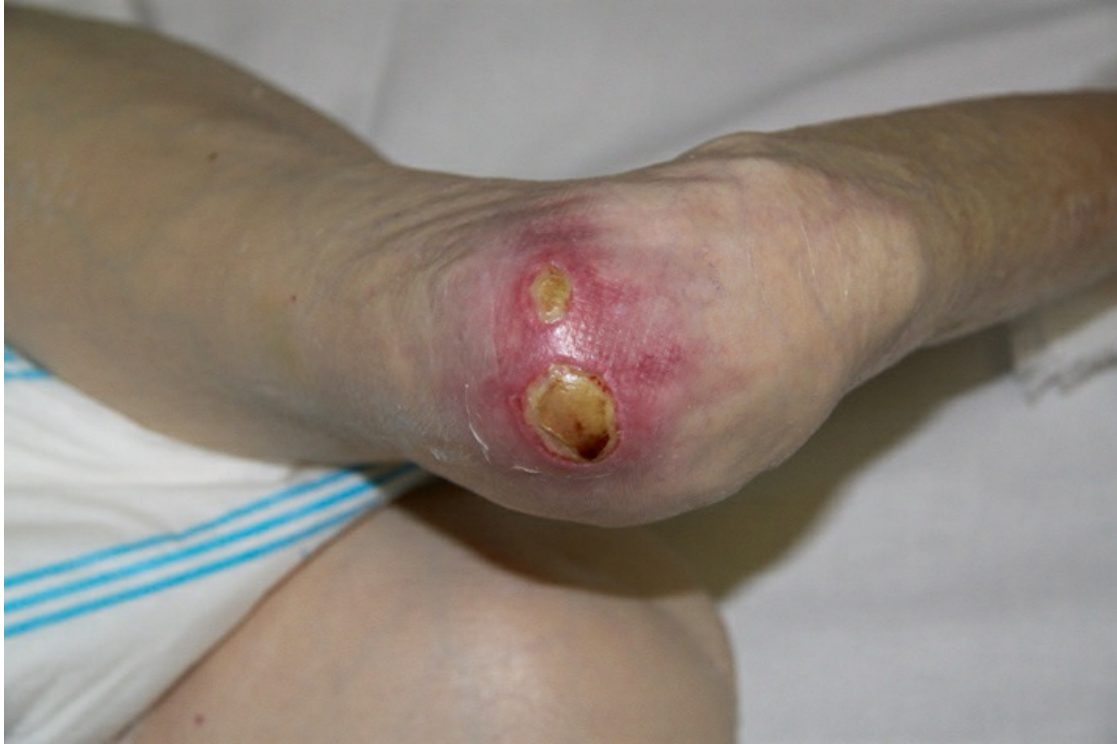**FIG. 8.1** Bulle au contenu un peu hémorragique de la face latérale du pied, zone d'appui permanente, chez un patient grabataire.

## 2 Escarre de stade 3

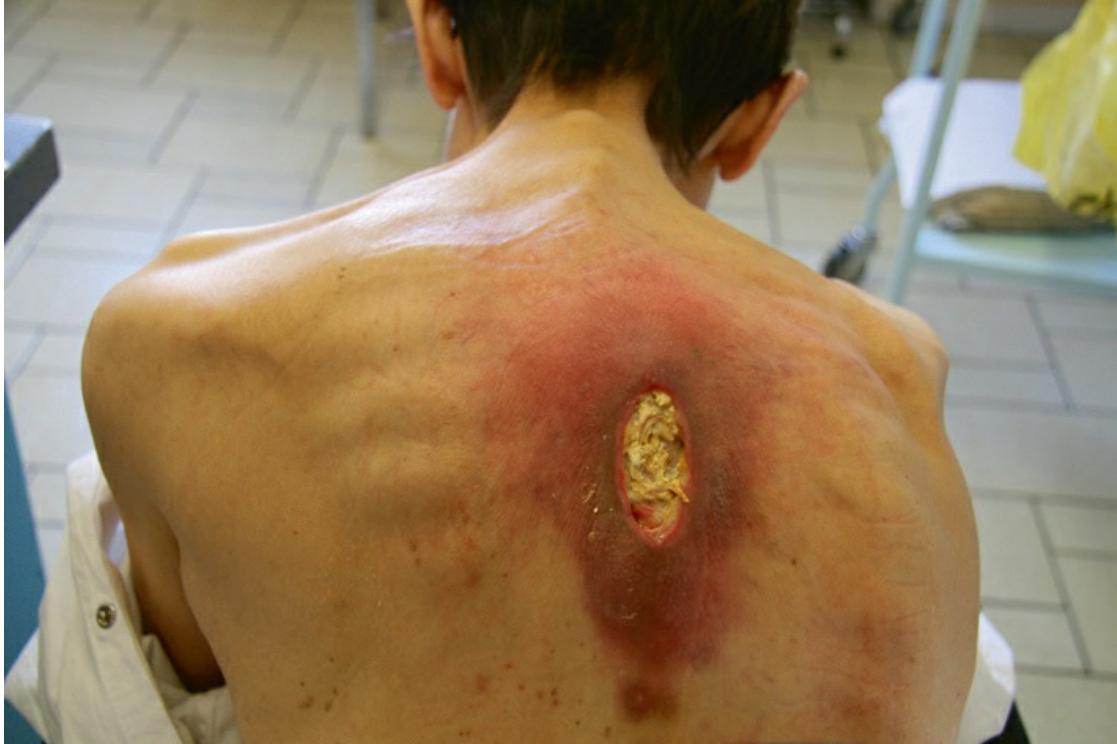

**FIG. 8.2** Ulcération profonde à fond propre du sacrum ne dépassant pas le fascia sous-jacent.

## 3 Escarre de stade 4



**FIG. 8.3** Ulcération profonde fibrineuse au pourtour érythémateux avec contact osseux sur la rotule gauche d'une patiente âgée, dénutri et ayant une attitude vicieuse du membre inférieur gauche en rétraction permanente due à un syndrome pyramidal séquellaire d'un accident vasculaire cérébral.



**FIG. 8.4** Ulcération profonde fibrineuse de la région médio-dorsale avec mise en évidence du plan musculaire et probable contact osseux sous-jacent (à confirmer avec une aiguille boutonnée) chez un patient dénutri avec une scoliose.

## LES 5 POINTS CLÉS DES COMPLICATIONS DU DÉCUBITUS

1. Une escarre est une ulcération profonde, indolore, d'évolution chronique siégeant sur une zone de pression en regard d'une surface osseuse. C'est la pression prolongée de la peau contre une structure osseuse sous-jacente, toujours conséquente à une immobilisation prolongée, qui entraîne une ischémie tissulaire aboutissant à la formation de l'escarre.
2. Il existe de nombreux facteurs favorisants : dénutrition, anémie, incontinence urinaire/fécale, maladie neurologique/paraplégie, âge, comorbidités, friction, etc. mais c'est l'immobilisation qui est le facteur *sine qua non*.
3. Les escarres sont classées en quatre stades :

- stade 1 : rougeur ne disparaissant pas à la vitropression;
  - stade 2 : érosion, ulcération superficielle (épiderme/derme);
  - stade 3 : ulcération profonde atteignant au maximum le fascia sous-jacent;
  - stade 4 : ulcération profonde avec atteinte du plan musculaire, osseux ou autre.
4. La prise en charge est pluridisciplinaire, fondée sur des soins locaux de la plaie, une prise en charge chirurgicale si besoin, les mesures préventives et le traitement des facteurs favorisants. Les mesures de prévention comprennent : mobilisation/kiné, matelas anti-escarre, surveillance de l'état cutané, lutte contre la dénutrition et maintien de l'hygiène cutanée.
5. Il existe des complications :
- locales : fistules, infections (≠ de la colonisation bactérienne, qui est constante), cancérisation;
  - générales : sepsis, anémie, dénutrition qui peuvent mettre en jeu le pronostic vital de ces patients fragiles.





# Item 152 Infections cutanéomuqueuses et des phanères, bactériennes et mycosiques de l'adulte et de l'enfant

1. **Impétigo, ecthyma, folliculite, furoncle**
  - 1.1. Impétigo
  - 1.2. Dermatite atopique impétiginisée
  - 1.3. Pyodermite due au staphylocoque doré
  - 1.4. Folliculite bactérienne
  - 1.5. Ecthyma, c'est-à-dire un impétigo à évolution profonde nécrotique
2. **Dermo-hypodermite bactériennes non nécrosante et nécrosante**
  - 2.1. Dermo-hypodermite bactérienne aiguë non nécrosante à Streptocoque  $\beta$ -hémolytique du groupe A (érysipèle)
  - 2.2. Dermo-hypodermite bactérienne aiguë non nécrosante
  - 2.3. Érysipèle typique
  - 2.3. Dermo-hypodermite bactérienne aiguë nécrosante (fasciite nécrosante)

3. **Infections cutanéomuqueuses mycosiques**
  - 3.1. Perlèche et glossite candidosiques
  - 3.2. Érythème du pli mammaire avec extension bilatérale, symétrique
  - 3.3. Atteinte unguéale diffuse
  - 3.4. Dermatophytoses circinées
  - 3.5. Kératodermie plantaire associée à une onychopathie diffuse
  - 3.6. Kérion (de Celse)
4. **Principaux facteurs favorisant les candidoses**



## OBJECTIFS

- Diagnostiquer un impétigo, une folliculite, un furoncle, une dermo-hypodermite bactérienne (DHB) et ses signes de gravité.
- Connaître les principes du traitement de l'impétigo, de la folliculite, du furoncle, de la dermo-hypodermite bactérienne (DHB).
- Diagnostiquer et connaître les principes du traitement des infections cutanéomuqueuses à Candida, cutanée à Malassezia et des phanères (teignes, onychomycose).

- Diagnostiquer et connaître les principes du traitement des infections à dermatophytes de la peau glabre, des plis et des phanères.

# 1 Impétigo, ecthyma, folliculite, furoncle

## 1.1 Impétigo

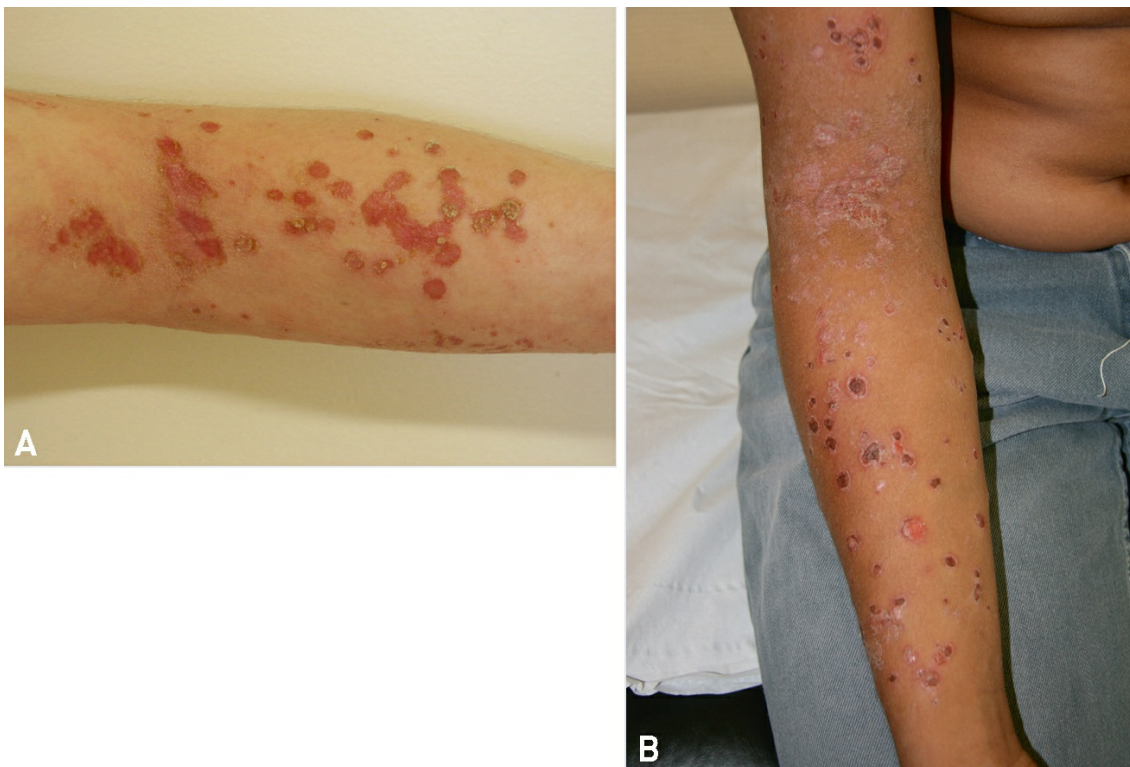

Fig. 9.1 (A) Érosions superficielles du bras et de l'avant-bras surmontées de croûtes jaunes mélicériques. (B) Érosions superficielles, surmontées parfois par une croûte avec

renforcement des lésions dans le pli du coude :  
dermatite atopique impétiginisée.

## **1.2 Dermatite atopique impétiginisée**

**Il convient de rechercher  
une dermatose sous-jacente  
à tout impétigo.**



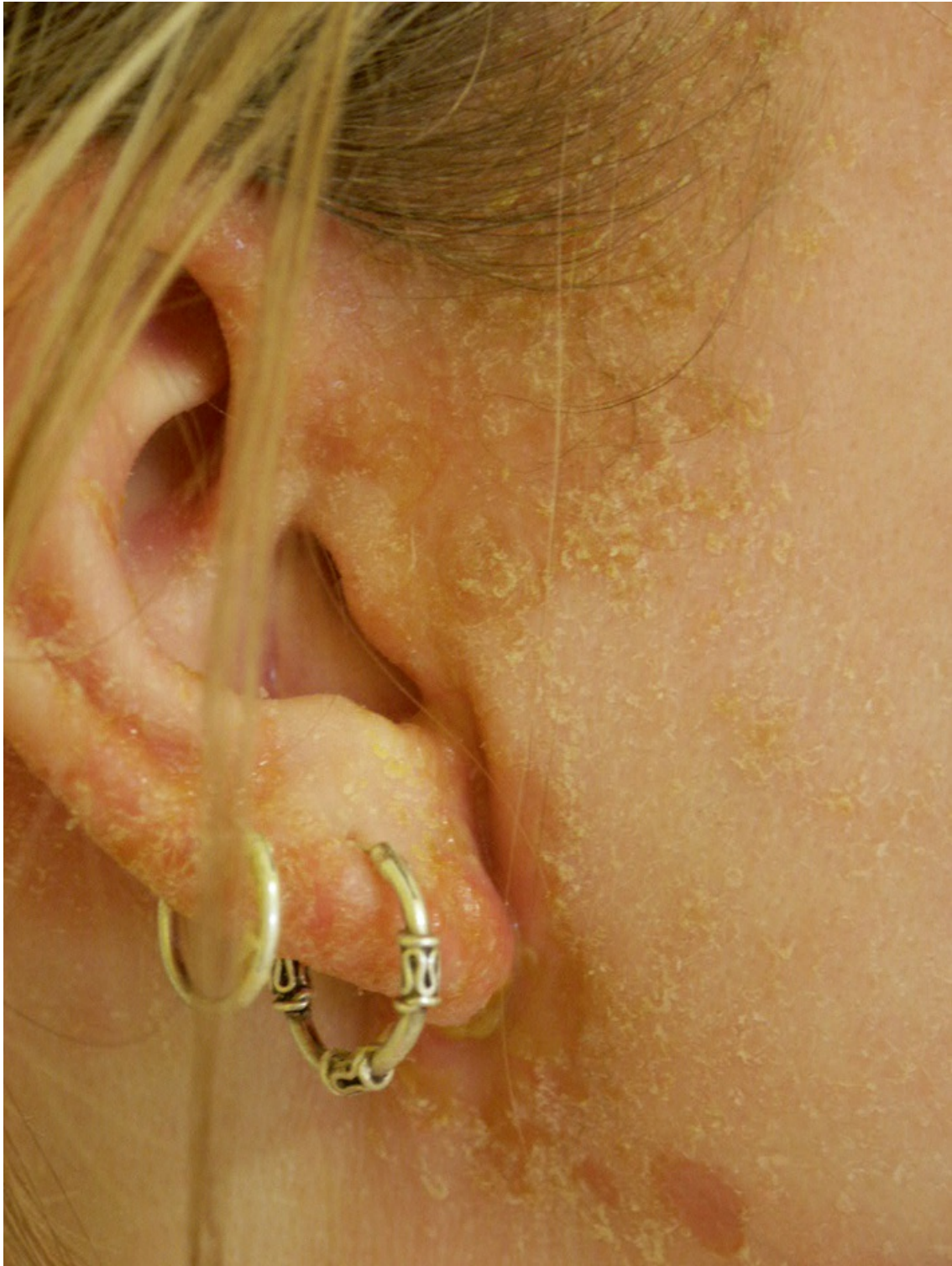

Fig. 9.2 Érosions suintantes et croûtes jaunes (« mélécériques ») autour de l'oreille droite d'une

patiente suivie pour une dermatite atopique.

### 1.3 Pyodermite due au staphylocoque doré

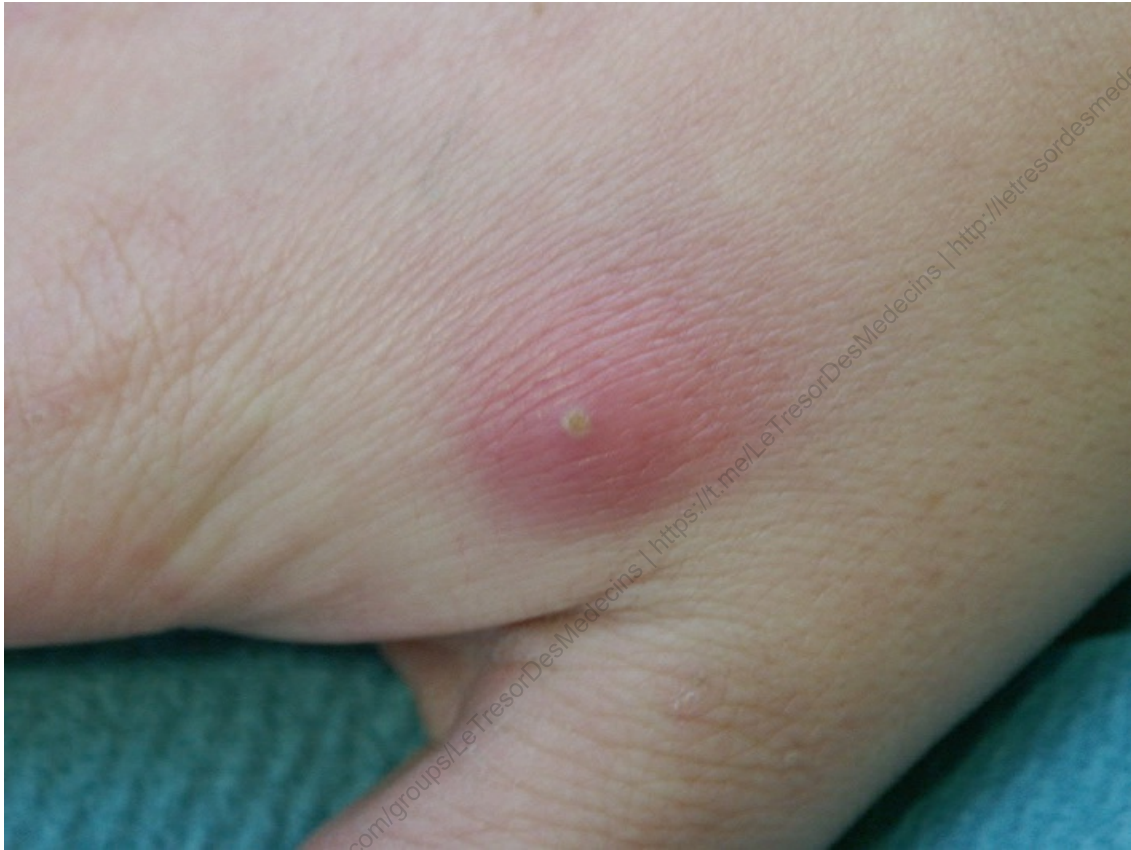

Fig. 9.3 Nodule inflammatoire avec un bourbillon jaune central caractéristique du furoncle.

### 1.4 Folliculite bactérienne

Retrouvez plus de livres médicaux à télécharger gratuitement et exclusivement sur :

[www.facebook.com/LeTresorDesMedecins](http://www.facebook.com/LeTresorDesMedecins) | [www.facebook.com/groups/LeTresorDesMedecins](https://www.facebook.com/groups/LeTresorDesMedecins) |

<https://t.me/LeTresorDesMedecins> | <http://letresordesmedecins.blogspot.com> |



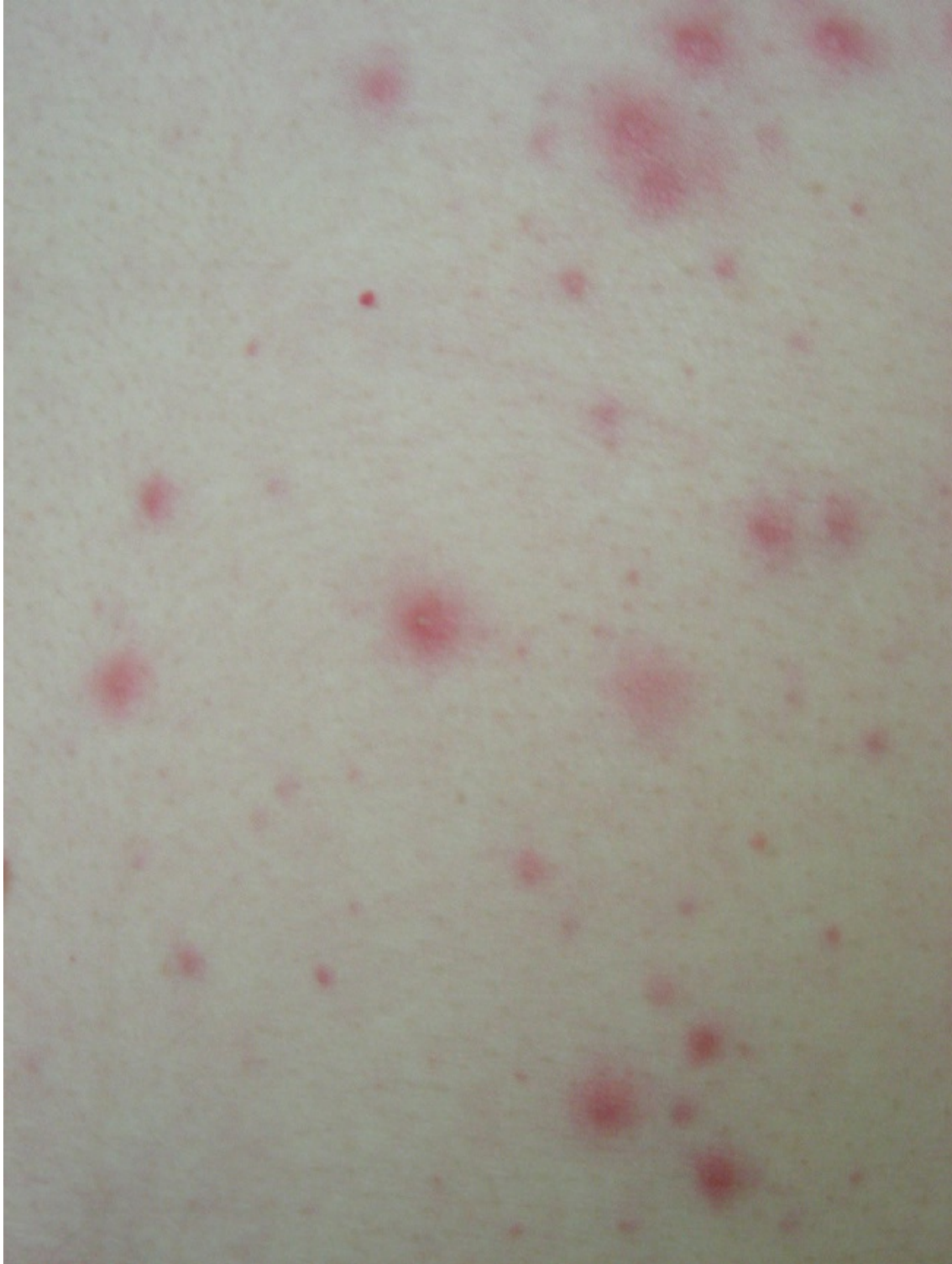

Fig. 9.4 Multiples papulo-pustules sur base érythémateuse du dos.

## 1.5 Ecthyma

C'est-à-dire un impétigo à évolution profonde nécrotique.

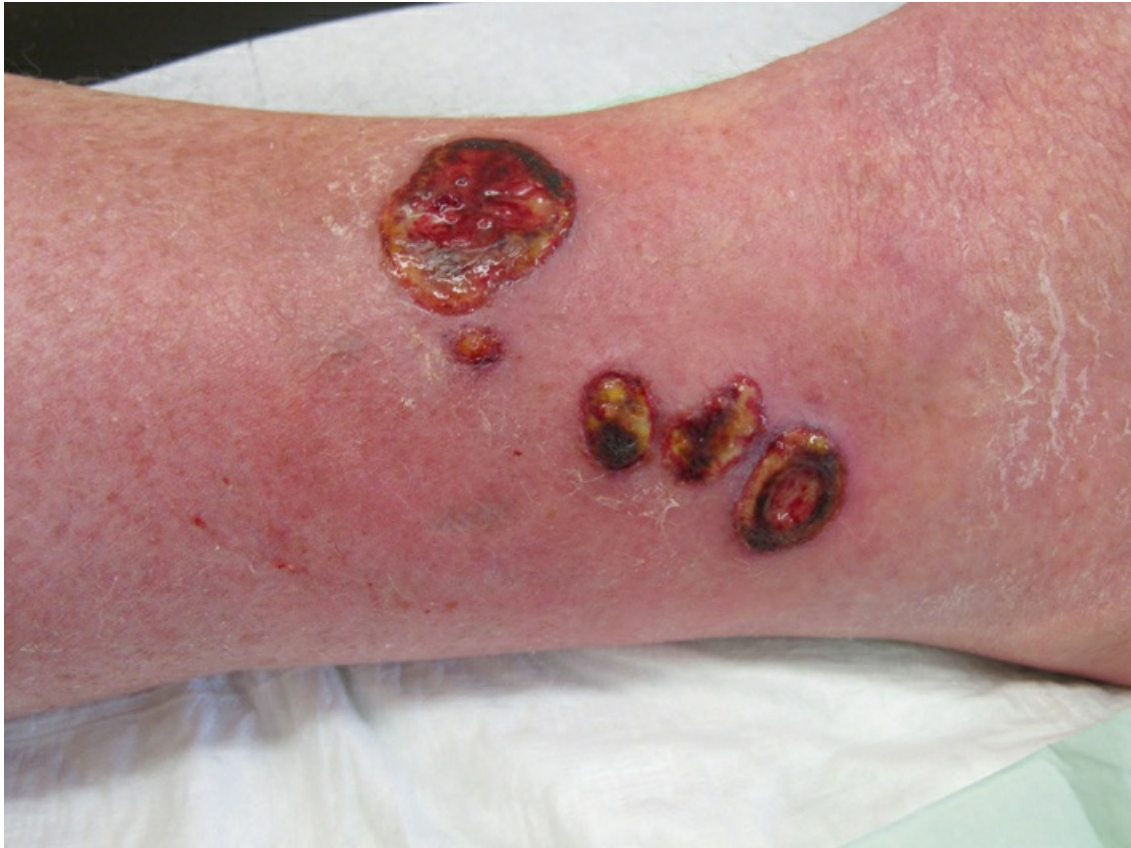

Fig. 9.5 Ulcérations fibrineuses et croûteuses sur fond d'érythème de la jambe.

### LES 5 POINTS CLÉS DE L'IMPÉTIGO, DE LA FOLLICULITE ET DU FURONCLE

1. Il s'agit d'infections principalement dues au



Streptocoque  $\beta$ -hémolytique du groupe A ou au *Staphylococcus aureus*. Il existe de plus en plus de *S. aureus* résistant à la méticilline (SARM).

2. L'examen bactériologique par un frottis d'une lésion devra être systématique. Il conviendra dans certaines situations chroniques de rechercher un portage de *S. aureus* dans les gîtes (oreilles, canthus, pharynx, nez, ombilic, plis axillaires et inguinaux, anus) et, en cas de positivité, il faudra proposer une décontamination.

3. Dans tous les cas d'impétigo, surtout de l'adulte, il faut absolument rechercher une dermatose sous-jacente, notamment la gale, une pédiculose, une dermatite atopique ou la varicelle.

4. Le traitement antibiotique s'effectue par voie locale ou générale, selon l'étendue des lésions et le contexte du patient. En cas d'abcès, un drainage est impératif et une antibiothérapie est discutée. Il faudra aussi traiter une éventuelle dermatose sous-jacente. On y associera des mesures d'hygiène générales : toilettes régulières, décontamination des gîtes, traitement familial.

5. Dans certaines situations, il faut rechercher des complications toxiques, dues à la sécrétion par la bactérie d'une toxine qui circule par voie hématogène ou des maladies dues à des



superantigènes streptococciques :

- post-streptococciques : glomérulonéphrite aiguë, chorée, rhumatisme articulaire aigu, scarlatine, choc toxique streptococcique, érythème périnéal récidivant;
- post-staphylococcique : impétigo bulleux, épidermolyse staphylococcique aiguë, scarlatine, choc toxique staphylococcique

## **2 Dermo-hypodermes bactériennes non nécrosante et nécrosante**

### **2.1 Dermo-hypodermite bactérienne aiguë non nécrosante à Streptocoque $\beta$ -hémolytique du groupe A (érysipèle)**

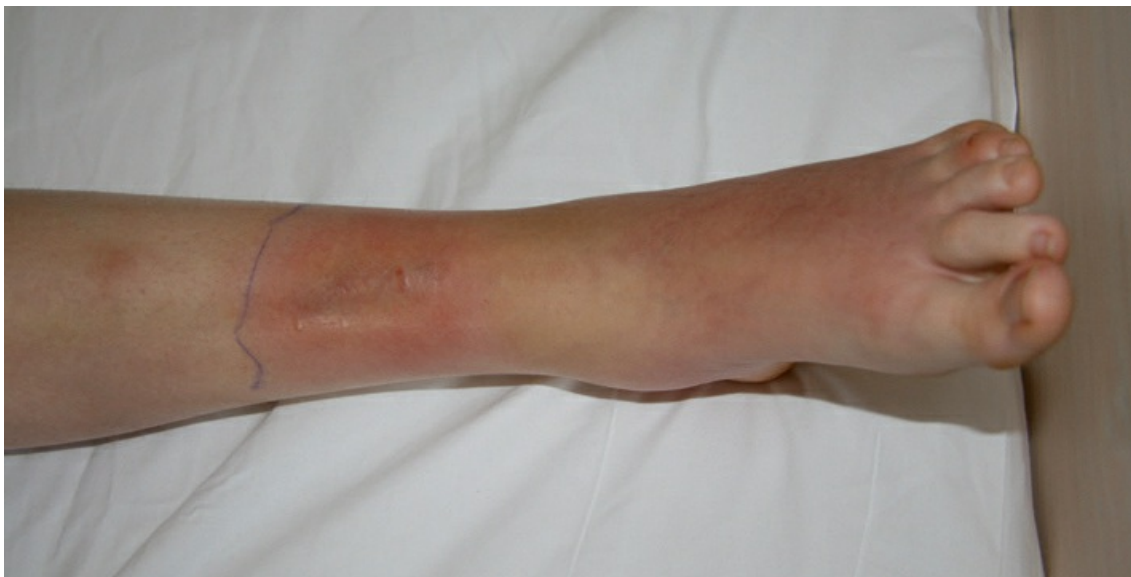

Fig. 9.6 Érythème et œdème, chaud et douloureux (inflammatoire) de la jambe gauche ayant débuté brutalement chez un patient ayant 39 °C, avec un intertrigo inter-orteils comme porte d'entrée.

## 2.2 Dermo-hypodermite bactérienne aiguë non nécrosante (fasciite nécrosante)

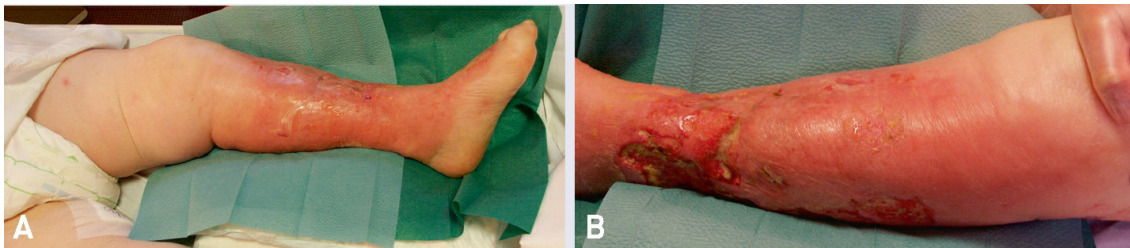

Fig. 9.7 Érythème œdémateux, chaud et douloureux (inflammatoire) de la jambe gauche chez une patiente fébrile avec des adénopathies inguinales gauches douloureuses.

Il s'y associe des ulcérations fibrineuses, chroniques de la face externe de la jambe dans un contexte d'insuffisance veino-lymphatique chronique. Le tableau est donc celui d'une dermo-hypodermite bactérienne aiguë non nécrosante, à point de départ des ulcères veineux.

## 2.3 Érysipèle typique

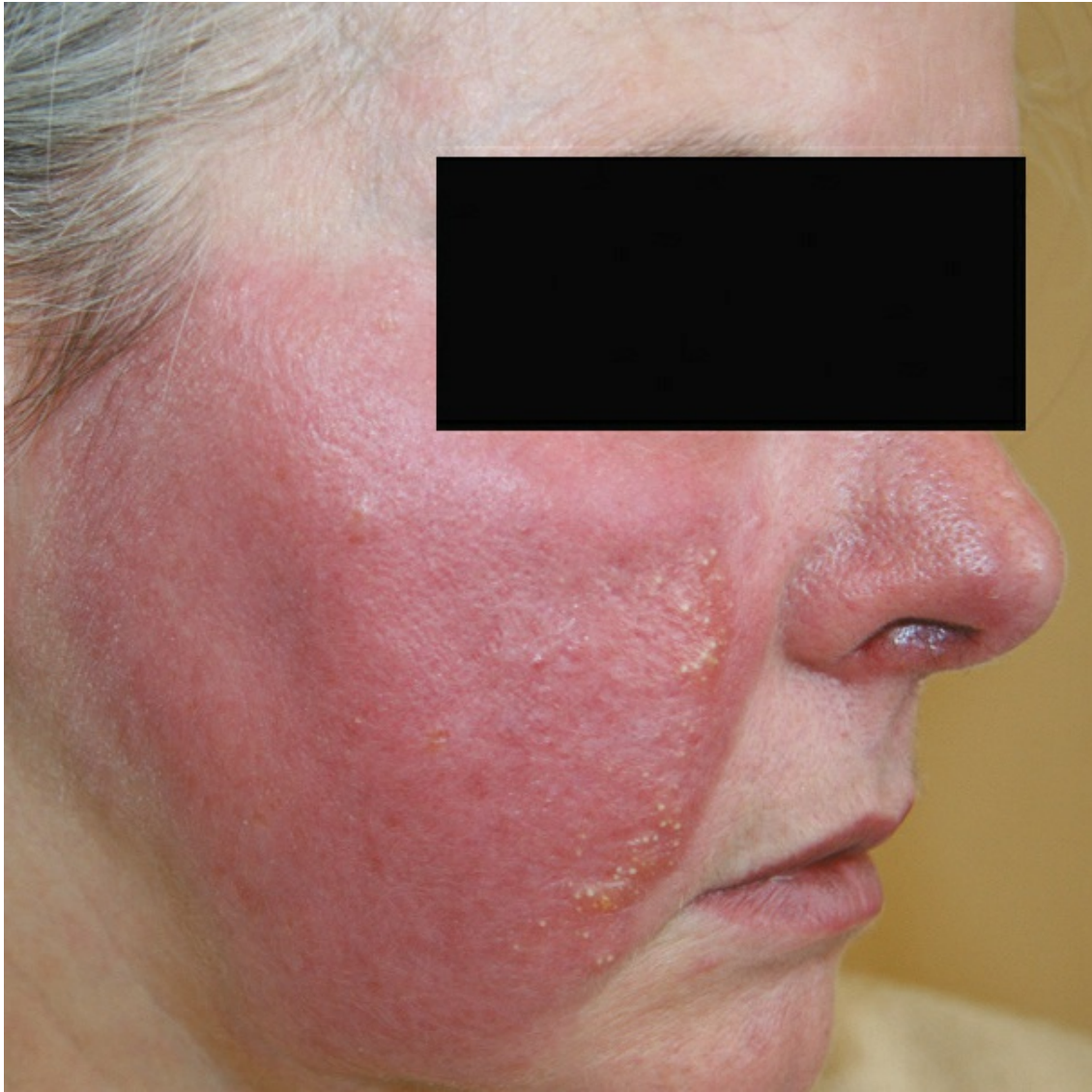

Fig. 9.8 Plaque érythémateuse bien limitée par un bourrelet périphérique chez une patiente fébrile; dermo-hypodermite bactérienne aiguë non nécrosante de la face.

## **2.4 Dermo-hypodermite bactérienne aiguë nécrosante**

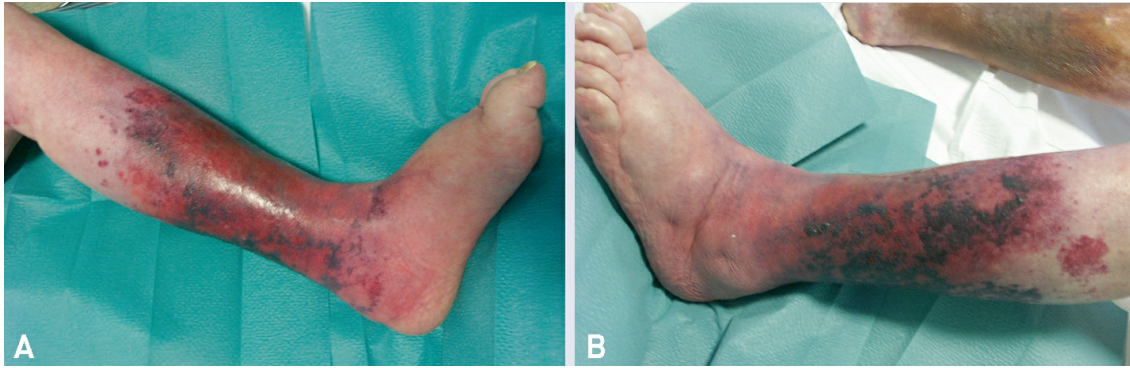


Fig. 9.9 Érythème violacé de la jambe gauche surmontée de nombreuses bulles hémorragique conférant l'aspect noirâtre et de purpura aux bords irréguliers, géographiques, chez un patient immunodéprimé.

Il s'agit d'urgence médico-chirurgicale.

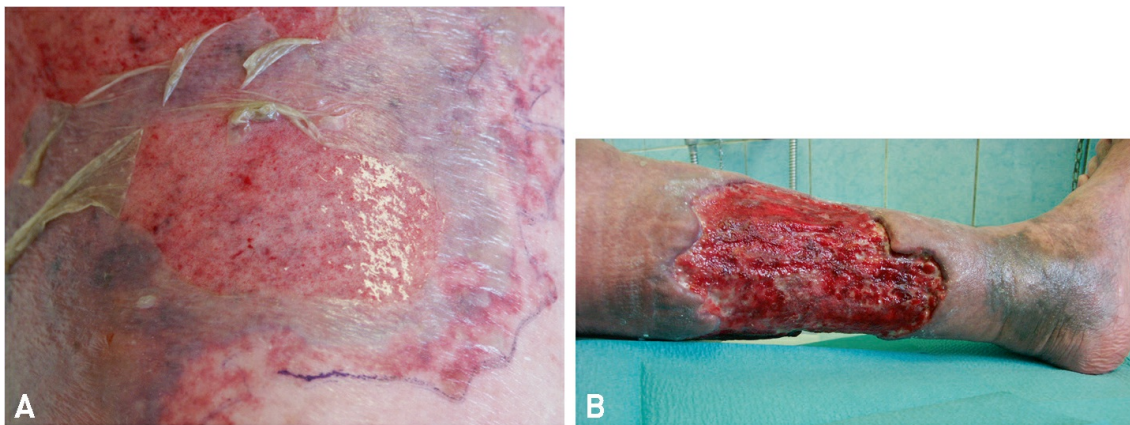


Fig. 9.10 (A) Détail d'une érosion superficielle, notez la peau atone, blanche car mal vascularisée en dessous et la bordure purpurique stellaire. (B) Il s'agit de l'évolution locale après le débridement chirurgical des tissus nécrosés.

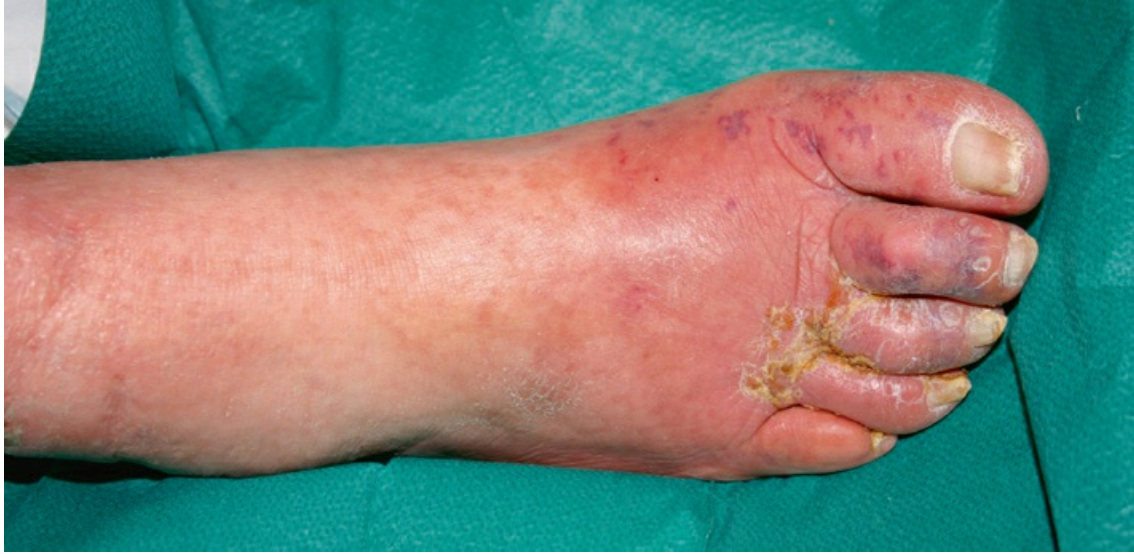

Fig. 9.11 Purpura distal stellaire associé à un œdème inflammatoire de l'avant-pied droit (surmonté de quelques croûtes mélicériques) qui a fait porter le diagnostic d'un dermo-hypodermite bactérienne aiguë nécrosante.

## LES 5 POINTS CLÉS DE LA DERMO-HYPODERMITE BACTÉRIENNE ET DE LA FASCIITE

1. Le Streptocoque  $\beta$ -hémolytique du groupe A est le germe le plus souvent impliqué dans la dermo-hypodermite bactérienne aiguë non nécrosante, on pourra alors parler d'érysipèle.
2. Il faut chercher des signes de gravité locaux faisant suspecter une dermo-hypodermite bactérienne aiguë nécrosante : douleur très intense

ou, au contraire, hypoesthésie, induration diffuse, œdème majeur, extension rapide, zones violacées/purpuriques stellaires/rétiformes, zones pâles/froides, crépitation sous-cutanée, etc. Il faut également chercher des signes généraux de gravité : hypotension, chute de la diurèse, confusion, etc.

3. La prise en charge repose sur un traitement probabiliste par une antibiothérapie antistreptococcique ( $\beta$ -lactamines : amoxicilline en 1<sup>re</sup> intention, synergistines en cas d'allergie) par voie systémique, en association avec le traitement de la porte d'entrée ++ et une vérification du statut tétanique. Les anti-inflammatoires non stéroïdiens (AINS) sont contre-indiqués car ils peuvent faire évoluer l'infection vers une dermo-hypodermite bactérienne aiguë nécrosante.

4. La prise en charge consiste également en une prévention des récurrences; pour cela, il faut lutter contre les facteurs favorisants : insuffisance veino-lymphatique (port d'une contention veino-lymphatique), obésité, dépistage et traitement d'une porte d'entrée (ulcère, intertrigo interdigito-plantaire). En cas d'érysipèle récidivant (> 2 épisodes dans le même site en 1 an), il faut proposer une antibioprophylaxie préventive en plus des mesures de lutte contre les facteurs favorisants.



5. La dermo-hypodermite bactérienne aiguë nécrosante, ou fasciite, est une urgence médico-chirurgicale. Aucun examen ne doit retarder le traitement qui consiste en un débridement chirurgical, une bi-antibiothérapie large spectre (par exemple, tazocilline et dalacine ou vancomycine) et des mesures réanimatoires.

## **3 Infections cutanéomuqueuses mycosiques**

### **3.1 Perlèche et glossite candidosiques**

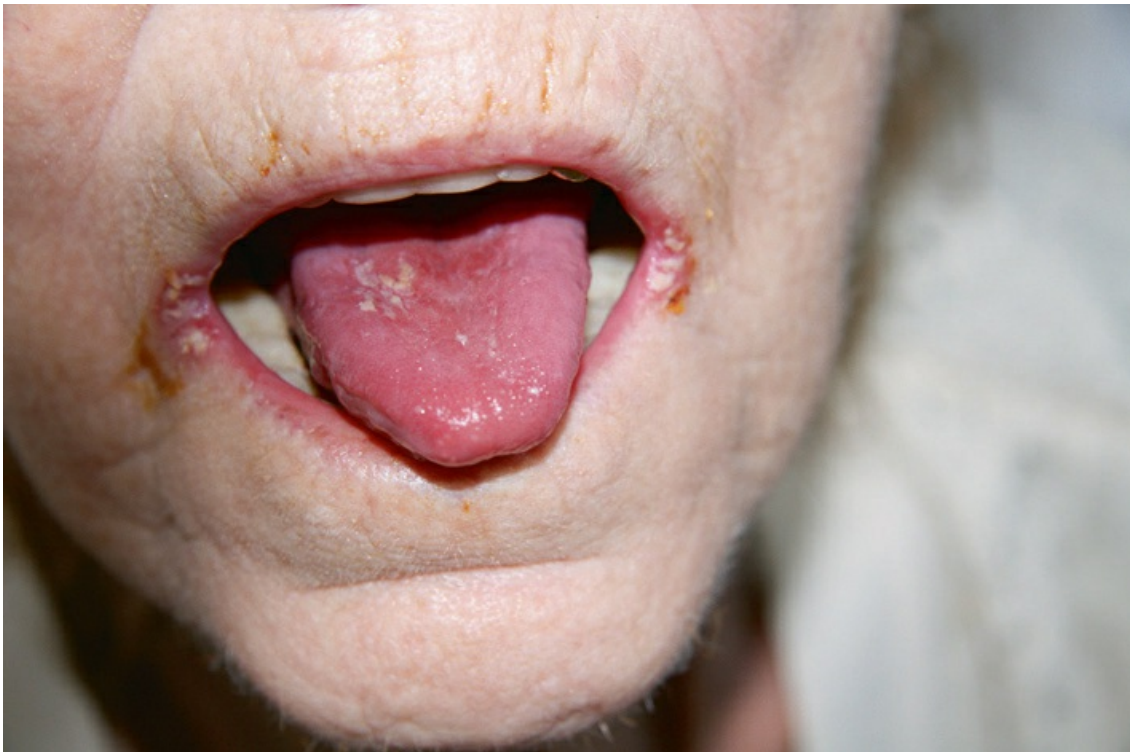



Fig. 9.12 Perlèche et glossite candidosiques chez une personne âgée. La langue est rouge vernissée surmontée d'une zone blanchâtre et il existe un érythème des commissures labiales surmonté de dépôts blanchâtres également.

### **3.2 Érythème du pli mammaire avec extension bilatérale, symétrique**

Il s'agit d'un intertrigo candidosique sous-mammaire favorisé par la macération, l'obésité chez une femme diabétique.



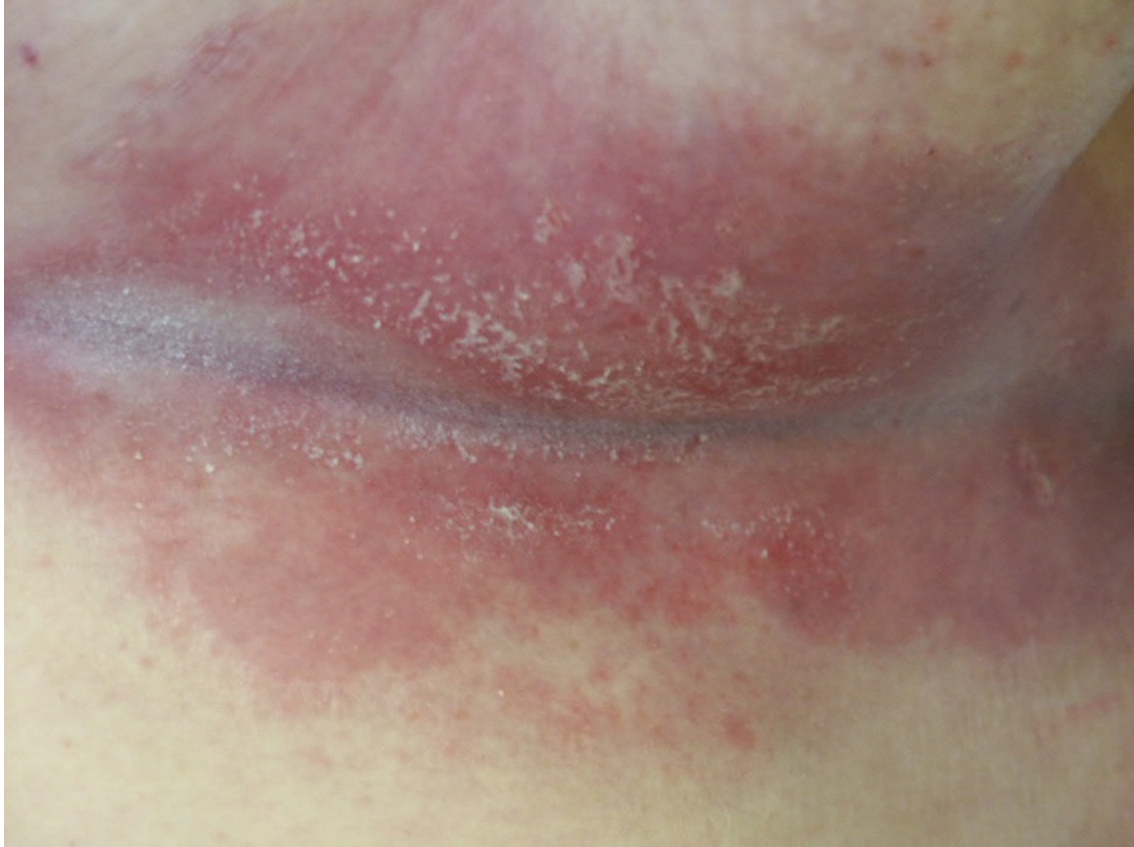

Fig. 9.13 Érythème recouvert d'un enduit blanchâtre, les bords sont mal limités et il existe des pustules.

### **3.3 Atteinte unguéale diffuse**

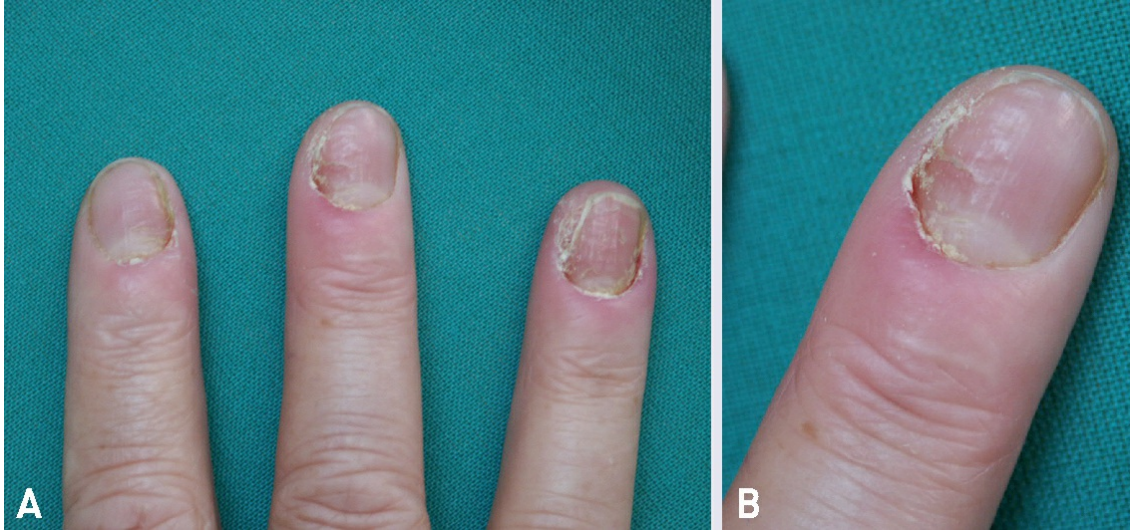


Fig. 9.14 Replis unguéaux érythémateux et destruction des tablettes unguéales (ongles grésés, fragiles et détruits).

Il s'agit ici d'une paronychie (périonyxis) chronique avec onyxis dont le prélèvement était positif pour *Candida albicans* chez un patient sous corticothérapie au long cours.

### 3.4 Dermatophytoses circinées

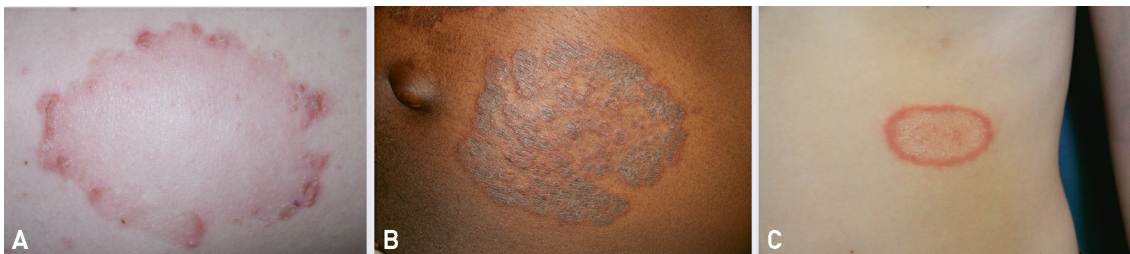

Fig. 9.15 Plaques érythémateuses annulaires avec un aspect de guérison centrale et une « bordure active » surélevée et surmontée de squames.

### 3.5 Kératodermie plantaire associée à une

## onychopathie diffuse

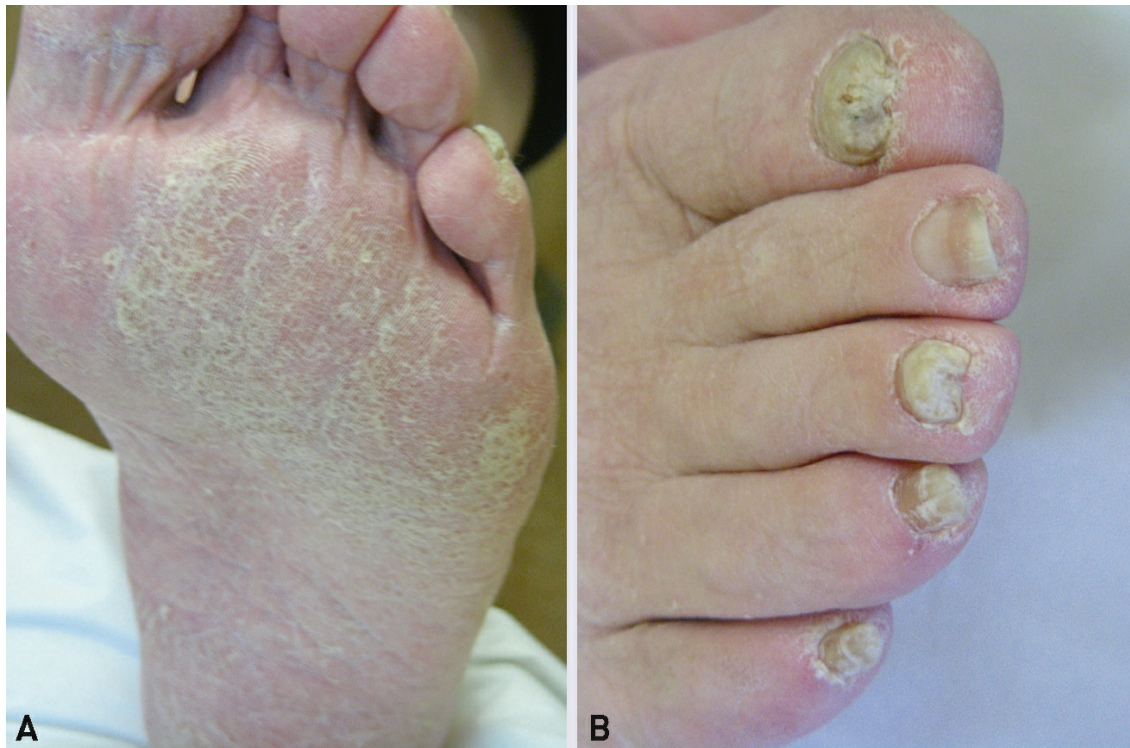

Fig. 9.16 Leuconychies, hyperkératoses sous-unguéales et onycholyses : onyxis dermatophytiques associés à une dermatophytose de la plante.

Il existe fréquemment une atteinte de contiguïté et une diffusion de la dermatophytose des espaces inter-orteils à la plante, aux ongles ou aux mains (contamination pied-main fréquente « two feet, one hand »).

### 3.6 Kérion (de Celse)

Forme de teigne inflammatoire  
suppurative : faire  
un prélèvement mycologique des  
squames-croûtes et des cheveux  
pour confirmer l'atteinte et  
traiter le patient ; puis dépister  
et traiter la famille et la classe.

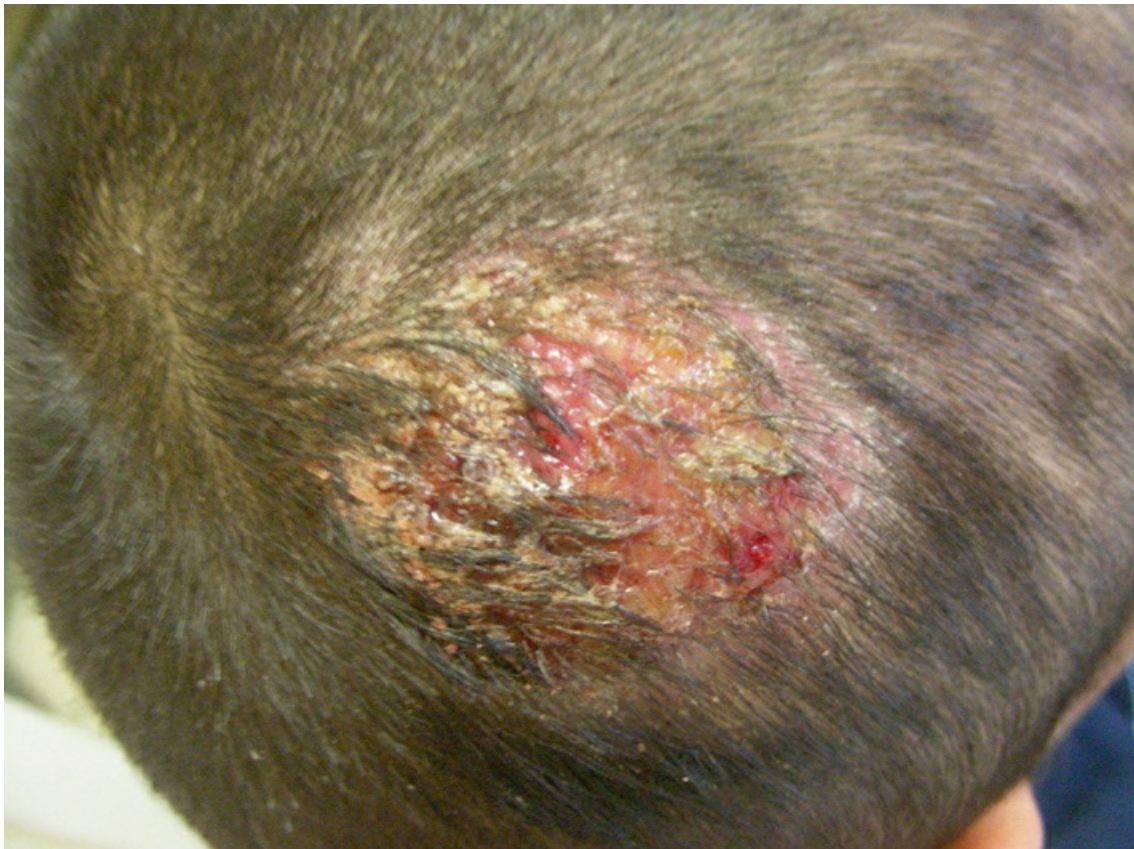

Fig. 9.17 Nodule fluctuant à évolution érosive,

croûteuse et alopeciante du vertex chez un enfant.

## LES 5 POINTS CLÉS DES INFECTIONS MYCOSIQUES CUTANÉO-MUQUEUSES

1. Les infections mycosiques sont principalement dues aux dermatophytes et à *Candida albicans* sous l'influence de facteurs favorisants (voir [tableau 4](#)). *Candida albicans* (levure) est à l'état saprophyte sur les muqueuses mais peut être pathogène sur ces sites et il est toujours pathogène lorsqu'isolé sur une lésion cutanée. Les dermatophytes (champignons filamenteux kératinophiles) sont toujours pathogènes et respectent les muqueuses, la transmission peut être interhumaine (espèces anthropophiles) ou de l'animal à l'homme (espèces zoophiles) ou du sol à l'homme (espèces telluriques).

2. Le prélèvement mycologique est recommandé (sauf pour les intertrigos interorteils et les formes évidentes) par examen direct et culture sur milieu de Sabouraud. En cas d'atypies, de doute diagnostique, d'atteintes phanériennes (ongles et cuir chevelu), de lésions résistantes à un traitement ou récidivantes, ce prélèvement est indispensable. Il doit être fait avant toute prescription d'antifongique ou après une fenêtre thérapeutique d'au moins 2 semaines (voir



[tableau 4](#)).

3. Le traitement est local ou systémique selon la forme, l'extension et le terrain. Il faut traiter tous les foyers de façon synchrone. Le traitement des candidoses cutanéomuqueuses est local sauf chez l'immunodéprimé et pour traiter une localisation unguéale. La plupart du temps, les dermatophytoses sont accessibles à un traitement local, sauf les localisations unguéales, les atteintes étendues ou les teignes. En cas de dermatophytose zoophile, il faut traiter l'animal. Dans tous les cas, il faut lutter contre les facteurs favorisants.

4. Tout état squameux, croûteux ou pustuleux du cuir chevelu doit faire évoquer une teigne. Il s'agit d'un diagnostic clinique qui nécessite une confirmation mycologique par prélèvement local de squames et d'une touffe de cheveux (à faire avant tout traitement).

5. Le traitement d'une teigne se fait par un antifongique local et systémique, pendant au moins 6 semaines, avec un contrôle de la guérison clinique et mycologique à la fin du traitement. Toute la famille doit être examinée et traitée en cas de signes de teigne. Si l'agent retrouvé est zoophile, il faudra traiter l'animal. Sur présentation d'un certificat attestant d'une consultation et d'un traitement, il n'y



a pas de mesure d'éviction. Il faudra dépister les enfants de la classe et le personnel et les traiter, le cas échéant.

## 4 Principaux facteurs favorisant des candidoses

|                          |  |
|--------------------------|--|
| <b>Facteurs locaux</b>   | <ul style="list-style-type: none"><li>– Humidité</li><li>– Macération</li><li>– pH acide</li><li>– Irritations chroniques (prothèses dentaires, mucite postradique, etc.)</li><li>– Xérostomie</li></ul> |
| <b>Facteurs généraux</b> | <ul style="list-style-type: none"><li>– Immunodépression</li><li>– Diabète</li><li>– Grossesse</li></ul>   |



- Âges extrêmes de la vie
- Antibiothérapie
- Œstroprogestatifs
- Corticothérapie



# Item 158 Infections sexuellement transmissibles (IST) : gonococcies, chlamydioses, syphilis, papillomavirus humain (HPV), trichomonose

1. [Tableau de synthèse des urétrites](#)
2. [Syphilis](#)
  - 2.1. [Chancre syphilitique](#)
  - 2.2. [Roséole syphilitique chez un patient VIH+](#)
  - 2.3. [Roséole syphilitique](#)
  - 2.4. [Syphilis secondaire](#)
  - 2.5. [Tableau résumé de la sérologie TPHA/VDRL](#)
3. [Trichomonose et tumeurs à papillomavirus humain \(HPV\)](#)
  - 3.1. [Condylomes](#)



## OBJECTIFS

- Diagnostiquer et traiter une gonococcie, une

chlamydie, une syphilis récente et tardive, une infection génitale à HPV, une trichomonose.

- Connaître les principes de la prévention et du dépistage des IST, notamment chez les partenaires.
- Connaître les principes de prévention et dépistage des infections à HPV, frottis et vaccination.

## 1 Tableau de synthèse des urétrites

| Gonococcie  | Infection à Chlamydia                           |
|---|---|
| <i>Neisseria gonorrhoeae</i>  | <i>Chlamydia trachomatis</i>                    |
| Diplocoque gram négatif intracellulaire   | Bacille gram négatif intracellulaire            |
| Incubation 2-7 jours  | Incubation de plusieurs semaines                |
| <ul style="list-style-type: none"> <li>– Homme : urétrite antérieure aiguë</li> <li>– Femme : le plus souvent asymptomatique</li> </ul> | Homme et femme :<br>souvent<br>asymptomatique   |
| <ul style="list-style-type: none"> <li>– PCR 1<sup>er</sup> jet d'urine, culture sur écouvillon</li> </ul>                              | PCR 1 <sup>er</sup> jet, culture sur écouvillon |



|   |  |
|---|--|
| <ul style="list-style-type: none"> <li>– Prélèvement vagin, col ; anal et pharyngé chez femme et homosexuel masculine</li> </ul>  |  |
| <ul style="list-style-type: none"> <li>– 1<sup>re</sup> intention : ceftriaxone une injection IM de 500 mg + azithromycine 1 g (traitement anti-Chlamydia systématique ++)</li> <li>– En cas d'allergie : azithromycine 2 g en dose unique, per os</li> </ul>                             | <p>1<sup>re</sup> intention :</p> <p>azithromycine 1 g en dose unique per os ou doxycycline 2 × 100 mg/j pendant 7 jours</p> |
| <p>Contrôle clinique à 7 jours</p>  | <p>Femmes jeunes : contrôler PCR à 6 mois</p>  |
| <ul style="list-style-type: none"> <li>– Dépistage d'autres IST</li> <li>– Rapports sexuels protégés pendant 7 jours après la fin du traitement</li> <li>– Dépistage, examen et traitement du/des partenaire(s) sexuel(s)</li> <li>– Éducation, port du préservatif, risque de</li> </ul> |  |



recontamination

- Sujet VIH : même traitement
- Complications importantes dans les 2 cas, stérilité tubaire, GEU

## 2 Syphilis

### 2.1 Chancre syphilitique

**Il faut rechercher  
une adénopathie satellite  
inguinale souvent présente.**



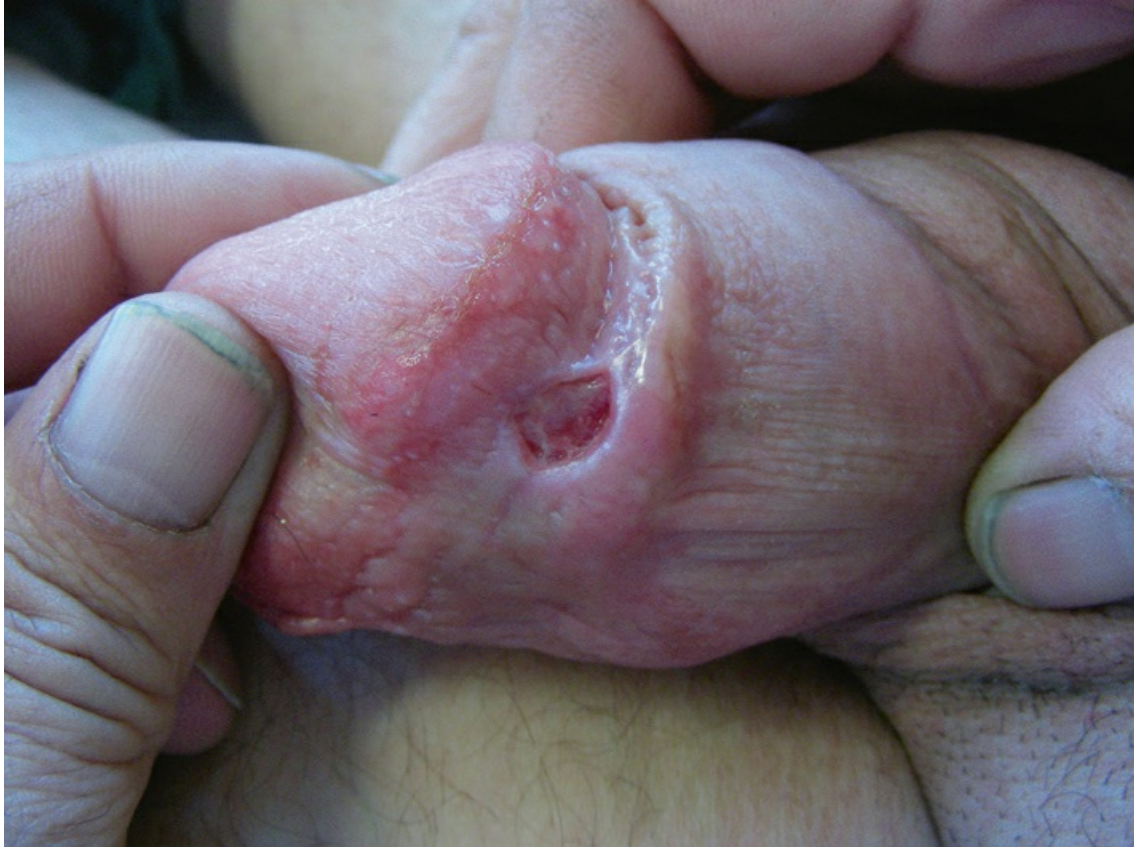

Fig. 10.1 Ulcération propre du sillon balano-préputial, indolore suite à des rapports non protégés.

## **2.2 Roséole syphilitique chez un patient VIH+**

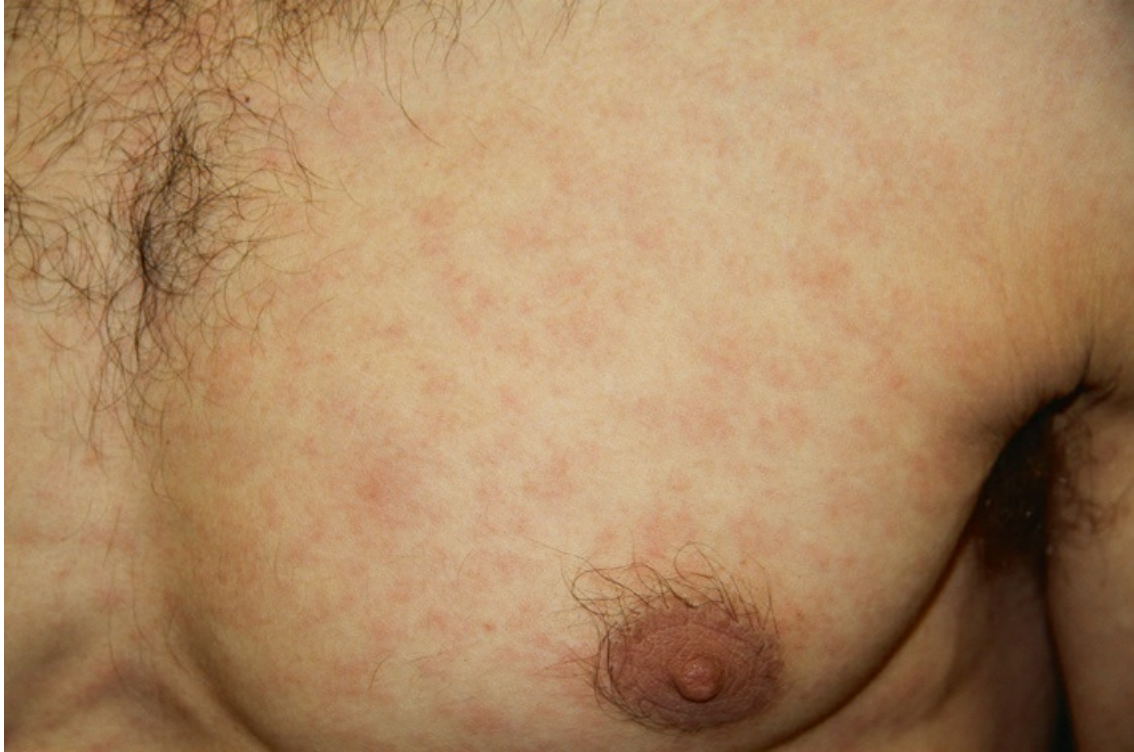

Fig. 10.2 Fines macules rose clair du tronc.

### **2.3 Roséole syphilitique**

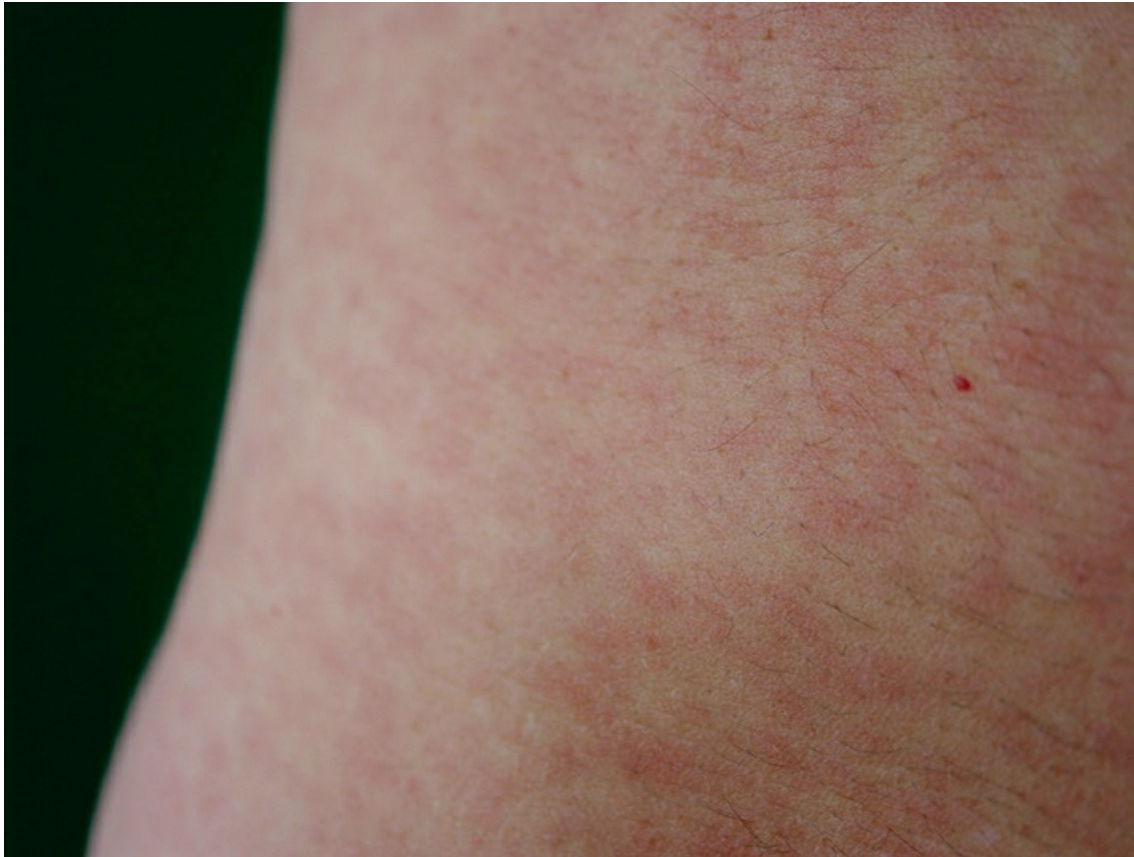

Fig. 10.3 Macules rosées du tronc.

## 2.4 Syphilis secondaire

Devant ce type d'éruption, il faut absolument réaliser une sérologie TPHA/VDRL et une sérologie VIH. Ce patient était d'ailleurs VIH + .



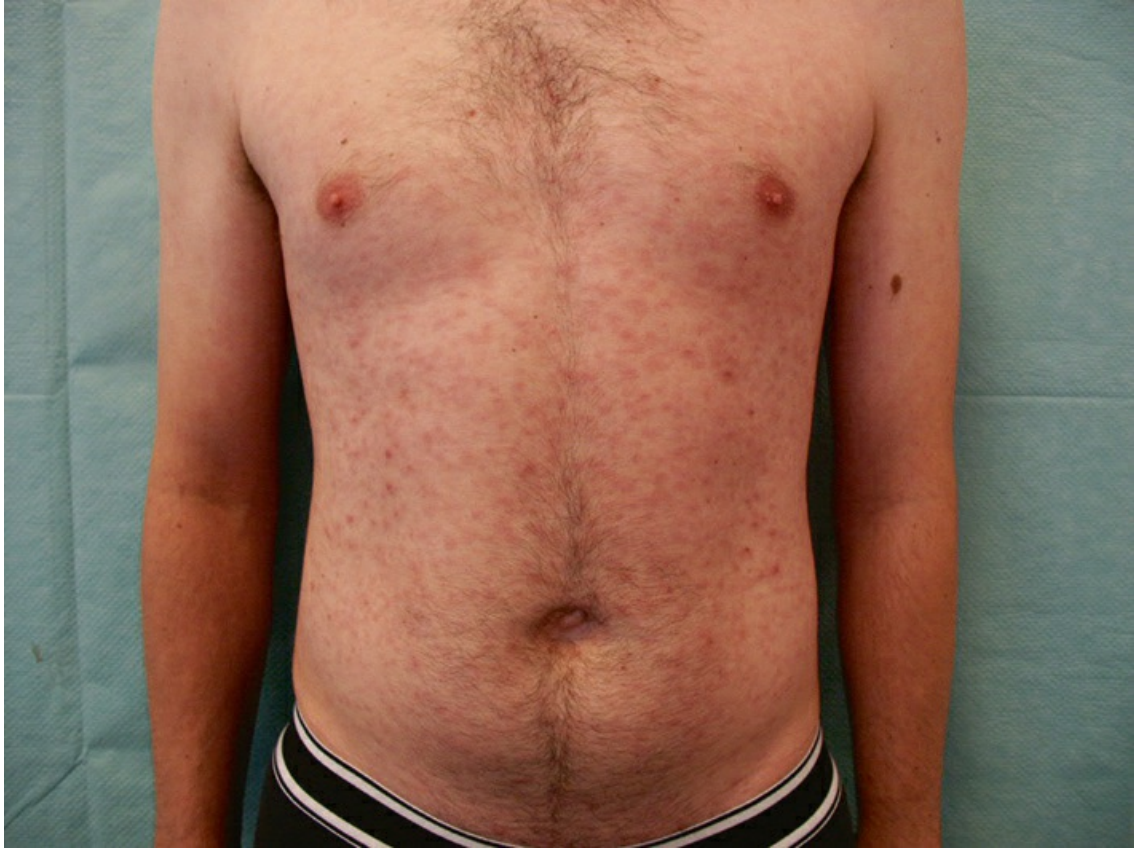


Fig. 10.4 Exanthème maculo-papuleux.

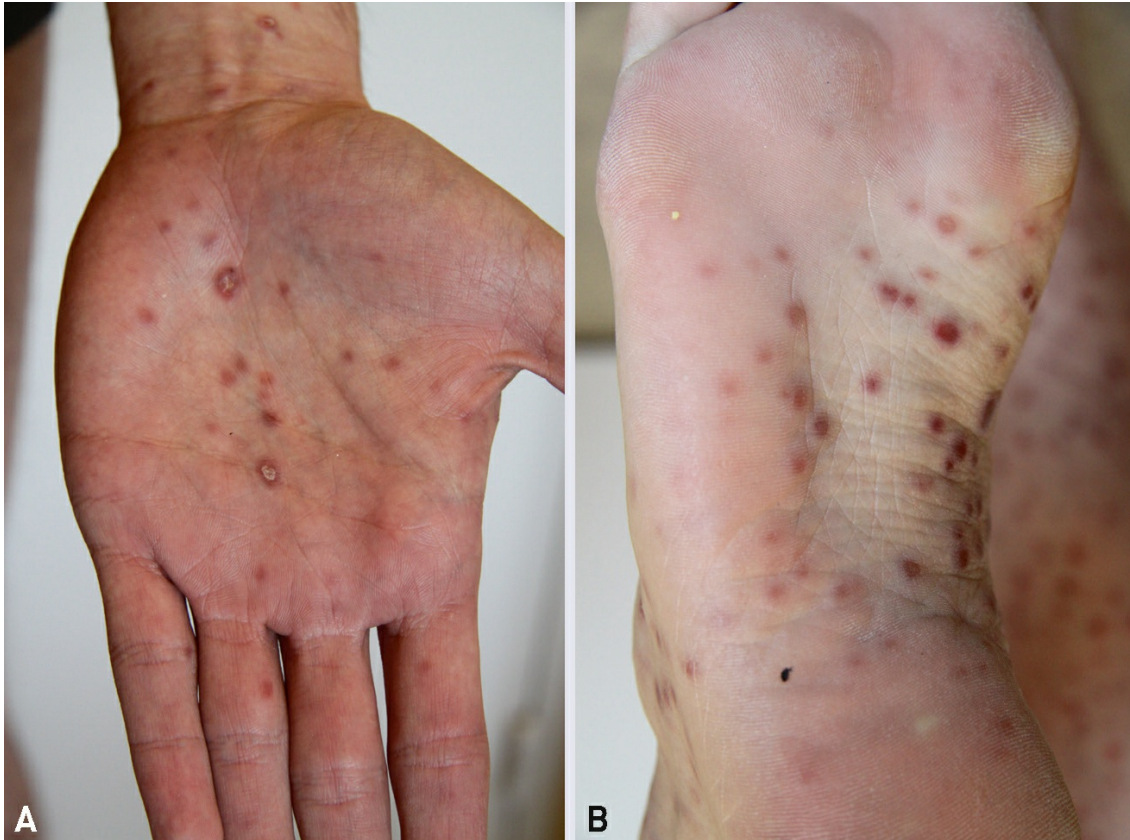


Fig. 10.5 Papules rouge cuivre palmo-plantaires.

Certaines lésions palmaires ont une fine collerette de squames appelée collerette de Biètt typique de la syphilis secondaire, 2<sup>e</sup> floraison.

Il s'agissait d'un patient avec une syphilis au stade de la 2<sup>e</sup> floraison. Ces lésions simulent un psoriasis en gouttes, d'où le nom donné à la syphilis « la grande simulatrice ».

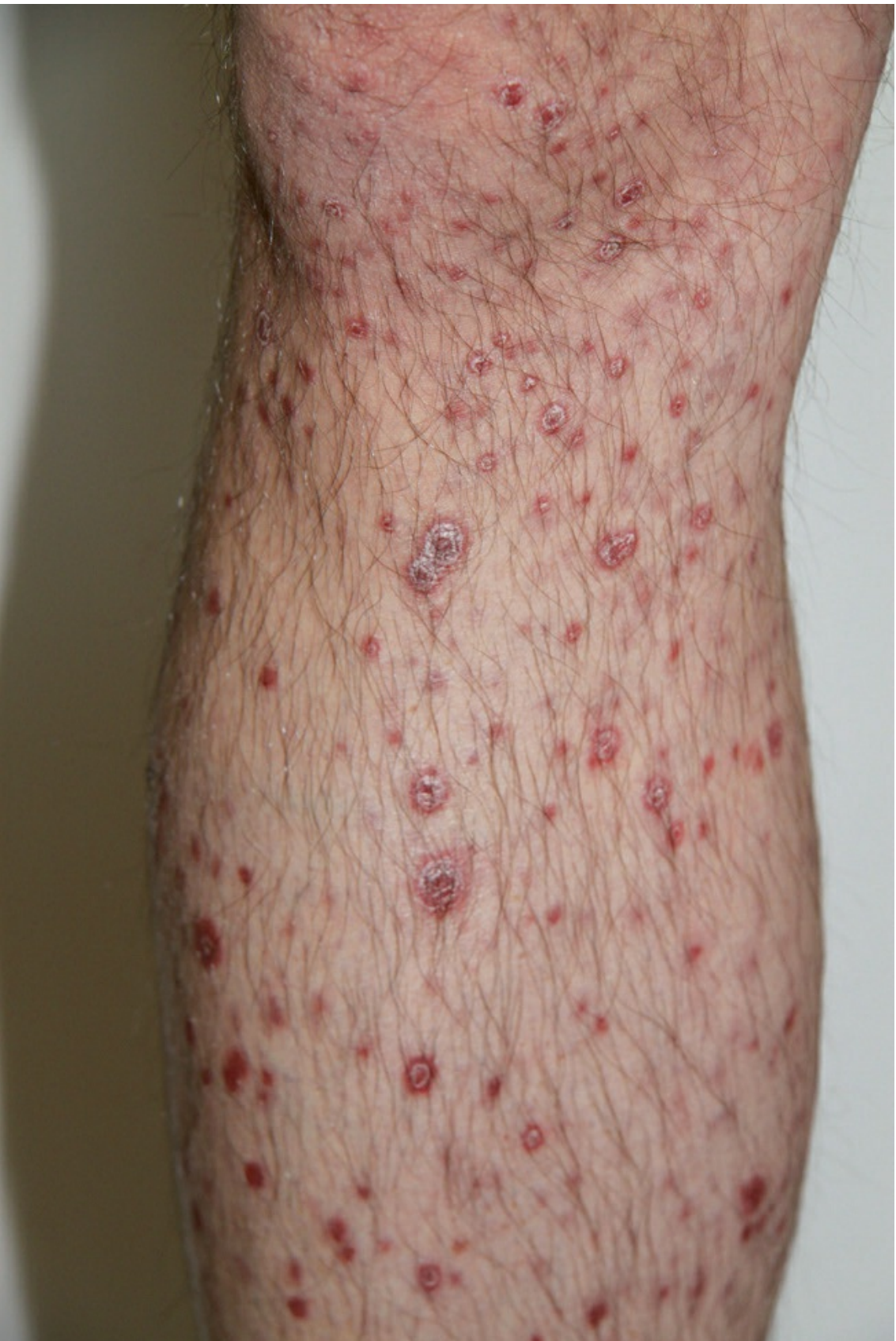

Fig. 10.6 Papules et plaques érythémateuses de la jambe, un peu foncées, surmontées par une squame.

## LES 5 POINTS CLÉS DE LA SYPHILIS

1. Devant toute éruption/toute dermatose, il faut penser à la syphilis et ne pas hésiter à réaliser une sérologie TPHA (ou EIA/CIA)/VDRL : positifs respectivement à J7-10 jours et J10-15 du début du chancre (voir tableau résumé de la sérologie TPHA/VDRL).
2. La chronologie est importante à connaître :
  - incubation d'environ 3 semaines puis apparition d'un chancre syphilitique qui guérit sans laisser de cicatrice en 2 semaines;
  - puis dans les 6 semaines après le chancre, survient la syphilis secondaire 1<sup>re</sup> floraison sous forme d'un exanthème roséoliforme appelé roséole syphilitique qui guérit en quelques semaines,
  - puis dans l'année, il y a la 2<sup>e</sup> floraison sous forme de syphilides papuleuses et de lésions très polymorphes;
  - longtemps après, il y a un risque de neurosyphilis, d'insuffisance aortique et d'anévrismes,



et de lésions cutanées sous forme de gommés syphilitiques.

Une gomme est une lésion ferme profonde hypodermique qui a une évolution vers un ramollissement central aboutissant à une ulcération et issue d'un liquide.

3. La syphilis précoce regroupe le chancre, la syphilis secondaire et la syphilis latente précoce (ne pouvant être affirmée avec certitude qu'en cas de sérologie négative datant de moins de 1 an). La syphilis tardive regroupe la syphilis latente tardive et la syphilis tertiaire (très rare).

4. Le traitement de la syphilis précoce consiste en 1 injection de benzathine pénicilline G 2,4 MUI ou de doxycycline  $2 \times 100$  mg/jour pendant 14 jours (en cas d'allergie aux  $\beta$ -lactamines). Le traitement de la syphilis tardive consiste en 1 injection par semaine de benzathine pénicilline G 2,4 MUI pendant 3 semaines ou doxycycline  $2 \times 100$  mg/j pendant 28 jours. Le traitement de la neurosyphilis repose sur des perfusions de pénicilline G 20 MUI/j pendant 14 jours.

5. Il convient de prévenir la réaction d'Herxheimer par un antipyrétique ou un AINS. Il faut surveiller l'évolution clinique et la décroissance du VDRL à 3,



6 (2 dilutions) et 12 mois. L'objectif est la négativation du VDRL à 1 an pour les syphilis primaires et à 2 ans pour les syphilis secondaires. Dans tous les cas, il faut associer les mesures adjuvantes des IST : dépistage des autres IST, éducation au port du préservatif, bilan IST du/des partenaire(s).

## 2.5 Tableau résumé de la sérologie TPHA/VDRL

| Types          | Interprétations  |
|----------------|--|
| TPHA-<br>VDRL- | – Absence de tréponématose<br>– Tréponématose très récente (1 <sup>ers</sup> jours du chancre)<br>– Tréponématose guérie (traitée précocement) |
| TPHA+<br>VDRL+ | Tréponématose traitée ou non, ou en cours de guérison  |
| TPHA-          | Faux positifs : lupus érythémateux, grossesse, SAPL, cancers, infections etc.  |

|       |  |
|-------|--|
| VDRL+ |  |
| TPHA+ | – Tréponématose guérie   |
| VDRL- | – Tréponématose très précoce (1 <sup>ers</sup> jours du chancre)<br>– Syphilis tertiaire ancienne (rare) |

## 3 Trichomonose et tumeurs à papillomavirus humain (HPV)

### 3.1 Condylomes



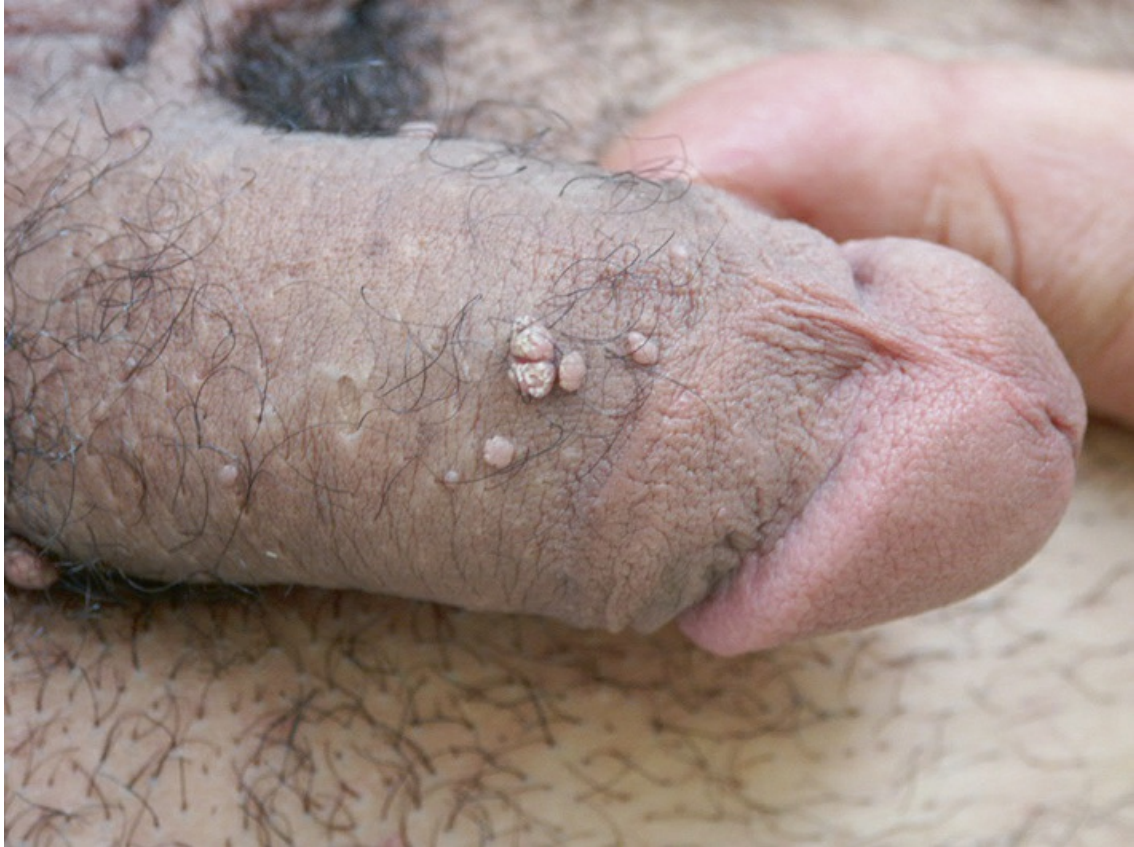

Fig. 10.7 Papules couleur chair finement kératosiques à la face ventrale de la verge.

Une anoscopie est nécessaire pour rechercher des lésions de la muqueuse anale et rectale. En cas de lésions suspectes, une biopsie est indiquée pour dépister une transformation néoplasique.



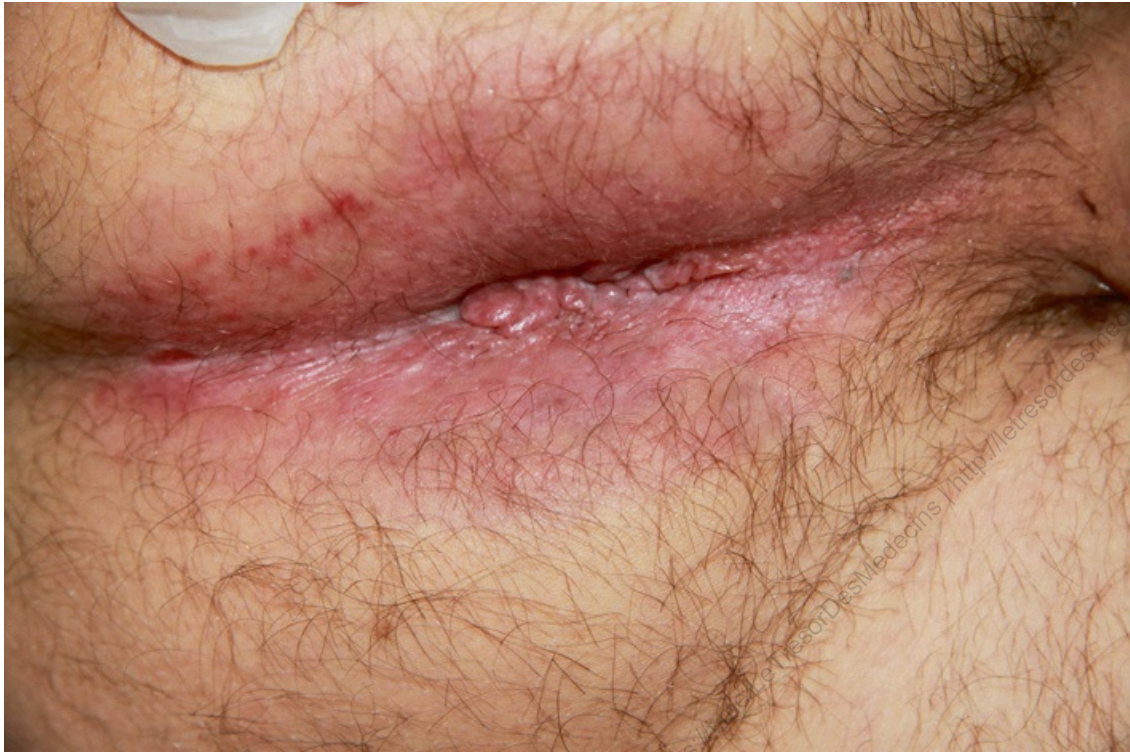

Fig. 10.8 Papules érythémateuses de la région anale chez un sujet VIH positif : condylomes.

## LES 5 POINTS CLÉS DE LA TRICHOMONOSE ET DES TUMEURS À PAPILLOMAVIRUS HUMAIN (HPV) (VOIR AUSSI [chapitre 23 – item 299](#))

1. Le parasite *Trichomonas vaginalis* est responsable de la trichomonose. Il s'agit d'une IST dont les principaux signes sont un prurit, un œdème du méat, un écoulement blanchâtre discret, des douleurs et une dyspareunie.
2. Il faut faire un prélèvement bactériologique et mycologique des leucorrhées ou du 1<sup>er</sup> jet urinaire et

Retrouvez plus de livres médicaux à télécharger gratuitement et exclusivement sur :

| [www.facebook.com/LeTresorDesMedecins](http://www.facebook.com/LeTresorDesMedecins) | [www.facebook.com/groups/LeTresorDesMedecins](http://www.facebook.com/groups/LeTresorDesMedecins) |

| <https://t.me/LeTresorDesMedecins> | <http://letresordesmedecins.blogspot.com> |



une mise en culture. Le traitement consiste en une antibiothérapie par métronidazole 2 g en dose unique. Il faut faire un dépistage des autres IST, une éducation au port du préservatif et un bilan IST du(des) partenaire(s).

3. Les tumeurs à HPV sont des infections très fréquentes et responsables de lésions cutanées (verrues) ou muqueuses (condylomes) variées, bénignes mais qui sont associées, dans certaines situations, à des néoplasies avec le rôle des virus HPV 16 et 18 dans les cancers du col de l'utérus. Les HPV 1, 2 ou 3 sont les principaux virus responsables des verrues cutanées. Les virus HPV 6 et 11 et les HPV oncogènes 16 et 18 sont responsables des condylomes.

4. Les condylomes doivent alerter le clinicien sur le risque de transformation et l'indication d'un bilan IST du patient et des partenaires sexuels. Le traitement est, dans ce cas, justifié pour prévenir leur transmission sexuelle. Un examen par frottis cervico-vaginal est indispensable pour dépister des lésions précancéreuses du col, aussi appelées néoplasies intra-épithéliales. Selon la situation, il faut analyser l'anus, la vulve, le pénis ou l'urètre pour dépister une néoplasie intra-épithéliale. Ces lésions peuvent évoluer vers un carcinome



épidermoïde invasif. Le traitement repose sur des méthodes destructrices locales : cryothérapie, laser CO<sub>2</sub>, imiquimod, etc.

5. Un vaccin préventif doit être proposé aux jeunes filles de 11 à 14 ans (M0 et M6) et, en « rattrapage », chez les jeunes filles et les jeunes femmes de 15 à 19 ans n'ayant pas eu de rapports sexuels (M0, M2 et M6) ou au plus tard dans l'année suivant leur premier rapport. Pour les hommes ayant des relations sexuelles avec des hommes, la vaccination HPV est recommandée jusqu'à l'âge de 26 ans (M0, M2 et M6). Cette vaccination ne se substitue pas au dépistage des lésions précancéreuses et cancéreuses du col de l'utérus par le frottis cervico-vaginal : à partir de 25 ans, toutes les jeunes femmes doivent continuer à bénéficier du dépistage selon les recommandations en vigueur.



## Item 160 Exanthèmes fébriles de l'enfant

1. [Rougeole](#)
2. [Signe de Koplik](#)
3. [Syndrome mains-pieds-bouche lié à une infection par un entérovirus de type Coxsackie](#)
4. [Syndrome de Kawasaki](#)
5. [Primo-infection à parvovirus B19](#)
6. [Scarlatine \(due au streptocoque du groupe A, sécréteurs d'exotoxines\)](#)
7. [Tableau résumé des exanthèmes fébriles de l'enfant](#)



### OBJECTIFS

- Argumenter les principales hypothèses diagnostiques et justifier les examens complémentaires pertinents.
- Diagnostiquer une rougeole, une rubéole, un mégalérythème épidémique, un exanthème subit,

une mononucléose infectieuse, une scarlatine, un syndrome de Kawasaki.

- Connaître les principes de la thérapeutique et du suivi du patient.
- Connaître la conduite à tenir vis-à-vis de l'entourage autour d'un diagnostic de rougeole, rubéole, scarlatine, et les risques chez la femme enceinte.

## 1 Rougeole

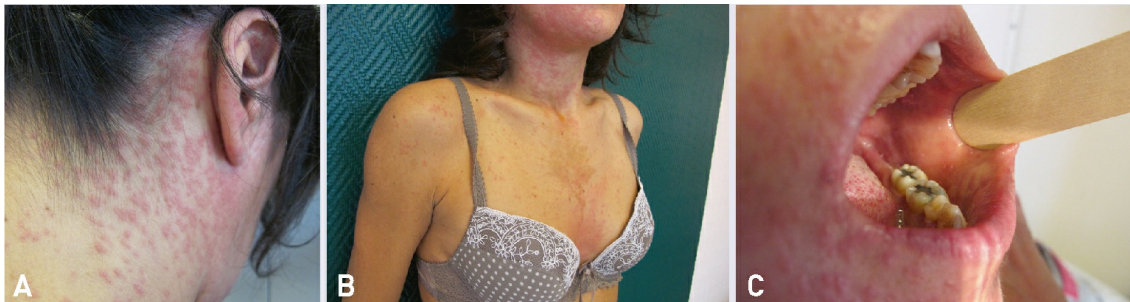

Fig. 11.1 Exanthème maculo-papuleux de type morbilliforme qui a débuté derrière les oreilles chez cette jeune femme et qui a eu une évolution descendante en s'étendant au tronc.

La présence d'un énanthème sous forme de petites lésions blanchâtres (signe de Koplik) caractéristique associé permet de poser le diagnostic de rougeole, lié à une infection par le *Paramyxovirus*.

## 2 Signe de Koplik

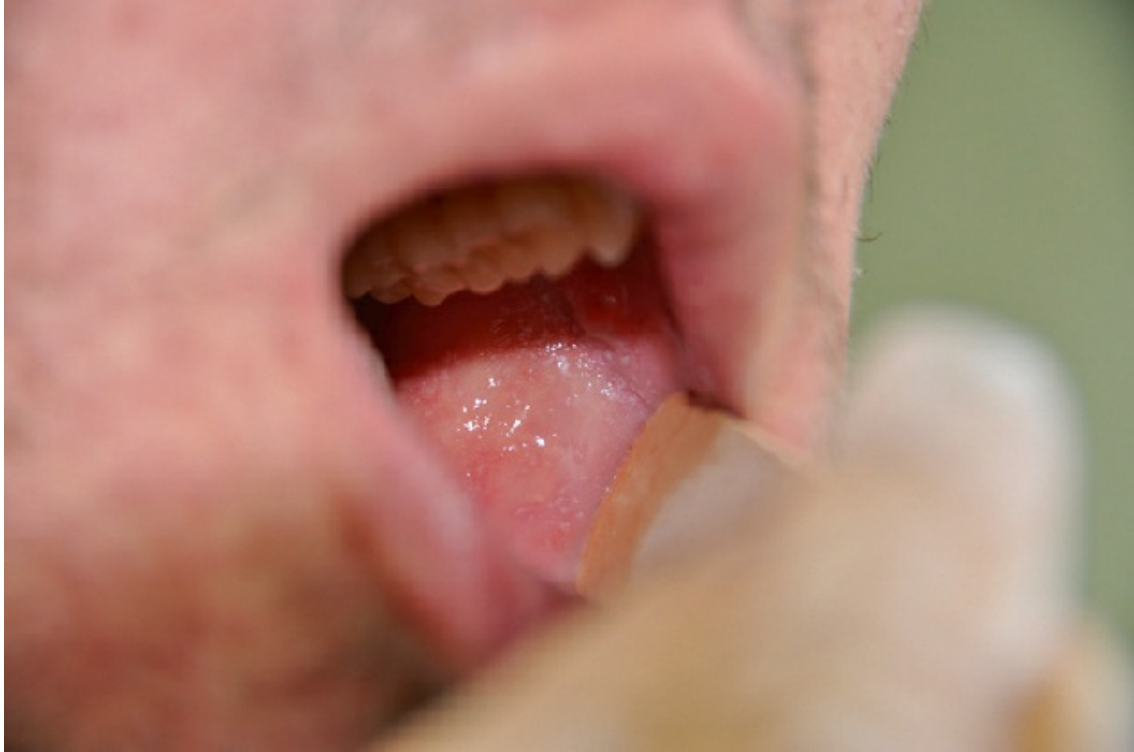

Fig. 11.2 Énanthème sous forme de nombreuses petites lésions blanchâtres sur la muqueuse jugale chez un patient avec une rougeole.

### **3 Syndrome mains-pieds-bouche lié à une infection par un entérovirus de type Coxsackie**

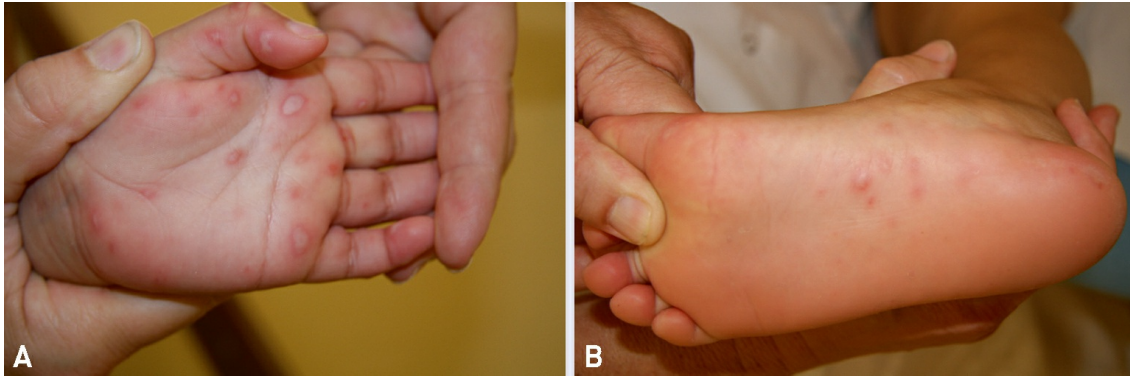


Fig. 11.3 Vésicules grisâtres et de forme oblongue, avec une bordure érythémateuse de sièges palmaire et plantaire.

Il faut rechercher une atteinte vésiculo-érosive buccale.

## 4 Syndrome de Kawasaki

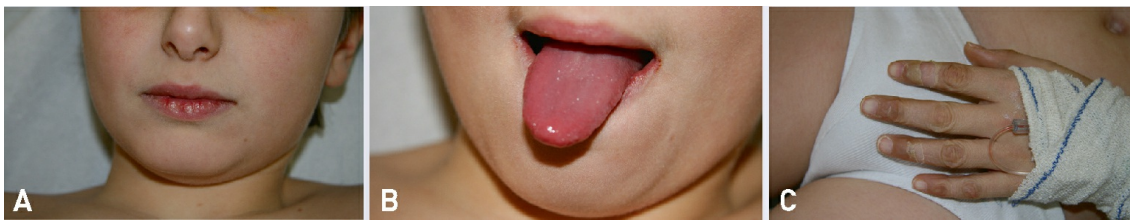

Fig. 11.4 Érythème rouge et squames des lèvres (chéilite) avec une langue rouge framboisée et dépapillée chez un enfant fatigué et ayant de la fièvre depuis plus de 5 jours. Évolution favorable et apparition plus tard d'une desquamation caractéristique en larges lambeaux des extrémités dite « en doigts de gants ».

## 5 Primo-infection à parvovirus B19

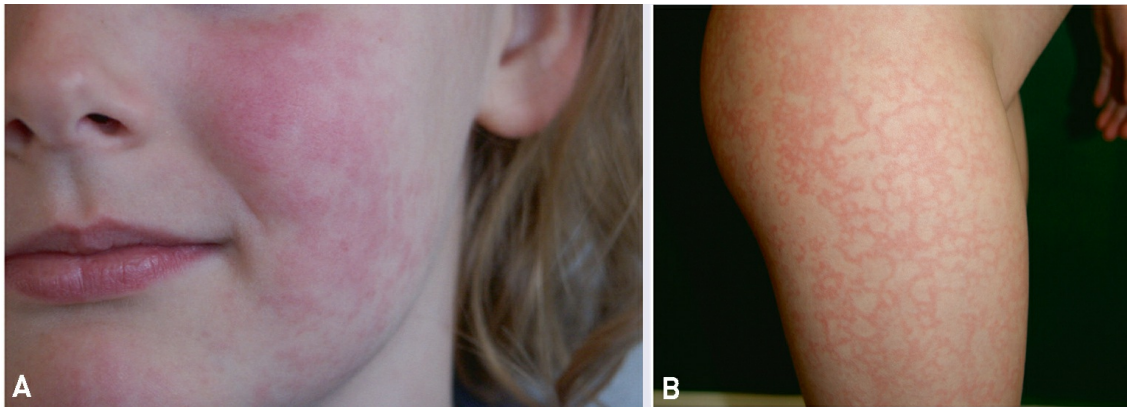


Fig. 11.5 Exanthème avec aspect soufflé des joues et érythème réticulé des membres inférieurs dans le cadre d'une primo-infection à parvovirus B19 (mégalérythème épidémique, 5<sup>e</sup> maladie).

## 6 Scarlatine (due au streptocoque du groupe A, sécréteur d'exotoxines)

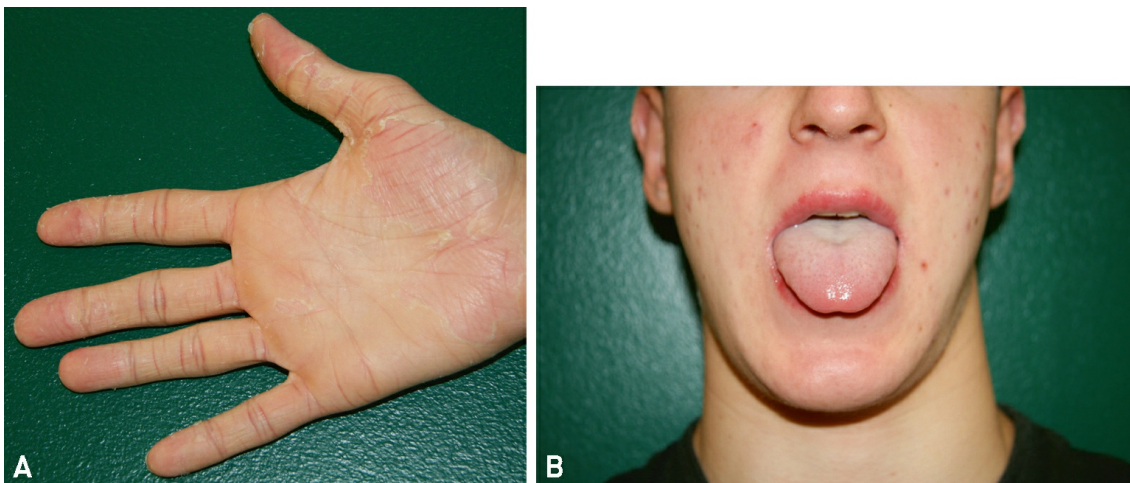




Fig. 11.6 Exanthème avec desquamation en doigt de gants et langue framboisée.

## LES 5 POINTS CLÉS DES EXANTHÈMES FÉBRILES DE L'ENFANT

1. Il s'agit de situations cliniques fréquentes dans lesquelles (voir aussi [chapitre 5 – Item 112](#)), il faut raisonner par rapport aux trois types d'exanthèmes (roséoliforme, morbilliforme et scarlatiniforme : voir [tableau 5, chapitre 5 – item 112](#)), aux signes associées et au contexte (rechercher un contagé). Dans tous les cas, il faudra rechercher une prise médicamenteuse qui doit faire discuter une toxidermie. Chez l'adulte et parfois chez l'enfant, il ne faudra pas méconnaître les exanthèmes révélateurs de viroses graves (VIH, arboviroses, hépatites), d'infections bactériennes (méningococcémie, rickettsioses, syphilis, etc.), du syndrome du choc toxique staphylococcique, du syndrome de Kawasaki.

2. Il n'y a pas lieu de faire de bilan biologique systématique, sauf en cas de grossesse (sérodiagnostics rubéole, toxoplasmose, CMV, parvovirus B19, VIH, syphilis), de suspicion de primo-infection par le VIH (antigénémie P24, PCR)



ou de syphilis (voir aussi [chapitre 10 – item 158](#)). L'hospitalisation est nécessaire en cas de suspicion de syndrome de Kawasaki, d'une immunodépression ou de manifestations viscérales avec une altération de l'état général de l'enfant. Dans la majorité des cas, l'éruption est bénigne et transitoire. Une confirmation diagnostique par PCR ou sérologie (IgM et/ou séroconversion après 15 à 21 jours) peut parfois être utile.

3. La mononucléose infectieuse est très fréquente chez les adolescents. Un exanthème après la prise d'aminopénicilline chez un adolescent avec une mononucléose infectieuse ne contre-indique pas ultérieurement la prise de cet antibiotique si l'infection à EBV a bien été prouvée.

4. Dans certaines situations, il faut penser à l'entourage, notamment aux femmes enceintes et aux risques pour le fœtus :

- rubéole : retard de croissance, malformations cardiaques, troubles neurologiques, surdité; vaccin obligatoire et dépistage systématique au 1<sup>er</sup> trimestre. Avant 11 SA, il existe un très haut risque d'infection fœtale avec des anomalies congénitales; entre 11-18 SA, la fréquence des anomalies est variable et, au-delà de 18 SA, ce risque est nul;



- rougeole : risque de fausse couche, de mortalité fœtale in utero, de prématurité, mais il n'y a pas de malformation. Il existe aussi un risque pour la mère. La vaccination est obligatoire;
- parvovirus B19 : le risque fœtal est maximal au 2<sup>e</sup> trimestre avec un risque d'anémie érythroblastique, de tableau d'anasarque ou de mort fœtale in utero;
- varicelle congénitale (< 20 SA), varicelle in utero (> 20 SA) et varicelle néonatale (5 jours avant à 2 jours après l'accouchement). Il existe aussi un risque maternel (voir aussi [chapitre 12 – item 164](#)).

5. En cas de scarlatine, le traitement repose sur les antibiotiques. En cas de syndrome de Kawasaki, il faut donner des AINS, des immunoglobulines IV et un anti-agrégant plaquettaire. Un traitement symptomatique est indispensable dans tous les cas : antipyrétiques, antalgiques, émoullients et traitement antiprurigineux si besoin, éviter les AINS (sauf situations particulières comme le syndrome de Kawasaki).

## **7 Tableau résumé des exanthèmes fébriles de l'enfant**

|                   | Rougeole                                 | Rubéole                | Mé<br>é                           |
|-------------------|--|------------------------|-----------------------------------|
| <b>Incubation</b> | 10-15 jours                              | 2-3 semaines           | 1-2 s                             |
| <b>Prodromes</b>  | Fièvre importante, catarrhe oculo-nasal  | Fièvre modérée         | Aucu                              |
| <b>Clinique</b>   | Exanthème morbilliforme, signe de Koplik | Exanthème roséoliforme | Aspe visag en m des c éryth chau: |



|                        |   |                                      |                     |
|------------------------|---|--------------------------------------|---------------------|
|                        |   |                                      |                     |
|                        |   |                                      |                     |
| <b>Topographie</b>     | Évolution descendante : tête, rétro-auriculaire puis tronc et membres | Visage puis tronc et membres, fesses | Visage puis membres |
| <b>Signes associés</b> | Risque de   | Adénopathies                         | Risque              |



|   |  |  |                         |
|---|--|--|-------------------------|
|   | pneumopathie,<br>de méningo-<br>encéphalite<br>ou de<br>myocardite...  | cervicales,<br>arthrite,<br>fœtopathie<br>lors du 1 <sup>er</sup><br>trimestre de<br>grossesse | d'éry<br>ou d'<br>cas d |
| <b>Guérison/prise<br/>en charge</b>             | 8-10 jours,<br>traitement<br>symptomatique   | 6-10 jours,<br>traitement<br>symptomatique   | 6-10<br>traite<br>symp  |
| <b>Agent<br/>pathogène<br/>Physiopathologie</b> | Paramyxo-<br>virus   | Togavirus  | Parvo                   |
| <b>Autres</b>                                   | Vaccin : 2 doses : la<br>première à 12 mois et la<br>seconde entre 16 et 18 mois.<br>Rattrapage par une injection<br>en cas de vaccination |  |                         |

antérieure par une seule dose.



---

## CHAPITRE 12

# Item 164 Infections à herpès virus du sujet immunocompétent

---

### 1. **Herpès**

- 1.1. [Récurrence d'un herpès labial](#)
- 1.2. [Herpès virus du dos](#)
- 1.3. [Panaris herpétique](#)
- 1.4. [Herpès génital](#)
- 1.5. [Tableau résumé du traitement de l'herpès](#)

### 2. **Varicelle**

- 2.1. [Vésicules ombiliquées](#)
- 2.2. [Exanthème avec présence de vésicules](#)

### 3. **Zona**

- 3.1. [Zona du membre inférieur gauche](#)
- 3.2. [Zona du membre supérieur droit](#)
- 3.3. [Zona du cou](#)
- 3.4. [Tableau résumé du traitement du zona](#)





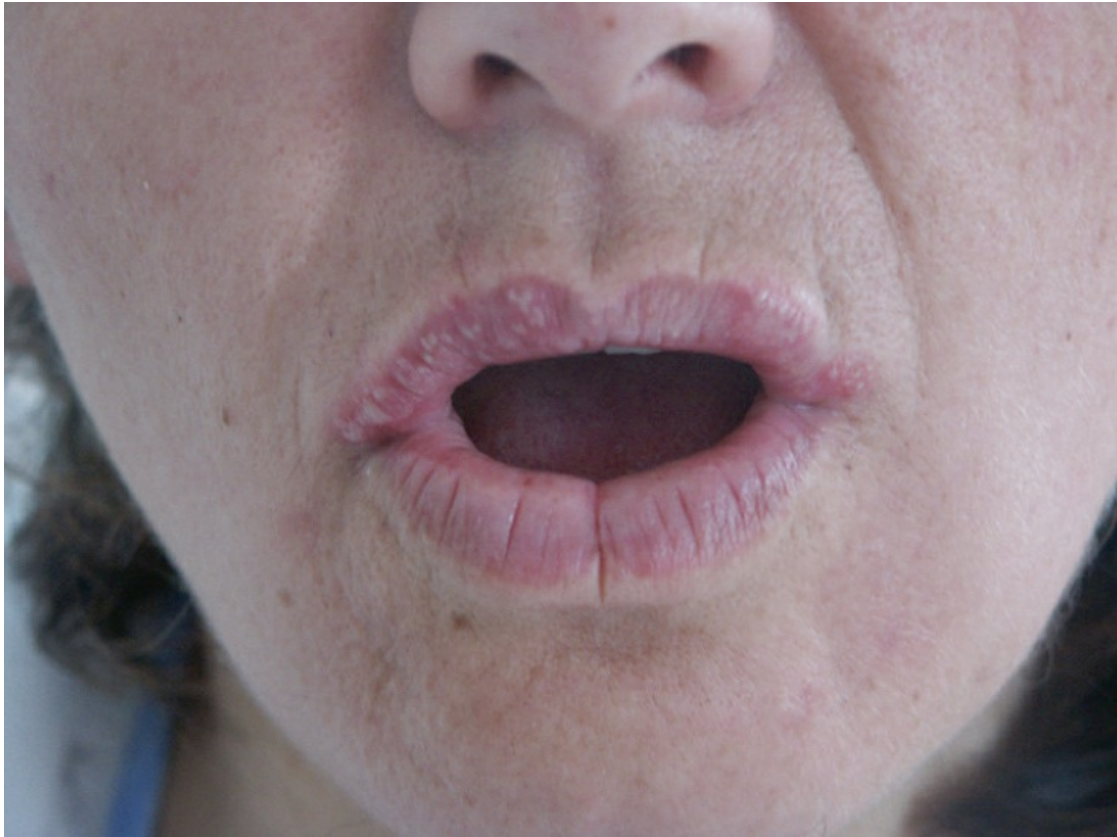

## OBJECTIFS

- Diagnostiquer un herpès cutané et muqueux, une varicelle, un zona chez le sujet immunocompétent
- Connaître la conduite à tenir devant un herpès cutané et muqueux, une varicelle, un zona et leurs complications les plus fréquentes.
- Connaître les risques en cas d'infection chez la femme enceinte, le nouveau-né, le sujet atopique.

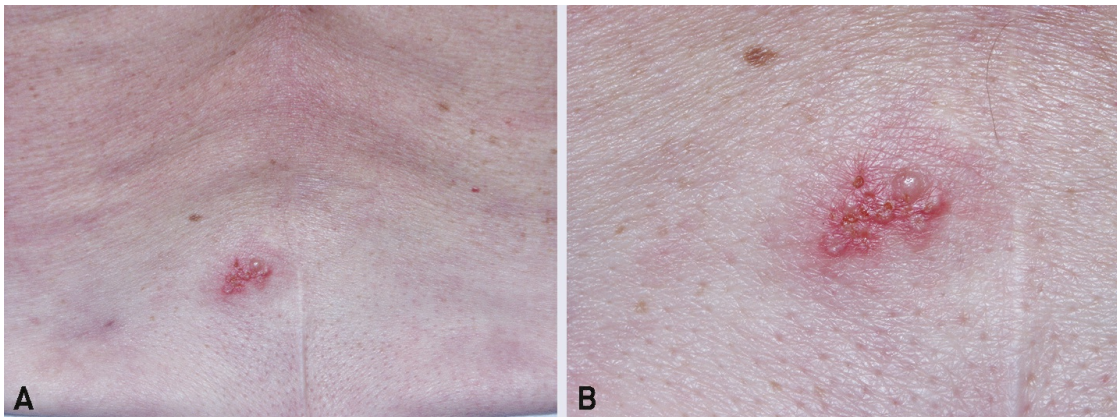
# 1 Herpès

## 1.1 Récurrence d'un herpès labial



**FIG. 12.1** Vésicules grisâtres de la lèvre supérieure avec des lésions groupées en bouquet à la commissure labiale gauche.

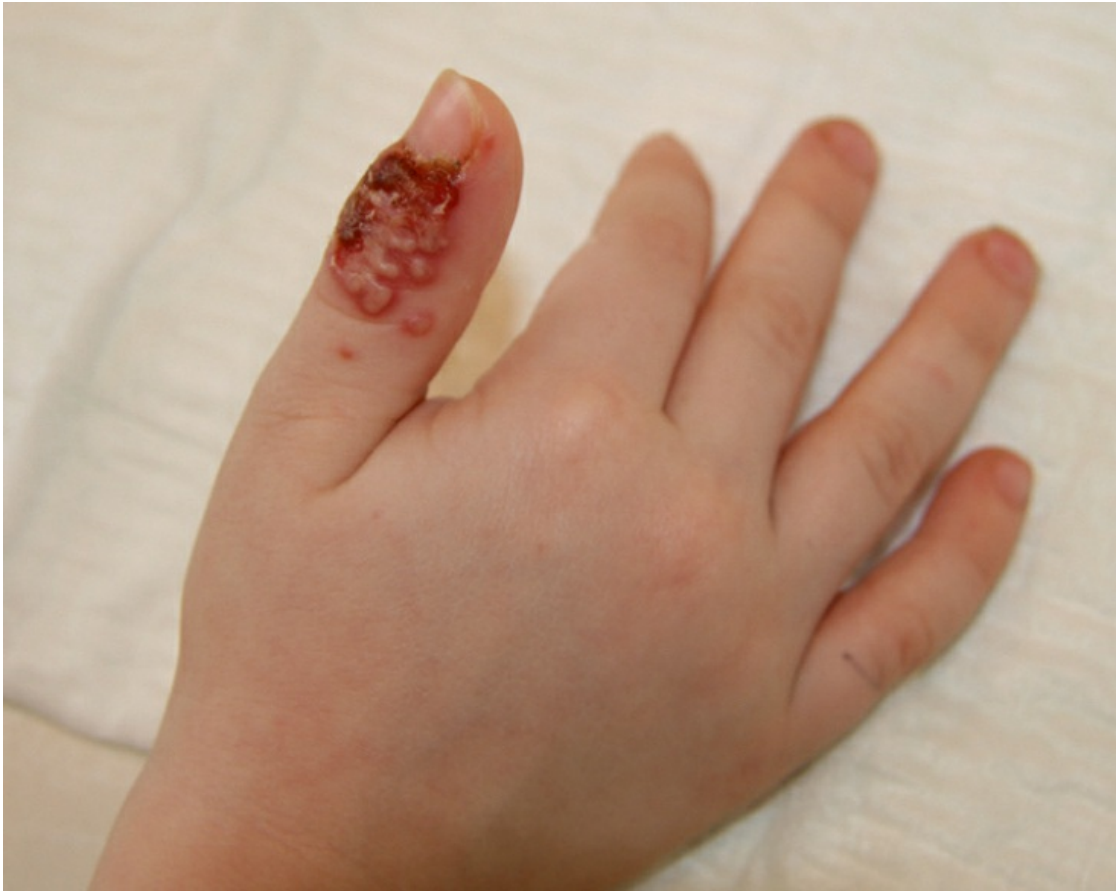## 1.2 Herpès virus du dos



**FIG. 12.2** Vésicules translucides sur base érythémateuse, proches les

unes des autres, arrangement herpétiforme.

## 1.3 Panaris herpétique

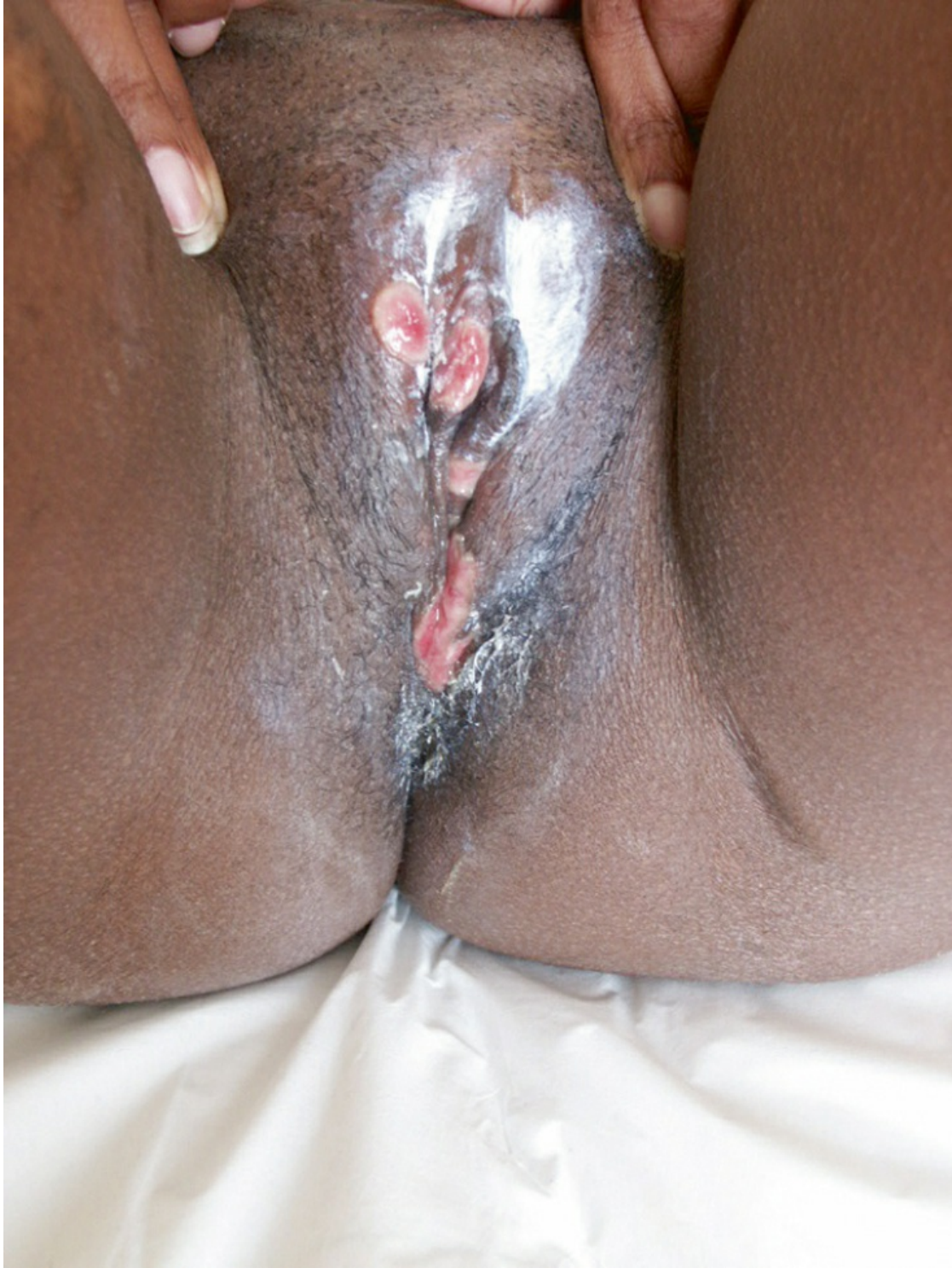

**FIG. 12.3** Vésicules grises aux contours polycycliques sur fond rouge, parfois confluentes associées à des lésions croûteuses.

## 1.4 Herpès génital

Ces lésions sont très douloureuses.





**FIG. 12.4** Érosions superficielles aux contours polycycliques et géographiques, des grandes et petites lèvres, de la fourchette des petites lèvres et du périnée.

## LES 5 POINTS CLÉS DES INFECTIONS HERPÈS

1. Il s'agit d'infections très fréquentes avec des signes cutanéomuqueux. On distingue la primo-infection au cours de laquelle le virus migre dans le ganglion nerveux sensitif : phase de latence ganglionnaire suivie de récurrences plus ou moins fréquentes. Il s'agit d'une transmission interhumaine par contact direct. Il faut connaître la possibilité d'excrétion virale asymptomatique, favorisant la transmission.
2. Il faut expliquer au patient les facteurs déclenchant les réactivations : stress, fièvre, soleil, traumatisme, menstruations, etc. La primo-infection commence par une sensation de cuisson, des brûlures puis les lésions douloureuses typiques apparaissent dans un second temps avec parfois des adénopathies.
3. Il s'agit d'un diagnostic clinique mais la culture virale ou la PCR HSV sont parfois utiles en cas de doute ou de terrain à risque : comme la femme enceinte, le nouveau-né ou un sujet immunodéprimé. Il n'y a pas d'intérêt à faire une sérologie en dehors de la primo-infection.
4. Le syndrome de Kaposi-Juliusberg est grave (*voir aussi [chapitre 15 – item 183](#)*) : il s'agit d'une surinfection herpétique d'une dermatite atopique se manifestant par une nette altération de l'état général, de la fièvre et une éruption profuse de vésicules et de bulles. Il y a une indication à hospitaliser le patient et à prescrire le traitement antiviral par voie veineuse.
5. Le traitement de l'herpès est résumé dans le [tableau 1.5](#). Le traitement local n'a pas d'indication dans la prise en charge de l'herpès. En cas d'herpès récidivant oral ou génital, à partir de plus de 6 récurrences par an : il y a une indication à prescrire un traitement préventif par aciclovir 400 mg × 2/j ou valaciclovir 500 mg/j. Cela diminue le nombre et l'intensité des poussées. Ce traitement préventif est à évaluer après 6 à 12 mois.



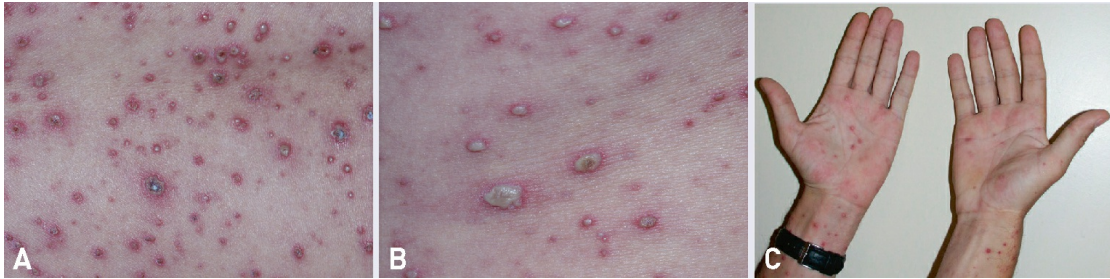

## 1.5 Tableau résumé du traitement de l'herpès

| Clinique                           |                                     | Traitement général  | Autres   |
|------------------------------------|-------------------------------------|---|--|
|                                    | Primo-infection                     | Aciclovir (ACV) 200 mg × 5/j, 5-10 j  | Réhydratation, antalgiques, éviter facteurs favorisants (protection solaire)   |
| <b>Herpès orofacial</b>            | Récurrence                          | Valaciclovir (VLC) :<br>2 g en 1 prise à renouveler après 12 heures   |  |
| <b>Herpès génital</b>              | Primo-infection                     | ACV 200 mg × 5/j, 5-10 j<br>ou<br>VLC 500 mg × 2/j 10 j   | Antalgiques, préservatifs lors des poussées, soutien psychologique   |
|                                    | Récurrence                          | ACV 200 mg × 5/j, 5 j<br>ou<br>VLC 500 mg × 2/j 10 j  |  |
| <b>Herpès de la femme enceinte</b> | Primo-infection                     | – Avant le dernier mois :<br>ACV 200 mg × 5/j, 10 j.<br>– De 36 SA à l'accouchement :<br>traitement préventif :<br>ACV 400 mg × 3/j.<br>– Dans le dernier mois :<br>ACV 200 mg × 5/j jusqu'à l'accouchement | – Césarienne en cas de lésions au moment de l'accouchement.<br>– Si récurrence > 7 jours, accouchement par voie basse. Si récurrence < 7 jours, à discuter en s'aidant de prélèvements locaux.<br>– En cas de ruptures des membranes > 6 heures : césarienne sans intérêt. |
|                                    | Récurrence                          | Idem qu'en dehors d'une grossesse.  |  |
| <b>Herpès néonatal</b>             | Formes systémiques ou neurologiques | ACV IV 20 mg/kg/8 heures pendant 21 jours   | Éviter contact du nouveau-né avec les lésions herpétiques, pas d'électrodes ou pH de scalp. Fiche de conseils pour la famille.   |

## 2 Varicelle

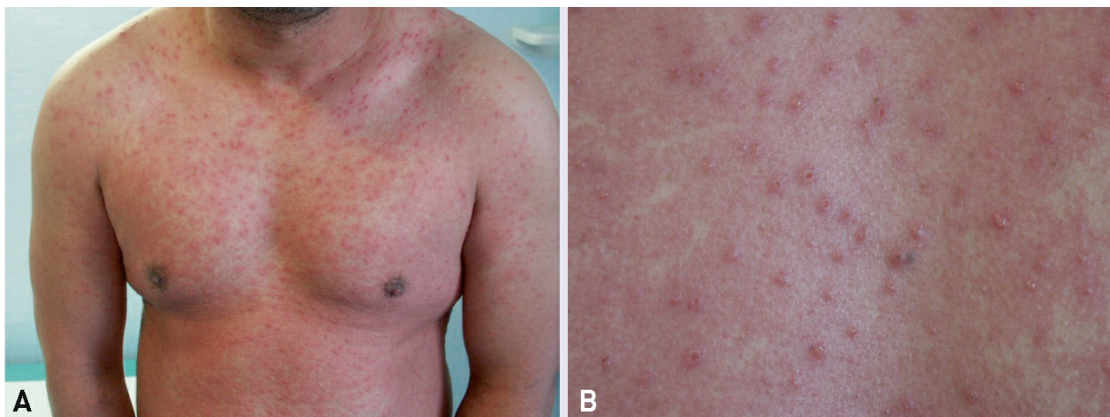
### 2.1 Vésicules ombiliquées



**FIG. 12.5** Vésicules grises avec une dépression centrale (ombiliquée) sur fond érythémateux, avec quelques vésicules grisâtres comportant une dépression centrale ou une croûte.

On observe donc une coexistence de lésions d'âges différents, ce qui est typique de la varicelle.

## 2.2 Exanthème avec présence de vésicules



**FIG. 12.6** (A) On évoque un exanthème maculo-papuleux. (B) En s'approchant, on observe des vésicules dont certaines sont ombiliquées et parfois recouvertes d'une croûte : varicelle.

## LES 5 POINTS CLÉS DE LA VARICELLE



1. Le délai d'incubation de la varicelle est de 14 jours. Il s'agit d'une maladie très contagieuse par voie respiratoire ou par transmission verticale (de la mère à l'enfant). Le diagnostic est clinique : fébricule, malaise général puis éruption vésiculeuse typique. Les complications viscérales chez l'adulte sont potentiellement graves : respiratoires, neurologiques, hépatiques, cardiaques (myocardite), hématologiques (thrombopénie), etc. Il y a un risque de surinfection cutanée des lésions de varicelle, surtout chez l'enfant, sous forme d'une impétiginisation, d'une dermo-hypodermite voire parfois d'une épidermolyse staphylococcique aiguë (*staphylococcal scaled skin syndrome*, SSSS).
2. En cas de doute diagnostique ou de terrain particulier, il y a la possibilité de faire une culture ou une PCR locale (à réaliser sur le contenu vésiculaire) ou sanguine. Le traitement est symptomatique et s'appuie sur des soins locaux et des mesures anti-prurigineuses. Le traitement antiviral par aciclovir est recommandé en cas de varicelle néonatale ou bien de varicelle avec complications à tout âge. Il n'y a pas d'action préventive des traitements antiviraux sur la fœtopathie varicelleuse en raison de la contamination par virémie sanguine avant la phase d'éruption maternelle mais, en cas de contagé d'une femme séronégative, l'administration d'immunoglobulines spécifiques, dans les 10 jours, doit se discuter jusqu'à 20 SA.
3. Il faut contre-indiquer l'aspirine : risque de syndrome de Reye (encéphalopathie mortelle, stéatose polyviscérale (hépatique), ataxie cérébelleuse aiguë, myélite, méningite etc.).
4. La varicelle est potentiellement grave chez la femme enceinte : on distingue plusieurs situations selon le stade de la grossesse :
  - **varicelle congénitale < 20 SA** : risque de pneumopathie maternelle, fœtopathie varicelleuse (atteintes neurologiques, ophtalmologiques, musculo-squelettiques, cutanée, mort fœtale *in utero*);
  - **varicelle *in utero* > 20 SA** : danger moindre, possibilité de zona dans les premières semaines (ou premiers mois) de



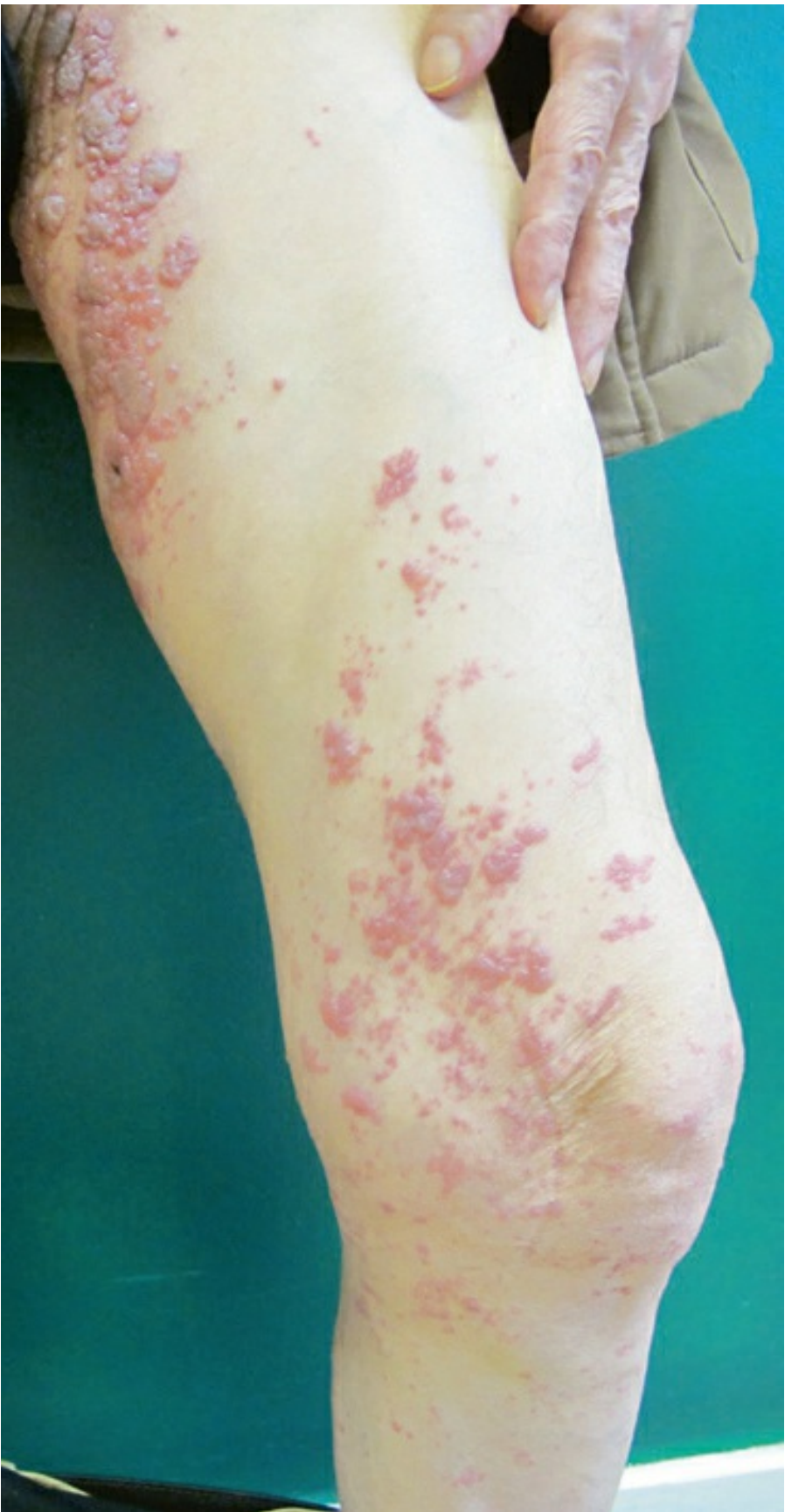vie;

- **varicelle néonatale** : varicelle maternelle entre 5 jours et 2 jours après l'accouchement, septicémie varicelleuse avec atteinte multiviscérale, risque de décès.

5. Il existe un vaccin vivant atténué consistant en 2 injections à 1 mois d'intervalle : indiqué pour les adultes dans les 3 jours suivant un contage; les professionnels de santé (sans antécédent de varicelle avec une sérologie négative); personnels séronégatifs travaillant dans la petite enfance; ou dans les 6 mois d'une greffe d'organe solide chez enfant séronégatif. Ce vaccin est contre-indiqué chez la femme enceinte ou le sujet immunodéprimé.

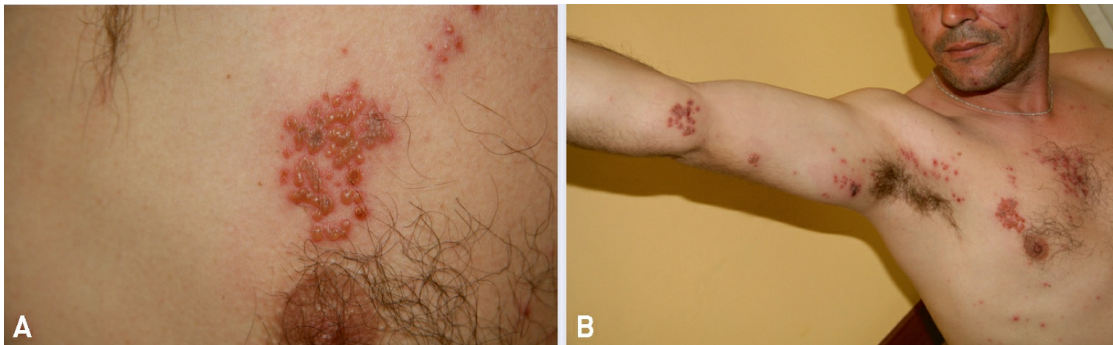
## 3 Zona

### 3.1 Zona du membre inférieur gauche



**FIG. 12.7** Vésicules confluentes et bulles aux bords polycycliques sur fond érythémateux avec un regroupement en bouquet et une distribution unilatérale selon un métamère.

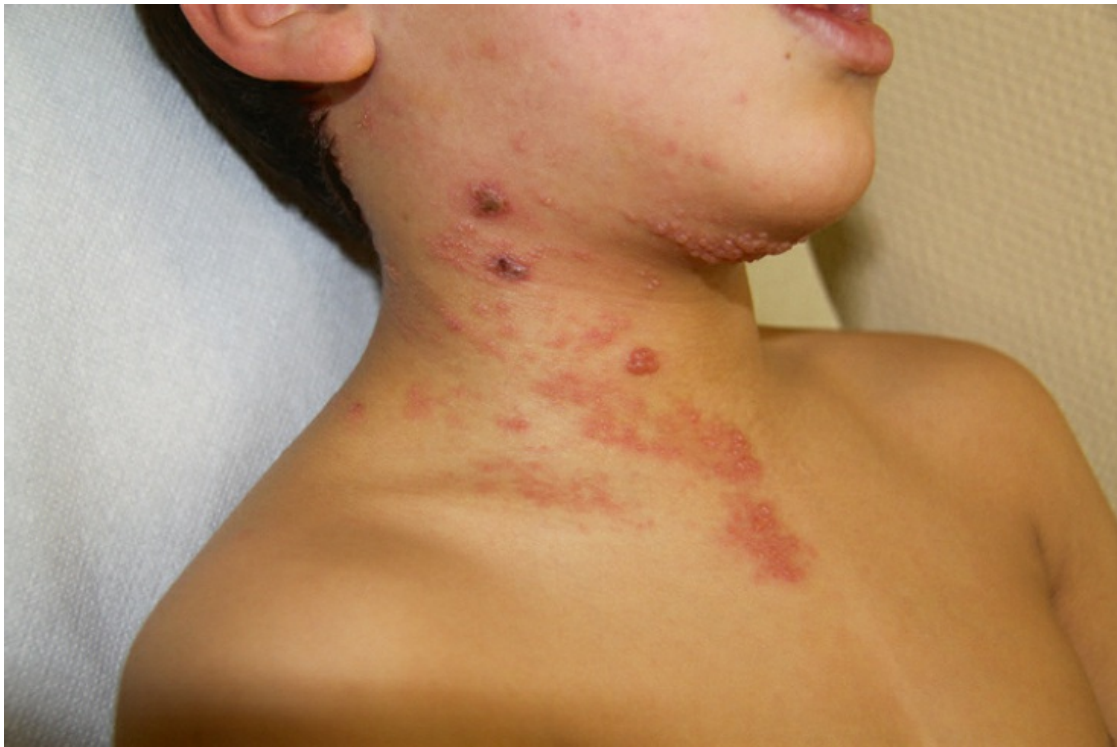## 3.2 Zona du membre supérieur droit



**FIG. 12.8** Vésicules sur fond érythémateux, aux contours polycycliques (ou en carte de géographie) dont certaines sont ombiliquées au centre avec un regroupement herpétiforme typique dans la région supra-aréolaire et une distribution unilatérale métamérique le long du bras droit de ce patient immunodéprimé.

## 3.3 Zona du cou

Certaines lésions sont ombiliquées en leur centre et d'autres sont surmontées par une croûte noire. La distribution métamérique permet le diagnostic de zona chez cet enfant.



**FIG. 12.9** Vésicules parfois confluentes sous forme de bulles, reposant sur une base érythémateuse, ayant une bordure polycyclique.

## LES 5 POINTS CLÉS DU ZONA

1. Il s'agit d'une ganglio-radiculite postérieure aiguë, due à la réactivation du virus de la varicelle (VZV) resté latent dans les neurones des ganglions nerveux.
2. C'est très fréquent en cas d'immunodépression : VIH, cancer, hémopathies, traitements immunosuppresseurs. Chez un sujet jeune ayant un zona, la pratique d'un sérodiagnostic VIH doit être réalisée.
3. Il s'agit d'un diagnostic clinique : sensation douloureuse, sensation de brûlures ou de picotements puis éruption vésiculeuse douloureuse selon un métamère. La certitude



diagnostique repose sur la culture et/ou la PCR virale d'un prélèvement de vésicules, après en avoir délicatement percé le toit.

4. L'objectif du traitement antiviral est de limiter les douleurs zostériennes (voir [tableau 3.4](#)). Il faut demander un avis ophtalmologique en cas de zona ophtalmologique (V1) pour rechercher notamment une kératite. La prise en charge des algies post-zostériennes (douleurs neuropathiques) est essentielle et repose sur les antalgiques à visée neuropathique. La corticothérapie générale n'est pas recommandée.
5. Il existe un vaccin vivant atténué qui est indiqué pour les adultes de 65 à 74 ans sous forme d'une seule dose. Cela permet de prévenir le zona et les douleurs post-zostériennes.

### 3.4 Tableau résumé du traitement du zona

| Clinique   | Traitement général   | Autres   |
|--|--|--|
| Zona du sujet > 50 ans   | Valaciclovir (VCV) 1 g × 3/j pendant 7 jours, à débiter < 72 heures du début de l'éruption | Traitement antalgique  |
| Zona ophtalmique (nerf V1 atteint notamment branche nasale interne : aile du nez et cloison) | VCV 1 g × 3/j pendant 7 jours, à débiter < 72 heures                                       | - Corticothérapie locale si uvéite antérieure ou kératite immunologique après avis spécialisé<br>- Traitement antalgique |



## CHAPITRE 13

# Item 165 Infections à VIH

1. [Primo-infection VIH](#)
2. [Condylome chez un patient VIH](#)
3. [Dermatite séborrhéique](#)
4. [Maladie de Kaposi](#)



### OBJECTIFS

- Informer et conseiller en matière de prévention de la transmission du VIH.
- Connaître les situations justifiant la prescription d'une sérologie VIH.
- Interpréter les résultats d'une sérologie VIH et en annoncer le résultat.
- Reconnaître une primo-infection par le VIH.
- Prévenir et reconnaître les principales complications infectieuses associées au VIH.
- Connaître et savoir dépister les principales complications non infectieuses associées au VIH.

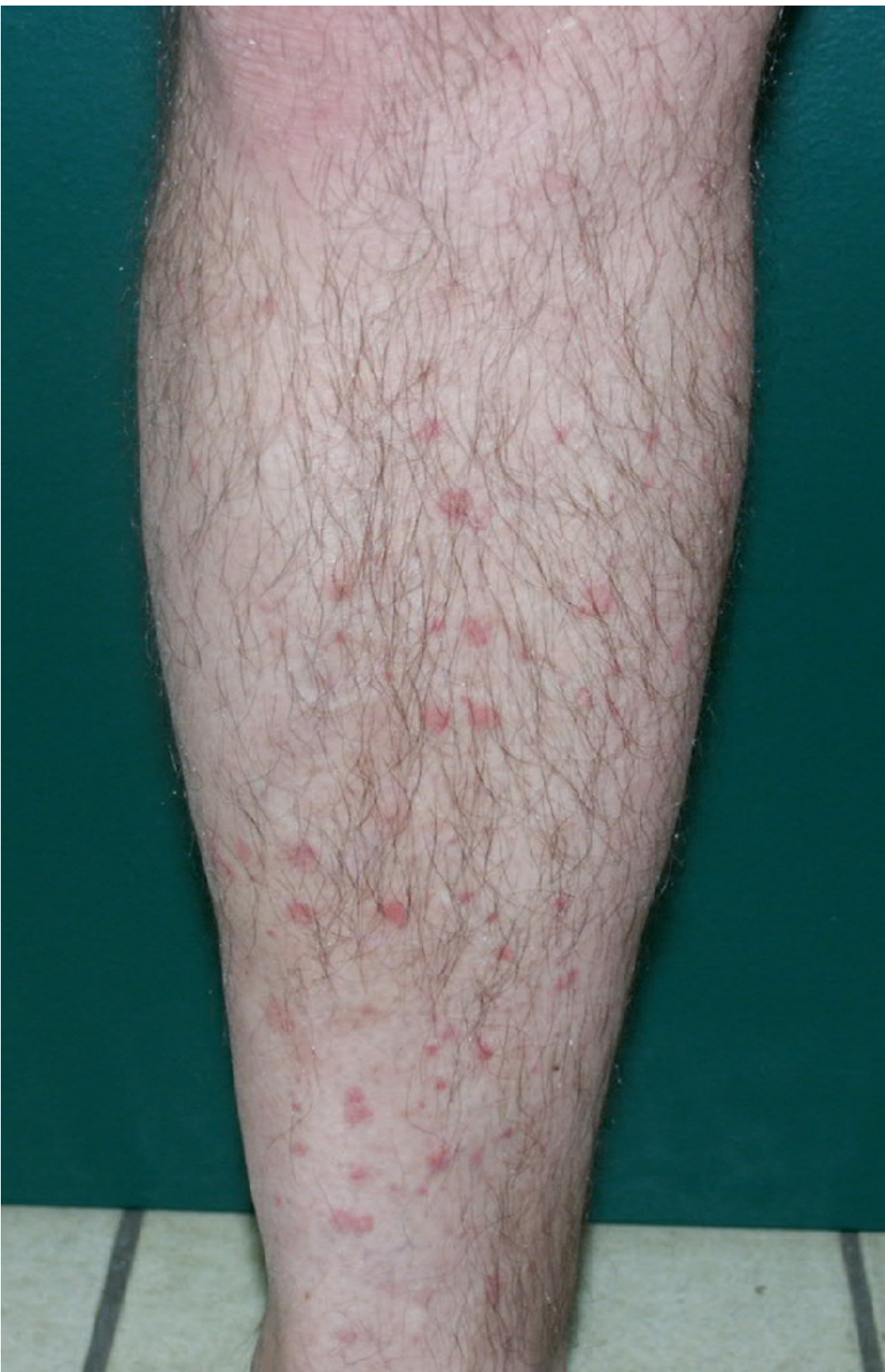- Connaître les grands principes du traitement antirétroviral, de son suivi et de son observance.
- Dépister une infection à VIH au cours de la grossesse et en organiser la prise en charge.

## 1 Primo-infection VIH

Le patient avait une ulcération de la muqueuse buccale associée.

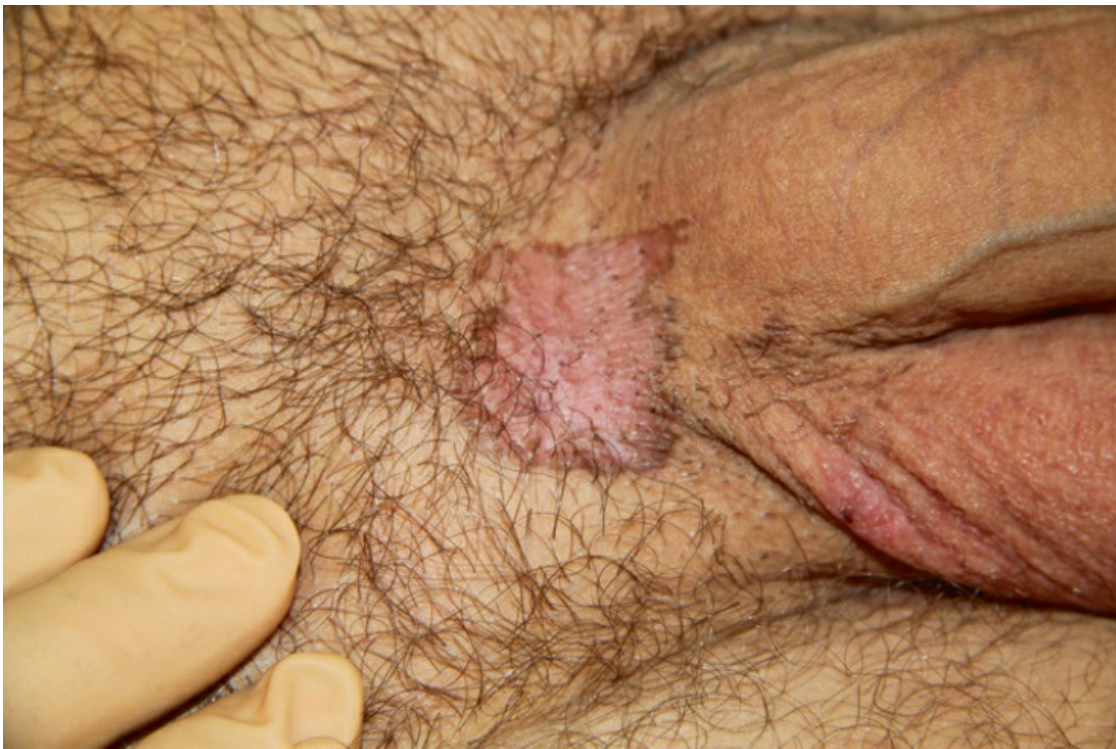





**FIG. 13.1** Exanthème maculo-papuleux (zoom sur la jambe) chez un patient ayant eu des rapports à risque.

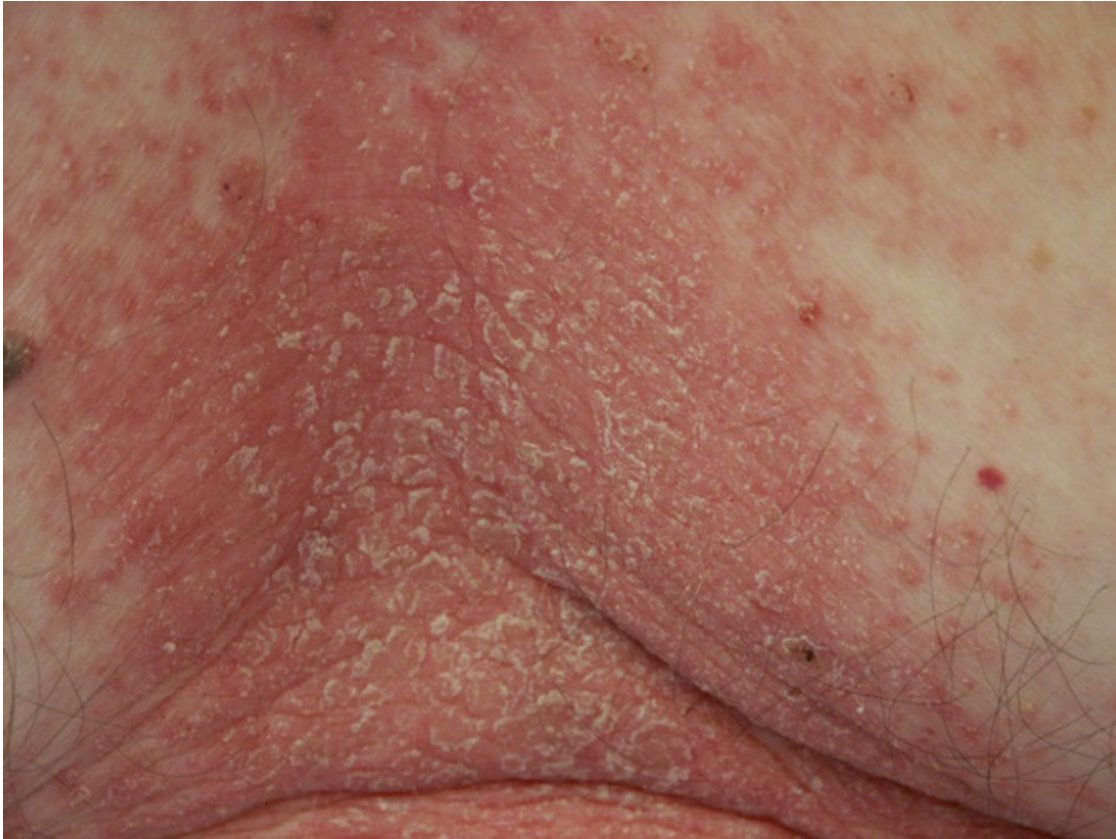## 2 Condylome chez un patient VIH



**FIG. 13.2** Plaque érythémateuse avec une bordure plus infiltrée brunâtre et une surface un peu papillomateuse à la base de la verge.

## 3 Dermatite séborrhéique

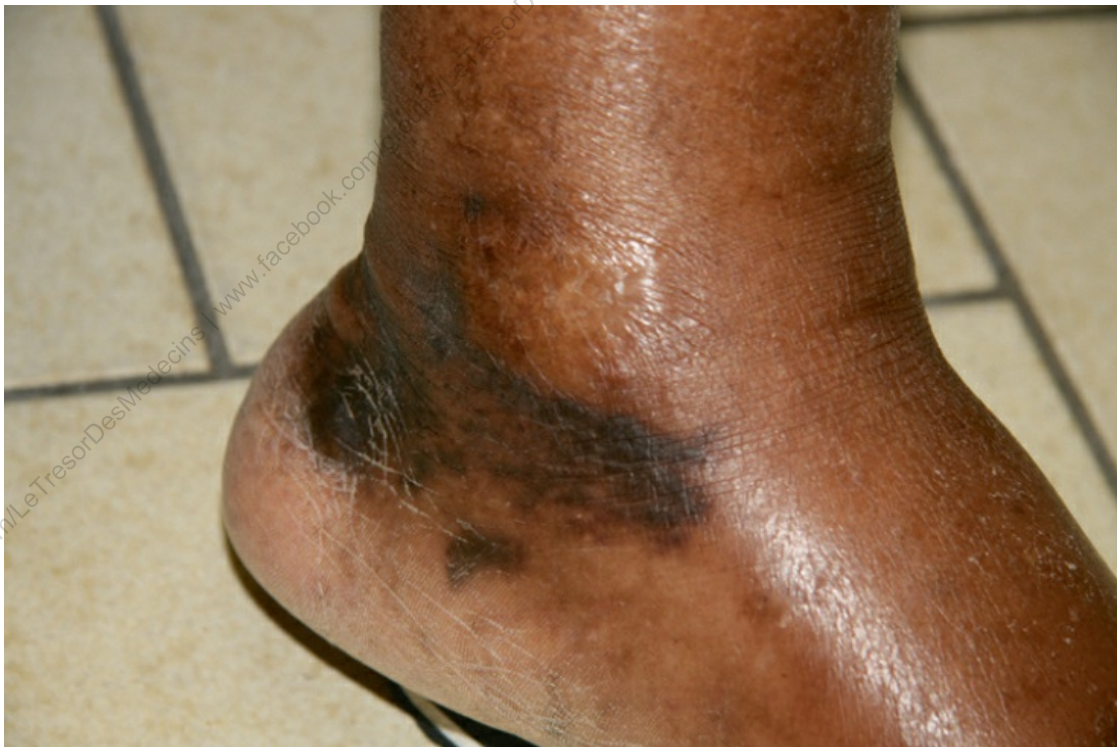Une forme profuse doit faire pratiquer  
un dépistage du VIH.



**FIG. 13.3** Érythème de la région sternale surmontée de fines squames.

## 4 Maladie de Kaposi

- Il s'agit d'une infection chronique à HHV8 pouvant survenir chez les patients immunodéprimés (VIH + ou greffés sous immunosuppresseurs) ou de façon endémique chez les sujets immunocompétents du pourtour méditerranéen.
- Il existe fréquemment une atteinte muqueuse chez les sujets VIH + .



**FIG. 13.4** Lésions brunes, pigmentées de la jambe chez une patiente VIH.

Retrouvez plus de livres médicaux à télécharger gratuitement et exclusivement sur :

| [www.facebook.com/LeTrésorDesMedecins](http://www.facebook.com/LeTrésorDesMedecins) | [www.facebook.com/groups/LeTrésorDesMedecins](http://www.facebook.com/groups/LeTrésorDesMedecins) |

| <https://t.me/LeTrésorDesMedecins> | <http://letresordesmedecins.blogspot.com> |



## LES 5 POINTS CLÉS DES MANIFESTATIONS CUTANÉES DU VIH (ITEM ABORDÉ EN MALADIE INFECTIEUSE)

1. Il faut facilement penser au VIH, notamment devant les manifestations dermatologiques suivantes :
  - exanthème avec ou sans fièvre, surtout si des ulcérations muqueuses lui sont associées (*voir aussi [chapitre 11 – item 160](#)*);
  - énanthème, ulcérations des muqueuses;
  - dermatite séborrhéique ou psoriasis profus (*voir aussi [chapitre 2 – item 109](#) et [chapitre 7 – item 114](#)*);
  - infections sexuellement transmissibles : syphilis, gonococcie, infection à *Chlamydia trachomatis*, gale, condylome, hépatites (*voir aussi [chapitre 10 – item 158](#)*);
  - zona de l'adulte jeune (*voir aussi [chapitre 12 – item 164](#)*);
  - candidose et dermatophytose florides ou récidivantes (*voir aussi [chapitre 9 – item 152](#)*);
  - maladie de Kaposi.
2. Le VIH expose à un risque accru de néoplasie, notamment d'hémopathies, également à des carcinomes épidermoïdes, etc.
3. Il existe un risque d'infections opportunistes ou d'infections chroniques dermatologiques : herpès chronique et/ou grave ou encore candidose œsophagienne ou dermatophytose. Les autres infections opportunistes sévères sont les suivantes : pneumocystose pulmonaire, toxoplasmose cérébrale, cryptococcose, tuberculose, mycobactérioses atypiques, etc.
4. L'infection par le virus de l'immunodéficience humaine (VIH), quel qu'en soit le stade, est inscrite sur la liste des maladies à déclaration obligatoire. La primo-infection est le plus souvent symptomatique sous forme d'un syndrome pseudo-grippal avec des manifestations cutané-muqueuses, des adénopathies, parfois des signes neurologiques pulmonaires ou digestifs.



5. Le bilan diagnostique comporte : Ag p24, PCR ARN-VIH plasmatique, sérologie VIH et un bilan des IST associées. Le traitement est du ressort du spécialiste et repose sur des antirétroviraux et des mesures symptomatiques (item abordé/approfondi en maladie infectieuse). Des actions préventives et l'éducation des patients sont capitales : port du préservatif, dépistage des partenaires. Les traitements antirétroviraux doivent être commencés précocement. Ils sont à risque de toxidermie grave (syndrome de Stevens-Johnson ou de Lyell (nécrolyse épidermique toxique) ou de DRESS), mais aussi de lipodystrophies pour les anciennes molécules, de xérose ou d'alopecie.



# Item 167 Gale et pédiculose

## 1. Gale

1.1. Gale typique

1.2. Gale profuse

1.3. Gale hyperkératosique

1.4. Gale du nourrisson

1.5. Nodules scabieux

## 2. Pédiculose

2.1. Poux et lentes

2.2. Tableau résumé des pédiculoses



### OBJECTIFS

- Diagnostiquer et traiter une gale et une pédiculose.
- Connaître la conduite à tenir devant un cas contact et en cas d'épidémie.

## 1 Gale

### 1.1 Gale typique

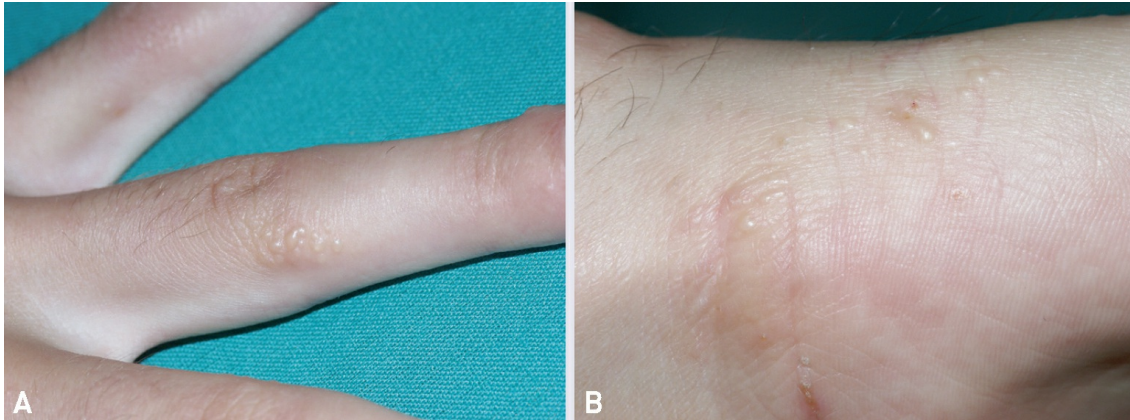


Fig. 14.1 Vésicules des doigts et des poignets associées à de petites croûtes sur le poignet chez un patient ayant un prurit à recrudescence nocturne.

Le test à l'encre est réalisable au lit du patient, il consiste en un marquage au crayon-feutre de lésions suspectes puis un lavage à l'eau : seul le marquage du feutre dans le sillon persiste après le rinçage, le rendant ainsi apparent.



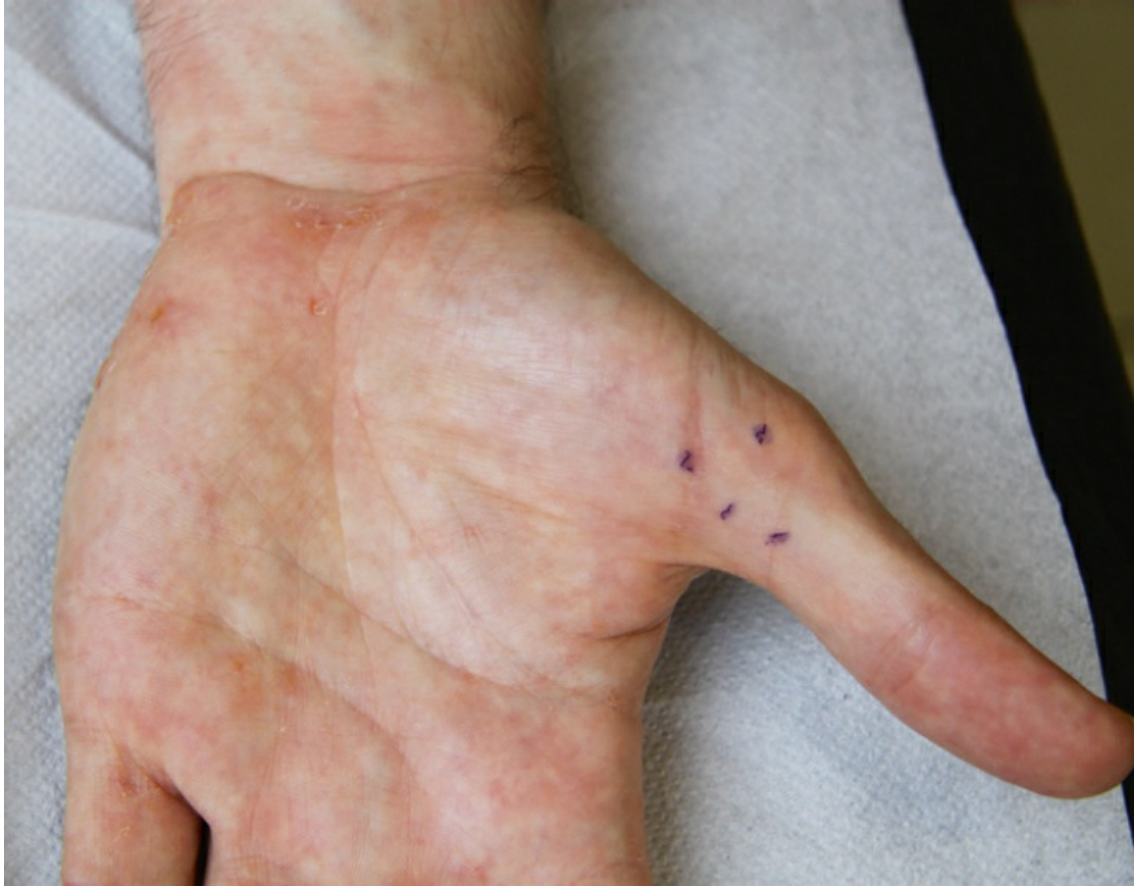

Fig. 14.2 Érythème, squames et croûtes du poignet et mise en évidence de sillons scabieux à l'aide d'un test à l'encre sur la paume.

## 1.2 Gale profuse

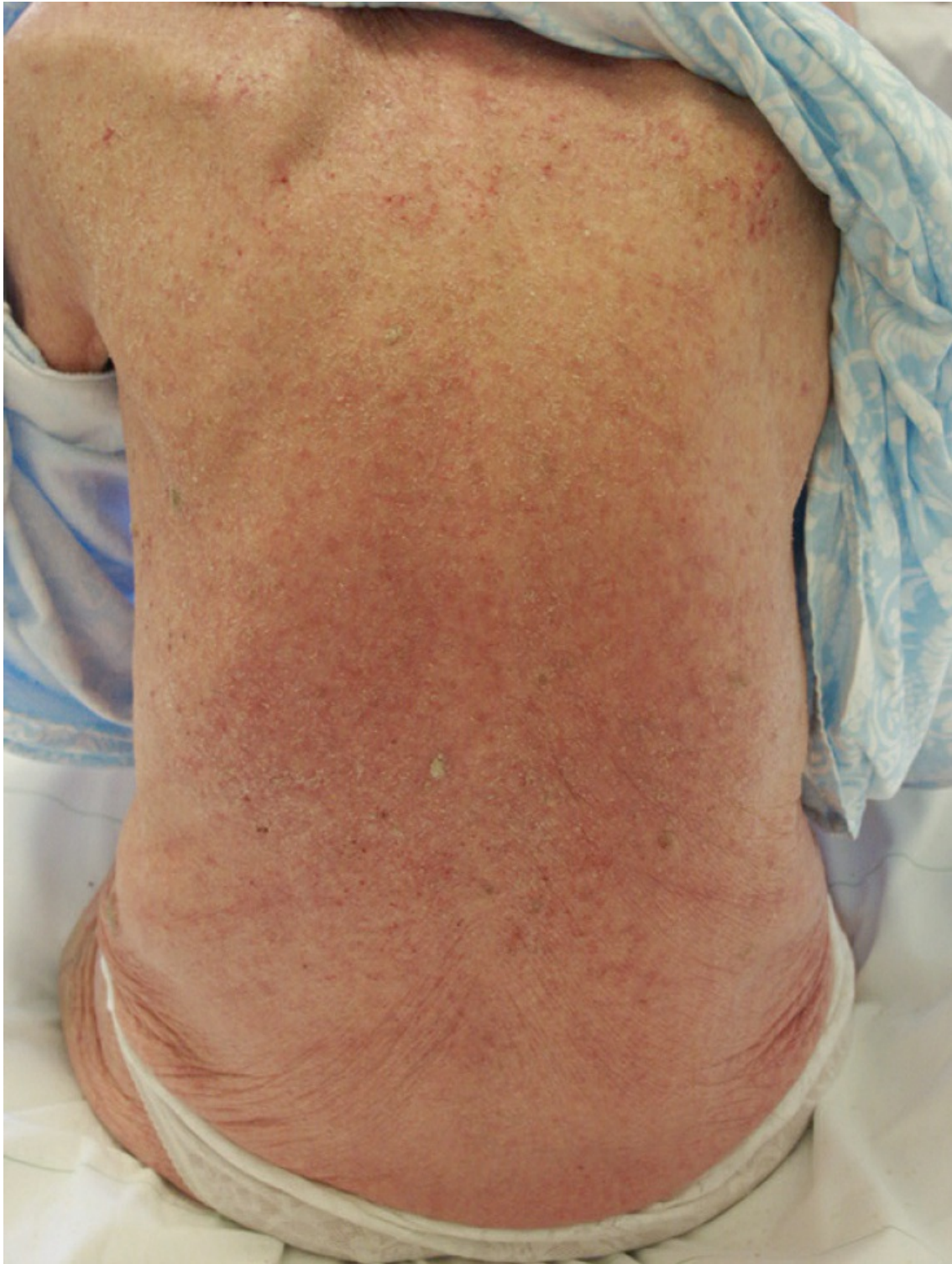


Fig. 14.3 Érythème diffus du dos surmonté de squames et xérose chez une patiente avec un

prurit chronique (ayant fait découvrir une gale profuse).

### **1.3 Gale hyperkératosique**

Forme extrêmement contagieuse,  
souvent non prurigineuse, du sujet  
immunodéprimé.



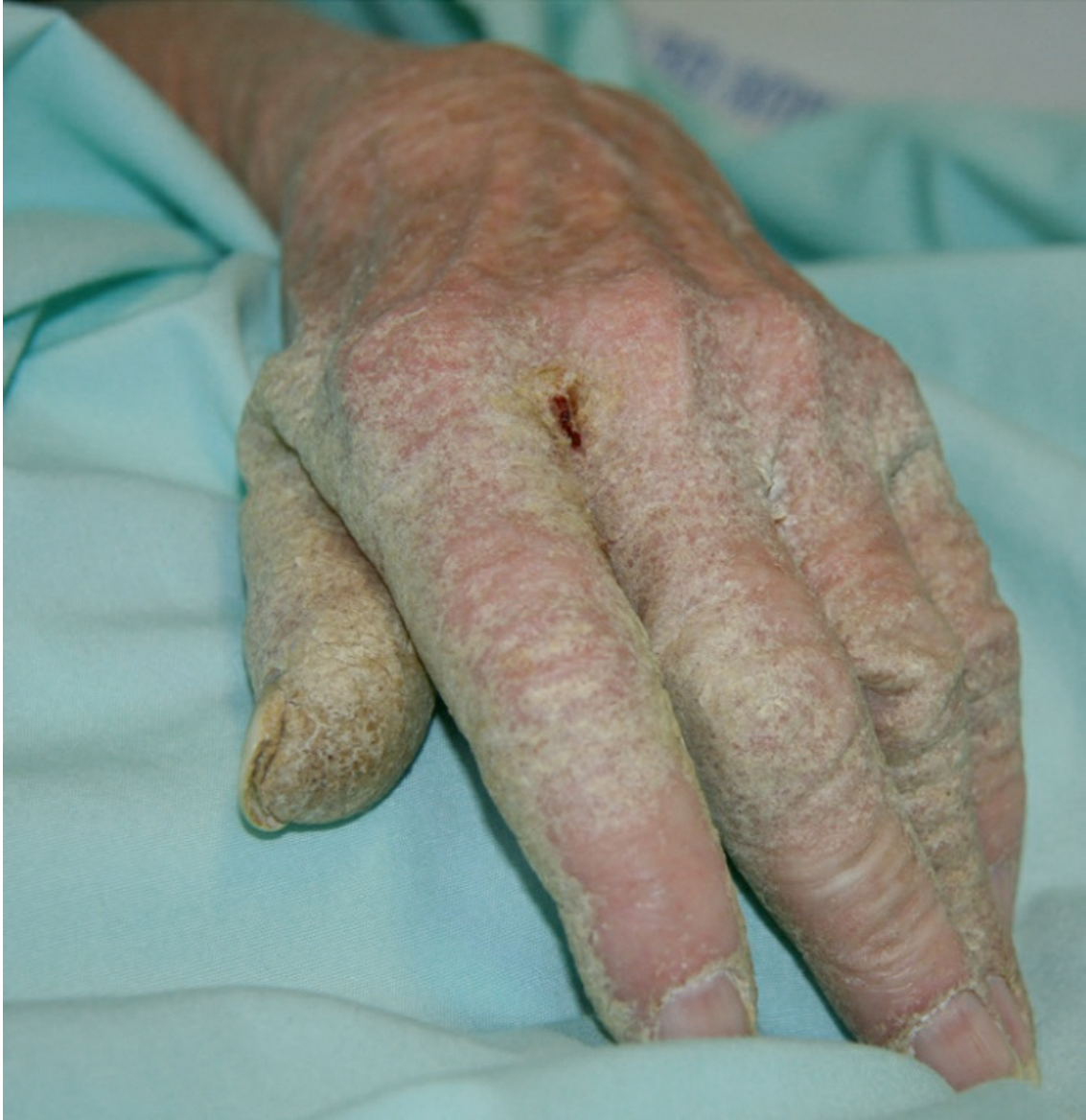

Fig. 14.4 Kératodermie squameuse profuse de la main.

## 1.4 Gale du nourrisson

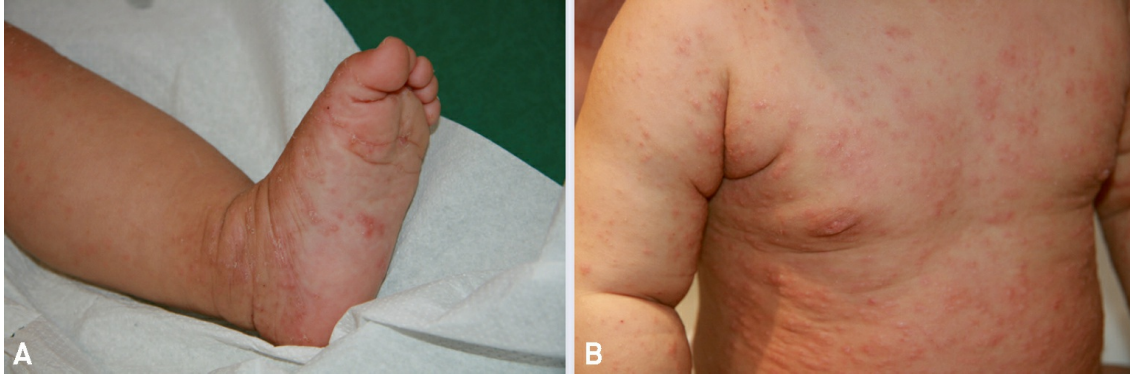


Fig. 14.5 Vésicules et pustules plantaires avec des croûtes et des squames associées à une éruption de papules érythémateuses et de pustules du corps entier chez un nourrisson.

L'atteinte vésiculo-bulleuse palmoplantaire est caractéristique de la gale du nourrisson (diagnostic différentiel : syphilis congénitale, rarissime).

## 1.5 Nodules scabieux

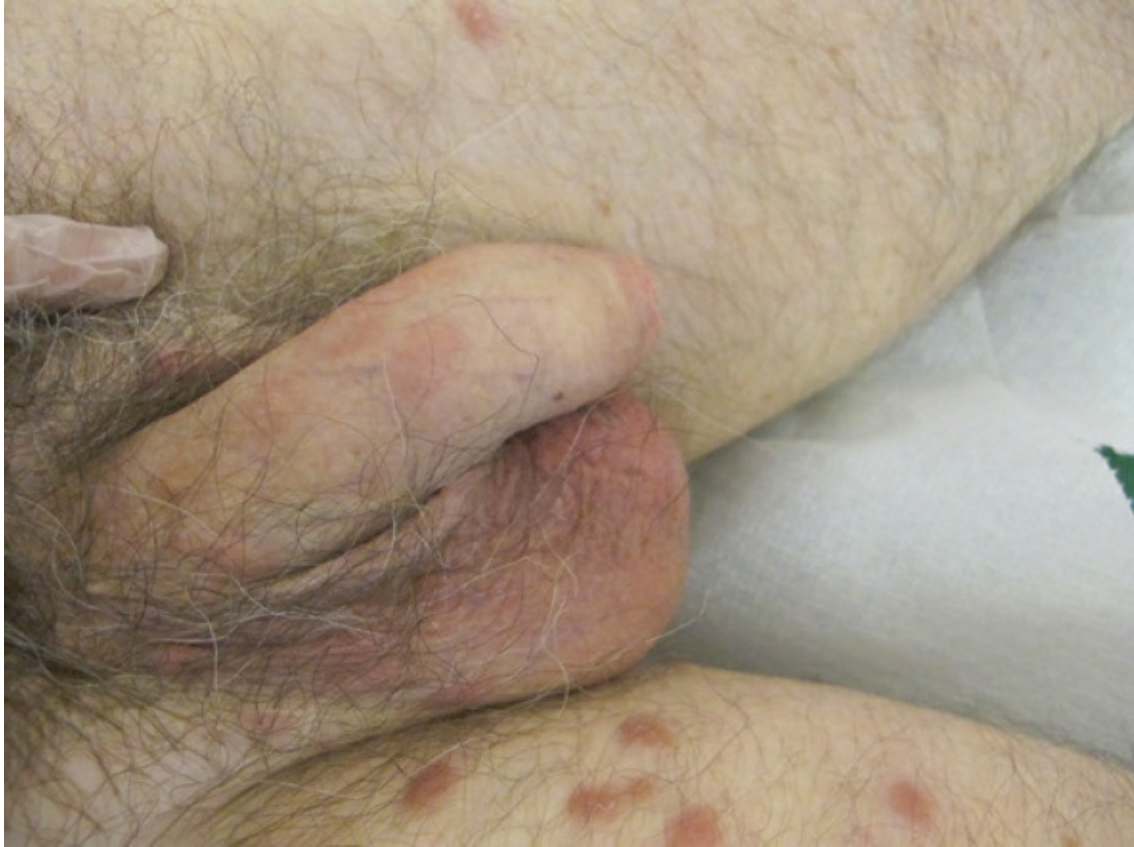

Fig. 14.6 Papules et nodules érythémateux du scrotum, de la verge et des racines des cuisses : nodules scabieux chez un sujet ayant eu des rapports sexuels à risque.

## 2 Pédiculose

### LES 5 POINTS CLÉS DE LA GALE

1. Il s'agit d'un diagnostic clinique (notamment avec l'aide d'un dermatos-cope et/ou du test à l'encre) très fréquent. Le délai d'incubation est de trois

semaines. En cas de doute, il y a la possibilité de réaliser un prélèvement local pour rechercher le parasite *Sarcoptes scabiei*.

2. Il faut rechercher des signes spécifiques : sillons, vésicules perlées et nodules scabieux. La topographie de l'atteinte est classique et évocatrice : il s'agit des espaces interdigitaux, face antérieure des poignets, de l'ombilic, de la face interne des cuisses, des organes génitaux, de la région mammaire ou encore des plis axillaires (emmanchure axillaire antérieure +++). Le prurit a une recrudescence nocturne; la notion de prurit, dans l'entourage, est aussi suggestive. Il faut aussi rechercher des signes non spécifiques, conséquences du grattage répété : papules croûteuses, stries de grattage, excoriations etc. Retenir l'adage : tout impétigo de l'adulte est une gale jusqu'à preuve du contraire.

3. Il existe des formes particulières : vésicules et pustules des paumes et des plantes chez le nourrisson ou encore la gale hyperkératosique (norvégienne) qui atteint les sujets immunodéprimés ou âgés, correspondant à une forme très contagieuse.

4. Le traitement s'applique au sujet et à son entourage : au choix, un traitement local (benzoate de benzyle, perméthrine ou esdépalléthrine) ou un



traitement général per os (ivermectine), à répéter systématiquement entre J7 et J15; et une désinfection du linge, des draps (60 °C, sac avec poudre A-PAR 48 heures ou sac plastique pendant 5 jours). Il convient de réaliser un bilan cherchant les autres IST.

5. En cas de prurit persistant, il faut rechercher les causes suivantes : recontamination, échec du traitement, mauvaise observance, irritation du traitement local, eczéma au traitement local, erreur diagnostique ou encore parasitophobie.

## 2.1 Poux et tentes

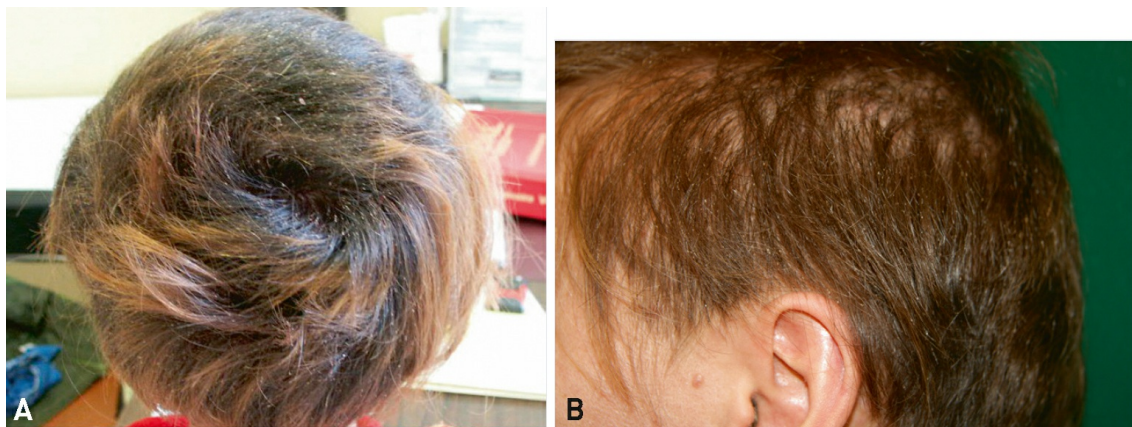


Fig. 14.7 Deux enfants se plaignant d'un prurit chronique du cuir chevelu : l'examen attentif a mis en évidence des poux et des lentes (visibles sur les photos sous forme de petits éléments blancs ou brillants).





## 2.2 Tableau résumé des pédiculoses

| Espèce                           | Pediculus humanus capitis   | Pediculus humanus corporis              |
|----------------------------------|---|---|
| <b>Terrain</b>                   | Enfants d'âge scolaire  | Sujets en situation précaire            |
| <b>Transmission Interhumaine</b> | + +   | + +                                     |
|                                  | <b>Indirecte</b><br>+   | + +                                     |
| <b>Prurit</b>                    | Cuir chevelu, rétro-auriculaire, nuque  | Tronc (r des men                        |
| <b>Clinique</b>                  | Présence de poux vivants très mobiles, lentes collées aux cheveux et ne coulissant pas le long du cheveu. | Présence de poux sur corps ou vêtements |

|                   |  |   |
|-------------------|--|---|
| <b>Autres</b>     |  |   |
|                   | <p>Y penser devant un impétigo du cuir chevelu ou de la nuque.</p>   | <p>Transmission<br/>maladie infectieuse<br/>fièvre récurrente<br/>cosmopolite<br/>fièvre de tranchée<br/>typhus<br/><br/>exanthématique</p> |
| <b>Traitement</b> | <p>– Sujet parasité : traitement local à base d'insecticides (malathion ou perméthrine en lotion) à J0 et J7. Possibilité d'utiliser un peigne à</p> | <p>Décontamination des vêtements de la literie</p>  |



poux.

– Dépister et  
traiter  
l'entourage en  
cas d'atteinte.

Décontamination  
des vêtements et  
de la literie.

Éviction  
scolaire non  
systématique.



---

## CHAPITRE 15

# Item 183 Hypersensibilités et allergies cutanéomuqueuses chez l'enfant et l'adulte. Urticaire, dermatite atopique et de contact

---

### 1. [Urticaire](#)

- 1.1. [Aspect oedémateux](#)
- 1.2. [Érythème, oedème et prurit](#)
- 1.3. [Urticaire au froid](#)
- 1.4. [Urticaire profonde aussi appelée angio-oedème](#)
- 1.5. [Tableau des principaux aliments riches en histamine ou histamino-libérateurs \(liste non exhaustive\)](#)

### 2. [Dermatite atopique](#)

- 2.1. [Plaques érythémateuses](#)
- 2.2. [Papules et plaques érythémateuses](#)
- 2.3. [Érythème des plis du coude et de l'épaule](#)
- 2.4. [Lichénification des plis](#)
- 2.5. [Signe du double pli palpébral](#)
- 2.6. [Syndrome de Kaposi-Juliusberg](#)
- 2.7. [Tableau des critères diagnostiques de Williams de la dermatite atopique](#)
- 2.8. [Tableau des croyances et des conseils à donner](#)

patients avec une dermatite atopique

### 3. Eczéma de contact

3.1. Eczéma de contact au caoutchouc

3.2. Eczéma de contact à la paraphénylènediamine contaminant de certains hennés

3.3. Eczéma de contact aux AINS

3.4. Tableau des différences entre eczéma de contact et dermite d'irritation

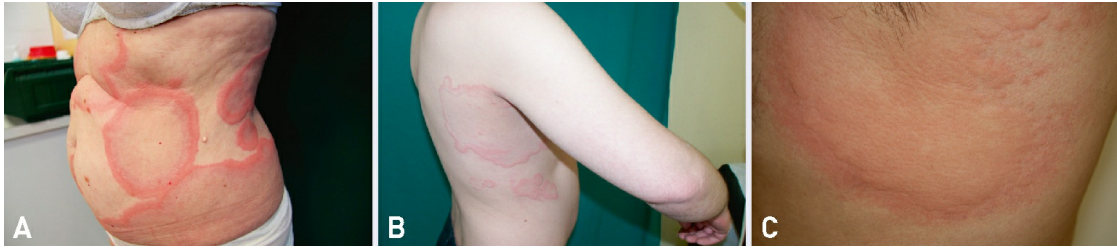

## OBJECTIFS

- Expliquer la physiopathologie de l'urticaire et des dermatites atopique et de contact.
- Diagnostiquer une hypersensibilité cutanéomuqueuse aiguë et/ou chronique chez l'enfant et chez l'adulte.
- Argumenter l'attitude thérapeutique et planifier le suivi du patient.
- Identifier le caractère professionnel d'une dermatose allergique : démarche diagnostique étiologique, éviction du risque.

## 1 Urticaire

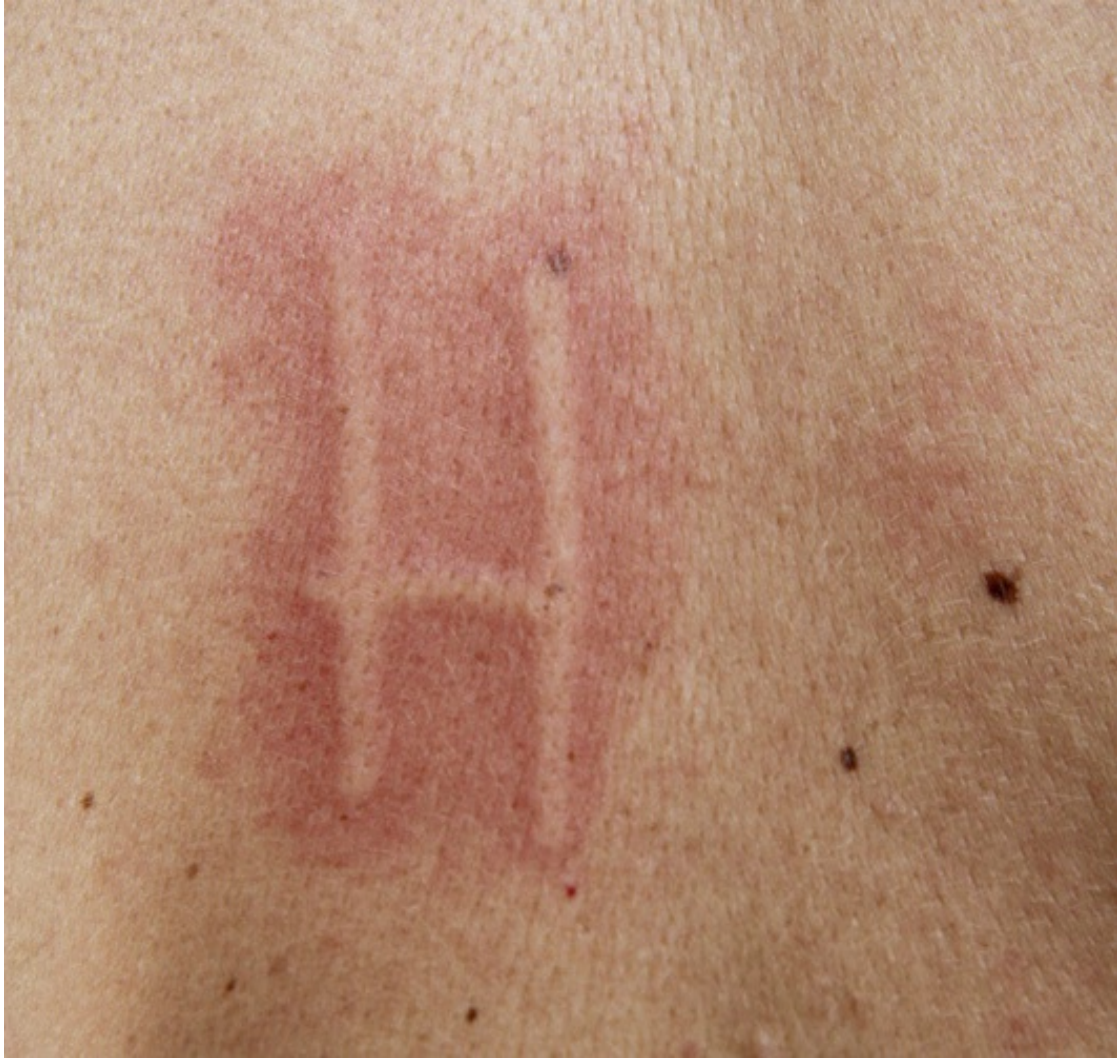### 1.1 Aspect œdémateux



**FIG. 15.1** (A et B) Plaques érythémateuses, œdémateuses, polycycliques avec une bordure annulaire renforcée plus rouge et un aspect de guérison centrale. (C) Remarquer l'aspect œdémateux.

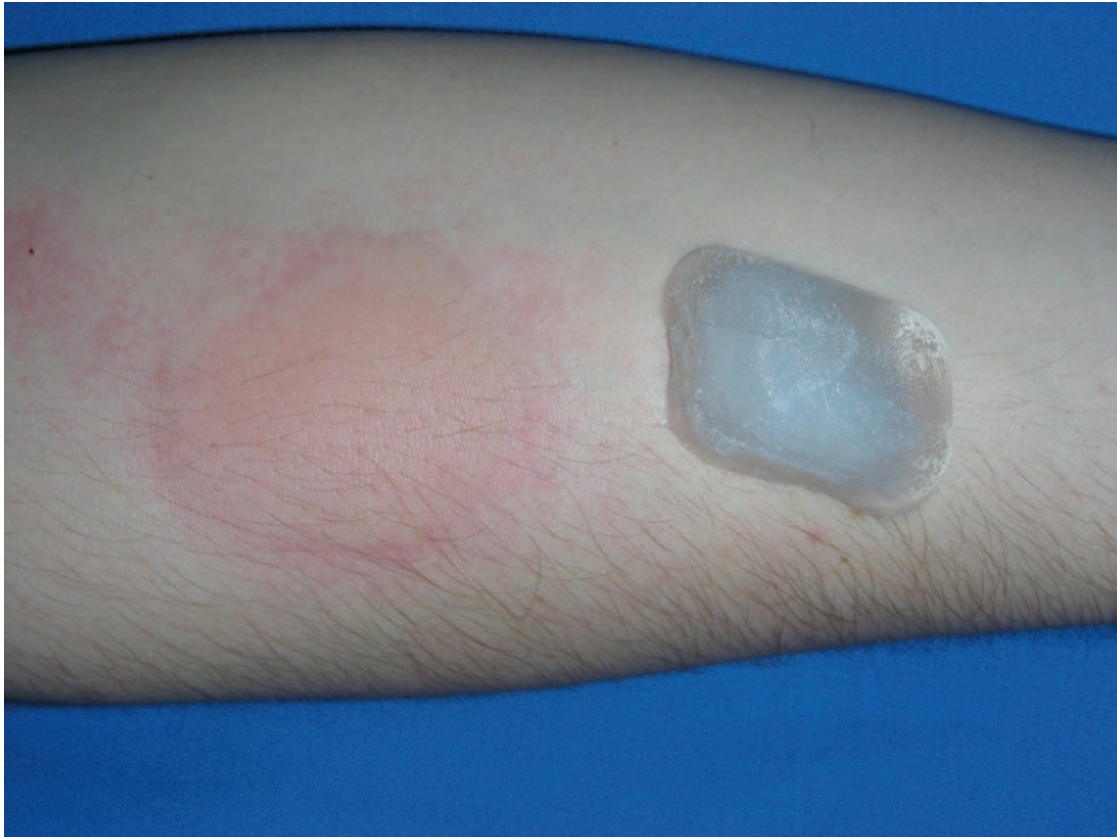
Il s'agit de lésions dont les caractéristiques essentielles sont d'être fugaces, migratrices et prurigineuses. Contrairement aux dermatophyties annulaires, la bordure n'est pas surmontée de squames ni de vésicules.

## 1.2 Érythème, œdème et prurit



**FIG. 15.2** Dermographisme : en cas d'urticaire chronique avec une sensibilité à la pression, le frottement avec une pointe mousse permet de reproduire des lésions urticariennes.

## 1.3 Urticaire au froid

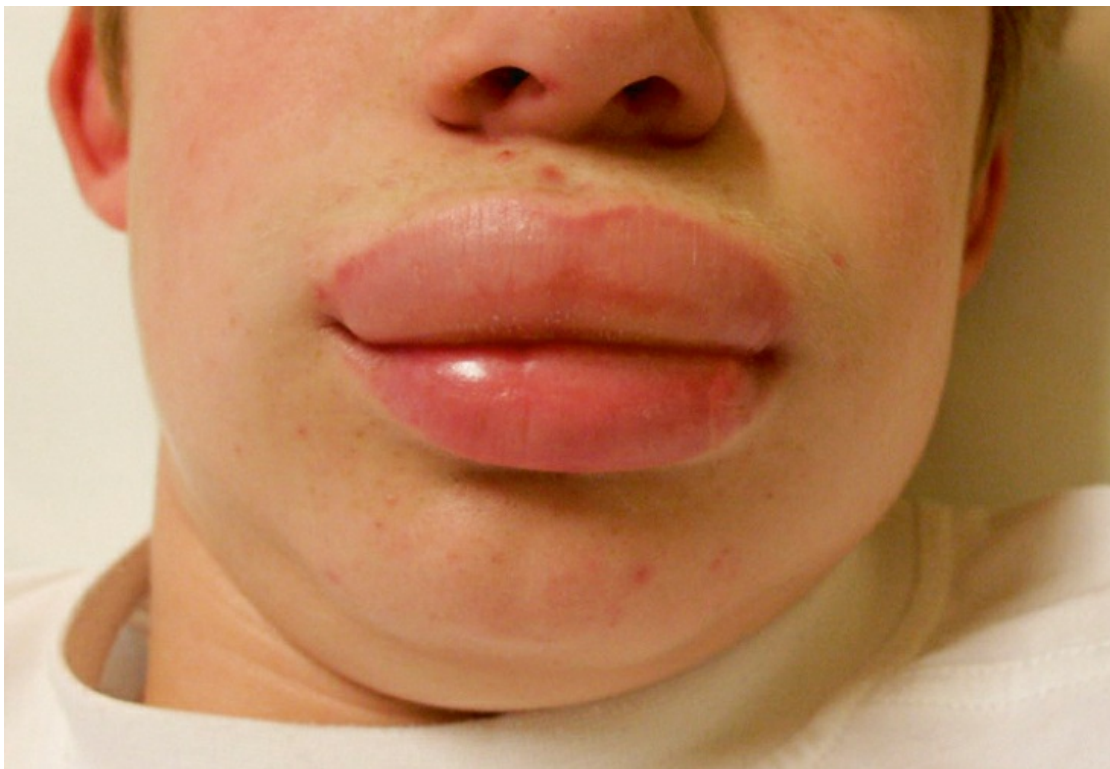

**FIG. 15.3** Urticaire au froid : l'application d'un glaçon reproduit une plaque érythémateuse, œdémateuse et prurigineuse.

## 1.4 Urticaire profonde aussi appelée angio-œdème

Les causes sont multiples, notamment l'hypersensibilité aux hyménoptères et aux médicaments.





**FIG. 15.4** Urticaire profonde qui peut compromettre le pronostic vital par l'atteinte pharyngo-laryngée constrictive et être associée à un choc anaphylactique. Dans ce dernier cas, c'est une urgence vitale (voir aussi [chapitre 25 – item 322](#)).

## LES 5 POINTS CLÉS DE L'URTICAIRE

1. Il s'agit d'un diagnostic clinique et c'est un motif de consultation très fréquent. L'urticaire est principalement médiée par l'histamine qui provoque une vasodilatation et une augmentation de la perméabilité capillaire. Les urticaires peuvent être immunologiques (nécessitant une sensibilisation préalable, IgE médiée) ou non immunologiques (mécanique ou pharmacologique). On distingue l'urticaire superficielle (œdème dermique) de l'urticaire profonde ou angio-œdème (œdème hypodermique). Les urticaires superficielles et profondes peuvent être symptomatiques d'une réaction anaphylactique et, dans ce cas, elles s'accompagnent de signes

- systemiques de choc.
2. L'urticaire aiguë ne nécessite pas, le plus souvent, de bilan complémentaire ou sinon un bilan minimaliste (NFS, transaminases, VS, CRP). Il faut rechercher à l'interrogatoire, en priorité, une cause infectieuse, médicamenteuse, alimentaire ou une piqûre d'insecte. Il faudra aussi rechercher un facteur contact déclenchant (latex, médicaments, orties, méduses). Un bilan allergologique doit être envisagé en cas de délai court entre le contact allergénique et les symptômes (< 2 heures), d'évolution favorable rapide (< 12 heures) et de manifestations systémiques et une cause suspectée à l'interrogatoire (faire prick test ± IDE et dosage des IgE).
  3. L'urticaire chronique (durée > 6 semaines) nécessite un examen clinique complet et un bilan biologique minimal comprenant NFS, VS, CRP, EPP, Ac anti-thyropéroxydase (recommandations HAS 2003). Il existe de nombreuses causes : physiques (dermographisme, retardée à la pression, cholinergique, au froid, aquagénique, solaire, vibratoire), infectieuses (parasitoses) ou encore dues à des aliments histamino-libérateurs (voir [tableau 1.5](#)). Enfin, une grande partie des urticaires chroniques est idiopathique (50 à 80 % des cas). Toute urticaire atypique (fixité des lésions, prurit faible) nécessite une biopsie et un bilan biologique pour rechercher des arguments en faveur d'une maladie de système (vascularite urticarienne, lupus, maladie de Still, etc.).
  4. L'urticaire superficielle ou l'angio-œdème laryngé peuvent mettre en jeu le pronostic vital et être le signe inaugural d'un choc anaphylactique. Dans ce cas, la prise en charge est une urgence vitale : il faut mettre une voie veineuse périphérique, de l'oxygène, des anti-histaminiques, des corticoïdes, des  $\beta_2$ -mimétiques et de l'adrénaline. En cas d'angio-œdèmes isolés récidivants (sans urticaire superficielle associée) prédominants aux extrémités avec la notion d'une atteinte familiale, il faut penser à l'œdème angioneurotique héréditaire par déficit en C1 inhibiteur (quantitatif ou qualitatif). C'est une maladie à



transmission autosomique dominante : les anti-histaminiques et les corticoïdes sont inefficaces et le traitement repose sur l'acide tranexamique et l'icatibant.

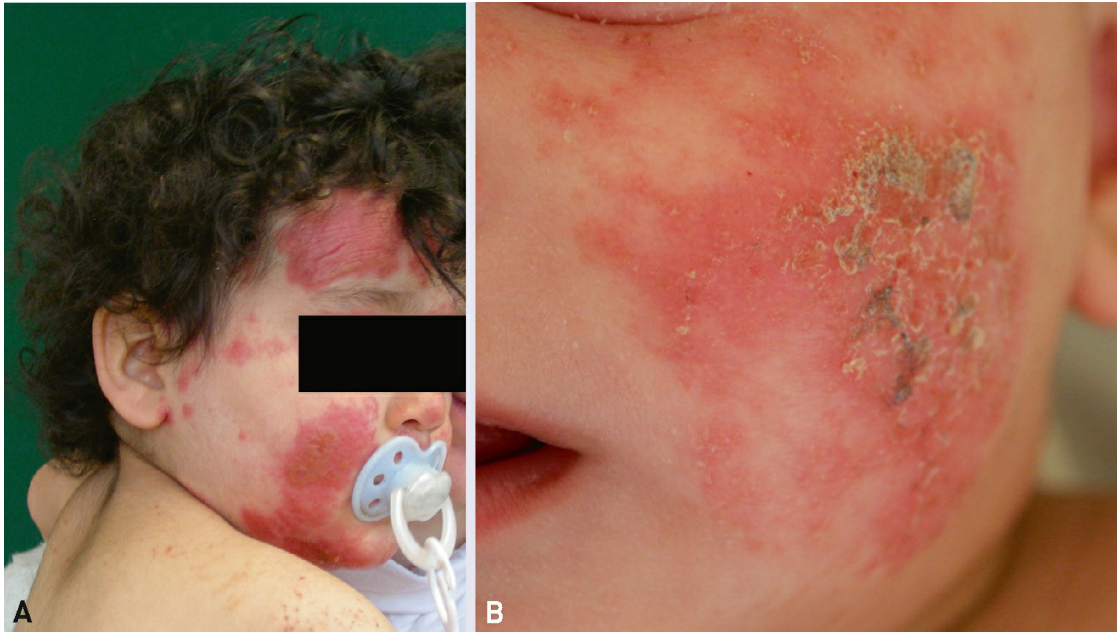- Il conviendra de recommander au patient d'éviter, dans la mesure du possible, un facteur déclenchant identifié par l'interrogatoire ou le bilan allergologique : contact, alimentaire ou médicamenteux. Le traitement d'une urticaire aiguë est celui de sa cause, si elle est retrouvée, et est symptomatique à base d'antihistaminiques de 2<sup>e</sup> génération (idéalement) voire de 1<sup>re</sup> génération (anticholinergiques et sédatifs). Le traitement d'une urticaire chronique est fondé sur l'éviction du facteur déclenchant et sur un traitement antihistaminique (on peut, parfois, monter la dose jusqu'à 4 fois). Il existe une biothérapie (anticorps anti-IgE) indiquée en cas d'urticaire chronique spontanée (sans facteur déclenchant identifié), résistant aux anti-histaminiques.

## 1.5 Tableau des principaux aliments riches en histamine ou histamino-libérateurs (liste non exhaustive)

|                              |  |
|------------------------------|--|
| <b>Poissons ou crustacés</b> | <b>Thon, sardines, saumons, anchois, maquereau, etc.</b> |
| <b>Charcuterie</b>           | Viande bovine, foie de porc, saucisson, gibier, etc.     |
| <b>Blanc d'œuf</b>           |  |
| <b>Fromages</b>              | Camembert, roquefort, parmesan, emmenthal, gruyère, etc. |
| <b>Légumes</b>               | Épinards, tomate, choux, concombre, etc.                 |
| <b>Fruits</b>                | Fraise, banane, raisin, agrumes, noix et noisette        |
| <b>Boissons alcoolisées</b>  | Bière, vin   |
| <b>Chocolat et cacao</b>     |  |

## 2 Dermatite atopique

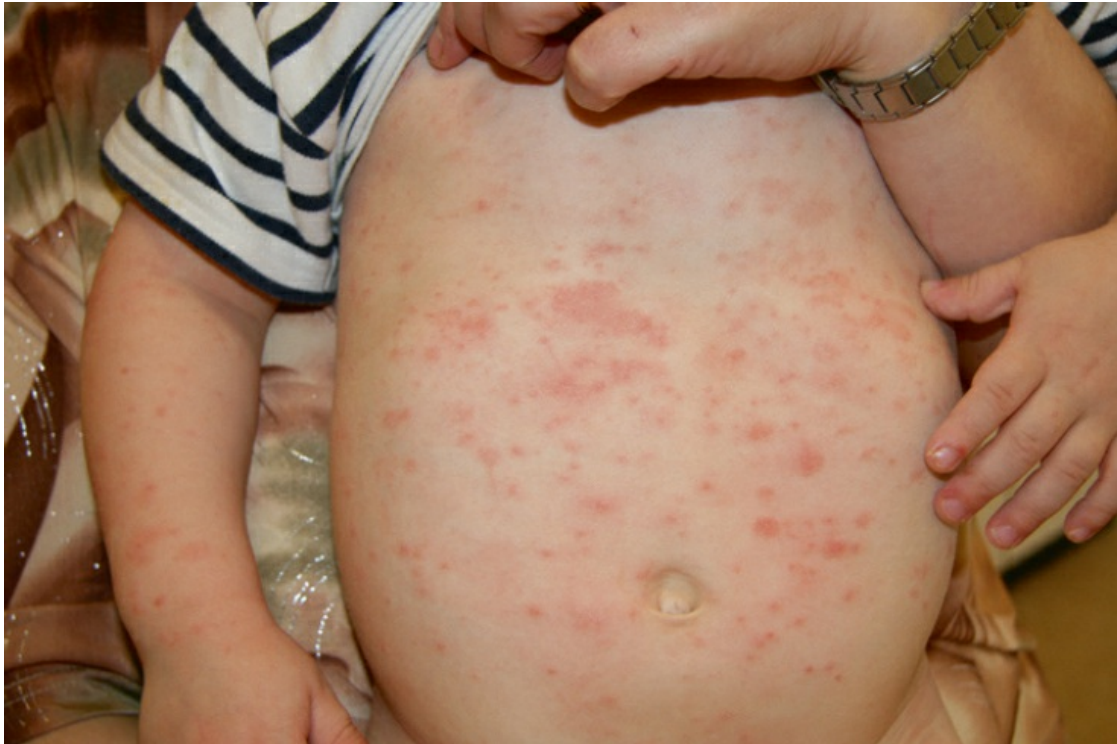### 2.1 Plaques érythémateuses



**FIG. 15.5** Plaques érythémateuses mal limitées des zones convexes des joues et du front de deux enfants de 18 et 24 mois.

Noter les croûtes jaunâtres mélicériques témoignant d'une impétiginisation des lésions de dermatite atopique.

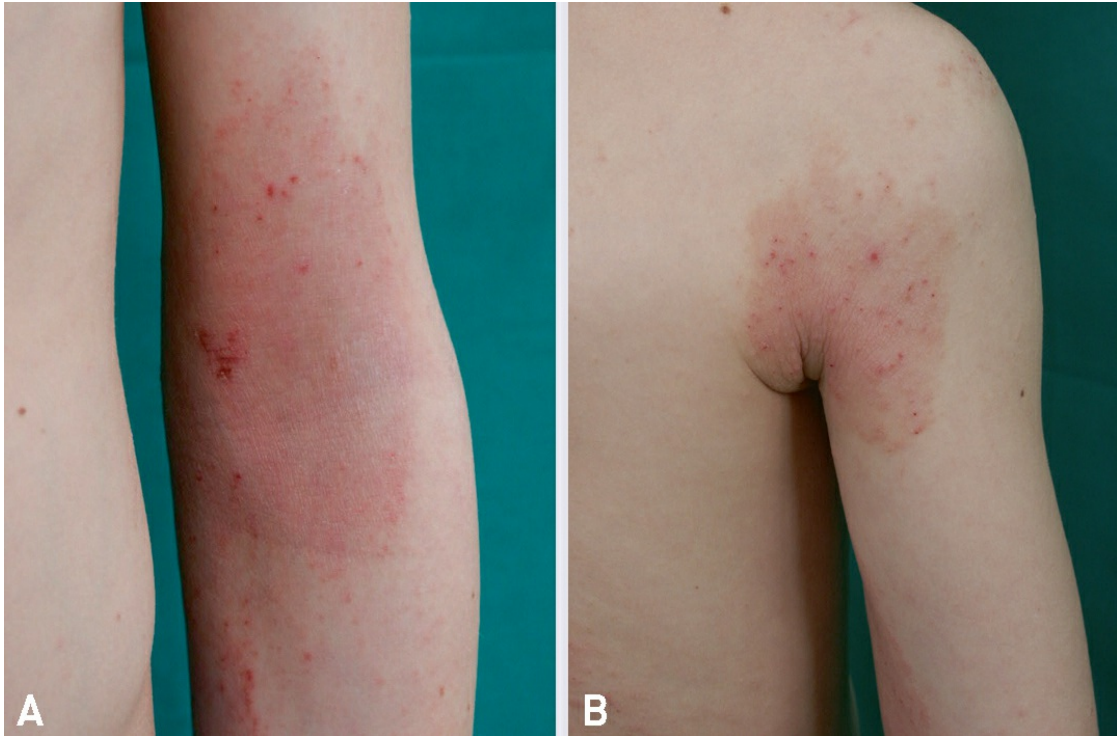
## 2.2 Papules et plaques érythémateuses arrondies



**FIG. 15.6** Papules et plaques érythémateuses arrondies, mal limitées de l'abdomen chez un enfant de 2 ans.

## 2.3 Érythème des plis du coude et de l'épaule

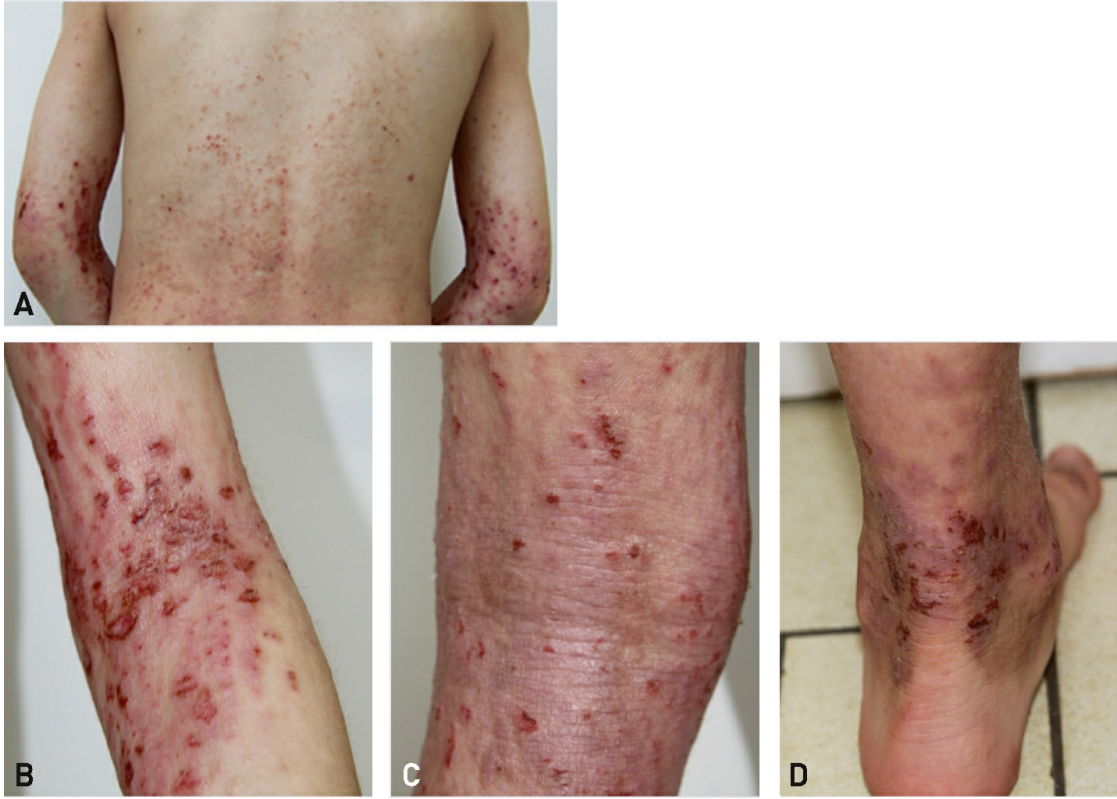
Noter aussi  
les excoriations.



**FIG. 15.7** Enfant de 7 ans suivi pour une dermatite atopique, avec accentuation du microrelief cutané : lichénification, conséquence d'un grattage ou d'un frottement répété.

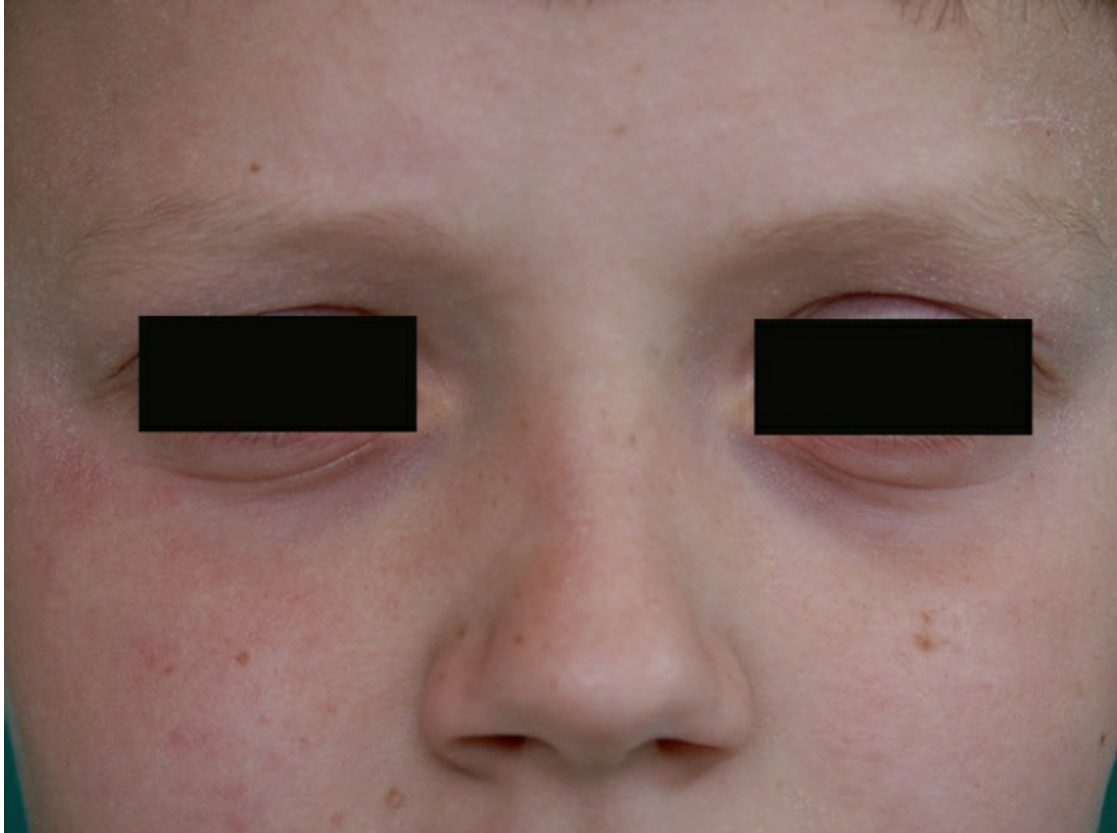## 2.4 Lichénification des plis

On note une lichénification des plis de flexion.



**FIG. 15.8** Papules et plaques érythémateuses mal limitées du bas du dos, associées à des excoriations linéaires des plis du coude, du genou et de la cheville.

## 2.5 Signe du double pli palpébral

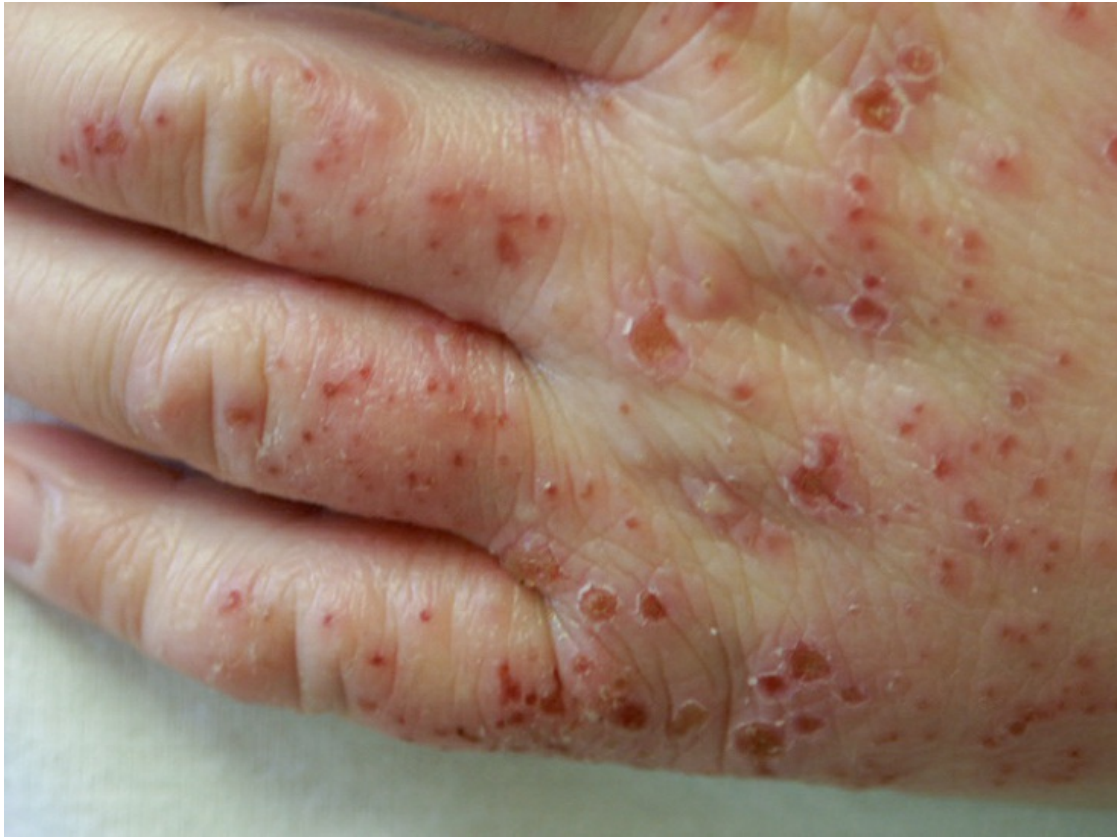

**FIG. 15.9** Accentuation des plis palpébraux inférieurs.

## 2.6 Syndrome de Kaposi-Juliusberg







**FIG. 15.10** Quelques vésicules et nombreuses croûtes arrondies post-vésiculeuses du dos de la main chez un enfant fébrile, avec une altération de l'état général : surinfection herpétique d'une dermatite atopique.

## LES 5 POINTS CLÉS DE LA DERMATITE ATOPIQUE

1. La dermatite atopique est une maladie chronique, évoluant par poussées, très fréquente (10-20 % des enfants), avec un contexte d'atopie personnelle ou familiale (asthme, rhume des foins, rhino-conjonctivite, allergie alimentaire). Le diagnostic est clinique (on pourra s'aider des critères de Williams : voir [tableau 2.7](#)). Il s'agit d'une réaction d'hypersensibilité type IV retardée de type Th2. C'est un diagnostic clinique.
2. Il n'y a pas lieu de faire des examens complémentaires pour le diagnostic ou la prise en charge, sauf en cas de suspicion

d'allergie alimentaire (stagnation ou cassure de la courbe staturo-pondérale), signes respiratoires associés importants ou suspicion d'eczéma de contact (tests épicutanés, prick-tests cutanés, dosage des IgE spécifiques, etc.).

3. En cas d'aggravation d'une dermatite atopique, il faut rechercher une surinfection bactérienne (staphylocoque, streptocoque, etc.) et/ou virale notamment à herpès (syndrome de Kaposi-Juliusberg : altération majeure de l'état général, fièvre associée à une éruption vésiculeuse, dans un contexte de contagé).
4. Il faudra bien expliquer au patient, et à ses parents, la maladie et les modalités de la prise en charge lors d'une consultation d'éducation (voir [tableau 2.8](#)). La prise en charge repose sur les dermocorticoïdes (de classe adaptée à la localisation et à l'âge) pour traiter les poussées : il faut les appliquer tant que la poussée persiste et les arrêter quand celle-ci est contrôlée (pour éviter les schémas de décroissance compliqués). Il faudra aussi insister sur l'importance des émoullients quotidiens en entretien pour lutter contre la xérose cutanée à appliquer sur tout le corps. En cas de résistance aux dermocorticoïdes, on peut prescrire un inhibiteur topique de la calcineurine. Les traitements systémiques sont réservés aux formes sévères (photothérapie ou ciclosporine ou méthotrexate) et du ressort du spécialiste, la corticothérapie n'est jamais indiquée. Une biothérapie (anticorps anti-récepteur IL-4/IL-13) sera prochainement disponible pour les dermatites atopiques modérées à sévères résistantes aux autres traitements systémiques.
5. La prise en charge repose aussi sur des conseils, la lutte contre les croyances et la dermocorticophobie. L'objectif n'est pas la guérison mais l'amélioration des symptômes. Il faudra recommander une éviction des facteurs aggravants (voir [tableau 2.8](#) : textiles irritants, exposition au tabac, éviter contagé herpétique, etc.).



## 2.7 Tableau des critères diagnostiques de Williams de la dermatite atopique

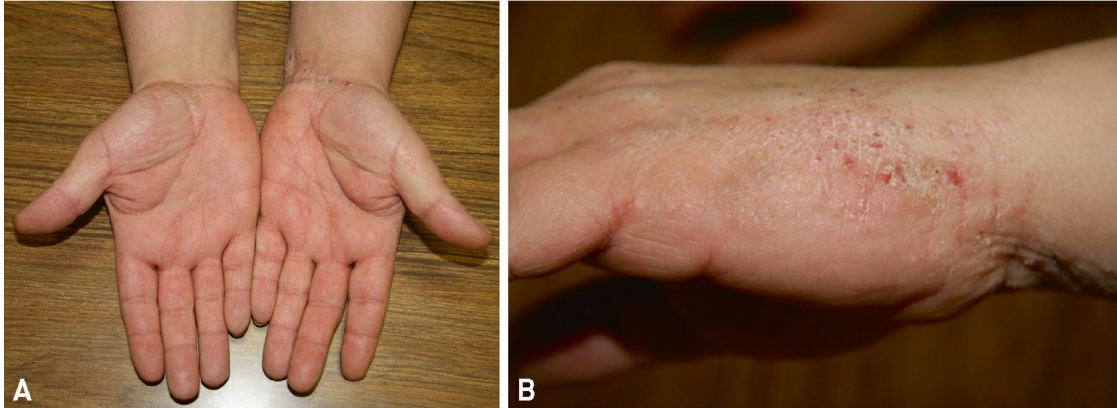
| Critère obligatoire : prurit                    |  |
|---|--|
| Associé à au moins un des 3 critères suivants : | <ul style="list-style-type: none"> <li>- Début avant 2 ans</li> <li>- Lésions des convexités</li> <li>- Xérose</li> <li>- Antécédents personnels ou familial d'atopie</li> <li>- Lésions des plis</li> </ul> |

## 2.8 Tableau des croyances et des conseils à donner patients avec une dermatite atopique

|                            |   |
|----------------------------|---|
| <b>Habillement</b>         | Éviter les textiles irritants en contact direct avec la peau, préférer coton et lin.<br>Habiller ample et pas trop chaudement pour éviter la transpiration. |
| <b>Environnement</b>       | Éviter exposition au tabac.<br>Maintenir une température fraîche dans la chambre à coucher.<br>Ne pas couvrir trop la nuit.                                 |
| <b>Activités physiques</b> | En général, pas de restriction.   |
| <b>Été</b>                 | Soleil : pas de restriction, sous couvert d'une photoprotection.  |
| <b>Hiver</b>               | Augmenter les applications d'émollients par temps froid et sec.   |
| <b>Herpès</b>              | Se méfier des surinfections herpétiques, éviter contact avec porteur d'herpès cliniquement actif.<br>Consultation en urgence si poussée inhabituelle.       |
| <b>Vaccins</b>             | Vacciner en peau saine, pas de contre-indication aux vaccins.   |
| <b>Régime</b>              | Pas de contrainte alimentaire ni de régime particulier sauf en cas d'enquête allergologique positive.   |
| <b>Aéro-allergènes</b>     | Mesures pour prévenir exposition aux acariens ou au pollen notamment.   |

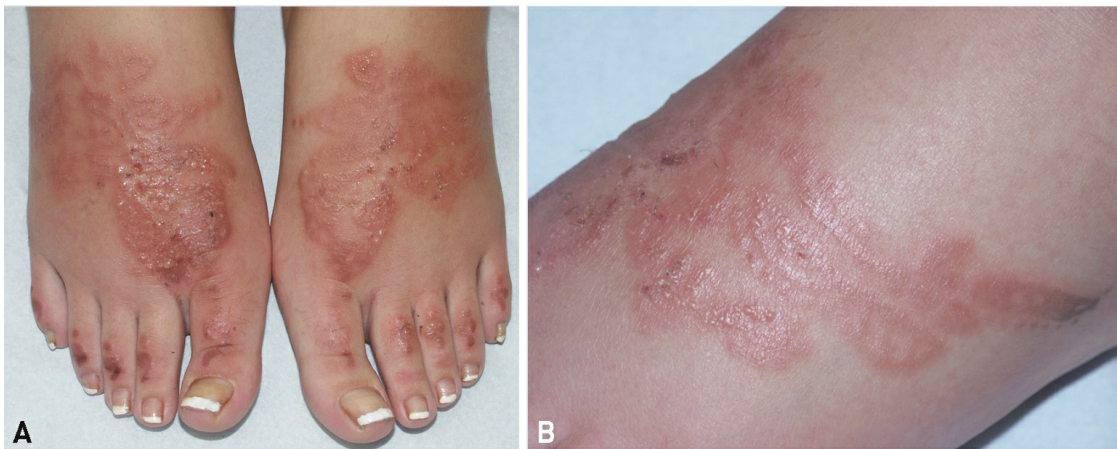## 3 Eczéma de contact

### 3.1 Eczéma de contact au caoutchouc



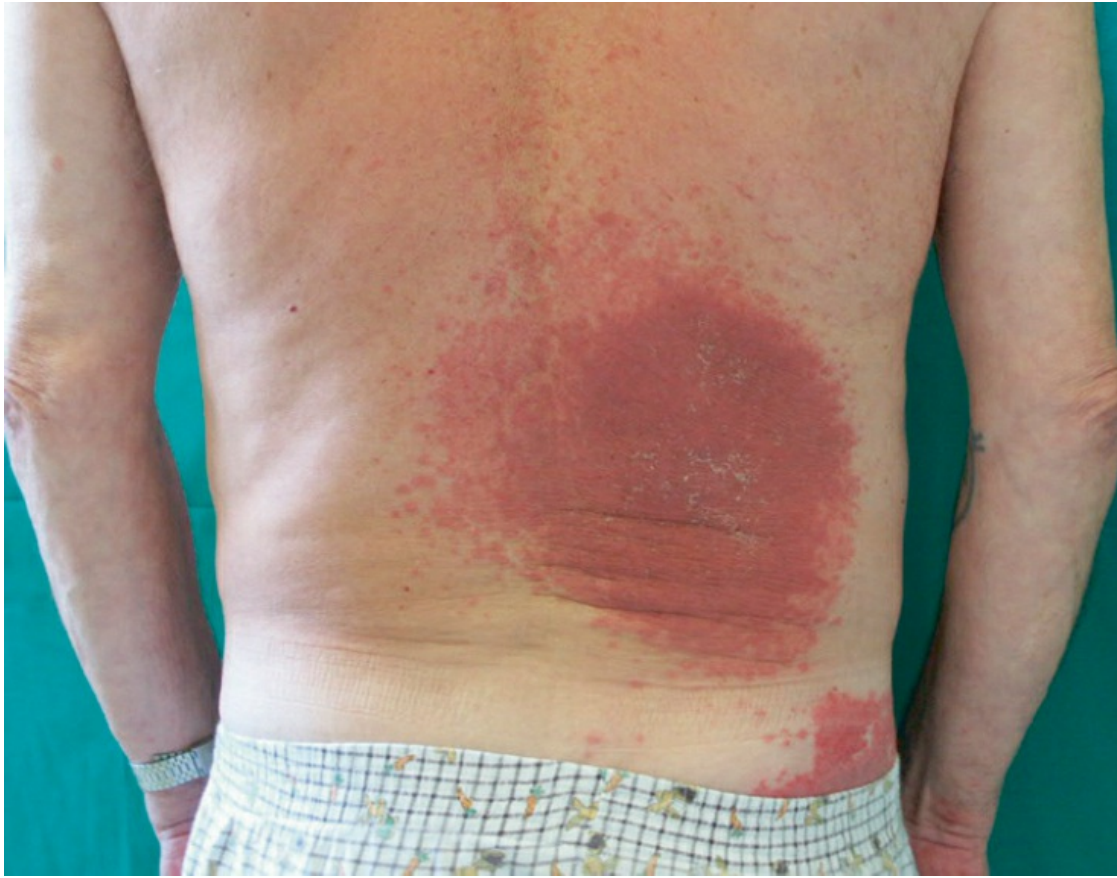**FIG. 15.11** Érythème palmaire avec squames, excoriations et croûtes de la face externe de la main chez un travailleur portant des gants en caoutchouc.

### 3.2 Eczéma de contact à la paraphénylènediamine contaminant de certains hennés



**FIG. 15.12** Plaques érythémateuses, surmontées de vésicules reproduisant le dessin du henné.

### 3.3 Eczéma de contact aux AINS



**FIG. 15.13** Plaque érythémateuse mal limitée, aux bords émiettés sur une zone d'application de gel contenant un anti-inflammatoire non stéroïdien pour une douleur lombaire.

## LES 5 POINTS CLÉS DE L'ECZÉMA DE CONTACT

1. Il s'agit d'une réaction d'hypersensibilité retardée de type IV à médiation cellulaire de type Th1, déclenchée par le contact de la peau avec une substance exogène. Il nécessite donc une phase de sensibilisation (cliniquement asymptomatique) suivie d'une phase de révélation dans les 24-48 heures après un nouveau contact avec l'allergène.
2. Le diagnostic est clinique : érythème, vésicules (souvent non visibles), suintement, croûtes/squames et prurit à tous les stades, selon une disposition en lien avec l'agent contact.
3. L'eczéma de contact diffère de la dermite d'irritation qui ne

comprend pas de sensibilisation préalable, apparaît rapidement après l'exposition au produit, atteint la majorité des sujets en contact avec le produit, a des bords nets et provoque une sensation de brûlure et non de prurit (voir [tableau 3.4](#)).

4. L'enquête étiologique a toute son importance : topographie des lésions (initialement localisées à la zone de contact), circonstances de déclenchement (activités les derniers jours), chronologie (amélioration ou aggravation les weekends ou les vacances ou pendant le travail ou les loisirs, etc.). Les tests épicutanés (ou patch tests), avec batterie standard européenne des allergènes, sont indispensables au diagnostic de certitude de l'allergène en cause. Les tests épicutanés doivent être réalisés à distance des poussées et de l'application des dermocorticoïdes. Le résultat doit être confronté à l'interrogatoire et au contexte. De plus, un test négatif n'élimine pas formellement une allergie de contact. Il faut savoir rechercher des allergènes professionnels (et évoquer une pathologie professionnelle), des médicaments topiques, des cosmétiques, des produits vestimentaires (cuir, nickel des bijoux, etc.) ou encore des photo-allergènes (eczéma apparaissant sur les zones photo-exposées après une exposition solaire).
5. Le traitement est symptomatique, fondé sur des dermocorticoïdes, une éviction de l'allergène (pas de possibilité de désensibilisation), une prise en charge professionnelle si besoin (adaptation du poste de travail, déclaration en maladie professionnelle, port de gants ou de vêtements de protection) et une information sur la liste des produits à éviter.

### 3.4 Tableau des différences entre eczéma de contact et dermite d'irritation

|  | Eczéma de contact | Dermite d'irritation |
|--|-------------------|----------------------|
|--|-------------------|----------------------|

|                           |   |   |
|---------------------------|---|---|
| <b>Épidémiologie</b>      | Touche quelques sujets en contacts avec le produit                                  | Atteint la majorité des sujets en contact avec le produit |
| <b>Délai d'apparition</b> | Sensibilisation initiale puis révélation 24-48 heures après une nouvelle exposition | Rapide (quelques minutes ou heures)                       |
| <b>Lésions cutanées</b>   | Bords émiettés  | Bords nets  |
| <b>Topographie</b>        | Déborde de la zone de contact avec l'allergène, possibilité de lésions à distance   | Limitée à la zone de contact                              |
| <b>Symptomatologie</b>    | Prurit  | Sensation de brûlures                                     |

www.facebook.com/LeTrésorDesMedecins | www.facebook.com/groups/LeTrésorDesMedecins | https://t.me/LeTrésorDesMedecins | http://letresordesmedecins.blogspot.com |

www.facebook.com/LeTrésorDesMedecins | www.facebook.com/groups/LeTrésorDesMedecins | https://t.me/LeTrésorDesMedecins | http://letresordesmedecins.blogspot.com |

Retrouvez plus de livres médicaux à télécharger gratuitement et exclusivement sur :

[www.facebook.com/LeTrésorDesMedecins](http://www.facebook.com/LeTrésorDesMedecins) | [www.facebook.com/groups/LeTrésorDesMedecins](http://www.facebook.com/groups/LeTrésorDesMedecins) |

<https://t.me/LeTrésorDesMedecins> | <http://letresordesmedecins.blogspot.com> |

LeTrésorDesMedecins



---

## CHAPITRE 16

# Item 190 Lupus érythémateux disséminé. Syndrome des anti-phospholipides

---

1. [Érythème congestif](#)
2. [Érythème en vespertilio](#)
3. [Lupus érythémateux subaigu annulaire](#)
4. [Lupus érythémateux subaigu psoriasiforme](#)
5. [Lupus érythémateux chronique](#)
6. [Photodistribution des lésions](#)
7. [Alopécie cicatricielle du lupus érythémateux chronique](#)
8. [Livedo racémosa/ramifié](#)
9. [Syndrome des anticorps anti-phospholipides \(SAPL\)](#)
10. [Tableau des critères diagnostiques de l'ARA \(révisé en 1997\) du lupus érythémateux disséminé](#)
11. [Tableau des critères diagnostiques du SAPL \(de Sapporo révisés en 2006\)](#)
12. [Tableau des glomérulonéphrites rénales lupiques](#)

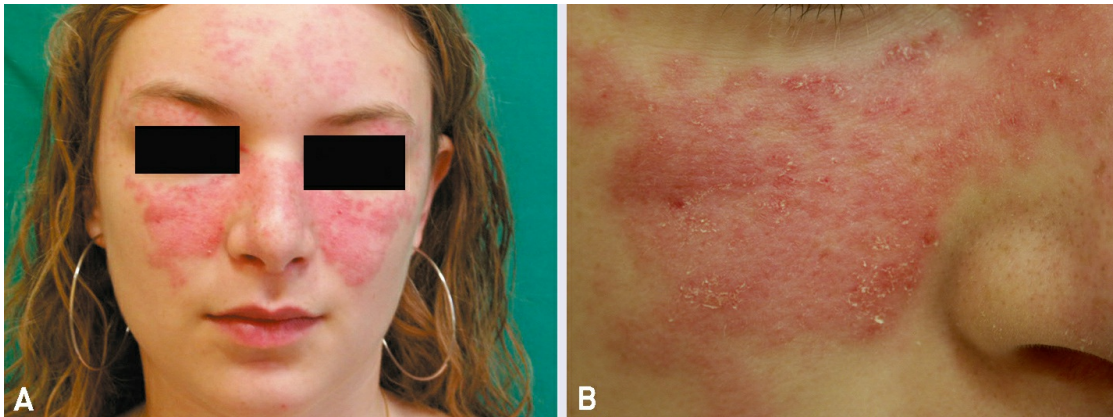




## OBJECTIFS

- Diagnostiquer un lupus érythémateux disséminé et un syndrome des antiphospholipides.
- Décrire les principes du traitement et de la prise en charge au long cours.

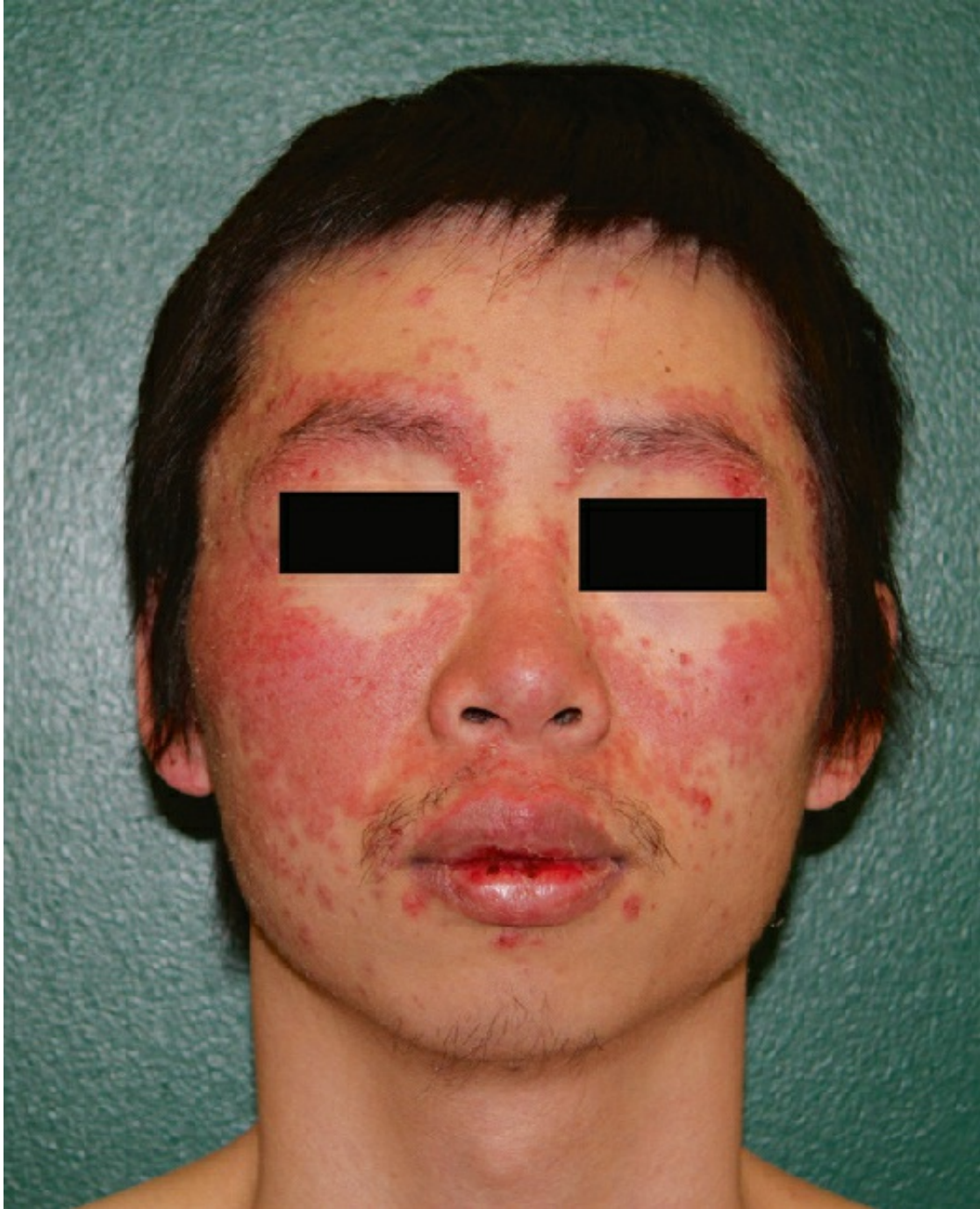# 1 Érythème congestif



**FIG. 16.1** Érythème en vespertilio (aussi appelé en masque de loup ou rash malaire) : érythème congestif, ici finement squameux.

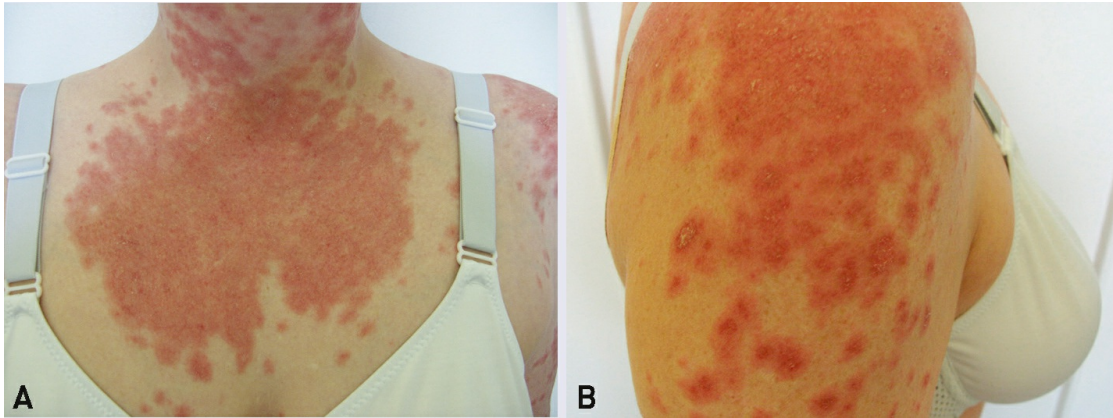
Au cours du lupus érythémateux aigu, l'exanthème peut être généralisé.

## 2 Érythème en vespertilio

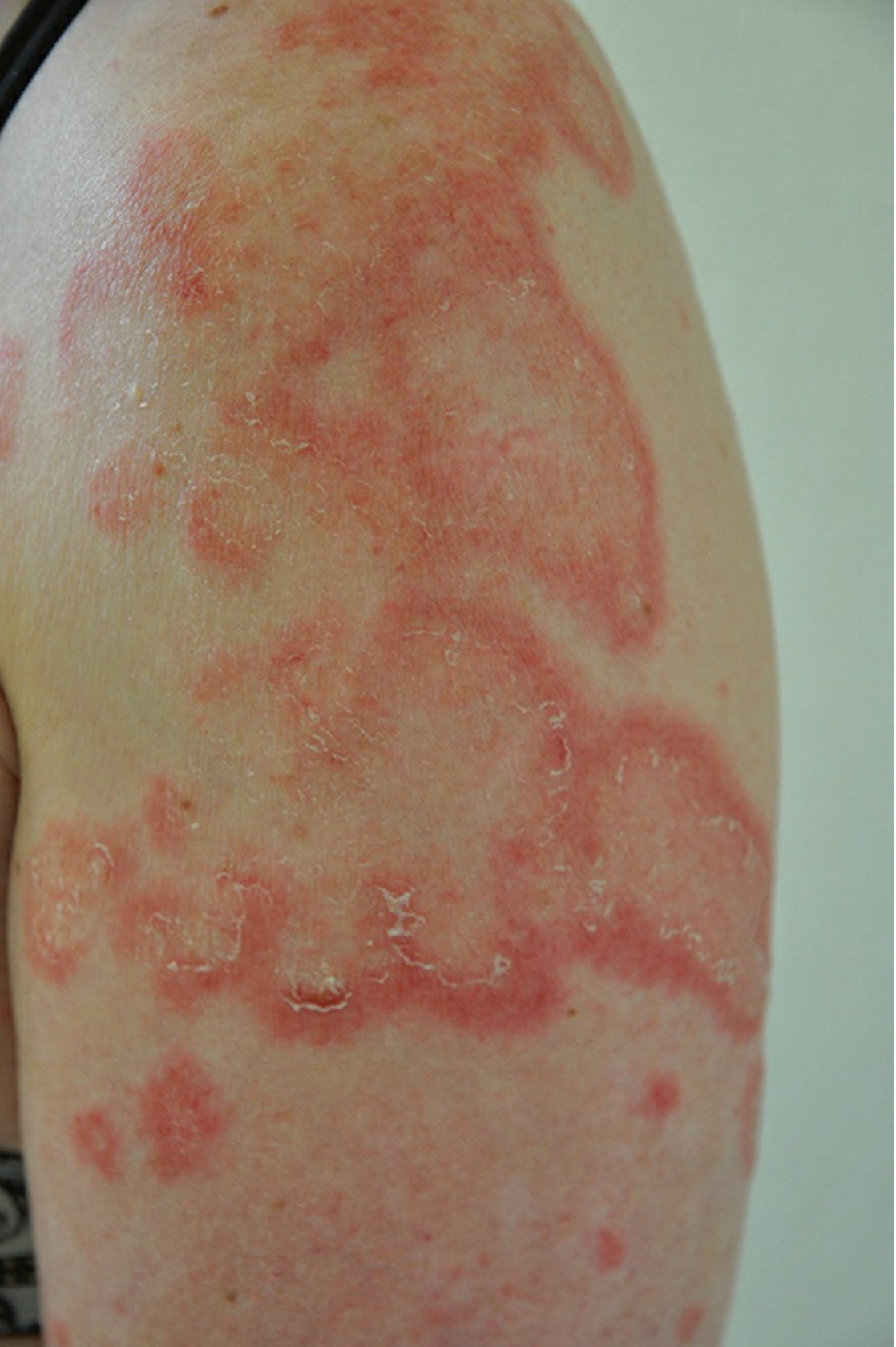

**FIG. 16.2** Érythème en vespertilio.

### 3 Lupus érythémateux subaigu annulaire

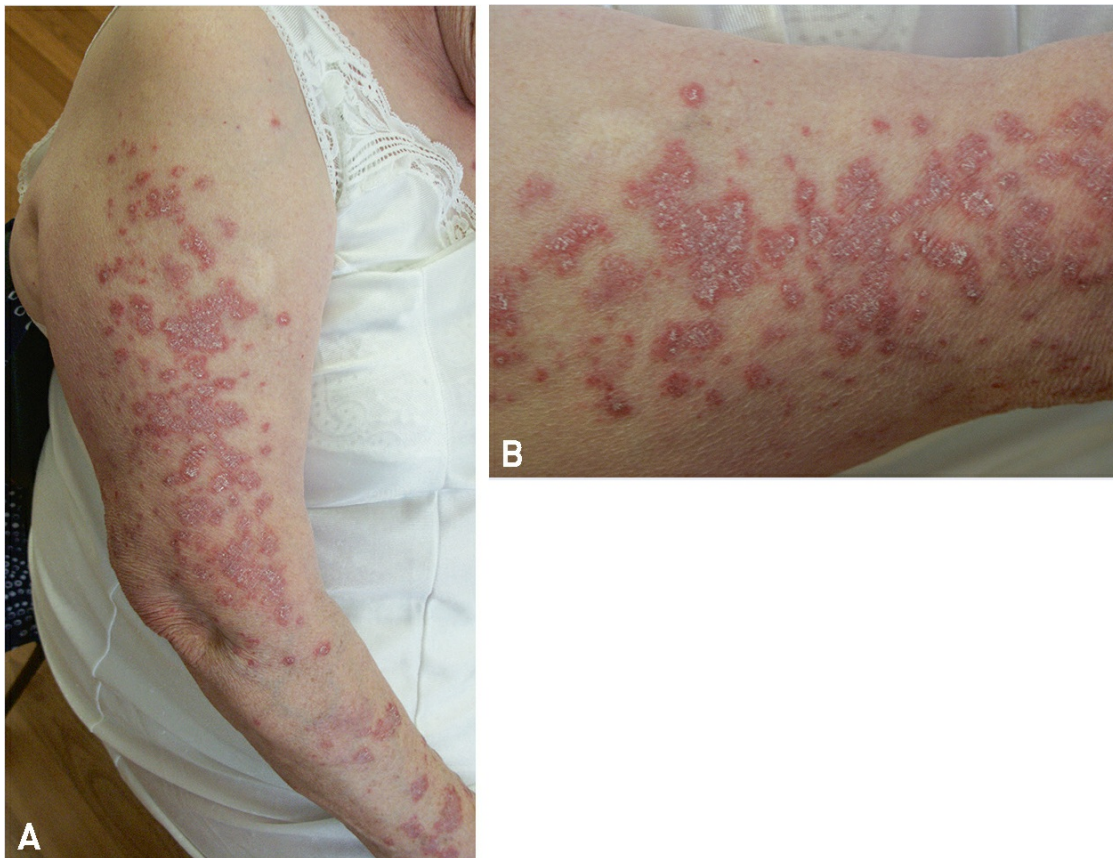

**FIG. 16.3** Plaques érythémateuses surmontées de squames, à bordure annulaire, polycyclique, des zones photo-exposées (décolleté et face externe du bras) : lupus érythémateux subaigu annulaire induit par la terbinafine prescrite pour une onychomycose.



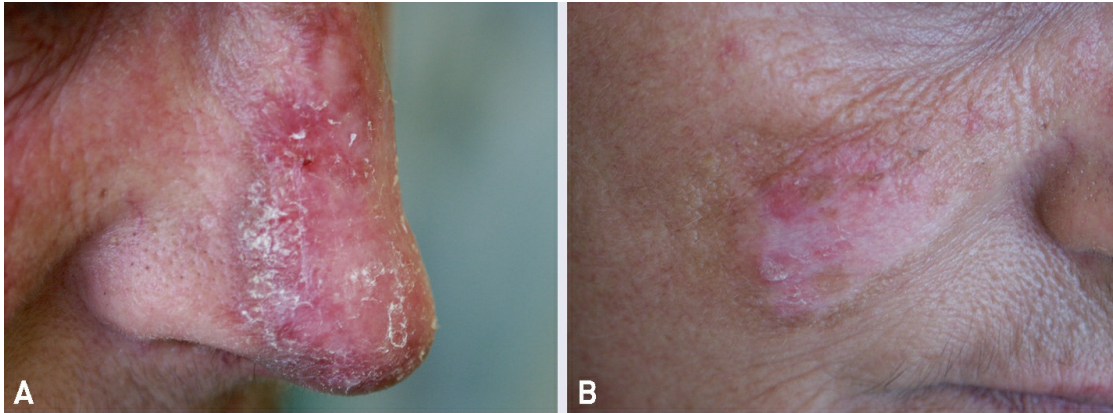
**FIG. 16.4** Plaques érythémateuses annulaires surmontées par une squame.

## 4 Lupus érythémateux subaigu psoriasiforme



**FIG. 16.5** Plaques érythémateuses surmontées par une squame d'allure psoriasiforme.

## 5 Lupus érythémateux chronique

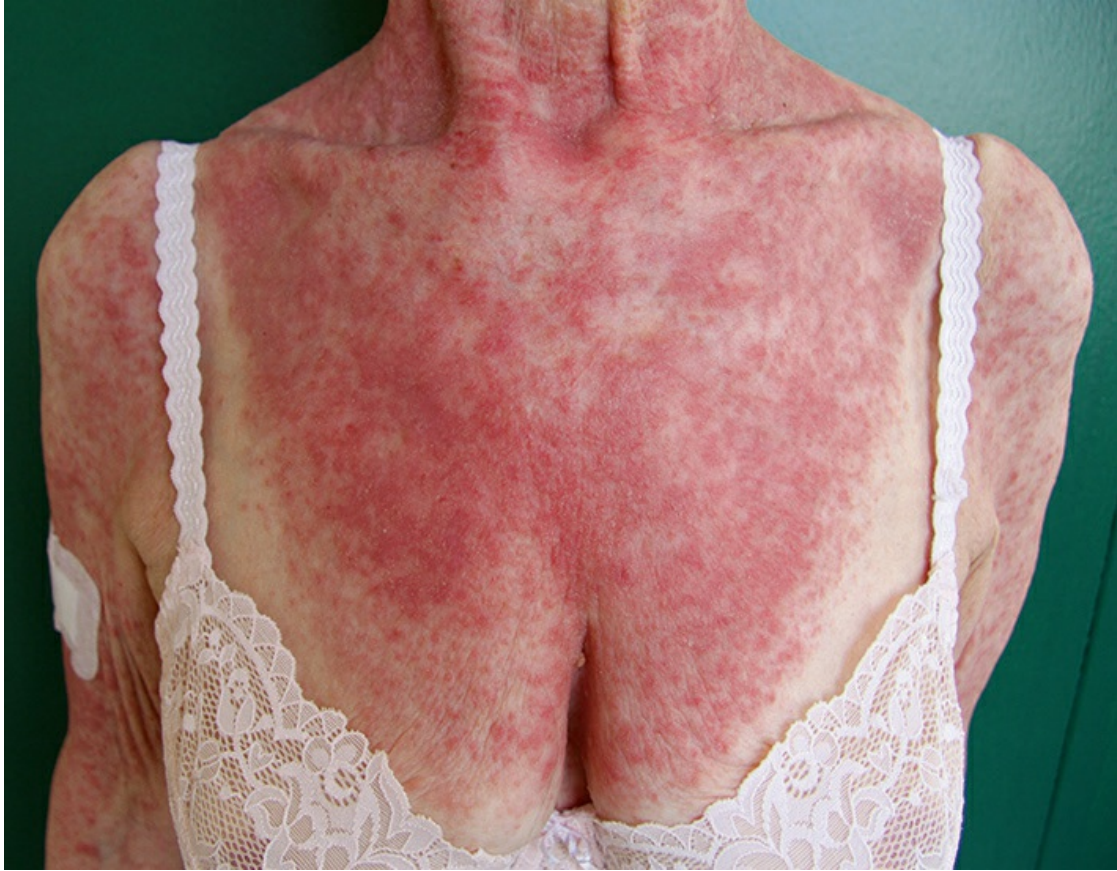

**FIG. 16.6** Patiente suivie pour un lupus érythémateux chronique dont les signes élémentaires sont les suivants : érythème, kératose, dyschromie et atrophie cutanée.

Ces lésions de lupus chronique (aussi appelé discoïde) laissent des cicatrices définitives qui expliquent la gravité de certaines manifestations cutanées du lupus.

## 6 Photodistribution des lésions

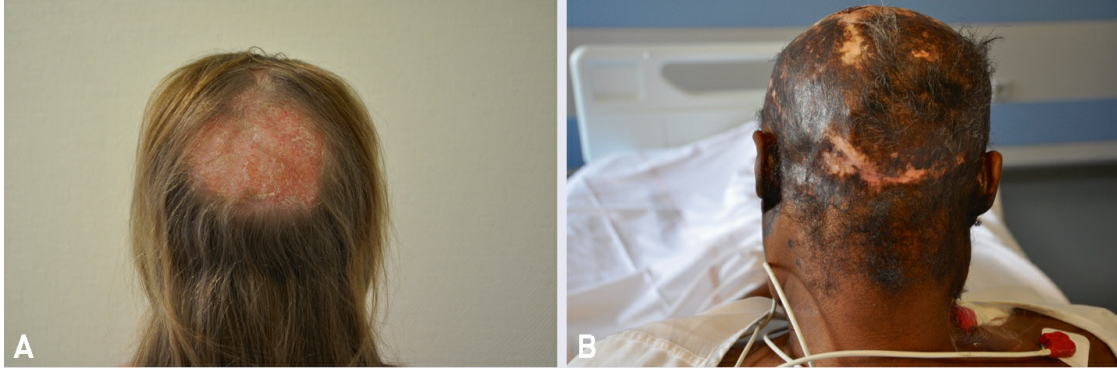
Le lupus érythémateux fait partie d'un groupe de maladie qui peut être photo-déclenché et/ou photo-aggravé.



**FIG. 16.7** Patiente ayant un lupus érythémateux subaigu annulaire.

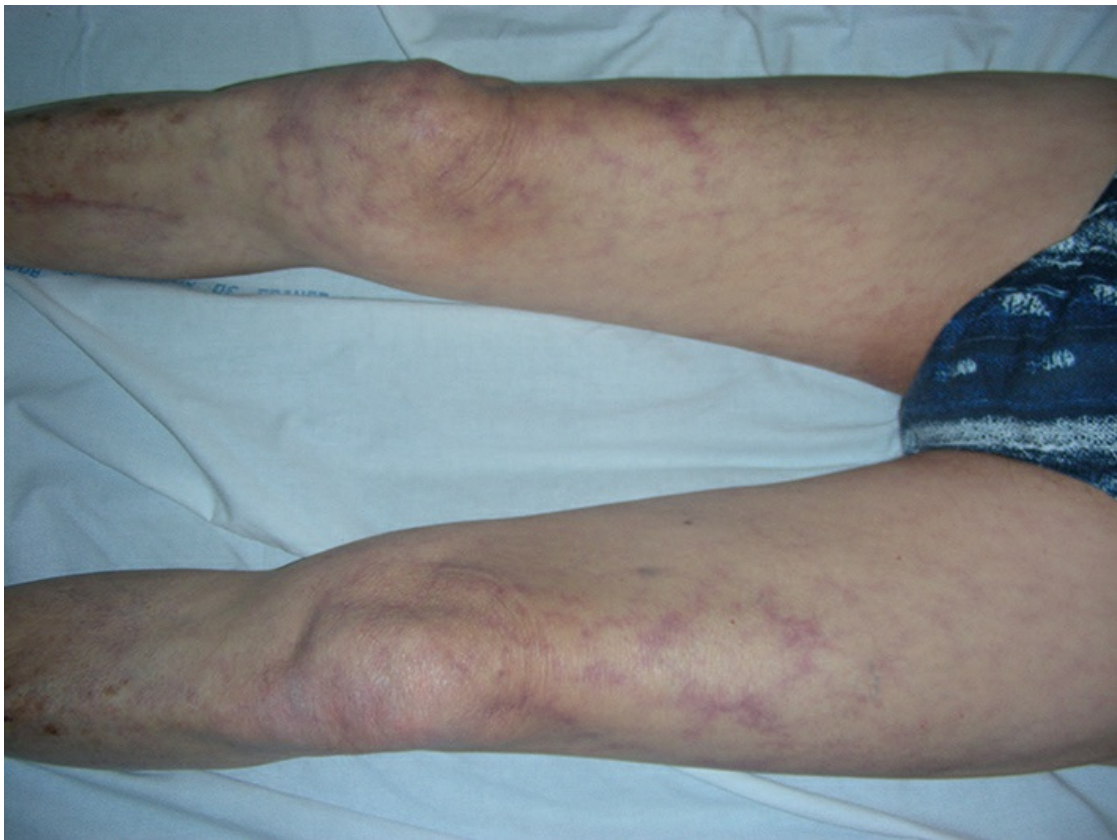
Les lésions prédominent sur les régions cutanées exposées aux rayonnements ultraviolets : ici le décolleté.

## 7 Alopécie cicatricielle du lupus érythémateux chronique



**FIG. 16.8** On retrouve les signes élémentaires du lupus érythémateux chronique : érythème, kératose, dyschromie et atrophie cutanée, avec en plus une destruction pileaire.

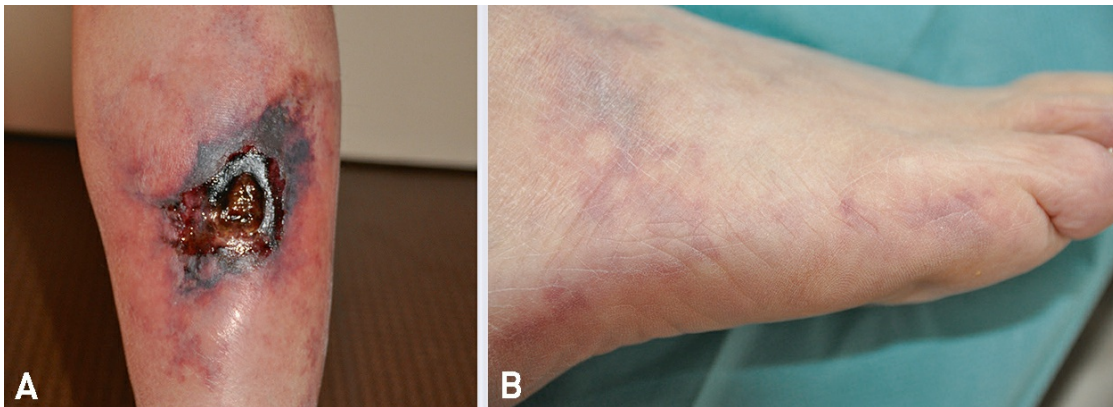
## 8 Livedo racémosa/ramifié





**FIG. 16.9** Livedo à grandes mailles, ouvertes (qui ne se ferment pas) des faces antérieures des cuisses : patient atteint d'un syndrome des anticorps anti-phospholipides (SAPL).

## 9 Syndrome des anticorps anti-phospholipides (SAPL)



**FIG. 16.10** Ulcération et croûtes nécrotiques avec un pourtour violacé stellaire, de la jambe, associées à un livédo rétifforme de l'avant-pied chez une patiente avec un SAPL.

### LES 5 POINTS CLÉS DU LUPUS ÉRYTHÉMATEUX SYSTÉMIQUE

1. Les manifestations cutanées du lupus érythémateux sont souvent déclenchées ou aggravées par une exposition solaire. Le diagnostic, suspecté cliniquement, repose sur la biopsie cutanée notamment pour formes subaiguës et chroniques. Les différentes formes de lupus érythémateux sont :
  - **aigu** : érythème malaire congestif, associé à un lupus érythémateux systémique dans presque 100 % de cas, épargnant les sillons nasogéniens et la lèvre cutanée

supérieure, zones photoprotégées;

- **subaigu** : sous deux formes cliniques (annulaire ou psoriasiforme), associé au lupus érythémateux systémique dans 30 à 50 % des cas, mais rarement grave (< 10 %). Cette forme doit faire rechercher un facteur déclenchant : un médicament (terbinafine, IPP, anti-TNF $\alpha$ , anti-HTA, hypolipémiant, vaccin, etc.), une radiothérapie, un cancer, etc. Le lupus érythémateux néonatal en est une variété et il faut alors chercher une atteinte cardiaque (BAV), hématologique ou hépatique;
  - **chronique** : rarement associé au lupus érythémateux systémique (< 10 %), le prototype en est le lupus érythémateux discoïde. Les lésions élémentaires sont un érythème et une kératose. Il évolue vers une atrophie et des troubles pigmentaires laissant des séquelles définitives. Il nécessite une prise en charge précoce pour limiter le risque de séquelles.
2. Il faut rechercher des manifestations cutanées associées à un SAPL (voir le [tableau 11](#) des critères diagnostiques du SAPL) : livedo racemosa/ramifié (à grandes mailles ouvertes, irrégulières), purpura, ulcère de jambe, hémorragies en flammèches sous unguéales.
  3. Il faut aussi chercher les manifestations systémiques du lupus érythémateux et du SAPL : rhumatologiques, rénales (voir [tableau 12](#)), neurologiques, cardio-pulmonaires... qui font la gravité de la maladie et déterminent le pronostic.
  4. Le bilan paraclinique est résumé dans le tableau des critères diagnostiques de l'ARA (voir [tableau 10](#)).
  5. Le traitement est adapté à la gravité de la maladie. Dans tous les cas, il faut associer une photoprotection, une supplémentation vitamino-calcique, un sevrage du tabac et un contrôle des facteurs de risque cardiovasculaires, une activité physique, une mise à jour des vaccins (notamment anti-HPV). Il n'y a pas de contre-indication à une contraception œstro-progestative en l'absence d'antécédent de thrombose ou de SAPL. Les





antipaludéens de synthèse sont la pierre angulaire de la prise en charge du lupus : hydroxychloroquine (5 mg/kg/j) nécessitant un bilan annuel avec ECG et consultation ophtalmologique. La prescription d'immunosuppresseurs (dont les corticoïdes) est guidée par la gravité de la maladie. Une grossesse peut être envisagée en cas de contrôle de la maladie.

## 10 Tableau des critères diagnostiques de l'ARA (révisé en 1997) du lupus érythémateux disséminé

| Critères cliniques  | Critères biologiques  |
|---|---|
| <ul style="list-style-type: none"> <li>- Éruption malarale en ailes de papillon</li> <li>- Lupus discoïde</li> <li>- Photosensibilité</li> <li>- Ulcérations buccales ou nasopharyngées</li> <li>- Polyarthrite non érosive</li> <li>- Pleurésie ou péricardite</li> <li>- Atteinte neurologique : convulsions ou psychose</li> </ul> | <ul style="list-style-type: none"> <li>- Protéinurie &gt; 0,5 g/j ou cylindrurie.</li> <li>- Anémie hémolytique ou leucopénie &lt; 4 000/mm<sup>3</sup> ou lymphopénie &lt; 1 500/mm<sup>3</sup> ou thrombopénie &lt; 100 000/mm<sup>3</sup>.</li> <li>- Anticorps anti-DNA natifs ou Ac anti-Sm ou sérologie syphilitique dissociée constatée à 2 reprises en 6 mois, ou anticoagulant circulant de type lupique ou Ac anticardiolipine (IgG ou IgM).</li> <li>- Titre anormal de facteurs antinucléaires en l'absence de médicaments inducteurs.</li> </ul> |

- Le diagnostic de lupus érythémateux systémique repose sur un faisceau d'arguments clinico-biologiques. Au moins quatre critères sont nécessaires pour établir le diagnostic de lupus érythémateux disséminé selon l'ARA.
- En 2012, une nouvelle classification est apparue : il s'agit des critères SLICC, cette classification comprend aussi des critères cliniques et biologiques.



# 11 Tableau des critères diagnostiques du SAPL (de Sapporo révisés en 2006)

| Critères cliniques   | Critères biologiques  |
|--|---|
| Thrombose vasculaire : au moins un épisode de thrombose artérielle ou veineuse   | <ul style="list-style-type: none"> <li>- Anticoagulant circulant de type lupique présent à 2 reprises à au moins 12 S d'intervalle</li> <li>- Ac anticardiolipines (IgG ou IgM) à 2 reprises à au moins 12 S d'intervalle</li> <li>- Ac anti-β2 GPI (IgG ou IgM) à 2 reprises à au moins 12 S d'intervalle</li> </ul> |
| Maladie obstétricale : au moins une perte fœtale à 10 semaines de grossesse ou plus ; ou au moins une naissance prématurée d'un nouveau-né avant 34 SA suite à une prééclampsie sévère ou à une éclampsie ou à une insuffisance placentaire documentée ou avortement spontané avant 10 SA sans cause |   |

Le SAPL est défini par la présence d'au moins un signe clinique et un critère biologique

# 12 Tableau des glomérulonéphrites rénales lupiques

| Classe     | Atteinte rénale                               |
|------------|---|
| Classe I   | Glomérulonéphrite mésangiale à dépôts minimes |
| Classe II  | Glomérulonéphrite proliférative mésangiale    |
| Classe III | Glomérulonéphrite focale                      |
| Classe IV  | Glomérulonéphrite diffuse                     |
| Classe V   | Glomérulonéphrite extra-membraneuse           |
| Classe VI  | Sclérose glomérulaire avancée                 |



---

## CHAPITRE 17

# Item 197 Transplantation d'organes : aspects épidémiologiques et immunologiques; principes de traitement et surveillance; complications et pronostic; aspects éthiques et légaux

---

1. [Infection à Nocardia](#)
2. [Maladie de Kaposi](#)
3. [Lésions suspectes nécessitant une biopsie cutanée](#)
4. [Carcinome épidermoïde cutané](#)



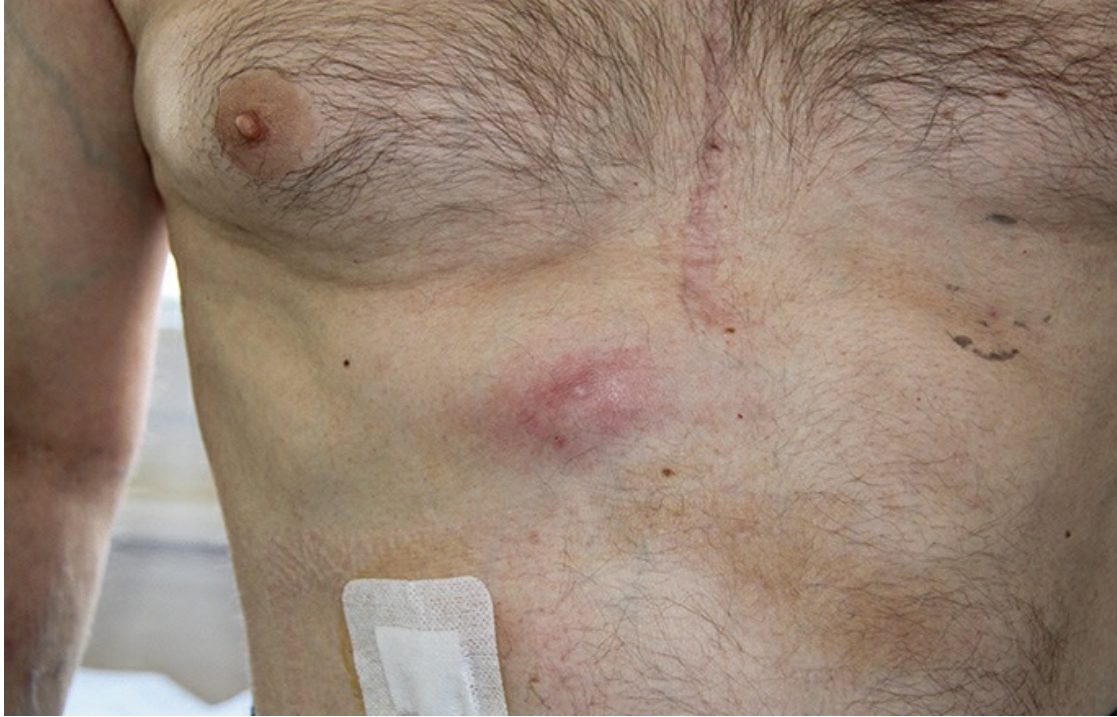### OBJECTIFS

- Expliquer les aspects épidémiologiques et les résultats des transplantations d'organe et l'organisation administrative.
- Argumenter les aspects médico-légaux et éthiques liés aux transplantations d'organes.
- L'exemple de la transplantation rénale : expliquer les principes de choix dans la sélection du couple donneur-receveur et les modalités de don d'organe. Argumenter les principes thérapeutiques, et les modalités de surveillance d'un sujet transplanté rénal.

## 1 Infection à Nocardia

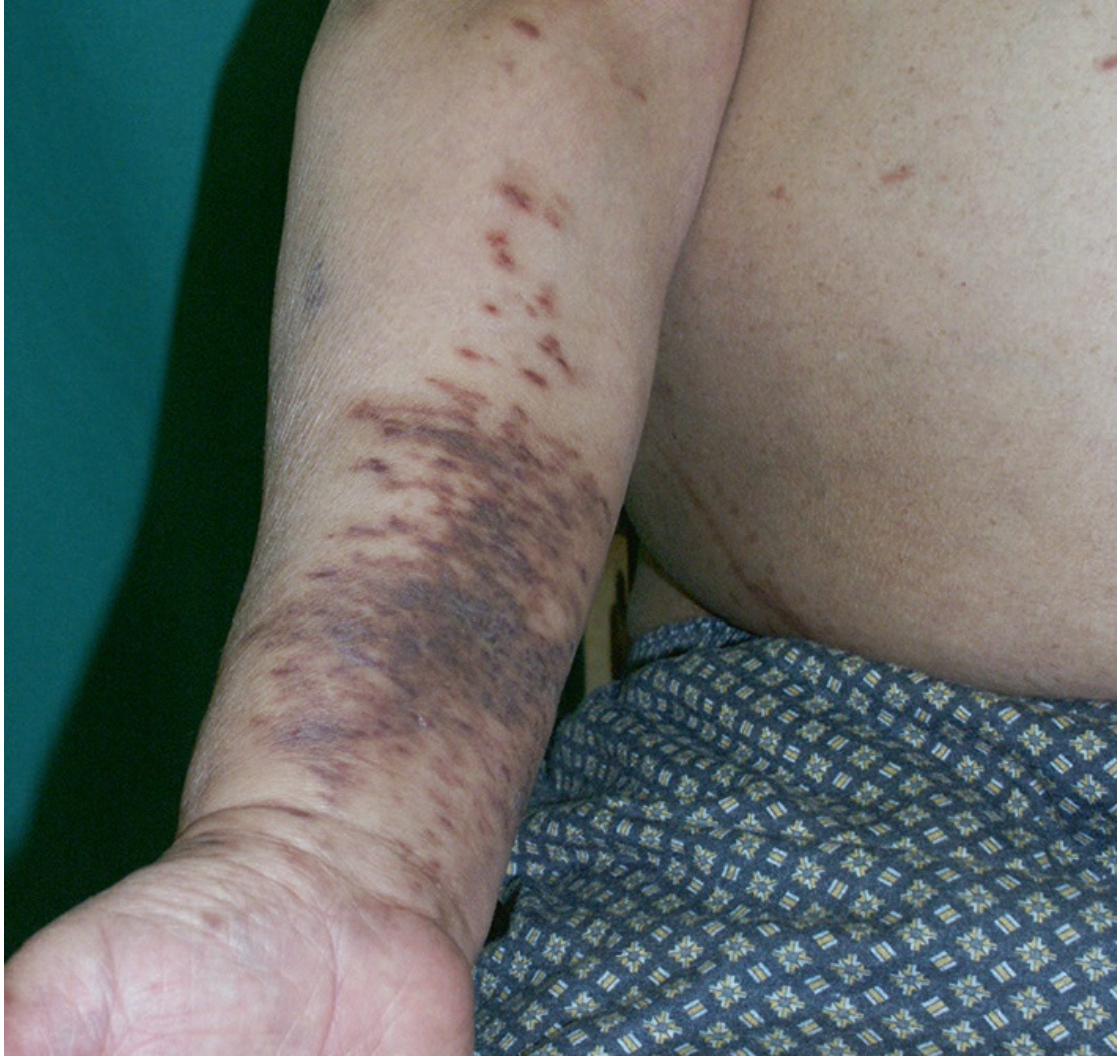Ce diagnostic ne peut pas être évoqué cliniquement. En fait, chez l'immunodéprimé (quelle qu'en soit la cause), toute éruption et tout nodule doivent être biopsiés pour examen histopathologique standard et culture bactériologique et mycologique.





**FIG. 17.1** Nodule érythémateux, chaud et douloureux (inflammatoire) de l'abdomen chez un patient greffé.

## 2 Maladie de Kaposi

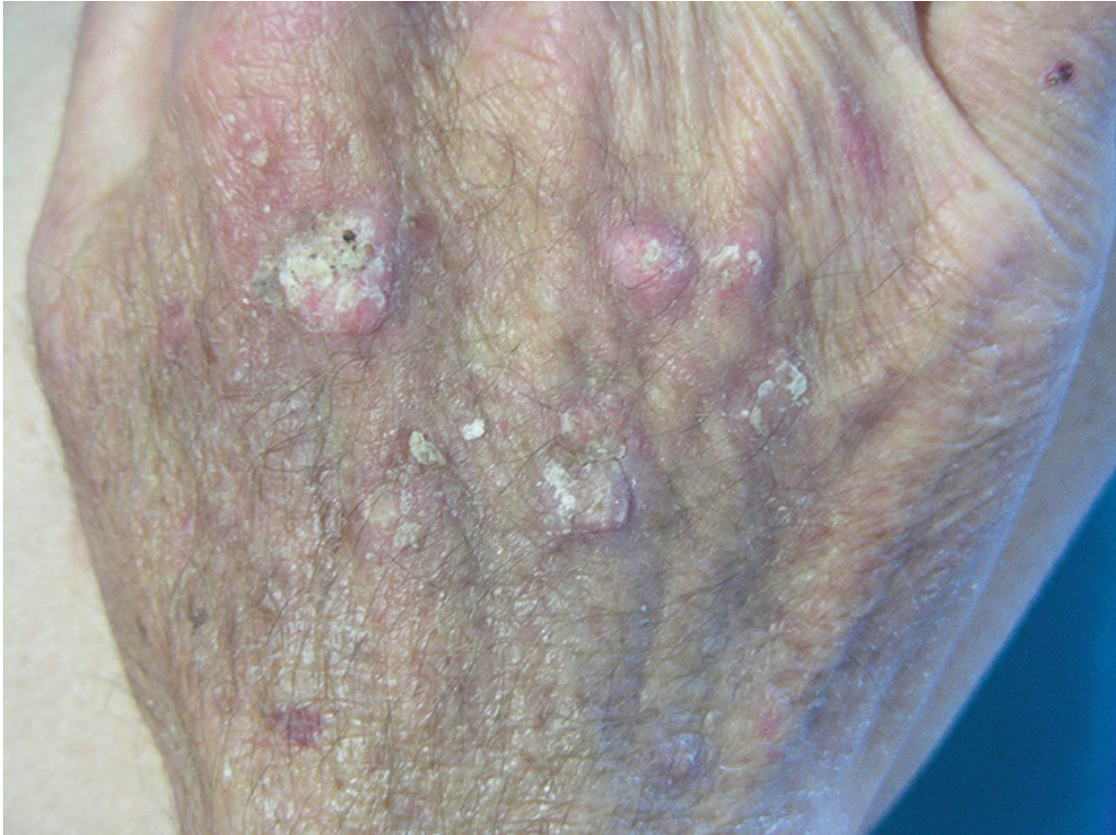

**FIG. 17.2** Papules et plaques brunâtres, violacées de l'avant-bras chez un sujet transplanté rénal.

### **3 Lésions suspectes nécessitant une biopsie cutanée**

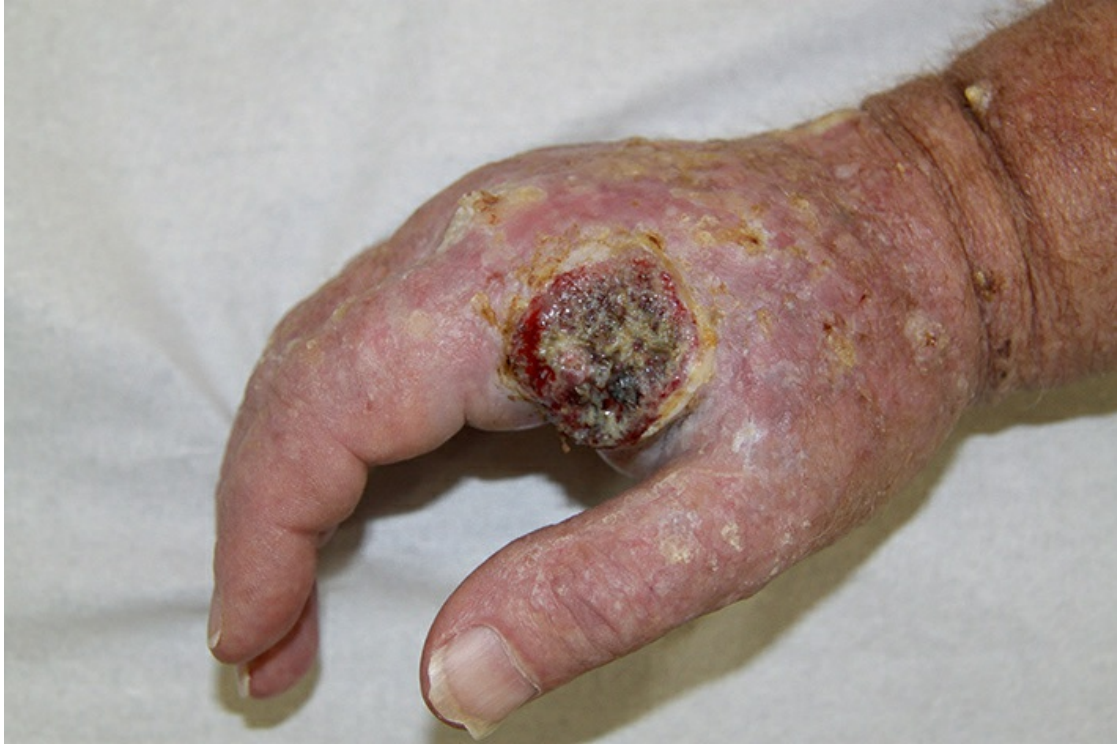

À l'histologie, il s'agissait  
de carcinomes épidermoïdes cutanés.



**FIG. 17.3** Papules kératosiques sur base érythémateuse du dos de la main (zone photo-exposée) chez un patient greffé hépatique.

## 4 Carcinome épidermoïde cutané



**FIG. 17.4** Nodule ulcéré noir, croûteux sur base érythémateuse entre le pouce et l'index, avec des lésions kératosiques du dos de la main chez un patient allogreffé.

## LES 5 POINTS CLÉS DES COMPLICATIONS CUTANÉES DES PATIENTS TRANSPLANTÉS

1. Les principales complications dermatologiques des patients immunodéprimés sont les carcinomes et, en premier lieu, le carcinome épidermoïde cutané (aussi appelé carcinome spinocellulaire) et les infections cutanées (fongiques, bactériennes et virales). Ces complications sont liées à la fois aux immunosuppresseurs prescrits pour éviter le rejet mais aussi aux facteurs propres liés au patient : exposition à divers carcinogènes (UV, HPV, tabac, etc.).
2. La prise en charge cancérologique est classique : devant toute lésion suspecte, il faut réaliser une biopsie cutanée pour un examen histologique, pour confirmer ou non le diagnostic

tumoral et, dans un second temps, organiser une exérèse chirurgicale adaptée au type de tumeur, à la taille et à la localisation (*voir aussi [chapitre 23 – item 299](#)*).

3. Une consultation pré-greffe de dépistage cutané et une surveillance régulière de la peau et de l'ensemble des muqueuses sont indispensables chez ces patients à risque. Il conviendra de leur expliquer les mesures de photoprotection qui permettent de réduire le risque de tumeur.
4. Il faut aussi penser à la maladie de Kaposi de l'immunodéprimé correspondant à une prolifération polyclonale de cellules d'origine endothéliale associée à une infection par le virus HHV8. Une biopsie est nécessaire pour confirmer le diagnostic. Le pronostic est lié aux atteintes extra-cutanées.
5. Les dermatoses infectieuses peuvent être banales (verruës, condylomes, herpès, varicelle, zona) et parfois inhabituellement graves mais elles peuvent aussi être opportunistes et dans ce cas menaçantes pour le pronostic (*Nocardia, Cryptococcus, Aspergillus, etc.*). En cas de doute, une biopsie avec examen bactériologique, mycologique et parasitologique est indispensable.



## CHAPITRE 18

# Item 207 Sarcoïdose

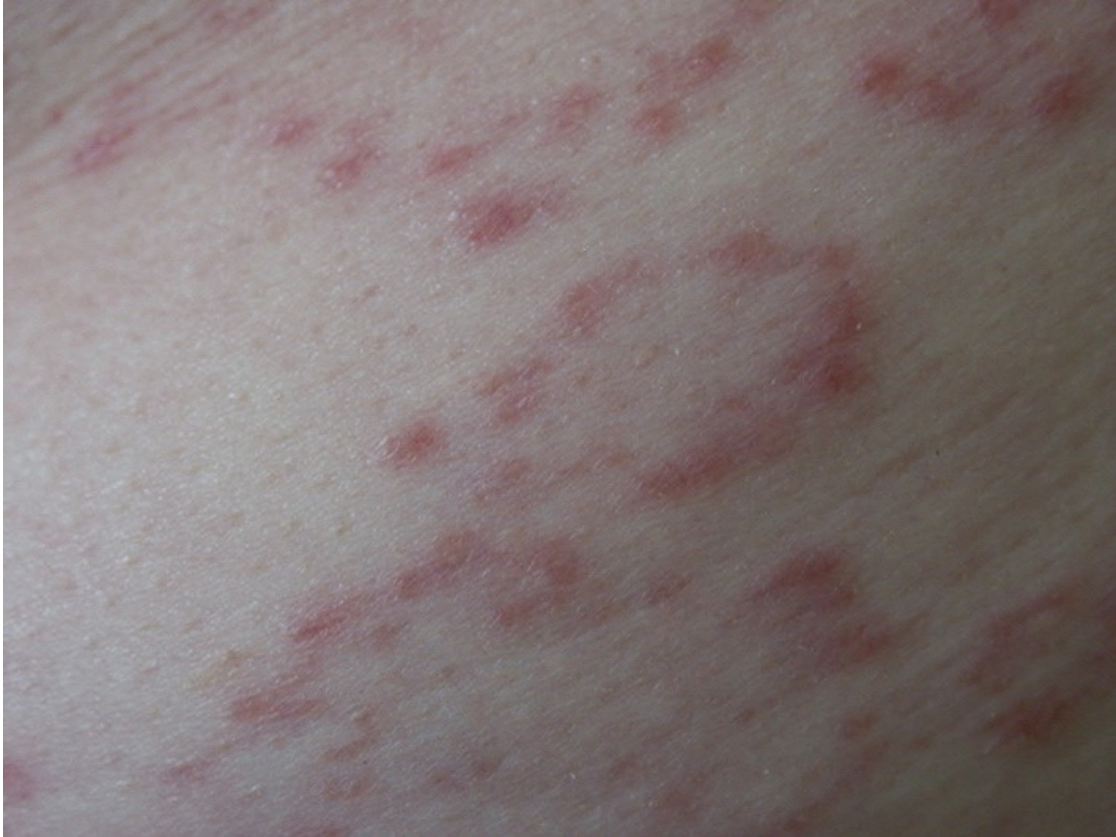1. [Sarcoïdes cutanés](#)
2. [Sarcoïdose de l'aile narinaire gauche](#)
3. [Sarcoïdose de la base du cou](#)
4. [Sarcoïdose des joues](#)
5. [Sarcoïdose des joues et du front](#)
6. [Panniculite sarcoïdosique](#)
7. [Sarcoïdose de l'hélix et de l'anthélix gauche](#)
8. [Érythème noueux](#)
9. [Tableau des étiologies à évoquer devant un érythème noueux \(liste non exhaustive\)](#)



### OBJECTIFS

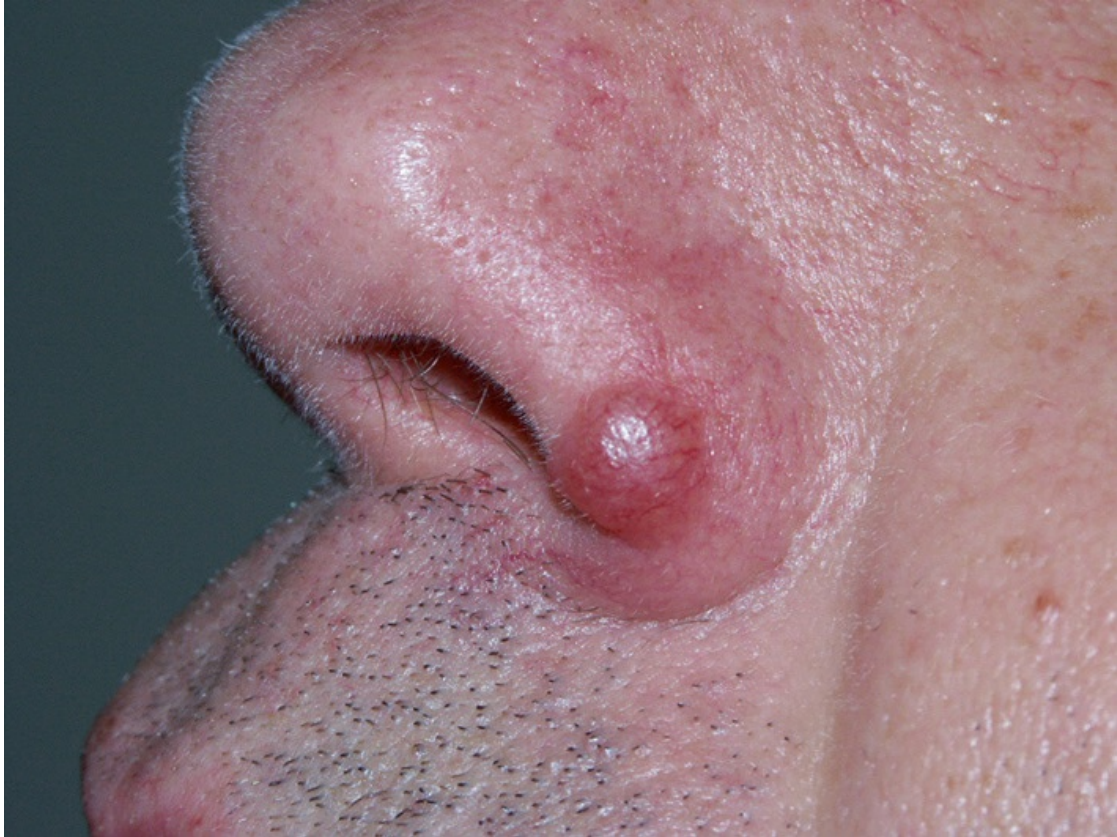- Diagnostiquer une sarcoïdose.
- Décrire les principes du traitement et de la prise en charge au long cours.

# 1 Sarcoïdes cutanés



**FIG. 18.1** Papules rouges, orangées du tronc avec une disposition arciforme/annulaire : sarcoïdes cutanées chez un patient suivi pour une sarcoïdose.

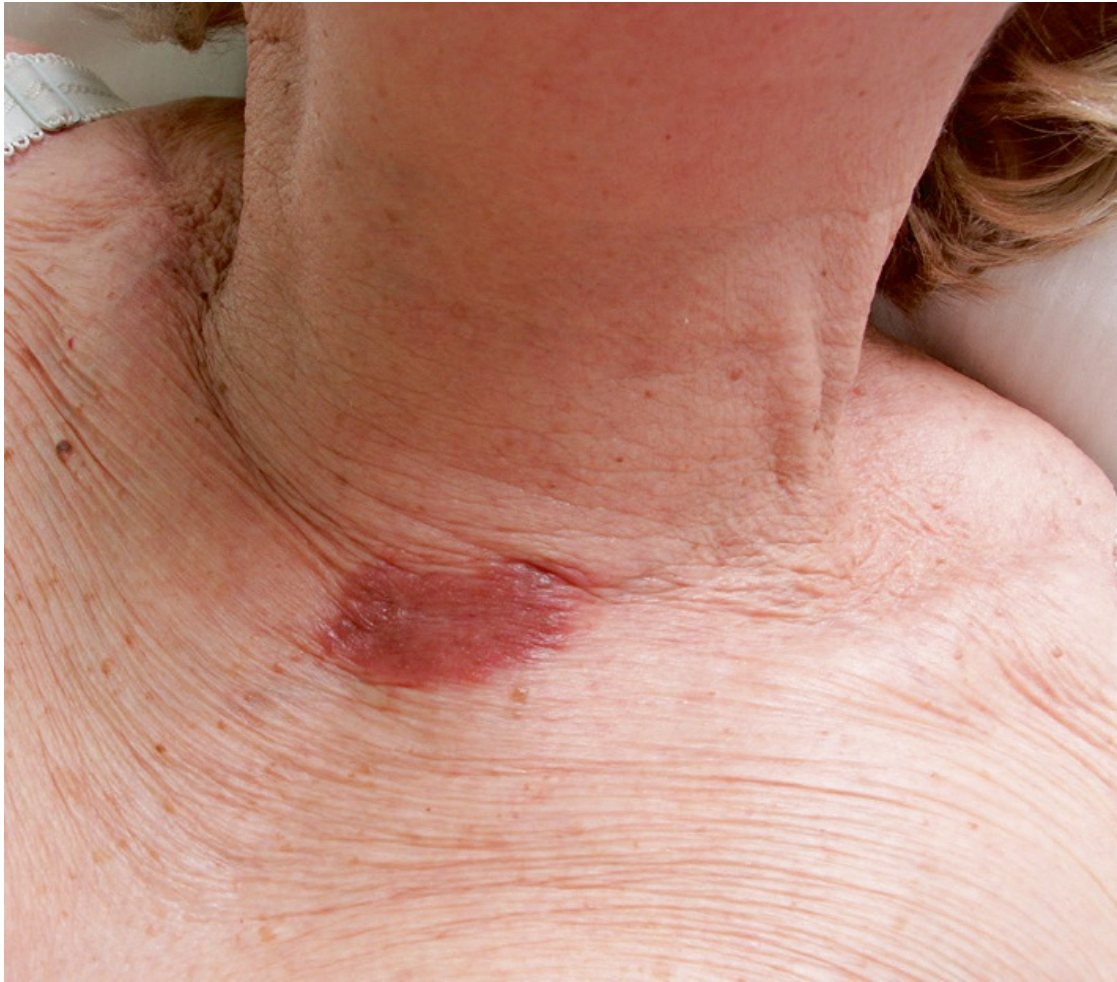## 2 Sarcoïdose de l'aile nasale gauche



**FIG. 18.2** Papule rouge foncé de l'aile nasale gauche surmontée de petites télangiectasies : aspect évoquant un carcinome basocellulaire. L'histologie a infirmé cette hypothèse mettant en évidence des granulomes épithélioïdes et géo-cellulaires sans nécrose caséuse : sarcoïdose cutanée.

### 3 Sarcoïdose de la base du cou

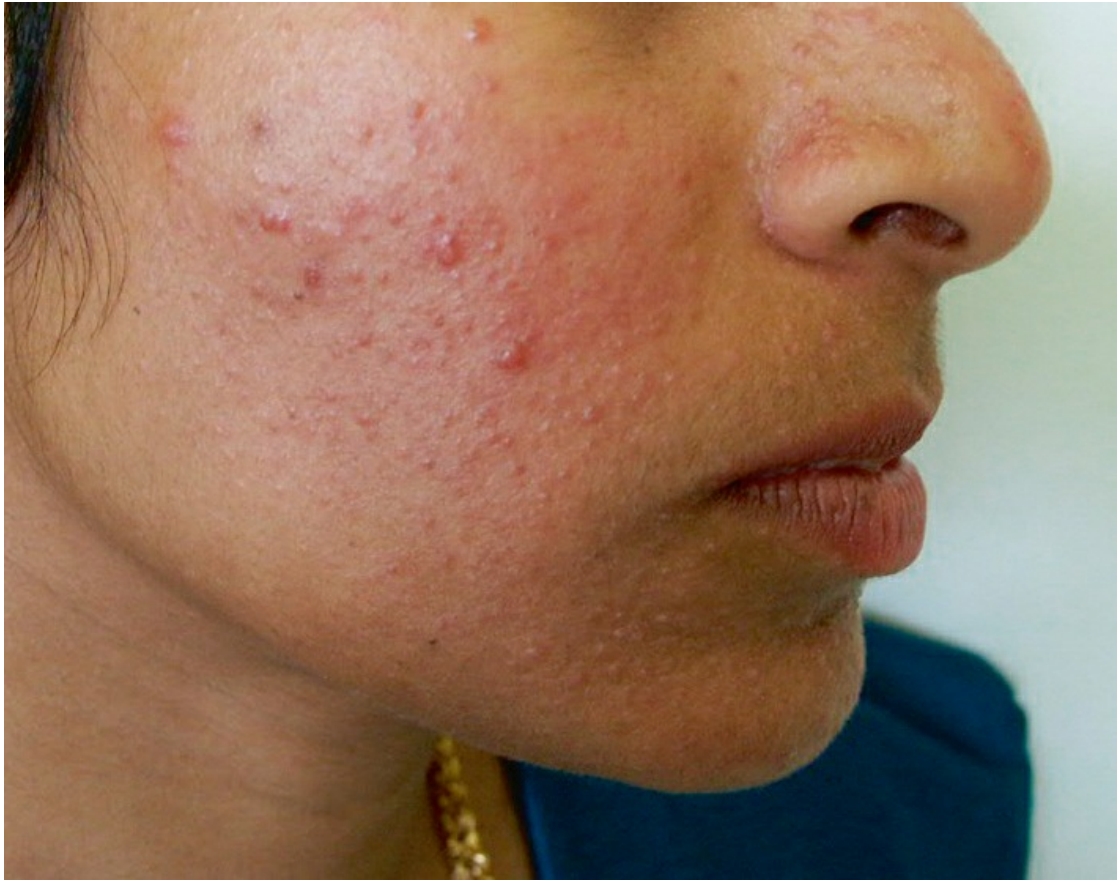Les lésions de sarcoïdose peuvent être polymorphes.



**FIG. 18.3** Plaque rouge sombre, violacée de la base du cou : localisation de sarcoïdose cutanée.

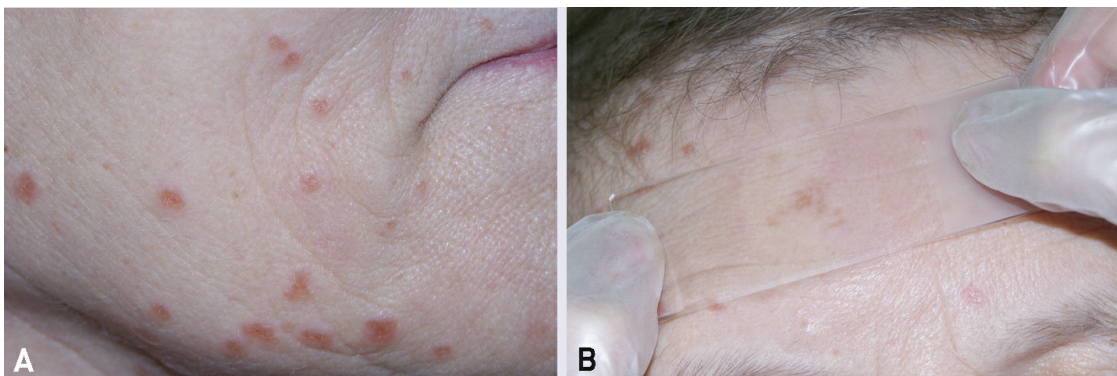
## 4 Sarcoïdose des joues

Plusieurs hypothèses peuvent être évoquées dont la rosacée. La biopsie a mis en évidence une sarcoïdose.



**FIG. 18.4** Papules érythémateuses des joues, absence de comédons.

## 5 Sarcoïdose des joues et du front



**FIG. 18.5** Papules orangées des joues et du front avec un caractère

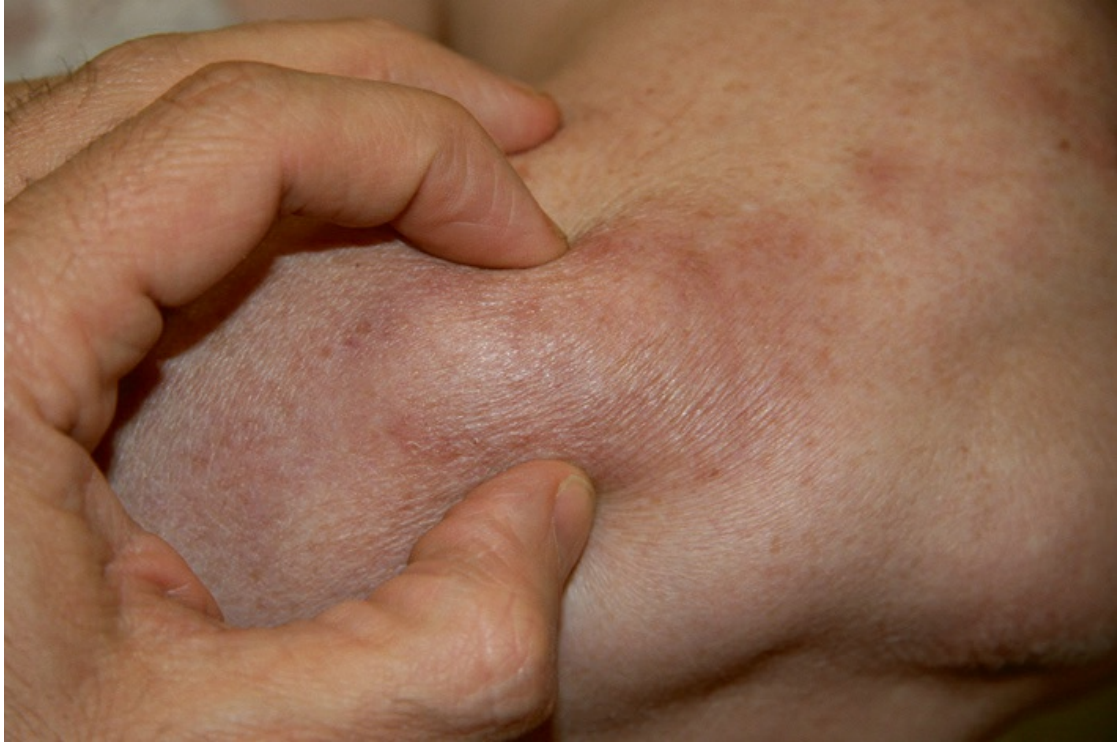

lupoïde à la vitropression : localisation cutanée d'une sarcoïdose.

Une des caractéristiques de ces lésions est leur aspect lupoïde à la vitropression, il s'agit d'une teinte jaunâtre, coing de la lésion qui devient apparente lorsqu'on exerce une pression avec un objet transparent qui la vide de son contenu sanguin.

## 6 Panniculite sarcoïdique

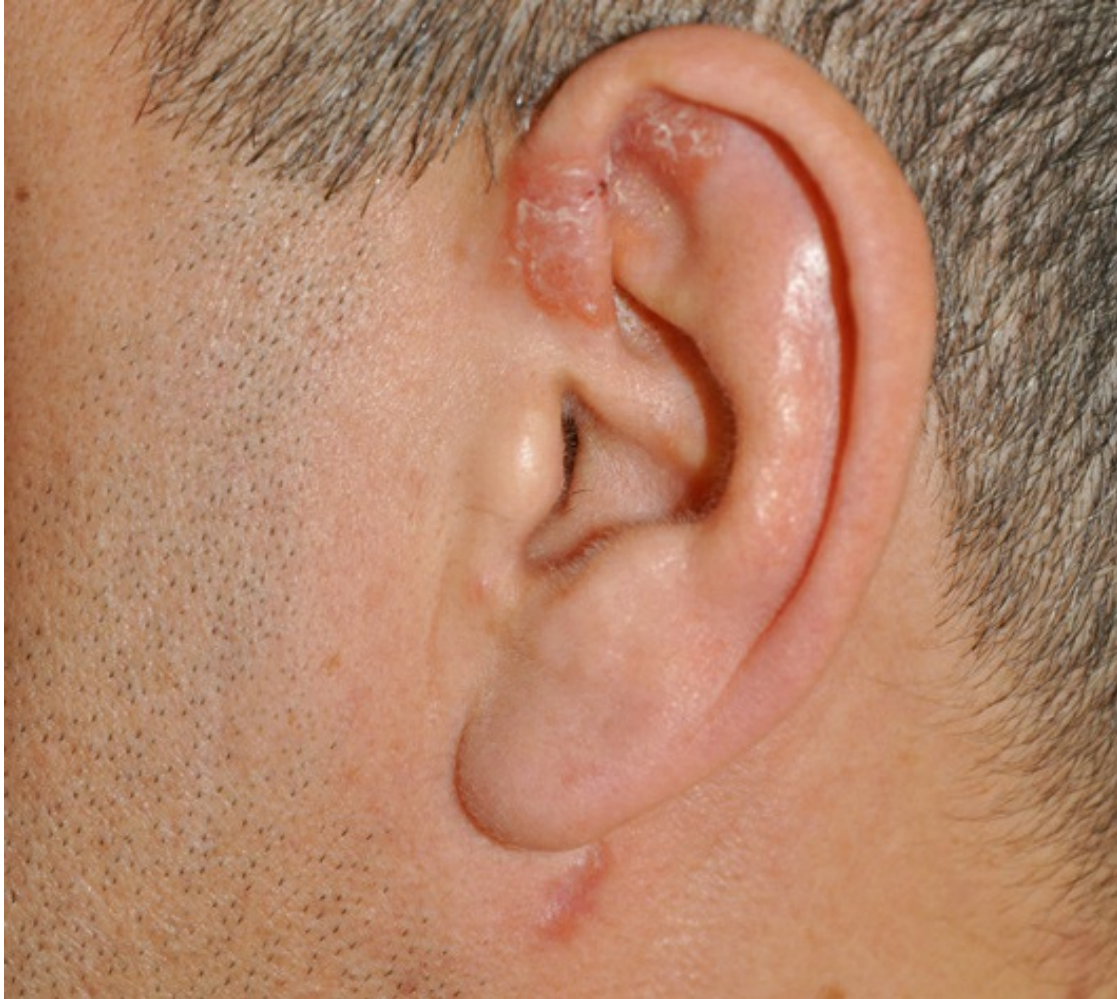La palpation permet d'apprécier une lésion de panniculite par le caractère profond de cette lésion : entre l'index et le pouce, il est en effet possible de palper une extension profonde, dépassant la partie surélevée et visible de la lésion, correspondant à une atteinte de l'hypoderme.



**FIG. 18.6** Lésion ferme, profonde du bras : panniculite sarcoïdique chez une patiente suivie pour une sarcoïdose.

## 7 Sarcoïdose de l'hélix et de l'anthélix gauche

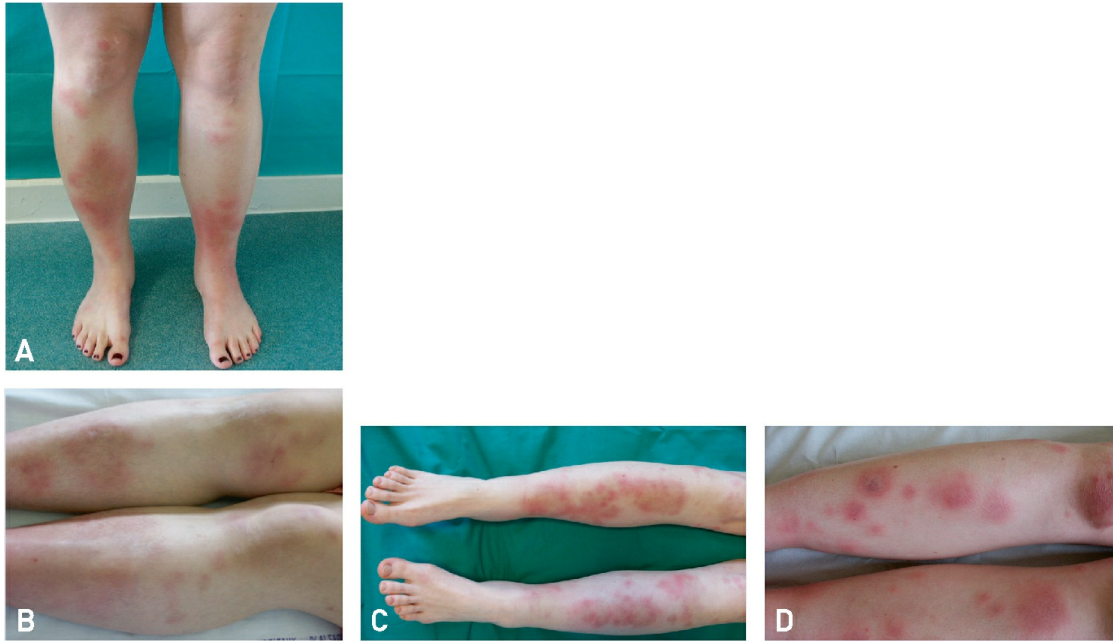
La biopsie a confirmé l'hypothèse d'une sarcoïdose.



**FIG. 18.7** Papules orangées surmontées de squames de l'hélix et de l'anthélix gauche.

## 8 Érythème noueux

Il s'agit de nouures ou de panniculites. Les lésions évoluent selon les différentes couleurs de la biligénie (rouge, violet, bleu, vert, jaune, brun). Les douleurs sont majorées par l'orthostatisme : il s'agit de lésions typiques d'érythème noueux.



**FIG. 18.8** Nodules profonds, hypodermiques, bilatéraux, fermes à la palpation, rouges sombres, inflammatoires (rougeur, augmentation de la température locale, sensibilité).

## LES 5 POINTS CLÉS DE LA SARCOÏDOSE CUTANÉE

1. La sarcoïdose est une maladie granulomateuse d'étiologie indéterminée qui peut toucher tous les organes (multiviscérale). Les principales atteintes sont pulmonaire, ganglionnaire, cutanée, oculaire, hépatosplénique, cardiaque ou neurologique. L'atteinte dermatologique est polymorphe.
2. L'érythème noueux n'est pas spécifique de la sarcoïdose (voir [tableau 9](#)). Il s'agit de lésions de panniculite, fermes, bilatérales, douloureuses, des membres inférieurs évoluant selon les teintes de la biligénie sans séquelle ni cicatrice. Il peut être associé à des prodromes : fièvre, altération de l'état général,

manifestations rhinopharyngées, arthralgies. En règle générale, la biopsie n'a pas d'intérêt car elle n'est pas spécifique d'une étiologie. Le syndrome de Löfgren se définit par l'association d'un érythème noueux, d'une fièvre, d'arthralgies et d'adénopathies hilaires intrathoraciques. L'IDR est souvent négative. Il s'agit d'une forme autorésolutive bénigne.

3. Il existe des lésions spécifiques de la sarcoïdose car la (simple) biopsie cutanée permet alors d'établir le diagnostic en mettant en évidence les granulomes typiques de la sarcoïdose : les sarcoïdes cutanées, lésions fermes, orangées, lupoldes à la vitropression, sans signe fonctionnel ont une évolution chronique.
4. Le diagnostic de la sarcoïdose repose, à l'histologie, sur la mise en évidence de granulomes épithélioïdes et géo-giganto-cellulaires sans nécrose caséuse. Il faut rechercher une atteinte systémique et le bilan est alors à adapter à l'examen clinique. Les signes biologiques peuvent aider au diagnostic : syndrome inflammatoire, élévation de l'enzyme de conversion, hypergammaglobulémie polyclonale, lymphopénie CD4 ou encore perturbation du métabolisme phos-phocalcique (hypercalcémie, augmentation de la 1-25 OH-D3).
5. La prise en charge repose, dans les formes graves viscérales, sur une corticothérapie générale parfois associée à d'autres immunosuppresseurs. Les lésions cutanées évoluent lentement et sont peu sensibles au traitement : on pourra essayer des dermocorticoïdes, un antipaludéen de synthèse (hydroxychloroquine), des cyclines (doxycycline) ou encore des anti-TNF $\alpha$  selon les situations.

## 9 Tableau des étiologies à évoquer devant un érythème noueux (liste non exhaustive)



|                             |  |
|-----------------------------|--|
| <b>Infections</b>           | <ul style="list-style-type: none"> <li>- Mycobactérioses</li> <li>- Yersinia</li> <li>- Campylobacter</li> <li>- Mycoplasma</li> <li>- Syphilis</li> <li>- VHB, VHC, VIH</li> </ul>  |
| <b>Maladies de système</b>  | <ul style="list-style-type: none"> <li>- Sarcôïdose</li> <li>- Entéropathies inflammatoires : Crohn, rectocolite hémorragique</li> <li>- Lupus érythémateux</li> <li>- Maladie de Behçet</li> <li>- Polychondrite atrophiante</li> </ul> |
| <b>Hémopathies, cancers</b> | <ul style="list-style-type: none"> <li>- Maladie de Hodgkin</li> <li>- Lymphome</li> <li>- Leucémie</li> <li>- Cancers solides</li> </ul>  |
| <b>Iatrogène</b>            | <ul style="list-style-type: none"> <li>- Antibiotiques</li> <li>- Sulfamides</li> <li>- Omeprazole</li> <li>- Contraception orale</li> </ul>   |



## CHAPITRE 19

# Item 211 Purpura chez l'adulte et l'enfant

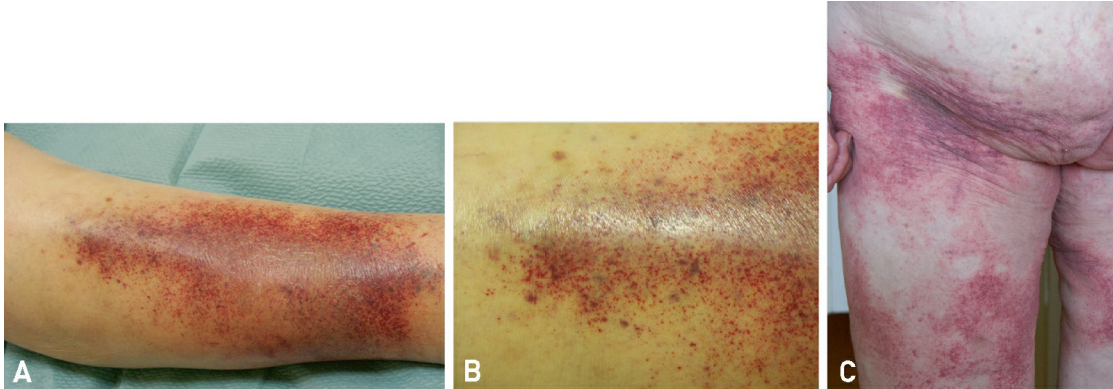
1. [Purpura thrombopénique](#)
2. [Purpura dans le cadre d'une septicémie à germe gram négatif](#)
3. [Dermo-hypodermite bactérienne aiguë nécrosante \(fasciite\)](#)
4. [Purpura rhumatoïde](#)
5. [Purpura rétifforme et purpura fulminans](#)
6. [Dermatoporose](#)
7. [Tableau des caractéristiques sémiologiques des purpuras hématologique, vasculaire ou thrombotique](#)
8. [Tableau des principales étiologies du purpura vasculaire inflammatoire \(avec vascularite\)](#)
9. [Tableau des principales étiologies des purpuras non inflammatoires](#)



## OBJECTIFS

- Argumenter les principales hypothèses diagnostiques et justifier les examens complémentaires pertinents.

## 1 Purpura thrombopénique

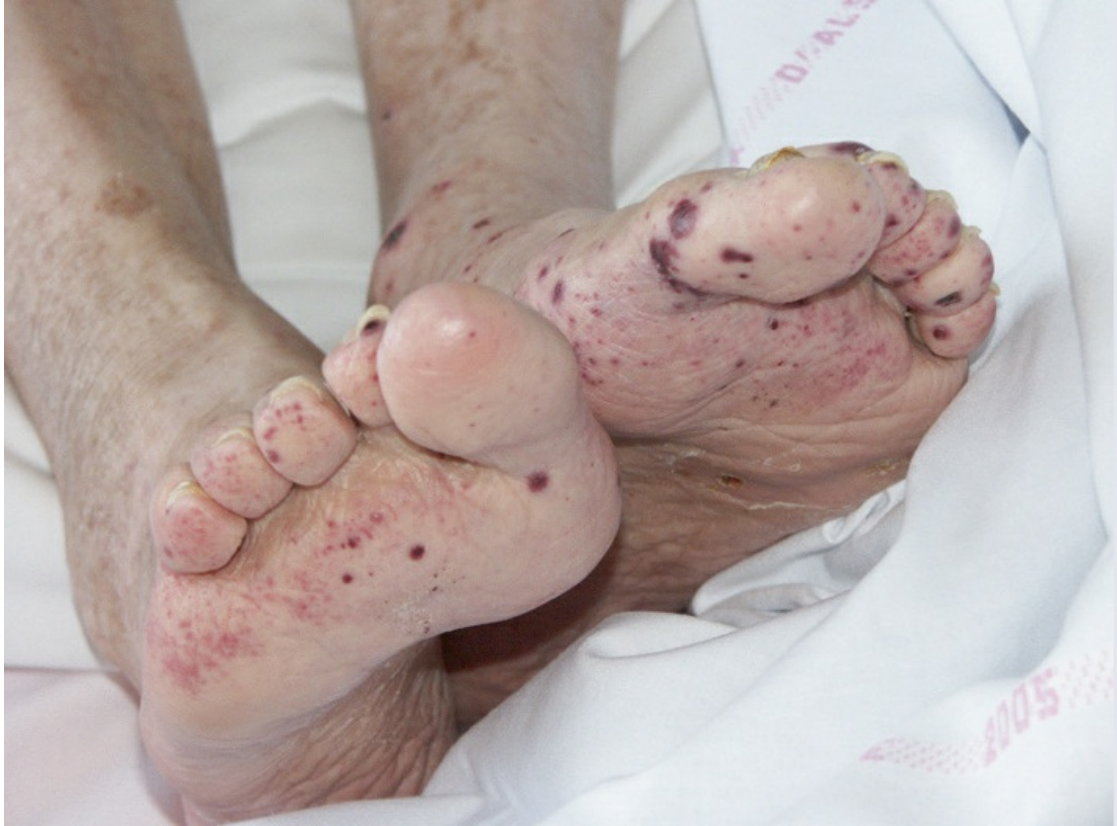

**FIG. 19.1** Macules purpuriques de petite taille (pétéchies) monomorphes, mais confluentes, sans nécrose, chez des patients qui avaient des épistaxis et gingivorragies.

## 2 Purpura dans le cadre d'une septicémie à germe gram négatif

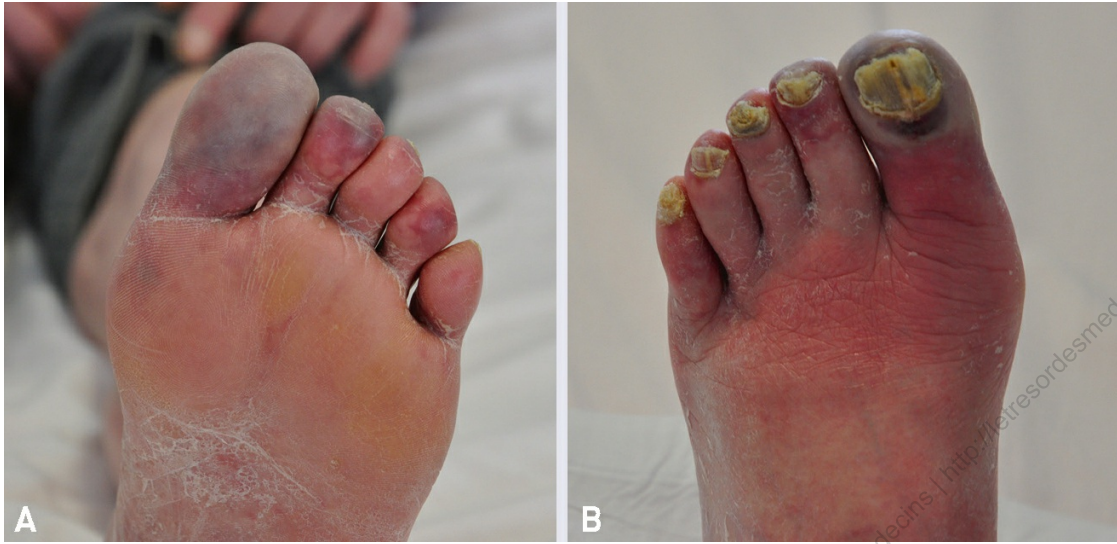Tout purpura fébrile est une méningite ou un sepsis grave jusqu'à preuve du contraire.





**FIG. 19.2** Macules et papules purpuriques foncées des extrémités.

### **3 Dermo-hypodermite bactérienne aiguë nécrosante (fasciite)**



**FIG. 19.3** Purpura réticulaire de la plante et des pulpes des orteils.

Noter le gros orteil qui est violacé et dont le pourtour de l'ongle est noir.

## 4 Purpura rhumatoïde

Retrouvez plus de livres médicaux à télécharger gratuitement et exclusivement sur :

| [www.facebook.com/LeTresorDesMedecins](http://www.facebook.com/LeTresorDesMedecins) | [www.facebook.com/groups/LeTresorDesMedecins](https://www.facebook.com/groups/LeTresorDesMedecins) |

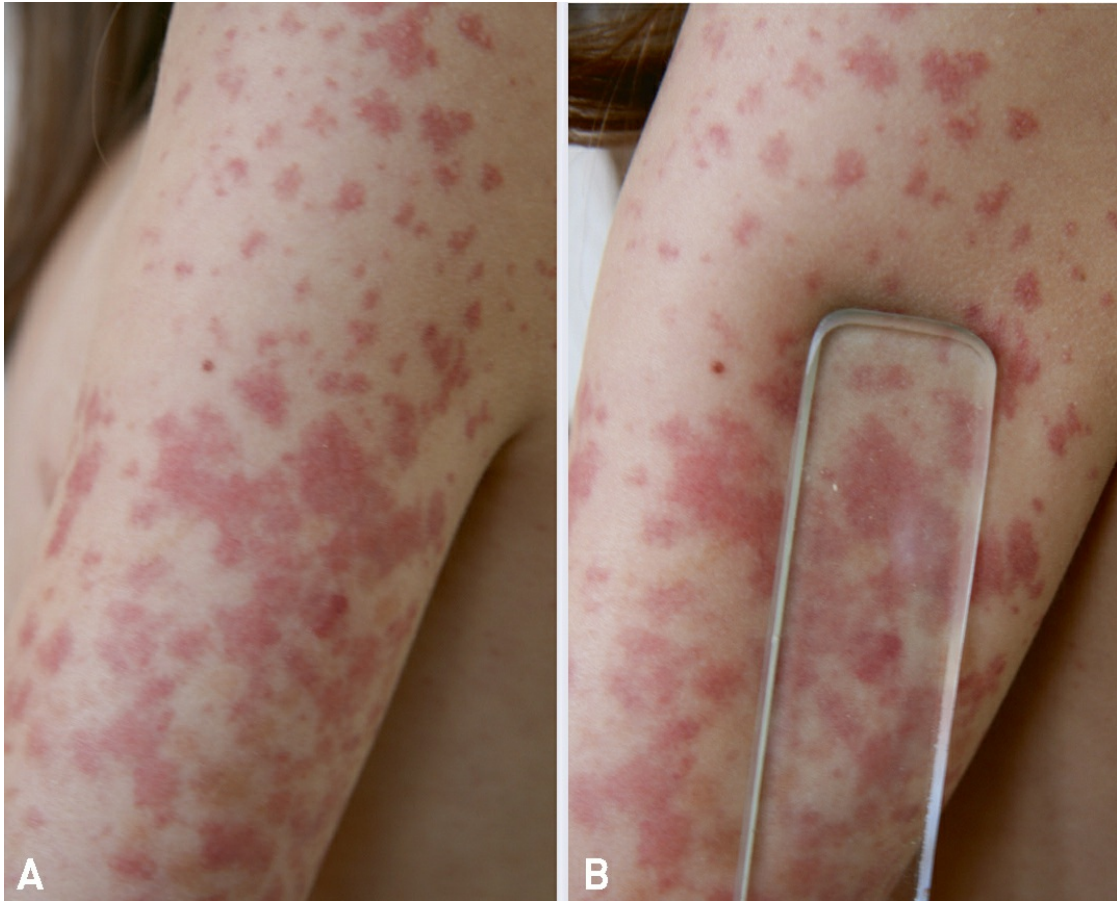
| <https://t.me/LeTresorDesMedecins> | <http://letresordesmedecins.blogspot.com> |

LeTresorDesMedecins



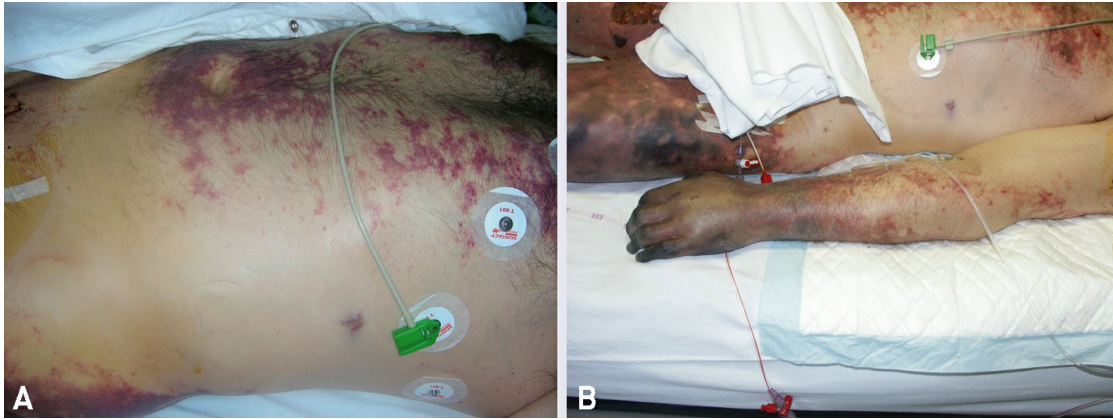
facebook.com/LeTresorDesMedecins





**FIG. 19.4** Papules et plaques purpuriques des bras chez une jeune fille de 10 ans avec des douleurs articulaires et digestives.

## 5 Purpura r tiforme et purpura fulminans



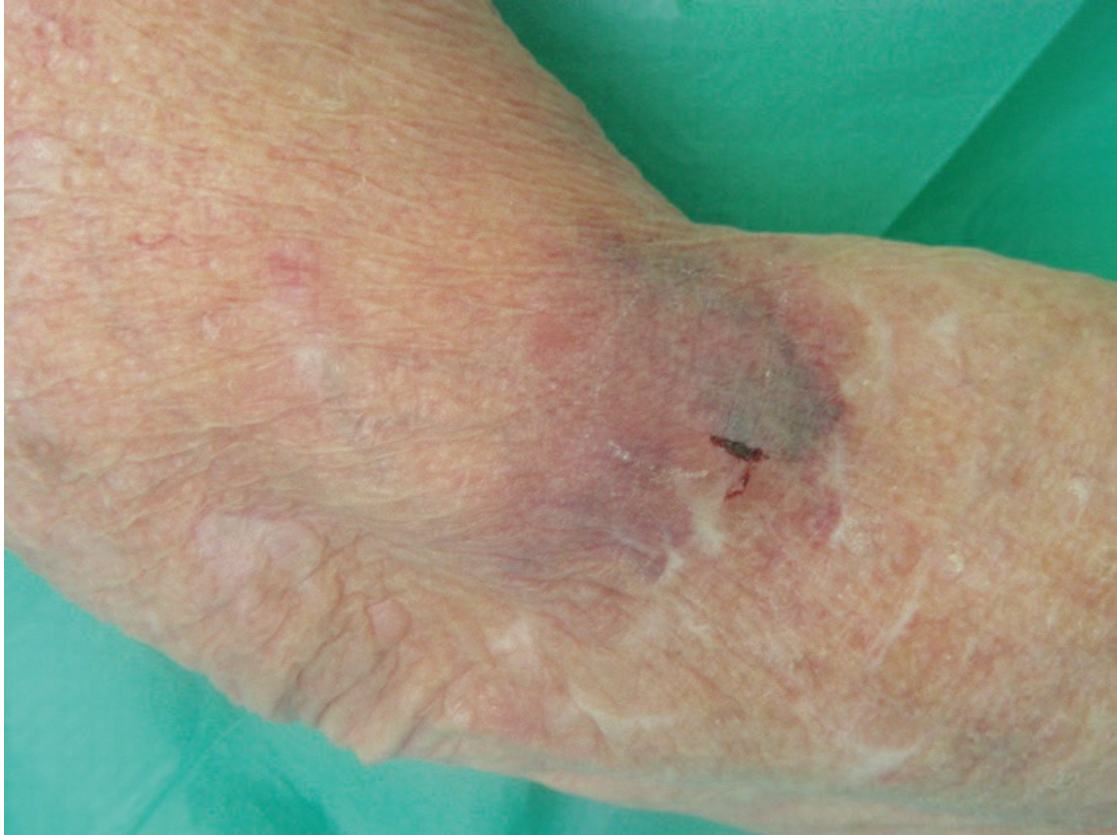**FIG. 19.5** Purpura rétifforme dans le cadre d'un purpura fulminans.

Les espaces délimités par les mailles de ces types de purpura sont ecchymotiques, témoignant d'une coagulation intravasculaire disséminée (CIVD), tissulaire ou systémique.

Il impose, en priorité, de chercher une cause infectieuse, mais des maladies non infectieuses peuvent également en être responsables (calciphylaxie, déficit homozygote en protéines C ou S, syndrome catastrophique des anticorps anticardiolipides, purpura thrombopénique thrombotique, etc.). Il s'agissait ici d'un purpura fulminans gravissime dans le cadre d'une CIVD par septicémie.

## 6 Dermatoporose

Il s'agit d'un état d'insuffisance cutanée chronique.



**FIG. 19.6** Tache purpurique (dite de Bateman), peau fine, fragile, nombreuses cicatrices linéaires de l'avant-bras d'un patient de 83 ans : dermatoporose, liée au vieillissement chronologique et induit par l'exposition rayonnement ultraviolet, aggravée par les corticoïdes locaux ou généraux.

## LES 5 POINTS CLÉS DU PURPURA

1. Tout purpura doit faire rechercher en urgence des arguments pour un purpura fulminans (signes de choc septique, syndrome méningé, purpura nécrotique rapidement extensif comportant au moins un élément de  $> 3$  mm), un purpura hématologique par thrombopénie et/ou coagulation intravasculaire disséminée (syndrome hémorragique, purpura des muqueuses) ou une endocardite bactérienne subaiguë (souffle cardiaque, valvulopathie, porte d'entrée, fièvre, hémocultures positives). Les grandes caractéristiques sémiologiques du purpura sont

détaillées dans le [tableau 7](#).

2. Il faudra toujours rechercher les trois purpuras suivants en urgence :

- un purpura fulminans est une urgence vitale qui impose, avant même la ponction lombaire, une antibiothérapie immédiate par voie veineuse ou musculaire par ceftriaxone (50 à 100 mg/kg chez le nourrisson et l'enfant sans dépasser 1 g; 1 à 2 g chez l'adulte) ou cefotaxime IV (50 mg/kg chez l'enfant ou 1 g chez l'adulte) ou amoxicilline (25 à 50 mg/kg chez l'enfant, 1 g chez l'adulte). Le patient doit être transféré par Samu en soins intensifs ou en réanimation. Le pronostic est sombre et le principal germe est le méningocoque;
- un purpura hématologique avec syndrome hémorragique est grave en raison du risque d'hémorragie viscérale, notamment méningée, cela justifie une NFS/Pq, D-dimères devant tout purpura;
- une endocardite subaiguë pour laquelle les autres signes cutanés à rechercher (en plus du purpura vasculaire) sont les suivants : nodosité d'Osler (nodule érythémateux et douloureux de localisation péri-unguéal), maculo-papules érythémateuses palmo-plantaires appelées taches de Janeway, hémorragies en flammèches sous-unguéales ou encore des hémorragies conjonctivales.

3. En dehors de l'urgence, le bilan clinico-biologique doit être étiologique et doit rechercher des complications viscérales (rénales, digestives, neurologiques, ORL, pulmonaires, etc.). Les principales étiologies à évoquer devant un purpura, selon son origine inflammatoire ou non, sont détaillées plus bas (voir [tableaux 8](#) et [9](#) et liste non exhaustive).

4. Le purpura rhumatoïde est un purpura vasculaire dû à une infiltration des parois vasculaires par des polynucléaires neutrophiles et est associé à des dépôts d'IgA dans les vaisseaux. Il touche préférentiellement l'enfant, mais survient, également, chez les adultes. Il peut exister une atteinte





systémique qu'il faut rechercher et dépister au cours du suivi (rénale, digestive, rhumatologique, neurologique, ou encore cardio-pulmonaire). Une biopsie cutanée pour examen histopathologique, standard et avec IFD, est utile pour confirmer le diagnostic.

- 5. La prise en charge des formes bénignes de purpura rhumatoïde consiste en du repos et des antalgiques. En cas d'atteinte viscérale, une corticothérapie générale est justifiée, voire parfois un traitement immunosuppresseur.

## 7 Tableau des caractéristiques sémiologiques des purpuras hématologique, vasculaire ou thrombotique

| Purpura hématologique  | Purpura vasculaire   | Purpura thrombotique   |
|--|--|--|
| <ul style="list-style-type: none"> <li>- Monomorphe</li> <li>- Maculeux</li> <li>- Pas de nécrose</li> <li>- Diffus</li> <li>- Association à des signes muqueux</li> <li>- Une seule poussée</li> <li>- Rechercher un syndrome hémorragique (gingivorragies, épistaxis, rectorragies, hématurie, hémorragies rétinienne) et des signes d'anémie</li> </ul> | <ul style="list-style-type: none"> <li>- Polymorphe</li> <li>- Maculo-papuleux, infiltré</li> <li>- Parfois nécrotique</li> <li>- Pas d'hémorragie cutanéomuqueuse</li> <li>- Prédomine aux zones déclives</li> <li>- Plusieurs poussées</li> <li>- Rechercher des signes systémiques pour orienter le bilan paraclinique</li> </ul> | <ul style="list-style-type: none"> <li>- Infiltré</li> <li>- Nécrotique</li> <li>- Pas d'hémorragie cutanéomuqueuse classiquement sauf en cas de CIVD</li> </ul> |

## 8 Tableau des principales étiologies du purpura vasculaire inflammatoire (avec vascularite)



- Infectieuses : méningococcémie, endocardite, VHB, VHC, VIH, parvovirus B19, EBV, CMV, syphilis, etc.
- Purpura rhumatoïde
- Hémopathies, cancers solides, paranéoplasique
- Connectivites : syndrome de Gougerot-Sjögren, lupus érythémateux, polyarthrite rhumatoïde, etc.
- Cryoglobulinémie
- Médicamenteuse
- Maladies digestives inflammatoires
- Péri-artérite noueuse, granulomatose avec polyangéite (ex-Wegener), granulomatose éosinophilique avec polyangéite (ex-Churg et Strauss), etc.
- Il est fréquent qu'aucune étiologie ne soit trouvée au cours du bilan

## 9 Tableau des principales étiologies des purpuras non inflammatoires

| Purpura hématologique plaquettaire  | Purpura par thrombus intracapillaire nécrotique   | Purpura par fragilité capillaire  |
|---|---|---|
| <ul style="list-style-type: none"> <li>- Thrombopénie centrale par défaut de production médullaire (moelle pauvre en mégacaryocytes) : envahissement médullaire (leucémie aiguë et autres hémopathies, cancers), aplasie médullaire, myélofibrose, dysthrombopoïèse, infectieuses, médicamenteuses, etc.</li> <li>- Thrombopénie périphérique (moelle riche en mégacaryocytes) : VIH, PTI, CIVD, médicamenteuses, etc.</li> <li>- Thrombopathies</li> </ul> | <ul style="list-style-type: none"> <li>- Purpura des CIVD : nécrotique, brutal, à contours géographiques réticulés à évolution nécrotique rapide prédominant sur les extrémités Il est souvent déclenché par une maladie infectieuse grave (purpura fulminans)</li> <li>- Cryopathies</li> <li>- Médicamenteuses : AVK, héparine, aminosides, <math>\beta</math>-bloquants, etc.</li> <li>- Autres : lupus érythémateux systémique, embolies de cristaux de cholestérol, déficit en protéine C, etc.</li> </ul> | <ul style="list-style-type: none"> <li>- Purpura sénile (dermatoporo ou sujet soumis à une corticothérapie au long cours)</li> <li>- Amylose</li> <li>- Scorbut (avitaminose C)</li> <li>- Purpura dit dermatologique (capillarite purpurique)</li> </ul> |



---

## CHAPITRE 20

# Item 225 Insuffisance veineuse chronique. Varices

---

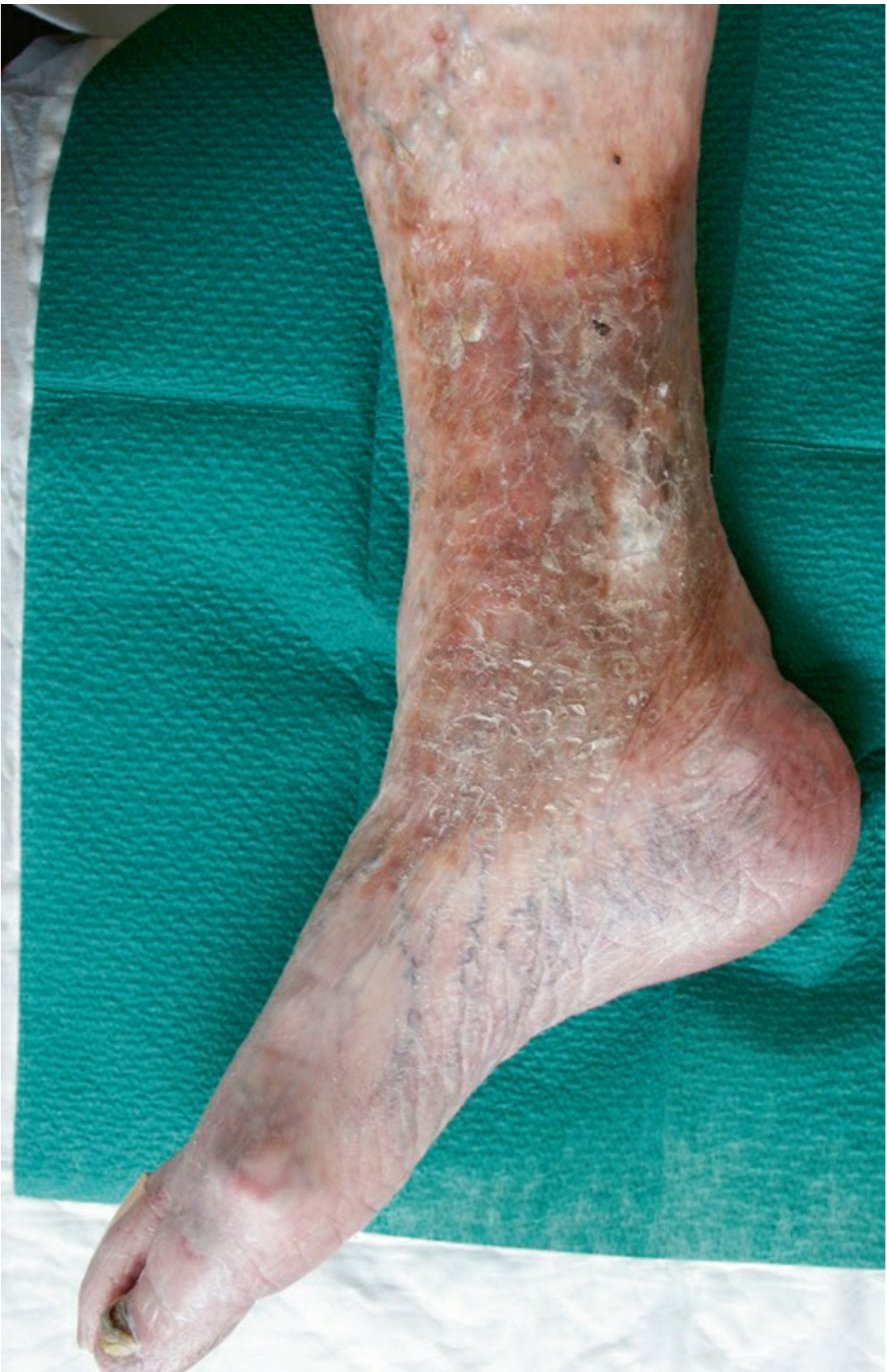1. [Dermite ocre](#)
2. [Varices](#)
3. [Varices et atrophie blanche](#)



### OBJECTIFS

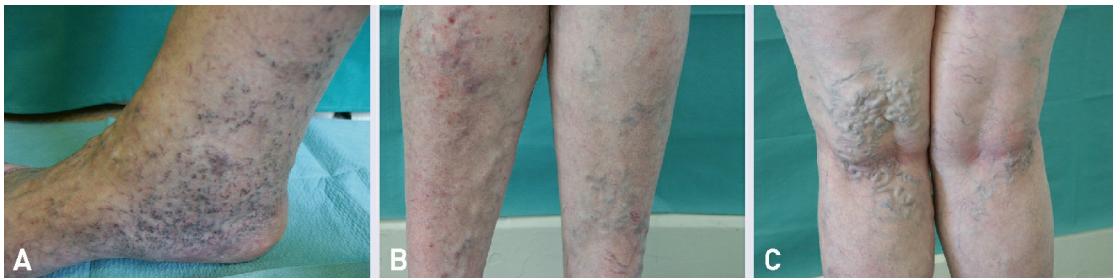
- Diagnostiquer une insuffisance veineuse chronique et/ou des varices.
- Argumenter l'attitude thérapeutique et planifier le suivi du patient.

## 1 Dermite ocre



**FIG. 20.1** Dermite ocre (pigmentation brune) de la jambe droite avec phlébectasies (ce sont les sinuosités vasculaires vertes et bleutées du bord latéral du pied) et varices visibles à la partie haute de la figure.

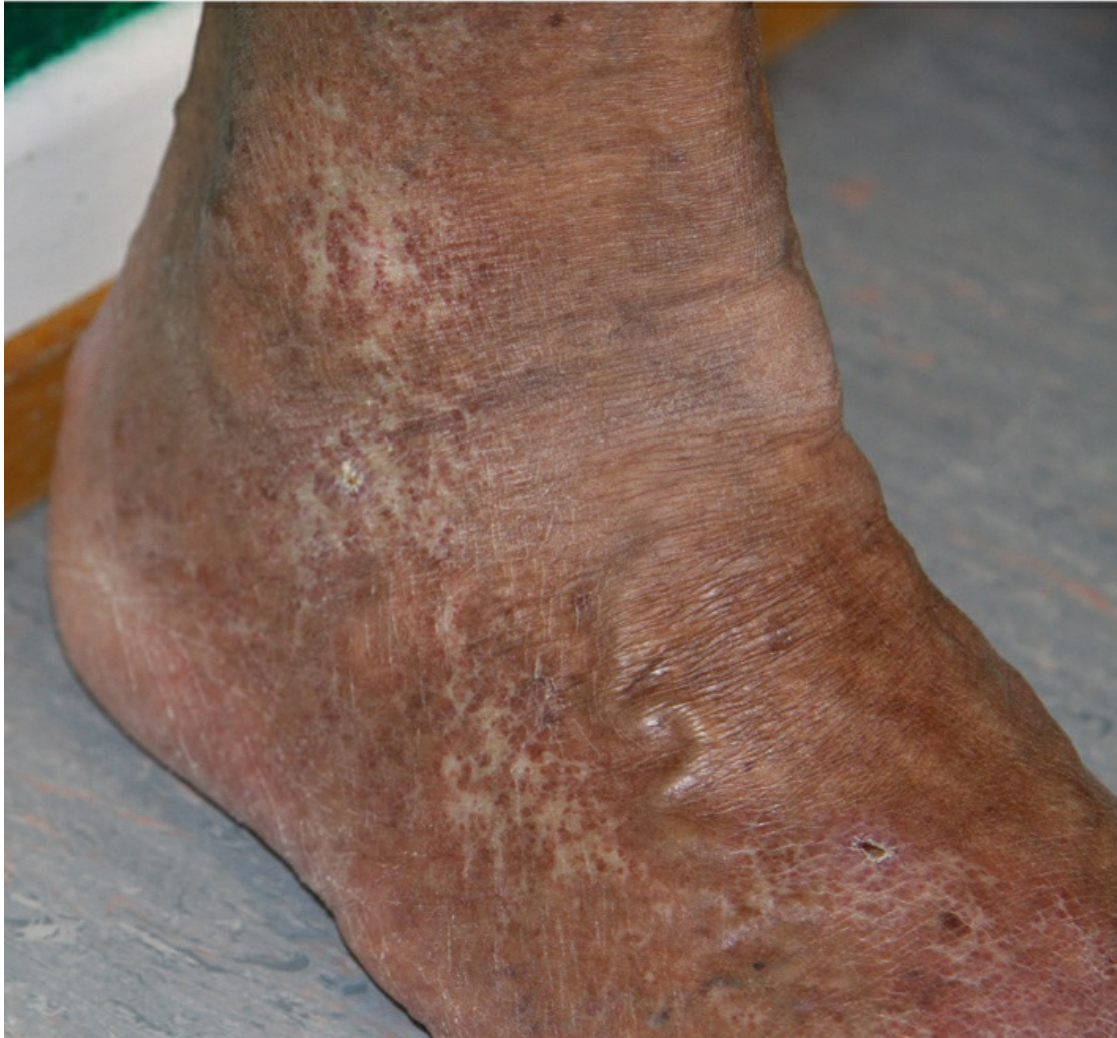## 2 Varices



**FIG. 20.2** Phlébectasies, varices périmalléolaires et veines variqueuses (cheville et jambes).

## 3 Varices et atrophie blanche

Les zones blanches sont scléreuses et atrophiques (atrophie blanche) et sont la conséquence de l'insuffisance veineuse chronique.



**FIG. 20.3** Phlébectasies et varices du pied sur fond de dermite ocre.

## LES 5 POINTS CLÉS DE L'INSUFFISANCE VEINEUSE CHRONIQUE

1. Il s'agit d'une véritable maladie (et non simplement d'un problème esthétique) qui s'accompagne de symptômes (œdème, douleurs, lourdeur, prurit, crampes, etc.) et de complications. Plusieurs causes peuvent être incriminées : syndrome post-thrombotique (justifiant le port d'une contention élastique prolongée), défaillance secondaire du réseau veineux profond

- (du fait d'un réseau veineux superficiel incompetent) ou encore insuffisance primitive ou autres malformations complexes.
2. Il existe de nombreuses manifestations cutanées :  
télangiectasies, varices, veines variqueuses (selon leur calibre), œdème veineux, purpura ou dermite ocre, eczéma variqueux, hypodermite scléreuse, atrophie blanche, papillomatose, ulcères, infection
  3. Le bilan doit rechercher des facteurs de risque veineux (sédentarité, profession, grossesse, obésité, tabagisme, traumatismes, antécédents de phlébite) mais également des signes d'une atteinte artérielle, neurologique ou orthopédique associée.
  4. Un écho-Doppler veineux permettra de dépister un reflux témoignant d'une insuffisance veineuse superficielle et/ou profonde, un syndrome de reflux superficiel qui signe la présence de varices, un syndrome de reflux profond qui oriente vers un syndrome post-phlébitique ou un syndrome obstructif profond qui témoigne d'un processus thrombotique ancien ou récent. Le doppler permet aussi de calculer l'index de pression systolique pour dépister une atteinte artérielle associée : IPS entre 0,9-1,3 : ulcère veineux pur (absence d'AOMI); IPS entre 0,7-0,9 : ulcère mixte à prédominance veineuse.
  5. Le traitement repose sur une contention élastique adaptée au patient et bien expliquée, une surélévation des jambes au repos, une correction du reflux lorsque possible (phlébectomie, sclérothérapie, chirurgie, etc.). En cas d'eczéma variqueux, en plus des mesures précédentes, on prescrit des dermocorticoïdes et des émoullients.



## CHAPITRE 21

# Item 226 Ulcère de jambe

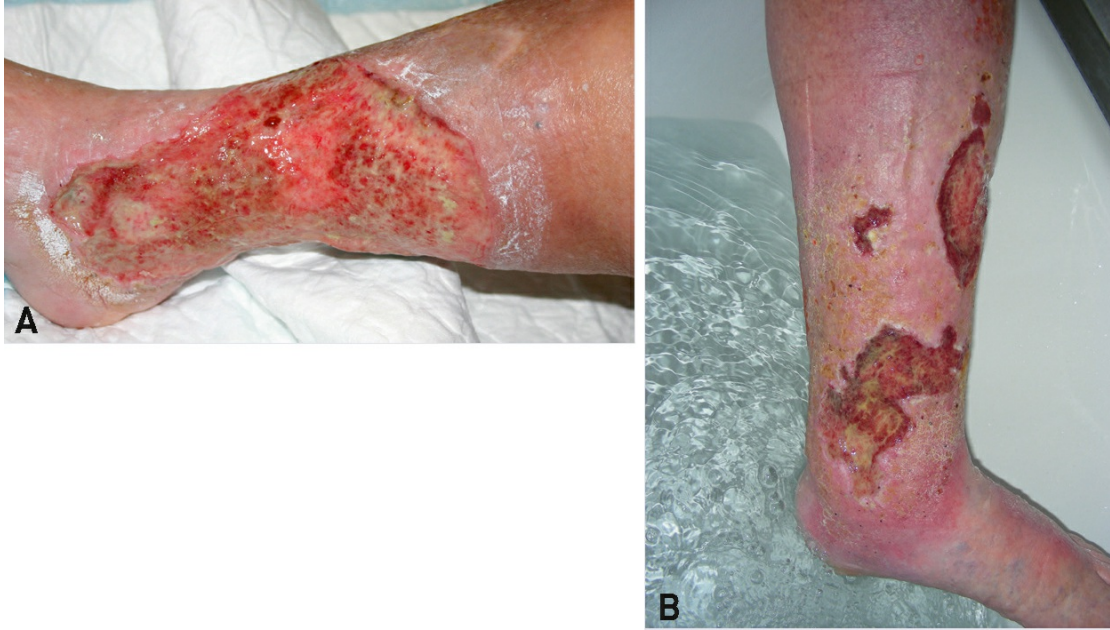1. [Ulcère veineux](#)
2. [Ulcère artériel](#)
3. [Ulcère mixte artérioveineux](#)
4. [Angiodermite nécrotique](#)
5. [Carcinomes épidermoïdes](#)
6. [Tableau des principales étiologies des ulcères de jambe](#)
7. [Tableau comparatif des ulcères artériels et veineux](#)



### OBJECTIFS

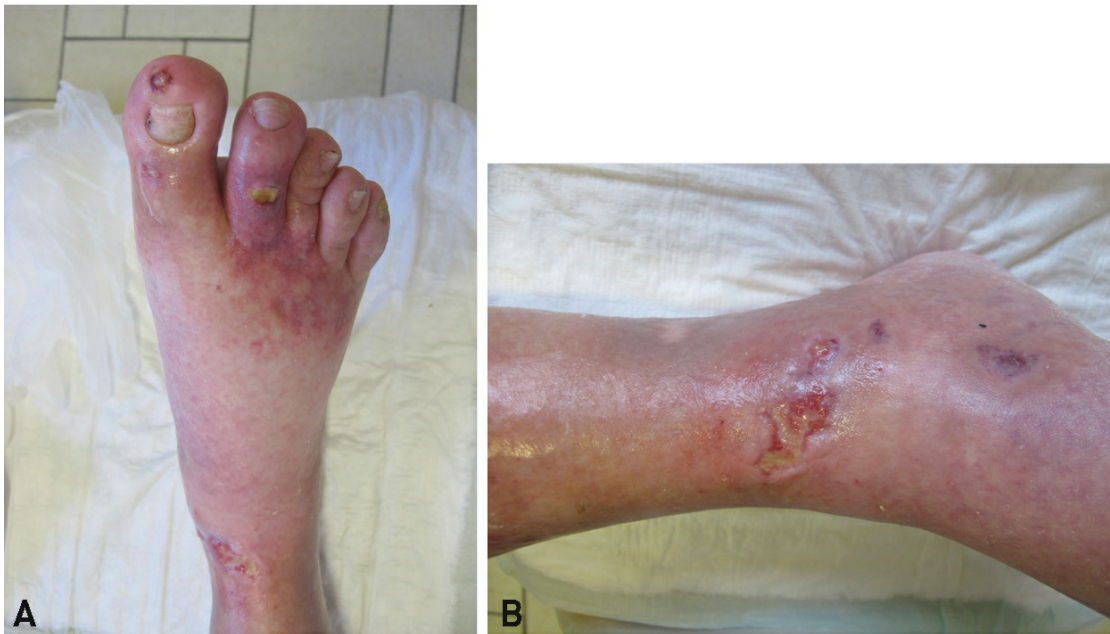- Diagnostiquer un ulcère de jambe.
- Argumenter l'attitude thérapeutique et planifier le suivi du patient.

## 1 Ulcère veineux



**FIG. 21.1** Vastes ulcérations sur fond de dermite ocre (pigmentation brune) avec présence de varices (B).

## 2 Ulcère artériel



**FIG. 21.2** Ulcérations de petite taille, sur base érythémateuse, violacée, purpurique de l'avant-pied et de la face antérieure de la jambe.

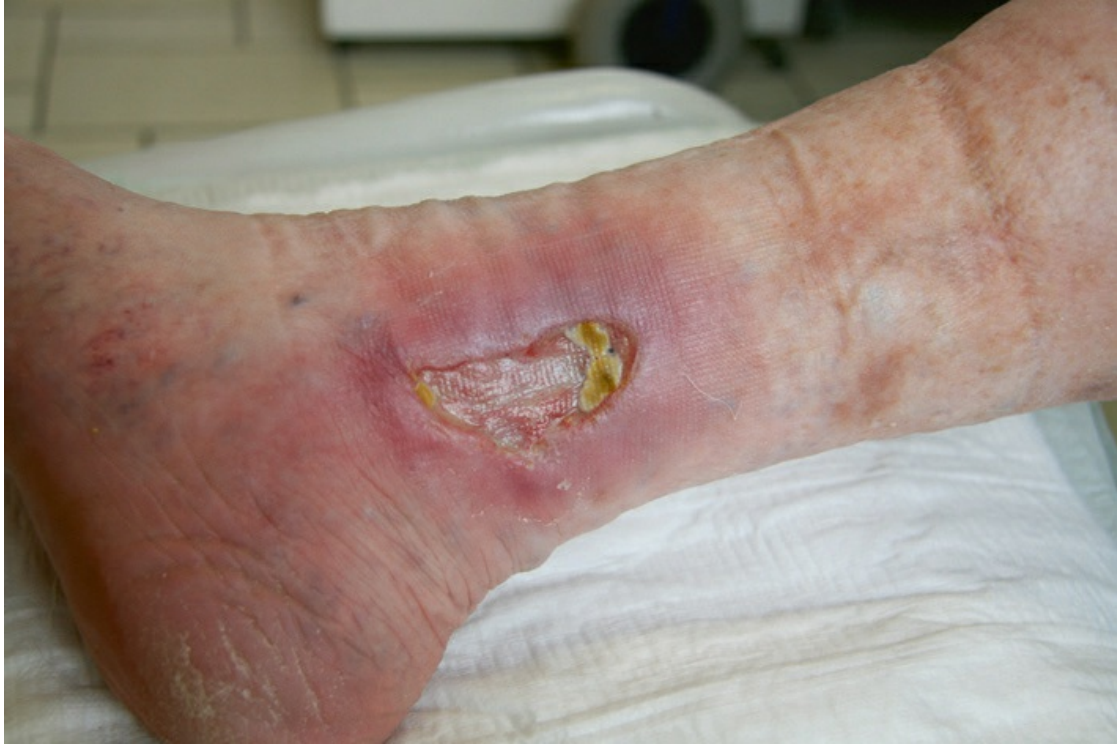



Ulcère  
artériel : les  
extrémités  
sont froides,  
les pouls  
ne sont  
pas perçus,  
l'index  
de pression  
systolique  
est inférieur  
à 0,7.

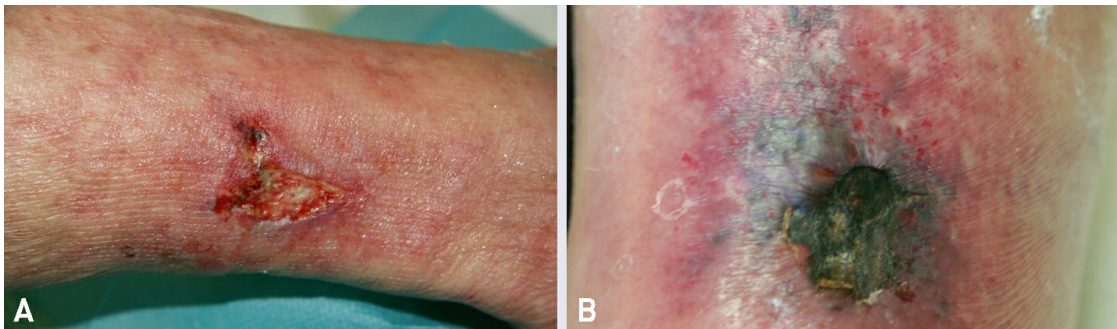
### **3 Ulcère mixte artérioveineux**





**FIG. 21.3** Ulcération superficielle, varices périmalléolaires et dermite ocre de la jambe avec des pous non perçus et un IPS à 0,7.

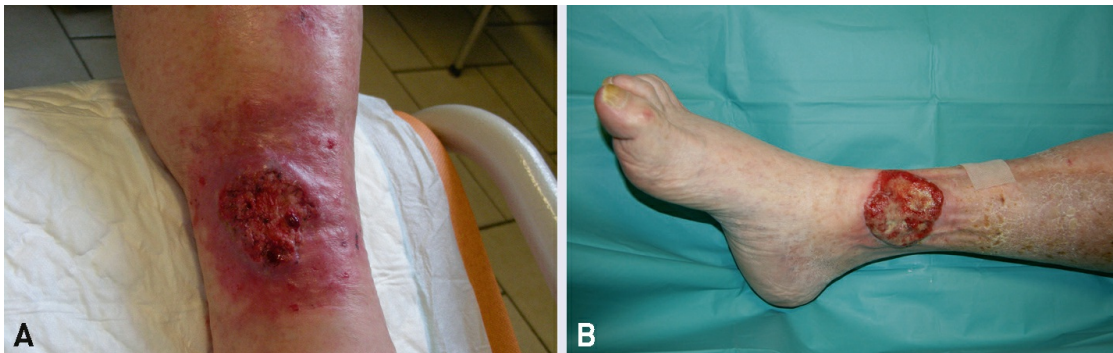
## 4 Angiodermite nécrotique



**FIG. 21.4** Ulcérations douloureuses, à fond fibrineux ou croûteux (A), nécrotique (B).

Surtout à droite, en bordure de la nécrose, on peut voir un érythème et un purpura réticulé, ainsi que des lésions blanches un peu déprimées, caractéristiques de l'atrophie blanche. Il s'agissait d'une angiodermite nécrotique et d'un cas de vasculite livédoïde avec atrophie blanche.

## 5 Carcinomes épidermoïdes



**FIG. 21.5** Ulcérations chroniques de la jambe chez deux patients : avec un centre infiltré et bourgeonnant et un pourtour mal limité (A) et avec une bordure infiltrée bourgeonnante très suspecte (B) : il s'agissait de deux carcinomes épidermoïdes développés sur des plaies chroniques.

Devant toute plaie chronique qui ne cicatrise pas, il faut penser à un carcinome cutané et réaliser une biopsie cutanée.

### LES 5 POINTS CLÉS DES ULCÈRES DE JAMBE

1. La plupart des ulcères de jambe sont de causes veineuses ou mixtes artério-veineuses (voir [tableaux 6](#) et [7](#)). Le diagnostic causal repose, avant tout, sur l'examen des signes adjacents à l'ulcère comme le terrain (facteurs de risque cardio-vasculaires),

l'analyse de la peau péri-ulcéreuse, la présence de douleurs ou de signes d'artériopathie oblitérante des membres inférieurs (AOMI) (claudication, présence ou non des pouls périphériques, etc.).

2. La présence d'un ulcère nécessite la réalisation d'un écho-Doppler veineux ou artériel selon l'étiologie principale supposée. En cas d'ulcère veineux, l'écho-Doppler veineux (+IPS) doit être complété par un écho-Doppler artériel dans les situations suivantes (recommandations HAS 2006) :
  - abolition des pouls périphériques;
  - symptômes ou autres signes cliniques d'AOMI;
  - $IPS < 0,9$  ou  $> 1,3$ .
3. La prise en charge repose en d'abord sur le traitement étiologique :
  - origine veineuse : éducation au port d'une compression et traitement chirurgical de l'insuffisance veineuse si possible;
  - origine artérielle : correction des FDRCV, désobstruction et revascularisation artérielle (pontage, stent);
  - origine mixte artérioveineuse : compression autorisée (si  $IPS > 0,7$ ) et prise en charge de l'AOMI.  
La prise en charge de l'angiodermite nécrotique consiste en un traitement antalgique et des greffes cutanées.
4. Le traitement général de tout ulcère consiste en une mise à jour SATVAT, un traitement de la douleur, une hygiène de vie et un traitement des comorbidités (nutrition, perte de poids, reprise d'une activité physique, kinésithérapie) et il faudra éviter les traumatismes. La cicatrisation de l'ulcère en lui-même comprend trois phases avec des soins locaux adaptés à ces phases : détersion, bourgeonnement et ré-épithélialisation. Il ne faut pas négliger les soins de la peau péri-ulcéreuse.
5. Les complications d'un ulcère sont nombreuses :
  - surinfection imposant alors un prélèvement pour examen bactériologique (mais pas de prélèvement bactériologique, ni de traitement antiseptique ou d'antibiothérapie de façon systématique);





- lésions ostéo-articulaires aboutissant à une ankylose de la cheville, hémorragie en cas de rupture de varices;
- carcinome épidermoïde (y penser en cas d'ulcère chronique, d'apparition de douleurs, de bourgeonnement excessif; une biopsie cutanée est alors indispensable).

## 6 Tableau des principales étiologies des ulcères de jambe

| Insuffisance veineuse chronique   |  |
|-----------------------------------|--|
| Primaire ou post-thrombotique     |  |
| <b>Artériopathies</b>             | HTA (angiodermite nécrotique), artériopathies oblitérantes, embolies artérielles, embolies de cholestérol, vasculite livédoïde |
| <b>Vasculites</b>                 | PAN, connectivites, etc.   |
| <b>Hémopathies</b>                | Troubles de la coagulation, hémoglobinopathies, syndromes myéloprolifératifs, syndromes lymphoprolifératifs                    |
| <b>Neuropathies</b>               | Lésions nerveuses périphériques (diabète, lèpre, traumatismes), amyloïdose, paraplégie, etc.                                   |
| <b>Infections</b>                 | Ostéomyélite, ecthyma, pyodermites à <i>Pseudomonas aeruginosa</i> , mycobactérioses, parasitoses, tréponématoses, etc.        |
| <b>Traumatismes</b>               | Morsures, piqûres d'insectes, traumatismes physiques, chimiques ou thermiques, pathomimie.                                     |
| <b>Affections dermatologiques</b> | Pyoderma gangrenosum, nécrobiose lipoidique, maladies bulleuses auto-immunes, etc.   |
| <b>Tumeurs</b>                    | Carcinomes basocellulaires ou spinocellulaires, épidermoïdes cutanés, mélanomes, sarcomes, maladie de Kaposi, etc.             |
| <b>Autres</b>                     | Calcinose, calciphylaxie, médicamenteuses, etc.  |

## 7 Tableau comparatif des ulcères artériels et veineux

| Ulcère veineux  | Ulcère artériel   | Angiodermite nécrotique   |
|---|---|---|
| <ul style="list-style-type: none"> <li>- Femme &gt; 50 ans</li> <li>- Ulcère unique, de grande taille, indolore</li> <li>- Siège périmalleolaire</li> </ul> | <ul style="list-style-type: none"> <li>- Homme &gt; 50 ans</li> <li>- Tabac, HTA, diabète, obésité, dyslipidémie</li> </ul> | <ul style="list-style-type: none"> <li>- Femme &gt; 60 ans</li> <li>- HTA, diabète</li> </ul> |

- Complications trophiques caractéristiques de l'insuffisance veineuse chronique +++ (dermite ocre, varices, antécédents de thrombose veineuse...)
- Examen artériel normal
- IPS normal
- Écho-Doppler veineux anormal complété avec IPS entre 0,9-1,3 ou entre 0,7-0,9 dans ce cas ulcère mixte à prédominance veineuse

- Ulcère unique ou multiple, douloureux, creusant, suspendu ou distal
- Peau lisse, dépilée, froide
- Allongement du TRC > 3 secondes
- Abolition des pouls périphériques
- IPS pathologique (< 0,7 ou > 1,3)
- Faire le bilan des autres axes artériels
- l'athérome est une maladie généralisée
- Écho-Doppler artériel, angioscanner ou angiographie selon spécialistes

- Aire purpurique d'extension rapide, évoluant vers une nécrose puis une ulcération superficielle à bords irréguliers en carte de géographie
- Douleurs intenses +++
- Localisation face antéro-externe de la jambe
- Traumatisme déclencheur

Ces descriptions sont classiques mais non strictes



---

## CHAPITRE 22

# Item 237 Acrosyndromes (phénomène de Raynaud, érythermalgie, acrocyanose, engelures, ischémie digitale)

---

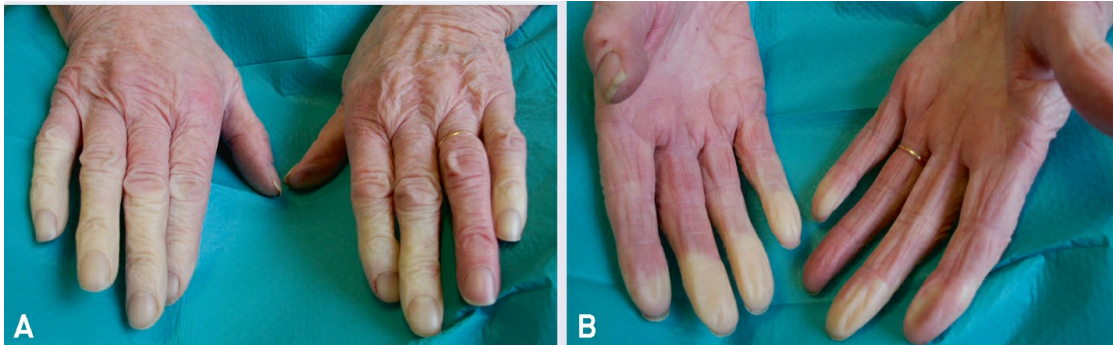
1. [Syndrome de Raynaud](#)
2. [Sclérodermie systémique cutanée limitée](#)
3. [Érythermalgie](#)
4. [Acrocyanose](#)
5. [Engelures](#)
6. [Nécrose digitale](#)
7. [Tableau des étiologies du phénomène de Raynaud](#)
8. [Tableau des critères diagnostiques de la maladie de Raynaud](#)
9. [Tableau des autres acrosyndromes \(érythermalgie, acrocyanose, engelures et ischémie digitale\)](#)



## OBJECTIF

- Argumenter les principales hypothèses diagnostiques et justifier les examens complémentaires pertinents.

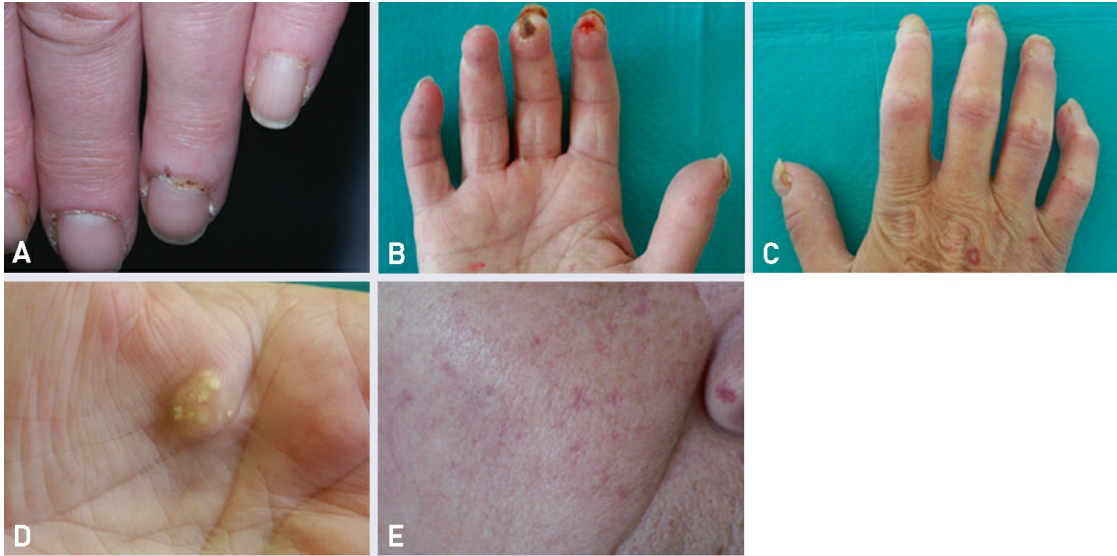# 1 Syndrome de Raynaud



**FIG. 22.1** Blanchiment paroxystique des doigts. On devine le début de la phase hyperhémique (B).

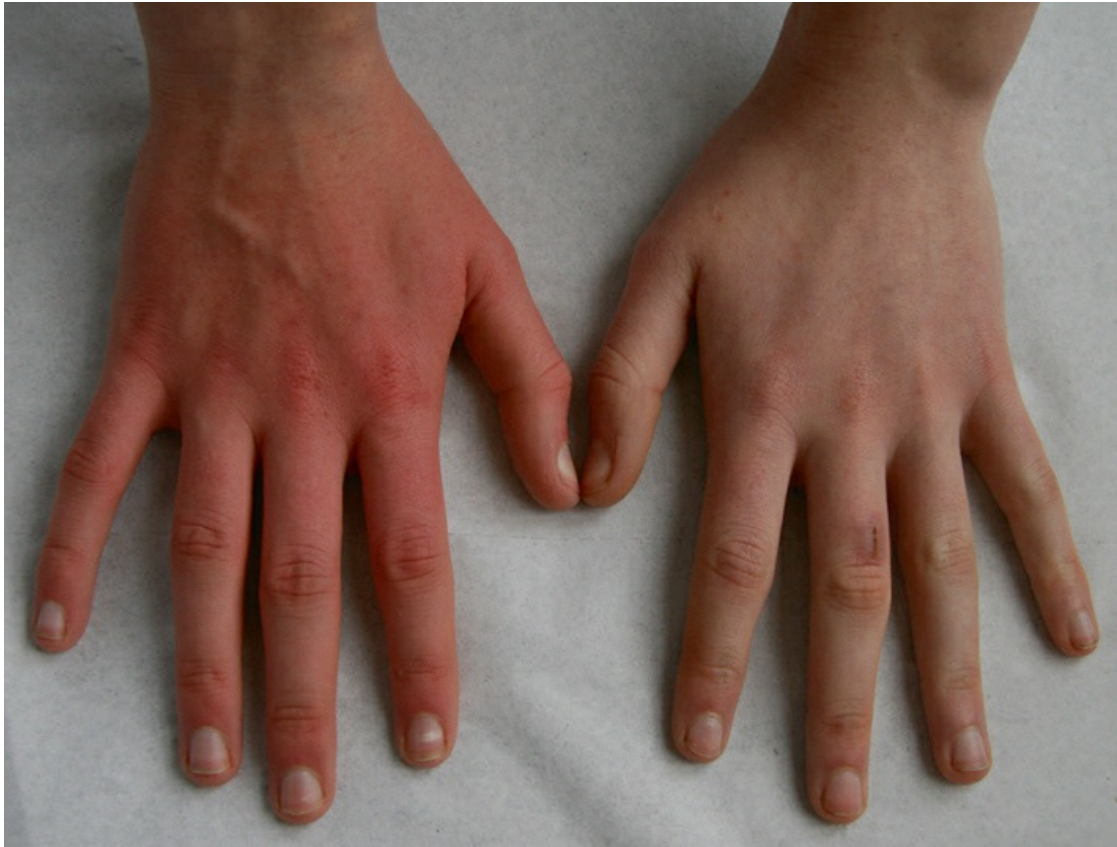
# 2 Sclérodermie systémique cutanée limitée





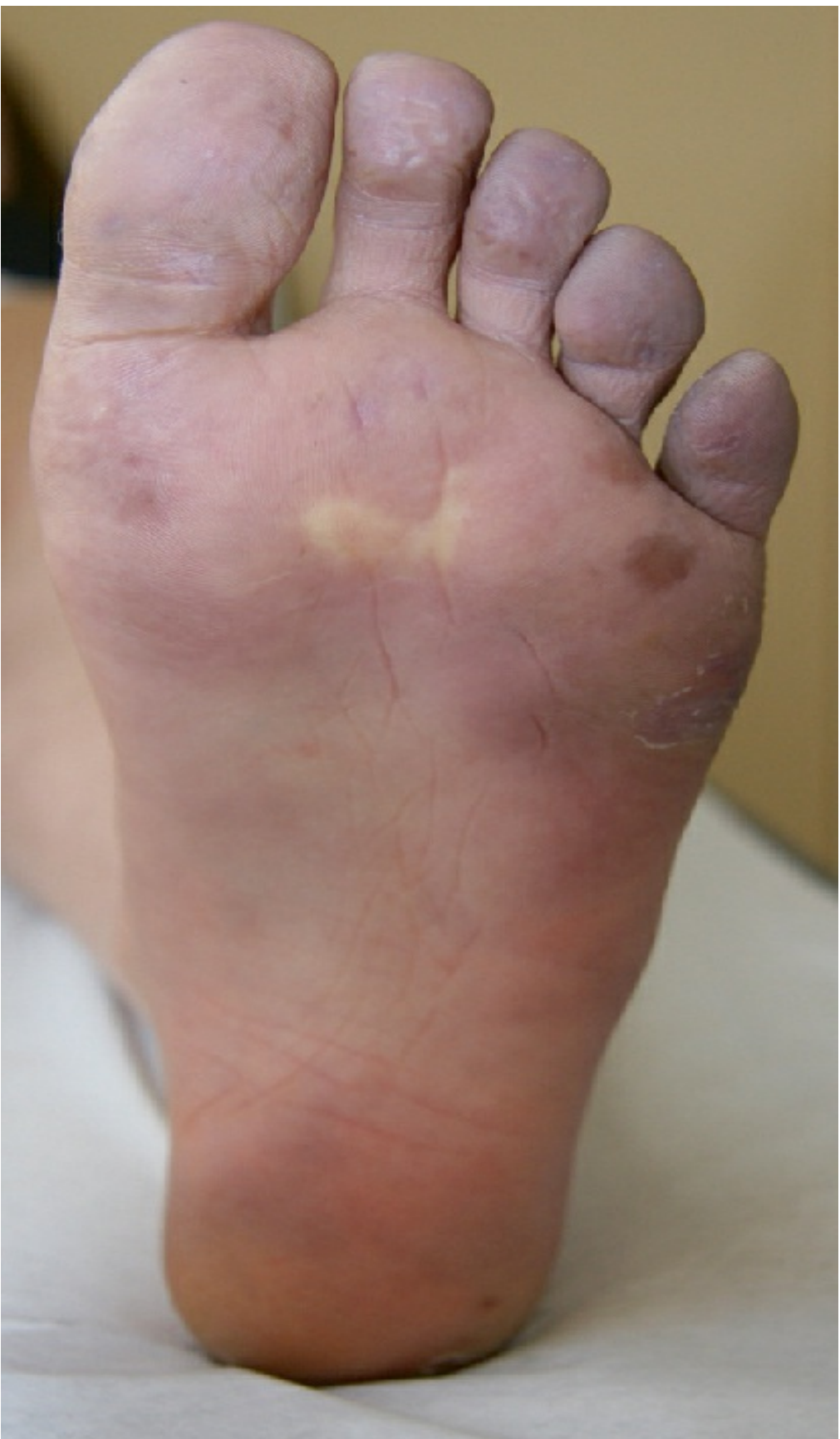**FIG. 22.2** Mégacapillaires sous-unguéaux visibles à l'œil nu, ulcérations pulpaire digitales, sclérodactylie (doigts œdématiés), nodule jaune palmaire de calcinose sous-cutanée et télangiectasies des joues.

### 3 Érythermalgie



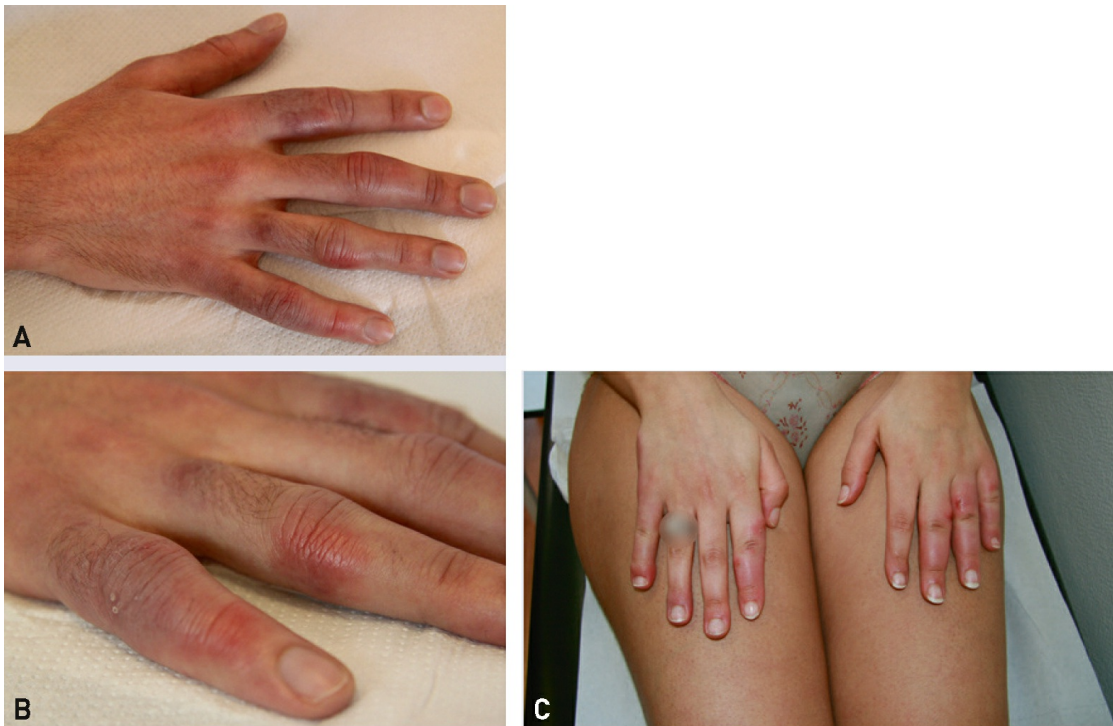**FIG. 22.3** Main droite érythémateuse, chaude à la palpation et douloureuse : érythermalgie, vasodilatation artériolo-capillaire paroxystique.

## 4 Acrocyanose



**FIG. 22.4** Pied gauche bleu violacé, avec sensation de froid décrite par le patient.

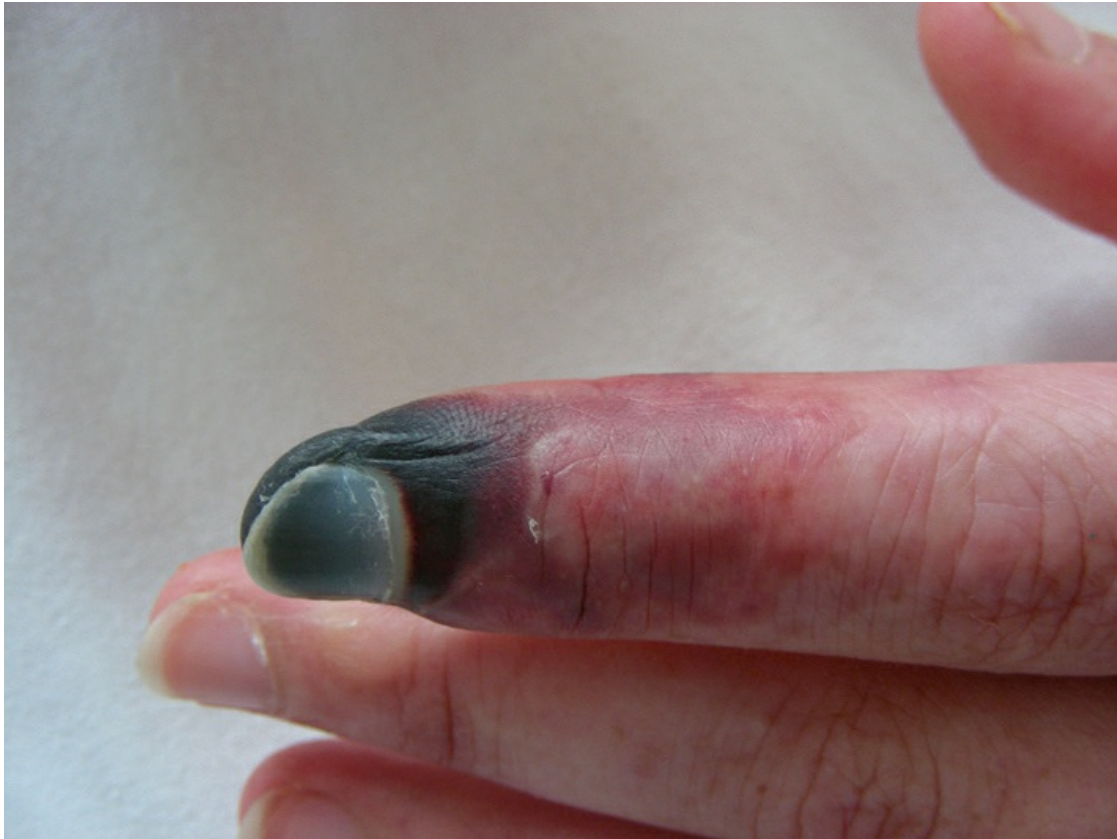## 5 Engelures



**FIG. 22.5** Papules érythémateuses et violacées, œdématisées et douloureuses des faces dorsales des doigts.

La patiente avait des engelures dans un contexte de lupus érythémateux cutané.

## 6 Nécrose digitale



**FIG. 22.6** Nécrose digitale.

### LES 5 POINTS CLÉS DU PHÉNOMÈNE DE RAYNAUD

1. Le phénomène de Raynaud est un acrosyndrome vasculaire paroxystique déclenché par le froid, dont le diagnostic est clinique. Il comprend trois périodes successives : phase syncopale obligatoire (blanchiment paroxystique des doigts, accompagné d'une sensation de doigts morts avec perte de sensibilité), suivie d'une phase asphyxique ou bleue, puis d'une phase rouge ou hyperhémique. Les oreilles, le nez et les orteils

peuvent également être touchés. Il peut aussi être déclenché par l'humidité ou les émotions.

2. Le bilan repose sur l'examen clinique pour différencier un phénomène de Raynaud primitif (idiopathique = maladie de Raynaud) d'un phénomène de Raynaud secondaire : rechercher une cause (*voir [tableau 7](#)*). Le phénomène de Raynaud idiopathique est le plus fréquent mais c'est un diagnostic d'élimination qui repose sur plusieurs critères (*voir [tableau 8](#)*). En cas de phénomène de Raynaud unilatéral, il faut rechercher des lésions traumatiques (vibrations, anévrysmes traumatiques de l'artère cubitale), une pathologie du défilé ou une cause artérielle (facteurs mécaniques ou inflammatoires tels que des vascularites ou thrombo-angéites oblitérantes).
3. Le bilan paraclinique minimal comprend : NFS/Pq, électrophorèse des protéines plasmatiques, bilan auto-immun avec recherche d'Ac anti-nucléaires (dont Ac anti-centromères et anti-Scl70), capillaroscopie unguéale, radiographie thoracique (fibrose pulmonaire ?) et des mains (calcinose ?).
4. La sclérodermie systémique cutanée limitée survient préférentiellement chez la femme de plus de 35 ans (ex-CREST syndrome : calcinose, phénomène de Raynaud, atteinte œsophagienne, sclérodactylie, télangiectasies), c'est une connectivite (collagénose). Les doigts sont boudinés, siège d'une sclérose avec des ulcérations ou des cicatrices digito-pulpaire. La capillaroscopie montre des mégacapillaires et les Ac anti-centromères de type anti-Scl 70 sont souvent positifs. L'atteinte œsophagienne est invalidante sous forme d'un reflux gastro-œsophagien, il convient de la prendre en charge.
5. La prise en charge du phénomène de Raynaud quelle que soit son étiologie repose sur des conseils d'hygiène de vie à visée symptomatique : protection contre le froid et l'humidité (des mains mais également du corps entier), arrêt du tabac et des médicaments vasoconstricteurs. En cas de gêne importante dans la maladie de Raynaud ou de traitement préventif dans le phénomène de Raynaud d'une sclérodermie par exemple, on



pourra prescrire des inhibiteurs calciques. Les prostaglandines par voie parentérale de type iloméline sont réservées aux phénomènes de Raynaud très sévères avec troubles trophiques.

## 7 Tableau des étiologies du phénomène de Raynaud

| Idiopathique     | Maladie de Raynaud (le plus fréquent)  |
|------------------|--|
| Médicamenteuses  | $\beta$ -bloquant, amphétamines, ergot de seigle, ciclosporine, chimiothérapie, interféron- $\alpha$ , etc.  |
| Collagénoses     | Sclérodémie systémique cutanée limitée ou diffuse, polyarthrite rhumatoïde, connectivite mixte, lupus érythémateux systémique, dermatomyosite, syndrome de Gougerot-Sjögren, etc.  |
| Vasculites       | Cryoglobulinémie, maladie des agglutinines froides   |
| Artériopathies   | Maladie de Buerger (homme jeune, fumeur avec des antécédents de thromboses veineuses), artériosclérose (homme, fumeur, FDRCV, abolition des pouls, manœuvre d'Allen positive), embolies distales, anomalies de l'artère sous-clavière (défilé costo-claviculaire, athérome, artérite inflammatoire ou posttraumatique) |
| Professionnelles | Maladie des engins vibrants (marteau-piqueur, phénomène de Raynaud unilatéral), microtraumatismes localisés chroniques   |
| Endocriniennes   | Hypothyroïdie, acromégalie   |
| Tumorales        | Syndromes myéloprolifératifs, néoplasies   |
| Infectieuses     | VIH, parvovirus B19, etc.  |

## 8 Tableau des critères diagnostiques de la maladie de Raynaud

- Femme jeune, antécédents familiaux
- Évolution paroxystique depuis au moins 2 ans
- Déclenchée par le froid, les émotions
- Atteinte bilatérale et symétrique, respectant les pouces
- Absence de troubles trophiques



- Pouls perçus en toute position
- Manœuvre d'Allen négative
- Capillaroscopie normale
- Absence d'auto-immunité
- Exclusion de toute autre cause : traumatiques, médicamenteuses, toxiques, etc.

## 9 Tableau des autres acrosyndromes (érythermalgie, acrocyanose, engelures et ischémie digitale)

|                      |   |
|----------------------|---|
| <b>Érythermalgie</b> | <ul style="list-style-type: none"> <li>- Le diagnostic d'érythermalgie est clinique, il s'agit d'un acrosyndrome paroxystique rare, correspondant à un accès de vasodilatation, elle s'oppose point par point au phénomène de Raynaud : <ul style="list-style-type: none"> <li>• pieds plus souvent intéressés que les mains ;</li> <li>• crises déclenchées par la chaleur et l'effort ;</li> <li>• durant l'accès, les extrémités sont rouges, chaudes et très douloureuses.</li> </ul> </li> <li>- Cela peut être idiopathique ou secondaire à un syndrome myéloprolifératif, à un médicament vasodilatateur : faire un bilan (NFS, TSH, FAN) et chercher une prise médicamenteuse.</li> <li>- Traitement de la cause le cas échéant et traitement symptomatique antalgique, dans certains cas, intérêt de l'acide acétylsalicylique et des <math>\beta</math>-bloquants.</li> </ul>   |
| <b>Acrocyanose</b>   | <ul style="list-style-type: none"> <li>- Trouble fonctionnel lié à une dilatation du secteur veineux des anses capillaires et responsable de la cyanose et de la stase.</li> <li>- Coloration bleu violacé permanente froide, indolore des extrémités, majorée par le froid ou un changement transitoire de température l'été. Elle disparaît à la vitropression. Il n'y a pas de trouble trophique ni d'ulcération.</li> <li>- Contexte familial, jeunes filles pubères ou les femmes d'âge moyen, souvent maigres et/ou anorexiques.</li> <li>- Souvent associée à une hyperhidrose.</li> <li>- Idiopathique ou secondaire : réaliser un bilan biologique pour éliminer une pathologie générale sous-jacente (sclérodémie, lupus érythémateux, syndrome des antiphospholipides, cryoglobulinémie, maladie des agglutinines froides, syndrome myéloprolifératif, etc.) ou une anomalie locale en cas d'unilatéralité (angiodyplasie, algodystrophie). Une cause médicamenteuse doit aussi être recherchée.</li> <li>- Pas de traitement efficace : réassurance sur la bénignité, arrêt d'un médicament suspect, protection contre le froid.</li> </ul> |
| <b>Engelures</b>     | <ul style="list-style-type: none"> <li>- Lésions inflammatoires localisées provoquées par une exposition continue à un froid supérieur au point de congélation.</li> </ul>  |





|                                 |   |
|---------------------------------|---|
|                                 | <ul style="list-style-type: none"> <li>- Enfants et jeunes adolescentes aux premiers froids humides de l'automne et de l'hiver.</li> <li>- Symétrique, de début aigu : une ou plusieurs lésions maculo-papuleuses, érythémateuses, œdémateuses de taille variable. Infiltration en quelques heures vers des tuméfactions violacées lisses qui évoluent dans les cas graves vers une ulcération.</li> <li>- Lésions souvent douloureuses, brûlantes ou prurigineuses mais pouvant aussi être asymptomatiques.</li> <li>- Topographie : extrémités : doigts, orteils, nez, oreilles etc.</li> <li>- Régression en 2-3 semaines mais évolution par poussées au cours de l'hiver.</li> <li>- Complications : surinfection, fissuration et ulcération.</li> <li>- Peuvent être associées aux connectivites, dont le lupus érythémateux, elles sont alors appelées « lupus-engelures ».</li> </ul> <p>La sémiologie étant similaire, il convient de rechercher des critères cliniques et paracliniques orientant vers le diagnostic de « lupus-engelures » et de les surveiller à long terme.</p> <ul style="list-style-type: none"> <li>- Prise en charge : sevrage tabagique, protection vestimentaire, chauffage des habitations et lutte contre l'humidité. Le traitement médicamenteux fait avant tout appel aux inhibiteurs calciques.</li> </ul> |
| <p><b>Ischémie digitale</b></p> | <ul style="list-style-type: none"> <li>- 1<sup>er</sup> temps : la zone ischémisée, cyanotique, devient noire au fur et à mesure que s'opèrent les processus de momification.</li> <li>- 2<sup>e</sup> temps : l'ulcération se constitue une fois obtenus la délimitation puis le détachement de la zone tégumentaire nécrosée.</li> <li>- Douleurs intenses avec un caractère pulsatile.</li> <li>- Nombreuses étiologies à rechercher selon la clinique et le contexte : artériosclérose, syndrome du défilé thoracique, maladie des vibrations, syndrome du marteau, injection intra-artérielle erronée, cancers, sclérodermie, lupus érythémateux systémique, SAPL, embolies de cholestérol, cryoglobulines, thrombocytémie, médicaments (<math>\beta</math>-bloquants, bléomycine, ergot de seigle, vincristine, etc.), vasculites (PAN, maladie de Horton, maladie de Takayasu, ANCA), angéite de Buerger, etc.</li> </ul>  |

# Item 299 Tumeurs cutanées, épithéliales et mélaniques

## 1. **Carcinomes cutanés**

- 1.1. [Carcinome basocellulaire tatoué](#)
- 1.2. [Carcinome basocellulaire nodulaire](#)
- 1.3. [Carcinome basocellulaire nodulaire ulcéré](#)
- 1.4. [Carcinome basocellulaire récidivant](#)
- 1.5. [Kératoses actiniques](#)
- 1.6. [Maladie de Bowen](#)
- 1.7. [Carcinome épidermoïde cutané invasif](#)
- 1.8. [Carcinomes épidermoïdes cutanés](#)
- 1.9. [Carcinome cutané de la cheville](#)

## 2. **Nævus**

- 2.1. [Nævus du dos](#)
- 2.2. [Syndrome des nævus atypiques](#)
- 2.3. [Nævus dermique](#)
- 2.4. [Nævus congénital](#)
- 2.5. [Tableau des différences entre nævus et mélanome, selon les critères ABCDE](#)

## 3. **Mélanomes**

- 3.1. [Mélanome type SSM en croissance horizontale](#)

- 3.2. [Mélanome SSM](#)
- 3.3. [Mélanome SSM en phase de croissance verticale](#)
- 3.4. [Mélanome nodulaire](#)
- 3.5. [Mélanome de Dubreuilh](#)
- 3.6. [Mélanome acro-lentigineux de la plante](#)
- 3.7. [Mélanome unguéal](#)
- 3.8. [Métastases cutanées multiples d'un mélanome](#)
- 3.9. [Tableau des marges chirurgicales de la reprise de la cicatrice de mélanome, selon l'indice de Breslow](#)
- 3.10. [Tableau de la classification TNM du mélanome \(d'après la classification AJCC 2017\)](#)
- 3.11. [Tableau du bilan initial et du suivi des mélanomes stades I à III](#)
- 3.12. [Tableau des indications à une consultation oncogénétique](#)
4. [Tumeurs à papillomavirus humain \(HPV\)](#)
  - 4.1. [Verrues vulgaires](#)
  - 4.2. [Condylome anal](#)



## OBJECTIFS

- Diagnostiquer une tumeur cutanée, épithéliale ou mélanique.
- Planifier le suivi du patient.

# 1 Carcinomes cutanés

## 1.1 Carcinome basocellulaire tatoué

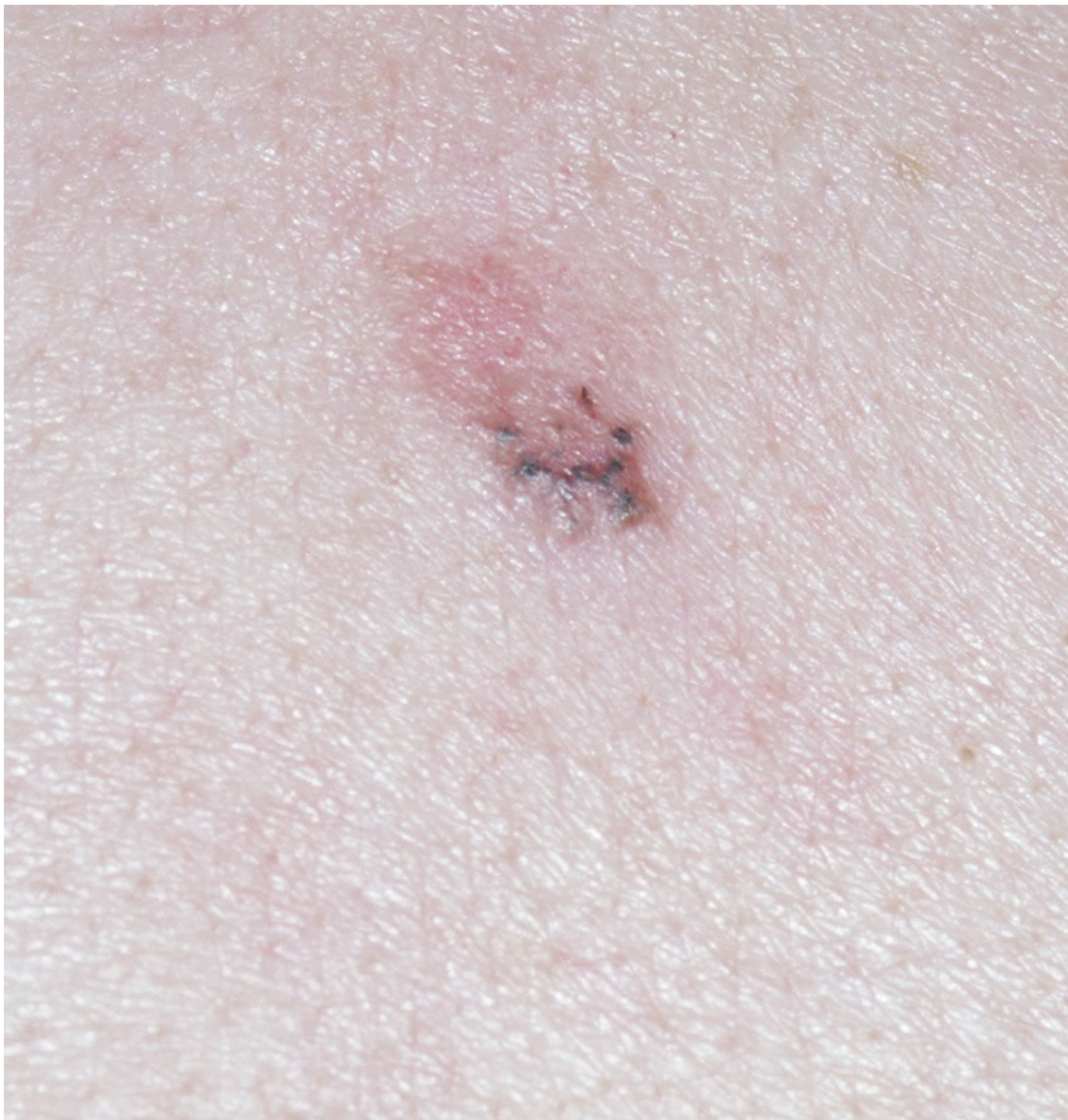

Fig. 23.1 Lésion érythémateuse à la partie supérieure et surélevée, translucide (« perlée ») et pigmentée à la partie inférieure : carcinome basocellulaire tatoué (superficiel à l'analyse histologique).

Les carcinomes basocellulaires superficiels sont plus fréquents sur le tronc.

## 1.2 Carcinome basocellulaire nodulaire

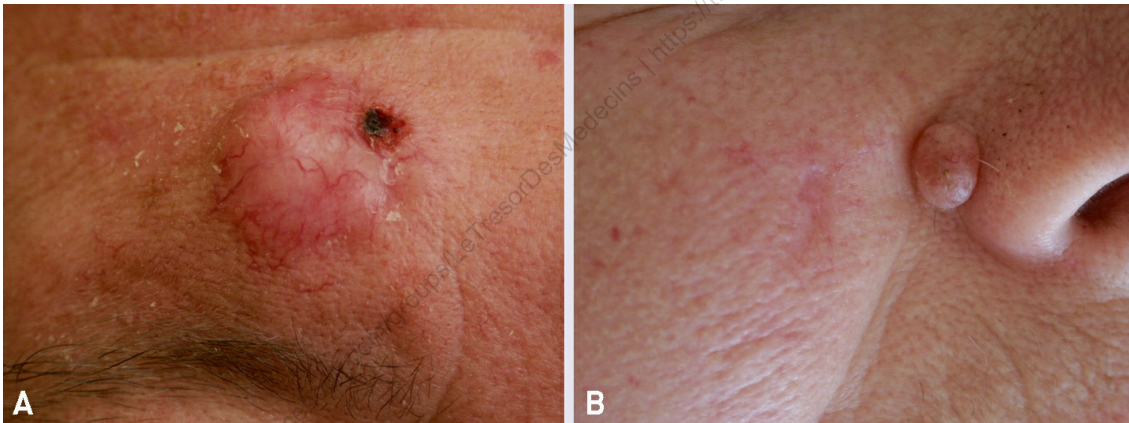

Fig. 23.2 Nodule et papule érythémateux, clairs parcourus de fines télangiectasies.

Noter qu'il s'agit de zones photo-exposées, la plupart des carcinomes basocellulaires siègent sur le visage et le cou.

## 1.3 Carcinome basocellulaire nodulaire ulcéré

Retrouvez plus de livres médicaux à télécharger gratuitement et exclusivement sur :

[www.facebook.com/LeTrésorDesMedecins](http://www.facebook.com/LeTrésorDesMedecins) | [www.facebook.com/groups/LeTrésorDesMedecins](http://www.facebook.com/groups/LeTrésorDesMedecins) |

<https://t.me/LeTrésorDesMedecins> | <http://letresordesmedecins.blogspot.com> |



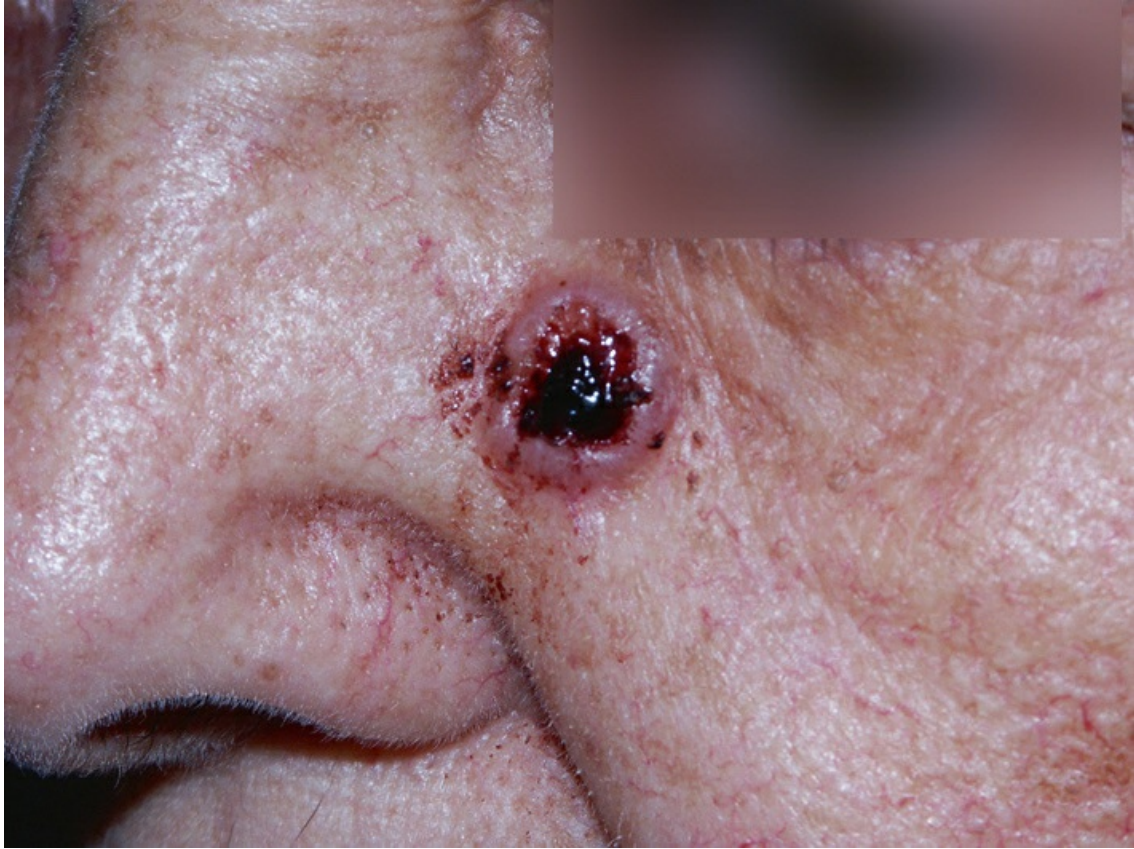

Fig. 23.3 Nodule translucide, ulcéré au centre, avec une bordure parcourue de télangiectasies.

#### **1.4 Carcinome basocellulaire récidivant**

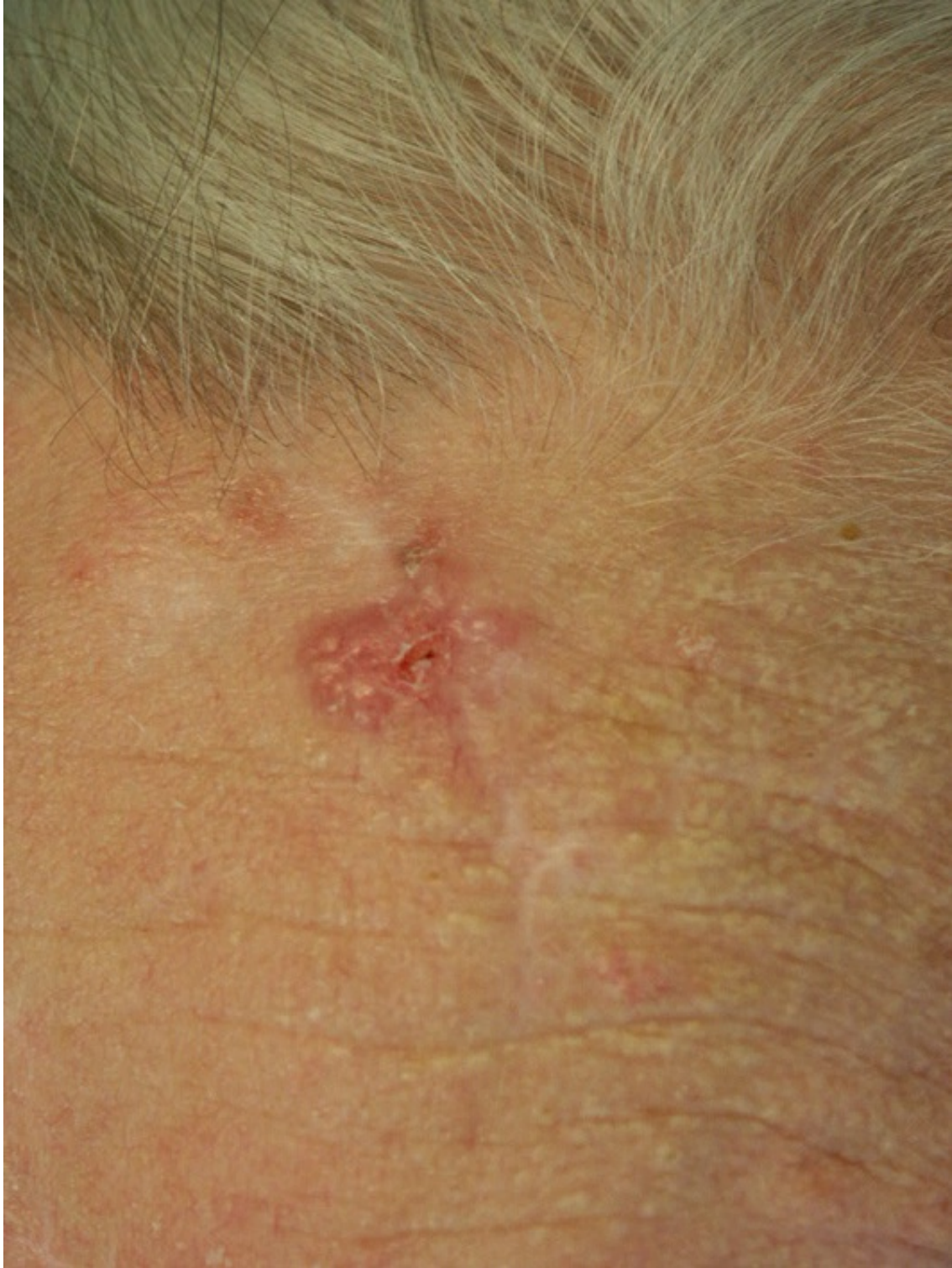

Fig. 23.4 Papules translucides, perlées, sur la cicatrice d'une exérèse ancienne de carcinome

basocellulaire : récurrence d'un carcinome  
basocellulaire opéré.

## 1.5 Kératoses actiniques

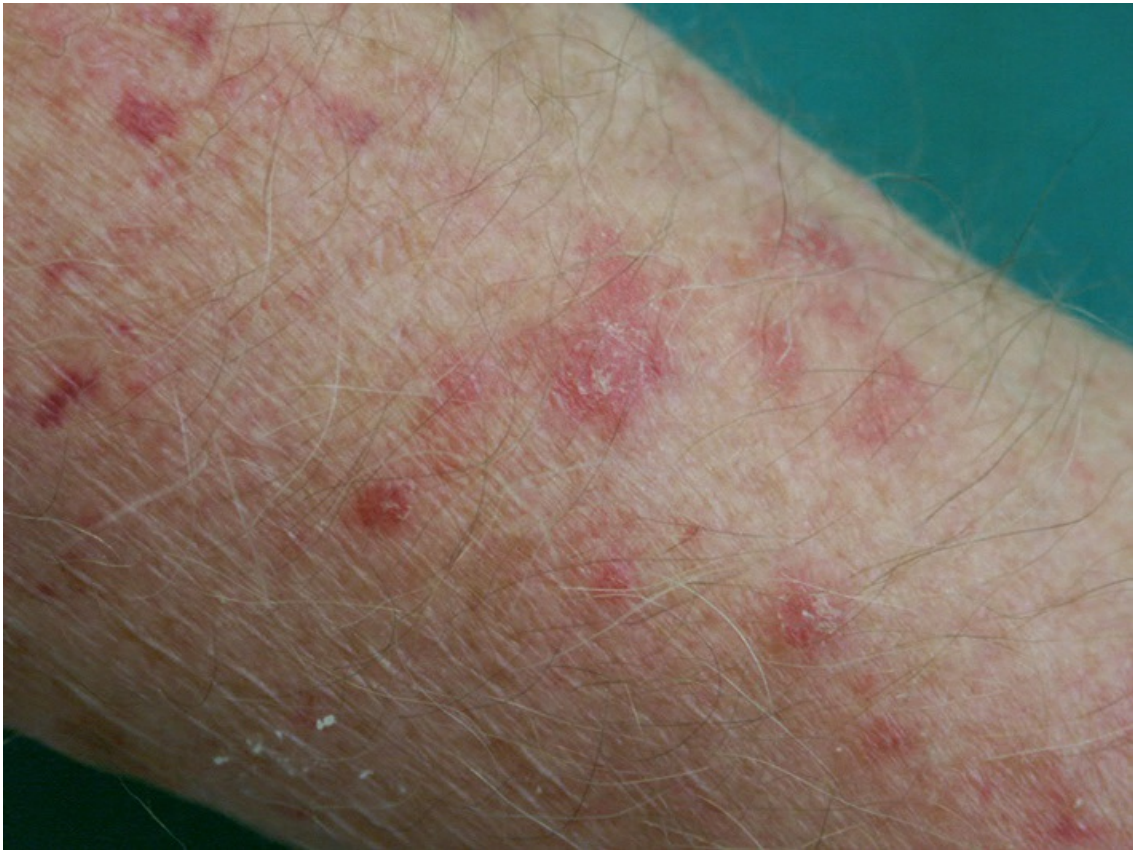

Fig. 23.5 Multiples maculo-papules  
érythémateuses finement squameuses : kératoses  
actiniques des avant-bras (zones photo-exposées).



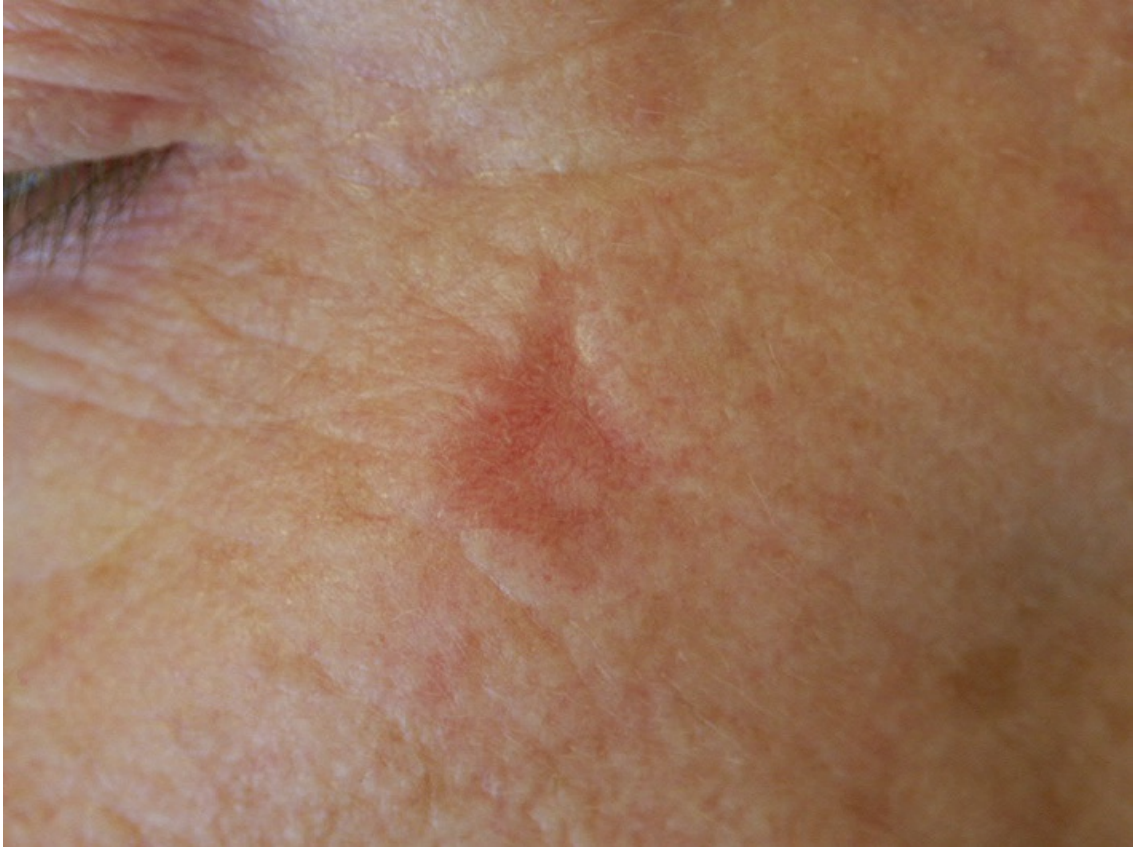

Fig. 23.6 Macule érythémateuse de la tempe :  
kératose actinique.

À la palpation, cette lésion  
est rugueuse, ce qui la caractérise.

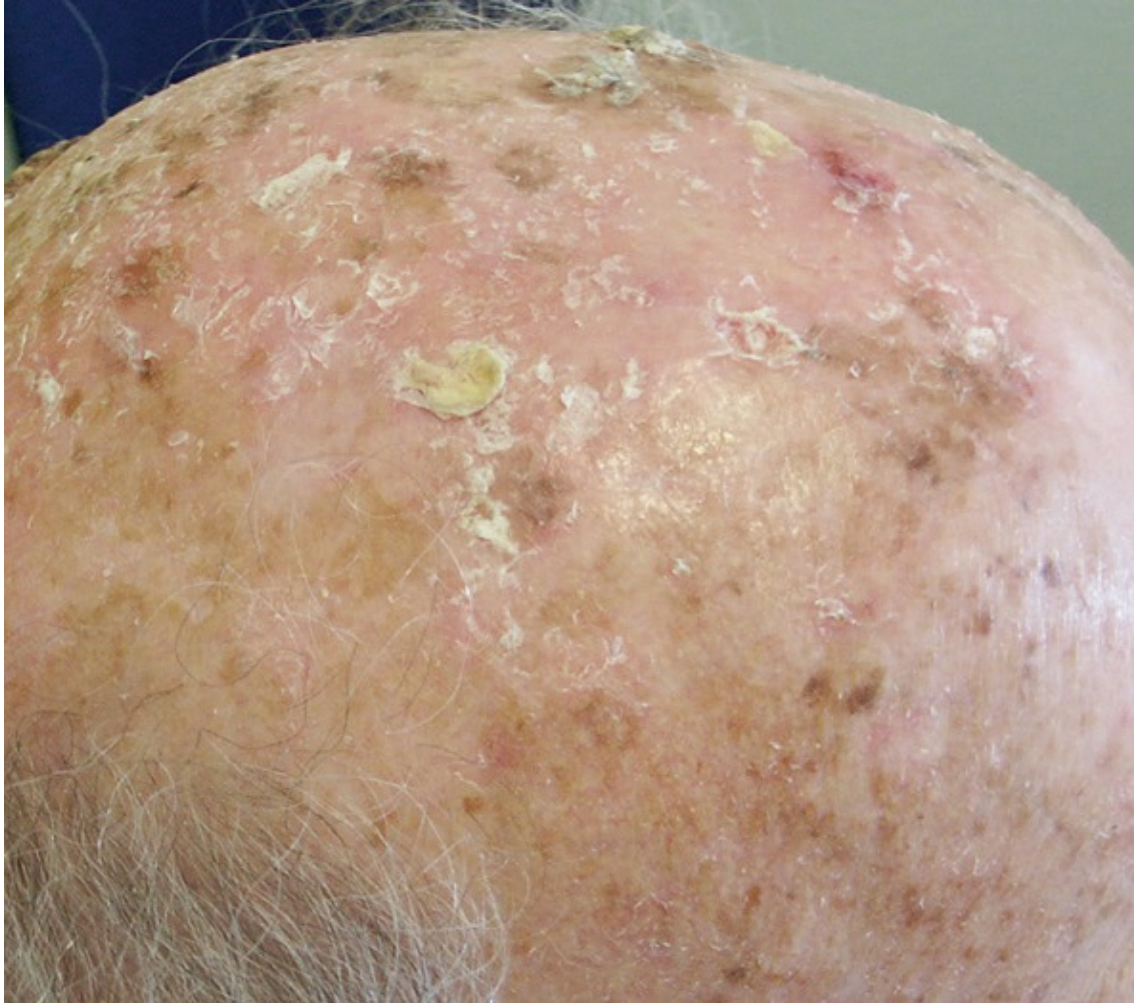

Fig. 23.7 Multiples lésions érythémato-kératosiques du cuir chevelu : nombreuses kératoses actiniques.

## 1.6 Maladie de Bowen

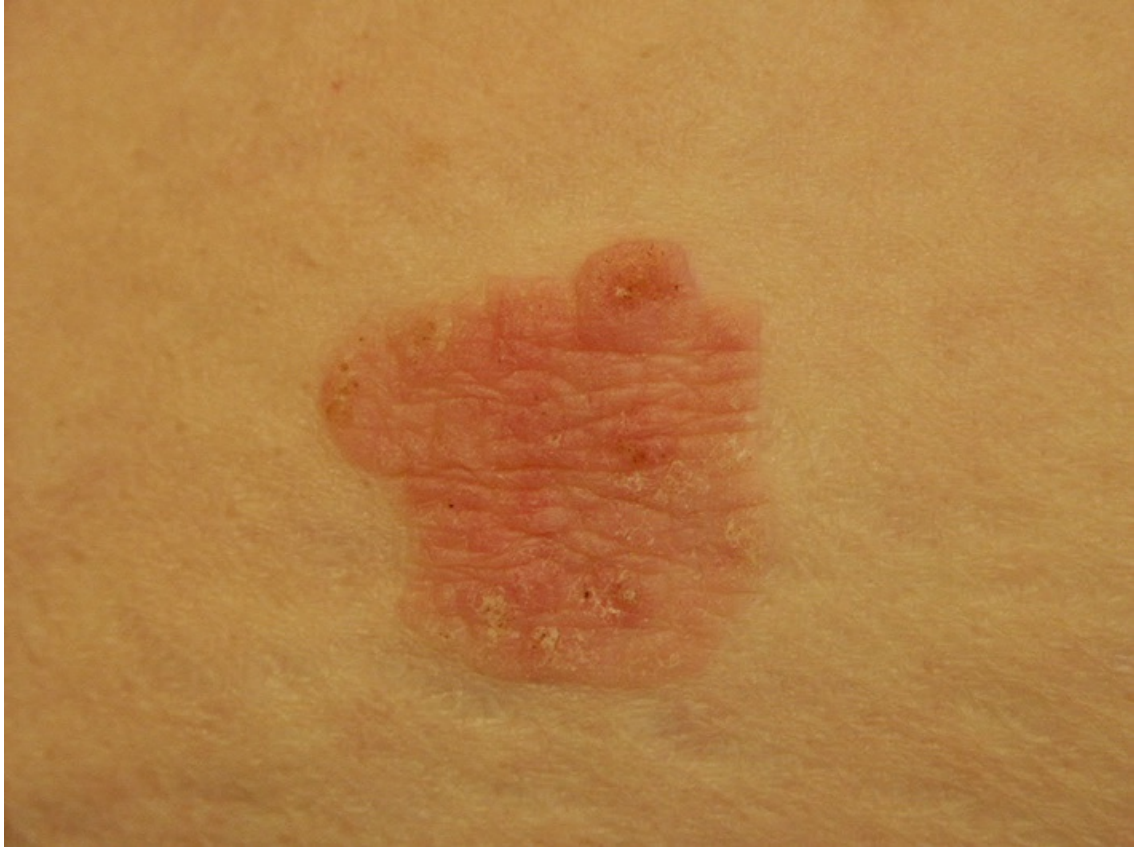

Fig. 23.8 Plaque érythémateuse de l'épaule :  
carcinome spinocellulaire in situ, appelé maladie  
de Bowen.

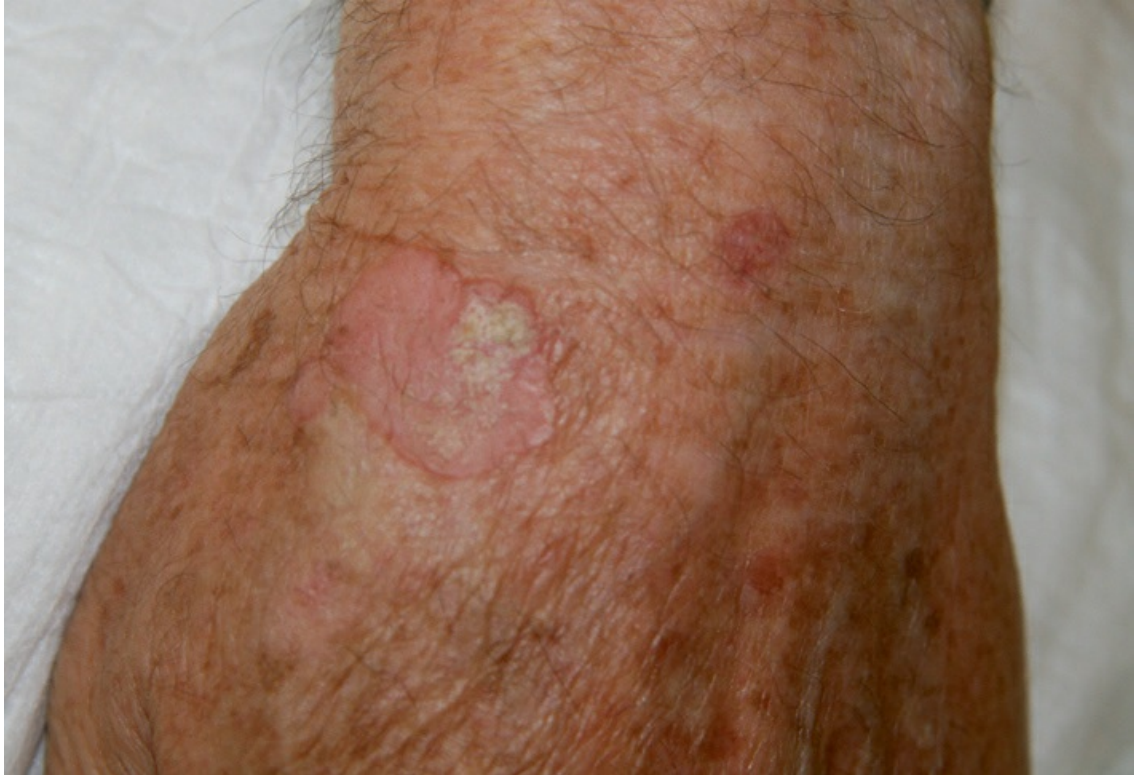

Fig. 23.9 Plaque érythémateuse du dos de la main, kératosique à la partie proximale.

## **1.7 Carcinome épidermoïde cutané invasif**

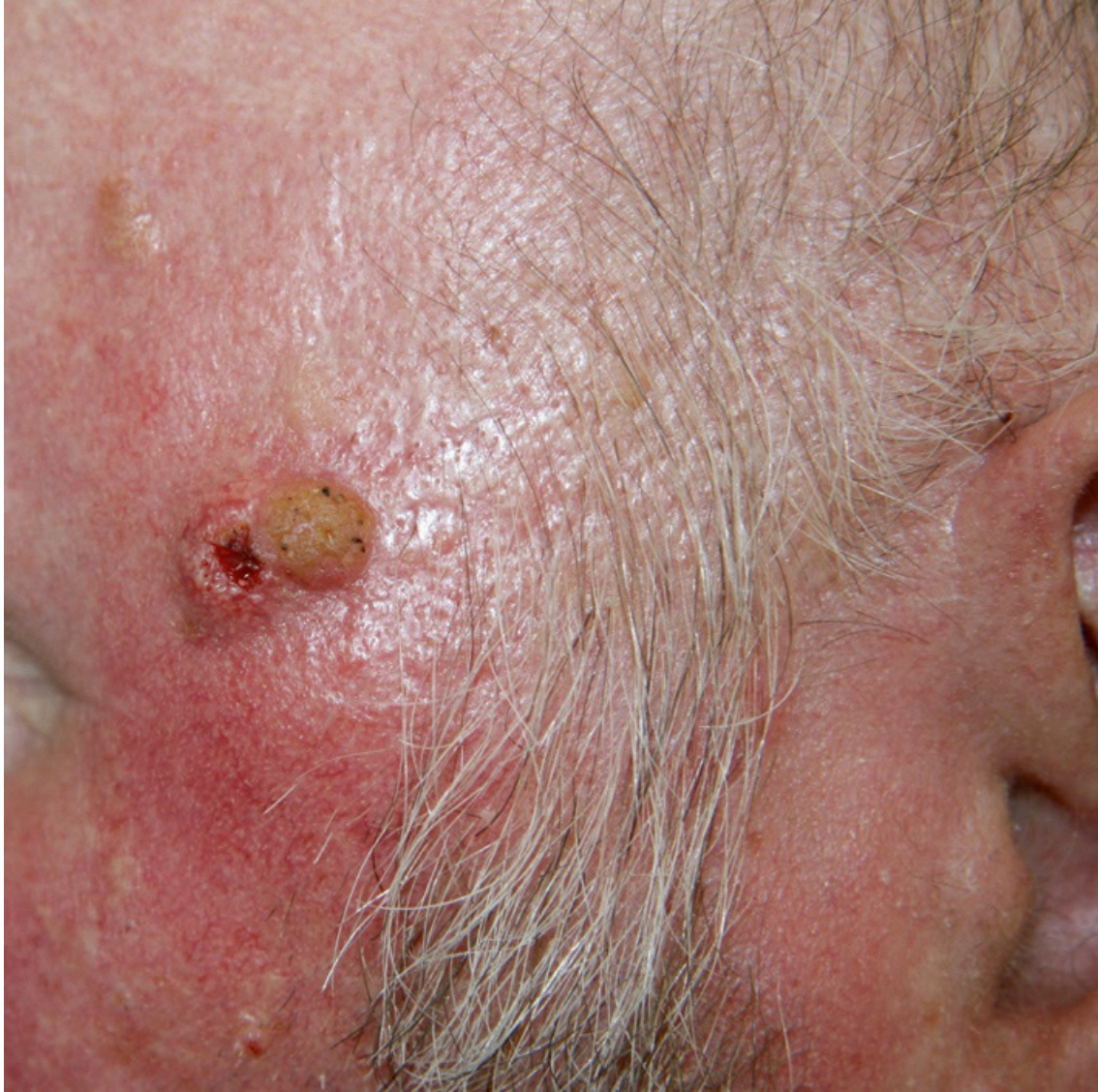

Fig. 23.10 Plaque ulcérée et kératosique de la tempe.

## 1.8 Carcinomes épidermoïdes cutanés

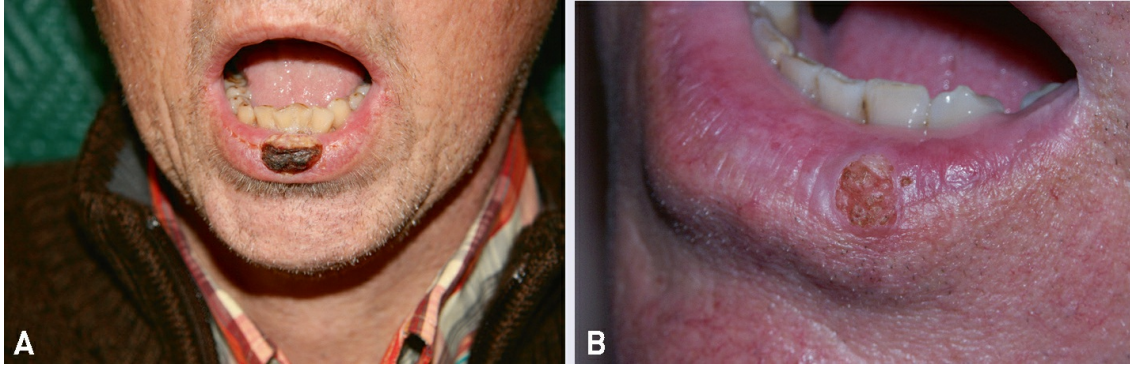


Fig. 23.11 Croûtes de la lèvre inférieure chez deux patients; plaie chronique ne cicatrisant pas : épidermoïde cutané de la lèvre inférieure (zone photo-exposée).

Une plaie qui ne cicatrise pas est suspecte de carcinome d'autant plus dans une zone photo-exposée. Il convient de faire une biopsie dans cette situation.

## 1.9 Carcinome cutané de la cheville

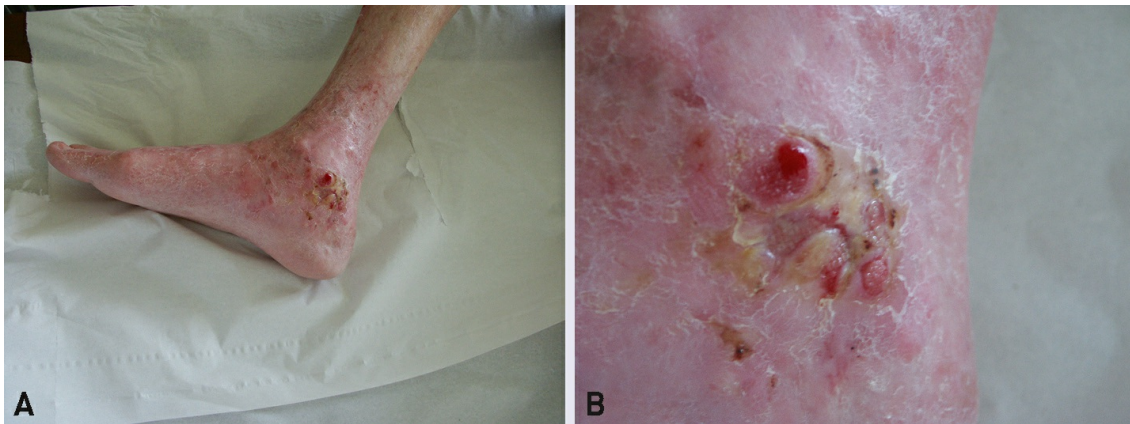


Fig. 23.12 Papules érythémateuses bourgeonnantes sur fond fibrineux de la cheville : carcinome cutané de la cheville chez un patient immunodéprimé (transplanté).

# LES 5 POINTS CLÉS DES CARCINOMES CUTANÉS

1. Il s'agit de tumeurs à point de départ kératinocytaire, très fréquentes, dont les principaux facteurs de risque sont : exposition aux UV, âge avancé, phototype clair, immunosuppression (VIH, greffé), facteurs génétiques (xeroderma pigmentosum, naevomatose basocellulaire (CBC)), radiation ionisante, plaies chroniques, exposition professionnelle à des carcinogènes chimiques.
2. Le carcinome basocellulaire survient de novo et ne donne quasiment jamais de métastase ganglionnaire ou systémique, il est d'évolution lente sur plusieurs années. Le carcinome épidermoïde cutané (ou spinocellulaire) peut survenir de novo mais également être précédé par des lésions précancéreuses : kératose actinique ou maladie de Bowen (dont les cellules ne dépassent pas la membrane basale épidermique). Le carcinome épidermoïde cutané peut donner des métastases ganglionnaires/systémiques dans certains cas.
3. Devant une lésion suspecte, il faut réaliser une biopsie pour avoir une confirmation histologique du carcinome. En cas de confirmation histologique, il faut réaliser une consultation d'annonce et présenter



un projet personnalisé de soins au patient après validation de la RCP. Il faudra alors rechercher une atteinte ganglionnaire clinique en cas de carcinome épidermoïde cutané. Une échographie des aires de drainage pourra être demandée en cas de carcinome à haut risque (selon la localisation, une immunodépression).

4. La prise en charge des carcinomes au stade localisé repose, avant tout, sur une chirurgie dont les marges d'exérèse sont guidées par les critères pronostiques clinico-histologiques : taille de la lésion, localisation, terrain immunodéprimé, sous-type histologique, épaisseur tumorale, envahissement péri-nerveux, emboles vasculaires. Les lésions précancéreuses du carcinome épidermoïde (kératose actinique ou maladie de Bowen) sont traitées localement par azote liquide, traitement topique (5-FU ou imiquimod), photothérapie dynamique, voire par chirurgie. En cas de tumeurs inopérables, d'atteinte ganglionnaire ou de métastase, un traitement complexe est proposé et fondé sur radiothérapie, chimiothérapie, etc.

5. Des recommandations de photoprotection doivent être données au patient et un suivi annuel de dépistage (récidive, 2<sup>e</sup> localisation ou autre tumeur) est recommandé. La prise en charge de





l'immunodépression ou d'autres facteurs de risque est également essentielle.

## 2 Nævus

### 2.1 Nævus du dos

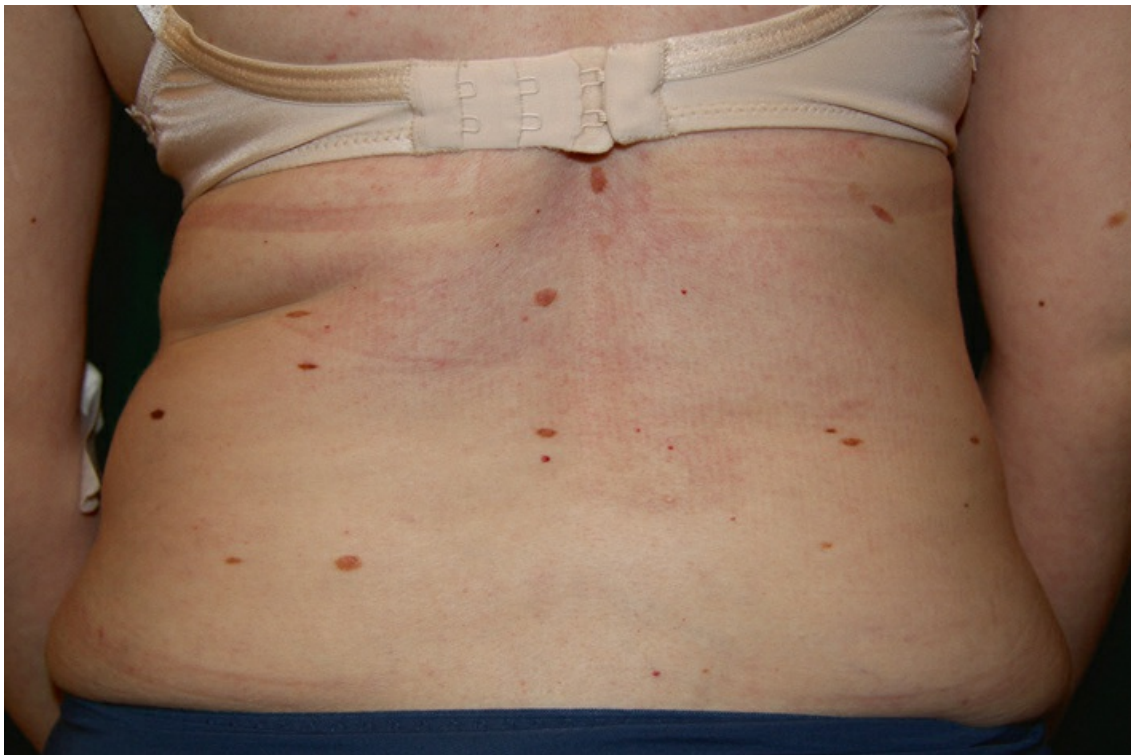

Fig. 23.13 Multiples macules brun-clair homogène.

### 2.2 Syndrome des nævus atypiques

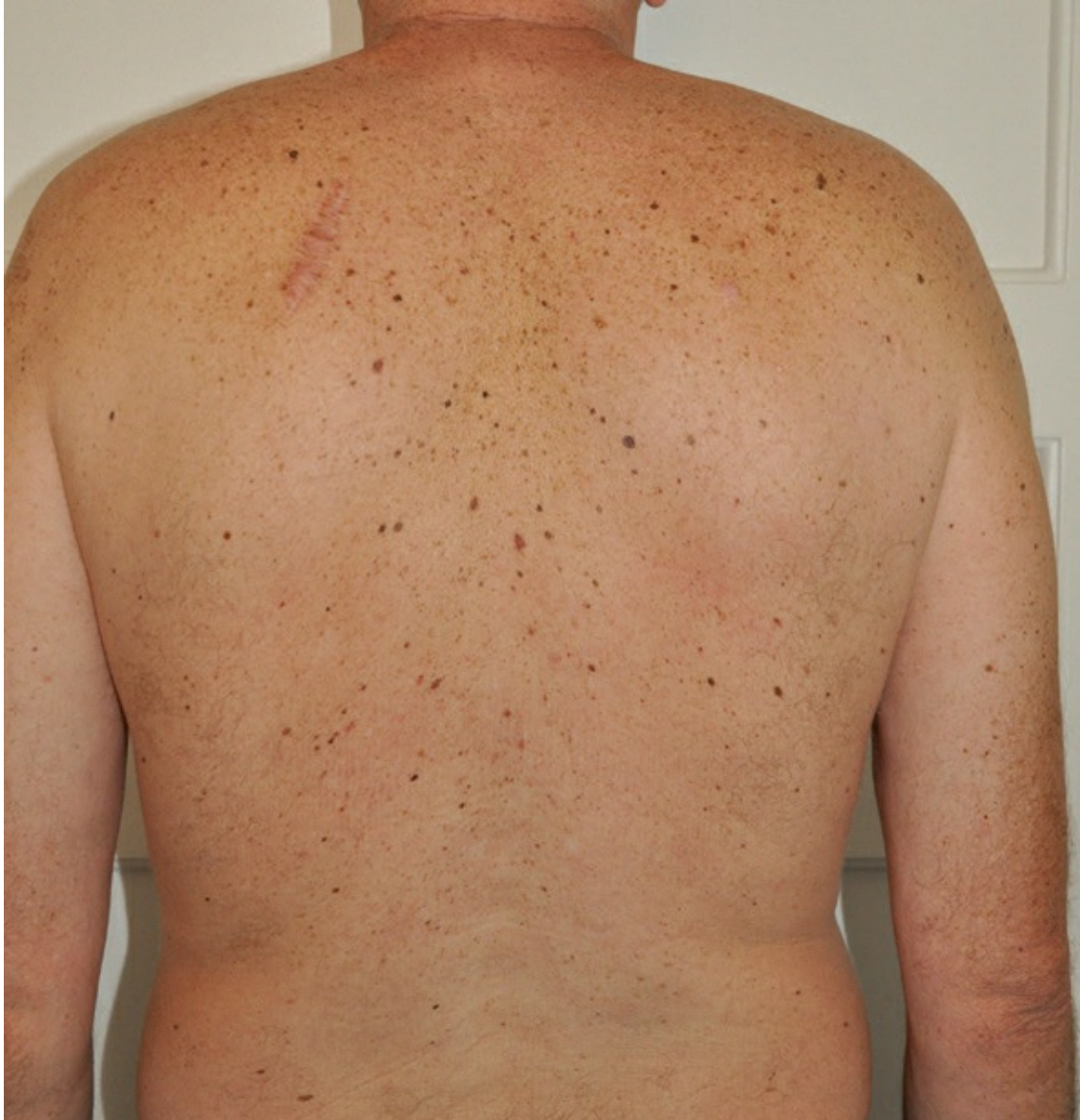

Fig. 23.14 Très nombreuses lésions pigmentées du dos.

## 2.3 Nævus dermique

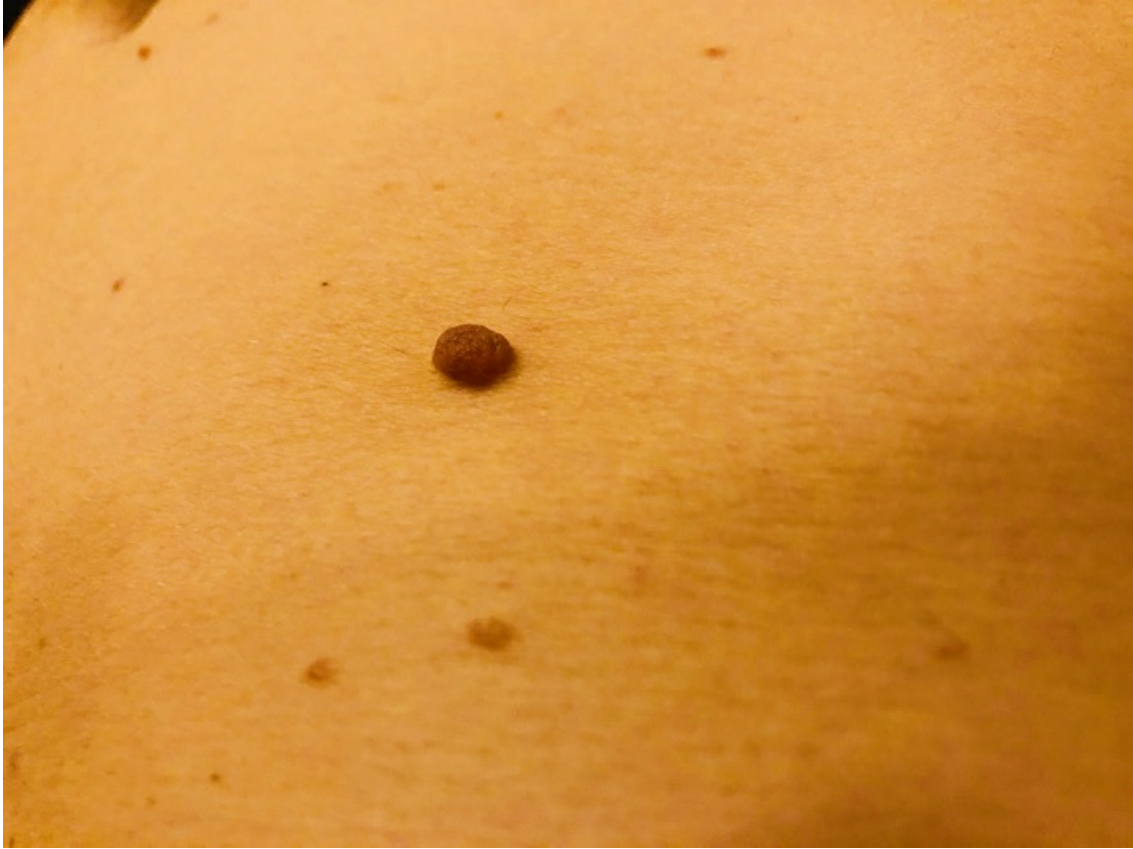

Fig. 23.15 Papule pigmentée, arrondie, bien limitée, du tronc, stable depuis l'enfance.

## 2.4 Nævus congénital

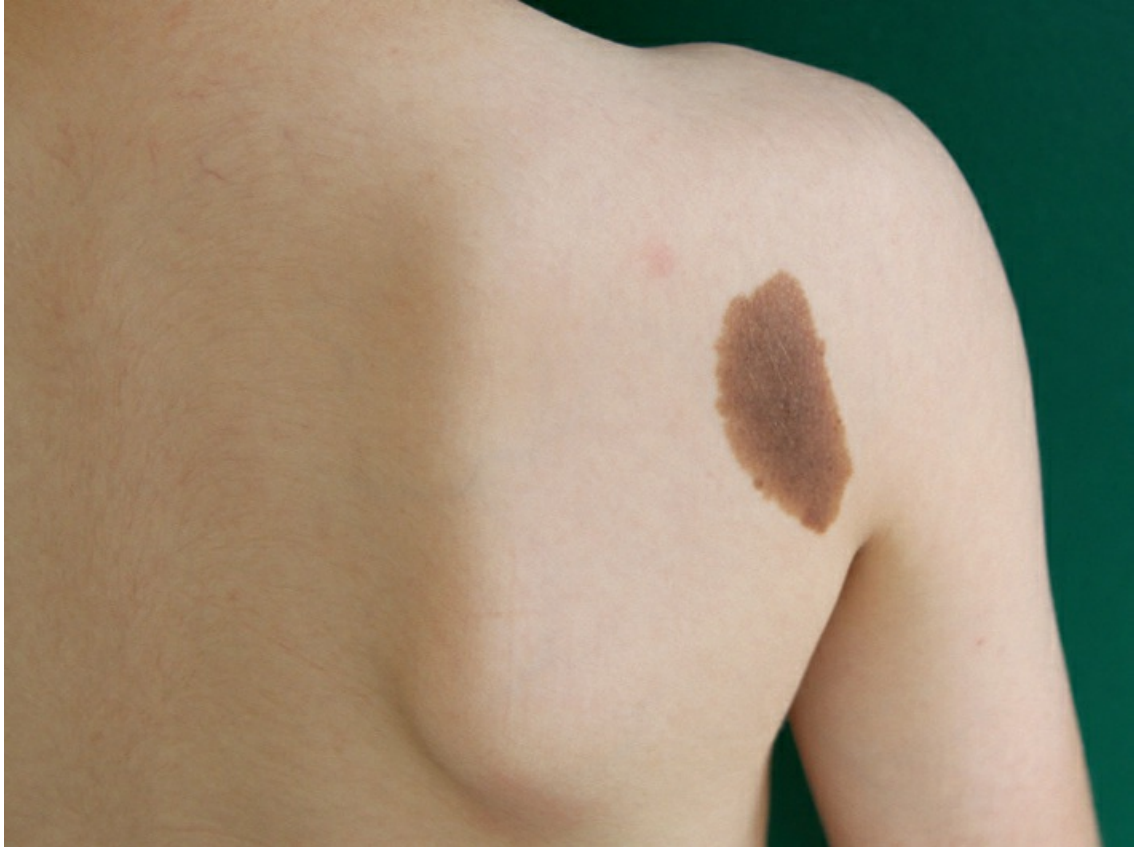

Fig. 23.16 Tache pigmentée homogène, arrondie, présente depuis l'enfance.

## LES 5 POINTS CLÉS DES NÆVUS

1. Il s'agit d'une tumeur mélanocytaire acquise ou congénitale, bénigne et fréquente, en nombre variable selon les individus. Les nævus apparaissent dans la petite enfance et croissent en fonction de l'individu et de l'exposition solaire.
2. Il existe plusieurs formes cliniques de nævus : nævus commun, nævus tubéreux, nævus congénital,

nævus bleu ou encore achromique. Les nævus peuvent aussi être classés selon leur aspect histologique et la répartition des thèques de cellules naeviques entre la jonction dermo-épidermique et le derme.

3. Les mélanomes apparaissent le plus souvent de novo, mais la modification d'un nævus, sur la base des critères ABCDE, doit interpeller le clinicien et inciter à l'exérèse (voir [tableau 2.5](#)). La présence d'un grand nombre de nævus (> 50) ou de nævus atypiques selon les critères ABCDE, est un facteur de risque de mélanome et doit inciter à une surveillance. Le syndrome des nævus cliniquement atypiques correspond à des patients qui ont > 50 nævus, de grande taille (> 5 mm), avec des atypies cliniques et siégeant en zone non photo-exposée.

4. En cas de doute diagnostique, une exérèse chirurgicale sans marge de la lésion s'impose pour une analyse histopathologique : il s'agit du seul moyen pour porter avec certitude un diagnostic de bénignité ou de malignité.

5. Il faut expliquer au patient l'importance d'une autosurveillance, d'une bonne photoprotection et proposer une consultation de suivi dont le rythme est à déterminer selon les antécédents familiaux/personnels de mélanome, le phototype,

l'exposition solaire antérieure, le nombre de nævus et leurs caractéristiques.

## 2.5 Tableau des différences entre nævus et mélanome, selon les critères ABCDE

| ABCDE       | Nævus             | Mélanome  |
|-------------|-------------------|---|
| Asymétrie   | Lésion symétrique | Lésion asymétrique  |
| Bords       | Réguliers         | Irréguliers, encochés   |
| Couleur     | Homogène          | Hétérogène  |
| Diamètre    | < 6 mm            | > 6 mm  |
| Évolutivité | Stable            | Modification de la taille, de la couleur, apparition d'une nouvelle lésion, d'un saignement ou d'une ulcération |

## 3 Mélanomes

### 3.1 Mélanome SSM en croissance horizontale

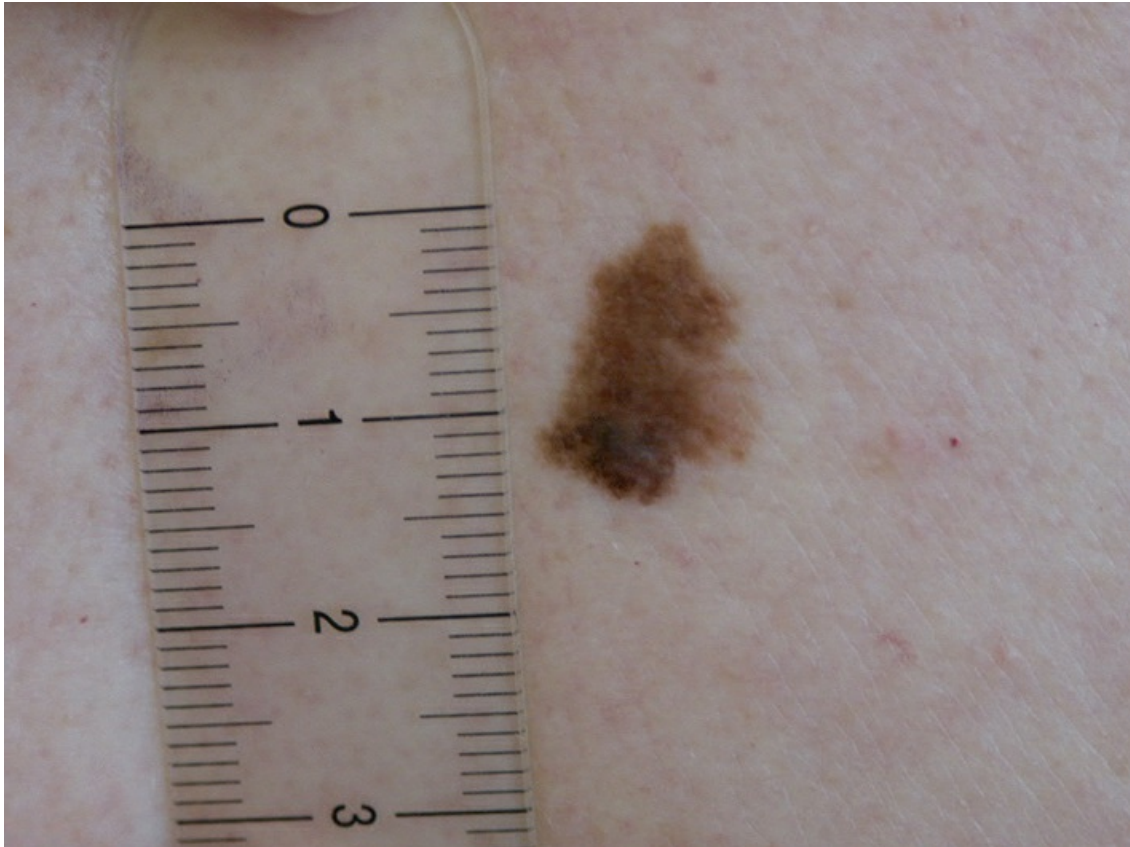


Fig. 23.17 Tache asymétrique, aux bords flous, de couleur hétérogène (plus foncée sur la partie inférieure), de diamètre  $> 6$  mm et qui avait augmenté de taille.

### **3.2 Mélanome SSM**

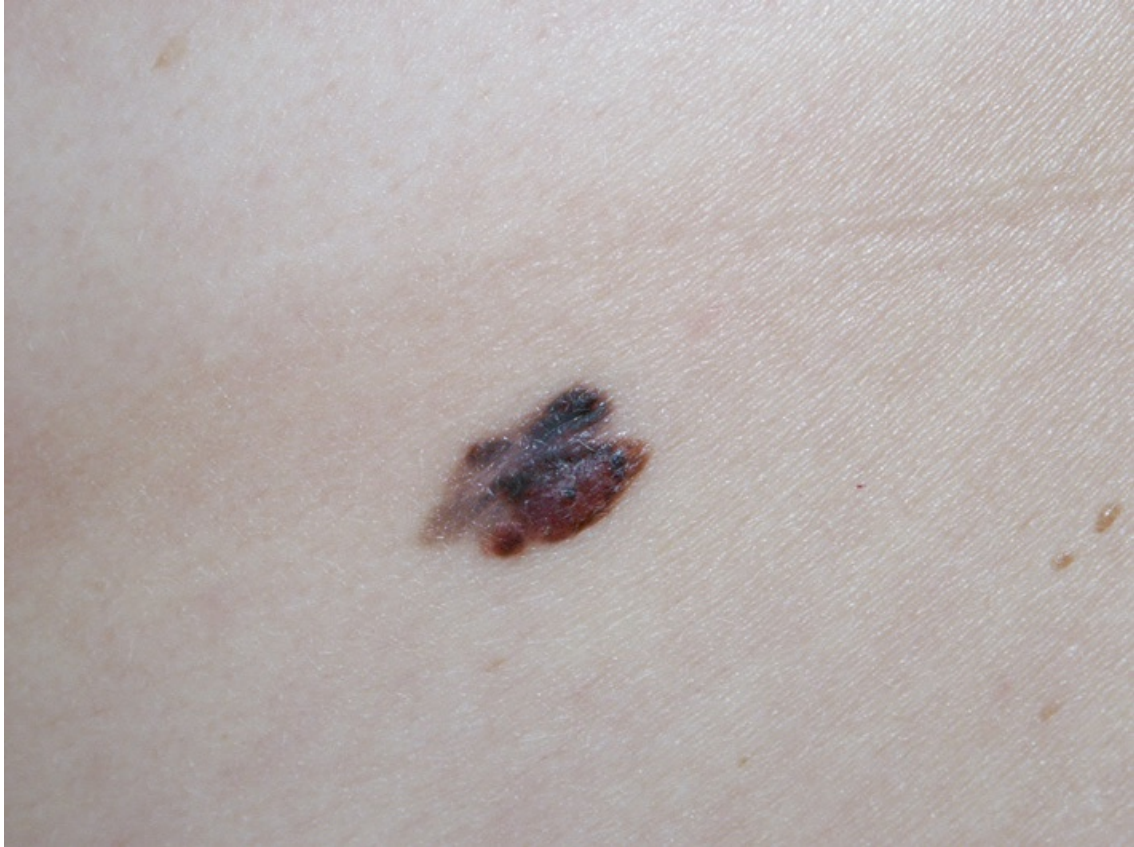

Fig. 23.18 Plaque pigmentée asymétrique, mal limitée, de couleur hétérogène (rose en son centre, pigmentée en périphérie et foncée par endroits), de grande taille, de croissance récente chez un sujet de phototype clair.

### **3.3 Mélanome SSM en phase de croissance verticale**



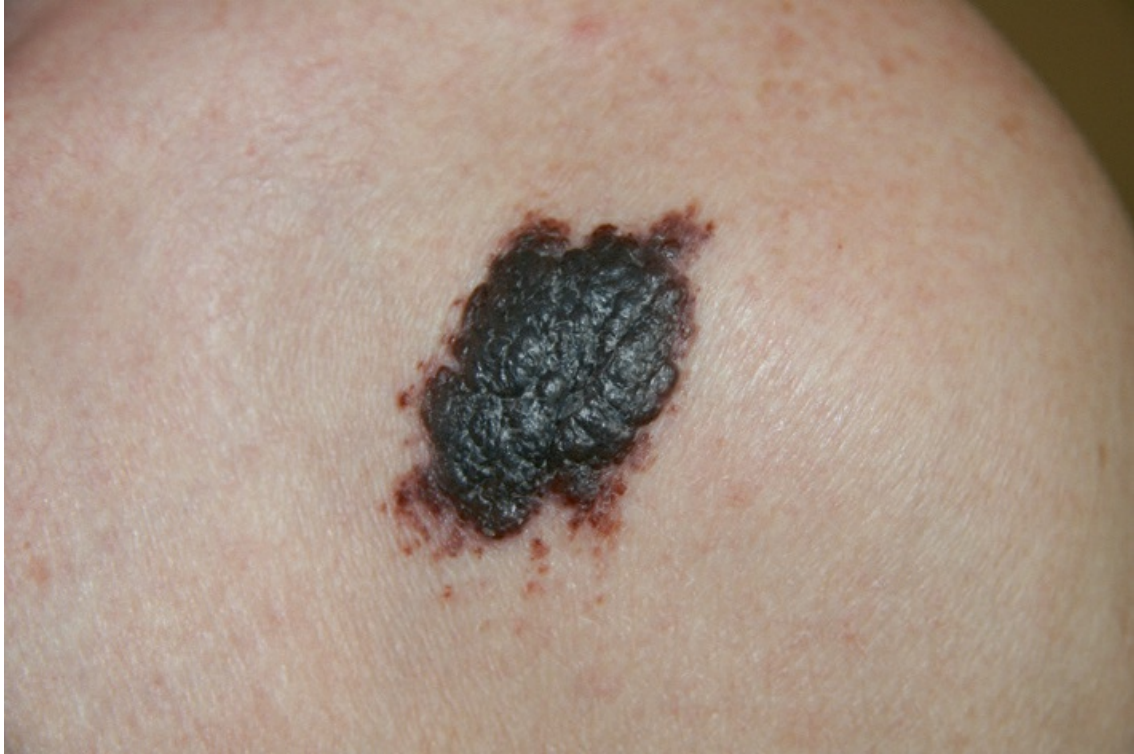

Fig. 23.19 Plaque pigmentée asymétrique, aux bords irréguliers mal délimités, de couleur hétérogène (noir foncé au centre et plus brun en périphérie), de grande taille, de croissance récente.

### **3.4 Mélanome nodulaire**

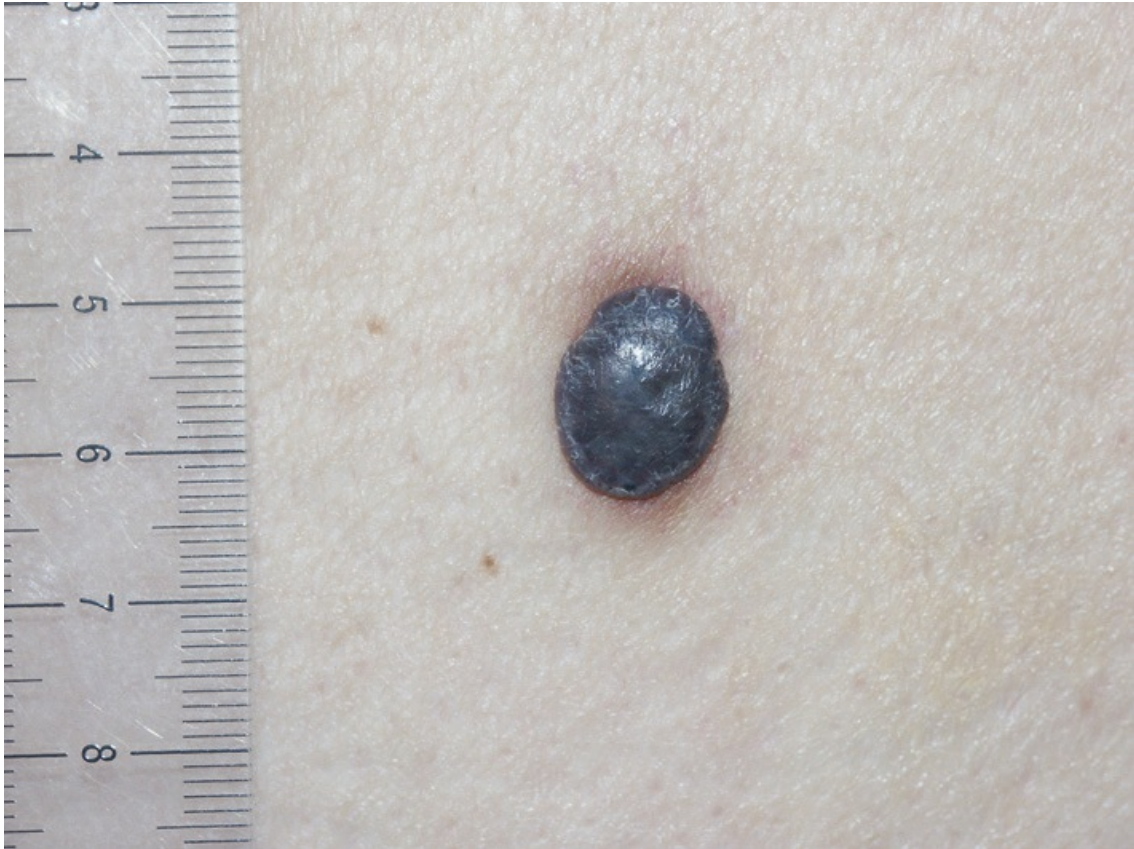

Fig. 23.20 Nodule noir foncé, de croissance rapide du tronc, mesurant plus de 6 mm de diamètre.

### 3.5 Mélanome de Dubreuilh

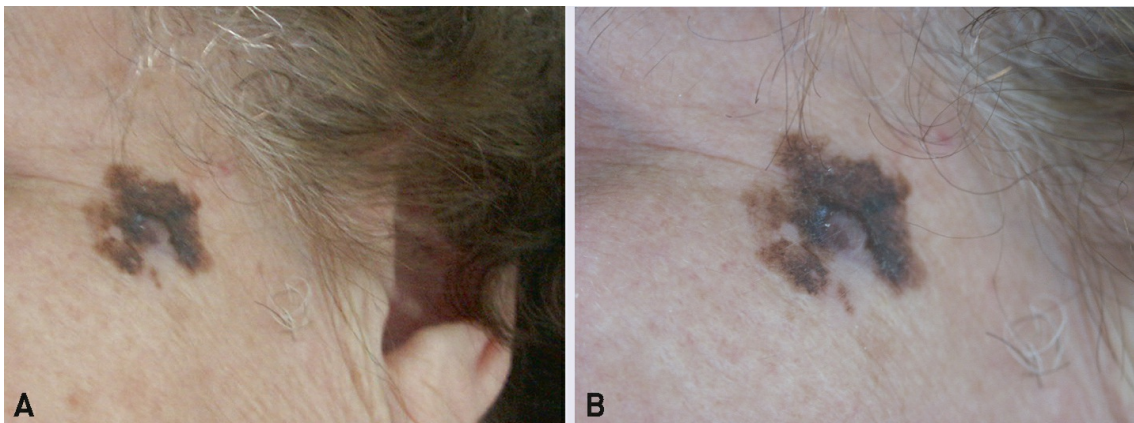


Fig. 23.21 Tache pigmentée de la tempe chez une patiente âgée, asymétrique, hétérochrome, aux bords irréguliers. La lésion est mal limitée, de grande taille avec une croissance récente.

### **3.6 Mélanome acro-lentigineux de la plante**

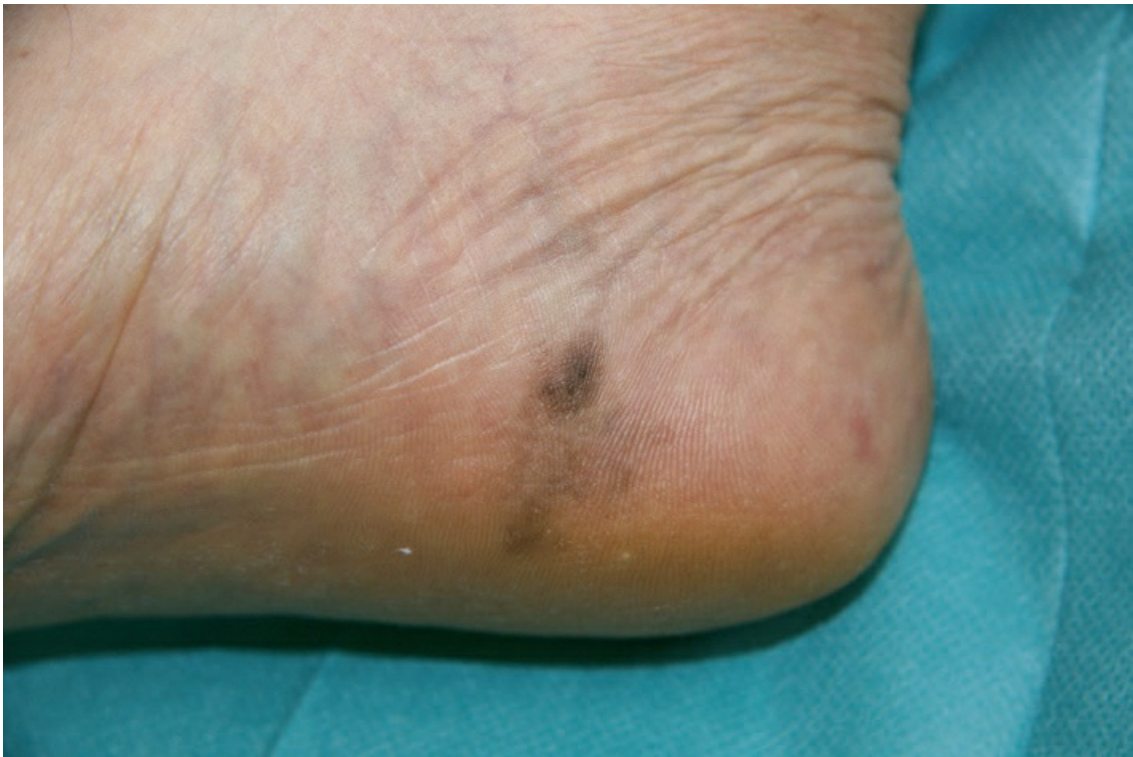

Fig. 23.22 Tache pigmentée d'évolution récente de la plante, asymétrique, mal limitée, hétérochrome.

### **3.7 Mélanome unguéal**

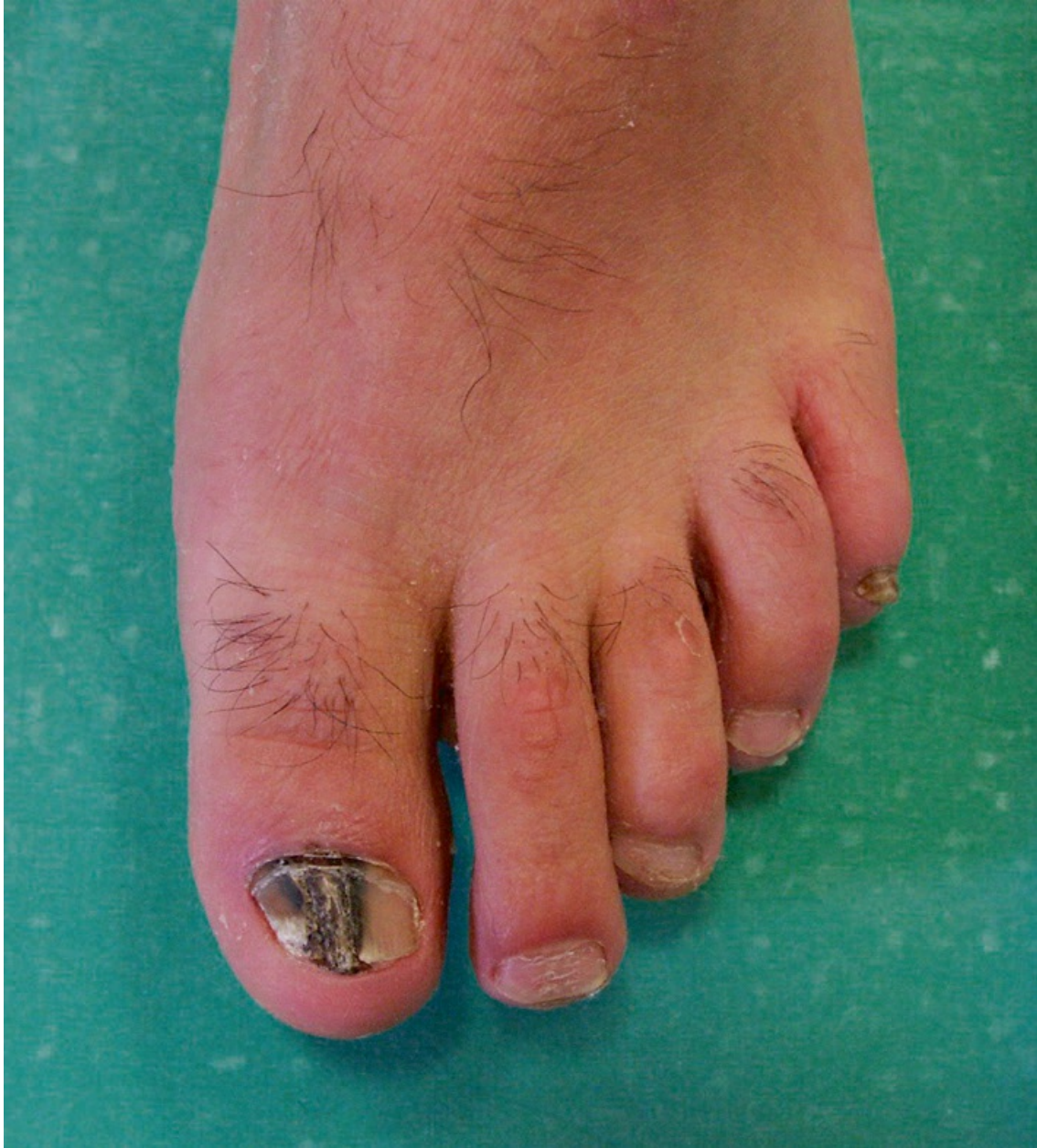

Fig. 23.23 Tache pigmentée d'évolution récente avec pigmentation du repli unguéal (signe de Hutchinson).

### **3.8 Métastases cutanées multiples d'un mélanome**

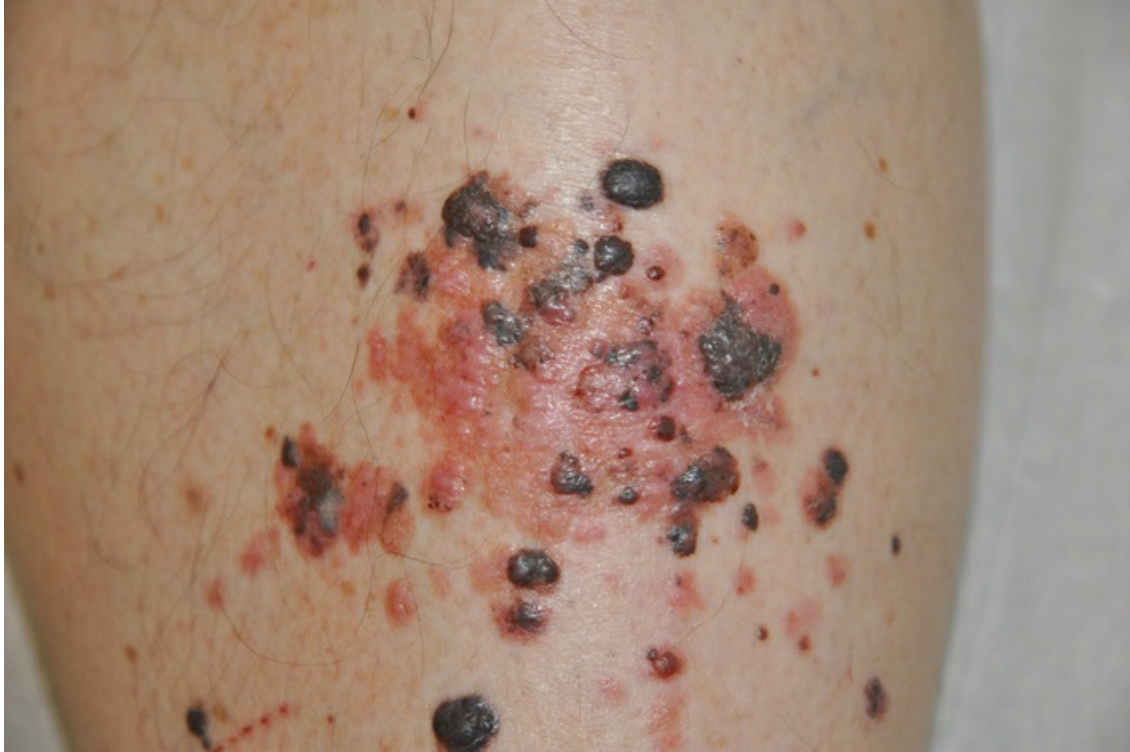

Fig. 23.24 Multiples papules et nodules pigmentés foncés, parfois érythémateux.

## LES 5 POINTS CLÉS DES MÉLANOMES

1. Les principaux facteurs de risque sont : antécédent personnel ou familial de mélanome (mutation *CDKN2A*, *CDK4*, *MC1R*, *MITF*, *BAP1*), phototype clair, exposition solaire importante, syndrome des nævus atypiques. Le diagnostic est suspecté par la clinique : règle ABCDE (voir [tableau 2.5](#)), lésion différente des autres nævus (signe du « vilain petit canard »). Les mélanomes surviennent le plus souvent de novo mais peuvent également se

développer à partir d'un nævus préexistant.

2. Il existe différents types de mélanomes classés selon leur profil anatomoclinique :

- mélanome superficiel extensif (SSM) : avec une croissance horizontale intraépidermique puis verticale dermique;
- mélanome acro-lentigineux : touchant les extrémités palmo-plantaires et les ongles;
- mélanome de Dubreuilh : sur les zones photo-exposées des sujets âgés, avec une croissance horizontale sur plusieurs années;
- mélanome des muqueuses buccales et génitales;
- mélanome nodulaire avec une croissance d'emblée verticale.

3. Toute lésion suspecte doit être excisée pour une analyse histopathologique; l'exérèse chirurgicale doit alors être complète (sans marge) et emporter toute la lésion (cela est discuté si la lésion est de grande taille et touche le visage). Seule l'analyse histopathologique affirme le diagnostic de mélanome et renseigne sur les principaux critères histo-pronostiques : indice de Breslow, indice de Clark, index mitotique ou ulcération. Le principal marqueur pronostic est l'indice de Breslow : épaisseur en millimètres entre la cellule la plus haute située dans la couche granuleuse épidermique et la



cellule la plus profonde. L'indice de Breslow est aussi un indice thérapeutique qui guide la taille de la reprise chirurgicale (voir [tableau 3.9](#)).

4. Une fois le diagnostic posé, il faut faire le bilan clinique :

- de l'état général : comorbidités, score PS (performans status), état nutritionnel, syndrome inflammatoire,
- du syndrome tumoral : métastases cutanées/sous-cutanées en transit, palpation des aires ganglionnaires, métastases viscérales, rechercher une 2<sup>e</sup> localisation de mélanome.

Le bilan paraclinique est, lui, guidé par la classification TNM et le stade du mélanome (voir [tableaux 3.10](#) et [3.11](#)), il comprend selon les cas : une échographie des aires ganglionnaires, un TDM corps entier ou un PET-scan et une imagerie cérébrale.

5. Il faut expliquer au patient qu'il s'agit d'un cancer cutané lors d'une consultation d'annonce et lui expliquer le projet personnalisé de soins. Il faut lui détailler : les règles d'autosurveillance, de photoprotection et de dépistage des apparentés du 1<sup>er</sup> degré. Le suivi est clinique et paraclinique : le rythme de la surveillance et les examens sont guidés par la classification TNM et le stade du mélanome



(voir [tableaux 3.10](#) et [3.11](#)).

Dans tous les cas, la surveillance est à vie. La prise en charge de la maladie métastatique est du ressort du spécialiste et est fondée sur des traitements systémiques : thérapies ciblées (selon le statut mutationnel tumoral), immunothérapies, chimiothérapies, radiochirurgie ou radiothérapie. Une prise en charge palliative doit être menée en parallèle associant soutien psychologique, gestion de la douleur et des symptômes, sans oublier les directives anticipées ou encore la personne de confiance. Un dépistage oncogénétique pourra être proposé selon les situations (voir [tableau 3.12](#)).

### 3.9 Tableau des marges chirurgicales de la reprise de la cicatrice de mélanome, selon l'indice de Breslow

| Épaisseur selon l'indice de Breslow | Marges chirurgicales   |
|-------------------------------------|--|
| Mélanome de Dubreuilh in situ       | 1 cm, voire 0,5 cm en cas de contraintes anatomiques (avec contrôle strict des berges) |
| Intra-épidermique                   | 0,5 cm   |





|           |        |
|-----------|--------|
| 0-1 mm    | 1 cm   |
| 1,01-2 mm | 1-2 cm |
| > 2 mm    | 2 cm   |

### 3.10 Tableau de la classification TNM du mélanome (d'après la classification AJCC 2017)

| Stades    | T  | N  | M  |
|-----------|--|----|----|
| <b>I</b>  | Breslow $\leq$<br>1 mm u-<br>/u+<br><br>ou<br><br>1,01 $\leq$<br>Breslow $\leq$<br>2 mm u- | N0 | M0 |
| <b>II</b> | Breslow<br>1,01 à 2<br>mm u+<br><br>ou<br><br>Breslow $\geq$                               | N0 | M0 |



|            |                  |  |  |
|------------|------------------|--|--|
|            | 2,01 mm<br>u-/u+ |  |  |
| <b>III</b> | Tout T           | N+ :<br>métastase(s)<br>ganglionnaire(s)<br>régionale(s) | M0   |
| <b>IV</b>  | Tout T           | Tout N   | M+ : métastases<br>cutanée(s) ou<br>ganglionnaire(s) à<br>distance ou<br>viscérale |

u- : pas d'ulcération ; u+ : ulcération

### 3.11 Tableau du bilan initial et du suivi des mélanomes stades I à III

| Stades   | Bilan initial | Suivi                            |
|----------|---------------|----------------------------------|
| <b>I</b> | Clinique      | – Tous les 6 mois pendant 3 ans. |

|            |  |  |
|------------|--|--|
|            |  | – Puis tous les ans à vie  |
| <b>II</b>  | – Clinique<br>– Échographie<br>aire<br>ganglionnaire<br>de drainage          | – Tous les 3 à 6 mois pendant 3<br>ans avec une échographie<br><br>– Puis tous les ans à vie   |
| <b>III</b> | – Clinique<br>– Échographie<br>– TDM C-TAP<br>ou TEP scan et<br>TDM cérébral | – Tous les 3 mois pendant 3<br>ans, puis tous les 6 mois<br>pendant 2 ans puis tous les ans<br>à vie<br><br>+ une échographie tous les 3 à<br>6 mois et bilan TDM ou – TEP<br>1 fois par an, pendant 3 ans |

### 3.12 Tableau des indications à une consultation oncogénétique

1) Si au moins 2 mélanomes invasifs avant 75 ans chez les apparentés du 1<sup>er</sup> ou 2<sup>e</sup> degré ou chez un même malade

2) Ou si chez un même individu ou ses apparentés, existence d'un mélanome cutané invasif associé à :

- un mélanome oculaire
- ou un cancer du pancréas
- ou un cancer du rein
- ou un cancer du système nerveux central
- ou à un mésothéliome

## **4 Tumeurs à papillomavirus humain (HPV)**

### **4.1 Verrues vulgaires**



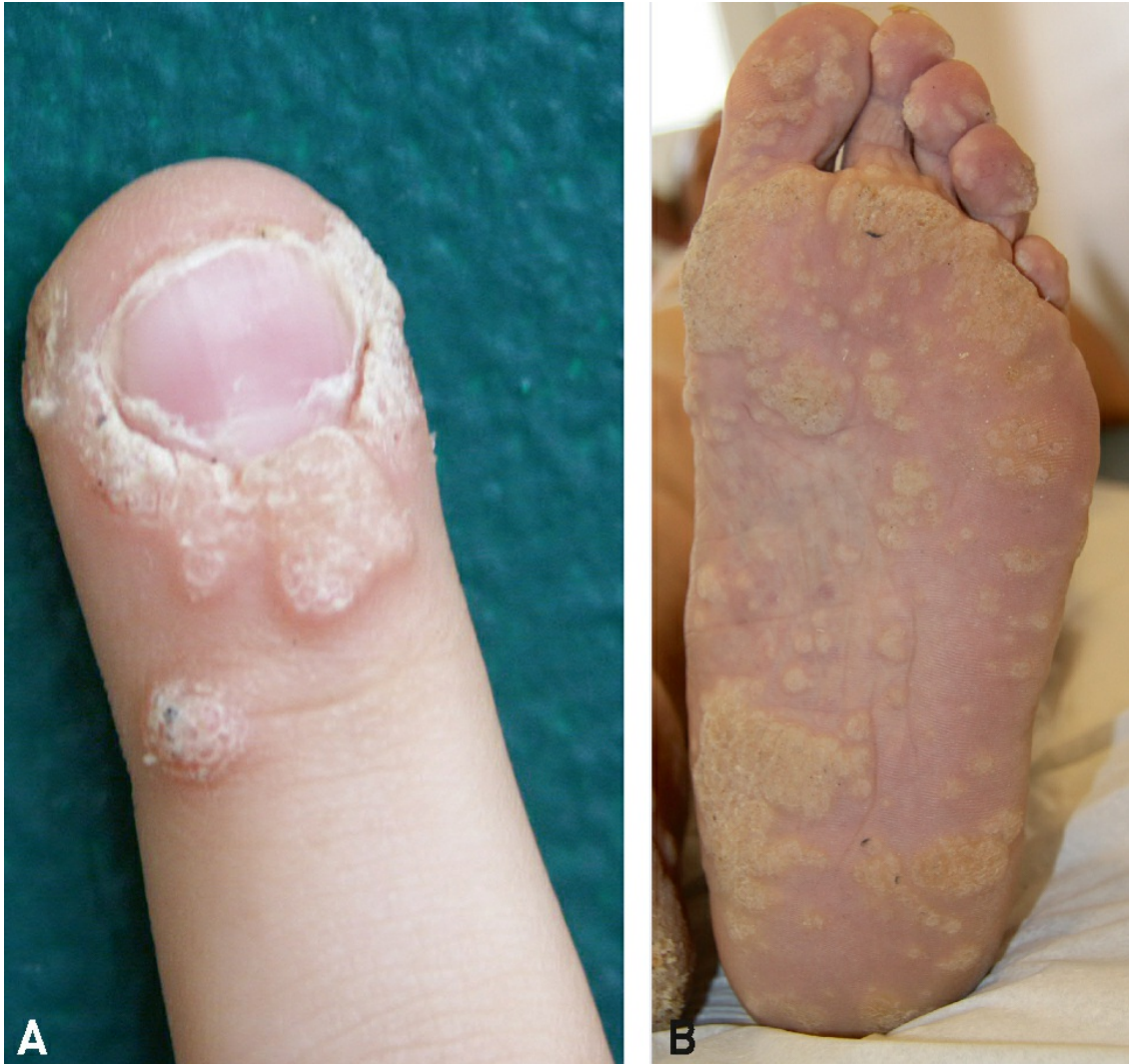

Fig. 23.25 Multiples papules blanches à surface kératosique d'un doigt ou de la plante.

## 4.2 Condylome anal

Un bilan IST est impératif dans cette situation.

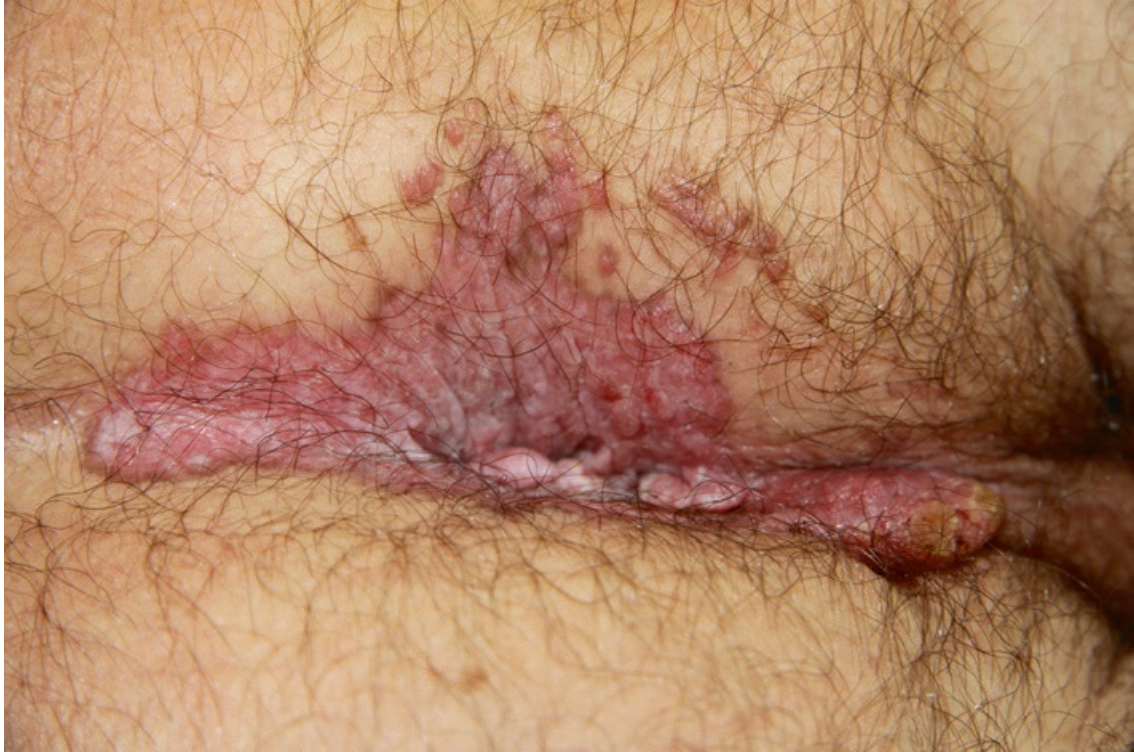

Fig. 23.26 Plaque érythémateuse surmontée par des nodules kératosiques.

## LES 5 POINTS CLÉS DES TUMEURS À PAPILOMAVIRUS HUMAIN (HPV) (VOIR AUSSI [chapitre 10 – item 158](#))

1. Il s'agit d'infections très fréquentes et responsables de lésions cutanées (verrues) ou muqueuses (condylomes) variées et bénignes mais qui sont associées dans certaines situations à des néoplasies avec le rôle des virus HPV 16 et 18 dans les cancers du col de l'utérus. Les HPV 1, 2 ou 3 sont les principaux virus responsables des verrues

cutanées. Les virus HPV 6 et 11 et les HPC oncogènes 16 et 18 sont responsables des condylomes.

2. Le diagnostic est clinique, le traitement des verrues cutanées n'est pas consensuel et sera adapté au type clinique et à la localisation; notons qu'il n'y a pas de traitement spécifique, l'objectif est symptomatique, basé sur la destruction superficielle de la lésion. La récurrence est fréquente en raison de la persistance du virus dans l'épiderme sain.

L'abstention thérapeutique en l'absence de gêne est donc souhaitable et des mesures préventives sont expliquées (éviter les situations à risque en piscine ou dans les douches de salle de sport, par exemple).

3. Les condylomes doivent alerter le clinicien sur le risque de transformation et l'indication d'un bilan IST du patient et des partenaires sexuels. Le traitement est, dans ce cas, justifié pour prévenir leur transmission sexuelle.

4. Un examen par frottis cervico-vaginal est indispensable pour dépister des lésions précancéreuses du col, aussi appelées néoplasies intra-épithéliales. Il faut parfois, selon la situation, analyser l'anus, la vulve, le pénis ou l'urètre pour dépister une néoplasie intra-épithéliale. Ces lésions peuvent évoluer vers un carcinome épidermoïde



invasif. Le traitement repose sur des méthodes destructrices locales : cryothérapie, laser, imiquimod, etc.

5. Un vaccin préventif doit être proposé aux jeunes filles de 14 ans (M0 et M6) et, en « rattrapage », chez les jeunes filles et jeunes femmes de 15 à 19 ans n'ayant pas eu de rapports sexuels (M0, M2 et M6) ou au plus tard dans l'année suivant leur premier rapport avec deux options :

- un vaccin destiné à la prévention des infections par les HPV 6, 11, 16 et 18 : dysplasies de haut grade du col de l'utérus, dysplasies de haut grade de la vulve et verrues génitales externes (condylomes acuminés);
- ou un vaccin ciblant les HPV oncogènes 16 et 18.

Pour les hommes ayant des relations sexuelles avec des hommes, la vaccination HPV est recommandée jusqu'à l'âge de 26 ans (M0, M2 et M6).

La vaccination ne se substitue pas au dépistage des lésions précancéreuses et cancéreuses du col de l'utérus par le frottis cervico-vaginal : à partir de 25 ans, toutes les jeunes femmes doivent continuer à bénéficier du dépistage selon les recommandations en vigueur.

Retrouvez plus de livres médicaux à télécharger gratuitement et exclusivement sur :

[www.facebook.com/LeTresorDesMedecins](http://www.facebook.com/LeTresorDesMedecins) | [www.facebook.com/groups/LeTresorDesMedecins](http://www.facebook.com/groups/LeTresorDesMedecins) |

<https://t.me/LeTresorDesMedecins> | <http://letresordesmedecins.blogspot.com> |







---

## CHAPITRE 24

# Item 316 Lymphomes malins

---

1. [Mycosis fongoïde](#)
2. [Nodules tumoraux d'un mycosis fongoïde](#)
3. [Mycosis fongoïde tumoral](#)
4. [Érythrodermie](#)
5. [Lymphome B](#)

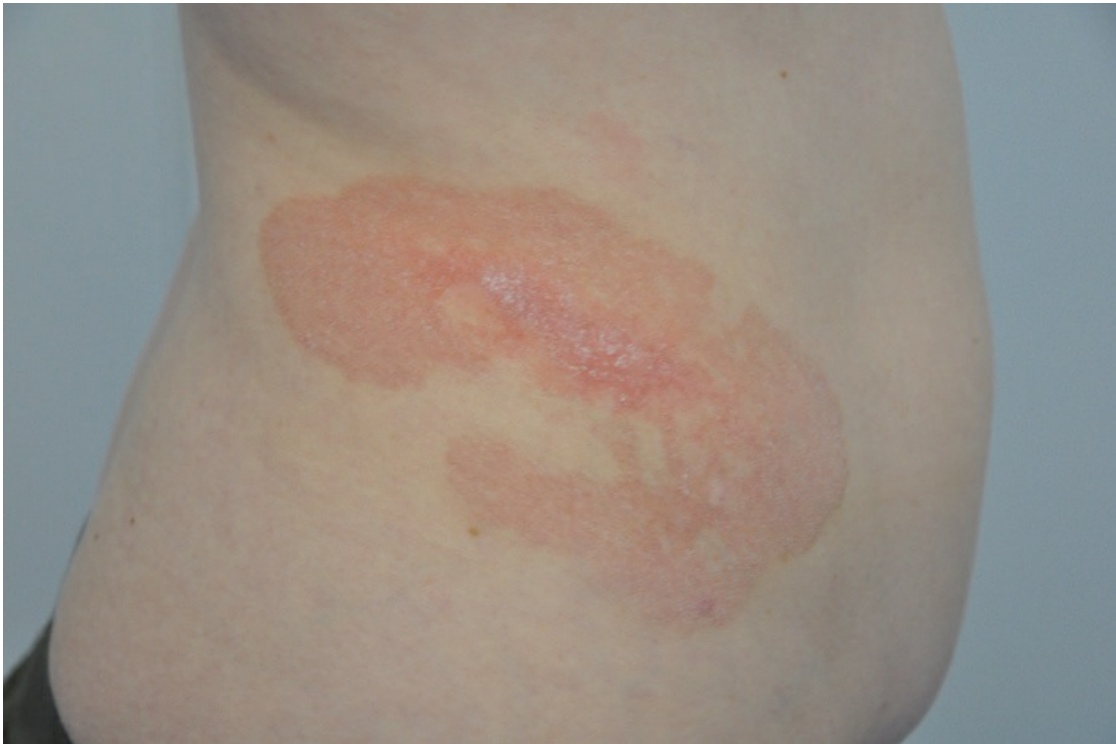

### OBJECTIF

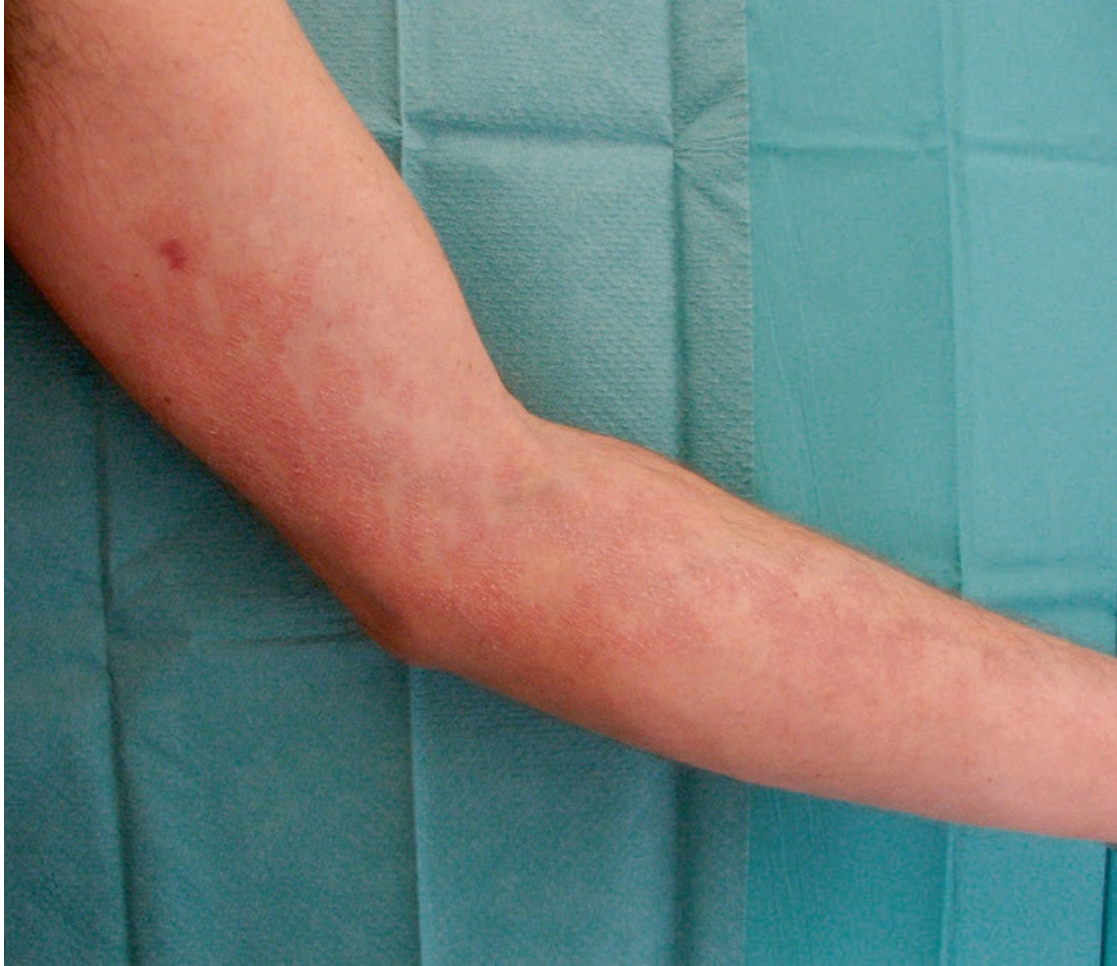- Diagnostiquer un lymphome malin.

## 1 Mycosis fongoïde

Noter la limite nette des lésions. Toute macule érythémateuse fixe, durable, avec ou sans anomalie de la surface cutanée (desquamation, atrophie) doit faire évoquer ce diagnostic.

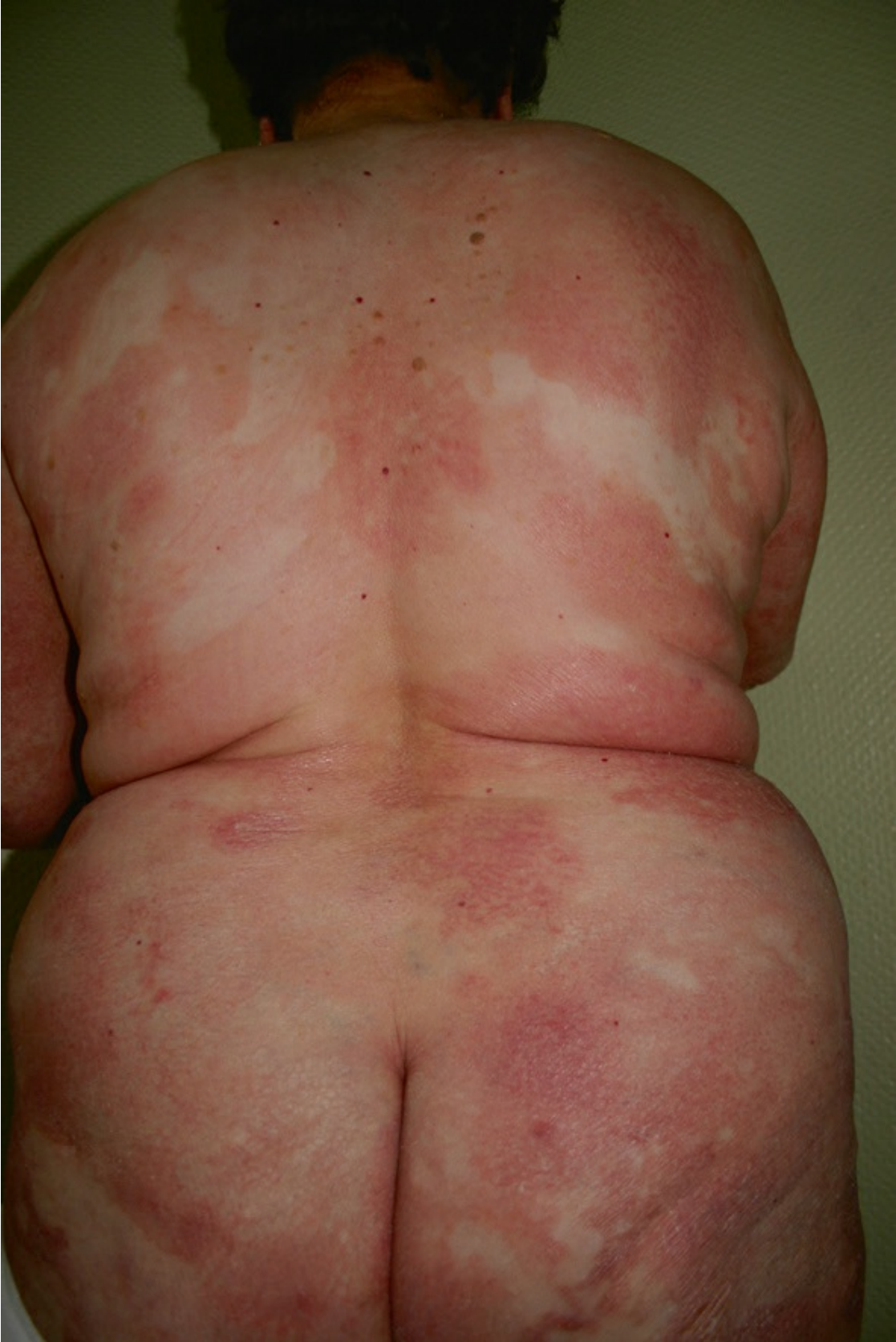

**FIG. 24.1** Tache érythémateuse orangée, arrondie, finement squameuse d'une zone non photo-exposée, chronique et fixe.



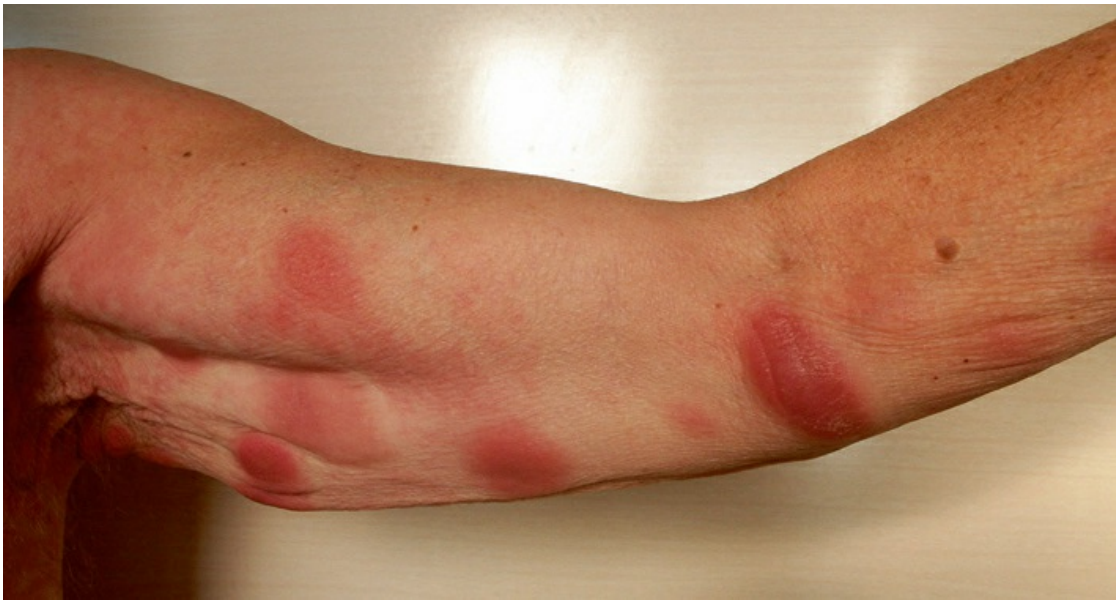**FIG. 24.2** Macules et taches érythémateuses finement squameuses un peu linéaires.

L'extension est variable selon l'évolution et les patients.



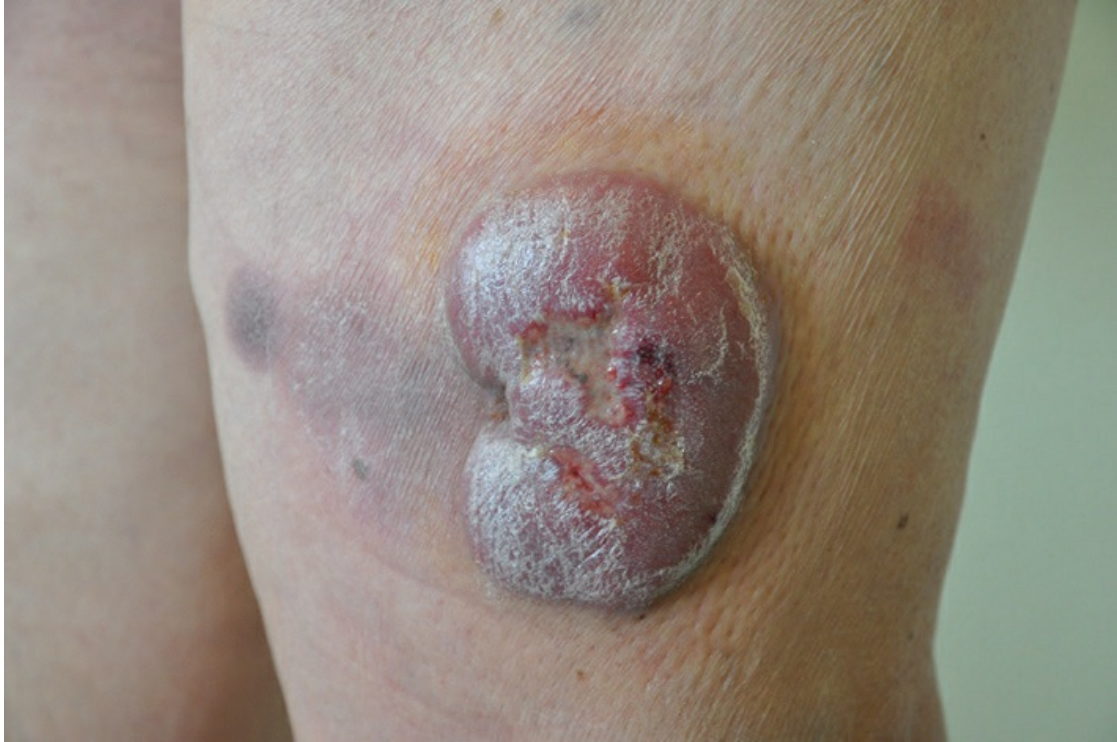**FIG. 24.3** Taches érythémateuses du tronc, des zones non photo-exposées, fixes.

## 2 Nodules tumoraux d'un mycosis fongoïde



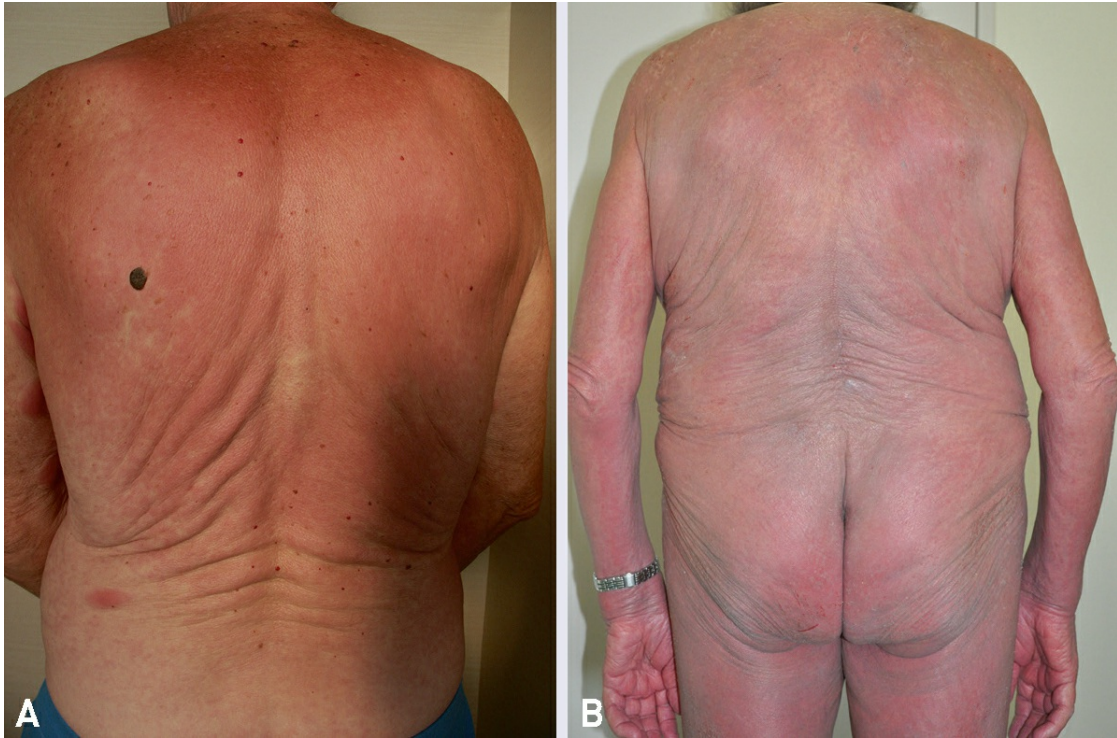**FIG. 24.4** Plaques et nodules érythémateux du bras infiltrés à la palpation.

## 3 Mycosis fongoïde tumoral



**FIG. 24.5** Nodule tumoral ulcéré en son centre.

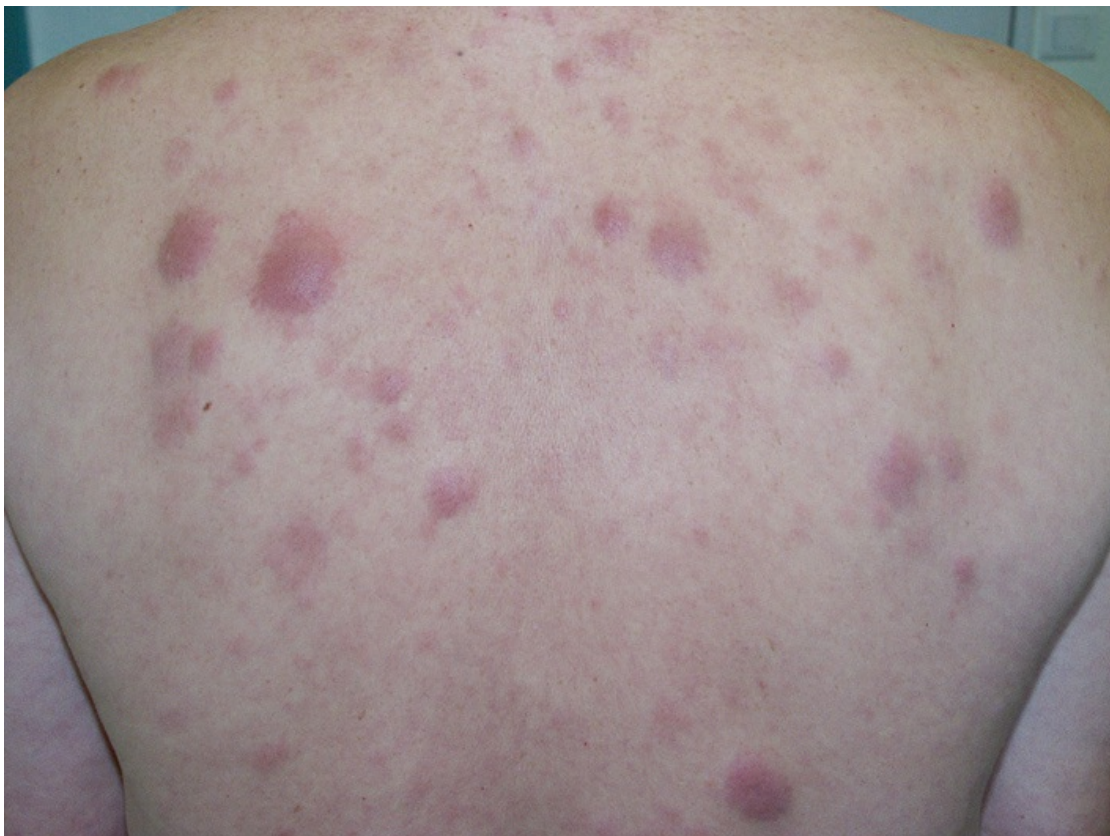## 4 Érythrodermie



**FIG. 24.6** Érythrodermie chez deux patients atteints d'un syndrome de Sézary.

Noter les plis amples et harmonieux du dos : il s'agit du signe du drapé, témoignant d'une infiltration de la peau par des cellules tumorales ou inflammatoires. Il peut être le seul signe d'une dermatose infiltrative généralisée chronique.

## 5 Lymphome B



**FIG. 24.7** Nodules érythémateux multiples du dos.

Devant de tels nodules, une biopsie cutanée est indispensable pour préciser l'étiologie.

## LES 5 POINTS CLÉS DES LYMPHOMES CUTANÉS

1. Il s'agit d'une prolifération lymphocytaire à point de départ cutané, ils sont à bien différencier des lymphomes secondairement cutanés. Les manifestations cutanées sont variables : plaques érythémateuses prurigineuses chroniques, papulo-nodules, érythrodermie, etc. Devant des lésions suspectes, atypiques ou chroniques, une biopsie est indispensable.



2. Devant une suspicion de lymphome, une biopsie cutanée doit être réalisée, elle confirme le diagnostic et permet de classer selon le type de lymphomes cutanés. Il existe de nombreux sous-types de lymphomes T ou B selon le type histologique et l'aspect clinique. Il faut également rechercher la présence d'un clone T ou B dans la peau et le sang. Les lymphomes B cutanés sont un groupe varié dont la prise en charge est faite en centre spécialisé.
3. Le mycosis fongoïde est le lymphome T cutané le plus fréquent. Il s'agit classiquement de plaques érythémato-squameuses chroniques, plus ou moins prurigineuses, qui s'infiltrant sur plusieurs années. Les lésions évoluent parfois vers des nodules et des tumeurs et se propagent petit à petit. Une consultation d'annonce et un projet personnalisé de soins seront remis au patient. La prise en charge est du ressort du spécialiste et repose, selon l'étendue, sur des soins locaux (dermocorticoïdes), de la photothérapie, de l'interféron, du méthotrexate, etc.
4. Le syndrome de Sézary constitue une forme leucémique de mycosis fongoïde, plus souvent de novo, associant des signes cutanés (érythrodermie prurigineuse, kératodermie palmo-plantaire, alopecie, ectropion, onychopathie) et des signes hématologiques (adénopathies, cellules atypiques > 1 000, perte d'expression d'un antigène de surface CD7 ou CD28 ou un rapport CD4/ CD8 > 10). Les complications sont celles des érythrodermies : surinfections, troubles de la thermorégulation et anomalies hydro-électrolytiques (*voir aussi [chapitre 5 – item 112](#)*).
5. Il faut avoir en tête les pseudo-lymphomes cutanés, maladies bénignes qui simulent cliniquement et histologiquement un lymphome cutané et dont l'évolution est favorable. Les étiologies sont multiples : médicamenteuses, piqûres d'insectes ou encore borréliose de Lyme.





---

## CHAPITRE 25

# Item 322 Identification et gestion des risques liés aux médicaments et aux biomatériaux, risque iatrogène, erreur médicamenteuse (voir aussi item 4 et item 5)

---

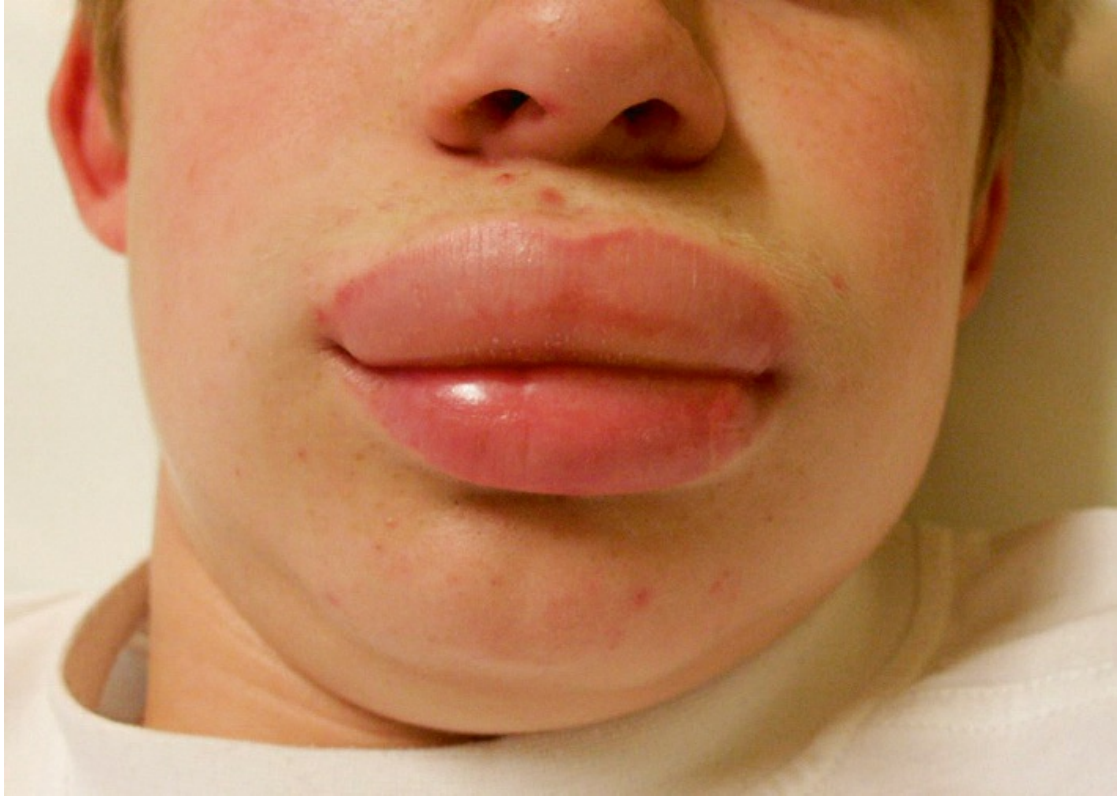1. [Angio-œdème](#)
2. [Pustulose exanthématique aiguë généralisée à un anti-inflammatoire non stéroïdien](#)
3. [Pustulose exanthématique aiguë généralisée à la carbamazépine](#)
4. [Syndrome de Stevens-Johnson : chéilites érosives et érosions superficielles de la muqueuse buccale](#)
5. [Syndrome de Stevens-Johnson à la lamotrigine](#)
6. [Nécrolyse épidermique toxique à l'allopurinol](#)
7. [DRESS syndrome à l'ibuprofène](#)
8. [Érythème pigmenté fixe](#)
9. [Tableau des toxidermies graves](#)
10. [Tableau des toxidermies non sévères](#)



## OBJECTIFS

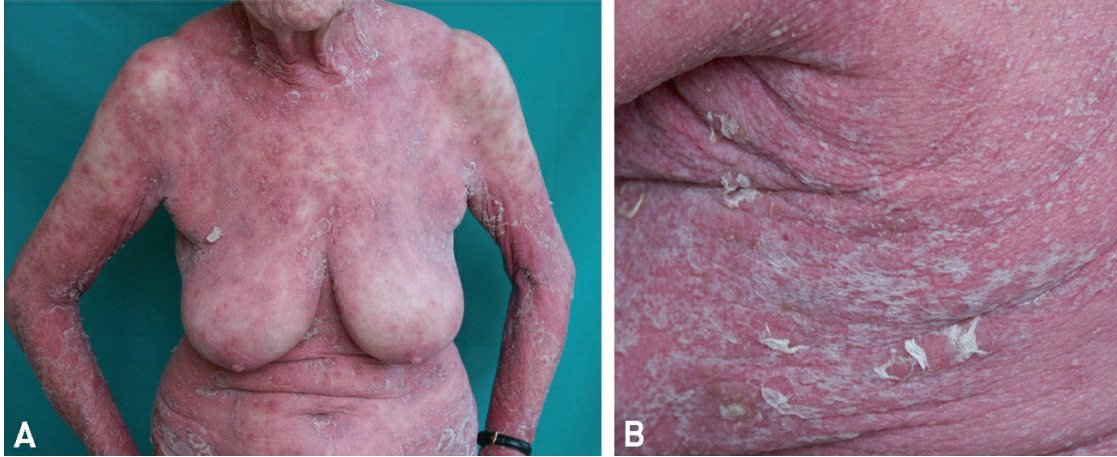- Définir et expliquer le mécanisme des principales pathologies induites par les médicaments.
- Iatrogénie médicamenteuse : épidémiologie, imputabilité et conséquences en santé publique.
- Expliquer les objectifs et les principes du fonctionnement de la pharmacovigilance, de l'addictovigilance (item 75, item 76 et item 78) et de la matériovigilance (item 177).
- Apprécier les risques liés à la contrefaçon de médicaments.
- Identifier et prévenir les erreurs médicamenteuses et celles du circuit du médicament.
- Préciser les temps d'une démarche permettant une culture positive de l'erreur : analyse des EIG, revue de mortalité morbidité, information et plan d'action.
- Définir la notion de responsabilité sans faute (aléa thérapeutique) et le rôle de l'Office national d'indemnisation des accidents médicaux (ONIAM).

# 1 Angio-œdème



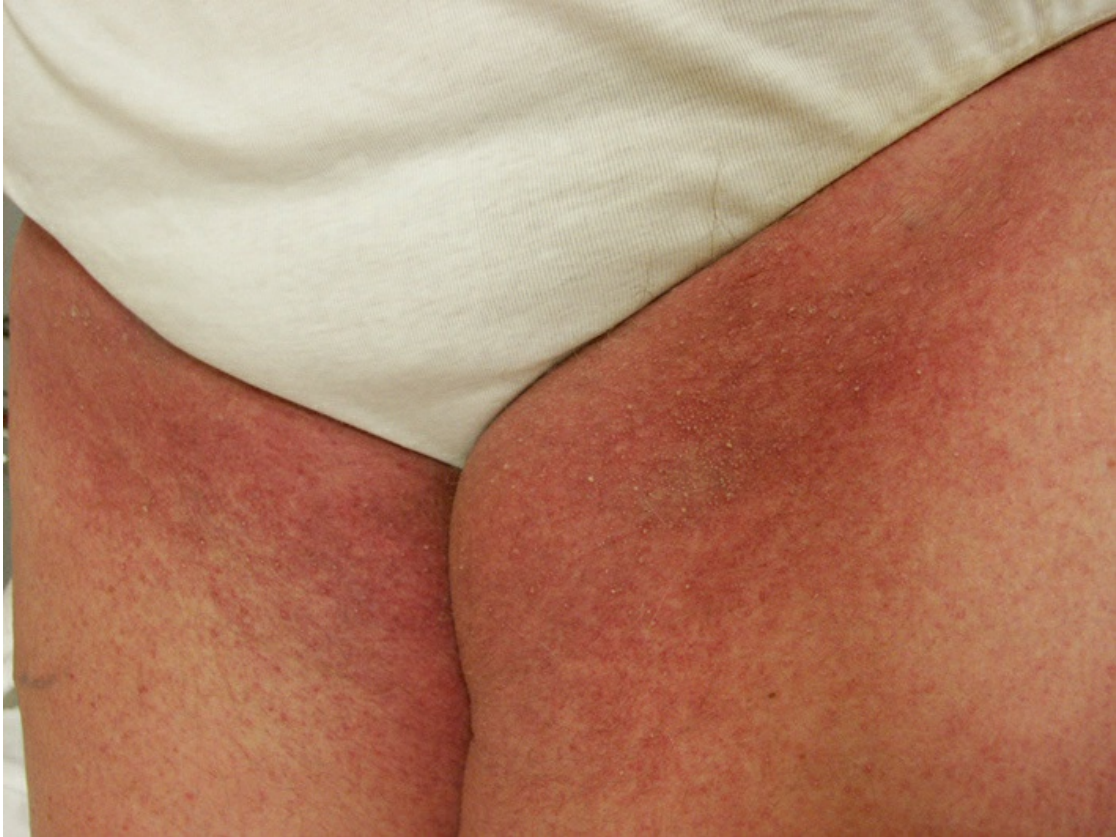**FIG. 25.1** Angio-œdème → urgence vitale. Risque dyspnée pharyngolaryngée constrictive et de choc anaphylactique (voir aussi chapitre 15 - Item 183).

## 2 Pustulose exanthématique aiguë généralisée à un anti-inflammatoire non-stéroïdien



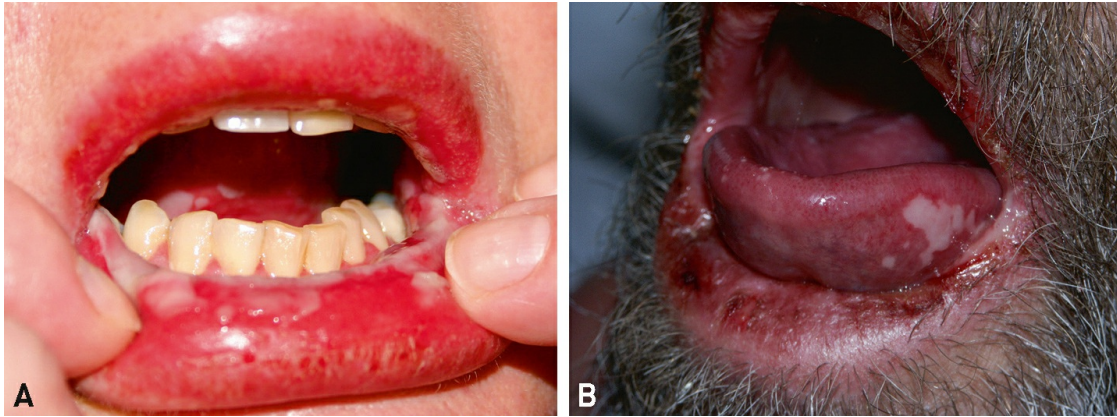
**FIG. 25.2** Exanthème diffus surmonté de multiples pustules prédominantes aux plis avec une desquamation en collerette superficielle, dans un contexte d'altération de l'état général fébrile.

### 3 Pustulose exanthématique aiguë généralisée à la carbamazépine



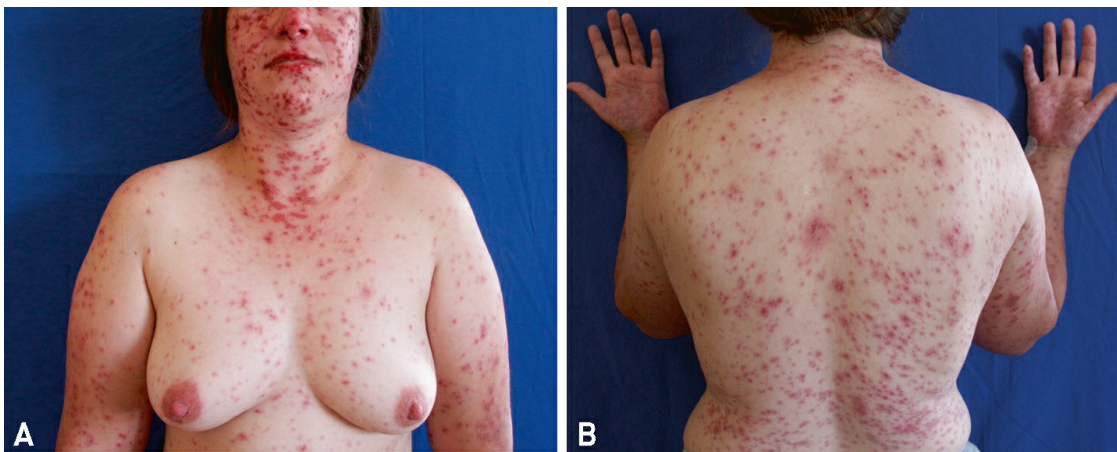**FIG. 25.3** Pustules, sur fond érythémateux des plis, survenues 48 heures après la prise de carbamazépine.

## **4 Syndrome de Stevens-Johnson : chéilites érosives et érosions superficielles de la muqueuse buccale**



**FIG. 25.4** (A) Chez une patiente ayant un syndrome de Stevens-Johnson après la prise de sulfaméthoxazole et de triméthoprime. (B) Chez un patient ayant eu une nécrolyse épidermique toxique après la prise de sulfasalazine.

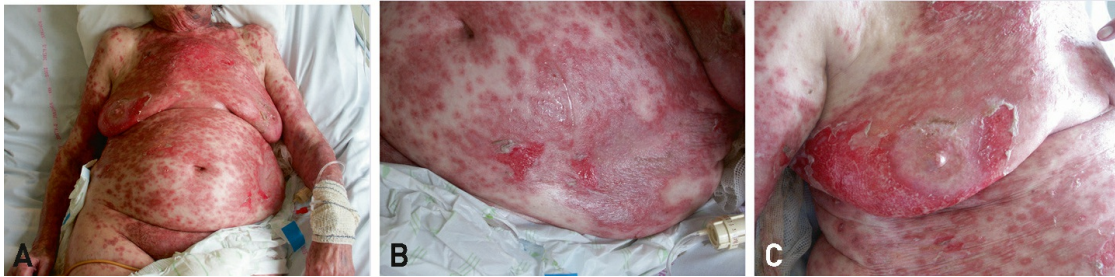## 5 Syndrome de Stevens-Johnson à la lamotrigine



**FIG. 25.5** Multiples macules érythémateuses érosives avec chéilite.

Les lésions débutent souvent par une atteinte muqueuse. Ensuite, il y a des lésions de la région médio-faciale et du tronc, comme chez cette malade. La lésion initiale est une macule érythémateuse qui évolue vers un décollement cutané avec signe de Nikolski.

## 6 Nécrolyse épidermique toxique à l'allopurinol

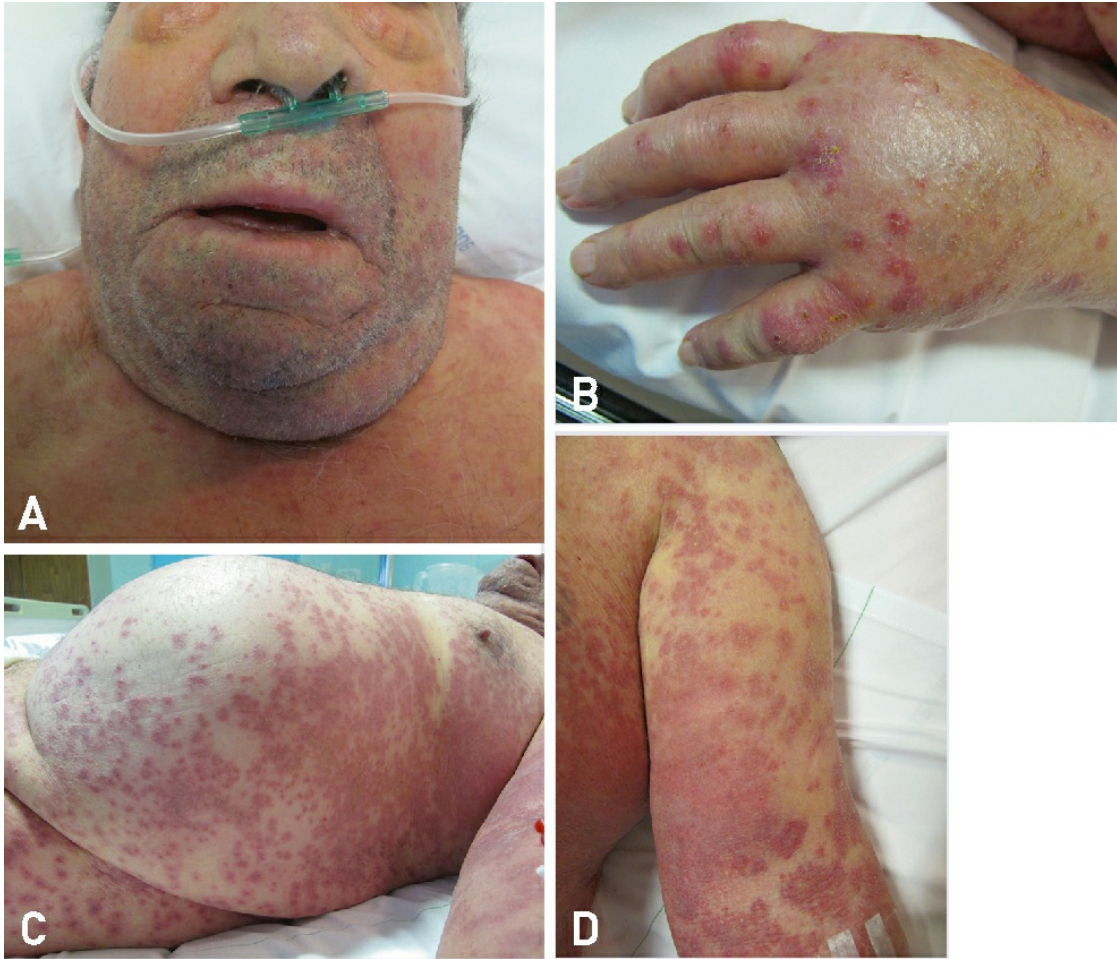

**FIG. 25.6** Macules et taches érythémateuses foncées sur plus de 30 % de la surface corporelle avec érosions superficielles, décollement en linge mouillé et signe de Nikolski positif.

Il s'agissait d'une nécrolyse épidermique toxique survenue 16 jours après la prise d'allopurinol.

## 7 DRESS syndrome à l'ibuprofène

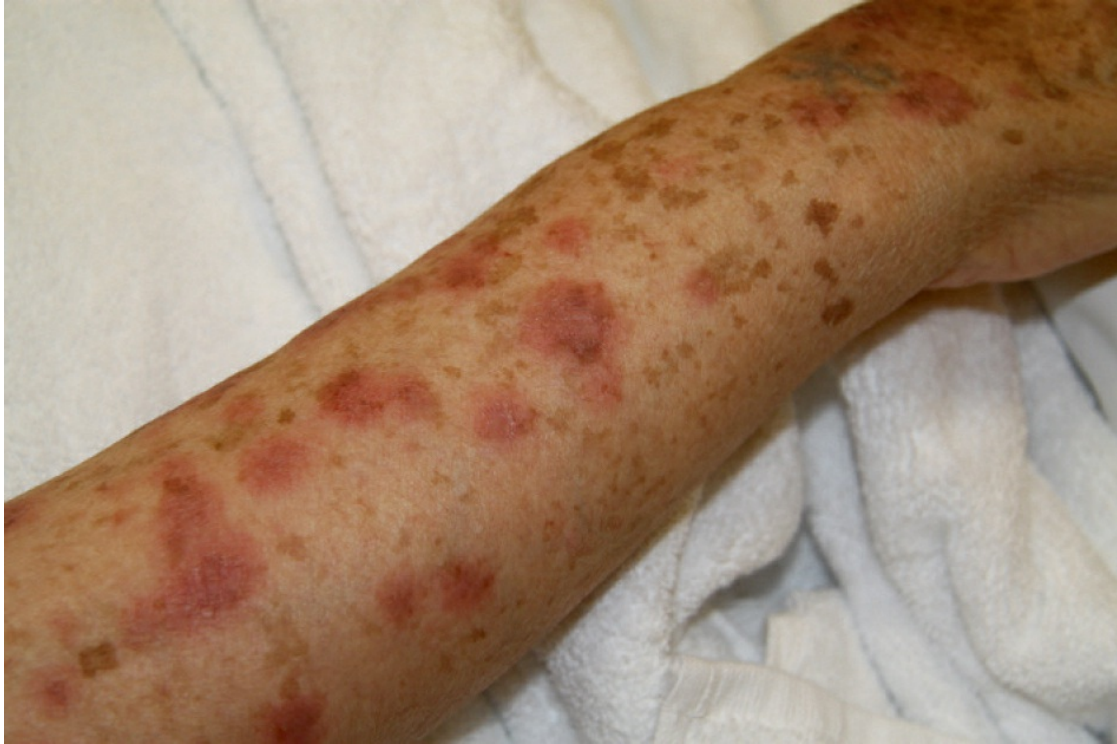



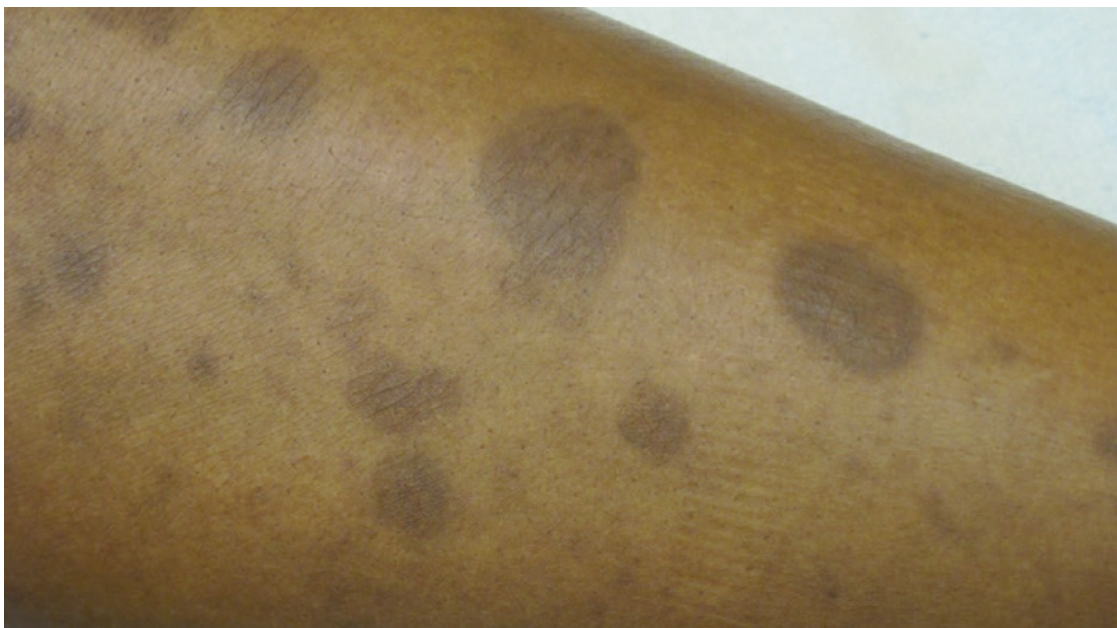**FIG. 25.7** Œdème du visage et des mains associé à une éruption fébrile maculo-papuleuse diffuse.

Il existait des adénopathies diffuses et il y avait une hyperéosinophilie, une perturbation du bilan hépatique et des réactivations virales au bilan biologique. Il s'agissait d'un syndrome d'hypersensibilité médicamenteuse systémique ou syndrome DRESS survenu cinq semaines après la prise d'ibuprofène.

## 8 Érythème pigmenté fixe



**FIG. 25.8** Macules érythémateuses arrondies de l'avant-bras : érythème pigmenté fixe survenu après la prise de paracétamol. L'érythème pigmenté fixe est une réaction cutanée à un médicament, qui récidive toujours au même endroit à chaque nouvelle prise du médicament incriminé.



**FIG. 25.9** Macules et taches pigmentées arrondies chez un sujet à peau foncée : il s'agit d'une pigmentation post-inflammatoire séquellaire d'érythèmes pigmentés fixes après la prise d'anti-inflammatoires non stéroïdiens (AINS).

## LES 5 POINTS CLÉS DES TOXIDERMIES (RÉACTIONS CUTANÉES MÉDICAMENTEUSES, RCM)

1. La cause médicamenteuse doit être évoquée devant toute éruption. Les RCM peuvent être potentiellement graves selon le type de réaction (voir [tableaux 9](#) et [10](#)). Devant un exanthème avec suspicion de toxidermie, il faut donc rechercher des signes de gravité clinique et biologique : atteinte muqueuse, extension, décollement, œdème, cytopénie, éosinophilie, lymphocytes hyperbasophiles, atteinte hépatique et/ou rénale (PEAG, DRESS ou nécrolyse épidermique toxique, voir [tableau 9](#)) mais également des signes systémiques de mauvaise tolérance. Les principaux médicaments pourvoyeurs sont les suivants (liste non exhaustive) : antibiotiques, antiépileptiques, AINS, allopurinol, inhibiteurs de la pompe à protons, produits de contraste iodés, antirétroviraux, etc. Selon la surface décollée-décollable, on distingue le syndrome de Stevens-Johnson (< 10 %), le syndrome de chevauchement (10-30 %) et la nécrolyse épidermique toxique aussi appelée syndrome de Lyell (> 30 %). Plus la surface décollée-décollable est importante, plus le risque vital est important.
2. Le raisonnement diagnostique repose sur :
  - les critères d'imputabilité intrinsèques :
    - sémiologie : signes cliniques en faveur de telle ou telle toxidermie;
    - chronologie : le délai entre la prise médicamenteuse et les premiers symptômes est-il compatible ? S'agit-il d'une première prise ? S'agit-il d'une réintroduction ? Le médicament a-t-il été



- pris après les premiers signes (excluant celui-ci) ?
- les critères d'imputabilité extrinsèques : s'agit-il d'un médicament connu pour être un pourvoyeur de toxidermie ? Quelles sont les données de la littérature ?
3. Devant une suspicion de toxidermie, il faut arrêter en urgence le(s) médicament(s) suspect(s) selon les critères d'imputabilité intrinsèques et extrinsèques. Un bilan paraclinique est justifié pour rechercher une éosinophilie, une atteinte systémique (rénale, hépatique ou autre) ou encore une mauvaise tolérance de la toxidermie (hyperglycémie, acidose ou élévation des lactates dans la nécrolyse épidermique toxique). Un bilan auto-immun, une biopsie et une IFD peuvent être utiles pour faire le diagnostic différentiel avec d'autres dermatoses en cas de suspicion de nécrolyse épidermique toxique.
  4. Toute toxidermie impose la contre-indication définitive du médicament et de sa famille pharmacologique. Il faut remettre une carte d'allergie au patient avec la liste du(des) médicament(s) contre-indiqué(s) et lui indiquer des alternatives thérapeutiques autorisées. Il faut remettre de bonnes explications au patient et l'éduquer en lui proscrivant l'automédication. La place des tests allergologiques après des RCM est rare et se discute dans des centres spécialisés.
  5. Il faut aussi établir une déclaration auprès de la pharmacovigilance, organisme qui gère les effets indésirables des médicaments en France. Il faudra préciser, sur un formulaire anonyme, les critères d'imputabilité intrinsèques pour chaque médicament, la gravité, l'évolution et le type de toxidermie.

## 9 Tableau des toxidermies graves

---

|             |                                 |                       |  |
|-------------|---------------------------------|-----------------------|--|
| Angio-œdème | PEAG (pustulose exanthématique) | Nécrolyse épidermique | DRESS ( <i>drug reaction with eosinophilia and</i> |
|-------------|---------------------------------|-----------------------|--|



|  | de Quincke  | aiguë généralisée)   | toxique  | systemic symptoms)   |
|--|---|--|--|--|
| Délai caractéristique en cas de primosensibilisation | Immédiat → 2 heures   | 1-4 jours  | 1-3 semaines   | 2-6 semaines   |
| Signes cutanés                                       | Œdème cutanéomuqueux entraînant dysphonie, troubles de la déglutition | Éruption brutale scarlatiniforme Dans les plis Apparition de pustules amicrobiennes superficielles | – Débute par une pharyngite, des brûlures oculaires/génitales suivis d’une éruption érythémateuse maculeuse du tronc rouge violacée<br>– Puis évolution rapide vers décollement d’extension variable, des bulles<br>– Signe de Nikolski + (décollement superficiel cutané au frottement de la peau saine)<br>– Atteinte érosive des muqueuses oculaire, buccale, génitale, anale | – Éruption maculo-papuleuse infiltrée pouvant aller jusqu’à un exanthème généralisé<br>– Prurit<br>– Œdème du visage et des extrémités<br>– Possible poussée de DRESS à distance |
| Signes généraux                                      | Risque de choc anaphylactique   | – Fièvre<br>– Altération de l’état général   | Fièvre Nette altération de l’état général  | – Fièvre<br>– Altération de l’état général<br>– Adénopathies > 1,5 cm<br>– Hépatosplénomégalie   |
| Bilan paraclinique                                   | Aucun → urgence vitale  | – Hyperleucocytose à polynucléaires neutrophiles<br>– Biopsie cutanée                              | – Signes biologiques de mauvaise tolérance (insuffisance rénale, hyperlactatémie, hyperglycémie, acidose)<br>– Atteinte de l’épithélium bronchique   | – Hyperéosinophilie<br>– Syndrome mononucléosique<br>– Réactivation virale (HHV6 ou 7, EBV, CMV)<br>– Hépatite<br>– Insuffisance rénale<br>– Pneumopathie                        |

|  |  |  |  |  |
|--|--|--|--|--|
|  |  |  | <ul style="list-style-type: none"> <li>- Troubles de la thermorégulation</li> <li>- Troubles hydro-électrolytiques</li> <li>- Biopsie cutanée et IFD</li> </ul>  | <ul style="list-style-type: none"> <li>interstitielle</li> <li>- Myocardite</li> <li>- Biopsie cutanée</li> </ul>                  |
| Principaux médicaments imputables (non exhaustifs) | Antibiotiques, curarisants, AINS, IEC/ARA2...  | Pristinamycine, ampicilline, fluoroquinolones, sulfamides antibactériens, etc.   | Antibiotiques, antiépileptiques, sulfasalazine, allopurinol, AINS, etc.  | Antibiotiques, antiépileptiques, AINS, allopurinol, IEC, etc.  |
| Diagnosics différentiels (non exhaustifs)          | Cedème angioneurotique héréditaire (déficit en inhibiteur de C1 estérase) et oedème bradykinique | <ul style="list-style-type: none"> <li>- Pustulose septique</li> <li>- Psoriasis pustuleux</li> <li>- Autres dermatoses neutrophiliques</li> </ul> | <ul style="list-style-type: none"> <li>- Érythème polymorphe</li> <li>- Dermatose bulleuse auto-immune</li> <li>- Épidermolyse staphylococcique</li> <li>- Dermatoses lichéniennes auto-immunes</li> </ul> | <ul style="list-style-type: none"> <li>- Psoriasis généralisé</li> <li>- Eczéma généralisé</li> <li>- Lymphome T cutané</li> </ul> |


## 10 Tableau des toxidermies non sévères

|  | Urticaire | Érythème pigmenté fixe | Exanthème maculo-papuleux | Photosensibilité  |
|--|-----------|------------------------|---------------------------|---|
| Délai caractéristique en cas de primosensibilisation | Immédiat  | 24-48 heures           | 7-14 jours                | <ul style="list-style-type: none"> <li>- Dans les heures suivant une exposition solaire pour la phototoxicité</li> <li>- Délai plus long pour la photoallergie : 1-3 semaines en cas de 1<sup>er</sup> contact ; 24 heures en cas de contact ultérieur (met en jeu l'immunité)</li> </ul> |

|  |  |  |   |   |
|--|--|--|---|---|
|  |  |  |   | innée, réaction allergique de type IV)  |
| Signes cutanés                                     | Papules érythémateuses, mobiles, fugaces, prurigineuses          | <ul style="list-style-type: none"> <li>– Macules ou plaques érythémateuses arrondies, parfois surmontées par une bulle</li> <li>– Récidive au même endroit en cas de nouvelle prise médicamenteuse</li> <li>– Cicatrisation sous forme d'une tache pigmentée, brune</li> </ul> | <ul style="list-style-type: none"> <li>– Exanthème maculo-papuleux</li> <li>– Absence de signe de gravité en faveur nécrolyse épidermique toxique (pas de Nikolski, pas d'atteinte muqueuse) ou en faveur DRESS (pas d'œdème du visage ou des extrémités)</li> <li>– Résolution classique en 1 semaine (après arrêt du médicament)</li> </ul> | <ul style="list-style-type: none"> <li>– Phototoxicité : érythème bien limité aux zones exposées, apparition de bulles, comme un coup de soleil intense</li> <li>– Photoallergie : eczéma débutant aux zones découvertes mais s'étendant au reste du corps</li> </ul> |
| Signes généraux                                    | Absence de signes généraux ou de signes muqueux                  | En cas de localisation multifocale, possibles signes généraux associés   | <ul style="list-style-type: none"> <li>– Absence de signes généraux</li> <li>– Apyrexie</li> <li>– Absence d'adénopathie ou d'hépatosplénomégalie en faveur DRESS</li> </ul>  | Aucun   |
| Bilan paraclinique                                 | Aucun  | Aucun sauf si nombreuses lésions   | <ul style="list-style-type: none"> <li>– Normal</li> <li>– Biopsie peu spécifique</li> </ul>  | <ul style="list-style-type: none"> <li>– Aucun</li> <li>– Possibilité de faire des photo-patches tests</li> </ul>   |
| Principaux médicaments imputables (non exhaustifs) | Moins de 10 % des urticaires aiguës ont une cause médicamenteuse | <ul style="list-style-type: none"> <li>– Seule dermatose de cause exclusivement médicamenteuse</li> <li>– Paracétamol, AINS, etc.</li> </ul>   | Antibiotiques, antiépileptiques, AINS, IPP, antituberculeux, etc.   | AINS, cyclines, quinolones, amiodarone, produits cosmétiques, végétaux, facteur professionnel, etc.   |
| Diagnostiques différentiels (non exhaustifs)       | Maladie sérique (association avec arthralgies)                   | <ul style="list-style-type: none"> <li>– Piqûre d'insecte</li> <li>– Dermatose bulleuse auto-immune</li> </ul>   | <ul style="list-style-type: none"> <li>– Éruption virale (EBV, VIH, etc.)</li> <li>– Début d'une toxidermie grave à surveillance clinique</li> </ul>  | <ul style="list-style-type: none"> <li>– Lupus érythémateux ou autre maladie auto-immune</li> <li>– Porphyrie cutanée</li> </ul>  |



– Eczéma  
photo-  
aggravé





---

## CHAPITRE 26

# Item 326 Prescription et surveillance des classes de médicaments les plus courantes chez l'adulte et chez l'enfant : Anti-inflammatoires stéroïdiens et non stéroïdiens

---

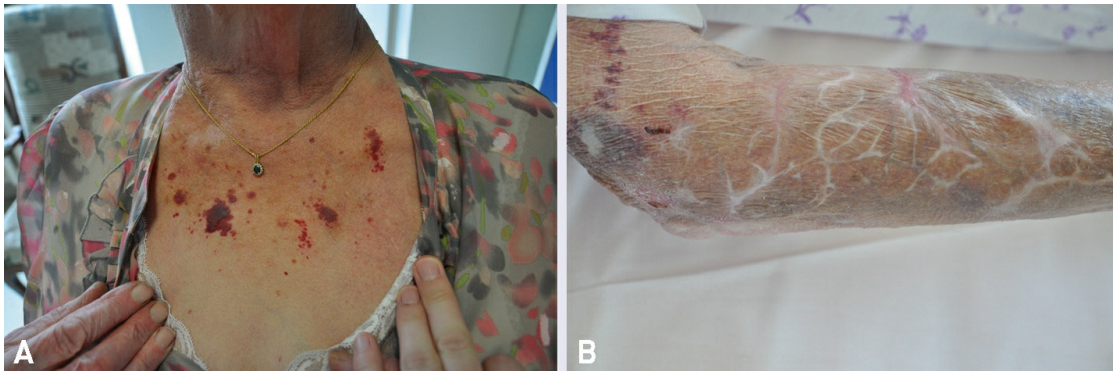1. [Dermatoporose cortico-induite](#)
2. [Eczéma de contact photo-aggravé à un gel anti-inflammatoire](#)
3. [Tableau des différentes classes de dermocorticoïdes](#)
4. [Tableau des principaux effets indésirables des dermocorticoïdes](#)



### OBJECTIFS

- Anti-inflammatoires stéroïdiens et non stéroïdiens.

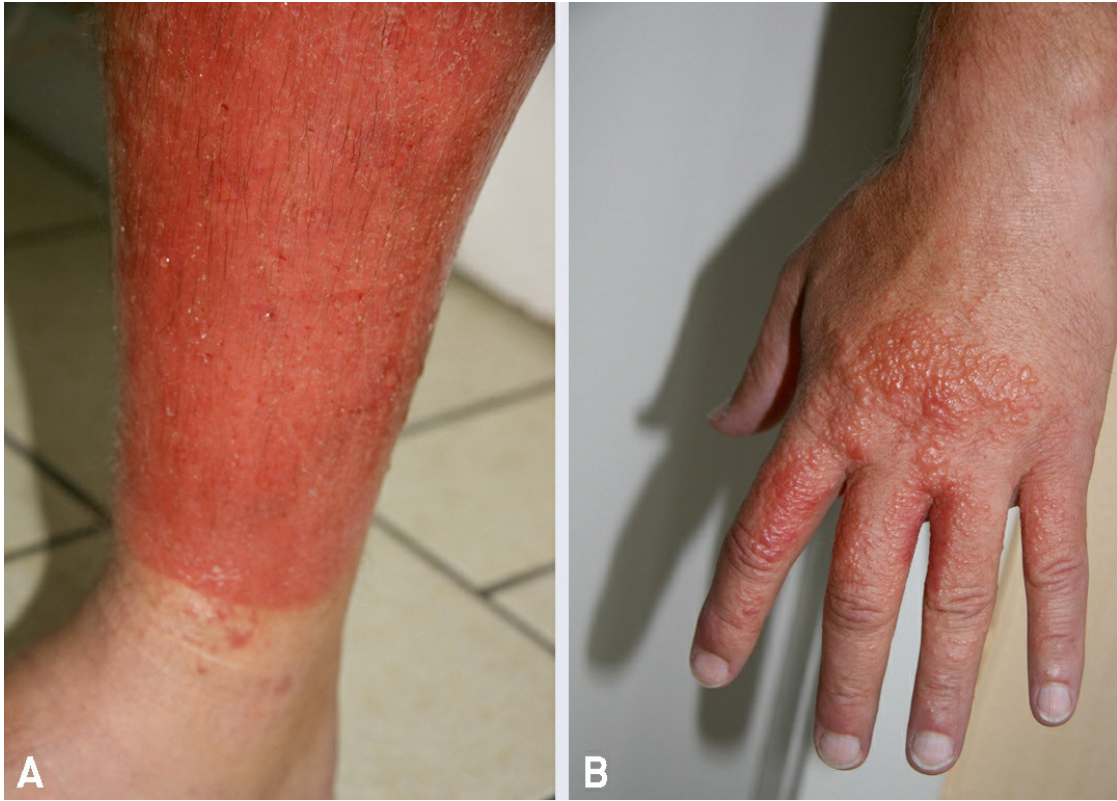## 1 Dermatoporose cortico-induite



**FIG. 26.1** Macules et taches purpuriques du décolleté et de l'avant-bras d'une patiente âgée.

La peau est atrophique, fine, transparente par endroits, plus foncée à d'autres endroits. On remarque, à la partie distale du bras, des cicatrices linéaires. Cet aspect correspond à une dermatoporose, soit un état d'insuffisance cutanée chronique favorisée par la prise d'une corticothérapie orale ou topique prolongée.

## 2 Eczéma de contact photo-aggravé à un gel anti-inflammatoire



**FIG. 26.2** Érythème prurigineux bien limité de la jambe droite focalement couvert de vésicules, avec un suintement. L'examen montre des lésions vésiculeuses prurigineuses confluentes sur base érythémateuse de la main gauche.

L'interrogatoire a permis de conclure à une application de gel anti-inflammatoire sur la jambe droite avec la main dominante (gauche) chez un patient sportif. Il s'agit donc d'un eczéma de contact photo-aggravé au gel anti-inflammatoire.

## LES 5 POINTS CLÉS DE LA PRESCRIPTION DES DERMOCORTICOÏDES

1. Les dermocorticoïdes ont plusieurs propriétés : anti-inflammatoire, antiproliférative (antimitotique), vasoconstriction superficielle du derme et ont des actions

minéralo- et glucocorticoïdes systémiques (freinant l'axe hypothalamo-hypophysaire). Ils sont classés selon leur puissance en quatre niveaux d'activité (voir [tableau 3](#)).

2. L'absorption, donc la puissance, est augmentée avec le propylène glycol, l'acide salicylique et l'occlusion (sous un film plastique). L'absorption est plus importante dans une pommade que dans une crème; elle est aussi plus importante chez l'enfant (le rapport surface/poids est élevé) et le sujet âgé.
3. Les indications sont larges en dermatologie : eczéma, psoriasis, lymphome T cutané, prurigo, dermatoses bulleuses auto-immunes, etc. Le choix du dermocorticoïde repose sur le type d'affection, la surface, la localisation et le terrain. Le choix de l'excipient repose sur la nature, le siège des lésions, l'âge et le passé thérapeutique :

- la crème, émulsion huile dans eau ou eau dans huile, a les indications les plus larges;
- La pommade, corps gras pur, est utilisée dans les dermatoses sèches, hyperkératosiques : son effet occlusif augmente l'absorption et l'hydratation;
- Le gel est utile pour le cuir chevelu ou les lésions suintantes.

La prescription en pratique doit comprendre les éléments suivants sur l'ordonnance :

- classe thérapeutique, galénique;
- rythme d'application : 1 fois par jour le plus souvent, avec ou sans un protocole de décroissance;
- quantité selon la surface : nombre de tube(s) par semaine(s) ou par mois, avec une évaluation du nombre de tube(s) appliqué(s);
- durée d'application.

Le médecin surveillera ensuite l'efficacité du traitement mais également la survenue d'effets indésirables (voir [tableau 4](#)). Des allergies de contact aux dermocorticoïdes (et à leur excipient) peuvent exister, il faut y penser devant une dermatose habituellement sensible aux dermocorticoïdes et





qui n’y répond pas le cas échéant.

4. La fréquence d’application est variable selon les pratiques. Dans tous les cas, il faut viser un arrêt qu’il soit progressif (pemphigoïde, par exemple) ou rapide (dermatite atopique). Selon les indications, il est parfois utile de proposer, en plus, un émollient (à ne, toutefois, pas appliquer en même temps que le dermocorticoïde). L’éducation est primordiale pour lutter contre la dermocorticophobie, il convient d’expliquer les modalités d’application et de l’arrêt. Il existe un effet réservoir (relargage progressif du dermocorticoïde vers les couches plus profondes), un effet rebond de la dermatose (à l’arrêt trop brutal du dermocorticoïde) et une tachyphylaxie (diminution de l’intensité de l’effet pharmacologique observée malgré la poursuite du traitement à la même posologie). Les effets indésirables sont multiples et résumés dans le [tableau 4](#).
5. Les contre-indications sont essentiellement :
  - infectieuses (virales, bactériennes, fongiques et parasitaires) avec un effet clinique favorable transitoire suivi d’une aggravation et d’une modification du tableau;
  - une dermatose ulcérée;
  - des dermatoses faciales.

### 3 Tableau des différentes classes de dermocorticoïdes

| Classe 1 Faible  | Hydrocortisone  |
|------------------|---|
| Classe 2 Modérée | <ul style="list-style-type: none"> <li>- Désonide*</li> <li>- Béthaméthasone valérate*</li> <li>- Fluocortolone</li> <li>- Triamcinolone acétonide</li> <li>- Flumétasone pivalate</li> </ul> |
| Classe 3 Forte   | <ul style="list-style-type: none"> <li>- Désonide*</li> <li>- Béthaméthasone valérate*</li> <li>- Béthamétasone dipropionate</li> <li>- Diflucortolone valérate</li> </ul>                    |

|                            |  |
|----------------------------|--|
|                            | <ul style="list-style-type: none"> <li>- Difluprednate</li> <li>- Fluticasone propionate</li> <li>- Hydrocortisone butyrate</li> <li>- Hydrocortisone acéponate</li> </ul> |
| <b>Classe 4 Très forte</b> | <ul style="list-style-type: none"> <li>- Clobétasol propionate</li> <li>- Bétaméthasone dipropionate (avec du propylène glycol)</li> </ul>                                 |

\*Certaines molécules stéroïdes figurent dans plusieurs lignes, car l'intensité dépend alors de l'excipient.

## 4 Tableau des principaux effets indésirables des dermocorticoïdes

|                           |   |
|---------------------------|---|
| <b>Effets locaux</b>      | <ul style="list-style-type: none"> <li>- Atrophie cutanée, télangiectasies, ralentissement de la cicatrisation, vergetures, purpura, ecchymoses, dermatoporose, hypertrichose, acné induite, aggravation d'une rosacée ou d'une dermatite séborrhéique, hypopigmentation.</li> <li>- Glaucome, cataracte (application sur les paupières).</li> <li>- Rôle pro-infectieux bactérien, viral, fongique et parasitaire.</li> <li>- Allergie au dermocorticoïde ou à l'excipient.</li> <li>- Dépendance, tachyphylaxie, effet rebond.</li> </ul> |
| <b>Effets systémiques</b> | <ul style="list-style-type: none"> <li>- Freinage de l'axe hypothalamo-hypophysaire.</li> <li>- Syndrome cushingoïde par hypercorticisme iatrogène.</li> <li>- Hyperglycémie, diabète.</li> <li>- Retard de croissance et hypertension intracrânienne bénigne chez l'enfant.</li> </ul>   |



---

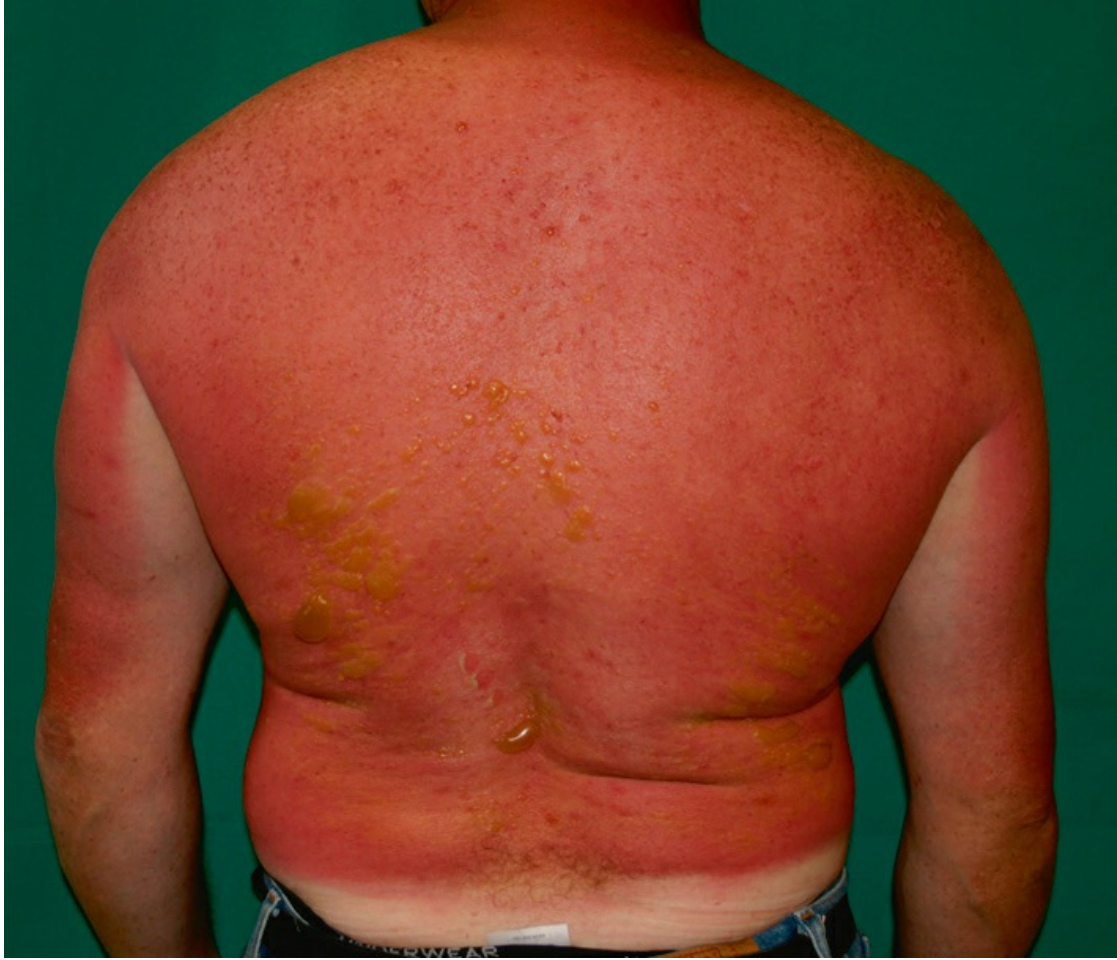## CHAPITRE 27

# Item 329 Prise en charge immédiate pré-hospitalière et à l'arrivée à l'hôpital, évaluation des complications : chez un brûlé

---

1. [Brûlure solaire \(érythème actinique\) du 2<sup>e</sup> degré superficiel](#)
2. [Brûlures du 2<sup>e</sup> degré profond](#)
3. [Brûlure du 3<sup>e</sup> degré](#)
4. [« Règle des neuf » de Wallace](#)
5. [Tableau des degrés de brûlures](#)

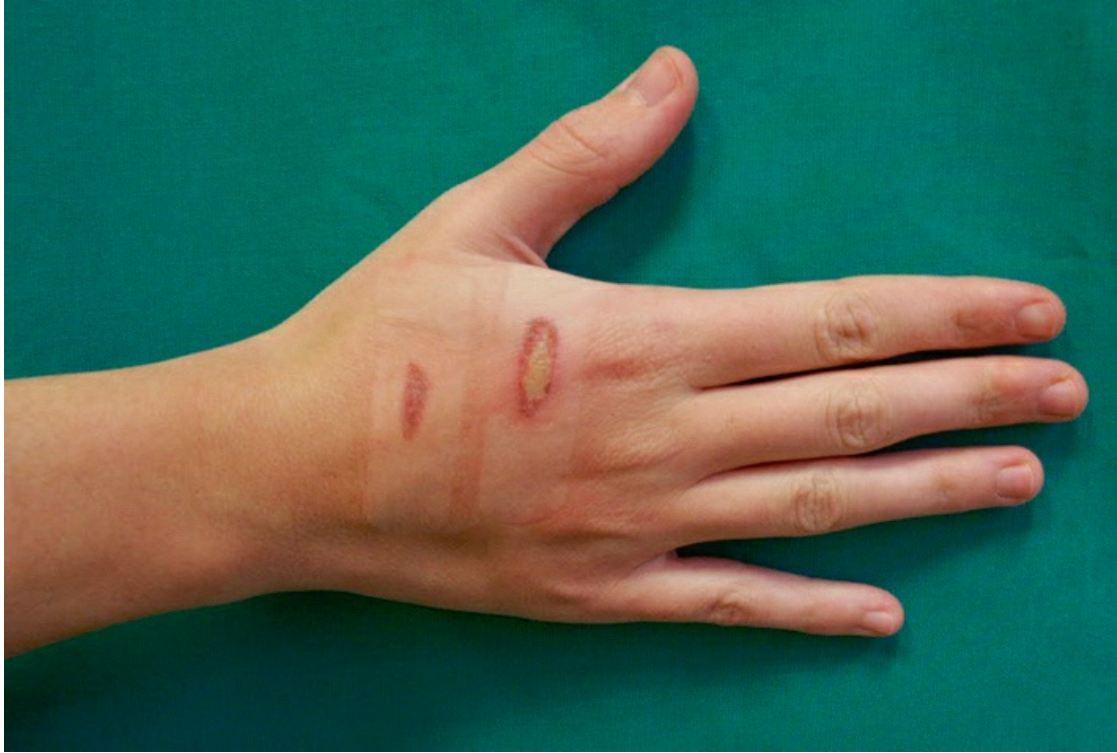## 1 Brûlure solaire (érythème actinique) du 2<sup>e</sup> degré superficiel



**FIG. 27.1** Érythème douloureux diffus avec des bulles suite à une exposition solaire.

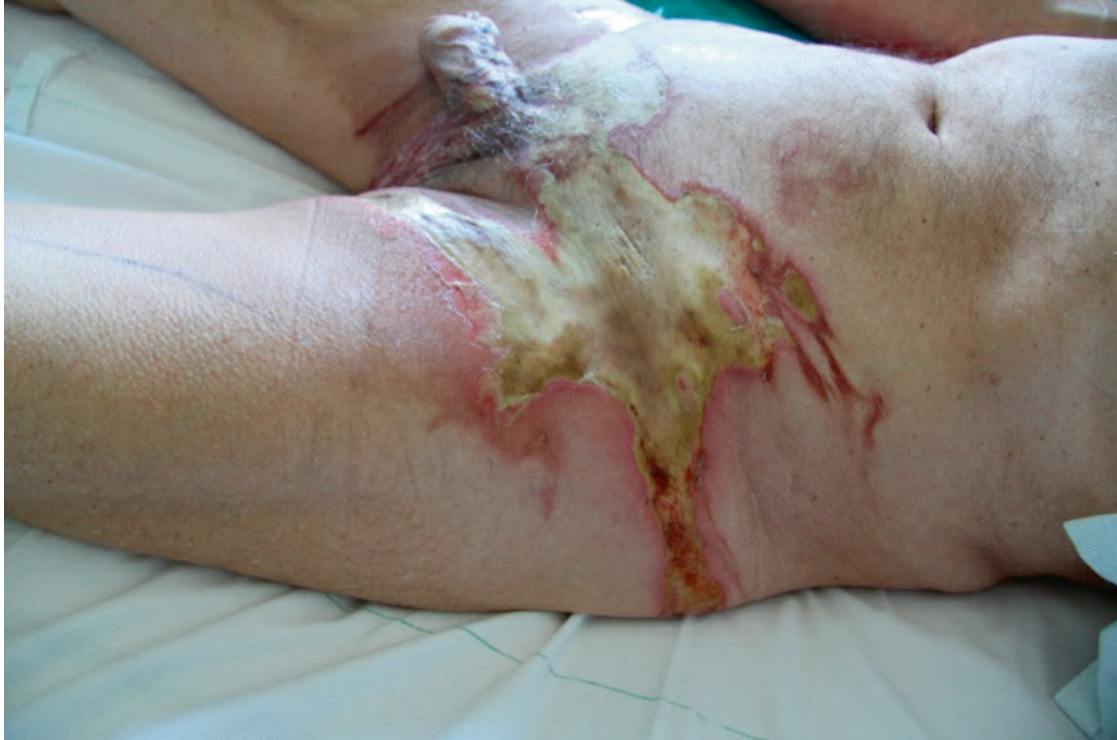## 2 Brûlures du 2<sup>e</sup> degré profond





**FIG. 27.2** Ulcérations linéaires peu douloureuses avec tissu sous-jacent blanchâtre.

### 3 Brûlure du 3<sup>e</sup> degré



**FIG. 27.3** Ulcération profonde du bassin au fond blanchâtre avec des zones noires. La peau est cartonnée et insensible : il s'agissait d'une brûlure du 3<sup>e</sup> degré.

## LES 5 POINTS CLÉS DES BRÛLURES

1. Il s'agit d'une destruction du revêtement cutané qui peut être de plusieurs causes : thermique, chimique, électrique ou encore par radiation d'un four à micro-ondes. Le dermatologue prend en charge les brûlures limitées (peu profondes et peu étendues). Le réanimateur prend en charge les brûlures graves.
2. Trois éléments pronostiques sont essentiels dans la prise en charge et permettent d'orienter si besoin les patients vers un service spécialisé :
  - surface brûlée : elle est évaluée à partir de la « règle de neuf » de Wallace ([figure 27.4](#)) ou, pour les petites surfaces, utiliser la méthode de la paume (du patient) représentant 1 %;

- profondeur de la brûlure : pouvant évoluer avec le temps (implique une surveillance) et dont on distingue trois degrés (voir [tableau 5](#));
  - âge et terrain du patient.
3. Un brûlé grave (ou toute brûlure circonférentielle d'un membre) sera hospitalisé en urgence en réanimation spécialisée pour lutter contre le risque infectieux, les troubles hydro-électrolytiques, les troubles de la thermorégulation mais également afin de réaliser des soins quotidiens et prévenir les séquelles cicatricielles ou encore les brides.
  4. Les soins locaux des brûlures limitées reposent sur des soins locaux quotidiens (pour surveiller l'évolution des lésions) sous couvert d'antalgiques : eau et savon antiseptique, débridement doux des tissus, pansements hydrocellulaires. Il convient de vérifier le statut vaccinal contre le tétanos. En cas de brûlure thermique, il faut refroidir la zone avec de l'eau froide le plus précocement possible +++++.
  5. Les risques de brûlures limitées sont une surinfection bactérienne à la phase aiguë puis, à la phase tardive, le risque de cicatrices érythémateuses, hypertrophiques ou chéloïdiennes. Plusieurs années après, il existe un risque de transformation maligne des cicatrices de brûlures : carcinome épidermoïde cutané principalement mais également carcinome basocellulaire ou encore mélanome et sarcome.

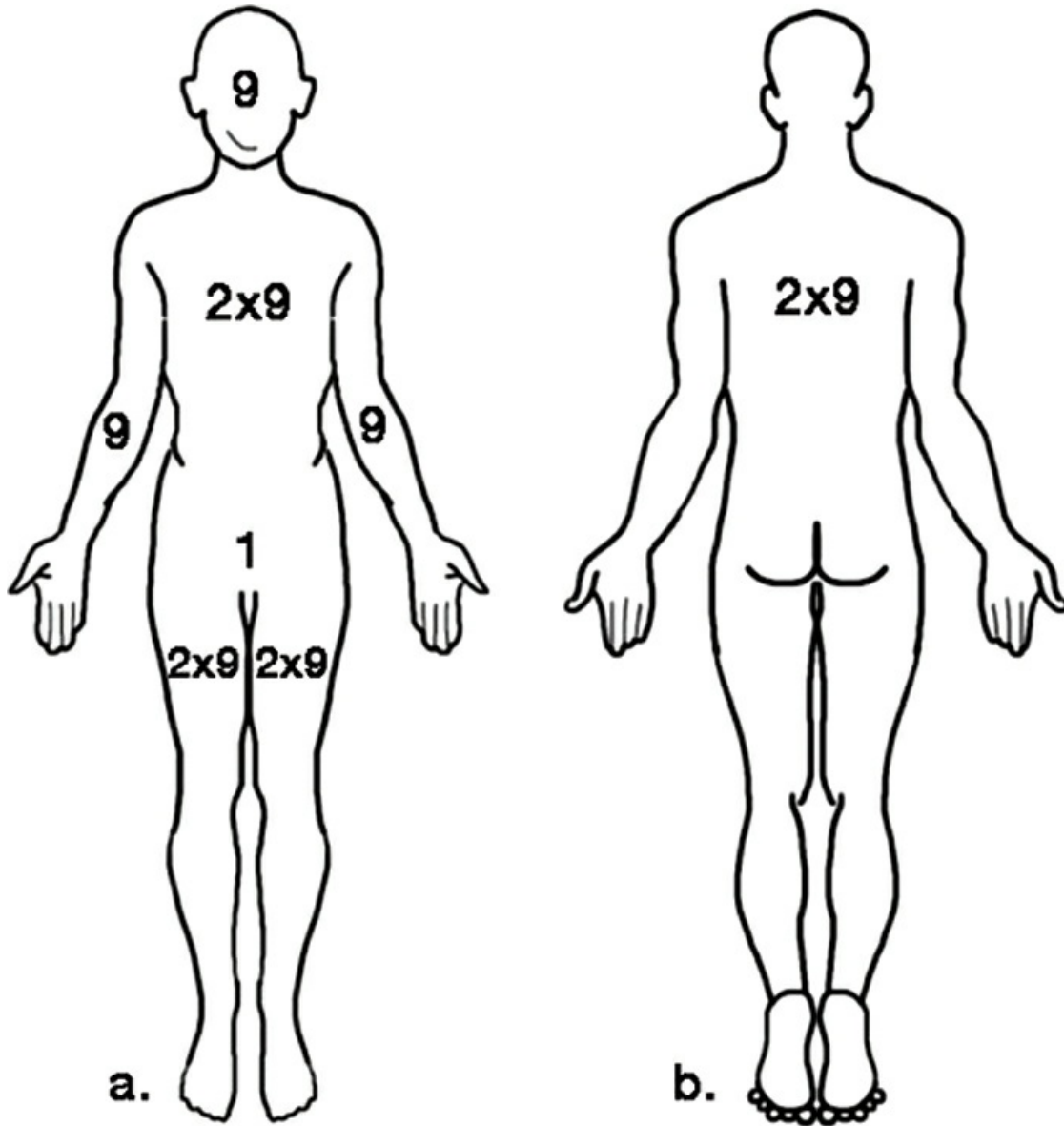
## 4 « Règle des neuf » de Wallace

Retrouvez plus de livres médicaux à télécharger gratuitement et exclusivement sur :

| [www.facebook.com/LeTresorDesMedecins](http://www.facebook.com/LeTresorDesMedecins) | [www.facebook.com/groups/LeTresorDesMedecins](http://www.facebook.com/groups/LeTresorDesMedecins) |

| <https://t.me/LeTresorDesMedecins> | <http://letresordesmedecins.blogspot.com> |





**FIG. 27.4** « Règle des neuf » de Wallace.

## 5 Tableau des degrés de brûlures

|  |  |
|--|--|
| <b>1<sup>er</sup> degré</b>            | <ul style="list-style-type: none"> <li>- Atteinte de l'épiderme uniquement</li> <li>- Érythème douloureux, non phlycténulaire</li> <li>- Guérison sans séquelle en quelques jours</li> </ul> |
| <b>2<sup>e</sup> degré superficiel</b> | <ul style="list-style-type: none"> <li>- Atteinte du derme superficiel</li> <li>- Érythème très douloureux ++</li> <li>- Présence de phlyctènes</li> </ul>                                   |

|                                    |   |
|------------------------------------|---|
|                                    | <ul style="list-style-type: none"> <li>- Tissus sous-jacents érythémateux</li> <li>- Guérison sans cicatrice en 2-3 semaines</li> </ul>   |
| <b>2<sup>e</sup> degré profond</b> | <ul style="list-style-type: none"> <li>- Atteinte du derme profond</li> <li>- Érythème peu douloureux</li> <li>- Présence de phlyctènes</li> <li>- Tissus sous-jacents blanchâtres</li> <li>- Guérison avec cicatrice en 2-3 semaines</li> </ul>  |
| <b>3<sup>e</sup> degré</b>         | <ul style="list-style-type: none"> <li>- Destruction totale du revêtement cutané avec possible atteinte musculaire sous-jacente possible</li> <li>- Peau blanche, brune ou noire, cartonnée, insensible</li> <li>- Cicatrice</li> <li>- Prise en charge en urgence dans un centre spécialisé</li> </ul> |





---

## CHAPITRE 28

# Item 344 Infection aiguë des parties molles : abcès, panaris, phlegmon des gaines

---

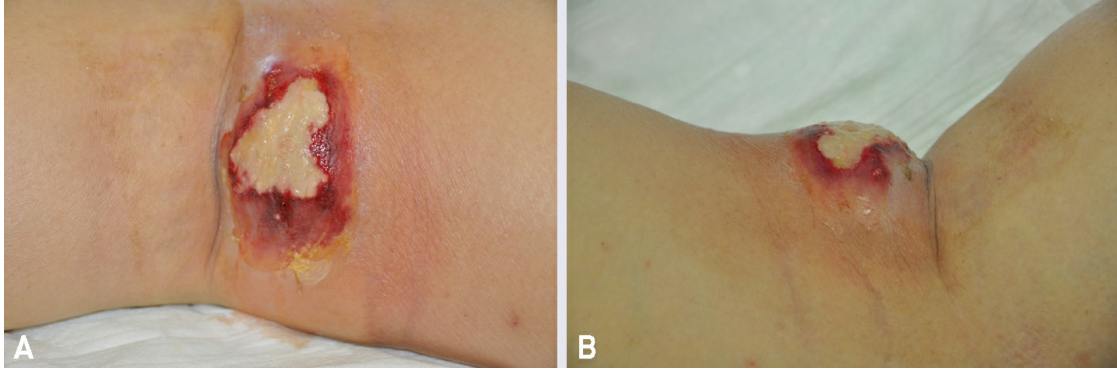
1. [Abcès collectés](#)
2. [Panaris au stade collecté](#)



### OBJECTIFS

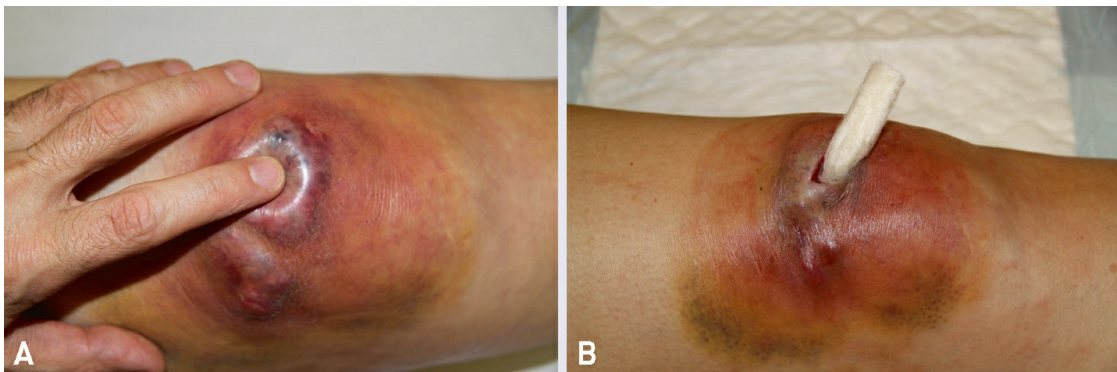
- Diagnostiquer et traiter une infection aiguë des parties molles (abcès, panaris, phlegmon des gaines).
- Identifier les situations d'urgence et celles nécessitant une hospitalisation, initier la prise en charge.

## 1 Abcès collectés



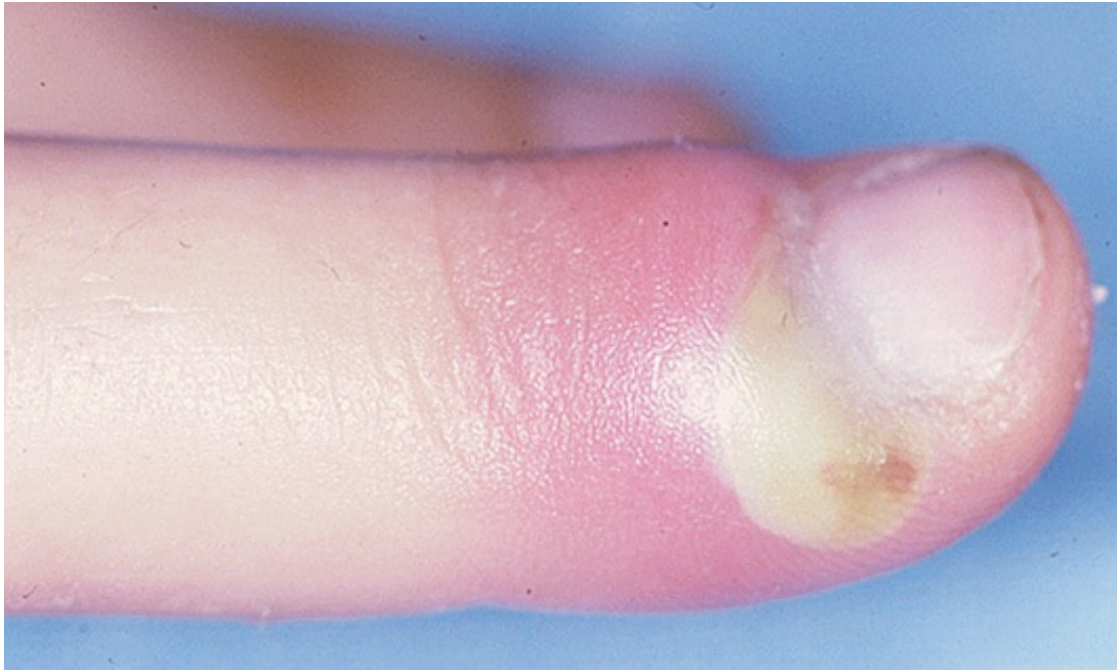**FIG. 28.1** Nodule collecté avec ulcération fibrineuse centrale et pourtour inflammatoire du creux poplité.

La palpation du centre du nodule était rénitente, molle :  
cet abcès a été drainé le jour même.



**FIG. 28.2** Nodule collecté de la jambe au pourtour inflammatoire dont la palpation est rénitente : abcès collecté. Sur la photo de droite, on voit l'abcès mis à plat après l'incision et le drainage avec une mèche en place.

## 2 Panaris au stade collecté



**FIG. 28.3** Bulle purulente péri-unguëale sur base érythémateuse, inflammatoire.

## LES 5 POINTS CLÉS DES INFECTIONS AIGUËS DES PARTIES MOLLES

1. Un panaris est une infection staphylococcique aiguë des éléments constitutifs d'un doigt après inoculation septique, par blessure ou piqûre et, par extension, toute infection aiguë d'un doigt quel que soit le micro-organisme responsable. C'est une infection fréquente, principalement à *Staphylococcus aureus*, qui doit être traitée rapidement pour limiter les séquelles fonctionnelles. Un panaris évolue selon trois phases :
  - inoculation : douleur aiguë et intervalle libre;
  - inflammatoire : douleur spontanée avec inflammation locale;
  - collection : douleur lancinante, pulsatile, insomnante avec signes locaux nets.
2. La prise en charge d'un panaris comprend dans tous les cas : une antisepsie pluriquotidienne. À la phase collectée, un geste



chirurgical est nécessaire par incision, excision des tissus infectés, prélèvements bactériologiques et drainage. Selon le terrain et les signes généraux, une antibiothérapie systémique peut être associée. Il faudra vérifier le statut tétanique.

3. Un abcès est une collection de pus : au début, il s'agit d'un nodule ou d'une plaque sensible et inflammatoire puis, après quelques jours, la palpation met en évidence une consistance molle témoin de la collection. Le principal germe responsable est le *Staphylococcus aureus* (il existe une recrudescence de SARM). Un abcès doit faire rechercher un facteur déclenchant surtout s'il récidive à la même localisation (fistule, maladie inflammatoire chronique intestinale, foyer profond, foyer dentaire, etc.). Il faudra surveiller le patient et l'évolution de la lésion à 48 heures.
4. Le traitement d'un abcès au stade collecté est chirurgical : incision-drainage, prélèvements bactériologiques, méchage. Il faut revoir le patient et l'évolution locale à 48 heures. Le traitement chirurgical sera associé, selon la clinique, à une antibiothérapie (immunodépression, localisation au visage, taille importante > 5 cm, signes généraux). Des soins locaux antiseptiques sont aussi indiqués pluriquotidiennement et il faut vérifier le statut tétanique.
5. Un phlegmon est une infection des gaines tendineuses, favorisée par un traumatisme local : plaie, piqûre, morsure ou griffure, etc. C'est une infection grave et rapide : inflammation douloureuse sur le trajet d'un doigt rendant la mobilité difficile. Il s'agit d'une urgence chirurgicale orthopédique compte tenu du risque de séquelles fonctionnelles importantes.





## CHAPITRE 29

# Item 345 Grosse jambe rouge aiguë

1. [Érysipèle](#)
2. [Érysipèle à évolution bulleuse du membre inférieur droit](#)
3. [Fasciite nécrosante](#)
4. [Eczéma variqueux](#)
5. [Ulcère veineux](#)
6. [Tableau des signes de gravité d'une dermo-hypodermite infectieuse aiguë devant faire craindre une évolution vers une fasciite nécrosante](#)



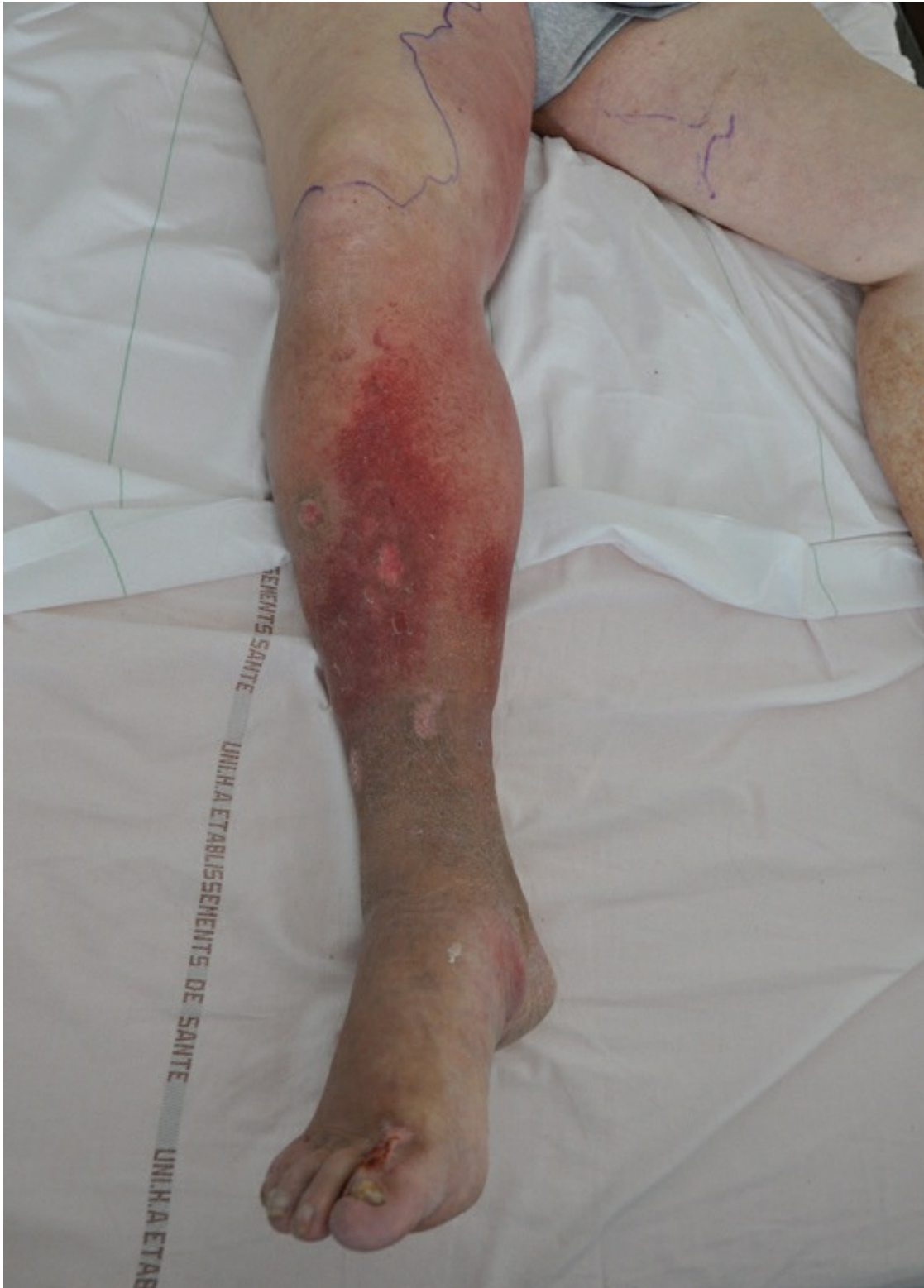### OBJECTIFS

- Diagnostiquer une grosse jambe rouge aiguë.
- Identifier les situations d'urgence et planifier leur prise en charge.

# 1 Erysipèle

Quand l'infection est due au  
*Streptocoque  $\beta$ -hémolytique du groupe A*,  
on peut parler d'érysipèle.

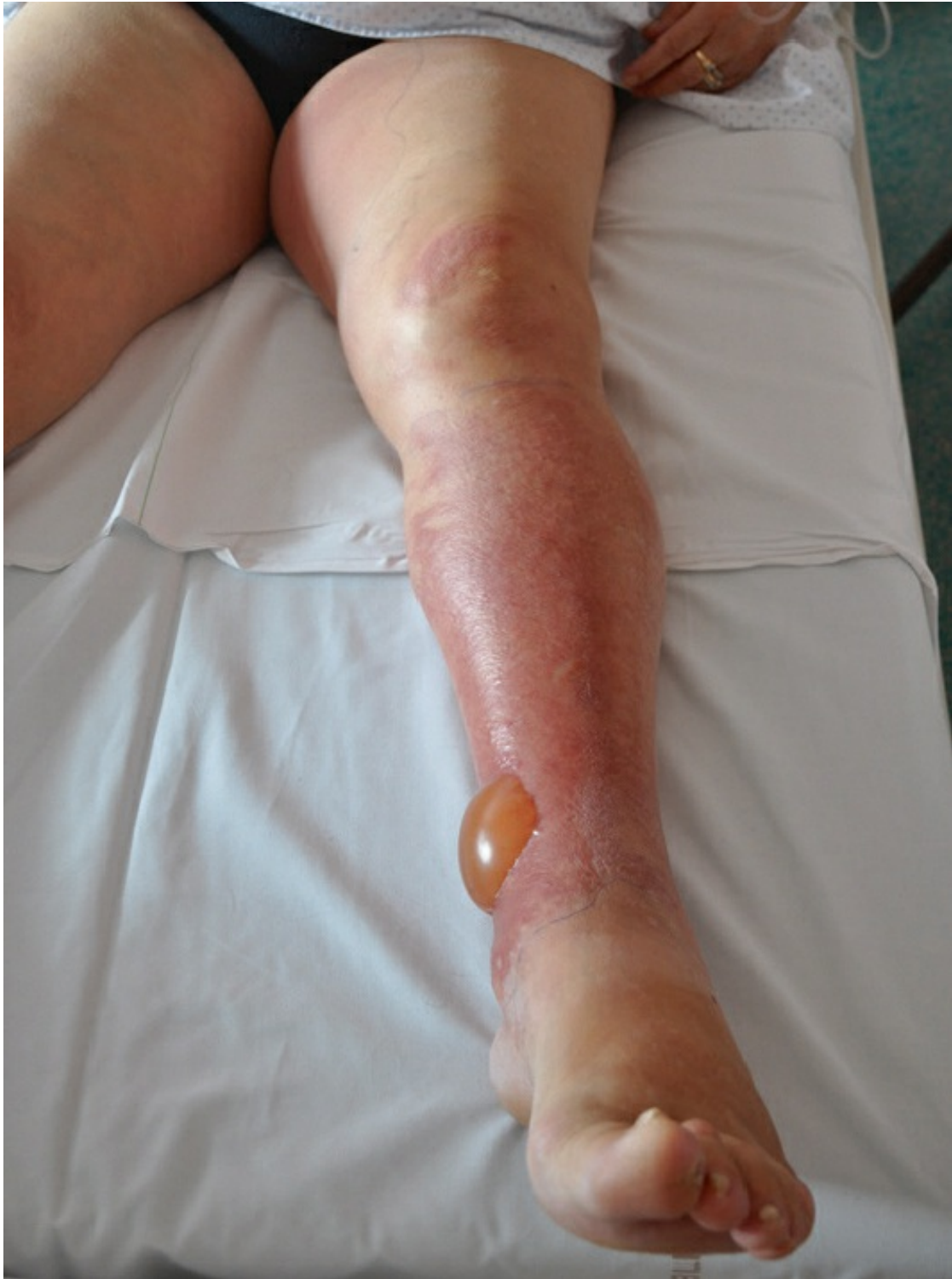



**FIG. 29.1** Œdème et érythème de la jambe droite : dermo-hypodermite bactérienne non nécrosante à Streptocoque  $\beta$ -hémolytique du groupe A.

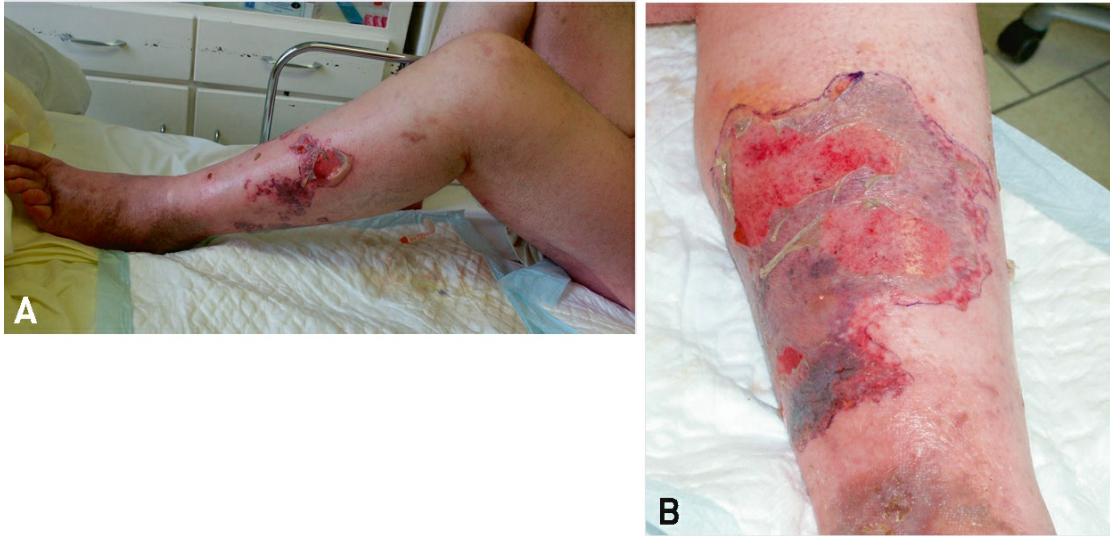## 2 Érysipèle à évolution bulleuse du membre inférieur droit





**FIG. 29.2** Œdème et érythème de la jambe gauche avec une bulle à la face interne de la jambe.

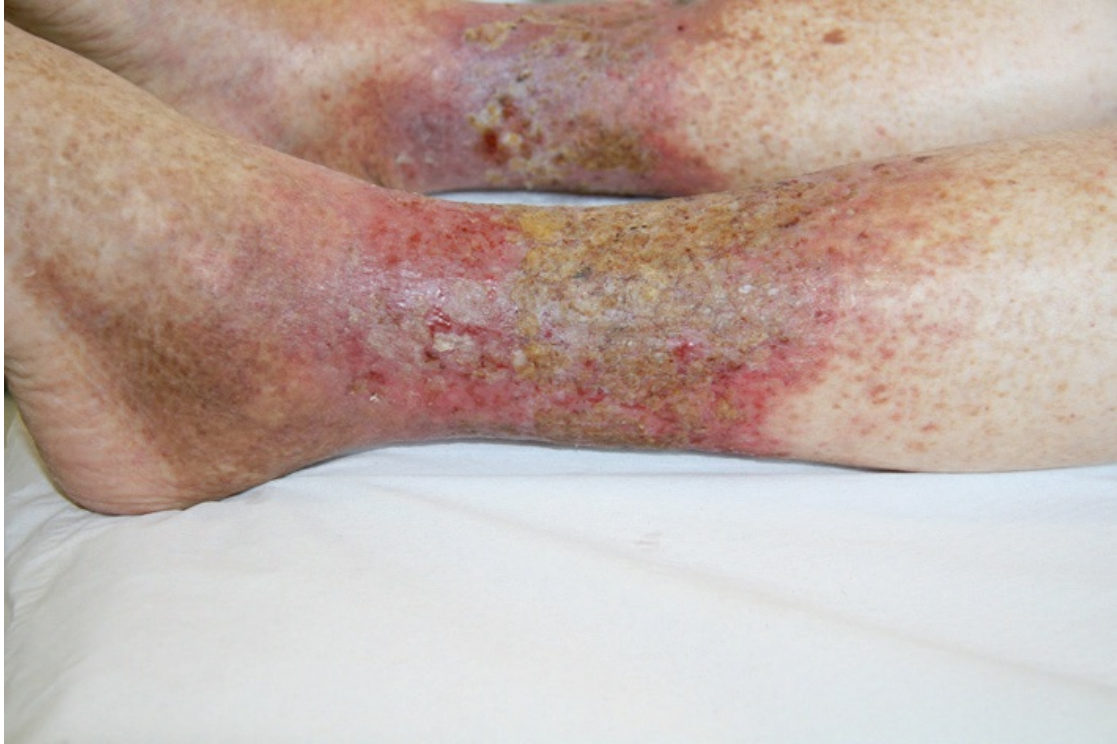### 3 Fasciite nécrosante



**FIG. 29.3** Purpura, décollement cutané (lambeaux de peau visibles), avec une peau atone et pâle de la jambe gauche.

Dermo-hypodermite infectieuse aiguë à évolution nécrosante : fasciite nécrosante.  
Il s'agit d'urgence médico-chirurgicale.

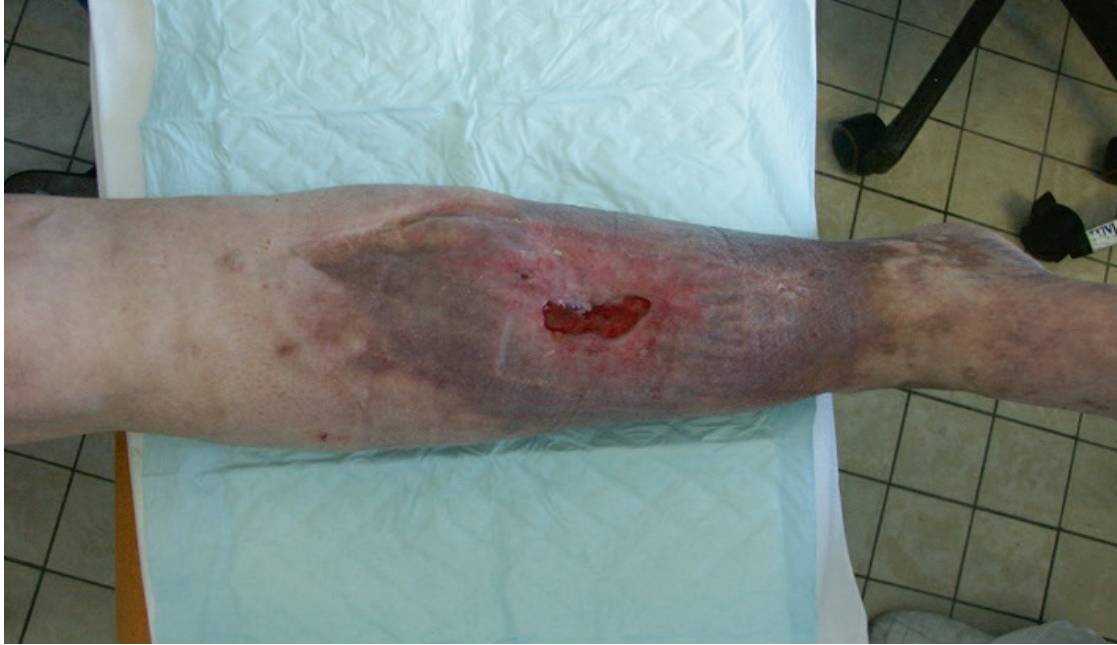### 4 Eczéma variqueux



**FIG. 29.4** Érythème des jambes surmonté de squames-croûtes avec une pigmentation brune autour (dermite ocre) : poussée inflammatoire de dermite de stase, aussi appelée eczéma variqueux chez un patient ayant une insuffisance veineuse chronique. Le patient se plaignait d'un prurit notable.

## 5 Ulcère veineux





**FIG. 29.5** Ulcère veineux en cours de cicatrisation sur un fond de dermite ocre.

## LES 5 POINTS CLÉS DE LA GROSSE JAMBE ROUGE AIGÜË

1. La cause la plus fréquente est la dermo-hypodermite infectieuse aiguë qu'il faut évoquer et traiter en priorité en recherchant les signes infectieux généraux (fièvre, frissons, etc.), régionaux (adénopathies, traînées de lymphangite) et locaux (*voir aussi [chapitre 9 – item 152](#) et le [tableau 6](#)*). Le principal germe est le *Streptocoque  $\beta$ -hémolytique du groupe A* et, dans ce cas, on parle d'érysipèle. Il faut redouter une dermo-hypodermite bactérienne aiguë nécrosante (fasciite nécrosante) qui nécessite une prise en charge en urgence (*voir aussi [chapitre 9 – item 152](#)*).
2. L'insuffisance veineuse chronique évolue parfois sous forme de poussées inflammatoires pouvant simuler une dermo-hypodermite infectieuse. Les signes locaux d'insuffisance veineuse chronique et l'absence de signes infectieux généraux et locaux permettent de faire le diagnostic (*voir aussi [chapitre 20 –](#)*

[item 225](#) et voir aussi [chapitre 21 – item 226](#)).

3. Un eczéma de jambe peut être évoqué devant un prurit intense, un facteur contact, en présence d'un ulcère de jambe (peau péri-ulcéreuse) ou en cas d'insuffisance veineuse chronique, on parle alors de dermite de stase (voir aussi [chapitre 15 – item 183](#)).
4. Les examens complémentaires sont adaptés à la clinique et comportent, selon les cas, un bilan biologique à la recherche d'un syndrome inflammatoire ou de signes de sepsis grave. En cas de suspicion de thrombose veineuse profonde, une échographie doppler doit être réalisée, le dosage des D-dimères n'a, en général, pas d'intérêt (ils seront élevés en cas de dermo-hypodermite infectieuse).
5. Le traitement d'une grosse jambe rouge aiguë est étiologique. La prise en charge d'une dermo-hypodermite infectieuse aiguë repose sur une antibiothérapie dirigée contre le *Streptocoque β-hémolytique du groupe A* et, en cas de terrain fragile ou de signes de gravité, une hospitalisation est indiquée (voir aussi [chapitre 9 – item 152](#)). La suspicion d'une fasciite nécrosante est une urgence médico-chirurgicale (voir aussi [chapitre 9 – item 152](#)). Le traitement d'une insuffisance veineuse en poussée inflammatoire repose sur une contention et des antalgiques (voir aussi [chapitre 21 – item 226](#)). Le traitement de l'eczéma repose sur l'éviction du facteur déclenchant suspecté associé à un traitement symptomatique basé sur des dermocorticoïdes (voir aussi [chapitre 15 – item 183](#)).

## 6 Tableau des signes de gravité d'une dermo-hypodermite infectieuse aiguë devant faire craindre une évolution vers une fasciite nécrosante



|                        |  |
|------------------------|--|
| <b>Signes locaux</b>   | <ul style="list-style-type: none"> <li>- Douleur très intense, ou au contraire hypoesthésie</li> <li>- Induration diffuse</li> <li>- Extension rapide</li> <li>- Zones violacées/purpuriques stellaires/rétiformes</li> <li>- Zones pâles/froides ou atones</li> <li>- Crépitations sous-cutanées</li> </ul> |
| <b>Signes généraux</b> | <ul style="list-style-type: none"> <li>- Fièvre élevée, frissons</li> <li>- Signes de choc</li> </ul>  |
| <b>Terrain</b>         | <ul style="list-style-type: none"> <li>- Immunodépression : cirrhose, diabète, VIH, greffé, patients âgés...</li> <li>- Corticothérapie, prise d'AINS</li> <li>- Contexte social précaire, isolement</li> </ul>  |





---

# Remerciements

Je tiens à remercier vivement Monsieur le Professeur Lipsker pour son accompagnement, ses conseils et son soutien permanents depuis le début de cette aventure !

Cher Professeur, cette idée d'atlas de dermatologie a germé au cours de ces deux excellentes années de clinicat passées à vos côtés à Strasbourg et sans lesquelles je ne serais certainement pas le médecin que je suis aujourd'hui. Veuillez croire en ma plus sincère reconnaissance.

Je remercie également chaleureusement Monsieur le Professeur Cribier pour la confiance qu'il m'a accordée dès le début de ce projet et pour tous les travaux effectués sous sa direction. Un grand merci pour votre accompagnement, j'espère continuer à apprendre avec vous !

Je remercie vivement tous les médecins du service de dermatologie de Strasbourg et tous les patients, sans lesquels ce livre n'aurait jamais pu exister.

Je remercie Bourlond et Goussot pour leur relecture et leurs conseils précieux autour de cet ouvrage !

Je remercie du fond du cœur Clara pour son amour, son écoute et son optimisme... Je t'aime plus.

Merci à mes amis, mes co-chefs et ma famille d'être là !

Une pensée à toi bien sûr mon Alexis !

À la vie, lehaïm

---

# 3e de couverture

Elsevier Masson SAS

65, rue Camille-Desmoulins,  
92442 Issy-les-Moulineaux Cedex

Dépôt Légal : novembre 2018

Composition : Nord Compo

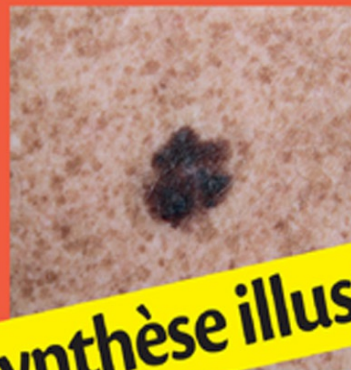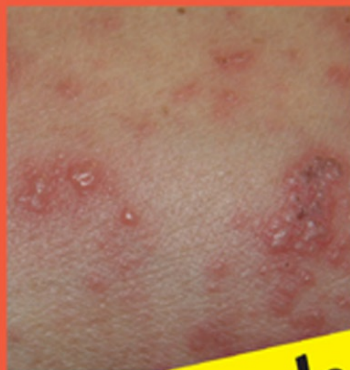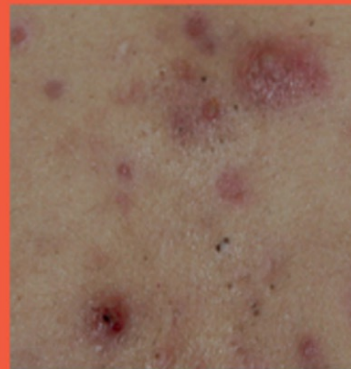
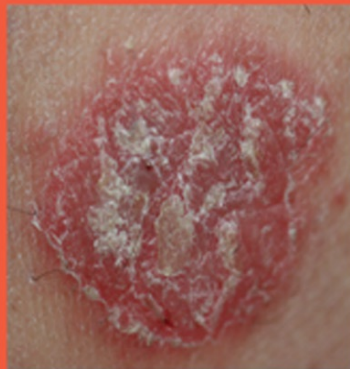*Imprimé en Pologne par Dimograf*



# La dermatologie *facile aux ECNi*

Charles Velter

Préface de Dan Lipsker



**Fiches de synthèse illustrées**

ELSEVIER

Elsevier Masson