

# **Chirurgie oculomotrice**

## **Chirurgie des strabismes et des nystagmus**

## Chez le même éditeur

**Précis d'ophtalmologie clinique**, par J.-J. Kanski, 2005, 496 pages.

**Presbytie – Rapport SFO 2012**, par B. Cochener, 400 pages

**Décollements de rétine – Rapport SFO 2011**, par G. Caputo, 545 pages.

**Topographie cornéenne**, par D. Gatinel, 2011, 184 pages.

**Manuel d'ophtalmologie – Aspects cliniques et thérapeutiques, 3<sup>e</sup> édition**, par N. Jeanrot, F. Jeanrot, 2011, 248 pages.

**Neuro-ophtalmologie**, par American Academy of Ophthalmology, Société française d'ophtalmologie, C. Vignal, M. Dan, 2011, 432 pages.

### *Des mêmes auteurs*

**La réfraction de l'œil : du diagnostic à l'équipement optique**, par A. Roth, A. Gomez, A. Pêchereau, 2007, 512 pages.



Techniques chirurgicales – Ophtalmologie

Collection dirigée par Jean-Jacques Saragoussi

# Chirurgie oculomotrice

## Chirurgie des strabismes et des nystagmus

**André Roth**

Professeur honoraire d'ophtalmologie, faculté de médecine de Genève, conseiller en strabologie, Genève

**Claude Speeg-Schatz**

Professeur des universités – praticien hospitalier, chef du service d'ophtalmologie du nouvel hôpital civil, directeur de l'école d'orthoptie de Strasbourg, hôpitaux universitaires de Strasbourg

**Georges Klainuti**

Privat-Docent, maître d'enseignement et de recherche de la faculté de médecine de Lausanne, médecin-chef de l'unité de strabologie de l'hôpital ophtalmique Jules Gonin, directeur de l'école romande d'orthoptique de Lausanne

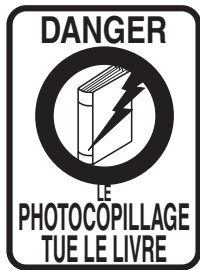**Alain Pêchereau**

Professeur des universités – praticien hospitalier, service d'ophtalmologie, Hôtel-Dieu, CHU de Nantes, directeur de l'école d'orthoptie de Nantes

*Dessins d'Anne-Christel Rolling*



ELSEVIER  
MASSON



Ce logo a pour objet d'alerter le lecteur sur la menace que représente pour l'avenir de l'écrit, tout particulièrement dans le domaine universitaire, le développement massif du « photocopillage ». Cette pratique qui s'est généralisée, notamment dans les établissements d'enseignement, provoque une baisse brutale des achats de livres, au point que la possibilité même pour les auteurs de créer des œuvres nouvelles et de les faire éditer correctement est aujourd'hui menacée.

Nous rappelons donc que la reproduction et la vente sans autorisation, ainsi que le recel, sont passibles de poursuites. Les demandes d'autorisation de photocopier doivent être adressées à l'éditeur ou au Centre français d'exploitation du droit de copie : 20, rue des Grands Augustins, 75 006 Paris. Tél. 01 44 07 47 70.

Tous droits de traduction, d'adaptation et de reproduction par tous procédés, réservés pour tous pays.

Toute reproduction ou représentation intégrale ou partielle, par quelque procédé que ce soit, des pages publiées dans le présent ouvrage, faite sans l'autorisation de l'éditeur est illicite et constitue une contrefaçon. Seules sont autorisées, d'une part, les reproductions strictement réservées à l'usage privé du copiste et non destinées à une utilisation collective et, d'autre part, les courtes citations justifiées par le caractère scientifique ou d'information de l'œuvre dans laquelle elles sont incorporées (art. L. 122–4, L. 122–5 et L. 335–2 du Code de la propriété intellectuelle).

© 2012, Elsevier-Masson SAS. Tous droits réservés.

ISBN : 978-2-294-02142-8

Dépôt légal : juin 2012

Elsevier Masson SAS, 62, rue Camille-Desmoulins, 92442 Issy-les-Moulineaux CEDEX

[www.elsevier-masson.fr](http://www.elsevier-masson.fr)

# Liste des auteurs

**Klainguti Georges** Privat-Docteur, maître d'enseignement et de recherche de la faculté de médecine de Lausanne, médecin-chef de l'unité de strabologie de l'hôpital ophtalmique Jules Gonin, directeur de l'école romande d'orthoptique de Lausanne

**Péchereau Alain** professeur des universités – praticien hospitalier, service d'ophtalmologie, Hôtel-Dieu, CHU de Nantes, directeur de l'école d'orthoptie de Nantes

**Roth André** professeur honoraire d'ophtalmologie, faculté de médecine de Genève, conseiller en strabologie, Genève

**Speeg-Schatz Claude** professeur des universités – praticien hospitalier, chef du service d'ophtalmologie du nouvel hôpital civil, directrice de l'école d'orthoptie de Strasbourg, hôpitaux universitaires de Strasbourg

## Avec la collaboration de

**Cabanis Emmanuel-Alain** professeur à l'université Pierre et Marie Curie Paris 6, membre de l'Académie nationale de médecine, expert agréé par la cour de cassation, neuroradiologue chef de service honoraire des hôpitaux de Paris

**Iba-Zizen-Cabanis Marie-Thérèse** professeur des universités, ancien assistant à la faculté de médecine de Paris, neuroradiologue chef de service adjoint honoraire des Hôpitaux de Paris

**Kern Christian** professeur, médecin-chef de service, service d'anesthésiologie, centre hospitalier universitaire vaudois, Lausanne

**Manzano Juan** médecin spécialiste en psychiatrie et psychothérapie d'enfants et d'adolescents, psychanalyste, ancien professeur de psychiatrie de l'enfant et de l'adolescent aux hôpitaux universitaires de Genève, ancien directeur du service médico-pédagogique de l'État de Genève

**Roten Nathalia** docteur en médecine, spécialiste FMH en anesthésiologie, médecin adjointe, service d'anesthésiologie, hôpitaux universitaires de Genève

# Avant-propos

Ce nouvel ouvrage consacré à la chirurgie des strabismes s'inscrit dans la continuité des enseignements de strabologie donnés depuis le premier en date, celui du professeur René Hugonnier à Lyon en 1969. Depuis lors ces enseignements se sont multipliés un peu partout et sont devenus réguliers, grâce notamment aux Journées Nantaises, à l'initiative du professeur Maurice Quéré en 1977, aux Semaines de Strabologie de Zermatt sous l'égide de la Société suisse d'ophtalmologie, à l'initiative des professeurs Joseph Lang et Maurice Deller en 1972, à la Strabologische Seminarwoche allemande, à l'initiative du Professeur Manfred Freigang, grâce aux nombreuses initiatives régionales et grâce aux associations qui se sont créées, à l'Association française de strabologie et d'ophtalmo-pédiatrie, à la Bielschowsky Gesellschaft, à l'Association européenne de strabologie. Parallèlement la littérature francophone, germanophone et anglophone s'est considérablement enrichie. Elle est accessible aujourd'hui sur différents sites Internet, dont les sites [www.strabisme.net](http://www.strabisme.net) et [www.fnro.net](http://www.fnro.net), lancés par Alain Pêchereau.

Pourquoi un nouvel ouvrage sur ce sujet? Au cours des dernières décennies, la chirurgie des strabismes a fait des progrès majeurs, au même titre et autant que la chirurgie des autres domaines de l'ophtalmologie. Elle a évolué à la fois dans la compréhension de ses enjeux et dans sa pratique, avec l'avènement de la microchirurgie, de la myopexie postérieure, de la toxine botulique. Une opération oculomotrice se conçoit et s'effectue aujourd'hui autrement qu'il y a 20 ou 30 ans.

Le Rapport de la Société française d'ophtalmologie sur la «Chirurgie des strabismes», paru sous la signature de Pierre Vital-Bérard, Maurice Quéré, André Roth, Annette Spielmann et Marcel Woillez, date de 1984. La plupart des ouvrages plus récents dévolus à ce sujet ont été publiés sous

forme d'atlas, à l'exception du chapitre de Walter Rüssmann et Guntran Kommerell sur la «Chirurgie des muscles oculomoteurs» dans la «Kirschnersche allgemeine und spezielle Operationslehre» et de «la Chirurgie oculomotrice» d'André Roth et Claude Speeg-Schatz (cf. annexe 1). Il nous a semblé qu'un ouvrage à mi-chemin entre un manuel et un atlas serait le mieux à même de faire le point sur les bases et les techniques actuelles de cette chirurgie.

Ce nouvel ouvrage est le fruit de l'expérience pratique des quatre auteurs, de leurs échanges et de leurs communs enseignements, et bénéficie aussi de leurs contacts avec de nombreux collègues proches ou lointains et de la lecture de leurs travaux. Il peut s'aborder en n'importe quel point : par où que le lecteur le fasse, il se rendra compte que la chirurgie des strabismes repose sur des principes fondamentaux simples dont l'application à chaque cas particulier est toujours plus ou moins complexe : plus que toute autre, une opération oculomotrice repose sur un raisonnement préalable.

L'ouvrage se veut «succinct, sans cesser d'être (aussi) complet (que possible) et (doit pouvoir) servir de guide, non seulement au (débutant), mais aussi au médecin praticien... Le public jugera si nous avons réussi ou non. Nous ne craignons point la critique, nous tâcherons au contraire d'en faire notre profit; mais nous désirerions qu'on n'examinât et qu'on ne jugeât notre livre qu'en face des patients (sujets strabiques ou/et nystagmiques); c'est la meilleure épreuve à laquelle on puisse soumettre un ouvrage qui a la prétention d'être pratique.»<sup>1</sup>

---

1 D'après Victor Stoeber, préface de son *Manuel pratique d'ophtalmologie ou Traité des maladies des yeux*. F.G. Levrault, Paris, Strasbourg, 1834.

# Remerciements

Nous tenons à remercier tous ceux qui ont permis l'édition de notre ouvrage et contribué à sa réalisation.

Nous remercions, en premier lieu, le professeur Jean-Jacques Saragoussi, directeur pour l'Ophthalmologie de la collection « Techniques chirurgicales » des éditions Elsevier-Masson, d'avoir accepté notre proposition d'un nouvel ouvrage sur la « chirurgie oculomotrice » et soutenu sa concrétisation.

La réalisation de cet ouvrage a été possible grâce à l'excellence de la collaboration avec l'équipe éditoriale des éditions Elsevier-Masson. Nos plus vifs remerciements vont à Madame Sonia Koszul, directrice éditoriale, et à Madame Claire Guilabert, éditrice, qui nous ont fait bénéficier de leur grande compétence, de leur rigueur et de leur dynamisme.

Ils vont de même à Madame Anne-Christel Rolling, l'illustratrice de l'ouvrage, qui a repris l'illustration originelle de Madame Christiane Cinqalbre (Schaeffer), l'a complétée et enrichie avec beaucoup de talent.

Nos remerciements vont à tous ceux qui à Genève, Strasbourg, Lausanne, Nantes et à Moka ont apporté leur contribution à l'illustration photographique de l'ouvrage, en particulier à Emmanuel Cid et à l'équipe des instrumentistes du bloc opératoire de l'hôpital de la Tour de Meyrin/Genève, avec l'aide de qui nous avons pu réaliser la plupart des images peropératoires.

Les images cliniques sont empruntées en grande majorité aux photothèques de André. Roth et Georges. Klainguti; un certain nombre d'entre elles est à porter au bénéfice de notre collaboration (A. Roth et M. Bumbacher) avec le Subramania Bharati Eye Hospital de Moka (Île Maurice); nous remercions cordialement son médecin directeur, le docteur Hassenjee Dawreeawoo et la doctoresse Sanita Devi Gunnoo-Kowlessur de nous autoriser à les insérer dans notre ouvrage. Les dissections sont dues à Philippe de Gottrau..

# Introduction

L'appareil oculaire, périphérie du système visuel, est pair et symétrique. Il est, comme l'ensemble du système, investi d'une fonction double et indissociable de discrimination et de localisation spatiale : voir est nécessairement un acte orienté, afin d'établir un rapport spatial entre le sujet qui voit et l'objet vu.

Chez les primates et l'homme en particulier, le lien sensoriel entre les deux yeux est strict et permanent, ce qui implique que le lien moteur le soit également ou, en d'autres termes, que *l'alignement des axes visuels sur l'objet fixé soit constant*. Tout défaut d'alignement provoque une diplopie, c'est-à-dire une gêne difficilement supportable; selon le cas, elle peut être éliminée par des mécanismes compensateurs ou suppressifs. Mais toutes les fois où cela n'est pas possible, où ces mécanismes sont gênants en eux-mêmes, où le défaut esthétique est gênant, l'équilibre oculomoteur permettant l'alignement des axes visuels doit être rétabli chirurgicalement.

Mais il ne suffit pas que les axes visuels soient alignés, *la position des yeux doit en même temps être stable, ou plus exactement, constamment stabilisée*. Tout défaut de la stabilité oculaire se traduit par un nystagmus qui entraîne une gêne visuelle ou qui aggrave la gêne responsable de son apparition. Selon le cas, le nystagmus peut être freiné, voire stabilisé, par des mécanismes compensateurs; mais s'il n'en est rien ou si ces mécanismes sont gênants en eux-mêmes, une opération amenant une meilleure stabilité oculaire dans les directions les plus usuelles du regard doit être envisagée.

Cependant quel que soit le mécanisme physiopathologique responsable du déséquilibre ou/et de l'instabilité oculomotrice, c'est-à-dire de la déviation strabique ou/et du nystagmus, l'intervention chirurgicale porte invariablement sur la partie antérieure et sur l'attache sclérale des muscles oculomoteurs; parfois elle déborde sur les autres structures ou le cadre osseux de l'orbite. Anatomiquement parlant, le champ de la chirurgie des strabismes paraît limité; en réalité, il est, en considérant la multiplicité et la complexité des tableaux cliniques et la subtilité des solutions chirurgicales, l'un des plus vastes de l'ophtalmologie.

L'évolution de la chirurgie des strabismes, aussi bien de sa conception que de sa pratique, s'est accélérée au cours des trente à quarante dernières années et se poursuit. Même s'il est encore difficile de cerner, avec toute la précision voulue, tous les paramètres décisifs et de prévoir leur évolution dans le temps, il est possible d'avancer dans le sens d'une chirurgie plus adéquate et plus précise grâce à : une meilleure compréhension des mécanismes physiopathologiques qui sont en jeu, une meilleure analyse sémiologique, la prise en compte des données peropératoires et le recours, ici comme ailleurs, à la microchirurgie.

C'est pour le démontrer que nous avons rédigé cet ouvrage : la démonstration comprend trois volets qui portent successivement sur les données de base, les techniques opératoires et les choix stratégiques de cette chirurgie.

Rappelons auparavant que l'histoire de la chirurgie oculomotrice a débuté avec Dieffenbach, en 1839 [1-4]; elle est déjà longue et d'une richesse insoupçonnable. Les historiques de van der Hoeve [4] (pour toutes les techniques antérieures à 1922), de Evens [5] et de von Noorden [6] sont des guides précieux dans la recherche de ce passé. La lecture de beaucoup de travaux qui ont si largement contribué aux progrès dont nous bénéficions aujourd'hui, est une école de modestie; nous remarquons que bien des choses que nous croyons découvrir ou inventer ont déjà été énoncées ou sont connues de longue date.

Il est bien entendu que pour les auteurs de ce nouvel ouvrage dévolu aux techniques de la chirurgie des strabismes :

1. le traitement du strabisme de l'enfant ne se réduit pas au seul traitement chirurgical; le redressement opératoire des axes visuels n'est qu'un temps, certes essentiel, entre la prévention et, si besoin est, le traitement de l'amblyopie fonctionnelle, objectif premier et prioritaire, et la réassociation binoculaire normale ou anormale;
2. il ne suffit pas de maîtriser les techniques de la chirurgie oculomotrice; il faut en outre maîtriser le processus décisionnel qui permet l'élaboration du plan opératoire; cette élaboration est, de façon incontournable, de la compétence exclusive de l'ophtalmologiste.

L'intention des auteurs est de présenter une synthèse de la chirurgie des strabismes aujourd'hui, fondée sur les connaissances actuelles et leur expérience personnelle, afin d'aider les lecteurs à débiter et à compléter leur formation et à acquérir leur propre jugement.

Toutes affirmations ou indications contenues dans ce livre doivent être considérées comme leur opinion personnelle. Il est de la responsabilité de tout ophtalmologiste de déterminer le meilleur traitement pour chaque patient. Aucun des auteurs ou contributeurs, ni l'éditeur ne peuvent être rendus responsables d'une erreur de traitement ou d'un dommage causé à une personne ou à un bien.

La bibliographie de cet ouvrage ne saurait être exhaustive. Les lecteurs y trouveront les références des travaux qui ont été le point de départ de nouveaux développements, de ceux qui ont jalonné l'évolution des idées et des connaissances et de ceux qui traitent des questions d'actualité; beaucoup de ces travaux sont suivis de larges bibliographies. Les références citées ont été choisies pour servir de point de départ aux recherches des lecteurs désireux d'approfondir davantage leurs connaissances.

## Strabismes et nystagmus : un mot de terminologie

La terminologie représente en elle-même une difficulté de la strabologie. C'est pourquoi le sens des termes utilisés dans cet ouvrage est précisé, en conformité avec la terminologie internationale, à l'endroit où le terme apparaît pour la première fois dans le texte. Les lecteurs pourront également se reporter à l'étymologie des termes [7], aux définitions des « commissions de terminologie » des Associations de strabologie [8–10] et aux publications portant sur le sujet [11–13].

Le terme de *strabisme* a été introduit sous sa forme latinisée de *strabismus* par Ambroise Paré vers 1560 pour désigner les défauts d'alignement des axes visuels; ce terme dérive du verbe du grec ancien στρεφειν signifiant tourner, tordre [7].

**Strabisme concomitant/concomitance.** Le terme de *concomitant* est consacré par l'usage. Le paradoxe veut que ce qu'il désigne soit bien défini, mais qu'il soit, dans son sens strict, impropre. Il n'existe cependant pas de terme mieux adapté, qui n'ait pas en même temps d'autres inconvénients; c'est pourquoi il doit être considéré comme le moins mauvais des termes et doit être conservé. L'usage du mot *concomitant* en français remonte à Guy de Chauliac [7]; son sens indique un rapport de simultanéité entre deux faits ou deux phénomènes, l'un accompagnant l'autre [7]; ce terme est en lui-même redondant, comme le verbe latin *concomitari* dont il dérive, « comitant » signifiant déjà ce « qui accompagne » (en latin, *comes, comitis* : le compagnon, mais déjà aussi *concomitari* : accompagner). Les auteurs américains adoptent aujourd'hui le terme de *comitant*. Dire d'un strabisme qu'il est *concomitant* pourrait signifier qu'à la différence des autres strabismes, *il s'accompagne de désordres sensoriels* binoculaires, pouvant aller d'une vision binoculaire normale, mais fragile, à une vision binoculaire anormale ou à l'absence de vision binoculaire, et monoculaires, l'amblyopie fonctionnelle; l'allemand *Begleitschielen* pourrait avoir le même sens; le terme serait incontestable et son utilisation, parfaitement correcte. Mais dès le XIX<sup>e</sup> siècle, le terme de *concomitant* a été utilisé en strabologie dans un sens purement moteur, pour signifier que les yeux se déplacent « concomitamment », c'est-à-dire que l'œil dévié suit l'œil fixateur dans toutes les directions du regard, ou, autrement dit, que l'angle de déviation ne change pas significativement dans les différentes directions du regard et par conséquent non plus selon l'œil fixateur [11–13]. Or il est bien établi aujourd'hui que la déviation des strabismes dits *concomitants* est par essence variable et que les variations peuvent être importantes. S'il doit signifier que l'angle strabique ne

varie pas, le terme de *concomitant* est impropre; comment dès lors justifier son usage sans le redéfinir [14]? *Nous pouvons dire aujourd'hui qu'un strabisme est concomitant s'il ne comporte aucune limitation des ductions monoculaires, malgré la variabilité du désordre oculomoteur, et s'il s'accompagne d'un désordre sensoriel plus ou moins profond.*

Le terme de *concomitance* (XIV<sup>e</sup> siècle [7]) caractérise ce déséquilibre oculomoteur sans limitation motrice.

**Strabisme incomitant/incomitance.** Le terme d'*incomitant* (qui n'est pas *comitant*) qualifie les strabismes dont l'angle varie selon la direction du regard et/ou l'œil fixateur du fait de la *faiblesse* ou de l'*impotence* d'un ou de plusieurs muscles. Le terme d'*incomitance* caractérise ce type de variabilité de la déviation strabique.

**Strabisme résiduel et consécutif.** Le terme de *résiduel* qualifie les strabismes qui n'ont été que partiellement corrigés par le traitement, notamment par une opération de strabisme, et dont la déviation reste de *même sens* que celle du strabisme primitif. Le terme de *consécutif* qualifie les strabismes apparus dans les suites, proches ou lointaines, d'une opération de strabisme et dont la déviation est de *sens inverse* que celle du strabisme primitif : ainsi un strabisme divergent est-il dit *consécutif* lorsqu'il est apparu dans les suites d'une intervention pour strabisme convergent, ou inversement. *Consécutif* est le terme universellement utilisé pour désigner ce type de strabisme.

**Strabisme secondaire.** Le terme de *secondaire* qualifie les strabismes qui sont la conséquence d'une amblyopie ou d'une cécité unilatérale.

**Strabisme latent ou manifeste.** Le strabisme est dit *latent* s'il n'apparaît pas en vision binoculaire, mais uniquement lorsque cette dernière est dissociée (sous écran par exemple) : on parle alors d'hétérophorie (éso- ou exophorie). Le strabisme est dit *manifeste* s'il est apparent en vision binoculaire : on parle alors d'hétérotropie (éso- ou exotropie).

**Nystagmus.** Le terme de *nystagmus* désigne les instabilités, c'est-à-dire les défauts de la stabilisation oculaire; le terme dérive du verbe du grec ancien νυσταζειν, signifiant « laisser tomber la tête en s'assoupissant » [7]. Le *nystagmus* peut être *latent* ou *manifeste* selon qu'il n'apparaît pas ou apparaît en vision binoculaire, ou encore tantôt *latent* et tantôt *manifeste*.

*D'autres termes seront définis lors de leur première apparition dans les textes des différents chapitres de l'ouvrage.*



## Références

---

- [1] Dieffenbach JF. Ueber die Heilung des angeborenen Schielensmittels Durchschneidung des inneren geraden Augenmusckels. Med Zeitung (Verein f. Heilk. in Preussen) 1839; 8 : 46.
- [2] Dieffenbach JF. Ueber das Schielen und die Heilung desselben durch die Operation. Berlin : A. Förstner; 1842.
- [3] Dieffenbach JF. Die operative Chirurgie, Vol. II. Leipzig: F.A. Brockhaus; 1848.
- [4] Hoeve (van der) J. Operationen an den Augenmuskeln. In : Elschmig A, editor. Augenärztliche Operationslehre, Vol. II. 1587–762 In : Graefe-Saemisch, editor. Handbuch der gesamten Augenheilkund. Berlin : J. Springer 1922.
- [5] Evens L. History of strabismus treatment. Bull Soc Belge Ophtalmol 1981; 195 : 19–52.
- [6] Von Noorden GK. In : The history of strabismology. Oostende (B) : J.P. Wayenborgh; 2002. 395 p.
- [7] Rey A. Dictionnaire historique de la langue française. Paris : Dictionnaires Le Robert; 1992.
- [8] European Strabismological Association (ESA). Terminology. Oculus, Wetzlar, D-6300
- [9] Veronneau-Troutman S, Campos EC, Helveston E, Lee J. ISA Session on Terminology. In : Lennerstrand G, editor. Advances in strabismology. Proc. 8<sup>th</sup> ISA-Meeting, Maastricht 1998; Buren (NL) : Aeolus Press; 1999. p. 65–72.
- [10] Veronneau-Troutman S, Campos EC, Laroche GR, Sprunger DT. ISA Terminology Committee. In : Faber de, editor. Progress in strabismology. Proc. 9th ISA-Meeting, Sydney 2002. Lisse (NL) : Swets & Zeitlinger; 2003. p. 73–85.
- [11] Lancaster WB. Terminology with extended comments on the position of rest and on fixation. In : Allen JH, editor. Strabismus Ophthalmic Symposium II, Appendix A. St-Louis : Mosby; 1958. p. 503–22.
- [12] Lang J. Strabologische Terminologie. Klin Monatsbl Augenheilk 1979; 175 : 341–7. Strabologische Terminologie II und Informatik. Klin Monatsbl Augenheilk 1985; 186 : 231–4.
- [13] Lanthony Ph.. Dictionnaire du strabisme. Paris : Maloine; 1983.
- [14] Copi I. Introduction to logic. New York : The Macmillan Company; 1961.

# Partie

## L'appareil oculomoteur

### PLAN DE LA PARTIE

Anatomie chirurgicale de l'appareil oculomoteur	7
Dynamique oculomotrice	35
Vision binoculaire et déséquilibres oculomoteurs	53
Actions chirurgicales correctrices : principes et effets sur l'équilibre oculomoteur	69

## Comprendre ce que l'on fait...

Quel est l'objectif de la chirurgie des strabismes? Comment agit-elle? Pour quel résultat final? Autrement dit, quelles sont les bases actuelles, anatomiques, physiologiques, physiopathologiques et thérapeutiques de cette chirurgie? En réponse à ces questions, la première partie de cet ouvrage explique le pourquoi du comment faire pour corriger une déviation strabique.

La chirurgie des strabismes a pour **objectif** d'établir ou de rétablir, au mieux de ses possibilités, l'alignement des axes visuels du sujet strabique dans toutes les directions du regard et pour toutes les distances de fixation (l'amétropie étant corrigée).

Son **moyen** est de (r)équilibrer, par le biais d'un ajustement « micromécanique » chirurgical, les forces actives et passives développées par les muscles oculomoteurs et, ce faisant, de pondérer leur fonction d'effecteurs périphériques du système oculomoteur.

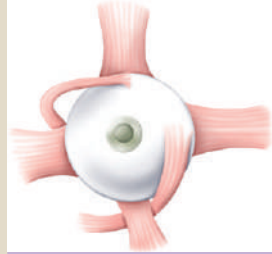
Le **résultat** moteur doit permettre au sujet d'acquérir ou de récupérer l'usage optimal de la binocularité. C'est pourquoi son but est fonctionnel avant d'être esthétique.

À ce jour, la chirurgie des strabismes est devenue rééquilibrante, que ce soit de l'expression périphérique du déséquilibre de la coordination oculomotrice centrale d'un strabisme concomitant, de celle d'une défaillance de la transmission du message nerveux d'une paralysie oculomotrice, ou de l'expression d'une altération périphérique du jeu musculaire; elle est devenue élective dans ses choix stratégiques; elle est devenue rigoureuse avec l'avènement de la microchirurgie oculomotrice.

Pendant longtemps les lignes directrices de cette chirurgie étaient simples. Aujourd'hui, la stratégie opératoire s'élabore suivant un processus décisionnel qui, partant de la physiopathologie du déséquilibre oculomoteur en cause, intègre toutes les données cliniques clés, au besoin celles de l'imagerie, et enfin les données peropératoires.

Ces quelques considérations donnent la mesure de l'évolution du concept et de la pratique de la chirurgie des strabismes au cours des dernières décennies.

*Que le lecteur débutant ne se laisse cependant pas dérouter par ces propos liminaires, ils vont être largement explicités dans les chapitres qui suivent.*



# Anatomie chirurgicale de l'appareil oculomoteur

## PLAN DU CHAPITRE

Anatomie chirurgicale des muscles droits	9
Anatomie chirurgicale des muscles obliques	13
Structure des muscles oculomoteurs	15
Vascularisation et innervation des muscles oculomoteurs	18
Anatomie de l'appareil suspenseur du globe oculaire	23
Images des muscles oculomoteurs et de l'appareil suspenseur du globe oculaire en IRM statique et dynamique	29

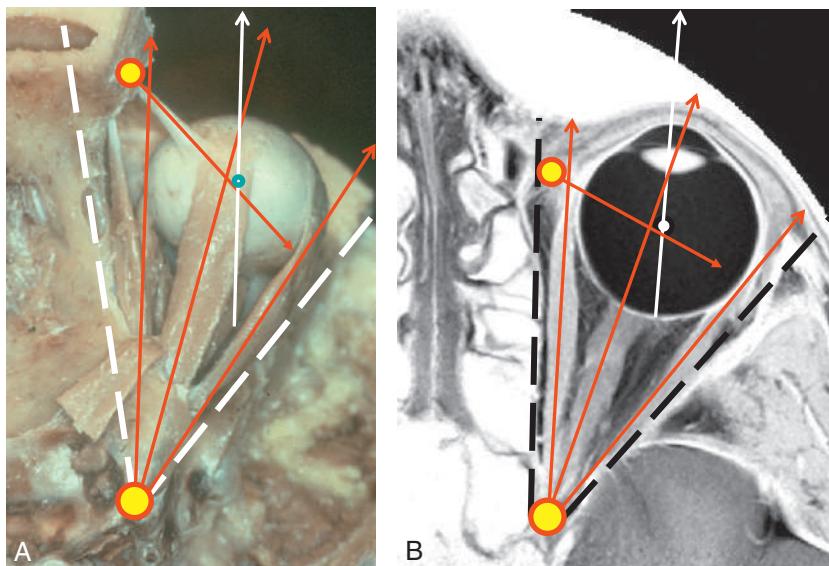
L'anatomie de l'appareil oculomoteur humain est l'aboutissement phylogénétique de la frontalisation complète des axes visuels et incomplète des orbites. L'appareil est à la fois suspenseur et moteur : il permet au globe oculaire de pivoter et, en même temps, il le fait pivoter autour de son centre de rotation suivant les trois dimensions de l'espace. Il y parvient bien que l'ancrage orbitaire des muscles soit décalé par rapport au centre de rotation du globe. Ce décalage, survenu graduellement au cours de l'évolution, a été compensé au fur et à mesure par « un développement de l'ensemble des muscles oculomoteurs » [1] et une adaptation fonctionnelle d'une efficacité insurpassée (figure 1.1). À mesure que la position des yeux est devenue plus antérieure et que la vision fovéolaire s'est développée, « la seule façon de conserver la vision panoramique a été d'accroître la motilité oculaire » [1].

La connaissance de l'anatomie de l'appareil oculomoteur dans sa totalité est le passage obligé pour parvenir à la maîtrise chirurgicale, même si la chirurgie des strabismes ne porte que sur la partie antérieure, péri-oculaire, intra- et sous-ténonienne des muscles oculomoteurs, allant de l'orifice ou foramen ténonien à l'insertion sclérale. C'est à cette partie qu'amène la voie d'abord (cf. chapitre 9) et sur elle que peut s'effectuer la correction

chirurgicale de la déviation strabique (cf. chapitres 10 à 14).

Les muscles oculomoteurs ont, avec les autres muscles craniofaciaux, une origine embryologique et un développement *in utero*, ainsi que de nombreuses propriétés qui les différencient des autres muscles squelettiques.

Ils se développent à partir de deux condensations – l'une supérieure, l'autre inférieure – de tissu mésenchymateux à l'intérieur de l'orbite; tous les muscles se développent simultanément d'arrière en avant, de leur origine postérieure à leur corps et à leur insertion terminale [2,3]. Leurs ébauches sont repérables à l'échographie fœtale dès la 11<sup>e</sup> ou 12<sup>e</sup> semaine d'aménorrhée (figure 1.2). Initialement fibrocytaires, elles deviennent musculaires à partir du moment où elles ont reçu leur innervation, c'est-à-dire à partir de la 16<sup>e</sup> semaine d'aménorrhée (moment à partir duquel on peut observer des mouvements oculaires à l'échographie). Au cours de ce développement, l'insertion sclérale des muscles droits s'étend tout d'abord de l'équateur du globe au limbe; ce n'est qu'entre le 18<sup>e</sup> et le 24<sup>e</sup> mois de vie que son assise sclérale acquiert sa localisation et sa surface définitives, en même temps que le globe oculaire atteint ses dimensions définitives (à l'exception de l'hémisphère postérieur qui grandit encore de 1 à 2 mm jusqu'à l'adolescence) [2,3].

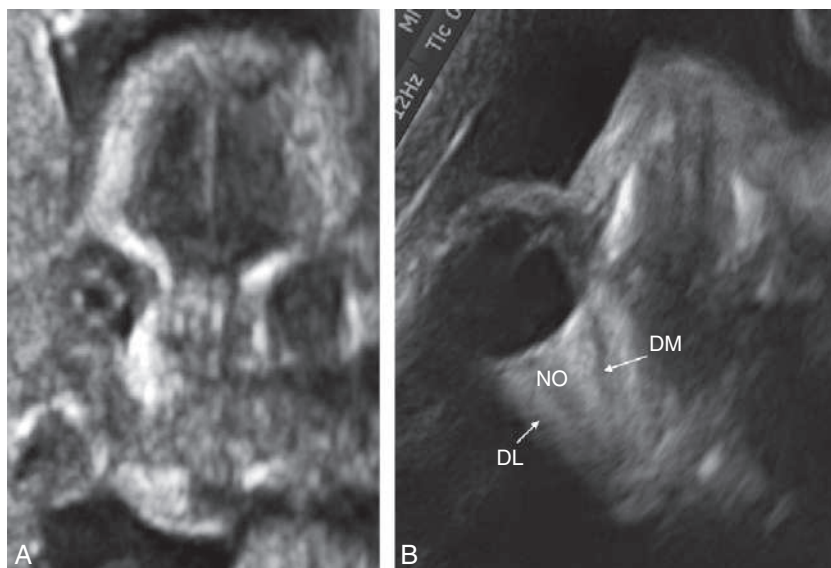


**Fig. 1.1**

L'appui orbitaire des muscles est décentré par rapport au centre de rotation du globe oculaire.

A. Vue supérieure d'une orbite droite. B. Coupe axiale d'une orbite gauche dans le plan neuro-oculaire (PNO) en SPeT2 inversée.

Sources : A. dissection et dissections suivantes, Ph. de Gottrau; B. IRM, M.-T. Iba-Zizen.



**Fig. 1.2**

Images échographiques des muscles oculomoteurs au cours du développement fœtal.

A. Fœtus à 16,4 semaines d'aménorrhée : coupe coronale de l'orbite droite montrant en coupe les quatre muscles droits et le corps musculaire de l'oblique supérieur, ainsi que la partie initiale de l'oblique inférieur. B. Fœtus à 25,4 semaines d'aménorrhée : coupe axiale montrant le muscle droit médial droit (→). DM : droit médial; DL : droit latéral; NO : nerf optique.

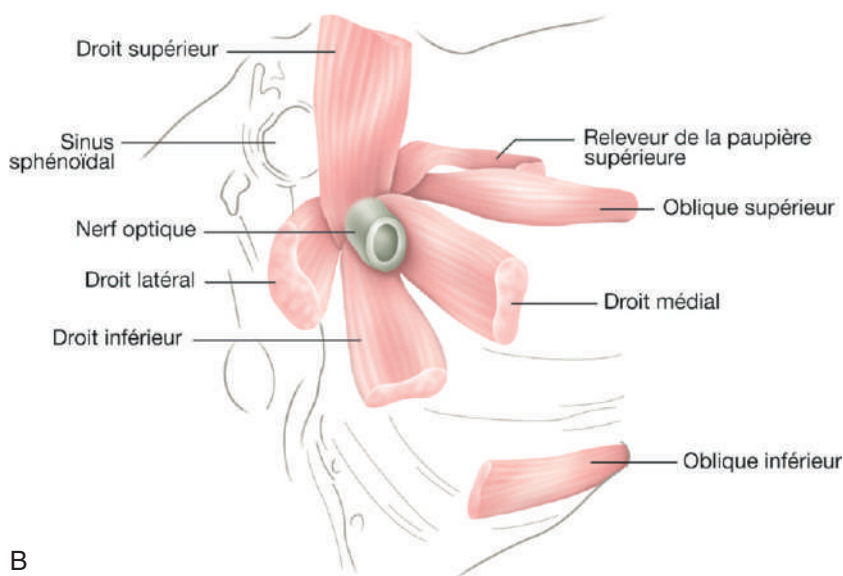
Source : Ph. Roth, service de maternité, hôpital Necker, Paris.

## Anatomie chirurgicale des muscles droits

Les quatre muscles droits forment le cône musculaire de l'orbite.

## Anatomie macroscopique des muscles droits

Ils s'insèrent, à leur origine, au sommet de l'orbite sur un tendon commun formant l'anneau de Zinn (figure 1.3).



**Fig. 1.3**

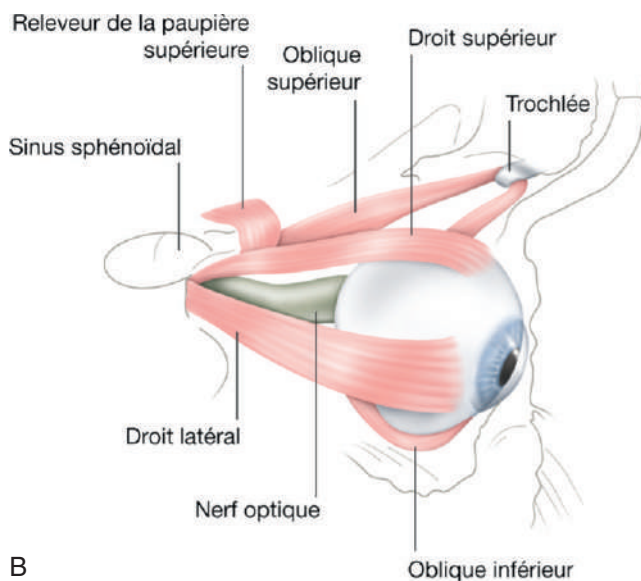
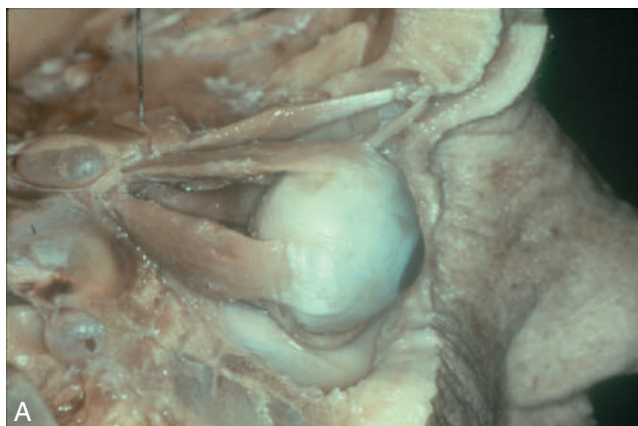
Insertion postérieure des muscles droits sur l'anneau de Zinn.



De là, ils cheminent vers l'avant en suivant la paroi orbitaire correspondante; après avoir atteint le globe oculaire à leur point de tangence et s'être engagés dans l'épaisseur de la capsule de Tenon, ils s'infléchissent pour longer la paroi sclérale jusqu'à leur insertion (figure 1.4).

Dans leur moitié antérieure, incluant la « partie chirurgicale », les muscles droits revêtent la forme d'un ruban de largeur à peu près constante. L'extrémité antérieure est musculotendineuse sur une longueur d'environ 3 mm pour le droit médial, de 4,5 mm pour les droits verticaux et de 7,5 mm pour le droit latéral [4]. Le tissu tendineux confère à celle-ci une cohérence transversale que n'a pas le corps musculaire; c'est un avantage dont tirent profit les techniques de recul ou de déplacement musculaires (cf. chapitres 10 et 11).

À l'endroit de leur insertion, les muscles sont en continuité avec la sclère. « Les fibres (musculo)tendineuses, d'abord parallèles entre elles, s'écartent en éventail (au niveau de leur insertion sclérale). Elles pénètrent profondément dans la



B

Fig. 1.4

Trajet des muscles droit supérieur, droit latéral et oblique supérieur.

sclérotique» (figure 1.5) [4–6]. La ligne postérieure de l'insertion dessine des arcades à concavité postérieure, d'une hauteur de 1 à 2 mm, formées de fibres qui se recourbent vers l'arrière avant de pénétrer dans la sclère; les muscles oculomoteurs sont donc amarrés à celle-ci par un véritable pied d'insertion (*foot plate* – plate-forme – des auteurs anglophones). « La largeur des tendons, autrement dit la largeur de l'insertion oculaire, est (...) d'environ 1 cm pour chacun des muscles. (...) La largeur totale de ces insertions (...) est supérieure à celle de l'espace qui les sépare. » [7]

## Données biométriques de référence

Les principales données biométriques des muscles *droits* et de leurs rapports avec le globe oculaire, réunies dans le [tableau 1.1](#), représentent des moyennes établies à partir des données de la littérature. Elles peuvent varier quelque peu d'un muscle à l'autre, d'un individu à l'autre et parfois même d'un œil à l'autre chez un même sujet, sans pour autant sortir de la norme (cf. ci-dessous); elles dépendent, en autres, des dimensions des globes et des orbites.

Certaines de ces données méritent d'être soulignées :

- la longueur de la partie purement musculaire est quasi identique pour les quatre muscles droits; en revanche, celle de l'extrémité musculotendineuse [5] est différente pour chacun d'eux; de ce fait, la longueur totale du droit latéral dépasse légèrement celle des trois autres muscles;
- la longueur de l'arc de contact est également différente pour chacun d'eux : elle dépend de l'obliquité (par rapport à l'axe antéropostérieur du globe) avec laquelle le muscle aborde le globe oculaire (cf. [figure 1.1](#));
- la section maximum des muscles (dont la mesure est plus précise en IRM qu'en échographie) est semblable pour les quatre muscles, si l'on tient compte :
  - de la difficulté de différencier ce qui revient au droit supérieur et au releveur de la paupière supérieure,
  - du moindre étalement longitudinal du droit latéral dans l'étude d'où ces données sont tirées [8,9].

Deux données anatomiques sont constantes :

- d'une part, la distance de l'insertion au limbe va en croissant du droit médial au droit supérieur, en passant par les droits inférieur et latéral, selon la classique spirale de Tillaux ([figure 1.6A](#));
- d'autre part, les distances qui séparent les insertions des muscles antagonistes d'un même œil sont égales ([figure 1.6B](#)); en effet, le rapport entre la distance, mesurée en arc, séparant l'extrémité antérieure du muscle droit médial de celle du droit latéral et celle séparant l'extrémité antérieure du muscle droit supérieur de celle du droit inférieur est égal à 1; de ce fait les différences de largeur du limbe, de distance de l'insertion muscu-

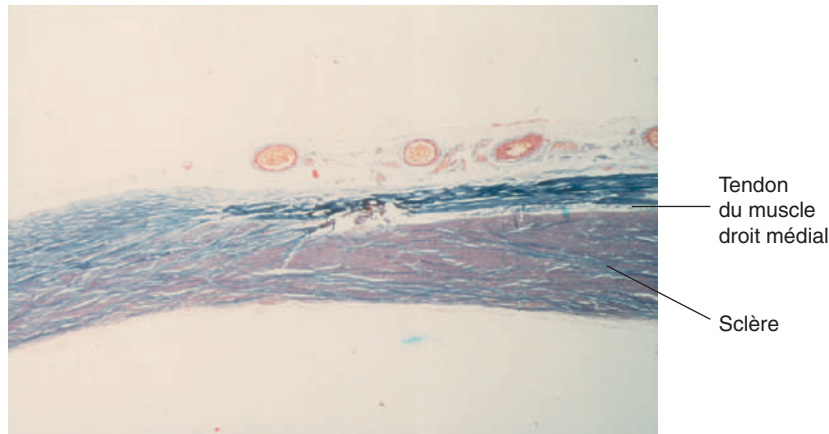


Fig. 1.5

L'extrémité musculotendineuse des muscles oculomoteurs pénètre dans l'épaisseur de la sclère à l'endroit de leur insertion.

Source : coupe histologique, Ph. de Gottrau.

Tableau 1.1. Données biométriques moyennes.

Muscle droit	Médial	Inférieur	Latéral	Supérieur
Longueur hors tendon (mm)	38,0	37,0	36,0	38,0
Longueur du tendon (mm)	3,0	4,7	7,5	4,3
<b>Longueur totale adulte (mm)</b>	41,0	41,7	43,5	41,3
Arc de contact (mm)	6,3	9,8	14,0	8,9
Largeur de l'insertion (mm)	10,5	9,8	10,0	10,8
Distance au limbe (mm)	5,5	6,6	7,1	7,8
Surface de section maximum (mm <sup>2</sup> ) [×]	27,9	28	41,2	33,0 (+ releveur)

laire au limbe et de diamètre cornéen s'annulent-elles entre elles [4,10].

## Variations des insertions sclérales

Les insertions sclérales des muscles droits sont des points de repère essentiels pour la chirurgie des strabismes. Leur situation peut toutefois varier quelque peu d'un sujet ou d'un œil à l'autre. Aussi est-on inévitablement amené à se demander dans quelle mesure les variantes, notamment celles de la distance au limbe cornéoscléral, peuvent avoir un effet sur l'équilibre oculomoteur et/ou influencer les résultats postopératoires [1,4,11,12]? L'erreur serait de leur accorder trop d'importance lorsqu'elles sont mineures ou pas assez lorsqu'elles sont majeures.

Les variantes peuvent concerner une ou simultanément plusieurs des caractéristiques des insertions : la distance de l'insertion au limbe, la largeur transversale et antéropostérieure, le décalage vertical, l'obliquité ou/et la forme de l'insertion (tableau 1.2).

Les variantes mineures, telles qu'elles s'observent chez cinq sujets sur six selon l'étude d'Otto et Zimmermann [13], sont à considérer comme la variance d'une situation moyenne, au sens statistique du terme. Elles sont sans corrélation avec la réfraction, l'existence ou l'importance d'une déviation strabique; elles n'ont pas de répercussions sur les résultats postopératoires, à la condition que le dosage soit appliqué à partir d'elles et non du limbe.

Selon la même étude, des variantes plus marquées ou majeures, s'observent chez un sujet sur six. Elles n'ont cependant pas toutes le même effet sur l'équilibre oculomoteur :

- leur effet dépend en premier lieu de l'importance de l'écart à la moyenne;
- une distance inhabituelle de l'insertion sclérale au limbe et l'obliquité ou la forme de l'insertion ne sont en général pas responsables de l'apparition d'un strabisme; mais elles peuvent rendre la déviation strabique plus complexe; une éventuelle corrélation avec la forme particulière du strabisme doit être recherchée au cas par cas;
- en revanche, un décalage vertical des insertions des droits horizontaux de plus de 1 ou 1,5 mm, unilatéral ou bilatéral, est



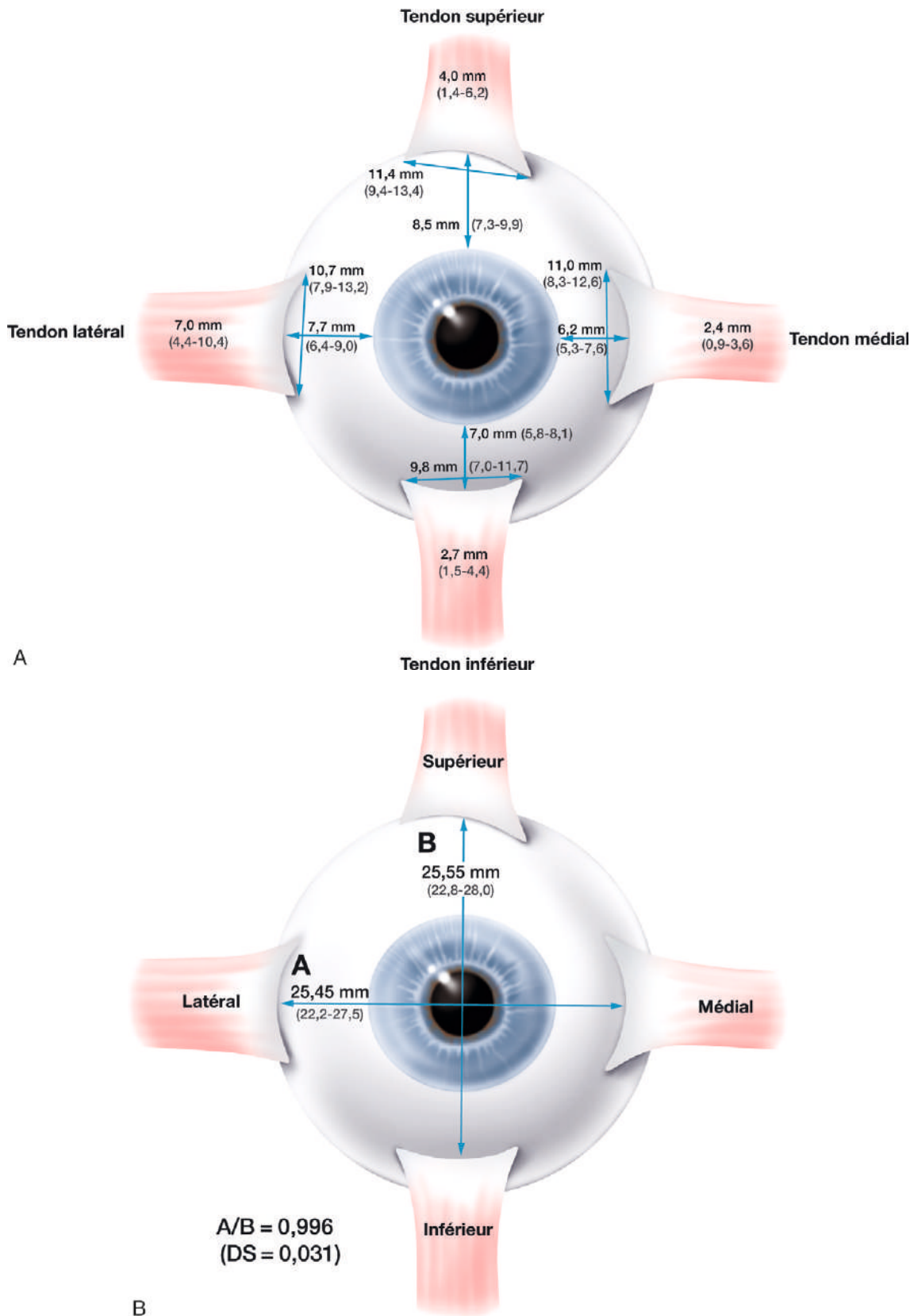


Fig. 1.6

Topographie des insertions sclérales des muscles droits.  
A. Spirale de Tillaux. B. Distance entre les insertions des muscles droits antagonistes.

**Tableau 1.2. Variantes des insertions sclérales des muscles droits.**

Variantes des insertions sclérales des muscles droits	Variantes mineures (limites de la norme)	Variantes majeures
Distance de l'insertion au limbe	± 1 mm	→ ± 2 mm Droit latéral, 1 fois sur 7 Droit médial, 1 fois sur 15 1,5 mm entre les muscles homonymes d'un même sujet
Largeur de l'insertion	± 1,5 mm 14 fois sur 15	→ ± 3 ou 4 mm 1 fois sur 15
Décalage vertical de l'insertion	< 1,5 mm	→ 1/4 à 1/3 de la largeur de l'insertion vers le haut ou le bas 1 fois sur 20
Obliquité de l'insertion	≤ 1 mm	→ 1,5 à 3 mm 1 fois sur 7 Droit médiaux > droits latéraux
Forme de l'insertion	Curviligne En marches d'escalier	1 fois sur 7

Les fréquences indiquées sont empruntées à l'étude de Otto et Zimmermann [13].

souvent corrélé à une incomitance alphabétique (cf. chapitre 18); en pareil cas, c'est tout le trajet du muscle, poulie comprise, qui est décalé vers le haut ou, plus souvent, vers le bas; selon notre expérience personnelle, cette variante est plus fréquente sur les droits latéraux que sur les droits médiaux.

Les *malformations* véritables des muscles oculomoteurs sont beaucoup plus exceptionnelles, qu'il s'agisse de syndrome d'adhérence par anomalie de clivage des gaines musculaires (entre le droit supérieur et le releveur de la paupière supérieure ou l'oblique supérieur, entre l'oblique inférieur et le droit inférieur ou le droit latéral), d'insertions anormales (tendon commun de l'oblique supérieur et des fibres nasales du droit supérieur [1]) ou de muscles surnuméraires ou d'agénésies.

### De l'anatomie à la chirurgie

En ne considérant que la longueur de la partie purement musculaire des muscles droits et l'épaisseur de celle-ci, il apparaît que ces quatre muscles sont semblables, abstraction faite de l'asymétrie anatomique du couple des droits horizontaux (compensée par leur asymétrie fonctionnelle, cf. chapitre 2). L'action de la chirurgie oculomotrice qui consiste à relâcher ou à freiner (à affaiblir), ou à tendre (à renforcer) les muscles, revient à ajuster les forces musculaires de façon purement mécanique et non par l'intermédiaire de la commande oculomotrice. Si l'action porte de façon égale sur les deux muscles de l'un des couples antagonistes, la tension globale exercée par ce couple sur le

globe oculaire reste inchangée; mais le point d'égalité tension et, par là, la position du globe se trouvent déplacées. En agissant de façon inégale sur les muscles d'un couple, la tension globale de ce couple est diminuée ou augmentée, en plus du déplacement du point d'égalité tension; c'est ainsi que le déséquilibre des forces musculaires peut être corrigé (cf. chapitre 6).

## Anatomie chirurgicale des muscles obliques

Les deux muscles obliques prennent leur appui osseux dans l'angle antéro-interne, respectivement supérieur et inférieur de l'orbite. Partant de là, leur trajet est oblique en arrière et en dehors pour arriver au contact du globe oculaire, pénétrer dans l'épaisseur de la capsule de Tenon et atteindre, chez les primates et l'homme, leur insertion sclérale au niveau de l'hémisphère postérieur du globe oculaire. Leur disposition chez l'humain, de même que les possibles variations et anomalies congénitales découlent de l'évolution phylogénétique au cours de laquelle ils ont conservé leur fonction *antitorsionnelle* [1].



### Complément

L'ouvrage intitulé *Surgery of the vertical muscles of the eye* de Fink, dont les deux éditions ont paru respectivement en 1951 et 1962, a contribué de façon décisive aux progrès de la chirurgie des muscles obliques [1]; il reste une référence de base.

## Muscle oblique supérieur

Le muscle oblique supérieur s'insère à son origine à la périphérie nasale supérieure du canal optique. Son corps fusiforme suit l'angle supéromédial de l'orbite. Son tendon se réfléchit dans la trochlée amarrée dans l'angle supéro-interne et antérieur de l'orbite, siège primitif de l'insertion osseuse de ce muscle (figure 1.7) [1].

Le tendon mesure environ 30 mm au total qui se décompose ainsi : 10 mm rétrotrochléens, 2 à 3 mm intra-trochléens, 10 mm de la trochlée au bord nasal du droit supérieur et 8 mm sous ce dernier; la longueur du tendon réfléchi est donc d'environ 19,5 mm. L'amplitude des mouvements intratrochléens du tendon peut atteindre  $\pm 8$  mm, soit 16 mm [1,14].

La partie réfléchie du tendon de l'oblique supérieur, qui seule intéresse l'opérateur, apparaît gracile; le tendon est rond, d'un diamètre de 1,5 mm lorsqu'il franchit la trochlée [14]; il s'aplatit progressivement en s'approchant du globe oculaire; sa largeur est de 6 mm au moment où il s'engage sous le droit supérieur et la largeur de son insertion sclérale varie de 7 à 18 mm (figure 1.8) [1].

Le bord antérieur du tendon passe à 2 ou 2,5 mm et le bord postérieur à 8 ou 8,5 mm en arrière de l'extrémité nasale de l'insertion du droit supérieur, lorsque le globe est en position primaire. L'extrémité antérieure de l'insertion est située en moyenne à 4,5 mm en arrière de l'extrémité temporale de l'insertion du droit supérieur, c'est-à-dire au niveau de l'équateur du globe. L'extrémité postérieure de son insertion se trouve à environ 8 mm au-dessus du centre maculaire.

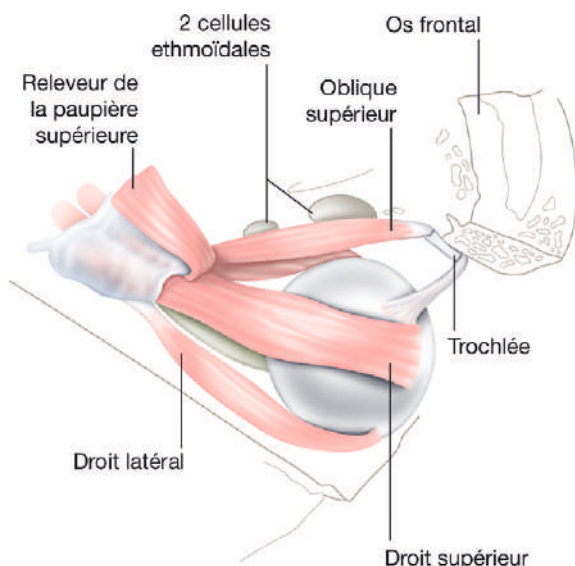


Fig. 1.7

Trajet du muscle et du tendon oblique supérieur et trochlée traversée par son tendon.

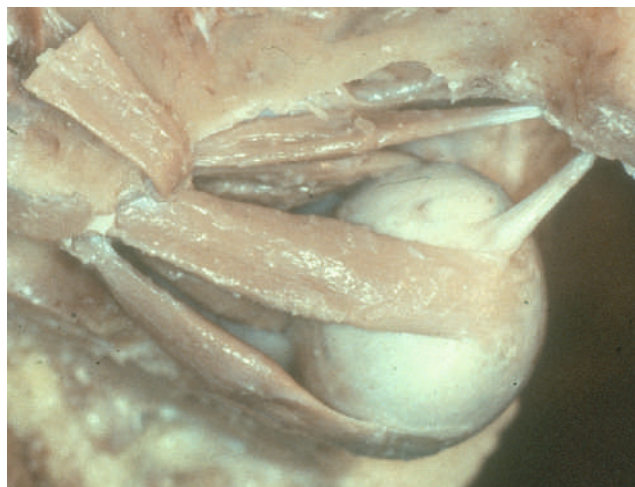
L'insertion sclérale est le plus souvent linéaire ou légèrement arquée (80 % des cas), suivant une ligne ou un arc oblique en arrière et en dedans, mais sa topographie est variable, proche du bord temporal ou sous la partie médiane du droit supérieur, rarement proche du bord nasal de ce dernier [15]. Le tendon élargit encore son insertion par l'intermédiaire des fibres qu'il envoie à la capsule de Tenon.

## Muscle oblique inférieur

Le muscle oblique inférieur s'insère à son origine orbitaire au niveau de l'apophyse orbitaire du maxillaire supérieur, en arrière de la partie interne du rebord orbitaire inférieur et juste en dehors de l'orifice supérieur du canal lacrymonasal (figure 1.9A).

Dans sa moitié externe, il se présente sous la forme d'un ruban musculaire charnu, d'une largeur constante de 10 mm [7]. Son insertion sclérale sous la partie médiane du droit latéral, ou proche du bord inférieur de ce dernier, est moins variable que celle du tendon réfléchi de l'oblique supérieur; elle est le plus souvent étalée sur 1 ou 2 mm [16]. Son extrémité antérieure est à 9,5 ou 10 mm en arrière de l'extrémité inférieure de l'insertion du droit latéral et son extrémité postérieure est à 1 mm en dessous et 1 à 2 mm en dehors du centre maculaire (figure 1.9B). L'oblique inférieur envoie constamment des expansions fibreuses au bord inférieur du droit latéral.

La partie distale de l'oblique inférieur est bifide sur une plus ou moins grande longueur (de 1,8 à 18 mm); cette bifidité ne résulte pas des manœuvres opératoires, mais est le résultat évolutif de la fusion de deux muscles (figure 1.9C).



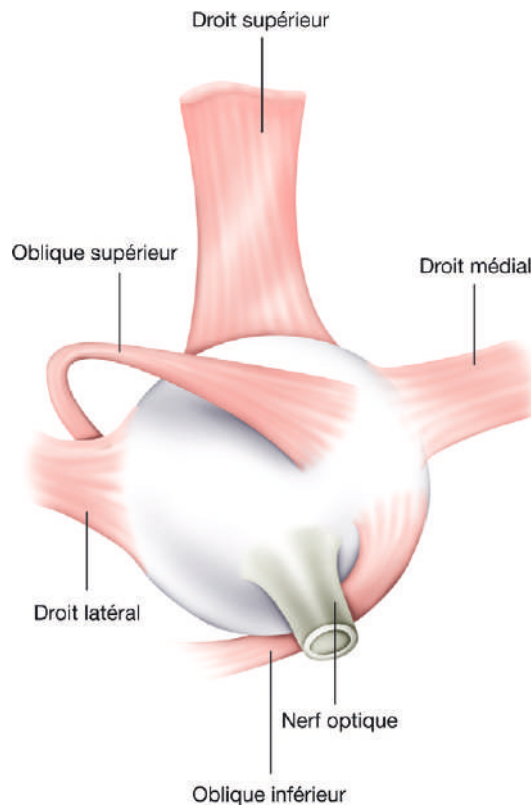


Fig. 1.8

Tendon réfléchi du muscle oblique supérieur et son insertion sclérale au niveau de la partie moyenne et temporale de l'hémisphère postérieur du globe oculaire.

De ce fait, l'insertion sclérale est double, voire multiple jusqu'à cinq, dans près de la moitié des cas; l'écart entre les insertions peut dépasser 5 mm [17].

## Couple antagoniste des muscles obliques

Aucune étude n'a comparé l'obliquité du tendon réfléchi de l'oblique supérieur à celle de l'oblique inférieur chez le sujet normal ou strabique. La différence d'obliquité (improprement dite de sagittalisation) change en fait à tout moment au cours des mouvements oculaires; elle est compensée par l'action simultanée des autres muscles (cf. chapitre 2); il en est de même, selon toute vraisemblance, d'une éventuelle différence constitutionnelle d'obliquité.

### De l'anatomie à la chirurgie

Du fait de l'obliquité du tendon réfléchi de l'oblique supérieur et de celle de l'oblique inférieur, la partie antérieure de ces muscles obliques a, partant de la position primaire, une action à prédominance

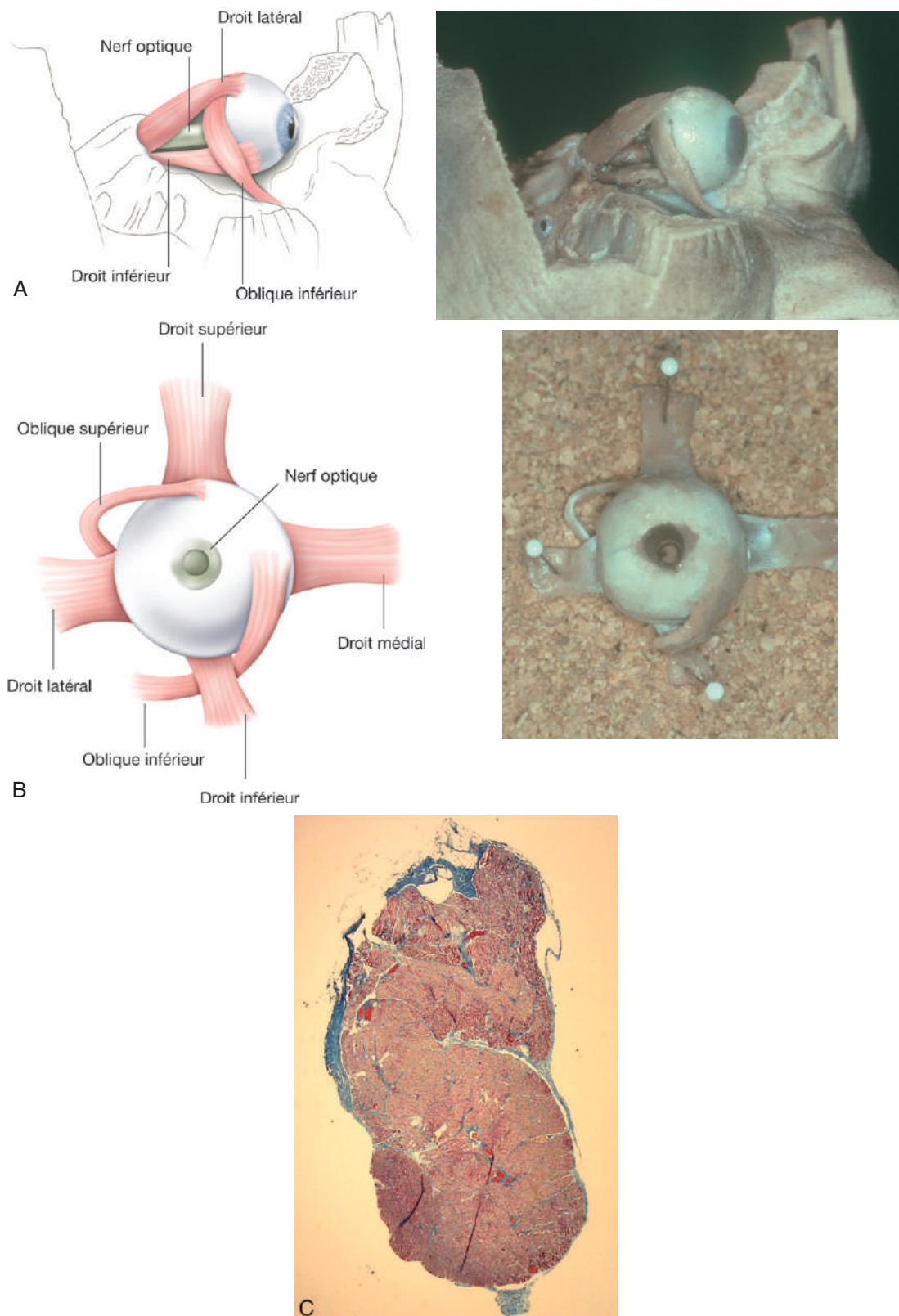
rotatoire et la partie postérieure une action à prédominance verticale. Une opération d'affaiblissement ou de renforcement portant de façon égale sur toute la largeur de ces muscles aura donc un effet rotatoire et vertical, alors qu'une action sélective, antérieure ou postérieure, aura un effet avant tout rotatoire pour la première ou vertical pour la seconde (cf. chapitre 11).

## Structure des muscles oculomoteurs

Les muscles oculomoteurs diffèrent des muscles squelettiques par leur texture, les fibres qui les composent, leur mode d'innervation et leur mode d'action [18,19].

Les fibres musculaires sont de six types, au lieu de deux pour les muscles squelettiques; elles sont groupées en unités motrices de petites dimensions de fibres rapides ou lentes : une fibre nerveuse pourvoit cinq à dix fibres musculaires rapides ou une fibre musculaire lente, au lieu de 100 à 150 fibres des muscles squelettiques; les fibres lentes sont l'apanage des muscles oculomoteurs. Les muscles sont





**Fig. 1.9**

Muscle oblique inférieur.

A. Trajet du muscle oblique inférieur. B. Moitié externe et insertion sclérale du muscle oblique inférieur en dessous du muscle droit latéral. C. Coupe du segment distal d'un muscle oblique inférieur montrant les deux chefs séparés par un fin septum collagène en continuité avec la gaine musculaire.

Source : coupe et cliché, R. LaRoche, Halifax (Canada).

divisés en deux couches bulbaire et orbitaire, séparées par une fine couche de tissu conjonctivovasculaire (figure 1.10) [18–21].

## Couches bulbaire et orbitaire – fibres musculaires rapides et lentes

### Couche bulbaire

La couche *bulbaire* pour les muscles droits ou *centrale* pour les muscles obliques est composée de quatre types de fibres, trois types de fibres rapides et un type de fibres lentes.

Les fibres rapides ou phasiques (*twitch* [saccade] *fibers*), épaisses (*coarse fibers*) ou fines (*fine fibers*), au nombre de 10 à 15 000, parcourent toute la longueur du muscle et vont s'insérer à la sclère, directement ou, pour celles de l'oblique supérieur, par l'intermédiaire de son tendon [20,22]. Ces fibres, semblables à celles des muscles squelettiques [22], sont innervées par des motoneurones de fibres  $\alpha$ , à conduction rapide, en un point, la plaque motrice (innervation simple, dite « en plaques »);

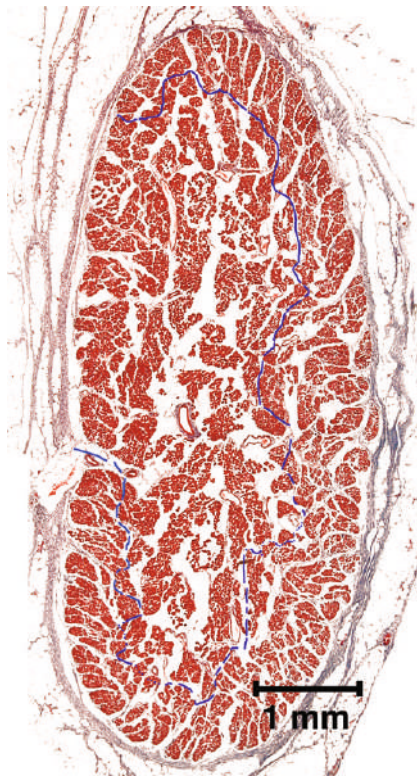


Fig. 1.10

Coupe transversale de la partie moyenne (postérieure au foramen ténonien) d'un muscle droit médial montrant les couches bulbaire et orbitaire délimitées par la ligne bleue et différant par la couleur et la dimension des fibres musculaires.

Source : Lim KH et al. *Invest Ophthalmol Vis Sci* 2007 (cf. [20]). Avec l'aimable autorisation des auteurs.

les potentiels d'action se propagent le long des fibres musculaires qui réagissent par une contraction *phasique rapide* de tout ou rien et produisent un mouvement de saccade; cette contraction est cependant plus rapide que celle des muscles squelettiques [23].

Les fibres lentes ou toniques (*non-twitch* ou *tonic fibers*) sont fines, spécifiques de la couche bulbaire; leurs extrémités proximale et distale sont tendineuses. Elles sont innervées par des motoneurones de fibres  $\gamma$  à conduction lente, de façon multiple (innervation multiple, dite « en grappes »); les potentiels d'action sont complexes et ne se propagent pas le long des fibres musculaires; celles-ci réagissent par une contraction tonique lente. Elles sont toujours en activité, même en position dite de repos. *Elles sont résistantes à la fatigue.*

### Couche orbitaire

La couche *orbitaire* pour les premiers ou *annulaire* pour les seconds est composée de deux types de fibres fines, les unes rapides, les autres lentes; elle est plus richement vascularisée que la couche bulbaire (figure 1.11).

Les fibres rapides ont une innervation simple (60 à 70 %) [23].

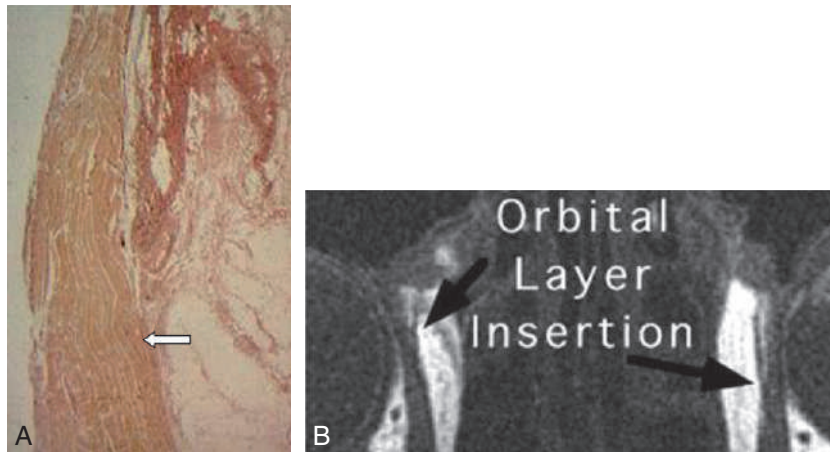
Les fibres lentes ont une innervation multiple; leurs extrémités distales collagèneuses vont, *en grande majorité*, fusionner par strates successives avec le tissu collagène dense de la face profonde de la *poulie* ténonienne, c'est-à-dire du segment postérieur de la partie antérieure de la capsule de Tenon [20]; les strates les plus profondes rallient l'extrémité musculotendineuse de la couche bulbaire. Ces fibres sont particulièrement riches en mitochondries et ont un métabolisme aérobie.

Les deux couches musculaires comportent les deux types de fibres, mais spécifiques à chacune d'elles : les fibres rapides, représentant 80 % du total [25], produisent les mouvements rapides des yeux; les fibres lentes, représentant 20 % du total, assurent le maintien de la fixation; elles ont un rôle stabilisateur autour de la position primaire.

Les fibres musculaires présentent dès l'enfance des signes d'involution; ceux-ci débutent à la périphérie des fibres rapides et de façon disséminée dans les fibres lentes. Cette involution, lentement progressive, est responsable, en partie tout au moins, de l'évolution de la motilité oculaire au cours de l'existence [26].

## Récepteurs proprioceptifs

Les muscles oculomoteurs possèdent, comme tous les muscles striés, des *récepteurs proprioceptifs* sous la forme de fuseaux neuromusculaires et de palissades (ou cylindres myotendineux innervés) :



**Fig. 1.11**

La couche orbitaire des muscles droits s'insère au bord postérieur des poulies ténoniennes, c'est-à-dire de la partie antérieure de la capsule de Tenon (→).

A. Coupe histologique. B. Coupe axiale de la partie antéro-médiale des orbites dans le plan neuro-oculaire (PNO) en SPeT1.

Sources : A. Ph. de Gottrau; B. IRM, J Demer [24].

- les *fuseaux neuromusculaires* sont situés à l'intérieur des faisceaux musculaires et localisés en majorité dans les tiers proximal et distal des muscles; leur innervation est faite de fibres afférentes, dont les terminaisons spiralées entourent la partie équatoriale des fuseaux, et de fibres efférentes, dont les terminaisons sont dirigées vers les extrémités des fuseaux. Leur densité est 5 à 10 fois plus grande que dans les muscles squelettiques [17,27,28];
- les *palissades* coiffent la jonction myotendineuse des fibres lentes de la couche bulbaire; leurs extrémités établissent des contacts neurotendineux et myotendineux [27–30].

La fonction de ces propriocepteurs, sensibles à l'élongation ou/et à la tension musculaire, est à la fois sensorielle et motrice. À ce jour cependant, leur voie afférente vers le système nerveux central n'est pas entièrement élucidée; il n'existe, en particulier, pas de réponse réflexe à l'élongation d'un muscle oculomoteur, c'est-à-dire d'arc réflexe. Leur rôle est certainement essentiel, comme le montre leur densité particulière : ils contribuent, à côté de la rétine, propriocepteur sensoriel principal, à la localisation égocentrique et à la stabilité de la vision binoculaire; il est probable qu'ils fassent intervenir le complexe thalamique ventrobasal, les corps genouillés latéraux et le cervelet [23].

### De l'anatomie à la chirurgie

La texture complexe des muscles oculomoteurs est à la mesure de leur fonction. Aucun opérateur ne peut l'ignorer. Tout incite à ménager ces

muscles autant qu'il est possible de le faire, à toujours préférer les procédés chirurgicaux les moins dommageables. Il ne faut, en particulier, pas oublier qu'une résection n'est pas seulement une amputation musculotendineuse, mais neuromusculotendineuse.

Les deux couches bulbaire et orbitaire des muscles oculomoteurs agissent les unes sur le globe oculaire, les autres sur l'appareil suspenseur du globe (cf. ci-dessous); dans les limites des dosages moyens, l'action chirurgicale directe ne porte que sur la couche bulbaire (cf. chapitre 4).

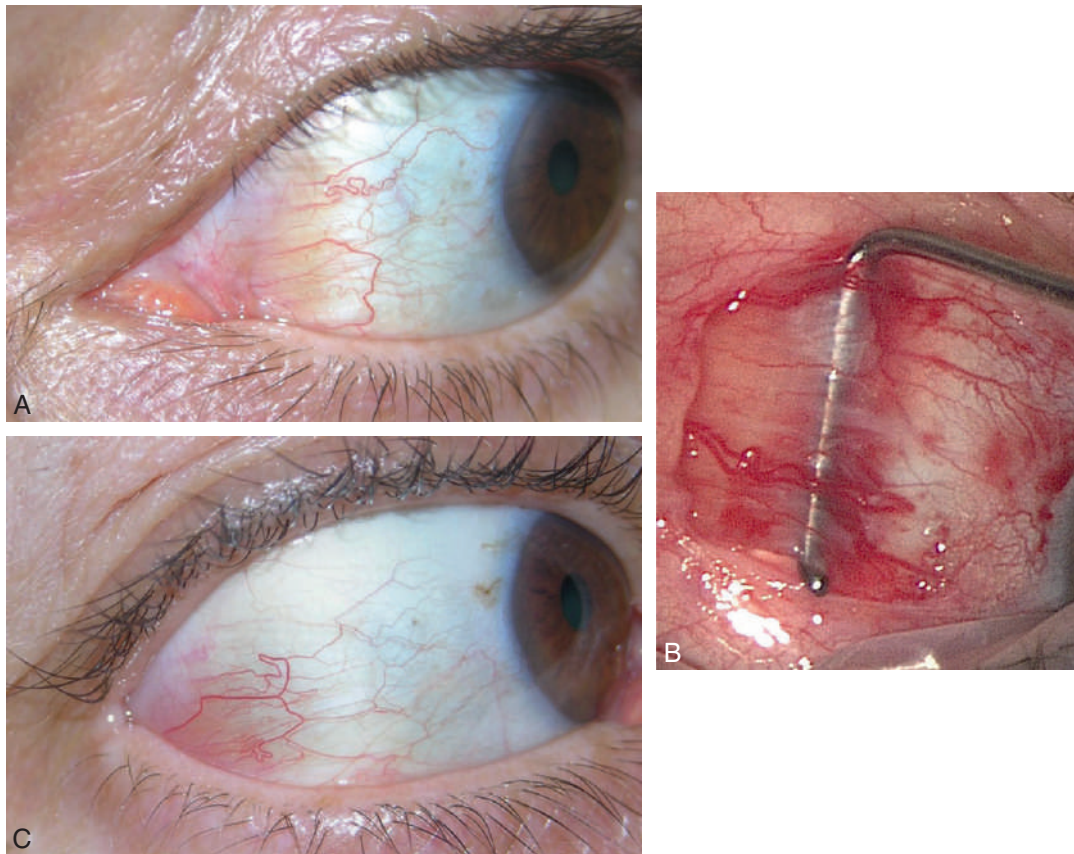
Les fibres qui composent les muscles ont des fonctions différentes, toniques et phasiques; mais leur distribution topographique est trop entremêlée pour qu'une chirurgie sélective des unes ou des autres puisse être envisagée.

## Vascularisation et innervation des muscles oculomoteurs

### Artères musculaires

Les *muscles droits* sont vascularisés par un ou deux pédicules artériels. Dans leur grande majorité ( $\approx 90\%$ ), ceux-ci abordent les muscles dans leur tiers postérieur ou moyen; en pénétrant le muscle, ils se divisent en un nombre variable de branches, le plus souvent de trois à sept pour former un réseau anastomotique dense dans l'épaisseur des muscles et donner, à la surface des tendons, les artères ciliaires antérieures (figure 1.12) [31].





**Fig. 1.12**

Artères musculaires et ciliaires antérieures.

A, B. Artères du muscle droit médial en transparence à travers la conjonctive et la capsule de Tenon et *in vivo* à la surface du muscle découvert.  
C. Artères du muscle droit latéral en transparence à travers la conjonctive et la capsule de Tenon.

L'*oblique inférieur* reçoit, de façon assez constante, sa vascularisation de deux ou trois branches artérielles (parfois de une à cinq) provenant de deux sources :

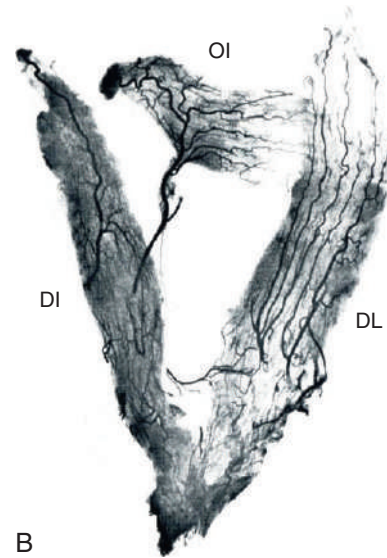
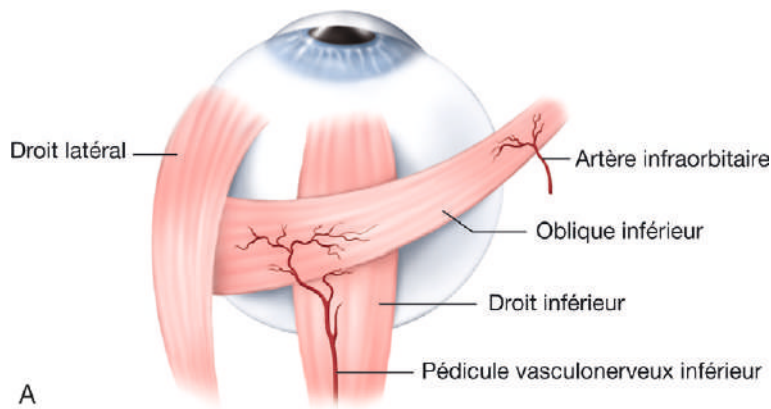
- de l'artère de l'*oblique inférieur* provenant de l'artère musculaire inférieure et/ou plus rarement d'une branche de l'artère ophtalmique, dépendant les unes et les autres du *système carotidien interne*; elle aborde le muscle par son bord postérieur ou sa face supérieure en même temps que le nerf, à son tiers externe, légèrement au-delà du bord externe du droit inférieur [32,33]; «l'*oblique inférieur* est le seul muscle à posséder un *pédicule vasculonerveux constitué*» [33];
- de l'artère infra-orbitaire, branche de l'artère maxillaire, dépendant du *système carotidien externe*; elle aborde le muscle par sa face inférieure, au niveau de l'insertion orbitaire (figure 1.13).

Cette double vascularisation se vérifie dans la grande majorité des cas (86 % des orbites étudiées par Ducasse [33]); elle fait de l'*oblique inférieur* un important lieu d'anastomose entre les systèmes carotidiens interne (artère ophtalmique) et externe (artère maxillaire). Plus rarement, l'apport artériel provient uniquement du système carotidien interne et, exceptionnellement, du système carotidien externe uniquement. En raison de cette dernière éventualité, «l'abord (chirurgical) de l'insertion orbitaire est à déconseiller» [33].

L'*oblique supérieur* est habituellement vascularisé par deux à quatre branches artérielles (parfois de une à huit), qui proviennent principalement de quatre artères, la part des artères éthmoïdales étant prépondérante [33] :

- de l'artère éthmoïdale postérieure (63 % des orbites étudiées);





**Fig. 1.13**

Vascularisation de l'oblique inférieur.

A. Les deux sources de la vascularisation du muscle oblique inférieur (voir texte).

B. L'artère de l'oblique inférieur provenant de l'artère musculaire inférieure (DI : droit inférieur; DL : droit latéral; OI : oblique inférieur).

Source : B. dissection J.L. Georg.

- de l'artère ophtalmique (32 %) abordant le muscle au niveau de son tiers postérieur, respectivement de son bord supérieur et de sa face bulbaire;
- de l'artère éthmoïdale antérieure (47 %);
- de l'artère supra-orbitaire (23 %), qui abordent le muscle au niveau de son tiers moyen, respectivement de son bord inférieur et de son bord supérieur.

De façon tout à fait exceptionnelle, on peut aussi observer des branches destinées à la portion réfléchie du muscle. « Les branches destinées à ce muscle l'abordent (...) [donc] très en arrière, ce qui [écarte] tout risque vasculaire lors de la chirurgie du strabisme. Par contre l'abord de la paroi médiale de l'orbite doit tenir compte des branches issues des deux artères éthmoïdales. » [33]

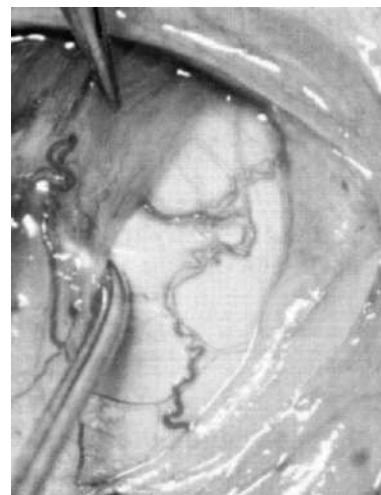## Artères ciliaires antérieures

Vers l'avant, les artères musculaires émergent des muscles droits, deviennent sous-ténoniennes et se continuent en artères ciliaires antérieures à la surface des tendons. Ayant atteint l'épiscière, celles-ci s'y divisent en de nombreux rameaux superficiels et perforants. Les artères ciliaires antérieures sont habituellement au nombre de deux par muscle droit, sauf pour le droit latéral où il ne s'en trouve qu'une seule; ce schéma se vérifie cinq fois sur six, entièrement ou plus souvent de façon approchante [34–36].

La plupart des artères musculociliaires antérieures se sont déjà divisées lorsqu'elles abordent la surface de la sclère au niveau de l'insertion des muscles droits; lorsqu'elles sont au nombre de deux par muscle, leurs branches les plus grosses croisent habituellement l'insertion au niveau ou très près des

extrémités de celle-ci. Parfois une branche artérielle quitte le muscle par l'un des bords de celui-ci, à quelques millimètres en arrière de l'insertion; elle chemine d'abord, sur quelques millimètres, dans l'épaisseur de la membrane intermusculaire de la capsule de Tenon, avant de se diriger vers la sclère et d'y pénétrer; son trajet intraténionien lui confère une grande mobilité, ce qui permet souvent de l'épargner au cours des reculs ou des plissements musculaires (figure 1.14). Les branches des artères ciliaires antérieures couvrent la surface de la sclère d'un réseau dense en avant de la ligne d'insertion des muscles droits, d'un réseau bien plus lâche en arrière celle-ci.

Les artères ciliaires antérieures alimentent les trois cercles artériels du segment antérieur de l'œil; ceux-ci sont plus ou moins complets, voire interrompus en plusieurs points et constituant alors plusieurs unités fonctionnelles indépendantes :



**Fig. 1.14**

Artère ciliaire antérieure latéromusculaire.

- le *cercle épiscléral*, aussi partiellement alimenté par les artères ciliaires longues postérieures;
- le *grand cercle artériel de l'iris*, également alimenté par les artères ciliaires longues postérieures;
- le *cercle intramusculaire*, alimenté par les artères ciliaires longues postérieures, mais aussi par les artères ciliaires antérieures; «c'est à ce niveau qu'existent les anastomoses les plus importantes entre les artères ciliaires antérieures et longues postérieures» [37].

C'est ainsi que les artères ciliaires antérieures pourvoient pour une large part à la vascularisation de la partie antérieure de l'œil, région péri-imbrique, iris, muscle et procès ciliaires, région antérieure de la choroïde (figure 1.15).



### Complément

Il est frappant de constater que le diamètre vasculaire global des artères ciliaires des droits verticaux (en regard desquels il n'y a pas d'artère ciliaire longue postérieure) est supérieur à celui des artères ciliaires des droits horizontaux. Une fois sur six seulement, les artères ciliaires du droit latéral ont un diamètre égal ou supérieur à celui des autres muscles [33].

## Répercussions des opérations musculaires sur le système ciliaire antérieur

À la suite de la description du syndrome ischémique du segment antérieur (cf. chapitre 15), les strabologues, Neugebauer *et al.*, Sanchez *et al.* [38,39] notamment, et les spécialistes de la vascularisation de l'œil se sont intéressés de plus près aux effets des désinsertions musculaires sur la circulation du segment antérieur. Hayreh et Scott, Viridi et Hayreh, et George *et al.* ont étudié chez l'homme [36]<sup>1</sup>, sur des singes [40] ou sur des cadavres humains [41] les répercussions de la désinsertion d'un, de plusieurs ou de tous les muscles droits horizontaux et de l'occlusion des artères ciliaires longues postérieures sur la perfusion artérielle de l'iris; ils ont fait les constatations suivantes :

- «il existe probablement une *grande variabilité interindividuelle* dans la distribution des artères ciliaires antérieures et ciliaires longues postérieures; (...) certains secteurs iriens peuvent tirer leur vascularisation de plus d'une origine, (...) ou bien les différents systèmes artériels sont indépendants, reliés entre eux par des collatérales dont la situation,

le nombre et l'efficacité détermineront la topographie et l'étendue du défaut de remplissage de l'iris et le degré de l'ischémie irienne» [40];

- «la contribution des *artères ciliaires longues postérieures* n'est en général pas très importante» [40]; «l'artère nasale est relativement plus importante que son homologue temporale» [42,43]; «elles ne sauraient mettre à l'abri d'un syndrome ischémique du segment antérieur de l'œil» [40];
- «les branches des *artères ciliaires antérieures des droits verticaux* constituent la principale source de la vascularisation du secteur temporal; (...) elles jouent probablement aussi un rôle dans la vascularisation de la région nasale» [40]; c'est pourquoi «la désinsertion d'un ou des deux droits verticaux provoque un retard considérable du remplissage des vaisseaux dans le secteur correspondant de l'iris (...) de façon plus marquée et plus constante après désinsertion du droit inférieur que du droit supérieur» [36]; ce retard de remplissage irien peut persister encore plusieurs mois après l'intervention;
- «les anastomoses artérielles, mises en évidence sur l'œil de cadavre, ne sont en général pas opérantes dans l'œil vivant» [40].



### Conclusions pour la chirurgie

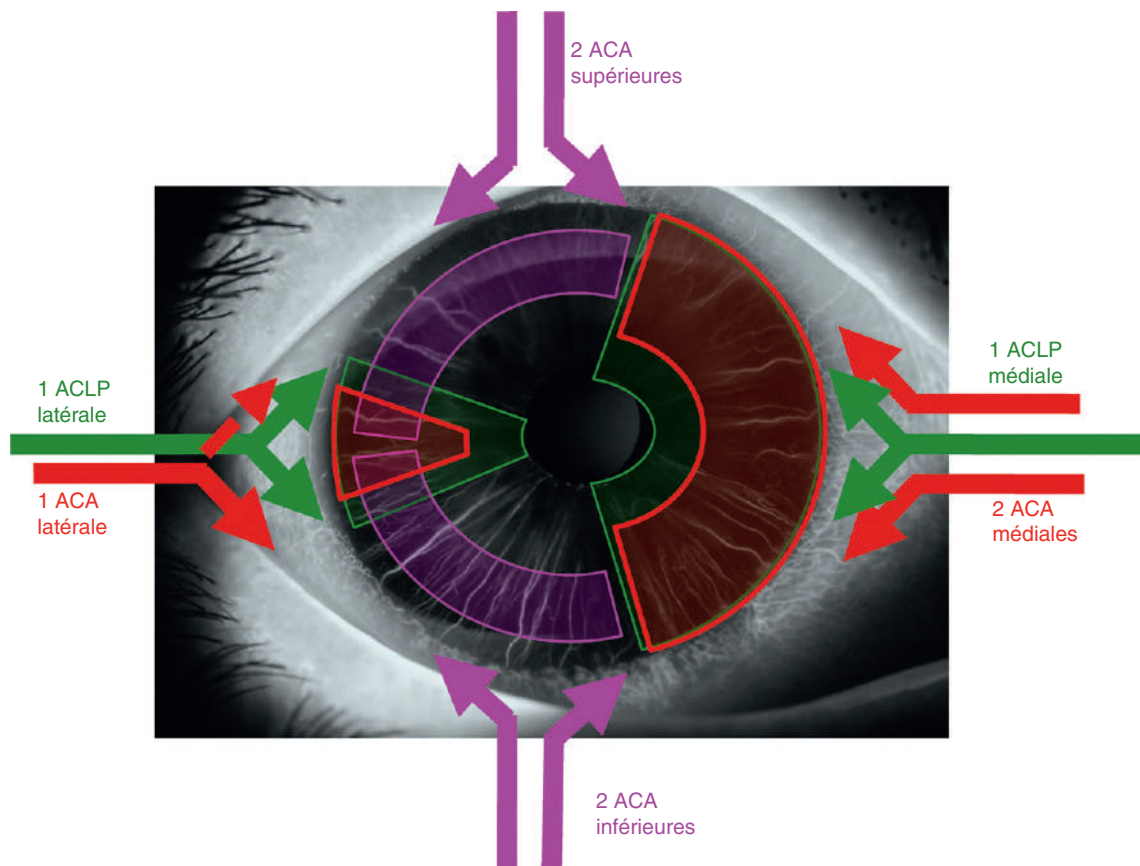
Il est essentiel de prendre pour règle de ménager la vascularisation du segment antérieur de l'œil en étant économe en vaisseaux sectionnés ou coagulés, quelle que soit l'opération effectuée.

Certes, la désinsertion d'un ou des deux *droits horizontaux* ne provoque habituellement aucun trouble circulatoire appréciable au niveau de l'iris; c'est pourquoi ses effets ont été longtemps ignorés; sauf conditions particulières, ils peuvent être tenus pour négligeables.

En revanche, la désinsertion des artères ciliaires antérieures des *droits verticaux* qui «occupent une place prépondérante dans la vascularisation de l'iris, plus importante que celles des droits horizontaux ou des artères ciliaires longues postérieures» [42], a des effets notables; c'est pourquoi il est nécessaire de les épargner autant que possible lors des interventions où elles sont impliquées (cf. chapitres 9 et 14).

Les mêmes auteurs, de même qu'Olver et Lee [42,43], ont montré qu'une nouvelle désinsertion d'un muscle déjà opéré a moins de répercussions

<sup>1</sup> À consulter pour une bibliographie plus large.



**Fig. 1.15**

Contributions des artères ciliaires antérieures et des artères ciliaires longues postérieures à la vascularisation de l'iris et du corps ciliaire. Deux artères ciliaires antérieures (ACA) par muscle droit, mais une seule pour le droit latéral; double suppléance artérielle au niveau des méridiens horizontaux grâce à une artère ciliaire longue postérieure (ACLPL) nasale et temporale.

Source : G. Klainguti, P.F. Kaeser (d'après [43]).

sur la perfusion irienne, probablement parce qu'à la suite de la première désinsertion, la part provenant des artères ciliaires longues postérieures et la capacité des collatérales se sont accrues. Cela souligne en même temps qu'après une désinsertion de deux muscles droits, il faut laisser à la circulation le temps de se rétablir avant d'opérer un ou les deux autres droits du même œil.

rale supérieure émerge à 2 ou 3 mm en dehors de l'insertion sclérale du tendon de l'oblique supérieur; la vortiqueuse temporale inférieure croise ou traverse l'oblique inférieur près de son bord postérieur, à 8 mm de son insertion sclérale (figure 1.16).

L'occlusion d'une seule des veines vortiqueuses entraîne déjà un trouble circulatoire passager dans le secteur correspondant; elle laisse des séquelles sous forme de dégénérescence chorio-rétinienne de la région équatoriale [36].

## Veines vortiqueuses

Les veines vortiqueuses sont au nombre de quatre, une (parfois doubles) par quadrant; les deux supérieures émergent de la sclère à 7 mm, l'inféronasale à 5,5 mm et l'inférotemporale à 6 mm en arrière de l'équateur; les deux nasales émergent au milieu des quadrants, les deux temporales plus près des droits verticaux que du droit latéral : la vortiqueuse tempo-



### De l'anatomie à la chirurgie

Il est nécessaire d'épargner les veines vortiqueuses au cours des interventions qui amènent au voisinage de leur émergence de la sclère, c'est-à-dire des myopexies postérieures et des opérations des obliques.

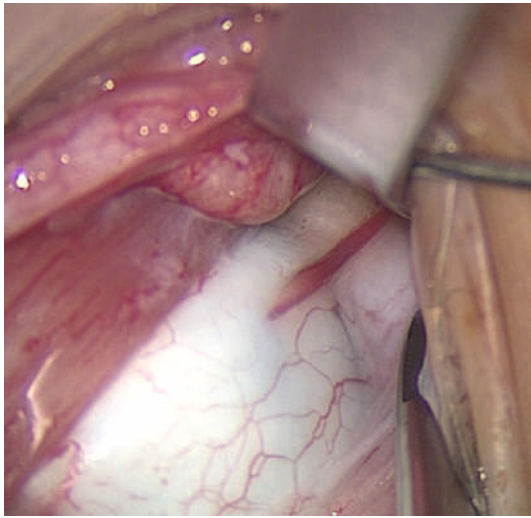


Fig. 1.16

Double veine vortiqueuse au bord inférieur du droit médial.

## Innervation des muscles oculomoteurs

Les trois nerfs oculomoteurs, allant des noyaux oculomoteurs aux muscles, constituent ce qu'on a appelé la « voie finale commune » ; cette voie est en réalité une voie *double*, l'innervation des fibres toniques et celle des fibres phasiques étant distinctes (cf. chapitre 2).



### Complément

Les deux types de fibres musculaires ont une innervation distincte, ainsi que Büttner-Ennervet *et al.* l'ont montré [44,45] : les motoneurones de grand diamètre, qui envoient leur axone aux fibres rapides, occupent la quasi-totalité des noyaux oculomoteurs, tandis que les motoneurones de plus petit diamètre, destinés aux fibres lentes, sont situés à la périphérie de ces noyaux.

Avant de pénétrer dans l'orbite, le troisième nerf crânien ou *nerf oculomoteur* se divise en deux branches, l'une supérieure et l'autre inférieure : la première innerve le muscle droit supérieur et le releveur de la paupière supérieure, la seconde, les muscles droits médial et inférieur ainsi que le muscle oblique inférieur et envoie un rameau moteur au ganglion ciliaire. Le sixième nerf crânien ou *nerf abducens* innerve le droit latéral et le quatrième nerf crânien ou *nerf trochléaire*, le muscle oblique supérieur.

Les rameaux nerveux pénètrent dans les muscles par leur face bulbaire, à la hauteur de l'union des tiers moyen et postérieur pour les muscles droits supérieur, médial et inférieur et juste en arrière du milieu pour le droit latéral. Le nerf trochléaire pénètre le muscle oblique supérieur par sa face orbitaire. Le nerf de l'oblique inférieur atteint le muscle au milieu de son bord postérieur, le long du bord temporal du muscle droit inférieur, en même temps que l'artère qui le vascularise (cf. *supra*). Après leur pénétration dans le muscle, les nerfs musculaires se divisent et envoient leurs rameaux vers l'avant et vers l'arrière [27].



### De l'anatomie à la chirurgie

Les nerfs oculomoteurs sont à distance de la « partie chirurgicale » des muscles, à l'exception du nerf de l'oblique inférieur qu'il faut veiller à ne pas léser lors de l'abord du muscle droit inférieur.

## Anatomie de l'appareil suspenseur du globe oculaire

Le globe oculaire et les muscles oculomoteurs sont suspendus dans l'orbite par un appareil fibro-musculo-élastique constitué de la partie antérieure de la capsule de Tenon et de ses expansions orbitaires (cf. chapitre 2).

### Capsule de Tenon

La capsule, décrite par Tenon en 1806, enveloppe le globe oculaire en arrière du limbe cornéoscléral [46–48] ; elle est constituée de deux parties embryologiquement, anatomiquement et fonctionnellement distinctes (figure 1.17) [10,49] :

- l'une, antérieure ou musculaire, est latéobulbaire et recouvre la sclère depuis les points de tangence des muscles droits jusqu'au limbe cornéoscléral ;
- l'autre, postérieure ou sclérale, est rétrobulbaire et recouvre la sclère de l'hémiglobe postérieur.

Les deux parties sont fusionnées au niveau de la ligne reliant les points de tangence des muscles droits.



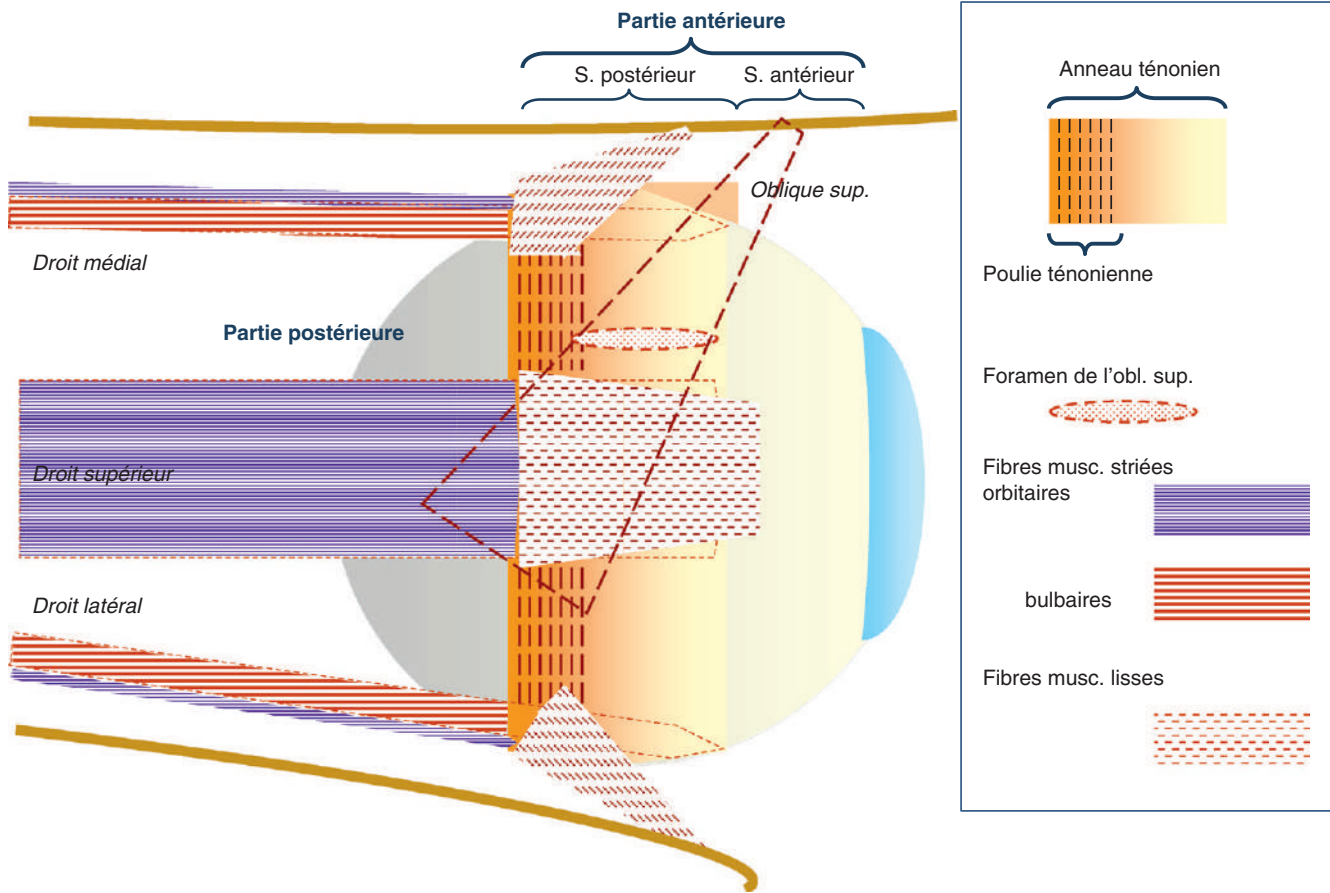


Fig. 1.17

Représentation schématique de la capsule de Tenon.

## Partie antérieure de la capsule de Tenon

La *partie antérieure* de la capsule de Tenon est constituée de fibres collagènes, de fibres élastiques et en partie de fibres musculaires lisses. Elle apparaît très tôt dans la vie embryonnaire, dès le stade de l'embryon de 25,5 mm, et se développe conjointement avec les muscles.

### Remarque

Elle « doit être considérée comme une expansion des gaines musculaires avec lesquelles elle est en continuité, expansion qui s'élargit et prolonge la base d'insertion des différents muscles moteurs du globe » (Winkler, cité par Rouvière [50]). Elle occupe une place essentielle dans la statique et la motilité oculaire (cf. ci-dessous et chapitre 2).

Elle comprend deux segments, l'un postérieur, l'autre antérieur.

### Segment postérieur de la partie antérieure

Le segment postérieur, ou musculaire, de la partie antérieure de la capsule de Tenon (cf. figure 1.1) est le plus développé<sup>2</sup>; il forme un anneau périlbulbaire qui engaine la partie distale des muscles droits, du muscle oblique inférieur et du tendon réfléchi du muscle oblique supérieur depuis leurs orifices musculaires ou ténoniens, ou foramen, jusqu'à leur insertion sclérale.

2 J. Demer, rompant avec tous les auteurs antérieurs, qualifie malencontreusement le segment postérieur de la partie antérieure de la capsule de Tenon de « partie postérieure de la capsule de Tenon », ce qui ne manquera pas de créer de nouvelles confusions (voir aussi Bron AJ et al. [27]).

On lui décrit trois feuillets facilement individualisables :

- les feuillets *périmusculaires*, l'un superficiel (ou sus-musculaire, ou externe, ou pariétal) et l'autre profond (ou sous-musculaire); ils forment un manchon autour des muscles, d'une longueur de 8 à 19 mm selon le muscle;
- et la *membrane* (ou capsule) *intermusculaire*, en continuité avec les précédentes le long des bords des muscles; elle occupe les intervalles entre les muscles droits et, dans les quadrants nasal supérieur et temporal inférieur, de part et d'autre des muscles obliques supérieur et inférieur [4,10].

Le feuillet périmusculaire superficiel et la membrane intermusculaire sont opaques, épais et très résistants.

La face musculaire du feuillet *sus-musculaire* adhère fortement au muscle qu'elle recouvre, d'une part au niveau du foramen (figure 1.18) et d'autre part, au niveau de l'insertion sclérale des muscles. Dans l'intervalle de ces deux attaches, elle est séparée du muscle par un tissu cellulaire lâche et facilement clivable; cet espace ou zone décollable est d'une longueur variable selon les muscles (cf. tableau 1.3 et *infra*).

Lorsque le feuillet superficiel de la capsule de Tenon est décollé en avant des foramen, on s'aperçoit que les muscles droits restent enveloppés d'un voile fin et transparent, le *périmysium*; celui-ci devient évident lorsqu'on essaie de le mobiliser; il est adhérent au muscle et au tendon; il ne peut en être séparé sans blesser ceux-ci et sans faire saigner [51]; il porte les vaisseaux musculociliaires antérieurs; il doit être impérativement respecté et laissé intact.

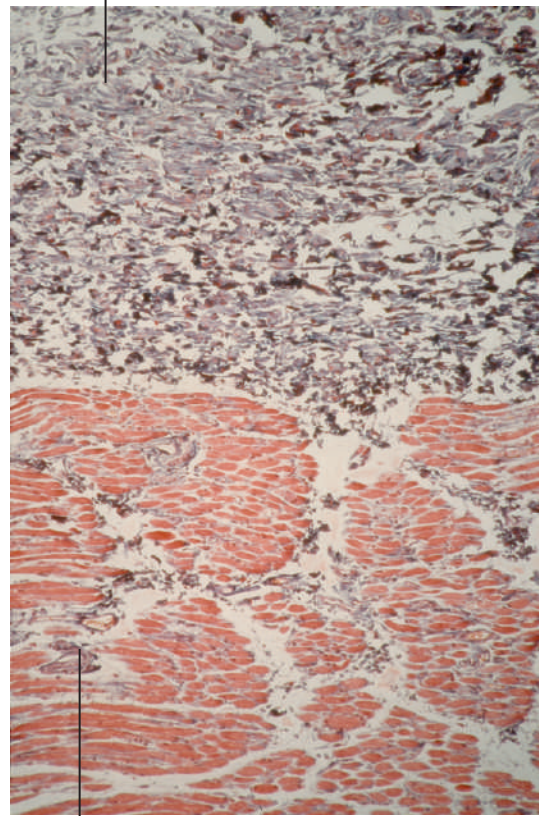
La face orbitaire est *non clivable* des expansions fibromusculo-élastiques qui, à partir d'elle, suspendent la capsule de Tenon au périoste orbitaire [52].

Le feuillet *sous-musculaire* est nettement plus fin et moins résistant. Il s'insère à la sclère juste en arrière du tendon musculaire. L'adhérence au muscle de sa face musculaire est lâche.

La membrane *intermusculaire* adhère à la sclère le long de la ligne qui relie les insertions des muscles droits. Sa face orbitaire est en continuité avec celle du feuillet sus-musculaire, sa face bulbaire, avec celle du feuillet sous-musculaire.

Postérieurement à leurs attaches antérieures, la membrane intermusculaire et le feuillet sous-musculaire sont séparés de la sclère par l'*espace sous-ténonien* ou espace de Tenon; celui-ci est uniquement occupé par un tissu cellulaire épiscéral très lâche; c'est pourquoi il est injectable. Il n'est traversé que par l'extrémité distale du muscle oblique inférieur et du tendon réfléchi du muscle oblique supérieur, ainsi que par des éléments vasculonerveux ciliaires et les veines vorticeuses.

Capsule de Tenon  
(zone d'anorage)



Muscle droit

Fig. 1.18

Coupe histologique du foramen musculoténonien, perpendiculaire au plan musculaire, montrant la pénétration des travées fibroélastiques ténonienne entre les faisceaux des fibres musculaires.

Ainsi, à partir de leur foramen, les muscles droits et obliques cheminent dans l'épaisseur de la capsule de Tenon, entre ses deux feuillets, l'un superficiel, l'autre profond; autrement dit, leur trajet est intraténonien, libres de toute attache sclérale (cf. figure 2.1). Ils ne franchissent le feuillet profond qui les sépare de la sclère et ne deviennent sous-ténoniens qu'après un trajet de 5 à 10 mm selon le muscle, c'est-à-dire à proximité de leur insertion sclérale.



### De l'anatomie à la chirurgie

Le geste chirurgical destiné à corriger la déviation strabique s'effectue sous le feuillet superficiel de la partie antérieure de la capsule de Tenon; il faut pour cela (cf. chapitre 8) :

- avoir atteint l'espace sous-ténonien de part et d'autre de l'insertion musculaire et, partant de là, avoir accès à l'espace sous-ténonien sous-musculaire;
- avoir sectionné le feuillet ténonien superficiel en arrière de son adhérence antérieure au niveau de l'insertion musculaire pour avoir accès à l'espace sous-musculaire;
- avoir décollé le feuillet superficiel du muscle.

### Segment antérieur de la partie antérieure

Le segment antérieur, ou prémusculaire, de la partie antérieure de la capsule de Tenon (cf. figure 1.17) est une simple lame fibroélastique prolongeant le segment postérieur depuis les insertions tendineuses des muscles droits et de la ligne qui les relie entre elles jusqu'au limbe cornéoscléral. Il adhère sur toute son étendue à la conjonctive par sa face superficielle et à la sclère par sa face profonde. À 2 à 3 mm du limbe, la capsule de Tenon et la conjonctive fusionnent et s'insèrent ensemble à la sclère périlimbique en formant l'*anneau conjonctival*. Cette configuration évite que des plis conjonctivoténoniens se forment au cours des mouvements oculaires.



### De l'anatomie à la chirurgie

L'adhérence de la conjonctive à la capsule de Tenon n'empêche pas un certain glissement de l'une par rapport à l'autre. Cela peut être mis à profit pour laisser reculer ou pour réséquer le feuillet superficiel de la partie antérieure de la capsule de Tenon et ne réinsérer que la conjonctive au limbe (cf. chapitre 9).

## Capsule de Tenon et muscles droits

Les foramen musculaires sont décalés les uns par rapport aux autres et par rapport à l'équateur du globe : ils sont situés en arrière de l'équateur de 5 mm pour le droit latéral, de 3 mm pour le droit supérieur, de 2 mm pour le droit inférieur et en avant de l'équateur de 3 mm pour le droit médial. La distance du foramen à l'insertion sclérale du muscle varie d'un muscle à l'autre, de 7,8 mm pour le droit inférieur à 19 mm pour le droit latéral; elle est de 12,6 mm en moyenne pour le droit médial (tableau 1.3).

**Tableau 1.3. Distance du foramen musculaire à l'insertion sclérale des muscles droits (en mm).**

Muscle	Moyenne ± écart type	Minimum-maximum
Droit médial	12,6 ± 2,1	8,4–17,2
Droit inférieur	7,8 ± 1,8	5,2–13,0
Droit latéral	19,0 ± 2,2	14,5–22,0
Droit supérieur	16,7 ± 2,4	12,7–21,5

Étude sur 25 orbites adultes, Ph. de Gottrau [4,10].

La zone de forte adhérence capsulomusculaire de chacun des muscles droits à l'endroit du foramen et sur les 3 à 4 mm immédiatement en avant de lui, est en outre solidaire de celles des autres muscles droits du fait de l'inextensibilité de la *membrane intermusculaire*. En raison de l'amarrage orbitaire, cette zone est très peu mobile dans le sens radiaire, en direction du centre de l'orbite, et en raison de la solidarité intermusculaire, dans la direction perpendiculaire à l'axe du muscle. Elle forme ainsi un point fixe sur le trajet du muscle jouant le rôle de « poulie », terme dû à Tenon et repris par Demer : *la poulie, équivalent fonctionnel du foramen, constitue l'insertion fonctionnelle postérieure des muscles droits* (cf. figures 1.17 et 2.1).

## Capsule de Tenon et muscles obliques

De la trochlée à son orifice ténonien, le tendon réfléchi du muscle oblique supérieur est entouré d'une gaine épaisse de 2 mm. Cette gaine est en continuité avec la capsule de Tenon; elle est renforcée par des expansions des gaines du droit supérieur et du releveur de la paupière supérieure; c'est pourquoi Fink lui a décrit deux couches [1]; elle s'insère sur le pourtour de l'orifice antérieur du canal trochléen.

Le tendon, revêtu d'un périmysium et relié par une trame lâche à la face profonde de la gaine tendineuse, pénètre dans la capsule de Tenon à environ 3 à 5 mm en dedans du bord nasal du droit supérieur (cf. figure 1.17); il chemine ensuite dans son épaisseur; à 3 à 4 mm de son insertion sclérale, il franchit le feuillet ténonien profond et devient sous-ténonien.

Le muscle oblique inférieur pénètre dans l'épaisseur de la capsule de Tenon en sous-croisant le droit inférieur; il reste intraténonien jusqu'à la proximité immédiate de son insertion sclérale.

## De l'anatomie à la chirurgie

L'adhérence ténonienne au niveau des orifices musculaires n'empêche pas totalement les muscles de coulisser à l'intérieur de leur manchon ténonien; sans cette possibilité, la chirurgie musculaire antérieure telle que nous la pratiquons sur la couche bulbaire des muscles n'aurait qu'un effet limité. Du fait de cette adhérence, muscles et capsule bougent ensemble dès qu'un mouvement prend quelque ampleur; il est de son fait également que la rétraction après désinsertion d'un muscle reste limitée [24], même si cela ne suffit pas toujours à éviter l'échappement d'un muscle désinséré ou le glissement d'un muscle mal réinséré, du droit médial notamment (muscle perdu ou échappé) (cf. chapitre 14).

Le tendon réfléchi de l'oblique supérieur est seul à ne pas avoir d'adhérence ténonienne au niveau de son orifice musculaire.

### Partie postérieure de la capsule de Tenon

La *partie postérieure*, ou sclérale, de la capsule de Tenon (cf. figure 1.3) est une condensation, lâche et fine, d'éléments fibreux à nette prédominance collagène, issue de la graisse rétrobulbaire, et dont le développement embryologique est plus tardif que celui de la partie antérieure [22]. Sa seule fonction est de séparer la graisse orbitaire de la sclère. Elle ne se continue pas, mais fusionne avec la partie antérieure à la face profonde de celle-ci suivant une ligne reliant les points de tangence des muscles droits, comme le prouve l'étude histologique de la direction de ses fibres [49]; seules quelques fibres provenant de la membrane intermusculaire et du feuillet sous-musculaire de la partie antérieure fusionnent avec les fibres de la partie postérieure et se dirigent vers le nerf optique.

Tout en arrière du globe oculaire, la capsule de Tenon se mélange avec les adventices et les autres éléments fibroconjonctifs des artères et des nerfs ciliaires courts postérieurs qui entourent le nerf optique à son émergence du globe. Il n'y a donc pas d'insertion sclérale postérieure à proprement parler et, contrairement à d'anciennes affirmations, il n'y a aucune communication directe entre l'espace sous-ténonien et l'espace sous-dural ou un quelconque espace lymphatique [4,10].

### Gaines musculaires rétro-ténoniennes

En arrière de la limite postérieure de sa partie antérieure, la capsule de Tenon est en continuité avec les *gaines musculaires rétro-ténoniennes* (cf. figure 1.17). Celles-ci ont une bien moindre consistance et ne peuvent pas être scindées

du péricymium [4,10]. De la même manière, la membrane intermusculaire est en continuité avec la membrane intermusculaire du cône musculo-aponévrotique rétrobulbaire; elle devient très vite transparente, voire inexistante en arrière de l'hémisphère postérieur du globe oculaire. L'histologie confirme ces différents aspects, et en particulier l'absence totale de fibres élastiques en arrière de la zone d'adhérence ténonienne; des fibres collagènes peu nombreuses de la partie antérieure, restant dans l'axe des muscles droits, se prolongent vers l'arrière dans les gaines musculaires [4].

### Expansions orbitaires de la capsule de Tenon : l'appareil suspenseur du globe oculaire

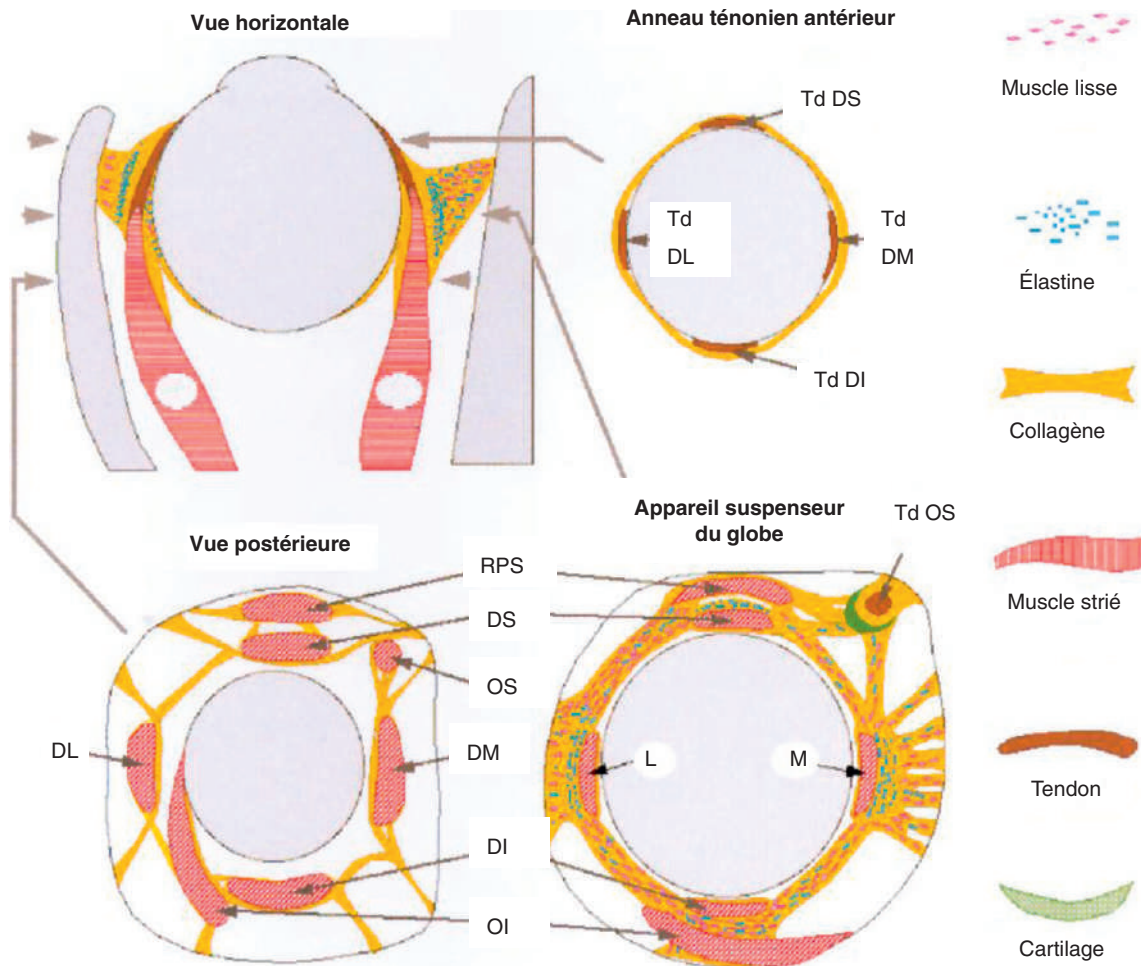
Les feuillets musculaires possèdent avec la membrane intermusculaire de nombreux prolongements fibreux en direction du périoste orbitaire, permettant ainsi l'ancrage du globe oculaire au centre de l'orbite [52]. Leur ensemble constitue *l'appareil suspenseur du globe oculaire*.

La capsule de Tenon, fortement adhérente aux muscles au niveau de leur foramen et de leur insertion sclérale, est en même temps solidement ancrée au périoste orbitaire. Les expansions orbitaires suspendent la capsule de Tenon au périoste juste en arrière du rebord orbitaire externe en dehors, de la partie supérieure de la crête nasale en dedans, par l'intermédiaire du ligament de Lockwood en bas et de part et d'autre du releveur de la paupière supérieure en haut (figures 1.19 et 1.20). Cette suspension, à la Cardan (cf. figure 2.4), est particulièrement solide à la hauteur et juste en arrière de l'équateur du globe, c'est-à-dire à l'endroit du foramen musculaire; elle est la plus développée pour le droit médial [47]. **Elle assure l'ancrage du globe oculaire au centre de l'orbite** [53].

La partie antérieure de la capsule de Tenon et l'appareil suspenseur du globe sont constitués de fibres collagènes, de fibres élastiques et aussi de fibres musculaires lisses; celles-ci ont une disposition circulaire au niveau de la membrane intermusculaire, et radiaire, perpendiculaire à la surface du muscle, dans les expansions orbitaires (cf. figures 1.17 et 1.19) [24,47,52,54,55]. De plus, des fibres musculaires striées extracapsulaires, provenant de la couche orbitaire des muscles droits, viennent s'insérer au segment postérieur de la partie antérieure de la capsule de Tenon (cf. figure 1.11 et *supra*) [52].

Ces éléments musculaires lisses et striés, contenus ou associés à la capsule de Tenon et à l'appareil suspenseur, composent ce que Demer a appelé « le système des poulies actives » (cf. figure 1.20). Leur fonction est indissociablement associée



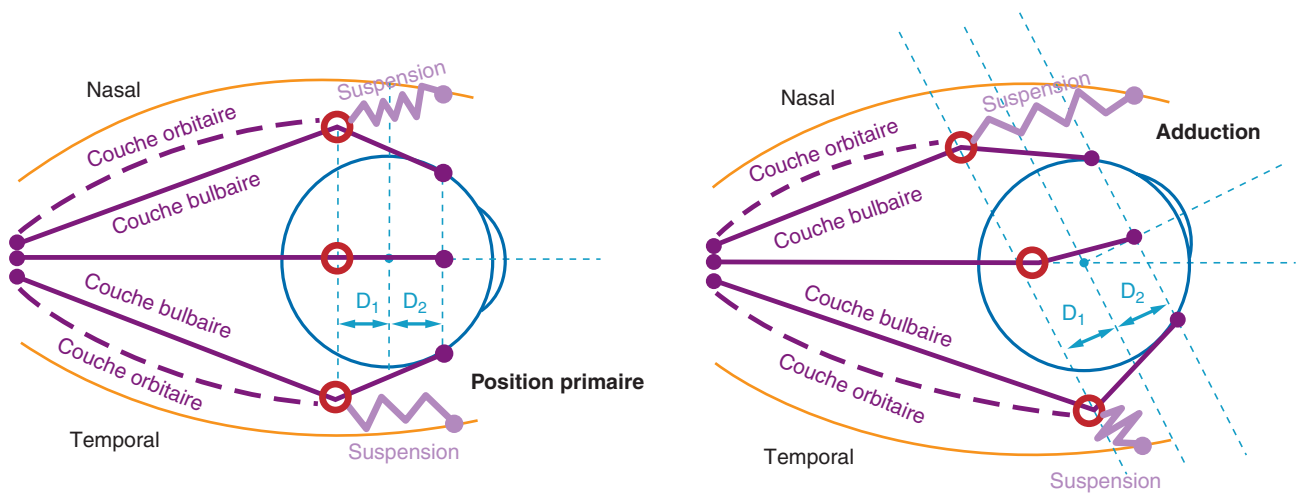


**Fig. 1.19**

Appareil suspenseur du globe oculaire.

L : latéral; M : médial; Td : tendon; DS : droit supérieur; DL : droit latéral; DM : droit médial; DI : droit inférieur; RPS : releveur de la paupière supérieure; OS : oblique supérieur; OI : oblique inférieur.

Source : Demer J.L. [56].



**Fig. 1.20**

Système des poulies actives : vue supérieure d'un schéma de l'orbite droite montrant le déplacement des poulies horizontales au cours des versions.

Source : Demer J.L. et al. Invest Ophthalmol Vis Sci 2000; 41 : 1280-90.

à la motilité du globe oculaire : **les poulies orientent la traction des muscles oculomoteurs de telle sorte que « la rotation du globe dans les trois dimensions de l'espace soit effectivement commutative »** [56,57] (cf. chapitre 2).

### De l'anatomie à la chirurgie

L'appareil suspenseur du globe oculaire a une fonction *statique* d'ancrage du globe au centre de l'orbite et une fonction *dynamique* de positionnement de l'appareil oculomoteur conjugué aux mouvements du globe. La statique du globe peut être corrigée par la chirurgie orbitaire. La dynamique de la poulie active n'est pas directement accessible à une correction chirurgicale.

## Images des muscles oculomoteurs et de l'appareil suspenseur du globe oculaire en IRM statique et dynamique

[58–63]

Avec la collaboration de E.-A. Cabanis et M.-T. Iba-Zizen

L'exploration de l'orbite se fait à partir des référentiels céphaliques horizontal (le plan neuro-oculaire : PNO) et vertical oblique (le plan neuro-oculaire trans-hémisphérique oblique : PNOTO) dont la définition est donnée dans le [tableau 1.4](#), suivant les trois plans de coupe :

- *axial* (coupes parallèles au PNO);
- *sagittale oblique* (coupes parallèles au PNOTO), fournissant l'un et l'autre des coupes longitudinales des muscles oculomoteurs;
- *coronale* ou frontal (COR), ou *coronale oblique*, perpendiculaire au PNOTO, à cinq niveaux : cristallinien (I), médio-bulbaire (II), bulbaire postérieur (III), médio-orbitaire (IV) et orbitaire postérieur (V), fournissant des coupes transversales des muscles oculomoteurs [59,61,63].

Les images normales des muscles oculomoteurs en position primaire du regard constituent les données de référence de toute image pathologique ([encadré 1.1](#)).

La description schématique des images IRM des muscles oculomoteurs donnée ici fait partie aujourd'hui du savoir strabologique; elle ne saurait cependant suffire à l'interprétation des images d'un patient; pour cela la compétence du radiologue est indispensable.

**Tableau 1.4. Définitions respectives du PNO et du PNOTO en scanner RX et en IRM.**

Plan neuro-oculaire (PNO) = référentiel céphalique horizontal (plan axial)	Plan neuro-oculaire trans-hémisphérique oblique (PNOTO) = référentiel céphalique vertical oblique (plan sagittale oblique)
Plan de coupe horizontal de la tête, d'épaisseur de 1 à 4 mm, qui, en position primaire du regard, comporte, symétriquement disposés d'avant en arrière : – les deux cristallins selon leur grand axe horizontal – les deux têtes des nerfs optiques – les deux canaux optiques	Plan de coupe vertical oblique de la tête, d'épaisseur de 1 à 4 mm qui, en position primaire du regard, comporte, disposés symétriquement d'avant en arrière : – le cristallin homolatéral selon son grand axe vertical – la tête du nerf optique homolatéral et le canal optique homolatéral avec le trou occipital au-dessus de l'apophyse odontoïde de l'axis (C2)

Source : référence [59], p. 334.

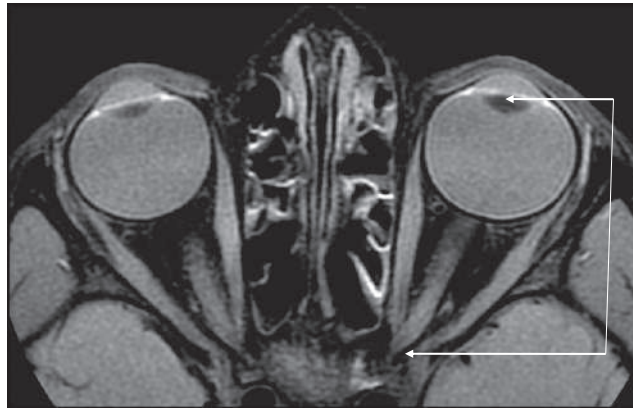
### ENCADRÉ 1.1 Interprétation des images

Pour pouvoir être interprétées, les images doivent avoir été réalisées avec *rigueur* (cf. chapitre 5) :

- la position de la tête doit être maintenue dans le sens antéropostérieur du sujet en décubitus dorsal, naturelle et spontanée (déflexion de 20° sur le plan orbitoméatal). Le centrage lumineux situe le plan médial sagittal de la tête; celle-ci doit être parfaitement orthogonale pour assurer la symétrie droite – gauche des coupes de la tête;
- la coupe de référence du PNO, les yeux en position primaire (yeux fermés en IRM), doit obligatoirement passer, d'avant en arrière, par les deux cristallins, par la tête des deux nerfs optiques et par les deux canaux optiques ([figure 1.21](#)). La tête doit être strictement immobilisée sur la têtère par des cales/ou rubans adhésifs, pour éviter toute rotation latérale au cours de l'examen.

## Coupes selon le PNO et le PNOTO

Les plans axiaux (PNO) et sagittaux obliques (PNOTO) montrent les muscles droits et l'oblique supérieur (dans sa partie musculaire) en coupe longitudinale ([figure 1.22](#)). Le nerf optique est la référence.



**Fig. 1.21**

Coupe antérieure du plan neuro-oculaire (PNO) en séquence pondérée T1 (SEpT1) et suppression de graisse.

Ce plan constitue la base la base horizontale du référentiel spatial céphalique dont les repères orbitaires, en position primaire du regard (plan méridien horizontal des orbites) sont à l'avant les deux cristallins, coupés symétriquement selon leur méridien horizontal, les deux têtes des nerfs optiques et à l'arrière, les deux canaux optiques.

Cette séquence optimise le contraste entre le signal des muscles (droit médial et droit latéral) et des fascias ténoniens (hypersignal modéré) et celui de la graisse orbitaire (hyposignal modéré). Elle fait également apparaître les structures du globe oculaire de la membrane de Descemet à l'avant à la sclère à l'arrière; le nerf optique peut apparaître en volume partiel si le PNO est imparfait (hypersignal modéré) [63].

L'origine des muscles droits et de l'oblique supérieur au niveau de l'apex orbitaire est toujours difficile à différencier des structures environnantes; seule la stricte orthogonalité des images permet d'y parvenir à 1,5 Tesla ou, de préférence, à 3 Tesla (1,5 mm d'épaisseur).

Le trajet des droits horizontaux et de l'oblique supérieur en PNO (cf. figures 1.22A et B) et celui des droits verticaux dans le PNOTO (cf. figure 1.22C) est saisi dans toute sa longueur; les muscles sont coupés selon leur épaisseur; celle-ci est maximum au milieu de leur trajet; elle diminue progressivement sur un quart de leur longueur vers leur origine postérieure et leur terminaison tendineuse antérieure. Le trajet musculaire n'est pas parfaitement rectiligne : dans leurs deux tiers postérieurs les muscles suivent les incurvations des parois orbitaires et celles imposées par leur suspension dans l'appareil fibro-musculo-élastique de l'orbite; ils restent écartés de l'hémisphère postérieur du globe jusqu'à la limite postérieure de l'arc de contact.

Les droits horizontaux et l'oblique supérieur dans le PNOTO et droits verticaux dans le PNO (figure 1.23) sont coupés selon leur largeur; mais chaque coupe ne saisit qu'une partie de leur trajet, puisque celui-ci n'est pas rectiligne; il est cependant parfaitement possible de reconnaître l'orientation de leur trajet par rapport au plan de coupe perpendiculaire respectif.

Dans leur partie la plus antérieure, au niveau de l'arc de contact, le signal de l'extrémité musculotendineuse ne peut être distingué de celui de la sclère dont le signal est de même intensité, sauf en situation particulière d'injection de gadolinium.

Dans la partie antérieure du PNOTO (cf. figure 1.22C), le muscle releveur de la paupière supérieure est nettement distinct du droit supérieur dans la moitié antérieure de son trajet. Le muscle oblique inférieur apparaît, en coupe transversale, sous la partie antérieure du droit inférieur.

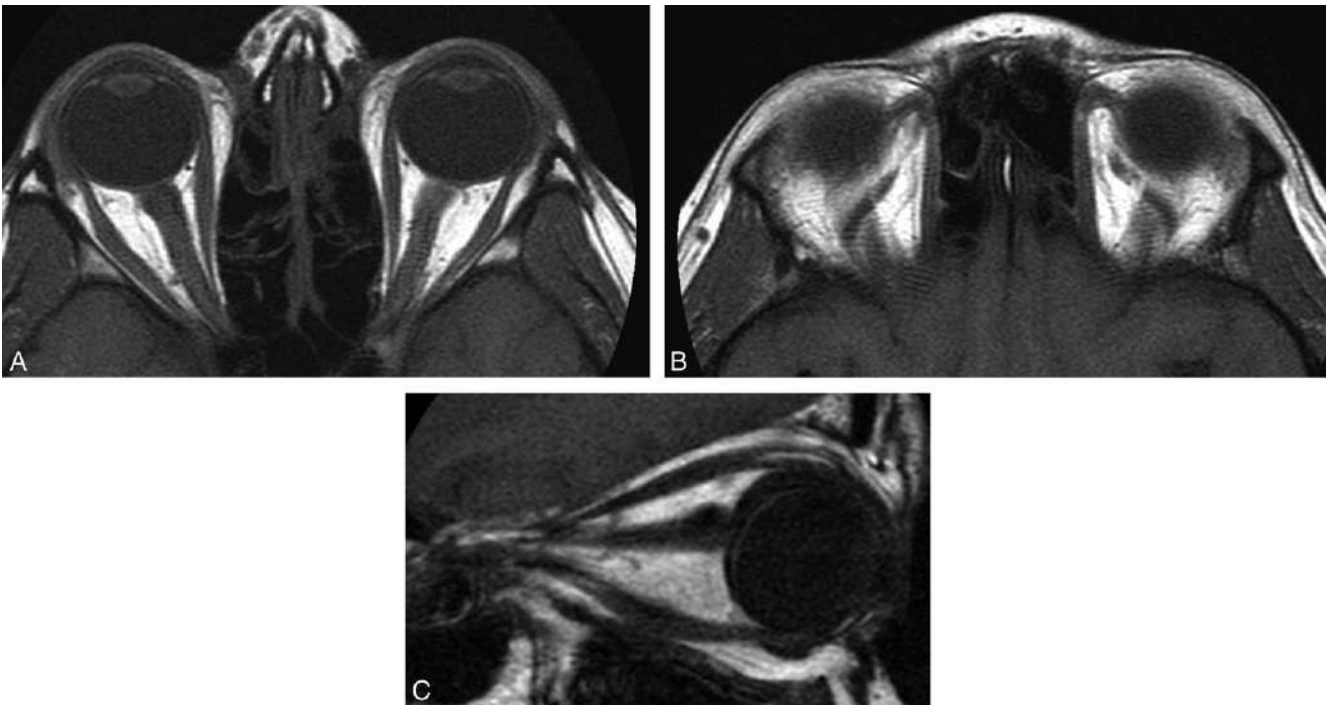
## Coupes coronales

Le plan coronal ou les plans coronaux obliques, perpendiculaires au PNOTO, montrent les muscles droits et l'oblique supérieur (dans sa partie musculaire) en coupe transversale selon leur épaisseur et leur largeur (figures 1.24A à D). Cinq plans de coupe sont plus particulièrement à considérer : le plan postérieur proche de l'origine de ces muscles, le plan médio-orbitaire rétro-oculaire (niveau du cône musculaire), le plan rétrobulbaire tangent au pôle postérieur du globe, le plan médiobulbaire et le plan cristallinien.

Les coupes coronales situent les muscles par rapport au nerf optique; leur position varie peu par rapport à lui, ainsi que Clark *et al.* l'ont montré [54].

Ces coupes situent les muscles les uns par rapport aux autres; elles permettent notamment d'évaluer l'alignement horizontal des droits horizontaux et vertical des droits verticaux. Il est à noter que le droit médial et le droit inférieur sont normalement pratiquement au contact l'un de l'autre dans le plan médio-orbitaire rétro-oculaire.

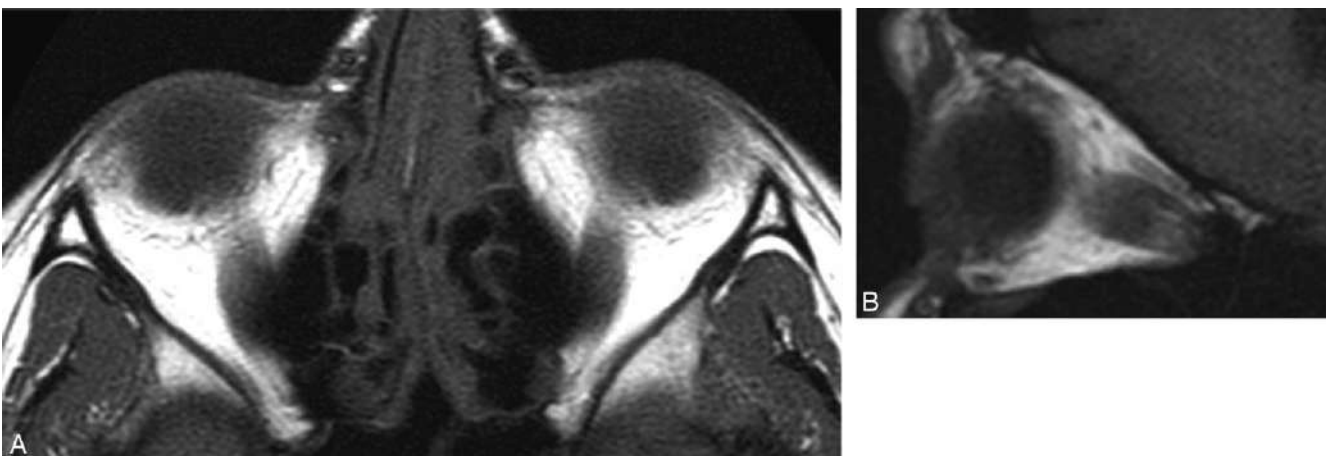
Dans le couple antagoniste des droits horizontaux, le maximum d'épaisseur et de largeur du droit médial est plus antérieur que celui du droit latéral, c'est pourquoi ces deux muscles paraissent d'épaisseur inégale sur les coupes



**Fig. 1.22**

Coupes axiales (PNO) et sagittale oblique du plan neuro-oculaire (PNOTO) en séquence pondérée T1 (SEpT1) : l'hyposignal des muscles oculomoteurs et du nerf optique tranche nettement avec l'hypersignal de la graisse orbitaire.

A. Plan de coupe axial méridien passant par les muscles droits horizontaux qui apparaissent dans la totalité de leur longueur et leur épaisseur. B. Plan de coupe axial supérieur, passant à la limite inférieure des droits supérieurs, sous-croisés par les veines ophtalmiques supérieures; les corps des muscles obliques supérieurs suivent la paroi interne de l'orbite respective jusqu'à la trochlée; le tendon réfléchi fait un angle de 60° environ avec le corps musculaire pour rejoindre le globe oculaire. C. Plan de coupe sagittale oblique, partie antérieure du plan neuro-oculaire transhémisphérique oblique (PNOTO), orbite droite : ce PNO vertical suit le trajet du nerf optique depuis sa tête jusqu'au canal optique : les signaux des muscles droit supérieur et releveur de la paupière supérieure sont nettement distincts dans la partie antérieure de leur trajet; le muscle oblique inférieur apparaît en coupe transversale sous-croisant le muscle droit inférieur légèrement en arrière de l'équateur du globe.



**Fig. 1.23**

Coupes axiale (PNO) et sagittale oblique du plan neuro-oculaire transhémisphérique oblique (PNOTO) en séquence pondérée T1 (SEpT1).

A. Plan de coupe axial inférieur, coupant les muscles droits inférieurs. B. Plan de coupe sagittale de la partie médiale de l'orbite, coupant le droit médial dans ses deux tiers postérieurs. Dans ces plans, les muscles, coupés dans leur largeur, apparaissent en volume partiel puisque leur trajet n'est pas parallèle au plan de coupe.



coronales successives; seules les coupes coronales obliques permettent de comparer valablement leur épaisseur respective (comparer les figures 1.24A à D).

L'épaisseur et la largeur des corps musculaires des deux obliques supérieurs sont normalement symétriques.

Le tendon réfléchi de l'oblique supérieur (cf figures 1.24C et D) et l'oblique inférieur (figures 1.24E et F) sont visibles en coupe plus ou moins longitudinale dans le plan médiobulbaire.

L'appareil suspenseur du globe oculaire [63], les vaisseaux et les nerfs orbitaires donnent des signaux visibles selon leur épaisseur; la membrane intermusculaire, notamment, est souvent visible dans le quadrant temporel supérieur entre le droit latéral et le droit supérieur.

## Images du cône musculaire et de sa suspension en IRM dynamique oculo-orbitaire (IRMOD)

L'épaisseur et le trajet des muscles oculomoteurs varient normalement selon leur état de contraction ou de relâchement, autrement dit selon la direction du regard. L'IRM dynamique ou IRMOD fait apparaître ces changements survenant au cours des mouvements oculaires entre l'apex orbitaire et le point de tangence avec le globe :

- *in vivo*, la contraction s'accompagne d'un renflement, le relâchement, d'un aplatissement du corps musculaire;

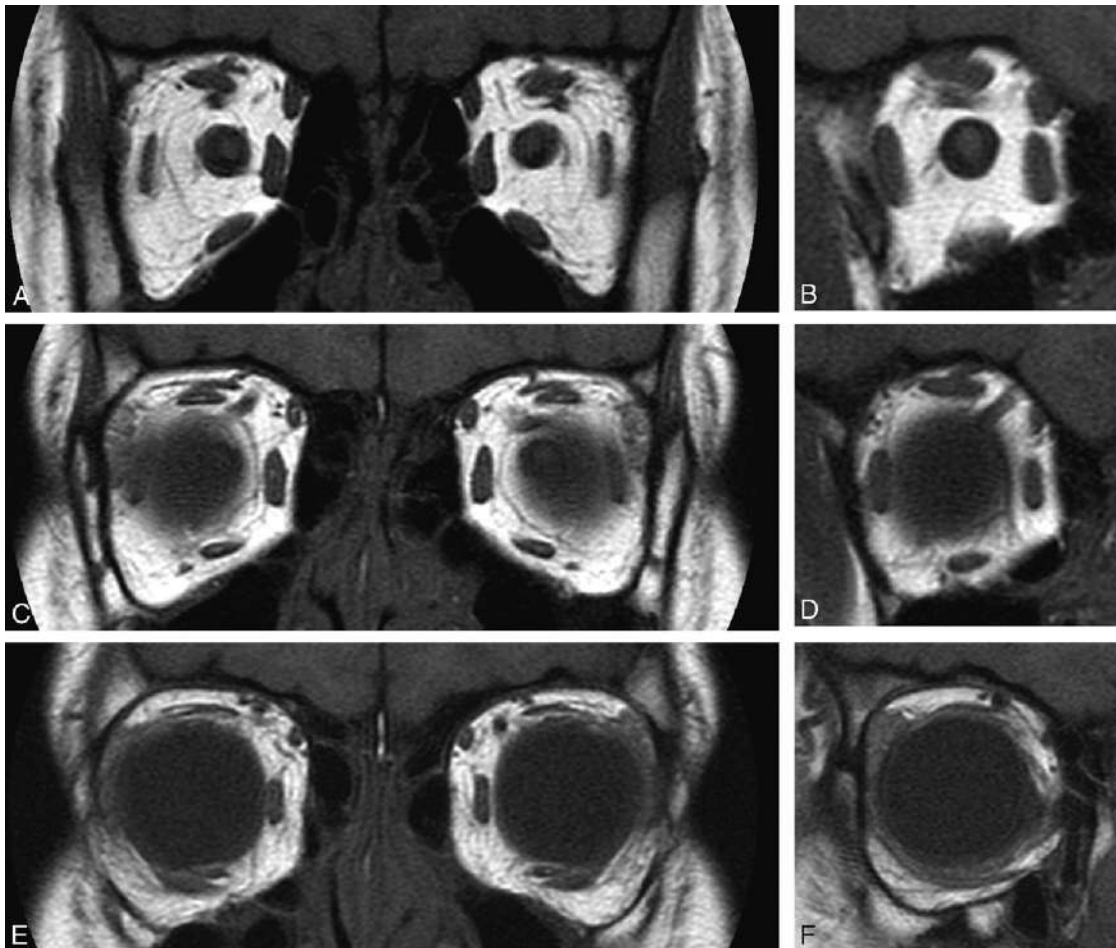


Fig. 1.24

Coupes coronales (A, C, E) et coronales obliques (perpendiculaires au PNOTO) (B, D, F) des orbites en séquence pondérée T1 (SEpT1). A et B. Plan de coupe rétrobulbair médio-orbitaire. C et D. Plan de coupe postérieur du globe oculaire. E et F. Plan de coupe équatorial du globe oculaire. Sur les coupes coronales (A, C, E) les coupes des muscles droits horizontaux sont inégales, car l'incidence et la hauteur de coupe sont différentes pour chacun d'eux; il n'est donc pas possible de comparer leur volume sur ces coupes; il est possible, en revanche, de comparer les deux orbites. La coupe des muscles droit médial et oblique supérieur est nettement distincte. Sur les coupes coronales obliques (B, D, F), orthogonales au PNOTO (orbite droite), les muscles droits médial et latéral, supérieur et inférieur, sont comparables en volume et en position par rapport au centre du globe oculaire. À noter la position voisine des muscles droit médial et droit inférieur sur la coupe rétrobulbair (coupe A); le tendon réfléchi du muscle oblique supérieur est distinct à l'endroit où il rejoint le globe oculaire (coupes C et D); le muscle oblique inférieur sous-croise le muscle droit inférieur (coupes E et F).

- simultanément les muscles droits se rapprochent de l'axe orbitaire en se contractant et s'en éloignent en se relâchant; l'amplitude de ce déplacement est d'environ 3,5 mm au milieu de leur trajet;
- la longueur de l'arc de contact des muscles varie lorsqu'ils se contractent ou se relâchent; l'inflexion de leur trajet change à l'endroit de la poulie musculaire lors des mouvements perpendiculaires à leur axe.

*In vivo* donc, à chaque étape du déplacement des yeux correspondent une position et une morphologie précise de chacun des muscles impliqués. L'IRMOD est, de ce fait, à même de faciliter la reconnaissance des anomalies ou de la défaillance d'un ou de plusieurs muscles (cf. chapitre 5) [59].



### De l'anatomie à la chirurgie

À condition d'être rigoureux, l'exploration des voies nerveuses oculomotrices, comme celle des muscles oculomoteurs et de l'appareil suspenseur de l'œil bénéficie de plus en plus de l'apport de l'imagerie en résonance magnétique (IRM), non seulement pour rechercher la cause céphalique ou orbitaire d'un déficit oculomoteur, mais encore pour élucider le tableau d'un strabisme sortant du cadre de ceux dont l'étiologie est cliniquement évidente.



### À retenir

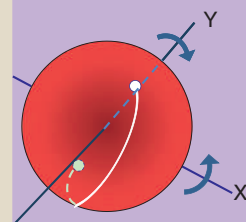
La chirurgie oculomotrice vise à corriger le(s) déséquilibre(s) de la motilité oculaire à partir de la partie antérieure des effecteurs périphériques. Son effet ne fait que modifier l'action individuelle du ou des muscles opérés (cf. chapitre 4); or aucun muscle, ni aucun couple de muscles antagonistes n'agit de façon isolée. L'action individuelle de chaque muscle est intégrée dans un mouvement programmé par les centres oculomoteurs, eux-mêmes subordonnés aux centres de la coordination sensorimotrice visuelle : *l'action micromécanique de la correction chirurgicale doit donc pouvoir se répercuter de façon appropriée sur les fonctionnalités de la motilité oculaire.* La correction des déviations horizontales se trouve en fait simplifiée étant donné que les mouvements oculaires horizontaux coïncident avec l'action individuelle des muscles droits horizontaux; cela n'est pas le cas pour la correction des déviations verticales et obliques. Sachant que l'ajustement de la motilité oculaire s'accomplit à partir du geste chirurgical effectué,

**il va de soi que la chirurgie doit être aussi respectueuse que possible de l'anatomie et de la physiologie de chaque muscle opéré; le chemin, pour qu'elle le soit, passe obligatoirement par la connaissance de l'anatomie de l'appareil oculomoteur.**

## Références

- [1] Fink WH. Surgery of the vertical muscles of the eye. 2nd ed. Springfield : Charles C. Thomas; 1962.
- [2] Sevel D. The origins and insertions of the extraocular muscles : development, histologic features, and clinical significance. *Trans Am Ophthalmol Soc* 1988; 84 : 488–526.
- [3] Sevel D. Development of the connective tissue of the extraocular muscles and its clinical significance. *Graefes Arch Clin Exp Ophthalmol* 1988; 226 : 246–51.
- [4] De Gottrau P. *Données anatomiques, morphométriques et histologiques des muscles droits oculaires et de leurs rapports avec la capsule de Tenon.* Thèse Méd. N° 9395. Genève : Suisse; 1992.
- [5] Jaggi GP, Laeng HR, Müntener M, Killert HE. The anatomy of the muscle insertion (scleromuscular junction) of the lateral and medial rectus muscle in humans. *Invest Ophthalmol Vis Sci* 2005; 46 : 2258–63.
- [6] Saraux H, Lemasson C, Offret H, Renard G. *Anatomie et histologie de l'œil.* 2e éd Paris : Masson; 1982.
- [7] Hugonnier R, Hugonnier S. *Strabismes. Hétérophories. Paralyties oculo-motrices.* 4e éd Paris : Masson; 1981.
- [8] Demer JL, Kerman BM. Comparison of standardized echography with magnetic resonance imaging to measure extraocular muscle size. *Am J Ophthalmol* 1994; 118 : 351–61.
- [9] Tian S, Nishida Y, Isberg B, Lennerstrand G. MRI measurements of normal extraocular muscles and other orbital structures. *Graefes Arch Clin Exp Ophthalmol* 2000; 238 : 393–404.
- [10] De Gottrau P, Gajisin S, Roth A. Ocular rectus muscle insertions revisited : an unusual anatomic approach. *Acta Anat* 1994; 151 : 268–72.
- [11] Apt L. An anatomical reevaluation of rectus muscle insertions. *Trans Am Ophthalmol Soc* 1980; 78 : 365–75.
- [12] Cho HK, Shin SY. Is the insertional anatomy of rectus extraocular muscles binocularly symmetrical? *Ophthalmic Res* 2009; 43 : 179–84.
- [13] Otto J, Zimmermann E. Ueber Variationen der Muskelansätze, des Muskelverlaufs und der Muskelelastizität bei Schielpatienten. *Klin Monatsbl Augenheilkd* 1979; 175 : 418–27.
- [14] Helveston EM. Surgery of the superior oblique muscle. In : Symposium on strabismus. Saint-Louis : Mosby; 1978. p. 135–56.
- [15] Bernasconi MH, Dobsky S, Rivas E, Palma Y, Pacheco A. Modification to the classic concept of oblique muscle global insertions. In : Reinecke RD, editor. Strabismus II. IV<sup>th</sup> Meeting ISA. Orlando : Grune et Stratton; 1984. p. 637–41.
- [16] Lang J. *Klinische Anatomie des Kopfes, Neurokranium - Orbita - kraniozervikaler Uebergang.* Berlin, Heidelberg, New York : Springer; 1981.
- [17] Emmel DK, Apt L, Foos RY. An anatomical study of the insertion of the inferior oblique muscle. In : Reinecke RD, editor. Strabismus II. IV<sup>th</sup> Meeting ISA. Orlando : Grune et Stratton; 1984. p. 669–73.
- [18] Spencer RF, Porter JD. Structural organization of the extraocular muscles. In : Büttner-Ennervier JA, editor. *Reviews in oculomotor researches.* Vol. 2. Neuroanatomy of the oculomotor system. Amsterdam : Elsevier; 1988. p. 33–79.
- [19] Spencer RF, Porter JD. Biological organization of the extraocular muscles. *Prog Brain Res* 2006; 151 : 43–80.

- [20] Lim KH, Poukens V, Demer JL. Fascicular specialization in human and monkey rectus muscles : evidence for anatomic independence of global and orbital layers. *Invest Ophthalmol Vis Sci* 2007; 48 : 3089–97.
- [21] Mühelendyck H, Kraus-Mackiw E. Anatomie und Physiologie der äußeren Augenmuskeln. In : Meyer-Schwickerath G, Ullerich K, editors. *Theorie und Praxis der modernen Schielbehandlung*. Stuttgart : Enke; 1984. p. 21–42.
- [22] Büttner-Ennever JA, Horn AKE, Scherberger H, D'ascanio P. Motoneurons of twitch and nontwitch extraocular muscle fibers in the abducens, trochlear, and oculomotor nuclei of monkeys. *J Comp Neurol* 2001; 418 : 318–35.
- [23] Bagolini B, Zanasi M. *Strabologia : diagnosi e terapia dello strabismo e del nistagmo*. Roma : Verduci Editore; 2007 596 p.
- [24] Demer JL, Miller JM, Poukens V, Vinters HV, Glasgow BJ. Evidence for fibromuscular pulleys of the recti extraocular muscles. *Invest Ophthalmol Vis Sci* 1995; 36 : 1125–36.
- [25] Wasicky R, Ziya-Ghazvini F, Blumer R, Lukas JR, Mayr R. Muscle fiber types of human extraocular muscles : a histochemical and immunohistochemical study. *Invest Ophthalmol Vis Sci* 2000; 41 : 980–90.
- [26] Mühelendyck H. Alternsabhängige Veränderungen der äußeren Augenmuskeln des Menschen. *Ber Dtsch Ophthalmol Ges* 1980; 77 : 867–76.
- [27] Bron AJ, Tripathi RC, Brend JT. *Wolff's anatomy of the eye and the orbit*. 8th ed. London, New York : Chapman & Hall Medical; 1997.
- [28] Mühelendyck H. Aufbau und Verteilung von Muskelspindeln in den äußeren Augenmuskeln des Menschen. *Ber Dtsch Ophthalmol Ges* 1974; 72 : 440–5.
- [29] Blumer R, Konacki KZ, Streicher J, Hoetzenecker W, Blumer MJF, Lukas JR. Proprioception in extraocular muscles of mammals and man. *Strabismus* 2006; 14 : 101–6.
- [30] Eberhorn AC, Horn AKE, Eberhorn N, Fischer P, Boergen KP, Büttner Ennever JA. Palissade endings in extraocular eye muscles revealed by SNAP-25 immunoreactivity. *J Anat* 2005; 206 : 307–15.
- [31] Cordier J, Rauber G, Raspiller A, George JL. Vascularisation artérielle des muscles droits verticaux et des muscles obliques. *J Fr Ophtalmol* 1981; 4 : 396–404.
- [32] Ducasse A, Segal A, Delattre JF, Burette A. Les pédicules artériels des muscles oculomoteurs. Étude anatomique de 70 orbites. *Bull Mém Soc Fr Ophtalmol* 1985; 96 : 44150.
- [33] Ducasse A, Flament JB, Segal A. Étude anatomique de la vascularisation et de l'innervation des muscles obliques de l'œil. *Ophthalmologie* 1991; 5 : 5–8.
- [34] Leber T. In : Graefe-Saemisch, *Handbuch der gesamten Augenheilkunde*, vol. 2. Berlin : Springer; 1922. p. 43–50 part. 2.
- [35] Cordier J, Rauber G, Raspiller A, Sirbat D. Vascularisation artérielle des muscles droits interne et externe. *J Fr Ophtalmol* 1980; 3 : 731–6.
- [36] Hayreh SS, Baines JAB. Occlusion of the vortex veins : an experimental study. *Br J Ophthalmol* 1973; 57 : 217–38.
- [37] Staurengi G, Ramolfo P, Palmieri S. Circulation du segment antérieur. In : Pournaras CJ, editor. *Pathologies vasculaires oculaires*. Rapport Soc Fr Ophtalmol. Issy-les-Moulineaux : Elsevier Masson; 2008. p. 40–4.
- [38] Neugebauer A, Kaszli FA, Diestelhorst M, Rüssmann W. Do standard procedures in squint surgery influence the blood-aqueous barrier? *Ophthalmic Surg Lasers* 1997; 28 : 570–3.
- [39] Sanchez E, Klainguti G, Herbort C. Chirurgie du strabisme et rupture de la barrière hématoaqueuse (ischémie du segment antérieur). *Klin Monatsbl Augenheilk* 1998; 212 : 296–8.
- [40] Virdi PS, Hayreh SS. Anterior segment ischemia after recession of various recti. An experimental study. *Ophthalmology* 1987; 94 : 1258–71.
- [41] George JL, Laroche P, Heymann V, Sirbat D, Raspiller A. Vascularisation et ischémie du segment antérieur de l'œil (ISA). Étude radioanatomique expérimentale sur cadavre humain. *J Fr Ophtalmol* 1987; 12 : 763–71.
- [42] Olver JM, Lee JP. Recovery of anterior segment circulation after strabismus surgery in adult patients. *Ophthalmology* 1992; 99 : 305–15.
- [43] Olver JM, Lee JP. In : *Changes in anterior segment circulation following vertical rectus muscle surgery in adult patients*. Kaufmann H, editor. *Trans. XX. Meeting ESA 1992*. p. 295–300.
- [44] Büttner-Ennever JA. The extraocular motor nuclei : organization and functional neuroanatomy. *Prog Brain Res* 2006; 151 : 95–125.
- [45] Büttner-Ennever JA. Anatomy of the oculomotor system. *Dev Ophthalmol* 2007; 40 : 1–14.
- [46] Motais. *Anatomie de l'appareil moteur de l'œil de l'homme et des vertébrés. Déductions physiologiques et chirurgicales (strabismes)*. Paris : Delahaye A et Lecrosnier E; 1887. p. 70–159.
- [47] Sappey PC. In : *Traité d'anatomie descriptive*. Paris : Delahaye A et Lecrosnier E; 1888-89. tome II. Myologie. p. 94–107 (Traduction anglaise Houghton S. *The motor muscles of the eyeball*. *Strabismus* 2001; 9 : 243–53).
- [48] Tenon JR. Observations anatomiques sur quelques parties de l'œil et des paupières. In : *Mémoires et observations sur l'anatomie, la pathologie, et la chirurgie et sur l'organe de la vue*. Sur une nouvelle tunique de l'œil. Paris : Nyon; 1806. p. 193–207.
- [49] Neiger M. Les structures conjonctives de l'orbite et le coussinet graisseux orbitaire. *Acta Anat* 1960; 41(Suppl. 39) : 5–63.
- [50] Rouvière H. *Anatomie humaine descriptive et topographique*. Tome I. Tête, cou et tronc. Paris : Masson; 1948.
- [51] Parks MM. The role of the faci in muscle surgery. *Int Ophthalmol Clin* 1976; 16 : 17–37.
- [52] Koornneef L. Orbital connective tissue. In : Jakobiec FA, editor. *Ocular anatomy, embryology and teratology*. Philadelphia : Harper-Row publishers; 1982. p. 835–57.
- [53] Bonnet A. Des muscles et des aponévroses de l'œil. *Ann Ocul (Paris)* 1842; 7 : 141–9.
- [54] Clark A, Miller JM, Demer JL. Location and stability of rectus muscles pulleys. Muscle paths as a function of gaze. *Invest Ophthalmol Vis Sci* 1997; 38 : 227–40.
- [55] Roth A, Mühelendyck H, De Gottrau P. La fonction de la capsule de Tenon revisitée. *J Fr Ophtalmol* 2002; 25 : 968–76.
- [56] Demer JL. The orbital pulley system : a revolution in concept of orbital anatomy. *Ann N Y Acad Sci* 2002; 956 : 17–32.
- [57] Demer JL. Mechanics of the orbita. In : Straube A, Büttner U, editors. *Neuro-Ophthalmology*. *Dev Ophthalmol*, vol. 40. Basel : Karger; 2007. p. 132–57.
- [58] Bourjat P, Speeg-Schatz C, Kahn JL. *Imagerie oculo-orbitaire*. Paris : Masson; 2000. 154 p.
- [59] Cabanis EA, Iba-Zizen MT, et al. Les douze anatomies des voies visuelles in vivo. In : Cabanis EA, Bourgeois H, Iba-Zizen MT, editors. *L'imagerie en Ophtalmologie*. Rapport Soc Franç Ophtalmol. Paris : Masson; 1996. p. 324–407.
- [60] Ettl A, Kramer J, Daxer A, Koornneef L. High resolution magnetic resonance imaging of the normal extraocular musculature. *Eye* 1997; 11 : 793–7.
- [61] Iba-Zizen MT, Cabanis EA, Istoc A, van Effenterre R. Atlas d'anatomie par résonance magnétique « focale » des voies visuelles in vivo. In : Safran AB, Vighetto A, Landis T, Cabanis EA, editors. *Neuro-ophtalmologie*. Rapport Soc Franç Ophtalmol., Paris : Masson; 2004. p. 39–61.
- [62] Müller-Forell WS. *Imaging of orbital and visual pathway pathology*. Berlin, Heidelberg : Springer; 2002. 449 p.
- [63] Roth A, Iba-Zizen MT, Cabanis EA. Anatomie et imagerie céphalique des muscles oculomoteurs in vivo (IRM). In : Espinasse-Berrod MA, editor. *Strabologie*. Approches diagnostique et thérapeutique 2e éd. Elsevier Masson Issy-les-Moulineaux : 2008. p. 87–95.



# Dynamique oculomotrice

## PLAN DU CHAPITRE

Fonction de la capsule de Tenon	36
Équilibre oculomoteur et motilité réciproque	39
Motilité oculaire conjuguée	43



Les mécanismes physiopathologiques des déséquilibres oculomoteurs (cf. chapitre 3) et les modes d'action des ajustements chirurgicaux que nous sommes amenés à effectuer sur les muscles oculomoteurs (cf. chapitre 4) ne peuvent se comprendre qu'à partir des propriétés physiologiques de la dynamique oculomotrice [1].

### Les mouvements oculaires

Les globes oculaires sont suspendus dans l'orbite par un appareil fibro-musculo-élastique constitué de la partie antérieure de la capsule de Tenon et de ses expansions orbitaires (cf. chapitre 1). Cet *appareil suspenseur* sert d'appui à leurs mouvements.

Les globes oculaires peuvent pivoter dans toutes les directions sous l'action des trois couples de muscles oculomoteurs, les droits horizontaux, médial et latéral, les droits verticaux, supérieur et inférieur, et les obliques, supérieur et inférieur, grâce au jeu que leur laissent l'appareil suspenseur du globe, le nerf optique et la graisse orbitaire (cf. chapitre 1). Ces structures participent aux mouvements oculaires : elles les facilitent par leur force de rappel élastique ; en même temps elles leur opposent une force d'inertie qui les amortit et les stabilise ; elles leur imposent leurs limites.

Les mouvements des deux yeux sont coordonnés. Leur coordination répond à deux nécessités :

- celle d'*assurer l'équilibre oculomoteur* par le jeu de la motilité réciproque, non conjuguée, afin d'aligner constamment les axes visuels sur l'objet fixé quelles que soient la direction du regard et la distance à l'objet ;
- celle de *mouvoir les yeux de façon concomitante* par le jeu de la motilité conjuguée, afin d'élargir le champ du regard.

## Fonction de la capsule de Tenon

La fonction de la capsule de Tenon est d'abord *statique*, découlant de sa disposition anatomique : « elle prolonge la base d'insertion des différents muscles moteurs du globe » (Winckler, cité par Rouvière [2]). En réalité sa fonction est loin de s'arrêter là : elle est pour l'essentiel *dynamique*, et cela doublement : elle joue le rôle d'une poulie pour chacun des muscles droits, et celui d'un anneau suspenseur dont la position est constamment ajustée au cours des mouvements du globe oculaire.

## Poulie ténonienne

L'adhérence capsulomusculaire attenante au *foramen musculaire* et la *poulie ténonienne* désignent l'une la structure anatomo-histologique, l'autre la fonction d'une même entité. Elle constitue un point fixe sur le trajet du muscle ; ce point joue le rôle de « poulie » pour les muscles droits.

### Terminologie

La notion de poulie des muscles oculomoteurs a été redéfinie par la Commission de terminologie de l'Association internationale de strabologie (ISA) qui a adopté, au cours de son Congrès de Sydney en avril 2002, la définition suivante (proposition A. Roth).

Une poulie musculaire est une structure anatomique qui dévie le trajet du muscle et agit comme une insertion fonctionnelle. Pour les muscles oculomoteurs, il faut distinguer deux types de poulie :

- la trochlée du muscle oblique supérieur, formée de cartilage, fixée à la paroi orbitaire, à travers laquelle le tendon de ce muscle coulisse quasi librement ;
- les poulies ténoniennes, situées au niveau du segment postérieur de la partie antérieure (ou musculaire) de la capsule de Tenon, constituées de collagène, d'élastine et de muscle lisse ; elles forment un manchon autour des muscles oculomoteurs auxquels elles adhèrent ; elles sont amarrées à la paroi orbitaire et à d'autres structures conjonctives par des tissus de même nature qu'elles [3].

En termes de lexique, *poulie musculaire* : anneau ou manchon formé de tissu collagène, élastique et musculaire lisse, entourant un muscle oculomoteur, attaché à la paroi orbitaire et à d'autres structures conjonctives par des tissus conjonctifs similaires, et qui dévie le trajet du muscle oculomoteur.

Demer *et al.* ont apporté la démonstration *in vivo*, chez l'humain, de la réalité des poulies ténoniennes en se fondant à la fois sur les données de l'IRM et sur des examens histologiques [4–9].

Au cours des mouvements oculaires *dans l'axe* d'un muscle droit, la poulie se déplace d'avant en arrière et vice versa de façon solidaire avec les mouvements du globe [10]. Il existe un certain jeu entre les mouvements du globe et ceux de la poulie ; il ne dépasse cependant pas 15 à 20 % en plus ou en moins des mouvements de la poulie (figure 2.1).

Au cours des mouvements oculaires *perpendiculaires à son axe*, le trajet d'un muscle droit reste rectiligne entre son insertion postérieure et jusqu'à un point correspondant à

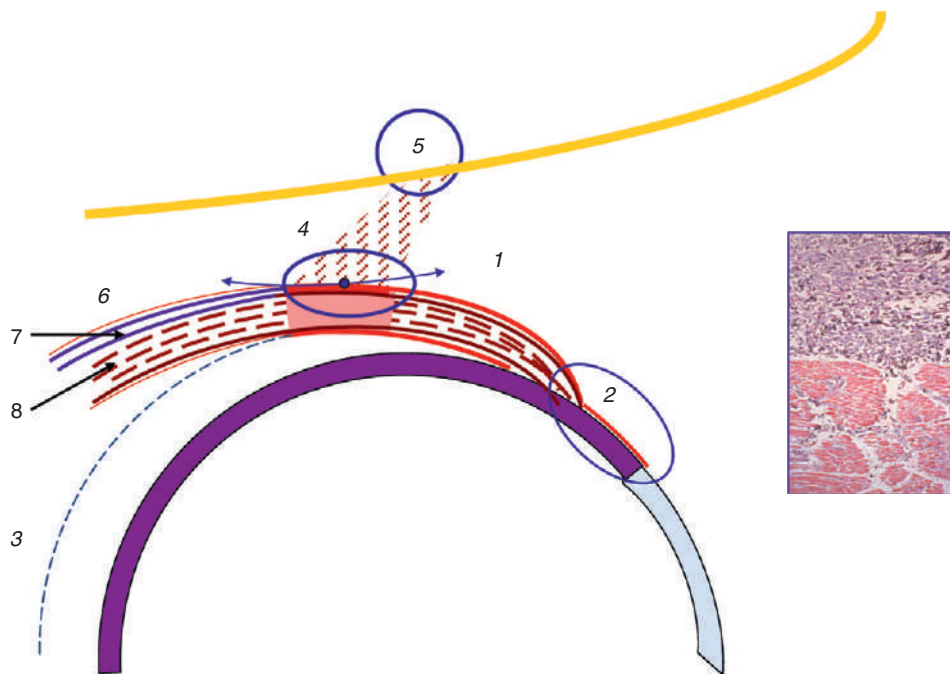


Fig. 2.1

Coupe schématique longitudinale de l'appareil suspenseur de l'œil.

1. Segment postérieur de la partie antérieure de la capsule de Tenon. 2. Segment antérieur de la partie antérieure de la capsule de Tenon. 3. Partie postérieure de la capsule de Tenon. 4. Foramen musculaire/poulie, expansion orbitaire de la capsule de Tenon. 5. Attache orbitaire de l'appareil suspenseur du globe oculaire. 6. Gaine musculaire. 7. Fibres orbitaires. 8. Fibres bulbaires d'un muscle droit. *Cartouche* : coupe histologique du foramen musculoténonien, perpendiculaire au plan musculaire, montrant la pénétration de travées fibroélastiques ténoniennes entre les faisceaux de fibres musculaires.

une région légèrement rétro-équatoriale du globe pour les droits latéral, supérieur et inférieur, légèrement pré-équatoriale pour le droit médial. À ce niveau, en revanche, son trajet s'infléchit en direction de l'insertion sclérale du muscle (figure 2.2)<sup>1</sup>. Le point d'inflexion correspond à la zone de l'adhérence capsulomusculaire, juste en avant du foramen

Bord postérieur de la partie antérieure  
de la capsule de Tenon

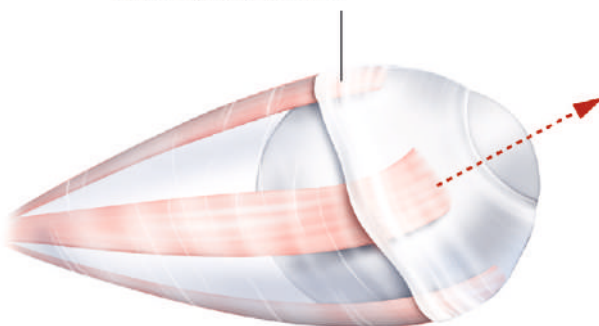


Fig. 2.2

Inflexion de la partie distale d'un muscle droit au cours d'un mouvement perpendiculaire à son axe.

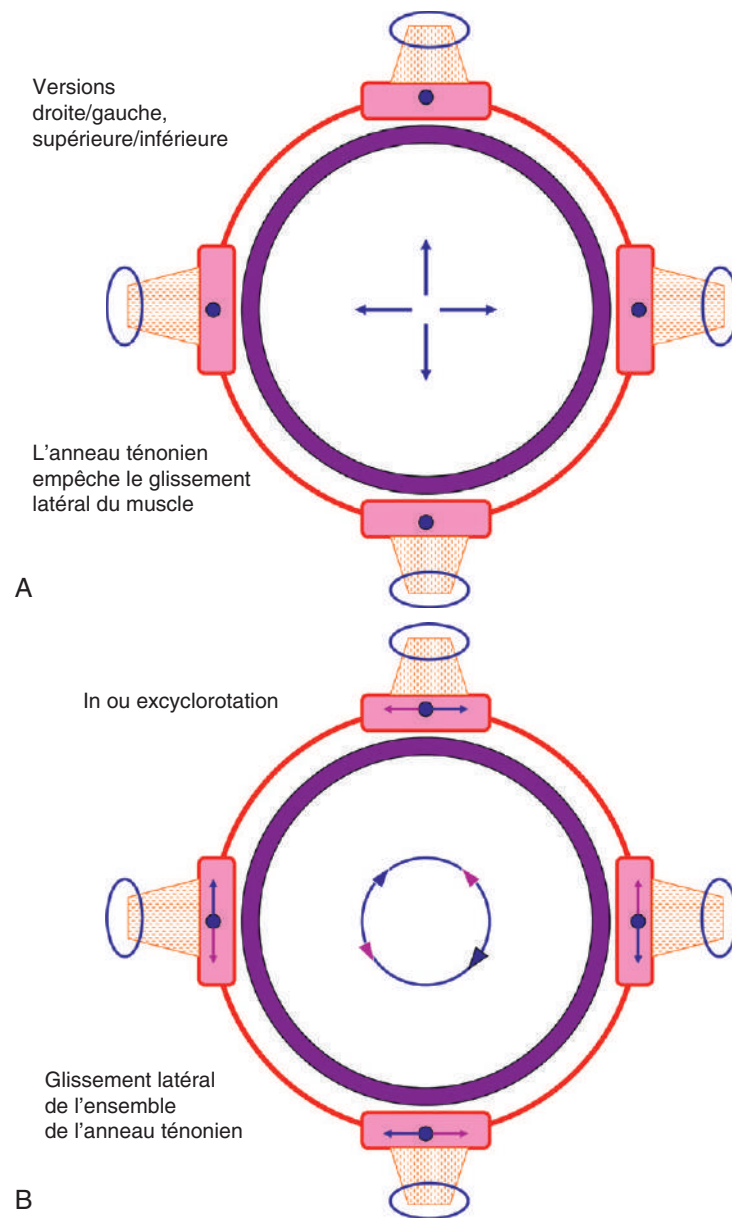
<sup>1</sup> L'hypothèse du plus court trajet entre l'origine orbitaire et la terminaison sclérale du muscle est par conséquent erronée.

musculaire des muscles droits. C'est donc bien le manchon ténonien, dans sa partie la plus solide qui tient lieu de poulie pour le muscle et qui constitue « l'insertion » vectorielle, c'est-à-dire directionnelle, postérieure du muscle.

Ainsi les mouvements oculaires perpendiculaires à l'axe d'un muscle ne s'accompagnent-ils d'aucun glissement latéral du corps musculaire. Aucun déplacement latéral significatif des poulies n'est en effet possible au cours de ces mouvements à cause de leur amarrage transversal, du fait de la continuité annulaire de la capsule de Tenon, et de leurs attaches radiales à l'orbite (figure 2.3A). En revanche, lors des mouvements de *rotation* du globe, des déplacements synchrones des poulies sont possibles, bien que limités par les attaches orbitaires, puisque ces mouvements mobilisent la capsule de Tenon dans son ensemble (figure 2.3B).

## Anneau de suspension du globe oculaire : le système des poulies actives

Comment se représenter l'appareil suspenseur de l'œil et son fonctionnement? La position et les mouvements de la capsule de Tenon sont solidaires de la position et des



**Fig. 2.3**

Coupes schématiques transversales.

A. Impossibilité de glissement latéral des muscles droits au cours des mouvements de rotation horizontaux et verticaux. B. Un certain glissement transversal des muscles droits est possible au cours des mouvements torsionnels.

mouvements du globe oculaire; ils limitent en même temps ces derniers [4,5,11]. D'une part, les fibres musculaires lisses et élastiques de la capsule de Tenon assurent sa tension transversale et circulaire et la maintiennent en permanente tension; ce système assure de la sorte le centrage permanent du globe dans l'orbite, faute de quoi, celui-ci serait entraîné dans ses rotations vers les parois orbitaires. D'autre part, les fibres de la couche orbitaire des muscles droits assurent l'étalement antéropostérieur de la capsule de Tenon et, surtout, règlent

la position des poulies dans le sens antéropostérieur (cf. chapitre 1) [4,5]. L'ensemble de l'anneau de suspension du globe oculaire constitue ainsi le *système des poulies actives*.

Les récentes études de Büttner-Ennever *et al.* ont montré que les fibres musculaires fines de la couche orbitaire des muscles droits, dont la contraction est tonique et résistante à la fatigue et dont l'innervation est « en grappes », ont une innervation distincte de celle de la couche bulbaire des fibres destinées au globe : elle l'est dès son origine supranucléaire;

elle fait relais dans des régions différentes des noyaux oculomoteurs avec des motoneurones différents; la *voie finale commune* est par conséquent double, destinée d'une part au prépositionnement de la capsule de Tenon et d'autre part aux mouvements du globe oculaire [12]. C'est ainsi que « les poulies rendent les commandes des positions horizontales et verticales des globes commutatives pour l'essentiel, simplifiant ainsi le contrôle neural central, de sorte qu'une simple loi de contrôle bidimensionnel est suffisante » [13–15].

La suspension du globe oculaire, comparée de longue date à une suspension à la Cardan, compense par sa tension élastique l'absence d'attaches en dehors des points d'appui des axes de rotation (figure 2.4) [10,16]. Le globe oculaire est en outre appliqué contre la graisse orbitaire qui comble le fond de l'orbite, par la tension antéropostérieure qu'exercent sur lui les quatre muscles droits; cette tension est supérieure à celle de sens inverse des deux muscles obliques. Grâce à cet agencement, les mouvements oculaires se font autour d'un centre de rotation qui est à peu de chose près fixe; ils se font par conséquent sans *déplacement notable du globe*.

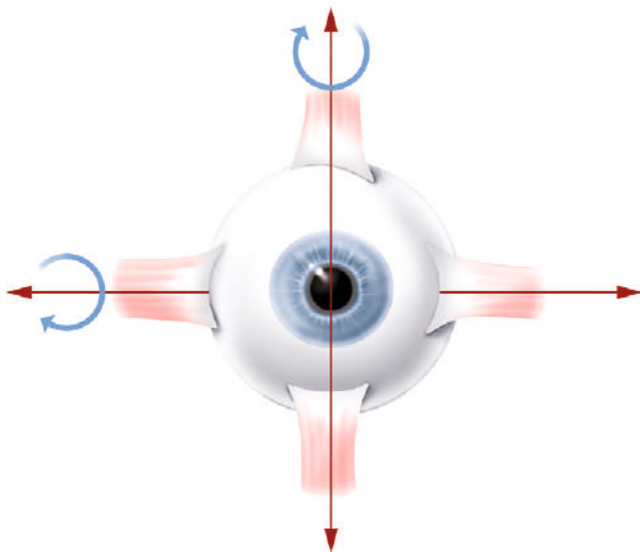


Fig. 2.4

Suspension à la Cardan du globe oculaire.

## Équilibre oculomoteur et motilité réciproque

Les structures péri-oculaires, au premier rang desquelles les muscles oculomoteurs, développent des couples de forces en partie actives, en partie passives, sous l'effet desquelles les yeux sont *maintenus* dans une position donnée ou

*déplacés* d'une certaine quantité dans une direction donnée. L'équilibre oculomoteur ne peut être atteint que si la somme de ces forces est distribuée de façon égale entre les deux yeux. Quelles sont ces forces [17] ?

## Forces opérantes et forces freinantes du système

Les forces musculaires actives contractiles et les forces passives élastiques, musculaires et viscoélastiques en jeu, sont, les unes et les autres, tantôt opérantes et tantôt freinantes (figure 2.5).

Les forces sont *opérantes* lorsqu'elles exercent une tension qui maintient le globe dans une position donnée ou donnent une impulsion qui le met en mouvement dans une direction donnée. Cette tension est générée par les forces actives du ou des muscles agonistes et par les forces viscoélastiques agonistes; sont ainsi opérantes synergiques :

- les *forces musculaires actives* agonistes, produites par la contraction des fibres musculaires;
- les *forces élastiques passives*, provenant :
  - de l'élasticité du muscle agoniste,
  - de l'élasticité des structures orbitaires qui l'entourent;
 ces forces élastiques sont d'autant plus grandes que les structures qui les génèrent sont davantage étirées par une rotation du globe en direction opposée; elles fonctionnent comme des forces de rappel centripètes.

Les forces sont *freinantes* lorsqu'elles exercent une contre-tension : celle-ci contribue, d'une part, à stabiliser le globe oculaire dans une position donnée; elle provient de la force active du muscle et des forces passives de nature viscoélastique *antagonistes*; elle s'oppose, d'autre part, par les forces passives *antagonistes* au mouvement du globe en direction opposée.

Les forces passives antagonistes sont de deux ordres, selon qu'elles procèdent :

- des *structures du muscle antagoniste*, c'est-à-dire :
  - des fibres musculaires elles-mêmes, en tant qu'éléments élastiques passifs,
  - des éléments en série, que sont les fibres tendineuses dans le prolongement des éléments contractiles,
  - des *éléments élastiques* en parallèle, que sont le péri-mysium, l'endomysium, les nerfs et les vaisseaux intramusculaires, autant d'éléments parallèles aux éléments musculaires contractiles;
- des *structures orbitaires*, c'est-à-dire des tissus orbitaires exerçant une traction viscoélastique sur le globe : la conjonctive, la capsule de Tenon, les ligaments suspenseurs du globe, la graisse orbitaire de l'assise postérieure du globe, les vaisseaux, les nerfs orbitaires et le nerf optique.

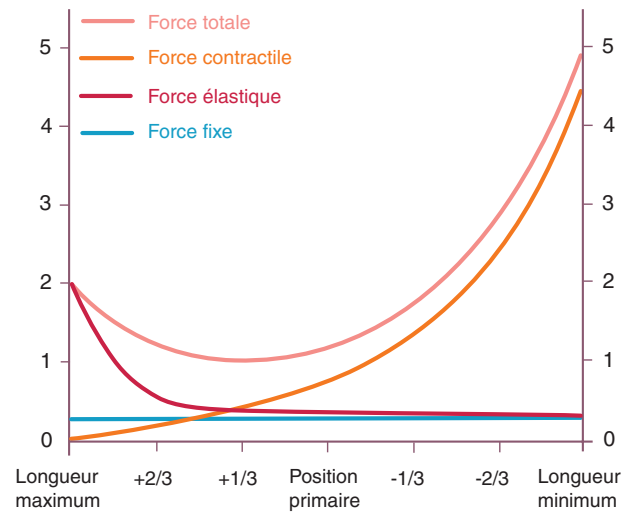
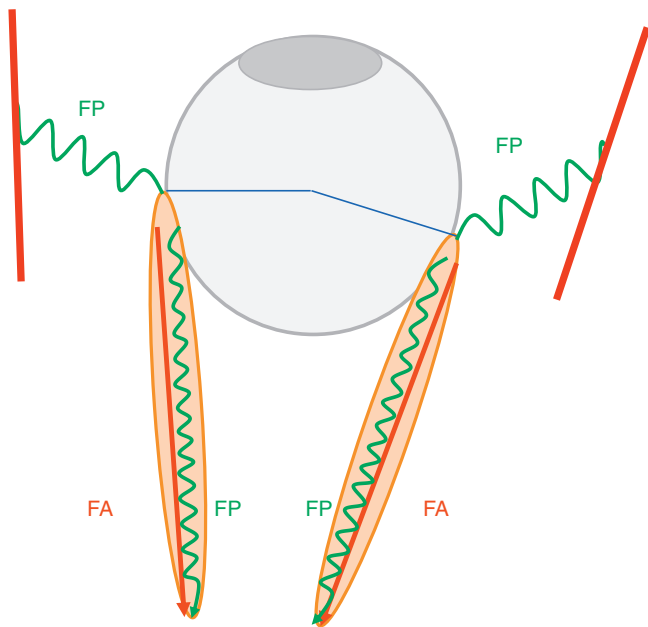


Fig. 2.5

Les forces en présence.

A. Forces musculaires actives (FA) et forces passives, tantôt freinantes et tantôt opérantes (FP). B. Variations calculées des forces contractiles, élastiques et totales développées par un muscle de son état de relâchement à celui de contraction maximum.

Source : B. A. Péchereau.



### À retenir

Ainsi les forces actives sont opérantes pour déplacer le globe oculaire ou le maintenir dans une direction donnée; elles sont également freinantes pour le stabiliser. Les forces passives sont tour à tour freinantes ou opérantes, selon que l'action musculaire tend à étirer davantage les structures viscoélastiques ou, au contraire, les laisse se rétracter. Dans toutes les positions du regard, la tension, somme des forces contractiles et viscoélastiques, et la contre-tension, somme des contre-forces contractiles et viscoélastiques, sont normalement en équilibre; mais aussi bien les proportions des forces contractiles et viscoélastiques qui les composent que les totaux de ces forces varient selon la direction du regard, c'est-à-dire la position du globe oculaire.

Dans le couple des muscles droits horizontaux, les forces contractiles opposées, et par conséquent les forces viscoélastiques opposées, sont égales entre elles en abduction de 15° environ (cf. ci-dessous) [18].

La contre-tension élastique (c'est-à-dire la contre-tension des structures étirées moins la tension des structures

relâchées) opposée à l'action d'un muscle s'accroît au fur et à mesure que l'étirement des structures viscoélastiques antagonistes augmente; cet accroissement est linéaire dans les limites de 30° de latérotation, avec un coefficient d'élasticité  $K$  de 0,86 g/degé dans le sens de l'abduction et de 1,1 g/degé, c'est-à-dire plus élevé, dans le sens de l'adduction (figure 2.6A) [18]. Au-delà de 30°, cet accroissement tend à devenir exponentiel. La tension active (c'est-à-dire la tension du muscle agoniste moins la contre-tension du muscle antagoniste) doit simultanément augmenter dans les mêmes proportions, avec la même linéarité jusqu'à 30° de latérotation (figure 2.6B).

La somme des forces actives déployées dans un couple de muscles antagonistes représente l'effort et, par conséquent, la dépense énergétique neuromusculaire nécessaire pour tenir une position donnée du globe oculaire (figure 2.6C); cet effort est minimum et varie peu entre la position primaire et une abduction de 30°, mais augmente de part et d'autre au-delà. C'est la raison pour laquelle une position excentrée du regard n'est pas confortable et qu'elle n'est pas maintenue de façon prolongée; elle est relayée par une rotation de la tête et, au besoin, du tronc ou du corps entier. Nous verrons plus loin que l'effort neuromusculaire minimum est l'un des éléments de la correction chirurgicale des déséquilibres oculomoteurs (cf. chapitre 4 et partie III).

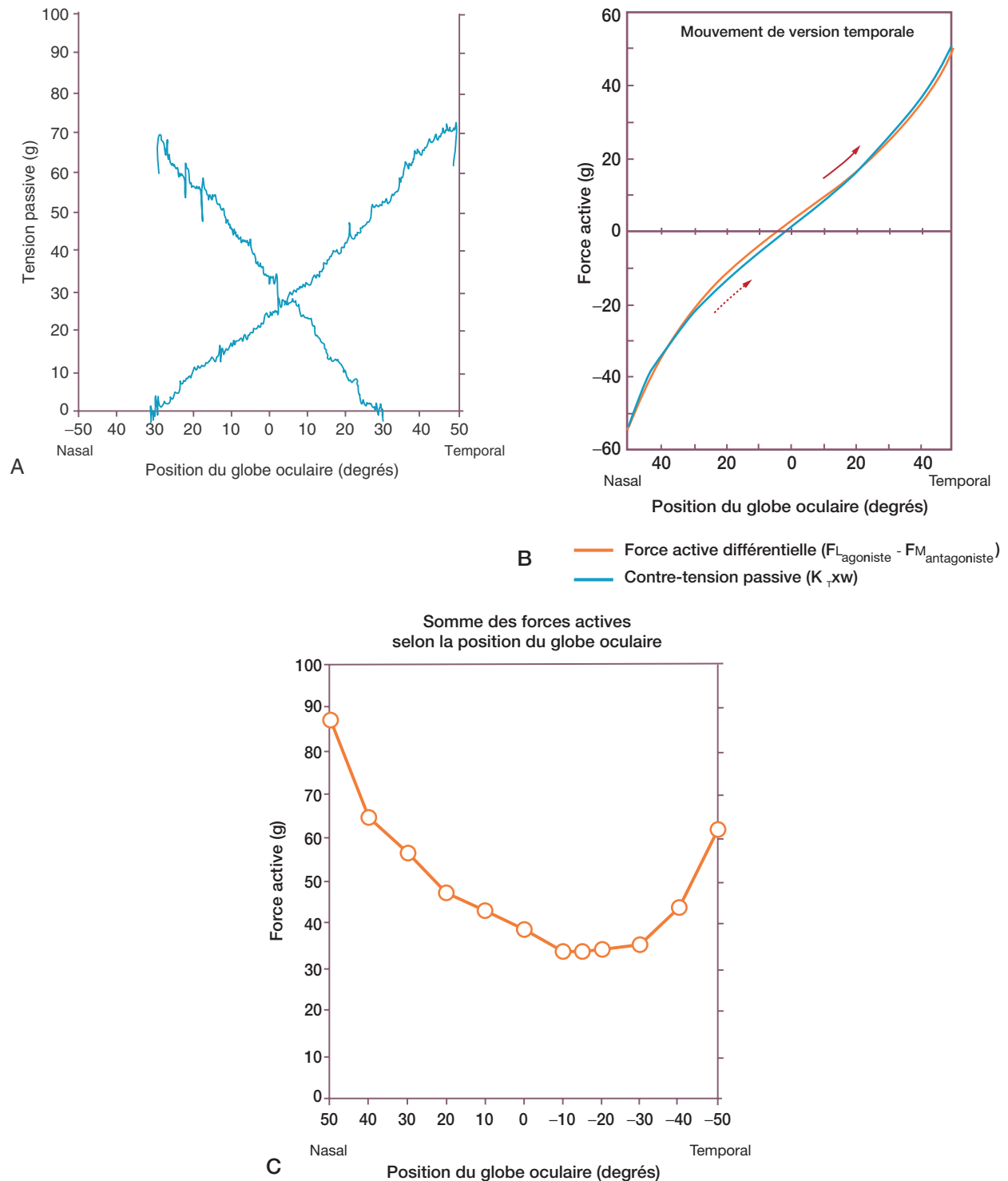


Fig. 2.6

Les forces musculaires.

A. Contre-tension élastique à l'abduction (ligne ascendante vers la droite) et à l'adduction (ligne ascendante vers la gauche). B. Force active (c'est-à-dire la différence entre la force du muscle latéral et celle du droit médial) déployée au cours de la rotation du globe oculaire vers le côté temporal. C. Somme des forces du droit latéral et du droit médial représentées dans la fig. B.

Sources : A et B, C. C. Collins ; C, A. Pêchereau.

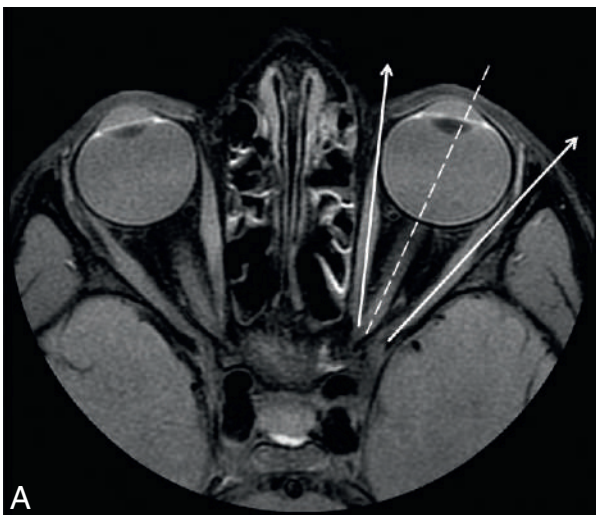


## Asymétrie constitutionnelle du couple droit médial – droit latéral

La frontalisation des globes oculaires et, avec elle, celle de la vision, est achevée chez l'homme; mais celle des orbites, support des globes oculaires, reste incomplète. Cette discordance se répercute inévitablement sur le contenu orbitaire. Elle explique l'asymétrie médiolatérale de celui-ci et notamment celle, constitutionnelle, du couple musculaire droit médial – droit latéral qui est l'une des données fondamentales de l'oculomotricité et de sa pathologie.

Cette asymétrie est *anatomique* : l'axe optique antéro-postérieur de l'œil ne coïncide pas avec l'axe anatomique, oblique en avant et en dehors, de l'orbite et du cône musculaire (figure 2.7A); de ce fait les forces viscoélastiques orbitaires, qui s'exercent sur le globe oculaire dans le sens de l'abduction, l'emportent sur celles qui s'exercent sur lui dans le sens de l'adduction jusqu'à un point d'équilibre qui correspond à une abduction d'environ 15° (figure 2.7B) [18]; c'est pourquoi, par exemple, les yeux se mettent normalement en légère divergence au cours du sommeil et sous anesthésie générale (cf. chapitre 7).

Il en découle que le couple droit médial – droit latéral est également, et nécessairement, aussi *fonctionnellement* asymétrique :

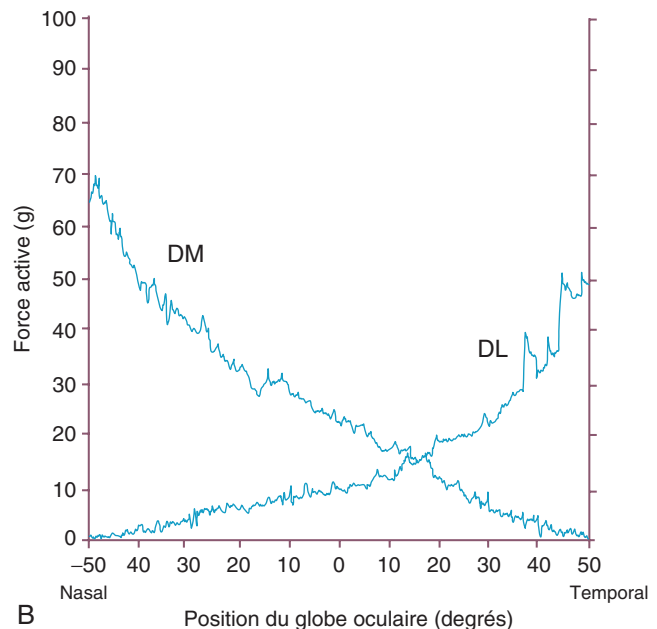


- les forces passives étant déséquilibrées en position primaire, il faut, pour établir l'équilibre et maintenir le globe oculaire dans cette position, que le droit médial développe une force active supérieure à celle que développe le droit latéral, ainsi que Collins *et al.* l'ont vérifié [18]; le point d'égalité des forces actives correspond nécessairement au point d'égalité des forces passives, c'est-à-dire à une abduction d'environ 15° (figure 2.7B);
- les forces passives seules laisseraient les yeux en divergence; il faut donc, pour redresser les axes visuels, que les deux droits médiaux fournissent en compensation, quelle que soit la direction du regard, un surcroît de tension d'origine innervationnelle; ce surcroît doit être parfaitement ajusté entre les deux yeux pour que l'alignement des axes visuels, autrement dit l'équilibre oculomoteur, soit assuré.

## Équilibre oculomoteur : la motilité réciproque

L'*équilibre oculomoteur* est le fondement moteur de la vision binoculaire normale (cf. chapitre 3). L'ajustement innervationnel nécessaire à cet équilibre procède des fonctions centrales de coordination oculomotrice.

L'équilibre oculomoteur, et par conséquent l'alignement des axes visuels, est la résultante de l'équilibre entre le droit



**Fig. 2.7**

Couple de muscles antagonistes droit médial – droit latéral.

A. Asymétrie anatomique : IRM, coupe axiale du PNO, SEpT1 et suppression des graisses. B. Asymétrie fonctionnelle. DM : droit médial; DL : droit latéral.

Source : A. M.-T. Iba-Zizen et E.-C. Cabanis; B. C.-C. Collins.

médial et le droit latéral de chaque œil et de son corollaire, l'équilibre entre les couples droit médial – droit latéral des deux yeux. Il n'est obtenu que grâce à un surcroît permanent de tension active des droits médiaux, qu'on appelle la *vergence tonique*; c'est elle qui règle le *parallélisme de base des axes visuels*, c'est-à-dire la position réciproque des yeux dans le regard au loin dans toutes les directions du regard. Lorsque la vergence tonique est inadéquate, elle est responsable de la déviation de base, au sens où l'entendait Bielschowsky, de l'ésodéviatation lorsqu'elle est excessive, ou de l'exodéviatation lorsqu'elle est insuffisante (cf. chapitres 3 et 18).

Lorsque la distance de fixation change, le réalignement constant des axes visuels, jusqu'à la limite du *punctum proximum* de convergence, s'effectue par des mouvements de sens opposé, dits mouvements de vergence, grâce au jeu des *vergences d'ajustement*, c'est-à-dire de la vergence fusionnelle, de la vergence accommodative et désaccommodative et de la vergence de proximité (figure 2.8).

Ces vergences agissent conjointement à partir de l'équilibre de base; elles modulent constamment le tonus de vergence selon la distance de fixation; elles sont mises en jeu respectivement par la disparité des images rétiniennes, la double syncinésie entre l'accommodation et la convergence et la perception de proximité. Elles peuvent au besoin compenser, de façon permanente ou plus ou moins intermittente, la déviation de base résultant d'un déséquilibre de la vergence tonique en cas de strabisme normosensoriel (cf. chapitre 18).

### Implications pour la chirurgie

- En cas de déséquilibre oculomoteur, la chirurgie oculomotrice doit modifier le rapport des forces en jeu, afin d'amener les globes oculaires d'une position strabique à la position alignée. Il découle de ce qui précède que les forces passives participent, par la part qui est la leur dans l'équilibre

et la motilité oculaire, aux déséquilibres oculomoteurs du fait de la tension passive accrue ou insuffisante d'un ou de plusieurs muscles, ou/et de la rétraction ou du relâchement des structures périmusculaires elles-mêmes (cf. chapitres 3, 18 et 20).

- La chirurgie oculomotrice doit tenir compte, pour toute intervention d'affaiblissement ou de renforcement des droits médiaux, de l'asymétrie anatomique et fonctionnelle du couple antagoniste des droits médial et latéral et de sa conséquence, la place prépondérante que la tension active et passive des droits médiaux tient dans l'équilibre oculomoteur (cf. chapitre 18); elle doit également tenir compte de l'effort neuromusculaire minimum.
- L'équilibre oculomoteur de base est constamment ajusté en fonction de la distance de l'objet fixé grâce aux vergences d'ajustement dont l'action doit être proportionnée.

## Motilité oculaire conjugée

L'action des muscles oculomoteurs dépend de leurs points d'appui fonctionnels, poulie musculaire et insertion sclérale. Ceux-ci déterminent leur vecteur de force et leur plan d'action, ainsi que la position de celui-ci par rapport au centre de rotation du globe.

## Positions et rotations du globe oculaire

La position « moyenne » de toutes les rotations possibles du globe est dite position primaire ou position zéro. Hugonnier la définit ainsi : « les yeux sont considérés comme étant en position primaire, lorsqu'ils regardent à l'infini un objet situé à leur hauteur, la tête étant verticale, et le sujet fixant droit devant soi » [19].

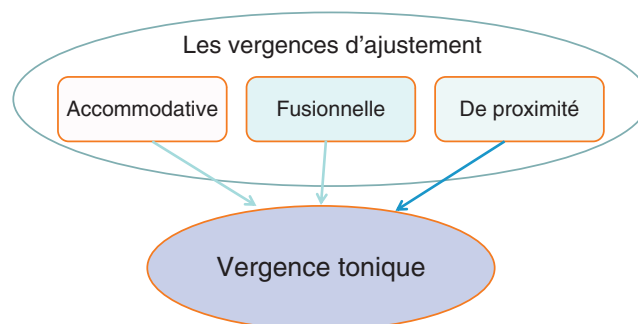


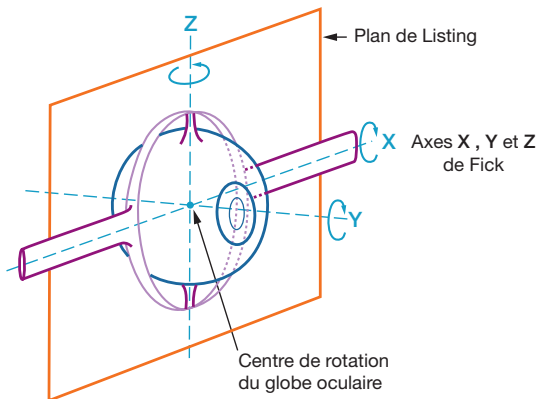
Fig. 2.8

Vergence tonique et vergences d'ajustement accommodative, fusionnelle et de proximité.



Fick [20] a défini trois axes de rotation principaux, passant par le centre de rotation du globe (figure 2.9) :

- un axe *horizontal* transverse X autour duquel se font les mouvements verticaux;
- un axe *vertical* Z autour duquel se font les mouvements horizontaux;
- un axe *antéropostérieur* Y, perpendiculaire aux deux précédents et, par conséquent, au plan frontal XZ, autour duquel se font les mouvements de torsion ou cyclorotations.



**Fig. 2.9**

Axes X, Y et Z de rotation du globe oculaire de Fick et plan de Listing.

Les mouvements du globe sont assimilés, par convention, aux mouvements de son segment antérieur. Les positions atteintes, hors de la position primaire, par une rotation autour de l'un des axes Z ou X sont appelées les *positions secondaires*; ce sont : la dextrorotation et la lévoration; celles atteintes par une rotation autour de l'axe vertical Z, l'élévation et l'abaissement, par une rotation autour de l'axe horizontal X.

Les positions atteintes par une rotation simultanée autour des axes X et Z sont appelées les *positions tertiaires*; la double rotation qui aboutit à ces positions peut toujours être ramenée, selon la loi de Listing, à une rotation simple autour d'un axe intermédiaire entre les axes X et Z, situé dans le plan XZ et passant par le centre de rotation du globe; le plan XZ est appelé pour cette raison « plan de Listing » [21]. À chaque direction du regard correspond, selon la loi de Donders [22], une position donnée du globe oculaire et partant, une position donnée des méridiens rétinien dans l'espace, quel qu'ait été le parcours du globe pour atteindre cette position. Les positions tertiaires, en elles-mêmes, ne comportent pas de composante cyclotorsionnelle.

Les rotations autour de l'axe sagittal Y produisent une incyclo- ou une excyclorotation du globe; elles résultent des actions rotatoires synergiques du droit supérieur et de l'oblique supérieur d'une part, du droit inférieur et de l'oblique

inférieur d'autre part. Elles diffèrent des rotations autour des axes X et Z du point de vue à la fois sensoriel et moteur.

Les mouvements de cyclorotation du globe ne sont jamais volontaires, mais uniquement automatico-réflexes. L'action conjuguée des muscles élévateurs et abaisseurs annule les effets des mouvements de cyclorotation au cours des mouvements de version verticale (figure 2.10A). Elle tend à maintenir la verticale objective en position verticale lors des inclinaisons latérales de la tête (figures 2.10B à D); elle n'y parvient cependant pas totalement, sa course étant plus limitée que celle des inclinaisons de la tête, d'où la nécessité du réajustement sensoriel conjoint des valeurs spatiales rétinien. La fonction des mouvements de cyclorotation est en réalité *antitorsionnelle*, selon l'expression de Rémy [23].

Lorsqu'il n'y a pas de rotation associée du globe autour de l'axe Y, la sensation de verticalité perçue par le sujet fixant un objet vertical de l'espace, dite *verticale subjective*, coïncide, dans toutes les positions primaires, secondaires et tertiaires, avec la projection de l'image de l'objet sur le méridien vertical de la rétine, c'est-à-dire avec la *verticale objective* (figure 2.11A). Dès lors cependant qu'une cyclorotation vient s'ajouter du fait d'une inclinaison latérale de la tête, la verticale subjective ne coïncide plus avec la verticale objective de la rétine : en effet l'image de l'objet, au lieu de se projeter sur le méridien rétinien vertical, se projette sur le méridien oblique, rendu vertical par la cyclorotation du globe (figure 2.11B); ce méridien oblique cesse alors de produire une sensation d'obliquité et produit une sensation de verticalité, grâce au réajustement des valeurs spatiales rétinien (*Umwertung* en allemand) sous l'effet conjoint du contrôle rétinien sensoriel (selon Helmholtz) et moteur proprioceptif (selon Sherrington) et vestibulaire. Contrairement aux rotations horizontales et verticales, les cyclorotations du globe s'accompagnent donc d'un *réajustement sensoriel*; celui-ci se fait par référence au zéro de cyclorotation de la verticale objective en position primaire ou valeur spatiale absolue.



### Complément

En termes plus simples, lorsque nous inclinons la tête vers l'une de nos épaules tout en fixant une ligne verticale de l'espace, l'image de celle-ci se forme sur le méridien rétinien oblique rendu vertical par l'inclinaison de notre tête, sans que nous cessions de la voir verticale, et cela grâce au réajustement des valeurs spatiales rétinien lors des mouvements de cyclorotation. Du fait des mouvements incessants de notre tête, ce réajustement est permanent et indispensable, sans quoi notre perception de l'espace serait sans cesse oscillante!

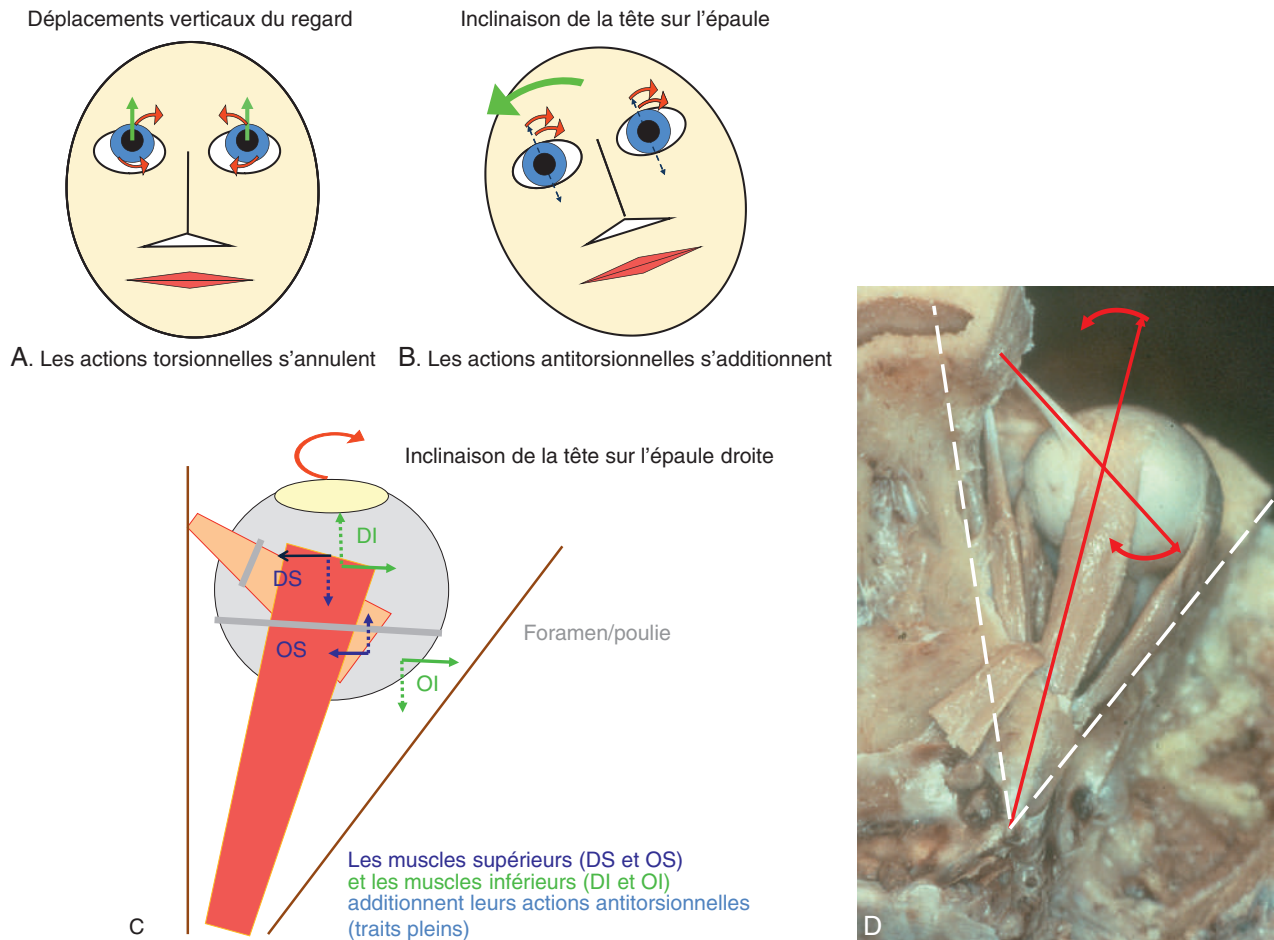


Fig. 2.10

Les actions antitortionnelles des muscles droits verticaux et des muscles obliques.

A. Les actions rotatoires opposées des muscles obliques s'annulent dans les déplacements verticaux des globes oculaires. B-D. Les actions rotatoires conjuguées des muscles supérieurs (droit supérieur et oblique supérieur) et des muscles inférieurs (droit inférieur et oblique inférieur) s'additionnent et ont un effet antitortionnel.

## Actions individuelles des différents muscles

Les positions et les mouvements des globes oculaires sont la résultante des contributions individuelles de chacun des muscles.



### Complément

Ils ont été analysés et systématisés dès le milieu du XIX<sup>e</sup> siècle; Volkman, notamment, a posé, en 1869, par ses mesures et ses calculs, les bases de la dynamique oculomotrice [24], auxquelles il est, aujourd'hui encore, habituel de se référer [25-27]<sup>2</sup>.

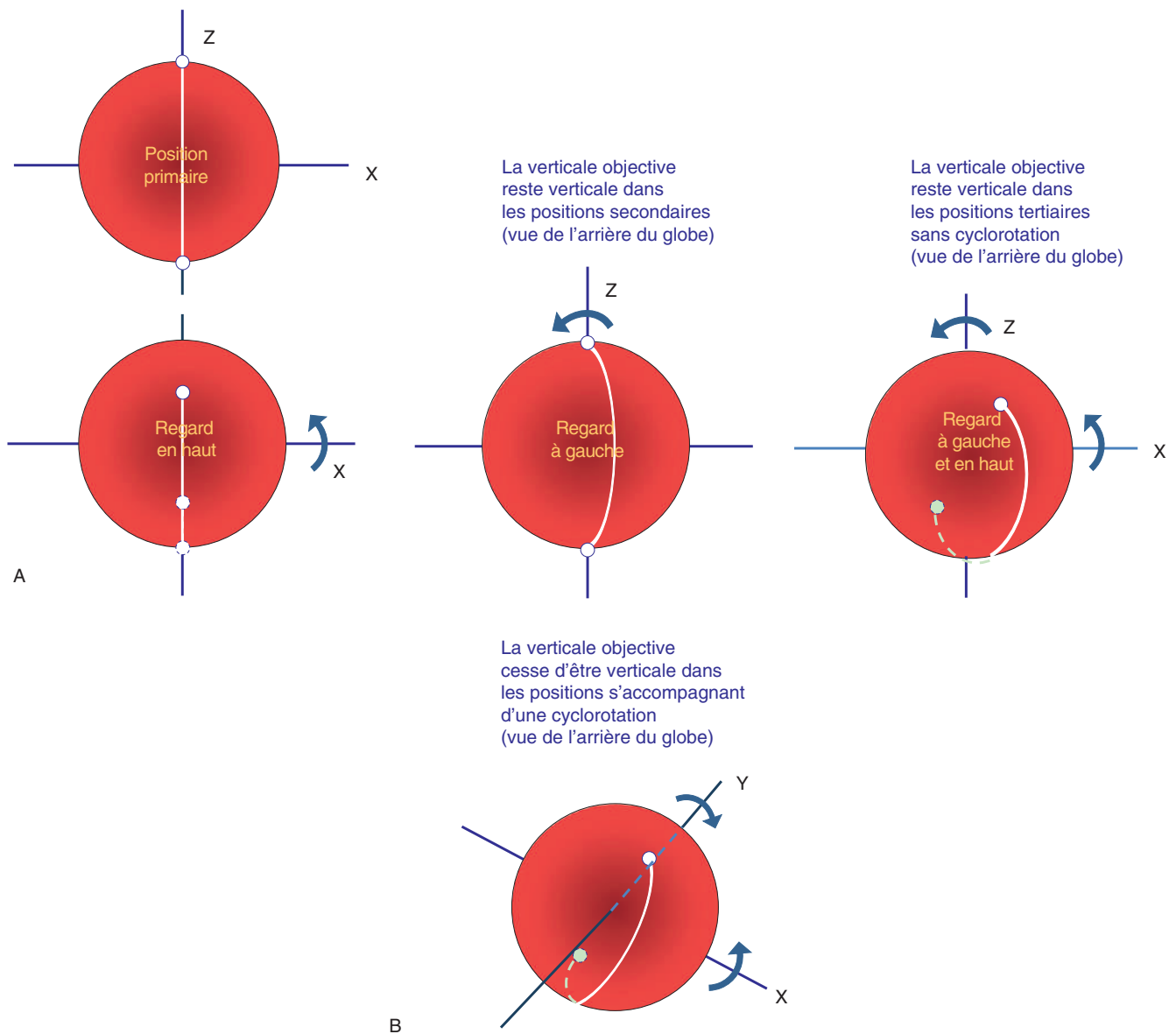
Lorsqu'il est soumis à l'action isolée d'un muscle, le globe oculaire effectue un mouvement dans le *plan d'action* de ce muscle, c'est-à-dire dans le plan perpendiculaire à son plan anatomique suivant son axe longitudinal. Les plans d'action des muscles antagonistes, droits horizontaux, droits verticaux et obliques, sont approximativement confondus, tout au moins lorsque le globe est en position primaire. Lorsque le plan d'action passe par le centre de rotation du globe, le mouvement est *simple*, horizontal, vertical *ou* rotatoire; lorsqu'au contraire, le plan passe en dehors du centre de rotation du globe, le mouvement est *composé*, horizontal, vertical *et* rotatoire.



### Complément

Il est fréquent de constater que les muscles droits horizontaux ne s'insèrent pas nécessairement sur la sclère en des points diamétralement opposés (cf. chapitre 1);

<sup>2</sup> Voir aussi Tschermak-Seysenegg E. *Einführung in die physiologische Optik*. Springer, Wien, 1947, chap. 6.



**Fig. 2.11**

Verticale objective et subjective.

A. La verticale objective reste verticale dans les positions secondaires et tertiaires du globe oculaire sans cyclorotation. B. Elle cesse d'être verticale lorsque ces positions s'accompagnent d'une cyclorotation; mais la verticale subjective reste verticale grâce au réajustement de valeurs spatiales au cours de mouvements de cyclorotation.

mais il n'a jamais été démontré qu'un tel décalage pouvait représenter une entrave au développement de la vision binoculaire normale; il n'a pas davantage été prouvé qu'une différence constitutionnelle d'obliquité entre les muscles obliques, en position primaire, peut générer un strabisme (cf. chapitre 18).

Les muscles droits, dont la poulie ténionienne constitue le point d'appui postérieur, exercent leur action par l'intermédiaire de leur insertion sclérale sur l'hémisphère antérieur du globe; il résulte de cette disposition que le mouvement

produit se fait en direction du muscle qui se contracte. Les muscles obliques, dont le point d'appui fonctionnel est antérieur et interne, exercent leur action par l'intermédiaire de leur insertion sclérale sur la moitié externe de l'hémisphère postérieur du globe; il résulte de cette disposition oblique que le mouvement produit se fait en direction du muscle qui se contracte pour sa part rotatoire, mais en direction opposée pour ses parts horizontale et verticale.

Ainsi, partant de la *position primaire* :

- les muscles *droits horizontaux* ont une action antagoniste exclusivement horizontale, d'abduction pour le droit latéral

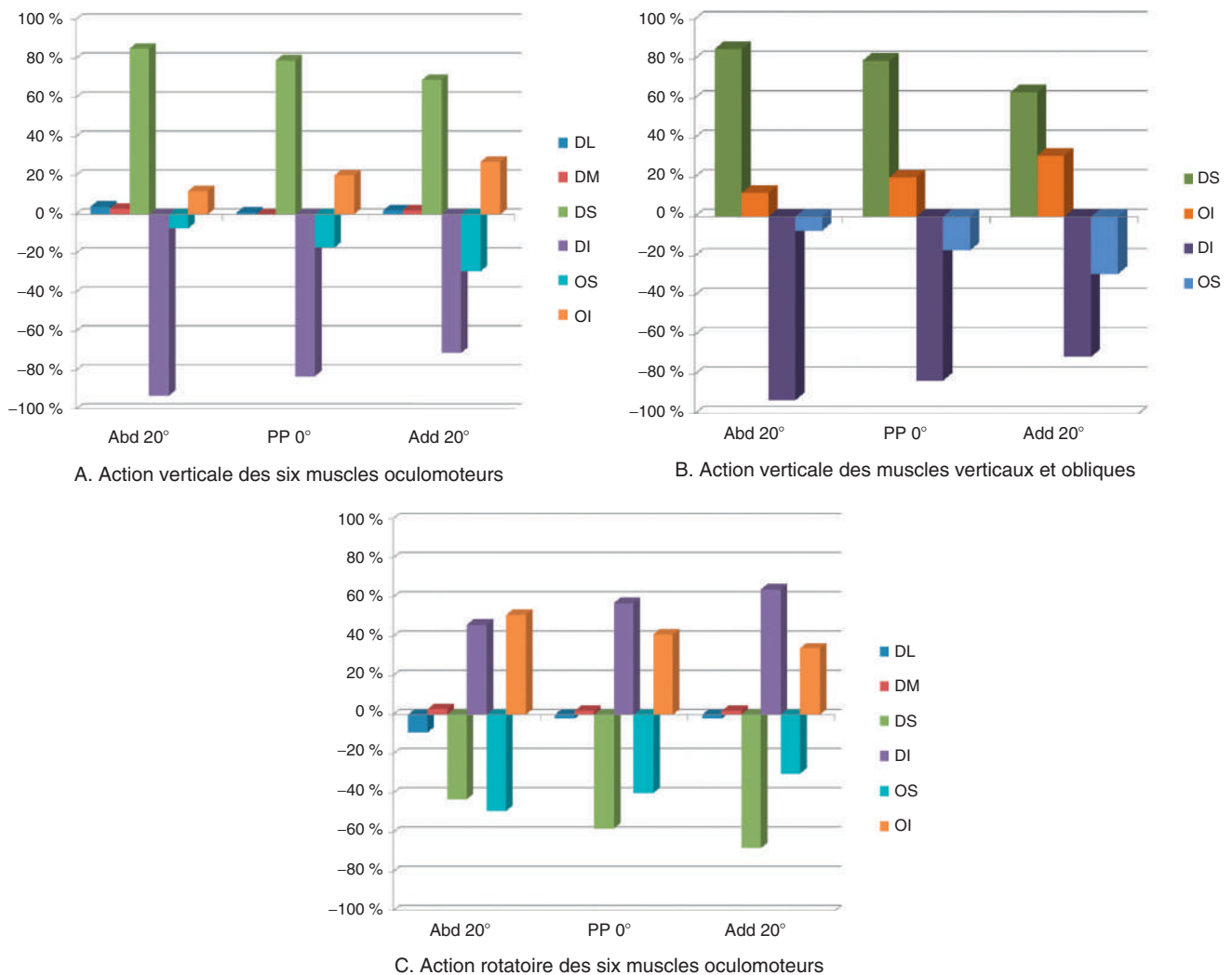
et d'adduction pour le droit médial, autour de l'axe Z;

- les muscles *droits verticaux* ont une action verticale antagoniste, d'élévation pour le supérieur et d'abaissement pour l'inférieur, autour de l'axe X; mais ils ont en même temps une action rotatoire antagoniste, d'incyclorotation pour le supérieur et d'excyclorotation pour l'inférieur et une action horizontale synergique d'adduction;
- les muscles *obliques* ont une action rotatoire antagoniste, d'incyclorotation pour l'oblique supérieur et d'excyclorotation pour l'oblique inférieur, autour de l'axe Y; mais ils ont en même temps une action verticale antagoniste d'abaissement pour l'oblique supérieur et d'élévation pour l'oblique inférieur et une action horizontale synergique d'abduction.

Les actions isolées des muscles varient selon la position

du globe. Partant des *positions secondaires*, horizontales ou verticales :

- les muscles *droits horizontaux* restent essentiellement abducteurs et adducteurs, quelle que soit la position de départ; leurs actions synergique verticale et rotatoire antagoniste sont négligeables;
- les muscles *droits verticaux* ont une action exclusivement verticale en partant d'une position d'abduction de 22,5°, lorsque leur plan d'action passe par le centre de rotation du globe oculaire; en adduction, l'action verticale tend à diminuer, *mais reste supérieure à celle de l'oblique synergique* (figures 2.12A et B); l'action rotatoire et l'action adductrice qu'ils ont en position primaire tendent à augmenter (figure 2.12C); en abduction au-delà de 22,5°, ils ont accessoirement une



**Fig. 2.12**

Action respective des muscles droits et obliques en partant de l'horizontale à partir de la position primaire (PP), de l'abduction (Abd) et de l'adduction (Add).

A et B. Action verticale en pourcentage. C. Action rotatoire en pourcentage à partir de la position primaire, de l'abduction et de l'adduction. Les actions individuelles des muscles à partir des positions tertiaires équivalent à la somme algébrique des actions décrites ci-dessus.

Source : A. Pêchereau.

action synergique abductrice et une action rotatoire antagoniste inverse de celle qu'ils ont en deçà d'une abduction de 22,5°;

- les muscles *obliques* ont une action essentiellement rotatoire antagoniste; elle est la plus marquée en abduction et s'atténue d'un tiers environ de l'abduction à l'adduction (figure 2.12B); en abduction, leur action abductrice synergique augmente, à l'inverse de leur action verticale; en partant d'une position d'adduction de 30 à 40°, c'est-à-dire lorsque leur plan d'action se rapproche du centre de rotation du globe oculaire, leur action verticale est maximale, mais reste inférieure à celle des droits verticaux (figure 2.12A); leur action horizontale est réduite; en élévation et en abaissement, leurs plans d'action cessent d'être confondus : le plan d'action du muscle dont l'insertion sclérale est portée vers l'avant devient plus frontal (augmentant l'action rotatoire), tandis que celui du muscle dont l'insertion sclérale est portée vers l'arrière devient plus sagittal (augmentant l'action verticale); le rapport de leurs actions partielles s'en trouve modifié en conséquence.

Les *actions secondaires* des muscles droits sont atténuées par les poulies musculaires (*cf. supra*), car celles-ci leur laissent peu de jeu latéral pour glisser à la surface de la sclère. C'est pourquoi, au cours des mouvements du globe perpendiculaires à leur plan d'action (mouvements verticaux pour les droits horizontaux, mouvements horizontaux pour les droits verticaux), la partie distale de ces muscles, retenue par la poulie, forme un arc dont la convexité regarde vers leur plan d'action (*cf. figure 2.2*). L'action des droits horizontaux reste quasi exclusivement horizontale en deçà d'une excentricité de  $\pm 20$  à  $30^\circ$  et leurs actions secondaires ne jouent qu'un rôle négligeable dans les positions d'élévation ou d'abaissement extrêmes. Pour les mêmes raisons, les actions secondaires des droits verticaux, dues à l'obliquité de leur trajet, ne sont pas majorées au cours des mouvements horizontaux du globe. En revanche, les actions secondaires des muscles obliques sont moins limitées, ainsi que le montre le classique graphique de Boeder (figure 2.13) [25,26,28,29].

Kaufmann [16] a montré que le trajet des muscles obliques est, lui aussi, infléchi au cours des mouvements du globe. En élévation et plus encore en adduction, le tendon réfléchi de l'oblique supérieur est repoussé en arrière par le pivot que vient former l'extrémité interne de l'insertion du droit supérieur, ce qui le rend davantage abducteur et abaisseur et moins incyclorotateur. L'oblique inférieur est tenu par l'adhérence de son foramen capsulomusculaire, ou poulie, au feuillet ténonien superficiel du droit inférieur et au ligament de Lockwood; sa partie moyenne est entraînée de ce fait vers l'arrière en adduc-

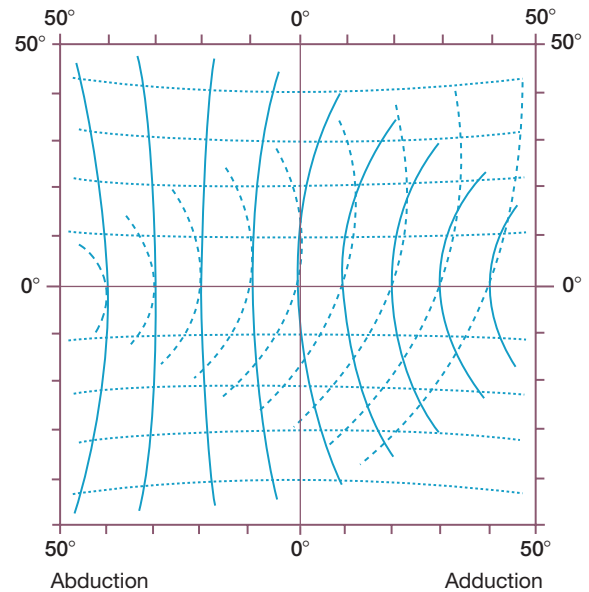


Fig. 2.13

Graphique de Boeder [25].

Représentation des actions de chaque muscle à partir de la position primaire et des positions secondaires, verticales et horizontales, vues à partir du centre de rotation du globe (ici pour l'œil gauche) : les lignes pointillées fines représentent les actions des muscles droits horizontaux, les lignes continues celles des muscles droits verticaux et les lignes pointillées épaisses continues celles des muscles obliques.

tion et dans le regard vers le bas et vers l'avant en abduction et dans le regard vers le haut (figure 2.14).

La meilleure appréciation de l'action individuelle des muscles est celle que nous pouvons avoir lorsque l'un d'eux est déficient : le déséquilibre moteur et la limitation du champ moteur monoculaire qui résultent de cette défaillance font apparaître, *par soustraction*, la part qui revient normalement au muscle devenu déficient pour atteindre les différentes positions du regard.

Pour explorer séparément le fonctionnement de chacun des six muscles oculomoteurs de chaque œil, il faut trouver le moyen d'*isoler* tour à tour l'action de chacun d'eux; il suffit pour cela de placer le globe dans une position à partir de laquelle l'action du muscle à tester est à la fois simple et prépondérante, ce qui revient à explorer l'action horizontale des droits horizontaux en partant de la position primaire, et l'action verticale des droits verticaux et des obliques en partant de la position secondaire à partir de laquelle ils ont, uniquement ou maximalement, une action verticale. En d'autres termes, il faut faire effectuer un mouvement dans ce qu'il est convenu d'appeler le *champ d'action* (figure 2.15) de chacun des muscles où leur plan d'action passe par le centre de rotation du globe oculaire ou est le plus près possible de lui :

- une duction horizontale d'abduction et d'adduction, en partant de la position primaire, pour les droits horizontaux;



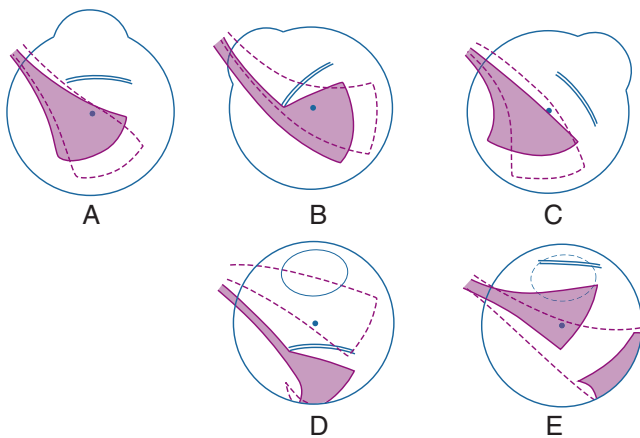


Fig. 2.14

Position relative de l'insertion sclérale du muscle droit supérieur et de l'oblique supérieur.

A. En position primaire. B, C. En adduction et en abduction.

D, E. En élévation et en abaissement.

Figures adaptées de Kaufmann [16].

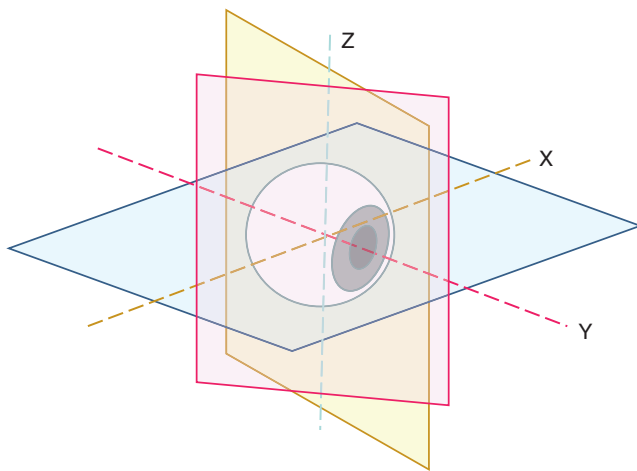


Fig. 2.15

Champ d'action des muscles.

Représentation du champ d'action des muscles de l'œil droit, des muscles droits horizontaux (bleuté), des droits verticaux (jaune – à 22,5° d'abduction) et des obliques (rosé – à 30 à 40° d'adduction) lorsque le plan d'action passe par le centre de rotation du globe.

L'exploration systématique du champ moteur délimite mieux encore les secteurs affectés par un déficit éventuel (cf. chapitre 19).

- une duction verticale d'élévation et d'abaissement, en partant d'une position d'abduction de 22,5° pour les droits verticaux;
- une duction verticale d'élévation et d'abaissement, en partant d'une position d'adduction de 30° pour les obliques; la cyclotorsion est visible en ophtalmoscopie indirecte à l'examen du fond d'œil en position d'adduction.

## Actions conjointes des muscles : la motilité monoculaire ou duction

Dans les conditions de vision normale, les muscles oculomoteurs n'agissent pas séparément, mais *conjointement*, coordonnant leurs actions à des degrés divers pour parvenir à diriger les globes oculaires vers l'objet devant être fixé.

Lorsque plusieurs muscles agissent de manière synergique, en annulant leurs actions antagonistes, l'action qui en découle s'effectue dans le plan d'action résultant de leur synergie; selon que ce plan passe ou ne passe pas par le centre de rotation du globe, le mouvement sera de même simple, horizontal, vertical, oblique (sans cyclorotation) ou rotatoire, ou, au contraire, composé.

Ainsi l'élévation ou l'abaissement du globe sont-ils obtenus par la synergie des deux élévateurs, le droit supérieur et l'oblique inférieur, ou des deux abaisseurs, le droit inférieur et l'oblique supérieur; les effets rotateurs et horizontaux de ces muscles, étant antagonistes, s'annulent. De ce fait, l'action qui résulte de leur synergie se fait dans un plan passant par le centre de rotation du globe; elle est donc simple, d'élévation ou d'abaissement.



### Complément

La lecture en vision rapprochée nous fournit un autre exemple de synergie musculaire; pour parvenir à lire, les yeux doivent être positionnés à la fois en convergence et en abaissement : les droits médiaux, aidés des droits inférieurs, maintiennent les yeux en adduction; les droits inférieurs principalement et les obliques supérieurs assurent l'abaissement des globes oculaires; les effets rotateurs des droits inférieurs et des obliques supérieurs, étant antagonistes, s'annulent. Les mouvements conjugués de balayage de la ligne lue et de retour à la ligne se surajoutent à ce positionnement de base.

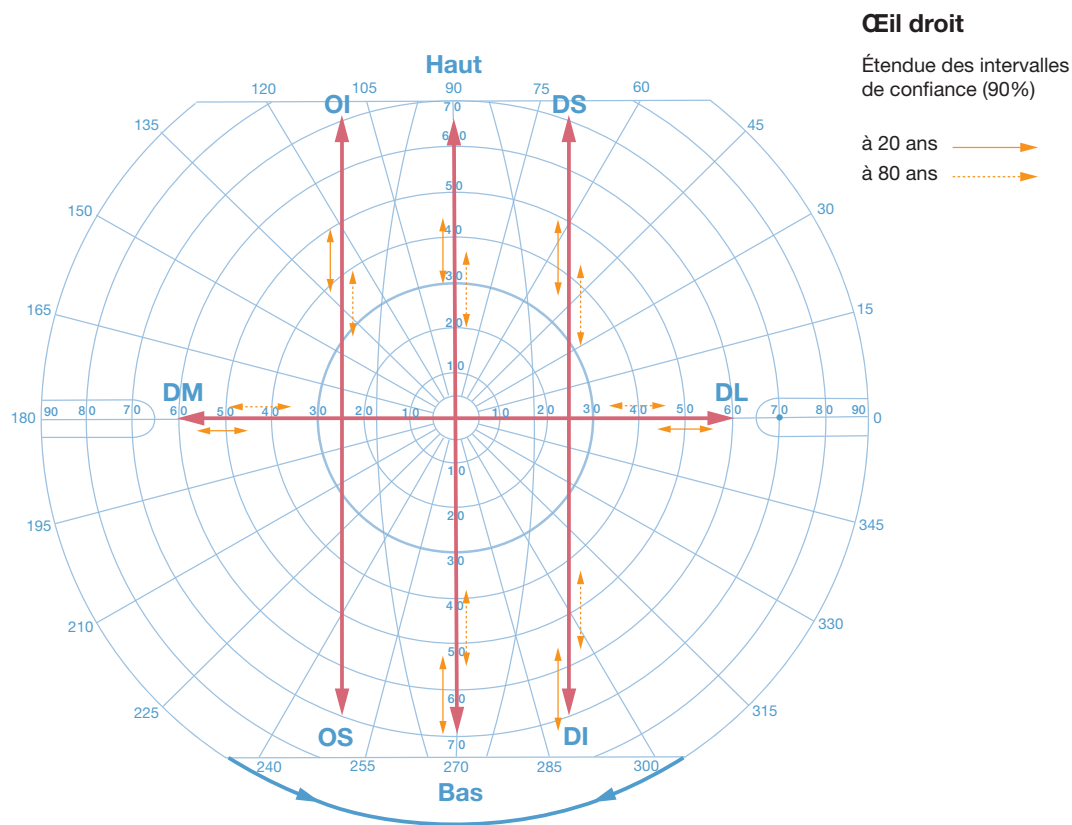
L'*excursion maxima* du globe oculaire dans toutes les directions du regard délimite le *champ moteur*, ou *champ du regard*, monoculaire; celui-ci diminue linéairement avec l'âge de – 1 % par an pour l'élévation et de – 0,5 % par an pour l'abaissement (tableau 2.1 et figure 2.16) [30–32]. Toute l'étendue du champ du regard est utilisée pour des fixations brèves; c'est particulièrement bien observable chez l'enfant. Pour une fixation prolongée, par contre, l'étendue utilisée ne dépasse pas  $\pm 15$  à  $20^\circ$ , car la rotation des globes s'accompagne alors d'une rotation de la tête, voire du tronc dans la même direction.



**Tableau 2.1. Limites du champ moteur à 20 et 80 ans (cf. figure 2.16).**

Âge	Limites en degrés/en direction			
	Nasale	Temporale	Supérieure	Inférieure
20 ans	51	50	37	61
80 ans	43	40	28	46
r	-0,14	-0,17	-0,16	-0,26

D'après G. Chevalley [31].



**Fig. 2.16**

Champ moteur déterminé au périmètre de Goldmann chez un sujet jeune, âgé de 20 ans (traits pleins) et chez un sujet âgé de 80 ans (traits pointillés).

D'après G. Chevalley [30].

## Mouvements oculaires conjugués ou versions

Lorsque les yeux se déplacent dans le champ du regard, leur mouvement de version est conjugué. Les *mouvements conjugués* obéissent aux deux lois fondamentales de la *correspondance motrice*, la loi de Sherrington et la loi de Hering :

- selon la *loi de l'innervation réciproque monoculaire*, énoncée par Sherrington en 1893 [33], « lorsque l'agoniste se contracte, son antagoniste homolatéral se relâche, et inversement » ;
- selon la *loi de la correspondance motrice binoculaire*, énoncée par Hering en 1860 [34] et reformulée par Adler en 1950 [12], les couples musculaires synergiques se contractent de façon équivalente.



## Complément

René Descartes a été le premier, en 1662 [35], à comprendre que les mouvements du globe oculaire faisaient appel à l'activité coordonnée d'au moins deux muscles, d'un muscle agoniste qui se contracte et fournit le couple de forces nécessaire au mouvement du globe, et d'un muscle antagoniste qui se relâche et laisse le jeu nécessaire au mouvement.

La loi de Hering est juste dans son principe, mais ne peut s'entendre au sens d'une égalité stricte des influx innervationnels ou des forces développées : des ajustements sont à l'évidence nécessaires pour arriver au but à atteindre, c'est-à-dire à l'alignement des axes visuels sur l'objet fixé quelles que soient la direction du regard et la distance de fixation. Pour cela la programmation de l'influx innervationnel envoyé aux muscles en vue d'un mouvement de version doit être corrigée à tout moment par le jeu des vergences d'ajustement (*cf. supra*); mais, en outre, elle « s'adapte aux petites asymétries de la tension des muscles oculomoteurs ou des particularités mécaniques orbitaires qui existent probablement chez tout le monde » [36]; elle s'adapte aussi aux anisophories qu'induisent les verres correcteurs d'une anisométrie, et même, dans une certaine limite, aux conditions pathologiques d'une parésie musculaire [36].

Ainsi la loi de Hering rend compte de l'un des principes fondamentaux des mouvements de version, selon lequel ces mouvements sont de même sens et d'amplitude équivalente pour les deux yeux; elle est indissociable d'un second principe selon lequel, au cours des mouvements de version, l'amplitude du mouvement de chaque œil s'ajuste aux particularités de l'appareil oculaire et aux données de l'espace visuel.

Si nous devons distinguer, pour les besoins de l'analyse, les mouvements de version et les mouvements de vergence, les rotations des yeux sont, dans les faits, une combinaison permanente de ces deux modes fondamentaux de mouvements oculaires.

Les mouvements de version horizontaux, verticaux et obliques peuvent être volontaires ou automatico-réflexes; les mouvements de torsion sont uniquement automatico-réflexes.

Les uns et les autres peuvent être effectués sous la forme de mouvements saccadiques ou de mouvements de poursuite. L'enchaînement des deux types de mouvement peut être instantané; ainsi, lorsque le déplacement d'une cible visuelle est irrégulier, le mouvement de poursuite est entrecoupé de saccades de rattrapage. Toutefois les caractéristiques physiologiques de la saccade et celle de la poursuite sont différentes dans les deux modes de mouvement [37].

Cette activité phasique se surajoute, par ailleurs, à l'activité tonique permanente des muscles oculomoteurs. Les rotations des yeux résultent d'un changement de la répartition de cette activité entre les muscles agissant de manière antagoniste; mais la somme de l'activité de ces muscles reste, aux ajustements près, constante; de même, le surcroît d'activité réparti entre les deux droits médiaux, assurant la vergence tonique dans le plan horizontal, reste lui aussi, aux ajustements près (*cf. supra*), constant. Partant d'un état stable, le changement de répartition est phasique, pour déclencher, effectuer et arrêter le mouvement de saccade ou de poursuite programmé; la répartition revient ensuite à un état stable, dépendant de la nouvelle position des yeux [38].

Le nystagmus optocinétique associe un mouvement de poursuite (phase lente) et une saccade (phase rapide).



## Implications pour la chirurgie

- Les conceptions classiques de la motilité oculaire sont à reconsidérer à la lumière des connaissances nouvelles concernant notamment le rôle joué par l'appareil suspenseur du globe oculaire.
- L'action individuelle de chaque muscle permet de comprendre l'action conjointe des muscles d'un œil et, partant, l'action conjuguée des deux yeux.
- Les lois de la correspondance motrice ne sont jamais abolies en cas de déséquilibre oculomoteur.

## Références

- [1] Muhlendyck H, Kraus-Mackiw E. Anatomie und Physiologie der äusseren Augenmuskeln. In : Meyer-Schwickerath G, Ullerich K, editors. Theorie und Praxis der modernen Schielbehandlung. Stuttgart : F. Enke; 1984. p. 21–42.
- [2] Rouvière H, Delmas A. In : Anatomie humaine descriptive, topographique et fonctionnelle. 15<sup>e</sup> éd Paris : Masson; 2002, tome I p. 389.
- [3] Veronneau-Troutman S, Campos EC, Laroche GR, Sprunger DT. ISA Terminology Committee. In : de Faber, editors. Progress in Strabismology. Proc. 9<sup>th</sup> ISA-Meeting, Sydney 2002. Lisse (NL) : Swets & Zeitlinger; 2003. p. 3–85.
- [4] Demer JL. Current concepts of mechanical and neural factors in ocular motility. *Curr Opin Neurol* 2006; 19 : 4–13.
- [5] Demer JL. Mechanics of the orbita. *Dev Ophthalmol* 2007; 40 : 132–57.
- [6] Demer JL, Miller JM, Poukens V. Surgical implications of the rectus extraocular muscle pulleys. *J Pediatr Ophthalmol Strabismus* 1996; 33 : 208–18.
- [7] Demer JL, Miller JM, Poukens V, Vinters HV, Glasgow BJ. Evidence for fibromuscular pulleys of the recti extraocular muscles. *Invest Ophthalmol Vis Sci* 1995; 36 : 1125–36.

- [8] Kono R, Clark RA, Demer JL. Active pulleys : magnetic resonance imaging of rectus muscle paths in tertiary gazes. *Invest Ophthalmol Vis Sci* 2002; 43 : 2179–88.
- [9] Miller JM. Understanding and misunderstanding extraocular muscle pulleys. *J Vis* 2007; 7 : 10. 1–15.
- [10] Roth A, Mühlendyck H, De Gottrau P. La fonction de la capsule de Tenon revisitée. *J Fr Ophtalmol* 2002; 25 : 968–76.
- [11] Bagolini B, Dickmann A, Fedeli R, Bolzani R, Focosi F. Eye muscle forces measurement : physiological and pathological variations. In : Murube J, editor. XVII. Meeting ESA. 1988. p. 99–108.
- [12] Adler. *Physiology of the eye. Clinical application.* 1<sup>st</sup> & 8<sup>th</sup> ed. St-Louis : Mosby; 1950 & 1987.
- [13] Büttner U. Present concepts of oculomotor organization. *Prog Brain Res* 2006; 151 : 1–42.
- [14] Büttner-Ennever JA. Anatomy of the oculomotor system. *Dev Ophthalmol* 2007; 40 : 1–14.
- [15] Büttner-Ennever JA. Mapping the oculomotor system. *Prog Brain Res* 2008; 171 : 3–11.
- [16] Kaufmann H. *Strabismus.* 3<sup>e</sup> éd. Stuttgart : G. Thieme; 2004.
- [17] Bicas HEA. The laws and rationales of the oculomotor balance. Conference ISA–CLADE. In : de Faber, Douza-Dias, editors. *Strabismus 2006.* Rio de Janeiro, RJ, Brazil : Cultura Médica; 2006. p. 39–68.
- [18] Collins CC, Carlson MR, Scott AB, Jampolsky A. Extraocular muscle forces in normal human subjects. *Invest Ophthalmol Vis Sci* 1981; 20 : 652–64.
- [19] Hugonnier R, Hugonnier S. *Strabismes. Hétérophories. Paralyties oculo-motrices.* 4<sup>e</sup> ed. Paris : Masson; 1981.
- [20] Fick A. *Die Bewegungen des menschlichen Auges.* *Z Rationelle Med* 1854; 4 : 101.
- [21] Listing JB. D'après le texte original de Listing. In : CG Th Ruete, editor. *Lehrbuch der Ophthalmologie für Aerzte und Studierende.* 2<sup>e</sup> ed. Braunschweig : F. Vieweg u. Sohn; 1855.
- [22] Donders FC. Beitrag zur Lehre von den Bewegungen des menschlichen Auges. *Holländ Beitr Anat Physiol Wiss* 1848; 1 : 104–384.
- [23] Remy C. Communication orale. xxx<sup>e</sup> Colloque de Nantes. 2005.
- [24] Volkmann AW. Zur Mechanik der Augenmuskeln. *Ber Verh Königl Sächs Ges Wissensch Math Naturwiss Klasse* 21. Leipzig 1869. p. 28–70.
- [25] Boeder P. The co-operation of extraocular muscles. *Am J Ophthalmol* 1961; 51 : 469–81.
- [26] Collins CC. The human oculo-motor control system. In : Lennerstrand G, Bach-y-Rita P, editors. *Basic mechanisms of ocular motility and their clinical implications.* Oxford : Pergamon Press; 1975. p. 145–80.
- [27] Miller JM, Robinson DA. A model of the mechanics of binocular alignment. *Comput Biomed Res* 1984; 17 : 436–70.
- [28] Kommerell G. Chirurgie der äusseren Augenmuskeln : A. Mechanik der Schieloperationen. In : Mackensen G, Neubauer H, editors. *Augenärztliche Operationen VII, 1. Kirschnersche allgemeine und spezielle Operationslehre, Bd IV.* Berlin : Springer-Verlag; 1988. p. 383–98.
- [29] Simonsz HJ, Harting F, De Waal BJ, Verbeeten BWJ. Sideways displacement and curved path of recti eye muscles. *Arch Ophthalmol* 1985; 103 : 124–8.
- [30] Chevalley G. Évaluation de la motilité oculaire à l'aide du périmètre de Goldmann. Thèse Méd. N° 9255, Genève, 1991. *Klin Monatsbl Augenheilkd* 1991; 198 : 495.
- [31] Clark RA, Demer JL. Effect of aging on human rectus extraocular muscle paths demonstrated by magnetic resonance imaging. *Am J Ophthalmol* 2002; 134 : 872–8.
- [32] Clark RA, Isenberg SJ. The range of ocular movements decreases with aging. In : Spiritus M, editor. XXVth Meeting ESA. 1999. p. 52–7.
- [33] Sherrington CS. Further experimental note on the correlation of action of antagonistic muscle. *Proc Roy Soc UK (London)* 1893; 53 : 407–20.
- [34] Hering E. *Die Lehre vom binokularen Sehen.* Leipzig : W. Englemarm; 1868.
- [35] Descartes R. *Traité de l'homme* (1664). In : Descartes R, editor. *Œuvres et lettres. Bibliothèque de la Pléiade.* Paris : Gallimard; 1953. p. 803–73.
- [36] Zee DS, Levi L. Neurological aspects of vergence eye movements. *Rev Neurol (Paris)* 1989; 145 : 613–20.
- [37] Quéré MA. *Physiopathologie clinique de l'équilibre oculo-moteur.* Paris : Masson; 1983.
- [38] Robinson DA, O'Meara DM, Scott AB, Collins CC. Mechanical components of human eye movements. *J Appl Physiol* 1969; 26 : 548–53.

# Vision binoculaire et déséquilibres oculomoteurs

## PLAN DU CHAPITRE

Vision binoculaire	54
Strabismes concomitants	56
Paralysies oculomotrices	58
Syndromes musculaires et neuromusculaires	62
Nystagmus	63
Quelles conclusions tirer de ce qui précède pour la chirurgie ?	66

L'enjeu des déséquilibres oculomoteurs et l'objectif des ajustements chirurgicaux que nous sommes amenés à effectuer sur les muscles oculomoteurs pour les corriger (cf. chapitre 4) ne peuvent se comprendre qu'à partir de la fonction visuelle, c'est-à-dire de la binocularité.

### Fonction de l'appareil oculomoteur

La fonction de l'appareil oculomoteur est d'assurer la motilité coordonnée, conjuguée et réciproque, des deux yeux qui constitue la composante motrice de la binocularité (cf. chapitre 2). Celle-ci peut être interrompue du fait :

- d'un déséquilibre oculomoteur et des troubles sensoriels qu'il entraîne;
- d'un trouble sensoriel d'origine organique et du déséquilibre oculomoteur, dit secondaire, qu'il provoque.

Les déséquilibres oculomoteurs représentent, quelle que soit leur étiologie, la *pathologie motrice* de la binocularité.

Pourquoi les déséquilibres oculomoteurs sont-ils à envisager comme une pathologie de la vision binoculaire? La première partie de ce chapitre répond à cette question préalable.

## Vision binoculaire

La vision est constitutionnellement binoculaire : elle procède d'un système perceptif visuel central et unique qui traite simultanément les signaux qui lui sont transmis à partir des deux capteurs visuels périphériques, c'est-à-dire les yeux [1]. Autrement dit, la vision est binoculaire sur la base de la vision simultanée des deux yeux, de même que l'audition est biauriculaire sur la base de l'audition simultanée des deux oreilles. La différence entre les systèmes visuel et auditif réside dans la mobilité des yeux.

### Vision simultanée : la base de la vision binoculaire

Pour que la vision binoculaire puisse s'exercer, les deux yeux doivent en conséquence être coordonnés non seulement au niveau sensoriel par les voies sensorielles afférentes, mais nécessairement aussi au niveau moteur par les voies oculomotrices efférentes : l'expression de leur

coordination sensorielle est la *correspondance rétinienne*, celle de leur coordination motrice, l'*équilibre oculomoteur*. Les coordinations sensorielle et motrice doivent, en outre, être coordonnées entre elles, ou autrement dit, être concordantes : la vision binoculaire est le résultat de la *concordance sensorimotrice*; elle est *normale* en cas de concordance entre correspondance rétinienne normale et orthophorie; elle est *anormale* en cas de concordance entre correspondance rétinienne anormale et déviation strabique, et alors d'autant plus performante que la déviation est petite et stable.

### Remarque

La binocularité est une composante constitutive de la fonction visuelle; elle est fondée sur la vision simultanée des deux yeux, la correspondance rétinienne, la correspondance motrice – selon les lois de la correspondance binoculaire de Hering, et la concordance sensorimotrice.

La *vision simultanée* revêt deux aspects : elle désigne le processus perceptif central qui traite simultanément les signaux provenant des deux rétines et que l'on peut qualifier de « regarder » *simultané*. Dans les conditions de binocularité normale, ce processus traite les signaux à la fois dans ce qu'ils ont de semblable, l'objet regardé étant le même pour les deux yeux, et dans ce qu'ils ont de dissemblable, l'objet regardé étant d'apparence différente du fait de l'écart parallactique horizontal des deux yeux.

La *vision simultanée* désigne en même temps la réception simultanée des deux signaux tels qu'ils parviennent de la périphérie et que l'on peut qualifier de « vu » *simultané* : c'est à partir de lui que vont s'élaborer la fusion, normale ou anormale, et la vision stéréoscopique, plus ou moins performante. À la classification de la binocularité en trois degrés doit se substituer aujourd'hui une classification à deux niveaux : la vision simultanée et, à partir de celle-ci, d'une part la fusion en une image unique et d'autre part la vision stéréoscopique innée en trois dimensions (figure 3.1).

La vision simultanée, basée sur la concordance sensorimotrice, est constamment soutenue par le jeu des vergences d'ajustement, les vergences accommodative, fusionnelle et de proximité, et de la suppression de la diplopie en dehors de l'horoptère, ce qui lui confère une grande efficacité.



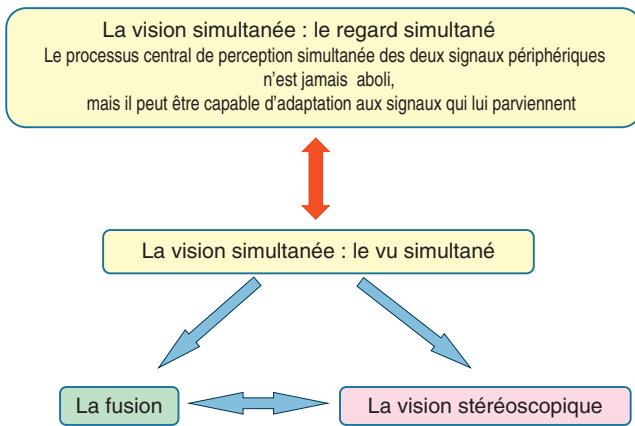


Fig. 3.1

Système visuel binoculaire.



### Attention

Le processus central de la vision simultanée n'est jamais aboli. Ses potentialités persistent à l'arrière-plan des déséquilibres oculomoteurs : grâce à sa puissance, il s'impose toujours dès que l'équilibre oculomoteur a pu être, ne serait-ce que partiellement, retrouvé ou rétabli.

Le processus central de la vision simultanée est capable d'adaptations chez l'enfant, grâce à la plasticité cérébrale, lorsqu'il existe une incompatibilité entre les signaux transmis au système visuel à partir des deux yeux et vus simultanément. Si tel est le cas, il élimine la part gênante, c'est-à-dire centrale, du signal de l'un des yeux : en cas d'anisométrie, il le fait par la suppression de l'image la moins contrastée, en cas de déséquilibre oculomoteur, par la suppression de l'une des deux images également nettes (en alternance l'une des deux images ou toujours de la même) ou, lorsque les deux conditions sont réunies, par l'association des deux phénomènes. En cas de strabisme incomitant précoce, la suppression est sélective et ne porte que sur le secteur du champ du regard où les yeux ne sont pas alignés.

L'adulte, dont l'équilibre oculomoteur est rompu, n'a plus la capacité de neutraliser l'image gênante. Il ne peut échapper à la diplopie et à la confusion, à moins de retrouver, parfois au prix d'autres troubles ou inconvénients, l'usage de la binocularité.

La recherche de la binocularité peut imposer au patient soit :

- un *effort accommodatif anormal*, souvent au prix :
  - de troubles asthénopiques, notamment de fatigue visuelle ou/et de céphalées,

– d'une réduction de la vision de loin, si le sujet doit accommoder pour maintenir l'alignement des yeux en cas d'exophtalmie,

- un *torticollis*, même inconfortable.

Cette recherche paraît aller de soi pour les sujets dont les potentialités binoculaires sont restées normales; mais elle se constate aussi, dans les limites du possible, chez les sujets dont les potentialités sont anormales en cas de microtropie stable (cf. chapitre 18).



### Attention

La binocularité est l'état normal de la vision. En être privé est un handicap fonctionnel effectif.

## Déséquilibres oculomoteurs et instabilités oculomotrices<sup>1</sup>

Les déséquilibres oculomoteurs et les instabilités oculomotrices constituent la pathologie motrice de la vision binoculaire.

Les *déséquilibres oculomoteurs*, appelés *strabismes*, peuvent résulter de mécanismes physiopathologiques différents. Ils peuvent être :

- d'origine fonctionnelle dans les strabismes dits *concomitants* (cf. Strabismes et nystagmus : un mot de terminologie, p. 3), c'est-à-dire être la conséquence d'un *mauvais ajustement de la vergence tonique* (cf. chapitre 2); l'origine du déséquilibre oculomoteur se situe au niveau du contrôle central de la coordination oculomotrice, tout au moins initialement;
- d'origine lésionnelle dans les strabismes dits *incomitants*, c'est-à-dire être la conséquence :
  - de la *défaillance* d'un centre ou de voies supranucléaires, dans les syndromes supranucléaires;
  - de la *défaillance* d'un ou de plusieurs noyaux ou nerfs oculomoteurs dans les strabismes paralytiques;
  - de l'*impotence* d'un ou de plusieurs muscles, dont l'origine peut être neuromusculaire, musculaire, fibroélastique ou osseuse dans les syndromes moteurs orbitaires.

<sup>1</sup> Le cadre de cet ouvrage ne permet pas d'entrer dans le détail des différentes formes de déséquilibre ou d'instabilité oculomotrice; nous ne retenons ici que les aspects qui, pour chacune d'elles, ont des implications pour la stratégie opératoire; nous laissons au lecteur le soin de se reporter pour plus de précision aux ouvrages et aux travaux de base de strabologie et de neuro-ophtalmologie.

Les *instabilités*, c'est-à-dire les défauts de la stabilisation oculaire, appelées nystagmus, peuvent être :

- de nature fonctionnelle et résulter :
  - du *défait* ou du *retard de la fovéation*, c'est-à-dire du développement de la fixation centrale, dans les nystagmus dits congénitaux manifestes, le plus souvent sans strabisme associé, parfois avec strabisme surajouté ;
  - du *non-développement du lien binoculaire*, dans les strabismes précoces avec nystagmus manifeste/latent ;
- de nature lésionnelle, dus à une *lésion* touchant le système vestibulaire ou/et cérébelleux ou les voies optiques secondaires, dans le nystagmus neurologique acquis.



### Points clés

- La vision est constitutionnellement binoculaire. Le processus central de la binocularité n'est jamais aboli : il persiste à l'arrière-plan de tous les déséquilibres oculomoteurs.
- L'enjeu est la récupération de l'usage de la vision binoculaire, normale ou anormale; sa récupération est toujours d'abord un bénéfice fonctionnel, avant d'être esthétique; elle restitue à la vision son état de normalité ou un état proche de la normalité, c'est-à-dire sa plénitude fonctionnelle. C'est pourquoi la chirurgie des déséquilibres oculomoteurs est une chirurgie fonctionnelle.

## Strabismes concomitants

(cf. chapitre 18)

### Strabismes concomitants, convergents ou divergents

(Cf. Strabismes et nystagmus : un mot de terminologie, p. 3.)

- Ce sont des dérèglements de l'équilibre réciproque des yeux; ils sont, de ce fait, avant tout des déséquilibres horizontaux.
- Ils ne comportent *aucune* limitation des ductions monoculaires, malgré la variabilité du déséquilibre moteur.
- ils s'accompagnent d'un désordre *sensoriel* bi- et monoculaire plus ou moins profond.

## Déséquilibre du tonus de vergence

Le déséquilibre oculomoteur responsable de la déviation des axes visuels des strabismes concomitants n'est pas, au départ du moins, la conséquence d'une déficience ou d'une impotence musculaire manifeste. Qu'il soit convergent ou divergent, le strabisme résulte d'abord d'une *inadéquation du tonus de vergence* [2–8]; ce tonus est la résultante de deux composantes : une composante active, la vergence tonique de nature innervationnelle, et une composante *passive*, la vergence viscoélastique des muscles et de leurs enveloppes fibroélastiques.

La *vergence tonique* joue le rôle essentiel, car c'est elle qui, en compensant le déséquilibre viscoélastique constitutionnel de divergence des tissus orbitaires, ajuste le tonus de vergence et assure, si elle est adéquate, l'alignement des axes visuels (cf. chapitre 2). Si elle ne l'est pas, elle va, au lieu d'assumer ce rôle, déséquilibrer le tonus de vergence et provoquer une déviation proportionnelle des axes visuels : le strabisme est convergent si la vergence tonique est excessive, ou divergent si celle-ci est insuffisante (figure 3.2).

La vision de l'enfant est immature à la naissance, mais porte en elle les potentialités d'une vision binoculaire normale. La stabilisation du lien binoculaire est facilitée par l'important potentiel de convergence dont l'enfant dispose au début de la vie; cette réserve, sûrement nécessaire au départ, diminue progressivement au cours de la croissance (cf. chapitre 2) :

- elle n'est toutefois pas dénuée de risques, car elle peut déséquilibrer le tonus de vergence, rompre le lien binoculaire encore fragile et faire basculer les axes visuels en convergence; c'est pourquoi l'apparition des strabismes convergents est en moyenne précoce;
- elle peut, à l'inverse, contribuer à masquer, pendant un temps plus ou moins long, une insuffisance sous-jacente

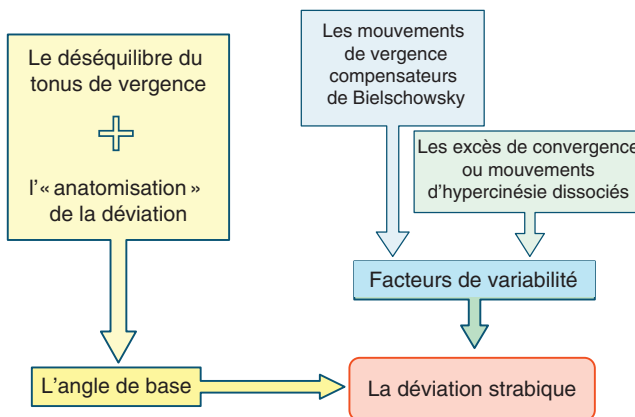


Fig. 3.2

Déviation strabique en cas de strabisme concomitant.

de la vergence tonique; c'est pourquoi l'apparition des strabismes divergents primitifs est en moyenne plus tardive.



### Complément

**Qui, du défaut d'ajustement du tonus de vergence ou de la faiblesse de la fusion, a mis l'autre en péril, a provoqué la rupture du lien binoculaire et a déclenché le strabisme reste encore discuté [9]. Nous en sommes, pour le moment encore, réduits à essayer de corriger les effets du mauvais départ ou de la défaillance de la vision binoculaire.**

Certains enfants sont porteurs d'un *microstrabisme*, c'est-à-dire d'une anomalie sensorimotrice binoculaire; celle-ci peut être constitutionnelle et héréditaire [10] ou se développer précocement. La fusion qui va s'établir sur la base de la microtropie et de l'anomalie de correspondance qui l'accompagne, est une fusion anormale, plus labile que la fusion normale. La décompensation du microstrabisme, c'est-à-dire son passage au strabisme à grand angle et la survenue de l'excès de convergence, sera de ce fait facilitée.

Plus rarement le strabisme convergent résulte d'un *dérèglement de la syncinésie accommodation – convergence*, sans déséquilibre sous-jacent du tonus de vergence, du moins initialement : il est purement « accommodatif ». Dans sa forme dite « réfractive » (ou typique), le déséquilibre oculomoteur est consécutif à une anomalie de la réfraction; dans celle dite « par excès de convergence », l'excès peut être primitif ou consécutif à une hypo-accommodation constitutionnelle; dans la forme que nous appelons « mixte » (plutôt qu'atypique), les deux mécanismes sont associés (cf. chapitre 18).

## Symptômes surajoutés ou facteurs de variabilité

À la déviation qui résulte du déséquilibre du tonus de vergence s'ajoutent (cf. figure 3.2) :

- des *mouvements de vergence compensateurs* d'origine sensorielle, que Bielschowsky a appelés *l'innervation compensatoire*; ces mouvements mettent en jeu les *vergences d'ajustement*, c'est-à-dire la vergence fusionnelle, la vergence accommodative et désaccommodative et la vergence de proximité, pour compenser de façon permanente ou de façon plus ou moins intermittente la déviation de base; c'est grâce à eux que les strabismes divergents primitifs

restent longtemps intermittents et de ce fait potentiellement normosensoriels [11] et que, dans les phases de divergence, l'angle apparaît inférieur à celui que l'on mesure;

- et/ou des *excès de convergence*, phénomènes d'hypercinnésie dissociés dus au dérèglement de la syncinésie accommodation – convergence; ils se manifestent en liaison ou non avec l'effort accommodatif; ils *accroissent* la déviation de façon plus ou moins permanente [12]; ils ont un effet aggravant sur le déséquilibre oculomoteur et sur les troubles sensoriels bi- et monoculaires [11];

- et avec le temps, ainsi que Scott l'a montré, une modification structurelle des muscles, que l'on peut qualifier d'*anatomisation* de la déviation : les forces viscoélastiques des muscles et de leurs enveloppes fibroélastiques, normales au départ, s'ajustent à la déviation strabique; elles participent ainsi de plus en plus au déséquilibre du tonus de vergence; elles contribuent à le modifier, parfois à l'accroître et peuvent finalement se substituer au dérèglement initial de la vergence tonique [13].

## Angle de base et variabilité de la déviation

À partir des composants de la déviation strabique décrits ci-dessus, nous pouvons distinguer, avec Javal, « la partie fixe et la partie variable de la déviation » [14]<sup>2</sup> ou, en termes actuels, l'angle de base et la variabilité de la déviation.

### Terminologie

Le déséquilibre de la vergence tonique et la part de la déviation résultant de son « anatomisation » constituent le déséquilibre de base ou l'*angle de base* du strabisme (cf. chapitre 18).

Ce terme a été introduit par Bielschowsky [15] et désigne pour l'auteur l'angle sous dissociation binoculaire (sous écran alterné) qu'il considère comme l'angle « de référence » d'un strabisme concomitant.

Le sens que nous lui donnons ici est ce que Javal appelait la « partie fixe » d'un strabisme, c'est-à-dire l'angle en vision binoculaire de loin (50 m), sans interruption de la vergence fusionnelle mais intervention des vergences accommodative et de proximité.

En raison des mouvements de vergence compensateurs et/ou des excès de convergence, la déviation strabique est nécessairement *variable* : elle est, à chaque instant, la résultante du déséquilibre de base et des phénomènes de variabilité surajoutés. La variabilité n'est donc pas un épiphénomène, mais une donnée fondamentale et constante.

2 Cf. p. 16 de la référence [14].

Il est, de ce fait, possible de déterminer, dans chaque cas de strabisme concomitant, un angle minimum et un angle maximum (cf. chapitre 5). Selon que les variations résultent d'excès de convergence ou de mouvements de vergence compensateurs, ces variations ont une signification différente qui conduit à des stratégies chirurgicales différentes (tableau 3.1) (cf. tableau 3.2 *infra* et chapitre 18) :

- pour l'*ésotropie*, l'angle minimum représente l'angle de base et l'angle maximum, la somme de celui-ci et de l'amplitude des excès de convergence surajoutés;
- pour l'*exotropie*, l'angle maximum représente l'angle de base et l'angle minimum ou nul, la différence de celui-ci et de l'amplitude des mouvements de vergence compensateurs.

**Tableau 3.1. Angle de base et variabilité de la déviation en cas d'ésotropie et d'exotropie.**

Strabismes	L'angle de base est :	La variabilité est due :
Ésotropies	L'angle minimum	Aux excès de convergence qui augmentent la déviation
Exotropies	L'angle maximum	Aux vergences compensatrices qui réduisent ou annulent la déviation

### Conséquences pour la chirurgie des strabismes concomitants

L'objectif de la correction chirurgicale découle de ce qui précède. Le principe de base est d'ajuster les forces déséquilibrées de muscles normaux pour (ré)aligner les axes visuels, en d'autres termes (cf. tableau 3.1) de :

- (ré)ajuster l'équilibre du tonus de vergence, c'est-à-dire de corriger l'angle de base;
- réduire la variabilité de la déviation, c'est-à-dire :
  - de freiner l'excès de convergence en cas d'ésotropie,
  - de rendre superflus les mouvements compensatoires en cas d'exotropie.

## Paralysies oculomotrices

(cf. chapitre 19)



### Attention

Les paralysies oculomotrices et les strabismes paralytiques qui en résultent sont les conséquences de lésions anatomiques des noyaux et/ou des nerfs oculomoteurs périphériques ou des noyaux et/ou des voies oculomotrices inter- ou supranucléaires. La lésion causale peut être temporaire ou définitive.

## Déficit moteur

Le plus souvent la lésion affecte le neurone périphérique d'un ou, selon le siège et/ou l'étendue de la lésion, de plusieurs nerfs oculomoteurs. En entravant la transmission de l'influx nerveux vers un ou plusieurs muscles, elle provoque un déficit partiel (parésie) ou totale (paralyse) de ces muscles<sup>3</sup>; le déséquilibre oculomoteur qui en résulte constitue le *strabisme paralytique* [16–19].

## Déficit musculaire

Le déficit musculaire qui le caractérise, et en même temps le différencie des autres types de strabisme, se manifeste par trois signes cardinaux (figure 3.3) :

- la *déviation* de l'œil atteint en direction opposée au champ d'action du muscle déficient (encadré 3.1);
- la *réduction* du champ moteur de l'œil atteint, ou exprimé en termes séméiologiques, la *limitation de la duction* dans le champ d'action du ou des muscles déficients; le *trouble des versions* exprime le déséquilibre entre le muscle déficient et son synergiste controlatéral (cf. plus loin encadré 3.2); il n'est ici que la conséquence de la limitation de la duction, même lorsqu'il est plus prononcé que celle-ci;
- l'*incomitance*, au sens étymologique de ce terme, signifiant que les deux yeux ne se déplacent plus de façon concomitante (cf. Strabismes et nystagmus : un mot de terminologie, p. 3) et qu'en conséquence l'angle strabique varie selon :

<sup>3</sup> Pour simplifier nous utilisons uniquement le terme de paralysie – ou de muscle paralysé – lorsqu'il peut s'agir aussi bien d'une parésie que d'une paralysie, d'un muscle parétique que d'un muscle paralysé.

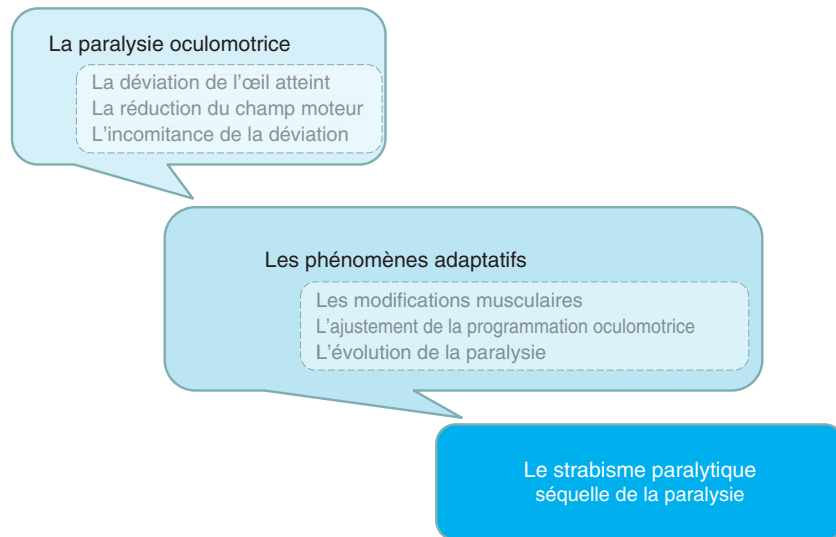


Fig. 3.3

De la paralysie au strabisme paralytique au stade opératoire.

### ENCADRÉ 3.1 À titre d'exemple

Prenons l'exemple le plus simple, celui de la paralysie d'un droit latéral droit :

- l'œil droit atteint de la paralysie est dévié en direction nasale;
- le trouble des versions exprime le déséquilibre entre le droit latéral de l'œil droit atteint et le droit médial de l'œil gauche sain;
- le surcroît d'influx nerveux est envoyé au droit médial de l'œil gauche sain lorsque l'œil droit atteint fixe;
- lorsque le sujet cherche à saisir un objet en fixant de l'œil droit atteint, sa main se porte à droite de l'objet.

– la *direction du regard* : l'angle strabique augmente lorsque les yeux cherchent à se porter vers le champ d'action du muscle déficient et diminue lorsque les yeux se tournent à l'opposé;

– l'*œil fixateur* : l'angle primaire, lorsque l'œil sain fixe, est inférieur à l'angle secondaire, lorsque l'œil atteint fixe.

Le déficit reproduit par soustraction l'action du ou des muscles paralysés [20].

### Angle primaire et angle secondaire

Lorsque l'œil *sain* fixe, l'influx nerveux programmé par les centres de coordination oculomotrice reste inchangé : l'angle primaire résulte de la seule réduction de la tension active développée par le muscle déficient. En revanche, pour que l'œil atteint parvienne à fixer, il faut qu'un surcroît d'influx nerveux vienne compenser la déficience du

muscle paralysé; or, ce surcroît, s'ajoutant à l'influx normalement nécessaire, est envoyé, selon la loi de Hering, en même temps et en quantité égale – du moins initialement (encadré 3.2) – au synergiste de l'œil adelphe (cf. plus loin encadré 3.3); l'angle secondaire résulte de l'addition de l'un et de l'autre; la différence entre l'angle secondaire et l'angle primaire donne la mesure du surcroît d'influx nécessaire.

### ENCADRÉ 3.2 Le même exemple

Dans l'exemple de l'encadré 3.1 (cf. texte) :

- l'angle primaire correspond à la déviation de l'œil droit atteint, lorsque l'œil gauche sain fixe;
- l'angle secondaire correspond à la déviation de l'œil gauche sain, lorsque l'œil droit atteint fixe.

De façon générale, on entend par angle primaire et angle secondaire, les angles mesurés lorsque l'œil qui fixe est en position primaire; en réalité, la différence entre l'angle œil atteint fixant et œil sain fixant se retrouve quelle que soit la direction du regard; mais elle varie, augmente dans le regard en direction du muscle déficient et diminue en direction opposée.

### Conséquences sensorimotrices

Sauf chez le jeune enfant, la *coordination binoculaire sensorielle* préexistante n'est pas modifiée en raison du déséquilibre paralytique; elle est, de ce fait, normale



dans la majorité des cas. C'est pourquoi le sujet éprouve obligatoirement de la diplopie et de la confusion et ne peut leur échapper et retrouver l'usage de la binocularité que s'il peut adopter une position de torticolis compensatrice.



### Complément

**Celui dont la correspondance rétinienne est anormale n'échappe pas pour autant à la diplopie si, en cas de strabisme paralytique, l'image tombe dans l'œil dévié en dehors de la zone du scotome de neutralisation.**

Le déficit musculaire perturbe la localisation spatiale de l'œil atteint et entraîne, partant de là, un trouble global de la coordination visuo-motrice, c'est-à-dire une *dysmétrie* : ainsi, lorsque le sujet cherche à saisir un objet en fixant de l'œil atteint, sa main se porte *trop loin* dans la direction du muscle paralysé (cf. plus loin encadré 3.4).

## Syndromes supranucléaires

Les troubles oculomoteurs des syndromes qui résultent d'une lésion des noyaux ou voies supra- ou internucléaires, sortent du cadre strict des strabismes paralytiques. De façon générale, leurs symptômes sont dissociés et touchent soit un type, soit une direction de motricité oculaire [21]. Certains, toutefois, sont cliniquement proches des strabismes paralytiques, notamment la paralysie unilatérale de deux élévateurs, l'ophtalmoplégie internucléaire, le syndrome « oblique » de Hertwig-Magendie (*skew deviation*) et la réaction d'inclinaison oculaire (*ocular tilt reaction*). Lorsque ces troubles ne sont pas régressifs, il est possible de réduire la gêne occasionnée par la chirurgie (cf. chapitre 19).

## Phénomènes adaptatifs et évolutifs

Une fois la paralysie installée, des phénomènes adaptatifs, les uns musculaires, les autres nerveux, se surajoutent au déséquilibre paralytique et en modifient les données (cf. figure 3.3). Le moment venu, celles-ci doivent être prises en compte pour la correction chirurgicale.

## Modifications musculaires

Les *modifications musculaires* intéressent à la fois le ou les muscles paralysés et ceux restés normaux.

Les propriétés *élastiques* du ou des muscles déficients se modifient progressivement sous l'effet du relâchement et de

l'allongement permanent des fibres musculaires. Les enveloppes fibroélastiques de ces muscles subissent le même relâchement. À l'inverse, le muscle antagoniste homolatéral, lorsque le sujet fixe habituellement de l'œil sain, ou le synergiste controlatéral, lorsque le sujet fixe habituellement de l'œil atteint, et leurs enveloppes développent une contracture sous l'effet de leur raccourcissement permanent. Cette contracture peut persister après la régression totale de la paralysie. Lorsque le sujet fixe de l'œil atteint, la tension de l'antagoniste controlatéral peut se relâcher pour la même raison. Le degré d'hypotonie ou d'hypertonie musculaire est quantifiable au moyen du test d'élongation musculaire.

Cette adaptation de la tension passive au degré d'extension des muscles n'est pas propre aux strabismes paralytiques (cf. *supra*) [13]. Mais elle se double ici d'une *dégénérescence* progressive des fibres musculaires lorsque la réinnervation tarde trop ; sur la base de l'expérience clinique, on peut estimer que cette dégénérescence est irréversible après un ou deux ans d'évolution [17]. La réduction de la tension active du muscle est alors définitive ; elle s'ajoute à l'hypotonie passive du muscle.

C'est la raison pour laquelle il est nécessaire de majorer le dosage des opérations de renforcement, dans la mesure où la limitation de la duction n'est pas due à une contracture de l'antagoniste homolatéral (cf. chapitres 6 et 19).

## Programmation oculomotrice

La *programmation oculomotrice*, générée par le système nerveux central, peut être réajustée : ainsi, lorsque le sujet se met à fixer de façon constante de l'œil atteint, les troubles dysmétriques de cet œil s'atténuent en l'espace de quelques jours ; ils sont reportés sur l'œil sain [11,17,19].

L'adaptation au déficit oculomoteur résulte d'un processus d'adaptation cérébelleux sous l'influence des afférences visuelles et proprioceptives [17,22,23]. Elle diffère en réalité selon l'intensité de la paralysie. Elle est essentiellement monoculaire, contrevenant en cela à la loi de Hering, lorsque la paralysie est peu marquée [22]. Il est probable qu'une partie des circuits cérébelleux n'agit pas de façon conjuguée et que le cervelet est capable d'être le médiateur d'un processus d'adaptation sélective pour chaque œil [24]. Si, au contraire, la paralysie est prononcée, l'adaptation est conjuguée ; elle explique alors le report de la dysmétrie sur l'œil sain.

La recherche de la binocularité contribue très certainement aussi au réalignement des axes visuels, en stimulant l'adaptation monoculaire dès le moment où l'évolution le permet, c'est-à-dire lorsque la récupération spontanée est suffisamment avancée ou que le patient a été opéré.



### Complément

Il n'est en outre pas déraisonnable de penser que le relâchement d'un muscle déficient puisse entraîner une diminution de l'influx nerveux vers le synergiste controlatéral et une augmentation de l'influx vers l'antagoniste homolatéral et controlatéral, et que ces modifications puissent modifier le déséquilibre paralytique. Le rôle joué par les afférences *proprioceptives* provenant des muscles oculomoteurs est toutefois encore imparfaitement connu [25] (encadré 3.3).

#### ENCADRÉ 3.3 La pince du magicien

C'est ce que tend à démontrer le phénomène de la pince du magicien : chez l'homme éveillé une modification passive de la tension des muscles de l'un des yeux modifie le schéma innervationnel de l'autre œil [26]; c'est ainsi que s'obtient, chez un sujet strabique, le redressement de l'œil dévié en appliquant une légère poussée passive sur l'œil fixateur, soit en direction temporale en cas d'exotropie, soit en direction nasale en cas d'ésotropie.

## Évolution de la paralysie

La *paralysie* en elle-même peut évoluer parallèlement à ces phénomènes adaptatifs : lorsque les fibres nerveuses régénèrent, elle régresse progressivement.

Dans 50 à 80 % des cas, selon le type de la paralysie, la réinnervation du muscle permet une récupération fonctionnelle complète.

Lorsque celle-ci reste *incomplète*, la régénéscence peut avoir porté de façon inégale sur les différents types de fibres nerveuses<sup>4</sup> : ainsi selon que les fibres à seuil élevé auront été davantage ou, au contraire, moins régénérées que celles à seuil bas, l'œil atteint restera dévié, mais aura retrouvé une motilité (quasi) normale, ou, au contraire, sera redressé, mais gardera une motilité limitée.

4 Les fibres nerveuses des nerfs oculomoteurs n'ont pas toutes le même seuil de réponse : celles dont le seuil est le plus bas commandent le mouvement du globe oculaire au voisinage de la position primaire, celles dont le seuil est le plus élevé, le mouvement à la limite du champ moteur [17].

Il arrive, bien que rarement, qu'avec le temps, le déficit tende à se répartir de façon apparemment égale entre le muscle atteint et l'antagoniste controlatéral, et l'hyperaction, entre l'antagoniste homolatéral et le synergiste controlatéral, autrement dit que le strabisme « passe à la concomitance ». Celle-ci est rarement parfaite; malgré cela, il peut être difficile d'identifier par le seul examen clinique le muscle initialement atteint; mais le déficit reste souvent apparent en électro ou photo-oculographie, où le tracé de l'œil atteint est aplati, c'est-à-dire *dysmétrique*, quel que soit l'œil fixateur; c'est ce que Quéré [3] a appelé la *dyssynergie paralytique*.

Le passage à la concomitance peut s'expliquer de différentes manières. Il peut résulter des contractures musculaires qui se sont développées; mais il persiste alors une limitation motrice vers les positions extrêmes du regard. Il est plus probable qu'elle résulte d'une meilleure régénéscence des fibres nerveuses à seuil élevé que de celles à seuil bas (*cf. supra*). Il est possible aussi que le processus d'adaptation monoculaire explique en partie le passage à la concomitance; le fait que ce phénomène se rencontre davantage chez les jeunes peut parfaitement s'expliquer par la plus grande plasticité du système nerveux central chez ces sujets.

Des *syncinésies acquises* peuvent apparaître au cours de l'évolution, par contact établissant un court-circuit entre différentes fibres ou par régénéscence aberrante, et contribuer à modifier le tableau clinique [27].

Ailleurs enfin, la paralysie peut persister indéfiniment sans changements notables.

## Strabismes paralytiques de l'enfant

Les strabismes paralytiques vrais<sup>5</sup> de l'enfant sont relativement exceptionnels; ils sont plus souvent acquis que congénitaux. Lorsqu'ils sont dus à la paralysie d'un muscle droit, ils évoluent plus fréquemment que ceux de l'adulte vers la concomitance; il se peut aussi qu'un strabisme concomitant se greffe sur le strabisme paralytique et persiste ensuite, lorsque le déficit a entièrement régressé. Ce strabisme devenu concomitant ou concomitant surajouté s'accompagne, selon l'âge de l'enfant, de tous les dérèglements moteurs et sensoriels qui le caractérisent habituellement, y compris des phénomènes hypercinétiques; le traitement du strabisme concomitant prend alors le pas sur celui du strabisme paralytique.

5 À distinguer des syndromes de rétraction (*cf.* chapitre 20).

**Conséquences pour la chirurgie des strabismes paralytiques**

Le strabisme paralytique, consécutif aux paralysies oculomotrices peut prendre des formes très différentes selon le degré de la récupération du ou des muscles atteints et l'importance des adaptations musculaires et neurogènes.

Il peut être difficile d'identifier rétrospectivement le ou les muscles originellement responsables de la survenue du strabisme paralytique, lorsque les données initiales ne sont pas connues. Il n'est pas toujours indispensable d'en avoir connaissance et, à l'inverse, il ne suffit pas de les connaître pour choisir la stratégie opératoire la plus appropriée (cf. chapitre 19).

L'objectif de la correction chirurgicale est de rééquilibrer les forces musculaires restantes de manière à rendre un champ binoculaire central aussi large que possible en vision de loin et de près et de supprimer la diplopie (cf. tableau 3.1).

## Syndromes musculaires et neuromusculaires

(cf. chapitre 20)

La limitation<sup>6</sup> de la motilité oculaire traduit une entrave motrice; elle diffère donc par sa nature de la déficience due à une paralysie neurogène; elle s'en

distingue également par ses caractères séméiologiques; mais il ne faut pas perdre de vue que les deux entités pathologiques peuvent être associées.

### Déficit moteur

La lésion responsable entrave le relâchement et/ou la contraction du muscle atteint, avec pour conséquence de limiter la motilité et son corollaire, de réduire le champ moteur de l'œil atteint. En cas de bride, elle décentre la motilité [17,28,29].

### Limitation motrice due à une altération musculaire (figure 3.4)

Lorsque la limitation motrice résulte d'une altération musculaire ou neuromusculaire :

- le muscle altéré est le plus souvent rétracté<sup>7</sup>; il est aussi hypo-extensible, ce qui l'empêche de se relâcher; la motilité de l'œil est par conséquent limitée et le champ moteur réduit en direction opposée au muscle atteint : l'antagoniste homolatéral paraît à tort déficient; mais, pour la même raison, la capacité de contraction du muscle altéré peut être diminuée; autrement dit, ce muscle peut être en même temps déficient; en ce cas la motilité et le champ moteur sont également limités en direction du muscle atteint;
- plus rarement, le muscle altéré est relâché; il est aussi hyperextensible, ce qui le prive d'une contraction efficace; la motilité de l'œil est par conséquent limitée et le champ

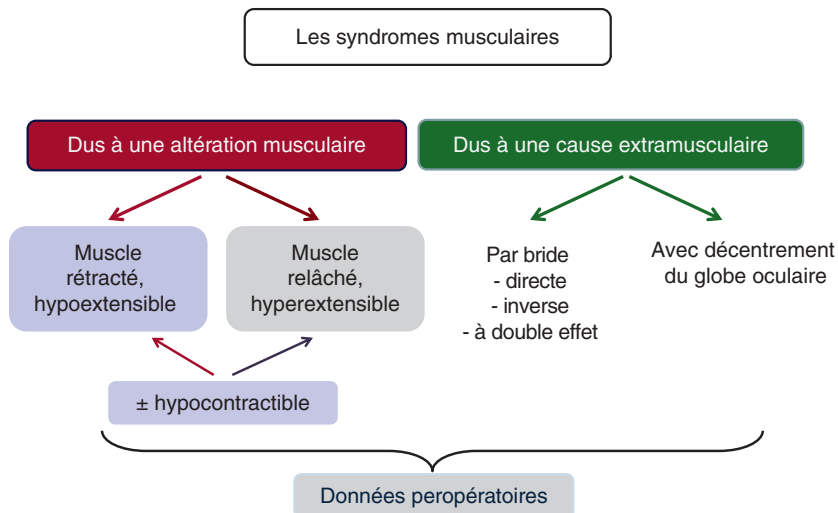


Fig. 3.4

Syndromes musculaires.

6 Le terme de restriction que nous évitons ici, est un anglicisme, incorrect en français pour désigner une limitation motrice. Le terme d'impotence est emprunté à l'orthopédie pour désigner l'impossibilité d'effectuer un mouvement.

7 Au sens usuel du terme.

moteur réduit en *direction* du muscle atteint, comme en cas de paralysie oculomotrice.

L'altération musculaire peut être consécutive à des opérations oculomotrices qui ont été fortement dosées et/ou répétées, ou traumatisantes (cf. chapitres 18 et 20).

### Limitation motrice due à une cause extramusculaire (cf. figure 3.4)

Lorsque la limitation résulte d'une *cause extérieure au muscle*, la bride responsable, fibroélastique ou osseuse, peut entraver la motilité dans l'une et/ou l'autre direction :

- une bride *directe* empêche le muscle de s'allonger lorsqu'il se relâche; elle limite la motilité et réduit le champ moteur en direction opposée au muscle bridé;
- une bride *inverse* empêche le muscle de se raccourcir lorsqu'il se contracte; elle limite la motilité et réduit le champ moteur dans la direction du muscle bridé;
- une bride à *effet double* limite la motilité et réduit le champ moteur dans les deux directions à la fois.

Une limitation en direction *opposée* au muscle atteint, de même qu'une double limitation, à *l'opposé et en direction du muscle atteint*, sont caractéristiques de l'impotence musculaire et la différencient d'une paralysie oculomotrice.

En cas d'impotence oculomotrice, les mouvements de *duction* monoculaire sont limités dans une ou plusieurs directions; l'impotence peut être mesurée et quantifiée au périmètre de Goldmann, au coordimètre et à la paroi de Harms; l'enregistrement des mouvements oculaires montre une diminution de l'amplitude et de la vitesse de la saccade dans la direction où la motilité est limitée (cf. chapitre 20).

### Décentrement du globe oculaire

L'existence d'une bride extramusculaire provoque, outre l'impotence, un décentrement du globe oculaire. Pour cette raison, le patient éprouve de la diplopie et de la confusion dans toute l'étendue du champ moteur, et cela même lorsque le désalignement oculaire est minime. L'incitation à compenser la déviation par une position de torticolis est ici très puissante (cf. chapitre 20).

### Signes peropératoires (cf. figure 3.4)

Les *signes peropératoires* apportent des informations essentielles.

Lorsqu'un muscle est *rétracté* et hypo-extensible :

- l'œil atteint est dévié, sous anesthésie générale comme à l'état de veille, en direction du muscle atteint ou le plus atteint; il en est de même lorsqu'il est retenu par une bride

directe; en cas de bride inverse, il peut être dévié en direction opposée;

- le test de duction forcée démontre l'entrave à la motilité passive du globe;
- même si ce test paraît normal ou subnormal, le test d'élongation musculaire montre toujours une hypo-extensibilité indiscutable du ou des muscles atteints; cette hypo-extensibilité est, de façon générale, plus importante que celle que l'on peut constater dans les autres formes de strabisme; parfois même elle confine à l'inextensibilité totale.

À l'inverse, lorsqu'un muscle est *relâché* :

- l'œil atteint est dévié, sous anesthésie générale, à l'opposé du muscle altéré;
- le test de duction forcée peut montrer une certaine limitation de la motilité passive en direction du muscle altéré, si l'antagoniste est devenu secondairement hypo-extensible;
- le test d'élongation musculaire montre toujours une hyperextensibilité très marquée du ou des muscles atteints.

### Conséquences pour la chirurgie des impotences musculaires

Une limitation de la motilité oculaire peut être primitive, associée ou consécutive à une autre forme de déséquilibre oculomoteur. Il est essentiel d'en identifier la cause et le siège, les muscle(s) impliqué(s) ou la bride extramusculaire, ténonienne en particulier. L'objectif de la correction chirurgicale est de rétablir ou de libérer le jeu musculaire normal et/ou de recentrer le champ moteur (cf. tableau 3.1).

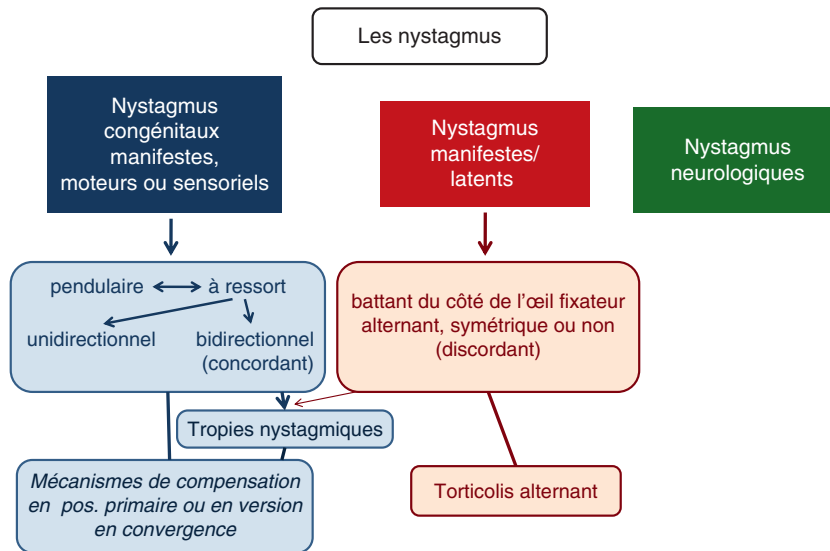
### Nystagmus (cf. chapitre 21)

**Les nystagmus se divisent en trois groupes physiopathologiquement différents, les nystagmus congénitaux manifestes, les nystagmus manifestes/latents et les nystagmus neurologiques.**

### Nystagmus congénitaux (figure 3.5)

Les nystagmus congénitaux sont *manifestes*; ils ont été divisés en deux groupes par Cogan [30] : les nystagmus *moteurs*, sans lésions oculaires décelables<sup>8</sup>, et les nystagmus *sensoriels*, comportant des lésions bilatérales des milieux oculaires, de la rétine maculaire ou des voies optiques; lorsqu'elles sont

8 Ils sont, en réalité, de plus en plus rares au fur et à mesure que les méthodes d'investigation s'affinent.



**Fig. 3.5**  
Nystagmus.

présentes avant l'âge de 6 mois, ces lésions entravent l'émergence de la fonction maculaire. Cette distinction n'a, en réalité, qu'une valeur clinique, c'est-à-dire explicative et pronostique.

## Caractéristiques générales des nystagmus

Malgré leur diversité, les nystagmus congénitaux ont plusieurs caractères en commun. Le mouvement nystagmique est *variable*; il l'est d'un sujet à l'autre, mais aussi chez un même sujet; il l'est dans sa forme : il peut être pendulaire ou à ressort, ou encore l'un ou l'autre selon la direction du regard; lorsqu'il est à ressort, la vitesse de sa phase lente est croissante; il peut aussi varier en amplitude, en fréquence et en direction; il est le plus souvent horizontal, plus rarement vertical ou/et rotatoire (encadré 3.4).

### ENCADRÉ 3.4 Convention

Le sens du battement d'un nystagmus est, par convention, celui de sa phase rapide.

Il peut s'atténuer en vision binoculaire ou bi-oculaire; il s'arrête exceptionnellement<sup>9</sup>; dans la moitié des cas, il s'atténue spontanément, voire disparaît vers l'âge de 5 à 8 ans, plus souvent s'il est moteur que s'il est sensoriel.

<sup>9</sup> Nous avons observé plusieurs cas où le nystagmus moteur était latent en vision binoculaire et uniquement manifeste en vision monoculaire droite et gauche, sans strabisme associé.

Le nystagmus peut être *unidirectionnel*, battant toujours dans la même direction, quels que soient l'œil fixateur et la direction du regard; cependant il est plus souvent *bidirectionnel*, battant « à droite dans le regard à droite, à gauche dans le regard à gauche » [12] et s'inversant dans une zone intermédiaire, dite d'inversion; mais pour une direction donnée du regard, il ne change pas de sens, que la vision soit binoculaire ou monoculaire, quel que soit l'œil fixant (selon Franceschetti *et al.*, il est *concordant*, c'est-à-dire qu'il bat selon la direction du regard, indépendamment de l'œil fixateur [31]).

La vision binoculaire normale n'est *pas* rompue dans la majorité des cas; lorsqu'un strabisme est surajouté, ce qui est plus rare, la vision binoculaire est le plus souvent anormale.

L'acuité visuelle est variable; elle dépend :

- du nystagmus lui-même, c'est-à-dire de la *durée* des périodes de fovéation (appelée *temps de fovéation*) et de la *variabilité* de la position de l'œil au moment de la période de fovéation;
- de l'amétropie et de l'état de la rétine et des voies optiques.

Elle peut dépasser 0,6, si le temps de fovéation est supérieur à 40 ms et si le nystagmus est moteur; elle dépasse rarement 0,2 à 0,3, si le nystagmus est sensoriel.

## Mécanismes de compensation

Le sujet nystagmique essaie de tirer avantage des mécanismes de compensation, en version ou/et en convergence, lorsqu'ils existent :

- *en version*, c'est-à-dire dans une *zone privilégiée* d'accalmie, soit à la fin de course de la dérive d'un nystagmus uni-



directionnel, soit dans la zone d'inversion d'un nystagmus bidirectionnel; celle-ci peut se trouver soit :

- dans le *champ central* du regard : le sujet dispose d'une vision optimale en position primaire,
- dans une *zone excentrée* du champ du regard : le sujet adopte alors une position de torticolis horizontal, vertical et/ou torsionnel; celle-ci lui apporte toujours un avantage visuel qui l'emporte sur l'inconfort de la position de la tête,
- dans *deux zones excentrées* du champ du regard, l'une dans le regard à droite, l'autre dans le regard à gauche; le torticolis est alors, lui aussi, double; mais l'un est en général dominant par rapport à l'autre; autrement dit, le sujet utilise préférentiellement l'une des deux zones privilégiées [12]<sup>10</sup>;
- en *convergence*, c'est-à-dire en vision rapprochée, l'acuité visuelle étant alors meilleure de près que de loin;
- ou encore, à la fois dans une zone excentrée du champ du regard et en vision rapprochée, par la mise en jeu combinée des deux mécanismes de compensation.

La version destinée à atténuer le nystagmus se fait le plus souvent dans le sens de la dérive de celui-ci; parfois cependant elle se fait dans une direction différente; ainsi, un nystagmus horizontal peut-il être atténué par une version verticale ou torsionnelle et par conséquent en position de torticolis vertical ou torsionnel.

## Nystagmus manifestes/latents

(cf. figure 3.5)

Le *nystagmus manifeste/latent*, appelé ainsi par Dell'Osso et al. [32], fait partie intégrante du *tableau du strabisme précoce*, que celui-ci soit convergent ou divergent; il est lié au non-développement du lien binoculaire normal [12,33]. Il peut, selon le cas, être davantage manifeste ou davantage latent; parfois il peut être constamment manifeste, mais alors d'intensité variable, ou, au contraire, entièrement latent.

Ce type de nystagmus est toujours soit aboli, soit atténué en fixation bi-oculaire (les deux yeux ouverts) et en direction de la dérive, c'est-à-dire en adduction. Il disparaît à la fermeture des paupières et dans l'obscurité. Il est, au contraire, déclenché ou majoré par l'occlusion unilatérale, en abduction, par la réduction de la vision par brouillage optique et par l'éblouissement.

C'est un nystagmus à ressort, battant toujours du *côté de l'œil fixateur* (ou ayant l'intention de voir), à droite lorsque l'œil droit fixe, à gauche lorsque l'œil gauche fixe, aussi bien

en fixation bi-oculaire que monoculaire (selon Franceschetti et al., il est *discordant*, c'est-à-dire qu'il bat selon l'œil fixateur, indépendamment de la direction du regard [31]); il est souvent asymétrique selon l'œil fixateur. *La vitesse de sa phase lente est décroissante, plus rarement constante.*

Il entraîne, si le strabisme est alternant, un *torticolis alternant*, « s'inversant, comme le battement, au changement d'œil fixateur » [12]<sup>11</sup> : l'œil fixateur se plaçant dans le sens de la dérive, c'est-à-dire en adduction, la tête sera tournée du côté de l'œil fixateur.



### Complément

La dérive nystagmique est déclenchée par le déséquilibre des influx provenant des deux yeux; ce déséquilibre, dû au strabisme, est aggravé lors de l'occlusion unilatérale ou en cas d'absence unilatérale de vision (monophtalmie sensorielle congénitale); de son fait, la prédominance du système directionnel temporonasal n'est plus compensée au niveau des structures prémotrices sous-corticales.

## Nystagmus congénitaux avec strabisme surajouté

Parfois un strabisme concomitant est surajouté au nystagmus congénital, qu'il soit moteur ou sensoriel. Dans cette forme, nommée « tropie nystagmique » par Quéré [3], les symptômes du nystagmus l'emportent sur ceux du strabisme : dans ce cas, l'effort visuel est porté par l'œil fixateur; c'est lui qui génère la recherche de zone privilégiée et par conséquent induit le torticolis.

Les nystagmus manifestes dits mixtes « correspondent à l'association d'un nystagmus manifeste congénital, le plus souvent pendulaire et d'origine sensorielle, et d'un nystagmus manifeste/latent lié à un strabisme *précoce* » [12].

## Nystagmus neurologiques (cf. figure 3.5)

La phase lente du mouvement oculaire anormal des nystagmus neurologiques « représente l'anomalie sous-jacente à ce mouvement (...) [et] correspond (...) à un déficit des systèmes qui fonctionnent normalement pour maintenir le regard stable » [21]. Si ce type de nystagmus est permanent, il est parfois possible de réduire la gêne occasionnée par la chirurgie.

10 Cf. p. 250 de la référence [12].

11 Cf. p. 242 de la référence [12].



## Conséquences pour la chirurgie des nystagmus

Les nystagmus congénitaux et les nystagmus manifestes/latents des strabismes précoces sont en général faciles à distinguer les uns des autres. Un strabisme concomitant peut être associé au nystagmus congénital; celui-ci prime alors sur le strabisme. L'objectif de la correction chirurgicale est fondamentalement différent dans les deux groupes de nystagmus : pour les premiers, il est de stabiliser la motilité et/ou de centrer la zone privilégiée (cf. chapitre 21); pour les seconds, il est de corriger le strabisme concomitant précoce (cf. tableau 3.1 et chapitre 18).

Le traitement du nystagmus congénital manifeste avec strabisme surajouté est d'abord celui du nystagmus, puis, dans un second temps, celui du strabisme.

## Quelles conclusions tirer de ce qui précède pour la chirurgie ?

Les mécanismes physiopathologiques en jeu dans les différentes formes de déséquilibre ou d'instabilité oculomoteur qui constituent la pathologie motrice de la vision binoculaire, sont multiples. Leur expression clinique revêt de ce fait des aspects différents. L'objectif de la correction chirurgicale sera, par conséquent aussi, différent dans son principe, selon le mécanisme en cause (tableau 3.2). Les stratégies chirurgicales particulières qui en découlent pour chacune des formes sont exposées en détail dans la troisième partie de cet ouvrage.

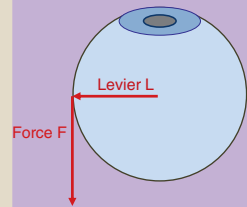
**Tableau 3.2. Objectifs de la chirurgie.**

	La chirurgie oculomotrice est compensatrice en cas de :	L'objectif de la chirurgie est de :
<i>Strabisme concomitant</i>	Commande innervationnelle déséquilibrée	Ajuster les forces de muscles normaux pour aligner les axes visuels
<i>Strabisme paralytique</i>	Défaut de transmission neuronale	Rééquilibrer les forces musculaires restantes
<i>Impotence musculaire</i>	Gêne à l'exécution de la commande	Rétablir ou libérer le jeu musculaire normal et/ou recentrer le champ moteur
<i>Nystagmus congénital</i>	Commande innervationnelle instable	Stabiliser la motilité et/ou centrer la zone de moindre instabilité

## Références

- [1] Roth A. What's at stake in infantile esotropia? ESA Lecture 2008. In : Gomez de Liano R, editor. Trans. 32<sup>nd</sup> ESA-Meeting. Munich : Universidad Complutense de Madrid; 2008. p. 7–20.
- [2] Lancaster WB. Terminology with extended comments on the position of rest and on fixation. In : Allen JH, editor. Strabismus Ophthalmic Symposium II, Appendix A. St-Louis : Mosby; 1958. p. 503–22.
- [3] Quéré MA. Physiopathologie clinique de l'équilibre oculo-moteur. Paris : Masson; 1983.
- [4] Roth A, Speeg-Schatz C. La chirurgie oculomotrice. Paris : Masson; 1995. 398 p.
- [5] Roth A, Speeg-Schatz C. Eye muscle surgery. Lisse (NL) : Swets & Zeitlinger; 2001. 406 p.
- [6] Schor CM, Ciuffreda KJ. Vergence eye movements : basic and clinical aspects. Boston : Butterworths; 1983.
- [7] Tychsen L. Bases scientifiques du strabisme. In : Espinasse-Berrod MA, editor. Strabologie. Approches diagnostique et thérapeutique. 2<sup>nd</sup> éd. Issy-les-Moulineaux : Elsevier Masson; 2008. p. 39–52.
- [8] Lennerstrand G. Central motor control in concomitant strabismus. *Graefes Arch Clin Exp Ophthalmol* 1988; 226 : 172–4.
- [9] Helveston EM. 19<sup>th</sup> Annual Frank Costenbader lecture – The origins of congenital esotropia. *J Pediatr Ophthalmol Strabismus* 1993; 30 : 215–32.
- [10] Lang J. Microstrabismus. *Ophthalmologica* 1972; 165 : 236–40.
- [11] Mühlendyck H. Communication orale. Semaines internationales de Strabologie de Zermatt. 2008.
- [12] Spielmann A. Les strabismes. De l'analyse clinique à la synthèse chirurgicale. 2<sup>e</sup> éd Paris : Masson; 1991.
- [13] Scott AB. Change of eye muscle sarcomeres according to eye position. *J Pediatr Ophthalmol Strabismus* 1994; 31 : 85–8.
- [14] Javal E. Manuel du Strabisme. Paris : Masson & Cie; 1896. 372 p.
- [15] Bielschowsky A. Die Motilitätsstörungen der Augen nach dem Stande der neuesten Forschungen. In : Graefe-Saemisch, editors. Handbuch der gesamten Augenheilkunde. vol. VIII 1<sup>re</sup> partie, Berlin : J. Springer; 1939, [chapter XI] Nachtrag 1 p. 1–558.
- [16] Espinasse-Berrod MA. Strabologie. Approches diagnostique et thérapeutique. 2<sup>nd</sup> éd Paris : Elsevier-Masson; 2008.
- [17] Kommerell G. Augenmuskellähmungen. In : Kaufmann H, editor. Strabismus. 3<sup>rd</sup> ed. Stuttgart : Thieme; 2004. p. 442–94.
- [18] Milea D. Paralyties par atteinte des nerfs oculomoteurs. In : Safran AB, editor. Neuro-ophtalmologie. Rapport Soc Fr Ophtalmol. Paris : Masson; 2004. p. 184–203.
- [19] Noorden G. Von, Campos EC. Binocular vision and ocular motility. Theory and management of strabismus. 6<sup>th</sup> ed. St-Louis : Mosby; 2002. 654 p.
- [20] Kaufmann H. In : Strabismus. 3<sup>rd</sup> ed. Stuttgart : Thieme; 2004. 594 p.
- [21] Tilikete C. Paralyties et troubles oculomoteurs de fonction. Nystagmus et autres instabilités oculomotrices. In : Safran AB, editor. Neuro-ophtalmologie. Rapport Soc Fr Ophtalmol. Paris : Masson; 2004. p. 203–10 et 237–52.
- [22] Viirre E, Cadera W, Vilis T. Monocular adaptation of the saccadic system and vestibulo-ocular reflex. *Invest Ophthalmol Vis Sci* 1988; 29 : 1339–47.
- [23] Zee DS, Optican LM. Studies of adaptation in human oculomotor disorders. In : Berthoz, Jones Melvill, editors. Facts and theories : Elsevier Science Publ; 1985. p. 165–76.
- [24] Snow R, Hore J, Vilis T. Adaptation of saccadic and vestibulo-ocular systems after extraocular muscle tenectomy. *Invest Ophthalmol Vis Sci* 1985; 26 : 924–31.

- [25] Milleret C. Projections centrales des afférences proprioceptives issues des muscles extraoculaires chez les vertébrés. Quelques rôles fonctionnels possibles dans le contrôle de l'oculomotricité, la perception visuelle et l'orientation corporelle. *Agressologie* 1987; 28 : 917–24.
- [26] Mitsui Y, Tamura O. Proprioception and exodeviations. *Br J Ophthalmol* 1981; 65 : 578–84.
- [27] Glaser JS. *Neuro-ophthalmology*. 3rd ed. Philadelphia : Lippincott Co; 1999.
- [28] Vignal-Clermont C, Morax S. Paralysies d'origine musculaire. In : Safran AB, editor. *Neuro-ophthalmologie. Rapport Soc Fr Ophtalmol*. Paris : Masson; 2004. p. 178–9.
- [29] Safran AB. Paralysies par atteinte de la jonction neuro-musculaire. In : Safran AB, editor. *Neuro-ophthalmologie. Rapport Soc Fr Ophtalmol*. Paris : Masson; 2004. p. 179–84.
- [30] Cogan DG. Nystagmus. In : Haik GH, editor. *Strabismus, Trans New-Orleans Acad Ophthalmol*. St Louis : Mosby; 1962 p. 119.
- [31] Franceschetti A, Monner M, Dieterle P. Electronystagmography in the analysis of congenital nystagmus. *Trans Ophthalmol Soc UK* 1952; 72 : 515–31.
- [32] Dell'Osso LF, Daroff RB, Schmidt D. Latent, manifest-latent and congenital nystagmus. *Arch Ophthalmol* 1979; 97 : 1877–85.
- [33] Safran AB, Roth A. Le nystagmus latent, approche phylogénétique et ontogénétique. *Bull Soc Fr Ophtalmol* 1986; 86 : 1467–70.



# Actions chirurgicales correctrices : principes et effets sur l'équilibre oculomoteur

## PLAN DU CHAPITRE

Actions opératoires et leurs effets sur l'action du ou des muscles opérés	70
Effets opératoires sur l'équilibre oculomoteur	79
Effets iatrogènes indésirables des opérations musculaires	82

L'objectif de la chirurgie des strabismes est de (r)établir l'équilibre oculomoteur qui provoquera le redressement des axes visuels. Le moyen consiste à ajuster au mieux la puissance musculaire par des choix opératoires différenciés, qualitatifs (stratégie, cf. partie III) et quantitatifs (dosage, cf. chapitre 7). Nous disposons aujourd'hui de stratégies chirurgicales plus diversifiées et mieux appropriées pour compenser, au niveau de l'effecteur périphérique, les différents types de déséquilibres oculomoteurs d'origine innervationnelle ou/et neuromusculaire.

Pour trouver, dans chaque cas, la stratégie offrant la plus grande probabilité de réussite durable, il faut arriver à se représenter le mécanisme d'action de chacun des procédés opératoires; autrement dit, il faut, autant qu'il est possible, *comprendre ce que l'on fait, pour ne faire que ce que l'on comprend*, sans omettre de faire ensuite le bilan des résultats obtenus.

Ce chapitre paraîtra sûrement ardu aux débutants. Il est cependant nécessaire d'expliquer la manière dont les actions chirurgicales agissent et se répercutent sur les muscles oculomoteurs, c'est-à-dire d'exposer la «grammaire» de la chirurgie des strabismes.

Deux niveaux sont à considérer :

- les actions chirurgicales et leurs effets sur l'action du ou des muscles opérés;
- les effets opératoires sur l'équilibre oculomoteur.

## Actions opératoires et leurs effets sur l'action du ou des muscles opérés

### Agir sur le moment d'un muscle

La puissance d'un muscle dépend du «moment»<sup>1</sup> de ce muscle, c'est-à-dire du produit de sa force par la longueur de son bras de levier (figure 4.1). Les procédés de la chirurgie oculomotrice consistent à modifier ce moment : on y parvient en changeant la *force développée ou/et l'arc de contact*, parfois aussi en modifiant la *position* d'un ou de plusieurs muscles.

### Longueur et force musculaires

Les muscles agissent par leur force contractile active et leur tension élastique passive [1] (cf. chapitre 2) :

1 Le «moment» est un terme de physique désignant le produit d'une force par son bras de levier.

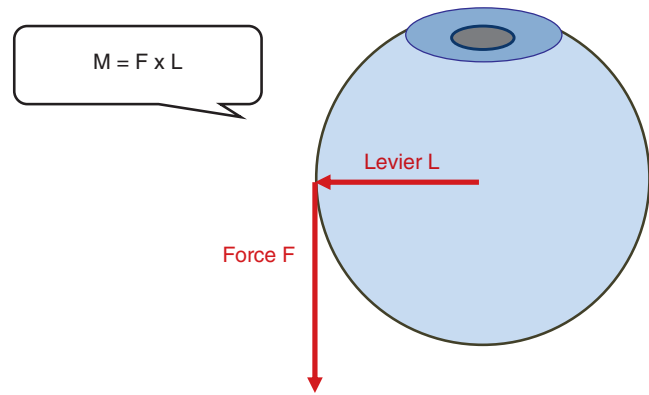


Fig. 4.1

Le moment d'un muscle oculomoteur est le produit de sa force et de la longueur de son bras de levier :  $M = F \times L$ .

- les muscles développent une *force contractile active*<sup>2</sup> sous l'effet d'une stimulation nerveuse; elle dépend étroitement de sa longueur relative ou, autrement dit, de son extension longitudinale lors de la stimulation : elle est proche de son maximum lorsque le muscle est à sa longueur moyenne (dite «longueur *in situ*», ce qui correspond, pour les muscles oculomoteurs, à leur longueur lorsque l'œil est en position primaire); elle diminue rapidement de façon linéaire dès que l'extension du muscle diminue; au-delà de la longueur moyenne, elle augmente légèrement, pour atteindre son maximum pour une extension à 110 % environ, et diminue ensuite dès que l'extension dépasse cette valeur (figure 4.2);
- les muscles exercent en même temps une *tension élastique passive*; celle-ci varie avec leur extension longitudinale : elle est effective à leur longueur moyenne [1,2], comme le montre leur rétraction au moment où ils sont désinsérés; elle décroît jusqu'à s'annuler lorsque l'extension diminue; elle croît d'abord de façon exponentielle lorsque celle-ci augmente, jusqu'à la limite des possibilités d'extension (cf. figure 4.2 et chapitre 2).



### À retenir

En conséquence, la chirurgie conventionnelle de relâchement (autrement dit le recul) et d'étirement (autrement dit le plissement ou la résection) musculaire affaiblit ou renforce les forces actives et passives que le muscle exerce sur le globe oculaire et modifie ainsi l'équilibre oculomoteur statique.

2 La force est dite isométrique lorsque le muscle est stimulé, mais en même temps empêché de se raccourcir.



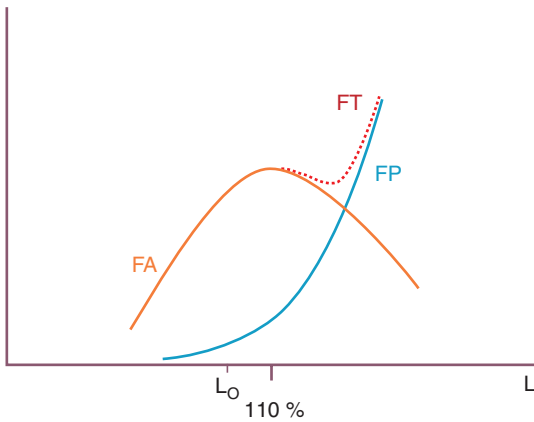


Fig. 4.2

Diagramme force – longueur.

FA : force active développée en fonction de l'extension du muscle lors de la stimulation. FP : force ou tension passive en fonction de l'extension du muscle. FT : force totale du muscle.  $L_0$  : extension moyenne lorsque l'œil est en position primaire.

## Arc de contact et bras de levier

Arrivés au point de tangence avec le globe oculaire, les muscles oculomoteurs infléchissent leur trajet pour venir s'enrouler autour de celui-ci; à partir de ce point et jusqu'à leur insertion sclérale, les muscles restent en contact avec le globe, décrivant un arc appelé *arc de contact*<sup>3</sup>.



### Complément

La longueur de l'arc de contact est différente pour chacun des six muscles. Dans l'œil schématisé de Volkmann (diamètre de 24,6 mm et circonférence de 77,4 mm), celle du droit médial est de 6,27 mm et celle du droit latéral de 14,83 mm en position primaire. Elle est également différente pour les droits verticaux, légèrement plus courte pour le supérieur que pour l'inférieur, et pour les obliques, plus courte pour le supérieur que pour l'inférieur. La position du point de tangence par rapport à l'équateur du globe est par conséquent aussi différente : en position primaire, ce point reste à 8,5 mm en arrière de l'équateur pour le droit latéral, légèrement en arrière de lui pour les droits verticaux; mais il est à 1,85 mm en avant de lui pour le droit médial. La raison en est géométrique et tient à la différence de position et d'angle de la partie rétrobulbaire des muscles droits par rapport à l'axe antéropostérieur du globe [2].

<sup>3</sup> Le terme anglais *arc of contact* a le même sens qu'en français. En allemand on parle d'*Abrollstrecke*, littéralement de parcours de déroulement, c'est-à-dire de la longueur du déroulement et de l'enroulement d'un muscle entre sa contraction et son relâchement maximum.

L'arc de contact et la position des points de tangence sur le globe varient constamment au cours des mouvements oculaires. Dans les conditions normales, l'arc de contact se déroule lorsqu'un muscle se raccourcit en se contractant; il s'enroule lorsque le muscle s'allonge en se relâchant. De ce fait, la position des points de tangence reste invariable par rapport au centre de rotation du globe et fixe dans l'espace lors des mouvements de rotation du globe (figure 4.3). L'insertion sclérale du droit médial atteint le point de tangence pour une adduction de 29°, au-delà donc des limites usuelles de 20° du champ du regard; l'insertion des autres muscles n'atteint jamais le point de tangence, même dans les regards extrêmes [3].

C'est sur ces points que vient s'appliquer tangentiellement la traction musculaire, ce qui a pour corollaire que le bras de levier de chacun des muscles est constant quelle que soit la position du globe, jusqu'à la limite du déroulement de son arc de contact; au-delà de ces points, le bras de levier diminue et la traction musculaire cesse d'être tangentielle [4].

À l'inverse, lorsqu'un muscle a été fixé à la sclère par une myopexie (ou ancrage) postérieure en arrière de son point de tangence, son arc de contact est rendu invariable; la position de son point d'ancrage au globe est devenue variable dans l'espace au cours des mouvements oculaires. Le bras de levier, devenu lui aussi variable, diminue au fur et à mesure que le globe oculaire se tourne en direction du muscle opéré.

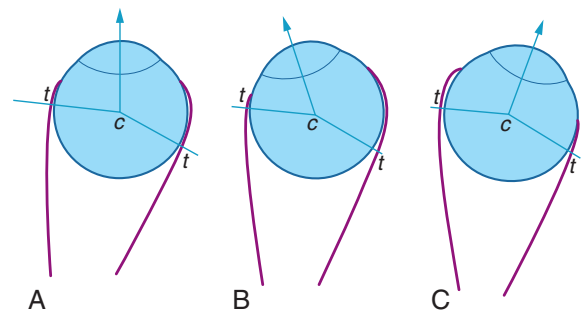


Fig. 4.3

L'arc de contact des muscles varie au cours des mouvements du globe oculaire, mais le point de tangence reste inchangé par rapport au centre de rotation.

Arc de contact des droits médial et latéral : en position primaire (a), en adduction (b), en abduction (c).



**À retenir**

En conséquence, la myopexie postérieure d'un muscle en arrière de la limite postérieure de son arc de contact freine de manière progressive la dynamique oculaire dans le champ d'action du muscle opéré [2,4–9] (cf. infra).

**Mode d'action selon le procédé opératoire**

En réalité, chacun des procédés opératoires agit, mais dans des proportions très différentes, sur les deux composants du moment et a, de ce fait, un effet aussi bien sur la statique que sur la dynamique oculaire.

**Chirurgie conventionnelle**

*Recul (ou récession) musculaire* (cf. chapitre 10)

**Effet sur les forces musculaires**

Lorsqu'un muscle ou, plus précisément, son insertion sclérale a été reculée, son extension longitudinale se trouve diminuée (figure 4.4A et tableau 4.1 pour l'exemple du recul du droit médial), le relâchement musculaire produit une diminution de :

- la force contractile que le muscle est capable de développer ;
- la tension passive qu'il exerce, c'est-à-dire une réduction de ses forces aussi bien active que passive.

**Tableau 4.1. Valeur du bras de levier du droit médial, en fraction du bras de levier normal, pour des reculs de l'insertion sclérale de 5 à 10 mm et pour un globe oculaire en position primaire et en adduction de 15 et 30°, d'après Beisner [3].**

Recul du droit médial en mm	Longueur moyenne en % de la longueur normale	Bras de levier par rapport au bras de levier normal		
		En position primaire	En adduction de 15°	En adduction de 30°
5	87	1,00	1,00	0,99
6	84	1,00	0,96	0,84
8	79	0,99	0,90	0,70
10	73	0,94	0,79	0,52

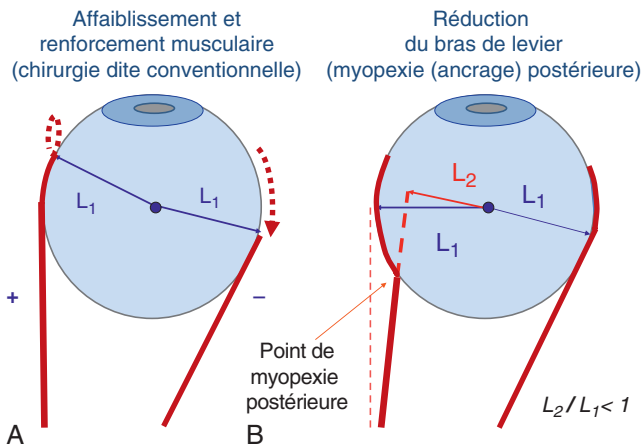
L'effet obtenu sur l'équilibre statique est dosage-dépendant suivant une progression linéaire pour les dosages moyens (cf. chapitres 7 et 18).

**Effet sur l'arc de contact**

En même temps l'arc de contact du muscle est raccourci ; il cesse d'exister dès lors qu'au cours de la rotation du globe en direction du muscle opéré, la nouvelle insertion atteint ou dépasse vers l'arrière le point de tangence, ou d'emblée lorsque le muscle a été réinséré au niveau ou en arrière de ce point (cf. figure 4.4A).

Pour un droit médial, l'effet de la réduction du bras de levier reste cependant secondaire pour un recul moyen, c'est-à-dire inférieur ou égal à 6 mm (cf. tableau 4.1) [3] ; un recul de 6 mm place l'insertion de ce muscle à son point de tangence, c'est-à-dire à la limite postérieure de son arc de contact, lorsque l'œil est en position primaire ; lorsque celui-ci se porte en adduction de 30°, l'insertion recule de 6,5 mm en arrière du point de tangence : le bras de levier est alors réduit de 16 %.

Les grands reculs (supérieurs à 6 mm pour un droit médial) affaiblissent de façon plus difficilement prévisible les forces active et passive du muscle opéré, parce qu'ils dépassent le jeu normal entre le muscle et la capsule de Tenon (cf. chapitres 2 et 7).



**Fig. 4.4**

Mode d'action des procédés opératoires. A. Affaiblissement et renforcement musculaire par la chirurgie conventionnelle. B. Réduction du bras de levier par la myopexie postérieure.



**Complément**

Selon les données classiques, la force active est diminuée de 40 % lorsqu'un muscle est relâché de 25 % de sa longueur (ce qui équivaut à un recul d'un droit médial de 9 mm) [3]. L'effet freinateur

en soi d'un tel affaiblissement sur dynamique oculaire est majoré par la réduction progressive du bras de levier; celle-ci intervient d'autant plus tôt dans la rotation du globe vers le muscle opéré, que le recul aura été plus important; mais au total, elle ne dépasse pas 16 % en adduction de 30° pour un recul de 6 mm – cf. [tableau 4.1](#). (Les reculs avec anses étaient censés préserver une partie ou la totalité de l'arc de contact et éviter ainsi une réduction du bras de levier. En fait l'extrémité du muscle se réinsère, en dépit des anses, directement à la sclère, tout comme en cas de suture directe à la sclère.)



### À retenir

En résumé, dans les limites des dosages moyens, le recul affaiblit l'action musculaire avant tout par la *réduction des forces active et passive* du muscle opéré; il a un effet sur l'équilibre statique, égal dans toutes les directions du regard. L'effet freinateur dynamique qui revient à la réduction du bras de levier est insignifiant : *il reste toujours très inférieur à l'effet statique du relâchement*.

Un effet freinateur plus important ne pourrait être obtenu qu'au prix d'un relâchement musculaire disproportionné; un tel recul majoré provoquerait à terme une déviation inverse consécutive [3], ainsi que Cüppers l'a montré [7].

**Avancement, plissement, résection musculaire**  
(cf. chapitre 10)

#### Effet sur les forces musculaires

L'avancement, le plissement et la résection musculaire consistent à étirer le muscle, tout en excluant une longueur donnée de sa partie terminale antérieure, soit par :

- l'avancement de l'insertion sclérale vers le limbe; l'arc de contact ne s'en trouve pas allongé, car il se constitue une adhérence entre le muscle et la sclère à l'endroit de l'insertion primitive;
- le plissement terminal du muscle, avec fixation de la base du pli à la hauteur de l'insertion primitive (cf. [figure 4.4A](#));
- la résection, c'est-à-dire l'amputation d'un segment de l'extrémité antérieure du muscle, suivie de la réinsertion de la partie restante à l'insertion primitive.

Les trois procédés ont des effets moteurs identiques. Dans les trois cas, le muscle est raccourci de la longueur

exclue; or le segment de muscle perdu contient des fibres musculaires jusqu'à son insertion sclérale; la part perdue représente par conséquent 15,9 % de la longueur musculaire totale pour un raccourcissement de 6 mm d'un droit médial, et 22,0 %, pour un raccourcissement de 8 mm d'un droit latéral. La force active du muscle s'en trouve légèrement affaiblie d'autant [10].

La longueur moyenne restant inchangée, l'extension longitudinale du muscle est nécessairement augmentée. Du fait du raccourcissement qu'il a subi, le muscle se trouve donc davantage *étiré*. Nous avons vu ci-dessus (cf. *supra*) que la force isométrique qu'il développe dans ces conditions augmente légèrement jusqu'à 110 % de sa longueur moyenne normale (ce qui peut compenser l'affaiblissement mentionné ci-dessus), mais diminue au-delà. Son renforcement résulte donc avant tout de l'*augmentation de sa tension passive* due à sa plus grande extension longitudinale, suivant une progression qui peut être assimilée à une progression linéaire pour les dosages moyens, mais qui devient exponentielle et plus difficilement prévisible au-delà (cf. [figure 4.2](#) et chapitre 7).

En même temps et pour les mêmes raisons, les opérations de renforcement réduisent les possibilités restantes d'extension du muscle opéré et limitent ainsi, en cas de fort dosage opératoire, l'action de l'antagoniste homolatéral.

#### Effet sur l'arc de contact

L'insertion sclérale n'étant pas déplacée, l'arc de contact n'est pas modifié. En revanche, la tension accrue du muscle renforcé a une action freinatrice, bien que modérée, sur son antagoniste homolatéral.



### À retenir

En résumé, les opérations renforçant l'action musculaire ont un effet sur l'équilibre statique en agissant avant tout par l'*augmentation de la tension passive du muscle opéré*; la part de renforcement qui revient à l'*augmentation de la force active* reste modique.

Les opérations conventionnelles d'affaiblissement et de renforcement agissent dans le plan d'action du muscle opéré : elles ont une action horizontale pour les droits horizontaux, une action verticale, mais toujours aussi simultanément rotatoire et horizontale, pour les droits verticaux.

**Myopexie postérieure (rétro-équatoriale) ou ancrage postérieur d'un muscle droit ou opération du fil de Cüppers** (cf. chapitre 10)

Lorsqu'un muscle a été fixé à la sclère en arrière de son point de tangence par une Myopexie postérieure – ou opération du fil de Cüppers – son bras de levier diminue et par conséquent son efficacité, et cela d'autant plus que l'œil est davantage tourné dans sa direction (figure 4.4B). Il en résulte un effet à la fois statique de rééquilibrage et dynamique de freinage [2,4,5,7–9,11,12].

**Effet sur les forces musculaires**

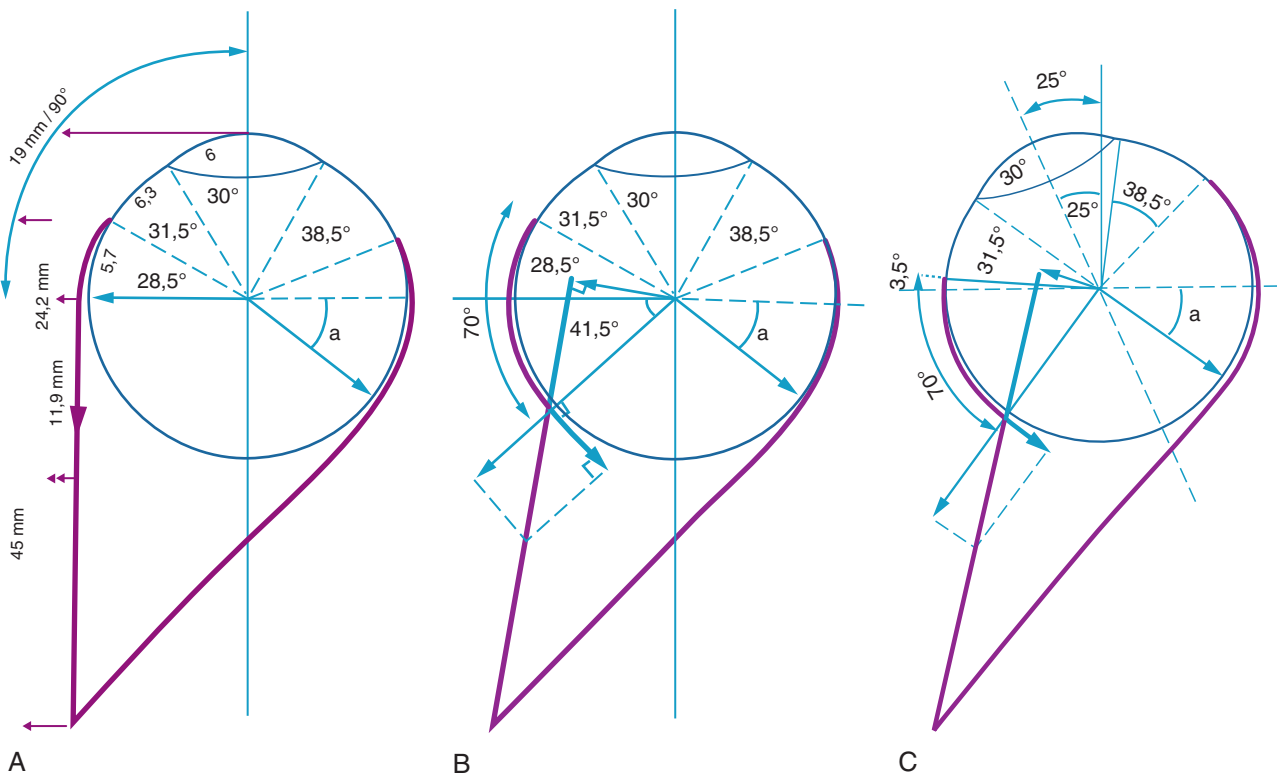
L'équilibre statique des forces est déplacé en direction de l'antagoniste homolatéral, dont la force reste inchangée; l'œil va de ce fait se redresser, jusqu'au point où la force du muscle opéré (dont le bras de levier augmente au fur et à mesure que l'œil se redresse) va de nouveau équilibrer celle de son antagoniste homolatéral. Ainsi la myopexie postérieure agit-elle sur l'équilibre statique : elle réduit l'angle minimum d'autant plus que cet angle est grand au départ; son action est en fait variable et peu prévisible d'un cas à l'autre,

en raison de l'intervention d'autres facteurs (cf. chapitre 7); elle est négligeable, si l'angle minimum est nul ou minime (figure 4.5).

Cet effet est atténué, ainsi que Kaufmann l'a décrit, du fait que le trajet du muscle, de son insertion postérieure à son insertion sclérale, se trouve allongé par l'ancrage postérieur; son extension longitudinale et par conséquent sa tension passive en sont augmentées d'autant. La myopexie postérieure a de ce fait un léger effet de renforcement musculaire, qui devra au besoin être compensé (cf. chapitre 10).

**Effet sur le bras de levier**

L'effet de la myopexie postérieure est avant tout dynamique : l'influx innervationnel que reçoit le muscle opéré reste inchangé; mais la myopexie postérieure réduit l'efficacité de cet influx. En effet, le bras de levier diminue au fur et à mesure que le globe oculaire se porte davantage en direction du muscle opéré, selon une progression proportionnelle au degré de rotation du globe et dépendant de la distance de la myopexie postérieure (tableau 4.2 et figure 4.6).



**Fig. 4.5**

Effet statique de la myopexie postérieure : rapport des bras de levier du droit médial et du droit latéral. A. Avant la myopexie. B. Après la myopexie en position primaire. C. Après la myopexie en adduction de 30°.

**Tableau 4.2. Valeur du bras de levier du droit médial, en fraction du bras de levier normal, pour les distances habituelles de myopexie postérieure (diamètre du globe D = 24,6 mm) et pour un globe oculaire en position primaire et en adduction de 20 et 30°.**

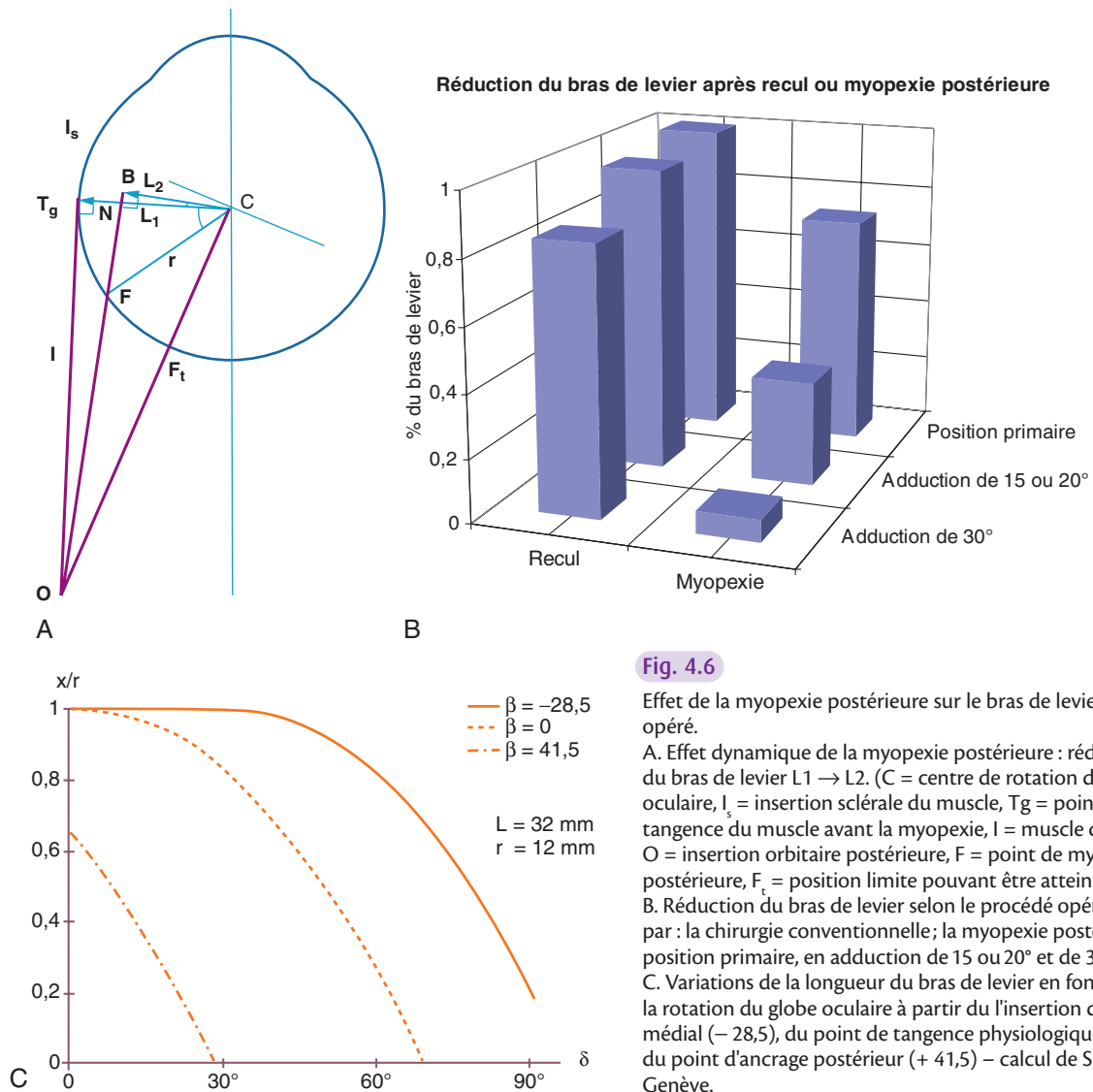
Distance en mm d'arc de la myopexie postérieure à partir de l'insertion primitive du muscle	Bras de levier après myopexie postérieure par rapport au bras de levier normal		
	En position primaire	En adduction de 20°	En adduction de 30°
12	0,86	0,54	0,30
13	0,80	0,44	0,19
14	0,73	0,33	0,07
15	0,65	0,20	-0,06*

\* La valeur négative indique que cette position ne peut pas être atteinte.

La myopexie postérieure freine ainsi l'action du muscle opéré proportionnellement à la réduction du bras de levier de celui-ci et, par conséquent, la rotation du globe oculaire en direction de ce muscle. Il le fait de façon progressive, jusqu'à finalement l'arrêter ( $F_t$ ) : en effet, lorsqu'au cours de la rotation, le point d'ancrage atteint la ligne OC reliant l'insertion orbitaire postérieure du muscle au centre de rotation du globe, la longueur du bras de levier est nulle. Le globe oculaire ne peut donc pas dépasser de cette position en direction du muscle opéré; pour un droit médial fixé à 14 mm d'arc en arrière de son insertion primitive, il l'atteint à 30° d'adduction environ.

**Effets collatéraux**

À côté de ces effets essentiels, la myopexie postérieure a des *effets collatéraux*, également décrits par Kaufmann [8], dont il faut tenir compte : la partie du muscle qui reste



**Fig. 4.6**

Effet de la myopexie postérieure sur le bras de levier du muscle opéré.

A. Effet dynamique de la myopexie postérieure : réduction du bras de levier  $L_1 \rightarrow L_2$ . (C = centre de rotation du globe oculaire,  $I_s$  = insertion sclérale du muscle,  $T_g$  = point de tangence du muscle avant la myopexie, I = muscle droit médial, O = insertion orbitaire postérieure, F = point de myopexie postérieure,  $F_t$  = position limite pouvant être atteinte par F.)  
 B. Réduction du bras de levier selon le procédé opératoire par : la chirurgie conventionnelle; la myopexie postérieure en position primaire, en adduction de 15 ou 20° et de 30°.  
 C. Variations de la longueur du bras de levier en fonction de la rotation du globe oculaire à partir de l'insertion du droit médial (-28,5), du point de tangence physiologique (0) et du point d'ancrage postérieur (+41,5) – calcul de S. Poitry, Genève.



active est différente selon que la myopexie postérieure a été réalisée au moyen d'une sangle sous laquelle le muscle peut continuer à coulisser ou, au contraire, au moyen de points qui bloquent celui-ci sur une grande partie de sa longueur :

- dans le premier cas, le muscle reste fonctionnel sur toute sa longueur;
- dans le second cas, seules la partie du muscle située en arrière des points d'ancrage et la partie médiane du muscle restent fonctionnelles; le muscle est affaibli en proportion.

Si, en outre, la partie du muscle antérieure à l'ancrage a été exclue et qu'en même temps elle a été, intentionnellement ou non, étirée ou, au contraire, tassée, la partie restante, postérieure à l'ancrage, se trouve relâchée ou, au contraire, étirée; il en résulte un effet additionnel d'affaiblissement ou de renforcement musculaire.

Enfin, la force que le muscle exerce sur les points de myopexie postérieure, au-delà de l'arc de contact normal, se décompose, selon le parallélogramme des forces, en une force rotatoire qui diminue et une force d'arrachement qui augmente au fur et à mesure que le globe se tourne vers le muscle opéré (cf. figures 4.5B et C); la seconde de ces forces peut être suffisante pour arracher la fixation de la sclérale ou la faire migrer à la longue vers l'avant.



### À retenir

En résumé, la myopexie postérieure – ou opération du fil de Cùppers – a pour effet essentiel de freiner l'action du muscle opéré et, par conséquent, la rotation du globe oculaire dans le champ d'action de ce muscle; elle le fait de façon progressive et uniquement dans le champ d'action de ce muscle. Elle a en outre un effet statique qui est proportionnel à l'angle strabique à corriger et qui potentialise l'effet d'un éventuel recul associé (cf. *infra*).

Un effet d'affaiblissement plus important ne pourrait être obtenu que par une myopexie plus postérieure; celle-ci entraînerait une paralysie musculaire.



### Complément

Clark *et al.* ont attribué l'effet de la myopexie postérieure à la traction exercée par la suture sur la poulie musculaire et au resserrement de la

suspension ténonienne à l'orbite qui en résulte [13]. En réalité, le procédé opératoire que ces auteurs utilisent diffère de celui de Cùppers sur deux points essentiels : d'une part, l'ancrage scléral est péri-équatorial et non rétro-équatorial et, d'autre part, le manchon ténonien n'est pas clivé du muscle. Avec le procédé de Cùppers, la myopexie (qui fait office de poulie) ne peut exercer qu'une faible traction sur la poulie ténonienne [2].

## Association de la chirurgie conventionnelle à la myopexie postérieure

Nous venons de voir que chacun des procédés opératoires, la chirurgie conventionnelle d'une part, la myopexie postérieure d'autre part, agit sur les deux composantes du moment musculaire, mais dans des proportions différentes; *ils ne sont, de ce fait, pas interchangeables.*

L'association des deux procédés potentialise leurs effets :

- par son effet statique, la myopexie postérieure majore l'effet du recul associé; c'est pourquoi le dosage de celui-ci doit être réduit (cf. chapitre 9);
- le renforcement de l'antagoniste homolatéral agit de façon similaire et augmente la résistance qui est opposée à l'hypercinésie de l'agoniste.

Le tableau 4.2 montre que la marge dont on dispose pour le choix de la distance à laquelle il convient de placer l'ancrage postérieur est étroite, si l'on veut obtenir une progression donnée de l'effet freinateur. C'est en fait le geste de chirurgie conventionnelle, recul ou exceptionnellement plissement, associé sur le même muscle, ou l'absence d'un tel geste, qui détermine la tension du muscle opéré, c'est-à-dire le niveau de la force musculaire à partir duquel l'ancrage postérieur agit. En même temps qu'il corrige la déviation minimale (cf. chapitre 7), le geste de chirurgie conventionnelle module l'effet de la myopexie postérieure; il permet ainsi de l'ajuster.

## Clivage musculaire associé au recul

Le clivage du droit médial avec transposition des languettes musculaires, l'une vers le haut, l'autre vers le bas, associé à un recul, proposé par Bagolini et repris récemment par Haslwanter *et al.* (cf. chapitre 10) [14–16], amène celles-ci à 9,5 mm d'arc en moyenne, c'est-à-dire à 45° du méridien horizontal (figure 4.7). De ce fait, les extrémités de ces languettes sont rapprochées de l'axe vertical de rotation du

globe. Puisque les deux languettes ne peuvent agir que solidairement, le muscle reste adducteur, mais son bras de levier est réduit et ramené à environ 70 % de sa valeur normale pour l'œil en position primaire. Il diminue encore dès lors que les nouvelles insertions ont dépassé le niveau du point de tangence, c'est-à-dire au-delà d'une adduction de 18°. Selon le recul associé, le muscle se trouve en outre plus ou moins affaibli.



### Remarque

Ce mode de recul – transposition a donc une action freinatrice et, selon le recul associé, affaiblissante; elle se rapproche de celle de la myopexie postérieure de Cüppers, sans toutefois l'égaliser.

## Transposition musculaire (cf. chapitre 10)

La transposition de la totalité ou d'une partie d'un ou de plusieurs muscles, associée ou non à un renforcement ou un affaiblissement musculaire, modifie la répartition des forces musculaires toniques, actives et passives [17]. Ce procédé opératoire permet, lorsqu'un ou plusieurs muscles sont définitivement et totalement déficients, de redistribuer les forces restantes et de rétablir ainsi le parallélisme des axes visuels, du moins dans les directions essentielles du regard, c'est-à-dire dans le regard droit devant et en position de lecture. L'action des muscles transposés, en partie ou en totalité, est affaiblie dans leur champ d'action normal du fait de cette transposition; mais, à moins qu'elle ne soit déséquilibrée, l'inconvénient qui en résulte est en général mineur dans les limites du champ usuel du regard (20°).

Si l'œil retrouve une certaine motilité en direction de l'un ou des muscles déficients, il se peut que :

- ce muscle ait gardé une activité résiduelle; celle-ci peut à nouveau se manifester grâce à la nouvelle répartition des forces toniques, passives et actives;
- cette motilité résulte simplement de la traction passive des muscles transposés, lorsque l'antagoniste se relâche<sup>4</sup>.

<sup>4</sup> Aucune preuve d'un réajustement innervationnel ou de réinnervation (neurotisation) après transposition musculaire n'a jamais été apportée.

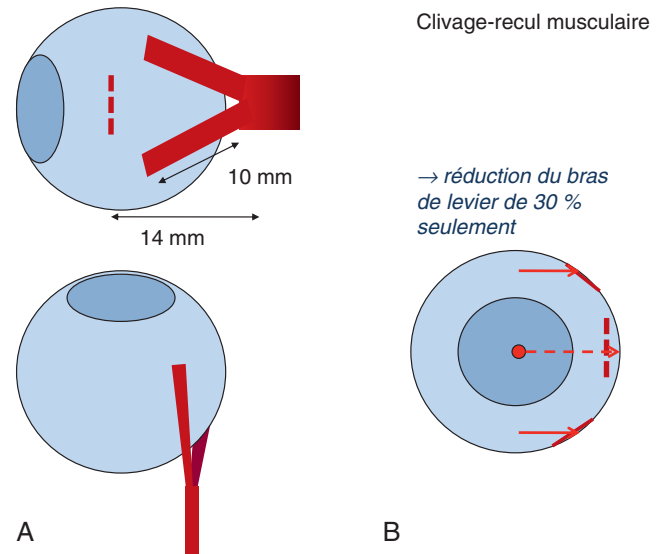


Fig. 4.7

Clivage – recul musculaire.

A. Schéma du procédé. B. Réduction du bras de levier.



### À retenir

En résumé, la transposition musculaire agit par la redistribution des forces musculaires restantes.

## Injection intramusculaire de toxine botulique (cf. chapitre 12)

Scott a repris, en 1972, l'idée de Behrens d'affaiblir les muscles oculomoteurs au moyen d'un agent pharmacologique qui, injecté *in situ*, serait capable d'induire une parésie prolongée ou définitive [18–20]. Il a arrêté finalement son choix sur la variété A de toxine botulique, l'une des trois exotoxines toxiques pour l'homme (A, B et E), parmi les huit variétés immunologiquement distinctes (A à G) du bacille anaérobie *Clostridium botulinum*. Il a fait ce choix en raison de l'affinité particulière de cette toxine pour les muscles de l'œil extrinsèques et intrinsèques au cours de la maladie botulique, d'une part, et de la facilité de préparation et d'utilisation de cette variété, d'autre part.



### Complément

Scott a d'abord expérimenté l'injection intramusculaire chez l'animal et a pu ainsi démontrer que :

- elle provoque un affaiblissement temporaire du muscle injecté, sans effets secondaires majeurs;

**l'effet de cet affaiblissement sur l'équilibre oculomoteur est, par contre, durable;**

- **le début et la durée de l'effet de la toxine sont fonction de la dose utilisée;**
- **cet effet est atténué par l'injection d'antitoxine dans un délai de 30 minutes après l'injection de la toxine;**
- **aux doses utilisées, la toxine ne provoque pas de réponse immune; elle n'est donc pas « reconnue » lors d'injections ultérieures;**
- **elle n'a pas d'effet chez des sujets préalablement immunisés.**

La toxine botulique agit au niveau *présynaptique* : elle se fixe sur la partie non myélinisée des terminaisons axonales cholinergiques, par l'unité lourde de sa chaîne polypeptidique toxique; de là, elle est incorporée à l'intérieur des terminaisons axonales par le processus de renouvellement des vésicules d'acétylcholine; en restant attachée à celles-ci, elle bloque la libération de l'acétylcholine qui y est stockée. L'effet qui en résulte est une *dénervation*, en l'occurrence une dénévation chimique, dite aussi chimio-dénévation; il dépend de la dose utilisée (cf. chapitre 13).

La toxine botulique ne gêne pas la propagation de l'influx nerveux; elle n'empêche ni la synthèse, ni le stockage de l'acétylcholine; elle ne bloque pas le flux transmembranaire du calcium qui, dans les conditions normales, active la libération de celle-ci. Enfin, elle n'agit pas sur l'acétylcholine libre [21,22]. Le taux d'ATP est cependant diminué de 50 % dans les tissus touchés [21].

L'effet obtenu n'est cependant pas durable. À la démyélinisation initiale, mais modérée des terminaisons axonales, succèdent des phénomènes de régénération neuronale; ils débutent rapidement, 2 semaines après l'injection de la toxine : des bourgeons non myélinisés naissent des terminaisons axonales; ils s'insinuent entre les fibres musculaires; progressivement de nouvelles plaques motrices se forment à leur contact; la régénération est complète au bout de 6 à 9 mois; les fibres toniques lentes récupèrent leur activité plus rapidement que les fibres phasiques rapides [23,24].

La toxine botulique a également un effet *post-synaptique*. L'un est immédiat et temporaire : après l'injection, les fibres musculaires retrouvent la sensibilité directe à l'acétylcholine qui caractérise les fibres musculaires embryonnaires non encore innervées; l'autre est tardif et durable : il se constitue des îlots d'atrophie musculaires touchant indistinctement

tous les types de fibres ou, selon Mc Neer *et al.* [25], davantage les fibres rapides; cette atrophie disséminée, explique probablement l'affaiblissement durable que l'on constate, surtout après des injections répétées.

L'injection de toxine botulique permet ainsi d'obtenir :

- un affaiblissement temporaire d'un muscle par le moyen d'une dénévation chimique; mais cette action est spontanément réversible;
- un affaiblissement durable, souvent seulement après plusieurs injections, du fait de l'atrophie musculaire qu'il induit.



### À retenir

En résumé, l'injection de toxine botulique est un procédé d'affaiblissement musculaire; mais son mode d'action est différent de celui d'un recul musculaire. Elle a son utilité chaque fois que l'effet recherché correspond à l'action que l'on peut en attendre, qu'il soit suffisant à lui seul ou ne constitue qu'un premier temps opératoire. Elle a l'avantage d'être de réalisation simple, moyennant les précautions indiquées (cf. chapitre 13), et de n'imposer qu'un minimum de contraintes au patient. Mais le résultat est moins prévisible et moins stable qu'après une opération conventionnelle.



### Points clés (figure 4.8)

- La *chirurgie conventionnelle* d'affaiblissement et de renforcement musculaire agit essentiellement sur les forces musculaires : elle modifie la tension exercée par les muscles sur le globe oculaire; en changeant l'équilibre oculomoteur statique, elle change la position des yeux.
- La *myopexie postérieure* agit essentiellement en freinant l'action du muscle ancré à la sclère en arrière de son arc de contact; elle réduit l'incomitance résultant de l'hyperaction d'un muscle.
- Un muscle trop « puissant » peut par conséquent être traité de deux manières fondamentalement différentes, mais complémentaires, c'est-à-dire qu'il peut être affaibli ou freiné. Les deux procédés, le recul musculaire et

la myopexie postérieure, ne sont donc pas interchangeables.

- L'injection de toxine botulique est une méthode additionnelle d'affaiblissement passager ou plus ou moins durable d'un muscle.

temps à deux questions essentielles : pourquoi est-il préférable, pour un dosage donné, de répartir l'action sur deux muscles ? Revient-il au même d'opérer l'œil fixateur ou l'œil non fixateur, ou de répartir l'opération entre les deux yeux ?

## Effets des muscles non opérés

Les effets d'une opération ne dépendent pas seulement du procédé opératoire utilisé, du dosage appliqué et de la tonicité du muscle opéré (cf. chapitre 7). Ils dépendent en outre de la réactivité des muscles non opérés : pour une opération monomusculaire, en particulier de celle de l'antagoniste homolatéral, pour une opération bi- ou plurimusculaire, ils dépendent de celle des synergistes non opérés ; en ce cas, les effets sont réciproques.

## Effets de l'opération d'un seul muscle

L'efficacité d'une intervention portant sur un seul muscle dépend du dosage appliqué, mais également de la *contre-tension de l'antagoniste homolatéral*, ainsi que Spielmann l'a très justement montré [26] ; or cette contre-tension peut être variable d'un cas à l'autre, selon qu'elle s'est plus ou moins adaptée à la position strabique (figure 4.9) :

- si elle est *insuffisante*, la contre-tension de l'antagoniste homolatéral risque de :

- réduire, dans l'immédiat, l'effet attendu d'un recul musculaire et d'empêcher de tirer tout le profit de l'affaiblissement effectué ; à plus long terme, le relâchement isolé d'un muscle, lorsqu'il n'est pas compensé par une contre-tension suffisante de l'antagoniste homolatéral, conduit à une contracture du muscle opéré et par conséquent

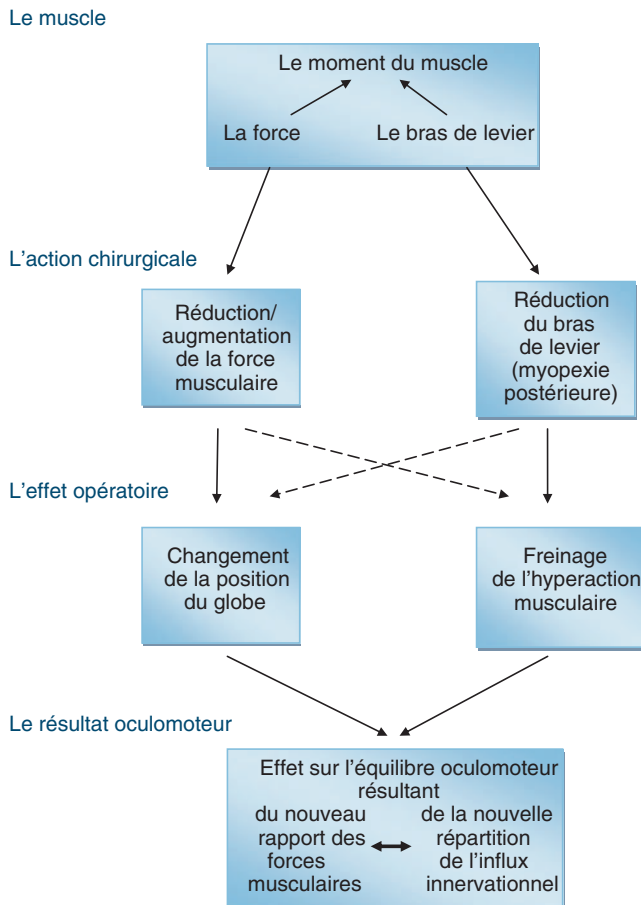


Fig. 4.8

De l'action chirurgicale à l'effet oculomoteur.

## Effets opératoires sur l'équilibre oculomoteur

Nous avons expliqué, dans la première partie de ce chapitre, de quelle manière les différents procédés opératoires modifient l'action des muscles oculomoteurs. Dans la deuxième partie, nous allons montrer comment l'effet d'une opération, même monomusculaire, se répercute sur l'équilibre oculomoteur dans son ensemble, suivant les lois de Sherrington et de Hering, et répondre en même

### Opération monomusculaire

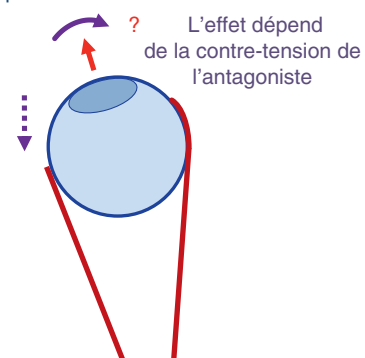


Fig. 4.9

Effet d'une opération monomusculaire fonction pour une part de la contre-tension de l'antagoniste homolatéral.

à une augmentation de sa tension passive et à une récursive,

- augmenter l'effet d'une opération de renforcement;
- si, au contraire, la contre-tension est *excessive*, elle risque de :
  - augmenter l'effet d'affaiblissement attendu d'un recul,
  - diminuer l'effet de renforcement attendu d'un plissement musculaire.

Le nouvel équilibre, ou déséquilibre, binoculaire dépend également de la réactivité des muscles de l'œil non opéré si l'action porte sur l'œil fixateur : le changement du rapport des forces dans le couple de muscles antagonistes de l'œil opéré entraîne un *réajustement de l'influx innervationnel* : celui-ci augmente vers le muscle affaibli ou diminue vers le muscle renforcé; *il entraîne, par le jeu de la loi de Hering, un changement équivalent de la répartition de l'influx innervationnel au niveau des muscles homonymes de l'œil non fixateur.*

Il laisse, en revanche, l'influx innervationnel inchangé pour les deux yeux, si l'action porte sur l'œil *non* fixateur; l'effet de l'opération dépend toutefois aussi du rapport des forces, normal ou anormal, dans le couple des muscles antagonistes de l'œil non opéré.

### Effets de l'opération simultanée de deux ou plusieurs muscles

Lorsque, pour agir dans un sens donné, nous choisissons d'opérer simultanément deux muscles, que ce soit deux muscles antagonistes du même œil (opération combinée unilatérale) ou deux muscles homonymes (opération bilatérale des muscles homonymes), les effets opératoires s'additionnent et s'équilibrent :

- l'opération combinée unilatérale modifie la tension exercée par chacun des deux muscles du couple antagoniste sur le globe oculaire; elle diminue celle de l'un des muscles et en augmente celle de l'autre, de sorte que la somme de leurs forces reste plus ou moins constante. Ce qui change, c'est la position du globe à l'intérieur de la sangle du couple musculaire;
- de même, l'opération bilatérale des muscles homonymes modifie peu la somme des forces de chacun des couples antagonistes; en effet, la force de chacun des synergistes controlatéraux est modifiée par *le jeu de la loi de Hering*; elle est renforcée par le recul ou affaiblie par le renforcement des muscles opérés. Le redressement de l'œil dévié n'est donc pas moindre que pour l'opération combinée unilatérale.



### Point chirurgie

**Peut-on s'attendre à la même efficacité et la même probabilité de résultat en appliquant un dosage donné à un seul muscle, plutôt que de le répartir entre les deux muscles d'un couple antagoniste homolatéral ou entre les muscles homonymes des deux yeux ?**

La réponse est claire :

- les opérations monomusculaires sont, en raison des faits exposés ci-dessus, moins prévisibles; à cet inconvénient s'en ajoute un second, celui de devoir recourir à des dosages forts. Les opérations monomusculaires n'ont de ce fait que des indications limitées (cf. partie III);
- les résultats des opérations bimusculaires sont plus prévisibles que ceux des opérations monomusculaires; les faits le vérifient aussi bien pour les couples de muscles droits que pour le couple des obliques. La règle générale veut donc que l'on opère de préférence deux muscles à la fois; cela permet en outre de rester dans les limites des dosages moyens (cf. chapitre 7 et partie III).

Une opération simultanée de trois ou quatre muscles horizontaux n'est justifiée qu'en cas de très grande déviation ou dans des indications particulières, telle que l'opération de Kestenbaum.

### Cas particulier de la parésie compensatrice d'une parésie

L'effet de la myopexie postérieure se reporte, par le jeu de la loi de Hering, sur l'agoniste controlatéral du muscle opéré; il est ainsi possible, comme Cüppers l'a montré [7], de compenser la *parésie persistante d'un muscle* et de rétablir l'équilibre moteur, en freinant l'hypercinésie relative de l'agoniste controlatéral du muscle parétique, c'est-à-dire en le « parésiant ». En effet, l'influx innervationnel plus fort, nécessaire pour permettre au globe oculaire d'atteindre une position donnée dans le champ d'action du muscle opéré, se reporte vers le muscle parétique dont l'action est par conséquent renforcée. Le terme allemand de « *Gegenparese* » qui désigne cette technique, souvent traduit en français par « parésie contre parésie », l'est plus correctement par « parésie compensatrice d'une parésie » (cf. pour les indications, avantages et inconvénients, chapitre 19).



## Effets des opérations bimusculaires selon l'œil opéré

Peut-on s'attendre à la même efficacité en opérant l'œil fixateur ou l'œil non fixateur, ou bien les muscles homonymes des deux yeux? Dans les trois cas, l'angle strabique est réduit ou, dans le meilleur cas, annulé, mais de manière différente.

### Opération combinée unilatérale sur l'œil fixateur

Prenons pour exemple l'opération combinée des droits horizontaux en cas d'ésotropie.

L'œil fixateur, et restant fixateur, ne change pas de position après l'intervention :

- le recul diminue la force, somme des forces active et passive, du droit médial et le plissement (ou la résection) augmente la force passive du droit latéral homolatéral. Pour que l'œil puisse garder la fixation, le nouveau rapport entre la force diminuée du premier et celle accrue du second doit être rééquilibré par ajustement de l'influx innervationnel, c'est-à-dire par une augmentation de celui-ci vers le droit médial et une diminution vers le droit latéral (figure 4.10). Les effets opératoires des deux gestes s'additionnent et se complètent;
- du fait de la nouvelle répartition de l'influx innervationnel entre les droits médial et latéral de l'œil fixateur, l'influx vers le muscle agoniste controlatéral du muscle affaibli augmente et celui vers le muscle agoniste controlatéral du muscle renforcé diminue. Il en résulte un redressement de l'œil non fixateur. L'effet peut être total ou être incomplet selon que les forces viscoélastiques des droits horizontaux de l'œil non fixateur limitent le transfert (cf. *supra*).

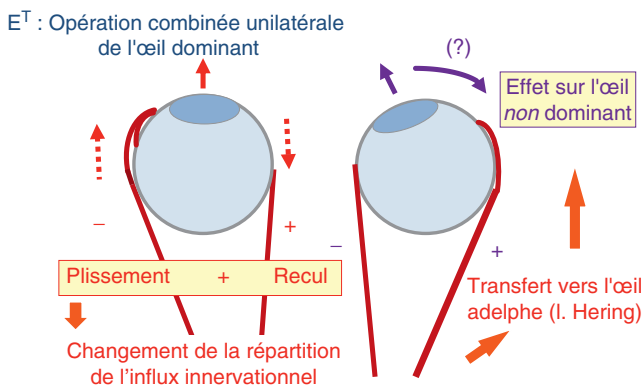


Fig. 4.10

Action de l'opération combinée unilatérale de l'œil fixateur.

Le même raisonnement est valable pour le recul du droit latéral et le plissement du droit médial de l'œil fixateur en cas d'exotropie.

### Opération combinée unilatérale sur l'œil non fixateur

Reprenons l'exemple de l'ésotropie :

- le recul diminue la force, somme des forces active et passive du droit médial et le plissement (ou la résection) augmente la force passive du droit latéral. L'effet opératoire des deux gestes s'additionne et se complète. Le nouveau rapport de force entre les deux muscles entraîne le redressement de l'œil non fixateur, restant non fixateur;
- ce redressement peut être total, incomplet ou excessif. La nouvelle position de l'œil non fixateur dépend de l'affaiblissement et du renforcement effectués. Il dépend aussi de la réaction antagoniste de chacun des muscles opérés, c'est-à-dire de la facilité (inverse de la résistance) avec laquelle le droit médial se prête à une plus grande extension et de la capacité du droit latéral de tirer profit de l'affaiblissement du droit médial (figure 4.11). La répartition de l'influx innervationnel reste, en revanche, inchangée. L'effet de l'opération dépend aussi du rapport des forces, normal ou anormal, dans le couple des muscles antagonistes de l'œil fixateur.

Le même raisonnement est valable pour le recul du droit latéral et le plissement du droit médial de l'œil non fixateur en cas d'exotropie.

Un sujet qui alterne se trouve tantôt dans la situation d'avoir été opéré de l'œil fixateur, tantôt dans celle d'avoir été opéré de l'œil non fixateur. L'effet opératoire peut être différent dans les deux situations; cela peut expliquer que l'angle postopératoire puisse différer selon l'œil fixateur.

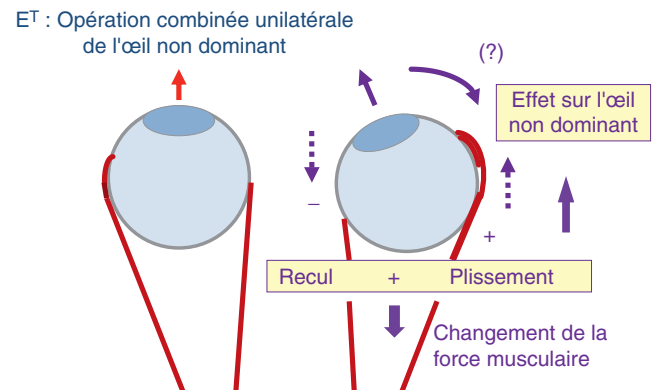


Fig. 4.11

Action de l'opération combinée unilatérale de l'œil non fixateur.

## Opération bilatérale des muscles homonymes

Nous avons vu (*cf. supra*) que le recul, ou plus rarement le plissement (ou la résection), bilatéral des muscles homonymes cumule l'effet de réajustement innervationnel à partir de l'œil fixateur et celui de changement du rapport des forces de l'œil non fixateur, mais à partir d'un muscle par œil seulement (figure 4.12). L'effet total est similaire à celui de l'opération combinée unilatérale sur l'un ou l'autre œil.



### À retenir

Ainsi une intervention combinée sur un couple de muscles antagonistes de l'œil *fixateur* agit-elle en modifiant la répartition de l'influx innervationnel entre les muscles homonymes des deux yeux. Une intervention combinée sur un couple de muscles antagonistes de l'œil *non fixateur* agit en modifiant le rapport de force entre les deux muscles, sans modifier la répartition de l'influx innervationnel. Une intervention sur les muscles homonymes des deux yeux associe la modification de la répartition de l'influx innervationnel de l'œil fixateur et le changement du rapport des forces de l'œil non fixateur.

Il ne faut jamais oublier que les effets s'additionnent et se complètent également si les deux muscles sont opérés au cours de temps opératoires successifs.

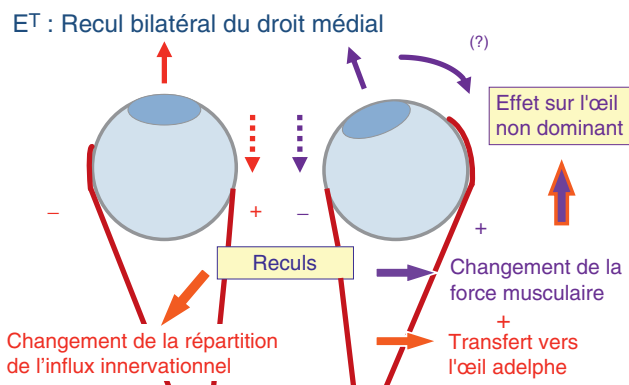


Fig. 4.12

Action de l'opération bilatérale.



### Points clés

- Il est, en règle générale, plus conforme, compte tenu de ce que nous savons des effets opératoires, et pour cela préférable d'effectuer des opérations bimusculaires que monomusculaires pour corriger un déséquilibre oculomoteur. L'effet est plus régulièrement prévisible pour deux raisons essentielles : d'une part, l'effet opposé des forces du muscle antagoniste est neutralisé; d'autre part, la répartition sur deux muscles de la quantité à opérer permet de s'en tenir à des dosages moyens pour chacun des muscles.
- L'effet à attendre d'une intervention ne portant que sur un seul muscle est moins prévisible; les indications en sont de ce fait limitées.
- Ces principes s'appliquent aussi bien aux déséquilibres verticaux ou obliques qu'aux déséquilibres horizontaux.

## Effets iatrogènes<sup>5</sup> indésirables des opérations musculaires

Aucune intervention ne saurait être totalement atraumatique. Des effets iatrogènes indésirables sont par conséquent inévitables [27]; mais ils peuvent être *minimisés* par des choix opératoires judicieux et par le soin apporté à l'exécution des interventions. Les effets indésirables ne sont pas à confondre avec les complications postopératoires: ils sont la conséquence directe et prévisible du geste opératoire effectué et de la manière dont il a été effectué (*cf.* chapitre 10).

## Effets iatrogènes indésirables inhérents au geste opératoire

Il est inévitable qu'après une incision limbique, le volet ténonien soit plus fortement adhérent à la sclère sous-jacente que ne l'est normalement la capsule de Tenon; de même la cicatrice ténonienne d'une incision périphérique est moins souple que la capsule de Tenon normale. Cela se vérifie même si la cicatrice conjonctivale est invisible à l'œil nu et difficilement visible en biomicroscopie. La même voie d'abord peut cependant être réutilisée sans difficultés notables en cas de réintervention sur le même muscle.

<sup>5</sup> Est-il nécessaire de rappeler que *ιατρός* désigne le médecin en grec; tout effet, souhaité ou indésirable, résultant de l'action thérapeutique d'un médecin est de ce fait *iatrogène*!

En regard du muscle où il a été décollé, le feuillet superficiel de la capsule de Tenon est en général épaissi et plus fortement adhérent; mais il se laisse facilement décoller en cas de réintervention. Cette adhérence peut être plus marquée de part et d'autre de la sangle ou autour des fils d'une myopexie postérieure; en cas de reprise, elle doit être clivée avec soins; elle peut l'être sans difficultés, sans blessures musculaires.

Enfin, l'extrémité d'un muscle réséqué apparaît parfois quelque peu épaissie; le pli d'un plissement est au contraire aminci et bien étalé.

L'intensité des réactions cicatricielles est en fait variable d'un sujet à l'autre; avec les précautions indiquées, elle reste cependant modérée, même dans les cas les moins favorables; lorsqu'une réintervention est nécessaire, elle peut être effectuée dans de bonnes conditions.

## Effets iatrogènes indésirables qu'il est possible d'éviter

Les effets énumérés ci-dessus, lorsqu'ils sont plus marqués, ou d'autres effets indésirables surajoutés, altèrent en eux-mêmes la qualité du résultat obtenu; ils peuvent en outre compliquer la reprise de muscles opérés précédemment.

### Effets indésirables esthétiquement gênants

Les cicatrices conjonctivo-ténoniennes défectueuses peuvent faire perdre le bénéfice esthétique du redressement des axes visuels (cf. chapitre 15); elles sont gênantes parce qu'elles sont *visibles*, que le tracé de l'incision soit marqué d'une ligne blanche, que la cicatrice soit irrégulière, épaissie et/ou rouge ou qu'elle forme un bourrelet le long du limbe ou du repli semi-lunaire. L'aspect est particulièrement disgracieux, s'il existe une distorsion conjonctivo-ténonienne, si le repli semi-lunaire est irrégulier et épaissi et surtout s'il est élargi et attiré vers la cicatrice.

### Effets indésirables fonctionnellement gênants

Le jeu musculaire peut être entravé par la *cicatrice ténonienne*. Lorsqu'un feuillet de la capsule de Tenon est accroché dans une suture musculaire, il se forme une bride ténonienne. Si la capsule de Tenon et éventuellement le muscle sont endommagés, il se forme une cicatrice hyperplasique et inextensible, adhérente au muscle. L'une et l'autre diminuent, au minimum, l'effet opératoire et aboutissent, au maximum, à la constitution d'un syndrome d'adhérence (cf. chapitre 15).

Le jeu musculaire peut également être altéré si la *réinsertion sclérale* a été incorrecte, notamment si l'extrémité du muscle n'a pas retrouvé son étalement normal (cf. chapitre 10). Il peut être entravé par le *muscle* lui-même après un dosage excessif provoquant une limitation mécanique de la motilité, en direction du muscle opéré en cas de recul, ou à son opposé en cas de plissement ou de résection.

Les opérations mutilant le muscle et/ou son tendon sont aujourd'hui à éviter; elles entraînent des cicatrices capsulo-musculo-sclérales étendues dont les conséquences fonctionnelles sont imprévisibles; elles rendent toute réintervention sur ces muscles difficile et périlleuse. Le serrage excessif d'une sangle ou des fils de myopexie postérieure peut provoquer des troubles trophiques du muscle en avant et parfois même en arrière de l'ancrage.



### Points clés

- Les effets iatrogènes indésirables des opérations musculaires peuvent altérer la qualité fonctionnelle et/ou esthétique du résultat.
- Ils sont pour une part, inhérents à l'acte chirurgical lui-même.
- Ils peuvent être grandement minimisés par le soin apporté à l'exécution des gestes opératoires, notamment par le recours à la microchirurgie.

Les effets de la chirurgie musculaire découlent des changements apportés, par l'intervention, à la statique et à la dynamique oculomotrice. L'analyse qui en est faite dans ce chapitre est nécessairement schématique; elle a pour but d'en faire apparaître les principes fondamentaux. De même les chiffres, calculés à partir de données moyennes, peuvent varier quelque peu d'un sujet à l'autre. Néanmoins les variations individuelles ne retranchent rien à la valeur générale des principes et des chiffres énoncés ici.

## Références

- [1] Collins CC, Carlson MR, Scott AB, Jampolsky A. Extraocular muscle forces in normal human subjects. *Invest Ophthalmol Vis Sci* 1981; 20 : 652-64.
- [2] Roth A, Speeg-Schatz C. *Eye muscle surgery*. Lisse, NL : Swetz & Zeitlinger. 2001. p. 26-7.
- [3] Beisner DH. Reduction of ocular torque by medial rectus recession. *Arch Ophthalmol* 1971; 85 : 13-7.
- [4] Kommerell G. Chirurgie der äusseren Augenmuskeln : A. Mechanik der Schieloperationen. In : Mackensen G, Neubauer H, editors. *Augenärztliche Operationen VII, 1. Kirschnersche allgemeine und spezielle Operationslehre, Bd IV*; Berlin : Springer-Verlag; 1988. p. 388-98.

- [5] Adelstein FE, Cüppers C. Probleme der operativen Schielbehandlung. *Ber Dtsch Ophthalmol Ges* 1969; 69 : 580–93.
- [6] Cüppers C. Contribution au problème de l'arc de contact. *Bull Soc Belge Ophthalmol* 1981; 196 : 19–29.
- [7] Cüppers C. The so-called « Fadenoperation ». Surgical corrections by well defined changes of the arc of contact, In : Fells P, editor. *Trans. II. Symp. ISA. 1974. Marseille, Paris : Diffusion Générale de Librairie; 1976. p. 395–400.*
- [8] Kaufmann H. *Strabismus*. 3rd ed Thieme : Stuttgart; 2004. p. 518 et s.
- [9] Noorden GK Von, Campos EC. *Binocular vision and ocular motility. Theory and management of strabismus*. 6th ed. Saint-Louis : C.V. Mosby Co; 2002.
- [10] Jaggi JP, Laeng HR, Müntener M, Killer HE. The anatomy of the muscle insertion (scleromuscular junction) of lateral and medial rectus muscles in humans. *Invest Ophthalmol Vis Sci* 2005; 46 : 2258–63.
- [11] Scott AB. The Faden operation : mechanical effects. *Am Orthopt J* 1977; 27 : 44–7.
- [12] Simonsz HJ. The mechanics of squint surgery. *Acta strabologica*. CERES Éditeurs; 1990.
- [13] Clark RA, Isenberg SJ, Rosenbaum AL, Demer JL. Posterior fixation sutures : a revised mechanical explanation for the fadenoperation based on rectus extraocular muscles pulleys. *Am J Ophthalmol* 1999; 128 : 702–14.
- [14] Bagolini B, Dickmann A, Savino G, Bolzani R. Muscle splitting in the surgery of strabismus. In : Kaufmann H, editor. *Trans. XIX. Meeting E.S.A... Universität Giessen; 1991. p. 141–51.*
- [15] Haslwanter T, Hoeranter R, Prilinger S. Reduction of ocular muscle power by splitting of the rectus muscle I : biomechanics. *Br J Ophthalmol* 2004; 88 : 1403–8.
- [16] Hoeranter R, Prilinger S, Haslwanter T. Reduction of ocular muscle torque by splitting of the rectus muscle II : technique and results. *Br J Ophthalmol* 2004; 88 : 1409–13.
- [17] Miller JM, Demer JL, Rosenbaum AL. Effect of transposition surgery on rectus muscle paths by magnetic resonance imaging. *Ophthalmology* 1993; 100 : 475–87.
- [18] Lee J. The alteration of extraocular muscle arc after recession in animal experiments. *Eur J Ophthalmol* 1996; 6 : 331–5.
- [19] Scott AB. Botulinum toxin injection into extraocular muscles as an alternative to strabismus surgery. *J Pediatr Ophthalmol Strabismus* 1980; 17 : 21–5 *Ophthalmology* 1980; 87 : 1044–9.
- [20] Scott AB, Rosenbaum A, Collins CC. Pharmacologic weakening of extraocular muscles. *Invest Ophthalmol* 1973; 12 : 924–7.
- [21] Dunant Y, Esquerda JE, Loctin F, Marsal J, Muller D. Type A botulinum toxin disorganizes quantal acetylcholine release and inhibits energy metabolism. *J Physiol Paris* 1990; 84 : 211–9.
- [22] Stanley EF, Drachman DB. Botulinum toxin blocks quantal but not non-quantal release of ACH at the neuromuscular junction. *Brain Res* 1983; 261 : 172–5.
- [23] Dengis CA, Steinbach MJ, Kraft SP. Registered eye position : short- and long-term effects of botulinum toxin injected into eye muscle. *Exp Brain Res* 1998; 119 : 475–82.
- [24] Harris CP, Alderson K, Nebeker J, Holds JB, Anderson RL. Histologic features of human orbicularis oculi treated with botulinum A toxin. *Arch Ophthalmol* 1991; 109 : 393–5.
- [25] Mc Neer KW, Spencer RF. The histopathology of botulinum toxin injection into extraocular muscles. In : Campos EC, editor. *Strabismus and ocular motility disorders. Proc VI. Meeting ISA. 1990. p. 421–5.*
- [26] Spielmann A. L'importance du droit externe de l'œil dévié après recul d'un droit interne. *Bull Soc Ophthalmol Fr* 1983; 83 : 1043–6.
- [27] Quere MA. *Physiopathologie clinique de l'équilibre oculomoteur*. Paris : Masson; 1983.

# Partie

## Techniques chirurgicales

### PLAN DE LA PARTIE

Bilan strabologique préopératoire (aspects techniques)	87
Anesthésie	105
Dosage opératoire et ajustement peropératoire	119
Ergonomie de l'équipement chirurgical	147
Voies d'abord des muscles oculomoteurs	161
Opérer les muscles droits : les techniques de base	185
Opérer les muscles droits : procédés et protocoles opératoires	227
Opérer les muscles obliques	243
Injections de toxine botulique (aspects techniques)	263
Réintervention : aspects techniques	269
Incidents et complications per- et postopératoires	277
Suivi et résultats postopératoires	295



## Apprendre à opérer

La chirurgie des strabismes est aujourd'hui, comme toute la chirurgie oculaire et orbitopalpébrale, *microchirurgicale*.

S. Véronneau-Troutman, dès 1973 [1], et J. Draeger, dès 1980 [2], ont été les pionniers de la microchirurgie des muscles oculomoteurs. Cette évolution est davantage due à l'impulsion reçue des microchirurgiens du segment antérieur (R.C. Troutman et J. Draeger) que de celle des strabologues eux-mêmes.

Ce progrès technique décisif permet d'opérer aujourd'hui :

1° avec *une plus grande sécurité*, grâce à des gestes plus fins et plus précis;

2° avec *une plus grande précision*; la maîtrise des paramètres quantitatifs de la correction chirurgicale est l'une des conditions essentielles pour que le dosage opératoire ait une valeur effective;

3° *en ménageant* davantage les tissus abordés, conjonctive, capsule de Tenon, muscles et sclère, et *en épargnant* nombre de vaisseaux; la microchirurgie, aussi *peu traumatique* que possible, réduit au minimum les séquelles iatrogènes; elle préserve au mieux le *jeu moteur normal* et assure un *résultat esthétique optimum* des cicatrices ténoniennes et conjonctivales.

Au cours des deux décennies écoulées, la chirurgie des strabismes a en outre progressé dans quatre directions, celles :

1° des *stratégies opératoires sélectives*, basées sur une meilleure compréhension des déséquilibres oculomoteurs et des effets opératoires; elles ont remplacé les recettes opératoires (cf. partie III);

2° de la prise en compte des *données peropératoires* pour la répartition et l'ajustement du dosage opératoire (cf. chapitre 7);

3° de la *chirurgie ambulatoire*, rendue possible grâce aux progrès de l'anesthésie et des techniques opératoires et propagée sous la pression des contraintes économiques; les conditions requises pour une opération ambulatoire sont aujourd'hui bien codifiées; tous les patients ne les remplissent cependant pas (cf. chapitre 6);

4° de *l'anesthésie topique et sous-conjonctivo-ténonienne* pour certaines opérations chez l'adulte (cf. chapitre 6).

Le passage à la microchirurgie change l'esprit de la chirurgie des strabismes et, plus fondamentalement, le mode de pensée de l'opérateur. Cette chirurgie est devenue, chacun l'aura compris, plus exigeante aujourd'hui.

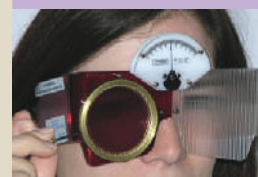Le cheminement qui permettra d'atteindre les objectifs de la chirurgie des strabismes passe nécessairement par les quatre étapes clés suivantes :

- un bilan strabologique rigoureux (chapitre 5);
- un choix stratégique approprié au type et à la forme du strabisme ou du nystagmus (chapitres 17 à 21);
- un dosage opératoire calculé sur la base du bilan strabologique (chapitre 7);
- une technique opératoire minutieuse et précise (chapitres 8 à 15).

La deuxième partie de cet ouvrage détaille les techniques de cette chirurgie, du bilan préopératoire à l'évaluation des résultats postopératoires, en passant par l'anesthésie, l'équipement chirurgical, les techniques microchirurgicales de base, les applications de ces techniques et leurs complications possibles; les choix stratégiques sont exposés dans la troisième partie.

[1] Veronneau-Troutman S. Personal technique in muscle surgery. BOYD Highlights Ophthalmol 1973; 14 : 106–15.

[2] Draeger J. Mikrochirurgische Operationstechnik bei Schieloperationen. Klin Mbl Augenheilk 1980; 177 : 7–11.



# Bilan strabologique préopératoire (aspects techniques)

## PLAN DU CHAPITRE

Bilan clinique préopératoire	88
Examens paracliniques	96

Le temps opératoire, pour essentiel qu'il soit, n'est qu'un moment du traitement d'un strabisme; il a été précédé et préparé par le traitement médical approprié et est suivi de l'accompagnement postopératoire pendant une durée indéfinie (cf. chapitres 18 à 21).

Lorsque le moment est venu, le plan opératoire est élaboré sur la base du bilan préopératoire, effectué au cours de la semaine précédant l'intervention. Il l'est par l'*opérateur* qui réalise l'acte opératoire et qui en assume par conséquent la responsabilité, qu'il soit l'ophtalmologiste traitant du patient ou qu'il intervienne à la demande de l'ophtalmologiste traitant, mais non chirurgien (dont la qualité des soins n'est pas pour autant mise en doute).

Ce bilan est également l'occasion de reprendre, à la veille de l'opération, le dialogue avec le patient ou ses parents, de lui ou leur rappeler la manière dont l'intervention va se dérouler, de répondre à de nouvelles questions, d'obtenir son ou leur consentement, et de prévoir, dès ce moment, les soins et le suivi postopératoires.

### Bilan clinique préopératoire

Le bilan préopératoire est *clinique* : il doit récapituler les données anamnestiques et réunir les données *strabologiques* nécessaires à l'élaboration du plan et au calcul du ou des dosages opératoires, c'est-à-dire aux choix opératoires les plus appropriés à la forme du déséquilibre oculomoteur à corriger et au cas particulier du patient à opérer.



#### Points clés

Le bilan préopératoire a donc pour but d'apporter la réponse aux quatre questions clés suivantes :

- quels sont les angles que la correction chirurgicale doit cibler ?
- au moyen de quels procédés opératoires ces angles peuvent-ils être corrigés ?
- à quels muscles, de quel œil ou des deux yeux, ces procédés doivent-ils être appliqués ?
- quel doit être le dosage opératoire ?



#### Complément

La plupart des cliniques ou centres de strabologie utilisent, pour consigner le bilan préopératoire une feuille de notation des données convenant à

toutes les formes de déséquilibres oculomoteurs (que ce soit ou non en vue d'une base de données informatisée). Selon la forme particulière de chaque cas, certaines données y prennent plus ou moins d'importance; cela n'empêche pas qu'une telle feuille a l'avantage d'offrir une meilleure vue d'ensemble, d'éviter d'éventuels oublis, et de faciliter la synthèse et la prise de décision.

Le bilan préopératoire, proposé ici sous la forme d'une *check-list générale*, est applicable à toutes les formes de déséquilibre oculomoteur; il permet de passer en revue ce que l'opérateur doit savoir, contrôler et vérifier pour arrêter le plan opératoire.

### Ce que l'opérateur doit savoir du sujet qu'il va opérer

L'opérateur, connaissant le type du trouble oculomoteur (strabisme concomitant, strabisme paralytique, strabisme myogène, nystagmus) dont est atteint celui qu'il s'apprête à opérer, doit en outre avoir présent à l'esprit la forme et les données propres à ce patient (figure 5.1) (pour les détails, cf. chapitres 18 à 21) :

- les *données anamnestiques* :
  - l'âge, le *mode*, subit ou progressif, et les circonstances de survenue du trouble oculomoteur,
  - le caractère *intermittent* ou *permanent* de celui-ci,
  - la survenue, à un moment donné, d'une *amblyopie*, rééduquée ou non, guérie ou non,
  - l'éventualité d'un ou de plusieurs temps *opératoires antérieurs*, leur moment et les gestes effectués;
- les *données sensorimotrices* :
  - la *réfraction* et l'*acuité visuelle corrigée* de chaque œil avec la correction optique totale (en échelle logarithmique),
  - l'*alternance* ou la *dominance oculaire unilatérale*, de loin et de près,
  - les indices de *vision binoculaire normale* potentielle, ou de vision binoculaire anormale,
  - les risques de *diplopie durable*.

### Ce dont l'opérateur doit s'assurer

Toute opération oculomotrice doit être préalablement *préparée*; en d'autres termes, le « terrain » moteur et sensoriel doit être préparé, dans toute la mesure du possible, à ce que seront les conditions postopératoires escomptées, afin d'optimiser le résultat fonctionnel. Les modalités

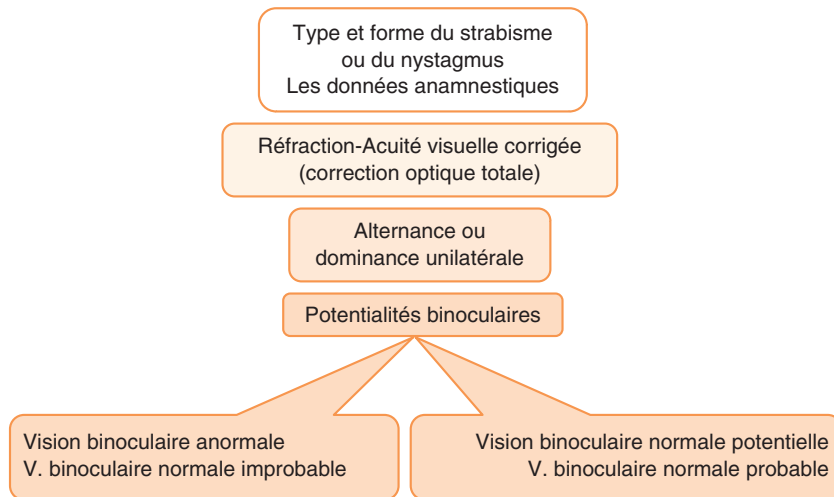


Fig. 5.1

Arrière-plan anamnestique et sensorimoteur.

de cette préparation diffèrent selon la forme du déséquilibre oculomoteur; elle peut être plus ou moins longue (tableau 5.1) (pour les détails, cf. chapitres 18 à 21). Il

appartient à l'opérateur de s'assurer qu'elle a été effectuée et d'évaluer le résultat qui a pu être atteint.

Tableau 5.1. Préparation préopératoire.

Type de déséquilibre oculomoteur	Préparation préopératoire	Durée de la préparation préopératoire
Strabisme concomitant à potentialités binoculaires anormales	Récupération de l'iso-acuité, de l'alternance et du jeu musculaire	Peut prendre 6 à 24 mois
Strabisme concomitant potentiellement normosensoriel	Port de la compensation prismatique totale	2 mois avant l'intervention
Strabisme paralytique	Compensation prismatique optimale lorsqu'elle est possible	1 à 2 mois avant l'intervention
Strabisme myogène	Compensation prismatique à titre de correction d'essai	Au cours du mois précédent l'intervention
Nystagmus congénital	Compensation prismatique du torticolis ou test de la mise en divergence artificielle	1 à 2 mois avant l'intervention

## Ce que l'opérateur doit vérifier

Même s'il a effectué lui-même les bilans antérieurs, l'opérateur vérifie une fois encore les données primordiales pour l'élaboration du plan opératoire (tableau 5.2). Qu'a-t-il à passer en revue ?

### Observer le comportement spontané du sujet en vision de loin et de près

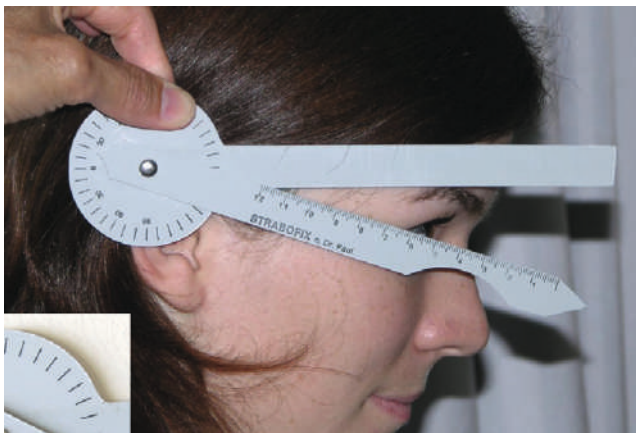Avant toute autre démarche diagnostique, il est nécessaire d'observer l'attitude spontanée du sujet :

- adopte-t-il une position de torticolis, même légère ?
- s'il présente une déviation strabique, de quel sens est-elle (en notant au passage l'existence d'un angle  $\kappa$ ) ?
- fixe-t-il préférentiellement de l'un des yeux, peut-il fixer spontanément de l'œil dominé, ou alterne-t-il ?
- l'éventuel torticolis change-t-il avec le changement d'œil fixateur ?
- la déviation est-elle spontanément variable ?
- existe-t-il un nystagmus manifeste, permanent ou intermittent ?
- quelles sont les conséquences visibles du strabisme compte tenu d'un éventuel angle  $\kappa$ , de la conformation générale du visage, de la disposition et de l'ouverture des fentes palpébrales ?

On mesure le torticolis éventuel selon ses trois axes à l'aide d'un torticolomètre (figure 5.2).

**Tableau 5.2. Données primordiales pour l'élaboration du plan opératoire.**

Données primordiales		Strabismes concomitants		Strabismes incomitants neurogènes ou myogènes	Nystagmus congénital
		Ésotropies	Exotropies		
Comportement spontané en vision de loin et de près		Alternance/ dominance? Fixation croisée?	Alternance/ dominance?	Torticolis? Œil fixateur?	Torticolis?
Angle de base		Angle minimum (composante horizontale et verticale)	Angle maximum (sous compensation prismatique totale)	Angle primaire : – horizontal – vertical – cyclotorsionnel	Orthotropie? ou Strabisme et œil dominant?
Variations angulaires (œil fixateur en position primaire)		Variabilité (différence entre angle maximum et minimum)	Différence résiduelle d'angle de loin et de près sous prismes	Angle secondaire : – horizontal – vertical – cyclotorsionnel	Zone de repos relatif (de loin et de près)
Déficits moteurs	Ductions	Normales?		Limitations motrices	Normales?
	Versions horizontales	Déséquilibre des muscles obliques? À différencier d'une DVD		Angles selon les trois axes dans les positions secondaires et tertiaires Différences entre ductions et versions	Angle du torticolis maximum
	Versions verticales	Incomitance alphabétique V ou A?			
	Cyclorotations	Incomitance alphabétique V ou A?		Différences entre ductions et versions	



**Fig. 5.2** Mesure du torticollis à l'aide d'un compas (torticolomètre).

### Déterminer l'angle de base (avec la correction optique totale de l'amétropie)

Quels sont le ou les angles cibles (*target angles* dans la littérature anglophone) qu'il convient de corriger? Le terme d'angle cible est récent, mais recouvre en fait un concept

qui, sous des appellations différentes, est ancien; il dérive de celui d'angle de base introduit par Bielschowsky.

L'angle de base, au sens que lui a donné Bielschowsky, correspond « à l'angle (avant tout horizontal) mesuré en vision de loin, avec la correction optique totale, sous dissociation de la vision binoculaire » (sens qu'il garde en allemand) [1]. Bielschowsky y voyait à la fois l'angle de référence du strabisme (qu'il a nommé « position de repos relatif») et, partant, l'angle de base de la correction chirurgicale, c'est-à-dire l'angle cible.

L'approche de Bielschowsky garde aujourd'hui encore sa logique et sa cohérence, en partant toutefois d'un angle de référence différent : l'angle de base n'est plus défini à partir de la mesure de la déviation sous écran alterné et prismes, mais à partir du déséquilibre moteur manifeste en vision binoculaire de loin.



#### Définition

**Ce que nous désignons aujourd'hui sous le terme d'angle de base d'un strabisme, quels qu'en soient le type et la forme, est l'angle qui, en vision de**



**loin, résulte du seul déséquilibre de la vergence tonique ou de la seule limitation neurogène ou mécanique de la motilité, sans dissociation, c'est-à-dire sans interruption de la fusion, mais en l'absence d'intrusion des vergences accommodative et de proximité).**

L'angle de base, ainsi redéfini, reste l'angle de référence (et par conséquent la position de repos relatif, selon l'expression de Bielschowsky) et celui que la chirurgie conventionnelle de recul et de plissement musculaire doit corriger, « la normalisation de la position de repos relatif dans toutes les directions du regard et pour toutes les distances de fixation est le but essentiel de tout traitement », selon les termes de Kaufmann [1].

L'angle à cibler est par conséquent l'angle de base; mais celui-ci est-il l'angle en vision de loin, de près, en version horizontale et/ou verticale, tête droite, en position de torticolis et/ou à l'opposé du torticolis? Il n'est en fait aucun de ces angles en lui-même : l'angle de base ressort, selon la forme du déséquilibre oculomoteur, soit de l'angle *minimum*, soit de l'angle *maximum* de la déviation strabique.

### Distance

La *distance* requise pour l'examen oculomoteur doit être respectée. Elle est de :

- 50 m pour la fixation de *loin* (« le loin orthoptique »),
- 5 m (distance à considérer comme une distance intermédiaire);
- 30 cm pour un adulte, 25 cm pour un enfant pour la fixation de *près*; la déviation mesurée dans le regard de 15° environ vers le bas correspond à la position physiologique de la vision de *près*; c'est pourquoi elle prévaut sur celle mesurée dans le regard horizontal.

### Angle minimum

L'angle *minimum* est évalué, œil droit et œil gauche fixant, sous-écran unilatéral :

- en vision de loin et *sans fixation* : pour cela on demande au sujet de regarder *au loin sans fixer un point précis*; on passe alors un écran translucide devant l'œil fixateur, le temps nécessaire pour obtenir le changement d'œil fixateur et pouvoir évaluer l'amplitude du mouvement de refixation effectué par l'œil initialement dévié (figure 5.3A);
- en vision de près avec identification d'un objet, afin de mettre en jeu l'accommodation physiologiquement nécessaire pour la vision à 30 cm (25 cm pour un enfant) : pour cela on demande au sujet de fixer une image ou un caractère tenu à la bonne distance et on procède comme ci-dessus;

- cette évaluation peut être plus précise si l'on place une règle millimétrée horizontalement en regard du bord libre de la paupière inférieure de l'œil dévié, la graduation 0 à la verticale du limbe du côté de la déviation; le déplacement effectué par ce limbe lors de l'occlusion de l'œil fixateur et de la prise de fixation par l'œil initialement dévié, est lu en millimètres sur la règle, puis converti en degrés d'angle selon la table de Paliaga, reprise par Rüssmann (figures 5.3A et B et tableau 5.3) [2–4].

L'angle minimum peut se mesurer au moyen du *test d'occlusion prismatique simultanée*<sup>1</sup>, c'est-à-dire en plaçant simultanément l'écran devant l'œil fixateur et des prismes de puissance croissante devant l'œil dévié, la valeur de la déviation étant donnée par la puissance du prisme qui annule le mouvement de refixation (figure 5.3C et D); mais la valeur mesurée risque d'être supérieure à la valeur effective, car l'angle augmente aussitôt qu'on essaye de le mesurer.

### Angle maximum

L'angle *maximum* est mesuré en fixation de loin, à 50 et 5 m, et de près, œil droit et œil gauche fixateur :

- *sous écran alterné et prismes* de puissance croissante; la valeur de cet angle sans fusion est donnée par la puissance du prisme qui annule le mouvement de refixation lors du passage de l'écran d'un œil à l'autre (figure 5.4A et B);
- lorsque la vision de l'œil dévié est trop faible pour que cet œil puisse prendre la fixation, on recourt à la *méthode du prisme de Krimsky* : elle consiste à placer un prisme de puissance croissante devant l'œil fixateur jusqu'à obtenir le redressement de l'œil dévié, c'est-à-dire jusqu'à amener le reflet pupillaire au milieu de sa pupille (ou symétrique du reflet pupillaire de l'œil sain fixant, en cas d'angle  $\kappa$ ) (figure 5.4C) [5].

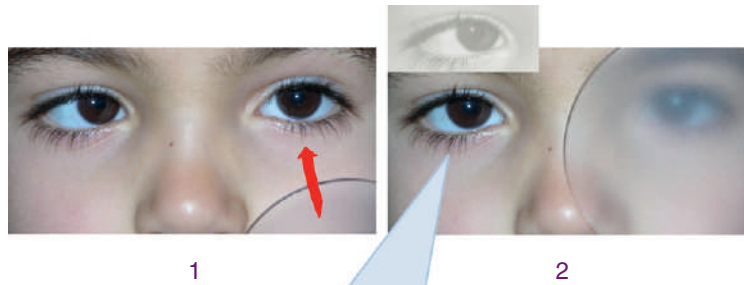
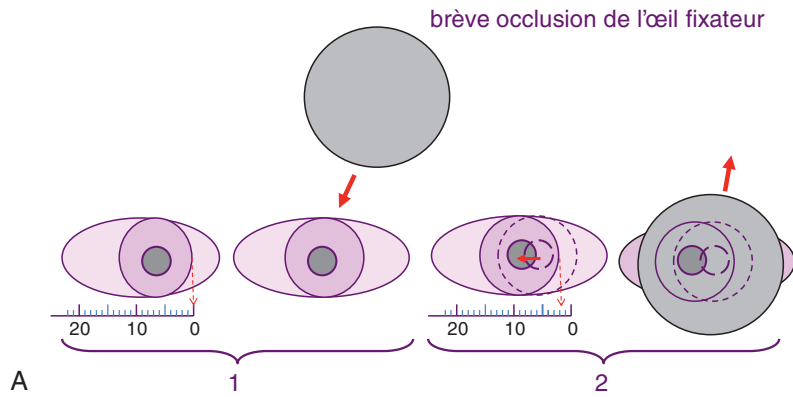
### Mouvements oculaires

Les *mouvements oculaires* sont observés attentivement lors du test de l'écran unilatéral et alterné [6] :

- on observe, pour l'angle minimum, comme pour l'angle maximum, le mouvement de l'œil dévié lors de la prise de la fixation : ce mouvement peut être purement horizontal ou vertical; mais il peut aussi comporter une composante verticale pour le premier ou horizontale pour le second, de l'un ou des deux yeux; la composante verticale d'un strabisme horizontal peut gêner l'exercice de la binocularité ou induire un torticolis, même lorsqu'elle est minime. Une composante verticale lors du test de l'écran alterné

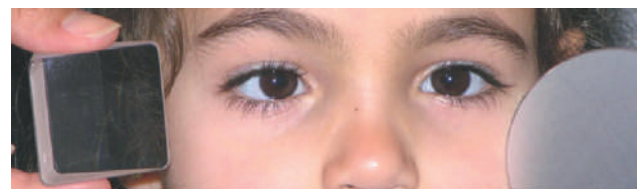
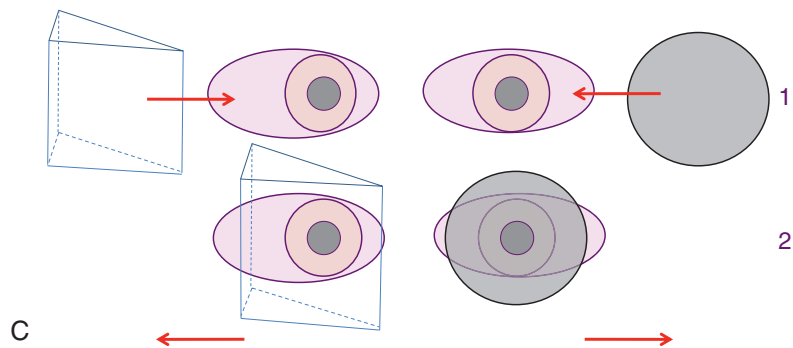
1 Traduction de l'expression allemande *Simultan Prismen Coverttest*.

### L'évaluation de l'angle minimum



B

### La mesure de l'angle minimum

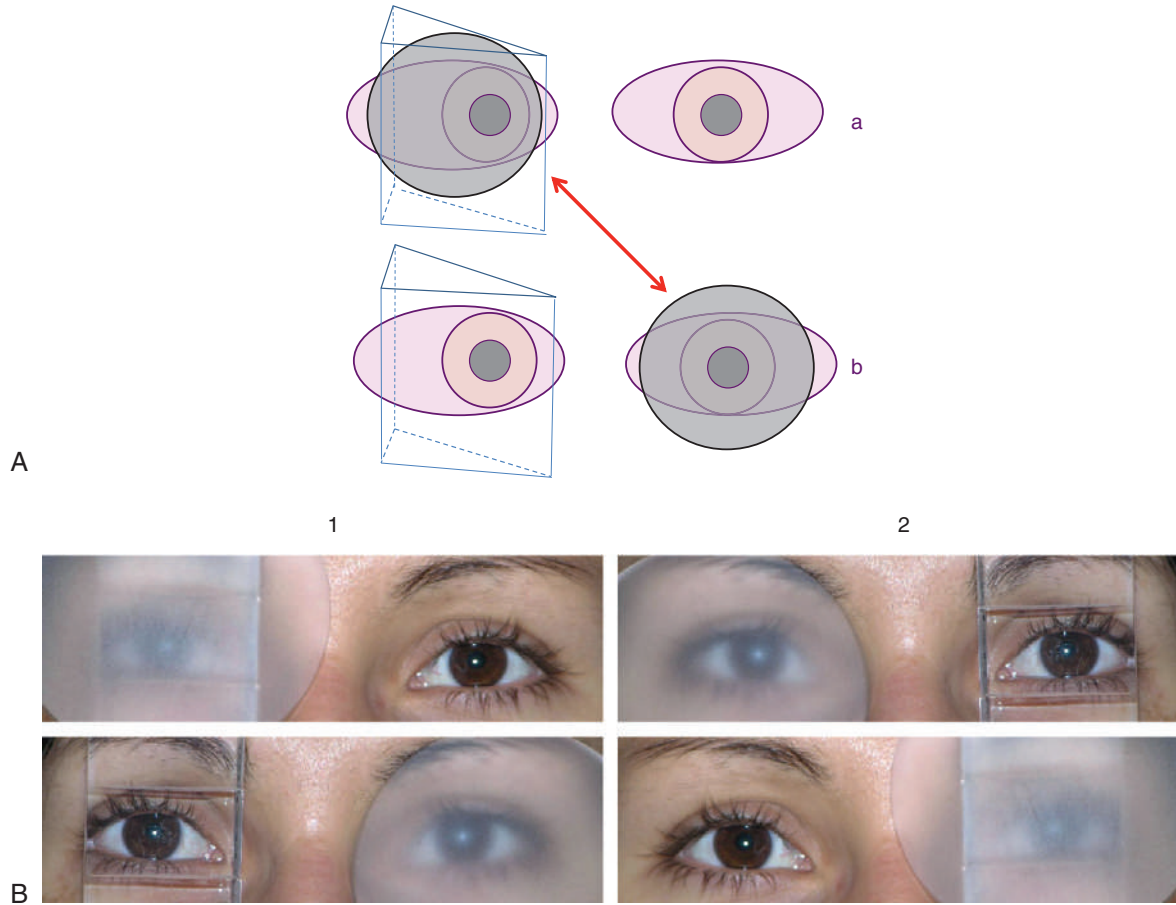


D

**Fig. 5.3**

Angle minimum.  
A et B. Évaluation de l'amplitude du mouvement de refixation sous écran unilatéral. Noter la brève occlusion de l'œil fixateur. C et D. Mesure de l'angle au moyen du test d'occlusion prismatique simultanée (sous écran unilatéral et prismes).

La mesure de l'angle maximum



La méthode de Krimsky

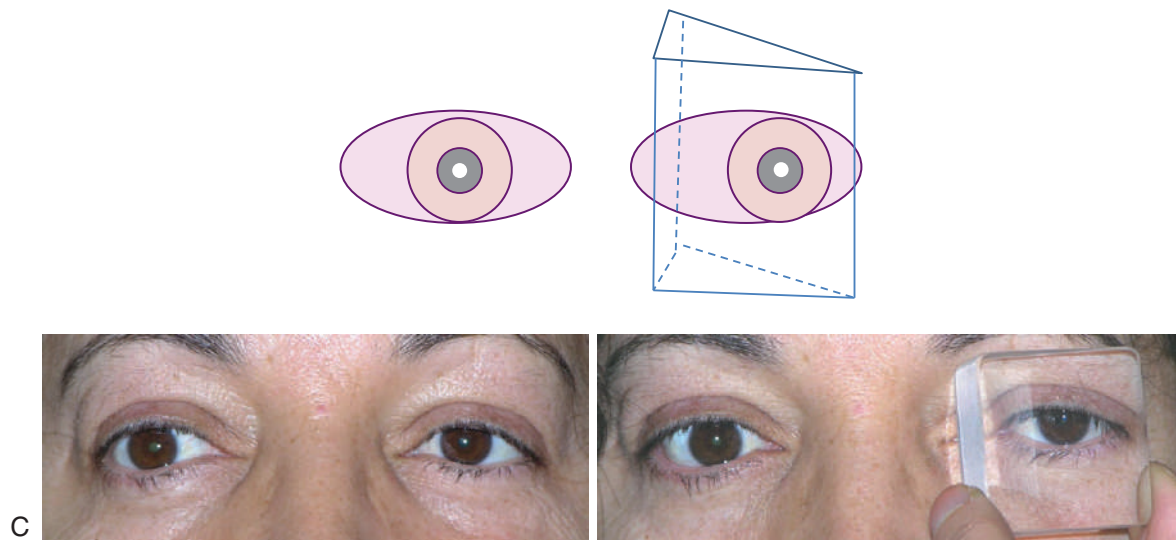


Fig. 5.4

Angle maximum.

A et B. Mesure sous écran alternant et prismes de puissance croissante. C. Méthode de Krimsky.

**Tableau 5.3. Table de Paliaga\* [2, 3].**

Angle en degrés Reflét décentré temporalement (œil dévié en adduction)	Décentrement du reflet cornéen (en mm)	Angle en degrés Reflét décentré nasalement (œil dévié en abduction)
5	0,75	- 4,5
8	1,0	- 7,5
13,5	1,5	- 12,5
18	2,0	- 16,5
22	2,5	- 20
25,5	3,0	- 23,5
29	3,5	- 26,5
32	4,0	- 29
35	4,5	- 31,5
37,5	5,0	- 34

\* L'angle strabique est exprimé en degrés en fonction du décentrement du reflet cornéen (en tenant compte de l'angle kappa) selon la méthode de la strabométrie linéaire de von Graefe. La relation n'est pas linéaire : elle est de 7–8°/mm près du centre, de 5–6°/mm en périphérie; elle est différente en adduction et en abduction. La précision inhérente à cette méthode est de  $\pm 1$  ou 2°.

ne permet pas de différencier un déséquilibre des muscles obliques d'une divergence verticale dissociée (DVD);

- on observe ensuite, l'œil devenu fixateur continuant à fixer, le mouvement de l'œil occlus lors du retrait de l'écran, à la recherche d'un éventuel un mouvement d'abaissement, indicateur d'une DVD;
- l'asymétrie de la 4<sup>e</sup> image des reflets pupillaires de Purkinje permet de reconnaître un microstrabisme.

## Identifier les variations angulaires (rechercher les incomitances)

### Évaluer la variabilité de la déviation

La différence entre l'angle maximum et l'angle minimum exprime la *variabilité* de la déviation; celle-ci peut apparaître :

- de façon spontanée, sans changement des conditions d'examen;
- sous écran unilatéral ou bilatéral, pour une même distance et direction de fixation;
- au passage de la vision de loin à celle de près, ou inversement (incomitance loin/près) (figure 5.5A);
- au changement d'œil fixateur, l'angle le plus petit étant l'angle *primaire*, le plus grand, l'angle *secondaire* (incomitance de latéralité) (figure 5.5B);
- lors des mouvements de version (incomitance directionnelle).

## Rechercher les incomitances

- En explorant les mouvements de *duction* : l'examen séparé des mouvements de chaque œil en direction des positions secondaires et tertiaires fait apparaître un possible déficit ou une limitation motrice dans le champ d'action de l'un ou de plusieurs muscles.
- En explorant les mouvements de *version* :
  - l'examen des mouvements de version fait apparaître les *incomitances* directionnelles en cas de déficit ou de limitation motrice;
  - les mouvements de version *horizontaux* font apparaître un éventuel déséquilibre des muscles obliques : celui-ci est mesuré en version de 25° d'adduction (version de référence pour le dosage opératoire); il peut n'apparaître qu'en version extrême; il est à différencier d'une DVD (cf. chapitre 18).
  - les mouvements de version *verticaux* font apparaître les incomitances alphabétiques A ( $\geq 15$  dioptries) ou V ( $\geq 10$  dioptries) (cf. chapitre 18).
- En explorant l'équilibre cyclotorsionnel :
  - la mesure de la *cyclotorsion subjective* de chaque œil, en vision mono- et binoculaire, s'effectue, de loin et de près, à l'aide de la baguette de Maddox (figure 5.6A) ou d'un dispositif plus élaboré, telles les lunettes de Gracis [7,8];
  - la mesure de la *cyclotorsion objective* s'effectue à partir de rétinographies, prises œil photographié et œil non photographié fixant; on se référera aux limites de normalité déterminées par Bixenman et von Noorden, Lefèvre et al. (figure 5.6B) [9,10].



### Remarque

Pour éviter que la compensation fusionnelle de la cyclorotation vienne fausser le résultat, on se réfère à la ligne horizontale plutôt qu'à la verticale, ou bien on introduit un décalage vertical non fusionnable en plaçant un prisme de 4 dioptries à base supérieure devant l'œil non examiné.

## Mesurer les déviations au moyen des parois tangentielles

En cas de paralysie neurogène ou de limitation motrice myogène, le déséquilibre oculomoteur est quantifié par un examen :

- à la croix de Maddox;
- au coordimètre de Hess-Weiss, de Lancaster ou de Hess (figure 5.7);



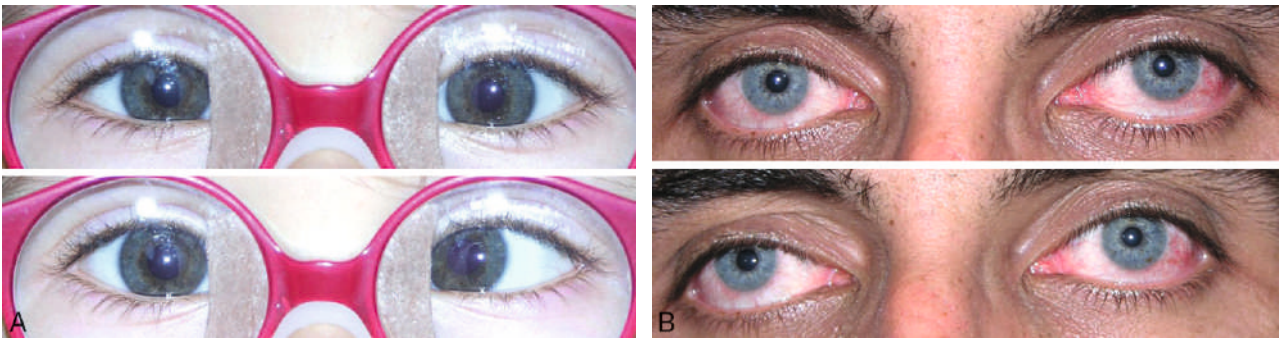


Fig. 5.5

Évaluation des incomitances.

A. Incomitance loin/près en cas d'ésotropie précoce : angle minimum et angle maximum. B. Incomitance de latéralité en cas de paralysie oculomotrice : angle primaire et angle secondaire (exemple d'une parésie du droit médial gauche).

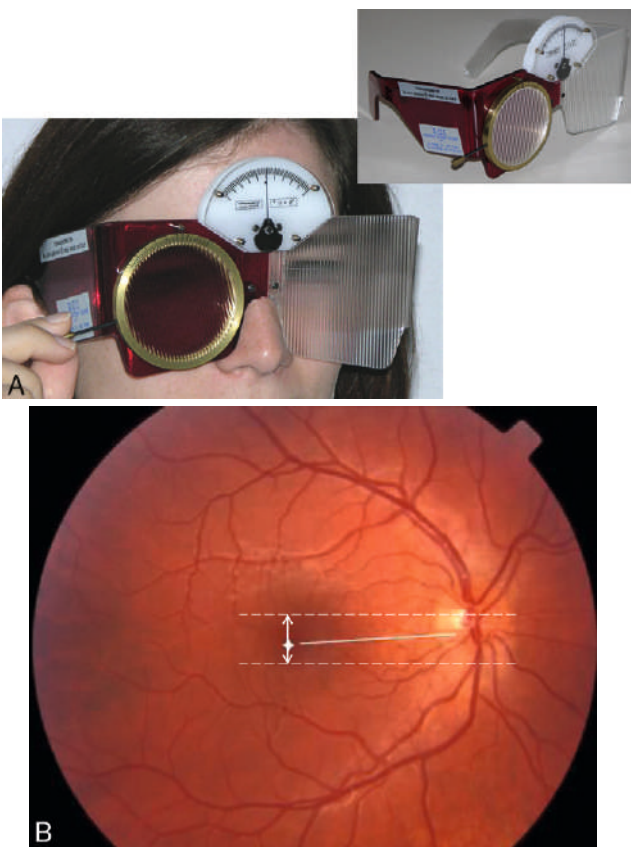


Fig. 5.6

Évaluation de la cyclotorsion.

A. Mesure de la cyclorotation subjective à l'aide de la baguette de Maddox (montée sur les lunettes de Gracis [11]). B. Mesure rétinographique de la cyclorotation : les limites de normalité (d'après Lefèvre *et al.* [12]).

- mais avant tout, actuellement, à l'écran *tangentiel* selon Harms, Herzau et Kolling (figures 5.8A à C). Celui-ci est le plus riche d'informations, il donne une évaluation chiffrée de la déviation selon les trois axes de rotation et dans les neuf directions diagnostiques du regard, œil droit et œil gauche fixateur, toutes les mesures étant effectuées à la distance de 2,5 ou 3 m ;
- du champ moteur et du champ diplopie (figure 5.8D).



### À retenir

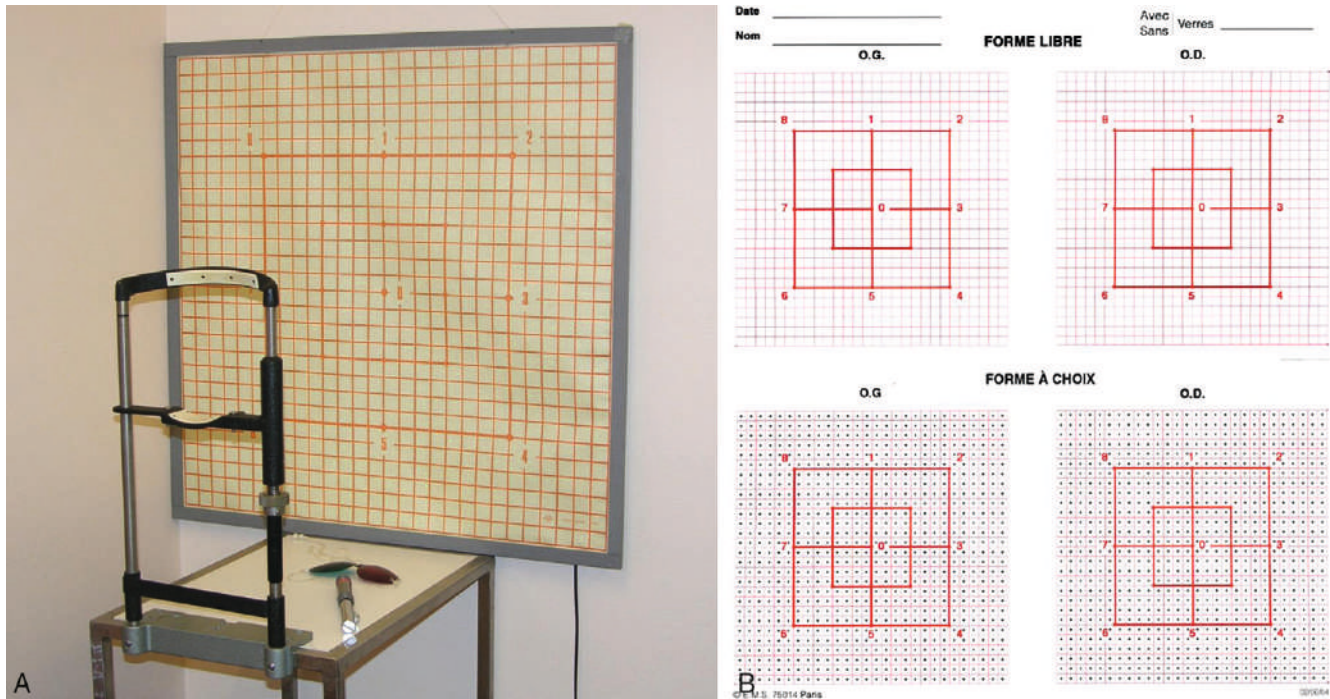
Quel que soit le déséquilibre oculomoteur, le bilan préopératoire suit trois axes principaux :

- déterminer l'angle de base à partir des angles minimum et maximum, et, en même temps, la variabilité de la déviation strabique ;
- rechercher les incomitances horizontales, verticales et cyclotorsionnelles ;
- identifier les déficits ou/et les limitations de la motilité.

## Comment passer du bilan préopératoire au plan opératoire ?

Les résultats du bilan préopératoire sont à interpréter en fonction du type et de la forme du déséquilibre oculomoteur. Ils permettent alors de déduire l'angle cible ou, selon le degré de complexité de la déviation strabique, les angles cibles et, à partir de là, d'élaborer le plan opératoire et de décider par quel(s) procédé(s) opératoire(s) la déviation peut être corrigée :





**Fig. 5.7**

Coordinmètre.

A. Coordinmètre de Hess-Weiss. B. Notation des résultats : les schémas de gauche montrent le déficit moteur de l'œil gauche, œil droit fixant et les schémas de droite, le déficit de l'œil droit, œil gauche fixant.

intervention conventionnelle (ou variantes) ou/et myopexie postérieure, action sur les muscles obliques inférieurs ou supérieurs ou sur les droits verticaux, transposition musculaire, injection de toxine botulique (cf. chapitre 4). Ces résultats, selon les trois axes indiqués ci-dessus, leur interprétation et les options chirurgicales qui en découlent peuvent être réunis en un schéma général (tableau 5.4). Ils sont repris et détaillés dans les chapitres 18 à 21.

Les résultats permettent ensuite de *calculer le dosage* de chacun de ces gestes en fonction de la valeur de la déviation à corriger (cf. chapitre 7). La répartition du dosage entre les deux yeux ou le choix de l'œil à opérer tient compte de la symétrie, de l'asymétrie ou du côté du trouble oculomoteur, et sa répartition entre les muscles du couple antagoniste à opérer, droit latéral/droit médial, droit supérieur/droit inférieur, oblique inférieur/oblique supérieur, de la prépondérance du trouble sur l'un ou l'autre de ces muscles. Ces dosages et leur répartition peuvent au besoin être ajustés en fonction des données peropératoires (cf. chapitre 7).

*Pour tous nos patients, des photos représentant les caractéristiques de la déviation strabique sont prises lors du bilan préopératoire.*

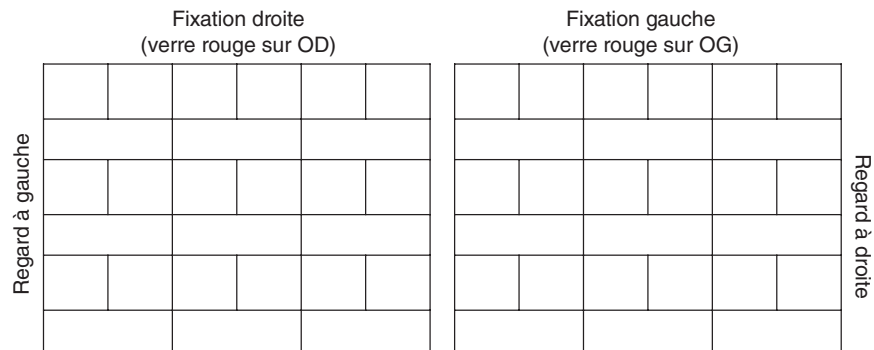
## Examens paracliniques

Selon la forme ou le cas particulier d'un déséquilibre oculomoteur, des examens paracliniques (cf. chapitre 3) peuvent être utiles, voire nécessaires pour compléter l'examen clinique et établir le plan opératoire; mais ils ne sauraient d'aucune manière se substituer à lui, même s'ils apportent des données complémentaires essentielles et décisives.

## Neuro-imagerie<sup>2</sup>

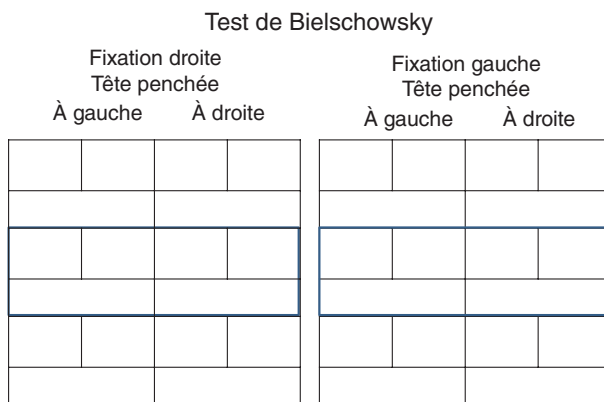
L'exploration des voies nerveuses oculomotrices, comme celle des muscles oculomoteurs eux-mêmes et de l'appareil suspenseur de l'œil, bénéficie aujourd'hui de l'apport de

<sup>2</sup> En collaboration avec E.-A. Cabanis et M.-T. Iba-Zizen.

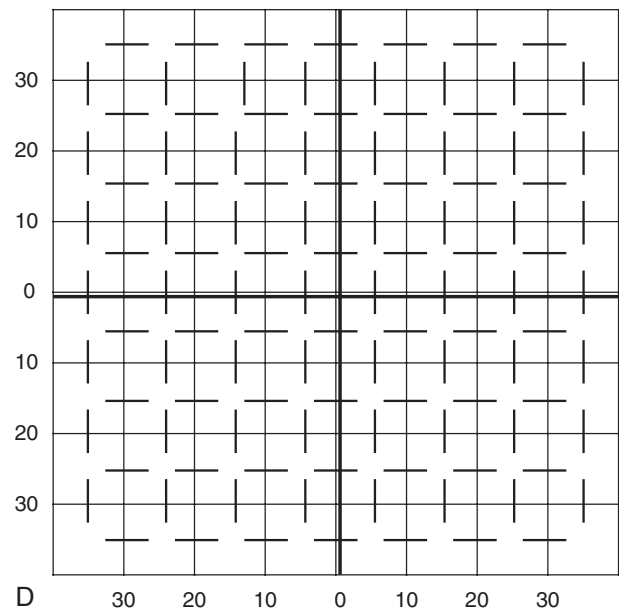


DH	DV
Torsion	

B



C



D

**Fig. 5.8**

Écran tangentiel selon Harms, Herzau et Kolling et champ moteur.  
 A. Examen de la motilité oculaire à l'écran tangentiel. B et C. Notation des résultats : les schémas de gauche montrent le déficit moteur de l'œil gauche, œil droit fixant et les schémas de droite, le déficit de l'œil droit, œil gauche fixant. D. Schéma de notation du champ moteur monoculaire droit/gauche ou du champ du regard binoculaire.

**Tableau 5.4. Résultats des bilans préopératoires, interprétation et options chirurgicales qui en découlent pour les plans et les procédés opératoires.**

Résultats du bilan préopératoire interprétés en fonction du type et de la forme du déséquilibre oculomoteur	Plan et procédés opératoires
<b>Le strabisme est concomitant</b>	
<p>a. Déterminer l'angle de base :</p> <p>– l'angle minimum (ou nul) est l'angle de base en cas :</p> <ul style="list-style-type: none"> <li>d'ésotropie précoce ou précoce différée, où la binocularité est potentiellement anormale (cf. chapitres 3 et 18)</li> <li>d'ésotropie accommodative, normosensorielle ou non, avec excès de convergence</li> </ul> <p>L'angle maximum et, par conséquent, la variabilité résultent de l'excès de convergence</p> <p>– l'angle maximum est l'angle de base en cas :</p> <ul style="list-style-type: none"> <li>d'ésotropie normosensorielle tardive intermittente (ésophorie décompensée) ou constante</li> <li>d'exotropie intermittente ou devenue constante, où la binocularité est potentiellement normale</li> </ul> <p>L'angle minimum ou l'alignement oculaire intermittent résulte de la compensation partielle ou totale de la déviation par la vergence fusionnelle</p>	<p>→ Angle cible</p> <p>↓</p> <p>Opération conventionnelle</p> <p>→ Angle cible → Myopexie postérieure</p> <p>→ Angle cible</p> <p>↓</p> <p>Opération conventionnelle</p> <p>N'est pas un angle cible</p>
<p>b. Rechercher les incomitances associées éventuelles :</p> <p>– verticale ou/et alphabétique associée, justifiant une action appropriée sur les obliques ou les droits horizontaux</p> <p>– une incomitance de latéralité, l'un des yeux déviant davantage lorsque l'autre œil fixe, justifiant une répartition asymétrique de dosage</p>	<p>→ Angles cibles possibles</p> <p>→ Opération asymétrique ou unilatérale</p>
<p>c. Identifier d'éventuelles anomalies particulières associées (torticolis, obliquité ou ouverture inégale des fentes palpébrales, asymétrie des orbites, hypo- ou hypertélorisme, exo- ou énoptalmie) dont il faut tenir compte</p>	<p>→ À considérer si nécessaire</p>
<b>Le strabisme est incomitant, dû à une paralysie périphérique ou supranucléaire</b>	
<p>a. Déterminer l'angle de base :</p> <p>– l'angle primaire (lorsque l'œil valide fixe droit devant), uni-, bi- ou tridirectionnel, est l'angle de base; il donne la mesure du déficit musculaire en position primaire; selon que l'œil parétique :</p> <ul style="list-style-type: none"> <li>atteint la position primaire</li> <li>n'atteint pas la position primaire</li> </ul> <p>– l'angle secondaire (lorsque l'œil parétique fixe ou tente de fixer droit devant), résulte de l'influx nerveux accru vers le(s) muscle(s) déficient(s) et le(s) synergiste(s) controlatéral(aux); il est révélateur du ou des déficits</p>	<p>→ Angle cible</p> <p>↓</p> <p>Opération conventionnelle sur l'œil parétique, <i>idem</i> ou transposition musculaire ± injection de toxine botulique</p> <p>→ Peut être angle cible, opération sur l'œil valide à titre complémentaire</p>
<p>b. Les incomitances de latéralité et de direction sont caractéristiques des états parétiques; elles confirment le diagnostic. Si le sujet peut compenser le déficit par une position de torticolis, il aura la tête tournée en direction du muscle déficient</p>	<p>Peut justifier une opération</p>
<p>c. Identifier les déficits moteurs : quel(s) muscle(s) est(sont) déficient(s) et le(s)quel(s) est(sont) devenu(s) hyperactif(s) pour</p>	<p>→ Renforcer les premiers et/ou affaiblir les seconds</p>
<b>Le strabisme est incomitant, dû à une limitation motrice musculaire ou orbitaire</b>	
<p>a. Déterminer l'angle de base :</p>	

Résultats du bilan préopératoire interprétés en fonction du type et de la forme du déséquilibre oculomoteur	Plan et procédés opératoires
<ul style="list-style-type: none"> <li>– l'angle primaire (lorsque l'œil valide fixe droit devant), uni-, bi- ou tridirectionnel, est l'angle de base; il correspond au déséquilibre résultant de la limitation motrice</li> <li>– l'angle secondaire (lorsque l'œil parétique fixe), résulte de l'influx nerveux accru vers le(s) muscle(s) dont la motilité est limitée et le(s) synergiste(s) controlatéral(aux); il est révélateur du ou des limitations motrices affectant l'œil atteint</li> </ul>	<p>→ Angle cible → Libération de la motilité et/ou opération de réalignement de l'axe visuel de l'œil atteint</p> <p>Secondairement</p> <p>→ Angle cible → Myopexie(s) postérieure(s) et/ou recul(s) sur l'œil valide</p>
b. Les incomitances de latéralité et de direction sont caractéristiques des états de limitation motrice; le sujet recherche la direction du regard où les yeux sont alignés et, s'il le peut, adopte le torticolis correspondant	
c. Identifier les limitations motrices : quel(s) est(sont) le(s) muscle(s) dont la motilité est limitée et l'est-elle dans le sens de la contraction ou/et du relâchement pour	Libérer autant que possible la motilité ou/et freiner le(s) synergiste(s) controlatéral(aux)
Il s'agit d'un nystagmus congénital	
a. Déterminer l'angle de base :	
<ul style="list-style-type: none"> <li>– l'angle du torticolis maximum en cas de nystagmus non strabique, avec torticolis, pour corriger le torticolis</li> <li>– l'angle du torticolis maximum, l'œil dominant fixant en cas de tropie nystagmique : <ul style="list-style-type: none"> <li>• dans un 1<sup>er</sup> temps, pour corriger le torticolis par une opération sur l'œil dominant</li> <li>• dans un 2<sup>e</sup> temps, après correction du torticolis (ou en l'absence de torticolis), l'angle de l'œil dominé, l'œil dominant fixant, pour corriger le strabisme sur l'œil dominé</li> </ul> </li> <li>– l'angle de divergence artificielle maximum toléré : <ul style="list-style-type: none"> <li>• en cas de nystagmus non strabique, sans torticolis, mais atténué en convergence</li> <li>• sans angle de base, en cas de nystagmus sans mécanisme de compensation</li> </ul> </li> </ul>	<p>→ Angle cible → Opération de Kestenbaum ou d'Anderson ± divergence artificielle</p> <p>→ Angle cible</p> <p>↓</p> <p>Opération conventionnelle</p> <p>↓</p> <p>Opération conventionnelle, parfois myopexie postérieure</p> <p>→ Angle cible</p> <p>→ Mise en divergence</p> <p>Abstention ou grands reculs des droits horizontaux (discutés)</p>
b. Rechercher les incomitances éventuellement associées en cas de tropie nystagmique verticale ou/et alphabétique associée, justifiant une action appropriée sur les obliques ou les droits horizontaux	→ Angles cibles possibles
c. Différencier le(s) zone(s) ou position(s) de stabilité ou de moindre instabilité des zones de blocage mécanique	→ Opération du torticolis pour centrer la zone de moindre instabilité

l'imagerie, avant tout de celle par résonance magnétique (IRM). On y a recours aussi bien pour rechercher la cause céphalique ou orbitaire d'un déficit oculomoteur que pour élucider le tableau d'un strabisme sortant du cadre de ceux dont l'étiologie est cliniquement évidente.

Ce faisant, il ne faut jamais perdre de vue l'évidence : l'imagerie du contenu et des parois de l'orbite, ainsi que des espaces anatomiques environnants, entre dans le cadre plus large de la neuro-imagerie dont elle ne peut être isolée [10,13–18].



### Remarque

Rappelons que l'IRM est contre-indiquée chez les sujets porteurs d'un(e) : corps ferromagnétique, corps étranger métallique, corps étranger intra-oculaire méconnu, pacemaker, électrode de stimulation cérébrale, etc. Le scanner à rayons X est alors le recours possible; toutefois, les images dans le plan axial, avec reconstruction en 3D secondaire éventuelle, sont de basse sensibilité.

## Imagerie par résonance magnétique

L'IRM est la technique d'exploration la plus indiquée pour l'exploration céphalique, car elle est la plus riche d'informations (cf. chapitre 1); elle possède quatre avantages décisifs par rapport au scanner à rayons X [13,14,16] :

- elle est polyparamétrique, pouvant varier et multiplier les contrastes, alors que l'absorption des rayons X n'est que monoparamétrique; sa sensibilité est de ce fait beaucoup plus élevée que celle du scanner à rayons X pour explorer le contenu céphalique; elle permet la différenciation des tissus selon leurs propriétés physicochimiques (substance blanche de la substance grise);
- elle est multidimensionnelle; elle permet des sections dans tous les plans de l'espace au cours de la même séance, alors que les coupes du scanner à rayons X ne sont qu'axiales;
- elle permet l'analyse simultanée des flux circulatoires et l'exploration morphologique des structures qui les entourent;
- elle est non irradiante et n'a par conséquent pas les inconvénients des radiations ionisantes ou rayons X, ce qui permet de répéter au besoin les investigations (suivi postopératoire).



### Complément

L'épaisseur des coupes est aujourd'hui de 2 à 4 mm pour obtenir un signal suffisant en une matrice de  $512 \times 512$ ; les coupes peuvent être contiguës, sans intervalle entre elles. Le temps d'acquisition est d'autant plus long que les coupes sont plus fines et varie avec les séquences choisies (imagerie rapide).

Le *traitement des images* se fait dans les trois plans de l'espace, axial, sagittal oblique et coronal et/ou coronal oblique, le sujet examiné tenant les yeux fermés (cf. chapitre 1). L'interprétation du résultat repose sur la confrontation systématique des images des trois plans de coupe. Les séquences pondérées en spin-écho T1 (SEp T1) en saturation de graisse avant et après injection de gadolinium, et pondérées en spin-écho T2 (SEp T2) permettent le plus souvent de faire apparaître le signal des muscles oculomoteurs avec un contraste optimisé. Le [tableau 5.5](#) récapitule les signaux du contenu orbitaire ([tableau 5.5](#) et [figure 5.9](#), cf. aussi les figures 1.21 à 1.24).



### Complément

L'injection intraveineuse de gadolinium (parfois inutile) renforce le signal T1 des muscles, différencie les tendons du tissu musculaire et fait apparaître une inhomogénéité de ce dernier, en cas d'infiltration œdémateuse par exemple. Il ne faut pas oublier que certains sels de gadolinium (mais pas tous) peuvent être partiellement néphrotoxiques chez les patients présentant une atteinte rénale.



### À retenir

L'IRM est la technique d'exploration de choix; elle procure une anatomie descriptive précise, mais habituellement *statique* du contenu orbitaire [13, 14,16]. Sans le moindre équipement supplémentaire, l'acquisition des images dynamiques (cf. chapitre 1) est possible avec les images en position primaire du regard et des images acquises dans les neuf directions du regard. Cette imagerie « *dynamique a minima* » permet d'analyser les changements de position et de diamètre des muscles, ainsi que les variations ou l'absence de variations de leur arc de contact, lorsqu'ils se contractent ou se relâchent; elle est une indéniable aide à la reconnaissance analytique du contenu orbitaire et au diagnostic dans toutes les formes de limitation de la motilité oculaire d'origine purement ou partiellement musculaire (cf. chapitres 18 à 21).

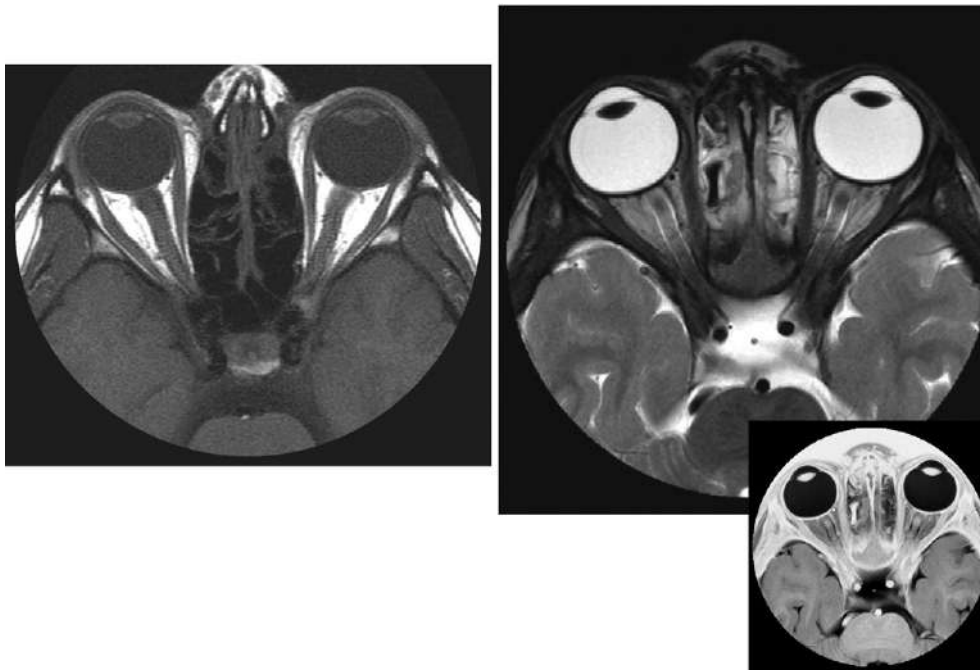
## Scanner à rayons X

Le scanner à rayons X repose par définition sur une atténuation du faisceau rayon X par les zones osseuses, le squelette (os cortical et os spongieux) identifie et localise de façon précise ses altérations. Les images du contenu orbitaire, parties molles, relèvent de l'IRM. C'est pourquoi les indications du scanner à rayons X sont relativement rares : on a recours à cet examen en situation malformative, post-traumatique, tumorale ou post-chirurgicale du squelette, ou lorsque l'examen par résonance magnétique est impossible et/ou contre-indiqué (cf. *supra*).



**Tableau 5.5. Correspondance des structures anatomiques de l'orbite avec leur signal (hypersignal + ou hyposignal –) relatif en IRM, selon la pondération T1 ou T2 de la séquence.**

Détail du contenu oculo-orbitaire Structures anatomiques reconnues		Séquences en spin-écho pondérées T1 (spin-réseau) SEp T1 Temps de relaxation longitudinal, idéalement en saturation de graisse, avant et après injection de gadolinium (Gd)	Séquences en spin-écho pondérées T2 (spin-spin) SEp T2 Temps de relaxation transversal (Séquences anatomiques en inversion photographique)
<b>Globe oculaire</b>	Corps vitré et humeur aqueuse	Hyposignal (en presque noir sur la coupe)	Hypersignal blanc brillant +++
	Capsule cristallinienne Noyau cristallinien	Hypersignal relatif, noyau < capsule (en gris sur la coupe)	Hyposignal non dissociable du noyau et de la capsule cristalliniens
	Corps ciliaire et iris	Hypersignal relatif (en gris sur la coupe) Hypersignal après Gd (++)	Hyposignal relatif du corps ciliaire et de l'iris sur l'humeur aqueuse
	Lit vasculaire de la choroïde	Hypersignal relatif (en gris sur la coupe) Hypersignal après Gd (++)	Hypersignal confondu avec celui du vitré
	Sclère	Non reconnue	Hyposignal
<b>Nerf optique</b>	« Paquet » axonal du nerf optique (1,5 M) au sein du liquide cérébrospinal de l'espace sous-arachnoïdien des méninges péri-optiques (dure-mère, arachnoïde et pie-mère)	Hyposignal modéré, non dissociable des autres structures de l'espace sous-arachnoïdien des méninges péri-optiques	Signal intermédiaire du paquet axonal du nerf optique Hypersignal du liquide cérébrospinal, délimitant le paquet axonal Hyposignal relatif de la dure-mère
<b>Appareil oculomoteur</b>	Muscles oculomoteurs, capsule de Tenon et ligaments suspenseurs du globe	Signal intermédiaire, de leur extrémité apicale à leur insertion sclérale (selon leur épaisseur, compte tenu de l'effet de volume partiel) Hypersignal après Gd (++)	Hyposignal relatif sur la graisse des compartiments intra- et extraconiques, homogène, sauf état pathologique d'orbitopathie inflammatoire
<b>Graisse orbitaire</b>	Graisse orbitaire cloisonnée par ses lames conjonctivofibreuses et vasculaires	Hypersignal hétérogène de la graisse avec hyposignal des septa et des vaisseaux	Hypersignal (++) (d'où l'intérêt des séquences en suppression de graisse)
<b>Paroi orbitaire (squelette)</b>	Corticales osseuses	Hyposignal	Hyposignal
	Médullaire osseuse (graisse)	Hypersignal faible	Hypersignal fort
	Sinus aériques adjacents	Absence de signal	Absence de signal



**Fig. 5.9**

Coupes axiales des orbites illustrant les signaux du contenu orbitaire en T1 et en T2 (les deux images proviennent de sujets différents; cf. tableau 5.5).

Il est à noter toutefois que seuls les signaux T2 en inversion photographique en noir et blanc (cartouche) constituent le parfait outil de compréhension de l'anatomie de la tête du nerf optique *in vivo*.



### Exemple

En cas de fracture du plancher de l'orbite, le scanner à rayons X permet d'objectiver la fracture; mais c'est l'IRM qui montrera les répercussions de celle-ci sur les parties molles, en différenciant les éléments herniés dans le foyer de fracture, la graisse et les structures fibroélastiques de l'orbite, plus exceptionnellement, le muscle droit inférieur. Les deux examens sont ici complémentaires pour le diagnostic et le traitement, conservateur et/ou chirurgical, de ces fractures et/ou de leurs séquelles (cf. chapitre 21).



### Remarque

L'échographie en mode B est par conséquent utile dans tous les déséquilibres oculomoteurs d'origine orbitaire, que le processus pathologique touche un seul muscle (et soit en rapport avec une orbitopathie endocrinienne *a minima*, une myosite, une pseudo-tumeur inflammatoire, une tumeur musculaire primitive ou métastatique, une infiltration hémopathique, une localisation parasitaire) ou qu'il touche plusieurs muscles (et soit en rapport avec une orbitopathie endocrinienne, une pseudo-tumeur inflammatoire, un lymphome, une fistule carotidocaverneuse à drainage unilatéral) (cf. chapitre 21).

## Échographie

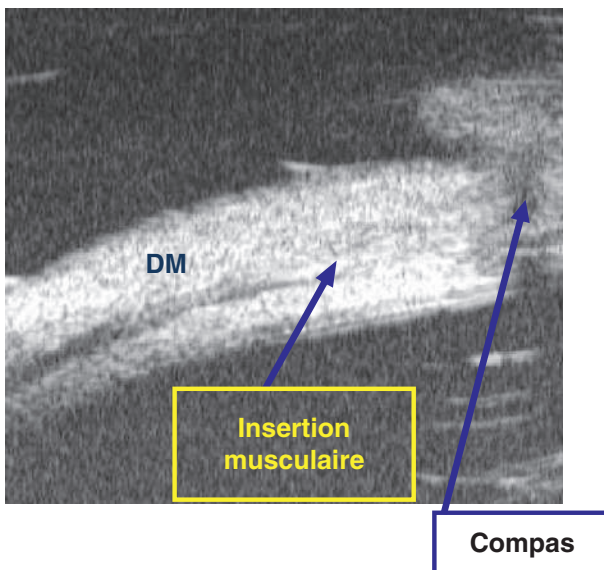
L'échographie en mode B et en temps réel, avec échelle de gris de haute qualité et de haute résolution spatiale, permet d'analyser le contenu orbitaire et, notamment aussi, de faire des mesures comparatives de chacun des muscles oculomoteurs et d'en étudier la réflectivité; elle permet de reconnaître et de localiser les anomalies volumétriques, de les rattacher à leur structure d'origine et de faire ainsi le diagnostic différentiel entre différents groupes de lésions [19,20].

L'échographie en mode A avec une courbe de gain standardisée permet de calculer l'axe antéropostérieur du globe. Plusieurs auteurs ont tenté d'ajouter la longueur axiale au nombre des paramètres à prendre en compte pour le calcul du dosage opératoire de la chirurgie musculaire dans le but de diminuer la variabilité des résultats postopératoires. Nous verrons plus loin l'intérêt que peut avoir cet examen (cf. chapitre 7).

L'ultrasonographie UBM permet aujourd'hui d'explorer la partie antérieure des muscles droits jusqu'à une distance de 18 mm du limbe pour les droits médial et verticaux et de 20 mm pour le droit latéral avec les appareils les plus performant (figure 5.10) [21]; cet examen trouve toute son utilité lorsqu'un muscle doit être réopéré.

## Enregistrement de la cinétique oculomotrice : électro-oculographie cinétique (EOGC) et photo-oculographie (POG)

L'enregistrement des mouvements oculaires permet de fixer, sous forme graphique et/ou numérique, les composantes cinétiques visibles, mais fugitives du trouble oculomoteur; il fait aussi apparaître certains de ses aspects qui, étant plus fins, ont pu échapper à l'examen clinique. Les trois types fondamentaux de mouvements de version peuvent être étudiés : les mouvements saccadiques, les mouvements



**Fig. 5.10**

Image ultrasonographique UBM d'un muscle et de son insertion sclérale [20].

« La figure montre la sclère et au-dessus d'elle, le muscle d'un œil déjà opéré : il s'agit d'un droit médial reculé précédemment. La ligne sombre au milieu de l'image blanche représente l'espace entre le muscle et la sclère. La flèche indique la fin de cette ligne, c'est-à-dire l'insertion musculaire.

La zone floue sur la droite de l'image représente l'une des branches d'un compas chirurgical utilisée comme référence pour situer la position du muscle. Il est facile de voir que l'insertion musculaire se trouve ici à 2 mm environ en arrière du compas. C'est le procédé que nous utilisons lorsque nous voulons repérer la position d'un muscle opéré précédemment. »

Source figure et légende : S.-P. Kraft [21].

de poursuite et le nystagmus optocinétique, de même que peuvent l'être les mouvements de vergence [22].



### Complément

Les appareillages à usage clinique diffèrent par leur mode d'enregistrement des mouvements oculaires :

- l'électro-oculographie cinétique enregistre les variations de la projection péri-orbitaire du dipôle cornée (+)/rétine (-) qui, en luminance constante, résultent uniquement des mouvements oculaires; mais seul l'enregistrement des *mouvements horizontaux* est à même de fournir des données utilisables en clinique;
- la photo-oculographie enregistre les variations de la réflexion d'une lumière sur les structures oculaires, soit celle d'une lumière infrarouge sur le limbe dont l'ajustement optique est cependant délicat, soit celle d'une lumière visible sur la cornée et le fond de l'œil; ces pisteurs oculaires (*eye trackers*) permettent d'enregistrer les mouvements du globe quelle que soit leur direction horizontale, verticale ou oblique; l'enregistrement des deux vecteurs, horizontal et vertical, peut être simultané; cela permet notamment d'analyser, en les décomposant, les mouvements dans les deux dimensions X et Z du plan de Listing, c'est-à-dire d'établir un vectogramme [23].

L'information que l'on peut retirer d'un enregistrement dépend d'abord du niveau technique de l'appareillage. Selon le degré de précision avec lequel il peut être calibré, cette information ne sera que qualitative ou pourra, au contraire, fournir des données quantitatives du trouble oculomoteur. Toutefois, malgré les progrès techniques réalisés, aucun système d'enregistrement n'atteint la précision qu'exige la chirurgie des strabismes. C'est pourquoi l'enregistrement de la cinétique oculomotrice n'est pas une méthode de routine clinique.

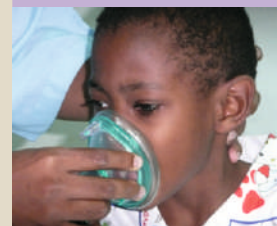

### À retenir

L'EOGC et la POG d'un niveau technique suffisant peuvent cependant fournir des données utiles à partir soit de la comparaison de la cinétique des deux yeux, soit de l'analyse des anomalies cinétiques de l'œil fixant (cf. chapitres 18 à 21).

## Références

- [1] Kaufmann H. Strabismus. 3<sup>rd</sup> éd. Stuttgart : G. Thieme; 2004.
- [2] Paliaga GP. Linear strabismometric methods. *Binocular Vision Quarterly* 1992; 3 : 139–54.
- [3] Paliaga JP, Ghisolfi A, Giunta G, Decarli A. Rotations oculaires et reflets cornéens. *Ophthalmologica* 1980; 181 : 231–6. *J Pediat Ophthalmol* 1980; 17 : 331–6.
- [4] Rüssmann W. Chirurgie der äußeren Augenmuskeln. In : Mackensen G, Neubauer H, editors. *Kirchnersche allgemeine und spezielle Operationslehre : Augenärztliche Operationen, VII, vol. I*. Berlin, Heidelberg, New-York : Springer; 1988. p. 383–9.
- [5] Noorden Von G, Campos EC. *Binocular vision and ocular motility. Theory and management of strabismus*. 6th ed. st-Louise: Mosby; 2003. p. 194f.
- [6] Lang J. *Strabismus. Diagnostik, Schielformen, Therapie*. 5th ed Berne : H. Huber; 2003.
- [7] Gracis GP, Perino P, Felletti M. Biocular cyclometer. Un nouvel appareil pour la mesure de la torsion. *J Fr Orthop* 1992; 24 : 133–40.
- [8] Klainguti G. Comparaison de cinq méthodes de mesure subjectives de la torsion oculaire. *Klin Monatsbl Augenheilkd* 1992; 200 : 409–13.
- [9] Bixenman WW, von Noorden GK. Apparent foveal displacement in normal subjects and in cyclotropia. *Ophthalmology* 1982; 89 : 58–62.
- [10] Lefevre F, Leroy K, Delrieu B, Lassale D, Pêchereau A. Étude des rapports papille-fovéa par rétinographie chez le patient sain. *J Fr Ophthalmol* 2007; 30 : 598–606.
- [11] Ettl A, Kramer J, Daxer A, Koornneef L. High resolution magnetic resonance imaging of the normal extraocular musculature. *Eye* 1997; 11 : 793–7.
- [12] Lang J. The fourth image of Purkinje : a diagnostic tool in microtropia. *Doc Ophthalmol* 1984; 58 : 91–5.
- [13] Cabanis EA, Bourgeois H, Iba-Zizen MT. *L'imagerie en ophtalmologie*. Paris : Masson; 1996.
- [14] Cabanis EA, Carteret M, Pineau JC, Massin M, Abanov A, Lopez A, et al. Imagerie par résonance magnétique orbitaire dynamique (IRMOD) : un protocole biométrique de référence. *Ophthalmologie* 1992; 6 : 174–8.
- [15] Clark RA, Miller JM, Demer JL. Localization and stability of rectus muscle pulleys. Muscle paths as a function of gaze. *Invest Ophthalmol Vis Sci* 1997; 38 : 227–40.
- [16] Iba-Zizen MT, Cabanis EA, Istoc A, Van Effenterre R. Atlas d'anatomie par résonance magnétique « focale » des voies visuelles in vivo. In : Safran AB, Vighetto A, Landis T, Cabanis EA, editors. *Neuro-ophtalmologie*. Paris : Masson; 2004. p. 39–61.
- [17] Roth A, Iba-Zizen MT, Cabanis EA. Anatomie et imagerie céphalique des muscles oculomoteurs in vivo (IRM) In Espinasse-Berrod MA, editors, *strabologie. Approches diagnostique et thérapeutique*. 2nd ed Issy-les Moulineaux : Elsevier Masson : 2008. 372 p.
- [18] Tian S, Nishida Y, Isberg B, Lennerstrand G. MRI measurements of normal extraocular muscles and other orbital structures. *Graefes Arch Clin Exp Ophthalmol* 2000; 238 : 393–404.
- [19] Demer JL, Kerman BM. Comparison of standardized echography with magnetic resonance imaging to measure extraocular muscle size. *Am J Ophthalmol* 1994; 118 : 351–61.
- [20] Dick AD, Nangia V, Atta H. Standardised echography in the differential diagnosis of extraocular muscle enlargement. *Eye* 1992; 6 : 610–7.
- [21] Kraft SP. Use of ultrasound. *Trans. XI<sup>th</sup> ISA-Meeting. Istanbul : (sous presse); 2010*.
- [22] Bourron-Madignier M, Bailly G, Vettard S, Prablanc CL. Exploration fonctionnelle de la motilité oculaire par enregistrement électro-oculographique automatisé des saccades. *Ophthalmologie* 1990; 4 : 441–7.
- [23] Quéré MA, Toucas S, Buquet C, Charlier J, Lavenant F, Pêchereau A. Photo-oculographie différentielle des mouvements verticaux et obliques. *Ophthalmologie* 1990; 4 : 109–15.



## Anesthésie

N. Roten, C. Kern

### PLAN DU CHAPITRE

Choix de l'anesthésie	106
Préparation à l'intervention	107
Anesthésie	108
Principes à respecter pour l'anesthésie ambulatoire	111
Problèmes spécifiques de la chirurgie du strabisme	112



Les progrès en anesthésiologie ont largement contribué aux avancées réalisées dans le domaine de la chirurgie du strabisme.

La plupart des interventions oculomotrices sont effectuées sous anesthésie *générale*, principalement en raison du jeune âge de la majorité des patients et de l'importance de l'immobilité de ceux-ci durant l'opération [1], mais elles le sont également pour le parti qu'il est possible de tirer des données peropératoires. Certaines interventions peuvent également se pratiquer sous anesthésie *locorégionale* ou *topique et sous-conjonctivale* : la présence d'un anesthésiste n'en reste pas moins indispensable au vu des répercussions cardiaques que peut entraîner la manipulation des muscles oculomoteurs.



### Conduite à tenir

Quelle que soit la technique choisie, les *prérequis fondamentaux* de l'anesthésie pour toute opération ophtalmologique peuvent être résumés dans la liste suivante [2] :

- sécurité;
- akinésie;
- analgésie profonde;
- saignement minimal;
- prévention et atténuation du réflexe oculocardiaque (ROC);
- contrôle de la pression intraoculaire;
- connaissance des interactions médicamenteuses;
- réveil calme.

Le risque anesthésique, si minime soit-il, n'est jamais nul; la morbidité et la mortalité liées à l'anesthésie sont devenues très rares; un accident anesthésique n'en est que plus dramatique pour les patients et leur famille, s'il survient. De ce fait, la répétition des actes opératoires doit être évitée dans la mesure du possible.

## Choix de l'anesthésie

Le choix du mode et de la technique d'anesthésie doit tenir compte des données suivantes :

- âge du patient;
- état du patient, ses préférences et sa capacité à collaborer et rester immobile durant toute l'intervention;
- technique chirurgicale, durée et éventuels ajustements postopératoires immédiats, utilité des données peropératoires pour optimiser le résultat postopératoire (cf. chapitre 7).

Le choix ne saurait être systématique : il doit correspondre, pour chaque cas particulier, à l'option préférentielle.

## Anesthésie générale

C'est la technique la plus utilisée à tout âge :

- elle est la seule possible pour les enfants et les patients anxieux ou claustrophobes, ne comprenant pas la langue parlée ou peu collaborants, de même que pour les personnes souffrant d'orthopnée ou incapables d'éviter certains mouvements involontaires (tremblements, toux);
- elle est préférable pour une intervention associant plusieurs actions et/ou portant sur les deux yeux, une intervention sur le muscle oblique supérieur, une myopexie postérieure de Cüppers, une réintervention potentiellement difficile et/ou portant sur plus d'un muscle, ou une intervention pour nystagmus;
- elle est nécessaire pour : l'évaluation des forces musculaires passives par le biais de la position des yeux sous anesthésie, la mesure de l'extensibilité musculaire et le calcul de la différentielle d'extensibilité (cf. chapitre 7).

## Anesthésie locorégionale

L'anesthésie locorégionale – *parabulbaire* ou *périmusculaire, rétrobulbaire* – est utilisée de longue date.

- Elle peut être proposée (mais jamais imposée) à des adolescents ou à des adultes collaborants, si l'intervention se limite à un ou deux des muscles droits, à l'oblique inférieur ou à la partie antérieure du tendon de l'oblique supérieur, et si l'état de santé du patient permet à celui-ci de maintenir et de supporter l'immobilité sur la table d'opération pendant la durée de l'intervention.
- Pour certains malades souffrant de multiples co-morbidités, elle représente une alternative sûre à l'anesthésie générale dont elle partage certains buts : akinésie du globe oculaire, analgésie et diminution de la pression intraoculaire.
- Elle peut être suffisante, mais n'est pas dénuée d'inconvénients et de risques.



### Remarque

Elle peut aussi s'associer à une anesthésie générale et conférer les bénéfices suivants :

- diminution des besoins en anesthésiques généraux et notamment des opiacés intraveineux (en partie responsables des nausées et vomissements postopératoires);
- analgésie per- et postopératoire;

- blocage (atténuation) du réflexe oculocardiaque et par là même une possible diminution des nausées et vomissements postopératoires [3].

## Anesthésie topique seule ou associée à une anesthésie sous-conjonctivale ou sous-ténonienne [4]

Elle remplace le plus souvent aujourd'hui l'anesthésie locorégionale.

- Elle peut être proposée dans les mêmes conditions que l'anesthésie locorégionale et, *a fortiori*, pour une intervention simple et de courte durée ou lors d'ajustements de sutures ou de petits gestes complémentaires. Ses indications doivent être soigneusement pesées.
- Lorsqu'elle est possible, elle a plusieurs avantages : elle comporte moins de risques per- et péri-opératoires que l'anesthésie générale ou locorégionale; l'effet opératoire peut au besoin être ajusté au cours même de l'intervention; le temps de récupération postopératoire est plus court [4].
- Toutefois, elle a aussi des inconvénients : comme l'anesthésie locorégionale, elle limite la liberté opératoire et prive l'opérateur des données peropératoires relatives aux forces musculaires passives.



### Attention

Quel que soit le mode anesthésique envisagé, il ne faut en aucun cas perdre de vue qu'il doit faire l'objet d'une information claire et détaillée, qu'il doit respecter les souhaits du patient. L'anesthésie doit préserver au mieux ses fonctions et garantir, dans chaque cas particulier, les moyens optimaux, à la fois indispensables et suffisants, pour une pleine réussite de l'intervention. Une collaboration et une communication sans faille entre anesthésistes et chirurgiens sont indispensables pour assurer ces résultats.

## Préparation à l'intervention

### Consultation anesthésique préopératoire

La consultation anesthésique préopératoire est une étape primordiale pendant laquelle des éléments très importants doivent être abordés entre le médecin anesthésiste et le

patient ou sa famille, au cas où il s'agit d'un enfant mineur ou d'une personne incapable de discernement.

### Bilan anesthésique

En premier lieu, il s'agit pour le médecin de prendre connaissance du dossier médical du futur opéré et de le compléter par une anamnèse dirigée sur :

- les antécédents médicaux et chirurgicaux;
- l'état actuel de santé;
- les antécédents anesthésiques du patient et de sa famille;
- le traitement médicamenteux associé;
- l'existence d'éventuelles allergies.

À ce stade, l'anamnèse vise essentiellement à détecter des problèmes cardiaques, respiratoires, hématologiques (dont les coagulopathies) et l'éventuelle présence d'un reflux gastro-œsophagien. Il est maintenant largement admis qu'une anamnèse bien dirigée a plus de valeur que des examens de laboratoire demandés de routine; ceux-ci n'améliorent pas la sécurité du patient; ils n'offrent en outre aucune protection légale [5,6].

L'examen clinique est, lui aussi, centré principalement sur les sphères cardiaques, respiratoires et ORL.

L'ensemble de ces informations permet de détecter et de corriger d'éventuels problèmes médicaux mal compensés ou héréditaires (bronchite ou infection des voies respiratoires supérieures en cours, hyperthermie maligne, etc.), de demander des examens complémentaires ciblés et ensuite de classer le patient selon l'échelle de risque anesthésique ASA – *American Society of Anesthesiologists* (tableau 6.1).

Il appartient à l'anesthésiste de demander, si nécessaire, que l'intervention soit différée ou que certains traitements soient au préalable suspendus ou ajustés (asthme mal compensé, par exemple). En cas d'infection ORL en cours (circonstance fréquente en période hivernale), l'intervention doit être repoussée de 3 semaines au moins.

### Entretien

La consultation anesthésique préopératoire est en même temps le moment de fournir au patient une information aussi complète que possible sur les bénéfices et les complications de l'anesthésie proposée, sur les alternatives possibles s'il y en a, et de recueillir son consentement éclairé après avoir répondu à toutes ses questions. C'est aussi l'occasion, s'il le souhaite, de lui remettre des documents résumant les principaux éléments concernant l'anesthésie dont il va bénéficier.

Idéalement, la consultation anesthésique devrait également permettre de diminuer l'anxiété du patient face à l'inconnu de l'opération et de l'anesthésie. Pour les enfants,

**Tableau 6.1. Échelle d'évaluation du risque anesthésique de l'American Society of Anesthesiologists.**

<b>ASA I</b>	Patient en bonne santé
<b>ASA II</b>	Patient avec pathologie systémique compensée, sans limitation fonctionnelle (HTA traitée)
<b>ASA III</b>	Patient avec pathologie systémique compensée, mais avec une certaine limitation fonctionnelle (angor d'effort stable)
<b>ASA IV</b>	Patient avec pathologie systémique présentant une menace permanente pour la santé (angor instable, insuffisance cardiaque décompensée)
<b>ASA V</b>	Patient moribond avec décès probable dans les 24 heures avec ou sans chirurgie

on peut envisager de faire visiter les lieux et de montrer le matériel auquel il sera exposé (électrodes ECG, tenue vestimentaire du bloc opératoire, environnement du bloc opératoire...) et de lui présenter le personnel soignant.

Enfin, c'est dès ce moment qu'il faut déjà prévoir une stratégie antalgique et organiser les suites opératoires, surtout si le mode ambulatoire est prévu (consignes, accompagnement à domicile, possibilités de téléphoner et de revenir à l'hôpital, etc.).

## Jeûne préopératoire

Habituellement, la prise de solides est suspendue 6 heures avant le début de l'intervention afin de limiter le risque de régurgitation et d'inhalation du contenu gastrique au moment de l'induction de l'anesthésie [7].

La prise de liquides clairs (eau, sirop, thé sucré sans lait) est autorisée jusqu'à 2 heures avant l'anesthésie; leur prise n'affecte pas le volume gastrique et améliore grandement le confort des patients [8].

Il faut savoir que certains facteurs (douleur, anxiété, opiacés, diabète, grossesse après 14 semaines d'aménorrhée, hypothyroïdie) ralentissent la vidange gastrique et que ces patients doivent toujours être considérés comme ayant un estomac plein, même après 6 heures de jeûne. De même la présence d'une pathologie de reflux gastro-œsophagien ou des antécédents de chirurgie bariatrique imposent une

séquence spéciale d'induction (induction à séquence rapide) pour l'anesthésie générale, afin de protéger au plus vite les voies aériennes contre une possible régurgitation passive.

## Prémédication

Le but essentiel de la prémédication est de diminuer l'anxiété, ce qui permet une induction anesthésique plus douce et rapide, en particulier chez l'enfant de plus de 1 an. On privilégie la voie orale et il faut qu'elle soit donnée suffisamment tôt (30 à 40 minutes avant l'intervention), afin d'être efficace au moment de l'arrivée au bloc opératoire et de la séparation d'avec les parents.

La prémédication associe le plus souvent un agent anxiolytique (généralement une benzodiazépine) et une crème à base de lidocaïne sur les mains (crème EMLA) pour les enfants en prévision d'une ponction veineuse indolore. Actuellement, l'utilisation du midazolam devient un sujet de controverse en raison, notamment, d'une possible augmentation des troubles du comportement postopératoire chez les enfants prémédiqués avec cet agent [9]. Une approche par l'hypnose est également une alternative possible, si l'anesthésiste possède l'expérience et la formation requises.



### Remarque

Une opération de strabisme répond à une nécessité fonctionnelle, mais non vitale. Cela laisse le temps de la préparer en prenant toutes les précautions nécessaires, afin de l'effectuer dans les meilleures conditions.

## Anesthésie

### Standards minimaux de surveillance (monitoring anesthésique)

Pour toute anesthésie, même locale, le patient doit avoir une canule veineuse perméable en place et doit être monitoré par un ECG, une mesure non invasive de la tension artérielle et une oxymétrie de pouls. Ce monitoring doit répondre aux recommandations ou exigences des sociétés nationales d'anesthésie.

Lors d'une anesthésie générale, on ajoute la capnographie (mesure et courbe graphique du CO<sub>2</sub> expiré), la surveillance de la température corporelle et le monitoring de la relaxation neuromusculaire.

La surveillance de la pression artérielle, de l'oxymétrie de pouls et du rythme cardiaque doit également pouvoir être assurée pendant la phase postopératoire lors du séjour en salle de réveil.

## Anesthésie générale

L'anesthésie générale comporte schématiquement trois phases qui se suivent :

- *l'induction* : perte de conscience, relaxation musculaire, analgésie ;
- *l'entretien* : maintien des fonctions vitales, de la perte de conscience, de l'analgésie et de la relaxation musculaire ;
- *le réveil* : retour progressif de la conscience, du tonus musculaire, de la respiration spontanée et des réflexes protecteurs des voies aériennes (toux, déglutition).

### Induction de l'anesthésie

La phase d'induction, comme celle du réveil, représente un moment délicat. À la perte de conscience, s'ajoutent la disparition des réflexes protecteurs des voies aériennes (avec risque de régurgitation et de broncho-aspiration en cas d'estomac plein), l'apnée, des modifications hémodynamiques (hypotension) et l'apparition possible de phénomènes indésirables tels que hoquet, laryngospasme ou bronchospasme. C'est aussi le moment où des gestes délicats comme l'intubation ou l'insertion du masque laryngé sont réalisés.

L'induction peut être réalisée au moyen d'agents intraveineux ou par des anesthésiques volatils administrés par inhalation (figure 6.1). Cette dernière technique est sou-

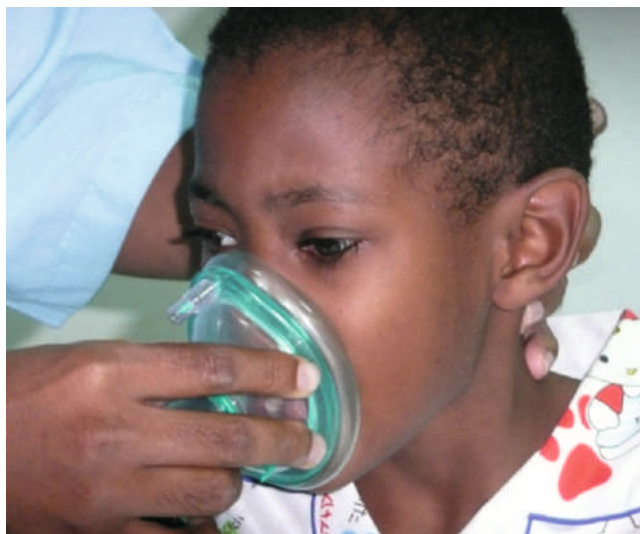

Fig. 6.1

Induction par inhalation au masque.

vent pratiquée en pédiatrie, car elle permet la pose de la voie veineuse une fois l'enfant endormi, mais respirant spontanément.

Les contraintes liées à la proximité du champ opératoire avec les voies aériennes supérieures imposent l'intubation trachéale après administration de curare ou la pose d'un masque laryngé, afin que tout au long de l'intervention le contrôle de la ventilation puisse être assuré.

La relaxation musculaire est nécessaire pour réaliser des gestes comme l'intubation endotrachéale; elle l'est également pour évaluer les forces musculaires passives et ajuster au besoin le dosage opératoire (cf. chapitre 7). Elle est assurée par les curares et parfois également par des agents volatils halogénés.



### Remarque

Les curares non dépolarisants complètent la relaxation musculaire; ils permettent de ce fait une interprétation plus juste des données peropératoires [2] (cf. chapitre 7). En revanche, la succinylcholine (curare dépolarisant) perturbe durant environ 15 à 20 minutes les données, même si son action est de plus courte durée et la récupération de la relaxation musculaire plus rapide que pour les autres groupes musculaires. La richesse innervationnelle des muscles oculomoteurs (cf. chapitre 1) leur confère en effet une sensibilité augmentée à l'action des curares.

### Entretien de l'anesthésie

Durant la période d'entretien, on maintient la perte de conscience, l'analgésie et la relaxation musculaire (selon les besoins chirurgicaux). Afin de réaliser ces trois buts, l'anesthésiste utilise des drogues de différentes catégories selon le concept d'*anesthésie balancée*.

Certains agents intraveineux (propofol) ou les agents halogénés (isoflurane – sévoflurane) inhalés sont administrés en continu avec ou sans protoxyde d'azote, pour assurer l'amnésie et une profondeur de sommeil adéquate. Le propofol permet un réveil rapide [10]. Lors de son utilisation comme agent d'entretien de l'anesthésie, l'incidence des nausées et vomissements postopératoires serait moindre, surtout si on évite le protoxyde d'azote et qu'on utilise des opiacés d'action rapide pour l'analgésie [11,12].

Durant la phase d'entretien de l'anesthésie, il est également important de lutter contre la perte de chaleur



(couverture chauffante, température ambiante, réchauffement et humidification des gaz inhalés) à laquelle sont soumis tous les patients; les enfants y sont particulièrement sensibles. On assure aussi une hydratation adéquate en tenant compte du jeûne et des besoins d'entretien qui dépendent de l'âge.

### Réveil

La période de réveil est marquée par la récupération de la conscience, de la respiration spontanée et d'un tonus musculaire normal (de façon spontanée ou grâce à l'antagonisation des curares). L'extubation ne peut être envisagée que chez un patient dont les constantes vitales (tension artérielle, fréquence cardiaque, fréquence respiratoire, température corporelle, saturation artérielle en oxygène) sont normales; il doit également avoir récupéré la pleine capacité de sa fonction respiratoire et ses réflexes protecteurs des voies aériennes. C'est une période très délicate qui nécessite un environnement calme. On redoute principalement des complications telles que le laryngospasme à l'extubation, des nausées ou des vomissements précoces pouvant entraîner une broncho-aspiration, un frissonnement (ou *shivering*, c'est-à-dire des tremblements musculaires intenses entraînant une augmentation massive de la consommation d'oxygène), une curarisation résiduelle, ou une agitation et l'apparition rapide de douleurs postopératoires. Ces dernières doivent être prévenues par l'administration peropératoire d'antalgiques (opiacés, paracétamol et anti-inflammatoires en l'absence de contre-indications) ou la réalisation d'une anesthésie locale en complément de l'anesthésie générale.

Une fois le patient extubé, il est de règle de le garder en surveillance rapprochée dans une salle de surveillance post-interventionnelle (ou salle de réveil) où il est monitoré de façon continue par une oxymétrie de pouls, un ECG et une mesure non invasive de la tension artérielle. Le personnel infirmier travaillant dans cette structure doit être formé à reconnaître les problèmes pouvant survenir après une anesthésie générale; un médecin anesthésiste doit pouvoir intervenir immédiatement et à tout moment. Pour les enfants, la présence d'un ou des deux parents peut se révéler très rassurante.

L'instillation, dès ce moment, d'un anesthésique local tel que de l'oxybuprocaine (*Novésine*) dans l'œil ou les yeux opérés permet au patient, à l'enfant en particulier, d'ouvrir les yeux sans appréhension.

## Anesthésie locale

### Stand-by anesthésique

#### Conduite à tenir

Même pour une intervention sous anesthésie locale, les précautions suivantes sont indispensables :

- la présence d'un anesthésiste et la disponibilité immédiate de l'équipement nécessaire à une réanimation;
- la mise en place préalable d'une canule veineuse périphérique perméable;
- la mise en place d'un monitoring cardiaque par un ECG, une mesure non invasive de la pression artérielle et une oxymétrie de pouls.

### Prémédication

La prémédication, une benzodiazépine orale ordonnée par l'anesthésiste, ne doit pas compromettre les possibilités de communiquer avec le patient durant l'intervention et de le faire collaborer du fait d'une trop forte sédation. Dans ce cas, l'hydrate de chloral qui ne provoque pas d'amnésie est une alternative intéressante, à condition d'être administré 45 à 60 minutes avant de faire venir le patient au bloc opératoire. Une sédation intraveineuse contrôlée et légère est conseillée avant la réalisation du bloc anesthésique.

### Anesthésie locorégionale

L'anesthésie débute par l'instillation répétée au cours des 20 minutes précédant l'intervention d'un collyre anesthésiant d'hydrochloride d'oxybuprocaine à 0,4 ou 1 % (*Novésine*), éventuellement suivie 5 minutes plus tard d'une instillation unique de collyre d'hydrochloride de cocaïne à 5 % [4].

Elle se continue par l'injection parabolbaire de 1–2 mL de solution anesthésique le long des deux bords du ou des muscles à opérer, sans les toucher eux-mêmes, pour éviter de provoquer une hémorragie à partir des vaisseaux musculaires [13,14].

La solution anesthésique est faite d'un mélange, sans ou avec adrénaline, et de hyaluronidase (pour faciliter la diffusion de l'anesthésique, allonger la durée de l'anesthésie et diminuer le saignement); l'anesthésique local peut être soit de la lidocaïne à 2 %, soit un mélange 1/3–2/3 de lidocaïne à 2 % et de bupivacaine à 0,5 %, la lidocaïne procurant un effet rapide, la bupivacaine assurant un effet de longue durée.

Il est exceptionnel de devoir pratiquer une anesthésie rétrobulbaire en injectant 3 à 3,5 mL d'anesthésique dans le



cône musculaire (à la profondeur de 3,5 cm, à mi-chemin entre le pôle postérieur du globe et le sommet de l'orbite, pour une orbite d'adulte). Si une akinésie est nécessaire, elle peut se faire en complétant par une infiltration de lidocaïne à 1 % sur le pourtour de l'orbite ou en avant de l'articulation temporomandibulaire.

### Remarque

**La dose critique systémique de 15 mL de lidocaïne à 2 % n'est pas atteinte, même en cas d'opération bilatérale [4].**

L'anesthésie locorégionale n'est, toutefois, pas sans inconvénients : les injections plus douloureuses, les doses d'anesthésiques nécessaires plus importantes, les risques systémiques (réactions toxiques systémiques centrales ou cardiaques aux anesthésiques locaux) et locorégionaux (hématome intra-orbitaire, lésions de structures nerveuses ou bulbaires) plus grands, lui font préférer aujourd'hui, chaque fois que cela est possible, l'anesthésie topique et sous-conjonctivale [4].

## Anesthésie topique et sous-conjonctivale ou sous-ténonienne

L'anesthésie *topique* est réalisée par l'instillation d'un collyre d'hydrochloride d'oxybuprocaine à 0,4 ou 1 % (*Novésine*), et/ou de l'hydrochloride de cocaïne à 5 % (*cf. infra*). Cette anesthésie n'agit cependant qu'en surface; elle doit, de ce fait, être répétée après l'incision de la conjonctive sur les structures sous-jacentes. Elle a l'avantage de conserver la motilité oculaire et de permettre d'effectuer ainsi un ajustement sur la table d'opération même.

Cette technique nécessite une capacité de collaboration toute particulière de la part du patient et une bonne expérience de la part de l'opérateur. Elle est suffisante pour certains gestes simples ou complémentaires, des ajustements différés de sutures, pour l'ablation d'un fil ou pour percer un petit abcès de suture [13,15].

Pour toute opération plus conséquente, l'anesthésie topique doit être complétée par une anesthésie sous-conjonctivale ou sous-ténonienne :

- avant le début de l'intervention ou après l'incision conjonctivo-ténonienne, on injecte de part et d'autre du ou des muscles à opérer 1 à 2 mL de lidocaïne à 2 % ou du mélange de lidocaïne (1/3) et de bupivacaïne (1/3–2/3), sans ou avec adrénaline (*cf. supra*);
- pour éviter l'injection à l'aiguille et minimiser le risque d'hémorragie musculaire, Fricke et Neugebauer ont proposé, et adopté comme technique de routine, d'ouvrir l'espace sous-

ténonien de part et d'autre du ou des muscles sous anesthésie topique, puis d'injecter le mélange anesthésique dans l'espace sous-ténonien périmusculaire à l'aide d'une canule mousse [4].

## Conduite de l'intervention

*On veille tout particulièrement à maintenir dans la salle une ambiance calme pour diminuer le stress du patient. On pense à réduire la lumière du scialytique à un niveau qui, restant suffisant pour l'opérateur, évite de l'éblouir.*

L'emploi de l'anesthésie locorégionale ou topique oblige à pratiquer les gestes chirurgicaux avec la plus extrême douceur et d'éviter les fortes tractions sur les muscles pouvant être à l'origine de douleurs profondes au niveau de l'anneau de Zinn.

Si malgré toutes les précautions prises, l'anesthésie locale, locorégionale ou topique et sous-conjonctivo-ténonienne, s'avère insuffisante à certains moments de l'intervention, elle peut être combinée et complétée avec une *sédation au propofol*, par exemple, tout en laissant le patient en respiration spontanée; cette technique permet en principe au patient de quitter plus vite le bloc opératoire qu'après une anesthésie générale [16].

Il se peut, dans de rares cas de douleurs incontrôlables, qu'il faille passer à une anesthésie générale; toutes les dispositions doivent avoir été prises pour cette éventualité.



### Attention

**Quel que soit le mode anesthésique adopté, l'anesthésiste doit prendre en compte les exigences de la chirurgie oculomotrice; réciproquement, l'ophtalmologiste doit toujours se soumettre aux impératifs anesthésiques.**

## Principes à respecter pour l'anesthésie ambulatoire

Les techniques anesthésiques et chirurgicales permettent aujourd'hui de pratiquer la plupart des opérations de strabisme en hospitalisation de jour; les contraintes économiques y obligent. Cela ne peut cependant se faire qu'aux conditions ([tableau 6.2](#)) qui sont à observer pour permettre un retour à domicile le jour même de l'intervention.

Ces conditions sont à expliquer lors de la visite préopératoire du chirurgien et de l'anesthésiste, afin que les patients et leur famille puissent s'y préparer et organiser l'accompagnement pour le retour et la surveillance à domicile. L'autorisation de

**Tableau 6.2. Conditions du retour à domicile le jour même de l'intervention.**

Conditions locales	Conditions générales
L'état local doit être satisfaisant, sans complications immédiates et en l'absence de saignement	Stabilité des fonctions vitales et des signes vitaux durant une heure au moins Patient orienté dans le temps et l'espace Boissons tolérées Nausées et vomissements contrôlés Miction spontanée possible Capacité de se déplacer sans assistance Absence de douleur ou son contrôle Présence d'une personne adulte et responsable pour le retour à domicile et la première nuit Consignes et numéros d'appel donnés en cas de survenue d'un incident ou d'une complication

sortie doit en principe être donnée par l'anesthésiste et le chirurgien ou leurs remplaçants désignés. Les patients doivent également être munis d'instructions écrites et d'une ordonnance pour l'antalgie postopératoire à domicile; ils doivent disposer d'un numéro de téléphone pour appeler en cas de questions ou de problèmes survenant après la sortie de l'hôpital.

## Problèmes spécifiques de la chirurgie du strabisme

### Aspects manipulateurs et anesthésiques

La proximité du champ opératoire avec les voies aérodigestives impose en cas d'anesthésie générale une intubation trachéale avec assistance ventilatoire ou la pose d'un masque laryngé (moyen supraglottique de ventilation).

### Intubation trachéale

L'intubation trachéale est la technique anesthésique la plus utilisée pour la chirurgie des strabismes. La trachée étant plus courte chez l'enfant, il faut être particulière-

ment vigilant pour que la sonde d'intubation ne se déplace pas en cours d'intervention en direction de la carène ou d'une bronche souche (intubation sélective droite plus que gauche, avec ventilation uni-pulmonaire) ou, au contraire, ne ressorte en deçà des cordes vocales (extubation accidentelle). Un contrôle auscultatoire bilatéral est obligatoire après l'intubation et la fixation du tube ainsi qu'après chaque manipulation de la tête pour s'assurer que les deux plages pulmonaires restent ventilées de façon symétrique. De même, la surveillance en continu de la fraction et de la courbe de CO<sub>2</sub> expiré est obligatoire puisque leur présence garantit la bonne position de la sonde d'intubation dans la trachée et non pas dans l'œsophage.

### Masque laryngé

En l'absence de contre-indications (risque de régurgitation, obésité morbide, difficultés prévisibles d'intubation, opération prolongée au-delà de 2 heures), le *masque laryngé* a les avantages de pouvoir être inséré sans curares et de provoquer moins de toux au réveil [17]. Il permet aussi d'éviter l'intubation trachéale chez les patients asthmatiques dont la réactivité des voies aériennes est augmentée ou chez les ex-prématurés ayant souffert de bronchodysplasies. Son positionnement et sa fixation doivent être très soigneux pour prévenir tout déplacement en cours d'intervention. La ventilation contrôlée en pression positive est possible à condition de ne pas dépasser des pressions d'insufflation de 20 cm H<sub>2</sub>O; une pression trop forte provoquerait une insufflation gastrique de gaz; celui-ci pourrait favoriser la régurgitation passive de liquide gastrique, gêner le retour veineux chez l'enfant (et donc diminuer son débit cardiaque) et diminuer la compliance pulmonaire. En revanche, si durant l'intervention la profondeur d'anesthésie est insuffisante, on s'expose au risque de laryngospasme (fermeture réflexe des cordes vocales) qui peut compromettre sérieusement l'oxygénation.

La chirurgie du strabisme constitue un stress chirurgical mineur et dans la grande majorité des cas, il est réalisé chez des patients en bonne santé (classe de risque ASA I ou II). Les rares accidents anesthésiques graves peuvent être secondaires à une réaction anaphylactique, un surdosage anesthésique ou un problème ventilatoire (difficulté d'intubation et d'oxygénation, intubation œsophagienne méconnue, déconnexion du tube, broncho-aspiration). La plupart du temps, ils peuvent être prévenus et anticipés par une anamnèse soigneuse pour les allergies et un examen des voies aériennes supérieures à la recherche de critères de ventilation et d'intubation difficile.

## Dysrythmies

Les troubles du rythme cardiaque sont liés à l'existence d'un réflexe polysynaptique provoqué par une hyperpression intraoculaire (réflexe oculocardiaque vrai), une traction sur les tendons des muscles oculomoteurs, et la stimulation de l'iris, de la conjonctive ou même de la paupière (figures 6.2 et 6.3).

Les manifestations du réflexe oculocardiaque (ROC) sont essentiellement cardiaques sous forme de bradyarythmies (diminution de la fréquence cardiaque de 15 à 20 % par rapport à la fréquence de base), avec ou sans hypotension, et pouvant aller jusqu'à l'asystolie [18]. L'apparition de battements ectopiques, d'un rythme nodal ou même d'une fibrillation ventriculaire a aussi été observée.

Sur le plan respiratoire, on peut noter, en cas de ventilation spontanée, une bradypnée ou même une apnée.

La fréquence de survenue du ROC est élevée, de 80 à 90 %, mais son intensité s'épuise avec la répétition des manœuvres de traction sur les muscles [19].

Les facteurs de risque du ROC sont :

- le jeune âge, en raison de la prédominance du système parasympathique;

- la prise de collyres cholinergiques (aujourd'hui abandonnés);
- l'utilisation d'opiacés en raison de leurs propriétés vagotoniques, avec un risque d'autant plus grand qu'ils sont d'action rapide (dans l'ordre décroissant du risque, on trouve le rémifentanyl, le sufentanyl, le fentanyl);
- une profondeur anesthésique insuffisante;
- l'emploi de succinylcholine;
- l'emploi de certains volatils (la fréquence de survenue étant plus importante avec l'halothane qu'avec le sévoflurane) [20];
- une traction exercée brusque et forte sur les muscles [20];
- la traction exercée sur le muscle droit médial (muscle parfois hypo-extensible et sur lequel on intervient plus souvent);
- l'hypoventilation avec hypercarbie qui augmente le risque de survenue de bradycardie.

La prévention du ROC passe en tout premier lieu par une manipulation douce et progressive des muscles par le chirurgien, le maintien d'une profondeur d'anesthésie adéquate et de la normocarbie. L'emploi préventif de drogues anticholinergiques, comme l'atropine ou le glycopyrrolate (moins tachycardisant), pose le problème de leur efficacité à titre préventif, du moment de leur administration et de leurs effets secondaires, notamment de la survenue d'arythmies.

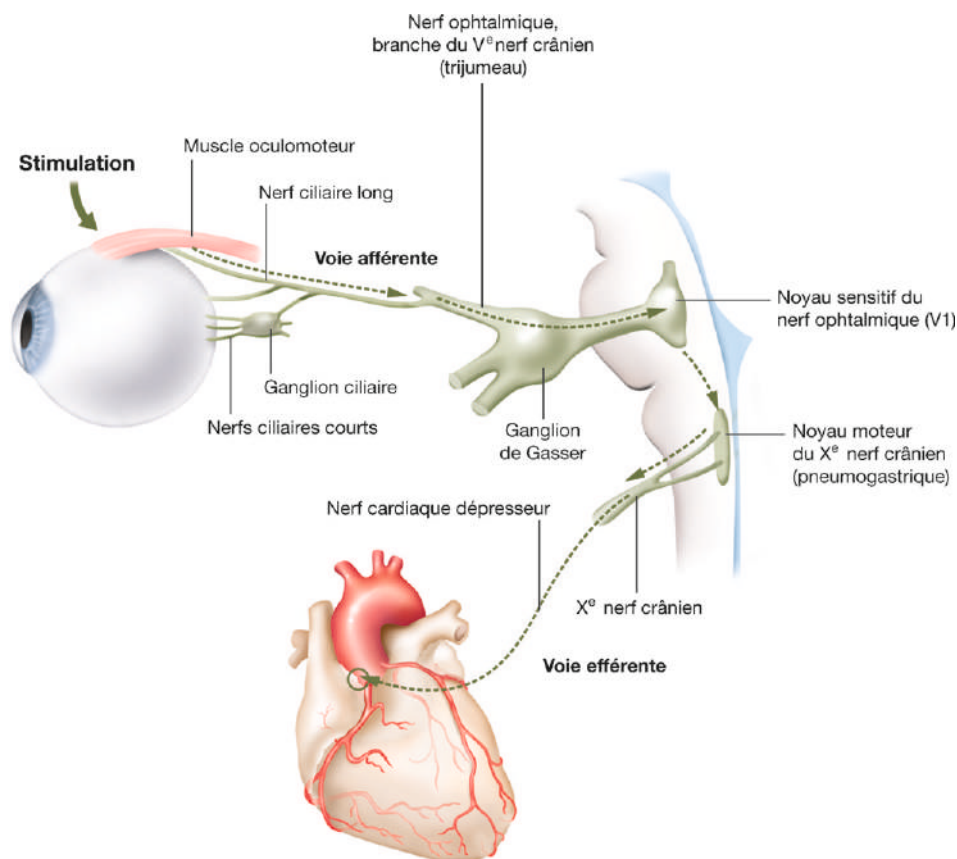
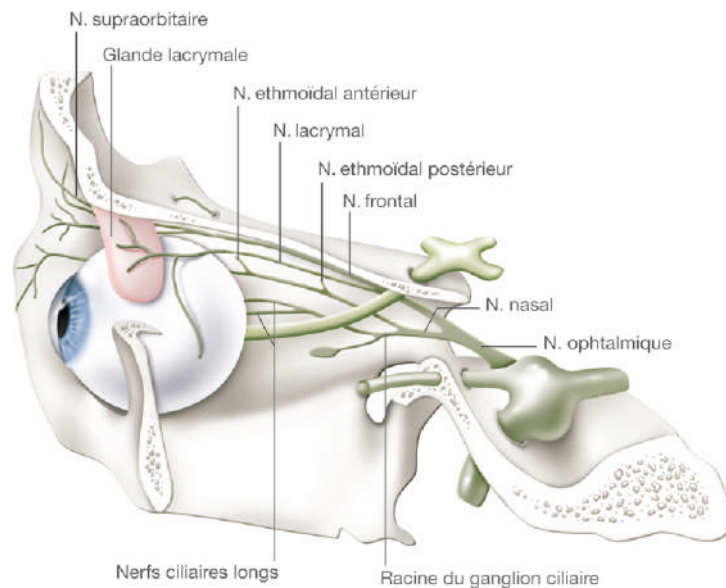


Fig. 6.2

Réflexe oculocardiaque : voies afférentes via le V<sup>e</sup> nerf crânien et efférentes via le X<sup>e</sup> nerf crânien.



**Fig. 6.3**

Innervation sensorielle de l'orbite.

En bloquant les voies afférentes du ROC avec un bloc péribulbaire, on offre une certaine protection contre les arythmies et une amélioration du confort postopératoire [3]; mais ce geste comporte en lui-même d'autres risques potentiellement sévères; il s'agit donc d'en peser les bénéfices et les risques avant de le réaliser de façon systématique.

L'utilisation préférentielle de certains curares (du rocuronium, par exemple) pourrait également réduire la fréquence de survenue du ROC [18]. L'utilisation de volatils de génération plus récente, tels que le sévoflurane, conduit aussi à une diminution de la fréquence de survenue et de la sévérité des bradycardies dues au ROC [20].

Le *traitement du ROC* repose principalement sur la collaboration entre le chirurgien et l'anesthésiste, ce dernier devant signaler immédiatement toute arythmie pour que l'opérateur relâche la traction exercée sur le muscle ou la pression exercée sur le globe oculaire. En parallèle, on s'assure immédiatement de l'existence d'une normoventilation et d'une profondeur d'anesthésie adéquate. Si ces mesures ne suffisent pas, des drogues comme l'atropine (10 à 20 µg/kg) ou le glycopyrrolate (5 µg/kg) sont administrées par voie intraveineuse.

## Nausées et vomissements postopératoires (NVPO)

La fréquence des NVPO est élevée dans ce type de chirurgie (60–80 %); la chirurgie du strabisme est considérée comme un facteur de risque indépendant dans la survenue des NVPO [1,21]. Ils surviennent habituellement lors de la pre-

mière prise de liquides et le fait de retarder cette première prise n'affecte en rien le risque.

Les causes et facteurs de risque des NVPO peuvent s'expliquer par :

- un déséquilibre opto-cinétique (« mal de mer ») induit par la diplopie aiguë postopératoire qui provoque la stimulation de récepteurs histaminiques (H1) et muscariniques (M1 corticaux, M2 pontiques), avec activation des noyaux vestibulaires et du centre du vomissement;
- l'âge : la fréquence de survenue augmente à partir de l'âge de 3 ans;
- le sexe féminin dès la puberté;
- des antécédents de NVPO chez le patient ou chez ses parents (dans le cas de la chirurgie pédiatrique);
- la douleur et le stress postopératoires;
- l'emploi d'opiacés;
- la distension gastrique (favorisée par l'utilisation de pression d'insufflation > 20 cm H<sub>2</sub>O avec un masque laryngé);
- certaines techniques chirurgicales, telle que la myopexie postérieure, pouvant aussi induire plus de NVPO, pour une technique anesthésique identique [20];
- une durée opératoire supérieure à 30 minutes [22].

Les complications engendrées par les NVPO (outre l'inconfort) peuvent être une broncho-aspiration, en cas de non-récupération des réflexes pharyngo-laryngés, et une alcalose métabolique avec déshydratation s'ils se prolongent; ils peuvent enfin empêcher ou retarder le retour à domicile dans le cadre d'une prise en charge ambulatoire.

La prévention et le traitement des NVPO passent par différentes mesures :

- une réduction de la dose d'opiacés et l'administration d'une analgésie multimodale efficace (paracétamol, anti-inflammatoires non stéroïdiens et éventuellement anesthésie locorégionale combinée à l'anesthésie générale);
- une anesthésie générale au propofol (induction et entretien), sans protoxyde d'azote (N<sub>2</sub>O);
- une vidange de l'estomac avant le réveil, si nécessaire (enfant ayant pleuré ou s'étant agité avant induction);
- une hydratation adéquate;
- l'instillation de lidocaïne près des muscles extra-oculaires ou la réalisation d'une anesthésie locorégionale [23]; mais il faut prendre en compte les risques spécifiques de la réalisation d'un bloc péribulbaire; le bénéfice de l'administration combinée d'une anesthésie générale et locorégionale s'explique par le fait d'une moindre utilisation per- et postopératoire d'opiacés [20,21];
- l'utilisation d'antagonistes sélectifs des récepteurs 5-HT<sub>3</sub> (bloquant le déclenchement du réflexe nauséeux au niveau central et périphérique) et de dexaméthasone; l'administration de dexaméthasone peut être efficace en combinaison avec l'odansétron pour les vomissements précoces (entre 0 et 4 heures postopératoire) [24]; pour les vomissements survenant entre 4 et 24 heures postopératoires, l'adjonction de dexaméthasone n'a pas démontré de bénéfices.

## Spasme massétéрин

La fréquence du spasme massétéрин est de l'ordre de 1 % chez les enfants dont l'induction anesthésique s'est faite à l'halothane, suivie d'une administration intraveineuse de succinylcholine.

Le strabisme étant considéré par certains comme une forme de myopathie (tout au moins fonctionnelle), l'administration de substances comme les halogénés (halothane, sévoflurane, desflurane) et les curares dépolarisants (succinylcholine) pourrait entraîner une réponse exagérée à la dépolarisation musculaire engendrée par la succinylcholine et expliquer que la survenue de ce spasme massétéрин est plus fréquente dans la population d'enfants strabiques (2,8 %) [1].

Le mécanisme du spasme massétéрин est à mettre en relation avec une augmentation transitoire de la tension musculaire du masséter chez tous les enfants après administration de succinylcholine qu'ils soient atteints ou non de strabisme; l'augmentation de tension au niveau du masséter est 2 à 5 fois plus importante qu'au niveau des autres muscles striés. Le diagnostic du spasme massétéрин est clinique et se caractérise par la difficulté voire l'impossibilité d'ouvrir la bouche, de ventiler et d'intuber en raison d'une rigidité des muscles masséter.

Le risque complémentaire du spasme massétéрин est la possibilité pour certains patients de développer une hyperthermie maligne (HM) qui peut s'avérer mortelle [1]. Ce syndrome héréditaire, lié à une perturbation des mouvements calciques intracellulaires, se caractérise par un état hypermétabolique (hyperthermie, hypercapnie), une rigidité musculaire généralisée, des troubles du rythme, une acidose métabolique, une insuffisance rénale et une coagulopathie de consommation. Comme pour le spasme massétéрин, le facteur déclenchant réside dans l'association des halogénés et de la succinylcholine.

Le traitement du spasme massétéрин et de l'hyperthermie maligne repose sur sa reconnaissance, l'arrêt des drogues déclenchantes, l'administration d'oxygène à 100 %, le changement du circuit du ventilateur et surtout le report de l'intervention à une date ultérieure avec le choix d'autres techniques ou drogues anesthésiques. En cas de suspicion d'hyperthermie maligne, on administre en plus des mesures de soutien hémodynamique et de refroidissement, du dantrolène [25]. Le dantrolène est une substance qui peut enrayer les processus cataboliques aigus au sein de la cellule musculaire en inhibant la libération du calcium stocké dans les membranes du réticulum sarcoplasmique. Il est à noter que l'anamnèse familiale et personnelle lors de la visite pré-anesthésique prend toute sa valeur puisqu'elle permet de soupçonner l'existence de ce problème héréditaire et donc d'adapter la prise en charge anesthésique.

## Pathologies congénitales et leurs spécificités

### Syndrome de Down (trisomie 21)

Le strabisme reflète les troubles du tonus musculaire typiques de ce syndrome. Les problèmes anesthésiques particuliers à la trisomie 21 sont liés à :

- des malformations cardiaques congénitales;
- des infections chroniques des voies respiratoires;
- une obésité;
- un diamètre trachéal diminué (stridor et sténose laryngée post-intubation);
- des modifications maxillofaciales responsables de difficultés d'intubation et d'obstruction des voies aériennes dans la période postopératoire (macroglossie par exemple).

### Syndrome malformatif

En général devant tout syndrome malformatif, il est important de pouvoir recenser toutes les pathologies associées,



de connaître leurs répercussions sur les différents systèmes afin d'adapter au mieux la technique anesthésique; une consultation à distance de l'acte chirurgical prend ici toute son importance et, au vu de la complexité de certains cas, il peut être utile de s'entourer de l'avis de spécialistes (colloque multidisciplinaire) [1].

### Retard mental

Souvent les personnes présentant un retard mental, quelle qu'en soit l'origine, sont peu collaborantes et assez anxieuses, ce qui peut rendre les périodes d'induction et de réveil très mouvementées.

### Déficit en cholinestérases plasmatiques (quantitativement ou qualitativement)

Il peut être responsable d'une apnée prolongée suite à l'emploi de succinylcholine nécessitant un séjour aux soins intensifs pour assurer une ventilation artificielle. Le déficit peut être congénital ou secondaire à l'emploi de collyres anticholinestérasiques irréversibles; ceux-ci sont abandonnés aujourd'hui, mais il faut garder en mémoire que leur effet persiste au moins 6 semaines, voire davantage après l'arrêt des instillations. Si un tel traitement est cependant appliqué, les parents doivent être informés de ce risque au cas où une intervention en urgence devrait se faire en anesthésie générale.



#### Points clés

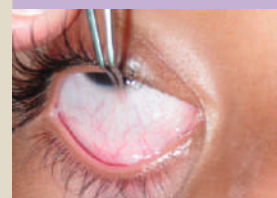
- Ce chapitre a pour but de montrer aux ophtalmologistes les enjeux et les spécificités de l'anesthésie pour la chirurgie des strabismes et la nécessité d'une étroite collaboration entre l'anesthésiste et l'opérateur, quel que soit le mode d'anesthésie adopté.
- L'anesthésie générale assure une parfaite tranquillité du patient; elle permet à l'opérateur de recueillir les données peropératoires dont l'utilité est démontrée aujourd'hui, et lui laisse l'entière liberté de ses gestes.
- L'anesthésie topique et sous-conjonctivale ou sous-ténonienne supplante aujourd'hui la classique anesthésie parabolbaire grâce aux progrès des moyens et des techniques anesthésiques; mais elle n'est pas appropriée à toutes les situations : elle doit donner accès au même bénéfice opératoire qu'une anesthésie générale et doit toujours

**être suffisante pour assurer le confort à la fois du patient et de l'opérateur; elle n'est, à l'évidence, pas praticable chez l'enfant.**

## Références

- [1] Rodgers A, et al. Anesthetic management for paediatric strabismus surgery : continuing professional development. *Can J Anesth* 2010; 57 : 602–17.
- [2] Haberer JP, et al. Ophtalmologie et anesthésie. In : Albrecht E, éditeur. *Manuel pratique d'anesthésie*, Issy-les-Moulineaux : Elsevier Masson; 2009 [chapter 36].
- [3] Deb K, et al. Safety and efficacy of peribulbar block as adjunct to general anaesthesia for paediatric ophthalmic surgery. *Paediatr Anaesth* 2001; 11 : 161–7.
- [4] Fricke J, Neugebauer A. Augenmuskeloperationen in kombinierter Tropf-und Subkonjunktivalanästhesie. *Ophthalmologie* 2005; 102 : 46–50.
- [5] Schein OD, et al. The value of routine preoperative medical testing before cataract surgery. Study of medical testing for cataract surgery. *N Engl J Med* 2000; 20 : 168–75.
- [6] Hepner DL. The role of testing in the preoperative evaluation. *Cleve J Med* 2009; 76 (Suppl. 4) : S22–27.
- [7] Brady MC, et al. Preoperative fasting for preventing perioperative complications in children (Review). *Cochrane Database Syst Rev* 2005 Apr 18; (2) CD005285.
- [8] Shafer A, et al. Pharmacokinetics and pharmacodynamics of propofol infusions during general anesthesia. *Anesthesiology* 1988; 69 : 348–56.
- [9] Calipel S, et al. Premedication in children : hypnosis versus midazolam. *Paediatr Anaesth* 2005; 15 : 275–81.
- [10] Larssens S, et al. Propofol-Fentanyl anesthesia compared to thiopental-halothane with special reference to recovery and vomiting after paediatric strabismus surgery. *Acta Anaesthesiol Scand* 1992; 36 : 182–6.
- [11] Yazbeck-Karam VG, et al. Propofol-remifentanyl-based anesthesia vs sevoflurane-fentanyl-based anesthesia for immediate postoperative ophthalmic evaluation following strabismus surgery. *Eur J Anaesthesiol* 2006; 23 (9) : 743–7.
- [12] Klyve P, et al. Topical anesthesia and adjustable sutures in strabismus surgery. *Acta Ophthalmol* 1992; 70 : 637–40.
- [13] Gupta N, et al. A prospective randomised double blind study to evaluate the effect of peribulbar block or topical application of local anaesthesia combined with general anesthesia on intra-operative and postoperative complications during pediatric strabismus surgery. *Anaesthesia* 2007; 62 : 1110–3.
- [14] Greenberg MF, et al. Adult strabismus surgery under propofol sedation with local versus general anesthesia. *Journal of AAOPS* 2003; 7 (2) : 116–20.
- [15] Ates Y, et al. Use of the laryngeal mask airway during ophthalmic surgery results in stable circulation and few complications. *Acta Anaesthesiol Scand* 1998; 42 (10) : 1180–3.
- [16] Seijas O, et al. Topical anesthesia in strabismus surgery : a review of 101 cases. *J Pediatr Ophthalmol Strabismus* 2009; 46 : 218–22.
- [17] Karanovic N, et al. Rocuronium attenuates oculocardiac reflex during squint surgery in children anesthetized with halothane and nitrous oxide. *Acta Anaesthesiol Scand* 2004; 48 : 1301–5.
- [18] Machida CJ, et al. The effect of induced muscle tension and fatigue on oculocardiac reflex. *Binocul Vis Strabismus Q* 2003 Spring-Summer 18 (2) : 81–6.

- [19] Allison CE, et al. A comparison of the incidence of the oculocardiac and oculo-respiratory reflexes during Sevoflurane or Halothane anaesthesia for strabismus surgery in children. *Anesth Analg* 2000; 90: 306–10.
- [20] Eberhart LHJ, et al. The development and validation of a risk score to predict the probability of postoperative vomiting in pediatric patients. *Anesth Analg* 2004; 99: 1630–7.
- [21] Saiah M, et al. Myopexy (Faden) results in more postoperative vomiting after strabismus surgery in children. *Acta Anaesthesiol Scand* 2001; 45: 59–64.
- [22] Biallas R, et al. Prophylaxe von Uebelkeit und Erbrechen bei Kindern nach Strabismuschirurgie. *Der Anästhesist* 2003; 52: 586–95.
- [23] Chhabra A, et al. Anesthetic techniques and postoperative emesis in pediatric strabismus surgery. *Reg Anesth Pain Med* 2005; 30 (1): 43–7.
- [24] Bhardwaj N, et al. Comparison of ondansetron with ondansetron plus dexamethasone for antiemetic prophylaxis in children undergoing strabismus surgery. *J Pediatr Ophthalmol Strabismus* 2004; 41 (2): 100–4.
- [25] Rosenberg H, et al. Malignant hyperthermia. *Orphanet Journal of Rare Diseases* 2007; 2: 1–14.



# Dosage opératoire et ajustement peropératoire

## PLAN DU CHAPITRE

Effet opératoire	120
Calcul du dosage opératoire	122
Ajustement du dosage selon les données peropératoires	130



### Attention

Le calcul du dosage de l'action ou de chacune des actions chirurgicales en fonction de la valeur du ou des angles cibles à corriger est l'une des quatre étapes clés (cf. chapitre 5) qui permettent de parvenir, autant que cela est possible, au résultat postopératoire voulu, c'est-à-dire optimum et stable à long terme.

Le débat au sujet du dosage opératoire a été ouvert par von Graefe en 1857 [1]. Sa longue histoire, jalonnée de travaux nombreux et souvent remarquables, n'est sûrement pas encore parvenue à son terme; mais il bénéficie aujourd'hui d'une large clarification. Il est démontré désormais de façon incontestable qu'en dépit de facteurs de variation individuels, les effets opératoires sont dosage-dépendants.

## Effet opératoire

La recherche de l'effet opératoire a longtemps reposé sur des bases purement empiriques. Depuis Cüppers, elle se fonde sur des données objectives.

## Efficacité chirurgicale

D'un point de vue purement géométrique, un recul de 1 mm de l'insertion d'un muscle droit combiné à un avancement de 1 mm de son antagoniste homolatéral devrait avoir un effet angulaire de 4,7° pour un globe d'un diamètre de 24,5 mm et de 5° pour un globe d'un diamètre de 23 mm<sup>1</sup>. Mais en réalité, cet effet est atténué par les forces passives de l'ensemble des quatre autres muscles et celles de l'appareil capsuloligamentaire (figure 7.1) (cf. chapitre 1). Le

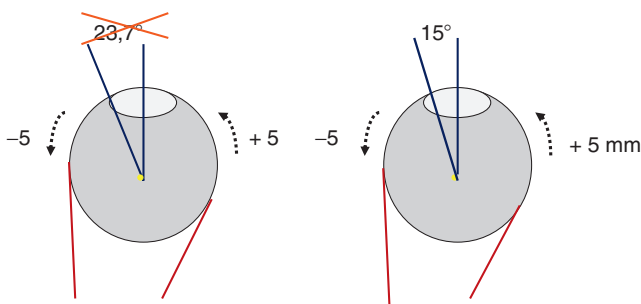


Fig. 7.1

L'effet chirurgical est inférieur à l'effet géométrique parce qu'il est atténué par les forces passives musculaires et capsuloligamentaires.

1 360 divisé par  $\pi$  et par le diamètre du globe (D) :  $360/\pi \times D$ .

coefficient d'« efficacité chirurgicale » ou rendement, rapport de l'effet obtenu à l'effet géométrique théorique [2], n'approche de la valeur de 1 (sans pouvoir l'atteindre) que si « l'on retrouve après l'intervention, le globe étant redressé, les mêmes conditions de tension dans le droit médial et dans le droit latéral que celles qui existaient avant l'intervention » [3], c'est-à-dire si la contre-tension de l'antagoniste a été ajustée, en sens contraire, d'une quantité équivalente en termes de tension et non de distance. Si l'opération porte sur un seul muscle, l'effet est atténué par le muscle antagoniste dont la contre-tension reste inchangée; il l'est d'autant plus pour un plissement ou une résection que la contre-tension de l'antagoniste est plus forte et pour un recul que la contre-tension est plus faible.

Une opération bimusculaire a, de ce fait, une plus grande probabilité d'atteindre le résultat visé qu'une opération monomusculaire; le corollaire en est qu'en dehors d'indications particulières, une opération doit par principe être binoculaire.

## L'effet opératoire, fonction linéaire des dosages moyens

La règle de proportionnalité de l'effet opératoire a une base physiologique, corroborée par la pratique clinique, pour autant que celle-ci soit conforme aux normes de rigueur.

En effet, Simonsz *et al.* [4] ont montré que la courbe tension – longueur exprime, comme pour les tissus collagènes de manière générale, une fonction exponentielle :  $T(\text{en g}) = 1,0104 \times (e^{0,34024 \times L \text{ en mm}}) - 1$ . Dans sa partie moyenne, elle peut être assimilée à une droite dont la pente représente la constante élastique K; celle-ci est de l'ordre de 0,35 à 0,55 g par degré sous anesthésie, lorsque les muscles sont relâchés; elle augmente après injection IV de succinylcholine, jusqu'à atteindre la valeur qu'elle a à l'état de veille [5,6].

L'effet opératoire est, de ce fait, une fonction linéaire du dosage, mais pour les opérations bimusculaires et les dosages moyens seulement; il est, par contre, en proportion plus faible pour les dosages faibles, et plus fort pour les dosages forts (cf. *infra*) [7].

## Le résultat postopératoire, une probabilité

Raisonné en termes de prévisibilité au sujet des résultats des opérations de strabisme laisserait supposer que la relation entre le dosage opératoire effectué et l'effet obtenu reste plus ou moins aléatoire. Or, il est bien établi aujourd'hui

que l'effet est étroitement corrélé au dosage, tel qu'il a été calculé et exécuté; le résultat n'est pas pour autant certain : il est probable. C'est donc en termes de probabilité qu'il convient de considérer les résultats postopératoires.

La probabilité d'obtenir le résultat voulu s'évalue à partir d'un calcul paramétrique élémentaire :

- l'angle cible à l'état de veille est le *paramètre* de référence pour la correction d'un strabisme;
- le dosage opératoire est la *variable*, calculée à partir de ce paramètre et de l'effet opératoire moyen du procédé chirurgical appliqué;
- le résultat postopératoire est la *probabilité* d'obtenir l'effet voulu, c'est-à-dire un effet qui se situe dans les limites de l'écart type ou variance (carré de l'écart type) autour de l'effet moyen visé (figure 7.2).



### À retenir

Les plus ou moins grands écarts des résultats postopératoires par rapport à l'effet visé dépendent :

- de la *justesse des effets opératoires moyens* à partir desquels le dosage opératoire est calculé; les chiffres fondés sur de très grandes séries, et dont nous disposons aujourd'hui, représentent un progrès majeur;
- de la *grandeur de l'écart type* : celui-ci dépend pour une part de chaque strabologue et opérateur; c'est en réduisant la moyenne des écarts que l'on peut améliorer la probabilité d'un bon résultat postopératoire.

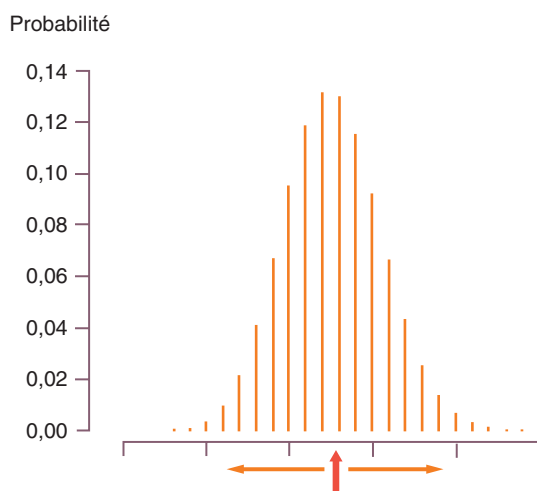
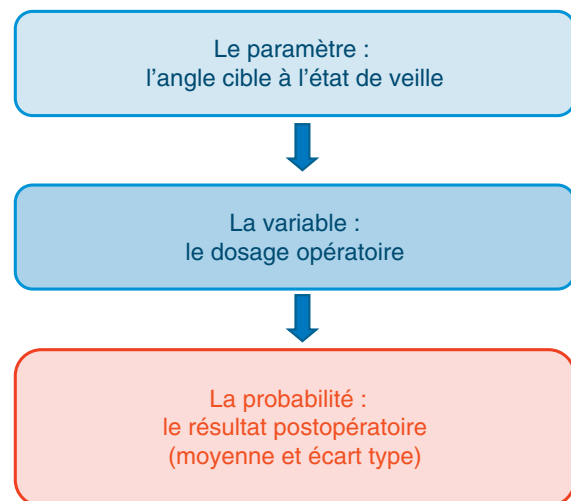


Fig. 7.2

L'effet opératoire est une probabilité.

Pour réduire la moyenne des écarts par rapport à l'effet visé ou, de façon plus concrète, la fréquence et l'ampleur des écarts, il faut s'attacher à diminuer l'incidence des facteurs de variation. Deux voies opposées s'offrent aux opérateurs :

- celle de la *prise en compte de paramètres de référence additionnels*<sup>2</sup> :
  - notamment des paramètres peropératoires (cf. infra) : pour un même muscle et un même dosage, l'effet obtenu est différent selon que la différentielle de tension passive dans un couple de muscles antagonistes est équilibrée ou déséquilibrée dans un sens ou dans l'autre, et que la tension passive du muscle opéré est normale, augmentée ou diminuée;
  - mais, le cas échéant aussi, des données biométriques : de l'amétropie si elle est forte, du très jeune âge de l'enfant chez qui les muscles sont plus courts et l'effet opératoire en proportion plus important [8];
  - prise en compte combinée à l'effort de précision :
    - diagnostique : celle de la mesure de ou des angles cibles,
    - opératoire : celle avec laquelle l'intervention est exécutée dans chacun de ses détails (cf. chapitres 10 à 13); la réduction des causes des écarts, à la portée de tout opérateur, est une exigence de la chirurgie des strabismes d'aujourd'hui;
- celle des *sutures ajustables* :
  - elle paraît *a priori* plus facile; en réalité, les sutures ajustables n'atteignent pas la précision chirurgicale des sutures directes;



2 Plus le nombre de paramètre de référence est grand, plus l'écart type a des chances d'être petit.



– leur efficacité s'avère, en outre, inégale selon le type de déséquilibre moteur à corriger ou, en termes plus tangibles, selon que les résultats ont des chances ou non de rester stables après l'ajustement; elle est insignifiante en cas d'ésotropie concomitante.



### Attention

La voie que nous préconisons est celle de la prise en compte des paramètres de référence *additionnels*; elle est plus exigeante pour l'opérateur, mais assure, dans les faits, une plus grande qualité des résultats à long terme.

Les sutures ajustables ont leur utilité dans des situations particulières de déséquilibres moteurs, d'origine partiellement ou totalement mécanique, ou de séquelles post-paralytiques complexes.

## Calcul du dosage opératoire

### Dosage des opérations conventionnelles sur les muscles droits

Étant établi que les résultats postopératoires sont *dosage-dépendants*, c'est à partir de l'effet moyen des différents procédés opératoires que l'on peut déterminer le dosage qui permet d'obtenir, dans chaque cas particulier, l'effet voulu.

### Effet opératoire moyen et calcul du dosage opératoire

Au départ, les auteurs ont évalué individuellement l'effet moyen pour chacun des procédés opératoires et pour chaque muscle; partant de là, ils calculaient séparément le dosage du recul et de la résection; ils majoraient la somme des deux de 20 % en cas d'opération combinée unilatérale (droit médial + droit latéral), suivant la classique règle d'Alvaro [9]. Certaines formules de calcul, fondées sur la même approche, indiquaient en outre la répartition entre le recul et la résection, en prenant en compte les forces musculaires élastiques supposées ou le contexte clinique (âge, angle strabique, ampleur de l'abduction en cas d'ésotropie) [10,11].

L'approche est aujourd'hui plus simple parce qu'elle disjoint le calcul du dosage et la répartition de celui-ci; elle part de l'effet opératoire global, ainsi que Kaufmann *et al.* l'ont proposé [12]:

- l'effet moyen pris en compte pour le calcul du dosage est l'effet global moyen de l'opération prévue;

- le dosage calculé est le *dosage global*, correspondant à la somme des actions à effectuer sur les deux muscles d'un couple antagoniste; il est calculé à partir de la valeur de l'angle de base à corriger et de l'effet global moyen;
- la *répartition* de ce dosage n'est faite qu'ensuite:
  - d'abord la répartition entre les deux yeux pour une opération bilatérale ou le choix de l'œil à opérer pour une opération combinée unilatérale, en tenant compte de la symétrie, de l'asymétrie ou du côté du trouble oculomoteur,
  - puis entre les muscles du couple antagoniste à opérer (couple de muscles antagonistes de l'un des yeux ou paire de muscles homonymes droit et gauche) en tenant compte de la prépondérance du trouble sur l'un ou l'autre de ces muscles.



### Exemple

Pour une ésotropie (sans excès de convergence) ou une exotropie dont l'angle de base est  $18^\circ$  ou  $-18^\circ$ , le dosage global pour le couple droit médial et droit latéral est de 12 mm (*cf. infra*); il doit ensuite être réparti entre les deux muscles à opérer.

Ces dosages et leur répartition peuvent au besoin être ajustés en fonction des données peropératoires (*cf. infra*).

Les chiffres des effets opératoires globaux, établis sur plus de 10 000 opérations par Rüssmann et Kaufmann, sont (*tableau 7.1*):

- de 1,5 à 1,6°/mm pour l'opération combinée unilatérale, droit latéral et droit médial du même œil, en cas d'ésotropie ou d'exotropie concomitante;
- de 1,5 à 1,6°/mm pour le recul bilatéral du droit médial en cas d'ésotropie concomitante, calculé à partir de l'angle de base (minimum), *cf.* chapitre 5;
- de 0,8°/mm seulement pour le recul bilatéral du droit latéral en cas d'exotropie concomitante.

**Tableau 7.1. Effet opératoire moyen global sur l'angle de base en cas de strabisme concomitant selon Rüssmann et Kaufmann.**

Opération bimusculaire (dosages moyens)	Effet angulaire (°/mm)
Opération combinée unilatérale (droit médial + droit latéral) en cas d'éso- ou d'exotropie	1,5–1,6
Recul bilatéral du droit médial pour l'angle de base (minimum) en cas d'ésotropie	1,5–1,6
Recul bilatéral du droit latéral pour l'angle de base (maximum) en cas d'exotropie	0,8



## Complément

Plusieurs grilles ou formules avaient abouti, en dépit d'approches différentes, à des résultats très proches de ceux obtenus sur la base d'un effet moyen vérifié de  $1,5^\circ/\text{mm}$ . Ainsi pour corriger une ésoptropie de  $17^\circ$ , par exemple, une opération unilatérale combinant un recul du droit médial de 3,5 mm et un plissement du droit latéral de 8 mm (soit un dosage global de 11,5 mm) aurait un effet probable de  $17,2^\circ$  selon les calculs d'Alvaro modifiés, de  $17,2^\circ$  selon Kaufmann, de  $18,1^\circ \pm 2,9$  selon la formule de Spielmann *et al.* Selon Cüppers, la résection ne serait que de 7 mm; l'effet obtenu serait de  $16,7^\circ$  pour un globe de 24 mm de diamètre. Enfin, selon Rüssmann et Konen, l'effet serait de  $18,0^\circ$ , si la correspondance rétinienne est normale, et de  $17,6^\circ$ , si elle est anormale. Or, en partant d'une efficacité de  $1,5^\circ/\text{mm}$ , le dosage global devrait être de 11,3 mm [10,11].

Il est rappelé pour mémoire qu'en cas d'ésoptropie avec excès de convergence, le dosage du recul bilatéral du droit médial ou de l'opération combinée unilatérale est calculé, s'il n'est pas associé à une myopexie postérieure, à partir de l'angle maximum; il a alors un effet de  $2^\circ/\text{mm}$ , *mais laisse souvent persister, au moins partiellement, l'excès de convergence* [12]. Il est d'autre part bien établi aujourd'hui que si ce dosage dépasse 10 mm, il conduit à terme à une exotropie consécutive dans plus de la moitié des cas [13,14].

Pour être plus précis encore, Rüssmann et Konen ont proposé une méthode de calcul mathématique qui permet de calculer le dosage opératoire global en fonction du type du strabisme à corriger et de celui de l'intervention projetée, en tenant également compte de l'état de la correspondance rétinienne [15].



## Remarque

Le dosage est calculé à partir d'une série de fonctions linéaires du type : dosage en millimètres =  $A \times \text{angle en degrés} + B$ , les droites de régression étant établies à partir de l'analyse statistique des résultats obtenus, les valeurs de A et B étant des paramètres propres à chaque opération et chaque opérateur. L'ordinateur ou la calculatrice ayant établi « son diagnostic », propose « sa solution », c'est-à-dire la ou les solutions envisageables et les dosages respectifs. L'opérateur fournit ensuite à l'ordinateur

les données de la solution pour laquelle il a opté – qui peut être différente de celle(s) proposée(s) par l'ordinateur –, ainsi que les données postopératoires. Toutes ces données sont mises en mémoire; le programme prévoit leur traitement statistique, grâce à quoi le calcul du dosage peut être ajusté et affiné au fur et à mesure des cas accumulés.

Un tel programme a l'avantage de passer des données diagnostiques aux choix et aux dosages opératoires selon des enchaînements toujours identiques, échappant aux fluctuations de la subjectivité; il facilite en outre l'autocontrôle et le progrès de la pratique opératoire. Il n'est cependant qu'un moyen qui ne saurait dispenser de bien examiner les patients, ni d'avoir un bon entraînement opératoire.

## Validité et limites des dosages opératoires moyens en cas de strabisme concomitant

Les chiffres d'effets opératoires moyens, indiqués ci-dessus, sont valables dans le contexte des strabismes *concomitants* pour :

- des opérations bimusculaires;
- des dosages moyens de 2 à 3 mm au minimum à 5 à 9 mm au maximum selon les muscles (tableau 7.2); ces limites ne diffèrent guère d'un auteur à l'autre;
- des sujets dès l'âge de 5 ans : chez le jeune enfant, il faut compter avec un effet opératoire accru en raison de la plus courte longueur des muscles oculomoteurs; les limites supérieures doivent, de ce fait, être reculées de 1 mm pour le droit médial et de 2 mm pour le droit latéral avant l'âge de 3 ans, et respectivement de 0,5 mm et de 1 mm entre 3 et 5 ans;
- des muscles d'extensibilité moyenne, c'est-à-dire normale; dans le cas contraire, le dosage doit être ajusté en fonction des données peropératoires (*cf. infra*);

**Tableau 7.2. Limites des dosages moyens pour les muscles droits d'extensibilité moyenne (c'est-à-dire normale) en cas de strabisme concomitant.**

	Recul (en mm)		Plissement (en mm)	
	Minimum	Maximum	Minimum	Maximum
<b>Droit médial</b>	2	5	2	7
<b>Droit latéral</b>	3	8	3	9
<b>Droits verticaux</b>	2	5	2	5

Pour Rüssmann, le recul maximum peut atteindre, dans un contexte plus général, 1 mm de plus.

• des longueurs axiales moyennes; il existe en fait une corrélation significative négative (effet accru en cas de longueur axiale plus courte et vice versa) dont il convient de tenir compte lorsque le dosage global dépasse 10 mm [16] et lorsque la longueur axiale est inférieure à 21 mm [17–19]; il en est de même pour la distance de la myopexie postérieure [20].



### Remarque

**Otto et Zimmermann ont montré que la distance de l'insertion au limbe n'avait pas d'influence décelable sur le résultat opératoire (cf. chapitre 10) [21].**

Au-dessous de ces limites, le dosage est proportionnellement moins efficace, voire sans effet, notamment si l'opération ne porte que sur un seul muscle. Si, en revanche, elle porte sur deux muscles, comme il est la plupart du temps préférable, sinon nécessaire, et que le calcul indique qu'il suffit d'un dosage faible, il ne faut pas hésiter à s'y tenir. Il en est ainsi lorsque :

- la déviation est petite, mais qu'il est nécessaire de la corriger pour permettre l'usage de la vision binoculaire, surtout si celle-ci est potentiellement normale;
- l'un ou les deux muscles sont hypo-extensibles;
- un recul conventionnel est associé à la myopexie postérieure;
- *a fortiori*, lorsque plusieurs de ces conditions sont réunies.

En pareil cas, le petit recul ou le petit plissement n'est pas facultatif en raison de son faible dosage; il est nécessaire, utile et efficace.

Au-dessus des limites indiquées, le dosage est proportionnellement plus efficace du fait d'une mise sous tension accrue de l'appareil fibro-musculo-élastique périmusculaire; à un degré de plus, il expose à des effets indésirables, voire néfastes, telles une limitation du jeu moteur par insuffisance musculaire ou au contraire par effet de bride, une aggravation des incomitances, une énoptalmie et une modification de l'ouverture de la fente palpébrale [22,23].

En outre, le risque de surcorrection immédiate ou consécutive à long terme augmente dès que l'on atteint ou dépasse les dosages limites.



### À retenir

**Les limites supérieures, pour les reculs et les résections, représentent l'étroite transition entre les dosages qui ne provoquent aucun effet indésirable, mais laissent éventuellement une sous-corrrection résiduelle, et ceux qui entraînent inévitablement de tels effets.**

## Validité et limites des dosages moyens en cas de strabisme incomitant ou de nystagmus : les dosages forts

Des *dosages forts*, dépassant plus ou moins largement les limites supérieures indiquées ci-dessus (cf. tableau 7.2), sont possibles et fréquemment nécessaires pour le traitement des paralysies oculomotrices, des nystagmus ou d'anomalies musculaires marquées. Ils permettent soit de :

- corriger un strabisme à grand-angle dû, par exemple, à une paralysie subtotale ou totale d'un muscle; le dosage fort doit s'appliquer aussi bien au muscle paralysé, souvent hyperextensible, qu'à son antagoniste, même si celui-ci est hypo-extensible (cf. chapitre 19);
- centrer une position très excentrique de repos relatif des yeux d'un sujet nystagmique selon la technique de Kestenbaum; ces dosages sont licites, même si l'extensibilité des muscles opérés est normale (cf. chapitre 21);
- affaiblir fortement les muscles synergiques, responsables du mouvement nystagmique en direction de la zone de repos relatif selon la technique d'Anderson, ou les quatre muscles droits horizontaux en l'absence de zone de repos relatif (cf. chapitre 21);
- compenser l'hyperextensibilité marquée d'un muscle anormal; en pareil cas, le dosage fort ne s'applique qu'au(x) muscle(s) hyperextensible(s) (cf. chapitre 20).



### À retenir

**Il faut toutefois garder à l'esprit que l'effet angulaire par millimètre des dosages forts suit une progression, non plus linéaire, mais exponentielle avec l'augmentation du dosage; il dépend étroitement de la courbe tension – longueur du muscle opéré, qui peut être très différente d'un muscle à l'autre. L'effet opératoire est de ce fait moins probable que pour les dosages moyens, même si l'on tient compte de l'extensibilité musculaire.**

## Distance de la myopexie postérieure de Cüppers

La distance à laquelle doit se faire la fixation sclérale pour la *myopexie postérieure de Cüppers* doit tenir compte du diamètre du globe qui dépend de l'âge du patient et de la réfraction; elle dépend aussi du muscle concerné. Elle doit théoriquement être proportionnelle, suivant les courbes établies par Cüppers, à l'excès de convergence que l'on cherche à freiner.

## Distance de la myopexie selon le muscle opéré

En réalité, l'hyperaction d'un muscle par rapport à son synergiste controlatéral ne peut être qu'imparfaitement quantifiée. Dans les faits, la marge entre un dosage insuffisant et inopérant et un dosage excessif et paralysant est étroite. C'est pourquoi Cüppers et la plupart des opérateurs à sa suite ont adopté des dosages très uniformes (tableau 7.3).

Les distances recommandées pour la myopexie sont le plus souvent des longueurs d'arc, sans que cela soit précisé; or déjà aux distances de myopexie les plus courtes, les deux longueurs entre arcs et cordes diffèrent de 0,5 à 1 mm; la différence se creuse d'autant plus que la distance de fixation est plus grande et que le diamètre du globe est plus petit (tableau 7.4). Il convient donc de s'assurer que le marqueur utilisé indique bien des longueurs d'arc.

En outre, la distance de l'insertion musculaire au limbe pouvant varier de  $\pm 1$  mm, parfois davantage, d'un sujet et d'un œil à l'autre, il faut, pour être précis, apporter une correction correspondante à la mesure de la distance de la myopexie [10,11] : lorsque l'insertion est plus proche du limbe que la moyenne, il faut augmenter la mesure d'autant et lorsqu'elle est plus éloignée, il faut la réduire d'autant.

**Tableau 7.3. Distance habituelle de la myopexie postérieure des muscles droits, en millimètres d'arc.**

Âge du sujet	Distance d'arc de la myopexie postérieure en arrière de l'insertion primitive du muscle (mm)		
	Droit médial	Droit vertical	Droit latéral
Avant 2 ans	12–13		
Entre 2 à 10 ans	13,5–14	14–14,5	
Après 10 ans	14–14,5	15	15–16

**Tableau 7.4. Écart entre arcs et cordes pour les différentes distances de myopexie.**

Distance de la myopexie postérieure (millimètres d'arc)	Valeur correspondante de la corde en fonction du diamètre du globe (mm)		
	20 mm (avant 18 mois)	22 mm	24 mm (adulte)
11	10,5	10,5	10,6
12	11,3	11,4	11,5
13	12,1	12,3	12,4
14	12,9	13,1	13,2
15	13,6	13,8	14,0
16	14,4	14,6	14,8

En effet, ce n'est pas la distance de la myopexie à l'insertion du muscle qui compte ici, mais sa position par rapport au centre de rotation du globe; la mesure à partir du limbe serait plus logique, mais, en raison de la plus grande longueur de l'arc mesuré, elle augmenterait l'incidence du diamètre du globe; à moins de connaître celui-ci, elle augmenterait par conséquent aussi l'imprécision.

### Myopexie postérieure du droit médial

Pour le *droit médial*, la distance de la myopexie varie selon l'âge du sujet de 12 à 14,5 mm en arrière de l'insertion primitive (cf. tableau 7.3).

L'excès de convergence ne peut être évalué qu'à travers sa manifestation clinique, c'est-à-dire à partir de la différence entre l'angle maximum et l'angle minimum; cette évaluation quantitative est nécessairement approchante; la conséquence en est qu'un dosage bien pesé et une intervention minutieuse ne permettent pas toujours d'obtenir l'effet de freinage souhaité.

Celui-ci peut être insuffisant ou au contraire excessif, selon la tension passive des droits médiaux à partir de laquelle s'exerce l'action freinatrice de la myopexie (cf. *infra*). Le dosage du recul qu'il convient d'associer, ou non, à la myopexie est de ce fait déterminant (cf. *infra*).



### Exemple

Rüssmann [24] a établi une formule qui s'applique à la myopexie postérieure bilatérale du droit médial; elle permet de déterminer avec plus de précision à quelle distance de l'insertion primitive, en millimètres d'arc, il convient de fixer le muscle, en fonction de la différence en degrés entre l'angle maximum (de près) et l'angle minimum (de loin) :

$$D \text{ (mm)} = 0,29 (E'T - ET) + 10$$

Chez l'enfant, lorsqu'un excès de convergence justifie une myopexie postérieure, celle-ci doit être bilatérale; la plupart des opérateurs l'effectuent d'emblée des deux côtés au cours du premier temps opératoire (cf. chapitre 18); une myopexie unilatérale est rarement suffisante et provoque des incomitances, parfois difficiles à corriger [12]. Péchereau *et al.* préfèrent procéder en deux temps, opérer un côté d'abord et l'autre côté ultérieurement. D'autres, enfin, effectuent d'abord un premier temps de chirurgie conventionnelle et le complètent, si besoin, par la myopexie dans un deuxième temps [12].



Chez l'adulte, la myopexie bilatérale peut entraîner une diplopie gênante dans les regards latéraux; celle-ci régresse spontanément, mais peut mettre une année avant de disparaître; elle est due à l'inévitable micro-exotropie dans les versions horizontales du fait du léger amortissement de l'adduction par l'action de la myopexie et/ou de la poulie ténonienne. Une myopexie unilatérale peut, en revanche, être indiquée et utile en complément de la chirurgie conventionnelle en cas d'ésotropie monolatérale avec spasmes de convergence de l'œil dévié, amblyope ou non.

Au-delà des distances indiquées (cf. [tableau 7.3](#)), la myopexie entraîne une paralysie du muscle concerné; cet effet a été recherché dans des cas de nystagmus sans zone de repos relatif [25].

### Myopexie postérieure des droites verticaux

Pour les *droites verticaux*, la distance de la myopexie est de 12 à 15 mm selon l'âge du sujet et l'effet recherché. Selon le tableau clinique, elle peut être unilatérale et porter sur l'un des muscles ou, plus rarement, sur les deux muscles du même œil, ou être bilatérale et porter sur des muscles homonymes.

### Myopexie postérieure du droit latéral

Pour le *droit latéral*, la distance de la myopexie de 19 à 23 mm, proposée à l'origine, est, à notre avis, à éviter absolument : elle amènerait en effet à placer la myopexie en regard de la région maculaire, ce qui représente un risque disproportionné; il vaut mieux se limiter à une distance de fixation de 13 à 16 mm en arrière de l'insertion primitive et rester ainsi, au plus loin, à 1 ou 2 mm en arrière du point de tangence en position primaire; une telle fixation, insuffisante à elle seule, est à considérer comme un complément possible du recul du droit latéral dans des cas exceptionnels d'exotropie.

## Recul musculaire associé à la myopexie postérieure

L'effet de la myopexie postérieure seul sur l'angle minimum dépend de l'importance de cet angle : il est en règle générale minime ou nul, si l'angle est proche de ou égal à zéro; il est partiel, rarement égal à l'angle minimum, si celui-ci est plus important. C'est pourquoi il est le plus souvent nécessaire d'associer un recul du muscle à la myopexie postérieure, et/ou une résection du droit latéral homolatéral, ou encore à un recul du droit médial controlatéral : les deux procédés se complètent logiquement (cf. [chapitre 4](#)).

### Dosage du recul

La myopexie postérieure potentialise le recul du muscle opéré : le dosage du recul, calculé sur la base de l'angle minimum, doit de ce fait être réduit d'un tiers; en revanche, la distance de la myopexie, toujours mesurée à partir de l'insertion primitive du muscle, n'est pas modifiée du fait du recul et/ou de la résection associés. Le dosage de la résection éventuelle de l'antagoniste, tout comme l'indication et le dosage d'une opération sur les muscles obliques, n'est pas à changer.

Lorsqu'il est nécessaire d'associer un recul à la myopexie postérieure pour corriger un angle minimum de  $x^\circ$  (degrés), le dosage du recul global (droit + gauche, dont l'efficacité est de  $1,5^\circ/\text{mm}$  sans myopexie associée) doit donc être de :  **$x^\circ$  multiplié par 2/3 et une seconde fois par 2/3, c'est-à-dire au total par 4/9 ou 0,45.**

Ainsi, le recul global est-il de 4,5 mm, 6,75 mm et 9 mm pour des angles respectivement de  $10^\circ$ ,  $15^\circ$  et  $20^\circ$  (cf. encadré).

#### Calcul du recul musculaire associé à la myopexie postérieure

La myopexie postérieure potentialise le recul du muscle opéré. C'est pourquoi, il convient de réduire le dosage de 1/3 sur le muscle opéré de myopexie.

Dosage du recul = 0,45 de l'angle minimum en degrés (angle en degrés  $\times 2/3 \times 2/3$ ).

### Cas limite de l'angle minimum proche de zéro

Si l'angle minimum est proche de zéro, il peut cependant être nécessaire, selon l'extensibilité du muscle (cf. *infra*), de pratiquer un recul *a minima* de 1 mm, par exemple, (ou une ténotomie des 3/4 médians de l'insertion du muscle opéré), pour compenser l'allongement de trajet imposé au muscle par la myopexie postérieure [12]; si le trouble oculomoteur est asymétrique, il est possible de remplacer le recul bilatéral par un recul unilatéral de 2 mm du muscle le plus hypo-extensible.

En revanche, si l'œil est en divergence sous anesthésie et/ou si ce muscle s'avère hyperextensible au test d'élongation musculaire, il faut s'abstenir de reculer le droit médial. Exceptionnellement, en cas d'hyperextensibilité marquée, on peut être amené à associer un plissement à la myopexie postérieure de ce muscle. Pour la même raison, il peut



être nécessaire, en cas de divergence consécutive à angle variable, de ré-avancer le droit médial, s'il a été reculé au cours d'un précédent temps opératoire, en même temps que de pratiquer une myopexie postérieure.

Il peut également être nécessaire d'associer un recul à la myopexie postérieure d'un droit vertical; même minime, ce recul permet d'éviter de déséquilibrer la verticalité, notamment lors de la myopexie unilatérale d'un droit vertical.

## Dosage des opérations sur les muscles obliques

Le dosage des opérations d'affaiblissement et de renforcement des muscles obliques est d'une approche plus complexe que celui des opérations des muscles droits. Cela tient à plusieurs raisons : les déviations résultant d'un déséquilibre des muscles obliques ne peuvent être ramenées à un seul chiffre [26]; la mesure, notamment dans les regards latéraux, est parfois malaisée, voire impossible chez le jeune enfant; enfin l'efficacité chirurgicale (le nombre de degrés corrigés par millimètre d'affaiblissement ou de renforcement) est, en première analyse, plus variable pour les muscles obliques que pour les muscles droits.

## Dosage estimé

C'est pourquoi beaucoup d'opérateurs se fondent encore sur une évaluation clinique approximative de la déviation verticale en adduction; ils la quantifient en termes de légère (+), moyenne (++) , forte (+++) ou très forte (++++) et indiquent le dosage optimum pour chacun de ces degrés; ils préconisent :

- pour *affaiblir l'oblique inférieur*, de reculer celui-ci respectivement de 6 à 7 mm, de 8 à 9 mm ou de 9 à 10 mm ou pratiquer une opération combinée unilatérale des obliques;
- pour *affaiblir l'oblique supérieur*, de reculer celui-ci respectivement de 6 mm, de 8 mm ou de 9 à 10 mm ou pratiquer une opération combinée unilatérale des obliques;
- pour *renforcer l'oblique supérieur*, de plisser ou réséquer celui-ci de 6, 7 ou 8 mm, selon que son hypo-action est légère, moyenne ou forte; le dosage est modulé selon l'extensibilité du muscle opéré (cf. *infra*); le plissement et la résection ont la même efficacité, à condition que le pli soit amarré sur toute la largeur du muscle (cf. chapitre 12).

Si la déviation verticale en adduction dépasse 10°, le dosage doit être réparti entre les obliques supérieur et inférieur, en se souvenant que l'opération combinée a une efficacité accrue (cf. *infra*).

## Dosage calculé

Cüppers *et al.* [27] ont cependant montré, il y a bien des années déjà, que le dosage des opérations sur les muscles obliques peut être calculé avec plus de précision en *mesurant* les déviations verticales et rotatoires et non seulement horizontales.



### Complément

Kaufmann, puis Kolling (dans une étude exhaustive menée sous la direction de Kaufmann [26]) ainsi que Rüssmann [24] sont parvenus à déterminer, pour chaque type d'intervention, le rapport entre le dosage opératoire et la modification apportée à chacune des composantes de la déviation; leurs chiffres ont été repris plus récemment par Simonsz [28].

## Déviations

Les déviations qui résultent d'un déséquilibre des muscles obliques associent, à des degrés différents, *trois composantes* torsionnelle (ex- ou incyclotropie), verticale (hyper-, hypotropie) et horizontale en A ou en V (éso-, exotropie). Chacune de ces composantes et les rapports entre elles varient selon la direction du regard : c'est pourquoi les déviations sont pour la plupart incommittantes aussi bien dans les déplacements horizontaux que verticaux des yeux.

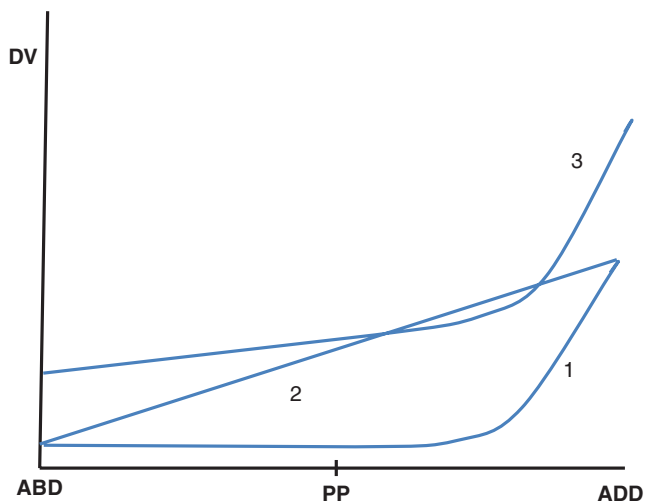
La *déviaton cyclorotatoire* est minimum en adduction; elle est maximum en abduction, direction dans laquelle les muscles obliques ont une action avant tout rotatoire.

La *déviaton verticale* varie au cours des déplacements horizontaux des yeux; elle est maximum en adduction, direction dans laquelle les muscles obliques ont leur plus forte action verticale; elle est minimum en abduction. Wieser [29] a décrit trois formes à cette incommittance (figure 7.3) :

- une forme dans laquelle la déviation verticale n'apparaît qu'en adduction (type « limité à l'adduction »);
- une forme dans laquelle la déviation verticale, inférieure à 5° en abduction, augmente linéairement de l'abduction à l'adduction (type « linéaire »);
- une forme mixte associant une déviation verticale supérieure à 5° en abduction et augmentant linéairement de l'abduction à l'adduction (type « mixte linéaire »).

La déviation verticale peut ne pas varier ou varier en même temps au cours des déplacements verticaux des yeux :

- elle peut être concomitante, c'est-à-dire égale dans le regard vers le haut, le regard horizontal et le regard vers le bas;



**Fig. 7.3**

Les trois formes des variations de la déviation verticale suivant la direction horizontale du regard, selon Wieser.  
 DV : déviation verticale; ABD : abduction; ADD : adduction; PP : position primaire.

- elle peut être incomitante, en augmentant dans le regard vers le haut;
- ou incomitante, en augmentant dans le regard vers le bas.

En cas de strabisme dont le début a été précoce, il faut distinguer ce qui, dans la déviation verticale, résulte du déséquilibre des muscles obliques, de ce qui est à mettre sur le compte d'une déviation verticale dissociée (cf. chapitre 18).

Le rapport cyclotorsion/déviation verticale diffère selon les formes cliniques du déséquilibre des muscles obliques : la déviation verticale prédomine dans les hyperactions du ou des obliques inférieurs (strabisme sursoadducteur) et les paralysies congénitales de l'oblique supérieur : le rapport est par conséquent inférieur à 1; il est de 1 environ dans les paralysies unilatérales acquises de l'oblique supérieur; il est supérieur à 1 dans les paralysies bilatérales de ce dernier, puisque les cyclotorsions s'additionnent, alors que les déviations verticales se soustraient.

La déviation horizontale revêt souvent la forme d'une incomitance horizontale en A ou en V qui apparaît maximalement dans les regards de face.



### À retenir

La mesure des déviations est à effectuer dans le regard droit devant et en versions droite et gauche de 25°; le dosage des actions opératoires est calculé sur la base de la déviation maximum, c'est-à-dire sur la déviation verticale en adduction de 25° et sur la cyclodéviation en abduction de 25°.

### Choix opératoire

L'action chirurgicale sur les muscles obliques doit être adaptée à chacune de ces situations, afin d'apporter une correction adéquate à chacune des trois composantes de la déviation; l'effet obtenu doit de même être évalué pour chacune d'elles. En agissant de façon :

- égale sur toute la largeur du muscle, sans décalage antérieur ou postérieur de l'insertion, on corrige les trois composantes de la déviation;
- élective sur la partie postérieure du muscle, on corrige principalement la déviation verticale;
- élective sur la partie antérieure du muscle, on corrige principalement la cyclodéviation.

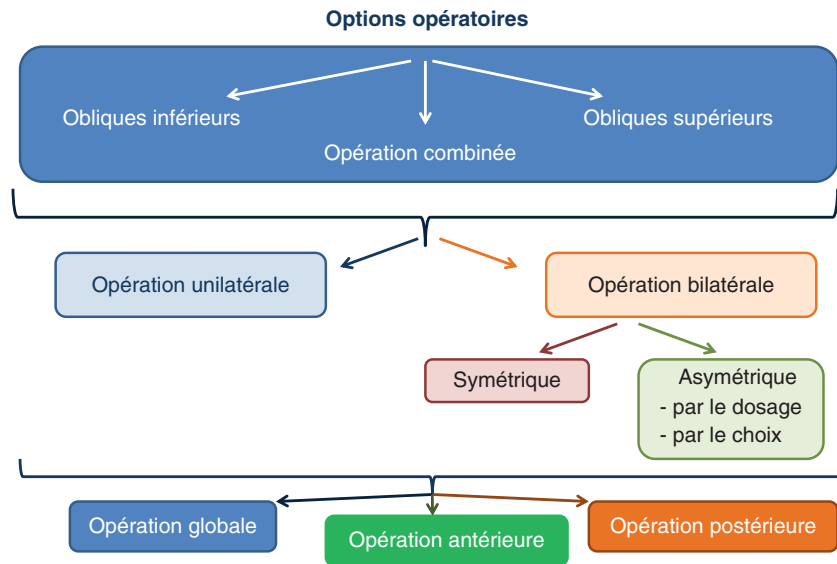
Le décalage des muscles obliques en avant de leur trajet physiologique (véritable antéroposition) affaiblit leur action verticale; en leur donnant une position plus frontale, il augmente en même temps leur action rotatoire. Toutefois, si ce décalage est excessif, il inverse l'action verticale en faisant basculer le vecteur de force du muscle en avant de l'équateur (l'oblique inférieur, notamment, deviendrait alors abaisseur; cf. chapitre 4).

La chirurgie des muscles obliques offre donc des possibilités multiples d'opérations différenciées selon la forme et la configuration clinique du déséquilibre à corriger et selon son importance (figure 7.4). Ainsi, on peut opter pour :

- une opération de l'un ou des deux obliques inférieurs, ou une opération de l'un ou des deux obliques supérieurs, ou, si la déviation dépasse 10°, une opération combinée d'un ou des deux côtés;
- une opération symétrique par le choix des muscles et par le dosage opératoire, ou une opération asymétrique :
  - par le dosage (opération unilatérale ou bilatérale asymétrique sur les muscles homonymes ou opération unimusculaire d'un côté et combinée de l'autre côté);
  - par le choix (par exemple pour avoir une action rotatoire de même sens des deux côtés pour une opération de Kestenbaum rotatoire);
- une opération portant :
  - de façon égale sur toute la largeur du ou des muscles,
  - davantage ou exclusivement sur leur bord antérieur ou sur leur bord postérieur,
  - sur une antéroposition de toute la largeur ou de la seule partie antérieure du ou des muscles.

### Effet opératoire moyen et calcul du dosage opératoire

La dispersion des résultats est certainement plus grande que pour les muscles droits en raison du triple effet opératoire; Kolling [26] a cependant pu établir des moyennes

**Fig. 7.4**

Options opératoires sur les muscles obliques.

à partir de grandes séries de cas. L'effet opératoire moyen selon le type d'opération et pour chacune des trois composantes des déviations dues aux muscles obliques est réuni dans le [tableau 7.5](#). Ces effets ne tiennent pas compte de l'effet additionnel d'un avancement éventuel de la totalité ou de la partie antérieure du muscle opéré.

Dès lors que la déviation à corriger dépasse  $10^\circ$  et le dosage, les limites maximum (compte tenu de l'extensibilité musculaire), il est de beaucoup préférable d'opter pour une opération combinée des deux obliques supérieur et inférieur. L'efficacité moyenne par millimètre de celle-ci est supérieure à celle des opérations monomusculaires; elle est de  $1,6^\circ$  au lieu de  $1^\circ/\text{mm}$  pour la déviation verticale; elle permet de réduire le dosage global et de le répartir sur les deux muscles (cf. [tableau 7.5](#)). Les résultats sont aussi moins dispersés.

Pour les opérations bilatérales de même type sur les muscles homonymes, les effets sur l'incomitance A ou V et la cyclodéviation s'additionnent; les effets sur la déviation verticale se soustraient au contraire: ils s'annulent en position primaire si les déviations verticales droite et gauche sont symétriques; ils s'annulent aussi dans les regards latéraux, puisqu'en pourcentage, la déviation et l'efficacité relative de l'opération sont identiques ([tableau 7.6](#)).

L'efficacité des opérations antérieures ou postérieures reste la même sur la déviation que l'on cherche à corriger, la cyclodéviation pour les premières, la déviation verticale pour les secondes, alors qu'elles n'ont que peu ou pas d'action sur l'autre; logiquement elles ont une action réduite de moitié sur l'incomitance alphabétique.

L'antéroposition, si elle est effective (cf. chapitre 12), permet d'agir de façon différenciée sur l'action verticale qu'elle affaiblit et l'action rotatoire qu'elle renforce.

### Limites des actions opératoires

L'effet opératoire moyen par millimètre vaut, ici aussi, pour les dosages moyens; il augmente légèrement avec des dosages plus forts pour les résections et les plissements, mais diminue, à l'inverse, pour les reculs.


- Les *limites minimum* des actions sur l'oblique inférieur sont de 4 mm et les *limites maximum* de 10 mm pour le recul et pour l'avancement – résection. Il n'y a pas d'avancement de fait, si le point de réinsertion de l'extrémité antérieure du muscle est placé sur la ligne de son trajet physiologique, c'est-à-dire qu'il est en même temps avancé de 1 mm par 3 mm de recul (cf. chapitre 12); il peut être indiqué d'ajouter une antéroposition effective au recul; l'antéroposition seule, sans recul, est peu efficace.

- Les *limites minimum* des actions (globales, antérieures ou postérieures) sur l'oblique supérieur sont également de 4 mm et les *limites maximum* de 10 mm pour le recul et 8 mm pour le renforcement; un renforcement plus fort entraîne un syndrome de Brown-Jaensch consécutif, gênant et durable, à moins que le muscle soit hyperextensible; si tel est cas, il peut parfois atteindre 14 mm [26]. Selon Kolling, l'efficacité du recul de l'oblique supérieur sur la déviation verticale est relativement modeste, ne dépassant pas  $2$  à  $4^\circ$  quel que soit le dosage, du moins en adduction moyenne; il n'en est pas de même en adduction extrême, où son efficacité est comparable à celle du recul de l'oblique inférieur.

**Tableau 7.5. Efficacité des opérations sur les muscles obliques d'après Kolling.**

Type d'opération		Efficacité moyenne en version de 25° sur		
		l'action verticale	l'action rotatoire	l'incomitance A ou V
<b>Oblique supérieur</b>	Plissement/résection	0,7–1°/mm	0,7°/mm	0,4°/mm
	Recul	2 à 4° au maximum	1°/mm	0,6°/mm
<b>Oblique inférieur</b>	Recul unilatéral	1°/mm	1°/mm	0,4°/mm
	Avancement-résection	1°/mm	1°/mm	0,4°/mm
<b>Opération bilatérale</b>		Les effets se soustraient	Effets doublés	Effets doublés
<b>Opération combinée</b>	OS : plissement/résection OI : recul	1,6°/mm	1°/mm	0,4°/mm
	OS : recul OI : avancement			

Les valeurs indiquées sont tirées de la monographie de Kolling [26].

 **Attention**

Ces opérations corrigent les actions des muscles obliques, mais ne corrigent qu'elles : leur effet sur la déviation verticale, en particulier, est proportionnel à la contribution de ces muscles aux mouvements verticaux, c'est-à-dire qu'il est maximum en adduction, moindre en position primaire et plus faible encore en abduction (cf. tableau 7.6) [28].

L'affaiblissement des obliques inférieurs, en particulier, n'a pas d'effet ou n'a qu'un effet marginal sur les déviations verticales dissociées (à moins que d'autres déséquilibres lui soient associés), celles-ci n'étant pas des angles secondaires (cf. chapitre 18).

### Évaluation des résultats

Les résultats des opérations des muscles obliques peuvent s'évaluer selon deux niveaux d'exigence différents :


- l'effet obtenu dans les directions usuelles du regard (champ central du regard et position de lecture);
- l'effet obtenu dans les positions moyennes ou extrêmes.

Il faut et il suffit dans les faits que les déviations soient entièrement corrigées dans les directions usuelles, pour que

**Tableau 7.6. Effet opératoire relatif sur la déviation verticale, d'après Simonsz.**

Direction du regard	Abduction (30°)	Position primaire	Adduction (30°)
Efficacité	15 %	60 %	100 %

les résultats s'avèrent satisfaisants; dans le cas contraire, la ou les déviations résiduelles perturberont la récupération de la binocularité normale et même anormale. Les déviations résiduelles dans les champs excentrés du regard, au-delà de 20°, sont en général peu gênantes et ne se répercutent pas sur le champ central; en donnant des résultats, il convient, bien entendu, de toujours préciser desquels on parle.

 **Remarque**

Les opérations sur les muscles obliques permettent aujourd'hui des actions différenciées et dosées, globales ou partielles, ou combinées oblique supérieur – oblique inférieur; il est ainsi possible de rester dans les limites des dosages moyens et de se passer de dosages forts, de myectomies ou d'interventions délabrantes, telle la dénervation, dont les résultats sont incertains et peuvent à terme s'accompagner d'effets indésirables.

### Ajustement du dosage selon les données peropératoires

Partant du test de duction forcée, proposé par Gifford en 1924, des physiologistes et des cliniciens ont commencé, dès le milieu du xx<sup>e</sup> siècle, à mesurer les forces des muscles oculomoteurs de diverses manières dans le but d'introduire ces données dans le calcul du dosage opératoire [10,11]. Schilling [voir 10], Collins et Jampolsky [30], Quéré et al.

[31–33], notamment, ont montré qu'il est possible d'ajuster le dosage opératoire en prenant en compte les forces passives des muscles opérés, évaluées sous anesthésie générale, et cela, quelle que soit la forme du déséquilibre oculomoteur.

La mesure des forces musculaires, de toute évidence déséquilibrées chez le sujet strabique, est une démarche logique (cf. chapitre 3); mais elle a longtemps buté sur des difficultés d'ordre méthodologique et technique.

Dès la fin des années 1970, Quéré *et al.* ont introduit dans leur pratique opératoire l'évaluation sous anesthésie générale des forces musculaires *passives*, à partir de la position des yeux sous anesthésie, d'une part, et de la force élastique des muscles opérés, d'autre part : les résultats de ce qu'ils ont appelé le signe de l'anesthésie et le *test d'élongation musculaire* constituent les *données peropératoires* [31–33]. Ils ont montré que celles-ci permettent de différencier ce qui, dans l'angle de base, est d'origine innervationnelle et ce qui est d'origine musculo-aponévrotique et d'évaluer la part de chaque muscle dans le déséquilibre moteur (figure 7.5) et que, partant de là, il est possible d'ajuster le plan opératoire préalablement élaboré sur la base des données cliniques.

Cette procédure est aujourd'hui validée, même si elle tarde encore à s'imposer comme un geste nécessaire et de pratique courante.

## Évaluation des forces musculaires

### Mesure des forces passives

Les forces *passives* ne peuvent être mesurées directement à l'état de veille, car il n'est pas possible, en dehors de conditions expérimentales, de séparer ce qui revient aux forces viscoélastiques et aux forces d'origine innervationnelle. Elles peuvent l'être, en revanche, lorsque les muscles sont relâchés sous anesthésie générale profonde et stable, selon deux approches complémentaires (figure 7.6) (cf. chapitre 6) :

- la *position des yeux sous anesthésie* [34–38] renseigne sur l'état d'équilibre ou de déséquilibre existant entre les forces viscoélastiques des couples de muscles antagonistes et de leurs enveloppes fibroélastiques (cf. *infra*) : la différentielle de position (par rapport à la position alignée des yeux) est mesurée en degrés;
  - la force nécessaire pour obtenir une extension donnée (mesure isométrique),
  - l'extension obtenue sous l'effet d'une traction donnée (mesure isotonique) (cf. *infra*);
  - la *courbe tension – longueur* exprimant la longueur du muscle en fonction de la force de traction qui lui est appliquée; elle est la représentation graphique de la force

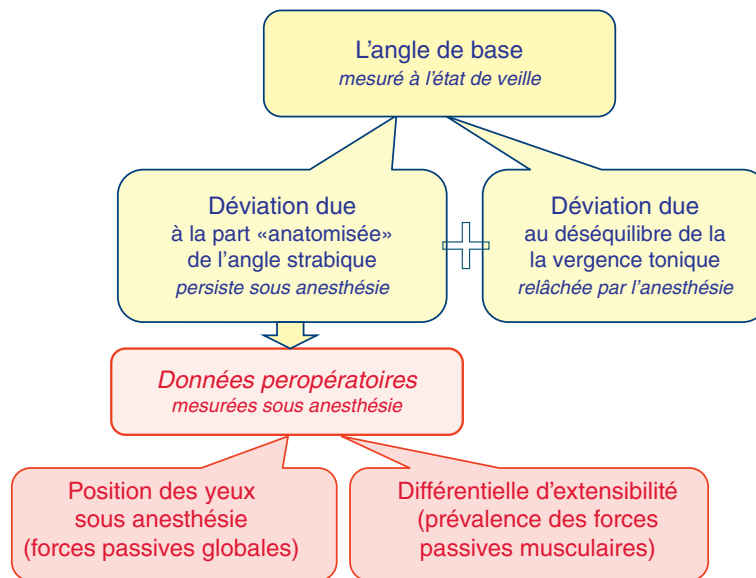
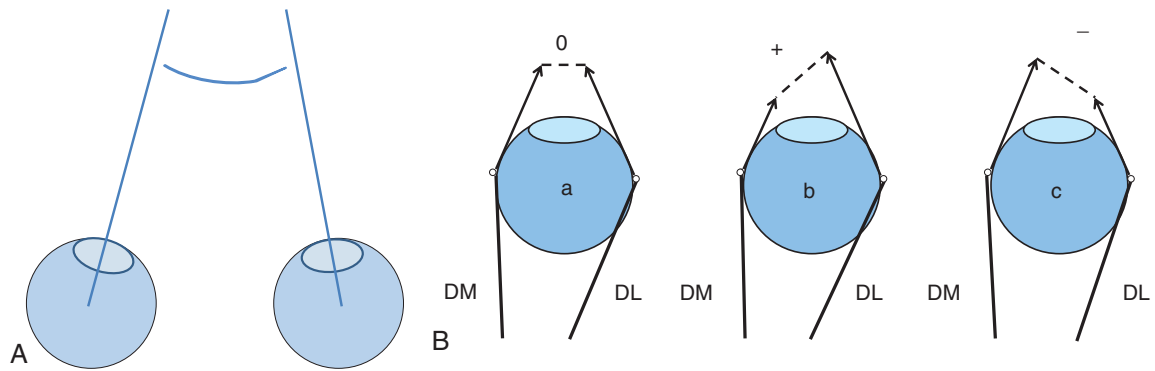


Fig. 7.5

Les forces musculaires passives, part « anatomisée » de l'angle de base, sont évaluées sous anesthésie générale.





**Fig. 7.6**

Données peropératoires.

A. Position des yeux sous anesthésie : différentielle de position. B. Différentielle d'extensibilité des couples de muscles antagonistes. DM : droit médial; DL : droit latéral.

passive que le muscle oppose à son extension, c'est-à-dire de sa force de rappel élastique dans les différentes directions du regard;

– la *différentielle d'extensibilité* calculée à partir de l'extensibilité des muscles d'un couple d'antagonistes; elle renseigne sur l'état d'équilibre ou de déséquilibre existant entre les forces viscoélastiques de ces muscles; elle est mesurée en millimètres.

## Mesure des forces actives

À l'évidence, les forces actives, qu'un muscle est capable de développer, ne peuvent être mesurées qu'à l'état de veille. Plusieurs procédés, invasifs et surtout non invasifs, ont été proposés et utilisés à cet effet; ils ne sont cependant pas applicables à l'âge où la majorité des strabiques doivent être opérés.

## Méthode clinique de recueil des données peropératoires

Le recueil des données peropératoires, tel qu'il est proposé ici, a pour but d'évaluer les forces passives en jeu, et de les prendre en compte pour la répartition de la correction et l'ajustement du dosage opératoire [10,11,39].

## Relâchement musculaire

Le relâchement musculaire nécessaire est obtenu sous anesthésie générale par un agent halogéné inhalé (préférentiellement le sévoflurane) ou intraveineux (propofol), cf. chapitre 6. Il est complété par une curarisation *non dépolarisante* (le rocuronium ou *Norcuron*). L'excitabilité résiduelle, inverse du relâchement, est facile à contrôler par monitoring neuromusculaire au moyen soit d'un neurostimulateur, soit d'un relaxographe automatique au niveau

de la face palmaire de l'éminence thénar (court adducteur du pouce); le niveau de relâchement atteint au moment des mesures dépasse 90 % (excitabilité résiduelle entre 0 et 10 %).

Le relâchement obtenu n'est probablement pas le même pour tous les groupes musculaires; les muscles oculomoteurs en particulier se relâchent moins facilement que les autres muscles; néanmoins la référence à un niveau de relâchement donné, pour un muscle ou groupe musculaire donné, valide la méthode.



### À retenir

Pour qu'en pratique, les données peropératoires puissent être valablement interprétées : l'anesthésie doit rester profonde et stable, au besoin être poussée au moment où débute et tant que dure la « stimulation » par la lumière du microscope et par l'intervention elle-même [40], de manière à ce que l'équilibre entre l'agression dont le sujet est l'objet et la dépression anesthésique de ses réactions soit maintenu stable.



### Complément

À l'inverse, la succinylcholine, curarisant dépolarisant, provoque un spasme prolongé des muscles oculomoteurs par une stimulation sélective des fibres lentes à action tonique; mais il faut alors attendre 15 à 20 minutes après l'injection pour que le relâchement musculaire soit suffisant et permette d'interpréter le signe de l'anesthésie. Ce curare a été utilisé pour apprécier et inter-

préter l'intensité du spasme; aux doses utilisées, il n'est cependant pas sans risques anesthésiques (spasme massétéрин, myoglobinurie); leurs survenues, certes rares, peuvent être sérieuses [6] (cf. chapitre 6).

## Position des yeux sous anesthésie générale : le signe de l'anesthésie

On savait, dès la fin du XIX<sup>e</sup> siècle, que les yeux des sujets normaux se mettent en légère divergence et que les mouvements nystagmiques disparaissent sous anesthésie générale [35]. Les variations de l'angle strabique sous l'effet de la prémédication et de l'anesthésie générale étaient également connues [35,41]. Ce n'est cependant qu'au cours de la seconde moitié du XX<sup>e</sup> siècle que l'on a reconnu que la position des yeux sous anesthésie n'est pas aléatoire et

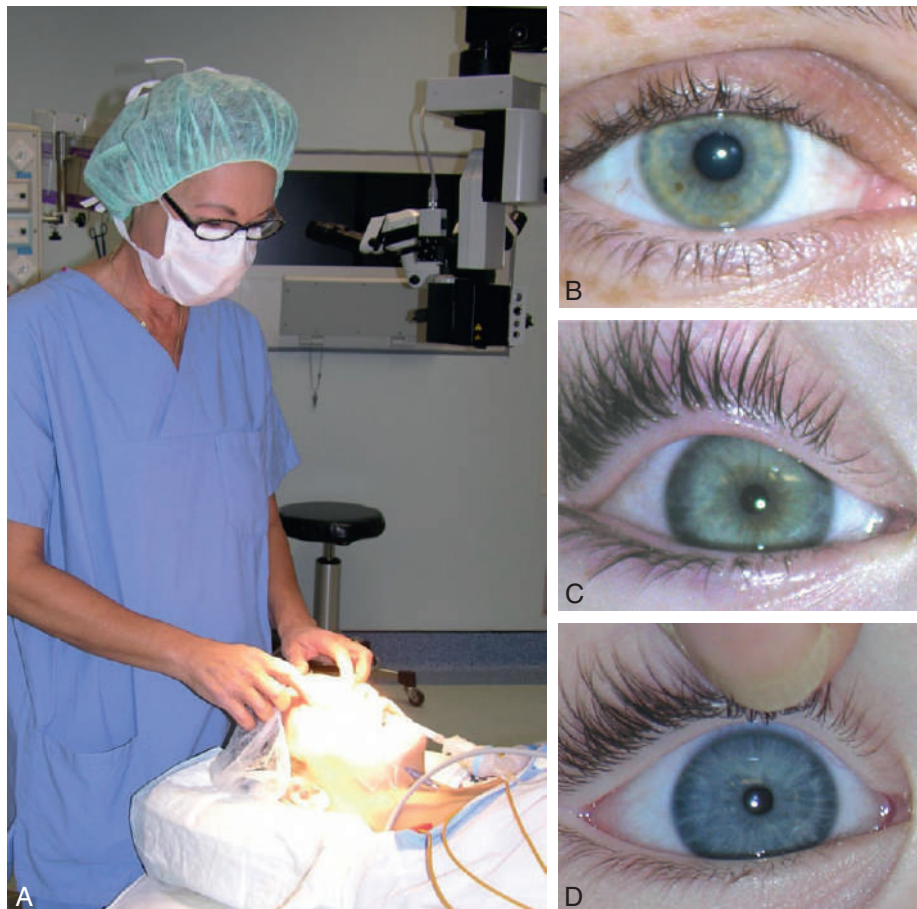qu'elle représente en réalité un paramètre signifiant pour la conduite de l'intervention [31,36,37,42].

### Méthodes d'évaluation de l'angle strabique sous anesthésie générale

#### Méthode des reflets cornéens

L'évaluation de la *position des yeux sous anesthésie générale* peut se faire à partir de la position des reflets cornéens de Hirschberg de la manière suivante [10,11,39].

Lorsque le stade d'anesthésie stable et profonde et de relâchement musculaire de plus de 90 % est atteint, la tête du patient est correctement positionnée. Un spot lumineux ponctuel (ou à défaut, le scialytique), placé à 1 ou 1,2 m au-dessus de lui, est centré à la verticale de la racine de son nez; l'opérateur se tient dans le prolongement de la tête, dans l'axe du corps, c'est-à-dire dans une position symétrique par rapport à chacun des yeux et aussi proche que possible de l'axe de la lumière (figure 7.7A).



**Fig. 7.7**

Évaluation de la position des yeux sous anesthésie.

A. Position du reflet cornéen par rapport aux bords nasal et temporal de la pupille. B. L'œil est redressé, mais le reflet cornéen est légèrement décentré nasalement en raison de la position médiane du flash et de l'erreur de parallaxe qui en résulte. C. L'œil est en divergence de 4°. D. L'œil est en convergence de 8°.

L'image du spot (ou de la poignée centrale du scialytique), réfléchi par le miroir fortement convexe de la surface cornéenne, est très réduite, de sorte qu'il est facile d'évaluer sa position et son possible décentrement en comparant sa distance aux bords nasal et temporal, ou supérieur et inférieur, de la pupille selon Paliaga (figure 7.7B) [43].



### Complément

**Variante de Pêchereau.** On gagne en précision en s'aidant d'une réglette millimétrée translucide collée sur les deux verres des lunettes équipant le sujet : la position du centre de chaque pupille est repérée sur la réglette d'abord à l'état de veille, l'œil fixant en position primaire, et ensuite sous anesthésie. Le possible changement de position se lit en millimètres sur la réglette [44].

Le décentrement du reflet cornéen est converti, pour chaque œil, en degrés d'angle selon la table de strabométrie linéaire de Paliaga (figure 7.7C et D et cf. tableau 5.3). Du fait de la parallaxe, pour un spot placé en position médiane à 1 m du patient, un angle de convergence est sous-évalué et un angle de divergence est surévalué pour chaque œil d'environ 3°; il convient donc d'apporter le correctif correspondant aux valeurs mesurées.

L'angle sous anesthésie est égal à la somme de la déviation de chacun des deux yeux (figure 7.8).

Cette méthode de mesure est à la portée de tout opérateur; elle ne nécessite aucune instrumentation particulière.

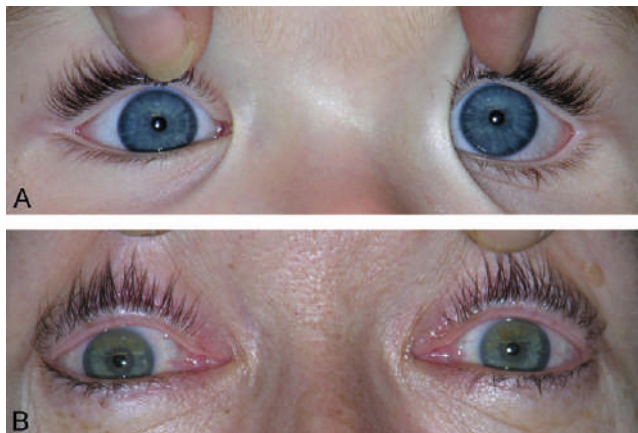

Fig. 7.8

Angle sous anesthésie.

A. Position asymétrique des yeux sous anesthésie, l'œil droit en convergence de 8° et l'œil gauche en divergence de - 3° : l'angle sous anesthésie est de 5°. B. Divergence symétrique des yeux sous anesthésie de - 10° : l'angle sous anesthésie est de - 20°.

Sa précision est de  $\pm 1$  ou 2°. Une plus grande précision dans l'évaluation de l'angle n'est pas nécessaire pour interpréter le signe de l'anesthésie.

### Méthode photographique de Pêchereau

La méthode est fondée sur la comparaison d'une photographie axiale prise, œil par œil, sous anesthésie générale, à la photographie correspondante, l'œil fixant en position primaire, prise à l'état de veille : la déviation sous anesthésie de chaque œil peut s'évaluer à partir de la distance de la caroncule au côté nasal du limbe ou au centre de la pupille (rapportée au diamètre cornéen perpendiculaire à la déviation strabique – dont l'apparence reste constante au cours des déplacements horizontaux de l'œil –, pour éviter l'erreur pouvant résulter d'une différence de grossissement photographique), ou à partir du rapport des distances du reflet cornéen au limbe nasal et temporal, ou supérieur et inférieur.

### Résultats

L'évaluation de la position des yeux sous anesthésie fournit deux ordres d'informations essentielles.

La première porte sur l'angle strabique sous anesthésie, c'est-à-dire sur l'état d'équilibre ou de déséquilibre musculo-aponévrotique existant entre les forces passives du droit médial et du droit latéral et/ou des muscles à action verticale de chaque œil. L'angle sous anesthésie peut être identique à l'angle de base à l'état de veille; dans d'autres cas, il peut être inférieur à lui, être nul, voire inversé.



### Remarque

Du fait de la réduction des forces actives, l'équilibre ou le déséquilibre musculo-aponévrotique dépendant de l'état viscoélastique des muscles et de leur suspension fibro-musculo-élastique, va l'emporter sur l'équilibre ou le déséquilibre d'origine innervationnelle : de ce fait, si la déviation strabique est d'origine anatomique ou s'est « anatomisée », les yeux vont rester déviés sous l'effet de l'anesthésie; si, au contraire, elle est d'origine purement innervationnelle, les yeux vont se redresser, voire se mettre en légère divergence.

La seconde porte sur la symétrie ou l'asymétrie droite/gauche du déséquilibre oculomoteur. Une asymétrie de position des deux yeux atteste une asymétrie de ce déséquilibre; compte tenu de la précision de la méthode, elle est indiscutable à partir d'une différence de position de 3° entre les deux yeux.



### Position des yeux en fin d'intervention

La position dans laquelle se trouvent les yeux à la fin de l'intervention dépend de leur position en début d'intervention, du type et du dosage de l'opération effectuée et de la phase du réveil anesthésique en cours; mais elle dépend pour une large part aussi de l'hystérèse des muscles et de leurs enveloppes fibroélastiques à la suite des tractions exercées sur eux au cours de l'intervention. C'est pourquoi, à moins qu'elle ne révèle une erreur grossière et évidente, il ne saurait, à notre avis, en être tenu compte pour affiner le dosage; nous nous contentons de la noter.



### Choix opératoire

Qu'apporte la position des yeux sous anesthésie au choix opératoire? Elle permet d'évaluer :

- l'angle strabique sous anesthésie et de le comparer à l'angle de base à l'état de veille; cet angle exprime le rapport des forces passives des muscles des couples antagonistes (différentielle selon la position des yeux sous anesthésie), c'est-à-dire l'état d'équilibre ou de déséquilibre entre ces muscles;
- la symétrie ou l'asymétrie droite/gauche du déséquilibre oculomoteur.

### Test de duction forcée

La mobilisation passive des globes oculaires, appelée *test de duction forcée* – TDF (effectuée après avoir évalué la position des yeux sous anesthésie), est anormale s'il existe une gêne mécanique majeure [45,46].

### Méthode

Le TDF, proposé par Gifford en 1924, nécessite le relâchement total de la motilité active de l'œil. C'est pourquoi il n'est vraiment significatif que sous anesthésie générale.

Pour l'effectuer, le globe oculaire est saisi au limbe à l'aide d'une pince à griffes en regard du muscle que l'on veut tester : le globe est mobilisé en direction opposée, puis en direction du muscle. L'excursion est comparée avec celle des autres muscles du même œil et surtout avec celle du muscle homonyme de l'œil adelphe. Le résultat est anormal si la mobilisation passive du globe rencontre une résistance et/ou une limitation (figure 7.9A).

Le TDF peut s'appliquer aux muscles *obliques*, par exemple pour confirmer un syndrome de Brown-Jaensch, mais aussi de façon plus différenciée :

- Guyton a montré qu'il fallait pour cela, en ayant saisi le globe à l'aide de deux pinces placées au limbe à III et IX h, repousser celui-ci vers l'arrière, lui imprimer ce faisant un double mouvement d'excyclorotation et de duction nasale supérieure pour l'oblique supérieur, ou d'incyclorotation et de duction nasale inférieure pour l'oblique inférieur, jusqu'à sentir la corde du muscle mis sous tension; il est ainsi possible de reconnaître une hypo-extensibilité de l'un ou l'autre de ces muscles et de l'évaluer selon une échelle allant de 0 à 4 [47];
- Plager a montré qu'en saisissant le globe selon un méridien oblique, à IV et X h pour l'œil droit et à II et VIII h pour l'œil gauche, on pouvait se rendre compte de cette manière aussi bien d'une hypo-extensibilité que d'une hyperextensibilité de l'oblique supérieur (figure 7.9B) [48].

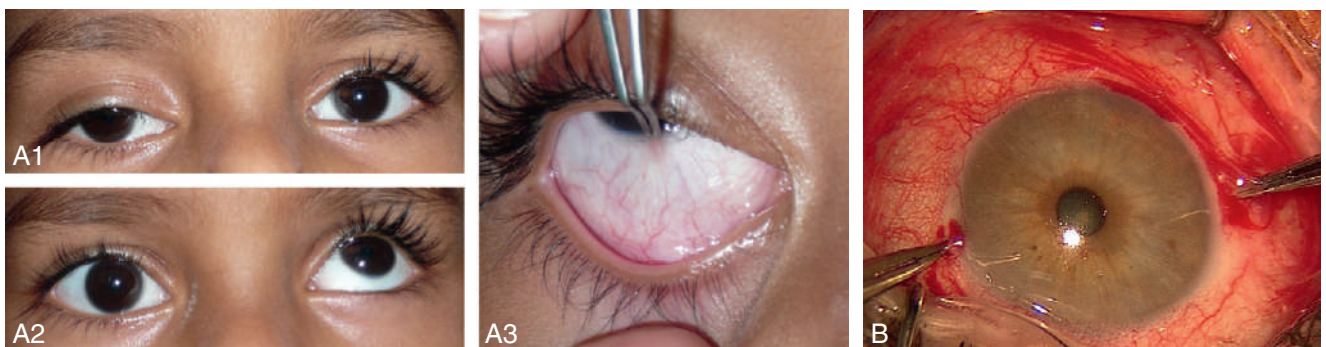

Fig. 7.9

Tests de duction forcée.

A. Selon Gifford (hypotropie de l'œil droit). B. Selon Plager.

## Résultats

Le test de duction forcée, c'est-à-dire la mobilisation ou duction passive d'un œil, est plus grossier que le test d'élongation musculaire (cf. *infra*); c'est pourquoi il est normal dans la plupart des strabismes concomitants et paralytiques.



### Choix opératoire

*Qu'apporte le TDF au choix opératoire?* Il permet de reconnaître et d'évaluer une gêne mécanique limitant l'action d'un ou de plusieurs muscles :

- il est anormal en cas d'anomalie ou d'altération musculaire, de bride ténonienne, d'incarcération du tissu orbitaire dans un foyer de fracture ou de compression musculaire [45,46];
- il n'a, cependant, ni la sensibilité, ni la précision d'une mesure; il ne peut être qu'indicatif.

## Test d'élongation musculaire et différentielle d'extensibilité

En s'interrogeant « sur le type et la grandeur des forces qui amènent l'œil et le maintiennent en position strabique », E. Esslen, D. Esslen et A. Huber [49] ont clairement explicité qu'à côté du dérèglement des forces actives, « trouble de la répartition de l'innervation entre l'agoniste et l'antagoniste », il fallait également considérer les forces passives, c'est-à-dire « la résistance élastique à l'extension, qui doit être vaincue ». Ces dernières, qui s'ajoutent aux forces innervationnelles actives, sont liées à la substance et à la structure même des muscles. En établissant, sous anesthésie générale profonde, la courbe force de traction/longueur musculaire, ils ont pu vérifier, dans un cas de strabisme convergent, que le droit médial avait une plus grande résistance à l'extension que le droit latéral. Pour ces auteurs, « un manque d'extension conduit à la diminution de l'extensibilité... Une déviation, initialement d'origine innervationnelle, tend à augmenter en raison de facteurs structuraux et tissulaires qui prennent de plus en plus de poids ». En d'autres termes, la déviation s'anatomise, ce que Scott a confirmé [50].

Ainsi que le montre cette étude pionnière, le degré d'extensibilité d'un muscle, inversement proportionnel à la résistance élastique que celui-ci oppose à son étirement, est une donnée majeure de la déviation strabique. Sa mesure fournit une évaluation chiffrée de la force passive viscoélastique des muscles testés (cf. chapitre 2).



### Complément

À la suite de l'évaluation manuelle des forces musculaires passives par O'Connor en 1943 [51], différentes méthodes instrumentales ont été proposées; aucune ne s'est cependant imposée comme une méthode de routine clinique [10,11]. De même, aucun des auteurs n'a proposé à ce jour d'application clinique de la courbe tension-longueur [4,52,53].

### Mesure de l'extensibilité musculaire : le test d'élongation musculaire (TEM)

L'extensibilité musculaire est mesurée de façon systématique, préalablement au geste chirurgical, sur le muscle déséqué, mais non désinséré [10,11].

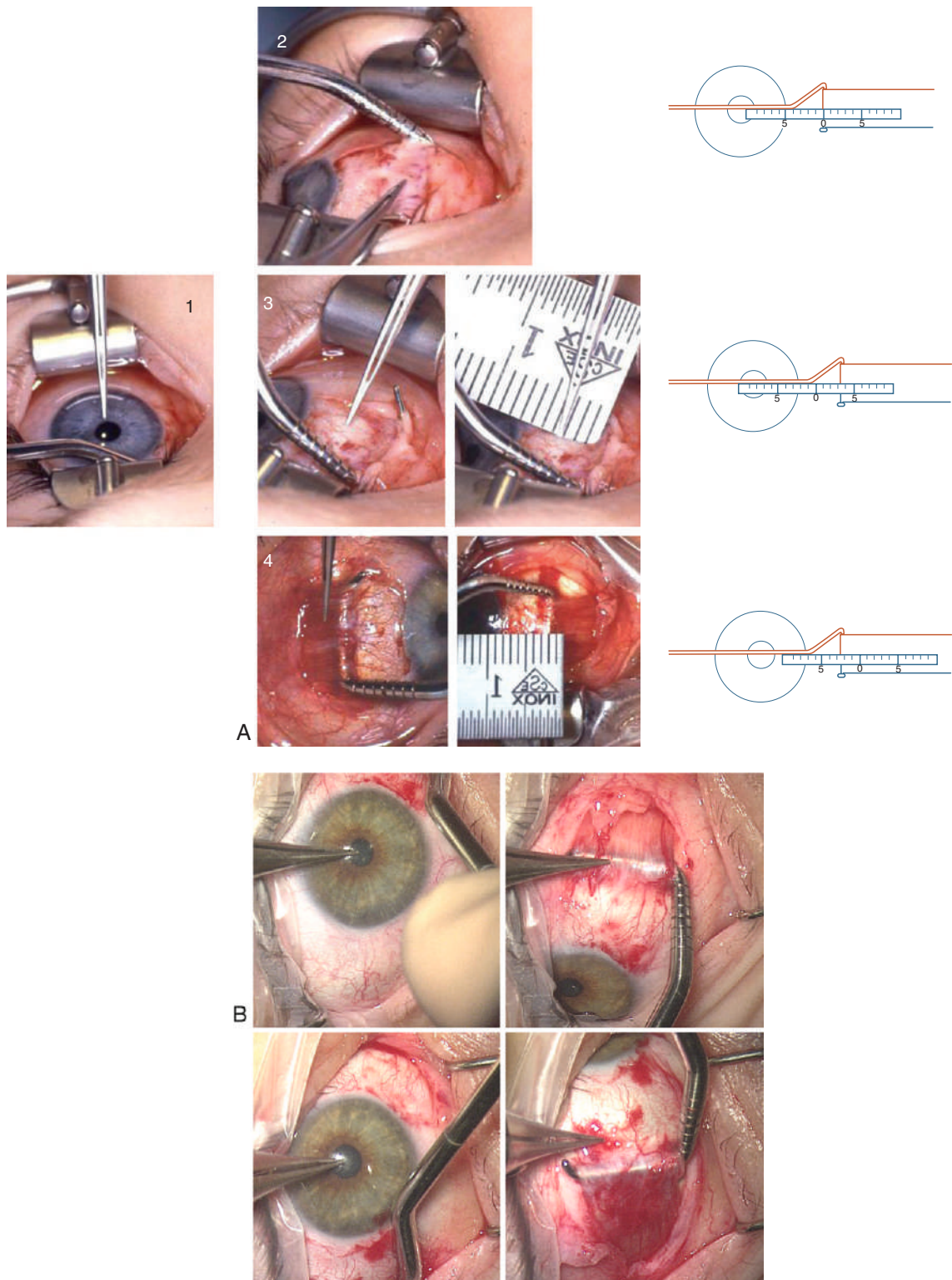
La mesure est effectuée selon la méthode isotonique à l'aide d'un myomètre à ressort. L'extrémité de l'instrument, de la forme d'un crochet à strabisme, est passée sous l'insertion du muscle à tester. Le globe est placé en position primaire (cette position est atteinte lorsque le reflet centré de l'éclairage vertical et coaxial du microscope opératoire se trouve au centre de la cornée), tandis qu'un repère (l'extrémité d'une pince ou d'un crochet, ou le point 0 de la règlette de Pêchereau) est mis au contact du centre de la cornée. Partant de cette position, l'opérateur fait pivoter le globe et essaie, en tirant sur le myomètre, d'amener l'insertion du muscle testé au contact du repère qui, lui, est tenu strictement immobile (figure 7.10).



### Complément

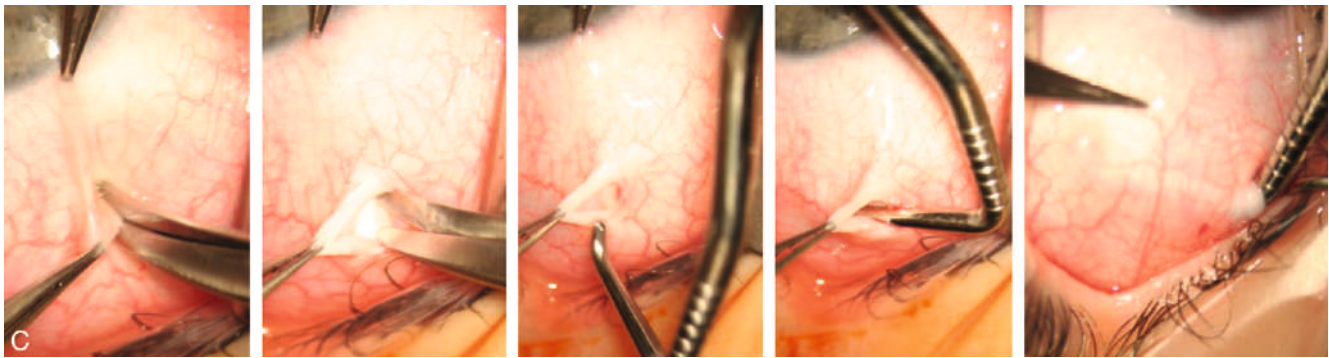
Le myomètre à ressort que nous utilisons, conçu et réalisé par Bertrand Rapp [54], est un instrument simple et précis, dont l'utilisation est à la portée de tout opérateur. L'instrument, dans lequel les frottements secs ont été éliminés, contient un ressort précontraint à 40 ou 50 g (cf. figure 7.10A); de la sorte la tige ne peut bouger par rapport au corps de l'instrument que lorsque la traction exercée sur le corps atteint ou dépasse 40 ou 50 g. L'opérateur sait, sans devoir lire sur une échelle graduée, qu'il exerce la traction voulue, lorsqu'il sent que le corps de l'instrument commence à bouger; il repère alors la position atteinte par l'insertion musculaire et mesure, à l'aide d'une règlette millimétrée, la distance qui la sépare du repère (l'instrument n'est pas commercialisé actuellement).



**Fig. 7.10**

Mesure de l'extensibilité musculaire.

A. Mesure de l'extensibilité musculaire : 1) le globe est placé en position primaire et un repère au centre de la cornée; le crochet du myomètre est glissé sous le muscle testé; une traction de 40 ou 50 g est exercée sur le muscle; la distance entre la position atteinte par l'insertion musculaire et le repère est mesurée en millimètres; 2) muscle dont l'insertion atteint le repère; 3) muscle hypo-extensible; 4) muscle hyperextensible. B. Exemple d'une opération combinée unilatérale pour exotropie : mesure de l'extensibilité et de l'hyperextensibilité du droit médial; en bas normo-extensibilité (en valeur corrigée, cf. [tableau 7.7](#)) du droit latéral.



**Fig. 7.10**

Suite. C. Mesure de l'extensibilité musculaire d'un muscle non dégagé : le myomètre (ou à défaut un crochet musculaire standard) est glissé sous le muscle à tester à travers une boutonnière conjonctivo-ténonienne latéromusculaire.

L'opérateur, qui n'a pas de myomètre à sa disposition, peut cependant effectuer un test d'élongation musculaire, certes plus approximatif, en procédant de manière similaire à l'aide d'un simple crochet à strabisme : partant de la même position, il tire « sans force » sur le muscle, juste avec le poids de sa main. Il peut, avec l'expérience, différencier un muscle d'extensibilité moyenne, d'un autre d'extensibilité augmentée ou, au contraire, modérément ou très diminuée.

Une autre manière d'évaluer ces forces consiste à mesurer l'amplitude du mouvement de rappel déclenché par la force s'opposant à l'extension, lorsqu'elle est libérée; c'est ce que fait le « test du rappel élastique » de Jampolsky (*spring-back balance test*, 1978) [30], repris par Rosenbaum *et al.* [55]; le globe oculaire est tiré à 30° de la position primaire à l'opposé du muscle testé (pour un strabisme horizontal successivement en adduction, puis en abduction), puis lâché; le mouvement de rappel est d'autant plus ample que les forces passives liées au muscle testé sont plus fortes et d'autant plus amorti que celles-ci sont plus faibles; en cas de strabisme, les positions atteintes par le globe pour le droit latéral et le droit médial sont en général asymétriques par rapport à la position primaire; pour les auteurs, l'intervention doit s'efforcer d'établir la symétrie. Ce test n'est cependant pas quantifiable.

### Résultats

Les résultats des mesures de l'extensibilité musculaire sont à prendre en compte à deux niveaux de signification différents.

Le premier niveau est celui de l'extensibilité propre de chaque muscle testé.

La notation des résultats que nous avons adoptée ne retient pas l'élongation elle-même, mais la distance en millimètres séparant la position atteinte par l'insertion de celle du repère : si, sous l'effet de la traction programmée, l'insertion peut être amenée jusqu'au contact du repère, l'extensibilité correspondra à la valeur 0; si l'insertion ne peut pas être amenée au contact du repère, l'extensibilité s'exprimera par des valeurs en millimètres négatives; si, au contraire, elle dépasse le repère, l'extensibilité s'exprimera par des valeurs en millimètres positives (cf. figures 7.10A et B). La valeur brute mesurée est à convertir en valeur corrigée en fonction de l'extensibilité normale de chaque muscle : selon la valeur corrigée l'opérateur saura si le muscle testé est normo-, hypo- ou hyperextensible.

Les mesures de l'extensibilité de muscles normaux ont donné les résultats suivants<sup>3</sup> (tableau 7.7) :

- pour le droit *médial* : l'extensibilité est *normale* si son insertion sclérale peut être amenée au contact du repère ou à 1 mm au-delà, c'est-à-dire  $+ 0,5 \text{ mm} \pm 0,5$ ; le muscle est alors dit *normo-extensible*; si son insertion n'arrive pas au contact du repère, l'extensibilité est diminuée ( $< 0$ ) : le muscle est *hypo-extensible*; si son insertion dépasse le repère, l'extensibilité est *augmentée* ( $> + 1 \text{ mm}$ ) : le muscle est *hyperextensible*;
- pour le droit *latéral* : l'extensibilité normale est de  $- 2 \text{ mm} \pm 0,5$ ;

<sup>3</sup> Les *valeurs normales* d'extensibilité ont été établies à partir de mesures effectuées dans les mêmes conditions, en exerçant une traction de 50 g, en début d'opération de décollement rétinien, chez des patients n'ayant jamais eu de déséquilibre oculomoteur, ni subi auparavant d'opération touchant les muscles oculomoteurs; leur myopie ne dépassait pas 6 dioptries.

**Tableau 7.7. Extensibilité normale des muscles droits.**

Muscle droit	Extensibilité normale
Médial	+ 0,5 ± 0,5
Latéral	- 2,0 ± 0,5
Supérieur	- 1,0 ± 0,5
Inférieur	- 0,5 ± 0,5

- pour le droit *supérieur* : l'extensibilité normale est de  $- 1 \text{ mm} \pm 0,5$ ;
- pour le droit *inférieur* : l'extensibilité normale est de  $- 0,5 \text{ mm} \pm 0,5$ .

Compte tenu de la précision de la méthode de mesure, une inégalité d'extensibilité (en valeurs corrigées) est indiscutable à partir d'une différence de 1 mm entre deux muscles testés; entre deux muscles homonymes, une telle inégalité signifie une asymétrie droite/gauche.

Le TEM peut également être effectué lors des interventions sous anesthésie locale ou topique. Toutefois les résultats ne peuvent être qu'approximatifs en raison soit de la gêne mécanique due à l'infiltration anesthésique, soit d'un relâchement musculaire insuffisant.

La mesure de l'extensibilité des muscles *obliques* ne peut se faire que sur les muscles désinsérés et dans un axe différent de l'axe physiologique de ces muscles; c'est pourquoi elle ne peut avoir qu'une valeur approximative et indicative, plus précise cependant que le test de duction forcée.

Le second niveau est celui de la *différentielle d'extensibilité* entre deux muscles antagonistes [10,11,56].

Le calcul de cette différentielle permet de comparer l'extensibilité des deux muscles d'un couple d'antagonistes; il est des plus simples et consiste à soustraire l'extensibilité des deux muscles l'une de l'autre : si l'on soustrait l'extensibilité du droit médial de celle du droit latéral, le résultat sera positif en cas de déséquilibre dans le sens de la convergence et négatif en cas de déséquilibre dans le sens de la divergence :

$$\begin{aligned} &\text{Extensibilité du droit latéral} - \text{Extensibilité} \\ &\text{du droit médial} = \text{Différentielle d'extensibilité} \end{aligned}$$

Ainsi, par exemple, si l'extensibilité du droit latéral est de +1 (hyperextensible) et celle du droit médial de -3 (hypoextensible), la différentielle d'extensibilité sera de  $+1 - (-3) = +1 + 3 = +4$ , démontrant un déséquilibre des forces passives de ce couple de muscles dans le sens de la convergence.



### Choix opératoire

Qu'apporte la mesure de l'extensibilité musculaire au choix opératoire? Elle permet d'évaluer :

- l'état des forces passives des muscles considérés isolément;
- le rapport de leurs forces passives, c'est-à-dire l'état d'équilibre ou de déséquilibre passif entre les muscles des couples antagonistes (différentielle d'extensibilité).

## Prise en compte des données peropératoires

Les données peropératoires sont *partiellement corrélées* à l'angle de base ( $r=0,54$  pour 80 cas d'ésotropies précoces) et entre elles ( $r=0,67$  pour 80 cas d'ésotropies précoces et 21 cas d'exotropies intermittentes primitives) (figure 7.11); c'est pourquoi elles sont en même temps *partiellement indépendantes*, ce qui valide leur prise en compte comme paramètres additionnels pour l'ajustement du dosage opératoire (cf. *infra*).

### Données peropératoires

#### Angle sous anesthésie (différentielle de position) comparé à l'angle de base

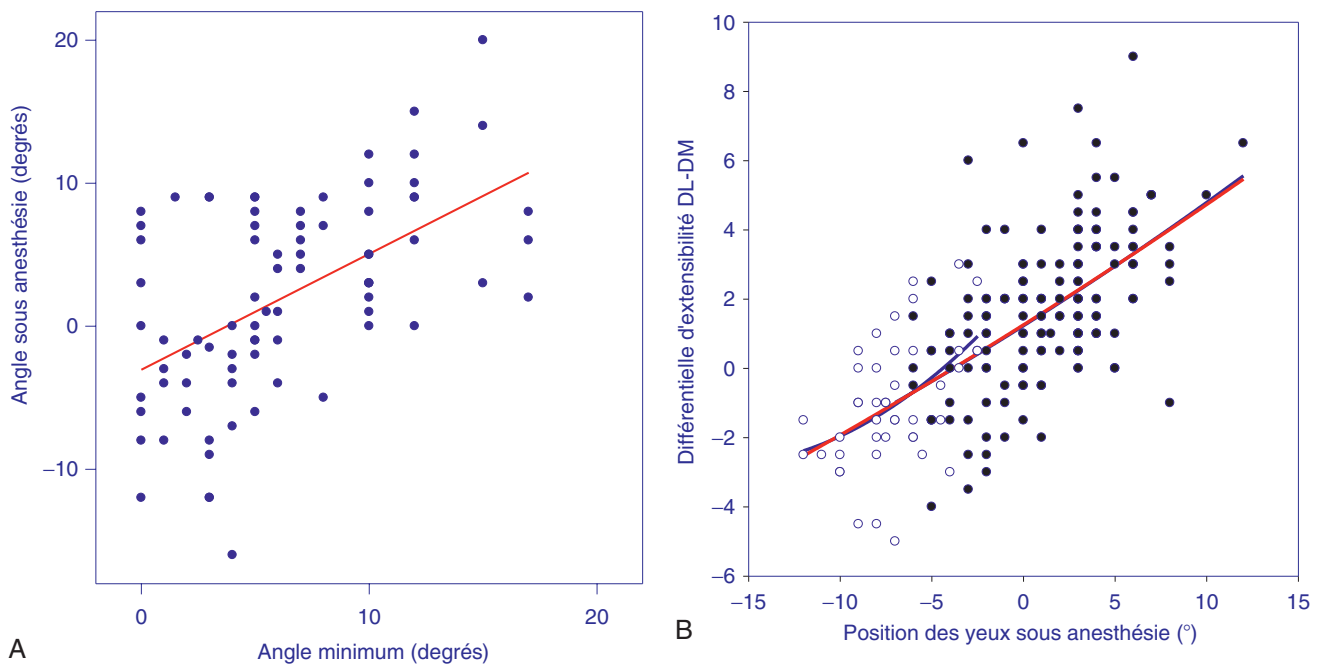
Compte tenu de la précision de son évaluation, on peut considérer que l'angle sous anesthésie est égal à l'angle de base si leur différence reste dans les limites de  $\pm 3^\circ$ ; il est plus grand que l'angle de base, s'il lui est supérieur de  $3^\circ$ ; il est plus petit que l'angle de base, s'il lui est inférieur de  $3^\circ$  (tableau 7.8).

#### Symétrie ou asymétrie de position des deux yeux sous anesthésie

Dans tous les cas de strabisme incomitant, mais aussi dans trois cas sur quatre des ésotropies et dans près de neuf cas sur dix des exotropies concomitantes, la position des yeux sous anesthésie est asymétrique [31,34,38,57]. Une asymétrie de position des yeux sous anesthésie atteste une asymétrie du déséquilibre

**Tableau 7.8. Comparaison entre l'angle sous anesthésie et l'angle à l'état de veille.**

Angle sous anesthésie		
> 3° à l'angle de base à l'état de veille	= ± 3° à l'angle de base à l'état de veille	< 3° à l'angle de base à l'état de veille



**Fig. 7.11**

Corrélation entre l'angle de base et les données peropératoires.

A. Corrélation entre l'angle minimum et l'angle sous anesthésie chez 80 sujets atteints d'ésotropie précoce : ligne de régression polynomiale du 2<sup>e</sup> degré ( $r = 0,54$ ). B. Corrélation entre la position des yeux sous anesthésie et la différentielle d'extensibilité chez 80 sujets atteints d'ésotropie précoce (cercles pleins) et 21 sujets atteints d'exotropie intermittente primitive (cercles ouverts) : lignes de régression polynomiale du 2<sup>e</sup> degré – ligne bleue  $X^{(T)}$  :  $r = 0,48$ ,  $N = 42$  yeux; ligne verte  $(E^T)$  :  $r = 0,57$ ,  $N = 156$  yeux; ligne rouge (toutes les données) :  $r = 0,67$ .

oculomoteur : elle indique l'œil qui, étant le plus dévié (dont la motilité est la plus déséquilibrée), est à opérer préférentiellement en cas d'opération unilatérale, ou pour lequel le dosage doit être le plus fort en cas d'opération bilatérale.



### Complément

On observe souvent que l'œil qui dévie le plus à l'état de veille, l'autre œil fixant, est le moins dévié sous anesthésie générale, que ce soit l'œil dominé ou l'œil dominant. En effet, lorsqu'à l'état de veille, l'œil dont la motilité est la plus déséquilibrée prend la fixation, il doit fournir un effort de redressement plus important que ne le fait l'œil adelphe pour fixer; cet effort induit, par le jeu de la loi de Hering, une hyperaction du muscle synergiste controlatéral et, de ce fait, une augmentation de l'angle strabique. En d'autres termes, à l'état de veille, c'est l'œil dont la motilité est la *moins* déséquilibrée qui dévie le plus, l'autre œil fixant, alors que sous anesthésie, c'est l'œil dont la motilité est la *plus* déséquilibrée qui reste le plus dévié.

### Valeurs corrigées de l'extensibilité musculaire

Les limites normales de l'extensibilité des muscles droits, en valeurs corrigées, sont indiquées p. 139.



### Complément

L'hypo-extensibilité d'un muscle peut n'être qu'apparente : elle peut être due à une résistance passive anormale de l'appareil de suspension ou des attaches postérieures du globe, ou due à la déformation du globe oculaire comme en cas de myopie forte; cela se vérifie aisément en répétant le test sur le globe seul et sur les muscles isolés après leur désinsertion. De même, en cas de trajet oblique d'un muscle horizontal, l'extensibilité peut paraître diminuée si elle est testée en suivant le méridien horizontal, alors qu'elle est en réalité normale si l'on effectue le test dans l'axe du muscle.

### Différentielle d'extensibilité comparée à l'angle de base

La différentielle d'extensibilité est conforme si elle est normale chez le sujet orthotrope; elle est conforme à l'angle de base si elle est positive (de convergence) chez le sujet ésothrope et négative (de divergence) chez le sujet exotrope; elle est paradoxale si elle est négative chez le sujet ésothrope ou positive chez le sujet exotrope ([tableau 7.9](#)).



**Tableau 7.9. Différentielle d'extensibilité dans un couple de muscles droits horizontaux.**

Différentielle d'extensibilité	
> + 1	De convergence
Comprise entre 0 et + 1	Normale
< 0 (négative)	De divergence

La différentielle de position et la différentielle d'extensibilité sont des grandeurs homologues et peuvent par conséquent être comparées.

L'un des auteurs (A. Roth) a pris l'habitude de consigner les données peropératoires dans un tableau figurant en tête du compte rendu opératoire (tableau 7.10). La différentielle d'extensibilité est calculée à partir des valeurs corrigées de l'extensibilité.

## Ajustement du dosage

L'ajustement du dosage doit prendre en compte les deux termes des données peropératoires, c'est-à-dire à la fois l'angle et la symétrie ou l'asymétrie de la déviation sous anesthésie, et la différentielle d'extensibilité (en cas de strabisme concomitant) ou l'extensibilité de tel ou tel muscle (en cas de strabisme incomitant).

Un ajustement, s'il est justifié, s'ajoute ou se retranche toujours du dosage, lui-même calculé à partir de l'angle de base mesuré à l'état de veille : sa valeur sera égale à la moitié (valeur empirique) de l'hyper- ou de l'hypo-extensibilité mesurée.

## Strabisme concomitant

Lorsque le strabisme est concomitant, l'angle de base résulte du déséquilibre entre les muscles de couples antagonistes; c'est pourquoi on se fonde sur les *différentielles* (l'angle sous anesthésie et la différentielle d'extensibilité musculaire) pour juger de la nécessité éventuelle d'un ajustement du dosage :

- aucun ajustement n'est nécessaire si les données peropératoires sont comprises dans les limites normales, ou si elles sont à peu près équivalentes, mais de sens contraire;
- le dosage doit être augmenté si l'un ou l'autre ou les deux termes de ces données sont en concordance avec l'angle à corriger;
- le dosage doit être réduit si l'un ou l'autre ou les deux termes de ces données sont en opposition avec l'angle à corriger (tableau 7.11).

La même logique vaut pour le recul des droits médiaux (ou l'opération combinée unilatérale) associé à la myopexie postérieure bilatérale (tableau 7.12) :

- aucun ajustement du dosage n'est nécessaire si les yeux sont redressés sous anesthésie et si la différentielle d'extensibilité est normale; il en est de même si les deux termes des données peropératoires sont équivalentes, mais de sens contraire;
- si, par contre, les yeux restent en convergence sous anesthésie *et/ou* si la différentielle d'extensibilité est positive, le dosage doit être augmenté;
- si, à l'inverse, les yeux passent en divergence sous anesthésie *et/ou* la différentielle d'extensibilité est négative, il faut s'abstenir de reculer les droits médiaux (ou l'un d'eux, en cas d'asymétrie des données); le cas échéant, un plissement de l'un ou des deux droits médiaux doit être envisagé;

**Tableau 7.10. Tableau de notation des données peropératoires.**

PSA préopératoire	Œil droit			Œil gauche		
	Horizontale	Verticale		Horizontale	Verticale	
TDF						
TEM et différentielle	Brut	Corrigé	Différentielle	Brut	Corrigé	Différentielle
Droit médial	- 0,5	= a		- 0,5	= a	
Droit latéral	+ 2,0	= b		+ 2,0	= b	
Droit supérieur	+ 1,0	= c		+ 1,0	= c	
Droit inférieur	+ 0,5	= d		+ 0,5	= d	
PSA postopératoire	Horizontale	Verticale		Horizontale	Verticale	
Correction supplémentaire à ajouter en cas de muscle non disséqué + 0,5						
Différentielle horizontale = b - a			Différentielle verticale = d - c			



**Tableau 7.11. Ajustement peropératoire en fonction des données peropératoires en cas de strabisme concomitant.**

Différentielle d'extensibilité musculaire (DEM)	Angle sous-anesthésie (ASA)		
	ASA > 3° à angle de base à l'état de veille	ASA = ± 3° à angle de base à l'état de veille	ASA < 3° à angle de base à l'état de veille
DEM conforme ésoptropie DEM conforme exotropie Ajustement du dosage global	> +1 < 0 Augmenter de +1 à + 3 mm	> +1 < 0 Augmenter de +0,5 à +1,5 mm	> + 1 < 0 Pas d'ajustement ou réduire de 0 à -1 mm
DEM normale Ajustement du dosage global	0 à +1 Augmenter de +0,5 à 1,5 mm	0 à +1 Pas d'ajustement	0 à +1 Réduire de -0,5 à -1,5 mm
DEM paradoxale ésoptropie DEM paradoxale exotropie Ajustement du dosage global	< 0 > +0,5 pas d'ajustement ou n'augmenter que de 0 à +1 mm	< 0 > + 0,5 Réduire de -0,5 à -1,5 mm	< 0 > + 0,5 Réduire de -1 à -3 mm

• si l'asymétrie motrice est marquée, il est préférable d'ajouter un plissement du droit latéral au recul du droit médial du côté où le droit médial est hypo-extensible, plutôt que de reculer le droit médial du côté où il est hyperextensible.

Ainsi qu'il ressort de ces consignes et des [tableaux 7.11](#) et [7.12](#), le dosage doit être augmenté pour le recul du droit médial « trop fort » s'il est hypo-extensible et/ou le renforcement du droit latéral « trop faible » s'il est hyperextensible; inversement, il doit être diminué pour le recul du droit médial « trop fort » s'il est hyperextensible et/ou le renforcement du droit latéral « trop faible » s'il est hypo-extensible.



### Exemple

En cas d'ésoptropie, on sera amené à augmenter le dosage du recul du droit médial d'un œil resté en convergence sous anesthésie et/ou dont le droit médial est hypo-extensible, alors même que l'effet opératoire de ce recul est déjà en soi plus grand en raison de l'hypo-extensibilité de ce muscle; inversement, on sera amené à diminuer le dosage du recul d'un œil redressé ou passé en divergence sous anesthésie et/ou dont le droit médial est normo- ou hyperextensible.

L'augmentation du dosage accompagne donc l'effet opératoire accru (ou la diminution du dosage accompagne l'effet opératoire amoindri dans la situation inverse); les ajustements du dosage restent de ce fait quantitativement très modérés (cf. [tableau 7.12](#)).

### Strabisme incomitant

Lorsque le strabisme est incomitant (ou en partie incomitant), le déséquilibre oculomoteur résulte d'un déficit post-paralytique ou d'une altération myogène d'un muscle, des tissus périmusculaires ou d'une bride (et non du déséquilibre d'un couple de muscles antagonistes); la logique veut que l'ajustement du dosage se fasse sur le muscle atteint en fonction de son *extensibilité*. Le dosage est :

- réduit en cas d'hypo-extensibilité;
- augmenté en cas d'hyperextensibilité.

Lorsque le strabisme est *consécutif*, l'angle de base peut résulter soit d'un déséquilibre fonctionnel entre muscles antagonistes, soit de l'altération de l'un ou de plusieurs des muscles impliqués, soit encore des deux à la fois; l'ajustement devra trouver le meilleur compromis entre les deux logiques.

### Sur lequel des muscles effectuer l'ajustement ?

De façon générale, lors d'une *opération combinée unilatérale* sur l'œil le plus dévié sous anesthésie, si le dosage doit être :

- augmenté, il est préférable d'effectuer l'ajustement sur le muscle dont l'extensibilité est la plus anormale;
- réduit, il est préférable d'effectuer l'ajustement sur le muscle dont l'extensibilité est la moins anormale.

Chaque fois que la différentielle d'extensibilité est anormale, un ajustement est nécessaire (cf. [tableau 7.11](#)). Toutefois, si les deux muscles sont d'extensibilité inverse, c'est-à-dire égale, mais de sens contraire (+/- ou -/+), il suffit de ne pas diminuer le dosage du muscle hypo-

**Tableau 7.12. Ajustement du recul des droits médiaux (ou de l'opération combinée unilatérale) associé à la myopexie postérieure bilatérale selon Cüppers.**

PSA \ DEM	Convergente	Redressée	Divergente
DEM $\geq + 1$ par œil	Recul augmenté sans dépasser 4–5 mm par muscle	Recul augmenté sans dépasser 2–3 mm par muscle	<b>Opération selon l'angle minimum sans ajustement</b>
DEM 0 à + 1 par œil	Recul augmenté sans dépasser 2–3 mm par muscle	<b>Opération selon l'angle minimum sans ajustement</b>	PAS DE REcul
DEM < 0 par œil	<b>Opération selon l'angle minimum sans ajustement</b>	PAS DE REcul	Plissement

Le recul global (qui est réparti entre les deux droits médiaux en fonction de la PSA) est calculé sur la valeur de l'angle minimum : dosage = angle minimum en degrés  $\times 0,45$ . PSA = position des yeux sous anesthésie; DEM = différentielle d'extensibilité musculaire.

extensible et de ne pas augmenter celui de l'antagoniste hyperextensible.

### Exemple

En cas d'exotropie, l'angle strabique reste le plus souvent inchangé ou peu changé sous anesthésie, en raison de l'hypertonie relative du droit latéral par rapport au droit médial ou de l'hypotonie relative du droit médial par rapport au droit latéral, ou encore de l'association des deux (le test d'élongation musculaire tranchant entre ces trois possibilités). L'action chirurgicale effectuée sur le muscle dont l'extensibilité est la plus anormale devra prévaloir sur celle effectuée sur son antagoniste homolatéral.

Parfois les données peropératoires sont *paradoxaes*, c'est-à-dire en discordance avec l'angle de base (cf. *infra*). Ces situations *paradoxaes* amènent à réséquer un muscle hypo-extensible ou à reculer un muscle hyperextensible. Si les données peropératoires traduisent l'état effectif du ou des muscles concernés, il existe un réel risque de surcorrection immédiate et/ou tardive et de limitation de la motilité du fait de la tension excessive du muscle hypo-extensible qui a été renforcé ou, à l'inverse, de sous-correction et de limitation de la motilité du fait de la tension insuffisante du muscle hyperextensible qui a été relâché. L'ajustement devra être adapté à ce type de situations particulières (cf. [tableau 7.11](#)).

Lors du recul de muscles homonymes (médiaux ou latéraux), on constate fréquemment que les différentielles de position et d'extensibilité droite et gauche sont iné-

gales [57]; si le dosage doit être augmenté, il est préférable d'effectuer l'ajustement du côté où ces données sont les plus anormales; s'il doit être réduit, il est préférable d'effectuer l'ajustement du côté où ces données sont les moins anormales.

### Remarque

Opérer deux muscles homonymes, les deux droits médiaux ou les deux droits latéraux, ne signifie pas *ipso facto* que l'on pratique une opération symétrique; elle n'est symétrique que si ces muscles ont une même extensibilité et si l'on effectue exactement le même geste sur chacun d'eux. Une opération portant sur deux muscles homonymes peut parfaitement être asymétrique et il convient qu'elle le soit chaque fois qu'il existe une asymétrie droite/gauche : cette situation peut être mise à profit pour reporter le recul, en totalité ou en partie, du côté où persiste la plus grande déviation sous anesthésie (convergence en cas d'E<sup>T</sup> ou divergence en cas d'X<sup>T</sup>) et sur le muscle le moins extensible (le plus hypo-extensible), et pour agir moins du côté opposé.

Le cheminement qui va de l'examen clinique préopératoire à l'exécution du geste chirurgical, en passant par le calcul du dosage, le choix du côté à opérer, la répartition et l'ajustement du dosage, peut paraître complexe pour une intervention autrefois considérée comme l'une des plus simples. Sa finalité est de réduire la dispersion des résultats (l'écart type ou déviation standard des résultats).



## Points clés

L'efficacité des opérations d'affaiblissement et de renforcement musculaire dépend pour une large part des forces viscoélastiques qui sont en jeu. Les données recueillies sous anesthésie générale permettent de mieux les évaluer.

Elles renseignent sur :

- le rapport des forces passives, et par conséquent l'état d'équilibre ou de déséquilibre passif entre les muscles des couples antagonistes, suivant la position des yeux sous anesthésie (la différentielle de position) et suivant l'extensibilité des muscles des couples antagonistes (la différentielle d'extensibilité); ces deux grandeurs sont homologues et peuvent par conséquent être comparées;
- l'état des forces passives des muscles considérés isolément, suivant leur degré d'extensibilité.

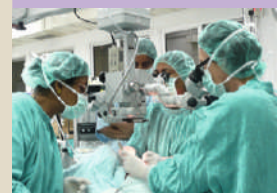Ces données permettent de choisir plus sûrement le côté à opérer, de répartir plus justement l'action chirurgicale entre le droit médial et le droit latéral pour une opération combinée unilatérale, ou entre les deux muscles homonymes pour une opération bilatérale et d'ajuster le dosage opératoire en fonction des forces en jeu.

La méthode de calcul et d'ajustement proposée est à la portée de tout opérateur.

## Références

- [1] Von Noorden GK. In : The history of strabismology. Oostende (B) : J.P. Wayenborgh; 2002. p. 395.
- [2] Péchereau A, Quéré MA, Pardo G. Le recul du droit interne. Résultats pratiques des données biométriques. Bull Soc Ophtalmol Fr 1981; 81 : 725-7.
- [3] Cüppers C. Korrektur der Horizontalabweichung. Arbeitskreis Schielbehandlung, Wiesbaden 1972; 5: 11-9.
- [4] Simonsz HJ, Kolling GH, Kaufmann H, Van Dijk B. Intraoperative length and tension curves of human eye muscles. Including stiffness in passive horizontal eye movement in awake volunteers. Arch Ophthalmol 1986; 104 : 1495-500.
- [5] Mindel JS, Raab EL, Eisenkraft JB, Teutsch G. Succinylcholine-induced return of the eyes to the basic deviation. Ophthalmology 1980; 87 : 1288-95.
- [6] Simonsz HJ, Kolling GH, Van Dijk B, Kaufmann H. Length-tension curves of human eye muscles during succinylcholine-induced contraction. Invest Ophthalmol Vis Sci 1988; 29 : 1320-30.
- [7] Miller JM. Functional anatomy of normal human rectus muscles. Vision Res 1989; 29(2) : 223-40.
- [8] McNeer KW. Childhood and adulthood strabismus surgery. In : Symposium on strabismus, Trans. New-Orleans Acad. Ophthalmol. St-Louis : Mosby; 1978. p. 202-19.
- [9] Alvaro ME. Simultaneous surgical correction of vertical and horizontal deviations. Ophthalmologica 1950; 120 : 191-7.
- [10] Roth A, Speeg-Schatz C. *La chirurgie oculomotrice*. Paris : Masson; 1995.
- [11] Roth A, Speeg-Schatz C. *Eye muscle surgery*. Lisse : Swets & Zeitlinger; 2001.
- [12] Kaufmann H. Operationsdosierung. In : Kaufmann H, editor. Strabismus. Stuttgart : G : Thieme; 2004. p. 528 et suivantes.
- [13] Kushner BJ, Fisher MR, Lucchese NJ, Morton GV. How far can a medial rectus safely be recessed? J Pediatr Ophthalmol Strabismus 1994; 31 : 138-46.
- [14] Tour RL, Asbury T. Overcorrection of esotropia following bilateral five-mm medial rectus recession. Am J Ophthalmol 1958; 45 : 644-53.
- [15] Rüssmann W. Rechnergestützte Indikationsstellung und -kontrolle in der Strabismuschirurgie. Klin Monatsbl Augenheilk 1996; 208 : 27-32.
- [16] Gräf M, Krzizok T, Kaufmann H. The influence of axial length on the effect of horizontal strabismus surgery. Binocular Vis & Eye Muscle Surg Q 1993; 8 : 233-8.
- [17] Gillies WE, Hughes A. Results in 50 cases of strabismus after graduated surgery designed by A scan ultrasonography. Brit J Ophthalmol 1984; 68 : 790-5.
- [18] Kushner BJ, Fisher MR, Lucchese NJ, Morton GV. Factors influencing response to strabismus surgery. Arch Ophthalmol 1993; 111 : 75-9.
- [19] Kushner BJ, Lucchese NJ, Morton GV. The influence of axial length on the response to strabismus surgery. Arch Ophthalmol 1989; 107 : 1616-8.
- [20] Krzizok T, Gräf M, Kaufmann H. Einfluss der Bulbuslänge auf die Schielwinkelreduktion nach Fadenoperation. Ophthalmologe 1994; 91 : 68-76.
- [21] Otto J, Zimmermann E. Ueber Variationen der Muskelansätze, des Muskelverlaufs und der Muskelelastizität bei Schielpatienten. Klin Mbl Augenheilk 1979; 175 : 418-27.
- [22] Girard LJ, Beltranena F. Early and late complications of extensive muscle surgery. Arch Ophthalmol 1960; 64 : 576-84.
- [23] Kolling GH. Vor- und Nachteil hoch dosierter kombinierter Operationen an den Horizontalmotoren. Z Prakt Augenheilkd 1989; 10 : 267-71.
- [24] Rüssmann W. Chirurgie des äusseren Augenmuskeln. B. Operative Schielbehandlung. In : Mackensen G, Neubauer H, editors. Augenärztliche Operationen VII, 1. Kirschnersche allgemeine und spezielle Operationslehre, Bd IV, Berlin : Springer-Verlag; 1988. p. 388-98.
- [25] Spielmann A. In : Les strabismus. De l'analyse clinique à la synthèse chirurgicale. 2nd Paris : Masson; 1991.
- [26] Kolling GH. Diagnostik und operative Korrektur von Vertikal- und Zyklodeviationen bei Störungen schräger Augenmuskeln. Dosis-Wirkungsbeziehung verschiedener Eingriffe. Giessen : Habilitationsschrift des Fachbereichs Humanmedizin der Justus-Liebig-Universität; 1986.
- [27] Cüppers C, Mühlendyck H. Diagnose, Indikationsstellung und Verlaufskontrolle bei Störungen im Bereich der schrägen Vertikalmotoren. In : Hamburger FA, Hollwich F, editors. Augenmuskellähmungen. Bucherei des Augenarztes, vol. 46. 2. Aufl. Stuttgart : Enke; 1977. p. 280.
- [28] Simonsz HJ. A pocket-computer program for oblique muscle surgery. J Pediatr Ophthalmol Strabismus 1990; 27 : 84-7.
- [29] Wieser D. Indikationen zur Operation an den schrägen Augenmuskeln. Klin Mbl Augenheilk 1981; 178 : 265-70.
- [30] Jampolsky A. Spring-back balance test in strabismus surgery. In : Symposium on Strabismus. Trans. New-Orleans Acad Ophthalmol. St-Louis : Mosby; 1978. p. 104-11.

- [31] Quéré MA. Physiopathologie clinique de l'équilibre oculomoteur. Paris : Masson; 1983.
- [32] Quéré MA, Pêchereau A, Clergeau G. The muscle elongation test in functional squints : history, basis and clinical features. *Ophthalmologica* 1981; 182 : 81–9.
- [33] Quéré MA, Pêchereau A, Lavenant F. The muscle elongation test in functional esotropias : statistical survey of 211 cases. *Ophthalmologica* 1981; 182 : 90–5.
- [34] Castebuono AC, White JE, Guyton DL. The use of (a)symmetry of the rest position of the eyes under general anaesthesia or sedation-hypnosis in the design of strabismus surgery : a favourable pilot study in 51 cases. *Binocular Vis & Strabismus Q* 1999; 14 : 285–90.
- [35] Grut HE. A contribution to the pathogeny of concomitant squinting. *Trans Ophthalmol Soc UK* 1890; 10 : 1–41.
- [36] Moller PM. Influence of anaesthesia and premedication on the squint angle. *Acta Ophthalmol* 1958; 36 : 499–501.
- [37] Owens PL, Folk ER, Chen F. Previous strabismus surgery and eye position under anesthesia. *J Pediat Ophthalmol* 1979; 16 : 313–6.
- [38] Roth A, Sansonetti-Ferrario A. L'asymétrie du trouble oculo-moteur des strabismes dits concomitants. *Études des données peropératoires*. *Ophthalmologie* 1991; 5 : 444–9.
- [39] Roth A. Which angle for which surgical strategy in concomitant strabismus? *Am Orthop J* 2003; 53 : 75–87.
- [40] Pêchereau A, Halbardier JM, Raynal C, Oger-Lavenant F. Eye position under general anaesthesia, variation with time and light. In : Spiritus M, editor. *Trans. XXIV<sup>th</sup> Meet. ESA* 1997. Buren, NL : Aelous Press; 1998. p. 85–90.
- [41] Javal E. In : *Manuel du Strabisme*. Paris : Masson; 1896. p. 372.
- [42] Pêchereau A, Lassalle D. Stability of the eye position under general anaesthetic (eye non operated and eye operated). In : Gomez de Liaño R, editor. *Trans XXX<sup>th</sup> Meet. ESA*, 2005. p. 145–7.
- [43] Paliaga GP. Linear strabismometric methods. *Binocular Vision Quaterly* 1992; 3 : 139–54.
- [44] Pêchereau A. Le signe de l'anesthésie. [www.strabisme.net](http://www.strabisme.net).
- [45] Gifford H. Congenital abduction deficiency. *Trans Am Acad Ophthalmol Otolaryngol* 1924; 29 : 176–91.
- [46] Jaensch PA. Paresen der schrägen Heber. *Graefes Arch Ophthalmol* 1929; 121 : 113–25.
- [47] Guyton DL. Exaggerated traction test for the oblique muscles. *Ophthalmology* 1981; 88 : 1035–40.
- [48] Plager DA. Tendon laxity in superior oblique palsy. *Ophthalmology* 1992; 99 : 1032–8.
- [49] Esslen E, Esslen D, Huber A. Elektromyographische Innervationanalyse des Strabismus concomitans. Ueber die beim strabismus concomitans wirksamen Muskelkräfte. *Ophthalmologica* 1967; 154 : 189–200.
- [50] Scott AB. Change of eye muscle sarcomeres according to eye position. *J Pediat Ophthalmol Strabismus* 1994; 31 : 85–8.
- [51] O'Connor R. Contracture in ocular-muscle paralysis. *Am J Ophthalmol* 1943; 26 : 69–71.
- [52] Clement RA. Description of the length-tension curves of the extraocular muscles. *Vision Res* 1987; 27 : 491–2.
- [53] Rosenbaum AL, Egbert JE, Keogan T, Wheeler N, Wang C, Buzard K. Length-tension properties of extraocular muscles in patients with esotropia and intermittent exotropia. *Am J Ophthalmol* 1994; 117 : 791–9.
- [54] Rapp B, Roth A. Myomètre pour la chirurgie du strabisme. *Klin Mbl Augenheilk* 1984; 184 : 489–90.
- [55] Rosenbaum AL, Weiss SJ, Bateman JB, Liu PY. Quantitative analysis of spring forces in esotropia and exotropia during surgery. *J Pediat Ophthalmol Strabismus* 1982; 19 : 7–11.
- [56] Roth A, Speeg-Schatz C. Is the differential of passive muscle forces in an antagonistic muscle pair a useful tool in every type of oculomotor disorders? In : Gomez de Liaño R, editor. *Trans XXX<sup>th</sup> Meet. ESA*. 2005. p. 149–52.
- [57] Metz HS, Cohen G. Quantitative forced traction measurements in strabismus : 4<sup>th</sup> Symp. In : Reinecke RD, editor. *Strabismus II*. I.S.A. Asilomar; 1982. p. 755–66.



## Ergonomie de l'équipement chirurgical

### PLAN DU CHAPITRE

Ergonomie des systèmes grossissants	148
Ergonomie des instruments de la microchirurgie	149
Matériel de suture	156
Préparatifs à l'intervention	159



Un équipement chirurgical approprié facilite de toute évidence la tâche de l'opérateur et accroît la précision de son geste chirurgical. Il est essentiel aujourd'hui que celui-ci dispose à la fois d'un système grossissant et d'instruments chirurgicaux adaptés à la microchirurgie des muscles oculomoteurs, comme le sont ceux destinés à la microchirurgie du globe oculaire. Cet équipement est envisagé ici du point de vue de son ergonomie.

## Ergonomie des systèmes grossissants

Les microscopes ou les télélopes doivent assurer à l'opérateur et à son assistant une vision aisée et confortable. Que choisir ?

### Les modèles les plus récents des microscopes opératoires

Les *microscopes opératoires* couramment utilisés pour la chirurgie du segment antérieur et postérieur de l'œil conviennent aussi bien à la chirurgie des muscles oculomoteurs. L'objectif est vertical et les oculaires sont obliques. L'opérateur et l'assistant ont une vision coaxiale et disposent par conséquent du même champ de vision à une rotation de 90° près (figure 8.1). Avec les modèles les plus récents, ils disposent l'un et l'autre d'un tube optique binoculaire qui confère à chacun une vision stéréoscopique effective. L'éclairage est coaxial [1–13]; un éclairage moyen est ici suffisant. Le dispositif de centrage x–y permet d'ajuster la position de l'optique au-dessus du champ opératoire au cours de l'intervention. Selon le muscle opéré, l'opérateur peut, au besoin, incliner légèrement l'axe du microscope pour plus de commodité.

Le *grossissement* du microscope qui convient le mieux à la chirurgie des strabismes se situe entre 4 et 6 fois; il laisse à l'opérateur un champ de vision et une profondeur de champ tout à fait suffisants; la mise au point est aisément réajustée au fur et à mesure du déroulement de l'opération, notamment pour passer de la région pré- à la région rétro-équatoriale du globe et vice versa. L'opérateur débutant commence avec le grossissement le plus faible; puis, avec l'habitude, il passe aisément à un grossissement un peu plus fort. L'immobilité que lui impose le microscope n'est pas davantage gênante que pour la chirurgie du segment antérieur; c'est une pure question d'habitude.

L'opérateur se tient de préférence latéralement par rapport à la tête du patient, du côté de l'œil opéré, pour les

interventions portant sur les muscles droits horizontaux et l'oblique inférieur. L'assistant se tient nécessairement à la tête du patient, à la droite ou à la gauche de l'opérateur (cf. figure 8.1). Pour les interventions sur les droits verticaux, l'opérateur se tient à la tête du patient et l'assistant latéralement, du côté de l'œil opéré. Selon son habitude, l'opérateur adopte l'une ou l'autre position pour les interventions sur l'oblique supérieur.



### Complément

Les microscopes plus anciens, mais de configuration analogue, ne disposent pas d'un tube optique binoculaire pour l'assistant; malgré la bi-ocularité, celui-ci n'a donc qu'une vision stéréoscopique imparfaite. La configuration comportant un microscope latéral pour l'assistant est peu adaptée à la chirurgie oculomotrice.

### Télélopes

L'opérateur qui souhaite cependant garder une plus grande liberté de mouvement doit s'équiper de télélopes (système Galilée) d'un pouvoir grossissant de l'ordre de 4 fois; celles-ci doivent offrir un champ de vision de 5 à 6 cm de large; avec une distance de travail de 35 cm, elles laissent un espace libre entre l'extrémité distale de l'optique et l'œil opéré de 25 à 30 cm [14] (figure 8.2). Ces télélopes sont à porter par l'opérateur et par l'assistant. Elles s'ajoutent à la correction de l'amétropie et de la presbytie éventuelle. Les lunettes-loupes habituelles, d'un pouvoir grossissant inférieur, sont insuffisantes.

### Quel système choisir ?

La nécessité d'un système grossissant pour assurer la qualité du geste chirurgical ne se discute plus aujourd'hui. Quel que soit le système grossissant choisi, les temps opératoires peuvent être, initialement du moins, quelque peu allongés. Mais les résultats sont rapidement convaincants : l'opérateur se rend vite compte des avantages; il affine et dirige ses gestes de façon plus précise et contrôle mieux le saignement peropératoire, sans avoir recours au cautère. Indépendamment du résultat angulaire, l'état postopératoire de l'œil ou des yeux opérés est incomparablement plus satisfaisant, avec notamment des plans de surface moins tuméfiés dans les suites immédiates et sans traces visibles à l'œil nu dans les suites éloignées.

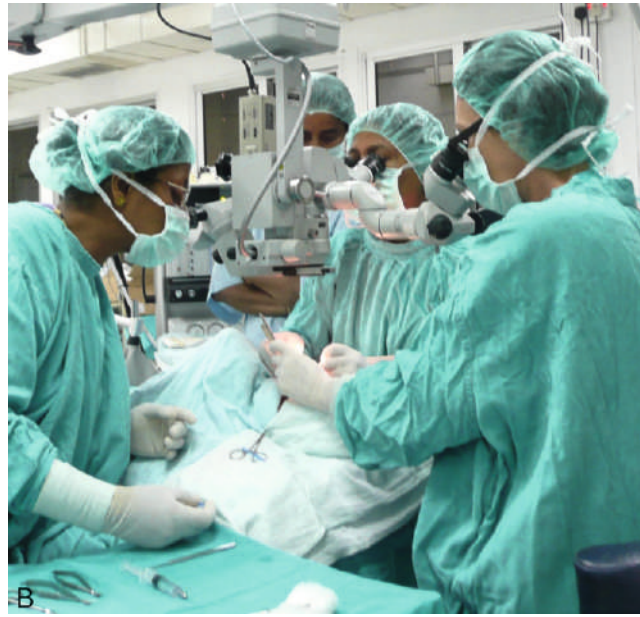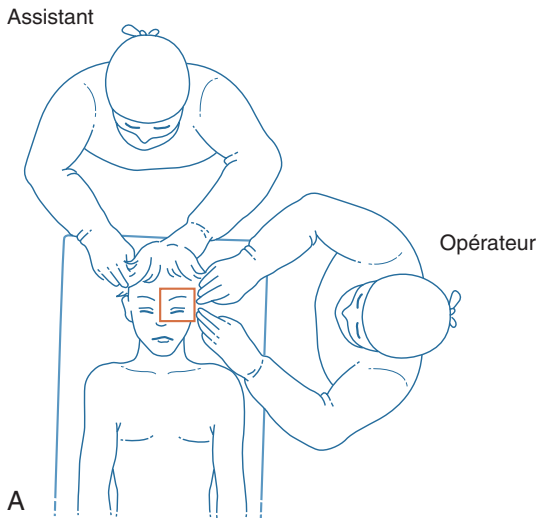


Fig. 8.1

Positions de l'opérateur et de l'assistant.  
Schéma (A) et photographie (B) de l'opérateur du côté de l'œil opéré et de l'instrumentiste à la tête du patient.



### Choix du système grossissant

*Quel système peut-on conseiller? L'opérateur doit être en mesure d'opérer avec la même minutie et la même précision quel que soit son choix. Comme pour le segment antérieur, le grossissement du microscope apporte le meilleur confort visuel. Le grossissement des *téléloupes* représente le minimum nécessaire pour la chirurgie actuelle des strabismes. L'usage du microscope est à conseiller d'emblée aux débutants, tous habitués qu'ils sont à s'en servir par ailleurs; les opérateurs expérimentés et chevronnés n'auront aucun mal à l'adopter, s'ils en prennent la décision.*

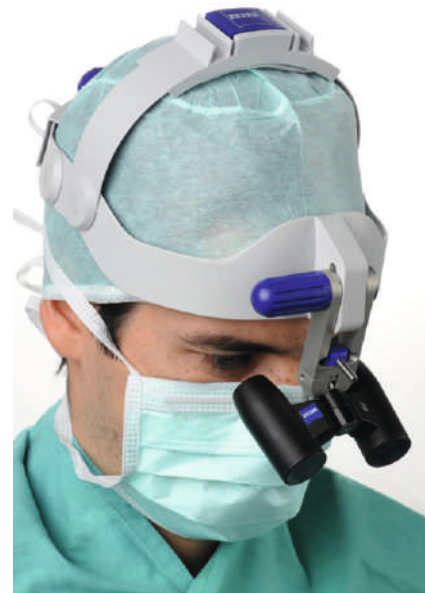

Fig. 8.2

Téléloupes.

## Ergonomie des instruments de la microchirurgie<sup>1</sup>

L'instrumentation nécessaire à la chirurgie des muscles oculaires est relativement réduite. Malgré de multiples variantes, le principe de la plupart des instruments n'a pas changé depuis les origines; leurs formes ont toutefois été affinées et leurs dimensions sensiblement réduites [15]. Quelques instruments nouveaux sont

venus compléter la panoplie. Certains sont propres à ce type de chirurgie.

<sup>1</sup> Aucun des auteurs de ce livre n'a d'intérêts commerciaux en rapport avec les instruments décrits dans ce chapitre, même lorsque ceux-ci portent le nom de l'un d'eux.

## Choix du matériel

Comment choisir l'instrument dont la forme est la plus ergonomique pour chacun des gestes à effectuer? Comment évaluer la fonctionnalité de ses deux parties constitutives, son corps et sa partie active [6,7,11]?

- Le corps doit assurer par sa longueur et son épaisseur la bonne tenue dans la main et la maniabilité de l'instrument.
- Par sa conformation, la partie active doit rendre aussi aisée que possible l'action à laquelle l'instrument est destiné.
- Ni l'un, ni l'autre ne doivent être altérés par la stérilisation conforme aux normes actuelles.

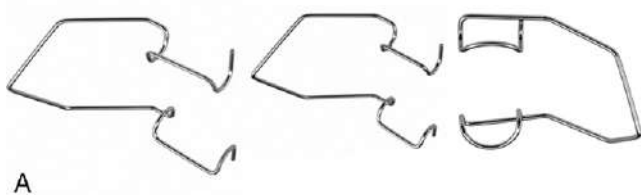
Seuls les instruments les plus récents, les plus ergonomiques dans leur forme et leurs cotes, sont décrits ici; ils le sont dans l'ordre de leur utilisation.

## Blépharostat

*Fonction* : le blépharostat doit maintenir les paupières suffisamment écartées par la seule la force modérée de son arc; un écartement forcé des paupières n'est jamais nécessaire; il exposerait en outre au risque d'œdème palpébral post-opératoire. Les blépharostats les mieux adaptés sont de taille moyenne : les cuillers, pleines ou ajourées, doivent avoir une longueur optimale de 10 à 15 mm (12 mm en moyenne) pour pouvoir maintenir les paupières et contenir les replis du champ opératoire plastique et, ce faisant, les cils; ils ne doivent comporter ni saillies, ni angles pouvant accrocher les fils.

Le choix est entre :

- un blépharostat de type colibri, le plus souvent suffisant (modèle de Barraquer, de Kratz-Barraquer ou de Gobin) (figure 8.3A);



A

- ou, si nécessaire, un blépharostat de type Corcelle-Legrand; dans sa variante de Lancaster, les cuillers ont l'avantage d'être articulées, ce qui évite la proéminence de l'arc; la vis de blocage latérale, facultative, permet de modérer l'ouverture palpébrale (figure 8.3B).

## Pincés

*Fonction* : les pincés doivent assurer une préhension facile et stable des tissus sans être inutilement agressives pour les tissus; des pincés à dents plus fines que celles utilisées précédemment s'avèrent tout à fait suffisantes et en outre mieux proportionnées sous les systèmes grossissants.

Les choix sont ceux :

- d'une pince à microdents droites de 0,1 mm, type modèle de Bonn, droite ou coudée, pour l'opérateur et l'assistant; elles sont parfaitement appropriées et suffisantes pour la dissection, la mise en place des sutures et les sutures (figure 8.4A); il est bon que ces pincés comportent des plateaux, de 4 à 8 mm de long, pour permettre de saisir les fils (cf. infra);
- d'une pince soit à microdents droites un peu plus fortes de 0,12 ou 0,15 mm, ou à microdents obliques de 0,1 mm, pour faciliter au besoin la saisie de la sclère en vue de la réinsertion d'un muscle (figure 8.4B);
- d'une pince sans griffes, droite ou courbe, à plateaux de 8 mm, pour tenir et nouer les fils (pince de Troutman ou de Kelman-MacPherson, par exemple) (figure 8.4C); une pince à nouer plus forte à plateaux d'une largeur de 1 mm peut être utile; elle n'est en fait pas indispensable, car le porte-aiguille tient aussi bien lieu de pince à nouer, d'autant plus qu'il permet de développer sur les fils une force bien supérieure à toute autre pince.

Le corps des pincés doit toutefois garder une longueur suffisante, de 11 à 13 cm, pour assurer leur stabilité dans la main; leur maniabilité est améliorée si le corps est rond plutôt que plat.



B

Fig. 8.3

Blépharostat.

A. De Kratz-Barraquer. B. De Lancaster avec cuillers articulées de 12 mm.




Fig. 8.4

Pincettes.

A. Modèle Bonn à microdents droites de 0,1 mm. B. Pince fine à dents obliques. C. Pince sans griffes.

## Ciseaux

**Fonction** : les ciseaux doivent, grâce à une conformation ergonomique, permettre d'atteindre aisément les différents plans anatomiques concernés, de les inciser, les sectionner ou les cliver avec netteté et précision, de façon aussi atraumatique que possible, en évitant notamment les sections vasculaires inutiles; ils seront de dimensions et de force différentes selon la texture du tissu abordé, conjonctivo-ténonien, tendinomusculaire ou périvasculaire.

**Choix** : les ciseaux à corps-ressort de type Castroviejo ont supplanté tous les autres types de ciseaux, parce qu'ils sont plus fins et que leur forme est plus ergonomique; ils gagnent en maniabilité avec des lames légèrement incurvées (semi-courbes); les pointes de celle-ci doivent être *mousses* pour éviter de blesser les tissus, autant les vaisseaux que les muscles et la sclère.

Selon les tissus à sectionner, on peut utiliser des ciseaux de dimensions différentes :

- les ciseaux semi-courbes, modèle de MacPherson-Wescott, d'une longueur de 11 à 12 cm, dont les lames semi-courbes et mousses sont fines, de 10 mm de long et de 1 mm de large à mi-longueur, se prêtent de façon optimale à l'ouverture conjonctivo-ténonienne et au dégagement microchirurgical des muscles (figure 8.5A); ils tendent aujourd'hui à remplacer pour ce faire les ciseaux ci-dessous;
- les ciseaux de type Wescott-Hugonnier, plus forts, d'une longueur de 12 cm, à lames semi-courbes de 13 mm de long; ils restent nécessaires, étant plus robustes que les précédents, pour désinsérer un muscle (figure 8.5B);

- les ciseaux à capsulotomie de type Huco, de même forme que les précédents; leur longueur est de 10 cm; leurs lames très fines, semi-courbes et mousses de 8 mm, permettent de cliver le plan des vaisseaux cilioretiniens antérieurs de la surface de l'extrémité tendineuse d'un muscle droit (figure 8.5C).



### Complément

Parks a fait remarquer à juste titre que la lame des ciseaux passée sous le muscle en vue d'une désinsertion ou d'une ténotomie doit être la lame inférieure : la sclère se trouve alors légèrement déprimée en arrière de l'insertion et l'extrémité du tendon, mieux dégagée; de cette manière, la section est nette, à la base même de l'insertion, sans risque d'entamer la sclère. À défaut de disposer de deux paires de ciseaux à lames inversées (cf. figure 8.5B), on peut aussi bien effectuer la désinsertion de la main droite ou de la main gauche, selon la position du muscle du côté ou à l'opposé de l'opérateur.

## Crochets à muscle

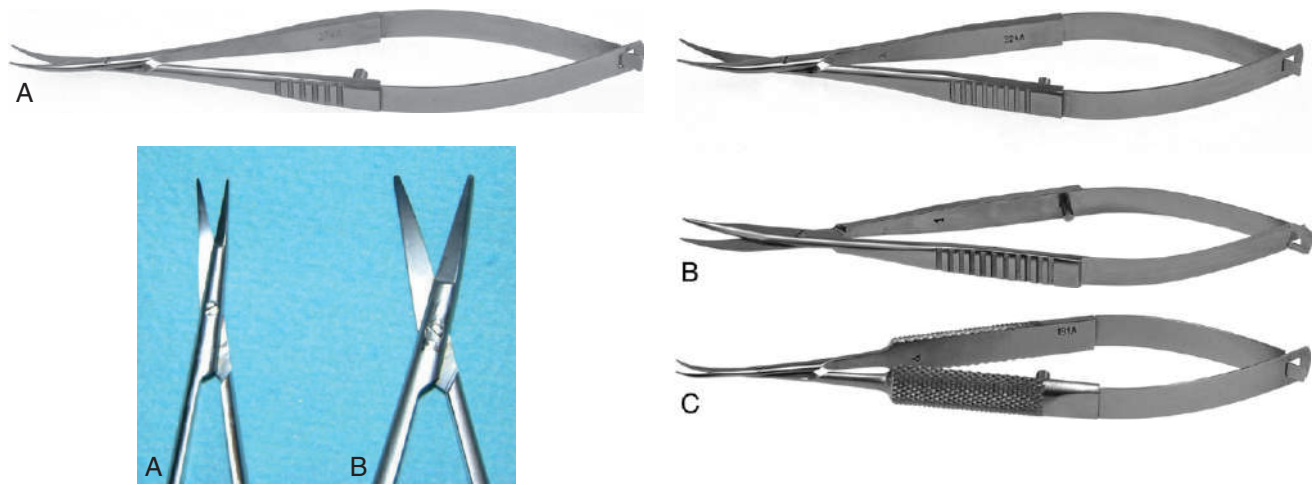
Le crochet à muscle figure déjà dans l'instrumentation de Dieffenbach [15]. Il en existe aujourd'hui une grande variété dérivée du dessin classique de von Graefe; selon le modèle, la partie active ou portante est plus ou moins longue, droite ou légèrement incurvée, plus ou moins renflée à son extrémité; le corps ou manche est en position latérale ou médiane (ce qui permet une traction dans l'axe du muscle). D'autres crochets comportent une extrémité boutonnée ou un bec d'arrêt pour éviter que le muscle échappe. Mais ils sont pour la plupart trop épais (de 1,2 à 1,5 mm) et encombrants pour opérer avec la précision voulue sous microscope.

Selon sa conformation le crochet à muscle (ou à strabisme) peut avoir *plusieurs fonctions*, dont la principale est de *fixer et de maintenir un muscle*. Il est ergonomique s'il permet de :

- être engagé facilement sous le muscle, après ouverture de l'espace sous-ténonien de part et d'autre du muscle; il doit glisser sous celui-ci sans accrocher le tissu ténonien latéro- ou sous-musculaire ou le muscle lui-même;
- charger d'emblée le muscle dans toute sa largeur;
- maintenir le muscle bien étalé, sans le laisser échapper.

Pour cela, la forme et les dimensions de la partie portante, autant la longueur que le diamètre de celle-ci,





**Fig. 8.5**

Ciseaux de type Castroviejo.

A. De MacPherson-Wescott. B. De Wescott-Hugonnier, à lame inférieure droite et gauche. C. Très fins de type Huco.

sont déterminantes. Les crochets qui répondent le mieux aujourd'hui à ces exigences dérivent tous de ceux que Bangerter a conçus au cours des années 1970.

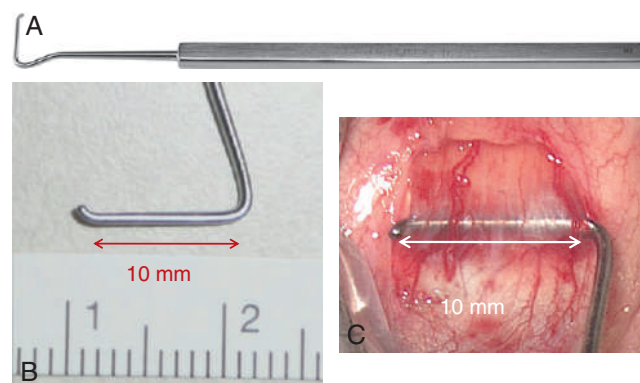
### Choix pour les muscles droits

La partie portante du crochet *standard* est droite et terminée par un court bec d'arrêt à 60°; sa longueur interne optimale est de 10,0 mm (c'est-à-dire de la largeur de l'extrémité tendineuse d'un muscle droit), son diamètre de 1,0 mm, la longueur du bec d'arrêt court de 1 mm (court pour ne pas accrocher le muscle lorsqu'il est engagé sous celui-ci, mais assez long pour ne pas le laisser échapper) (figures 8.6). Un crochet plus fin, de 0,7 mm de diamètre, est possible et suffisant pour des opérations faciles; il ne faut toutefois pas perdre de vue que plus un crochet est fin, plus il expose au risque de perforation sclérale lorsque le passage sous le muscle est difficile.

Le manche du crochet peut être soit latéral, soit amené en position axiale par un trajet en S. Le crochet de Bangerter, dont la partie portante de forme standard est oblique par rapport au manche, est commode pour l'opérateur qui ne se tient pas en regard du muscle opéré, par exemple pour charger les muscles verticaux au cours d'une transposition musculaire selon Hummelsheim.

### Choix pour les muscles obliques

Les crochets les plus appropriés pour les muscles obliques sont nécessairement courts. Le petit crochet droit de Bangerter, à section ronde ou aplatie, a une partie portante de 4 mm de long. Le crochet en V (modèle Roth) dont la partie portante, de même longueur, fait un angle de 135° avec le manche, de même que le modèle courbe pour l'oblique supérieur de Culler, permettent de charger plus facilement l'oblique inférieur ou le



**Fig. 8.6**

Crochets à muscle : crochet standard de Helveston-Roth (design A. Roth).

A. Crochet en entier. B. Extrémité du crochet : la partie portante doit avoir 10 mm de long. C. Crochet engagé sous un droit médial.



tendon réfléchi de l'oblique supérieur de l'arrière vers l'avant (figure 8.7). Aucun de ces crochets ne doit être pointu.

Le crochet droit sans bec d'arrêt peut servir de *dissecteur* en cas d'interventions sur des muscles déjà opérés, lorsqu'il existe des adhérences anormales entre le muscle et la sclère ou/et le tissu ténionien. Il est nécessaire de disposer alors soit d'un :

- crochet droit ou légèrement incurvé sans bec d'arrêt, d'une épaisseur de 1 mm ou aplati, d'une partie portante de 7 à 8 mm (figure 8.8A);
- crochet de Küper spécialement conçu pour ces situations : il est incurvé et légèrement effilé sans être pointu, sans bec d'arrêt, d'une longueur de 7 mm; il s'avère à l'expérience d'une grande efficacité (figure 8.8B);
- crochet droit de Helveston (de 8, 10, 12 mm) dont l'extrémité de la partie portante est boutonnée (figure 8.8C).




Fig. 8.7

Crochets pour les muscles obliques.

A. Petit crochet droit de 4 mm. B. Petit crochet en V. C. Crochet courbe pour l'oblique supérieur.




Fig. 8.8

Crochets dissecteurs.

A. Crochet droit sans bec d'arrêt (8 mm). B. Crochet de Küper. C. Crochet de Helveston (10 mm).

Le petit crochet droit peut servir d'*écarteur* pour tenir la capsule de Tenon écartée.




### Choix du matériel

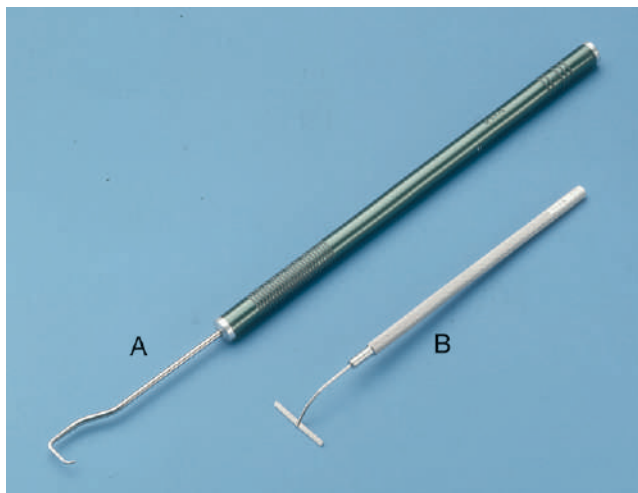
Les crochets indispensables à la microchirurgie des strabismes, compte tenu des caractéristiques ergonomiques souhaitables, sont :

- les crochets avec bec d'arrêt court de type Bangerter, de partie portante avant tout de 10 mm, mais aussi de 8 et 12 mm, pour les muscles droits;
- un crochet sans bec d'arrêt de Küper ou un crochet de Helveston pour les reprises opératoires;
- des petits crochets de type Bangerter, l'un droit et l'autre coudé à 135° ou courbe pour les muscles obliques.

## Myomètre

*Fonction* : le myomètre, variante de dynamomètre destiné à la mesure de l'extensibilité musculaire, n'est malheureusement plus fabriqué pour le moment. Il est constitué d'un simple ressort, contenu dans le manche cylindrique de l'instrument, et d'une tige mobile dont l'extrémité proximale a la forme d'un crochet à strabisme; l'autre extrémité de celle-ci est fixée, à l'intérieur du manche, à l'extrémité distale et libre du ressort (figure 8.9A). Le ressort travaille en compression; il est précontraint à 40 ou 50 g de sorte que le manche de l'instrument ne bouge qu'à partir du moment où la traction exercée sur lui dépasse 40 ou 50 g [16] (cf. chapitre 7).





**Fig. 8.9**

Mesure de l'extensibilité musculaire.

A. Myomètre de Rapp-Roth. B. Réglette de Pêchereau.

Une évaluation approximative de l'extensibilité musculaire est possible par traction du crochet à strabisme en direction du centre de la cornée (cf. chapitre 7).

L'extensibilité musculaire peut être mesurée en millimètres à l'aide d'une réglette (de celle figurant sur la pochette du fil de suture, par exemple). Pêchereau, de son côté, a réalisé pour ce faire une petite réglette graduée dont le point 0, situé en son milieu, sert de point de repère (figure 8.9B).


## Pinces à muscle et plicateurs

Les anciens modèles de *pinces à muscle* ou myostats, trop lourds au regard des muscles à tenir, sont avantagement remplacés aujourd'hui par une pince à pousoir de type Bangerter, plus fine et plus légère, et tout aussi sûre et efficace (figure 8.10).

De même, tous les plicateurs ou myocampters existants, notamment le plicateur du tendon de l'oblique supérieur de Cüppers, sont trop encombrants et trop lourds pour la texture délicate des muscles concernés. Il vaut mieux, et cela est parfaitement possible, s'en passer.

## Écarteurs

*Fonction* : plusieurs écarteurs ont été conçus pour la chirurgie des strabismes. Ils sont essentiellement nécessaires pour accéder aux régions rétro-équatoriales au cours des myopexies postérieures ou des opérations sur les muscles obliques.



**Fig. 8.10**


Pince à muscle de Bangerter.

Choix possibles :

- l'écarteur incurvé de Bangerter de 5 mm de large (figure 8.11A) ou le modèle de Bonn-Giessen coudé à 30°, de largeur réduite à 6 mm (figure 8.11B), permettent de dégager l'un, puis l'autre des bords d'un muscle droit pour la mise en place des points de myopexie postérieure; ils permettent de même d'aborder l'oblique inférieur ou le tendon réfléchi de l'oblique supérieur; avec ces écarteurs étroits, l'espace dégagé est moins étendu, mais mieux ouvert, les tissus écartés sont moins tendus et laissent plus de jeu;
- l'écarteur de Roth, modèle Bonn-Giessen modifié : l'extrémité de l'écarteur de 5 mm de large a été coudée à 30° sur une longueur de 2 mm pour faciliter le dégagement de la sclère en vue de la mise en place du fil de myopexie postérieure (figure 8.11C);
- l'écarteur de Clergeau de 12 mm de large se place à cheval sur un muscle droit; ses deux prolongements latéraux dégagent les côtés du muscle pour la mise en place des points de myopexie postérieure;
- les spatules utilisées par Mojon pour les interventions par incisions minimales (figure 8.11D);
- un écarteur modèle Bonn-Giessen de 8 ou 10 mm de large peut être occasionnellement nécessaire; un releveur de Desmarres de 10 à 12 mm peut être utile pour l'abord supérieur.

## Compas et marqueurs

*Fonction* : les compas et les marqueurs sont des instruments essentiels de toute chirurgie correctrice.

**Fig. 8.11**

Écarteurs.

A. Bangerter. B. Bonn-Giessen étroit. C. Roth. D. Mojon.

*Choix* : le compas est d'un emploi commode pour les opérations antérieures. Lorsque les repères à prendre sont trop postérieurs, il convient d'utiliser un marqueur.

La plupart des compas ont des extrémités formées de pointes sèches; celles-ci doivent être *émoussées* pour ne pas être dangereuses, en particulier en cas de sclère fine. Un arc gradué en demi-millimètres permet de régler l'ouverture du compas à l'aide d'une vis de réglage (modèle Castroviejo) ou d'un taquet poussé dans le cran correspondant à la mesure voulue (modèle de Sourdille-Apt à crans de demi-millimètres) (figure 8.12A).

Les *marqueurs* sont soit :

- réglables : celui de Gonin-Amsler en forme de pied à coulisse est incurvé; il se prête bien aux mesures pour la myopexie postérieure; les millimètres indiqués mesurent, non la corde, mais l'*arc* du segment de cercle (figure 8.12B).

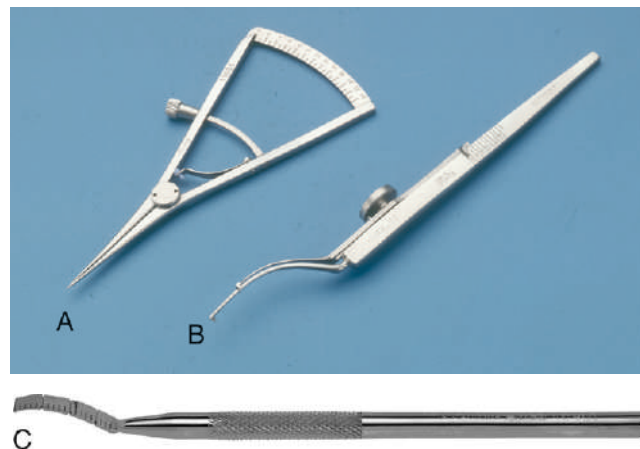
L'axe de l'instrument se place tangentiellement à la surface du globe, ce qui rend possible la prise de repères postérieurs;

- fixes et destinés à la chirurgie des obliques, tels le marqueur triangulaire de Fink (6 × 6 mm) ou la fourche de Gobin (5 mm), ou à la myopexie postérieure, tels le marqueur millimétré de Cüppers, la spatule de Thomas ou autres modèles dérivés donnant un marquage à 14 mm d'arc (figure 8.12C).

Il faut toujours vérifier la parfaite exactitude de ces instruments.

## Porte-aiguilles

*Fonction* : les porte-aiguilles utilisés aujourd'hui pour la chirurgie des strabismes sont à manche-ressort de type Castroviejo, sans ou parfois avec verrou, d'une longueur de 13 ou 14 mm.

**Fig. 8.12**

Compas et marqueurs.

A. Compas de Sourdille-Apt. B. Marqueur de Gonin-Amsler. C. Marqueur millimétré.

Le choix dépend des dimensions de l'aiguille de suture :

- pour les aiguilles de 6,5 mm montées sur des fils 7, 8, 9 ou 10/0, un porte-aiguille à mors incurvés ou coudés de 0,8 mm de type Barraquer-Troutman est le plus adéquat (figure 8.13A);
- pour les aiguilles de 8 mm montées sur des fils 6 ou 5/0, un porte-aiguille plus fort, à mors légèrement incurvés de 10 mm de long et de 2 mm de large à leur base, puis régulièrement effilés jusqu'à leur extrémité émoussée est nécessaire (type Barraquer-Bérard) (figure 8.13B);
- des porte-aiguilles dont la partie proximale des mors fait office de ciseaux à fils ont également été proposés; le plus récent est celui de Mojon.




Fig. 8.13

Porte-aiguille.

A. Type Barraquer-Troutman. B. Type Barraquer-Bérard.

## Cautères et bistouri électrique

**Fonction et choix :** les microcautères bipolaires utilisés pour la chirurgie du segment antérieur ou la pince bipolaire fine, coudée et émoussée, conviennent également à la chirurgie musculaire. Ils permettent des cautérisations ponctuelles et, partant, plus limitées, plus fines et plus douces.

Les opérateurs utilisant le bistouri électrique pour inciser la conjonctive et la capsule de Tenon doivent utiliser des pointes fines et travailler à très faible puissance; une majorité d'opérateurs préfèrent éviter les brûlures tissulaires.

## Petit matériel complémentaire

Pour compléter l'instrumentation, il convient d'ajouter des clips à fils très légers pour tenir les fils en attente (figure 8.14A), une spatule à iris fine de 8 mm pour le clivage vasculaire (figure 8.14B), une canule mousse pour humidifier l'œil au cours de l'intervention (figure 8.14C).

Les bâtonnets-éponges cylindriques, dans une dimension de 35 × 7 mm et taillés en biseau aux deux extrémités, conviennent parfaitement à la chirurgie musculaire.



## Choix du matériel

La pratique de la microchirurgie conduit inéluctablement à choisir des instruments de dimensions plus réduites; avec eux les gestes sont à la fois plus fins, épargnant davantage les tissus; ils sont aussi plus précis, ce qui augmente à son tour la précision du dosage.



## Remarque

Pour celui qui dispose déjà d'un microscope opératoire approprié, l'investissement pour l'acquisition des instruments nécessaires à la microchirurgie oculomotrice est modeste, comparé à d'autres équipements chirurgicaux.

## Matériel de suture

La chirurgie des strabismes requiert de même un choix judicieux du matériel de suture, aiguilles et fils synthétiques résorbables et non résorbables.

## Aiguilles

Quatre caractéristiques définissent la forme d'une aiguille (figure 8.15) :

- sa longueur, représentée par la longueur de l'arc lorsqu'elle est courbe (figure 8.15 : repère b);
- son incurvation ou, autrement dit, l'angle qu'elle sous-tend (figure 8.15 : repère a);
- sa section au niveau de son corps (figure 8.15 : repère d);
- la forme de son extrémité.

En chirurgie des strabismes, les aiguilles doivent assurer le passage des fils à travers :

- le tendon ou le corps musculaire et la sclère, d'une part;
- le tissu conjonctival, ténonien et épiscléral, d'autre part.

## Aiguilles musculosclérales

Toute l'attention doit porter sur la sclère; une aiguille qui convient pour celle-ci, est également appropriée pour le muscle. L'aiguille doit permettre de réaliser sans peine un passage de la longueur, et à la profondeur voulue, à travers la sclère dont l'épaisseur est inférieure à 1 mm, de 0,3 à 0,5 mm sous les muscles. Le tunnel scléral doit n'être ni trop superficiel, ce qui rendrait la réinsertion musculaire fragile et incertaine, ni trop profond, ce qui exposerait au risque




Fig. 8.14

Petit matériel complémentaire.  
A. Clip à fils. B. Spatule coudée. C. Canule mousse.

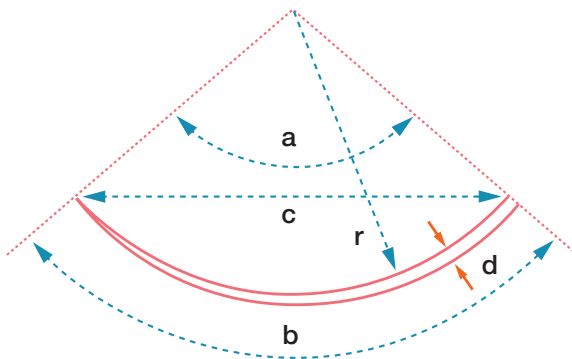


Fig. 8.15

Caractéristiques d'une aiguille.  
a : angle; b : arc; c : corde; d : diamètre; r : rayon.  
Source : schéma Soc. Stérile Catgut (Schaffhausen, Suisse).

de perforation; il ne doit pas non plus être trop large, afin que la suture soit tenue à l'endroit voulu; il ne faut pas que l'aiguille puisse couper la sclère au-dessus ou au-dessous de son passage. Toutes les aiguilles de section triangulaire, à arête supérieure ou inférieure, sont de ce fait à proscrire.

### Formes des aiguilles

Il découle de ce qui précède que le choix se limite aujourd'hui aux aiguilles plates à pointe spatulée. Les tranchants latéraux de leur extrémité facilitent la pénétration sclérale. Le corps

aplati écarte les lames sclérales dans le sens de l'épaisseur [17]. Grâce à sa forme, la prise du porte-aiguille est stable et le guidage de l'aiguille à travers la sclère, sûr; l'aiguille et le fil passent facilement. L'extrémité spatulée est légèrement élargie à sa base, mais en même temps moins épaisse que le corps, de sorte que la section de l'aiguille est constante sur toute sa longueur. À condition que le fil soit de même section, la contention de celui-ci dans le tunnel scléral est assurée.

Lorsque l'extrémité de l'aiguille est taillée en pointe de diamant et que sa section est hexagonale avec des tranchants latéraux à mi-épaisseur, l'estimation de la profondeur du passage scléral est aussi sûre que possible (figure 8.16A); il en est de même avec une aiguille dont l'extrémité est trapézoïdale, à pointe et à tranchants situés au pourtour de la face supérieure (figure 8.16B); par contre, avec celle à pointe et à tranchants inférieurs, le risque de passage scléral trop profond est augmenté; c'est pourquoi cette forme d'aiguille est à déconseiller [12].

La courbure des aiguilles de 3/8 (135°) ou de 1/4 (90°) de cercle convient au mieux pour toutes les sutures pré-équatoriales (figure 8.17A). En arrière de l'équateur, la forme demi-courbe (180°) est préférable, en raison de l'espace de manœuvre plus réduit (figure 8.17B); de plus, le risque de perforer la partie profonde de la sclère en redressant l'aiguille est diminué. Avec cette forme d'aiguille, il faut cependant veiller à ce que le passage scléral ne soit pas trop court [18].

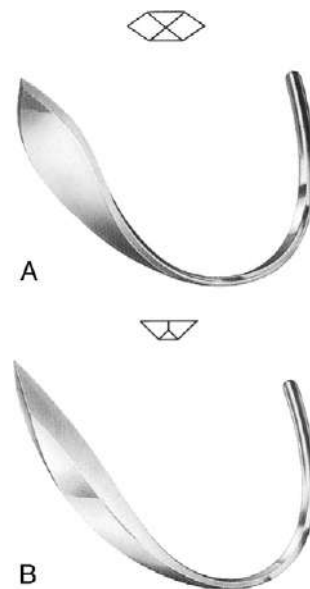
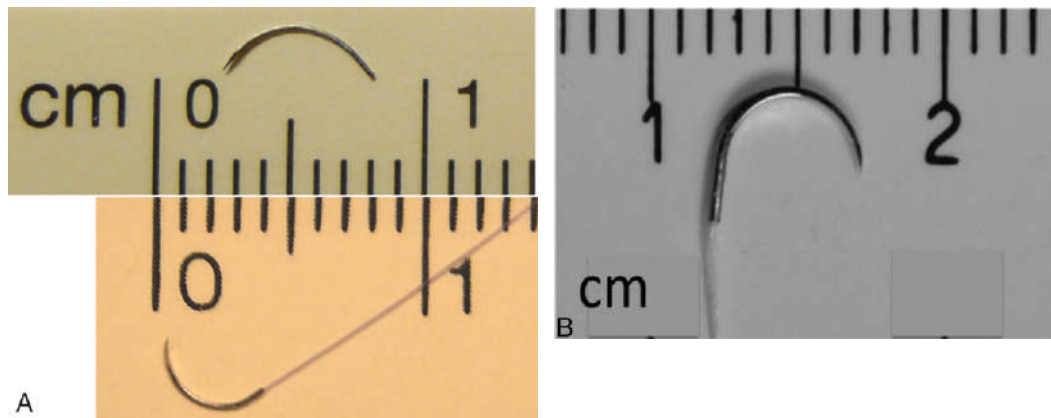


Fig. 8.16

Extrémités des aiguilles.  
A. En pointe de diamant. B. À section trapézoïdale.  
Source : Ethicon.





**Fig. 8.17**

Formes et dimensions des aiguilles.

A. Aiguilles cornéennes 3/8 et demi-cercle de 6,5 mm pour fils de filière 7 à 10/0. B. Aiguille demi-cercle de 8 mm pour fils de filière 5/0.

### Dimensions des aiguilles

Les dimensions de l'aiguille dépendent de l'épaisseur du fil sur lequel elles sont montées :

- les aiguilles « cornéennes » montées sur des fils de filière 7/0 ou plus fins, de 3/8 de cercle ou demi-courbes, ont une longueur, à la fois nécessaire et suffisante, qui se situe autour de 6,5 mm (cf. figure 8.17A);
- les aiguilles montées sur des fils de filière 6 ou 5/0, de 3/8 de cercle ou demi-courbes, sont nécessairement plus épaisses; leur longueur est de 8 mm (cf. figure 8.17B).

### Aiguilles conjonctivo-ténoniennes

Les aiguilles « cornéennes » conviennent aussi bien à la suture de la capsule de Tenon qu'à celle de la conjonctive.

### Fils de suture

Un fil doit :

- être suffisamment solide pour une épaisseur raisonnable;
- passer facilement, sans accrocher les fascias ténoniens;
- être souple, se laisser nouer facilement et ne pas se dénouer;
- ne pas s'effiloche;
- assurer une contention maximale pendant une dizaine de jours, sans causer d'inflammation, ni faire parler de lui par la suite.

Le choix du fil est différent pour la fixation ou la re fixation musculaire, et selon le type de celle-ci, et pour la suture de la capsule de Tenon et de la conjonctive [19].

### Types et caractères des fils de suture

Les *monofils synthétiques résorbables PDS* (polydioxanone), disponibles depuis une trentaine d'années, sont les véritables fils microchirurgicaux de la chirurgie des strabismes. Ils ont de multiples avantages : ils sont plus résistants que

les fils tressés; ils peuvent par conséquent être utilisés à solidité identique dans une filière plus fine (7/0 au lieu de 6/0) et être armés d'une aiguille « cornéenne » de plus petite dimension, plus fine et plus courte, donc plus sûre. Ils n'accrochent que peu les fascias.

Les *fils synthétiques tressés résorbables* – polymère linéaire d'acide polyglycolique non gainé pour le *Dexon*; copolymère d'acide polyglycolique pour 9 parts et d'acide lactique pour 1 part (polygalactine 910) avec un gainage de stéarate de calcium pour le *Vicryl* – sont très largement utilisés depuis plus de 30 ans. Leurs qualités mécaniques sont cependant un peu moindres que celles des monofils, ce qui oblige à utiliser la filière 6/0 pour les sutures musculaires; celle-ci est toutefois suffisante. Ces fils sont souples et passent bien; en revanche, ils accrochent facilement les fascias ténoniens qui doivent être soigneusement écartés et, au besoin, dégagés; les nœuds ont peu tendance à se défaire, à moins d'être sectionnés trop à ras [20]. Les filières 9/0 et même 10/0<sup>2</sup>, de préférence à la filière 8/0, conviennent pour les sutures ténoniennes et conjonctivales.



### Complément

Ces fils, non pyrogènes et très peu antigéniques, sont progressivement hydrolysés à la température et au pH du corps. Leur résistance qui diminue parallèlement est cependant suffisamment durable : elle reste supérieure à 80 % pendant 15 à 18 jours environ pour les monofils et pendant une dizaine de jours pour les fils tressés. La résorption n'est totale qu'au bout de 6 mois pour les premiers; elle l'est déjà au bout de 3 mois pour les seconds.

2 Roussillon, non publié.

Les *monofils synthétiques non résorbables*, polypropylènes ou nylons, sont utilisés pour les myopexies postérieures avec une filière 5/0; ils conviennent également, dans une filière 9/0 ou 10/0, pour les sutures superficielles, ténoniennes et conjonctivales, puisqu'ils s'éliminent d'eux-mêmes.

Les  *fils synthétiques tressés non résorbables* sont soit des polyesters, soit des polyamides (Nylon). Leur souplesse est comparable à celle des fils résorbables, leur résistance plus grande, leur tolérance biologique excellente. Il en existe également une version siliconée. Ces fils sont avant tout utilisés pour les myopexies postérieures avec une filière 5/0. À l'exception de quelques cas particuliers (*cf. infra* et chapitres 9 et 10), ces fils, même avec une filière 6/0, ne sont plus utilisés pour les reculs et les plissements ou résections musculaires, car ils ont le désavantage de ne pas disparaître; avec le temps ils deviennent visibles de façon disgracieuse sous la conjonctive et peuvent induire du fait de leur volume une gêne mécanique, percer la conjonctive ou provoquer des granulomes; ils devront alors être extraits.

## Indications et choix des fils de suture pour les sutures musculosclérales

Les fils synthétiques *résorbables* réunissent aujourd'hui tous les avantages – solidité, excellente tolérance, durée de vie suffisante, résorption – sans laisser de traces :

- les *monofilaments résorbables* 7/0 ont le maximum de qualité : ils conviennent aux opérations conventionnelles de recul, de plissement et de résection, de transposition musculaire; l'un de nous les utilise de façon quasi exclusive depuis plus de 25 ans;
- les  *fils tressés* 6/0 ont les mêmes indications; ils peuvent être préférés pour les sutures ajustables, l'ajustement étant plus aisé avec un fil un peu plus épais, et parfois lors de reprises opératoires particulièrement difficiles.

Enfin les fils *non résorbables* tressés ou non tressés ont leur utilité dans des situations précises : pour les sutures profondes dont l'action doit être persistante, aujourd'hui presque exclusivement pour la myopexie postérieure marginale ou par sanglage musculaire (avec une filière 5/0), et pour le plissement du tendon de l'oblique supérieur (avec une filière 7 ou 6/0).

## Indications et choix des fils de suture pour les sutures ténoniennes et conjonctivales

Les tissus à unir sont ici plus fins et les fils restent, en partie au moins, en surface. On peut utiliser le reste de l'aiguillée ayant servi pour le muscle. Mais des fils d'épaisseur moindre sont préférables. La solidité de  *fils résorbables synthétiques tressés* 9 ou 10/0 ou d'un *monofilament résorbable* ou *non* 9/0 ou 10/0 est suffisante; ces fils permettent une suture minutieuse des plans de couverture,

toujours profitable; ils ne sont pas irritants, à condition d'avoir été sectionnés au ras des nœuds. Ces fils tombent d'eux-mêmes, d'autant plus facilement qu'ils ont été noués en surface et que les nœuds ont été plus serrés; il est tout à fait rare qu'il faille les retirer.



### Choix du matériel

*Quels matériels de suture, aiguilles et fils, recommander? L'évolution vers un matériel plus fin représente, comme pour les instruments, un progrès indiscutable et s'inscrit dans la ligne générale de l'évolution de la chirurgie ophtalmologique.*

## Préparatifs à l'intervention

### Positionnement de la tête du patient

La tête du patient doit reposer sur une têtère creuse, plus étroite que le plateau de la table d'opération, pour faciliter l'accès latéral du champ opératoire. La tête doit être centrée et bien calée; au besoin elle peut être fixée par une bande adhésive passant sur le front, pour qu'une bonne stabilité soit assurée pendant toute la durée de l'intervention (en particulier lors d'une anesthésie au masque laryngé). Enfin, la tête doit être légèrement défléchie, de sorte que, les yeux étant en position primaire, l'axe optique soit vertical, ou, en d'autres termes, que le plan tangent au sommet de la cornée, qui est le plan de travail, soit horizontal; toute autre position introduirait des éléments d'inconfort pour l'opérateur. Le positionnement définitif de la tête ne peut se faire qu'une fois l'anesthésie induite et stabilisée.

### Préparation du champ opératoire

Les téguments orbitaires et périorbitaires sont désinfectés avec une solution de chlorhexidine à 0,5 %, incolore, ou de *Bétadine*<sup>3</sup>. Des solutions diluées de moitié sont préférables pour les jeunes enfants [21].

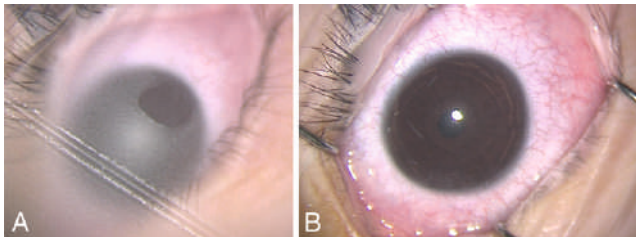
Un champ opératoire autocollant est mis en place; pour les strabismes un champ à ouverture allongée permettant d'accéder aux deux yeux est commode : l'œil non opéré est maintenu fermé par le champ lui-même ou au moyen d'un tampon humide. Ce type de champ facilite le changement de côté

3 Polyvidone iodée (à ne pas utiliser en même temps que des savons, des solutions ou des pommades contenant des dérivés mercuriels, de toute manière abandonnés en raison de leurs effets allergisants).

lorsque les deux yeux doivent être abordés; il permet aussi de surveiller aisément la pupille de l'œil sur lequel on ne travaille pas.

Il est inutile de couper les cils; les champs autocollants enveloppant les bords libres des paupières maintiennent les cils en dehors du champ opératoire (figure 8.18). Si, cependant, quelques cils sont sectionnés accidentellement au cours de l'intervention, ils devront être retirés pour ne pas rester inclus dans les plans ténoniens sous-conjonctivaux.

Le port de gants chirurgicaux est aujourd'hui une mesure de principe contre l'infection peropératoire pour l'opéré et une mesure de protection, en particulier contre l'hépatite B et le sida, pour les opérateurs et les instrumentistes [21].



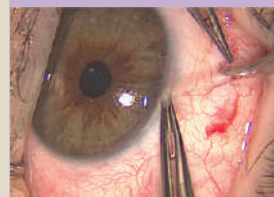
**Fig. 8.18**

Champ opératoire.

A. Mise en place. B. Ouverture englobant les cils.

## Références

- [1] Draeger J. Mikrochirurgische Operationstechnik bei Schieloperationen. *Klin Mbl Augenheilkd* 1980; 177: 7–11.
- [2] Draeger J, Reiner J. Operating microscopes for microsurgery. In : Draeger J, editor. *Ophthalmic Microsurgery*. Karger : J. Hamburg; 1987. p. 34–60.
- [3] Eisner G. *Augenchirurgie. Einführung in die operative Technik*. Berlin-Heidelberg : Springer Verlag; 1978.
- [4] Eisner G. *Eye surgery. An introduction to operative technique*. Berlin-Heidelberg : Springer Verlag; 1990.
- [5] Eustace P, Roper-Hall M. The use of the operating microscope in squint. In : *Orthoptics, past, present, future*. New York : Stratton; 1976. p. 423–6.
- [6] Roth A. Les techniques chirurgicales. In : Berard PV, Quéré MA, Roth A, Spielmann A, Woillez M, editors. *Chirurgie des strabismes. Rapport Soc fr Ophtalmol*. Paris : Masson; 1984. p. 88–96.
- [7] Roth A. Microsurgery for strabismus. In : Draeger J, Winter R, editors. *New microsurgical concepts II. Cornea, posterior segment, external microsurgery*. vol. 18. *Dev Ophthalmol*. Basel; 1989. p. 36–49.
- [8] Roth A, Speeg-Schatz C. *La chirurgie oculomotrice*. Paris : Masson; 1995. 399 p.
- [9] Roth A, Speeg-Schatz C. *Eye muscle surgery*. Lisse (NL) : Swets & Zeitlinger; 2001. 406 p.
- [10] Rüssmann W, Neugebauer A, Fricke J. *Praktische Augenmuskelchirurgie. Operationstechniken in Detail*. Heidelberg : Kaden Verl; 2006. 102 p.
- [11] Veronneau-Troutman S. Personal technique in muscle surgery. *BOYD Highlights Ophthalmol* 1973; 14 : 106–15.
- [12] Veronneau-Troutman S. Strabismus microsurgery. In : *Advanced techniques in ocular surgery*. Philadelphia : Saunders; 1984. p. 667–79.
- [13] Veronneau-Troutman S. Prerequisites for strabismus microsurgery. In : Draeger J, Winter R, editors. *New microsurgical concepts II. Cornea, posterior segment, external microsurgery*, vol. 18. *Dev Ophthalmol*. Basel; 1989. p. 24–35.
- [14] Jaeger W, Merte HJ, Reiner J, Kratzer B. Die Verwendung neuartiger Stereomikroskope (Prismen-Lupen) an Operationsbrillen für chirurgische Eingriffe am Auge. *Klin Monatsbl Augenheilkd* 1979; 175 : 1–11.
- [15] Evens L. History of strabismus treatment. *Bull Soc Belge Ophtalmol* 1981; 195 : 19–52.
- [16] Rapp B, Roth A. Myomètre pour la chirurgie du strabisme. *Klin Monatsbl Augenheilkd* 1984; 184 : 489–90.
- [17] Apt L. An improved scleral spatula needle. *Am J Ophthalmol* 1980; 89 : 302–3.
- [18] Goldstein JH, Prepas SB, Conrad SD. Effect of needle characteristics in strabismus surgery. *Arch Ophthalmol* 1982; 100 : 617–8.
- [19] Helveston E. In : *Surgical management of strabismus*. 5th ed. Oostende (B) : Wayenborgh Publishing; 2005. 512 p.
- [20] Estes RL, Sugar A. Knot integrity of coated synthetic absorbable suture used for extra-ocular muscle surgery in a rabbit model. *J Pediat Ophthalmol Strabismus* 1982; 19 : 25–7.
- [21] Draeger J, Bönke W, Prüter JW. Perioperative Prophylaxe in der ophthalmologischen Mikrochirurgie. *Fortsch Ophthalmol* 1990; 87 : 101–9.



# Voies d'abord des muscles oculomoteurs

## PLAN DU CHAPITRE

Abord d'un muscle droit	162
Abord d'un muscle oblique	171
Suture de la capsule de Tenon et de la conjonctive	178
Soins postopératoires et suites immédiates	182

La chirurgie des strabismes porte exclusivement sur la *partie antérieure, intraténionienne*, et l'*insertion sclérale* des muscles oculomoteurs. La voie d'abord qui doit nous amener à cette «partie chirurgicale» des muscles est antérieure : elle traverse les plans qui la recouvrent, c'est-à-dire la conjonctive et la capsule de Tenon. L'incision des deux plans, le dégagement de la partie antérieure des muscles et, après le temps musculaire, la suture des plans incisés doivent se faire selon une technique précise, en conformité avec les structures anatomiques [1-3]. Leur réalisation nécessite le même soin du détail que le temps musculaire proprement dit.

**Remarque**

Il convient de détailler pas à pas la réalisation technique de la chirurgie des strabismes de la même manière que celle de la chirurgie du segment antérieur, de la chirurgie vitréo-rétinienne ou de la chirurgie réfractive. C'est le but de ce chapitre et des suivants de cet ouvrage.

**À quelles exigences doit répondre la voie d'abord ?**

- Elle doit être simple et facile à réaliser et, en même temps, aussi peu délabrante que possible; rien ne doit être sectionné qui ne soit utile et strictement nécessaire.
- Elle doit donner un accès suffisant à l'extrémité musculotendineuse ou au muscle à opérer, afin que le temps musculaire puisse être effectué aisément.
- Elle doit se prêter à une suture parfaite pour ne laisser subsister qu'une trace quasi invisible; chacun des plans doit être reconstitué, afin de limiter autant que possible les adhérences cicatricielles.
- Elle doit pouvoir être réutilisée sans difficulté, si une réintervention sur le même muscle s'avère nécessaire par la suite.

**Abord d'un muscle droit**

Deux voies d'abord sont possibles, l'une limbique ou rétro-limbique, l'autre trans-conjonctivo-ténionienne (figure 9.1). Ces voies laissent intacts – à l'exception de l'incision ténionienne pour la seconde – la face externe ou superficielle de la capsule de Tenon et, par voie de conséquence, l'appareil suspenseur du globe. La partie chirurgicale du muscle apparaît sous le feuillet superficiel de la capsule de Tenon, feuillet que l'on écarte pour effectuer le temps musculaire.

La texture conjonctivo-ténionienne s'amincit et se relâche progressivement avec l'âge : elle est épaisse et dense chez l'enfant, mince chez l'adulte, tenue et fragile chez le sujet

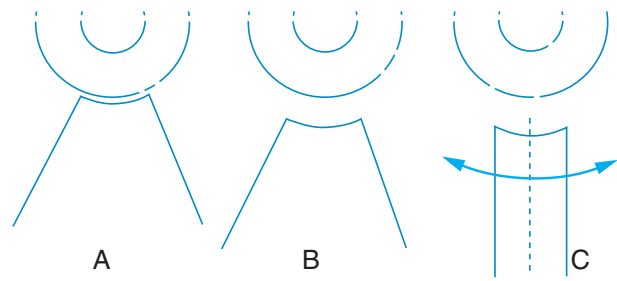


Fig. 9.1

Tracé des incisions conjonctivo-ténioniennes. A. Incision limbique. B. Incision rétro-limbique. C. Incision périphérique en deux plans.

âgé. La voie d'abord reste cependant la même quel que soit l'âge du sujet opéré.

**Complément**

*Pourquoi l'incision classique d'un seul tenant de la conjonctive et de la capsule de Tenon, parallèle au limbe, à 6 à 10 mm en arrière de lui, en regard de l'extrémité tendineuse du muscle doit-elle être abandonnée aujourd'hui, de même que de nombreuses autres variantes ?*

Elle donne, certes, un accès commode et suffisant à la partie antérieure des muscles droits, mais elle expose au risque de blesser les vaisseaux ciliaires à la surface du muscle, voire le tendon ou le corps musculaire lui-même, avec l'inconvénient de voir le champ opératoire noyé par une hémorragie abondante et difficile à contrôler. Mais surtout, elle ne se prête pas à une suture satisfaisante. Qu'on laisse la capsule de Tenon se rétracter en ne suturant que la conjonctive ou qu'on l'en empêche par une suture conjonctivo-ténionienne, il va se former une adhérence cicatricielle d'un seul tenant, de la conjonctive jusqu'à la gaine musculaire et au muscle lui-même en cas de résection, de la conjonctive à la sclère en cas de recul amenant la nouvelle insertion plus loin que l'incision. Cette cicatrice est de ce fait souvent visible et disgracieuse en regard des muscles droits horizontaux, soit qu'il persiste une ligne blanche due à l'interruption des vaisseaux sous-conjonctivaux, soit qu'elle reste plus ou moins épaissie ou rouge. S'il s'y ajoute, du côté interne, une attraction ou une distorsion du repli semi-lunaire vers le limbe, elle est particulièrement inesthétique et sera difficile à rectifier.

Il faut enfin ajouter que la réouverture d'une telle cicatrice adhérente est laborieuse et la nouvelle suture souvent plus irrégulière encore. Chaque réintervention aggrave les inconvénients per- et postopératoires de ce type d'incision.



## Abord par la voie limbique

(encadrés 9.1 et 9.2)

L'incision limbique, connue sans doute depuis von Graefe, est pratiquée de longue date pour différentes interventions (opérations de la cataracte, du décollement de rétine; cyclodialyse); elle a été proposée pour les opérations des strabismes en 1949 par Harms [4], puis en 1962 par Massin et Hudelo [5] et par Cortes [6]. Depuis lors,

### ENCADRÉ 9.1 Séquence opératoire : incision limbique

L'incision<sup>1</sup>, placée en regard du muscle à opérer, doit avoir une longueur de 75 à 90° d'arc.

L'opérateur saisit la conjonctive au limbe à l'aide d'une pince à dents fines de 0,1 mm, droites ou obliques, à l'endroit qui va devenir l'une des extrémités de l'incision. La pince soulève légèrement le tissu conjonctivo-ténionien limbique, adhérent à la sclère, pour le mettre sous tension et lui imprimer un petit pli (figure 9.2A). L'incision est amorcée à la base de ce pli : à l'aide de ciseaux fins à pointes mousses, on pratique une boutonnière radiaire. Partant de là, on décolle de proche en proche la capsule de Tenon de la sclère en direction radiaire, c'est-à-dire perpendiculairement au limbe, en engageant et en poussant les ciseaux fermés vers l'arrière au ras de la sclère, puis en écartant leurs branches; après avoir décollé la capsule de Tenon, on prolonge l'incision vers l'arrière en sectionnant ensemble la conjonctive et la capsule sur une longueur de 6 à 10 mm (cf. *infra*), le centre de la pupille servant de repère pour guider les ciseaux (figure 9.2B); les ciseaux fins permettent d'épargner les vaisseaux sous-conjonctivaux et épiscléraux majeurs. La pince gardant toujours sa prise limbique, la capsule de Tenon est ensuite décollée de la sclère en arrière de son insertion limbique sur une longueur égale à celle de l'incision projetée (figures 9.2C et D). L'insertion conjonctivo-ténionienne peut alors être sectionnée aux ciseaux : de manière à obtenir une désinsertion nette, la lame inférieure des ciseaux est engagée sous le plan conjonctivo-ténionien; puis la section est effectuée en appuyant le plat des branches, l'une sur la sclère et l'autre sur la cornée. Cette désinsertion peut également être effectuée d'arrière en avant à l'aide d'une lame de bistouri engagée sous la capsule de Tenon. Certains préfèrent laisser une petite marge

limbique de 0,5 à 1 mm. Ce qui importe dans ce cas, c'est l'exactitude du réajustement au moment de la suture.

On pratique enfin une deuxième incision de refend à partir de l'extrémité de l'incision limbique, en veillant à ce qu'elle soit bien radiaire (figure 9.2E).

Pour donner un accès suffisant, la longueur des incisions radiaires de refend doit être d'autant plus grande que l'incision limbique est plus courte et que le temps musculaire amène plus loin en arrière (recul important ou myopexie postérieure). Ces incisions, de 6 à 10 mm, sont cependant indispensables pour éviter de distendre et de déchirer les plans conjonctival et ténionien en les écartant pour accéder au muscle; en pareil cas, la suture doit être minutieuse. Il est toujours souhaitable et le plus souvent possible, grâce au grossissement donné par le microscope, d'éviter de sectionner les vaisseaux sous-conjonctivaux majeurs, épiscléraux et surtout émissaires, qui saigneraient abondamment (figure 9.2F); à défaut, on leur applique une cautérisation douce; on fait de même pour les fins vaisseaux limbiques qui saignent.

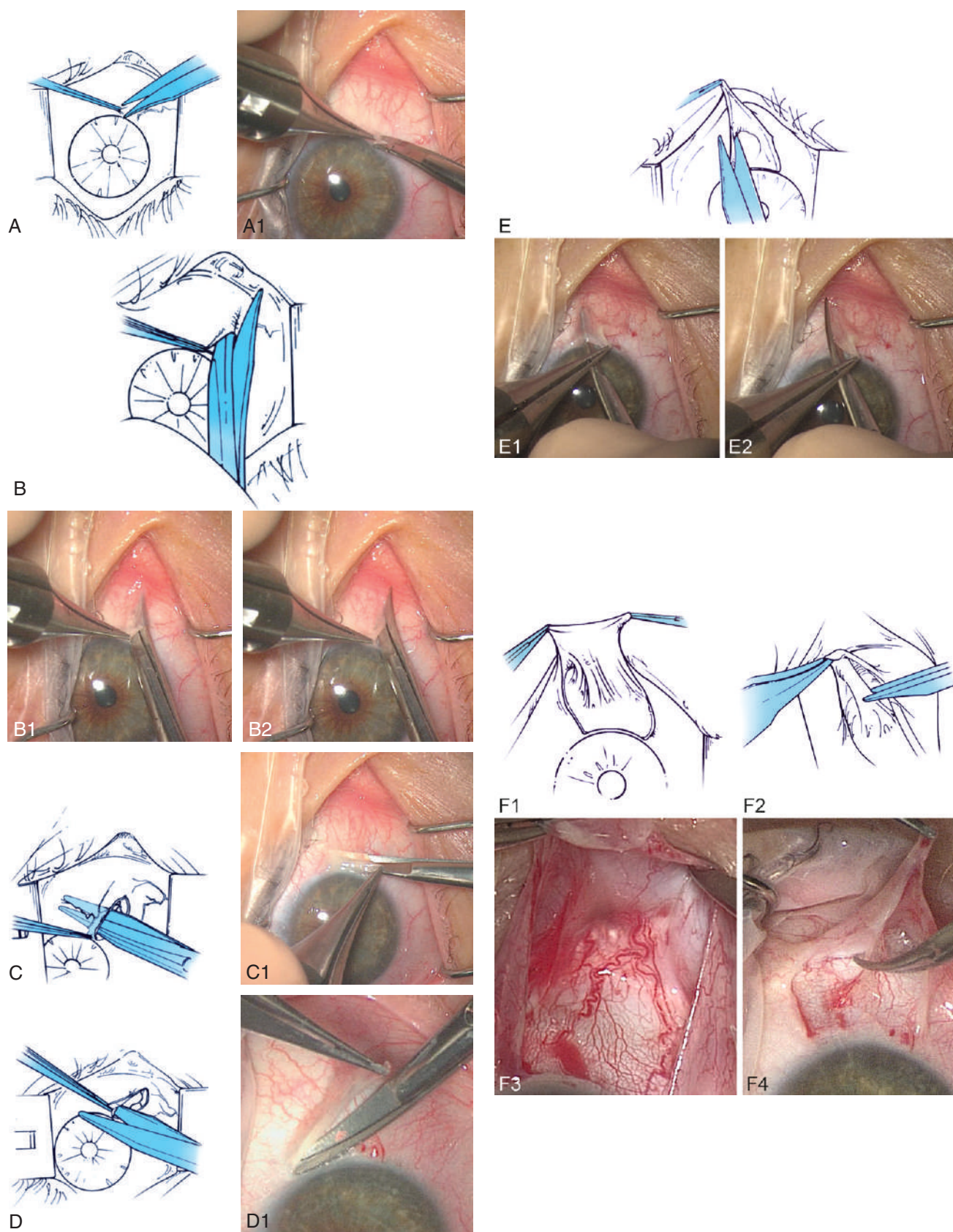
### ENCADRÉ 9.2 Séquence opératoire : abord du muscle

Pour charger le muscle sur un crochet, les ciseaux mousses sont poussés vers l'arrière, au ras de la sclère sous le volet conjonctivo-ténionien, afin d'atteindre l'espace sous-ténionien *latéromusculaire* : pour cela, il ne faut pas diriger les ciseaux vers l'insertion musculotendineuse elle-même, mais carrément de part et d'autre d'elle en se laissant guider par les vaisseaux ciliaires antérieurs venus des parties latérales de l'extrémité musculotendineuse et vus par transparence : il faut les contourner en passant au-delà d'eux vers l'un, puis l'autre des quadrants attenants; de cette manière aussi, on évite de blesser ces vaisseaux (figures 9.3A et C). Aussitôt la limite postérieure de l'adhérence antérieure de la capsule de Tenon franchie, on pénètre dans l'espace sous-ténionien latéromusculaire (figures 9.3B et D, G et H) [9].

Il est dès lors possible d'engager un crochet à strabisme de 10 mm de partie portante (de 8 mm éventuellement pour le droit latéral du jeune enfant) sous l'un des côtés du muscle : si l'on veille à garder l'extrémité du crochet au contact de la sclère, le passage sous le muscle se fait sans effort [11], notamment sans accrocher le feuillet ténionien profond, ni dissocier le tendon musculaire. L'extrémité du crochet, avec son bec d'arrêt, apparaît du côté opposé du muscle. De cette manière le tendon musculaire est d'emblée entièrement et correctement chargé sur le crochet (figures 9.3E et I, F et J).

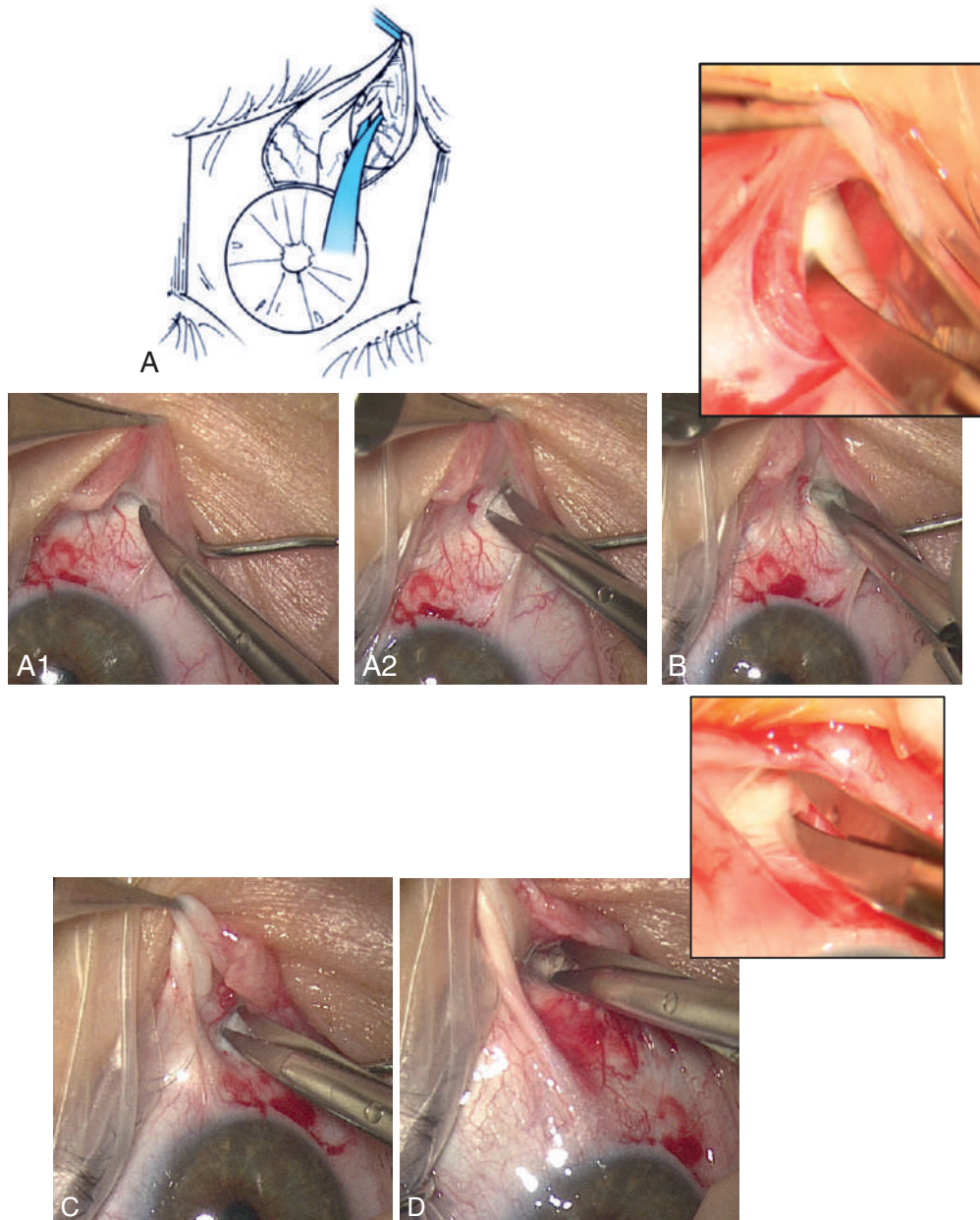
On finit de libérer les adhérences de la face profonde de la capsule de Tenon à la sclère au-devant de l'insertion musculaire, en veillant à ne pas blesser les vaisseaux ciliaires.

1 Un fil de traction passé au limbe à VI et XII h pour une intervention sur les droits horizontaux peut faciliter l'ouverture conjonctivo-ténionienne; mais il n'est nullement indispensable, la traction de la pince au bord de la plaie, puis celle du crochet étant tout à fait suffisante.



**Fig. 9.2**

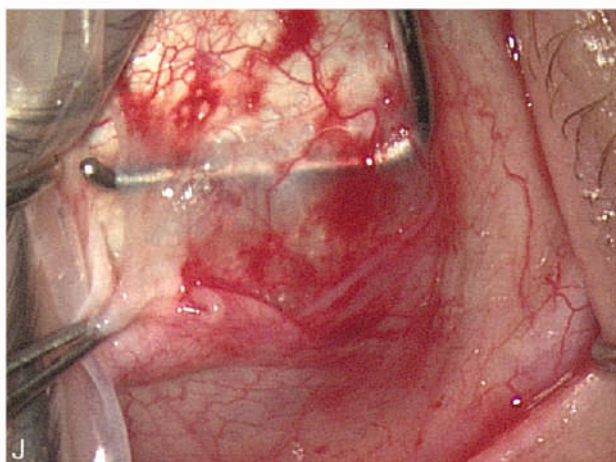
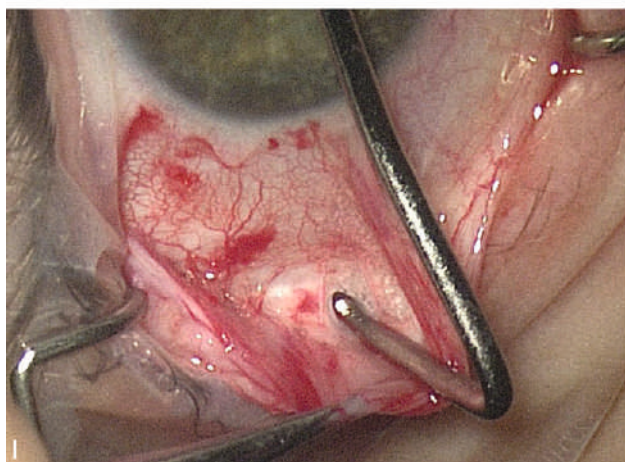
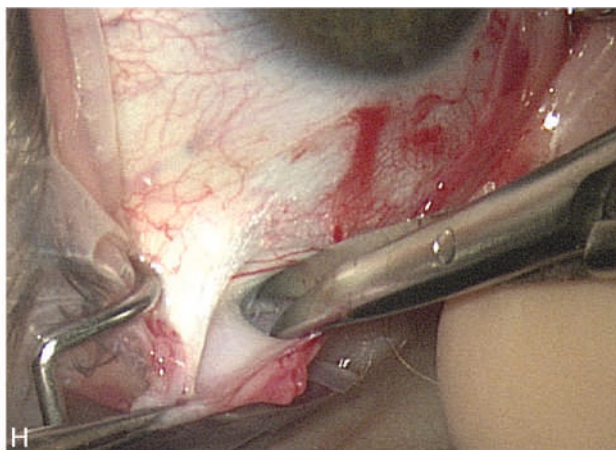
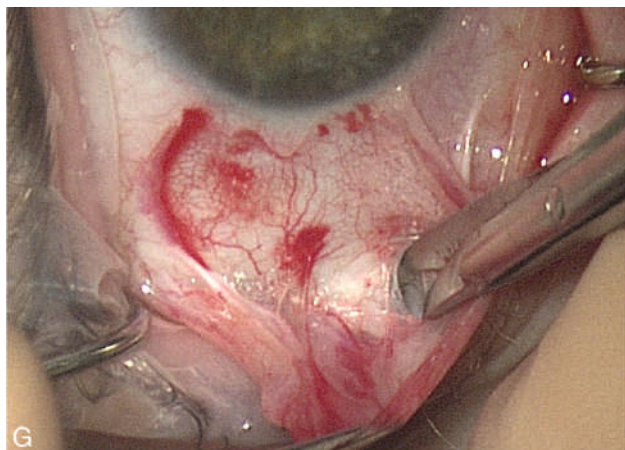
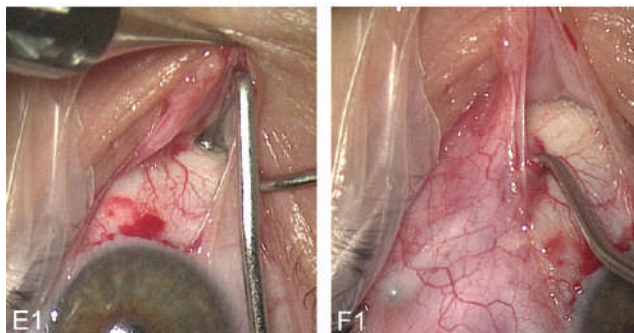
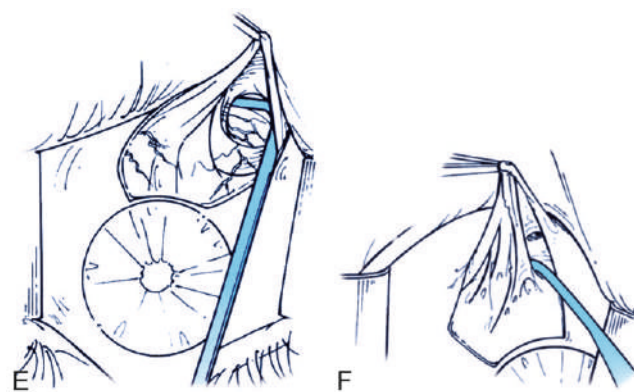
Incision limbique : séquence opératoire (A à F) de l'incision en regard d'un droit médial droit.



**Fig. 9.3**

Abord du muscle : séquence opératoire de l'abord de l'espace sous-ténonien de chaque côté du muscle.  
A à F. Abord du droit médial.





**Fig. 9.3**

Suite.  
G à J. Abord du droit latéral.

elle a été adoptée par de très nombreux opérateurs de strabismes [3,7-17].

## Abord par la voie latéromusculaire

La désinsertion limbique est-elle indispensable? Selon la technique proposée par Mojon, *deux incisions radiaires* peuvent suffire pour l'abord des muscles droits [18] (figure 9.4). Elle consiste à :

- pratiquer à l'aide des ciseaux mousses, en partant à 3–4 mm en arrière du limbe, une incision conjunctivo-ténonienne radiaire de 6 à 8 mm de part et d'autre de l'extrémité musculotendineuse (sans jamais dépasser le bord antérieur du repli semi-lunaire du côté nasal);
- décoller le feuillet ténonien superficiel de la surface du muscle à l'aide des ciseaux mousses, en veillant à ne pas blesser les vaisseaux musculociliaires;
- pénétrer dans l'espace sous-ténonien de chaque côté du muscle et engager un crochet à strabisme sous le muscle.

Il est alors possible d'effectuer un recul ou un plissement musculaire et, si l'on maîtrise la technique, de pratiquer une myopexie postérieure et même de reprendre un muscle déjà opéré. L'accès peut cependant être malcommode, voire insuffisant pour refixer la partie médiane d'un muscle reculé ou réséqué, ou fixer la partie médiane de la tête d'un plissement (cf. chapitre 10).

## Abord par la voie périphérique en deux plans

L'incision périphérique en deux plans (cf. figure 9.1B) a été proposée dès 1954 par Swan et Talbot, dans le but de respecter autant que possible les rapports anatomiques normaux de la capsule de Tenon avec la conjonctive bulbaire d'une part et le globe oculaire d'autre part [19,20].

Suivant la technique de Quéré et al., l'incision conjonctivale est faite à 2 mm en dehors du repli semi-lunaire et parallèle à lui pour le droit médial (plus postérieure, l'incision devrait être plus longue et la cicatrice risquerait de rétracter le repli semi-lunaire) ou à 10 mm en arrière du limbe pour le droit latéral et à 6 à 8 mm pour les muscles droits verticaux (figures 9.5A et B) [21].

Elle est effectuée à l'aide des ciseaux mousses, en repoussant de côté, autant que possible, les vaisseaux sous-conjonctivaux, plutôt qu'en les sectionnant; les vaisseaux dont la section aura été inévitable seront cautérisés.

La conjonctive est ensuite décollée de la capsule de Tenon au moyen de ciseaux mousses sur une largeur de 1 à 2 mm vers l'arrière (du côté nasal, vers le repli semi-lunaire) et de 3 à 4 mm vers l'avant (cf. figures 9.5A et B).

La capsule de Tenon ainsi exposée est incisée soit :

- *parallèlement* au limbe et à l'incision conjonctivale, à 2 mm en arrière de l'insertion tendineuse; elle est par

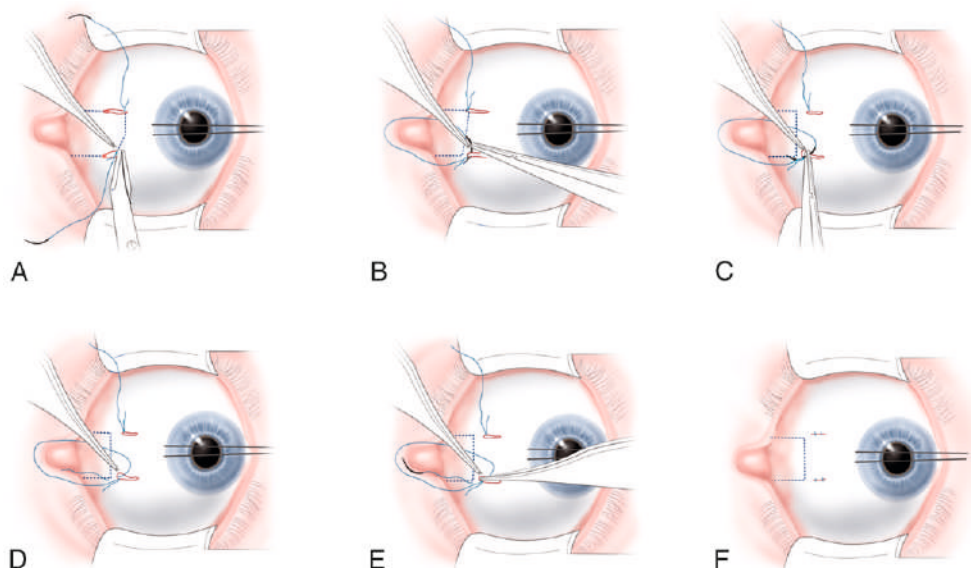


Fig. 9.4

Incision conjunctivo-ténonienne latéromusculaire minimale selon Mojon : incisions courtes pour un recul musculaire.

D'après D. Mojon.



conséquent *décalée en avant* par rapport à l'incision conjonctivale [21]. L'incision ténonienne part d'une boutonnière faite juste au-delà de l'un des bords musculaires; de là, le feuillet ténonien superficiel est décollé du muscle à l'aide des ciseaux mousses jusqu'au bord opposé de celui-ci, puis incisé d'un seul tenant, en le soulevant à l'aide d'une pince fine afin de ne pas blesser les vaisseaux musculaires superficiels (figure 9.5C);

- *perpendiculairement* au limbe. L'incision ténonienne part d'une boutonnière radiaire en regard du milieu du muscle; de là, elle est prolongée vers l'avant au-delà de l'insertion musculaire et vers l'arrière jusqu'à la hauteur du foramen. Cette incision a l'avantage d'épargner les vaisseaux intraténoniens et de ne pas laisser, de ce fait, de cicatrice blanche sous-conjonctivale.

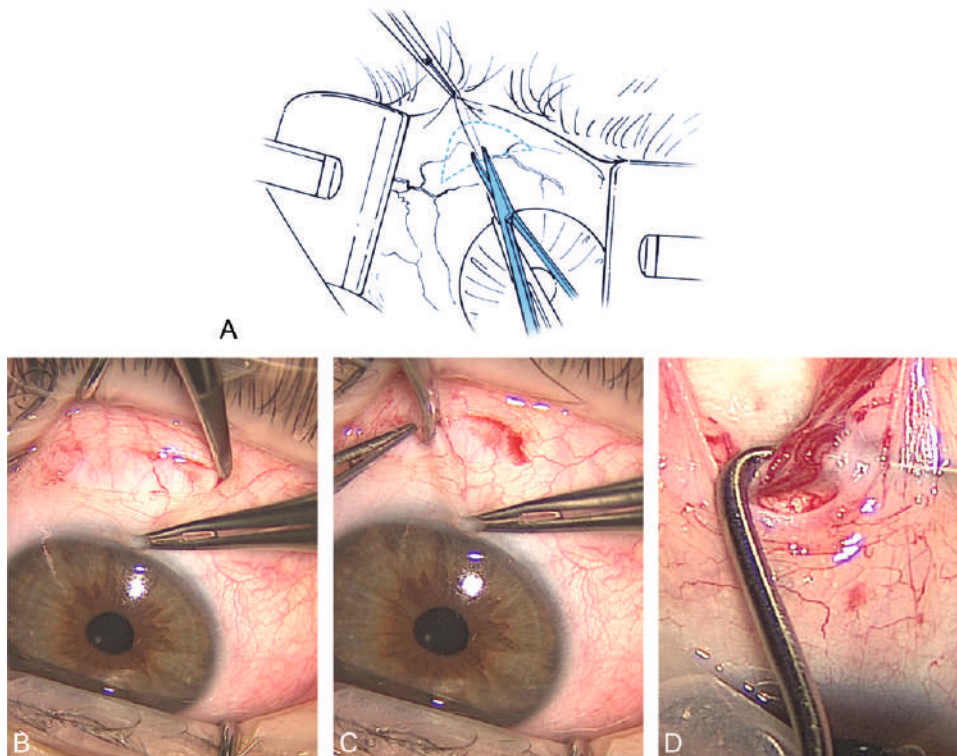
La capsule de Tenon est ensuite écartée perpendiculairement à son incision; le muscle apparaît dans son périmyrium, et de part et d'autre de lui, la membrane intermusculaire. Une boutonnière est faite dans cette membrane de chaque côté du muscle, à la hauteur de l'équateur, à 2 mm du bord musculaire; le muscle peut alors être chargé sur un crochet à strabisme passé sous lui d'une boutonnière à l'autre (figure 9.5D).

L'incision périphérique est préférable à l'incision limbique pour l'abord du droit supérieur afin d'épargner la région limbique pour l'éventualité d'une opération anti-glaucomeuse.



### Complément

Quéré *et al.* proposent également d'inciser la conjonctive et la capsule de Tenon au bistouri électrique fin; ce geste est rapide et évite le saignement; les yeux opérés ne sont pas davantage enflammés dans les suites opératoires immédiates. C'est cependant un instrument à n'utiliser qu'avec précaution pour éviter d'endommager les tissus sous-jacents : il faut s'en tenir à une puissance faible, au demeurant suffisante, les tissus sectionnés ne devant jamais jaunir et encore moins brunir; pendant l'incision, la conjonctive et la capsule de Tenon doivent être soulevées à l'aide de deux pincettes et *tenuës à distance* du muscle sous-jacent et du globe; enfin, le bistouri électrique assure certes l'hémostase; mais il ne faut pas, par facilité, sectionner sous ce prétexte davan-



**Fig. 9.5**

Incision périphérique en deux plans (droit supérieur).

A et B. Incision de la conjonctive. C. Incision de la capsule de Tenon. D. Engagement d'un crochet sous le droit supérieur.

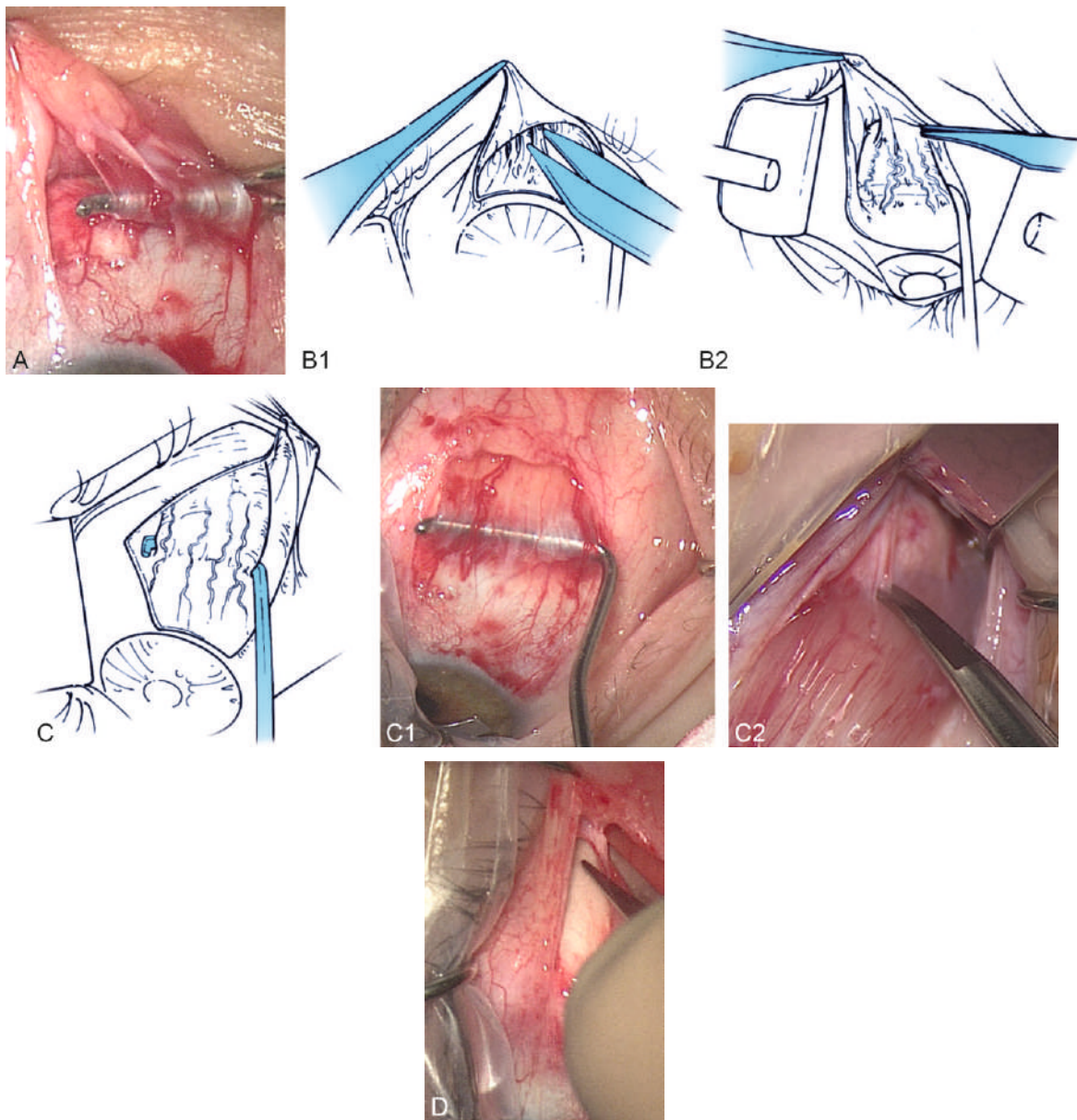


Fig. 9.6

Dégagement d'un droit médial droit : séquence opératoire.

A. Feuillet ténonien superficiel soulevé. B. Section de travées fibroélastiques. C. Dégagement de la surface du muscle jusqu'à la limite antérieure du foramen. D. Section de la membrane intermusculaire.

tage de vaisseaux qu'il n'est strictement nécessaire et qu'on le ferait avec les ciseaux.

La capsule de Tenon de l'enfant peut créer des difficultés lors de l'incision en deux plans : si l'on ne prend pas la précaution de la tendre au moment du coup de ciseau, on risque de se perdre dans son épaisseur, de la tirer, de la cisailier en tous sens et de blesser les plans sous-jacents avant d'avoir pu les dégager. Elle peut ensuite être difficile à tenir écartée et gêner le temps musculaire.

## Dégagement du muscle

Pour dégager le muscle à partir d'une incision limbique, il faut décoller le feuillet ténonien superficiel qui le recouvre.

Le muscle étant chargé sur un crochet, le volet conjonctivo-ténonien est soulevé au moyen de la pince fine utilisée précédemment, et éventuellement d'une deuxième pince tenue par l'aide. Il adhère solidement au tendon sous-jacent à l'endroit de l'insertion sclérale de celui-ci (cf. chapitre 1). Pour parvenir dans l'espace décollable qui sépare le feuillet ténonien superficiel du muscle, il faut sectionner

cette adhérence à l'aide des ciseaux mousses de l'un des bords du tendon à l'autre, légèrement à distance de l'extrémité tendineuse afin d'éviter de blesser les vaisseaux ciliaires antérieurs qui cheminent à sa surface dans le périmumysium (figures 9.6A et B).

En arrière de cette adhérence capsulotendineuse antérieure, la capsule de Tenon se laisse facilement décoller du muscle jusqu'au foramen musculaire. La trame ténionienne, tenue qui unit le feuillet ténionien superficiel au muscle et qui est distendue par la traction de la ou des pinces sur le volet conjonctivo-ténionien, se laisse facilement repousser à l'aide des ciseaux. On pousse la séparation de ces deux plans plus ou moins loin, selon le type d'intervention prévu; on sectionne au besoin les quelques travées fibroélastiques plus épaisses; en tout état de cause, on ne peut dépasser de cette manière la limite postérieure de la zone décollable, située à environ 9 mm en moyenne en arrière de l'insertion tendineuse et correspondant à la limite antérieure du foramen musculaire (figure 9.6C).

On dégage ensuite de part et d'autre les bords du muscle en sectionnant le feuillet ténionien profond (ou ailerons musculaires) à sa jonction avec la membrane intermusculaire; cette section, parallèle aux bords du muscle, est effectuée à 1 ou 2 mm en dehors d'eux pour ne pas risquer de déshabiller sa face profonde. Ces ailerons contiennent parfois de petits faisceaux tendineux ou musculaires, partant de la face profonde du muscle et allant s'insérer dans l'épaisseur de la membrane intermusculaire [22] ou encore des vaisseaux qu'il suffit le plus souvent de repousser (figure 9.6D).

Enfin, s'il reste du tissu ténionien amassé au niveau et/ou en avant de l'insertion musculaire, celui-ci peut être réséqué avec précaution, pour ne pas blesser les vaisseaux ciliaires antérieurs qui cheminent, non dans son épaisseur, mais en dessous de lui.

Pour dégager le muscle à partir d'une incision périphérique, la capsule de Tenon est réclinée vers l'avant jusqu'à l'insertion du muscle où son adhérence est sectionnée à l'aide des ciseaux mousses de l'un des bords du tendon à l'autre, légèrement à distance de celui-ci, afin d'éviter de blesser les vaisseaux ciliaires antérieurs qui cheminent à sa surface dans le périmumysium; la capsule de Tenon est ensuite décollée vers l'arrière jusqu'à la limite antérieure du foramen. L'incision du feuillet ténionien profond est complétée de part et d'autre le long des bords du muscle.

Il est à remarquer que tout au long de l'abord et du dégage- ment du muscle, on aura évité de :

- *toucher le muscle lui-même* (à l'exception du passage du crochet en dessous de lui); aucun instrument acéré ou tranchant pouvant blesser le muscle, le feuillet ténionien profond sous-musculaire ou la surface sclérale n'a été utilisé;

- *faire saigner*; la membrane périmumysiale (périmumysium) et les vaisseaux ciliaires antérieurs qu'elle porte, à découvert une fois le feuillet ténionien superficiel écarté, ont été *laissés intacts*.

La blessure des vaisseaux ciliaires antérieurs, qui survient souvent au cours de dissections hâtives, est très gênante. Toute plaie vasculaire doit être immédiatement cautérisée avec soin, sinon elle entraîne une hémorragie abondante qui noie le champ opératoire, rend difficile la progression, augmente le risque d'autres blessures, vasculaires ou musculaires, du fait de la mauvaise visibilité; si la plaie vasculaire n'a pu être cautérisée à temps, l'hémorragie infiltre la capsule de Tenon, le périmumysium et le muscle lui-même; elle finit certes par se tarir et peut en partie être évacuée; mais le sang infiltré augmentera certainement l'étendue de la fibrose et des adhérences cicatricielles postopératoires.

L'abord et le dégage- ment des quatre muscles droits ont chacun leurs particularités :

- le dégage- ment du *droit médial* correspond en tout point à la description ci-dessus;

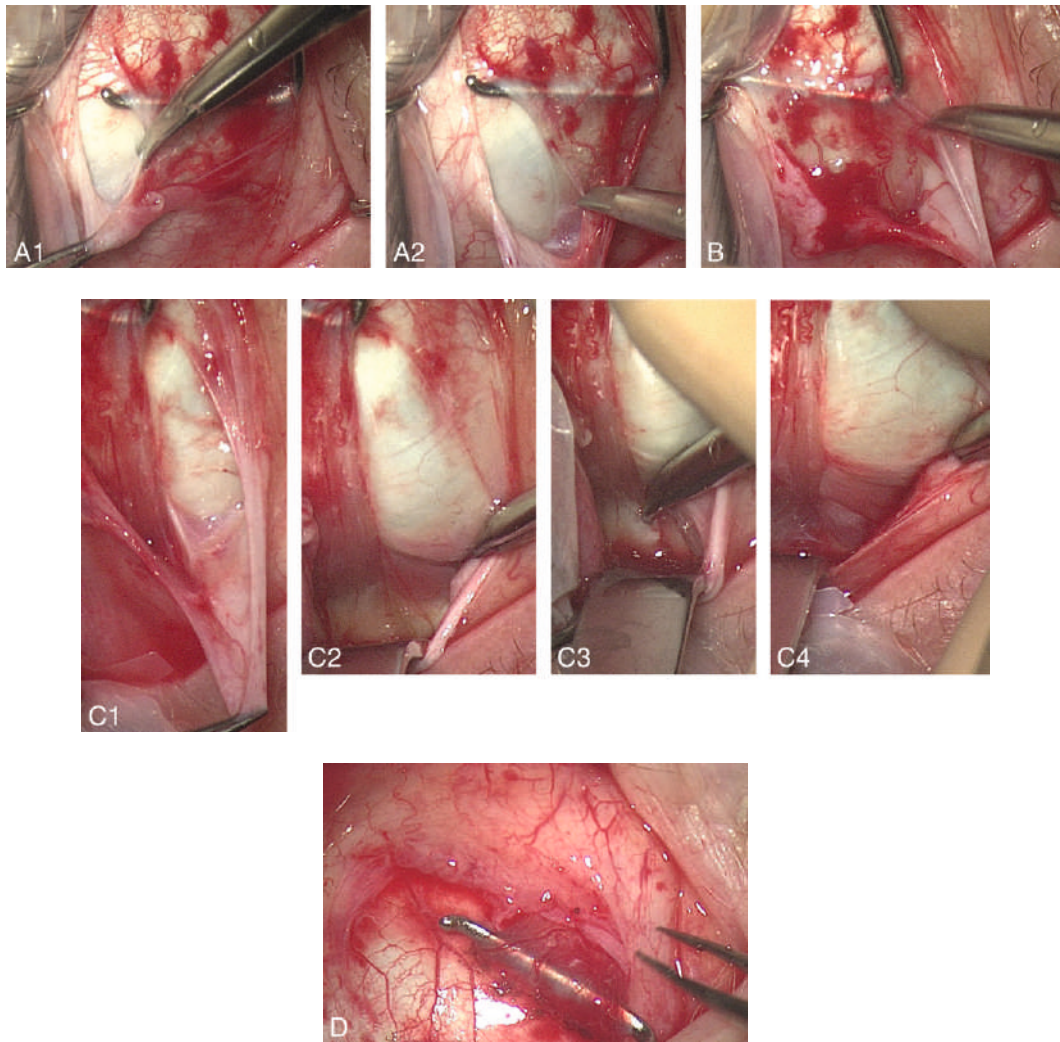
- le dégage- ment du *droit latéral* est plus difficile que celui du droit médial à cause de l'abondance des ramifications des artères musculaires et ciliaires antérieures destinées à l'espace sous-conjonctival; on est souvent contraint de sectionner ces ramifications destinées à l'espace sous-conjonctival : il faut alors le faire entre deux cautérisations (figures 9.7A et B).

Afin de ne pas accrocher l'oblique inférieur en chargeant le droit latéral, il vaut mieux passer le crochet à strabisme de haut en bas, ou veiller, sous le contrôle de la vue, à rester très antérieur en le passant de bas en haut. Il faut également se souvenir que pour pouvoir mobiliser le droit latéral (pour un recul ou une résection), il faut au préalable avoir sectionné les expansions fibreuses de l'oblique inférieur à son bord inférieur (figure 9.7C).

Le dégage- ment du droit supérieur doit être effectué sous le contrôle de la vue, afin de ne pas accrocher le tendon réfléchi de l'oblique supérieur en dessous de lui, le long de son bord nasal, ou l'insertion de ce tendon en dessous de son bord temporal, ni de blesser le releveur de la paupière supérieure au-dessus de lui.

Le droit inférieur doit être libéré de son environnement fibreux, c'est-à-dire du feuillet ténionien superficiel et de la membrane intermusculaire, loin en arrière, pour éviter ensuite une malposition de la paupière inférieure par l'intermédiaire du ligament de Lockwood; on écarte ainsi les expansions fibreuses qui l'unissent à l'oblique inférieur. Ce faisant, il faut se souvenir de la présence de veines vortiqueuses non loin de chacun des bords du droit inférieur, à 8 à 12 mm en arrière de son insertion, ainsi que du nerf et de l'artère de l'oblique inférieur qui abordent le bord



**Fig. 9.7**

Droit latéral droit : séquence opératoire.

A. Dégagement du bord supérieur. B. Dégagement du bord inférieur. C. Section des expansions fibreuses de l'oblique inférieur au droit latéral. D. Droit inférieur gauche : obliquité de son insertion.

postérieur de celui-ci juste après qu'il ait croisé le droit inférieur [14,23].

L'insertion sclérale des muscles droits verticaux est plus ou moins oblique, plus antérieure à leur bord nasal et plus postérieure à leur bord temporal du fait de leur trajet oblique en avant et en dehors (figure 9.7D).

Ainsi dégagés, les muscles droits sont prêts pour le temps musculaire proprement dit (cf. chapitres 10 et 11).

## Abord d'un muscle oblique

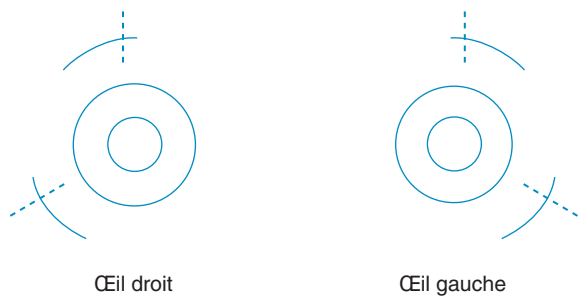
L'abord des muscles obliques se fait aujourd'hui exclusivement à proximité de leur insertion sclérale, de part et d'autre du droit supérieur pour le tendon réfléchi de

l'oblique supérieur et dans le quadrant temporal inférieur pour l'oblique inférieur.

## Voie périphérique en deux plans

C'est par une *incision unique*, limbique ou périphérique, que l'on accède aux deux muscles droit supérieur et oblique supérieur, ou droit inférieur et oblique inférieur, si les deux doivent être touchés au cours du même temps opératoire. Si le droit latéral doit être opéré dans le même temps que l'un ou les deux obliques, il suffit de prolonger l'incision vers le haut pour avoir accès au tendon de l'oblique supérieur, vers le bas pour atteindre l'oblique inférieur.

Si l'un ou les deux obliques sont seuls à devoir être opérés (ou en même temps que le droit médial), ils



**Fig. 9.8**

Tracé des incisions conjunctivo-ténoniennes en regard des muscles obliques inférieur et supérieur.

peuvent être abordés à partir d'une incision limbique allant à l'œil droit : de X h ½ à XII h ½ pour l'abord temporal, de XI h ½ à I h ½ pour l'abord nasal de l'oblique supérieur, de VII h ½ à IX h pour l'oblique inférieur. Il nous paraît cependant plus commode, en raison de la situation postérieure de leur insertion, d'aborder ces muscles par une incision périphérique en deux plans (figure 9.8) [24] :

- la conjonctive est incisée parallèlement au limbe, à 8 à 10 mm en arrière de lui (plus postérieurement, on risquerait de tomber sur des prolongements antérieurs de la graisse orbitaire), dans les mêmes méridiens que ceux indiqués ci-dessus;
- la capsule de Tenon est ensuite incisée d'avant en arrière, le long du bord externe du droit supérieur pour l'oblique supérieur, un peu en dessous du bord inférieur du droit latéral pour l'oblique inférieur.

L'incision peut également se faire au bistouri électrique, avec les mêmes précautions que pour l'abord des muscles droits.

## Dégagement de l'oblique inférieur

(encadré 9.3)

### ENCADRÉ 9.3 Séquence opératoire : abord de l'oblique inférieur

La recherche du tendon ou du muscle ne doit plus se faire au crochet sans visibilité, mais à vue aussi bien pour l'oblique supérieur [25] que pour l'oblique inférieur [26]. Pour dégager l'oblique inférieur, on commence par charger le droit latéral sur un crochet à strabisme large (8 ou 10 mm) ou sur un fil de traction et par tirer ce muscle vers l'avant et vers le haut. Il suffit alors d'écarter la capsule de Tenon de la sclère au moyen d'un écarteur étroit (de type Roth ou Bonn de 5 ou 6 mm de large) pour voir par transparence, sous le feuillet ténonien écarté, la bande rouge sombre de l'oblique

inférieur recherché, tranchant nettement sur le fond clair de la capsule de Tenon (figures 9.9A à C).

On fend le feuillet ténonien le long du bord antérieur de l'oblique inférieur, à proximité de son insertion sclérale, avec l'extrémité mousse des ciseaux tenus fermés; à partir de là on décolle l'enveloppe ténonienne de la face externe du muscle jusqu'au bord postérieur de celui-ci (figures 9.9D et E).

Ensuite, en écartant le muscle de la sclère à l'aide de l'écarteur, on recherche le bord postérieur de sa face interne et on fend le feuillet ténonien profond en regard (figures 9.9F et G).

Cela fait, on peut engager un petit crochet en V ou courbe sous le bord postérieur du muscle; en retirant lentement l'écarteur, on permet au muscle de venir se couler dans le creux du crochet (figure 9.9H).

L'oblique inférieur peut alors être tiré vers l'avant et son extrémité dégagée complètement de son enveloppe ténonienne (figure 9.9I). Pour bien isoler son insertion sclérale, il faut que son bord postérieur, à l'intérieur du V ouvert vers l'arrière qu'il forme sous l'effet de la traction du crochet, soit entièrement libéré.

Si l'on devait s'apercevoir, au cours de ces manœuvres, que seule la moitié antérieure de l'oblique inférieur a été chargée sur le crochet, il faut rechercher la moitié postérieure à l'intérieur du V formé par la moitié antérieure tirée en avant et, à l'aide d'un autre petit crochet, la charger sur le premier, avant de poursuivre.

Les expansions tendineuses de l'oblique inférieur au droit latéral sont sectionnées le long du bord inférieur de ce dernier (figure 9.9J).

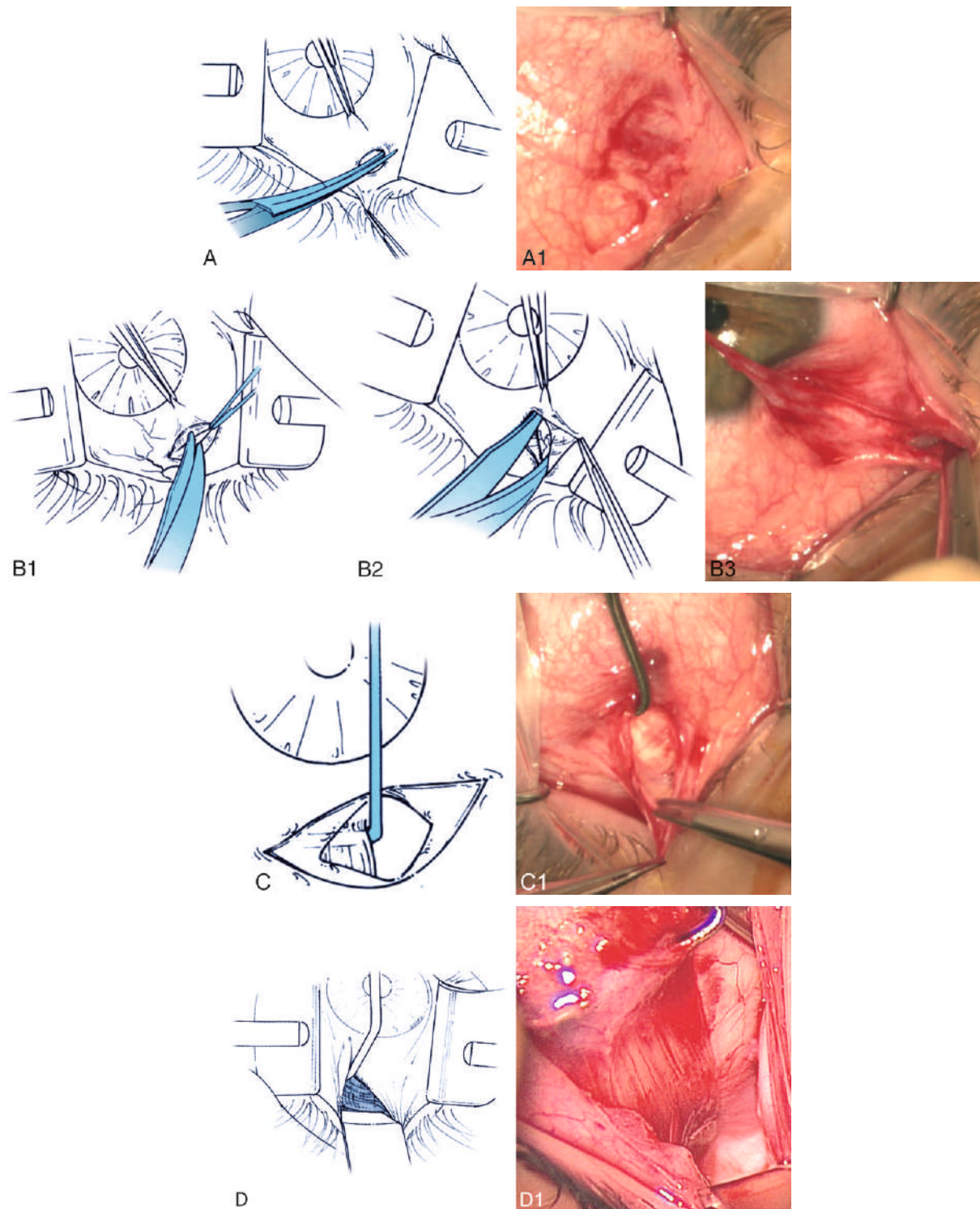
De façon quasi constante, la veine vortiqueuse temporale inférieure quitte la sclère à 6 mm en arrière de l'équateur, c'est-à-dire à 1 mm en avant du bord postérieur de l'oblique inférieur; elle vient croiser le bord postérieur du muscle ou le traverser à 8 mm environ de son insertion [23]; en dégageant le muscle en douceur sous le contrôle de la vue, cette veine peut et doit être respectée. Sa blessure provoquerait une hémorragie gênante et entraînerait un trouble circulatoire, au moins temporaire, dans le territoire choroïdien correspondant.

Avant de charger le muscle sur le crochet en V, il faut repérer le trajet de son bord antérieur en le marquant sur la sclère à l'aide d'un point de cautérisation douce ou à l'encre, en vue de la réinsertion; on prendra soin, ce faisant, de ne pas exercer de traction sur le droit latéral, pour ne pas faire dévier l'oblique inférieur de son trajet normal.

## Dégagement de l'oblique supérieur

Est-il nécessaire de désinsérer le droit supérieur pour reculer, plisser ou réséquer l'oblique supérieur? Pour les uns, cette désinsertion est inutile; mais il est certain que le temps musculaire est alors techniquement plus difficile et nécessite une main plus exercée. Pour les autres, elle

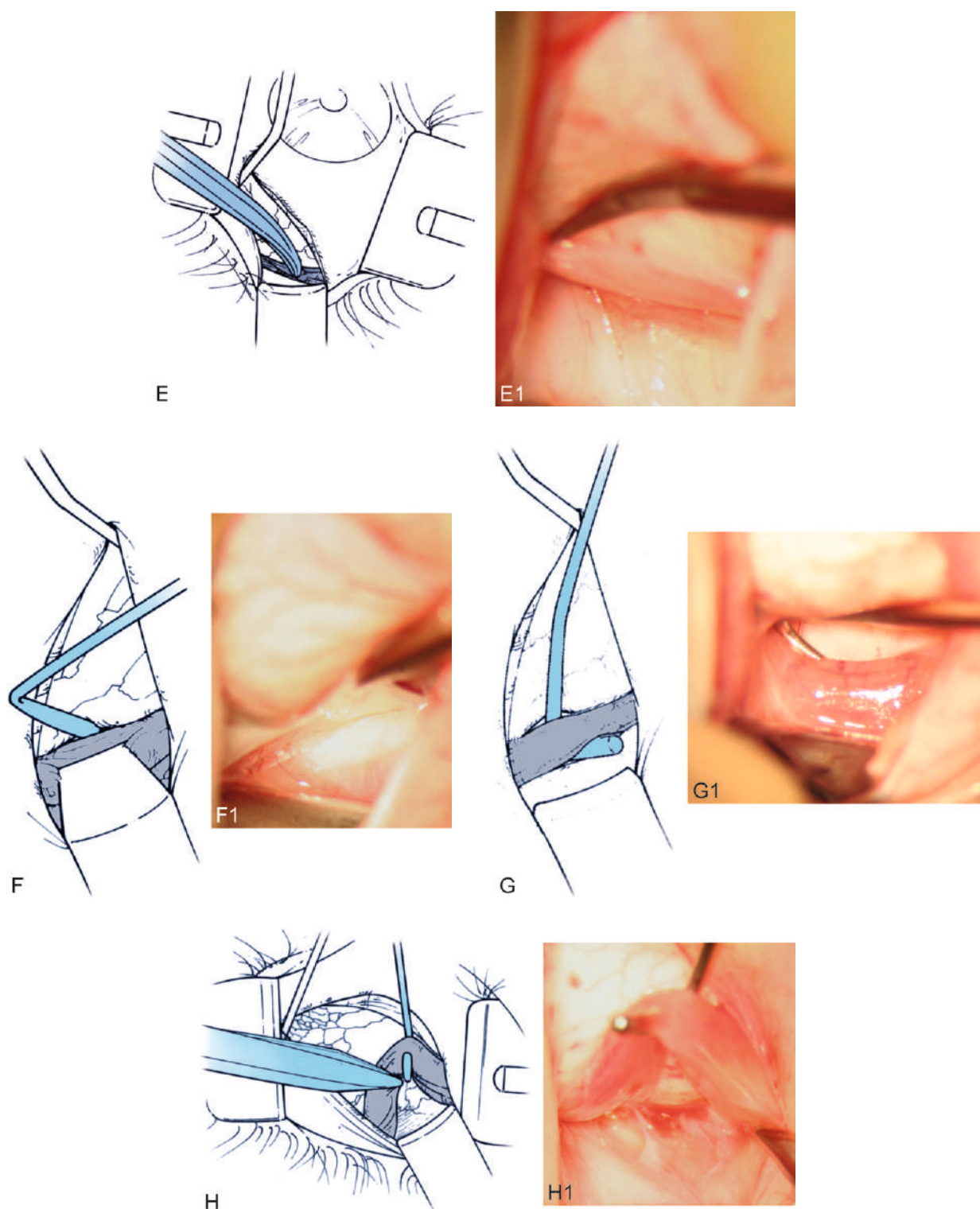




**Fig. 9.9**

Incision périphérique en deux plans pour l'abord de l'oblique inférieur (œil droit) : séquence opératoire.

A. Incision conjonctivale parallèle au limbe. B. Suivie d'une incision ténonienne radiaire. C. Ouverture de l'espace sous-ténonien temporal inférieur et passage d'un crochet à strabisme sous le droit latéral. D. L'oblique inférieur apparaît le long du bord inférieur du droit latéral.



**Fig. 9.9**

Suite.

E. La face externe du muscle est dégagée. F. Le muscle écarté de la sclère, recherche de son bord postérieur en suivant la face interne du muscle. G. Engagement du petit crochet en V sous le bord postérieur du muscle. H. Traction du muscle vers l'avant.

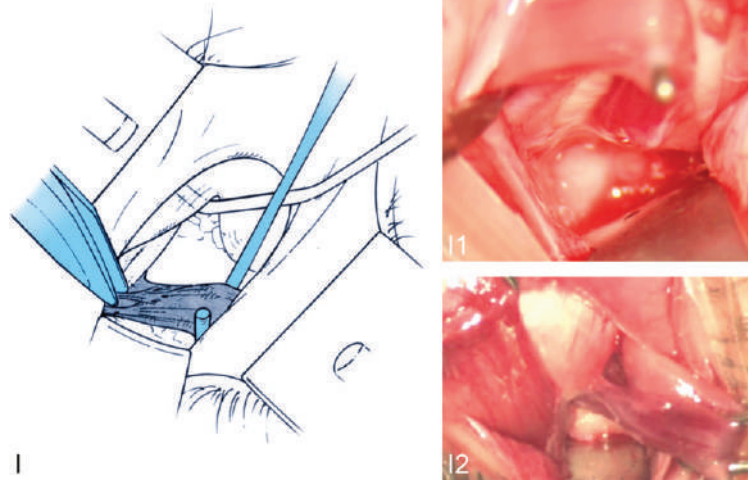


Fig. 9.9

Suite.

I. Section des expansions fibreuses de l'oblique inférieur au droit latéral.

est préférable, malgré l'inconvénient de devoir sectionner les vaisseaux musculociliaires antérieurs (cf. chapitre 1); le temps musculaire s'en trouve incontestablement facilité.

### Abord temporal (encadré 9.4)

#### ENCADRÉ 9.4 Séquence opératoire : abord temporal

Pour atteindre et dégager le tendon réfléchi de l'oblique supérieur à son insertion sclérale, l'abord se fait le long du bord temporal du droit supérieur.

On commence par charger celui-ci sur un crochet à strabisme large (10 mm) ou sur un fil de traction et par le tirer vers l'avant et en dedans (figures 9.10A et B); la capsule de Tenon est écartée vers le haut à l'aide d'un écarteur de type Roth ou d'un releveur de Desmarres engagé dans l'espace sous-ténonien du quadrant temporal supérieur (à côté du droit supérieur et *non* au-dessus de lui). Crochet et écarteur sont tenus par l'aide. À cette étape, le blépharostat peut devenir encombrant; il est alors préférable de l'enlever ou de le faire pivoter pour amener sa cuillère supérieure sous la partie interne de la paupière supérieure (et contenir le repli du champ plastique).

En écartant légèrement le droit supérieur vers le côté nasal à l'aide d'un petit crochet droit, on découvre, sous un fascia très mince et transparent, l'éventail des fibres blanc nacré, presque transparentes, du tendon réfléchi de l'oblique supérieur venant s'insérer sur la sclère sous le droit supérieur (figure 9.10C); on suit le tracé légèrement curviligne,

oblique en arrière et en dedans de cette insertion, depuis son extrémité antérieure, située à 3 à 5 mm en arrière de l'extrémité temporale de l'insertion du droit supérieur, jusqu'à son extrémité postérieure. Le bord postérieur du tendon est reconnaissable grâce à la striation de ses fibres qui tranche sur le fascia ténonien homogène et transparent environnant.

Lorsqu'on est sûr de l'avoir atteint, on sépare le tendon du fascia ténonien qui le prolonge vers l'arrière à l'aide des pointes mousses des ciseaux tenus fermés.

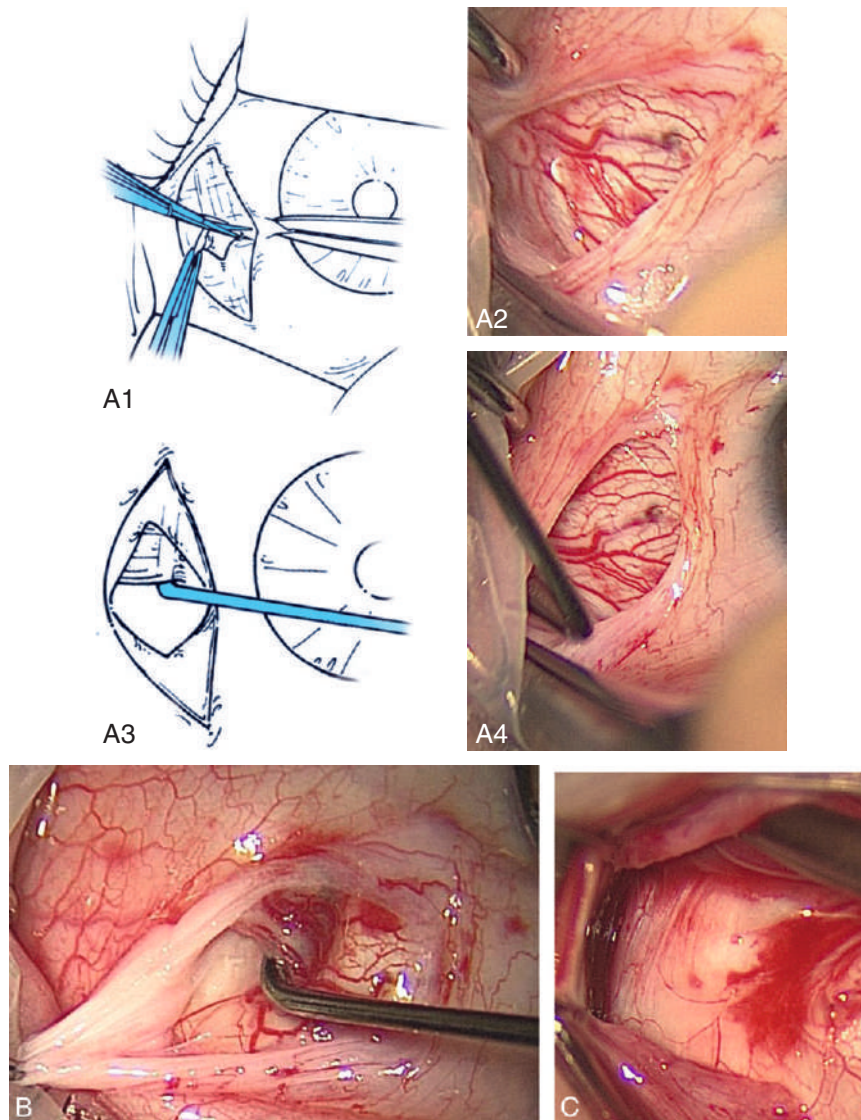
On insinue ensuite sous le tendon un petit crochet en V ou courbe, d'avant en arrière ou inversement (figure 9.11).

On peut également glisser le petit crochet sous le tendon d'avant en arrière, avant d'avoir pu dégager le bord postérieur de celui-ci, lorsque cela s'avère difficile; le crochet permet d'attirer ce bord vers l'avant et de l'atteindre plus facilement.

Les deux principaux écueils à éviter sont de mal repérer les bords du tendon et blesser les vaisseaux proches :

- en avant du tendon réfléchi : si les fibres les plus externes du droit supérieur n'ont pas été chargées sur le crochet qui tient ce muscle, il se pourrait que l'on confonde l'angle externe de l'insertion du droit supérieur avec l'angle antérieur de l'insertion du tendon réfléchi et que l'on prenne les fibres les plus externes du premier pour les fibres les plus antérieures du second; mais cette confusion n'est guère possible si l'on a pris soin d'ouvrir l'espace sous-ténonien





**Fig. 9.10**

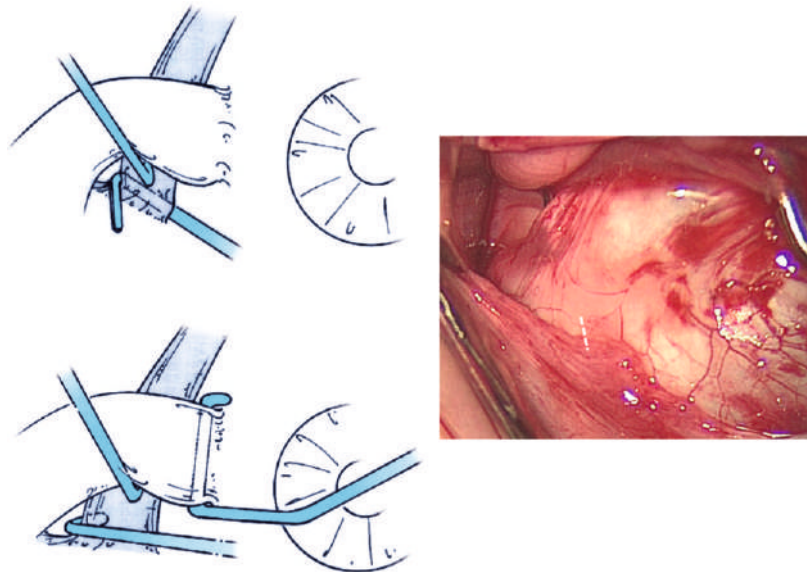
Abord du tendon réfléchi de l'oblique supérieur par voie temporelle : séquence opératoire.

A et B. À partir de l'espace sous-ténonien, il est possible d'introduire un crochet à strabisme (Helveston-Roth) sous le droit supérieur (œil droit). C. L'extrémité du tendon réfléchi apparaît le long du bord temporal du droit supérieur.

nettement au-delà de l'insertion du droit supérieur, c'est-à-dire des vaisseaux ciliaires antérieurs, toujours bien visibles; on ne peut alors manquer le bord temporal de ce dernier lorsqu'on engage le crochet au-dessous de lui; on évite en même temps de blesser les vaisseaux ciliaires antérieurs; il faut également veiller à engager le crochet juste en arrière de l'insertion du droit supérieur, pour ne pas risquer, à l'inverse, d'accrocher et de charger sur le crochet les fibres antérieures du tendon réfléchi;

- en arrière du tendon réfléchi : il faut veiller à ne pas blesser la veine vortiqueuse temporale supérieure qui émerge de la sclère à 6 à 7 mm en arrière de l'équateur et à 2 à 3 mm en dehors de l'insertion du tendon de l'oblique supérieur.

Il arrive que cette insertion soit difficile à trouver à cause de son extrême finesse ou en raison d'une position plus interne. Il faut alors prolonger l'incision conjonctivale vers le côté nasal et chercher le tendon le long du bord nasal du droit supérieur.



**Fig. 9.11**

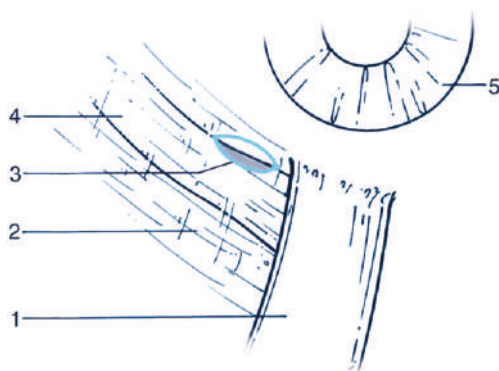
Dégagement du tendon de l'oblique supérieur par voie temporale (séquence opératoire) : un petit crochet en V est engagé sous le bord postérieur du tendon.

## Abord nasal

L'abord du tendon de l'oblique supérieur par le côté nasal du droit supérieur peut compléter l'abord temporal ou être d'emblée nécessaire ou préféré. Le tendon se recherche dans l'intervalle de 5 mm qui sépare son foramen, c'est-à-dire sa pénétration dans l'épaisseur de la capsule de Tenon, du bord nasal du droit supérieur (figure 9.12).

Après l'incision de la conjonctive, comme indiqué ci-dessus, on ouvre l'espace sous-ténonien le long du bord nasal du droit supérieur; on charge ce dernier sur un crochet à strabisme de 10 mm de partie portante ou un fil de traction.

Le dégagement du tendon de l'oblique supérieur peut se faire par voie transténonienne : on incise le feuillet superficiel de la capsule de Tenon le long du bord nasal du droit supérieur; en l'écartant, on aperçoit alors la face superfi-



**Fig. 9.12**

Abord nasal du tendon de l'oblique supérieur (œil droit).

cielle du tendon réfléchi dans sa gaine; celle-ci est ouverte le long du bord antérieur du tendon, qui peut alors être dégagé et chargé d'arrière en avant sur un petit crochet courbe ou en V.

Le dégagement peut aussi se faire par voie sous-ténonienne : en écartant la capsule de Tenon près du bord nasal du droit supérieur, on aperçoit par transparence le tendon de couleur blanc nacré dans son enveloppe ténonienne. On pratique une petite incision aux ciseaux à pointes mousses le long de ses bords antérieur et postérieur. Un petit crochet droit ou courbe est glissé à plat entre le tendon revêtu de son enveloppe ténonienne et la sclère, son extrémité étant tournée vers le droit supérieur et non à l'opposé, pour ne pas risquer de se perdre dans les fascias ténoniens et d'accrocher l'aileron interne du releveur de la paupière supérieure [6]; si tôt le bord postérieur du tendon dépassé, le crochet est redressé; c'est sous le contrôle de la vue, qu'il vient charger le tendon entouré de son enveloppe ténonienne et le tirer vers l'avant; pour faciliter ce geste, il faut en même temps faire pivoter l'écarteur pour amener sa cuiller supérieure sous la partie externe de la paupière supérieure, et relâcher la traction sur le droit supérieur.

Lorsque l'on tire sur le crochet qui, d'une manière ou de l'autre, a chargé le tendon, on doit percevoir la corde que celui-ci forme sous la partie interne de la paupière supérieure; mais cette manœuvre ne permet pas de savoir si le tendon a été pris en totalité ou non. Si l'on s'aperçoit qu'il n'est pris qu'en partie ou pas du tout, l'introduction du petit crochet doit être répétée avec précaution jusqu'à ce



que la prise soit complète, sans jamais fourrager dans les fascias ténoniens.

Une fois le tendon chargé sur le crochet, un deuxième petit crochet est mis en place de la même manière; les deux crochets sont alors écartés et le tendon peut être dégagé avec douceur de sa gaine sur une longueur de 4 à 5 mm ou davantage s'il le faut, près du bord nasal du droit supérieur.

## Abord après désinsertion du droit supérieur

Après avoir désinséré le droit supérieur, on place un fil de traction dans la sclère au niveau du bord antérieur de l'insertion. En abaissant le globe oculaire au moyen de ce fil, on aperçoit le tendon réfléchi de l'oblique supérieur plaqué, dans son enveloppe ténonienne, sur la sclère depuis son foramen jusqu'à son insertion.



### À retenir

Ainsi dégagés, les muscles obliques sont prêts pour le temps musculaire. Il n'est pas nécessaire, dans les conditions habituelles, de désinsérer le droit supérieur pour aborder le tendon réfléchi de l'oblique supérieur et encore moins le droit latéral pour aborder l'oblique inférieur; si toutefois la dissection menace d'être laborieuse, il est préférable de s'aider de cette désinsertion.

## Suture de la capsule de Tenon et de la conjonctive

Le temps musculaire effectué, la suture de la capsule de Tenon et de la conjonctive requiert le même soin. Le but est de :

- rétablir la continuité de la capsule de Tenon par la suture du plan ténonien;
- assurer une couverture conjonctivale complète;
- laisser ainsi une souplesse suffisante au volet conjonctival et ténonien, afin d'éviter que celui-ci ne réduise l'effet opératoire ou ne bride la motilité du globe.

## Suture de l'incision limbique

(encadré 9.5)

La conjonctive est réinsérée au niveau du limbe et la capsule de Tenon est suturée au niveau des traits de refend (*cf. infra*).

### ENCADRÉ 9.5 Séquence opératoire : incision limbique

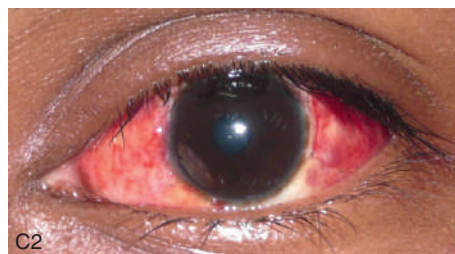
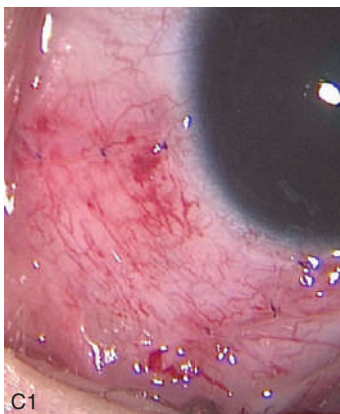
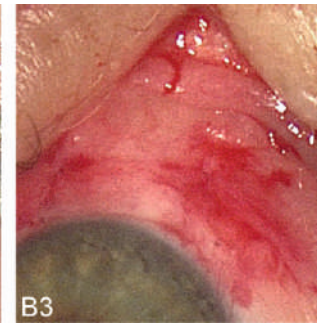
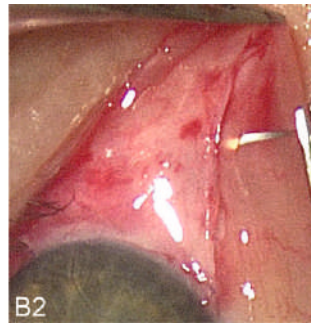
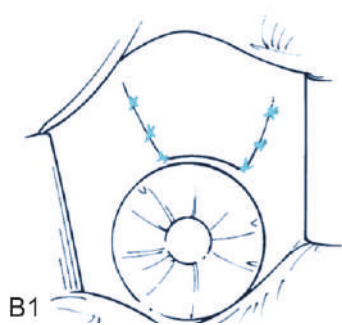
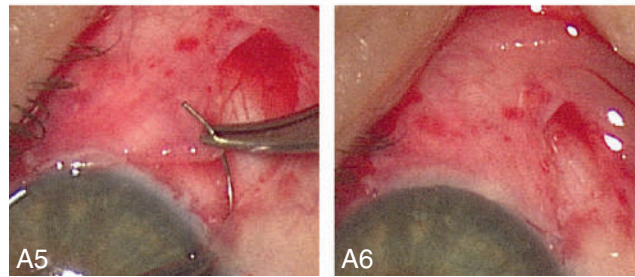
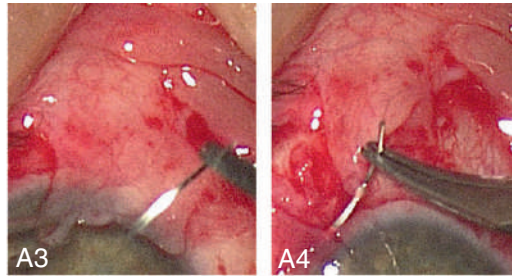
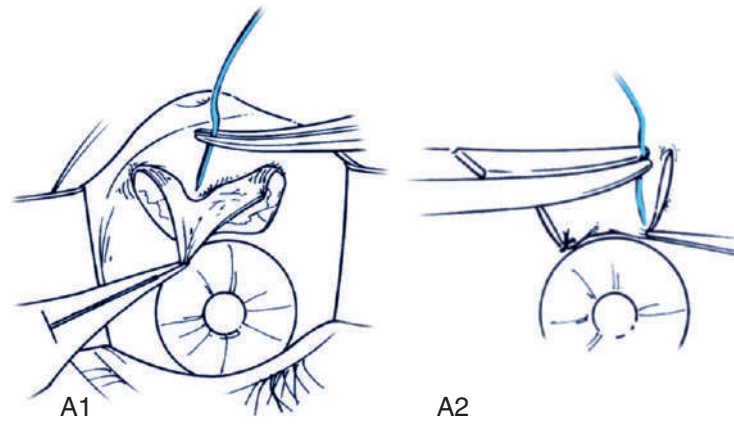
Un point de suture de fil 9/0, 10/0, mieux que 8/0, résorbable ou non, est placé aux deux angles du volet conjonctival : ces deux points doivent ramener aussi exactement que possible le bord du volet à l'endroit de la désinsertion, sans empiéter sur la cornée, ou au contact de la marge limbique, sans chevauchement; du côté du volet, ils ne doivent prendre que le *plan conjonctival* et la prise doit être étroite, ce qui laisse la capsule de Tenon sous-jacente libre de reculer; du côté des bords de l'incision, ils doivent passer dans le *plan conjonctivo-ténonien*, parallèlement au limbe, pour assurer un bon amarrage dans les angles de l'incision (figure 9.13A).

Il est facile de repérer les bords du lambeau conjonctival : en étalant le plan ténonien, on distingue facilement le contour et les angles du lambeau conjonctival qui est plus brillant, alors que le tissu ténonien paraît plus mat; en cas d'hésitation, on peut arroser le lambeau ou s'aider d'une infiltration de sérum physiologique dans le tissu ténonien, pour faire mieux apparaître le contraste entre les deux plans.

En ne respectant pas cette règle, on s'expose à avoir une cicatrice inégale, avec un bourrelet limbique peu esthétique si la capsule de Tenon a été prise dans les points ou si elle fait hernie au limbe, ou inversement, un hiatus si le volet a été amarré à la conjonctive loin du limbe [27].

Deux ou trois points étroits sont ensuite placés sur chacune des incisions de refend pour rétablir la continuité du plan ténonien; ces points peuvent prendre ensemble la conjonctive et la capsule de Tenon (figure 9.13B). Mais si le lambeau conjonctival est trop étroit, c'est le *plan ténonien seul* qui doit être suturé par des points téno-ténoniens (prenant les plans les plus superficiels de la capsule de Tenon), ou ténoniens sur l'une des berges et conjonctivo-ténoniens sur l'autre berge de l'incision; la suture doit être suffisamment *jointive*, pour éviter que le tissu ténonien profond ne fasse hernie entre les points (figure 9.13C). La brèche conjonctivale, laissée ouverte, se comblera d'elle-même en l'espace de quelques jours. Il faut toutefois garder à l'esprit que, dans cet intervalle, la capsule de Tenon à nu ne jouera pas, contrairement à la conjonctive, le rôle de barrière anti-infectieuse.

Les sutures peuvent être nouées en surface (trois nœuds simples, chaque fois inversés ou un nœud double et un nœud simple inversé); les brins doivent alors être coupés au ras de nœud afin de minimiser la gêne postopératoire et d'éviter les dellen ou les érosions cornéennes; les fils tombent d'eux-mêmes au bout de 8 à 10 jours. Les sutures peuvent également être nouées en profondeur, avec l'avantage d'éviter la gêne postopératoire, mais l'inconvénient de devoir être retirées.



**Fig. 9.13**

Suture de l'incision limbique : séquence opératoire.  
 A. Réinsertion de la tête du lambeau conjonctival.  
 B. Suture des incisions de refend.  
 C. Aspect en fin d'une première intervention (1) et une semaine (2) après une réintervention pour exotropie consécutive.

De cette manière, en effet, chacun des deux plans conjonctival et ténonien n'est tendu que dans une seule direction, circulaire pour la capsule de Tenon, radiaire pour la conjonctive. Ces directions sont perpendiculaires entre elles; et comme les deux plans peuvent jouer l'un par rapport à l'autre, il est possible de recouvrir ainsi toute l'étendue de la voie d'abord, tout en réduisant la tension du volet conjonctivo-ténonien.

Chez l'adulte, la conjonctive et la capsule de Tenon ont une épaisseur bien moindre; il est de fait souvent impossible de suturer isolément le plan ténonien; mais pour la même raison, il y a peu de risque pour que le volet conjonctivo-ténonien exerce une tension venant à gêner le jeu de la motilité oculaire, sauf si le volet est épaissi après reprise opératoire.

L'incision limbique peut être reprise sans difficultés notables en cas de réintervention sur le même muscle. L'adhérence ténonienne à la sclère est certes plus forte, mais elle peut être clivée, au besoin avec le tranchant des ciseaux, sans déchirer le volet conjonctivo-ténonien, ni blesser la sclère. On peut être amené à désépaissir le côté ténonien du volet avant la nouvelle suture; il faut encore moins hésiter à le faire si la cicatrice était déjà épaisse avant la reprise (*cf. infra*).

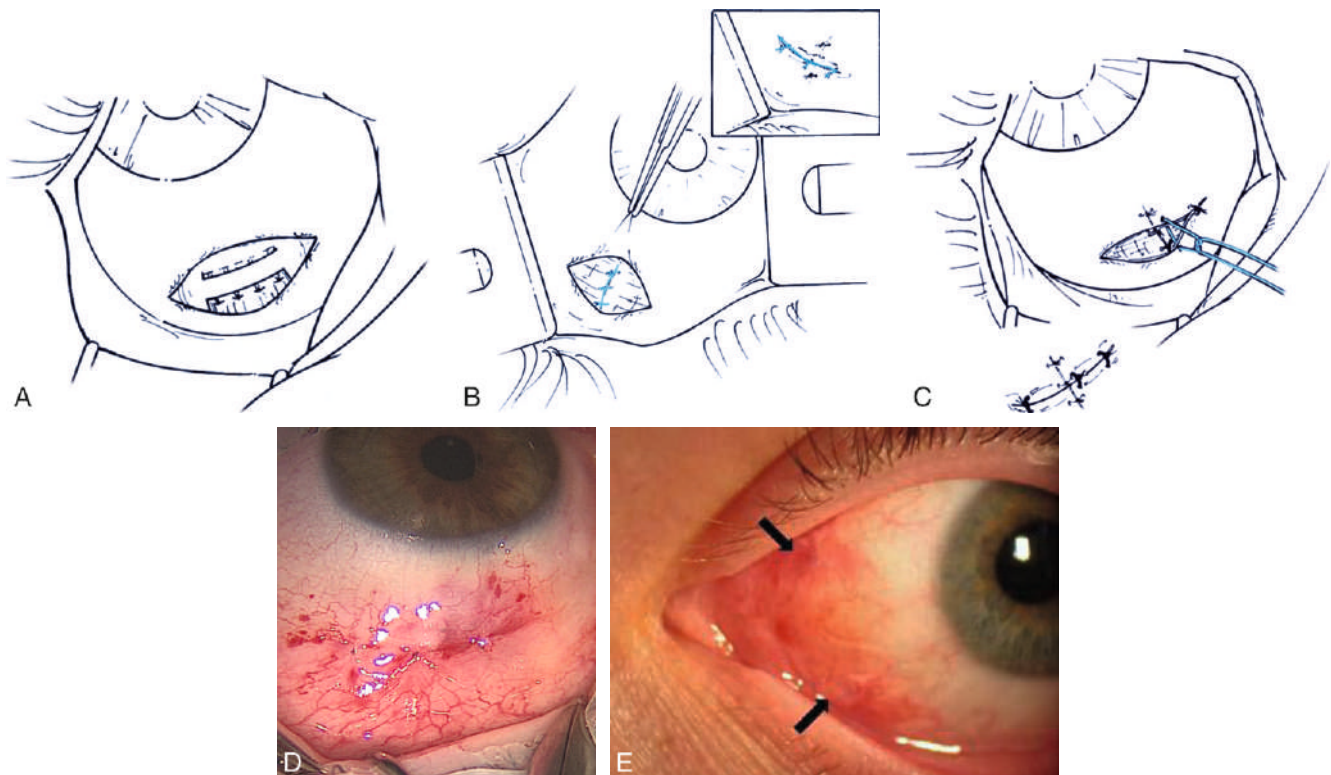
## Suture de l'incision périphérique

La suture de l'incision périphérique se fait en deux plans avec un fil résorbable 9/0 ou 10/0, mieux que 8/0.

Les bords de la plaie ténonienne (figure 9.14A) sont affrontés par deux ou trois points (figure 9.14B). Les nœuds doivent être peu serrés et leurs brins coupés à ras, afin de ne pas percer la conjonctive. Toutefois, lorsque la capsule de Tenon s'avère trop peu extensible, elle n'est pas suturée : on laisse reculer la lèvre postérieure de la plaie. L'incision de la capsule de Tenon ayant été décalée en avant par rapport à l'incision conjonctivale, il reste, ce faisant, une lame de tissu ténonien entre le muscle et la conjonctive.

Celle-ci est ensuite suturée par des points séparés du même fil ou par un surjet; dans un cas comme dans l'autre, les passages doivent se faire à 0,5 mm des bords de la plaie (figures 9.14C à E). La plaie conjonctivale peut également être fermée par de fins points de microdiathermie [28].

Après le serrage des nœuds, les brins sont coupés au ras des nœuds, afin de minimiser la gêne postopératoire. Les nœuds superficiels tombent d'eux-mêmes au bout de 8 à 10 jours; s'ils ont été enfouis, ils sont moins gênants, mais s'éliminent plus difficilement et doivent parfois être retirés.



**Fig. 9.14**

Suture de l'incision périphérique : séquence opératoire.

A et B. Suture du plan ténonien. C et D. Suture du plan conjonctival. E. Suture des incisions minimales.

Source : photographie 9.14E de D. Mojon.



La suture des plans de couverture après opération d'un muscle oblique (et pour l'oblique supérieur, après la réinsertion éventuelle du droit supérieur) doit de même se faire en deux plans, en reconstituant d'abord la continuité du plan ténonien par deux ou trois points, puis celle du plan conjonctival par trois ou quatre points étroits, dont les brins sont coupés au ras des nœuds ou par un surjet ou par microdiathermie [28]. Si l'incision est petite en regard de l'oblique inférieur, il suffit de suturer la capsule de Tenon.



### Attention

**Dans tous les cas, si l'on s'aperçoit au cours de la suture que l'un des points ou plusieurs d'entre eux créent une distorsion des plans de couverture, il ne faut pas hésiter à reprendre et à corriger immédiatement ce ou ces points.**

La suture conjonctivo-ténonienne, quelle qu'elle soit, doit au besoin être complétée sous anesthésie topique après l'ajustement de sutures ajustables [29].

## Recul de la capsule de Tenon

Après la suture des plans conjonctivo-ténoniens, le feuillet superficiel de la capsule de Tenon retrouve à peu de chose près sa position première. Il est normalement assez souple et extensible pour ne pas gêner le jeu musculaire après une opération de recul.

En cas de résection ou de plissement musculaire, les plans de couverture peuvent paraître trop abondants au moment de la suture. Dans ce cas, il ne faut jamais réséquer de conjonctive; après une suture exacte, telle qu'elle vient d'être décrite, l'excès de tissu disparaît toujours; il ne reste aucun pli.

Mais si le feuillet ténonien est refixé dans sa position première, alors qu'il a perdu son extensibilité normale, comme cela se peut en cas de strabisme à grand-angle relativement ancien, ou de strabisme déjà opéré à une ou plusieurs reprises, il risque fort de faire perdre, en partie ou en totalité, le bénéfice d'un recul musculaire; il va à la fois tendre à ramener le muscle vers l'avant et exercer un effet de bride. La seule solution est donc de le reculer également.

La suture de l'incision limbique, telle qu'elle vient d'être décrite, ou la suture seule de la conjonctive de l'incision périphérique lui permet certes de reculer légèrement. Mais cette mesure, bénéfique dans les cas habituels, est tout à fait insuffisante, lorsque ce feuillet est inextensible et rétracté.

C'est pourquoi Cole et Cole [30,31] ont proposé, en 1962, le « recul en bloc » du droit médial; ce procédé, repris par

d'autres auteurs, associe au recul du tendon musculaire un recul des plans conjonctival et ténonien. Selon cette technique, le lambeau conjonctivo-ténonien de l'incision limbique est réinséré de 3 à 6 mm en arrière du limbe, parfois au-delà de l'insertion tendineuse primitive, juste au-devant de la nouvelle insertion musculotendineuse. La réépithélialisation de la sclère laissée à nu (bare sclera des auteurs américains) se fait en quelques jours. Mais elle n'est pas toujours aussi satisfaisante du point de vue esthétique qu'on l'a prétendu. C'est pourquoi Callahan [32] a proposé de combler l'espace laissé à nu par un greffon conjonctival prélevé sur la conjonctive bulbaire du même œil à XII h.

Il nous paraît préférable et le plus souvent possible de cliver les deux plans d'un volet conjonctivo-ténonien, de reculer le plan ténonien et au besoin de l'exciser, et de rétablir la continuité du plan conjonctival en le réinsérant à sa place normale, ainsi que A. Roth l'a proposé [33] :

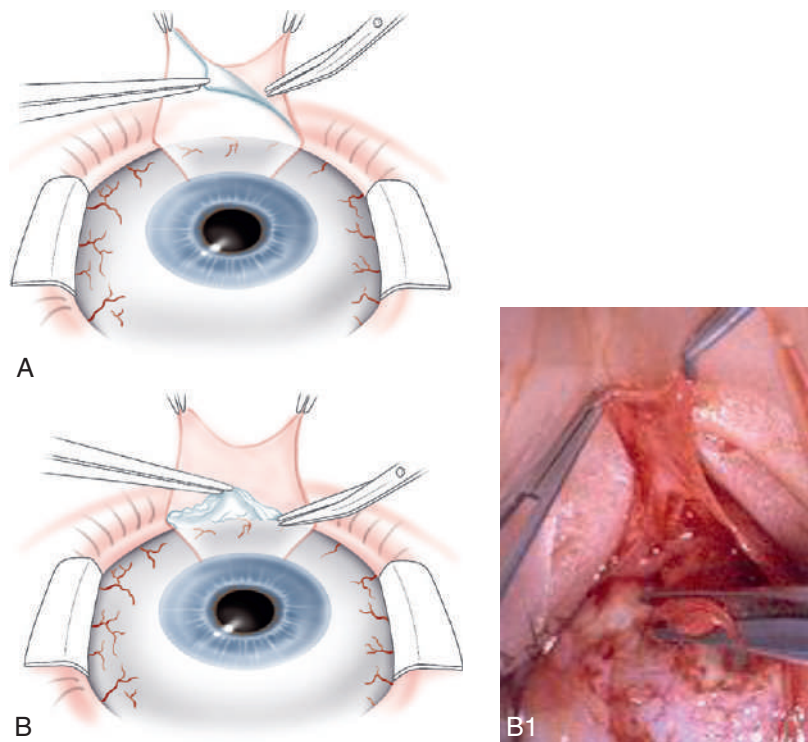
- une fois le temps musculaire achevé, l'assistant saisit et soulève les angles du plan conjonctival du volet à l'aide de deux pincettes; l'opérateur saisit le plan ténonien avec une pincette et le clive du plan conjonctival, à l'aide des ciseaux fins à pointes mousses, jusqu'au repli semi-lunaire, parfois un peu au-delà; il poursuit le clivage aussi loin que nécessaire pour pouvoir réappliquer la conjonctive sans provoquer de traction sur le feuillet ténonien (figure 9.15A);
- si le feuillet ténonien libéré de la conjonctive se tasse en un bourrelet épais à la hauteur du repli semi-lunaire, il ne faut pas hésiter à le réséquer avant de réinsérer la conjonctive au limbe selon la technique déjà décrite (figure 9.15B).

Le recul ténonien, en cas de recul musculaire, est indiqué dans tous les cas où la réinsertion conjonctivale ne peut se faire sans entraîner une traction musculoténonienne, même lors d'une première intervention. Il suffit dans la majorité des cas d'un clivage de 5 à 6 mm; sinon, il est nécessaire de le pousser jusqu'au repli semi-lunaire, voire au-delà. Grâce à lui, il est tout à fait exceptionnel que la conjonctive ne puisse être réinsérée au limbe; cela peut arriver dans les cas où la conjonctive elle-même est rétractée; mais alors, l'espace scléral qu'il faut laisser à nu ne dépasse pas 2 à 4 mm.

Ce procédé est simple; il est satisfaisant du point de vue fonctionnel et aussi du point de vue esthétique. Lorsqu'il s'avère nécessaire, il permet, non pas d'augmenter l'effet du recul musculaire, mais de ne pas le voir réduit par l'effet d'une bride ténonienne.

Avec une incision périphérique, l'espace qui reste à découvert du fait de l'inextensibilité ténonienne doit être comblé :

- il peut l'être par un glissement conjonctival : la conjonctive est clivée du plan ténonien dans toutes les directions, largement au-delà des limites de la brèche;



**Fig. 9.15**

Recul de la capsule de Tenon, avec excision du tissu en excès.

- si malgré ce clivage, la tension reste trop forte et ne permet pas de joindre les bords de la plaie conjonctivale, la suture peut se faire suivant une ligne perpendiculaire à l'incision avec le soin habituel, selon le procédé courant en chirurgie plastique; il est sans inconvénient en regard du droit latéral, si la conjonctive se laisse suffisamment mobiliser, mais contre-indiqué du côté interne où il risque d'entraîner une distorsion cicatricielle du repli semi-lunaire toujours très disgracieuse; il vaut mieux combler la brèche par un greffon conjonctival.

## Interposition de films résorbables

Quels que soient l'incision choisie et le muscle opéré, il peut être indiqué d'interposer au moment de la suture une lame de film *Vicryl* [34] à la surface ou/et sous le muscle, lorsqu'on a dû défaire, au cours d'une réintervention, des adhérences musculoténoniennes ou musculosclérales épaisses et étendues; ces films sont bien tolérés; ils sont résorbables en quelques mois; pendant leur temps de présence, ils empêchent ou limitent la reconstitution des adhérences. Il faut veiller cependant à les placer en regard du muscle, sans qu'ils dépassent vers l'avant la ligne d'insertion des muscles droits, faute de quoi ils risquent de s'éliminer par la plaie conjonctivo-ténionienne.

## Soins postopératoires et suites immédiates

### En fin d'intervention

De manière générale, il suffit d'instiller un collyre ou de déposer un trait de pommade associant un antibiotique et un anti-inflammatoire, stéroïdien ou non, en regard du ou des secteurs opérés. Aucun pansement n'est nécessaire; un pansement léger peut éventuellement protéger les yeux pendant le temps du réveil anesthésique. Mais dès que l'opéré est réveillé, les yeux sont laissés ouverts. L'absence de pansement, parfaitement possible et fonctionnellement préférable, dédramatise l'intervention pour les enfants et pour les parents.

Lorsque l'opération approche la graisse orbitaire, comme en cas de myopexie postérieure, de même après une réintervention longue et difficile ou lorsque le terrain du patient est déficient, il est utile d'injecter en début d'intervention un antibiotique par voie intraveineuse, en raison d'un risque infectieux majoré (*cf.* chapitre 13). Une injection parabolbaire d'une solution corticoïde peut être utile après une intervention particulièrement difficile, de même qu'un pansement légèrement compressif pendant 24 heures.



## Dès le lendemain de l'intervention

On instillera 3 à 6 fois par jour un collyre associant un antibiotique (couvrant les germes le plus souvent en cause en cas de complication infectieuse, cf. chapitre 15) à un anti-inflammatoire non stéroïdien ou un corticoïde<sup>2</sup> dans l'œil ou les yeux opérés. Ce traitement est poursuivi pendant un mois en moyenne, en diminuant progressivement la fréquence des instillations, jusqu'à ce que la rougeur ait disparu. Les fils de la suture conjonctivale s'éliminent d'eux-mêmes, ce qui est un avantage notable chez les jeunes enfants. *La correction optique doit à nouveau être portée dès le soir de l'intervention, sans inconvénient, si elle est :*

- optiquement utile;
- et/ou nécessaire à l'équilibre binoculaire.

Si le strabisme est normosensoriel, on compense, dès les premiers jours, au moyen de prismes auto-adhérents, l'angle résiduel ou la surcorrection éventuelle causant une diplopie permanente, afin de rétablir sans délai l'usage de la vision binoculaire normale.

## Suites éloignées

Très rapidement, les yeux sont à nouveau parfaitement blancs. Si ce n'est le cas, on peut sans inconvénient diminuer plus progressivement la fréquence des instillations et poursuivre le traitement un peu plus longtemps.

Il peut arriver que le volet conjonctivo-ténonien garde une certaine rougeur en regard du droit latéral, même au bout de plusieurs mois, par une vasodilatation persistante, surtout après une résection musculaire. Cet ennui peut être prévenu et au moins atténué par une dissection faite avec douceur, par le choix d'un plissement au lieu d'une résection et en évitant de suturer la capsule de Tenon au limbe. Si cette rougeur persiste, elle est vraisemblablement due à un défaut de suture, responsable d'une malposition ou d'une rétraction du plan ténonien et/ou conjonctival (cf. chapitre 15).



### À retenir

**La capsule de Tenon et ses expansions orbitaires constituent l'appareil suspenseur du globe oculaire. Leur rôle fonctionnel est essentiel, c'est pour-**

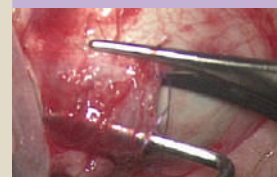**quoi ils doivent être à tout prix ménagés autant que possible. Les techniques d'incision et de suture proposées ici représentent un progrès décisif en assurant, grâce au décalage entre la suture scléromusculaire et la suture ténonienne et conjonctivale, un très bon recouvrement des muscles opérés. La cicatrisation se fait sans complications, si l'opération a été soigneuse. Les cicatrices seront quasi invisibles.**

## Références

- [1] Koornneef L. New insights in the human orbital connective tissue. Arch Ophthalmol 1977; 95 : 1269–73.
- [2] Koornneef L. Orbital connective tissue. In : Jakobiec FA, editor. Ocular anatomy, embryology and teratology. Philadelphia : Harper-Row publishers; 1982. p. 835–57.
- [3] Von Noorden GK. The limbal approach to surgery of the rectus muscles. Arch Ophthalmol 1968; 80 : 94–7.
- [4] Harms H. Ueber Muskelvorlagerung. Klin Monatsbl Augenheilk 1949; 115 : 319–24.
- [5] Massin M, Hudelo J. L'incision de la conjonctive au limbe dans les opérations pour strabisme et pour décollement de rétine. Ann Ocul (Paris) 1962; 195 : 992–1003.
- [6] Cortes VM. Nueva incision conjonctival para la operacion de estrabismo. Arch Chilenos Oftalmol 1962; 14 : 54–6.
- [7] Coats DK, Olitsky SE. Strabismus surgery and its complications. Berlin, Heidelberg : Springer Verlag; 2007.
- [8] De Decker W. Bindehauteröffnung am Limbus. Klin Monatsbl Augenheilk 1967; 151 : 76–9.
- [9] De Decker W. Zur Chirurgie der Muskelhüllen. Klin Monatsbl Augenheilk 1972; 160 : 641–8.
- [10] Del Monte MA, Archer SM. Atlas of pediatric ophthalmology and strabismus surgery. New York : Churchill Livingstone; 1993.
- [11] Helveston EM. In : Surgical management of strabismus. 5th ed. Oostende (B) : Wayenborgh; 2005.
- [12] Hugonnier R, Hugonnier S. Strabismes. Hétérophories. Paralyties oculo-motrices, 4<sup>e</sup> ed. Paris : Masson; 1981.
- [13] Von Noorden GK. Modification of the limbal approach to surgery of the rectus muscles. Arch Ophthalmol 1969; 82 : 349–50.
- [14] Von Noorden GK, Campos EC. Binocular vision and ocular motility. Theory and management of strabismus, 6th ed. St-Louis : Mosby; 2002. 653p.
- [15] Parks MM. Surgical approach to the extraocular muscles. In : Symposium on strabismus. Trans. New-Orleans Acad. Ophthalmol. St-Louis : Mosby; 1978. p. 178–90.
- [16] Parks MM. Atlas of strabismus surgery. Philadelphia : Harper and Row; 1983.
- [17] Rüssmann W. Chirurgie des äusseren Augenmuskeln. In : Mackensen G, Neubauer H, editors. Kirschnersche allgemeine und spezielle Operationslehre : Augenärztliche Operationen, VII, vol. I. Berlin : Springer; 1988. p. 422–5.
- [18] Mojon DS. Minimally invasive strabismus surgery. In : Fine IH, Mojon DS, editors. Minimally invasive ophthalmic surgery. Stuttgart : Springer; 2009. p. 123–52.
- [19] Swan KC. Resection under Tenon's capsule. Arch Ophthalmol 1956; 55 : 836–40.

2 L'utilisation topique prolongée de corticoïdes peut provoquer une hypertension intraoculaire chez l'enfant comme chez l'adulte prédisposé; en cas de traitement prolongé, le relais peut être pris par un anti-inflammatoire non stéroïdien.

- [20] Swan KC, Talbot T. Recession under Tenon's capsule. *Arch Ophthalmol* 1954; 51 : 32–41.
- [21] Quéré MA, Clergeau G, Péchereau A, Fontenaille N, Brasseur G. Le sanglage musculaire rétro-équatorial. Variante technique de l'opération du fil de Cüppers. Note préliminaire. *Arch Ophtalmol (Paris)* 1977; 37 : 531–8.
- [22] Sekkat L, De Gottrau P, Roth A. Medial rectus insertion on Tenon's capsule. In : Spiritus M, editor. *Trans. 23<sup>th</sup> ESA Meeting, Nancy 1996*, Buren (NL) : Aeolus Press; 1997. p. 248–51.
- [23] Fink WH. *Surgery of the vertical muscles of the eye*. 2nd ed. Springfield : C. Thomas; 1962.
- [24] Caldeira JAF. Modification of surgical technique for resection of the superior oblique muscle. In : *Acta XXII Internat Concilium Ophthalmologicum Paris, 1974, vol. 2*. Paris : Masson; 1976. p. 920–6.
- [25] Parks MM, Helveston EM. Direct visualization of the superior oblique tendon. *Arch Ophthalmol* 1970; 84 : 491–4.
- [26] Brückner R. Ueber die transkonjonktivale Aufsuchung und Rücklagerung des M. obliquus inferior. *Ophthalmologica* 1971; 163 : 185–8.
- [27] Goldstein JH, Weiss T. Conjunctival closure in strabismus surgery. *J Pediatr Ophthalmol* 1975; 12 : 173–5.
- [28] Klöti R. Bipolar - Naßfeld - Diathermie in der Mikrochirurgie. *Klin Monatsbl Augenheilk* 1984; 184 : 442–4.
- [29] Santiago AP, Isenberg SJ, Neumann D, Spierer A. The paralimbal approach with deferred closure for adjustable strabismus surgery. *Ophthalmic Surg Lasers* 1998; 29 : 151–6.
- [30] Cole JG, Cole HG. Recession of the conjunctiva in complicated eye muscle operations. *Am J Ophthalmol* 1962; 53 : 618–22.
- [31] Roggenkämper P. Bare Sclera-Technik bei Augenmuskel-Operationen. *Fortschr Ophthalmol* 1986; 83 : 522–3.
- [32] Callahan MA. The arrangement of the conjunctiva in surgery for oculomotor paralysis and strabismus. *Arch Ophthalmol* 1961; 66 : 241–6.
- [33] Roth A. Le recul simultané des muscles droits et de la capsule de Tenon. In : *Proc. XIX. Panhellenic Ophthalmol Congr. 1986*. p. 382–4.
- [34] Schmidt T, Hofmann H, Spiessl S. Polyglactin 910 Implantate in der Muskelrevisionschirurgie zur Wiederherstellung physiologischer Grenzflächen im Tenonschen Raum. *Klin Monatsbl Augenheilk* 1988; 193 : 271–4.



# Opérer les muscles droits : les techniques de base

## PLAN DU CHAPITRE

Techniques d'affaiblissement musculaire	186
Techniques de freinage musculaire : l'opération dite du « fil de Cüppers » ou myopexie postérieure	195
Techniques de renforcement musculaire	205
Sutures et chirurgie ajustables	212
Précision opératoire pour un dosage plus précis	217
Pratique de l'épargne vasculaire	219

Le temps musculaire est la phase essentielle, le but même de l'intervention. Il doit idéalement restituer l'alignement des axes visuels dans toutes les directions du regard et pour toutes les distances de fixation, en d'autres termes corriger la déviation strabique et supprimer les incomitances.

Est-il possible d'atteindre un tel résultat ? Il peut aujourd'hui être approché, voire obtenu dans un nombre croissant de cas grâce aux progrès des stratégies et des techniques opératoires des dernières décennies ; dans d'autres cas, il reste imparfait en raison de troubles innervationnels et/ou mécaniques qu'il n'est pas possible de corriger totalement ou de facteurs qui nous échappent encore. L'opérateur sera, ici comme ailleurs, toujours à la quête de l'optimum possible.



### Complément

La recherche d'une chirurgie toujours plus précise a été à l'origine de progrès déterminants au cours de la décennie particulièrement féconde des années 1970 : presque simultanément Cüppers proposa en 1972 son opération du fil [1,2], Véronneau-Troutman initia en 1973 la microchirurgie des muscles oculomoteurs [3] et Jampolsky relança en 1974 l'idée des sutures ajustables [4]. De nombreux traités ou chapitres de traités ont marqué l'évolution qui a suivi au cours des trente à quarante dernières années (annexe 1).



### Technique opératoire

Les principes des actions chirurgicales, décrites au chapitre 4, se fondent sur quatre principes opératoires de base [5–10] :

- les techniques d'affaiblissement musculaire (cf. p. 72 et *infra*) ;
- les techniques de freinage musculaire (cf. p. 74 et 195) ;
- les techniques de renforcement musculaire (cf. p. 73 et 205) ;
- l'affaiblissement par injection de toxine botulique (cf. p. 77).

L'affaiblissement et le renforcement musculaire peuvent, au besoin, être ajustables (cf. p. 212).

## Techniques d'affaiblissement musculaire

Le recul musculaire (synonymes : récession, rétroposition, rétro-insertion)<sup>1</sup> est le procédé d'affaiblissement

1 Nous préférons le terme de recul à celui de récession pour éviter la confusion avec le terme résection, presque homonyme.

musculaire le plus utilisé. Il est le dernier-né des principaux procédés dits conventionnels de la chirurgie des strabismes.



### Complément

La première intervention d'affaiblissement musculaire a été la myotomie réalisée par Johann Friedrich Dieffenbach, en octobre 1839 à Berlin, et Florent Cunier, trois jours plus tard à Bruxelles. Cette intervention s'est répandue rapidement dès le début de 1840. Pratiquée sur le droit médial en cas d'ésotropie, elle avait toutefois deux inconvénients majeurs : la divergence consécutive avec absence totale d'adduction et la rétraction de la caroncule. Aussi a-t-elle été rapidement abandonnée au profit de la ténotomie partielle de von Graefe (1857) et de ses multiples variantes, puis de la ténotomie contrôlée de Bielschowsky (1907) et enfin du recul avec refixation sclérale introduit en 1922 par Jameson : cet auteur a été le premier à montrer que la sclère de la région de l'équateur se prête à des sutures serrées, malgré sa relative minceur, et que ces sutures sont faciles à placer ; en refixant le muscle à la sclère, le recul devenait aussi quantifiable et précis que la résection. La contribution de Jameson marque donc un tournant majeur dans l'histoire de la chirurgie du strabisme [11,12].

## Recul musculaire avec réinsertion sclérale (procédé de Jameson) [13,14]

Le recul musculaire avec réinsertion sclérale est la technique d'affaiblissement musculaire de base ; il comporte deux temps : la désinsertion et la réinsertion du muscle.

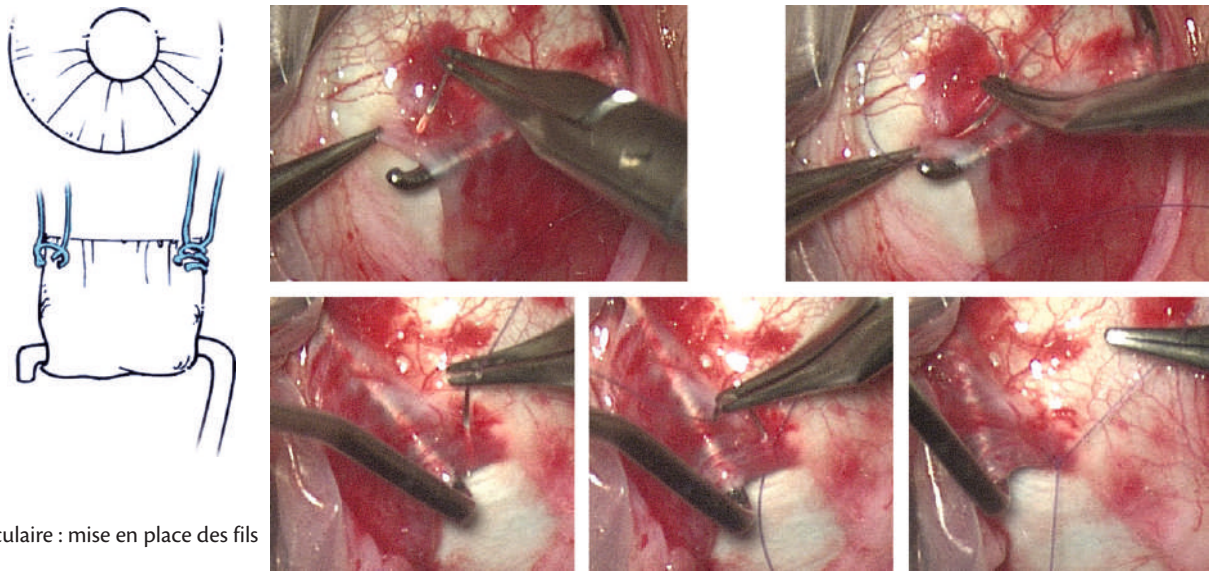
### Désinsertion du muscle (figures 10.1 et 10.2)

Une fois le muscle dégagé et le test d'élongation musculaire (TEM) effectué (cf. chapitre 7), le muscle est à nouveau chargé sur un crochet ; les vaisseaux musculociliaires sont cautérisés de part et d'autre de l'insertion musculaire, à l'exception de ceux proches de ses extrémités qui sont pris dans les sutures<sup>2</sup>.

On place ensuite un fil à chacun des angles du tendon à 0,5 mm de son extrémité ; le passage de l'aiguille entre le crochet et l'insertion est plus facile avec le monofilament 7/0 qu'avec le fil tressé 6/0 ; le fil est passé en allant du

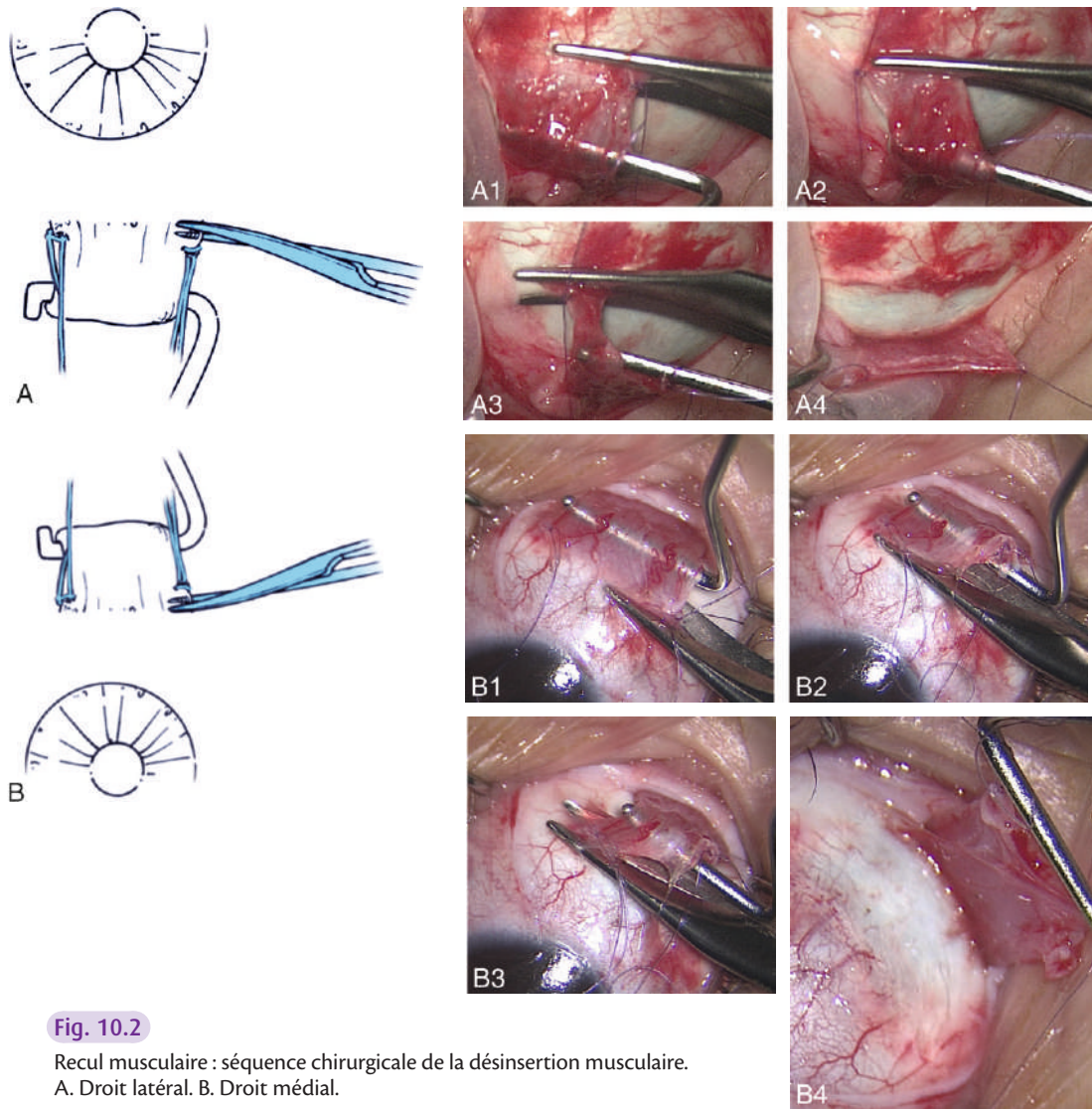
2 Il faut, ce faisant, veiller à ne pas laisser d'amas carbonisés, car ils ne résorbent pas et deviennent apparents sous la conjonctive.





**Fig. 10.1**

Recul musculaire : mise en place des fils de suture.



**Fig. 10.2**

Recul musculaire : séquence chirurgicale de la désinsertion musculaire.  
A. Droit latéral. B. Droit médial.



centre vers le bord du tendon, en prenant toute l'épaisseur du tissu tendineux, sur une largeur ne dépassant pas 2 mm afin de ne pas dissocier le muscle au moment du serrage des nœuds; la suture doit inclure les vaisseaux ciliaires antérieurs proches du bord du tendon (cf. [figure 10.1](#)).

Après un deuxième passage légèrement décalé dans le sens de la largeur, la suture est serrée sur le bord du tendon au moyen d'une boucle passée (nœud de cabestan) ou par deux nœuds simples inversés.

Le tendon est sectionné à sa base, au ras de la sclère au moyen des ciseaux mousses courbes ou droits de Wescott-Hugonnier : le muscle étant soulevé par le crochet et les fils de suture tendus, la lame inférieure des ciseaux est engagée sous le tendon; de cette manière, la sclère est légèrement déprimée en arrière de l'insertion au moment de la section et la désinsertion peut être effectivement basale [15]; les ciseaux sont avancés aussi loin qu'il est possible de le faire sans forcer; la section peut se faire soit d'un seul tenant, soit de proche en proche; dans tous les cas, elle doit être franche (cf. [figure 10.2](#)).

Dès la section achevée, il faut s'assurer, par une traction prudente sur les sutures que :

- l'amarrage de celles-ci au tendon est solide et ne risque pas de lâcher : il sera d'autant plus sûr que la désinsertion aura été plus basale et aura laissé au tendon ses fibres les plus cohérentes (cf. [figure 10.2](#));
- le muscle joue librement par rapport au globe, c'est-à-dire qu'il n'existe pas d'insertions ou d'attaches fibreuses inhabituelles, plus postérieures, qu'il faudrait sectionner.

Aucun vaisseau ne doit saigner après la désinsertion, si l'hémostase a été bien préparée; on la complète au besoin du côté scléral par une cautérisation douce. Le muscle, en revanche, se laisse difficilement cautériser : on s'abstiendra de le faire, à moins d'une hémorragie très gênante.

Au moment où l'un ou les deux muscles horizontaux sont désinsérés, il est possible d'évaluer la résistance du globe, isolé de ce ou ces muscles, à la mobilisation passive.

### Réinsertion musculaire

Le globe est ensuite saisi à l'aide d'une pince fine, de type Bonn ou Castroviejo, à l'une des extrémités de l'insertion sectionnée; la marge antérieure de celle-ci est marquée d'un épaissement scléral, fait en grande partie de fibres parallèles à la ligne d'insertion : elle assure une bonne prise, même si le tendon a été sectionné au ras de la sclère; le globe peut alors être basculé pour permettre la réinsertion du muscle.

Le point scléral de réinsertion est repéré au compas ou au moyen d'une spatule graduée : le point de référence de la mesure est donné par l'extrémité en pointe de l'insertion; la pointe antérieure du compas prend appui à cet endroit (et

non au pied de la pince, car la prise a pu se distendre sous l'effet de la traction et se décaler vers le limbe); la pointe postérieure appuie sur la sclère à la distance voulue sur le méridien de l'extrémité de l'insertion pour y imprimer une marque; celle-ci persistera le temps de la mise en place de la suture; à défaut, elle devra être marquée à l'encre ou au cautère [16] ([figure 10.3](#)).

L'aiguille du fil partant du bord correspondant du tendon est ensuite passée dans la sclère, la marque sclérale servant de repère; le passage scléral doit avoir 1,5 à 2 mm de long. Afin d'assurer un dosage opératoire aussi précis que possible, il faut en outre tenir compte :

- de la courte portion de tendon « perdue » lors de l'amarrage du fil de suture au tendon pour ne pas réduire l'effet du recul; pour cela, on engage l'aiguille dans la sclère légèrement en arrière de la marque sclérale, à une distance égale à la longueur de la portion « perdue », pour la faire ressortir à la hauteur de la marque (cf. [figure 10.3](#));
- du nécessaire étalement transversal du muscle; pour cela, il faut en outre décaler le passage scléral, de 1 à 1,5 mm, au-delà du méridien de l'extrémité correspondante de l'insertion primitive.

Il faut passer l'aiguille en s'écartant du muscle, obliquement à 45° vers l'avant pour favoriser le bon étalement du tendon; il faut veiller, au moment de nouer la suture, à ne pas tirer le muscle en avant par un serrage excessif.

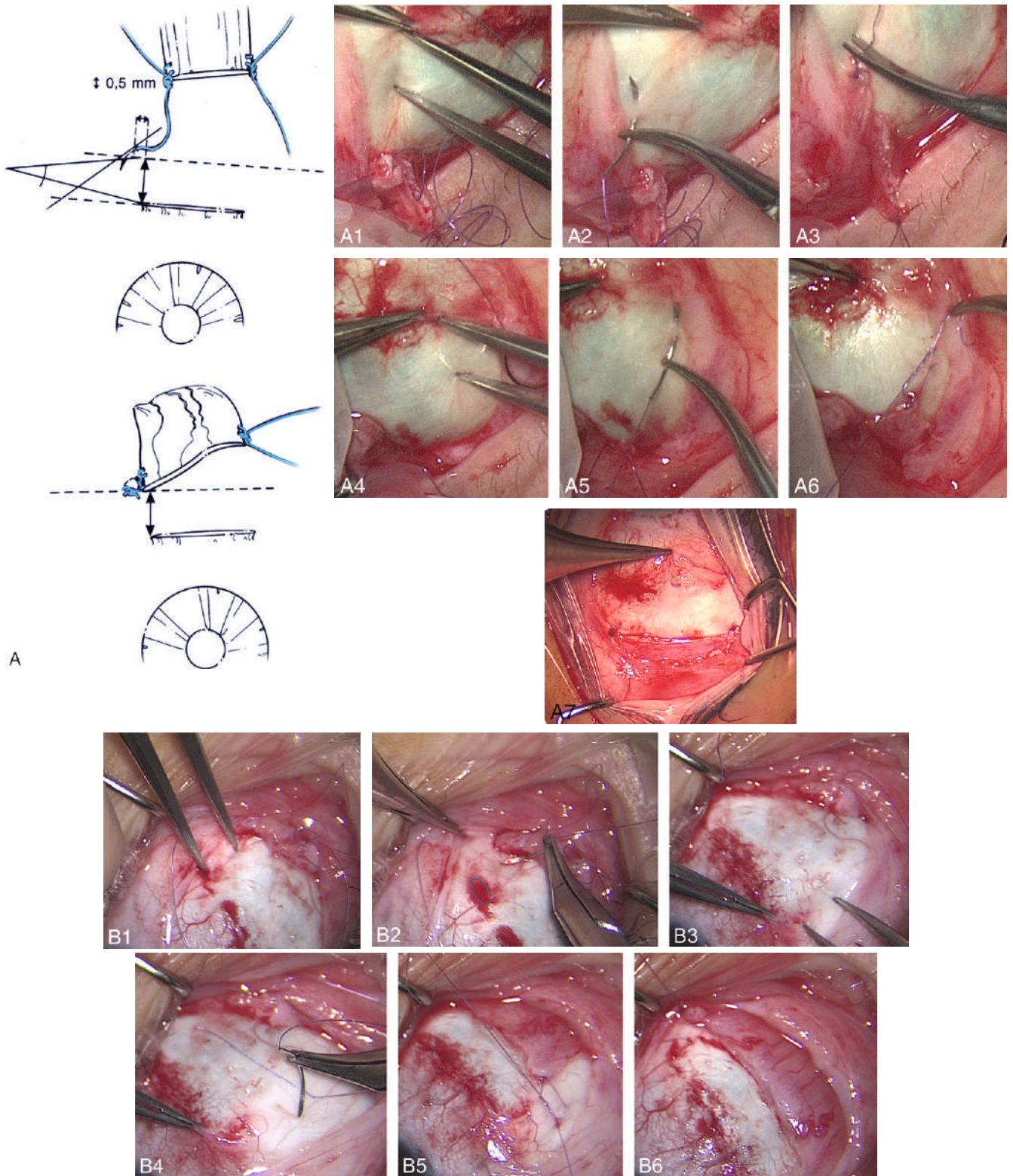
Le passage de l'aiguille dans la sclère doit être ni trop superficiel pour éviter que le point lâche, ni trop profond pour ne pas risquer de perforer la paroi oculaire; l'aiguille doit rester constamment visible dans tout son passage dans la sclère [17]. La sclère est plus mince sous les muscles droits que latéralement à eux; son épaisseur n'est que de 0,5 à 0,8 mm, parfois de 0,3 mm seulement, particulièrement sous le droit latéral et chez les sujets myopes.

La suture est ensuite nouée par deux nœuds doubles inversés ou trois nœuds simples chaque fois inversés, en veillant à ne pas enrouler l'extrémité du tendon dans ces nœuds; le dernier nœud, en revanche, doit être bien serré pour éviter qu'il se défasse; pour cette même raison, les fils sont sectionnés à 1 ou 2 mm des nœuds.

L'autre extrémité du tendon est refixée à la sclère de la même manière, à la distance voulue, également légèrement décalée au-delà du méridien de l'extrémité correspondante de l'insertion primitive pour assurer un bon étalement du tendon; la suture est nouée comme précédemment (cf. [figure 10.3](#)).

Il faut enfin vérifier que l'on n'a pas pris de tissu ténonien dans les sutures et, le cas échéant, le dégager.

Variante : les passages scléraux peuvent également être effectués avant la désinsertion; ils sont placés à 1 mm au-delà des bords du muscle, en veillant, lors de ce geste, à bien garder celui-ci sur son méridien normal. Cette manière



**Fig. 10.3**

Recul musculaire : séquence chirurgicale de la réinsertion musculaire.  
A. Droit latéral. B. Droit médial.

de faire facilite le maintien du globe, notamment pour de grands reculs. La désinsertion est effectuée ensuite; il ne reste plus alors qu'à nouer les sutures.

### Réinsérer la partie moyenne du tendon (cf. figure 10.4)

Que l'extrémité du tendon présente ou non, dans l'intervalle des nœuds d'angle, une incurvation vers l'arrière, nous avons pris l'habitude de *fixer sa partie moyenne* afin de consolider la réinsertion et d'assurer sa rectitude (à l'exception du droit latéral pour lequel cela n'est pas toujours nécessaire) :

- soit par un ou deux points intermédiaires en U (figure 10.4A);
- soit en utilisant les brins montés de leur aiguille des points d'angle : l'extrémité du tendon est surfilée depuis ses angles jusqu'en son milieu; puis les deux fils sont passés d'arrière en avant dans la sclère (un peu à l'écart du milieu de l'insertion pour éviter de blesser l'artère ciliaire longue postérieure) et noués entre eux; on assurera la rectitude de la réinsertion par un serrage ajusté (figure 10.4B).

C'est au moment du serrage des nœuds que se joue en définitive le dosage opératoire; c'est pourquoi ce temps requiert toute l'attention de l'opérateur : il doit amener, par un serrage ajusté, l'extrémité tendineuse à la distance voulue de l'insertion primitive; il peut ainsi parfaire le dosage voulu, tout en compensant une position éventuellement imparfaite des passages scléreaux.



#### Complément

Les opérateurs, qui prennent la *marge antérieure* de l'insertion comme référence de mesure, doivent augmenter le dosage opératoire de la moitié de la largeur de l'insertion par rapport à ceux qui procèdent comme indiqué ci-dessus. Si, par ailleurs, les passages scléreaux partent des marques sur la sclère, les nœuds doivent être moins serrés, afin que l'extrémité tendineuse ne soit pas amenée en avant des marques.

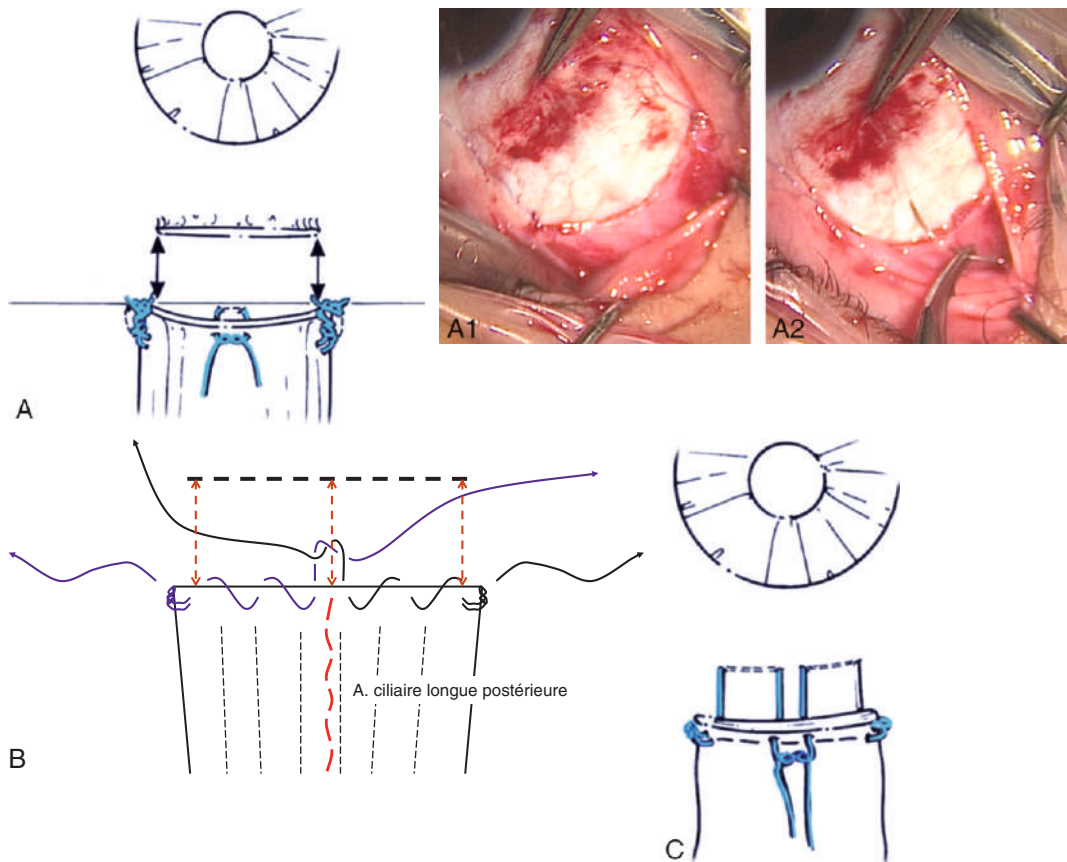


Fig. 10.4

Fixation de la partie moyenne de l'extrémité musculaire.

A. Point médian en U. B. Fixation médiane à partir des points d'angle, variante 1. C. Fixation médiane à partir des points d'angle, variante 2.



Les sutures doivent produire une légère tension transversale qui suffit la plupart du temps à assurer un bon étalement du tendon, sans pour autant le dissocier.



### À retenir

Cette tension transversale est indispensable pour trois raisons essentielles au moins :

- elle assure à la nouvelle insertion une *largeur normale*, c'est-à-dire un étalement égal ou légèrement supérieur à celui de l'insertion primitive; en respectant cette disposition physiologique, on permet au muscle de conserver des conditions mécaniques de travail aussi proche que possible de la normale;
- de son fait, la nouvelle insertion est *rectiligne*; c'est à cette condition seulement qu'il est possible de doser avec précision le recul effectué;
- enfin, si l'un ou l'autre vaisseau de l'extrémité tendineuse continue à saigner, elle suffit à assurer parfaitement l'*hémostase*; elle l'assure mieux et plus simplement que ne le ferait à cet endroit la cautérisation; cela évite en outre d'altérer inutilement le tissu musculotendineux.



### Complément

La manière de faire décrite ici nous paraît la plus simple [6–8]. Certains opérateurs préfèrent, par exemple, utiliser un seul fil doublement armé; ce fil est passé dans l'extrémité du tendon et noué aux angles de celui-ci; puis chacun des brins est passé dans la sclère de part et d'autre du tendon à la distance voulue de l'insertion primitive; chacun est ensuite passé une seconde fois à travers la sclère à mi-chemin entre les passages précédents, puis en regard à travers le muscle du dessous vers le dessus pour fixer la partie moyenne de celui-ci et assurer la rectitude de la réinsertion; les deux brins sont noués entre eux (figure 10.4C).

Les reculs musculaires peuvent se faire à partir d'incisions latéromusculaires (cf. chapitre 9) soit de la longueur des traits de refend habituels (figure 10.5A), soit de mini-incisions – incisions minimales selon Mojon [18] (figure 10.5B); la préservation de l'insertion conjonctivo-ténonienne limbique et la réduction de l'irritation postopératoire sont des avantages certains, mais la partie moyenne du muscle reculé est plus difficile à contrôler.

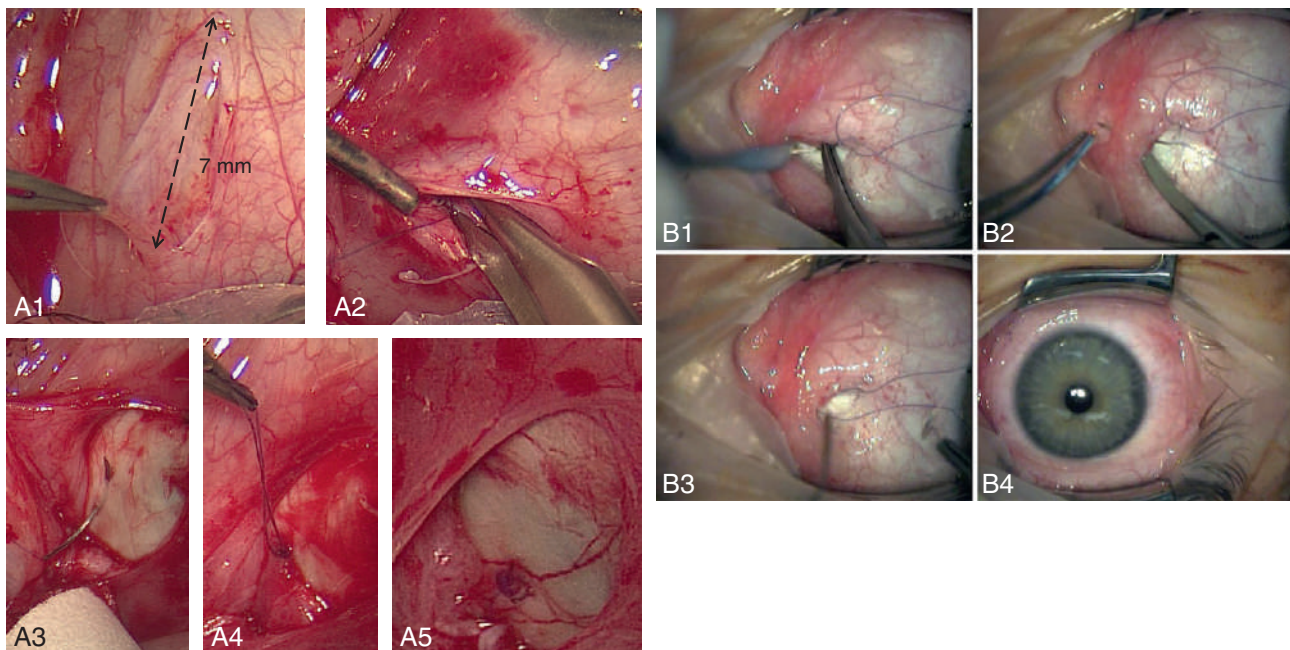


Fig. 10.5

Recul à partir d'incisions latéromusculaires.

A. De longueur habituelle. B. De mini-incisions selon Mojon.

## Particularités du recul des droits verticaux

Les droits verticaux peuvent être reculés de deux manières différentes, soit *selon l'axe antéropostérieur*, comme les droits horizontaux, soit *selon l'axe de leur obliquité*, en décalant la réinsertion vers le côté nasal proportionnellement au recul : dans le premier cas, l'affaiblissement ménage l'action rotatoire et adductrice, dans le second cas il est global.

Sauf raison particulière, le recul du droit supérieur ne doit pas dépasser 4 mm, 6 mm pour Kaufmann [5], si l'on veut éviter une rétraction consécutive de la paupière supérieure par le jeu de la syncinésie entre ce muscle et le muscle releveur de la paupière. Il en est de même du droit inférieur, si l'on veut éviter une rétraction consécutive de la paupière inférieure par une traction accrue sur l'expansion fibreuse qui unit ce muscle au tarse de la paupière inférieure.

Le recul du droit supérieur peut gêner l'action de l'oblique supérieur. Kaufmann a montré qu'un recul de 2 à 3 mm place en moyenne l'extrémité nasale de la réinsertion au contact du bord antérieur du tendon réfléchi de l'oblique supérieur lorsque l'œil est en position primaire. Tout glissement de ce tendon vers l'avant, en élévation et surtout en adduction, devient impossible en raison de cette butée; du fait de l'appui que le tendon réfléchi exerce sur elle, l'action abductrice de l'oblique supérieur va augmenter, au lieu de diminuer, en adduction.

Ce dérèglement est peu sensible pour un recul de 2 ou 3 mm; mais si celui-ci dépasse 3 mm, le tendon réfléchi est en outre refoulé en arrière par la nouvelle insertion du droit supérieur; cela augmente encore son bras de levier abducteur; l'incomitance qui en résulte peut devenir gênante.

C'est pour éviter cet inconvénient que Kaufmann a proposé de placer le tendon réfléchi au-dessus du droit supérieur : les deux muscles ayant été désinsérés, on réinsère d'abord le droit supérieur à la distance voulue de son insertion primitive; on refixe ensuite le tendon réfléchi à son insertion primitive, en le faisant surcroiser le droit supérieur. Il est également possible de faire passer le droit supérieur en dessous du tendon réfléchi, sans avoir désinséré celui-ci; le droit supérieur peut ensuite être reculé de la distance voulue.

L'inversion musculaire se justifie lorsque le recul du droit supérieur doit dépasser 4 mm; de la sorte le tendon réfléchi peut déborder vers l'avant la nouvelle insertion de ce muscle. En raison de l'obliquité de son insertion, notamment dans sa partie postérieure, l'inversion implique le plus souvent un léger avancement, du moins postérieur, du tendon réfléchi.

Malgré cette précaution, l'inversion n'est pas tout à fait sans inconvénient, car le bord temporal du droit supérieur

va, à son tour, buter contre l'extrémité postérieure de l'insertion du tendon réfléchi et se trouver plaqué sur le globe lors de l'abduction; cet inconvénient est en fait mineur.

## Recul avec anses (figure 10.6)

L'idée de retenir le muscle désinséré au moyen d'une suture remonte à la fin du XIX<sup>e</sup> siècle.



### Complément

À partir de 1895, Béard, cité par Evens [11], a fixé le muscle à la capsule de Tenon et à la conjonctive en nouant les sutures en surface. Bielschowsky, en 1907 [19], a proposé de passer la suture à travers l'insertion sclérale; le serrage de l'anse avait l'avantage de pouvoir être ajusté dans les premiers jours suivant l'intervention. Cette technique de la ténotomy contrôlée, reprise depuis lors de diverses manières, a été relancée par Gobin à partir de 1968 (figure 10.6A) [20].

La technique qui a pris le nom de recul ou récession avec anses [21,22] consiste à suspendre le muscle par des anses aux points d'amarrage scléral, ceux-ci étant eux-mêmes reculés d'une quantité donnée ou maintenus au niveau de l'insertion primitive comme l'avait fait Bielschowsky dès 1907. La réalisation est simple :

- la fixation des sutures aux angles de l'extrémité du tendon et la désinsertion s'opèrent comme dans la technique précédente;
- les sutures sont passées à travers la sclère, soit à la hauteur de l'insertion primitive, soit plus en arrière d'elle, à la distance voulue; pour maintenir l'étalement normal du tendon, les points de l'amarrage scléral doivent être écartés proportionnellement à la longueur des anses; au besoin, on ajoute une ou deux anses intermédiaires ou une anse médiane utilisant les brins des points latéraux (figures 10.6B et C) pour assurer la rectitude de la réinsertion;
- on marque ensuite au compas sur la sclère le point où l'extrémité tendineuse doit être amenée et on forme des anses de la bonne longueur par un nœud double; celui-ci est bloqué par un deuxième nœud double inversé ou par deux nœuds simples inversés.

Ce procédé de refixation donne en principe des résultats identiques à ceux du recul classique avec refixation sclérale directe; néanmoins, si, à cause d'une tension musculaire insuffisante, les anses ne restent pas entièrement déployées, le muscle peut se réinsérer n'importe où entre son insertion



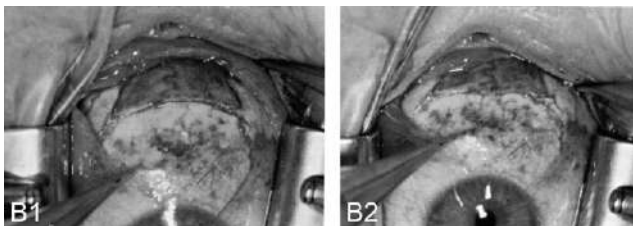
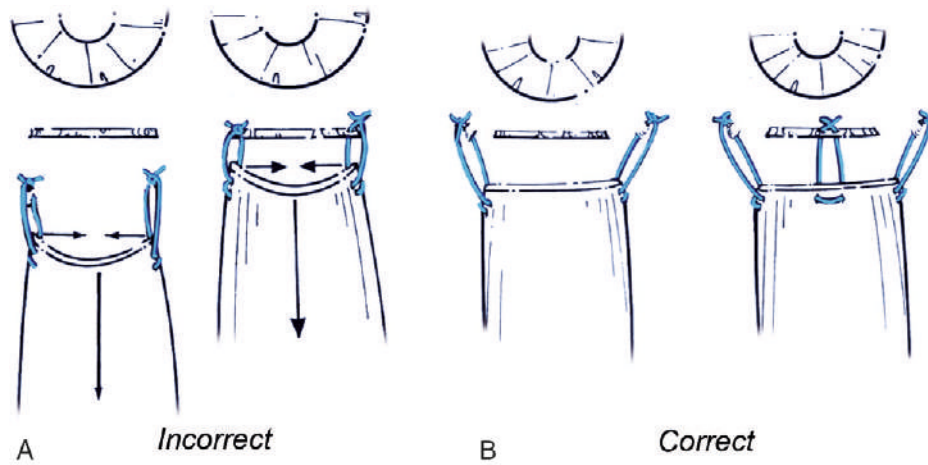
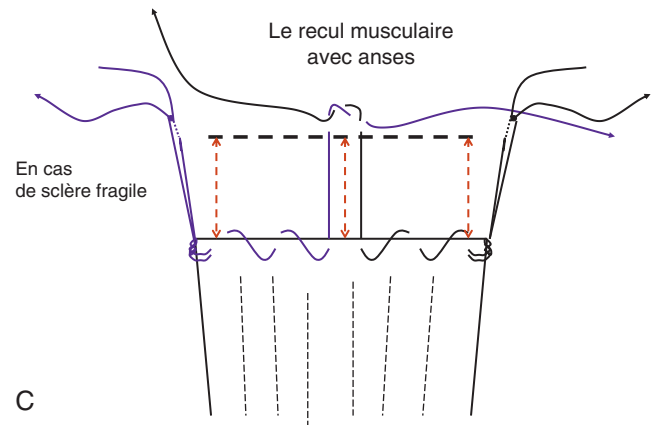


Fig. 10.6

Recul sur anses.

A. Recul sur anses selon Gobin, ajoutant un recul en arc de la partie médiane, mais n'assurant pas l'étalement normal du muscle; est à considérer aujourd'hui comme incorrect. B et C. Recul avec anses maintenant l'étalement normal du muscle.



primitive et la position donnée par l'extension maximum des anses. Il se pourrait donc que la correction obtenue soit inférieure à celle qui était escomptée.

### ✓ Remarque

Le recul avec anses est en soi, dans les limites des dosages habituels, une réacquisition intéressante, à la condition d'assurer au muscle son étalement normal; il est toutefois moins prévisible que le recul avec refixation sclérale directe. Son principal intérêt est d'éviter l'amarrage au niveau équatorial en cas de sclère fragile, chez le myope par exemple, ou en cas de reprise opératoire difficile.

### 📖 Complément

Il ne faut pas confondre la technique décrite ci-dessus avec celle du recul majoré avec anses des droits médiaux, tel que Gobin la proposait : avec celle-ci, les points de l'amarrage scléral ne sont pas écartés; de ce fait la réinsertion du muscle est curviligne, à conca-

vité antérieure, et son étalement réduit. L'expérience clinique a montré que cette technique n'est pas appropriée au traitement des ésootropies pour des raisons physiopathologiques : d'une part la réduction à 7 ou 8 mm au lieu de 10 mm de l'étalement de l'extrémité tendineuse diminue l'action adductrice et majore l'action verticale et rotatoire du muscle dès que le regard cesse d'être strictement horizontal; d'autre part, l'affaiblissement du tonus de vergence (somme des forces passive et active du muscle) s'avère excessif, puisqu'il conduit tôt ou tard à une exotropie consécutive souvent marquée, en dépit d'un résultat immédiat satisfaisant; enfin l'extrémité tendineuse est toujours réinsérée directement à la sclère du fait de la pression des tissus orbitaires qui plaquent le muscle contre la paroi du globe. Le tissu fibreux qui se substitue aux anses entre l'extrémité du tendon et les points scléaux d'amarrage des anses, improprement qualifié de « pseudo-tendon », adhère, lui aussi, à la sclère. Les reculs majorés avec anses ramènent donc aux grands reculs avec refixation sclérale directe (cf. chapitre 4 p. 72).

## Autres procédés d'affaiblissement musculaire

### Les grands reculs

Les strabismes paralytiques, les impotences oculomotrices (strabismes myogènes et/ou mécaniques), ainsi que les nystagmus peuvent nécessiter de grands reculs, c'est-à-dire supérieurs à 6 mm. Les points d'amarrage scléral peuvent être difficiles à atteindre : on en facilite l'accès en utilisant un écarteur large de type Bonn-Giessen de 8 ou 10 mm de large; on peut également s'aider d'un fil de traction passé dans la sclère en avant de l'insertion primitive du muscle opéré. Il faut impérativement veiller au bon étalement transversal de la réinsertion (*cf. supra*).

### Recul musculoténonien

En cas de strabisme ancien, de récédive ou de strabisme consécutif, le plan ténonien peut avoir perdu sa souplesse normale. Il risque alors de réduire l'effet d'un recul par la traction qu'il exercera sur le muscle sous-jacent, s'il est remis en place en l'état.

C'est pourquoi le «recul en bloc» musculo-ténono-conjonctival du droit médial, associant un recul des plans ténonien et conjonctival au recul du muscle lui-même, a été proposé (*cf. chapitre 9*) : le lambeau conjonctivo-ténonien de l'incision limbique est suturé lors de la fermeture, non pas à sa place originelle, mais à 3 à 6 mm en arrière d'elle, au besoin au-delà de l'insertion tendineuse primitive, juste en avant de la réinsertion musculaire [23]; la suture, au fil 9 ou 8/0, doit être soigneuse, pour éviter un prolapsus des fascias ténoniens et une cicatrice irrégulière. La zone de sclère comprise entre le limbe et le bord antérieur du lambeau, et laissée à nu (*bare sclera*), se réépithélialise rapidement, mais d'une manière qui n'est pas toujours très satisfaisante du point de vue esthétique.

Nous préférons, en pareil cas, cliver le plan conjonctival du plan ténonien et exciser l'excédent de tissu ténonien, de manière à pouvoir ramener la conjonctive au limbe ou proche de lui, sans entraîner avec elle le tissu ténonien sous-jacent, c'est-à-dire pratiquer un recul uniquement musculoténonien (*cf. chapitre 9*).

## Autres techniques d'affaiblissement musculaire

### Ténotomies libres et partielles

Les ténotomies libres et partielles sont aujourd'hui, à de rares exceptions près, abandonnées.



### Complément

Toutes les formes de *ténotomies ou de ténomyectomies partielles*, dont la double myotomie marginale partielle ou ténotomie en Z qui figure encore dans plusieurs ouvrages récents de chirurgie des strabismes, sont aujourd'hui obsolètes en raison de leurs inconvénients majeurs : elles ont des effets peu prévisibles et sont trop délabrantes; pour von Noorden, ces interventions affaiblissent trop le pouvoir contractile du muscle; elles laissent des cicatrices très étendues, rendant une réintervention sur le muscle, en cas de surcorrection, quasi impossible [6].

Seule la ténotomie libre reste possible, et uniquement pour le droit latéral : ce muscle dont l'arc de contact est relativement long, se réinsère de lui-même plus ou moins loin en arrière, selon l'importance de sa rétraction. L'efficacité d'un tel geste est toutefois peu prévisible; elle est en principe d'autant plus grande que l'élasticité du muscle est plus grande pour deux raisons : l'insertion se fait plus en arrière et le muscle est proportionnellement plus détendu.

Gobin [22] pratique une ténotomie médiane lorsqu'il veut faire un recul limité de seulement 1 mm d'un muscle droit : il sectionne les 4/5 centraux du tendon au ras de son insertion sclérale, en veillant à ne pas omettre les éventuelles expansions postérieures; il laisse le tendon amarré à chacune de ses extrémités sur une largeur de 1,5 mm, en épargnant les vaisseaux ciliaires antérieurs situés en regard (*figure 10.7*).

### Allongement musculotendineux

Les premiers procédés d'affaiblissement par allongement musculotendineux ont été proposés par Stephenson en 1902 [24].

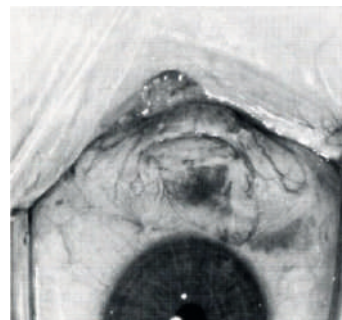


Fig. 10.7

Ténotomie médiane.



### Complément

Les nombreuses variantes de ces procédés qui sont venues s'y ajouter par la suite ont d'une part le désavantage de rétrécir l'extrémité musculotendineuse – nous en avons déjà signalé les inconvénients – et d'autre part de mutiler celle-ci, ce qui peut laisser des cicatrices étendues sur lesquelles il sera difficile de revenir. C'est pourquoi elles sont aujourd'hui dépassées.

Plusieurs auteurs ont proposé un procédé d'allongement musculaire par insertion d'un ruban de fascia lata [25], d'aponévrose temporale ou, plus simplement, du segment réséqué de l'antagoniste homolatéral [26] :

- le muscle à allonger est désinséré ;
- la résection de l'antagoniste homolatéral doit amener le globe oculaire en légère surcorrection ;
- le segment à insérer (d'une largeur de 10 mm ou de 2 fois 5 mm juxtaposés), est suturé sous le muscle à allonger par deux points postérieurs à l'extrémité du segment transplanté et deux autres points antérieurs à l'extrémité du tendon, de manière à réaliser une zone d'empiètement de 4 mm de long ;
- la longueur du fragment inséré peut ensuite être ajustée à cette position du globe et son extrémité antérieure fixée à l'insertion primitive du muscle ; l'allongement peut atteindre 15 mm.

L'intérêt de ce procédé est certain. Peut-être maintient-il effectivement le jeu de l'arc de contact grâce au mode de suture du fragment inséré. Son effet correcteur peut atteindre, selon les auteurs, 4 Δ/mm d'allongement-résection ; il est plus particulièrement indiqué chaque fois qu'un large recul est nécessaire (strabismes fixés).

### Clivage musculaire

L'affaiblissement par clivage musculaire a été proposé par :

- Jampolsky pour le droit latéral : ce muscle est clivé en deux languettes qui sont transposées l'une vers le haut et l'autre vers le bas dans le but de supprimer l'hyper- et/ou l'hypotropie en adduction liée au syndrome de rétraction de Stilling-Duane [27] (cf. chapitre 20) ; cette technique peut également être utilisée en cas de paralysie totale de la III<sup>e</sup> paire crânienne ;
- Bagolini *et al.* [28] : ils ont appliqué cette technique du *clivage* au droit médial pour le traitement de l'ésotropie à angle variable à la place de la myopexie postérieure de Cüppers [28]. La technique est la suivante :
  - le droit médial est dégagé et désinséré de la manière habituelle,

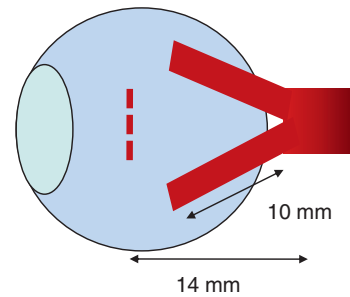


Fig. 10.8

Recul avec clivage musculaire selon Bagolini.

- il est ensuite clivé en son milieu, d'avant en arrière, sur une longueur de 10 mm,
- les deux demi-languettes sont reculées et transposées l'une vers le haut et l'autre vers le bas ; elles sont réinsérées à la sclère de telle manière qu'elles sont écartées l'une de l'autre de 14 mm et que le sommet du V ainsi formé arrive à la distance à laquelle on aurait dû placer la myopexie postérieure, c'est-à-dire à 14 mm en arrière de l'insertion primitive (figure 10.8) (pour l'effet de cette technique, cf. chapitre 4).

## Techniques de freinage musculaire : l'opération dite du « fil de Cüppers » ou myopexie postérieure

Le but de l'opération du fil de Cüppers ou myopexie postérieure (ou ancrage) est de freiner la rotation du globe oculaire vers le champ d'action du muscle sur lequel elle est effectuée. Son effet progressif diffère fondamentalement de celui d'un recul musculaire (cf. chapitre 4). Sa principale indication est l'excès de convergence ; c'est pourquoi elle porte le plus souvent sur le ou les droits médiaux.



### Complément

La technique de la *Fadenoperation* sur un muscle droit hypercinétique a été élaborée patiemment par Cüppers au cours des années 1960, en collaboration avec des physiciens ; il l'a présentée pour la première fois lors des Journées de Wiesbaden de 1972 [1]. Mais ce n'est qu'après sa publication au Symposium de l'*International Strabismological Association* (ISA) à Marseille, dans le cadre du Congrès international d'ophtalmologie de 1974, qu'elle a reçu l'attention méritée (von Noorden a découvert dans ses recherches historiques que

Peters avait proposé une opération analogue en 1941, sans rencontrer aucun écho en son temps) [2]. Cette date marque incontestablement un tournant historique dans la chirurgie des strabismes, parce que le principe du procédé de Cüppers est totalement différent de celui des techniques conventionnelles utilisées depuis Dieffenbach et parce qu'il a renouvelé le débat sur cette chirurgie [29].

Le terme originel de l'auteur pour désigner son procédé opératoire est celui de *Fadenoperation*, terme parfois repris tel quel dans d'autres langues; de Decker et Conrad préféreraient, en allemand, le terme de *Fadenfixation*, puisque celui de *Fadenoperation* avait été utilisé par von Graefe en 1855 et Gräfe en 1876 pour désigner des ténotomies réglables [30]. En français, c'est le terme d'« opération du fil de Cüppers », traduction littérale du terme originel, qui est le plus utilisé. D'autres termes ont été proposés : celui de « myopexie a » (Deller) [24], d'« ancrage postérieur » (Roth) [31] ou les termes anglais de *posterior fixation suture* (Von Noorden), de *retropexy* [6] ou encore de *posterior suture* (Arruga) [32]. Nous nous tenons ici au terme de « myopexie postérieure » (myopexie étant plus universellement compréhensible qu'ancrage).

## Techniques de la myopexie postérieure

La myopexie postérieure est une intervention *rétro-équatoriale* dont il est nécessaire d'acquérir l'expérience.

### Les préalables techniques de la myopexie postérieure

L'*instrumentation* nécessaire à sa réalisation a été décrite au chapitre 8. Rappelons qu'il est nécessaire de disposer d'un :

- *écarteur* dégageant bien la sclère latéralement au muscle en vue des passages scléaux (cf. p. 154) :
  - *écarteurs étroits* de Bangerter de 5 mm de large ou de Bonn-Giessen ramené à 6 mm de large, ou celui de Roth de 5 mm de large dont l'extrémité est légèrement incurvée : ils nous paraissent les mieux adaptés pour accéder à l'un, puis à l'autre côté du muscle. L'assistant doit éviter d'enfoncer l'écarteur au fond de l'orbite, mais, au contraire, il doit dégager le champ opératoire en le tirant vers la paroi de l'orbite,
  - ou *écarteur large* de Clergeau, placé à cheval sur le muscle, qui dégage en même temps les deux côtés du muscle;
- porte-aiguille de type Barraquer-Bérard, suffisamment fort pour pouvoir guider l'aiguille de façon sûre;

- marqueur d'Amsler ou d'une spatule graduée (indiquant les distances en millimètres d'arc) pour repérer les points de l'amarrage scléral;
- fil non résorbable 5/0, tressé ou monofilament, monté sur une aiguille en demi-cercle de 7 à 8 mm à pointe spatulée, pour l'amarrage scléral (cf. p. 158).

L'abord musculaire doit être poussé plus loin que pour la chirurgie conventionnelle (cf. chapitre 9) : en effet le lieu de l'amarrage scléral se trouvera inévitablement en arrière de la limite antérieure du foramen musculaire (située en moyenne à 9 mm de l'insertion sclérale du droit médial). Le muscle doit donc être dégagé plus loin en arrière sur une distance de quelques millimètres, selon la distance prévue pour la myopexie et selon qu'un recul musculaire lui est associé ou non :

- pour cela, le foramen, fortement adhérent, doit être prudemment clivé du muscle à l'aide des ciseaux courbes *mousses*, tenus à plat à la surface du muscle; on sectionne de proche en proche les travées fibreuses unissant le muscle au foramen ténonien, au ras du muscle en évitant de le blesser (figure 10.9);
- la limite postérieure du foramen ne doit pas être clivée; un tel geste ouvrirait l'espace rétrocapsulaire et les lobules de la graisse orbitaire feraient alors irruption au fond du champ opératoire; s'il arrive que cette ouverture survienne involontairement, l'amarrage peut néanmoins se faire; les lobules graisseux doivent être écartés avec douceur et maintenus au fond, en évitant à tout prix de les blesser et de les extérioriser; à cette condition, l'ouverture de l'espace rétrocapsulaire est sans conséquence.

### Technique originelle de Cüppers

La technique de l'ancrage postérieur telle qu'elle a été décrite initialement par Cüppers [2] n'est plus guère utilisée aujourd'hui. Elle mérite cependant d'être brièvement rappelée. Elle comportait :

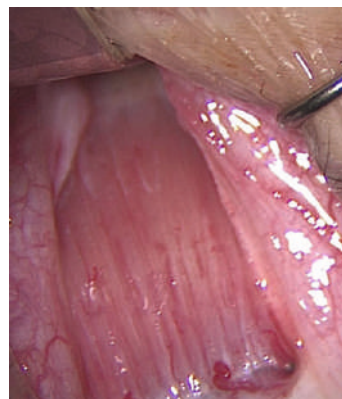

Fig. 10.9

Myopexie postérieure : le foramen musculaire est clivé à l'exception de sa limite postérieure.



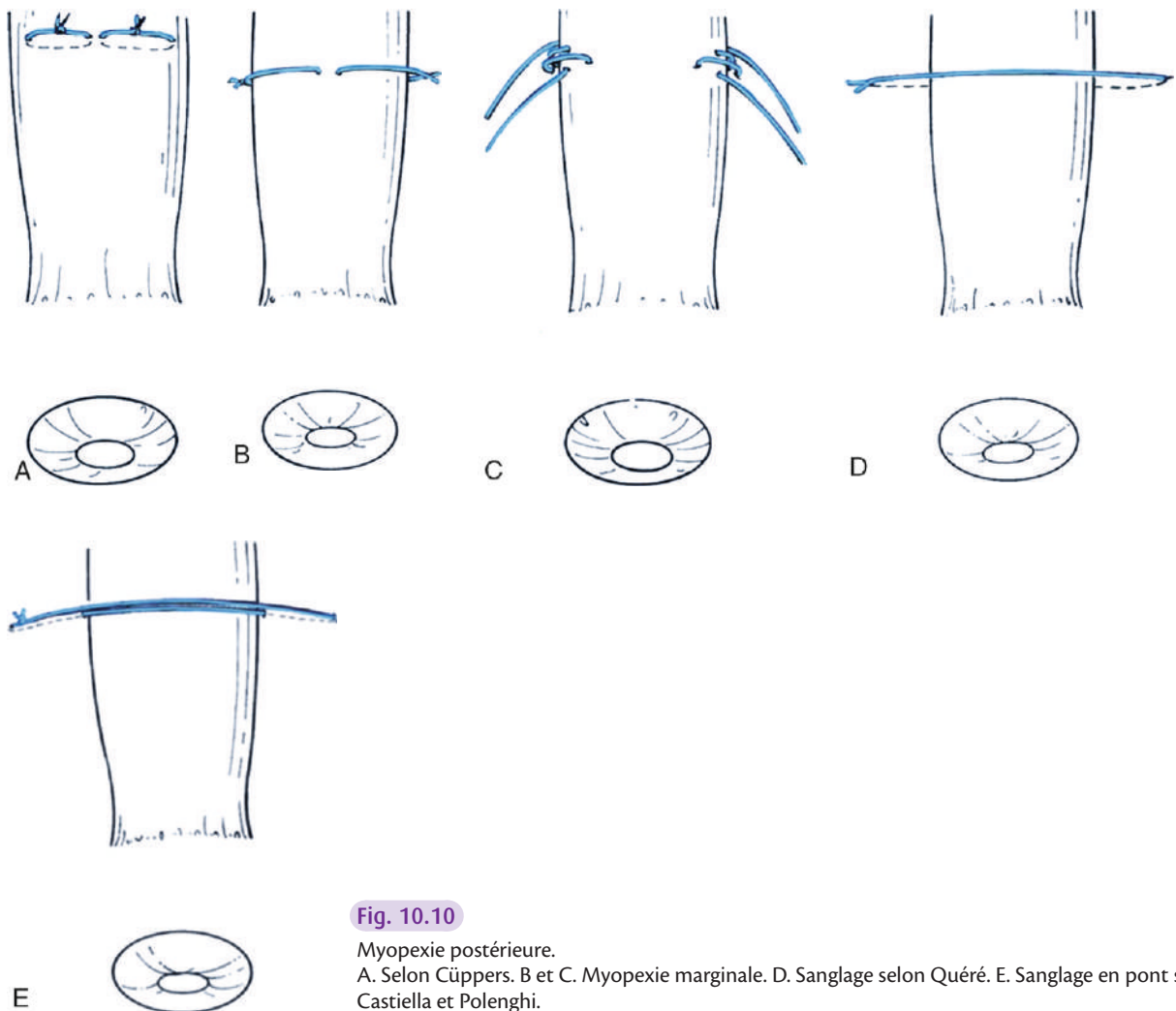
- la désinsertion systématique du muscle droit concerné;
- la mise en place de deux fils 5/0 non résorbables à la distance voulue de l'insertion; les passages scléaux, dans le prolongement l'un de l'autre, devaient avoir 3 à 4 mm de long et être parallèles au limbe;
- les fils étaient ensuite passés à travers le muscle à la même distance de l'extrémité du tendon dans le cas où le muscle ne devait pas être en même temps reculé; s'il devait l'être, la distance du passage des fils devrait être diminuée de la longueur du recul;
- le muscle était réinséré à son insertion primitive ou en arrière d'elle, puis les deux fils d'ancrage postérieur étaient noués, sans serrage excessif, au-dessus de lui (figure 10.10A).

On lui préfère aujourd'hui l'une des deux techniques simplifiées, décrites ci-dessous.

### Ancrage marginal (figure 10.11)

L'ancrage marginal est une variante de la technique originelle, proposée dès 1975 par de Decker et Conrad [33]; il consiste à fixer le muscle au niveau de ses tiers latéraux. Cette variante est une simplification, puisqu'elle dispense de désinsérer le muscle s'il n'est pas nécessaire d'associer un recul à la myopexie. La plupart des opérateurs l'ont adoptée (figures 10.10B et C).

Le point où l'amarrage scléral doit être placé est repéré sur la sclère le long de chacun des bords du muscle à l'aide du marqueur d'Amsler ou d'une spatule graduée. Ce faisant, il faut veiller à maintenir le muscle dans sa disposition anatomique normale, c'est-à-dire éviter de le décaler latéralement et de modifier son étalement normal (figure 10.11A).

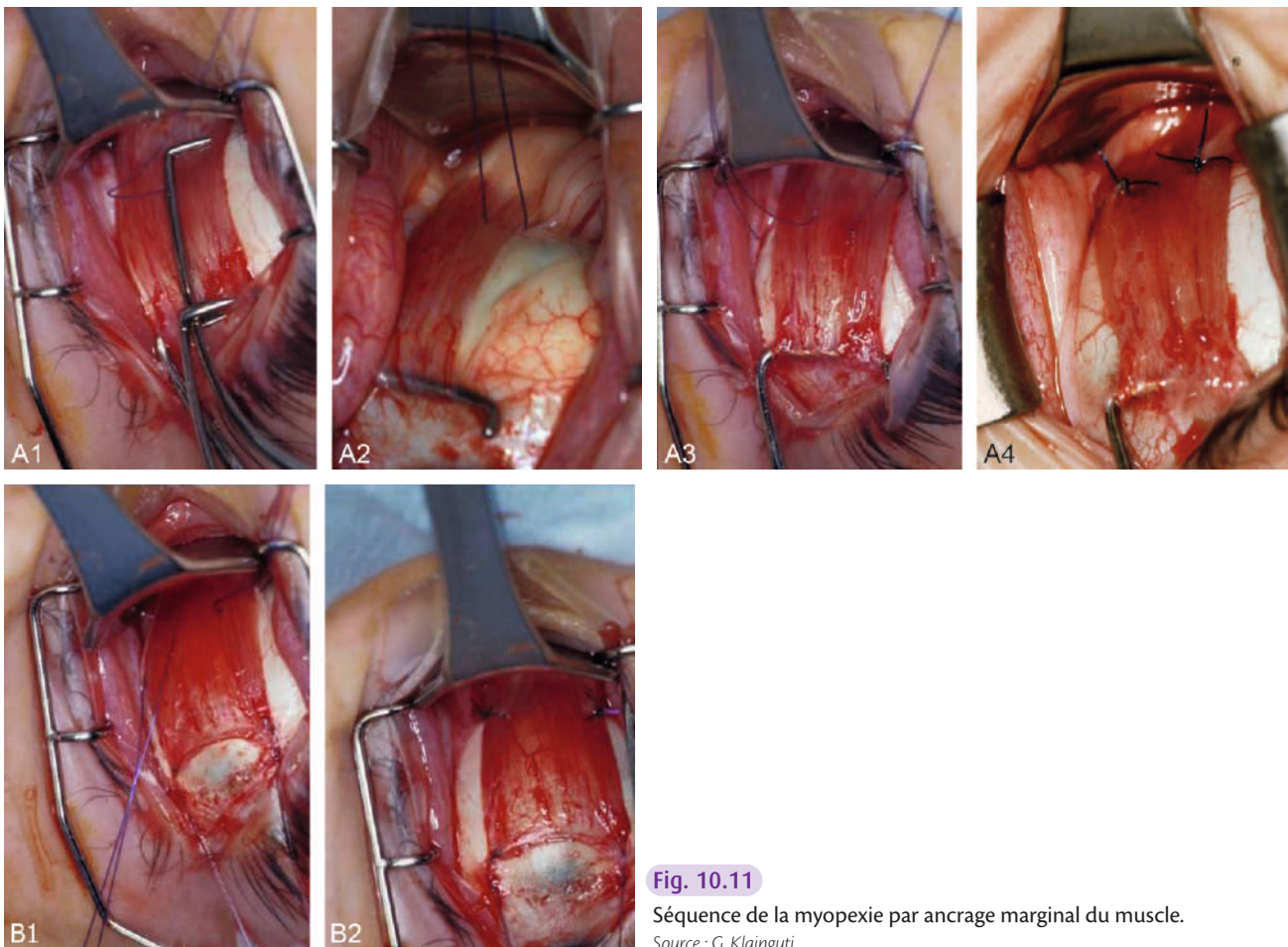


**Fig. 10.10**

Myopexie postérieure.

A. Selon Cüppers. B et C. Myopexie marginale. D. Sanglage selon Quéré. E. Sanglage en pont selon Castiella et Polenghi.





**Fig. 10.11**  
Séquence de la myopexie par ancrage marginal du muscle.  
Source : G. Klainguti

Le fil 5/0 non résorbable est passé dans la sclère, successivement d'un côté, puis de l'autre, à partir de la marque en direction du muscle et perpendiculairement à lui, sur une longueur d'environ 3 à 4 mm, le bord du muscle étant soulevé à l'aide d'un petit crochet droit.

**Remarque**

Le passage scléral doit se faire à mi-épaisseur de la sclère, ce qui veut dire que sa progression doit rester visible. Il faut être particulièrement attentif à faire progresser l'aiguille d'un mouvement tournant, sans jamais la redresser, notamment au moment où elle est extraite de la sclère; son extrémité risquerait de perforer la paroi profonde du tunnel scléral. Pour placer le fil, le muscle doit être écarté, afin que le passage scléral puisse être entièrement visualisé; celui-ci doit avoir une longueur d'au moins 4 mm et dépasser de chaque côté le bord du muscle de 0,5 à 1 mm.

Le fil est ensuite passé à travers toute l'épaisseur du muscle, de sa face profonde à sa surface, au tiers ou aux deux cinquièmes de sa largeur. Certains préfèrent assurer la fixation par deux ou trois passages du fil à travers le muscle et la sclère de chaque côté; en fait, c'est la longueur des passages scléraux qui va assurer la solidité de la fixation.

**Complément**

- Il est également possible, mais sans doute plus délicat, de procéder en sens inverse, c'est-à-dire de passer le fil :
- d'abord à travers le muscle à partir de sa surface, en le soulevant pour pouvoir prendre toute son épaisseur sans risquer de perforer la sclère;
  - puis à travers la sclère de sous le muscle vers la marque au-delà du bord de celui-ci.

Les fils sont enfin noués; pour cela l'opérateur a le choix entre :

- une double clé bloquée par deux nœuds simples inversés;
- un premier nœud double, bloqué par un deuxième nœud double inversé;
- un nœud triple ou quadruple pour couvrir toute la largeur du passage scléromusculaire, bloqué par un nœud identique inversé.

Le serrage des nœuds doit être modéré; les sutures ne doivent jamais étrangler le muscle, sans pour autant être lâches. Les fils sont coupés à 2 mm des nœuds, pour que ceux-ci ne puissent se défaire. La solidité de l'ancrage est vérifiée à l'aide d'un petit crochet droit glissé de chaque côté sous le muscle.

Les fils entraînent volontiers le tissu périsccléral et/ou ténionien; ce tissu doit être impérativement dégagé une fois que les sutures sont en place.

Lorsqu'un recul doit être associé à la myopexie, les fils de celle-ci sont laissés en attente dans la sclère; ils ne sont passés dans le muscle et noués qu'une fois le recul effectué ([figure 10.11B](#)).

## Ancrage par sanglage musculaire selon Quéré *et al.*

Ayant constaté des cas de sclérose capsulomusculaire extensive lors de réinterventions sur des muscles ayant été préalablement amarrés selon la technique précédente, Quéré et ses collaborateurs ont été amenés à proposer une variante technique de myopexie, le sanglage rétro-équatorial passant d'une part en dessous du muscle, en étant partiellement faufilee dans la sclère, et d'autre part au-dessus de lui ([figure 10.10D](#)) [34] : « Le sanglage est réalisé au moyen d'un fil non résorbable 5/0. Il comporte deux passages scléaux symétriques par rapport au corps musculaire. Chaque passage débute à 2 mm en dehors du muscle et faufile la sclère sur 4 à 5 mm entre la vortiqueuse et le trajet radiaire de l'artère ciliaire longue postérieure vue par transparence. Il est important de commencer ce passage du fil à distance du muscle afin d'éviter de le ramasser au moment du serrage, et de faire un faufileage assez long pour empêcher une action d'indentation du fil. (...) Cela effectué, on noue le fil au-dessus du corps musculaire... [par une] double clé qui coulisse à volonté; [celle-ci] permet de doser la tension du serrage à un niveau modéré, mais suffisant. Si un recul musculaire est nécessaire [il est pratiqué après la mise en place du fil, mais avant le serrage de la sangle]. » [34]

## Sanglage en pont selon Castiella et Polenghi

À la suite du travail de Quéré *et al.*, Castiella *et al.* [35] et l'un des auteurs (A. Roth), et de son côté Polenghi [36] ont adopté le *sanglage supramusculaire « en pont »* ([figure 10.10E](#)).

Quéré et al. avaient également envisagé le sanglage en pont; mais ils reprochaient à ce type de sangle de produire, en cas de serrage suffisant, un effet d'indentation sclérale [34]. Polenghi, à l'inverse, a constaté un effet d'indentation dû au passage du fil sous le muscle. D'après lui, le sanglage proposé par Quéré et al. nécessite un serrage plus fort de la sangle que celui en point supramusculaire. Il reproche en outre à ce corps étranger placé entre le muscle et la sclère de causer une réaction irritative. Il est également à craindre qu'il provoque à la longue un effet d'usure sclérale.

Indépendamment de ces considérations, le sanglage en pont est d'exécution plus simple que celui encerclant le muscle. Les passages scléaux doivent être nécessairement placés de part et d'autre du muscle et non en dessous de lui, pour éviter que celui-ci ne soit tassé par le serrage de la sangle; les passages, d'au moins 3 à 4 mm de long, doivent en principe arriver à 0,5 ou 1 mm du bord du muscle; mais ils peuvent être plus écartés, si la topographie des veines vortiqueuses l'exige ([figure 10.12A](#)).

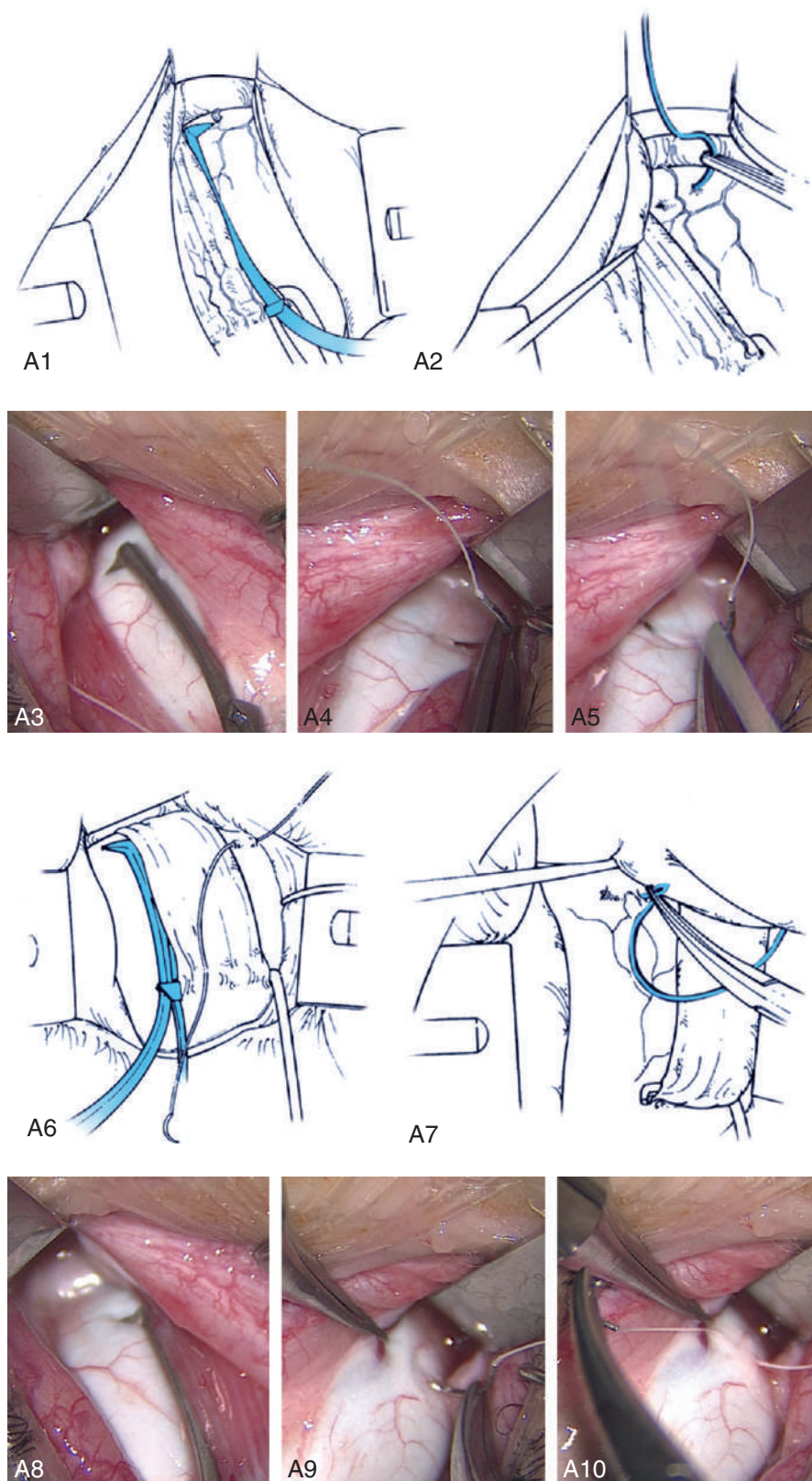
Le serrage de la sangle doit rester modéré; sa tension doit tout juste suffire à tenir le muscle appliqué contre la sclère sans le comprimer; l'ajustement est facile avec une double clé coulissant le long de l'un des brins et permettant aussi bien de serrer que desserrer au besoin la sangle; il faut aussi s'assurer que les fascias ténioniens ne retiennent pas la sangle d'un côté ou de l'autre et ne l'empêchent pas d'être régulièrement tendue. Les fils sont coupés à 2 mm du nœud et les fascias au besoin dégagés ([figure 10.12B](#)).

## Particularités de la myopexie postérieure selon le muscle opéré

### Le droit médial

La myopexie postérieure s'effectue de loin le plus souvent sur le droit médial en raison de la grande fréquence de l'excès de convergence en cas d'ésotropie; c'est aussi sur lui que la myopexie se fait en moyenne le moins loin en arrière (*cf.* chapitre 7).

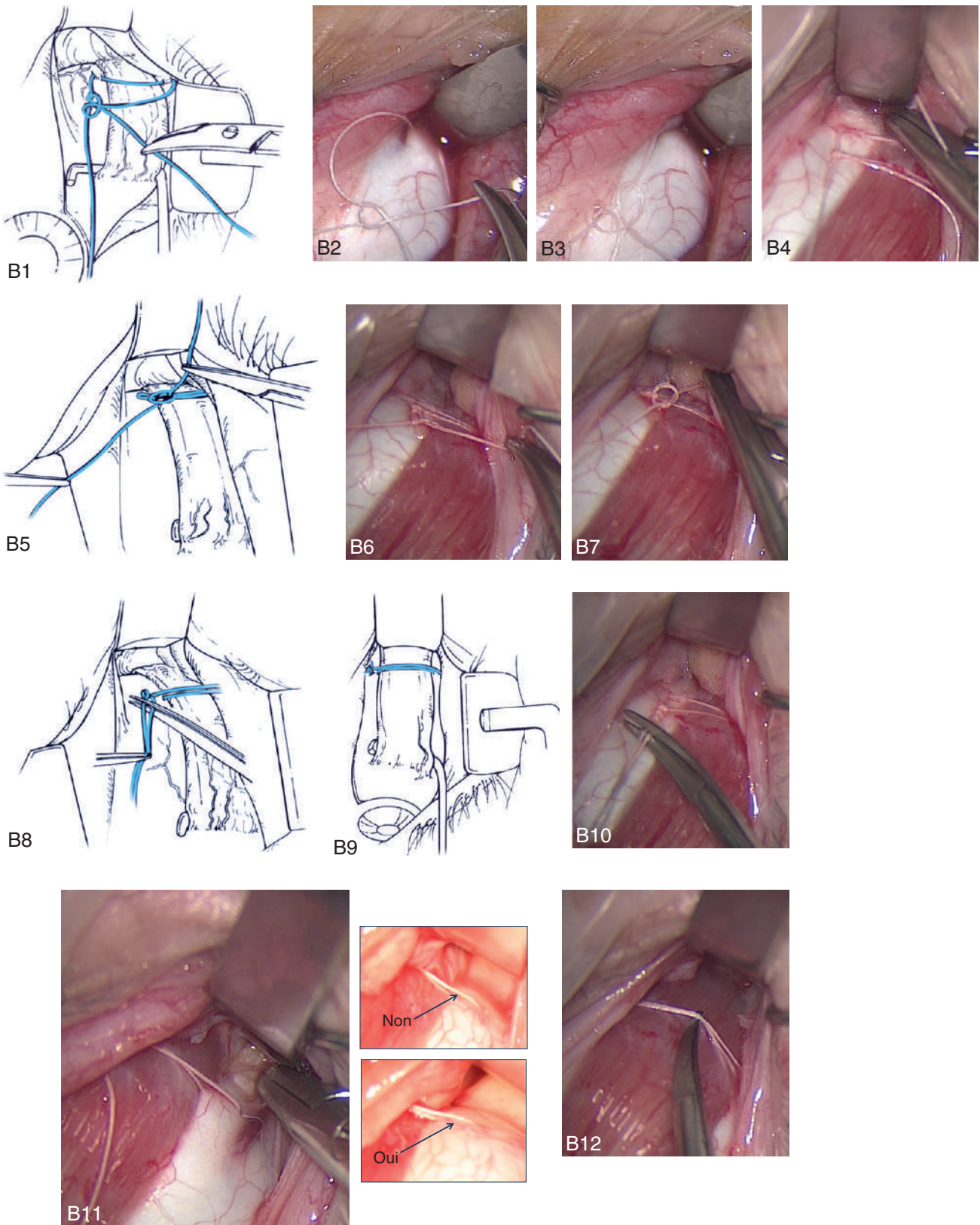
La difficulté peut venir du voisinage vasculaire.



**Fig. 10.12**

Séquences de la myopexie postérieure par sanglage en pont.  
A. Repérage du point d'ancrage et passage de l'aiguille à travers la sclère.





**Fig. 10.12**

B. Nouage et serrage de la sangle.



## Complément

L'émergence des veines vortiqueuses nasales se trouve en effet à mi-chemin entre les droits verticaux et le droit médial, c'est-à-dire, pour un œil droit, entre les méridiens de I et II h pour la veine nasale supérieure et de IV et V h pour la veine nasale inférieure; elle est un peu plus postérieure pour la première que pour la seconde, respectivement à 7 et 5,5 mm en arrière de l'équateur [37]; cela correspond en moyenne à une distance de 15 à 13,5 mm de l'insertion normale du droit médial. L'émergence est précédée d'un trajet intrascléral *grosso modo* antéropostérieur, de 4 à 5 mm de long, mais ce trajet est variable d'un sujet à un autre; il se laisse plus ou moins deviner à travers la sclère qui le recouvre.

L'artère ciliaire longue postérieure chemine dans l'épaisseur de la paroi sclérale en suivant, sous le muscle, le méridien horizontal.

Dans les faits, les veines vortiqueuses émergent à peu de chose près à la distance de l'insertion primitive du muscle où l'amarrage scléral doit être placé, c'est-à-dire à 14 mm d'arc en arrière de celle-ci. Toutes les précautions s'imposent donc pour les épargner : on place autant que possible les passages scléraux entre elles et le muscle ou en passant en pont par-dessus leur émergence; on évite de les tirailler avec le fil, de les arracher en les prenant sous l'écarteur, de les blesser avec l'aiguille, que ce soit dans leur trajet extra- ou intrascléral; enfin il tombe sous le sens que les veines vortiqueuses ne doivent pas être strangulées dans les sutures, ni sous une sangle. Si toutefois une veine vortiqueuse devait être blessée, voire arrachée, il suffirait d'attendre que l'hémostase se fasse spontanément; la cautérisation est inutile et, en outre, inefficace.

## Le droit supérieur

Dans l'ordre de la fréquence, la myopexie postérieure du droit supérieur tient la seconde place; mais la première place lui revient dans l'ordre de la difficulté opératoire, en raison de la présence du tendon réfléchi de l'oblique supérieur.

Le globe est maintenu par un crochet passé sous le droit supérieur et les fascias postérieurs sont repoussés au moyen d'un écarteur de Desmarres ou de type Bonn; le blépharostat peut être déplacé ou retiré, s'il est encombrant. L'amarrage scléral doit se faire à 15 mm en arrière de l'insertion primitive du muscle.

Le long du bord temporal du droit supérieur, ce tendon n'est en rien gênant; mais il faut ici porter toute son

attention à la veine vortiqueuse supérotemporale; celle-ci émerge de la sclère à 7 mm en arrière de l'équateur, c'est-à-dire à environ 12 mm en arrière de l'extrémité externe de l'insertion du droit supérieur, et à 2 à 3 mm seulement en dehors de l'insertion du tendon réfléchi de l'oblique supérieur, c'est-à-dire très près du bord temporal du droit supérieur. Le point de myopexie temporelle se place au-delà de l'insertion du tendon réfléchi (figure 10.13A).

Le tendon de l'oblique supérieur crée en revanche une certaine difficulté le long du bord nasal du droit supérieur. Rappelons qu'il s'engage obliquement sous ce dernier, sur une largeur de 6 mm environ, à une distance allant de 2 ou 2,5 mm à 8 ou 8,5 mm en arrière de l'extrémité nasale de son insertion. Cela revient à dire que le point d'amarrage nasal se trouve nécessairement en arrière du bord postéro-interne du tendon de l'oblique supérieur qui ne risque donc pas d'être déporté vers l'avant. La voie d'abord de l'aire sclérale, en dedans et en arrière du bord nasal du droit supérieur, passe entre le feuillet ténonien superficiel et le tendon de l'oblique supérieur dont le trajet est intraténonien à cet endroit. Une fois son bord postéro-interne dépassé, le tendon peut être chargé sur un petit crochet courbe ou en V. Il est récliné vers l'avant, avec douceur car il est fragile, tandis que le bord nasal du droit supérieur est légèrement repoussé en dehors pour mieux dégager l'accès à la sclère où l'amarrage est alors facile à mettre en place (figure 10.13B).

Kaufmann préfère désinsérer le tendon réfléchi pour faciliter la mise en place de la myopexie postérieure; il fait ensuite passer ce tendon par-dessus le droit supérieur et le réinsère le long du bord temporal de celui-ci. Il veut éviter, de cette manière, de brider les possibilités de glissement vers l'arrière du tendon réfléchi lors de l'abduction [5].

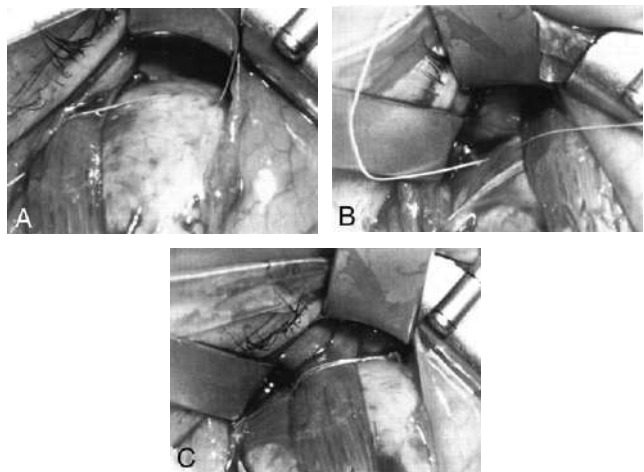


Fig. 10.13

Myopexie postérieure du droit supérieur par sanglage (œil gauche).



## Le droit inférieur

Pour la myopexie postérieure du droit inférieur, il faut se souvenir des précautions de dissection déjà évoquées (cf. p. 170) et prendre garde au pédicule vasculonerveux de l'oblique inférieur et aux veines vortiqueuses, comme dans le cas du droit médial. La vortiqueuse temporale inférieure émerge à 6 mm en arrière de l'équateur, un peu plus près du muscle que son homologue nasale.

## Le droit latéral

Les indications de myopexie postérieure du droit latéral sont exceptionnelles. Pour être efficace, elle doit être plus postérieure que pour les autres muscles, sans pourtant dépasser, à notre avis, la distance de 16 mm de l'insertion primitive du muscle, pour éviter d'être en regard de la région maculaire (cf. p. 172). La mise en place du passage scléral inférieur est rendue difficile par la présence de l'oblique inférieur; celui-ci doit être clivé sur une courte distance pour permettre l'accès à la sclère à la distance voulue [38].

## Myopexie postérieure associée à la chirurgie conventionnelle

### Myopexie postérieure et opération conventionnelle combinées

Il est souvent nécessaire d'associer un recul à la myopexie postérieure sur le même muscle. La plupart des opérateurs ont pris l'habitude de le faire *au cours du même temps opératoire*.

Pour l'ancrage marginal, il paraît plus facile de ne désinsérer le muscle qu'après avoir passé les fils de la myopexie dans la sclère; ces fils sont mis en attente sur pince moustique, pendant que l'on recule l'insertion musculaire de la façon habituelle; une fois la réinsertion achevée, les fils d'ancrage sont passés à travers le muscle à la hauteur des passages scléraux et noués comme précédemment (cf. figure 10.11B).

Avec le sanglage en pont, le plus simple est de placer et de nouer la sangle, en profitant de la traction sur le muscle inséré, et de n'effectuer le recul qu'ensuite<sup>3</sup>.

Plus rarement, un droit médial peut être hyperactif et en même temps nettement hyperextensible, c'est-à-dire hypotone; il peut être nécessaire, en pareil cas, d'associer sur le même muscle un plissement à la myopexie postérieure.

## Myopexie postérieure et opération conventionnelle en deux temps opératoires

La myopexie postérieure peut se faire, selon l'une ou l'autre des techniques décrites, *au cours d'un temps opératoire ultérieur*, que le muscle ait été préalablement reculé ou réséqué. Il est en outre possible, selon ce qui est nécessaire, d'associer à cette myopexie un réavancement du muscle avec ou sans résection, si ce muscle a été préalablement reculé, ou un recul, s'il a été préalablement réséqué. Les possibilités opératoires et les limites dépendent avant tout de l'état dans lequel on trouve le muscle et son environnement ténonien. La position de la myopexie se mesure toujours *par rapport à l'insertion sclérale primitive*.

De même peut-il s'avérer nécessaire de reculer, ou plus rarement de réséquer, un muscle ayant eu précédemment une myopexie postérieure. Dans ce cas, celle-ci (points ou sangle) doit être défaite et le muscle libéré; la myopexie est remise en place après le geste de chirurgie conventionnelle.

## Myopexie équatoriale d'un muscle droit horizontal en cas de myopie forte

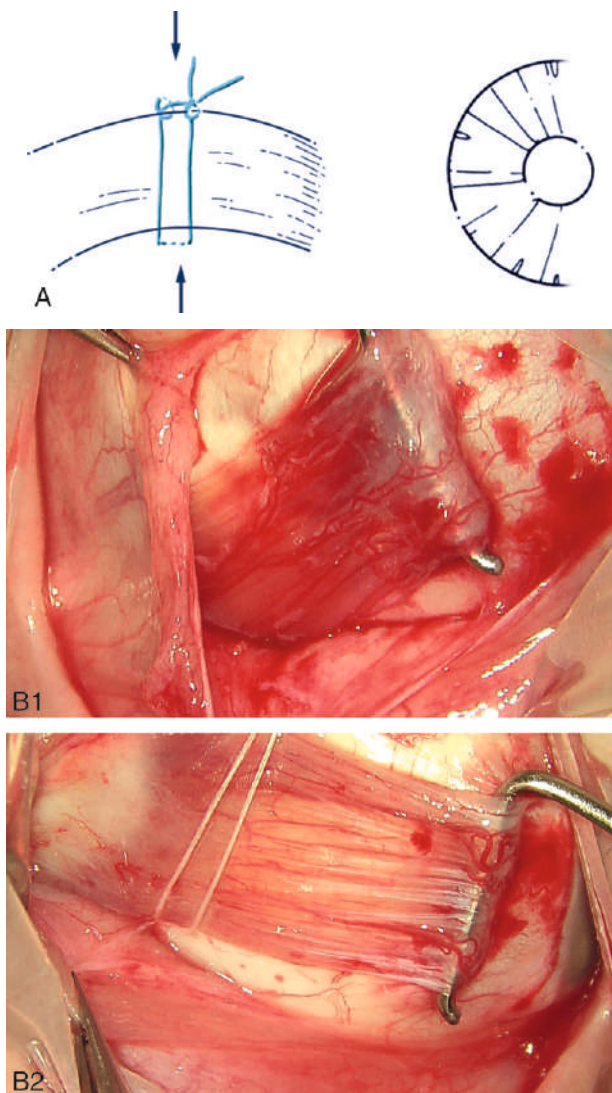
La suspension d'un muscle droit horizontal dont le trajet est infléchi vers le bas en cas d'œil « lourd » de myopie forte doit se faire au niveau de l'équateur du globe pour avoir une efficacité maximum, et parce que la sclère y est moins fragile. Elle nécessite une fixation du bord supérieur du muscle à la sclère à une hauteur variable pouvant aller jusqu'à l'extrémité antérieure du tendon réfléchi de l'oblique supérieur pour un droit latéral et être complétée par une sangle équatoriale en double pont selon la figure 10.14.

## Remarques à propos de la myopexie postérieure

### A-t-on avantage à désinsérer le muscle pour la myopexie postérieure?

Aujourd'hui, la majorité des opérateurs met la myopexie postérieure en place avant de désinsérer le muscle ou sans le désinsérer. La désinsertion facilite certes la rotation du globe à l'opposé du muscle et par conséquent l'accès aux points d'ancrage, mais il est alors plus difficile de tenir le globe de façon suffisamment stable pour arriver à passer les fils dans la sclère; on peut s'aider d'un fil de traction placé au-devant de l'insertion.

3 Bertrand Rapp, communication orale.



**Fig. 10.14**

Myopexie équatoriale en double pont.

A. Les passages scléraux de 3 à 4 mm de part et d'autre du muscle sont antéro-postérieurs; le bord supérieur du muscle est en même temps fixé au passage supérieur. B. Inflexion du corps du droit latéral vers le bas (1), rehaussement au moyen d'une sangle en double pont (2).

À l'inverse, il est incontestablement plus commode de maintenir le globe à l'aide d'un crochet à strabisme passé sous le muscle resté en place; mais on risque alors d'exercer une pression assez forte sur le globe, d'autant plus forte que le muscle est moins extensible; la compression du globe peut provoquer un arrêt momentané de la circulation rétinienne; cet arrêt se manifeste par une mydriase; ajoutée à la traction sur le muscle, la compression peut également déclencher un réflexe oculocardiaque (cf. chapitre 6). En gardant le muscle inséré pour la mise en place des passages scléraux, il faut donc veiller à la pression que l'on exerce sur le globe.

S'il n'est pas nécessaire d'associer un recul musculaire, le fait de ne pas désinsérer le muscle permet d'éviter une sec-

tion inutile des vaisseaux ciliaires antérieurs, ce qui n'est pas négligeable.

## Faut-il préférer l'ancrage marginal ou le sanglage ?

Les sutures marginales excluent fonctionnellement les deux tiers latéraux de la partie antérieure du muscle, soit environ un quart de leur longueur normale; elles ajoutent donc un effet d'affaiblissement musculaire; le risque de divergence consécutive tardive s'en trouve augmenté en fréquence et en ampleur. Le sanglage en revanche, s'il est serré correctement, permet à cette partie de rester, au moins partiellement, fonctionnelle; les divergences consécutives restent de ce fait plus réduites.

Avec les sutures marginales, il faut veiller à laisser l'axe du muscle dans sa position moyenne et à lui conserver son étalement normal. Avec le sanglage, ce problème ne se pose pas, si les passages scléraux sont suffisamment écartés; en revanche, le risque de migration en avant ou d'arrachement des passages scléraux est sans doute accru.

## L'ancrage postérieur modifie-t-il l'effet du recul musculaire ?

L'expérience nous a appris que l'ancrage postérieur majore d'environ 50 % l'effet du recul effectué sur le même muscle. En d'autres termes, là où le calcul du dosage a indiqué un recul de  $n$  mm pour la chirurgie conventionnelle, il suffit d'un recul des  $\frac{2}{3}$  des  $n$  mm si l'on effectue en même temps sur lui (ou si l'on a effectué précédemment) une myopexie postérieure (par exemple, un recul de 3 mm au lieu de 4,5 mm). Le dosage n'est pas à modifier sur les autres muscles opérés en même temps, notamment sur l'antagoniste homolatéral en cas d'opération combinée unilatérale.

## Divergence consécutive temporaire

La myopexie postérieure *bilatérale* du droit médial peut être suivie d'une divergence temporaire, qu'un recul musculaire lui ait été associé ou non.

Cette divergence peut être nette dans les suites opératoires immédiates, en raison de l'hystérèse et de la « sidération » postopératoire passagère des muscles opérés; elle régresse progressivement au fur et à mesure que le muscle retrouve son fonctionnement normal. Elle s'avère en réalité bénéfique et augure un bon résultat à moyen et long terme, après disparition de l'effet immédiat de l'opération. De son fait aussi, le risque d'arrachement des passages scléraux de la myopexie postérieure est diminué.

La divergence peut aussi être plus marquée, s'accroître progressivement, passer par un maximum 6 mois après l'intervention, atteindre quelquefois 20 à 30 dioptries; dans l'immense majorité des cas cependant, elle régresse ensuite petit à petit pour atteindre, 1 ou 2 ans après l'intervention, un état stable de microésotrope ou exotropie résiduelle, parfois d'orthoposition.

Cette divergence temporaire ne doit donc pas inquiéter; une reprise opératoire ne doit pas être envisagée avant un délai postopératoire de 2 ans. Il est préférable de ne pas diminuer la correction d'une hypermétropie de 2,5 à 3 dioptries ou plus. Si les potentialités binoculaires sont normales, il faut, bien entendu, faire porter sans retard la compensation prismatique.

Si au bout de 2 ans, il persiste néanmoins une divergence gênante, celle-ci peut le plus souvent être corrigée par un recul uni- ou bilatéral du droit latéral.

## Incidents et complications liés à la myopexie postérieure

Parmi les *erreurs* que font les débutants, celle de ne pas placer la myopexie suffisamment loin en arrière, à la distance nécessaire, est certainement la plus fréquente; l'effet obtenu est alors insuffisant et nécessite souvent une reprise opératoire de la myopexie. Une autre erreur consiste à faire des passages scléaux trop courts et/ou trop superficiels qui risquent par conséquent de lâcher, ou encore à serrer trop fortement les sutures ou la sangle.

L'arrachement des points ou de la sangle d'ancrage se manifeste par la réapparition soudaine et persistante de l'excès de convergence. Une reprise opératoire, avec nouvelle myopexie postérieure et au besoin d'autres gestes opératoires, s'impose en pareil cas.

À l'inverse, des passages scléaux trop profonds peuvent blesser la choroïdite et provoquer une lésion hémorragique et exsudative, qui même en l'absence de perforation, laissera une cicatrice choroïditiennne ophtalmoscopiquement visible.

La perforation pariétale est une complication majeure qui nécessite une réparation soigneuse immédiate (*cf.* chapitre 15).

## Contre-indications à la myopexie postérieure

Le simple bon sens veut que l'on ne pratique *jamais* d'ancrage postérieur lorsque la sclère est anormalement fragile, comme en cas de myopie moyenne ou forte. Dans ce cas, le risque de complications pariétales et rétinienne graves

est tout à fait démesuré par rapport au bénéfice d'une telle intervention.

## Techniques de renforcement musculaire

Le renforcement musculaire a été conçu dans son principe et ses trois modalités (l'avancement, la résection et le plissement musculaire) au cours de la seconde moitié du XIX<sup>e</sup> siècle. Ces techniques sont aujourd'hui microchirurgicales et de ce fait plus ménageantes et plus précises; le plissement prend aujourd'hui le pas sur la résection.



### Complément

Les termes d'avancement et de résection sont souvent utilisés indifféremment pour désigner les techniques de renforcement musculaire, mais à tort. Le premier désigne un déplacement en avant de l'insertion scléale du muscle; le procédé a été imaginé par Dieffenbach pour corriger les surcorrections dues aux myotomies libres du droit médial [39]. La résection est une amputation de la partie antérieure du muscle, avec réinsertion de l'extrémité du muscle restant au niveau de l'insertion scléale primitive. La première description en revient à Vieusse en 1875 [11,40]. Myectomie et ténectomie sont des synonymes moins utilisés.

## Plissement musculaire

Le *plissement musculaire* réunit aujourd'hui le plus d'avantages parmi toutes les techniques de renforcement : il est moins traumatisant que la résection.

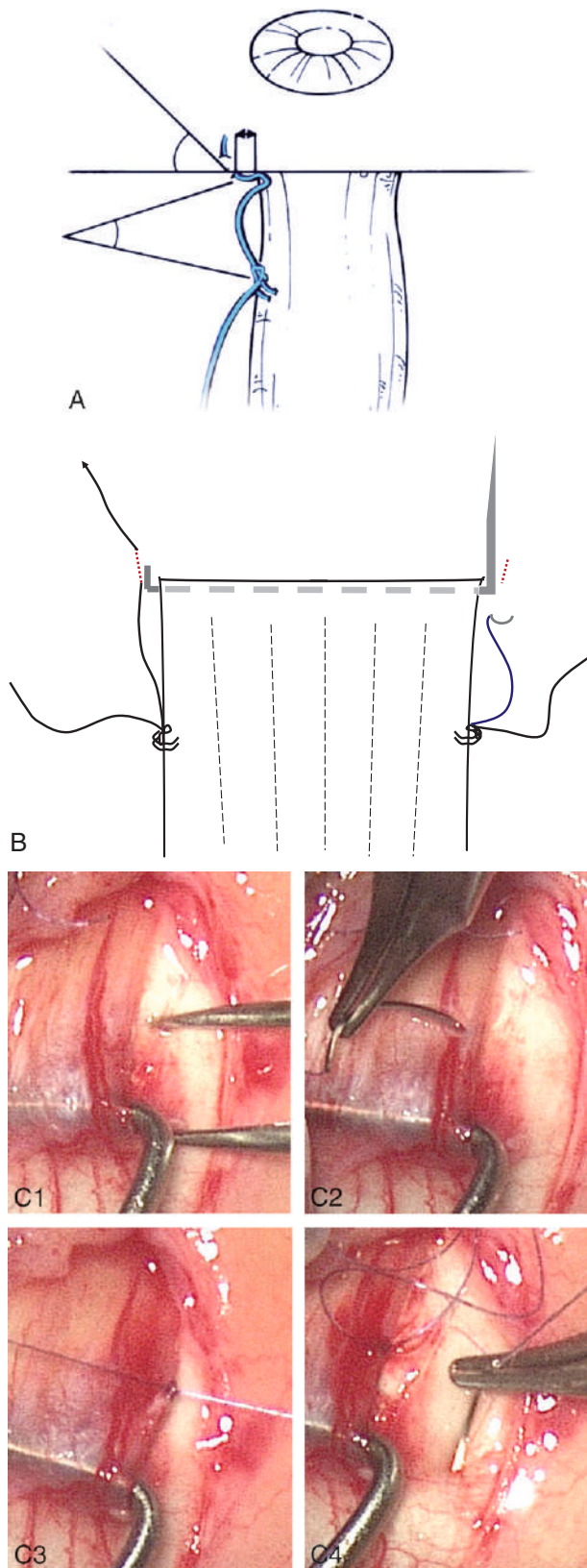


### Complément

Son principe a été introduit par Wecker en 1883 et par Savage en 1893. D'autres auteurs comme Lagrange et plus récemment Küper l'ont repris à leur compte [11,39,41,42].

La partie « chirurgicale » du muscle à plisser est abordée et dégagée comme pour les autres procédés de la chirurgie conventionnelle (*cf.* chapitre 9). Le test d'élongation musculaire est aussi utile pour les renforcements que pour les affaiblissements musculaires; il est effectué avant la désinsertion du muscle (*cf.* chapitre 7).





**Fig. 10.15**

Plissement musculaire.

A et B. Schémas du plissement. C. Séquence opératoire.

## Mise en place des sutures aux angles du pli (figures 10.15 et 10.16)

Le muscle étant chargé sur un crochet, la limite transversale postérieure du plissement musculaire envisagé est repérée au compas (en tirant le moins possible sur le muscle) et marquée au besoin à la surface du muscle par une légère application de diathermie.

On place ensuite à chacun des bords du muscle, au niveau de cette limite, un fil résorbable monofil 7/0 ou tressé 6/0 simplement armé : le fil est passé en allant du centre vers le bord du muscle, en prenant toute son épaisseur sur une largeur de 2 à 2,5 mm au maximum, pour éviter de le dissocier au moment du serrage des nœuds; après un deuxième passage légèrement décalé dans le sens de la largeur, la suture est fortement serrée sur le bord du muscle par deux nœuds simples inversés (cf. figure 10.15).

Ce faisant, il est possible d'épargner les vaisseaux ciliaires antérieurs, en les écartant pour ne pas les inclure dans les boucles des sutures et ne pas les ligaturer, puisqu'ils ne vont pas être sectionnés, le muscle n'étant pas désinséré.

Chacun des fils de suture est ensuite passé dans la sclère; l'orifice de pénétration de l'aiguille doit se trouver dans l'alignement de l'insertion musculaire, à 1,5 ou 2 mm en dehors de son extrémité, d'une part parce que la sclère y est particulièrement épaisse et d'autre part pour que le muscle soit bien étalé (cf. figure 10.16); l'aiguille est dirigée d'arrière en avant; pour que la prise sclérale ait la solidité nécessaire, le tunnel scléral doit avoir 2 à 3 mm de long et être bien profond.

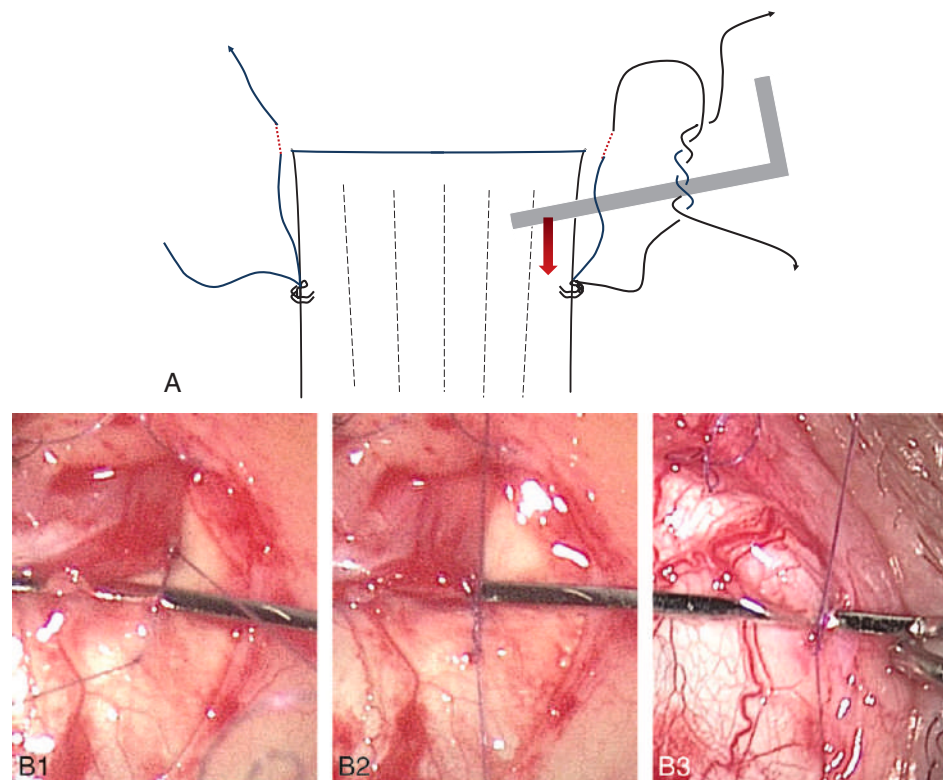
Dès lors, le crochet est retiré pour faciliter le rapprochement du muscle et de la sclère à la base du pli; celle-ci doit venir en butée contre l'orifice postérieur du tunnel scléral. Les sutures sont nouées de la façon habituelle en évitant que les fascias ténoniens soient pris dans les nœuds et gênent leur serrage (cf. figure 10.16).

La base du plissement doit être fixée de l'une des deux manières suivantes : soit en enfouissant le pli musculaire sous le muscle, soit en rabattant la tête du pli vers l'avant. C'est ainsi seulement que le muscle sera renforcé de façon uniforme sur toute sa largeur.

## Enfouissement du pli sous le muscle (figure 10.17)

La tête du plissement est enfouie sous le muscle :

- pour fermer les sutures des angles du pli, la partie du muscle à plisser doit être repoussée vers l'arrière à l'aide d'une spatule à iris glissée, d'un côté puis de l'autre, entre les brins de la suture et le muscle; la suture est nouée par-dessus la spatule;

**Fig. 10.16**

Plissement musculaire.

A. Schéma des nœuds. B. Serrage des nœuds des angles du pli.

- le brin monté de l'aiguille de l'une des sutures va servir à fixer la base du plissement à la sclère juste au-devant de l'insertion du muscle : le fil est surjeté par des passages alternés, parallèles à l'insertion, dans le muscle (en suivant le pli musculaire parabolique allant d'une suture à l'autre marquant la base du pli) et la sclère; il est tendu au fur et à mesure; arrivé à l'autre extrémité du muscle, le brin est noué à l'un des brins de l'autre suture (cf. figure 10.17).

### Fixation du pli en avant de la base du pli

Le pli est rabattu en avant de l'insertion sclérale :

- après avoir fermé les sutures de la base du plissement, on fixe les angles de la tête à la sclère dans le prolongement des bords du muscle (figure 10.18);
- le fil monté de l'aiguille de l'une des sutures de la tête du plissement va servir à fixer celle-ci à la sclère; le fil est surjeté par des passages alternés, parallèles à l'insertion, dans la tête du plissement et dans la sclère en regard; il est tendu au fur et à mesure; arrivé à l'autre extrémité du muscle, le fil est noué à l'un des fils de la suture de l'autre angle de la tête du plissement (figure 10.18).



### Points clés

La *précision* du plissement musculotendineux tient en quatre points :

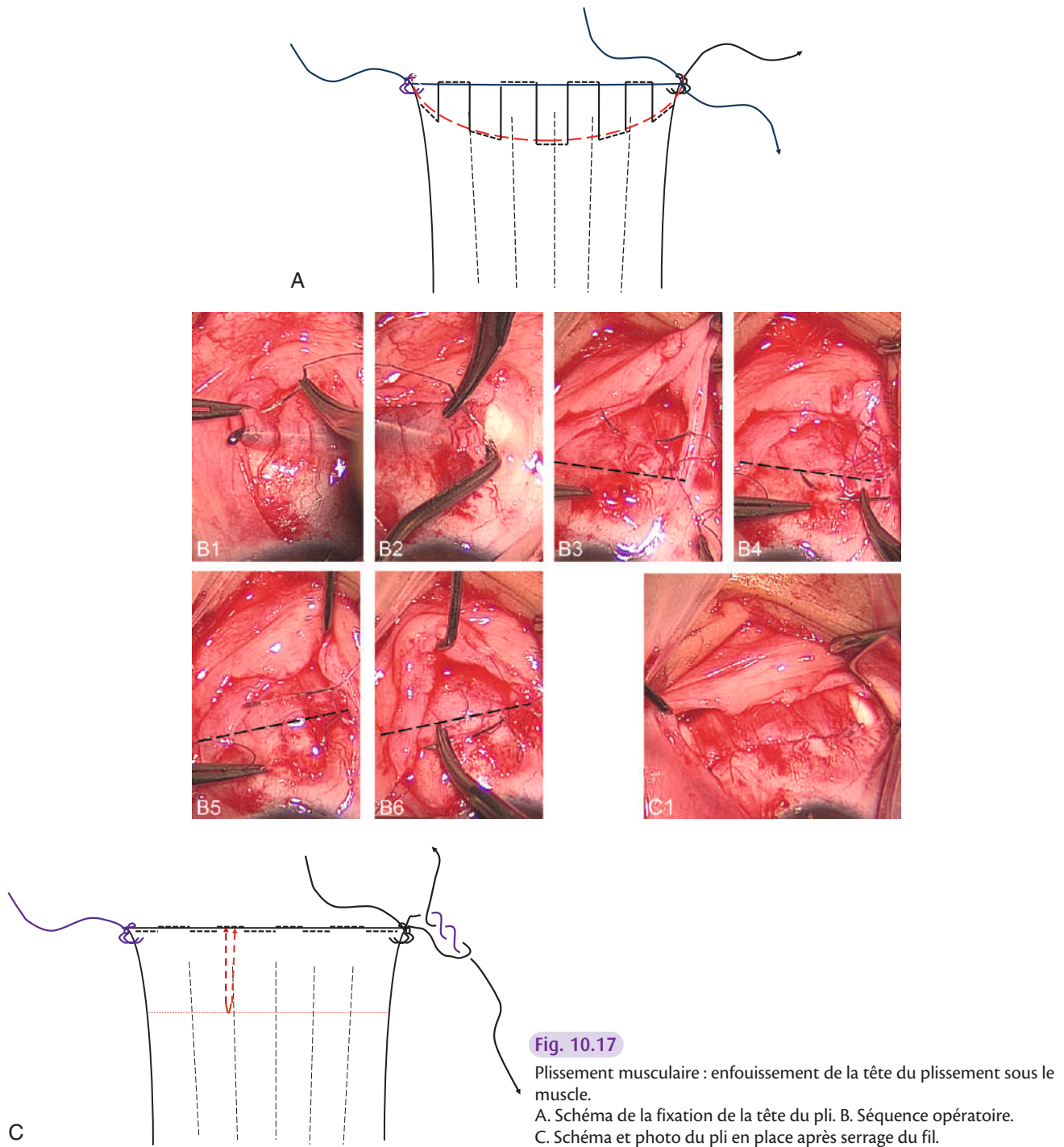
- la position exacte des sutures sur le muscle;
- la position de l'orifice postérieur du tunnel scléral;
- la régularité du plissement;
- la traction égale sur toute la largeur du muscle.

Si ces exigences sont respectées, le plissement est aussi efficace que la résection.

### Résection musculaire

La partie la plus importante de ce que l'on désigne communément du terme de résection musculaire est la réinsertion du muscle réséqué; elle précède la résection proprement dite qui n'est que le geste final. Les manières de mettre en place les sutures, souvent ingénieuses, ne se comptent plus; sous microscope, elles se limitent à deux, soit en partant du muscle, soit en partant de la sclère.





**Fig. 10.17**

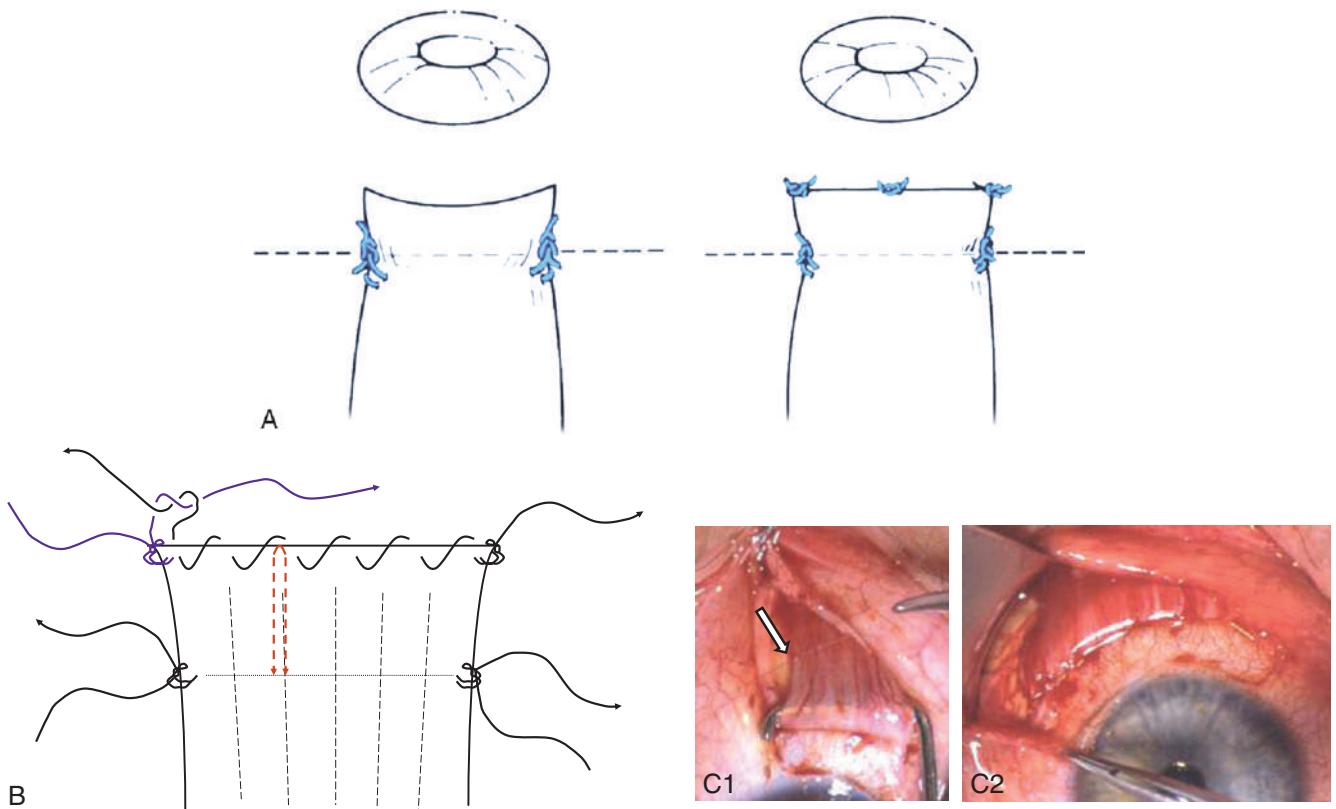
Plissement musculaire : enfouissement de la tête du plissement sous le muscle.

A. Schéma de la fixation de la tête du pli. B. Séquence opératoire. C. Schéma et photo du pli en place après serrage du fil.

La partie « chirurgicale » du muscle à réséquer est abordée et dégagée comme pour les autres procédés de la chirurgie conventionnelle (cf. chapitre 9). Le test d'élongation musculaire est effectué avant la désinsertion du muscle (cf. chapitre 7).

### Mise en place des sutures en partant du muscle – procédé de Malbran, 1949 [43]

Une suture de monofil résorbable 7/0 ou de fil tressé résorbable 6/0 est placée sur chacun des bords du muscle à la distance du raccourcissement prévu.



**Fig. 10.18**

Plissement musculaire : fixation de la tête du plissement en avant de la base du pli.

A. et B. Schémas de la fixation de la tête du plissement à ses angles et par un point médian en U ou par un surjet. C. Images opératoires.

Après cautérisation des vaisseaux ciliaires antérieurs, le tendon est désinséré au ras de la sclère; avant de poursuivre, il faut mobiliser le muscle par rapport au globe pour vérifier l'absence d'insertions ou d'attaches fibreuses inhabituelles, et au besoin les sectionner.

Chacune des sutures est passée d'arrière en avant ou, mieux, obliquement en s'écartant légèrement du muscle, dans la sclère, à 1 ou 1,5 mm au-delà de l'extrémité correspondante de l'insertion, afin d'assurer un bon étalement musculaire; pour la précision du dosage, l'orifice postérieur du tunnel scléral, contre lequel le muscle viendra en butée, doit être dans l'alignement de l'insertion.

Les sutures sont ensuite nouées de la façon habituelle.

Le muscle est sectionné à 2 mm en avant des sutures; cette marge est nécessaire pour éviter le lâchage des sutures, car celles-ci sont amarrées au tissu musculaire et non à celui tendineux de l'extrémité du muscle.

Avec ces deux sutures, la partie moyenne du muscle n'est pas tenue; pour éviter qu'elle forme un arc à concavité antérieure sous l'effet de la tension antéropostérieure du muscle et que l'effet de l'intervention soit amoindri, il est

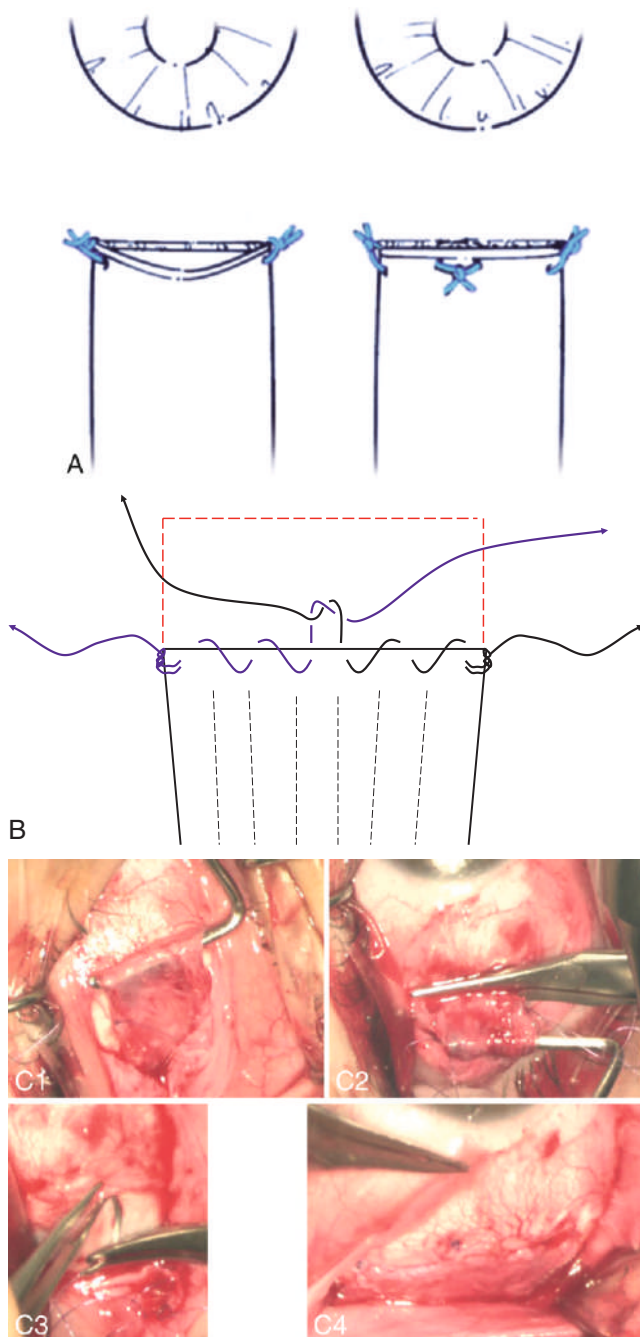
nécessaire, comme lors d'un recul musculaire, de compléter la réinsertion par un ou deux points intermédiaires en U ou mieux, en utilisant les brins montés de leur aiguille des points d'angle (figures 10.19A et B) :

- le muscle est faufile depuis ses angles jusqu'en son milieu; puis les deux fils sont passés d'arrière en avant à travers l'insertion sclérale (un peu à l'écart de son milieu pour éviter de blesser l'artère ciliaire longue postérieure) et noués entre eux; on assure la rectitude de la réinsertion par un serrage ajusté (figure 10.19C);
- ou les deux fils sont passés d'avant en arrière à travers l'insertion sclérale (un peu à l'écart du milieu), puis en regard à travers le muscle et noués entre eux au-dessus de lui.



#### Remarque

Le procédé de Malbran est celui dont l'exécution est la plus simple et la précision la plus facile à assurer.



**Fig. 10.19**

Résection musculaire selon Malbran.

A. Fixation de la partie moyenne du muscle par un point en U.

B et C. Fixation de la partie moyenne du muscle par faufiletage.

## Mise en place des sutures en partant de la sclère – procédé de Lancaster, 1918 [44] (figure 10.20)

Un myostat doit être mis en place sur le muscle, la mâchoire dépourvue de dents étant engagée en dessous de lui, à peu près au milieu du segment devant être résectionné

ou, si l'on préfère, en faisant coïncider le bord postérieur des mâchoires du myostat avec la limite postérieure de ce segment. Il faut veiller à ce que les mâchoires exercent une pression suffisante sur toute leur étendue, afin d'éviter que le muscle ne recule sur une partie ou la totalité de sa largeur.

Les vaisseaux ciliaires antérieurs sont ensuite cautérisés en avant de l'insertion tendineuse. Le tendon est désinséré à sa base, non pas au ras de la sclère, mais en laissant en place un éperon d'un quart ou d'un tiers de millimètre d'épaisseur; grâce à ses fibres transversales, cet éperon facilite l'amarrage scléral; avant de poursuivre, il faut mobiliser le muscle par rapport au globe pour vérifier l'absence d'insertions ou d'attaches fibreuses inhabituelles, et au besoin les sectionner.

Après quoi, les sutures peuvent être mises en place. Le globe étant tenu au moyen d'une pince fine, de type Bonn ou Castroviejo, au niveau de l'insertion, un monofil résorbable 7/0 ou un fil résorbable tressé 6/0 doublement armé est passé d'avant en arrière dans chacune des moitiés de l'insertion : l'un des brins est passé à l'extrémité de l'insertion (pour assurer un bon étalement de la réinsertion), l'autre fait un double passage scléral en va-et-vient pour finalement ressortir au milieu de l'insertion. Avec ces deux doubles fils, l'amarrage couvre toute la largeur de l'insertion, ce qui est la condition pour que le muscle puisse à son tour être fixé dans toute sa largeur. Les brins de chaque fil sont placés en attente sur une pince moustique, pour éviter l'inversion des fils passant au milieu de l'insertion (figure 10.20).

Ils sont passés tour à tour à travers le muscle, en allant de la face profonde à la face superficielle de celui-ci, chacun en regard de son passage scléral et à la distance, repérée au compas, du raccourcissement prévu (ou au bord postérieur des mâchoires du myostat, s'il a été placé à cette distance). La longueur de résection est donnée pour un muscle non étiré; il convient donc de faire les mesures sur le muscle le moins étiré possible (*cf. infra*).

Pour permettre le serrage des nœuds, l'assistant doit à la fois faire pivoter le globe en direction du muscle et tirer celui-ci en avant en le maintenant au contact du globe; le but est d'appliquer la ligne de passage des fils à travers le muscle sur l'insertion sclérale, sans user de la traction sur les fils; une telle traction aurait inévitablement pour effet de peigner le muscle.

Les brins de chacun des fils peuvent alors être noués par un nœud double fortement serré (si le myostat a été placé préalablement à la limite postérieure du segment à résectionner, il devra être légèrement avancé pour ne pas gêner le serrage des nœuds); la bonne position du nœud sur le muscle doit être impérativement vérifiée au compas et un éventuel effet de peignage corrigé; ce n'est qu'ensuite que le nœud pourra être bloqué par un deuxième nœud double inversé ou par deux nœuds simples chaque fois inversés (figure 10.20B).

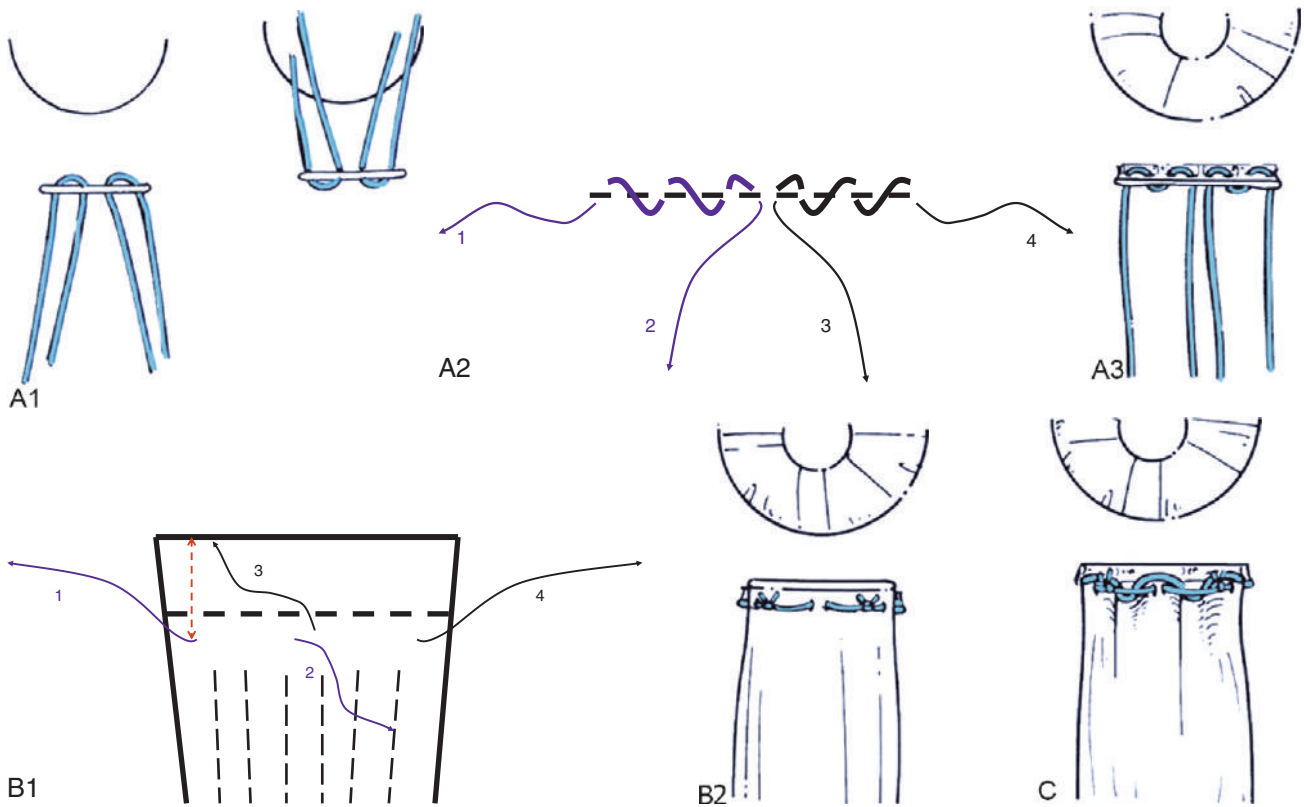


Fig. 10.20

Résection musculaire selon Lancaster : schémas.

A et détail. Passage des fils dans la sclère, soit d'avant en arrière, soit d'arrière en avant. B et détails. Passages des fils à travers le muscle et serrage des nœuds. C. Serrage incorrect.

Il faut à tout prix éviter, en préparant le deuxième nœud, que l'un ou les brins ne viennent tirer sur le nœud en place; cela aurait pour effet de desserrer celui-ci et de relâcher la fixation du muscle (figure 10.20C); si tel était le cas, le premier nœud devrait être repris. Les brins sont sectionnés à 2 mm des nœuds, pour éviter que ceux-ci ne se défassent.

fonde à la face superficielle. En procédant ainsi, on évite en outre de confondre les brins médians : il y a, sortant du milieu du muscle, un brin armé d'une aiguille et un brin non armé, le premier étant à nouer avec le brin non armé et le second avec le brin armé venant du bord du muscle.



### Complément

Il est en fait possible de faire l'économie d'une aiguillée, de la façon suivante : un fil doublement armé est passé comme il vient d'être décrit dans l'une des moitiés de l'insertion et dans la moitié correspondante du muscle; le brin passé près du bord du muscle, laissé trois fois plus long que l'autre, est coupé au tiers; la moitié de fil ainsi récupérée, armée à une seule de ses extrémités, est d'abord passée à travers le muscle, en son milieu et à la distance voulue, de la face superficielle à la face profonde, puis dans l'autre moitié de l'insertion comme précédemment, et enfin à travers le muscle, près de son autre bord, de la face pro-

Enfin, le muscle est réséqué à 2 mm des nœuds; cette marge de sécurité a pour but d'éviter que le muscle ne recule après section, en glissant à travers et autour des nœuds. La longueur réséquée au sens strict est ainsi inférieure de 2 mm à la longueur de muscle réellement exclue.

### Les grandes résections

Il est des situations où de grandes résections sont nécessaires, en cas d'hyperlaxité musculaire, de paralysie oculomotrice ou de nystagmus notamment.

Pour de telles résections, le muscle doit être dégagé loin en arrière, parfois jusqu'à la limite postérieure du foramen. Leur effet est moins prévisible en raison de la mise sous tension de la capsule de Tenon et les ligaments suspenseurs



du globe; il est en général majoré par rapport à l'effet d'une résection moyenne (cf. chapitre 7).

Effectuées de façon isolée, elles peuvent entraîner une énoptalmie et une diminution de l'ouverture de la fente palpébrale. Cette disgrâce est évitée si un recul de l'antagoniste homolatéral leur est associé.



### Complément

Tous les procédés qui mutilent le muscle exposent à une fibrose musculaire étendue; ils donnent en outre des résultats très variables et peu prévisibles; toute reprise opératoire est difficile, voire impossible. C'est pourquoi ils doivent être *abandonnés*.

## Avancement musculaire

### Avancement isolé

L'intérêt d'avancer une insertion tendineuse est d'allonger l'arc de contact et en même temps de conserver une plus grande longueur de muscle actif. Il faut donc éviter que ne se constitue une adhérence le long de l'insertion sclérale primitive, faute de quoi l'arc de contact resterait inchangé et la partie du muscle comprise entre son ancienne et sa nouvelle insertion serait fonctionnellement exclue. Pour y parvenir, il faut que la sclère soit parfaitement lisse à l'endroit de la désinsertion, c'est-à-dire que le muscle ait été désinséré au ras de la sclère, et interposer à cet endroit une lame de *Vicryl* entre le muscle et la sclère.

C'est avant tout en cas de surcorrection consécutive et de réintervention sur un muscle préalablement reculé, que l'on est amené à pratiquer un avancement musculotendineux, ou plus exactement un réavancement; selon ce qu'il faut corriger, la réinsertion peut se faire à l'endroit de l'insertion primitive, qui est toujours reconnaissable, ou plus en arrière, entre celle-ci et la seconde insertion; parfois au contraire, il faut ajouter une résection à la réimplantation à l'insertion primitive. Si l'état de la sclère est irrégulier à l'endroit de la seconde insertion, on a intérêt à interposer en regard une lame de *Vicryl*.

### Avancement associé à une résection

On obtient un petit effet d'avancement si, en plaçant les sutures en partant de la sclère, les fils sont passés dans l'insertion sclérale *d'arrière en avant*: le muscle se trouve ainsi réinséré juste en avant de son insertion primitive (figure 10.20A).

On peut également, quelle que soit la manière de placer les sutures, amarrer celles-ci à la sclère à 1 ou 2 mm en avant de l'insertion primitive.



### À retenir

Ce qui compte en définitive dans les techniques de renforcement musculaire, c'est qu'elles soient aussi peu traumatisantes que possible [45] et que le renforcement soit égal sur toute la largeur du muscle.

À cet égard, le plissement musculaire, aussi efficace que la résection, constitue incontestablement un traumatisme opératoire moindre que la résection, en particulier parce qu'il permet d'épargner les vaisseaux ciliaires antérieurs. Dès le lendemain de l'opération, les yeux sont moins enflammés. Même si le pli est suturé en avant de l'insertion musculaire, il ne laisse pas plus de traces extérieurement visibles que les autres procédés opératoires. Il ne persiste en particulier pas d'épaississement sous-conjonctival, ni de rougeur en regard du pli, même pour un pli de 6 à 8 mm. Autre avantage, en cas de surcorrection flagrante, le pli peut être défait dans les jours suivant l'intervention par simple section des sutures sous anesthésie de contact.

La résection de première intention est réservée aujourd'hui aux grandes résections. En revanche, ce procédé est souvent le seul possible pour corriger un strabisme consécutif, en quel cas il permet en outre de rectifier au besoin la position du muscle et de lui rendre son étalement normal.

## Sutures et chirurgie ajustables

L'*ajustement per- ou postopératoire* sous le contrôle du test de l'écran, chez un sujet éveillé et disposant de son jeu musculaire normal, est une manière pragmatique de pallier les impondérables qui peuvent entacher les calculs du dosage. C'est ce qu'Annette Spielmann a appelé « la chirurgie réglable » [46]; l'expression *chirurgie ajustable* nous paraît toutefois préférable, car elle est plus juste; elle a également été adoptée dans les autres langues scientifiques.



### Complément

Les premières sutures permettant un ajustement postopératoire précoce de la position des yeux remontent à von Graefe en 1855 et Gräfe en 1876; c'était la première *Fadenoperation* [30]. Les sutures de la ténotomie contrôlée de Bielschowsky, nouées



par-dessus la conjonctive, étaient également ajustables (cf. p. 186). Mais c'est avec la technique d'enroulement du tendon d'O'Connor (1921), appelée *cinch*, aujourd'hui abandonnée, que s'est répandue la pratique d'ajuster le résultat opératoire à un moment où la situation anatomique est encore labile, mais les effets de l'anesthésie déjà dissipés [7]. La technique du renforcement musculaire avec une suture à trois, et plus tard à deux niveaux de Harms (1940) n'a trouvé que peu d'écho. L'idée des sutures ajustables a été relancée par Jampolsky en 1974 [4] et reprise depuis lors par un certain nombre d'auteurs, aussi bien aux États-Unis qu'ailleurs [47].

## Ajustement peropératoire

L'ajustement peropératoire en un temps, sur la table d'opération, s'applique avant tout aux déséquilibres oculomoteurs où l'effet opératoire est difficile à prévoir, telles les myopathies endocriniennes ou les ex- ou incyclotorsions [47]. Pour être réalisable, les conditions suivantes doivent être réunies :

- le patient doit pouvoir coopérer, c'est-à-dire être en mesure de passer de la position allongée à la position assise, pour fixer un spot ou une raie lumineuse et vice versa, autant de fois que nécessaire au cours même de l'intervention ;
- l'asepsie doit pouvoir être assurée au cours de ces manœuvres d'ajustement ;
- l'intervention doit pouvoir être effectuée en anesthésie topique ; un *stand by* anesthésique est cependant indispensable en raison des réactions possibles à la traction sur les muscles oculomoteurs, et aussi pour pouvoir, le cas échéant, prendre le relais avec une anesthésie générale de courte durée (cf. chapitre 6) ;
- la technique de suture doit se prêter aisément à un ajustement, sans pour autant compromettre le bon étalement du muscle.

## Techniques des sutures ajustables et de l'ajustement postopératoire précoce

L'ajustement postopératoire précoce, c'est-à-dire en deux temps, se fait le soir même ou le lendemain de l'intervention, une fois les effets de l'anesthésie dissipés ; il nécessite une suture particulière, facile à serrer ou desserrer, sans obliger à réintervenir à proprement dit. L'ajustement peut se concevoir aussi bien pour un recul que pour une résection.



### À retenir

La suture ajustable doit répondre à deux exigences fondamentales :

- être simple à réaliser et facile à ajuster ;
- garantir en même temps l'étalement normal du muscle.

Elle doit en outre remplir les conditions suivantes :

- l'assujettissement du muscle à la suture doit être sûr, pour que le muscle ne risque pas d'échapper ;
- le tracé de la suture doit être aussi simple que possible, pour que celle-ci puisse coulisser facilement ;
- les nœuds doivent pouvoir se serrer et se desserrer aisément, sans risque de rupture du fil ;
- l'ajustement doit pouvoir se faire sous anesthésie topique ;
- l'ajustement doit être le même aux deux extrémités du tendon musculaire ;
- la régularité du plan conjonctival doit pouvoir être rétablie.

## Recul ajustable

Parmi les techniques de suture ajustable à un nœud qui ont été proposées, celle de Roggenkämper [48], décrite ici, répond le mieux aux exigences requises (cf. *supra*).

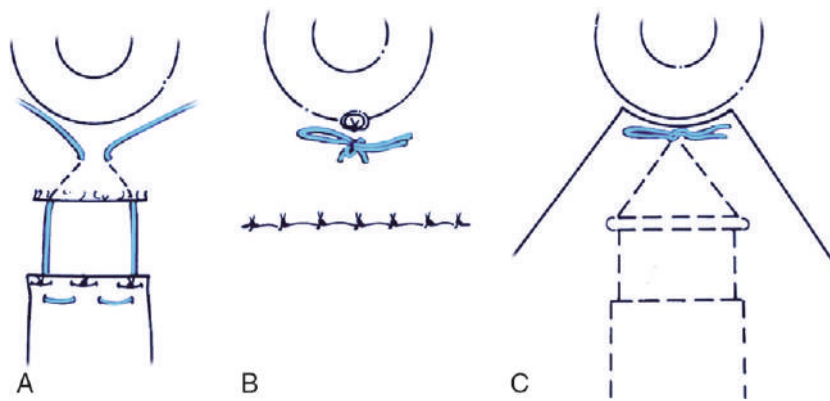
Le muscle est abordé de la façon habituelle.

Avant d'être désinsérée, l'extrémité tendineuse du muscle doit être solidement assujettie au fil de la suture ; la manière diffère selon que ce fil est résorbable ou non ; dans les deux cas, le monofil 7/0 ou le fil tressé 6/0 est faufile d'un bord à l'autre du tendon, très près de son extrémité ; s'il est résorbable, il est noué de chaque côté au bord du tendon pour assurer l'amarrage ; s'il ne l'est pas, il ne doit pas être noué, pour pouvoir être ensuite retiré (figure 10.21A).

Le tendon est désinséré au ras de la sclère.

Après quoi, les fils provenant des deux angles de l'extrémité tendineuse sont amarrés à la sclère : ils sont passés d'arrière en avant dans la sclère, de part et d'autre à 2 ou 3 mm (selon l'importance du recul envisagé) au-delà de l'extrémité de l'insertion primitive du muscle<sup>4</sup> ; on s'assure par plusieurs mouvements de va-et-vient de leur bon glissement dans le tunnel scléral.

<sup>4</sup> Seule modification apportée à la technique de Roggenkämper.



**Fig. 10.21**

Recul ajustable selon Roggenkämper.



### Complément

Selon le cas, lors de reprises opératoires en particulier, il peut être préférable d'avancer ou de reculer de 1 ou 2 mm les points d'amarrage scléral pour faciliter les manœuvres d'ajustement [6]. Les passages plus antérieurs permettent, le cas échéant, de transformer le recul en avancement au moment de l'ajustement. Enfin les passages scléaux peuvent au besoin être décalés verticalement pour les droits horizontaux ou horizontalement pour les droits verticaux (cf. p. 231).

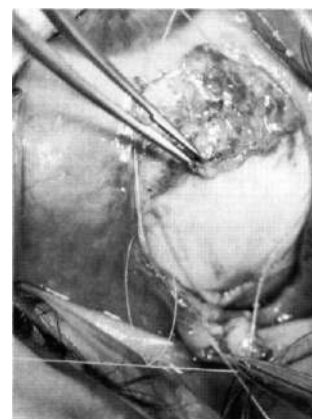
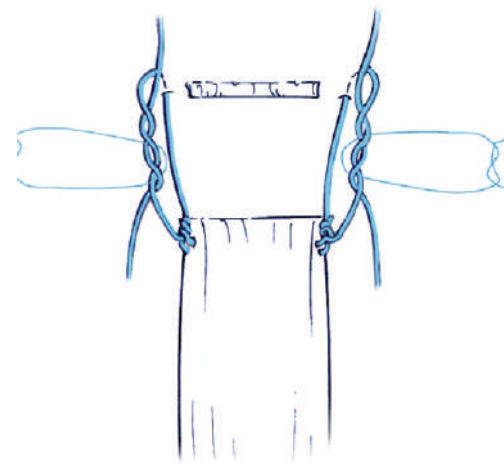
Partant de ces points d'amarrage, les fils sont ensuite rapprochés l'un de l'autre par un tunnel scléral de 5 à 6 mm de long, oblique médialement et en avant jusqu'à 2 ou 3 mm du limbe (figure 10.21A).

Ils sont enfin passés à travers une petite boutonnière pratiquée dans la conjonctive en regard de leur émergence de la sclère; ils sont réunis dans une boucle de fil serrée autour d'eux, dans laquelle ils peuvent cependant coulisser, ou noués entre eux au moyen d'un nœud simple doublé d'un nœud de lacet, facile à défaire. La suture est réglée de manière à surdoser légèrement le recul du muscle.

La conjonctive est réinsérée normalement. Il est utile d'inclure la boucle d'un second fil dans la suture [47] ou de placer une petite anse au limbe [48] afin de pouvoir mobiliser plus facilement le nœud lors de l'ajustement.

L'un de nous (A. Roth) a proposé une méthode à deux nœuds [7] (figure 10.22).

Les fils de suture (monofil résorbable 7/0 ou fil tressé résorbable 6/0) sont fixés aux angles de l'extrémité du tendon et le muscle est désinséré comme pour le recul avec anses habituel.



**Fig. 10.22**

Recul ajustable selon Roth.

Les anses sont amarrées à 2 ou 3 mm de part et d'autre de l'insertion primitive, selon l'importance du recul envisagé.

Elles sont fermées provisoirement avec un nœud double ou un nœud de lacet; la longueur des anses est réglée pour un léger surdosage.

La conjonctive peut être remise en place et suturée normalement, en laissant les fils émerger par les incisions de refend de la voie d'abord limbique ou les extrémités de la voie périphérique.

Si l'effet opératoire doit éventuellement pouvoir être augmenté, on place en outre une boucle d'un autre fil (par exemple Vicryl 8/0) dans chacune des anses; ces boucles doivent être assez longues pour pouvoir émerger de l'incision, comme les fils de suture; elles permettent de desserrer aisément les nœuds provisoires et d'allonger les anses lors de l'ajustement.

Cette technique a, comme la précédente, le double avantage de la simplicité et du bon étalement final du muscle.



### Complément

**Le but des sutures ajustables est de permettre des réglages précis de la position oculaire; c'est pourquoi les ajustements plus grossiers au moyen de sutures à deux niveaux ne sont plus d'actualité.**

## Résection ou plissement ajustable

Les sutures ajustables s'appliquent de la même manière aux résections [47] :

- le fil doublement armé de la suture est passé à travers le muscle et amarré à lui de la même manière que pour un recul, mais plus postérieurement, à la distance de l'insertion musculaire correspondant à la résection apparemment la plus appropriée;
- le muscle est réséqué à 2 mm en avant de la suture;
- après quoi, les fils provenant des deux bords du muscle sont amarrés à la sclère : ils sont passés d'arrière en avant dans la sclère, de part et d'autre à 2 ou 3 mm au-delà de l'extrémité de l'insertion primitive du muscle, soit à sa hauteur, soit légèrement plus en avant;
- la mise en place de la suture se poursuit comme pour un recul ajustable;
- la suture est réglée de manière à sous-doser légèrement le renforcement musculaire. Au moment de l'ajustement, il sera possible d'avancer, mais aussi de reculer le muscle par rapport aux points d'amarrage scléral.

Ce procédé s'applique tout aussi bien aux réavancements musculaires.

Si la résection doit être large ou si le muscle a déjà été opéré et qu'il est peu extensible, il est préférable d'utiliser une technique à deux sutures, une suture par moitié de muscle, les deux empiétant l'une sur l'autre au centre; les fils sont amarrés à la sclère, les uns de part et d'autre à 2 ou 3 mm au-delà de l'extrémité de l'insertion primitive du

muscle, les autres en regard du milieu du celui-ci, soit à la hauteur de l'insertion, soit légèrement plus en avant.

Le plissement musculaire est techniquement plus difficile :

- deux sutures (une par moitié de muscle) sont amarrées au muscle à l'endroit de ce qui sera la tête du plissement;
- les passages scléaux sont placés plus ou moins en avant de l'insertion musculotendineuse selon l'importance du plissement envisagé, les uns de part et d'autre à 2 ou 3 mm au-delà de l'extrémité de l'insertion primitive du muscle, les autres en regard du milieu du celui-ci;
- la mise en place des sutures se poursuit comme pour une résection;
- les sutures sont réglées de manière à sous-doser légèrement le plissement musculaire.

En fin de l'une comme de l'autre de ces interventions, un collyre anti-inflammatoire et antibiotique est injecté sous la conjonctive pour certains ou simplement instillé pour d'autres; le collyre est préférable à la pommade qui rendrait les fils insaisissables.

Il faut enfin mentionner le fil de traction proposé par Jampolsky [47] qui peut tenir lieu de résection ajustable, par exemple dans le cas d'un muscle déjà plusieurs fois opéré. La technique est décrite au chapitre 11.

## Ajustement

Avant d'être appliqué, le procédé doit être expliqué au patient pour s'assurer une bonne coopération de sa part. L'âge minimum à partir duquel il est possible d'envisager l'ajustement d'une suture est de 8 à 12 ans selon les opérateurs qui en ont une grande habitude; il est en fait très variable d'un sujet à l'autre : un ajustement peut être possible chez tel enfant, alors qu'il ne l'est d'aucune façon chez tel adulte.

L'ajustement peut se faire dès le soir même de l'intervention, mais il se fait le plus souvent le lendemain matin.

Le patient doit être à jeun, pour le cas où une complication nécessiterait une neuroleptanalgie ou une anesthésie générale. Il reçoit, à titre de prémédication, un antalgique, éventuellement de l'atropine. Un anxiolytique peut être utile, mais il ne doit en aucun cas être hypnotique, le patient devant être parfaitement éveillé.

Une anesthésie topique, appliquée pendant les 20 minutes précédant l'ajustement, est généralement suffisante; pour un meilleur confort du patient, il est bon d'instiller également une goutte d'anesthésique dans l'autre œil, même s'il n'a pas été opéré.

Le patient doit pouvoir être redressé et allongé. On lui demande, lorsqu'il est assis, de fixer un point éloigné, puis rapproché, pendant qu'on effectue le test de l'écran

unilatéral qui va guider l'ajustement; puis on lui demande de suivre un objet dans les différentes directions du regard pour obtenir un jeu des forces actives et passives aussi proche que possible de la normale; on répète ensuite le test de l'écran et ainsi plusieurs fois de suite.

Selon le résultat du test de l'écran, il se peut qu'aucun ajustement ne soit nécessaire. D'autres fois, le muscle doit être tendu ou retendu ou au contraire relâché: le serrage de la suture est toujours plus facile que son relâchement. On commence, s'il y a lieu, par défaire le nœud de lacet :

- pour *tendre* le muscle, il faut soulever le ou les nœuds de la longueur dont on veut avancer le muscle; on vérifie la mesure avant de serrer le ou les nœuds d'autant<sup>5</sup>;
- pour *relâcher* le muscle, on procède dans l'ordre inverse; il faut ouvrir le ou les nœuds de la longueur voulue<sup>5</sup>, puis demander au patient de regarder de façon brusque dans la direction du muscle dont on ajuste la position pour faire reculer celui-ci; si cette manœuvre n'est pas suffisante, elle est répétée en retenant le globe en position primaire ou dans la position opposée.

Après chaque ajustement, on assure à nouveau provisoirement le ou les nœuds et on reprend le test de l'écran et la mobilisation des yeux. On procède ainsi jusqu'au moment où les yeux sont correctement alignés.

Si la position des yeux est d'emblée satisfaisante, ou dès que la position voulue a été atteinte, la ou les sutures sont nouées définitivement de la façon habituelle; la ou les boucles de traction sont retirées.

La suture de la conjonctive peut être effectuée ou complétée ensuite.

Un collyre antibiotique est instillé. Aucun pansement n'est nécessaire, à moins qu'une anesthésie parabolbaire n'ait été pratiquée.

Des incidents sont possibles au cours de l'ajustement :

- l'ajustement peut être difficile, si le patient coopère mal; il peut l'être également si le ou les nœuds provisoires sont trop serrés ou trop enfouis dans la sclère ou la conjonctive et se laissent mal desserrer ou serrer; la boucle de traction placée dans la suture est alors très utile. Il faut faire preuve de beaucoup de patience pour ne pas endommager les fils en les saisissant de façon intempestive avec des pinces à griffes. Si malgré toutes les précautions prises, l'ajustement s'avère impossible, on se contentera de nouer les nœuds et de couper les fils;
- la réouverture de la conjonctive (*cf. infra*);
- l'incident local le plus fâcheux est *la rupture ou le lâchage d'un fil* à la base ou très près d'un nœud incomplètement noué; une anesthésie parabolbaire peut être nécessaire

pour pouvoir replacer la suture;

- l'ajustement peut provoquer une réaction vagale légère, passant inaperçue (ralentissement du pouls et chute de la tension artérielle) ou être plus bruyante; il faut toujours pouvoir allonger immédiatement le patient.

### Problème de la conjonctive

Il n'est jamais très satisfaisant de laisser la conjonctive non suturée, car la cicatrisation risque d'être irrégulière. Une conjonctive sans cicatrice visible compte pour une large part dans la qualité du résultat final. C'est pourquoi il nous paraît toujours préférable de suturer la conjonctive, en pratiquant une boutonnière qui permet l'ajustement au-dessus d'elle ou en utilisant les incisions de refend de la voie d'abord limbique. Il ne faut pas hésiter à compléter ou à corriger si nécessaire la suture de la conjonctive immédiatement après l'ajustement, l'anesthésie de contact étant tout à fait suffisante pour cela.

### Pratique de la chirurgie ajustable

Les sutures ajustables élargissent l'éventail des possibilités opératoires de la chirurgie des strabismes. La plus grande sécurité qu'elles offrent pour parvenir à une correction satisfaisante est appréciée des patients [9]. Il est des situations où elles sont d'une utilité certaine, mais aussi d'autres où elles sont contre-productives. La question est donc de savoir quelles en sont les bonnes indications.

Les sutures ajustables sont utiles lorsque :

- les facteurs mécaniques musculocapsulaires tiennent une place prépondérante et rendent les résultats post-opératoires peu prévisibles;
- paradoxalement les résultats immédiats ont plus de chances d'être peu ou non évolutifs et donc plus stables à moyen et long terme [49,50];
- il existe un risque de diplopie.

Ces situations se voient le plus souvent en cas de strabismes postparalytiques, mais aussi de strabismes concomitants anciens, résiduels ou consécutifs, où les facteurs d'imprévisibilité sont accrus du fait d'altérations musculaires et/ou de cicatrices musculoténoniennes, d'impotence musculaire, de myopathie endocrinienne par exemple. Dans ces cas, les sutures ajustables permettent d'éviter plus sûrement un temps opératoire supplémentaire.

Elles sont, en revanche, contre-indiquées pour des raisons théoriques et pratiques, lorsque la situation postopératoire a toutes les chances de rester évolutive. Ainsi, après une opération de strabisme concomitant de l'enfant (*cf. chapitre 18*), la position des yeux au lendemain de

5 Ou déplacer la boucle de fil coulissant autour des brins.

l'intervention ne préjuge pas nécessairement du résultat éloigné 1 ou 2 ans ou davantage plus tard. Un ajustement précoce, le plus souvent irréalisable à l'âge où l'on opère la majorité de ces strabismes, n'empêcherait aucunement une variation consécutive de l'angle strabique.

Les sutures ajustables, dont l'utilité est certaine, ne constituent pas une simplification. Au contraire, elles sont, techniquement parlant, plus difficiles que les opérations conventionnelles. Quel que soit le procédé utilisé (recul, résection ou plissement), il faut savoir choisir le muscle où l'ajustement sera le plus profitable. L'ajustement doit :

- être aisé et confortable pour le patient;
- préserver l'anatomie fonctionnelle du muscle;
- respecter les plans ténonien et conjonctival.

La précision de l'ajustement est de l'ordre du millimètre, c'est-à-dire qu'elle ne dépasse pas celle d'un dosage approximatif.



### Points clés

- La chirurgie ajustable ne saurait être conçue comme un ensemble de techniques pouvant se substituer au dosage microchirurgical conventionnel. Elle n'est pas un mode de dosage de routine : elle ne remplace pas le calcul du dosage ; elle n'est pas le mode de dosage du débutant, de celui qui trouve les calculs trop compliqués, de celui qui est hésitant. Les procédés ajustables ont, eux aussi, leurs impondérables et leurs limites.
- La chirurgie ajustable ne s'oppose pas à la microchirurgie. Au contraire, elle la complète lorsqu'une opération ajustable est indiquée : à condition d'être exécutée selon les techniques microchirurgicales usuelles, celle-ci peut être un apport utile.

## Précision opératoire pour un dosage plus précis

Il règne encore un certain scepticisme au sujet de la possibilité d'atteindre un plus grand niveau de précision au cours des interventions pour strabisme. On reconnaît au mieux que des mesures peuvent être utiles et valables pour un opérateur donné ; mais on estime qu'elles ne sauraient être transposées d'un opérateur à un autre. Pourquoi la chirurgie

des strabismes ne pourrait-elle pas atteindre la même précision que celle du segment antérieur ou postérieur de l'œil ? Si des différences de détails s'additionnent au cours d'une intervention, le dosage effectué sera inévitablement modifié ; il n'y aura rien d'étonnant à ce que le résultat final soit alors peu prévisible.

Comment parvient-on à une plus grande précision opératoire ? En réduisant à tous les stades la variabilité de chaque détail opératoire lors :

- de la prise des mesures sur la sclère et les muscles ;
- du passage des sutures dans les muscles et la sclère ;
- du serrage des nœuds [7,8,51].

## Insertion primitive comme repère de mesure

Contrairement à certains auteurs, comme Helveston [52], nous pensons que l'insertion primitive du muscle est un repère plus précis et mieux adapté au but recherché que le limbe ; celui-ci est déjà peu précis en lui-même ; la distance de l'insertion d'un muscle donné varie d'un sujet à l'autre et même d'un œil à l'autre [7,8] ; or ce n'est pas en plaçant le muscle à une certaine distance du limbe, mais bien en *modifiant sa position d'une certaine quantité par rapport à son insertion primitive* que nous pouvons espérer corriger la déviation strabique.

## Réduire les variations au niveau de la sclère

Les sources de variations au niveau de la sclère sont liées à la morphologie de l'insertion primitive du muscle, qui sert de repère de mesure pour la réinsertion musculaire lors d'un recul ou pour une myopexie postérieure.

Ce repère peut être net si l'insertion se limite à une ligne étroite, comme c'est le plus souvent le cas pour les droits latéraux.

Il n'en est pas de même pour les droits médiaux ou verticaux, dont l'insertion a constamment une largeur de 1 à 2 mm ; ainsi la quantité opérée ne sera-t-elle pas la même selon que l'on aura rapporté la mesure au bord antérieur, au bord postérieur ou à la partie moyenne de l'insertion : chaque opérateur doit toujours s'en tenir au même choix (et l'indiquer s'il présente sa technique ou ses résultats) et calculer le dosage en conséquence. Le plus commode est en fait de prendre pour repère les extrémités en pointe de l'insertion, en ne tenant bien évidemment pas compte d'éventuelles petites incurvations terminales.



## Réduire les variations au niveau du muscle

Lors du *passage* des fils à travers le tendon en vue d'un *recul*, il est inévitable de perdre une petite longueur de ce tendon (de 0,5 mm environ, en passant l'aiguille entre le crochet qui tient le muscle et l'insertion); il convient d'en tenir compte, pour ne pas réduire d'autant le geste et éviter d'ajouter un effet de résection.

Lors d'un plissement ou d'une résection, les variations sont liées aux mesures effectuées sur le corps musculaire, au passage des fils à travers lui et à sa fixation ou sa réinsertion.

Selon qu'au moment de la mesure le muscle est plus ou moins étiré, la zone qui, finalement, fera l'objet du plissement ou de la résection sera plus petite ou plus grande. Cela ne vaut guère pour les droits latéraux dont les neuf derniers millimètres sont tendineux, donc pas ou peu extensibles, mais pour les droits médiaux dont seuls les quatre derniers millimètres sont tendineux.

Ainsi le droit médial mesure-t-il normalement, dans sa partie musculaire seule, environ 40,8 mm; s'il est étiré de 10 mm, la longueur de la partie musculaire passe de 40,8 à 50,8 mm, c'est-à-dire qu'elle s'allonge de 25 %; si l'on mesure et l'on résèque 7 mm (4 mm de tendon et 3 mm de muscle étiré à 4 mm) de ce muscle étiré (en cas de muscle hyperextensible notamment), on n'aura finalement réalisé qu'une résection de 6 mm du muscle en position primaire.

La quantité opérée dépend donc de la position dans laquelle la mesure aura été faite. Plus un muscle est extensible, plus on aura tendance à tirer loin l'insertion; et par conséquent la partie véritablement réséquée sera d'autant plus petite. Il convient donc, étant entendu qu'il est impossible en pratique de faire une mesure sur le muscle en position primaire, de faire celle-ci sur un muscle aussi peu étiré que possible.

Lors du passage des fils à travers le muscle pour un plissement ou une résection, les fils risquent ensuite de glisser le long des fibres musculaires: il convient donc de toujours vérifier leur bonne position au moment de les nouer et de les serrer sur le muscle.

Dans tous les cas, la largeur des points ne doit pas dépasser 2 mm; des points trop larges dissocieraient le corps musculaire en deux faisceaux que les nœuds tasserait, ce qui raccourcirait le muscle d'autant.

La réinsertion doit redonner au muscle son étalement normal et l'insertion doit être à nouveau rectiligne. Si, après recul, anses, résection ou plissement, celle-ci devait être trop large, le muscle s'en trouverait raccourci; si, au

contraire, elle devait être trop étroite, elle dessinerait un arc de cercle vers l'arrière et le muscle s'en trouverait reculé d'autant.

Si malgré un étalement correct, l'insertion reste incurvée vers l'arrière<sup>6</sup>, il convient de fixer la partie moyenne du muscle par un ou deux points intermédiaires (*cf. supra*).

## Réduire les variations et parfaire le dosage lors du serrage des nœuds

Les variations au moment du *serrage des nœuds* sont aussi déterminantes.

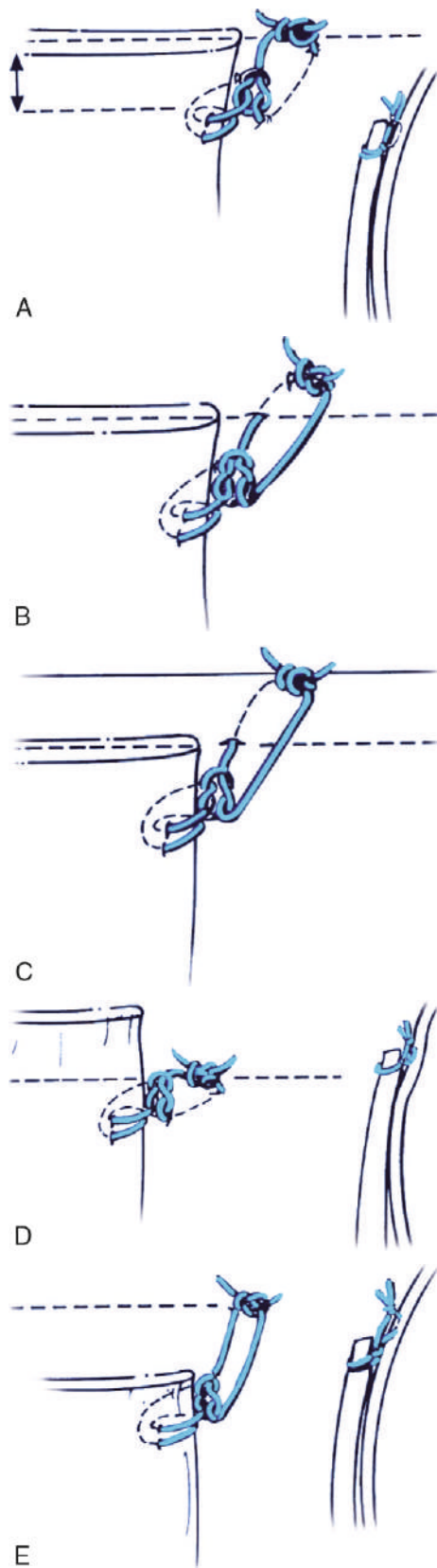
Nous venons de montrer ci-dessus qu'il faut veiller à un serrage suffisant des nœuds sur le muscle, de manière à ce que celui-ci ne puisse pas reculer après la section des brins des sutures; il faut, en d'autres termes, éviter l'effet de peignage. Cela vaut aussi bien pour les fils de fixation passés au bord du muscle, que pour les fils passés directement de l'insertion à travers le corps musculaire et noués au-dessus de lui.

Au niveau de la sclère, la suture musculaire vient au maximum en butée au point de pénétration postérieur du passage scléral. Pour amener l'extrémité tendineuse à l'endroit voulu, le serrage du nœud sera plus ou moins complet, selon la position du passage scléral ([figures 10.23A à C](#)). Cependant, si celui-ci est long et si le nœud est fortement serré, l'extrémité musculaire se trouvera avancée en regard de la partie moyenne ou même antérieure du passage scléral ([figure 10.23D](#)). À l'inverse, si le serrage est lâche, l'extrémité musculaire s'en trouvera reculée d'autant ([figure 10.23E](#)).

Il s'ensuit que le serrage permet en même temps de parfaire le dosage opératoire. Ce qui compte en définitive, c'est la longueur du déplacement musculaire réalisé, c'est-à-dire la longueur de muscle effectivement exclue en cas de plissement ou de résection, ou la distance entre l'insertion primitive et l'extrémité antérieure du muscle en cas de recul classique ou avec anses.

Ce n'est qu'au moment du serrage des nœuds des points de (re)fixation sclérale que le dosage opératoire est définitivement arrêté et fixé. Ce stade est donc essentiel et décisif; c'est finalement par le serrage approprié des nœuds ou des anses que l'on obtiendra le dosage opératoire voulu.

<sup>6</sup> Cela peut être délibéré, mais va à l'encontre de la précision opératoire.



**Fig. 10.23**

Précision lors d'un recul musculaire.

A à C. Dosage correct. D. Sous-dosage. E. Surdosage.



### Points clés

Il va de soi que l'on opère avec soin; mais il faut en outre opérer avec précision. La précision est le résultat de choix techniques : le microscope opératoire, ou tout au moins les téléloupes, qui donnent une meilleure visualisation des détails opératoires, les instruments microchirurgicaux, les compas et les marqueurs exacts qui permettent d'affiner les gestes. Elle est aussi le résultat d'une succession de gestes précis qui réduisent la variabilité de chaque détail. Si l'on s'astreint à cette rigueur opératoire, la chirurgie musculaire peut effectivement atteindre une précision de l'ordre du demi-millimètre, ce qui représente un véritable progrès.

## Pratique de l'épargne vasculaire

La nature nous a dotés, comme tous les vertébrés, de deux artères ciliaires longues postérieures, l'une nasale et l'autre temporale; c'est pourquoi nous pouvons nous permettre de traiter avec désinvolture les artères ciliaires antérieures des muscles droits horizontaux sur lesquels porte principalement la chirurgie des strabismes. Il faut ajouter que la plupart des patients opérés sont jeunes et encore à l'abri du facteur de risque supplémentaire que représente la sclérose vasculaire.

L'aspect des vaisseaux ciliaires antérieurs sous microscope incite cependant à les épargner dans la mesure du possible, aussi bien lors de la dissection qu'au cours du temps musculaire lui-même.



### Complément

Roth a montré, dès 1984, que cette épargne est justifiée et bénéfique; il a décrit la manière de la réaliser pour chaque type d'intervention. Plus récemment McKeown *et al.*, Vila-Coro, Wright *et al.*, Freedmann *et al.*, Kowal *et al.* ont emboîté le pas [31,53].

## Épargne vasculaire lors de l'incision conjonctivale et ténonienne et du dégagement musculaire

Les voies d'abord telles qu'elles sont décrites au chapitre 9, aussi bien l'incision limbique que l'incision périphérique en deux plans ont, entre autres avantages, celui de

faciliter l'épargne de vaisseaux sous-conjonctivaux et intra- et sous-ténoniens.

La désinsertion limbique de la conjonctive est en elle-même peu hémorragique; de même l'incision périphérique séparée, parallèle au limbe, de la conjonctive ne touche-t-elle que peu de vaisseaux, au demeurant très fins; le saignement est en général peu abondant et de courte durée; s'il est un tant soit peu gênant, il ne faut pas hésiter à placer l'un ou l'autre point de coagulation.

L'incision radiaire conjointe de la conjonctivité et de la capsule de Tenon, au niveau des traits de refend de l'incision limbique, ou l'incision radiaire séparée de la capsule de Tenon de l'incision périphérique en deux plans ne trouvent que peu de vaisseaux sur leur trajet; ces vaisseaux, du moins les plus gros d'entre eux, ont en effet un trajet radiaire eux aussi, de sorte qu'il est tout à fait possible, grâce à la visualisation que donne la microscopie et des ciseaux fins, de les éviter ou de les laisser en dehors du champ opératoire, en d'autres termes, de ne pas les sectionner; on évite de la même manière de blesser les veines émissaires à la surface de la sclère.

À l'endroit de l'insertion sclérale des muscles droits, les vaisseaux ciliaires antérieurs sont masqués par une capsule de Tenon épaisse et dense. C'est pour ne pas les blesser que l'on n'aborde pas l'insertion directement, mais qu'on la contourne pour arriver dans l'espace sous-ténonien latéromusculaire, libre d'obstacles vasculaires (cf. p. 163).

Ensuite, en tirant d'une part sur le crochet passé sous le muscle et en soulevant d'autre part le lambeau conjonctivo-ténonien, on a une vision suffisante pour arriver à séparer le feuillet ténonien superficiel du périmsium sous-jacent sans blesser les vaisseaux musculociliaires (cf. figures 1.12 et 1.14).

Il faut cependant rappeler que le dégagement de la face orbitaire du droit latéral est, en ce qui concerne l'épargne vasculaire, plus délicat que celui des autres muscles droits; en effet, les vaisseaux qui partent de la surface de ce muscle pour pénétrer dans le feuillet superficiel de la capsule de Tenon sont ici plus nombreux et plus volumineux; leur section sans précaution ou leur blessure est très hémorragique; si leur section ne peut être évitée, elle doit se faire entre deux points rapprochés de cautérisation.

Le corps musculaire ne doit pas être saisi, à l'aide de pinces par exemple, pour ne pas léser ses fibres, mais aussi pour éviter de le faire saigner; car un tel saignement est toujours difficile à tarir au cautère.

Au total, l'abord musculaire peut se faire sans provoquer de saignement notable.

Il se peut cependant, malgré le soin apporté à la dissection, qu'un saignement se produise à partir de vaisseaux qui n'ont pu être évités ou qui ont été blessés par inadvertance. Le débit de ces vaisseaux est loin d'être

négligeable et il suffit de la blessure de l'un d'eux pour voir instantanément le champ opératoire s'inonder. Si le saignement n'est pas maîtrisé, la poursuite de l'intervention s'en trouvera gênée; la dissection sera confuse, avec un risque accru d'endommager inutilement les tissus, de blesser d'autres vaisseaux, de provoquer ainsi de nouveaux saignements, etc.

Une hémostase méticuleuse et douce, faite au fur et à mesure, s'impose par conséquent.

### Épargne vasculaire lors des opérations de renforcement musculaire

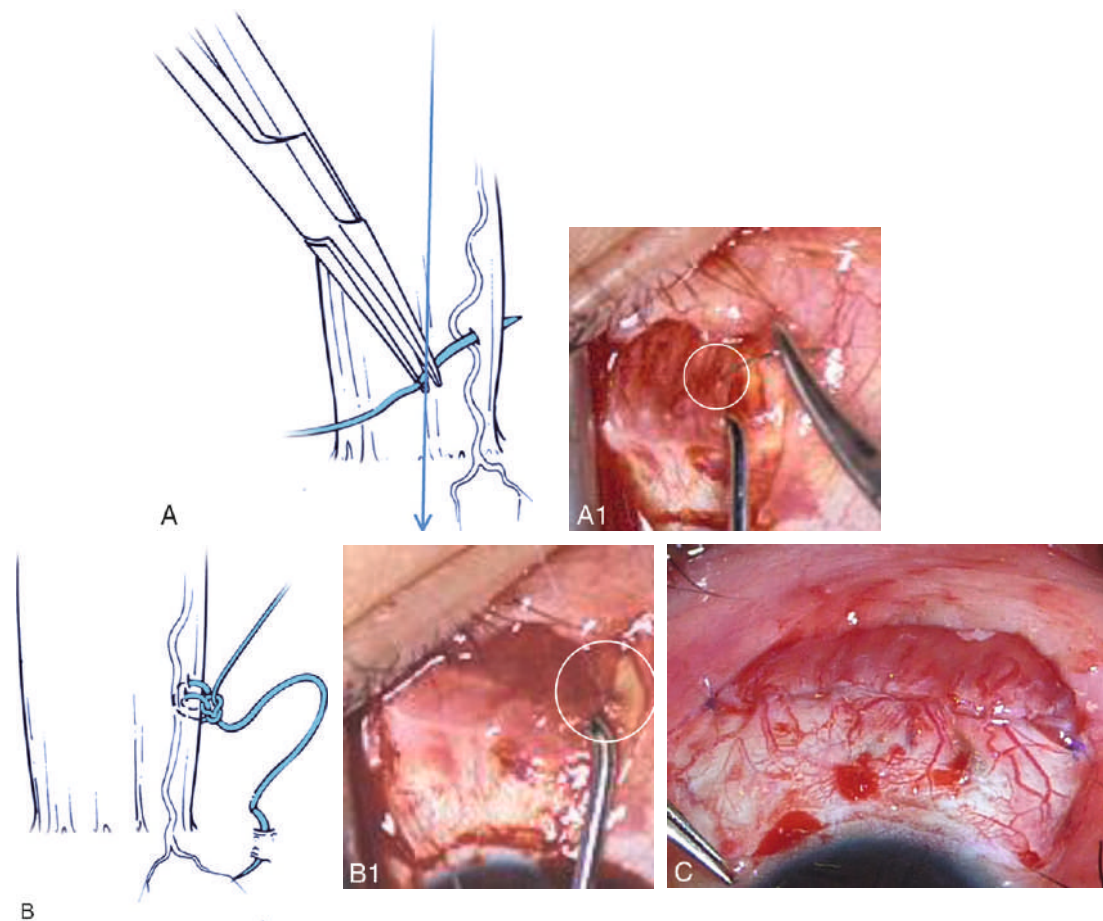
Lors de la résection d'un muscle droit, on ne peut éviter de sectionner les vaisseaux ciliaires antérieurs lorsque l'on désinsère le muscle. C'est l'une des raisons principales pour lesquelles nous avons abandonné les résections au profit des plissements musculaires, du moins en première intention. Il est possible, en effet, d'épargner, c'est-à-dire de ne pas sectionner, ni d'inclure dans les sutures, les vaisseaux musculociliaires lors du plissement d'un muscle droit en procédant comme nous l'avons décrit précédemment (cf. *supra* et [figure 10.24](#)) :

- les fils peuvent être amarrés aux bords du muscle sans inclure ces vaisseaux; ceux-ci se laissent facilement repousser lorsque leur trajet est proche du bord musculaire;
- les vaisseaux à la surface de la sclère, à proximité de l'insertion musculaire, peuvent rester en dehors des passages scléaux des fils;
- de même, lors de la fixation de la tête du plissement à la sclère, il est facile d'éviter d'inclure les vaisseaux de la tête du pli et ceux de la surface de la sclère dans les points de suture.

Le pli peut certes collaber temporairement la lumière des vaisseaux musculociliaires; mais la circulation n'est jamais totalement interrompue et elle peut retrouver, au bout de quelque temps, son régime antérieur grâce à l'ajustement des tissus, plus particulièrement des vaisseaux.

### Épargne vasculaire lors des opérations d'affaiblissement musculaire

Il est tout aussi inévitable de sectionner les vaisseaux ciliaires antérieurs lors de la désinsertion musculaire en vue du recul d'un muscle droit par l'une ou l'autre des techniques habituelles (cf. *supra*). La section de ces vaisseaux peut cependant être évitée de la manière suivante [7,8,53] :



**Fig. 10.24**

Épargne vasculaire lors d'un plissement musculaire.

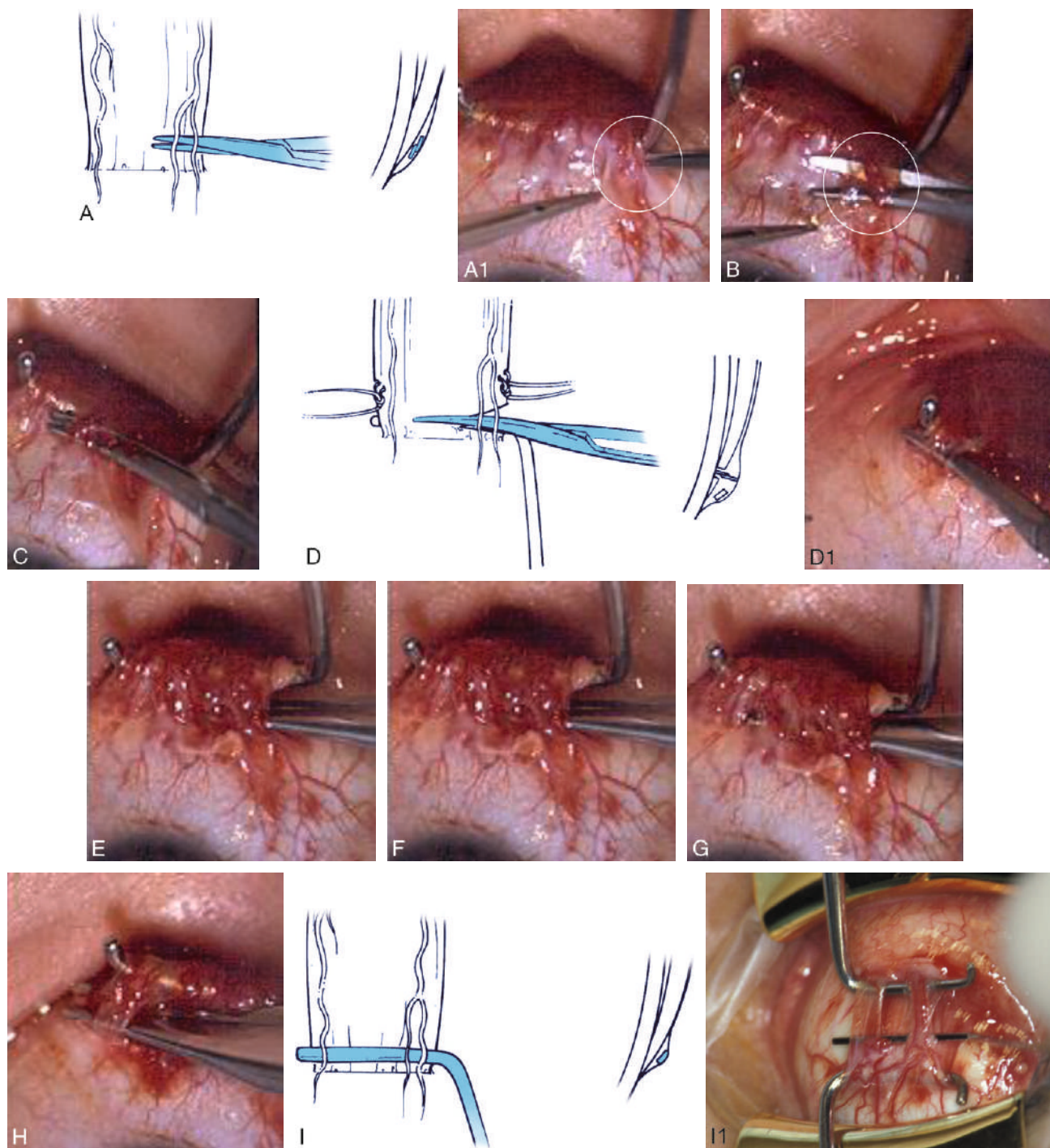
A et B. La fixation des sutures au bord du muscle évite d'inclure les vaisseaux proches. C. La fixation de la tête du plissement évite d'inclure les vaisseaux musculaires et épiscléraux.

- il convient tout d'abord de décoller le plan superficiel, c'est-à-dire le périmysium et les vaisseaux musculociliaires qu'il contient, du plan tendineux proprement dit, en regard de l'insertion musculaire et sur quelques millimètres en arrière d'elle; ce clivage, pour lequel on se sert de ciseaux très fins, mais mousses, peut se faire d'un seul tenant sur toute la largeur du tendon ou en plusieurs segments, uniquement à l'endroit des vaisseaux; le clivage achevé, il faut pouvoir passer une spatule à iris entre les deux plans (figures 10.25A à D);
- les fils de sutures sont ensuite amarrés aux angles de l'extrémité tendineuse de la manière habituelle, en veillant à n'y inclure ni le périmysium, ni les vaisseaux ciliaires;
- le tendon peut alors être désinséré sous le plan périmysial, à l'aide de ciseaux plus forts, en laissant le périmysium et les vaisseaux ciliaires intacts; dès qu'il est désinséré, le tendon recule sans difficulté et peut être réinséré à la sclère, à la distance voulue de l'insertion primitive, de la manière habituelle (figures 10.25E à H);

- on vérifie enfin, à l'aide de la spatule à iris, que le périmysium est souple et n'exerce pas d'effet de bride; au cas où quelques fibres inextensibles seraient restées insérées, on les sectionne (figures 10.25I à K).

La conservation du plan vasculaire limite toutefois le recul à un maximum de 4 à 5 mm. Dans cette limite nous la pratiquons systématiquement pour le recul des droits verticaux, en raison de l'absence d'artère ciliaire longue postérieure à leur niveau. Mais le procédé pourrait aussi bien s'appliquer aux droits horizontaux; il l'est aussi aisément pour le droit latéral; la séparation du périmysium du tendon du droit médial est en général un peu plus difficile, mais elle reste tout à fait possible. L'intérêt du procédé pour les droits horizontaux vaut avant tout lors des transplantations musculaires, par exemple d'une opération de Hummelsheim associée à un recul du droit médial. Son efficacité a été vérifiée par plusieurs auteurs [54].





**Fig. 10.25**

Séquence de la technique de l'épargne vasculaire lors d'un recul musculaire.  
Source de la photo I : G. Klainguti.



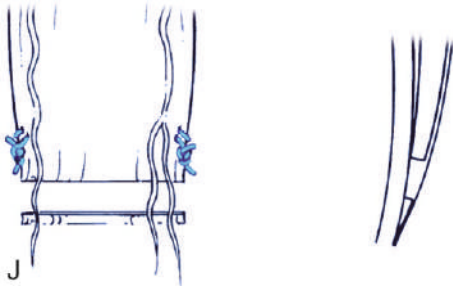
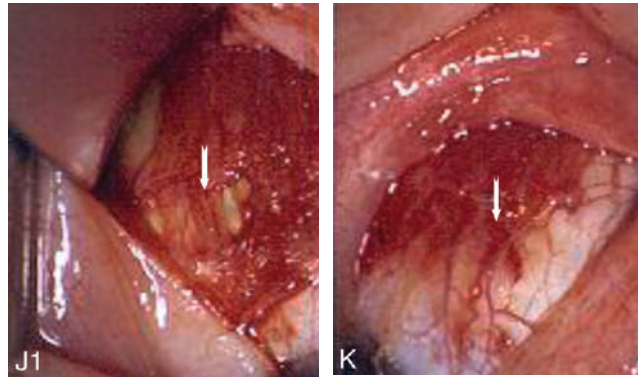


Fig. 10.25

Suite



## Épargne vasculaire lors de la myopexie postérieure

Raspiller *et al.* [55] ont montré que la vascularisation de la partie du muscle située en avant de la myopexie est préservée, si les sutures sont *peu serrées*, juste assez pour tenir le muscle appliqué contre la sclère, et éventuellement aussi par le jeu de suppléances.

Le serrage d'une sangle est plus facilement réglable que celui des sutures d'ancrage marginal. Si l'on veille à ce que la sangle ne comprime pas le muscle, la circulation sanguine ne sera pas interrompue, ni même réduite dans la partie antérieure du muscle (figure 10.26). Nous n'avons jamais constaté de troubles trophiques au niveau du muscle opéré dans les cas où nous avons dû réintervenir pour une raison ou une autre.

Il va de soi qu'il faut éviter de blesser les veines vortiqueuses lors de la myopexie postérieure, quelle que soit la technique utilisée.

## Épargne vasculaire lors des opérations sur les muscles obliques

Près de leur insertion sclérale, les muscles obliques n'ont que leur vascularisation propre; ils ne sont pas porteurs de

vaisseaux destinés au globe oculaire; leur désinsertion n'a de ce fait pas de répercussion sur la circulation intraoculaire.

La veine vortiqueuse temporale supérieure émerge de la sclère très près, parfois sur la ligne même, de l'insertion de l'oblique supérieur; il faut donc particulièrement veiller à ne pas la blesser.



### Points clés

- L'épargne vasculaire repose sur *deux principes* qui consistent à :
  - échapper au cercle vicieux «blessure vasculaire – saignement – blessure vasculaire, etc.», en d'autres termes, à *opérer dans un champ aussi peu hémorragique que possible*, afin d'éviter autant que possible des blessures vasculaires inutiles;
  - épargner les vaisseaux musculociliaires, en choisissant des interventions qui évitent les sections vasculaires inutiles et en utilisant les techniques microchirurgicales.
- L'épargne vasculaire réduit le traumatisme opératoire. C'est pourquoi elle représente, elle aussi, un véritable progrès.

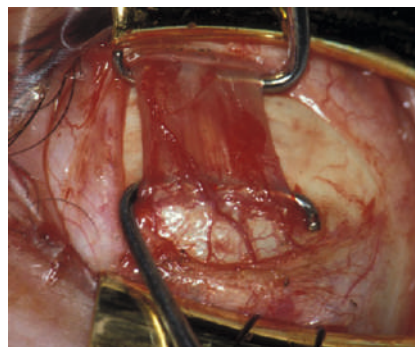
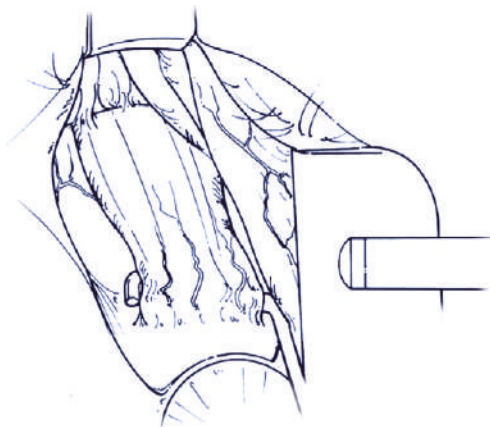


Fig. 10.26

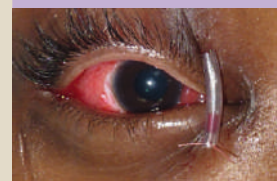Épargne vasculaire lors de la myopexie postérieure.

La veine vortiqueuse temporale inférieure croise ou traverse l'oblique inférieur près de son bord postérieur à environ 8 mm de son insertion sclérale. C'est pour cette raison que ce muscle ne doit être abordé qu'à proximité de son insertion et pour cette raison aussi que les myotomies doivent être abandonnées.

## Références

- [1] Cüppers C. Korrektur der Horizontalabweichung. Arbeitskreis Schielbehandlung. Wiesbaden 1972; 5 : 11–9.
- [2] Cüppers C. The so-called "Fadenoperation" (Surgical corrections by well defined changes of the arc of contact). In : Fells P, editor. II. Symp. ISA Marseille. Paris : Diffusion Générale de Libraire; 1976. p. 395–400.
- [3] Veronneau-Troutman S. Personal technique in muscle surgery. BOYD Highlights Ophthalmol 1973; 14 : 106–15.
- [4] Jampolsky A. Adjustable strabismus surgical procedures. In : Symposium on Strabismus, Trans. New-Orleans Acad Ophthalmol. St-Louis : Mosby; 1978. p. 321–49.
- [5] Kaufmann H, editor. Strabismus. 3. Auflage. Stuttgart : G. Thieme; 2004. p. 594.
- [6] Von Noorden GK, Campos EC. Binocular vision and ocular motility. Theory and management of strabismus. 6th ed. St-Louis : Mosby; 2002. 653 p.
- [7] Roth A, Speeg-Schatz C. La chirurgie oculomotrice. Paris : Masson; 1995. 398 p.
- [8] Roth A, Speeg-Schatz C. Eye muscle surgery. Lisse (NL) : Swets & Zeitlinger; 2002. 406 p.
- [9] Rüssman W, Neugebauer A, Fricke J. Praktische Augenmuskelchirurgie. Operationstechniken im Detail. Heidelberg : Kaden Verlag; 2006. 102 p.
- [10] Rüssmann W. Chirurgie der äusseren Augenmuskeln. In : Mackensen G, Neubauer H, editor. Kirschnersche allgemeine und spezielle Operationslehre : Augenärztliche Operationen, VII, vol. I. Berlin, Heidelberg, New-York : Springer Verlag; 1988. p. 383–489.
- [11] Evens L. History of strabismus treatment. Bull Soc Belge Ophthalmol 1981; 195 : 19–52.
- [12] Von Noorden GK. The History of Strabismology. Oostende (B) : J.P. Wayenborgh; 2002. 305 p.
- [13] Jameson PC. Some essentials and securities which stabilize operations on ocular muscles. Arch Ophthalmol 1932; 8 : 654–69.
- [14] Jameson PC. Correction of squint by muscle recession with scleral suturing. Arch Ophthalmol 1922; 51 : 421–32.
- [15] Parks MM. Atlas of strabismus surgery. Philadelphia : Harper and Row; 1983.
- [16] Kushner BJ, Lucchese NJ, Morton GV. Should recessions of the medial recti be graded from the limbus or the insertion? Arch Ophthalmol. 1989; 107 : 1755–8.
- [17] Hugonnier R, Hugonnier S. Strabismus. Hétérophories. Paralyties oculo-motrices. 4<sup>e</sup> éd. Paris : Masson; 1981. 537 p.
- [18] Mojon DS. Minimally invasive strabismus surgery. In : Fine IH, Mojon DS, editors. Minimally invasive ophthalmic surgery. Stuttgart : Springer; 2009. p. 123–52.
- [19] Bielschowsky A. Die Motilitätsstörungen der Augen nach dem Stande der neuesten Forschungen. In : Graefe-Saemisch, editor. Handbuch der gesamten Augenheilkunde. vol. VIII. Berlin : J. Springer; 1939, 1<sup>re</sup> partie, chap. XI, Nachtrag 1. p. 1–558.
- [20] Gobin MH. Recession of the medial rectus muscle with a loop. Ophthalmologica 1968; 156 : 25–7.
- [21] Boulad L, Crehange J, Deller M, Horovitz G, Lasser-Idal C, Laulan J, et al. Opération du strabisme avec anses. Bull Soc Ophthalmol Fr 1980; 80 : 239–42.
- [22] Gobin MH. Surgical management of esotropia. Bull Soc Belge Ophthalmol 1981; 195 : 301–58.
- [23] Knapp P. The increased certainty and the increased correction of the bare sclera closure with bimedial recession. In : Orthoptics : past, present, future. New York : Stratton Intercontinental medical Book corp; 1976. p. 441–2.
- [24] Deller M. L'opération du fil. Bull Mém Soc Fr Ophthalmol 1977; 88 : 167–72.
- [25] Focosi M, Ruzzi P. Su di una tecnica di indebolimento muscolare mediante l'innesto tendineo. Boll Oculist 1978; 57 : 3–12.
- [26] Lang J. Muskelverlängerung mit Fascia lata nach Focosi. Spektrum Augenheilkd 1993; 7 : 33–6.
- [27] Jampolsky A. Discussion of Eisenbaum AM, Parks MM. A study of various surgical approaches to the leash effect in Duane's syndrome. Amer Ass Pediat Ophthalmol, Strabismus & Amer Acad Ophthalmol 1980.
- [28] Bagolini B, Dickmann A, Savino G, Bolzani R. Muscle splitting in the surgery of strabismus. In : Kaufmann H, editor. Transactions. XIX. Meeting. Crete : European strabismological association; 1991. p. 141–6.
- [29] Adelstein FE, Cüppers C. Probleme der operativen Schielbehandlung. Ber Zusammenkunft Dtsch Ophthalmol Ges 1969; 69 : 580–93.
- [30] De Decker W. The "Faden" operation. In : Lennerstrand, et al, editors. Functional basis of ocular motility disorders. Oxford : Pergamon Press; 1982. p. 173–84.
- [31] Roth A. Les techniques chirurgicales. In : Berard PV, Quéré MA, Roth A, Spielmann A, Woillez M, editors. Chirurgie des strabismus. Rapport Soc fr Ophthalmol, Paris. Masson; 1984. p. 470.
- [32] Arruga A. Posterior suture of rectus muscles in retinal detachment with nystagmus : a preliminary report. J Pediatr Ophthalmol 1974; 11 : 36–7.
- [33] De Decker W, Conrad HG. Fadenoperation nach Cüppers bei komplizierten Augenmuskelstörung und nichtakkommodativem Konvergenzexzess. Klin Monatsbl Augenheilk 1975; 167 : 217–26.
- [34] Quéré MA, Clergeau G, Pêchereau A, Fontenaille N, Brasseur G. Le sanglage musculaire rétro-équatorial. Variante technique de l'opération du fil de Cüppers. Note préliminaire. Arch Ophthalmol (Paris) 1977; 37 : 531–8.
- [35] Castiella JC, Zato M, Hernani MJ, Castiella G. Operacion del hilo en puente. Variacion a la tecnica de Cüppers. Arch Soc Esp Oftal 1979; 39 : 793–7.
- [36] Polenghi F. Brückenfadenoperation.. Klin Monatsbl Augenheilk 1980; 176 : 798–800.
- [37] Fink WH. Surgery of the vertical muscles of the eye. Springfield : C. Thomas; 1951. 1962.
- [38] Mühlendyck H. Indikation und Ergebnisse mit der Faden-operation am Rectus externus. Z Prakt Augenheilkd 1990; 11 : 62–74.
- [39] Dieffenbach JF. Die operative Chirurgie, vol. II. Leipzig : F.A. Brockhaus; 1848. p. 164–90. Treatment of congenital squint by section of the medial rectus. Strabismus 1999; 7 : 125–7.
- [40] Van der Hoeve J. Operationen an den Augenmuskeln. In : Elschmig A, editor. Augenärztliche Operationslehre, vol. II. p. 1587–762 et Graefe-Saemisch, editor. Handbuch der gesamten Augenheilkunde.

- [41] Küper J. Die Verstärkung gerader Augenmuskeln durch Faltung. *Klin Monatsbl Augenheilk* 1964; 145 : 716–20.
- [42] Lagrange H. Principes de technique dans l'avancement musculaire (opération du strabisme). *Ann Ocul (Paris)* 1934; 171 : 587–96.
- [43] Malbran J. Strabismes et paralysies. Clinique et thérapeutique. (Trad. franç. Sevrin G.) Charleroi : Heraly; 1953.
- [44] Lancaster WB. Fifty years' experience in ocular motility. *Am J Ophthalmol* 1941; 24 : 485–96, 619–24, 741–8.
- [45] Lang J. Strabismus-Operationen an den Musculi recti. *Klin Monatsbl Augenheilk* 1981; 178 : 271–4.
- [46] Spielmann A. La chirurgie réglable dans les exotropies. *Bull Soc Ophtalmol Fr* 1983; 83 : 259–66.
- [47] Jampolsky A. Current techniques of adjustable strabismus surgery. *Am J Ophthalmol* 1979; 88 : 406–18.
- [48] Roggenkämper P. Adjustable sutures in special cases of rectus muscle surgery. In : *Strabismus, Proc. Int. Symp. Strabismus*. Florence : 1982. p. 553–8.
- [49] Brown DR, Pacheco EM, Repka MX. Recovery of extraocular muscle function after adjustable suture strabismus surgery under local anesthesia. *J Pediatr Ophthalmol Strabismus* 1992; 1 : 16–20.
- [50] Weston B, Enzenauer RW, Kraft SP, Gayowsky GR. Stability of the postoperative alignment in adjustable-suture strabismus surgery. *J Pediatr Ophthalmol Strabismus* 1991; 4 : 206–11.
- [51] Roth A, Safran AB. Le niveau de précision dans la chirurgie des strabismes. *Bull Mém Soc Fr Ophtalmol* 1983; 94 : 228–33.
- [52] Helveston EM. *Surgical management of strabismus*. 5th ed. Oostende (B) : Wayenborgh; 2005. 512 p.
- [53] Roth A. Gefäßschonung bei Schieloperationen. *Klin Monatsbl Augenheilk* 1989; 195 : 161–5.
- [54] Olver JM, Lee JP. Recovery of anterior segment circulation after strabismus surgery in adult patients. *Ophthalmology* 1992; 99 : 305–15.
- [55] Raspiller A, George JL, Abellan P. La vascularisation de la partie antérieure du muscle droit interne après l'opération du fil de Cüppers. *J Fr Ophtalmol* 1982; 5 : 793–6.



# Opérer les muscles droits : procédés et protocoles opératoires

## PLAN DU CHAPITRE

Procédés opératoires usuels	228
Procédés de décalage musculaire et d'affaiblissement ou de renforcement oblique	229
Procédés de suppléance par transposition musculaire	234
Procédés complémentaires	239
Conclusion	241

Les techniques d'abord, de désinsertion, de réinsertion, de myopexie et de sutures musculaires, décrites au chapitre 10, sont la base des procédés opératoires composant les différents protocoles chirurgicaux.

## Procédés opératoires usuels

Les protocoles opératoires diffèrent selon le type de strabisme (tableau 11.1).

### Correction des strabismes concomitants

L'angle de base des strabismes concomitants est corrigé par les procédés usuels d'affaiblissement et/ou de renforcement musculaires et l'excès de convergence par l'un ou l'autre des procédés de myopexie postérieure. La règle générale veut que, dans un premier temps opératoire, on pratique une opération *bimusculaire*, seule capable d'avoir un effet équilibrant (cf. chapitre 4).

### Opérations bimusculaires

Selon la forme du strabisme concomitant, les données cliniques et peropératoires, l'un ou l'autre des protocoles suivants est indiqué :

- l'opération combinée unilatérale de recul et de plissement (ou résection);
- le recul ou le plissement (ou résection) bilatéral des muscles homonymes;
- la myopexie postérieure bilatérale du droit médial (pour la plupart des opérateurs en un temps, pour d'autres en deux temps), seule ou combinée soit :

**Tableau 11.1. Protocoles opératoires usuels.**

<b>Strabismes concomitants</b>	Opérations bimusculaires de dosages moyens, exceptionnellement monomusculaires Correction de l'angle de base + correction de l'excès de convergence
<b>Strabismes incomitants</b>	Opérations mono- à plurimusculaires Dosages moyens ou forts Décalages ou transpositions musculaires
<b>Nystagmus</b>	Opérations de type Kestenbaum Mise en divergence artificielle Combinaison des deux protocoles ci-dessus Grands reculs

- un recul bilatéral du droit médial,
- une opération combinée unilatérale de recul du droit médial et de plissement du droit latéral.

Si un deuxième temps opératoire s'avère nécessaire du fait de l'évolution normale du strabisme, on peut compléter le premier temps en optant pour l'un des protocoles ci-dessus; selon l'indication, on pourra pratiquer une opération combinée unilatérale de l'œil adelphe, ou opérer les muscles homonymes non encore opérés; en cas d'ésotropie, la myopexie postérieure peut compléter, dans un deuxième temps, une opération de recul et de plissement, ou de recul bilatéral des droits médiaux; inversement la myopexie postérieure être complétée dans un deuxième temps par une opération conventionnelle (pour les réinterventions opératoires, cf. chapitre 14).



#### Attention

Ces différents protocoles ne sont pas interchangeables (pour leurs indications respectives, cf. chapitre 18).

Dans la très grande majorité des cas on peut s'en tenir à des dosages opératoires moyens. Une opération fortement dosée ou une opération tri-, voire quadrimusculaire n'est indiquée qu'en cas de déviation de base très importante.

Les protocoles de correction des incomitances A et V sont décrits ci-dessous.

### Opérations monomusculaires

Les protocoles monomusculaires de recul, de plissement ou résection, ou de myopexie postérieure ne sont indiqués que pour corriger une déviation latente, mais responsable d'une gêne visuelle, ou un petit angle résiduel.

### Correction des strabismes incomitants

Les mêmes procédés de recul et de plissement ou résection sont également la base des protocoles de la correction des strabismes incomitants, paralytiques ou myogènes; mais ils nécessitent souvent des dosages opératoires plus importants; parfois aussi une myopexie postérieure peut être indiquée. Enfin, selon le cas, ils doivent être complétés par d'autres procédés décrits ci-dessous (cf. chapitres 19 et 20).



## Stabilisation des nystagmus

Pour stabiliser les nystagmus, les protocoles possibles sont au nombre de quatre (pour leurs indications respectives, cf. chapitre 21) :

- les opérations de Kestenbaum de déplacements conjugués des yeux;
- les mises en divergence artificielle;
- la combinaison des deux protocoles précédents;
- les grands reculs des droits horizontaux.

## Procédés de décalage musculaire et d'affaiblissement ou de renforcement oblique

### Correction des incomitances alphabétiques

Les procédés de décalage musculaire et d'affaiblissement ou de renforcement obliques ont pour but de supprimer ou de réduire les variations horizontales de l'angle strabique au cours des déplacements verticaux du regard, c'est-à-dire de corriger les *incomitances alphabétiques A ou V*, en l'absence de déséquilibre des muscles obliques; ils sont combinés aux opérations des muscles obliques en cas de déséquilibre associé de ceux-ci.

### Décalages musculaires

Les procédés de décalage musculaire appliqués à la correction des incomitances alphabétiques se fondent sur le raisonnement suivant. Le rapport des actions horizontales antagonistes des muscles droits horizontaux d'un œil est normalement le même dans le regard horizontal et dans les regards vers le haut et vers le bas; autrement dit, l'alignement ou le non-alignement des axes visuels ne varie pas au cours des déplacements verticaux du regard (mise à part la convergence dans le regard vers le bas en vision de près).

En cas d'incomitance alphabétique, au contraire, le rapport des actions varie : dans l'incomitance V, l'action horizontale des droits médiaux l'emporte sur celle des droits latéraux dans le regard vers le bas; l'action horizontale des droits latéraux l'emporte sur celle des droits médiaux dans le regard vers le haut. Dans l'incomitance A, la variation est inverse.



### À retenir

Le décalage vertical de l'insertion des droits horizontaux (procédé de Costenbader-Knapp, 1959 [1]) déplace vers le haut ou le bas, selon le cas, le (maximum d'action horizontale, adductrice ou abductrice, de ces muscles pour rapprocher l'action horizontale la plus faible et éloigner l'action la plus forte du plan horizontal; la première est ainsi renforcée et la seconde affaiblie et l'incomitance alphabétique corrigée.

En cas d'incomitance V, la plus fréquente, « si on déplace l'insertion des droits médiaux vers le bas, leur action horizontale [sera] relativement diminuée dans le regard en bas parce que ces muscles [seront] plus abaissés que normalement, et augmentée dans le regard en haut parce que ces muscles [resteront] plus proches que normalement du plan horizontal; leur pouvoir adducteur diminue donc dans le regard en bas, tandis qu'il augmente plutôt dans le regard en haut, ce qui tend à fermer l'incomitance en V » [2].

Ainsi, « l'insertion d'un muscle doit être décalée dans la direction où l'on souhaite diminuer le plus son action horizontale » [3].

Autrement dit, que le strabisme soit convergent ou divergent, que l'incomitance soit en A ou en V, l'insertion des droits médiaux et celle des droits latéraux doivent être décalées, respectivement, en direction du sommet de la lettre et en direction de l'ouverture de la lettre, pour que l'action horizontale de ces muscles soit égalisée (c'est-à-dire diminuée dans la direction du décalage et renforcée dans la direction opposée) au cours des déplacements verticaux du regard (figure 11.1). Concrètement (tableau 11.2) :

- en cas d'incomitance A, les insertions des droits médiaux sont haussées ou celles des droits latéraux abaissées;
- en cas d'incomitance V, les insertions des droits médiaux sont abaissées ou celles des droits latéraux haussées.

Le décalage est à moduler en fonction de l'importance de l'incomitance alphabétique (tableau 11.3) : pour être efficace, il doit être de 3 mm au moins, ce qui suffit pour corriger une incomitance de 8 à 10  $\Delta$  [3]; un décalage de 5 mm, c'est-à-dire de la moitié de la largeur de l'insertion corrige 12 à 15  $\Delta$ ; un décalage de 8 ou 10 mm, c'est-à-dire la largeur de l'insertion, pour corriger une incomitance de 20  $\Delta$  ou plus est à éviter, car il aboutirait à une malposition inversée des muscles opérés (cf. *infra*).

Le résultat sur l'angle horizontal moyen n'est pas significativement modifié du fait du décalage des insertions. C'est pourquoi ce procédé doit le plus souvent être associé

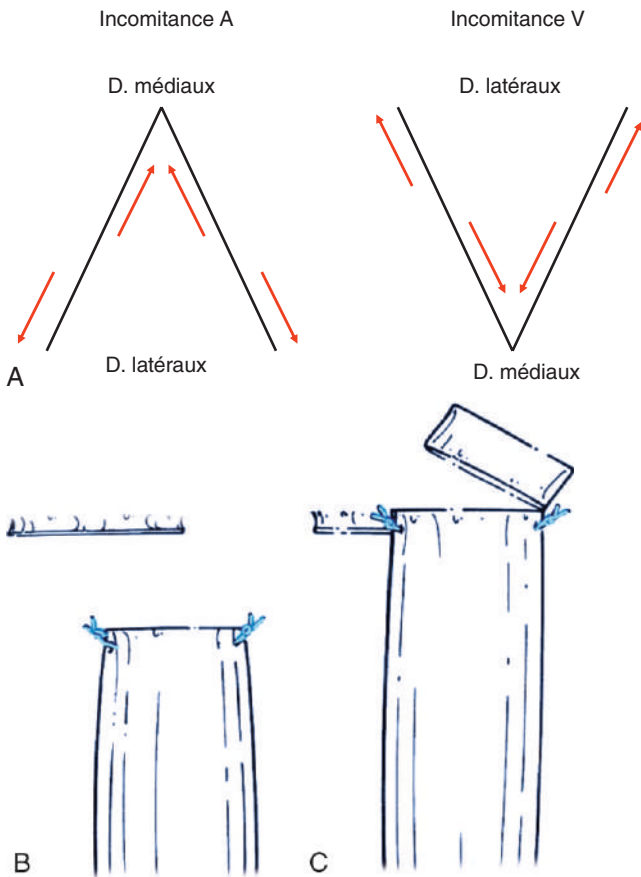


Fig. 11.1

Décalage des insertions des droits horizontaux en cas d'incomitance alphabétique V ou A.  
 A. Schéma des décalages. B. Recul avec décalage. C. Plissement ou résection avec décalage.

Tableau 11.2. Décalage des insertions des droits horizontaux en cas d'incomitance alphabétique V ou A.

	Décalage de l'insertion du ou des :	
	Droits médiaux	Droits latéraux
Incomitance V	À abaisser	À hausser
Incomitance A	À hausser	À abaisser

Tableau 11.3. Côté du muscle à reculer ou à réséquer davantage en cas d'incomitance alphabétique V ou A.

Décalage vertical (en mm) des muscles droits horizontaux	Effet sur l'incomitance
3	8–10 Δ
5	12–15 Δ
8–10	20 Δ ou plus

à un recul ou à un plissement des muscles dont on décale l'insertion, et il peut l'être sans difficulté (cf. figures 11.1B et C). On l'associe le plus souvent à une intervention bilatérale sur les droits médiaux ou les droits latéraux. Il peut aussi bien s'appliquer aux interventions combinées unilatérales de recul – plissement : procédé de Goldstein (1967), repris par Möller (1969) et Metz et Schwartz (1977) [4,5]. Le décalage, de 5 à 8 mm, se fait en sens contraire sur les deux muscles, l'un étant décalé vers le bas et l'autre vers le haut.

Le décalage vertical des droits horizontaux est un procédé efficace [6,7]. Cependant, s'il réduit ou supprime l'incomitance A ou V, il accentue l'incomitance torsionnelle : l'incyclophorie des incomitances A est augmentée par le décalage des droits médiaux vers le haut ou celui des droits latéraux vers le bas, et l'exyclophorie des incomitances V par les décalages inverses (cf. infra).

**À retenir**

Le décalage horizontal de l'insertion des droits verticaux (procédé de Fink, 1959; Miller, 1960 [1]) vers le côté nasal augmente le pouvoir adducteur de ces muscles; inversement, le décalage vers le côté temporal le diminue.

Ainsi, pour :

- diminuer l'adduction dans le regard en haut, dans une incomitance A avec ésoptropie, les droits supérieurs sont décalés du côté temporal;
- augmenter l'adduction dans le regard en bas, dans une incomitance A avec exoptropie, les droits inférieurs sont décalés du côté nasal.

Le décalage peut être modulé en fonction de l'importance de l'incomitance alphabétique entre 3 et 7 mm; il peut être associé à un recul ou une résection des muscles dont on décale l'insertion.

Le décalage horizontal des droits verticaux a l'avantage de corriger en même temps la variation horizontale et la cyclo-torsion des incomitances alphabétiques; mais «ses résultats sont peu prévisibles», ainsi que le soulignait Hugonnier [8]. Si une action sur les muscles horizontaux est en outre nécessaire, celle-ci doit être effectuée dans un temps opératoire ultérieur en raison du risque d'ischémie du segment antérieur.

C'est pourquoi la plupart des opérateurs préfèrent les autres procédés. Le décalage horizontal des droits verticaux a cependant quelques indications :

- l'exotropie en A sans hyperaction des muscles obliques supérieurs qui se corrige par un décalage nasal des droits inférieurs;
- une incomitance alphabétique résiduelle dans une situation oculomotrice complexe (strabisme concomitant multi-opéré, strabisme paralytique, impotence musculaire) difficile à corriger par une action sur les droits horizontaux; il est proposé comme « dernier recours » pour Deller [2].

## Affaiblissements et renforcements musculaires obliques

Les procédés d'affaiblissement et de renforcement obliques des muscles droits horizontaux appliqués à la correction des incomitances alphabétiques sont plus récents; ils se fondent sur le raisonnement suivant. Lorsqu'un muscle droit horizontal travaille dans le plan horizontal, toutes ses fibres ont une action abductrice ou adductrice équivalente (à la condition qu'il soit centré sur le méridien horizontal). Dans le regard vers le haut ou vers le bas, l'action horizontale des fibres les plus proches du plan horizontal l'emporte sur celle des fibres les plus éloignées : ainsi dans le regard vers le haut, les fibres inférieures du droit médial sont plus fortement adductrices et celles du droit latéral plus fortement abductrices que leurs fibres supérieures respectives, et inversement dans le regard vers le bas. Ces procédés laissent les muscles horizontaux dans leur plan normal.

Pour corriger l'incomitance alphabétique, il convient donc de reculer ou de plisser davantage le côté du muscle à l'opposé de la déviation maximum selon le procédé de

Friedburg (1978), Roth (1978) et Rüssmann (1981) [9–12] (figures 11.2 et 11.3, tableau 11.4).

Pour un recul, la réinsertion oblique s'obtient en plaçant les points de refixation sclérale, supérieur et inférieur, à une distance différente de l'insertion primitive du muscle ou en refixant le tendon par des anses de longueur différente (cf. figure 11.2A). Si le cas s'y prête, l'un des angles de l'extrémité tendineuse peut rester fixé à l'insertion primitive; seul l'autre angle est reculé à la distance voulue en le refixant directement à la sclère ou au moyen d'une anse unique selon le procédé de Weiss et al., 1978 [13] (cf. figure 11.2B). Pour que la réinsertion soit rectiligne, il suffit de décaler de 1 ou 2 mm la refixation de cet angle au-delà du méridien de son insertion primitive ou d'ajouter un point intermédiaire.

Le plissement ou la résection obliques s'obtiennent en plaçant les fils au bord supérieur et au bord inférieur du muscle à une distance différente de l'extrémité tendineuse et en amarrant ces fils au niveau de l'insertion primitive du muscle; le pli musculaire, dont la tête est enfouie sous le muscle (cf. figure 11.2C) de la manière habituelle, est ici de forme trapézoïdale; pour une résection, le muscle est comme ailleurs réséqué à 2 mm en avant des points de réinsertion, le segment réséqué étant ici trapézoïdal.

Pour qu'un recul ou un plissement obliques soient efficaces, la différence entre les deux bords d'un muscle ne doit pas être inférieure à 3 mm; elle ne peut pas excéder 6 mm [14,15]. « L'effet moyen du millimètre d'obliquité correspond à 3  $\Delta$  prismatiques » [14] et l'effet maximum est de 36  $\Delta$  ( $6 \times 3 \Delta = 18 \Delta$  par muscle sur deux muscles).

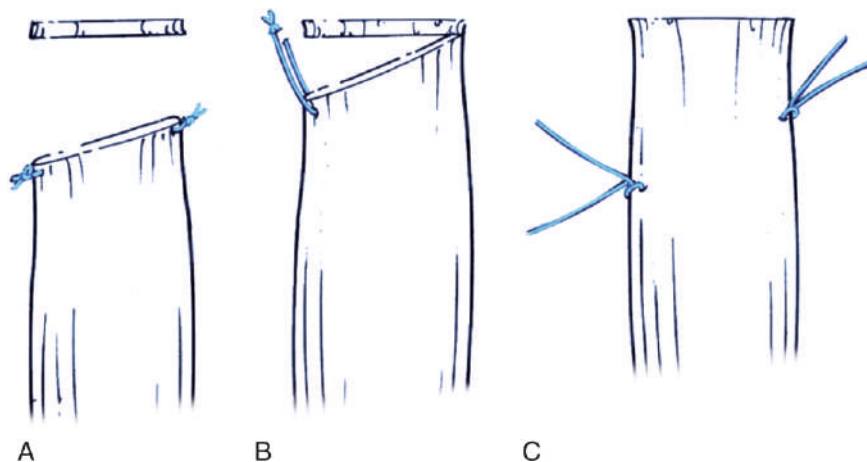
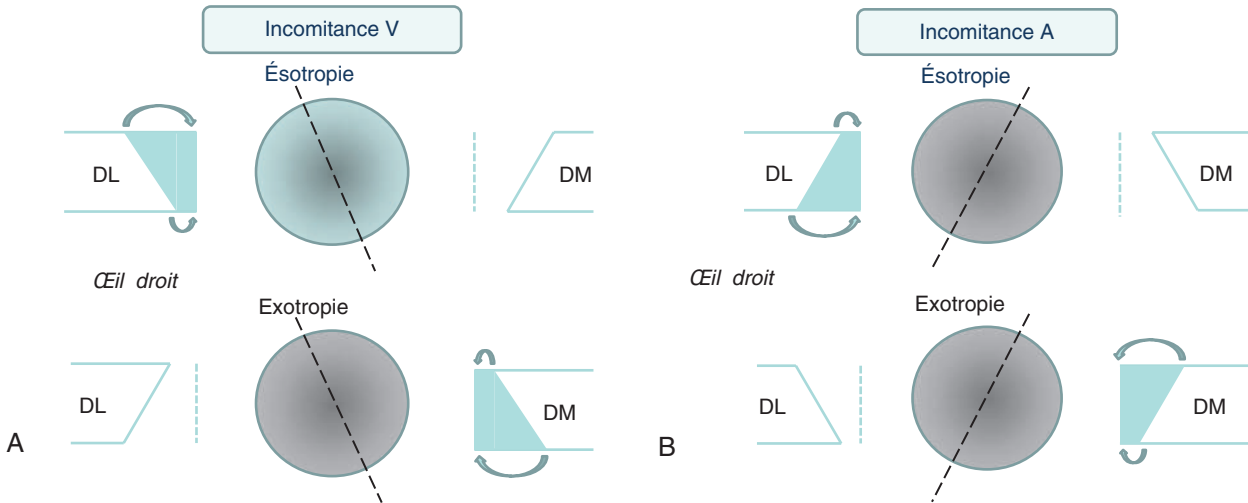


Fig. 11.2

Opérations obliques sur les muscles droits.

A. Recul oblique. B. Recul de l'un des bords. C. Plissement oblique.



**Fig. 11.3**

Schéma des opérations obliques sur les muscles droits.  
A. En cas d'incomitance V. B. En cas d'incomitance A.

**Tableau 11.4. Côté du muscle à reculer ou à réséquer davantage : sur quel bord du muscle l'action maximum doit-elle porter ?**

Déviation horizontale	Reculs		Plissements	
	Ésotropie	Exotropie	Ésotropie	Exotropie
Incomitance	Droits médiaux	Droits latéraux	Droits latéraux	Droits médiaux
V	Bord supérieur	Bord inférieur	Bord supérieur	Bord inférieur
A	Bord inférieur	Bord supérieur	Bord inférieur	Bord supérieur

**Remarque**

Le calcul du dosage des reculs et des plissements ou résections obliques tel que nous le pratiquons a l'avantage de la simplicité et de la régularité des résultats. Selon le mode de calcul exposé précédemment (cf. chapitre 7), on corrige :

- au bord inférieur des muscles opérés (droits médiaux ou droits latéraux pour une opération bilatérale, ou droit médial et droit latéral pour une opération combinée unilatérale), la déviation mesurée dans le regard à 20° au-dessus de l'horizontale;
- au bord supérieur des muscles, la déviation mesurée dans le regard à 30° en dessous de l'horizontale.

Le recul et le plissement obliques peuvent être associés à l'affaiblissement des obliques (obliques inférieurs pour le syndrome V, obliques supérieurs pour les syndromes A), lorsque l'incomitance alphabétique est importante et qu'elle est associée à une hyperaction en adduction concordante des obliques [10,11,15].

L'affaiblissement et le renforcement obliques des muscles droits horizontaux ont-ils un effet rotatoire ? La réponse est oui.

**Complément**

Bietti (1970), Boyd *et al.* (1971), Lavat et Bons (1972) avaient, indépendamment les uns des autres, proposé originellement le procédé inverse, c'est-à-dire de reculer ou de plisser davantage le côté du muscle du côté de la déviation maximale pour corriger la cyclotorsion liée aux incomitances alphabétiques [16-18]; mais ce faisant ils augmentaient l'incomitance alphabétique.

En corrigeant l'incomitance alphabétique selon le procédé de Friedburg, Roth et Rüssmann (tableau 11.5), l'affaiblissement oblique d'un muscle droit produit un effet rotatoire en direction opposée au côté du muscle affaibli, et le renforcement oblique un effet rotatoire en direction du côté du muscle renforcé; ils accentuent inévitablement la

**Tableau 11.5. Effets rotatoires des affaiblissements et des renforcements obliques.**

	Effets rotatoires			
	Recul		Plissement – résection	
	Inférieur	Supérieur	Inférieur	Supérieur
<b>Droit médial</b>	→ Incyclotorsion	→ Excyclotorsion	→ Excyclotorsion	→ Incyclotorsion
<b>Droit latéral</b>	→ Excyclotorsion	→ Incyclotorsion	→ Incyclotorsion	→ Excyclotorsion
	Opération combinée unilatérale ou opération bilatérale sur les muscles homonymes		Les effets rotatoires s'additionnent	

cyclotorsion. Les effets rotatoires d'une opération oblique combinée unilatérale, comme ceux d'une opération oblique bilatérale sur les muscles homonymes s'additionnent.

Il est impossible de sortir de cette alternative autrement qu'en affaiblissant simultanément les muscles obliques inférieurs en cas d'incomitance V ou les muscles obliques supérieurs en cas d'incomitance A (cf. chapitre 18).

## Choix opératoire

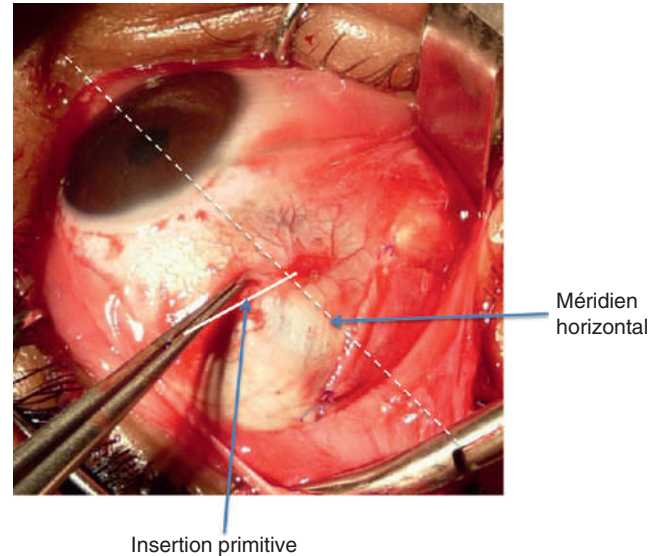
Le décalage vertical et l'affaiblissement et/ou le renforcement obliques des muscles droits horizontaux pour corriger une incomitance A ou V sont-ils interchangeables ? En fait, ils se complètent.

En effet, les incomitances s'expliquent souvent par une malposition constitutionnelle des insertions sclérales et, partant, des poulies musculaires des droits horizontaux : un décalage vertical du droit latéral vers le bas et/ou du droit médial vers le haut peut être responsable d'une incomitance V, et le décalage inverse d'une incomitance A [19,20] (cf. chapitre 18).

Lorsque l'incomitance alphabétique est peu ou modérément marquée, mais s'accompagne d'un déséquilibre vertical en adduction (strabisme surso- ou deorso-adducteur) prononcé, le choix opératoire est celui d'un affaiblissement des muscles obliques hyperactifs.

Lorsqu'au contraire, elle domine le tableau clinique (et qu'elle est vérifiée par l'IRM, justifiée en pareil cas), la logique veut que l'on associe trois procédés (A. Roth) :

- on décale les insertions de manière à compenser la malposition des insertions : en cas d'incomitance V due à une position basse des insertions des droits latéraux, on rehausse celles-ci, et en cas d'incomitance A due à une position haute des insertions, on les abaisse ; le muscle est à amener à la *hauteur du méridien horizontal* (et non au-delà, pour ne pas inverser la situation anormale) ;
- on complète la correction de l'incomitance alphabétique, et en même temps l'éventuelle éso- ou exodéviatation horizontale, par un recul ou un plissement oblique (figure 11.4) ;

**Fig. 11.4**

Exotropie avec incomitance A. Abaissement au niveau du méridien moyen de IX h et recul oblique du droit latéral décalé vers le haut (tracé de l'insertion primitive en trait plein).

- on compense la cyclotorsion par un affaiblissement des muscles obliques hyperactifs.

Enfin, des affaiblissements ou des renforcements obliques peuvent également s'envisager sur les droits verticaux en cas d'incomitances verticales ou torsionnelles, en se souvenant qu'une telle intervention a nécessairement un effet vertical en même temps que rotatoire.

## Correction des hypertropies ou hypotropies

Les décalages verticaux des droits horizontaux ont d'abord été appliqués au traitement des hypertropies et des hypotropies, avant de l'être aux incomitances alphabétiques.

L'abaissement ou le rehaussement de l'insertion du droit latéral permet de corriger une hypertropie ou une hypotropie



(procédé de Foster et Pemberton, 1946 [21]). Le même procédé, mais appliqué aux deux droits horizontaux, permet de corriger simultanément la déviation verticale et horizontale en combinant le décalage vertical à un recul et/ou un plissement de ces muscles (procédé d'Alvaro, 1950 [6]) :

- on abaisse l'insertion du droit latéral et celle du droit médial pour corriger une hypertropie, c'est-à-dire pour abaisser l'œil en *sursum vergence*;
- on hausse les deux insertions pour corriger une hypotropie, c'est-à-dire pour hausser l'œil en *deorsum vergence*.

L'efficacité du décalage est de 8 à 13  $\Delta$  pour von Noorden [3], si les muscles sont décalés de la largeur de leur insertion.

Les hypertropies et hypotropies se corrigent ordinairement par des opérations sur les droits verticaux; ce n'est qu'en cas d'insertion musculaire anormale des droits horizontaux (trop haute ou trop basse) qu'elles sont corrigées par des décalages verticaux de ces muscles. Ceux-ci ont trouvé un regain d'intérêt avec la découverte, grâce à l'IRM, du décalage vers le bas du droit latéral ou des deux droits horizontaux et du décalage nasal du droit supérieur en cas de myopie forte (cf. chapitre 20). Leur mode d'action s'en trouve clarifié : il consiste à replacer le ou les muscles dans leur plan d'action physiologique.

## Procédés de suppléance par transposition musculaire

Les procédés de suppléance ont pour but de répartir différemment l'action des muscles restant fonctionnels, lorsqu'un ou plusieurs muscles droits sont atteints de paralysie définitive. Cette nouvelle répartition s'obtient par des transpositions<sup>1</sup> musculaires, en d'autres termes par le déplacement des insertions musculaires.



### Complément

La première transposition musculaire a été réalisée en 1898 par Motais qui, pour traiter le ptosis, fixait une languette médiane du tendon du droit supérieur au tarse de la paupière supérieure. Jackson en 1903, puis Hummelsheim en 1907, celui-ci étant le plus connu des deux, ont effectué les premières transpositions dans des cas de paralysie oculomotrice [10,11].

<sup>1</sup> Le terme de transplantation, également utilisé pour désigner ce geste opératoire, est la traduction du terme allemand donné par Hummelsheim (*Sehnenüberpflanzung*). Helveston fait observer que le muscle n'est pas transplanté, seule son insertion est déplacée; c'est pourquoi il considère que le terme de transposition est plus adéquat; ce terme est également correct en français.

La transposition peut porter sur un seul muscle; plus généralement, elle porte sur les deux muscles voisins du muscle paralysé ou, comme à l'origine, sur une portion d'entre eux [22,23]; ces muscles sont transposés de telle sorte qu'ils puissent, en agissant conjointement, suppléer le muscle déficient.

Les transpositions musculaires peuvent être associées à une résection du muscle paralysé (avec sutures directes ou ajustables) et/ou un recul de l'agoniste homolatéral ou une injection de toxine botulique dans ce muscle. Il est parfois nécessaire d'opérer trois ou même les quatre muscles droits de l'œil atteint; deux ou trois temps opératoires sont alors nécessaires éviter d'avoir à désinsérer en même temps plus de deux ou l'équivalence de deux muscles droits et ne pas courir le risque d'une ischémie du segment antérieur (cf. chapitre 14).

L'ensemble de ces gestes constitue les techniques ou opérations de suppléance : elles ne s'adressent qu'aux paralysies oculomotrices. Leur but est de restaurer le parallélisme oculaire en position primaire, mais aussi de rétablir autant que possible une certaine mobilité dans le champ d'action du muscle paralysé.



### Complément

Le mécanisme d'action a été très discuté : le réajustement innervationnel à destination des muscles ou parties de muscles transposés n'a jamais été démontré; l'effet est plus simplement la conséquence mécanique du nouvel équilibre des forces musculaires résultant des transpositions. Ainsi dans le cas le plus fréquent que l'on a à traiter, celui de la paralysie du droit latéral, la transposition d'une partie ou de la totalité des droits verticaux étend la zone où ces muscles ont une action abductrice (normalement limitée au champ temporal latéral au-delà de 23° d'abduction) jusqu'au champ nasal du regard; elle facilite en même temps l'action abductrice conjointe des obliques [3,10,11].



### À retenir

Trois conditions doivent être réunies pour une opération de suppléance :

- la paralysie doit être définitive;
- la paralysie doit être totale ou suffisamment sévère pour qu'une opération de recul – résection seule ne puisse compenser la fonction du muscle atteint;
- l'impotence fonctionnelle ne doit pas être due à des facteurs mécaniques, en d'autres termes le test de duction forcée doit être normal.

Seuls les procédés de transposition sont décrits ici; les gestes complémentaires se font selon les techniques habituelles exposées au chapitre 10.



### Complément

Les très nombreuses variantes qui ont été proposées sous des noms différents ne se distinguent souvent pas par le procédé de transposition lui-même, mais par les gestes que les auteurs jugent nécessaires ou non d'y associer [3,10,24,25].

## Procédés de transposition partielle

La plus ancienne des techniques de transposition musculaire est celle que Hummelsheim a décrite en 1907 [21,22]. Elle reste l'une des plus utilisées. Elle consiste à transposer vers le muscle paralysé le tiers ou la moitié proximale des deux muscles voisins, de leur insertion à l'insertion du muscle paralysé; ainsi par exemple, on transpose les moitiés externes des droits supérieur et inférieur pour suppléer une paralysie du droit latéral; mais le même procédé peut aussi bien s'appliquer aux autres muscles droits.

Pour suppléer, à titre d'exemple, une paralysie du droit latéral, on pratique un abord conjonctivo-ténonien en regard de ce muscle, en l'élargissant vers le haut et vers le bas pour avoir accès aux muscles voisins, les droits supérieur et inférieur.

Après avoir vérifié la présence d'artères ciliaires antérieures du côté nasal de ces muscles, on les clive à l'aide d'un instrument mousse, spatule ou ciseaux fermés, d'avant en arrière, au tiers ou à la moitié de leur largeur, sur une longueur de 10 à 12 mm, sans jamais dépasser l'espace décollable; la partie devant être transposée est ensuite désinsérée; on réalise ainsi deux languettes musculaires, l'une partant du

droit supérieur, l'autre du droit inférieur; elles ne doivent pas être trop longues pour que leur tension reste suffisante [8].

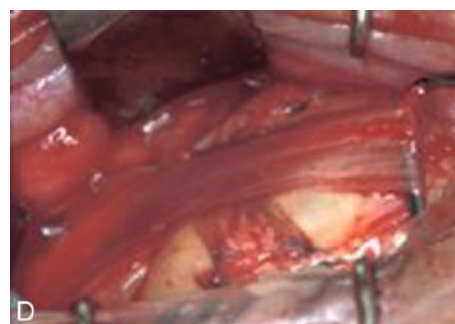

Un fil de suture résorbable 7/0 ou 6/0 est mis en place aux deux angles de l'extrémité libre de ces languettes; celles-ci sont amenées aux angles correspondants de l'insertion du droit latéral où elles sont insérées (figure 11.5A).



### Complément

L'effet de cette transposition étant souvent insuffisant, plusieurs auteurs ont proposé des variantes destinées à le renforcer: l'une des multiples transpositions partielles imaginées par O' Connor (1935) consistait à transposer les moitiés distales des muscles voisins du muscle paralysé; Berens et Girard (1950) ajoutaient à la transposition selon Hummelsheim un décalage de l'autre moitié des tendons sur la moitié de l'insertion libérée par la languette transposée [10,11,25,26]. Ces procédés sont aujourd'hui obsolètes.

Il est en effet plus simple de croiser les languettes musculaires sous le droit latéral et de suturer la languette du droit supérieur à la hauteur de bord inférieur du droit latéral et celle du droit inférieur à la hauteur du bord supérieur de celui-ci : procédé de Kaufmann (figures 11.5B et D) [25]. Il est également possible de suturer les deux languettes l'une à l'autre (en les faisant se chevaucher de 4 à 6 mm), puis de fixer la sangle ainsi réalisée à la surface du droit latéral à mi-chemin entre l'insertion de ce dernier et l'équateur du globe oculaire : procédé de Rüssmann (figure 11.5C) [27]; ce procédé réduit le risque de déviation verticale consécutive. Ces variantes s'avèrent nettement plus efficaces que le procédé originel.



**Fig. 11.5**

Procédés de transposition partielle.

A. Opération de Hummelsheim. B. Modification de Kaufmann. C. Modification de Rüssmann. D. Languette du droit supérieur passée sous le droit latéral paralysé.

Cliché de G. Klainguti.

Le muscle paralysé, relâché sous l'effet de la traction des languettes transposées, fait un pli au-devant de son insertion sclérale; il est facile de fixer la tête de ce pli à la sclère ou de l'enfourir sous le muscle (cf. chapitre 10); selon le cas, on peut tendre davantage le muscle paralysé en allongeant le pli ou en augmentant la résection. Le plissement est préférable à la résection si l'on veut réaliser dans le même temps opératoire un recul de l'antagoniste homolatéral, puisqu'il permet d'épargner la ou les artères ciliaires antérieures du muscle paralysé.

La suture des plans de couverture se fait ensuite de la façon habituelle.



### Complément

Carlson et Jampolsky [28] ont proposé une variante ajustable pour suppléer un droit latéral paralysé :

- les extrémités des languettes des droits verticaux sont suturées l'une à l'autre sous le droit latéral;
- le tendon ainsi formé est fixé en passant les brins de cette suture à travers l'insertion sclérale du droit latéral, d'arrière en avant; les brins sont noués provisoirement au-devant de celle-ci, en dessous de ou par-dessus la conjonctive.

L'ajustement se fait dès le soir ou le lendemain de l'intervention en tendant ou en relâchant la suture selon les indications du test de l'écran; si les brins ont été noués sous la conjonctive, la suture de celle-ci doit se faire après l'ajustement.

La transposition musculaire est l'opération de première intention lorsqu'elle s'avère nécessaire pour le traitement d'une paralysie oculomotrice; elle est complétée par la remise sous tension ou le renforcement du muscle paralysé (cf. *infra*). Avec les transpositions renforcées selon les procédés de Kaufmann ou Rüssmann, le recul de l'antagoniste homolatéral peut se faire, si nécessaire, dans un second temps, avec l'avantage de pouvoir alors être dosé en fonction de l'angle résiduel [25]; C. Speeg-Schatz complète la transposition par une injection immédiate de toxine botulique dans l'antagoniste homolatéral.

Si le plissement ou la résection du muscle paralysé et le recul de son antagoniste homolatéral ont été effectués en première intention et si le résultat s'avère insuffisant, la transposition musculaire peut être effectuée en complément après un délai de 4 à 6 mois.

## Procédés de transposition totale

### Transposition d'un couple de muscles droits antagonistes pour la correction d'un muscle paralysé

La première modification suggérée par O'Connor (1921) [29] consistait à transposer la totalité des deux muscles voisins du muscle paralysé, de leur insertion aux extrémités correspondantes de l'insertion du muscle à suppléer. Pour suppléer une paralysie du droit latéral, par exemple, le droit supérieur et le droit inférieur sont transposés en entier aux extrémités de l'insertion du droit latéral [25,26].

La désinsertion et la réinsertion tendineuses se font selon le procédé habituel du recul musculaire avec refixation sclérale; O'Connor proposait de réinsérer les tendons des droits transposés tels qu'ils se placent d'eux-mêmes, c'est-à-dire sur une ligne faisant un angle de 120° avec l'insertion à chacune de ses extrémités du droit paralysé (figure 11.6A).

D'autres auteurs préfèrent réinsérer les muscles transposés sur une ligne reliant leur insertion primitive à celle du muscle paralysé (figure 11.6B); ce procédé, techniquement plus difficile à réaliser en raison de la distorsion qu'il faut imposer aux muscles transposés, n'est ni plus ni moins efficace.



### Complément

L'expérience clinique montre que la transposition du droit inférieur seul, suggérée par certains auteurs, n'est pas suffisante pour suppléer la déficience du droit latéral.

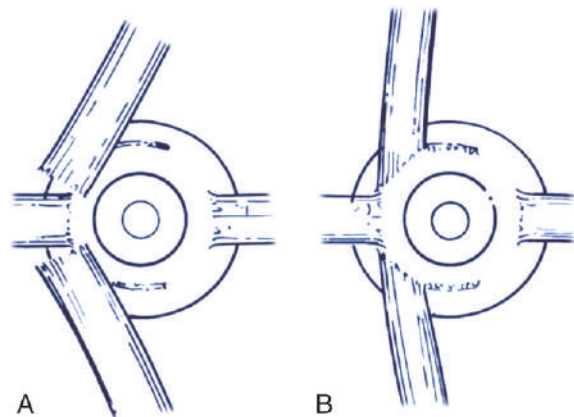


Fig. 11.6

Transposition totale des muscles droits verticaux.

A. Réinsérés selon une ligne radiaire. B. Réinsérés sur la ligne reliant les insertions physiologiques.

Le procédé de O'Connor peut s'appliquer à la suppléance de chacun des muscles droits. Selon le cas, elle peut précéder ou être suivie d'une résection du muscle paralysé et/ou d'un recul de son antagoniste homolatéral.

Ainsi, Knapp a utilisé la transposition totale des deux droits horizontaux aux extrémités de l'insertion du droit supérieur de l'œil atteint pour suppléer la paralysie des deux éleveurs, et il a donné son nom à ce procédé (figure 11.7) [30]. L'efficacité de cette transposition est variable, très certainement en raison de conditions musculaires de départ très différentes d'un cas à l'autre. Pour Deller, les résultats sont le plus satisfaisants si, comme le préconisait Knapp, on transpose les droits horizontaux jusqu'au ras de l'insertion du droit supérieur [31]. L'effet peut atteindre 20° pour l'angle vertical en position primaire; une élévation de 25 à 45° peut être gagnée [26]. La motilité horizontale s'en trouve tout au plus légèrement limitée [31].

En cas de contracture du droit inférieur, ce muscle doit être reculé préalablement, en épargnant les vaisseaux ciliaires antérieurs (cf. chapitre 10).

Le procédé de Knapp s'applique aussi bien à la suppléance de la paralysie des deux abaisseurs; ici, les droits horizontaux sont transposés au ras de l'insertion du droit inférieur.



### Complément

La myopexie entre le muscle droit paralysé et les muscles droits voisins, proposée par Jensen en 1964 [25,26], n'est rappelée ici que pour en souligner les inconvénients. Elle consiste à diviser les trois muscles concernés en deux moitiés et à solidariser chacune des moitiés du muscle paralysé avec la moitié proximale du muscle voisin. En cas de paralysie du droit latéral (mais le procédé pourrait aussi bien s'appliquer aux autres muscles droits), on solidarise d'une part la moitié temporale du droit supérieur avec la moitié supérieure du droit latéral et d'autre part la moitié temporale du droit inférieur avec la moitié inférieure du droit latéral au moyen d'un fil non résorbable 5/0 placé à la hauteur de l'équateur. Ces sutures doivent être peu serrées en raison de la fragilité des muscles et de leurs vascularisations, pour éviter de les sectionner dans l'immédiat [26] et de provoquer leur nécrose secondaire [3].

Ce procédé n'est pas de réalisation aussi facile qu'il y paraît; il est en outre très délabrant et a

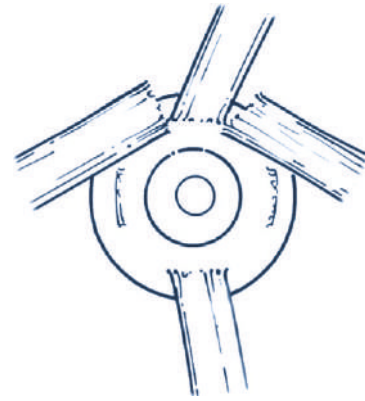


Fig. 11.7

Transposition des droits horizontaux vers le droit supérieur (procédé de Knapp).

**l'inconvénient de rendre les réinterventions éventuelles sur les muscles opérés particulièrement difficiles. C'est pourquoi il nous paraît aujourd'hui qu'il doit être abandonné.**

L'efficacité de ces opérations est indéniable; les résultats sont variables, «rarement parfaits, mais souvent satisfaisants» [24,26]; ils dépendent des données particulières de chaque cas opéré, du procédé opératoire choisi et des différences de détails dans l'exécution du geste opératoire.

La pierre d'achoppement des transpositions partielles ou totales pour suppléer une paralysie d'un droit horizontal est le possible déséquilibre vertical résiduel, en particulier chez les jeunes enfants [8]. Même si on a pris soin de préparer les languettes musculaires ou les muscles entiers de façon identique, ceux-ci n'exerceront pas nécessairement une tension égale.

Peut-on prévenir cette complication? François et Taillefer pensaient déjà que la languette du droit inférieur devait être un peu plus longue que celle du droit supérieur pour exercer une tension moindre et éviter d'avoir une hypotropie postopératoire de l'œil opéré [32]. Le procédé de Rüssmann permet un certain auto-ajustement de la verticalité, il diminue de ce fait le risque de déséquilibre vertical postopératoire.

Comment corriger cette complication? Sa correction est toujours délicate. La difficulté est, à l'évidence, proportionnelle à l'importance du déséquilibre. La solution la plus logique est de reculer la languette (et au besoin l'autre moitié du muscle) ou le muscle trop actif.



## Transposition des muscles droits pour la correction d'une cyclotropie

La correction d'une cyclotropie peut s'effectuer par soit une opération portant sur les muscles obliques (cf. chapitre 12), soit une transposition de même sens horaire des droits verticaux ou horizontaux. Ce procédé de Kestenbaum rotatoire de Decker consiste à déplacer les deux muscles, dans leur totalité, de leur largeur à l'opposé du torticolis (figure 11.8); les muscles sont réinsérés dans le prolongement de leur insertion primitive [3,26,33]. Par exemple, lorsque le torticolis est induit par l'œil droit fixant en incyclorotation, le sujet incline la tête vers l'épaule droite; pour corriger ce torticolis, les muscles droits verticaux droits doivent être transposés dans le sens horaire. L'efficacité de cette opération est de 8 à 12° [3].

Il n'est jamais possible de transposer les quatre muscles droits en un temps en raison du risque d'ischémie du segment antérieur de l'œil.

## Transposition de deux muscles droits voisins ou opération de la bride de Kaufmann

Les cas où une paralysie, non régressive, de la branche inférieure du III<sup>e</sup> nerf crânien affecte les deux muscles droits voisins, médial et inférieur, mais épargne l'oblique inférieur et ne se complique pas de cyclotropie, sont exceptionnels. Kaufmann [25] a conçu pour de tels cas un procédé opératoire visant à affaiblir les fonctions restantes et à restaurer partiellement les fonctions perdues, tout en évitant de provoquer une cyclotorsion (figure 11.9) :

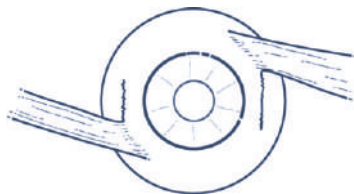


Fig. 11.8

Transposition en sens opposé d'un couple de deux droits antagonistes (procédé du Kestenbaum rotatoire de de Decker).

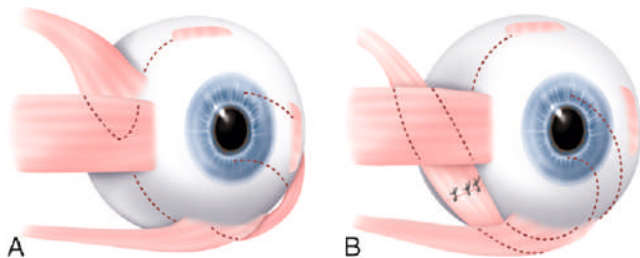


Fig. 11.9

Transposition de deux muscles droits adjacents ou opération de la bride selon Kaufmann.

- le droit supérieur est transposé au-delà du bord inférieur de l'insertion du droit médial, en passant sous le tendon réfléchi de l'oblique supérieur et sous le droit médial; le droit latéral est transposé au-delà du bord nasal de l'insertion du droit inférieur, en passant sous l'oblique inférieur et sous le droit inférieur; les extrémités des muscles transposés sont réunies entre elles;
- la bride ainsi formée est fixée en arrière de l'équateur, pour augmenter l'action adductrice et abaissante des muscles transposés.

Cette opération réduit considérablement la déviation aussi bien horizontale que verticale; elle rend un champ binoculaire, bien que limité, aux patients.

## Transpositions d'un seul muscle

### Transposition de l'oblique supérieur



#### Complément

Wiener en 1928, puis Peter en 1934 [3,34,35] ont utilisé l'oblique supérieur pour suppléer une paralysie complète du III<sup>e</sup> nerf crânien : le tendon réfléchi de l'oblique supérieur, abordé par voie conjonctivo-ténonienne nasale supérieure, était dégagé de la trochlée après trochléotomie, raccourci de 10 à 12 mm au moins et transposé à l'angle supérieur de l'insertion du droit médial; cette transposition était complétée par un recul de 10 à 12 mm du droit latéral et une résection maximale du droit médial. L'opération ramenait le globe dans une position acceptable et pouvait rétablir une certaine adduction. Une déviation verticale résiduelle pouvait être corrigée par la suite en intervenant sur les droits verticaux. Ce procédé paraît bien lourd aujourd'hui.

Kaufmann [25] a proposé pour la même situation de paralysie complète du III<sup>e</sup> nerf crânien, une utilisation plus différenciée du tendon de l'oblique supérieur; le tendon réfléchi, laissé dans le canal trochléen, est divisé en deux parties; chacune d'elles est transposée différemment :

- en utilisant une incision le long du bord temporal du droit supérieur et une incision limbique en regard du droit médial, le tendon de l'oblique supérieur est désinséré, puis clivé en deux jusqu'à la trochlée;
- la moitié postérieure est ensuite réinsérée à proximité de l'extrémité temporale de l'insertion du droit supérieur



et la moitié antérieure, à proximité de l'extrémité inférieure de l'insertion du droit médial (figure 11.10); il est possible d'ajuster le dosage opératoire en réséquant plus ou moins les demi-tendons transposés.

L'avantage du procédé de Kaufmann, certes plus délicat, est d'abord d'être simple; il est aussi plus satisfaisant du point de vue mécanique : il ne provoque pas d'exocycloptropie; l'action de l'oblique supérieur devient uniquement adductrice et élévatrice.

### Transposition du droit latéral selon Kaufmann

Lorsque la paralysie atteint tous les muscles à l'exception du droit latéral, Kaufmann propose de transposer le droit latéral pour redresser la position du globe oculaire. Ce muscle est désinséré et clivé en deux languettes égales jusqu'au foramen musculaire. La languette supérieure est passée sous le droit supérieur jusque dans le quadrant nasal supérieur, la languette inférieure, sous le droit inférieur et l'oblique inférieur jusque dans le quadrant nasal inférieur; chacune est réinsérée en position rétro-équatoriale dans le quadrant respectif (figure 11.11).

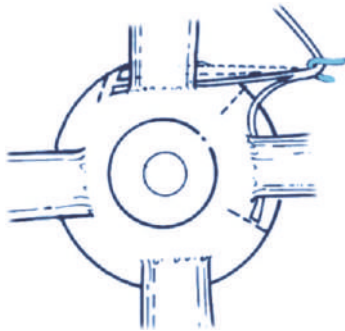


Fig. 11.10

Transposition de l'oblique supérieur selon Kaufmann.

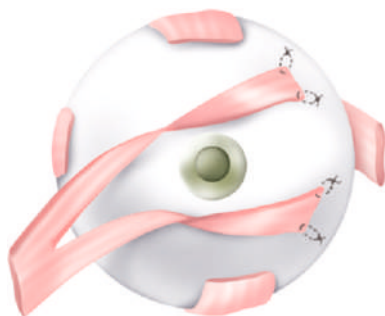


Fig. 11.11

Transposition du droit latéral selon Kaufmann.

## Procédés complémentaires

### Les très grands reculs et résections

Les procédés *complémentaires* s'appliquent avant tout aux cas de paralysies oculomotrices où l'œil atteint est bloqué en adduction ou en abduction extrême; elles peuvent également s'appliquer aux torticolis très marqués des nystagmus, très exceptionnellement à des strabismes concomitants fixés et/ou récidivants.

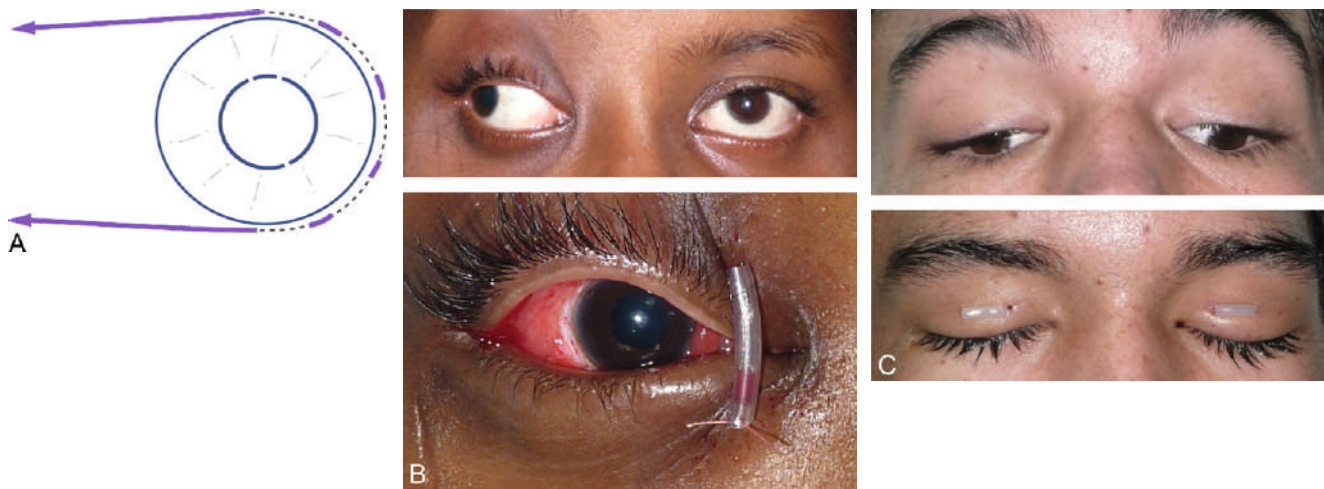Si l'œil est bloqué en adduction, on peut être amené à reculer le droit médial de 8 à 10 mm et à réséquer le droit latéral jusqu'à 20 mm. Si l'œil est bloqué en abduction, le recul du droit latéral peut atteindre 10 à 12 mm et être augmenté par une transposition « vraie » du segment réséqué du droit médial (Diamond [36]). La résection du droit médial peut aller jusqu'à 10 à 14 mm. Dans les deux cas, un recul ténonien peut être associé. L'œil peut en outre être maintenu temporairement en position opposée au moyen d'un fil de traction [21].

### Fils de traction

L'utilisation de fils de traction remonte aux débuts de la chirurgie du strabisme, puisque ce procédé a déjà été utilisé par Dieffenbach [11]. Ces fils sont destinés à maintenir temporairement le globe oculaire dans une position qui peut être soit celle qu'il ne pouvait atteindre précédemment, en cas de syndrome de Brown-Jaensh par exemple, soit celle située à l'opposé de la position dans laquelle il était bloqué, en cas de paralysie oculomotrice ou de strabismes fixés. Leur emploi est indiqué lorsqu'un retour à la situation ou à la position initiale est à craindre du fait de la persistance de la distorsion ténonienne, notamment dans les cas où il existait une limitation de la motilité aux ductions et au test de duction forcée.

La mise en place des fils de traction varie quelque peu selon les auteurs : le ou les fils 5/0 sont amarrés près du limbe aux couches superficielles de la sclère par des passages d'au moins 5 mm. Ils doivent offrir une prise solide et durable sur le globe, sans risquer de venir éroder la cornée.

Péchereau, comme Helveston [26], place les passages scléreaux du côté opposé à la direction dans laquelle la traction doit s'exercer; l'un et l'autre se servent d'un fil doublement armé; mais à la différence du second qui se contente de deux passages scléreaux, Péchereau faufile le fil tout autour du limbe sur 180° (à cheval sur l'axe de traction), afin d'avoir une bonne prise sclérale et de tenir les brins du fil à l'écart de la cornée (figure 11.12).



**Fig. 11.12**

Fil de traction selon Pêchereau.

A. Schéma du faufilage périlimbique. B. Redressement horizontal dans un cas de paralysie d'un droit médial. C. Redressement vertical du globe oculaire en cas de fibrose musculaire.

Les brins du fil sont ensuite passés, à travers la base de l'une ou des deux paupières, du cul-de-sac conjonctival à la peau du côté vers lequel doit se faire la traction; du côté interne, ils sont ancrés à la branche antérieure du ligament palpébral interne.

L'un des brins est passé en surface à travers un tube de silicone; puis les brins sont noués entre eux en réglant leur tension de manière à maintenir le globe à l'opposé de sa position initiale, de quelques degrés au-delà de la position primaire ou en position extrême [36,37].

Le fil doit rester en place de 3 à 5 jours si l'on vise uniquement à ce que le plan conjonctivo-ténionien se fixe en bonne position; mais il doit le rester de 7 à 10 jours après un très grand recul – résection, a fortiori si la déviation était fixée.

Pendant ce temps, le fil (noué par nœud de lacet) peut être momentanément relâché, pour mobiliser l'œil durant quelques minutes; il est ensuite retendu selon ce qui paraît nécessaire.

## Élastopexie

Un droit latéral totalement paralysé peut être suppléé au moyen d'une sangle de silicone élastique (procédé de Woillez et Turut [38], repris par Scott *et al.* [39]).

La sangle est d'une part suturée à l'insertion du droit latéral, par-dessus le tendon de ce muscle, où l'on accède par la voie d'abord habituelle.

Elle est fixée d'autre part au périoste de la fosse temporale, en arrière du rebord orbitaire externe, formé des apophyses orbitaires du frontal et du malaire; pour cela, la paroi

externe de l'orbite doit être abordée par la fosse temporale; on pratique une courte incision cutanée et aponévrotique; le muscle temporal est écarté. La paroi orbitaire peut alors être trépanée, d'un trou de 3 mm de diamètre, en arrière du pilier des apophyses orbitaires, entre 15 et 25 mm en arrière du rebord orbitaire.

Un passe-fil introduit à partir de la fosse temporale permet de tirer la sangle de silicone à travers le feuillet superficiel de la capsule de Tenon et le trou osseux; elle est fixée par deux points de fil non résorbable 5/0, en avant de ce trou, au périoste de la fosse temporale.

Ce faisant, il faut régler la tension de la sangle de manière à ce qu'elle maintienne le globe oculaire en légère divergence, le sujet étant sous anesthésie générale. L'élasticité de la sangle remplace le droit latéral; aussi celui-ci n'a-t-il pas besoin d'être réséqué; et il faut surtout éviter de reculer le droit médial qui deviendrait insuffisant (*cf.* p. 42).



### Complément

Scott a également suppléé l'oblique supérieur, en fixant la sangle à la trochlée et au périoste orbitaire, après avoir passé sous le droit supérieur et le droit latéral, à 8 mm en arrière de l'insertion de celui-ci et à 3 mm en dessous de son bord inférieur; la suture est nouée provisoirement de manière à permettre un ajustement le lendemain de l'intervention.

## Interposition de matériel résorbable ou non résorbable

L'interposition de lames résorbables (*Vicryl*) sous le muscle et/ou à sa surface, après libération de fortes adhérences, a déjà été mentionnée (cf. chapitre 9). Son but est d'empêcher ou au moins de limiter la reconstitution de ces adhérences.



### Choix du matériel

Si l'on recherche un effet plus durable, il faut interposer un matériel non résorbable, comme l'ont proposé Dunlap [40] et Knapp [41]. Ces auteurs utilisent des lames ou des manchons de supramide de 0,05 mm d'épaisseur, pour isoler le muscle des tissus périmusculaires [36]; ce matériel doit être fixé à la sclère, au moyen de fils non résorbables 9/0, pour éviter qu'il migre ou s'extériorise [3]. Un manchon d'un diamètre de 5 mm (15,7 mm à plat), à travers lequel le muscle est enfilé après désinsertion, restera en place du seul fait de la refixation musculaire.

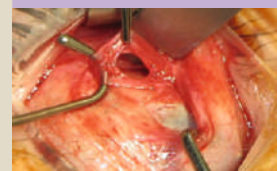## Conclusion

Les procédés opératoires se sont progressivement diversifiés et enrichis tout au long du xx<sup>e</sup> siècle avec deux étapes essentielles, l'introduction du recul musculaire avec refixation sclérolaire par Jameson en 1922 et celle de la myopexie postérieure par Cüppers en 1972–1974. En même temps les techniques opératoires se sont affinées grâce à l'évolution de l'instrumentation et l'avènement de la microchirurgie. En regard de ces progrès, certains procédés, trop grossiers et/ou trop malmenants, sont aujourd'hui abandonnés; c'est pourquoi ils ne sont pas rappelés ou sont déconseillés dans cet ouvrage.

## Références

- [1] Miller JE. Vertical recti transplantation in A and V syndromes. *Arch Ophthalmol* 1960; 64 : 175–9.
- [2] Deller M. Mein derzeitiges operatives Vorgehen bei Esotropien mit wechselndem Winkel. *Buch Augenarzt* 1981; 86 : 189–98.
- [3] Von Noorden GK, Campos EC. *Binocular vision and ocular motility. Theory and management of strabismus*. 6th ed. St-Louis : Mosby; 2002. 653 p.
- [4] Goldstein JH. Monocular vertical displacement of the horizontal rectus muscles in the A and V patterns. *Am J Ophthalmol* 1967; 64 : 265–7.
- [5] Metz HS, Schwartz L. The treatment of A and V patterns by monocular surgery. *Arch Ophthalmol (Paris)* 1977; 95 : 251–3.
- [6] Berard PV, Mouillac-Gambarelli N, Herve-Fey B, Hantisse S. Techniques opératoires dans les ésootropies avec syndrome alphabétique. *Bull Soc Ophthalmol Fr* 1982; 82 : 119–21.
- [7] Herzau V, Knebl U. Ueber Schieloperationen beim A- and V-Phänomen. *Klin Monatsbl Augenheilkd* 1978; 173 : 675–80.
- [8] Hugonnier R, Hugonnier S. *Strabismes. Hétérophories. Paralysies oculo-motrices*. 4<sup>e</sup> ed. Paris : Masson; 1981.
- [9] Friedburg D. Diskussionsbemerkung. *Klin Monatsbl Augenheilkd* 1978; 173 : 892–5.
- [10] Roth A, Speeg-Schatz C. *Eye Muscle Surgery*. Lisse (NL), Swets & Zeitlinger; 2002. 406 p.
- [11] Roth A, Speeg-Schatz C. *La chirurgie oculomotrice*. Paris : Masson; 1995. 398 p.
- [12] Rüssmann W. Erfahrungen mit schrägen Rücklagerungen und Resektionen von Horizontalmotoren bei A- und V- Syndromen. *Klin Monatsbl Augenheilkd* 1981; 178 : 171–3.
- [13] Weiss JB, Mawas L, Boscage C. Recul oblique avec anse. *Bull Soc Ophthalmol Fr* 1978; 78 : 673–5.
- [14] Deller M. La place des reculs obliques des droits horizontaux dans la chirurgie des syndromes A et V. *J Fr Ophtalmol* 1981; 4 : 75–80.
- [15] Issoua D. Le procédé du recul et du plissement obliques des muscles horizontaux pour le traitement des syndromes alphabétiques. Thèse méd. N° 9417, Genève: 1993.
- [16] Bietti GB. Su un accorgimento tecnico (recessione e reinserzione obliqua a ventaglio dei muscoli retti orizzontali) per la correzione di atteggiamenti a VOA di grado modesto negli strabismi concomitanti. *Boll Ocul* 1970; 49 : 581–8.
- [17] Boyd TAS, Leitch GT, Budd GE. A new treatment for «A» and «V» patterns in strabismus by slanting muscle insertion. A preliminary report. *Can J Ophthalmol* 1971; 6 : 170–7.
- [18] Lavat J, Bons G. Reculs obliques dans la chirurgie des syndromes A et V. *Bull Soc Ophthalmol Fr* 1972; 72 : 317–20.
- [19] Roth A, Mühlendyck H, De Gottrau Ph. La fonction de la capsule de Tenon revisitée. *J Fr Ophtalmol* 2002; 25 : 968–76.
- [20] Kushner BJ. Effect of ocular torsion on A and V patterns and apparent oblique muscle overaction. *Arch Ophthalmol* 2010; 128 : 712–8.
- [21] Foster J, Pemberton EC. The effect of operative alterations in the height of the external rectus insertions. *Br J Ophthalmol* 1946; 30 : 88–92.
- [22] Hummelsheim E. Ueber Sehnen transplantation am Auge. *Ber Zusammenkunft Dtsch Ophthalmol Ges* 1907; 34 : 248–52.
- [23] Hummelsheim E. Weitere Erfahrungen mit partieller Sehnenüberpflanzung an Augenmuskeln. *Arch Augenheilk* 1908–1909; 62 : 71–4.
- [24] Duke-Elder S, Wybar K. Ocular motility and strabismus. In : Kimpton H, editor. *System of Ophthalmology*, Vol. VI. 1973 London.
- [25] Kaufmann H. *Strabismus*. G. Thieme, Stuttgart, 3 Auflage 2004; 594.
- [26] Helveston EM. *Surgical management of strabismus*. 5th ed. Oostende (B) : J.P. Wayenborgh; 2005.
- [27] Neugebauer A, Fricke J, Kirsch A, Rüssmann W. Modified transposition procedure of the vertical recti in sixth nerve palsy. *Am J Ophthalmol* 2001; 131 : 359–63.
- [28] Carlson MR, Jampolsky A. An adjustable transposition procedure for abduction abduction deficiencies. *Am J Ophthalmol* 1979; 87 : 382–7.
- [29] O'Connor R. Transplantation of ocular muscle. *Am J Ophthalmol* 1921; 4 : 838–45.
- [30] Knapp P. The surgical treatment of double-elevator paralysis. *Trans Am Ophthalmol Soc* 1969; 67 : 304–23.

- [31] Deller M. La chirurgie de la paralysie unilatérale des élévateurs. *J Fr Orthopt* 1974; 6 : 19–25.
- [32] Francois J, Taillefer PA. Résultats de la transplantation musculaire dans le traitement des paralysies du droit externe. *Ann Ocul (Paris)* 1966; 199 : 329–78.
- [33] De Decker W. Rotatorischer Kestenbaum an den geraden Augenmuskeln. *Z Prak Augenheilk* 1990; 11 : 111–4.
- [34] Rüssmann W, Neugebauer A, Fricke J. *Praktische Augenmuskelchirurgie*. In : *Operationstechniken im Detail*, Heidelberg : Kaden Verlag; 2006. 102 p.
- [35] Rüssmann W. Chirurgie der äusseren Augenmuskeln. In : Mackensen G, Neubauer H, editors. *Kirschnersche allgemeine und spezielle Operationslehre : Augenärztliche Operationen*, VII, I. Berlin, Heidelberg, New-York : Springer Verlag; 1988. p. 383–489.
- [36] Diamond GR. True transposition procedures. *J Pediatr Ophthalmol Strabismus* 1990; 27 : 153–6.
- [37] Frosini R, Campa L, Frosini S, Caputo R. *Diagnosi e terapia dello strabismo e delle anomalie oculomotrice*. Firenze : SEE; 1998. 464 p.
- [38] Woillez M, Turut P, Dascotte JC. L'élastopexie du droit externe dans les paralysies totales du VI. *Bull Soc Ophtalmol Fr* 1977; 77 : 1023–6.
- [39] Scott AB, Miller JM, Collins CC. Eye muscle prosthesis. *J Pediatr Ophthalmol Strabismus* 1992; 29 : 216–8.
- [40] Dunlap EA. Plastic implants. *Int Ophthalmol Clin* 1976; 16 : 221–7.
- [41] Knapp P. The surgical treatment of persistent squint. *Doc Ophthalmol* 1973; 34 : 221–8.



# Opérer les muscles obliques

## PLAN DU CHAPITRE

Chirurgie du muscle oblique inférieur (effet global)	244
Chirurgie du muscle oblique supérieur (effet global)	250
Opérations combinées des muscles obliques	255
Opérations sélectives sur les muscles obliques	256
Conclusion	261



La chirurgie des muscles obliques est différente de celle des muscles droits pour des raisons qui tiennent à la fois à l'anatomie et à la physiologie de ces muscles (cf. chapitres 1 et 2). Leur abord est moins immédiat, leur insertion sclérale se faisant sur l'hémisphère postérieur du globe oculaire, non loin de l'émergence des veines vortiqueuses et, pour l'oblique supérieur, non loin du trajet de l'artère ciliaire longue supérieure. En raison de la disposition de leur insertion sclérale, ces muscles ont constamment une *action triple* rotatoire, verticale et horizontale, qui varie en proportion selon la direction du regard, c'est-à-dire selon l'action respective de leurs fibres antérieures et postérieures (cf. chapitre 2). C'est pourquoi on peut être amené à effectuer sur eux des opérations d'affaiblissement ou de renforcement globaux, aussi bien que des opérations qui visent à affaiblir ou à renforcer de façon prépondérante l'une ou l'autre de leurs actions :

- pour un *effet global*, il faut agir sur le muscle de façon égale sur toute la largeur de son insertion, sans décaler son axe;
- pour un *effet sélectif*, on peut agir de façon prépondérante ou sélective sur l'une ou l'autre moitié du muscle et/ ou décaler son axe.

Toutes ces possibilités expliquent la grande diversité des procédés opératoires qui ont été proposés (annexe 1).



### Complément

La myotomie des muscles obliques inférieur et supérieur a été décrite dès l'origine de la chirurgie des strabismes par Dieffenbach [1,2], mais la chirurgie des obliques n'a véritablement percé et ne s'est propagée qu'à partir du milieu du <sup>xx</sup>e siècle, à la suite des travaux des pionniers : Dunnington (1929) et White (1942) pour l'oblique inférieur; Wheeler (1934), Berke (1946) et Foster (1946) pour l'oblique supérieur. À leurs travaux, se sont ajoutés ceux de McGuire (1946) et McLean (1948), et surtout le livre fondamental et aujourd'hui classique de Fink, paru en 1951 et réédité en 1962. Sous l'impulsion d'opérateurs, de Gobin notamment, et grâce à de très nombreuses publications parues depuis lors – monographie sur l'oblique supérieur de Clergeau en 1977 [3] et celle sur les muscles obliques de Kollingen 1986 [4] en particulier –, ce sujet est resté constamment d'actualité.



### Chirurgie

Quatre principes régissent aujourd'hui la chirurgie des muscles obliques.

1. L'abord et le dégagement des muscles obliques doivent se faire entièrement sous le contrôle de la

vue. La chirurgie de l'oblique supérieur diffère de celle de l'oblique inférieur en ce que la première s'effectue sur le tendon terminal et la seconde, sur un muscle lui-même.

2. Dans les deux cas, il faut de toute évidence donner la préférence aux procédés qui :

- altèrent le moins possible l'anatomie et la fonction du muscle;
- sont quantifiables, c'est-à-dire dosables et n'exposent pas à une paralysie complète;
- sont réversibles.

3. L'opération combinée des obliques, c'est-à-dire des obliques inférieur et supérieur du même œil, dont l'efficacité est plus grande et les résultats plus prévisibles, est préférable à une opération monomusculaire fortement dosée.

4. Les muscles obliques ne véhiculent pas d'éléments vasculaires importants; ils peuvent de ce fait, contrairement aux muscles droits, être opérés sans faire courir le risque d'ischémie intraoculaire. Il n'y a aucun inconvénient à opérer les muscles obliques dans le même temps que les muscles droits, lorsque cela est nécessaire; il est souvent possible de faire ainsi l'économie d'un temps opératoire supplémentaire.

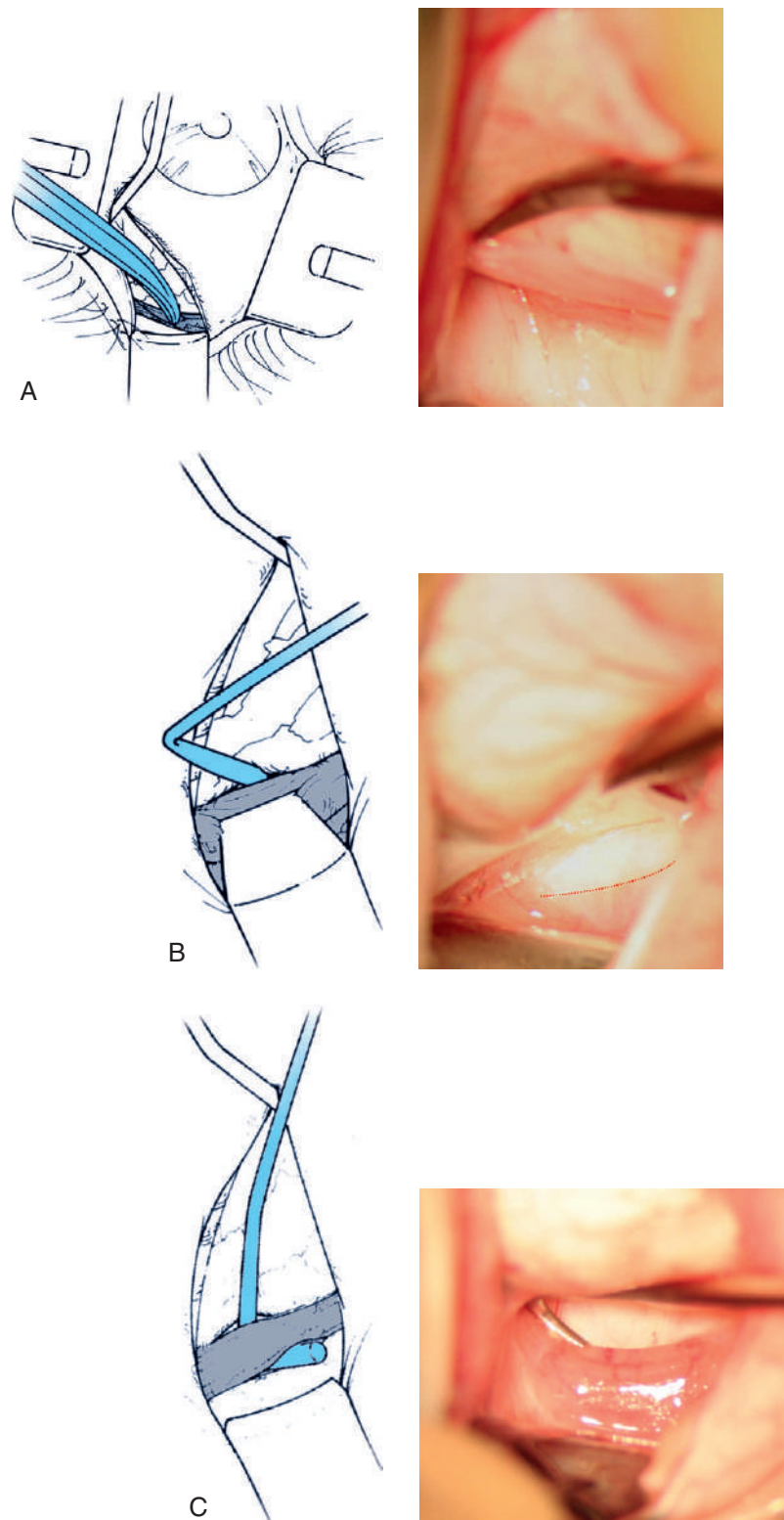
## Chirurgie du muscle oblique inférieur (effet global)

Aujourd'hui, les opérations du muscle oblique inférieur portent exclusivement sur le segment temporal de ce muscle. Il est d'un abord plus facile que l'oblique supérieur; en outre, les opérations habituellement pratiquées sur lui risquent peu de perturber la statique palpébrale. Ce ne sont toutefois pas des arguments de choix opératoire.

L'abord de l'oblique inférieur est décrit au chapitre 9. Lorsqu'un crochet en V ou courbe a été passé sous le muscle, il est essentiel de s'assurer que celui-ci a été dégagé sur toute sa largeur, qu'il n'a pas été dédoublé ou qu'il n'existe pas d'insertion inhabituelle, autrement dit que toutes les fibres, y compris les plus postérieures, ont été chargées sur le crochet; en fait, il est tout à fait exceptionnel d'avoir oublié des fibres postérieures, si l'on a pris soin de dégager le muscle comme nous l'avons indiqué (figure 12.1).

## Opérations d'affaiblissement

L'affaiblissement du ou des muscles obliques inférieurs est l'une des interventions les plus anciennes, et aussi la plus fréquemment pratiquée sur les obliques. Les procédés

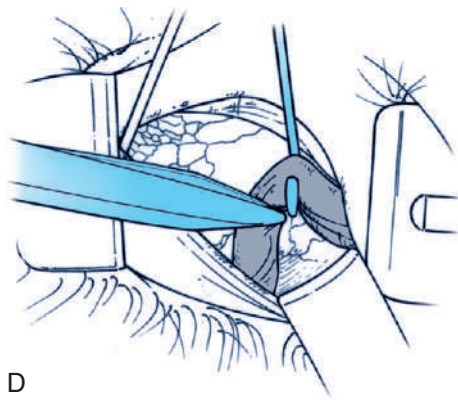


**Fig. 12.1**

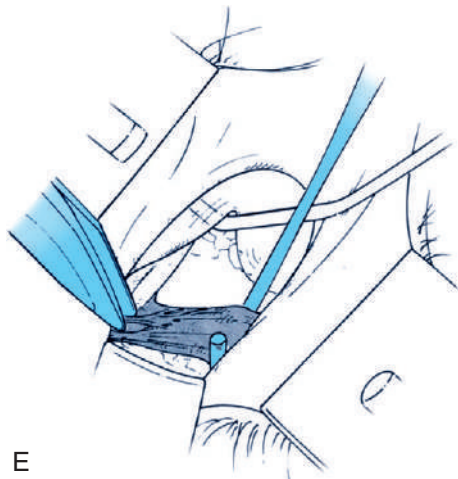
Dégagement du muscle oblique inférieur : séquence opératoire.

A. Dégagement du bord antérieur et de la face orbitaire du muscle. B. Dégagement de la face bulbaire et du bord postérieur du muscle.

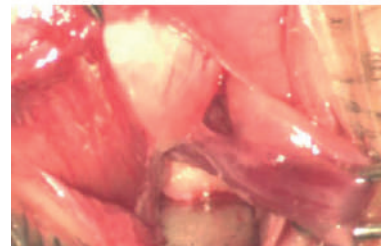
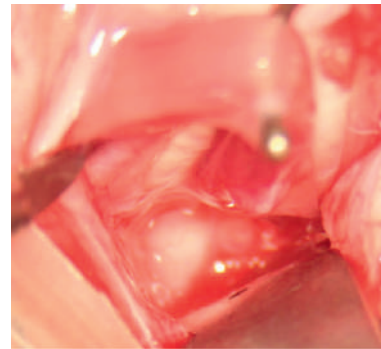
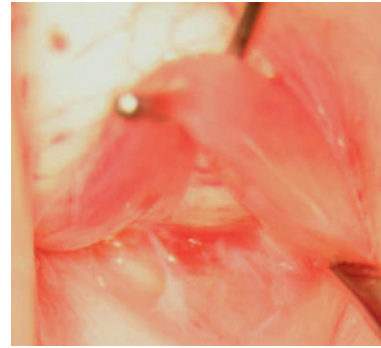
C. Engagement du crochet en V sous le bord postérieur du muscle.



D



E



**Fig. 12.1**

Suite.

D. Chargement du muscle sur le crochet. E. Section des expansions fibreuses au droit latéral.

d'affaiblissement contrôlé ont supplanté aujourd'hui ceux des affaiblissements non contrôlés.

## Recul contrôlé selon White et Fink

Le recul avec refixation sclérale de l'oblique inférieur a été proposé en 1942 par White [5]; il a été repris avant tout par Fink [6], grâce à qui il est devenu un procédé classique et bien réglé; il est le procédé qui répond le mieux aux exigences d'une chirurgie anatomique peu traumatisante, précise et donnant des résultats, autant qu'il est possible, prévisibles et stables. Nous le décrivons ici en n'y apportant que des mises à jour de détails.

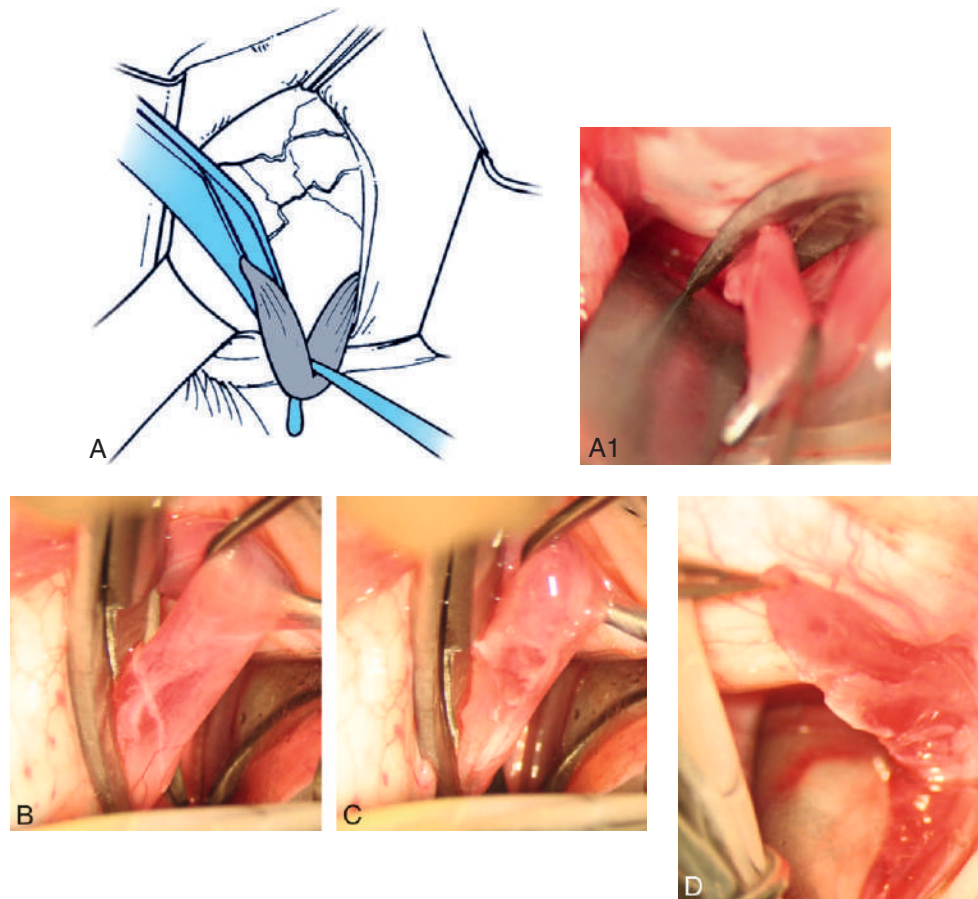
### Désinsertion du muscle oblique inférieur

L'oblique inférieur est désinséré de la sclère de la manière recommandée par Gobin [7]: le muscle est écarté du globe pour dégager son insertion; celle-ci est sectionnée en une seule fois, selon une ligne droite partant de son angle anté-

rieur et tangente au globe en ce point; cela se fait sans peine soit avec des ciseaux droits, soit avec des ciseaux courbes en appliquant la convexité de ceux-ci contre le globe (figure 12.2). Cette manière de faire laisse un petit triangle de muscle (à sommet antérieur et base postérieure) attaché à l'insertion sclérale. Elle a le double avantage d'éviter de léser les vaisseaux et nerfs ciliaires postérieurs et d'empêcher le droit latéral de venir s'accoler par la suite à l'insertion de l'oblique inférieur; c'est pour la même raison que l'on prend soin, durant la dissection et la désinsertion, de ne pas léser le feuillet ténonien profond du droit latéral.

### Réinsertion du muscle oblique inférieur

Certains opérateurs préfèrent placer un fil de suture à l'angle antérieur de l'extrémité musculaire avant de désinsérer le muscle (double passage d'un fil monofilament résorbable 7/0 à travers le muscle à 0,5 mm de l'extrémité

**Fig. 12.2**

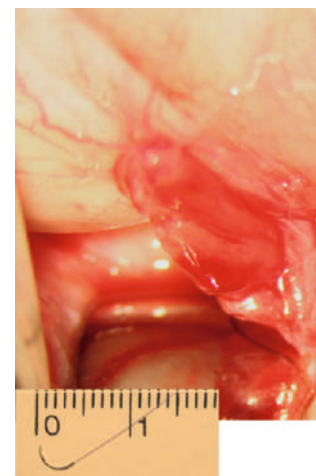
Désinsertion du muscle oblique inférieur : séquence opératoire. A à C. Désinsertion du muscle. D. Muscle désinséré.

musculaire); ils doivent alors veiller à ne pas le sectionner lors de la désinsertion. D'autres placent le fil de suture après avoir effectué la désinsertion (figure 12.3); le muscle se rétracte en effet peu; même s'il disparaît un instant dans l'épaisseur du tissu ténonien, il y est retenu par l'adhérence de son foramen et ne risque pas d'être perdu; mais il faut alors veiller à ne pas confondre l'angle antérieur et l'angle postérieur de l'extrémité musculaire. Le muscle s'en trouverait torsadé; on s'apercevrait de l'erreur au plus tard au moment de la réinsertion, en voyant l'étalement du muscle se faire malaisément; il serait facile, mais impératif de la corriger immédiatement.

La réinsertion de l'oblique inférieur se fait par une suture antérieure, indispensable pour une opération quantifiée.

### Où placer le point de suture antérieur ?

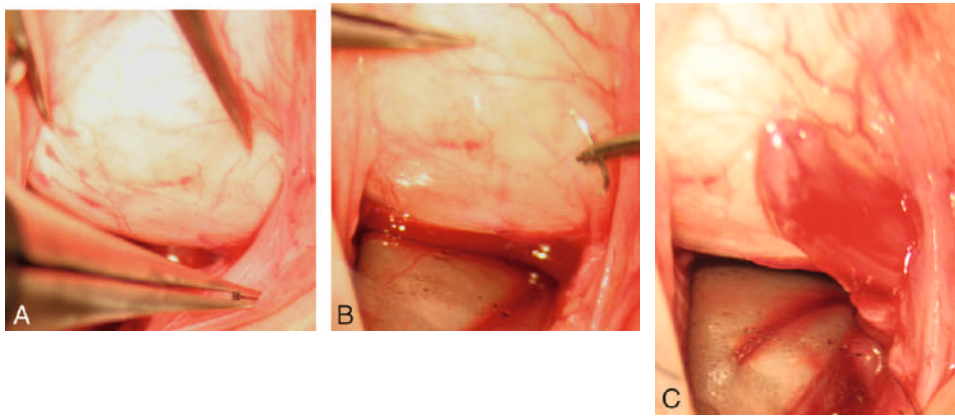
Le repérage direct du point de réinsertion antérieur à partir de l'extrémité antérieure de l'insertion sclérale de l'oblique inférieur, proposé par Mühlendyck, Kaufmann et Pêchereau, a un double avantage : il prend en compte les variations de son insertion sclérale et permet un dosage opératoire plus

**Fig. 12.3**

Fixation d'une suture à l'angle antérieur de l'extrémité musculaire (fil PDS 7/0).

précis [8] (figure 12.4A). Pour obtenir un affaiblissement global, le point de réinsertion antérieur doit logiquement être placé sur le trajet du bord antérieur du muscle. Ce trajet a pu être repéré au cours de l'abord du muscle; sinon il





**Fig. 12.4**

Réinsertion du muscle oblique inférieur : séquence opératoire :

A. Repérage du point de réinsertion. B. Passage de l'aiguille dans la sclère. C. Muscle réinséré et réappliqué.

convient, en partant de l'extrémité antérieure de l'insertion sclérale, de se rapprocher du limbe de 1 mm pour chaque tranche de recul de 3 mm [9]. Autrement dit, le recul simple de l'oblique inférieur implique une « antéroposition » de fait, sans que celle-ci soit véritable. Ce terme a souvent été utilisé de façon abusive. Nous verrons ci-dessous à quelle condition une antéroposition peut être effective.

Pour bien exposer le quadrant scléral temporal inférieur, on exerce une traction sur le droit latéral (cf. chapitre 9) et sur l'oblique inférieur avant désinsertion<sup>1</sup> de celui-ci ou sur le droit inférieur après désinsertion (à l'aide d'un petit crochet droit glissé sous le bord temporal de celui-ci). La distance du recul est mesurée directement à partir l'extrémité antérieure de l'insertion (en tenant en outre compte de la courte portion de muscle perdue entre son extrémité et le fil de suture); elle est le plus souvent de 8 mm, mais peut varier de 5 à 6 mm jusqu'à un maximum de 10 à 12 mm et juxter, dans ce cas, le bord temporal du droit inférieur (limite qui ne peut être dépassée) [10].



### Attention

1 mm de recul corrige 0,5° en position primaire de déviation verticale et 1° en adduction [11].



### Complément

Le repérage du point de réinsertion à partir de l'angle inférieur de l'insertion du droit latéral (par exemple à l'aide du classique marqueur de Fink comportant deux branches de 6 mm à angle

légèrement obtus) ou de l'angle temporal de l'insertion du droit inférieur ne tient pas compte des variations de l'insertion de l'oblique inférieur : il a de ce fait perdu sa pertinence.

L'angle antérieur de l'extrémité musculaire est réinséré à la sclère par un point de suture simple à l'endroit repéré; le passage à travers la sclère est simple d'arrière en avant ou obliquement, plutôt que parallèle au limbe, en raison de la texture de la sclère; les brins sont noués de la façon habituelle (figures 12.4B et C). La suture antérieure assure l'action rotatoire du muscle.

### Faut-il également suturer l'angle postérieur de l'extrémité musculaire ?

La question reste discutée. Aucune étude n'a comparé l'efficacité de ces deux options possibles.

Fink [6] et aujourd'hui Péchereau et Oger-Lavenant recommandent de fixer l'angle postérieur à 6 mm en arrière de l'antérieur, sur le même méridien ou en le reculant d'un millimètre supplémentaire [12]. D'une manière ou de l'autre, l'étalement du muscle se trouve réduit, de 10 ou 12 mm à 6 ou 7 mm, ce qui constitue de fait une antéroposition de la partie postérieure du muscle.



### Technique opératoire

Le point de refixation postérieur est nécessairement rétro-équatorial; c'est pourquoi sa mise en place est un peu plus délicate que celle du point antérieur; pour faciliter le geste, il convient de se servir d'une aiguille demi-cercle de 6 ou 7 mm (cf. figure 12.3). Si nonobstant on souhaite conserver au muscle l'étalement qu'il a normalement, il faut placer la suture postérieure à 8 à 10 mm en arrière du point antérieur.

<sup>1</sup> B. Rossillion (non publié).



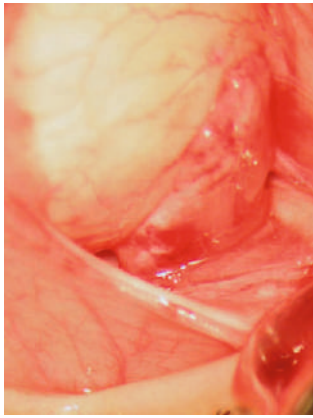


Fig. 12.5

Réapplication du muscle oblique inférieur sur la sclère.

Pour Gobin, et aujourd'hui Kaufmann, Klainguti, Mühlendyck, Roth et Speeg-Schatz, la suture de l'angle antérieur de l'extrémité de l'oblique inférieur est suffisante pour assurer la réinsertion du muscle avec l'avantage de lui conserver son étalement normal : au retrait du crochet maintenant le droit latéral, puis de l'écarteur, le muscle se déploie de toute sa largeur en arrière du point de suture antérieur; la pression de la capsule de Tenon et des tissus périténoniens le maintient appliqué au contact de la sclère (figure 12.5).

Il faut toutefois veiller à ne pas laisser le feuillet ténonien profond de l'oblique inférieur s'interposer entre l'extrémité de celui-ci et la sclère, faute de quoi la réinsertion du muscle se ferait dans l'épaisseur de la capsule de Tenon et non à la sclère. Nous avons pu vérifier, à l'occasion de quelques réinterventions, que la réinsertion, après refixation uniquement antérieure, était effective sur une largeur d'au moins 6 à 8 mm, en retrait de 1 à 2 mm sur le point antérieur.

L'enveloppe ténonienne de l'oblique inférieur, fendue suivant le bord antérieur du muscle et à l'intérieur de laquelle celui-ci vient d'être reculé, reprend sa place. Il reste à suturer la capsule de Tenon et la conjonctive (cf. chapitre 9).

### De combien de millimètres

#### peut-on reculer l'oblique inférieur (cf. chapitre 7) ?

Il n'est jamais nécessaire qu'un dosage soit supérieur à 10 mm en cas de strabisme concomitant, mieux vaut recourir à une opération combinée des obliques pour un dosage plus fort (cf. *infra*).

Un recul de 10 à 12 mm, amenant le point de refixation antérieur au bord temporal du droit inférieur, peut cependant être nécessaire, combiné à un plissement de 10 à 14 mm du tendon réfléchi de l'oblique supérieur, pour corriger une forte excyclotorsion consécutive à une translocation maculaire pour dégénérescence maculaire liée à l'âge (cf. *infra*).

## Autres procédés d'affaiblissement

Les *affaiblissements non contrôlés* ont en commun l'inconvénient d'avoir des effets moins ou non prévisibles et variables dans les faits : l'affaiblissement obtenu peut dépasser l'effet recherché, mais le plus souvent celui-ci est insuffisant dès l'immédiat ou à moyen terme. Les raisons d'éviter ou de délaisser aujourd'hui ces procédés sont rappelées ci-dessous :

- la *ténotomie libre* ou, le tendon étant très court, la *myotomie totale* attenante à l'insertion sclérale respectent l'intégrité du muscle. Le degré de rétraction de l'oblique inférieur désinséré est peu prévisible;
- la *myectomie* raccourcit en outre l'oblique inférieur, déjà court, d'une longueur pouvant aller de 5 à 10 mm. Le muscle est amputé de la longueur voulue, le moignon musculaire soigneusement cautérisé en raison de sa riche vascularisation [13,14]. Le muscle se rétracte plus ou moins à l'intérieur de son enveloppe ténonienne; une adhérence s'établit entre l'orifice ténonien profond et la sclère au niveau ou légèrement en retrait de l'insertion sclérale primitive. Cette insertion indirecte, plus ou moins solide, peut être responsable d'une hypo-action consécutive de l'oblique inférieur;
- la *myotomie marginale en chicanes* du corps de l'oblique inférieur ou l'*allongement par dédoublement selon Corcelle* sont aujourd'hui abandonnés parce que trop traumatisants et trop peu prévisibles. Les résultats de la dénervation isolée du petit oblique ne sont que temporaires; il se fait invariablement une réinnervation dans les 6 à 12 mois qui suivent [15];
- les *reculs maximaux avec antéroposition*, c'est-à-dire réinsertion attenante à l'insertion du droit inférieur, et, à plus forte raison, la *myectomie élargie avec dénervation ou extirpation de l'oblique inférieur*, particulièrement mutilante, sont aujourd'hui avantageusement remplacés par les opérations combinées sur les muscles obliques (cf. p. 255).

## Opérations de renforcement

Le renforcement d'un ou des muscles obliques inférieurs est, à l'opposé, l'intervention la moins souvent pratiquée sur les obliques; toutefois, il a aujourd'hui une nouvelle indication en cas de grande incyclorotation consécutive à une opération de rotation rétinienne. Différents procédés de plissement, résection et avancement ont été proposés [6,16].

### Avancement de l'oblique inférieur selon Fink [6]

Pour Fink [6], dont la manière de faire est aujourd'hui adoptée par la majorité des opérateurs [9,17], le meilleur procédé pour corriger un déficit modéré de l'oblique inférieur est de pratiquer un avancement.

Le droit latéral et l'oblique inférieur sont abordés de la manière habituelle. Le droit latéral est disséqué le long de ses deux bords; l'extrémité de l'oblique inférieur est dégagée et son insertion sclérale exposée comme pour un recul. L'intervention comporte ensuite les temps suivants :

- le bord supérieur du droit latéral est abaissé jusqu'à dégager l'insertion de l'oblique inférieur pour permettre de marquer un point (à l'encre ou au cautère) à la distance voulue au-dessus de chacune des extrémités de l'insertion, en veillant à rester dans le prolongement des bords de ce muscle; c'est pourquoi la distance au limbe du point antérieur doit être augmentée de 1 mm pour chaque tranche de 3 mm d'avancement [9];
- l'oblique inférieur, abordé en dessous du bord inférieur du droit latéral, est chargé sur un crochet ou dans une pince myostatique, près de son extrémité et sur toute sa largeur, puis désinséré; un fil de suture résorbable 7/0 ou 6/0 est placé sur chacun de ses bords à son extrémité; ces fils doivent être solidement amarrés par deux nœuds simples inversés; si une suture intermédiaire paraît nécessaire, les brins doivent émerger et être noués à la face profonde du muscle;
- les brins sont passés sous le droit latéral; les fils des bords du muscle sont fixés à la sclère à l'endroit des points précédemment repérés; la suture intermédiaire est placée sur la ligne reliant ces deux points (figure 12.6A).

L'avancement a deux principaux avantages pour Fink : il évite de raccourcir et d'affaiblir un muscle en lui-même déjà court; en outre, le point postérieur de la réinsertion sclérale se trouve écarté de la macula. L'avancement est de 4 à 6 mm pour un renforcement modéré; il doit être de 12 mm pour corriger une grande incyclorotation consécutive à une translocation maculaire.

### Avancement – résection de l'oblique inférieur selon Fink [6]

Pour corriger un déficit plus important, Fink recommande d'associer une résection à l'avancement. Il fait cependant

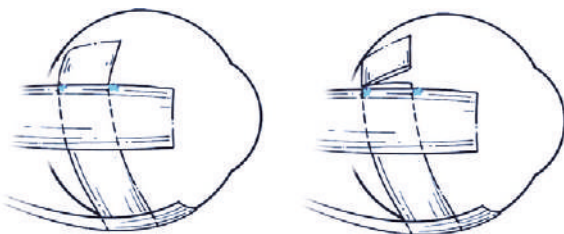


Fig. 12.6

Avancement du muscle oblique inférieur.  
A. Avancement. B. Avancement – résection selon Fink.

remarquer que « moins on supprime de tissu musculaire, plus l'opération est efficace » (figure 12.6B). Pour Kaufmann, la résection (ou un plissement éventuel) ne doit pas dépasser 4 à 6 mm afin de ménager le tissu et les plaques motrices du muscle [9]. La résection à un autre inconvénient : le corps musculaire de l'oblique inférieur se prête mal à la suture car, étant charnu et richement vascularisé, il a tendance à s'effiloche. Il est donc préférable de s'en tenir à l'avancement simple.



#### Attention

Si une résection doit néanmoins être effectuée, il convient de sectionner le muscle à 1,5 ou 2 mm au-delà des nœuds des sutures; l'intervention se poursuit ensuite comme pour un avancement simple.

## Chirurgie du muscle oblique supérieur (effet global)

Jusqu'à ce Wheeler propose, en 1934, sa technique d'avancement de l'oblique supérieur, la chirurgie de ce muscle était taboue. Les interventions sur ce muscle restent certes parmi les plus délicates de la chirurgie musculaire; mais elles sont aujourd'hui pleinement réalisables avec les moyens opératoires actuels et une bonne expérience chirurgicale.



#### Complément

L'abord temporal a été proposé d'emblée aussi bien par Wheeler pour les opérations de renforcement que par Forster pour celles d'affaiblissement. L'abord nasal du muscle a cependant prévalu longtemps pour les secondes et, dans une large mesure aussi, pour les premières. Il a été abandonné à partir de 1970, à la suite des publications de Parks et Helveston [18] et de Ciancia et Prieto-Diaz [19,20], en raison de ses inconvénients et des complications auxquelles il expose. À leur suite, Fells, Caldeira, de Decker, Clergeau, Gobin, et rapidement la majorité des opérateurs ont adopté l'abord temporal, sous l'influence aussi de Harada et Ito qui avaient proposé, en 1964, leurs procédés d'avancement et de recul partiels [21].



## Chirurgie

Les principes généraux de la chirurgie de l'oblique supérieur ont été énoncés par Parks en 1978 [12]; actualisés, ils restent valables aujourd'hui :

- cette chirurgie doit porter exclusivement sur les moitiés intraténionienne et sous-ténionienne du tendon réfléchi (cf. chapitre 9), autrement dit, s'effectuer, sauf exception, par un abord temporal;
- le dégagement du tendon doit se faire sous le contrôle de la vue;
- la capsule de Tenon doit rester intacte, en dehors de l'incision nécessaire à la voie d'abord;
- le tendon qui, pour Parks, ne devait pas être désinséré pour les opérations de renforcement, peut l'être aujourd'hui grâce aux techniques microchirurgicales actuelles de réinsertion.

On peut ajouter qu'il n'est pas nécessaire de désinsérer le droit supérieur pour accéder au tendon réfléchi.

## Interventions par abord temporal du tendon réfléchi

Le dégagement du tendon réfléchi se fait de la même manière, quelle que soit l'intervention projetée (cf. chapitre 9). L'abord temporal est aujourd'hui la voie d'abord de choix, car elle donne accès, sauf à de rares exceptions, à l'insertion sclérale sur laquelle sont effectuées les opérations d'affaiblissement ou de renforcement du muscle; l'abord nasal donne accès au corps du tendon réfléchi; ses indications sont devenues exceptionnelles.

Une fois dégagé, le tendon est chargé sur un petit crochet courbe ou en V; dès qu'il est libéré des connexions ténioniennes qui l'unissent au droit supérieur, il peut être largement mobilisé (figure 12.7).

Lorsque l'insertion du tendon réfléchi n'apparaît pas sous l'abord temporal, elle doit être recherchée du côté nasal du droit supérieur [22,23]. Mais avant d'élargir l'incision dans cette direction, on vérifie la présence d'un tendon en le mettant sous tension par un mouvement d'excyclorotation et de rotation nasale supérieure du globe selon Guyton ou Plager : la corde du tendon est alors palpable du côté nasal entre la trochlée et le globe oculaire. Puis l'incision conjonctivale est prolongée vers le côté nasal et la membrane intermusculaire incisée le long du bord nasal du droit supérieur jusqu'au bord antérieur du tendon réfléchi, puis au-dessus de lui jusqu'à son bord postérieur; le tendon peut alors être chargé sur un crochet courbe ou en V au plus près du droit supérieur, puis dégagé jusqu'à son insertion sclérale.

## Opérations d'affaiblissement

*Recul selon Foster, repris par Ciancia et Prieto-Diaz* [19,20,24]

Les deux bords du droit supérieur doivent être préalablement dégagés (sans décoller le feuillet superficiel de la capsule de Tenon de la face orbitaire du droit supérieur), le bord temporal en vue de la désinsertion, le bord nasal en vue de la réinsertion du tendon réfléchi.

Après que celui-ci a été chargé sur un petit crochet, un fil de suture monofilament résorbable 7/0 ou 6/0 est amarré à son bord antérieur, à 0,5 ou 1 mm de son extrémité, en prenant le tendon sur une largeur de 2 mm environ.

Le tendon est ensuite désinséré sur toute sa largeur; puis il est retiré de dessous le droit supérieur et le fil est amené du côté nasal de ce muscle.

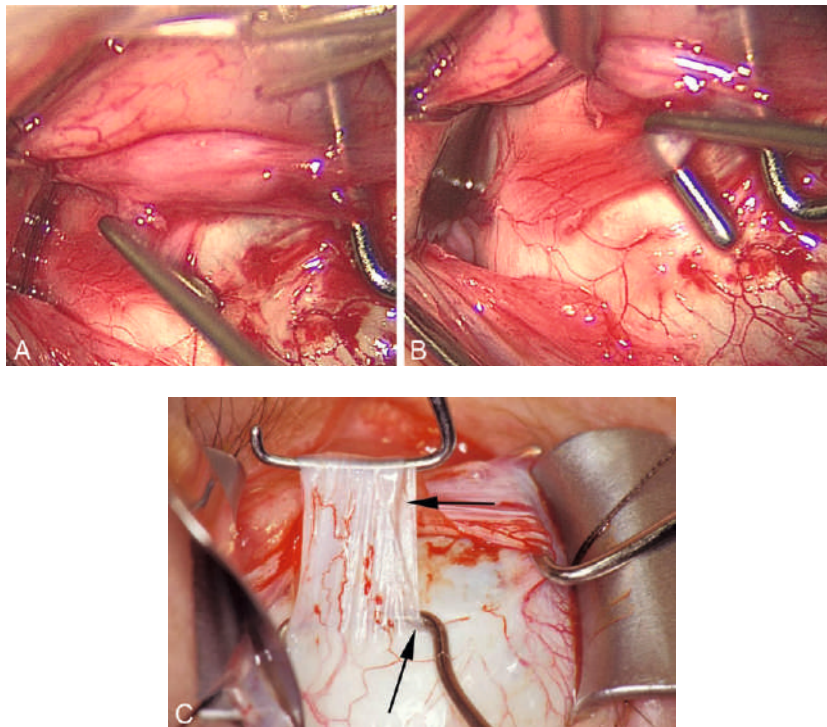
La réinsertion de l'angle antérieur du tendon se fait sur la ligne reliant l'extrémité antérieure de l'insertion sclérale à la trochlée, c'est-à-dire sur la ligne correspondant au trajet du bord antérieur du tendon, le globe étant en position primaire; cette ligne passe à 2,0 ou 2,5 mm en arrière de l'extrémité nasale de l'insertion du droit supérieur; une réinsertion en regard du bord nasal de ce dernier correspond à un recul de 8 mm environ; l'importance du recul peut aller de 6 à 12 mm (figure 12.8) [25-27].

La réinsertion de l'angle postérieur du tendon se fait de 4 à 8 mm en arrière du point antérieur, d'autant moins loin en arrière que le recul est plus important, de manière à rester sur la ligne correspondant au trajet du bord postérieur du tendon; elle se fait plus nasalement que le point antérieur, «de façon que la nouvelle insertion reste parallèle à l'insertion physiologique» [3].

### *Recul avec anse de Helveston*

Helveston [17] a proposé un *recul avec anses*. Il passe un fil en U, d'une part dans le tendon réfléchi et d'autre part dans son insertion sclérale, en prenant toute la largeur de l'un et de l'autre (figure 12.9); il noue l'anse de manière à permettre une rétraction du tendon de 8 à 12 mm. Le recul peut aussi bien être réalisé avec une anse fixée à chaque bord de l'extrémité du tendon réfléchi. Ce procédé évite de devoir dégager le bord nasal du droit supérieur; il comporte cependant un plus grand risque de lâchage des sutures en raison des forces de cisaillement auxquelles est soumis le tendon.

Les auteurs s'accordent pour dire que 1 mm de recul corrige 1° de cyclotorsion en position primaire. Mais parallèlement, les actions abaisseuse et abductrice sont également affaiblies. Plus l'insertion devient antérieure,

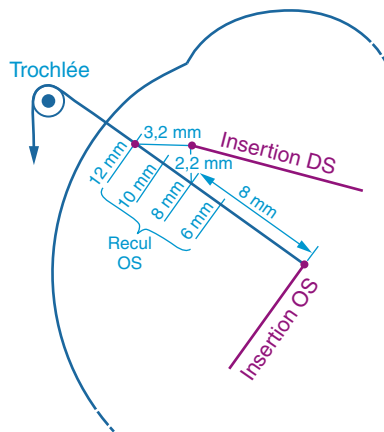


**Fig.12.7**

Dégagement de l'extrémité du tendon réfléchi de l'oblique supérieur.

A et B. Œil droit. Mobilisation du tendon réfléchi du muscle oblique supérieur au bord temporal du muscle droit supérieur (suite de la figure 9.11). C. Tendon entièrement déployé.

Source fig. 12.7C : G. Klainiguti.



**Fig. 12.8**

Diagramme de mesure indirecte de recul contrôlé du tendon de l'oblique supérieur de Romano Roholt [27].

plus l'oblique supérieur cesse d'être abducteur pour devenir adducteur [26,28]; cette action inversée est d'autant plus marquée que l'œil est davantage en abduction.



### Complément

La *ténctomie* ou la *ténctomie libre*, aussi bien à distance que près ou au ras de son insertion sclérale, ont été abandonnées en raison du risque de voir s'installer une insuffisance progressive de l'oblique supérieur.

Un recul postérieur est souvent suffisant (cf. p. 129 et chapitre 1).

## Opérations de renforcement

### Plissement selon Wheeler et McLean

Wheeler [29] a proposé dès 1934 de renforcer l'oblique supérieur en pratiquant un pli en bout de tendon, en fixant la tête du pli au-delà de l'insertion sclérale; il a proposé également l'avancement – résection du tendon réfléchi. Pour McLean, en 1948, le pli devait être fixé à sa base; la tête du pli était simplement rabattue sur la sclère et maintenue par un point [30].

Après que le tendon réfléchi a été chargé sur un petit crochet, un fil de suture monofilament, de préférence non



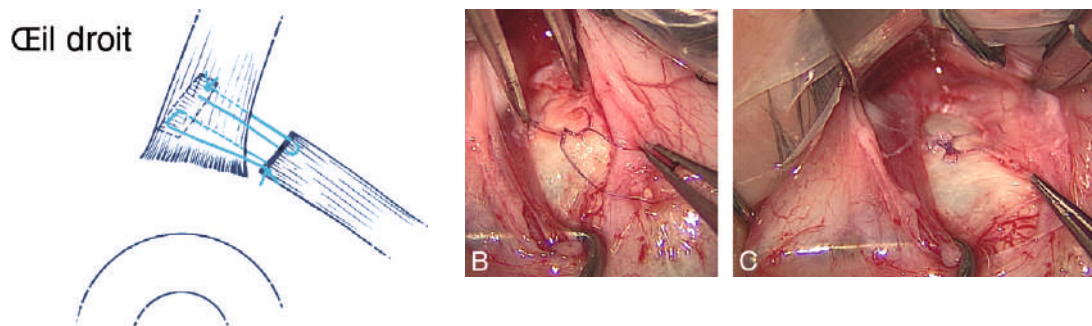


Fig. 12.9

Recul de l'oblique supérieur au moyen d'une anse selon Helveston.

A. Œil droit : schéma. B et C. Œil gauche (séquence opératoire) : anse à l'angle antérieur de l'extrémité tendineuse. Sur la figure C, le passage scléral est caché par le feuillet ténionien.

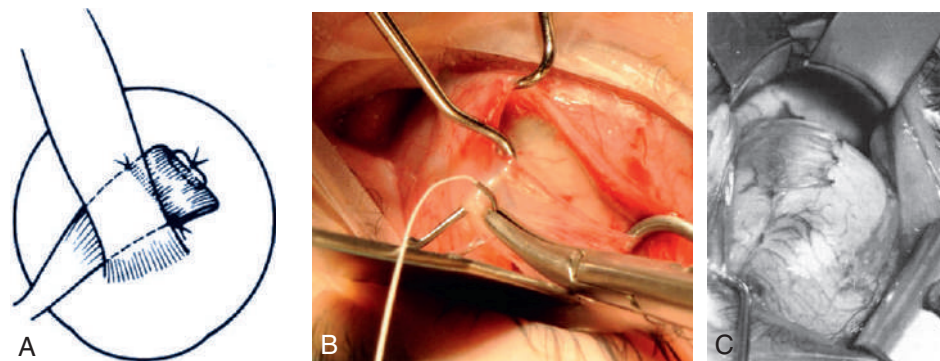


Fig. 12.10

Plissement du tendon de l'oblique supérieur selon McLean (œil gauche).

résorbable, 7/0 ou 6/0, est amarré à chacun de ses bords à la distance de l'insertion sclérale correspondant à la longueur de tendon à exclure<sup>2</sup>.

La fixation du pli se fait en passant ensuite chacun des fils dans la sclère à l'extrémité correspondante de l'insertion; les sutures sont serrées et nouées en s'aidant de la traction du petit crochet; il est souvent utile d'ajouter un troisième point à la partie moyenne du tendon (figure 12.10).

La tête du plissement est rabattue au-delà de l'insertion et fixée par un point à chacun de ses angles; un ou plusieurs points intermédiaires, ou mieux un surjet, sont fixés à la sclère dans le prolongement du tendon, «de façon à éviter des cicatrises anormales» [31] (figure 12.10).

La longueur totale du plissement ne doit en principe pas excéder 8 mm, c'est-à-dire le tiers ou le quart de la longueur de la partie rétrotrochléenne du tendon, en raison du risque de syndrome de Brown consécutif (cf. chapitre 7); elle peut

atteindre 10 à 12 mm en cas d'hyperextensibilité du muscle. Dans le cas particulier des translocations maculaires (cf. p. 249–50), le plissement terminal peut atteindre 14 mm [32], le risque de syndrome de blocage étant moindre que pour un plissement plus proche de la trochlée. En amarrant bien le tendon à la sclère, une surcorrection immédiate n'est pas nécessaire, car le résultat restera stable [33].

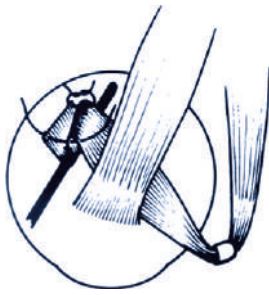
Les auteurs s'accordent pour dire que 1 mm de plissement (ou de résection) corrige 0,7° de cyclotorsion en position primaire [4].

### Variante de Decker

De Decker [32] a proposé de placer le pli sous le tendon, en le repoussant à l'aide d'une spatule à iris au moment de nouer les sutures; la fixation du pli peut être complétée en plaçant un point en U à mi-distance des points de suture antérieur et postérieur ou en les joignant par un surjet; ce procédé a l'avantage de réaliser un pli parfaitement plat, tout en évitant de devoir fixer la tête du pli loin en arrière; ce procédé est d'exécution plus facile que le précédent (figure 12.11).

<sup>2</sup> Les plicateurs musculaires disponibles sont trop volumineux par rapport au champ opératoire et trop lourds pour le tendon à plisser (cf. p. 154).





**Fig. 12.11**

Enfouissement du pli sous le tendon selon De Decker (œil droit).

### Résection selon McGuire [34,35]

McGuire a proposé, en 1946, de pratiquer une résection du tendon réfléchi; il reprochait au procédé de Wheeler de ne pas aviver les surfaces à suturer et d'amener à suturer à proximité de la macula. Le procédé de McGuire a été repris par Fink [6] et ensuite par Caldeira [25] qui y a apporté quelques modifications d'exécution.

Comme pour le procédé précédent, le tendon réfléchi est dégagé et chargé sur un petit crochet, un fil de suture monofilament 7/0 ou 6/0, résorbable ou non, est amarré à chacun de ses bords à la distance de la résection prévue; puis le tendon est désinséré.

La réinsertion se fait en passant les fils dans la sclère au niveau de l'extrémité correspondante de l'insertion; les sutures sont nouées de la manière habituelle; un point ou un surjet intermédiaire est le plus souvent nécessaire pour que le tendon soit suffisamment tenu dans sa partie moyenne; l'excès de tendon est réséqué à 2 mm au-delà des sutures.

Ce procédé est tout aussi sûr que le plissement (Quéré, Colloques de Nantes, 1991, communication orale).

Dans tous les procédés qui viennent d'être décrits, les plans de couverture ténonien et conjonctival sont suturés de la manière habituelle en deux plans (cf. chapitre 9).

## Interventions par abord nasal du tendon réfléchi

### Indications de l'abord nasal du tendon réfléchi

L'abord nasal du tendon réfléchi, complétant l'abord temporal, reste nécessaire pour la réinsertion sclérale lors d'un recul de l'insertion avec réinsertion directe. Il l'est également en cas de position nasale de l'insertion sclérale pour

pratiquer du côté nasal du droit supérieur les interventions décrites ci-dessus.

Il est nécessaire pour effectuer une ténotomie ou une ténectomie dans des indications particulières, tel le syndrome de Brown-Jaensch (cf. chapitre 20) ou, le cas échéant, rétablir la continuité d'un tendon réfléchi sectionné ou excisé.

### Inconvénients des interventions par abord nasal du tendon réfléchi

Cet abord peut paraître *a priori* plus commode que l'abord temporal : certes le tendon est plus antérieur qu'à son insertion; il est aussi moins étalé; sa largeur n'est que de 6 mm au moment où il s'engage sous le droit supérieur; il est à distance de tout élément vasculonerveux important. C'est ce qui lui a longtemps valu la faveur des opérateurs pour les opérations d'affaiblissement ou de renforcement musculaires.

Cependant, avec l'évolution des techniques chirurgicales, les inconvénients de l'abord nasal l'emportent aujourd'hui sur les avantages. En outre, il offre moins de possibilités opératoires que l'abord temporal.

En premier lieu, la recherche du tendon, si elle est difficile, fait courir le risque de blesser les structures voisines, même si le crochet utilisé est mousse : le risque est de blesser le droit supérieur et de provoquer un hématome intramusculaire, de déchirer l'aileron interne du releveur de la paupière supérieure, ce qui peut entraîner un ptosis durable, de franchir la limite postérieure de la partie musculaire de la capsule de Tenon et de provoquer une hernie de la graisse orbitaire. La recherche du tendon sous le contrôle de la vue réduit certes considérablement ces risques, mais ne les élimine pas [14]. Le dégagement du tendon réfléchi est le même quelle que soit l'intervention envisagée (cf. chapitre 9).

En second lieu, l'altération infligée au tendon réfléchi par un temps musculaire effectué au niveau de son segment nasal paraît démesurée eu égard au ménagement des muscles opérés tel qu'il est conçu aujourd'hui.

L'affaiblissement par ténotomie ou ténectomie libre peut entraîner à la longue une insuffisance progressive de l'oblique supérieur, avec tout son cortège de symptômes; ce risque existe même si l'enveloppe ténonienne a été laissée intacte. Dyer a conseillé de placer une suture d'arrêt entre les deux extrémités de la ténotomie ou de la ténectomie; elle est recommandée aujourd'hui par von Noorden et Campos; mais sa mise en place peut être plus délicate à réaliser en cas de tendon gracile que la refixation sclérale d'un recul.



### Complément

L'effet sur l'angle vertical de la *ténotomie* ou *ténectomie* du tendon réfléchi est très inégal d'un sujet à l'autre; il peut varier du simple au double pour les uns, de 1 à 7, voire de 1 à 15 fois pour d'autres [36]! Pour une intervention bilatérale symétrique, le résultat n'est symétrique que dans la moitié des cas [37]. Une insuffisance de l'oblique supérieur, d'installation très progressive, apparaît fréquemment dans les suites, obligeant alors à affaiblir l'oblique inférieur homolatéral ou le droit inférieur de l'œil opposé. L'effet sur l'angle horizontal en position primaire est faible ou nul; par contre, il est en moyenne de 10 dioptries dans le sens de la divergence dans le regard vers le haut et de 26 dioptries dans le sens de la convergence dans le regard vers le bas; ces effets, classiquement utilisés pour corriger une incomitance A, peuvent entraîner une excyclotorsion consécutive catastrophique [6,38].

Les *allongements tendineux*, par ténotomies en chicanes ou dédoublement, n'apportent aucun avantage par rapport à la ténotomie ou la ténectomie [22]. Ils sont inutilement compliqués et difficiles à réaliser; leur efficacité est limitée.

Les opérations de renforcement par plissement du tendon réfléchi n'ont pas moins d'inconvénients. Il peut se développer des adhérences anormales, notamment à la sclère, à partir du pli tendineux.



### Complément

Un syndrome de Brown acquis, limitant l'élévation en adduction, peut apparaître, même si le plissement n'a pas été excessif, s'il n'y a eu aucune blessure au cours du dégagement du tendon et même si l'on a pris soin de ne pas saisir les fascias ténoniens dans les sutures. En même temps, un blocage du tendon au niveau de la trochlée peut limiter l'abaissement en adduction.

Les interventions sur la trochlée sont aujourd'hui totalement abandonnées en raison de leurs effets imprévisibles et de leur caractère délabrant.

## Opérations combinées des muscles obliques

### Opérations combinées usuelles



#### Complément

Une opération combinée des obliques associant un avancement de l'oblique supérieur et une ténotomie de l'oblique inférieur a déjà été rapportée par Foster en 1946. Depuis lors d'autres auteurs l'ont utilisée et recommandée aussi bien pour le traitement des fortes hyperactions d'un ou des obliques inférieurs que pour celui des paralysies de l'oblique supérieur [4,39].

L'opération combinée peut associer, en cas de forte hyperaction d'un ou des obliques inférieurs, un renforcement de l'oblique supérieur (plissement ou résection) et un affaiblissement de l'oblique inférieur (recul) (figure 12.12) ou à l'inverse, en cas de forte hyperaction d'un ou des obliques supérieurs, un affaiblissement de l'oblique supérieur (recul ou ténotomie partielle) et un renforcement de l'oblique inférieur (avancement – résection).

Adelstein et Cüppers et d'autres à leur suite ont cependant mis en garde contre le risque de surcorrection [40]. Ce risque est indéniable, si l'on applique systématiquement, comme certains l'ont préconisé, des dosages forts sur les deux muscles [4].

Kaufmann a fait la seule proposition qui soit rationnelle, celle de proportionner le dosage à l'importance de la déviation à corriger. Il voit plusieurs avantages à l'opération combinée, lorsque la déviation verticale à corriger atteint ou dépasse 12° en adduction horizontale :

- en répartissant la quantité à opérer sur les deux muscles, on peut s'en tenir à un dosage modéré sur chacun d'eux, ce qui est préférable à un dosage maximal sur l'un d'entre eux;



Fig. 12.12

Opération combinée des obliques supérieur (plissement) et inférieur (recul) : œil droit.



**Fig. 12.13**

Opération combinée sélective des muscles obliques (œil droit).

- le résultat postopératoire est plus prévisible, plus stable et plus durable, que pour une opération sur un seul muscle;
- la correction des incomitances alphabétiques est satisfaisante;
- de cette manière aussi on réduit l'importance des effets consécutifs indésirables, notamment celle du syndrome de Brown résultant du raccourcissement excessif de l'oblique supérieur;
- enfin une reprise opératoire reste possible, sur l'un ou l'autre des muscles opérés, si le résultat s'avère insuffisant ou excessif.

### Remarque

L'efficacité en degrés par millimètre de l'opération combinée est supérieure à celle des opérations portant sur un seul muscle, de 1,6°/mm de déplacement musculaire au lieu de 1°/mm pour la déviation verticale et de 1°/mm pour la cyclotorsion (cf. chapitre 7).

Enfin l'opération combinée des obliques, associant recul et renforcement (plissement, avancement – résection), aussi bien qu'antéro- et postéroposition ou opérations antérieure et postérieure, entre dans le cadre des opérations de Kestenbaum obliques ou torsionnelles pour le traitement des torticolis avec inclinaison de la tête, avec ou sans nystagmus (figure 12.13) (cf. chapitre 21).

## Opération combinée après translocation maculaire [41–44]

«La translocation maculaire est un traitement de la dégénérescence maculaire liée à l'âge. La rotation rétinienne (...) peut atteindre ou dépasser 45° (vers le haut ou vers le bas); elle s'effectue autour de l'axe papillaire.

(...) Les patients dont l'œil adelphe a conservé une acuité visuelle utilisable éprouvent une diplopie tridimensionnelle, horizontale, verticale et torsionnelle, et sont contraints à l'occlusion permanente. Si l'œil adelphe présente une fonc-

tion visuelle voisine de zéro, cas le plus fréquent, les patients accusent des troubles de la localisation égocentrique, une bascule de la [verticale] subjective avec dysmétrie et difficultés à la marche...» [42]

L'opération combinée des muscles obliques avec dosages forts de 10 à 14 mm par muscle est l'indication de choix pour corriger la torsion subjective et le torticolis consécutifs à la translocation maculaire : «recul du muscle oblique supérieur et avancement/antéroposition du muscle oblique inférieur en cas d'incyclotorsion, recul du muscle oblique inférieur [/rétroposition et] plissement de muscle oblique supérieur en cas d'excyclotorsion» [42]; les sutures des muscles mis sous tension sont assurées par des fils non résorbables 7/0 ou 6/0. L'efficacité de ce procédé est en moyenne de 1°/mm opéré.

Même lorsque la réduction de la cyclotorsion est incomplète, les patients retrouvent «un équilibre, un confort visuel et une mobilité» suffisante [42].

«La contre-rotation s'effectue autour de l'axe [de rotation] physiologique et non autour de l'axe papillaire. La reconstitution d'une vision binoculaire simple est totalement compromise par cette disparité obligatoire.» [44]

«[En] l'absence de véritable enjeu binoculaire, [le choix de l'opération combinée des muscles obliques] qui épargne les muscles droits, est préférable, car elle présente un moindre risque d'ischémie du segment antérieur sur ces globes oculaires déjà fragilisés.» [42]

## Opérations sélectives sur les muscles obliques

Les muscles obliques considérés globalement sont adducteur ou abducteur, élévateur ou abaisseur et ex- ou incyclorotateur. Mais en réalité, le large éventail de leur insertion sclérale et des fibres capsulaires qui la prolongent, confère à ces muscles des actions qui changent de proche en proche, d'une fraction de tendon à la fraction voisine. Ces actions sont en outre variables selon la position du globe. En termes plus schématiques, la moitié antérieure et la moitié postérieure de ces muscles jouent chacune un rôle fonctionnel différent : par leur moitié antérieure, ces muscles ont une action avant tout rotatoire; par leur moitié postérieure, ils sont avant tout élévateur ou abaisseur. En abduction, c'est l'action des fibres les plus antérieures, principalement rotatoire, qui est prépondérante; en adduction, c'est celle des fibres les

plus postérieures, principalement verticales, qui est prépondérante. Ils sont très accessoirement adducteurs en adduction et abducteurs en abduction.

Mettant cette distinction à profit, Harada et Ito ont montré en 1964 [21] que l'on pouvait traiter les cyclotropies en n'intervenant que sur la moitié antérieure du tendon réfléchi ou de l'oblique inférieur; bien plus on a avantage à procéder ainsi, si l'on veut agir uniquement sur l'action rotatoire et ne pas déséquilibrer en même temps les autres actions de ces muscles. Par un avancement partiel antérieur du tendon de l'oblique supérieur, on renforce l'incyclotorsion, par celui de l'oblique inférieur, l'excyclotorsion; un recul partiel antérieur du tendon de l'oblique supérieur renforce l'excyclotorsion, celui de l'oblique inférieur, l'incyclotorsion.

Il est possible d'obtenir un effet différencié sur les actions des muscles obliques de deux manières différentes, soit en déplaçant l'axe (en termes fonctionnels, le vecteur) de ces muscles, soit en agissant de façon inégale sur leurs parties antérieure et postérieure. Les deux manières peuvent en outre être combinées. C'est ce qu'ont fait Harada et Ito [21] en associant une antéroposition à l'avancement partiel antérieur du tendon de l'oblique supérieur.

Pour les opérations sélectives, les muscles obliques sont dégagés comme précédemment et chargés sur un petit crochet droit, courbe ou en V.

## Décalages musculaires ou antéropositions et postéropositions

L'*antéroposition* des muscles obliques, lorsqu'elle est effective, affaiblit leur action verticale et renforce en même temps leur action rotatoire.

Il est possible de majorer l'effet du recul sur l'action verticale par une antéroposition effective de l'oblique inférieur, c'est-à-dire en réinsérant l'angle antérieur de l'extrémité musculaire le long d'une ligne parallèle au trajet normal de son bord antérieur, mais de 1 à 3 mm plus antérieure. Il faut cependant éviter que le vecteur de force du muscle ne devienne pré-équatorial, ce qui transformerait celui-ci en abaisseur; il en résulterait une surcorrection telle qu'une reprise opératoire serait inévitable.



### Complément

L'*antéroposition isolée* de l'oblique inférieur, sans recul, proposée par Prangen dès 1945, donne à notre avis des résultats insuffisants, même lorsqu'il ne s'agit que de corriger une hyperaction modérée.

La «postéroposition» de l'oblique supérieur affaiblit son action rotatoire, mais préserve ses actions abaissante et abductrice. Lors d'un recul, le tendon de ce muscle peut être décalé en arrière de son trajet normal, ce qui va privilégier l'affaiblissement de son action rotatoire et préserver ses actions abaissante et abductrice; le point antérieur peut être placé entre 3 et 6 mm en arrière de l'extrémité nasale de l'insertion du droit supérieur, le point postérieur reculé d'autant.

## Opérations sélectives de l'oblique inférieur

### Recul ou avancement antérieurs selon Harada et Ito

Harada et Ito [21,45] ont proposé un recul partiel antérieur de 6 mm ou un avancement partiel antérieur de 4 mm de l'oblique inférieur pour affaiblir ou renforcer l'action rotatoire de ce muscle.

### Plissement asymétrique selon De Decker

De Decker [33] a décrit le plissement asymétrique de l'oblique inférieur à son insertion; il propose un plissement de l'un des bords du muscle seulement, du bord antérieur pour renforcer l'action rotatoire, du bord postérieur pour renforcer l'action verticale. Pour le premier, il est facile d'enfourer le pli sous l'extrémité musculaire. Pour le second, il nous paraît plus simple d'effectuer un avancement oblique, en fixant l'angle postérieur de l'extrémité musculaire à la sclère au-dessus du bord supérieur du droit latéral, dans le prolongement du bord postérieur du muscle (*cf. infra*).

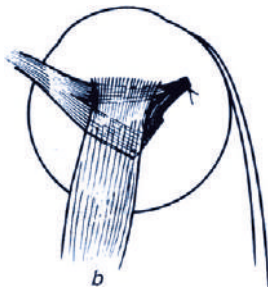
## Opérations sélectives de l'oblique supérieur

### Interventions antérieures

*Procédé original d'avancement et d'antéroposition de Harada et Ito* [21]

Le procédé de renforcement antérieur de l'oblique supérieur, proposé par Harada et Ito en 1964, combine un avancement et une antéroposition, sans désinsertion, de la partie antérieure du tendon réfléchi, clivée sur une longueur de 10 mm :

- un fil de suture non résorbable, simplement armé, est amarré au tiers antérieur du demi-tendon, à 3 mm en arrière de l'insertion tendineuse;



**Fig. 12.14**

Renforcement antérieur du tendon de l'oblique supérieur (œil droit) selon Harada et Ito.

- l'aiguille est ensuite passée dans l'épaisseur de la sclère, à 3 mm plus temporalement et 3 mm plus en avant de l'extrémité antérieure de l'insertion;
- une fois serrée, la suture tire la partie antérieure du tendon en dehors et en avant, lui faisant faire un trajet en V; ce pli incomplet équivaut à un avancement de 5 mm et une antéroposition de 3 mm (figure 12.14).

Ce procédé corrige plus de 3° d'excyclotropie par millimètre d'avancement selon les auteurs.

#### *Variante de Fells* [14,17]

Dans cette variante, adoptée par beaucoup d'opérateurs, le tendon réfléchi, chargé sur le crochet, est clivé à l'aide d'une spatule à la moitié de sa largeur sur une longueur de 10 à 12 mm à partir de son insertion sclérale :

- puis le demi-tendon antérieur est désinséré; un fil de suture monofilament résorbable 7/0 ou 6/0 est amarré à chaque angle de son extrémité, ou un fil doublement armé est passé d'un angle à l'autre, avec une double boucle passée sur chacun de ses bords;
- les brins armés sont passés ensuite dans l'épaisseur de la sclère à l'endroit où doit se faire la réinsertion; les tunnels scléraux, dans l'axe des fibres tendineuses ou légèrement obliques vers l'avant par rapport à elles, doivent avoir une longueur de 2 à 3 mm; le tendon vient en butée par les nœuds ou la boucle du fil à l'endroit de l'orifice d'entrée des tunnels;
- les brins sont noués et sectionnés de la façon habituelle (figures 12.15A et B).



#### Complément

Ce procédé est utilisé de façon variée selon les opérateurs :

- Helveston [17] se contente d'une antéroposition; il insère le bord antérieur du demi-tendon

à l'angle externe de l'insertion du droit supérieur. Parks [12], à l'inverse, fait un avancement sans antéroposition : il réinsère le demi-tendon le long du bord supérieur du droit latéral, en fixant l'angle antérieur de son extrémité à 8 mm en arrière de l'extrémité supérieure de l'insertion du droit latéral et son angle postérieur 4 mm plus en arrière; si l'intervention est bilatérale, elle corrige 15 à 20° d'excyclotropie; un avancement moins important, laissant l'extrémité du demi-tendon à 4 mm au-dessus du bord supérieur du droit latéral, corrige 6 à 8° d'excyclotropie; ce procédé réduit également l'ésotropie dans le regard en bas;

- Metz et Lerner [46] font un avancement de 6 mm et une antéroposition de 4 mm; ils placent, si cela leur paraît nécessaire, une suture permettant d'ajuster l'effet opératoire. L'amarrage du fil à travers l'extrémité du demi-tendon désinséré se fait comme précédemment; les passages scléraux sont placés de manière à permettre un avancement maximum; les brins sont passés en regard à travers le plan conjonctivo-ténonien et noués provisoirement. L'ajustement peut se faire de la manière habituelle le lendemain de l'intervention (cf. figure 12.15A).

#### *Interventions antérieures selon Cüppers et de Decker*

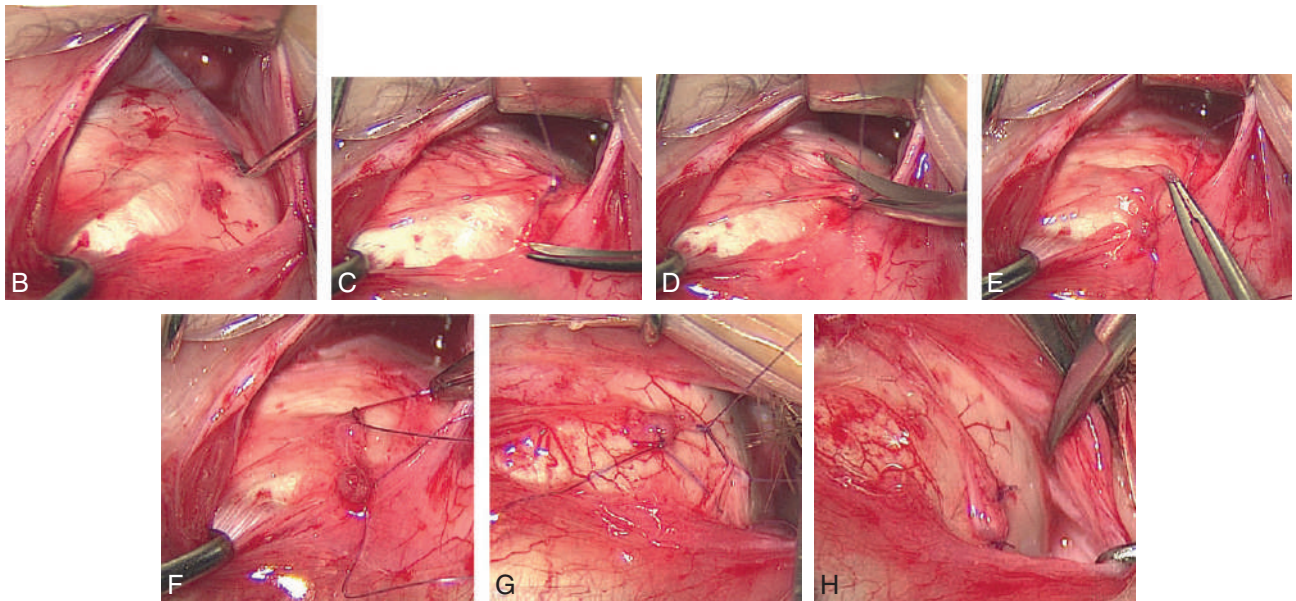
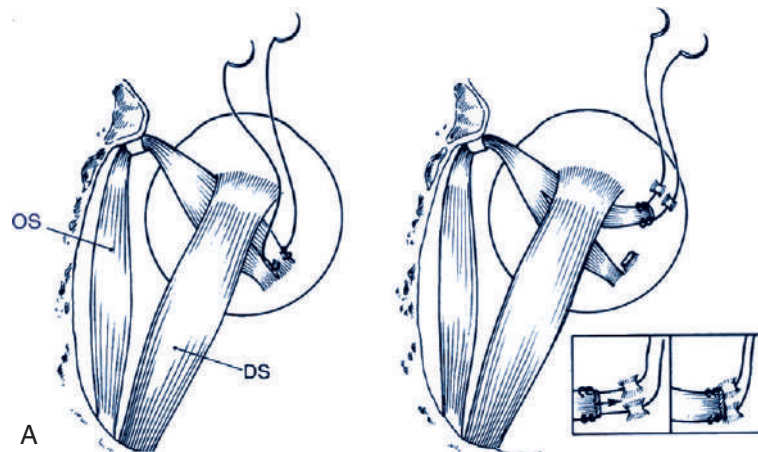
Pour Cüppers, le plissement selon McLean peut être *asymétrique*, c'est-à-dire exclure une plus grande longueur au bord antérieur qu'au bord postérieur du tendon. Il peut aussi être triangulaire et ne porter que sur le bord antérieur [47]. À cette différence près, l'exécution du procédé est la même; un point à la partie moyenne du tendon est le plus souvent nécessaire pour que le triangle soit régulier.

Le procédé de de Decker [33], plaçant le pli sous le tendon, s'applique aussi bien à un plissement triangulaire (figure 12.16). La longueur totale de muscle plissé, le long du bord antérieur du tendon, est habituellement de 6 à 8 mm; il peut atteindre 10 à 12 mm.

Le recul antérieur du tendon réfléchi est en moyenne de 6 mm [33]; la réinsertion se fait sur le trajet en position primaire du bord antérieur du tendon, sous le droit supérieur, à 2 mm de son bord nasal; le procédé corrige 2° d'incyclotropie par millimètre de recul.

Ces procédés sont, de l'avis de ces auteurs, les plus simples.

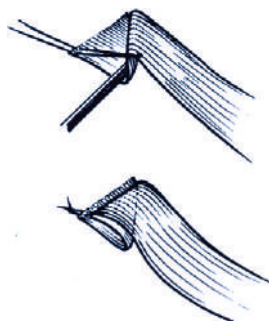




**Fig. 12.15**

Renforcement antérieur du tendon de l'oblique supérieur selon la variante de Fells.

A. Schéma (œil droit). B à H. Séquence opératoire (œil gauche) : dégagement du tendon réfléchi (B) ; mise en place d'une suture à l'angle antérieur du tendon (C) ; ténotomie de la moitié antérieure (D) ; préparation de la languette musculaire (E) ; mise en place d'une suture à l'angle postérieur de la languette (F) ; passage des sutures dans la sclère (G) ; serrage de nœuds (H).



**Fig. 12.16**

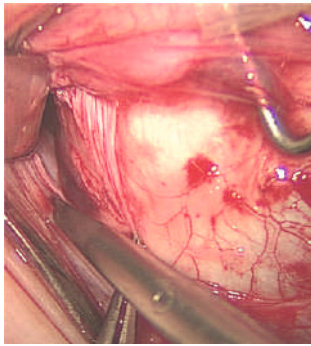
Plissement triangulaire du tendon de l'oblique supérieur selon de Decker.

## Interventions postérieures

Plus récemment, de Decker [33] a proposé d'agir sélectivement sur la moitié postérieure du tendon de l'oblique supérieur ou sur celle de l'oblique inférieur pour affaiblir ou renforcer l'action verticale de ces muscles.

### *Plissement triangulaire postérieur*

Le *plissement triangulaire* du tendon réfléchi selon le procédé de de Decker peut, de la même manière, se faire vers l'arrière, pour raccourcir et renforcer la partie postérieure du tendon réfléchi [33].



**Fig. 12.17**

Ténectomie postérieure du tendon réfléchi de l'oblique supérieur.

### Ténectomie triangulaire postérieure

La *ténectomie postérieure* selon Prieto-Diaz [20] agit plus sûrement que la *ténotomie* selon Gobin [7], en permettant une meilleure rétraction des fibres tendineuses; l'une et l'autre sont d'exécution très simple.

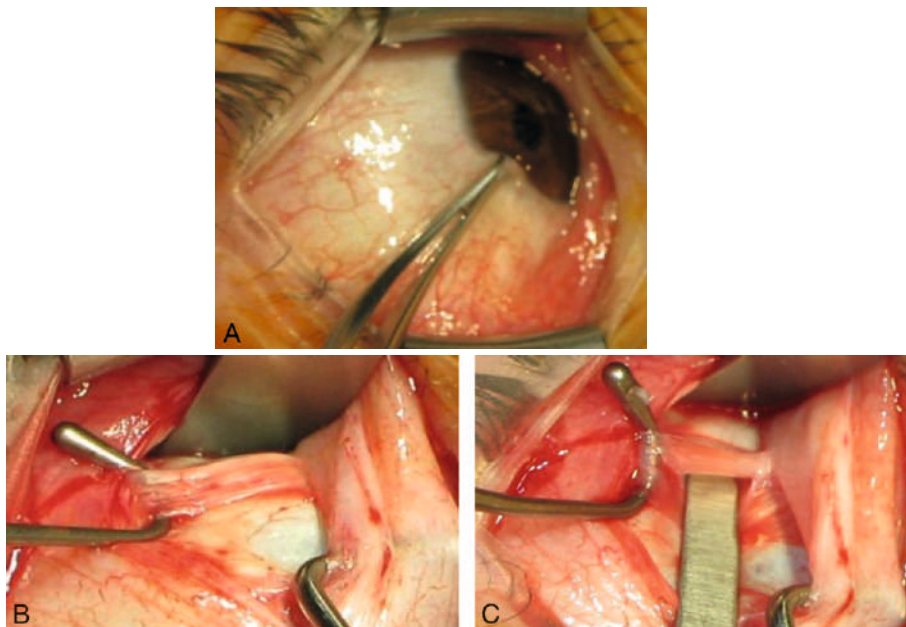
Les 2/3 postérieurs du tendon sont désinsérés; puis on excise un triangle postérieur de 6 à 8 mm de côté; les fibres sectionnées sont laissées libres. En cas de désinsertion totale du tendon par inadvertance, l'angle antérieur de son extrémité doit être réinséré au même endroit (figure 12.17).

### Ténectomie du cordon fibreux postérieur en cas de syndrome de Brown-Jaensch selon Mühlendyck [48] (figure 12.18)

La présence d'un cordon fibreux occupant la moitié postérieure du tendon réfléchi de l'oblique supérieur entre la trochlée et son insertion sclérale constitue la cause du *syndrome de Brown-Jaensch congénital*; ce cordon représente un muscle oblique supérieur primitif; il est fibreux car non innervé (cf. chapitre 20) [6,48].

Différents procédés opératoires ont été appliqués, depuis la section de la gaine du tendon réfléchi (proposée à l'origine par Brown) à la ténotomie ou ténectomie, pour libérer l'élévation en adduction de l'œil atteint, sans que les résultats obtenus soient pleinement satisfaisants. Lorsqu'une cure chirurgicale est indiquée, le seul procédé logique et efficace est celui proposé par Mühlendyck : il consiste à exciser le cordon responsable du syndrome, c'est-à-dire à pratiquer une ténectomie postérieure du tendon réfléchi, soit totale de la trochlée à son insertion sclérale par voie d'accès temporale et nasale, soit partielle de la moitié distale par voie d'accès temporale; cette dernière option s'avère en fait suffisante (figure 12.18).

Les opérations sélectives sur les muscles obliques, visant à agir exclusivement ou préférentiellement sur leur action rotatoire ou verticale, ont aujourd'hui des indications plus rares que les interventions globales; mais elles sont bien définies (cf. partie III).



**Fig. 12.18**

Séquence opératoire de la ténectomie postérieure partielle (œil droit), c'est-à-dire du segment périphérique du cordon fibreux postérieur en cas de syndrome de Brown-Jaensch congénital.

A. Limitation de l'élévation en adduction au test de duction forcée. B. Dégagement du tendon réfléchi par abord nasal. C et D. Isolation du cordon fibreux postérieur. E à G. Excision du cordon fibreux. H. La partie normale du tendon restée en place. I. Normalisation du test de duction forcée en fin d'intervention.

Source : Pr H. Mühlendyck, avec son aimable autorisation.

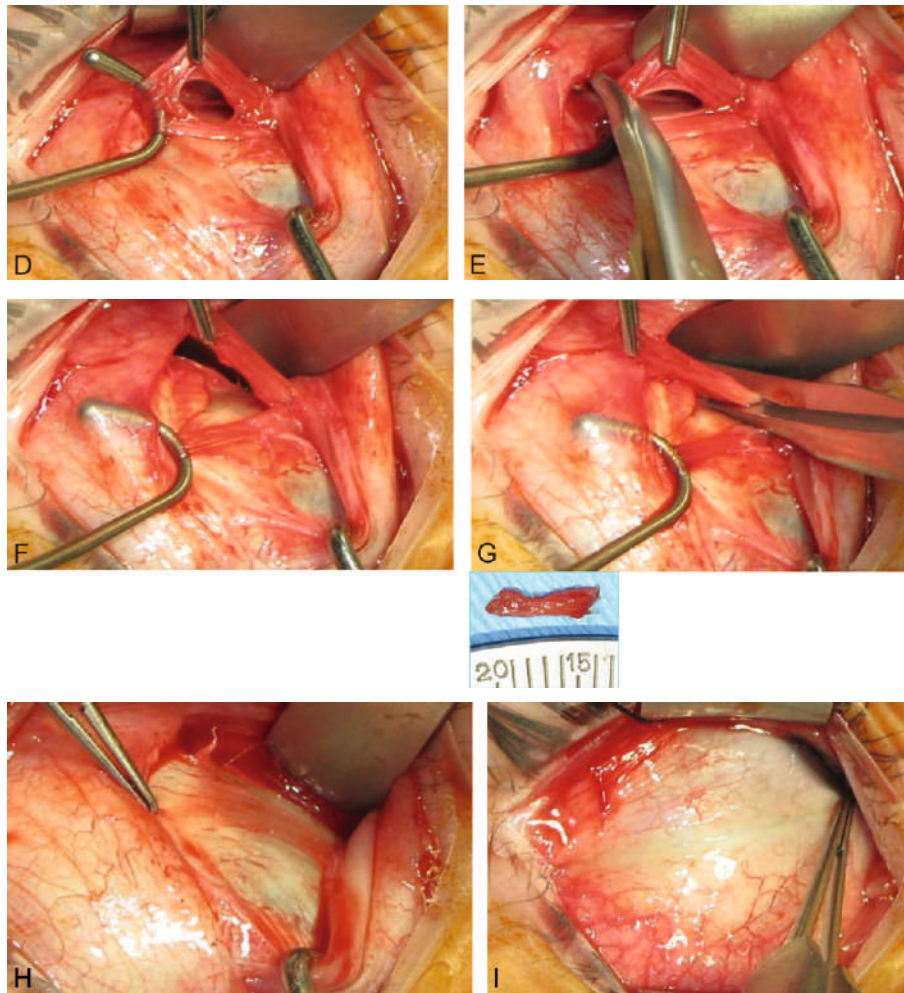


Fig. 12.18

Suite.

## Conclusion

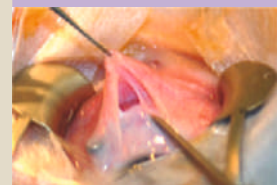
L'éventail des possibilités chirurgicales de la voie d'abord temporale de l'oblique supérieur permet aujourd'hui de mieux adapter les indications de la chirurgie des obliques au trouble oculomoteur à corriger et de choisir des procédés moins traumatisants, mieux dosables et plus facilement réversibles. Les opérations de première intention sur le segment nasal du tendon réfléchi sont aujourd'hui abandonnées, à de rares exceptions près. Les indications respectives des différents procédés sont exposées dans la partie III de l'ouvrage.

## Références

- [1] Dieffenbach JF. Die operative Chirurgie. vol. II. Leipzig : FA. Brockhaus; 1848.
- [2] Dieffenbach JF. Treatment of congenital squint by section of the medial rectus. *Strabismus* 1999; 7 : 125–7.
- [3] Clergeau G. La chirurgie du grand oblique. Indications et techniques. *Ann Ocul (Paris)* 1977; 210(suppl.) : 3–60.
- [4] Kolling G. Diagnostik und operative Korrektur von Vertikal - und Zyklodeviationen bei Störungen schräger Augenmuskeln Dosis-Wirkungsbeziehung verschiedener Eingriffe. Giessen: Habilitationsschrift des Fachbereichs Humanmedizin der Justus-Liebig-Universität; 1986.
- [5] White JW. Surgery of the inferior oblique at or near the insertion. *Trans Am Ophthalmol Soc* 1942; 40 : 118–26. *Am J Ophthalmol* 1943; 26 : 586–91.
- [6] Fink WH. *Surgery of the vertical muscles of the eye*. Springfield : C. Thomas; 1951, 1962.
- [7] Gobin MH. Ténotomie postérieure du grand oblique dans les syndromes en A. *Bull Soc Belge Ophthalmol* 1978; 182 : 104–13.
- [8] De Angelis D, Makar I, Kraft SP. Anatomic variations of the inferior oblique muscle : a potential cause of failed inferior oblique weakening surgery. *Am J Ophthalmol* 1999; 128 : 485–8.
- [9] Kaufmann H. In : *Strabismus*. 3<sup>e</sup> ed. Stuttgart : G. Thieme; 2004. p. 594.
- [10] Eht O, Beki Y, Boergen KP. Effect of inferior oblique recession in strabismus sursoadductorius. *Strabismus* 2002; 10 : 63–8.
- [11] Haase W. Zur operativen Behandlung horizontaler Inkomitzanz im Rahmen des frühkindlichen Strabismus (A-Syndrom). *Klin Monatsbl Augenheilk* 1972; 160 : 648–62.



- [12] Parks MM. Surgery for Brown's syndrome. In : Symposium on Strabismus. Trans New Orleans Acad Ophthalmol. St-Louis : Mosby; 1978. p. 157–77.
- [13] McNeer KW, Scott AB, Jampolsky A. A technique for surgically weakening the inferior oblique muscle. Arch Ophthalmol 1965; 73 : 87–8.
- [14] Von Noorden GK, Campos EC. In : Binocular vision and ocular motility. Theory and management of strabismus. 6th ed. St-Louis : Mosby; 2002. 653 P.
- [15] Gonzalez C. Reinnervation of the nerve to the inferior oblique after iatrogenic denervation. J Pediatr Ophthalmol Strabismus 1981; 18 : 21–4.
- [16] Kaufmann H. Dosierung von Schieloperationen. In : Meyer-Schwickerath G, Ullerich K, editors. Theorie und Praxis der modernen Schielbehandlung. Bücherei des Augenarztes. Stuttgart : Enke; 1984. p. 292–9.
- [17] Helveston EM. Surgical management of strabismus. 5th ed. Oostende (B) : J.P. Wayenborgh; 512. p.
- [18] Parks MM, Helveston EM. Direct visualization of the superior oblique tendon. Arch Ophthalmol 1970; 84 : 491–4.
- [19] Ciancia AO, Prieto-Díaz J. Retroceso del oblicuo superior. Arch Ophthalmol Buenos Aires 1970; 45 : 193–200.
- [20] Prieto-Díaz J. Tenectomia parcial posterior del oblicuo superior. Arch Oftalmol B Aires 1976; 51 : 267–71. J Pediatr Ophthalmol 1979; 16 : 321–3.
- [21] Harada M, Ito Y. Surgical correction of cyclotropia. Jpn J Ophthalmol 1964; 8 : 88–96.
- [22] Helveston EM. Surgery of the superior oblique muscle. In : Symposium on strabismus. St-Louis : Mosby; 1978. p. 135–56.
- [23] Helveston EM. The influence of superior oblique anatomy on the function and treatment. Binocul Vis Strabismus Q 1999; 14 : 15–26.
- [24] Foster J. Certain operations on the superior oblique. Br J Ophthalmol 1946; 30 : 676–82.
- [25] Caldeira JAF. Graduated recession of the superior oblique muscle. Br J Ophthalmol 1975; 59 : 553–9.
- [26] Diamond GR, Parks MM. The effect of superior oblique weakening procedures on primary position horizontal alignment. J Pediatr Ophthalmol Strabismus 1981; 18 : 35–8.
- [27] Romano P, Roholt P. Measured graduated recession of the superior oblique muscle. J Pediatr Ophthalmol Strabismus 1983; 20 : 134–40.
- [28] Gobin MH. Surgical management of vertical deviations. Brit Orthop J 1975; 32 : 59–69.
- [29] Wheeler JM. Advancement of the superior oblique and inferior oblique ocular muscles. Trans Am Ophthalmol Soc 1934; 32 : 237–44. Am J Ophthalmol 1935; 18 : 1–5.
- [30] McLean JM. Direct surgery of underacting oblique muscles. Trans Am Ophthalmol Soc 1948; 46 : 633–51. And Direct surgery of paretic oblique muscles. Arch Ophthalmol 1949; 42 : 50–65.
- [31] Hugonnier R, Hugonnier S. In : Strabismus. Hétérophories. Paralysies oculo-motrices. 4<sup>e</sup> éd. Paris : Masson; 1981. 537 p.
- [32] De Decker W. Faltung des M. Obliquus superior über dem Spatel. Klin Monatsbl Augenheilk 1975; 166 : 311–4.
- [33] De Decker W. Technische Probleme unserer Obliquus - Chirurgie. Arbeitskreis «Schiebelhandlung». Wiesbaden 1977; 9 : 166–73.
- [34] McGuire WP. The surgical correction of paresis of the superior oblique. Trans Am Ophthalmol Soc 1946; 44 : 527–49. Am J Ophthalmol 1948; 31 : 65–77.
- [35] McGuire WP. Present concepts of surgery of the superior oblique muscle. Am J Ophthalmol 1953; 36 : 1237–41.
- [36] Harley R, Manley O. Bilateral superior oblique tenectomy in A-pattern exotropia. Trans Am Ophthalmol Soc 1969; 67 : 324–38.
- [37] Bedrossian EM. Bilateral superior oblique tenectomy. Arch Ophthalmol 1967; 78 : 334–6.
- [38] Fierson WM, Boger WP, Diorio PC, Petersen RA, Robb RM. The effect of bilateral superior oblique tenotomy on horizontal deviation in A-pattern strabismus. J Pediatr Ophthalmol 1980; 17 : 364–71.
- [39] Kolling GH, Kaufmann H. Kombinierte Obliquus - Chirurgie bei beidseitigen Trochlearisparesen. Fortsch Ophthalmol 1989; 86 : 714–7.
- [40] Adelstein F, Cüppers C. Zum Problem der Vertikalparesen im Rahmen der Strabismus-Therapie. Beitrag zur operativen Therapie der schrägen Vertikalmotoren. Klin Monatsbl Augenheilk 1964; 144 : 555–66.
- [41] Eckardt C, Eckardt U, Conrad HG. Macular rotation with and without counter rotation of the globe in patients with age-related macular degeneration. Graefes Arch Clin Exp Ophthalmol 1999; 237 : 313–25.
- [42] Klainguti G, Nguyen C. Traitement chirurgical de la torsion monoculaire et du torticolis après translocation maculaire. Klin Monatsbl Augenheilk 2005; 222 : 222–5.
- [43] Neugebauer A, Fricke J, Aisenbrey S, Rüssmann W. Augenmuskelchirurgische Gegenrotation nach Makulatranslokation. Ögliche Lösungen. Ophthalmologie 2002; 99 : 160–3.
- [44] Schroeder B, Krzizok T, Kaufmann H, Kroll P. Störung des Binokularsehens bei Makulaheterotropie. Klin Monatsbl Augenheilk 1999; 215 : 135–9.
- [45] Klainguti G, Tran HV, Nguyen C, Bremart-Strickler J. Correction chirurgicale de l'extorsion subjective par plissement de la partie antérieure du tendon de l'oblique supérieur. Klin Monatsbl Augenheilk 2006; 223 : 382–5.
- [46] Metz HS, Lerner H. The adjustable Harada-Ito procedure. Arch Ophthalmol 1981; 99 : 624–6.
- [47] Cüppers C. Beitrag zur Chirurgie des Obliquus superior. Frankfurt : Vers. Rhein-Main Augenärzte; 1961.
- [48] Mühlendyck H. Jaensch-Brown-Syndrom-Ursache und operatives Vorgehen. Klin Monatsbl Augenheilk 1996; 208 : 37–47.



# Injections de toxine botulique (aspects techniques)

## PLAN DU CHAPITRE

Préparations de toxine botulique A	264
Technique d'injection	264
Effets de la toxine botulique	265
Indications et contre-indications de la toxine botulique	266
Conclusion	267





### À retenir

L'effet paralysant de la toxine botulique est utilisé à des fins thérapeutiques pour affaiblir de façon temporaire ou définitive le muscle dans lequel elle est injectée. Lorsque l'effet induit correspond à l'effet recherché, l'injection de la toxine peut remplacer le recul musculaire (cf. chapitre 4); c'est le cas, en particulier, lorsque la parésie induite doit compenser le déficit d'un muscle parétique.

Alan B. Scott a réalisé les premières applications cliniques à partir de 1977 [1–3].

## Préparations de toxine botulique A

La toxine botulique A, sélectionnée par Scott et expérimentée pour l'usage médical, est fournie sous la forme d'un lyophilisat; elle est conditionnée en flacons contenant chacun soit :

- un nombre indiqué, variable suivant le lot, d'unités internationales (UI) de toxine, correspondant à environ 50 mg de toxine (*Oculinum*)<sup>1</sup>;
- 50 ou 100 UI de toxine (*Botox*).

Elle est thermolabile; mais à la condition d'être conservée au congélateur, elle peut rester stable sous cette forme pendant 4 ans [3–6].

Pour son emploi, le lyophilisat doit être dilué dans du sérum salé à 9 ‰, sans adjuvant; la toxine préparée est à utiliser le jour même. Des dilutions faibles, c'est-à-dire concentrées, sont préférables, afin que la quantité voulue de toxine puisse être injectée sous un faible volume et que celle-ci ait le maximum de chances de rester confinée au

**Tableau 13.1. Dilutions de la toxine botulique.**

Flacon de	Diluée dans du sérum physiologique	UI/mL
50 UI	1 mL	5 UI/0,1 mL 10 UI/0,2 mL
	2 mL	2,5 UI/0,1 mL
100 UI	1 mL	10 UI/0,1 mL ou 20 UI/0,2 mL
	2 mL	5 UI/0,1 mL ou 10 UI/0,2 mL

<sup>1</sup> La quantité de solvant pour une dilution donnée (nombre d'UI par 0,1 mL) est indiquée pour chaque lot d'*Oculinum*.

muscle. La dilution de 50 UI dans 1 mL est aujourd'hui la plus utilisée en ophtalmologie (tableau 13.1).

## Technique d'injection

L'injection de toxine botulique se fait par une boutonnière conjunctivo-ténonienne; pour l'oblique inférieur, elle peut également se faire par voie transcutanée.

### Chez l'adulte

Une anesthésie de contact est le plus souvent suffisante chez l'adulte; elle peut au besoin être complétée par une injection de 0,1 à 0,2 cc de *Xylocaïne* à 2 % à l'endroit où l'on fait la boutonnière conjunctivo-ténonienne radiaire.

L'injection se fait à l'aide d'une aiguille fine (20 G) directement dans le muscle, sous le contrôle de la vue, ce qui dispense du contrôle électromyographique.

Il est demandé au sujet de diriger son regard dans la direction du muscle droit à injecter, pour raccourcir l'arc de contact et, ce faisant, réduire le risque de perforation sclérale, et pour donner plus de volume au muscle; au besoin, le globe est maintenu dans cette position à l'aide d'une pince.

L'aiguille est introduite dans le muscle tangentiellement au globe oculaire, à la hauteur de l'équateur du globe, ou, pour le droit latéral, légèrement en arrière de lui; à partir de là, elle est dirigée vers l'arrière, parallèlement à la paroi orbitaire correspondante dans l'épaisseur du muscle, sans le traverser. L'aiguille doit progresser de façon continue, en évitant autant que possible les reprises; elle doit atteindre le tiers moyen du muscle, à une distance de 15 à 20 mm en arrière du point de pénétration de l'aiguille, de 10 à 15 mm chez le jeune enfant; c'est là, à proximité de la majorité des plaques motrices (85 %), que l'injection doit se faire.

Pour injecter l'oblique inférieur, le sujet doit diriger son regard vers le haut et le dedans, pour contracter le corps musculaire et, ce faisant, l'avancer; l'aiguille est introduite à travers la boutonnière conjunctivo-ténonienne ou à travers la peau en regard du méridien de VII½ h du globe droit et de IV½ h du globe gauche.

### Chez l'enfant

Une courte anesthésie générale au masque laryngé est nécessaire chez l'enfant (ou chez des patients non coopérants). Le muscle à injecter peut être chargé sur un crochet à strabisme « afin de bien l'isoler et le faire bomber sous la conjonctive » [6–8]. L'aiguille est placée sous le contrôle

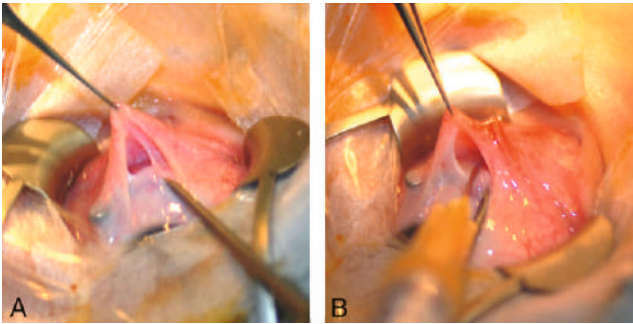


Fig. 13.1

Injection intramusculaire de toxine botulique.  
A. Accès au muscle. B. Injection dans le muscle.

de la vue dans le corps musculaire à travers la boutonnière radiaire pratiquée dans la conjonctive et l'épaisse capsule de Tenon (figure 13.1). En cas d'ésotropie, l'injection du droit médial est bilatérale.

## Injection intramusculaire

La quantité de toxine à injecter dans un muscle dépend, chez l'adulte de 60 kg ou l'enfant de plus de 10 ans, de la déviation à corriger. Chez l'enfant, la dose est proportionnée au poids corporel; elle est de 2,5 UI ou de 5 UI par muscle. La tendance est aujourd'hui d'utiliser des dosages plus forts dans des dilutions moindres; ils sont indiqués dans le tableau 13.2.

Pour les injections suivantes, la dose peut être augmentée jusqu'à trois fois, selon le résultat de la première injection. La quantité minimale efficace est de 0,75 UI. La dose maximale totale est de 25 UI pour un adulte [6].

La toxine est injectée lentement, en raison de sa fragilité mécanique d'une part, et pour qu'elle puisse se frayer une place dans l'épaisseur du muscle et qu'elle ne soit pas dispersée en dehors de lui, d'autre part; pour certains auteurs, il est possible de réduire le risque de diffusion du produit en maintenant l'aiguille en place pendant une minute, puis en asseyant tout de suite le patient.

Un délai de 2 mois au minimum doit être respecté avant de répéter l'injection [9].

**Tableau 13.2. Dosages utilisés en UI de toxine botulique.**

Dosage par muscle	UI diluées dans :	En cas de :
10 à 20 UI	0,1 ou 0,2 mL	Paralysie oculomotrice
2,5 à 5 UI	0,1 ou 0,2 mL	Ésotropie précoce pour une première injection

## Injection rétrobulbaire

L'injection rétrobulbaire de toxine botulique a été proposée pour des cas exceptionnels de nystagmus ou de myoclonie oculopalatine; elle nécessite l'hospitalisation du patient, car elle requiert des doses dix fois supérieures aux doses intramusculaires. L'effet n'est toutefois pas durable.

## Effets de la toxine botulique

### Effet paralysant

L'effet paralysant de l'injection est rapide; il est manifeste dès le deuxième jour et atteint son maximum au bout de 5 à 7 jours; il persiste ainsi 4 à 6 semaines, puis diminue progressivement; après une première injection, il peut s'annuler totalement; l'état définitif est en général atteint au bout de 3 à 6 mois. Pour obtenir un résultat durable, l'injection doit être répétée une ou deux fois dans 60 % des cas [5].

### Effets collatéraux

L'injection intramusculaire de toxine botulique peut être suivie d'effets collatéraux importants, mais non durables; leur incidence est en relation avec la quantité injectée [4,5,10].

La paralysie du muscle injecté est souvent complète dans les suites immédiates, ce qui entraîne une surcorrection de la déviation; si celle-ci se complique de diplopie, le sujet tente de retrouver une position phorique en adoptant une position de torticolis, tête tournée en direction du muscle injecté. L'enfant dont les deux droits médiaux ont été injectés et sont momentanément parétiques, fixe en abduction, avec un torticolis en direction opposée à l'œil fixateur.

Malgré les précautions prises, la diffusion à d'autres muscles survient le plus souvent après les injections des droits horizontaux.

Elle atteint préférentiellement le releveur de la paupière supérieure; un ptosis, partiel ou total, s'observe dans 50 à 75 % des cas après injection du droit médial; pour certains auteurs, il survient avec une plus grande fréquence, si le muscle injecté a été opéré précédemment, l'injection étant alors moins précise; il peut persister 1 à 2 mois, mais régresse en général complètement. Les parents de l'enfant doivent en être avertis au préalable.



## Complément

Scott a pu réduire l'effet de la diffusion en injectant de l'antitoxine ou des immunoglobulines antitoxiques humaines, dans les 4 à 5 heures plus tard, dans les muscles menacés [11,12].

Une déviation verticale modérée survient dans 25 % des cas après injection du droit médial par diffusion au droit inférieur [4]; elle est régressive, parfois plus lentement que le ptosis.

Une lagophthalmie est tout à fait exceptionnelle.

## Complications proprement dites



### Attention

*Malgré son caractère temporaire, le ptosis fait courir, chez le jeune enfant, le risque d'une amblyopie ex anopsia, aussi bien de l'œil initialement dominé que de l'œil dominant, ou de récurrence d'amblyopie. Celle-ci est à prévenir par une surveillance systématique, au besoin par une suspension palpébrale par ruban adhésif; l'occlusion ou la pénalisation optique est à poursuivre ou à reprendre si nécessaire [13].*

À moins d'être abondante, une hémorragie sous-conjonctivale ou palpébrale est sans conséquences et se résorbe dans les délais habituels.

Une hémorragie rétrobulbaire peut survenir lors de l'injection; un cas, parmi ceux recensés par Scott, a nécessité une décompression orbitaire.

La perforation sclérale est une complication majeure. Scott en a recensé neuf cas sur 8300 injections (0,11 %); elle n'a pas eu de suites dans huit cas; dans un seul cas, elle a été responsable d'une hémorragie intravitréenne. Aucun effet toxique n'a été observé après injection intravitréenne du produit [2,8].

Le blocage du ganglion ciliaire peut être suivi de troubles de l'accommodation ou de la motilité pupillaire (pupille d'Adie) [14].

## Indications et contre-indications de la toxine botulique

Le traitement des déséquilibres oculomoteurs par injection de toxine botulique a l'avantage de sa simplicité : l'injection se fait sous anesthésie topique, sauf chez les enfants et les sujets anxieux; elle est rapide; elle peut être répétée sans

inconvenients, si nécessaire; elle ne modifie pas l'anatomie macroscopique du muscle et laisse toutes possibilités pour une éventuelle opération ultérieure. Les risques auxquels elle expose sont minimes [1,2,4,15-17].

Toutefois, ce traitement a aussi des inconvénients : son effet est moins prédictible que celui d'un recul chirurgical et ne correspond pas nécessairement à l'effet recherché. Il s'avère souvent insuffisant; s'il doit être durable, l'injection doit être répétée dans plus de la moitié des cas.

Les suites immédiates sont souvent émaillées d'effets collatéraux, de ptosis ou de diplopie en particulier; bien que ceux-ci soient le plus souvent bénins et transitoires, ils sont gênants pour le patient [4]. Le risque de survenue ou de rechute d'une amblyopie, lorsque la paupière ptosée obture l'une des pupilles du jeune enfant, a déjà été signalé plus haut.

## Indications

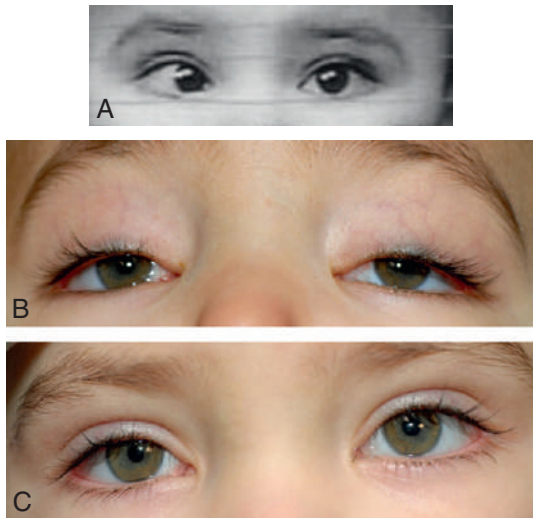
Les indications des injections de toxine botulique découlent des effets que l'on peut en attendre selon la nature du déséquilibre oculomoteur à traiter.

Les unes sont majeures, ce sont les paralysies oculomotrices de l'adulte, en particulier celles du VI<sup>e</sup> nerf crânien :

- au stade *aigu*, pour rendre au plus tôt au patient sa vision binoculaire et pour éviter l'apparition d'une contracture de l'antagoniste homolatéral ou du synergiste controlatéral; ce traitement, purement symptomatique, n'a pas d'influence sur l'évolution spontanée de la paralysie;
- au stade des *séquelles parétiques*, pour rééquilibrer les forces musculaires en induisant une parésie de l'antagoniste du muscle parétique, selon le principe de la parésie compensatrice d'une parésie de Cüppers; l'injection de toxine botulique peut être suffisante à elle seule; elle peut aussi venir compléter la correction chirurgicale en fin d'intervention (en cas de transposition musculaire, par exemple) ou bien au cours du suivi postopératoire [1,4,5,11,18-21] (cf. chapitre 19); la toxine botulique ne peut, à l'évidence, avoir d'action sur un muscle fibrosé ou retenu par une entrave mécanique;
- au stade des *séquelles parétiques*, les injections de toxine botulique permettent, en simulant l'effet postopératoire, d'évaluer avant l'intervention correctrice le *risque de diplopie* postopératoire;
- en cas de paralysies du VI<sup>e</sup> nerf crânien de l'enfant, les injections de toxine botulique dans l'antagoniste homolatéral facilitent la prévention de l'amblyopie.

D'autres sont limitées à certaines formes particulières de strabisme concomitant :

- l'*ésotropie aiguë* de l'enfant : leur indication est particulièrement appropriée [1,6,7,22];



**Fig. 13.2**

Exemple d'ésotropie précoce traitée par injection de toxine botulique dans les muscles droits médiaux.

A. État préopératoire. B. État postopératoire précoce. C. État avec un recul d'un an.

- les *petites déviations* ou les *ésotropies consécutives* [2,4–6,15,23,24];
- en cas d'*exotropie consécutive*, l'injection de toxine botulique dans l'un ou les deux droits latéraux permet, entre autres moyens, d'évaluer le risque de diplopie postopératoire [11].

Leur place est encore à préciser en cas d'ésotropie précoce (figure 13.2) (cf. chapitre 18).

Certaines indications sont plus ponctuelles : en cas d'impotence musculaire, notamment après opération de décollement de la rétine, l'injection de toxine botulique dans un muscle hypo-extensible peut être suffisante [20] (cf. chapitre 20). On y a également recours lorsqu'une hypotonie oculaire contre-indique la correction chirurgicale d'une déviation oculaire.

Les injections de toxine botulique sont, par contre, sans utilité pour le traitement des paralysies du IV<sup>e</sup> nerf crânien ou du droit supérieur, de l'orbitopathie basedowienne ou des myosites orbitaires, du syndrome de Stilling-Duane, du syndrome de Brown-Jaensch, ou celui des nystagmus [1].

## Contre-indications

Les contre-indications de la toxine botulique sont peu fréquentes, mais doivent être prises en considération [4]. Il convient de s'abstenir d'injections en cas de :

- hypersensibilité allergique, l'un ou l'autre des composants de la toxine botulique pouvant provoquer une réaction d'hypersensibilité;

- troubles primitifs ou secondaires de la transmission neuromusculaire :
  - lors de myasthénie sévère, de syndrome de Lambert-Eaton-Rooke,
  - au cours de prise d'antibiotiques de la classe des aminoglycosides ou de spectinomycine;
- inflammations ou infections palpébrales;
- coagulopathie ou traitement anticoagulant, en raison du risque hémorragique.

## Conclusion

La toxine botulique affaiblit le muscle dans lequel elle est injectée par l'effet de la parésie qu'elle induit. C'est ainsi qu'elle constitue une technique d'affaiblissement qui peut remplacer le recul musculaire dans certaines formes de déséquilibre oculomoteur.

Si l'effet produit correspond à l'effet recherché, l'indication de l'injection est pleinement appropriée; le résultat souhaité peut alors être obtenu par ce seul moyen. Les déséquilibres oculomoteurs comportant une composante parétique constituent de ce fait les meilleures indications.

Si, en revanche, l'effet produit ne correspond qu'incomplètement ou que peu à l'effet recherché, l'injection de toxine botulique n'aboutit souvent qu'à un résultat partiel.

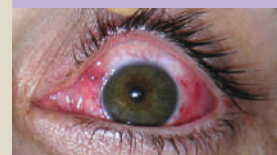Selon le déséquilibre oculomoteur en cause, il peut être souhaitable que l'effet ne soit que temporaire; ce résultat s'obtient en général à la suite d'une seule injection. Si l'effet doit persister durablement, l'injection doit le plus souvent être répétée.

## Références

- [1] Lee J. Botulinum toxin for strabismus – the Moorfields experience. ESA-Lecture 2009. In : Gomez de Liano R, editor. Transactions XXXIII. ESA Meeting, Universidad Complutense de Madrid; 2009.
- [2] Scott AB. When considering Oculinum (botulinum toxin type A) injection for the treatment of strabismus, can the surgeon anticipate different results in patients who have previous strabismus surgery? Arch Ophthalmol 1991; 109 : 1510.
- [3] Scott AB, Rosenbaum A, Collins CC. Pharmacologic weakening of extraocular muscle. Invest Ophthalmol 1973; 12 : 924–7.
- [4] Nüssgens Z. Spezielle ophthalmologische Indikationen : Motilitätsstörungen des Auges. In : Laskawi R, Roggenkämper P, editors. Botulinumtoxin-Therapie im Kopf-Hals-Bereich. 2<sup>e</sup> ed. München : Urban & Vogel; 2004. p. 139–64.
- [5] Osako M, Keltner JL. Botulinum A toxin (Oculinum) in ophthalmology. Surv Ophthalmol 1991; 1 : 28–46.
- [6] Scott AB. Botulinum toxin injection into extraocular muscles as an alternative to strabismus surgery. J Pediatr Ophthalmol Strabismus 1980; 17 : 21–5.



- [7] Quéré MA, Garraud LP, Lavenant F, Fardeau C. Toxine botulique. Modalités et perspectives thérapeutiques. In : Quéré MA, editor. Le traitement médical des strabismes. Colloque de Nantes 1990. FRNO Éditions, Nantes 1990. p. 155–73.
- [8] Scott AB, Magoon EH, McNeer KW, Stager DR. Botulinum treatment of childhood strabismus. *Ophthalmology* 1990; 97 : 1434–8.
- [9] Lavenant F. Toxine botulique. In : Espinasse-Berrod MA, editor. Strabologie. Approches diagnostique et thérapeutique. 2<sup>e</sup> ed. Issy-les-Moulineaux : Elsevier Masson; 2008. p. 333–7.
- [10] Lingua RW. Sequelae of botulinum toxin injection. *Am J Ophthalmol* 1985; 100 : 305–7.
- [11] Scott AB, Kraft SP. Botulinum toxin injection in the management of lateral rectus palsy. *Ophthalmology* 1985; 92 : 676–83.
- [12] Scott AB. Preventing ptosis after botulinum treatment. *Ophthalm Plast Reconstr Surg* 1997; 13 : 81–3.
- [13] Thouvenin D, Lesage-Beaudon C, Arne JL. Injection de toxine botulique dans les strabismes précoces. Efficacité et incidence sur les indications chirurgicales ultérieures *J Fr Ophtalmol* 2008; 31 : 42–50.
- [14] Speeg-Schatz C. Persistent mydriasis after botulinum toxin injection for congenital esotropia. *J AAPOS* 2008; 1(2) : 307–8.
- [15] Lee JP, Elston J, Vickers S, Powell C, Ketley J, Hogg C. Botulinum toxin therapy for squint. *Eye* 1988; 2 : 24–8.
- [16] McNeer KW, Tucker MG, Spencer RF. Botulinum toxin management of essential infantile esotropia in children. *Arch Ophthalmol* 1997; 115 : 1411–8.
- [17] Rayner SA, Hollick EJ, Lee JP. Botulinum toxin in childhood strabismus. *Strabismus* 1999; 7 : 103–11.
- [18] Fitzsimons R. A discussion of the current role of botulinum toxin in paralytic strabismus. In : Campos EC, editor. Strabismus and ocular motility disorders. Proc VI. Meeting ISA, The Macmillan Press Ltd; 1990. p. 435–9.
- [19] Huber A, Meyer M. Anwendung von Botulinustoxin in der Ophthalmologie. *Klin Monatsbl Augenheilk* 1986; 188 : 89.
- [20] Lee J, Page B, Lipton J. Treatment of strabismus after retinal detachment surgery with botulinum neurotoxin A. In : Kaufmann H, editor. Trans XIX. ESA Meeting 1991. Crete : 1991. p. 119–24.
- [21] Riordan-Eva P, Lee JP. Botulinum toxin in partially recovered VIth nerve palsy. Botulinum toxin in unrecovered VI<sup>th</sup> nerve palsy. In : Kaufmann H, editor. Trans XIX. ESA Meeting 1991. Crete: 1991. p. 147–51 et 153–8.
- [22] Dawson EL, Marshman WE, Adams GGW. The role of botulinum toxin A in acute onset esotropia. *Ophthalmology* 1999; 106 : 1727–30.
- [23] Hague S, Lee J, Cooper K. Botulinum toxin in the treatment of acute surgical overcorrections. In : Kaufmann H, editor. Trans XIX. ESA Meeting 1991. Crete: 1991. p. 83–8.
- [24] McNeer KW, Tucker MG, Guerry CH, Spencer RF. Incidence of stereopsis after treatment of infantile esotropia with botulinum toxin A. *J Pediatr Ophthalmol Strabismus* 2003; 40 : 288–92.



# Réintervention : aspects techniques

## PLAN DU CHAPITRE

Réintervention immédiate	270
Réintervention à distance	271
Cicatrices conjonctivo-ténoniennes disgracieuses	275
Conclusion	275

Dans toutes les formes de strabisme un deuxième ou un troisième temps opératoire peut s'avérer nécessaire soit pour compléter, soit pour corriger le résultat du ou des temps précédents. Dans le premier cas, il peut être indiqué d'augmenter ou de compléter l'action sur le ou les muscles déjà opérés; plus généralement, il est dans la logique d'intervenir sur un ou des muscles non encore opérés. Dans le second cas, il est le plus souvent nécessaire de reprendre l'un ou les muscles déjà opérés. Les indications et les dosages opératoires sont expliqués aux chapitres 18 à 21.

Ce chapitre se limite aux aspects techniques de la reprise d'un muscle déjà opéré. Cette reprise a la réputation d'être techniquement plus délicate qu'une première intervention; elle l'est effectivement et exige une plus grande maîtrise chirurgicale [1-9]. Un opérateur peu expérimenté pourrait être tenté, pour contourner la difficulté, d'intervenir sur des muscles jusque-là épargnés; mais le fait qu'un muscle n'a jamais été opéré, n'est jamais en soi un argument de choix opératoire.

La difficulté d'une réintervention sur un muscle opéré précédemment est en réalité très variable; elle dépend de ce qui a été fait antérieurement et de la manière dont cela a été fait. Elle n'est guère plus grande que lors d'une première intervention si :

- le muscle a été opéré selon une technique qui l'a ménagé et qui se laisse facilement reprendre;
- l'intervention, menée avec le soin du détail, a été aussi peu traumatisante que possible [10].

Si, en revanche, ces règles élémentaires n'ont pas été respectées, la difficulté de la réintervention peut être considérable du fait de très nombreuses adhérences et/ou de la mutilation musculaire.

Les effets collatéraux inévitables des interventions successives [5,8,10,11], si minimes soient-ils, ne peuvent que s'additionner et augmenter la difficulté à chaque reprise en cas d'interventions répétées.

Il est évident que les conditions opératoires d'une réintervention sont très différentes selon que celle-ci a lieu précocement au cours des premiers jours suivant l'intervention, ou plus tard, lorsque la cicatrisation conjonctivo-ténonienne et musculosclérale est achevée.

## Réintervention immédiate

Il est indispensable de réintervenir *sans délai*, dès le lendemain ou les jours suivant l'intervention dans les cas où le résultat postopératoire immédiat est aberrant, que ce soit à la suite d'un incident technique, la perte d'un muscle droit ou le lâchage de sutures, d'une faute technique ou d'une erreur d'intervention, de dosage opératoire, de muscle ou d'œil.



### Remarque

L'ajustement de sutures ajustables n'est pas à considérer comme une réintervention.

## Anesthésie

Il ne faut jamais perdre de vue que sur un terrain fraîchement opéré, l'anesthésie locale prend mal; elle peut néanmoins suffire pour un geste limité, une reprise de suture si, par exemple, un fil s'est rompu au cours d'un ajustement de sutures ajustables.

L'anesthésie de contact est en général suffisante pour défaire un plissement musculaire ou pour reprendre une suture conjonctivo-ténonienne.

Dans tous les autres cas, il vaut mieux recourir à l'anesthésie générale autant pour le confort du patient que celui de l'opérateur.

## Réouverture conjonctivo-ténonienne

Il faut utiliser la même voie d'abord. L'incision se désunit et les plans de clivage se décolent sans peine.

La conjonctive et la capsule de Tenon sont le siège d'une réaction inflammatoire, qui est maximale autour du troisième jour postopératoire [11]. Les tissus saignent facilement au contact; c'est en les manipulant avec douceur que l'on évite le plus efficacement l'inondation hémorragique du champ opératoire. La cautérisation est ici peu efficace; à trop insister, elle devient vite mutilante pour les tissus.

## Temps musculaire

L'abord du muscle est aisé lorsqu'il est *amarré* à la sclère. Sa réinsertion est effective dès le premier jour postopératoire, mais elle ne devient vraiment solide qu'à partir du cinquième jour [1,12,13]; jusque-là elle se laisse facilement défaire à l'aide d'une spatule à iris. L'extrémité tendinomusculaire est plus ou moins œdématisée; elle se prête néanmoins à la correction nécessaire, que ce soit une reprise, un renforcement ou un déplacement des sutures, la mise en place ou l'ablation d'une myopexie postérieure. La sclère en regard peut être légèrement œdémateuse et pour cela plus fragile. Un dégagement limité est suffisant pour défaire un plissement; après section des points de suture, le muscle se déplisse et se remet de lui-même en place.

Si, par contre, un muscle a été perdu ou s'est rétracté dans sa gaine (slipped muscle), sa recherche peut s'avérer difficile. Une IRM (coupes axiales dans le plan neuro-oculaire en pondération T1), systématique pour nous en pareil cas, guide utilement l'exploration opératoire : le muscle n'est jamais à

chercher du côté de la paroi oculaire, mais le long de la paroi orbitaire sur son trajet postéro-antérieur; c'est en tirant sur la marge orbitaire de son foramen qu'on peut le retrouver, le ramener vers l'avant et le réinsérer. À défaut d'y parvenir, on suture le foramen à l'insertion sclérale primitive du muscle.

## Suture conjunctivo-ténonienne

La fermeture des plans conjunctivo-ténoniens se fait au moyen de points de suture étroits, avec le même soin que précédemment.



### Attention

Devoir se résoudre à une *réintervention immédiate* est toujours contrariant; l'opérateur ne doit cependant pas hésiter à réintervenir *sans délai* lorsqu'un résultat postopératoire immédiat est grossièrement mauvais à la suite d'un incident technique ou d'une erreur opératoire, sans probabilité d'amélioration spontanée. La reprise opératoire immédiate peut être délicate; elle nécessite calme et sang froid et, au besoin, l'aide d'un opérateur expérimenté. Elle est cependant toujours plus facile qu'une réintervention différée sur la cicatrice musculoténonienne; il n'est, en outre, jamais certain que l'on parvienne, à un stade tardif, à libérer parfaitement le jeu musculaire des éventuelles brides de l'agrégat capsulaire cicatriciel.

## Réintervention à distance

Pour corriger un strabisme persistant, récidivant, ou surtout consécutif (inverse du strabisme initial), il est souvent nécessaire de reprendre un muscle déjà opéré. Bien souvent le nouvel opérateur ignore le détail de ce qui a été fait précédemment; mais cette donnée ne lui est pas indispensable. L'observation attentive de la conjonctive des régions opérées est plus essentielle et plus instructive [14]: si le plan conjunctivo-ténonien garde la trace visible d'une cicatrice (ce qui ne devrait pas être le cas) et qu'il est mince, c'est probablement à la suite d'un recul ou d'une ténotomie large; si ce plan est épaissi, la capsule de Tenon a été lésée et/ou mal réappliquée; s'il existe un granulome, très certainement le muscle a été incomplètement réinséré en regard ou réinséré au moyen d'un fil non résorbable; un prolapsus de graisse orbitaire, dont la saillie s'efface lorsque l'œil est tourné en direction opposée, est une indication d'intervention très postérieure (myopexie postérieure, recherche d'un

muscle perdu, très grande résection d'un muscle insuffisamment dégagé).

Mais chaque fois qu'il est possible de savoir avec précision ce qui a été fait précédemment, cela s'avère bénéfique; les choix opératoires en sont simplifiés; parfois même on peut éviter un abord musculaire inutile. C'est pourquoi nous n'hésitons pas à donner un abrégé du compte rendu opératoire au patient, ou à ses parents s'il est mineur. L'exemple de V. présenté illustre ce point.

### Cas clinique

V., âgée de 7 ans, avait été opérée à l'âge de 2 et 3 ans d'un strabisme convergent. Elle gardait une hypertropie esthétiquement gênante de l'œil gauche. Une réintervention s'imposait; or, le compte rendu opératoire de la première intervention nous apprenait qu'une myectomie des deux obliques inférieurs avait été pratiquée. La déviation verticale était de 25° lorsque V. fixait de l'œil droit, son œil dominant, mais de 10° seulement lorsqu'elle fixait de l'œil gauche. Sous anesthésie générale l'œil droit était en hypotropie de 8 à 10°, alors que l'œil gauche ne présentait pas de déviation verticale. Sur la base de ces données, il était logique de réviser l'oblique inférieur droit: effectivement, celui-ci se trouvait dans l'épaisseur de son enveloppe ténonienne, libre de toute insertion sclérale. Il a été réinséré à la sclère à l'endroit de son insertion primitive; ce geste a suffi à réduire l'hypertropie de l'œil gauche de 25 à 3°.

## Anesthésie

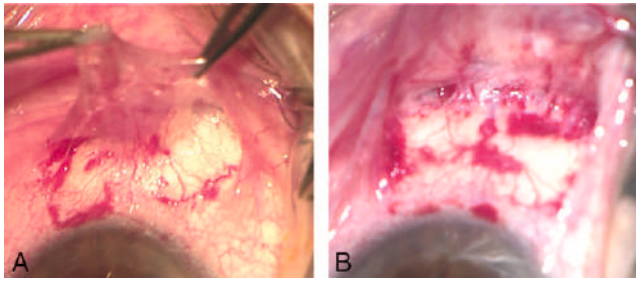
Pour les réinterventions sur un muscle déjà opéré, l'anesthésie *générale* est en règle préférable à l'anesthésie locale: d'une part, l'anesthésique injecté localement diffuse moins bien dans les tissus cicatriciels; d'autre part, la réintervention peut être plus longue et plus malaisée que prévu; l'anesthésie locale risque de ce fait d'être insuffisante et de rendre l'intervention difficile. En outre, elle fait perdre le bénéfice des données peropératoires, particulièrement précieuses en cas de réintervention.

L'anesthésie locale est par conséquent réservée à des reprises limitées et a priori faciles.

## Incision conjunctivo-ténonienne

En cas de reprise opératoire d'un muscle *droit*, notre préférence va à l'incision limbique, quelles qu'aient été les incisions pratiquées antérieurement [14]; cette incision permet





**Fig. 14.1**

Reprise de l'incision limbique en cas de réintervention pour exotropie consécutive (droit médial gauche). Capsule de Tenon adhérent à l'insertion : primitive (A), sclérale du muscle (B).

de cliver avec soin l'adhérence cicatricielle des plans de couverture à la sclère et/ou au muscle, en se servant de ciseaux fins à pointes mousses, ou au besoin d'un scarificateur de Desmarres; une injection sous-conjonctivale de sérum physiologique peut faciliter la dissection [14]; c'est ainsi qu'on évite le plus facilement de déchiqueter la conjonctive ou d'entailler la sclère (figure 14.1).

En cas de reprise opératoire isolée d'un muscle oblique, on peut reprendre l'incision périphérique en deux plans. Mais si le muscle a été abordé précédemment par un autre type d'incision, il est préférable de partir d'une incision limbique. On aborde :

- l'oblique inférieur en dessous ou en regard du bord inférieur du droit latéral;
- l'oblique supérieur, selon l'opération effectuée antérieurement, soit du côté temporal, soit du côté nasal du droit supérieur, au besoin des deux côtés à la fois.

## Dégagement du muscle

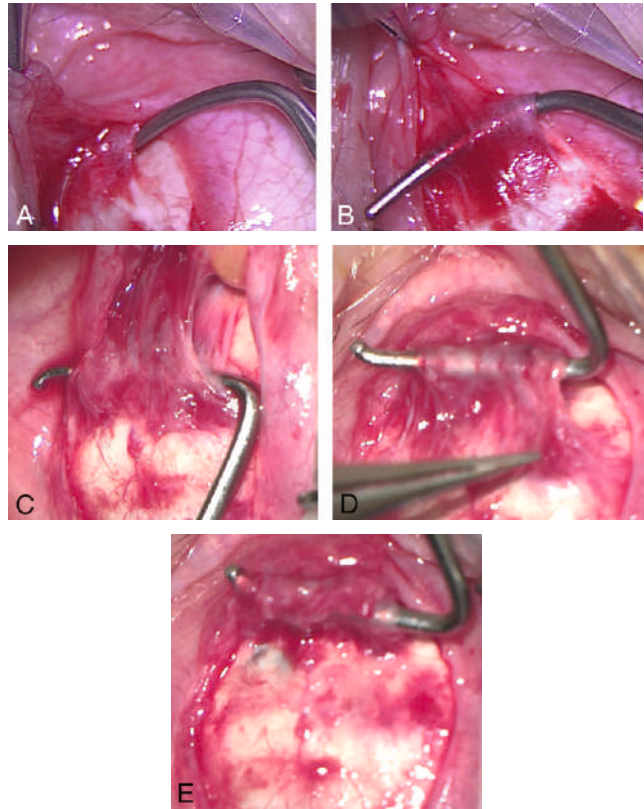
Le dégagement du muscle est dans bien des cas le temps le plus difficile en raison de l'épaississement de la capsule de Tenon et de la solidité de ses adhérences au muscle et à la sclère de part et d'autre de celui-ci [15–17].

Le tissu ténonien hyperplasique saigne facilement et abondamment, le saignement reprend dès que l'on essaie de progresser. L'hémostase doit être faite au fur et à mesure, en repérant sous lavage les vaisseaux qui saignent.

### Dégagement d'un muscle droit

Lorsqu'un muscle droit a été précédemment :

- *reculé*, il arrive que l'opérateur, croyant avoir atteint l'insertion musculaire, engage un crochet sans bec d'arrêt (le crochet de Küper se prête le mieux à ce geste) sous ce qu'il prend pour le muscle; il s'aperçoit, en poursuivant, qu'il ne tient que du tissu ténonien (improprement appelé



**Fig. 14.2**

Dégagement du muscle droit médial : séquence opératoire.

A et B. Engagement du crochet de Küper. C. Crochet à bec d'arrêt remplaçant le crochet de Küper. D. « Pseudo-tendon » au-devant de l'insertion effective du muscle. E. État après excision de ce tissu.

pseudo-tendon par certains auteurs); il peut cependant utiliser cette prise pour faire pivoter le globe et progresser plus facilement vers l'arrière; le muscle, dont l'insertion est plus postérieure, est la plupart du temps tendu et de ce fait plaqué contre la sclère; mais une fois que l'un de ses bords est dégagé, le passage du crochet en arrière de l'insertion ne rencontre pas d'obstacle; le muscle peut alors être chargé sur un crochet à bec d'arrêt et dégagé de son environnement ténonien. La sclère doit être débarrassée du tissu ténonien qui, lui, adhère au-devant de l'insertion musculaire (figure 14.2). On peut être surpris, en cas de récurrence d'exotropie précoce, de retrouver lors de la reprise un droit médial préalablement reculé d'une distance donnée, mesurée avec précision, à 2 voire 3 mm plus en arrière, sa ligne d'insertion restant parfaitement rectiligne et parallèle à l'insertion primitive; ce glissement postérieur est probablement dû à l'hypertonie du muscle;

- *ténomotomisé*, en partie ou totalement, il est le plus souvent caché dans l'épaisseur de la cicatrice ténonienne et parfois très difficile à dégager [4,12];
- *plissé*, on retrouve le pli, sous la forme d'une lame plus ou moins fibrosée au-devant de l'insertion primitive ou sous

le muscle, selon que le pli a été rabattu au-devant ou en dessous de lui; il se laisse facilement dégager; il peut même arriver qu'on puisse le déplisser;

- *réséqué*, on retrouve le muscle sous un feuillet ténonien souvent épaissi, adhérent à toute la surface de l'insertion primitive;
- *fixé à la sclère en arrière de l'équateur* et si l'on doit revenir sur la myopexie postérieure, il faut à nouveau dégager la face superficielle et les bords du muscle jusqu'à venir buter sur une condensation ténonienne adhérente au muscle à la hauteur des fils ou de la sangle de myopexie; c'est en libérant cette adhérence (moindre autour d'un monofilament que d'un fil tressé), que l'on découvre le matériel de myopexie mis en place précédemment [13,18–22].

## Dégagement des muscles obliques

Lorsqu'un muscle oblique a été précédemment opéré, son enveloppe ténonienne est habituellement quelque peu épaissie à l'endroit où elle a été touchée; mais elle garde une souplesse normale, si elle a été correctement ménagée. Le dégagement du muscle ne présente habituellement pas de difficultés particulières.

- L'insertion d'un *oblique supérieur*, précédemment *plissé* ou *réséqué* ou opéré de façon différenciée, se trouve à proximité de son insertion primitive, le long du bord temporal du droit supérieur ou plus temporalement que lui. Lorsqu'il a été précédemment *reculé*, son insertion est déplacée à proximité du bord nasal du droit supérieur.
- Retrouver un *oblique inférieur*, précédemment *reculé*, est relativement facile. Parfois le muscle n'adhère à la sclère que par sa partie antérieure; cela peut survenir s'il n'a été réinséré que par un point antérieur et qu'une lame ténonienne est venue s'interposer entre la sclère et lui en arrière de ce point.

Après une ténotomie libre, l'extrémité musculaire se trouve fixée dans l'épaisseur de la capsule de Tenon, non loin du bord inférieur du droit latéral; en effet, l'oblique inférieur se rétracte peu. L'extrémité musculaire est facile à dégager : elle se voit par transparence sous le feuillet ténonien profond, lorsqu'on écarte la capsule de Tenon du globe et qu'on la tend vers l'avant.

Après une myotomie en chicanes aux ciseaux ou au thermocautère, on tombe sur un bloc cicatriciel musculoténonien à l'endroit opéré; ce bloc ne peut, ni ne doit être défait; mais il doit être libéré et mobilisé, au besoin désépaissi, pour que l'on puisse agir à partir de l'insertion sclérale du muscle.

Lorsque l'oblique inférieur a été précédemment avancé et/ou réséqué, son insertion sclérale se trouve sous le droit latéral; ce n'est qu'en cas d'adhérences épaisses qu'il peut être nécessaire de désinsérer ce dernier.

## Adhérences anormales et état du muscle

Toutes les adhérences anormales, entre les muscles (par exemple entre le droit latéral et l'oblique inférieur) ou entre un muscle et la sclère (par exemple entre le droit latéral et l'insertion sclérale de l'oblique inférieur, après recul de celui-ci), doivent être libérées; mais cette libération seule, sans correction musculaire, n'a pas d'effet durable sur la position du globe [2].

L'état du muscle sur lequel on réintervient peut être altéré : le muscle peut être tendu et peu extensible, ou, au contraire, grêle et fragile; il peut avoir perdu son étalement physiologique.

## Fascias ténoniens

Les fascias ténoniens périmusculaires sont plus ou moins épaissis et inélastiques selon que le muscle a été opéré précédemment avec plus ou moins de soins, mais aussi selon la réaction cicatricielle individuelle de chaque patient.

Le périmysium est souvent épaissi; il apparaît alors blanc nacré, ayant plus ou moins perdu sa transparence. Il doit être laissé en place; il ne faut en aucun cas chercher à peler le muscle. Le feuillet ténonien superficiel, s'il est hyperplasique, doit en revanche être désépaissi par une excision avec hémostase douce et soigneuse (cf. chapitre 9).



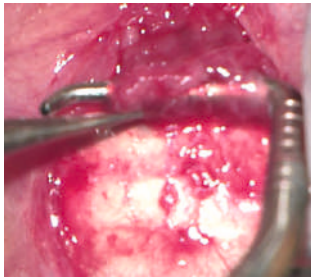
### Attention

Il est essentiel que la dissection des fascias et du muscle soit *aussi peu traumatique que possible*, même lorsqu'elle est difficile; si elle devait être délabrante pour les uns et/ou l'autre, il s'ensuivrait inmanquablement des rétractions cicatricielles pouvant limiter la motilité du globe et parfois aussi l'ouverture de la fente palpébrale.

## Position des yeux sous anesthésie ou signe de l'anesthésie (SA) et test d'élongation musculaire (TEM) et différentielle d'extensibilité

La *position des yeux sous anesthésie* fournit, en cas de réintervention, des indications essentielles; elle indique :

- le changement intervenu à la suite de la première, ou précédente, intervention (si la position des yeux sous anesthésie a été notée), compte tenu de ce qui a été fait précédemment;
- l'œil qui reste le plus dévié, en cas de strabisme résiduel, ou bien l'œil le plus dévié, à l'opposé du strabisme initial, en cas de strabisme consécutif;



**Fig. 14.3**

Test d'extensibilité musculaire : droit médial normo-extensible.

- le déséquilibre entre les forces passives du droit médial et du droit latéral pour chacun des yeux, éventuellement aussi entre celles des muscles verticaux et des obliques (cf. chapitre 7).

Le test d'élongation musculaire se fait de la manière habituelle (cf. chapitre 7). Pour connaître l'extensibilité du muscle, il faut déterminer la position que son extrémité, c'est-à-dire son insertion actuelle, peut atteindre sous l'effet de la traction de 40 g (figure 14.3).

En cas de réintervention, le muscle est souvent hypo-extensible; il convient d'en tenir compte pour :

- ajuster le dosage opératoire;
- ne pas trop s'approcher de la limite de ses possibilités d'extension, si le muscle doit être avancé, plissé ou réséqué; il en résulterait inévitablement une limitation de la motilité du globe dans la direction opposée au muscle.

C'est pourquoi nous nous sommes fixés pour règle de ne pas réavancer, plisser ou réséquer un muscle au-delà d'une certaine limite : il faut laisser à l'insertion sclérale primitive la possibilité d'atteindre le point occupé par le centre de la cornée lorsque le globe est en position primaire; ce jeu est nécessaire pour une motilité normale.

## Le temps musculaire proprement dit

### Choix opératoires

Au cours d'une réintervention, on peut être amené à :

- reculer ou plisser ou réséquer un muscle davantage, si le résultat du temps précédant s'avère insuffisant [23–26]; un plissement unilatéral d'un droit latéral suffit le plus souvent pour corriger une petite ésoptropie résiduelle, fonctionnellement et visiblement gênante à l'adolescence et à l'âge adulte [27];
- compléter le résultat des injections de toxine botulique pour ésoptropie précoce par une opération de chirurgie conventionnelle, associée à une myopexie postérieure si l'angle résiduel reste variable [28];

- réavancer, et parfois réséquer ou plisser en plus, un muscle préalablement reculé ou reculer un muscle préalablement réséqué ou plissé, si le résultat du temps précédant s'avère excessif, dans les suites proches ou éloignées; la biomicroscopie ultrasonique permet de déterminer, lors du bilan strabologique préopératoire, la position d'un muscle préalablement reculé (cf. chapitre 5) [29];

- reculer ou avancer, ajouter ou, au contraire, supprimer une myopexie postérieure; remplacer un recul par une myopexie; lever momentanément la myopexie, pour permettre de reculer ou d'avancer le muscle, puis à la replacer [19,22];

- réintervenir sur les obliques pour augmenter ou réduire l'effet du temps précédent;

- corriger une erreur de muscle ou rechercher un muscle perdu (cf. chapitre 15).

Les choix et les dosages opératoires se déterminent en suivant le même raisonnement que pour une intervention de première intention, tout en tenant compte de ce qui a été effectué précédemment (cf. chapitre 7) et du ou des muscles les plus déficients, « déclencheurs » du déséquilibre oculomoteur.

### Techniques opératoires

Dans la très grande majorité des cas, il est possible et suffisant de recourir aux *opérations usuelles* de recul, complété au besoin d'un recul ténonien, de plissement ou de résection, d'avancement, de myopexie postérieure [8,9].

La mise en place des fils de suture aux angles de l'extrémité tendineuse ou musculaire est d'autant plus difficile que le muscle est plus altéré. Sa désinsertion musculaire est faite avec prudence, en avançant les ciseaux à pointes mousses pas à pas, sous contrôle visuel strict. Après la désinsertion, l'état de la sclère doit être vérifié; si, à la suite d'une désinsertion particulièrement difficile, on constate une entaille profonde, celle-ci doit être suturée, au besoin recouverte par un glissement scléral ou au moyen d'une lame de sclère prise ailleurs sur le globe.

Il faut ensuite s'assurer de la solidité de l'amarrage des fils au tendon ou au muscle; le risque de perdre celui-ci est accru autant du fait de son hypertonicité que de sa fragilisation éventuelle. La réinsertion doit redonner au muscle son étalement normal; le muscle doit être amarré sur toute sa largeur au moyen de points séparés ou d'un surjet (figure 14.4).

Les sutures ajustables trouvent ici leurs principales indications, si l'âge du patient permet d'y recourir. En effet les angles résiduels et surtout consécutifs sont souvent dus pour une large part à des facteurs musculaires mécaniques



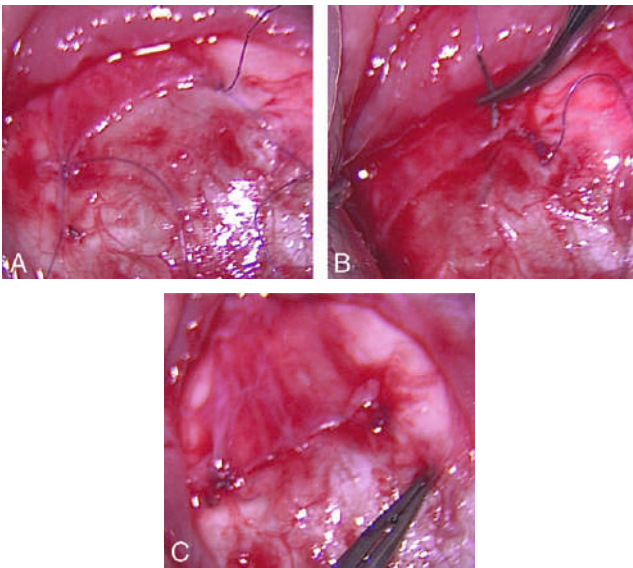


Fig. 14.4

Réinsertion du muscle : séquence opératoire.

A. La réinsertion des angles de l'extrémité musculaire doit redonner au muscle son étalement normal. B. Le muscle doit être amarré sur toute sa largeur par des points séparés ou un surjet. C. Résultat final du réavancement d'un muscle fragile et rétréci.

(inextensibilité, effet de bride); à cause de ces facteurs, les résultats postopératoires sont moins prévisibles, mais en même temps souvent d'emblée plus stables; c'est là que l'ajustement du résultat 12 à 24 heures après la réintervention peut trouver son sens. Des sutures ajustables peuvent se placer sur un muscle, au besoin sur deux, le plus commodément pour un recul, un réavancement ou une résection musculaire, plus difficilement pour un plissement (*cf.* chapitre 9) [30].

Exceptionnellement, il peut être nécessaire d'avoir recours à l'une des techniques majorées (*cf.* chapitre 10), les très grands reculs, le recul avec allongement musculaire (*cf.* chapitre 11), le recul en bloc musculoténonien; inversement, on peut être amené à pratiquer une résection majorée. Les ténotomies marginales en revanche sont très mutilantes; elles n'ont plus leur place dans l'arsenal des techniques opératoires.

## Suture conjunctivo-ténonienne

Avant de suturer le lambeau conjunctivo-ténonien, il reste à régulariser la cicatrice de l'opération précédente, si elle était visible et disgracieuse. L'incision limbique a pour cela un avantage certain; elle permet de désépaissir plus aisément cette cicatrice à partir de la face profonde du lambeau et d'effacer en même temps, ou tout au moins d'atténuer, d'éventuelles distorsions.

La suture du plan conjunctivo-ténonien se fait de la manière habituelle, avec le même soin (figure 14.5). La

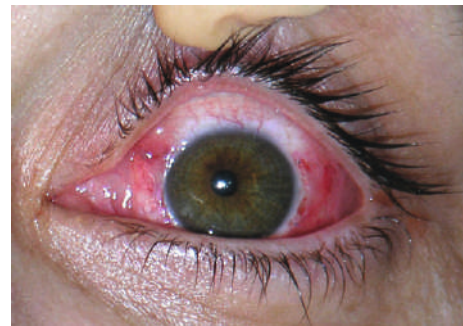

Fig. 14.5

Nouvelle suture conjunctivo-ténonienne après reprise opératoire.

continuité de ce plan doit être rétablie; d'éventuelles déchirures conjunctivales doivent être suturées, en évitant toutefois d'infliger des distorsions qui seraient définitives, à la capsule de Tenon et surtout au repli semi-lunaire. Parfois un recul ténonien peut être indiqué, comme nous l'avons décrit (*cf.* chapitre 9), exceptionnellement un recul conjunctivo-ténonien.

L'interposition de lames, résorbables ou non, entre le muscle et la sclère et/ou le feuillet ténonien superficiel trouve ici sa principale utilité: elle est indiquée chaque fois qu'il a fallu libérer des adhérences fortes et étendues, pour empêcher ou tout au moins limiter la constitution de nouvelles adhérences [6,7,31,32].

## Cicatrices conjunctivo-ténoniennes disgracieuses

À elles seules, les cicatrices conjunctivo-ténoniennes disgracieuses peuvent justifier une réintervention. Elles peuvent être considérées comme de véritables complications postopératoires; c'est pourquoi elles sont traitées dans ce cadre (*cf.* chapitre 15) [33].

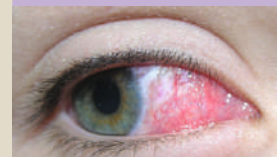
## Conclusion

Le résultat d'une réintervention peut être aussi satisfaisant pour l'angle strabique et l'esthétique oculopalpébrale que celui d'une première intervention; mais il ne l'est qu'à la condition que l'indication ait été correctement posée et que l'exécution ait été faite avec la minutie nécessaire. Une réintervention est toujours plus difficile; aussi est-il préférable de faire en sorte qu'on n'ait pas à réintervenir sur un muscle; mais en même temps, il faut toujours opérer comme si l'on devait un jour réintervenir.

## Références

- [1] Gobin M. Secondary surgery. In : Evens L, editor. Convergent strabismus. Bull Soc Belge Ophthalmol, 195. 1981. p. 338–42.
- [2] Helveston EM. Reoperations in Strabismus. Ophthalmology 1979; 86 : 1379–88.
- [2bis] Helveston EM. Surgical management of strabismus, 5<sup>th</sup> ed. Oestende (B) : J. P. Wayenborgh; 2005. 512 p.
- [3] Jampolsky A. Strabismus reoperation techniques. Trans Am Acad Ophthalmol Otolaryngol 1975; 79 : 704–17.
- [4] Krzizok T. Revisionsoperation nach Tenotomie des Muskels Rectus Medialis. Klin Monatsbl Augenheilk 1995; 207 : 361–7.
- [5] Quéré MA. Les mutilations musculaires dans la chirurgie des strabismes (les facteurs visco-élastiques iatrogènes). Bull Soc Belge Ophthalmol 1981; 196 : 43–52.
- [6] Roth A, Speeg-Schatz C. La chirurgie oculomotrice. Paris : Masson; 1995. 398 p.
- [7] Roth A, Speeg-Schatz C. Eye Muscle Surgery. Lisse (NL) : Swets & Zeitlinger; 2002. 406 p.
- [8] Rüssmann W. Chirurgie der äusseren Augenmuskeln. In : Mackensen G, Neubauer H, editors. Augenärztliche Operationen VII, 1. Kirschnersche allgemeine und spezielle Operationslehre, Bd IV. Berlin : Springer-Verlag; 1988. p. 464–66.
- [9] Rüssman W, Neugebauer A, Fricke J. Praktische Augenmuskelchirurgie. Operationstechniken im Detail, Heidelberg : Kaden Verlag; 2006. 102 p.
- [10] Lang J. Strabismus-Operationen an den Musculi recti. Klin Monatsbl Augenheilk 1981; 178 : 271–4.
- [11] Dunlap EA. Surgery of muscle adhesions and effects of multiple operations. Brit J Ophthalmol 1974; 58 : 307–12.
- [12] Aust W. Squint operations after primarily performed total or partial tenotomies years before. In : Kaufmann H, editor. Trans XVI. Meeting ESA. 1987. p. 181–93.
- [13] Goldstein JH, Kopelowitz N. Tissue response to the fadenoperation. Brit J Ophthalmol 1979; 63 : 684–6.
- [14] De Decker W. De Vademecum of reoperation. In : Boschi MC, Frosini R, editors. Strabismus. Trans XIII. Meeting ESA. ENIC-Florence, 1982. p. 539–46.
- [15] Jebejian R. Les hyperplasies postopératoires de la capsule de Tenon et la ténonosectomie prophylactique. Ann Ocul (Paris) 1976; 209 : 571–80.
- [16] Swan KC. Pseudotendons after extraocular muscle surgery. Trans Am Ophthalmol Soc 1976; 74 : 82–90.
- [17] Swan KC. Management of the fascia in reoperations on the extraocular muscles. An Inst Barraquer 1974–1975; 12 : 354–65.
- [18] Conrad HG. Revisionsbefunde nach Fadenoperationen. Ber Zusammenkunft Dtsch Ophthalmol Ges 1980; 77 : 847–52.
- [19] Konen W, Rüssmann W. Die Revision der Fadenoperation - Indikationen. Befunde und Technik. Klin Monatsbl Augenheilk 1981; 179 : 214.
- [20] Maher SC, Hall GW, Helveston EM. Myo-scleral union in retroequatorial myopexy. J Pediatr Ophthalmol Strabismus 1982; 19 : 12–5.
- [21] Polenghi F. Findings on revisions of Brückenfadenoperation. In : Boschi MC, Frosini R, editors. Strabismus. Trans XIII. Meeting ESA. ENIC-Florence, 1982. p. 547–52.
- [22] Thouvenin D, Lesage C, Nobert O, Nogue S, Fontes L. Coming back on a Fadenoperation, still a nightmare? In : Gomez de Liño R, editor. Trans. 32<sup>th</sup> ESA Meeting. Madrid : Universidad Complutense; 2008. p. 79–82.
- [23] Mims JL, Wood RC. A three dimensional surgical dose-response schedule for lateral rectus resections for residual congenital/infantile esotropia after large bilateral medial rectus recessions. Binocul Vis Strabismus Q 2000; 15 : 20–8.
- [24] Biedner B, Yassur Y, David R. Medial rectus re-recession in undercorrected esotropia. J Pediatr Ophthalmol Strabismus 1992; 29 : 89–91.
- [25] Graemiger A. Zur Reoperation des Rectus internus oder externus bei Unterkorrektur. Klin Monatsbl Augenheilk 1979; 175 : 413–7.
- [26] Langmann A, Lindner S, Koch M, Wackernagel W, Hörantner R. Dosis-Wirkung-Beziehung bei Revisionsoperation des konsekutiven Strabismus divergenz im Erwachsenenalter. Ophthalmologe 2005; 102 : 869–72.
- [27] Nucci P, Serafino M, Trivedi RH, Sauders RA. One-muscle surgery in small-angle residual esotropia. J AAPOS 2007; 11 : 269–72.
- [28] Thouvenin D, Lesage-Beaudoin C, Arne JL. Injection de toxine botulique dans les strabismes précoces. Efficacité et incidence sur les indications chirurgicales ultérieures. À propos de 74 cas traités avant l'âge de 36 mois. J Fr Ophthalmol 2008; 31 : 42–50.
- [29] Dai S, Kraft SP, Smith DR, Buncic JR. Ultrasound biomicroscopy in strabismus reoperations. J AAPOS 2006; 10 : 202–5.
- [30] Roggenkämper P. Adjustable sutures in special cases of rectus muscles surgery. In : Boschi MC, Frosini R, editors. Strabismus. Trans XIII. Meeting ESA. ENIC-Florence; 1982. p. 553–8.
- [31] Dunlap EA. Use of plastics and adhesives in strabismus surgery. In : Burian HM, et al, editors. Symposium on strabismus. Trans New Orleans Acad Ophthalmol. St-Louis : Mosby; 1971. p. 268–80.
- [32] Schaefer WD, Rensch P. Revision von Schieloperationen mit Silastic-Folien. Ber Zusammenkunft Dtsch Ophthalmol Ges 1978; 75 : 504–6.
- [33] Price RL. Role of Tenon's capsule in postoperative restrictions. Int Ophthalmol Clin 1976; 16 : 197–207.





# Incidents et complications per- et postopératoires

## PLAN DU CHAPITRE

Incidents et complications peropératoires	278
Complications postopératoires	283
Conclusion	293

Aucun chirurgien, si habile, si expérimenté, si bien aidé et équipé soit-il, n'est à l'abri de complications per- ou postopératoires. Les incidents et les complications mineures de la chirurgie des strabismes sont sans doute plus fréquents qu'on ne le pense habituellement; nous avons insisté, tout au long de la description des techniques chirurgicales, sur nombre de détails opératoires auxquels il faut veiller pour les éviter; s'ils se produisent néanmoins et si on sait leur opposer une conduite appropriée, ils restent la plupart du temps sans conséquences.

Des complications plus graves peuvent également survenir; elles sont exceptionnelles. C'est par une bonne technique opératoire et un équipement adapté qu'on peut espérer les prévenir.

Ce chapitre porte sur les incidents et les complications liés aux techniques chirurgicales décrites dans les chapitres précédents [1-7]. Il ne doit pas décourager les opérateurs débutants, mais leur montrer «en négatif» l'importance d'une chirurgie rigoureuse. Les complications anesthésiques ont été exposées au chapitre 6; les insuccès moteurs et sensoriels sont discutés plus loin.

## Incidents et complications peropératoires

### Hémorragies

Les interventions sur les muscles oculomoteurs font très peu saigner pour autant que l'opérateur procède avec calme, sous un grossissement suffisant, que l'anesthésie soit profonde et stable (cf. chapitre 6) et qu'une dyscrasie éventuelle ait été reconnue auparavant.

Les hémorragies dont l'opérateur est directement responsable proviennent avant tout de la blessure ou de la section, en cours de dissection, des artères ciliaires antérieures ou de leurs branches. Ces vaisseaux sont particulièrement exposés et risquent d'être blessés au niveau de l'insertion sclérale des muscles droits; l'hémorragie peut également provenir de branches vasculaires qui, partant de la surface ou des bords des muscles droits, du droit latéral en particulier, sont destinées aux plans sus-jacents, ou encore de veines émissaires qui, émergeant de la sclère un peu en arrière du limbe, s'engagent sous le muscle droit le plus proche.

Provenant de ces vaisseaux ou même de branches plus fines, de telles hémorragies sont très gênantes, car elles inondent instantanément le champ opératoire, rendent la poursuite de la dissection difficile et accroissent le risque de nouvelles blessures vasculaires; elles infiltrant rapide-

ment les fascias ténoniens et forment des hématomes dans leur épaisseur, sous le périmyosium et/ou dans l'épaisseur du muscle.

Lors de la désinsertion musculaire, la section des vaisseaux ciliaires antérieurs provoque inévitablement une hémorragie abondante si elle n'a pas été précédée d'une cautérisation de part et d'autre de la ligne de coupe (sauf aux endroits où ces vaisseaux vont être ligaturés par les sutures).

Une blessure accidentelle du muscle peut faire saigner; l'hémostase faite au microcautère bipolaire ou au thermocautère dans l'épaisseur du muscle est difficile et destructrice; mieux vaut recourir au tamponnement.

La blessure, la section ou l'arrachement d'une veine vortiqueuse peut survenir au cours de la chirurgie des muscles obliques ou de la myopexie postérieure d'un muscle droit [3,4]. Tout doit être fait pour éviter cet accident, car il n'est pas indifférent. S'il se produit, l'hémorragie est abondante; l'hémostase s'obtient cependant assez rapidement par simple tamponnement.

L'infiltration hématique des tissus peut avoir des conséquences lointaines; elle augmente en effet le risque de rétraction cicatricielle des fascias ténoniens et de fibrose musculaire.

Un hyposphagma peut survenir au premier ou deuxième jour postopératoire d'une intervention sans aucun incident; il reste sans gravité et se résorbe dans des délais normaux (figure 15.1). Après une intervention difficile, le saignement peut être plus abondant et nécessiter l'application de compresses froides.

#### Prévention et traitement

- Les hémorragies peuvent être prévenues par une dissection aux ciseaux fins, sous contrôle constant de la vue.
- Si elles se produisent néanmoins, il faut les maîtriser avant de poursuivre l'intervention; l'hémostase peut s'obtenir par une cautérisation ponctuelle et douce au microcautère bipolaire ou au thermocautère, ou par tamponnement, éventuellement à l'aide d'éponges imprégnées de quelques gouttes d'épinéphrine à 1 pour 100 000 ou de néosynéphrine à 5 %, à la condition d'avoir obtenu l'accord de l'anesthésiste pour l'utilisation de ces substances [2].
- Le simple tamponnement suffit en cas d'hémorragie provenant d'une veine vortiqueuse.
- Il est important de prévenir l'infiltration hématique des tissus; si elle se produit cependant, il faut évacuer les hématomes dans la mesure du possible en fin d'intervention, avant de suturer la capsule de Tenon et la conjonctive.

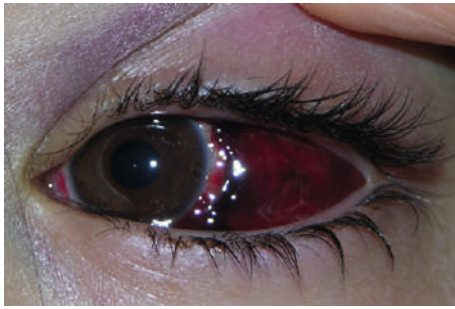


Fig.15.1

Hyposphama d'apparition secondaire.



### À retenir

Les opérations de strabisme sont peu hémorragiques à la condition d'être bien conduites. Les hémorragies doivent autant que possible être évitées et peuvent l'être le plus souvent. Celles qui surviennent cependant inondent rapidement le champ opératoire et gênent le cours de l'opération; ces incidents sont à maîtriser par une coagulation douce ou par tamponnement, avant de poursuivre l'opération.

## Mydriase peropératoire

La mydriase sous l'effet de la traction musculaire et/ou de la compression du globe est liée au tiraillement sur les nerfs et le ganglion ciliaire et, sans doute aussi, à l'occlusion momentanée de l'artère centrale de la rétine sous l'effet de l'augmentation de la tension intraoculaire; la susceptibilité est très variable d'un sujet à l'autre.

Il est exceptionnel, mais non exclu, qu'une ophtalmoplégie interne persiste à titre définitif; la compression du globe peut également provoquer un spasme de l'artère centrale de la rétine, suivi d'une atrophie optique, partielle ou non.



### Conduite à tenir chirurgicale

Il faut toujours garder un œil attentif sur la pupille de l'œil qu'on opère et relâcher la traction dès qu'on s'aperçoit de la mydriase; celle-ci cède d'autant plus rapidement qu'elle aura été de courte durée; elle oblige parfois à faire des pauses répétées.

## Incidents et complications musculaires

L'ouverture de l'espace rétrocapsulaire peut survenir accidentellement lors du dégagement du muscle à la hauteur du foramen ténionien en vue d'une myopexie postérieure (cf. chapitre 9); des lobules de la graisse extraconique rétrocapsulaire apparaissent immédiatement dans la brèche capsulaire. Cet incident n'a pas ou guère de conséquences à la condition de rester limité.



### Conduite à tenir chirurgicale

Aussitôt que l'on voit apparaître la graisse rétrocapsulaire dans la brèche capsulaire, il faut :

- arrêter le clivage ténonomusculaire;
- contenir, sans appuyer, la graisse au moyen d'un écarteur;
- placer les fils de la myopexie à la distance voulue;
- puis laisser la capsule de Tenon se poser sur le muscle en retirant prudemment l'écarteur.

Il ne faut en aucun cas réséquer des lobules graisseux. S'il se constitue dans les suites une hernie de la graisse orbitaire, celle-ci doit être excisée secondairement (cf. chapitre 14).

La blessure musculaire la plus fréquente est due au passage du crochet à strabisme à travers un muscle droit, ou à l'accrochage d'un muscle oblique. Cet incident reste mineur, si le geste est immédiatement arrêté et corrigé; si l'on persiste, on risque de dissocier le muscle en deux faisceaux ou de le mutiler; si le muscle a été dissocié, il faut réinsérer individuellement chacun des faisceaux.

L'entaille accidentelle d'un muscle est tout à fait improbable, si l'on travaille sous le contrôle constant de la vue. Mais il faut au besoin savoir réparer un muscle par des points de suture de monofil résorbable 7/0, en affrontant les lèvres de la blessure sans les écraser.

La torsade ou « twistage » du muscle est due à une inversion des fils d'amarrage ou à une rotation de la pince myostatique après la désinsertion; elle peut passer inaperçue si l'extrémité tendineuse est momentanément masquée par la conjonctive.

La torsade de l'oblique inférieur se produit très facilement après la désinsertion de ce muscle, si on n'y prête pas attention. Elle peut être évitée en plaçant au préalable un fil à l'angle antérieur de son extrémité. L'erreur devient évidente au moment de la réinsertion, du serrage des fils en particulier; elle est facile à corriger; elle doit l'être impérativement.

L'accrochage de l'oblique inférieur par le point de suture inférieur d'un plissement ou d'une résection du droit latéral est facile à éviter (cf. chapitre 10).

L'erreur consistant à confondre un muscle avec un autre, un droit inférieur avec un oblique inférieur, par exemple, ou à mal séparer deux muscles, comme le droit supérieur et le tendon réfléchi de l'oblique supérieur, peut être facilement évitée si l'on procède de manière rigoureuse avec une bonne visualisation des plans anatomiques, en tenant compte de la position du globe oculaire.

L'erreur de geste opératoire, que ce soit une erreur de muscle ou de côté opéré, une confusion ou une erreur (pour une opération de Kestenbaum par exemple) de plan opératoire, apparaît souvent au cours même ou en fin d'intervention; la correction de l'erreur peut alors et doit être effectuée sur le champ : un muscle reculé par erreur peut être réavancé et réséqué et un muscle réséqué doit être reculé et, dans un cas extrême, allongé au moyen d'une bande de fascia lata ou de dure-mère conservée.

Si l'erreur n'apparaît qu'après le réveil du patient, il faut envisager rapidement une réintervention; son but est à la fois de réparer l'erreur et de corriger l'angle strabique initial. Une feuille de bilan préopératoire est très utile pour éviter ce genre d'erreur (cf. chapitre 16).

« La perte d'un muscle au cours d'une intervention est l'un des accidents les plus catastrophiques qui puisse arriver au cours de la chirurgie musculaire. » comme l'indique Knapp [2,8,9]. Le risque qu'un muscle échappe est d'autant plus grand que celui-ci est plus tendu du fait d'un état de contracture ou de contraction due à une anesthésie insuffisamment profonde. Un muscle peut échapper si :

- la désinsertion passe trop près des fils amarrés à son extrémité tendineuse, que ces fils aient été placés à moins d'un demi-millimètre de l'insertion sclérale ou que la désinsertion ne soit pas basale;
- la résection est trop proche des fils (amarrés en ce cas en tissu musculaire et non tendineux);
- les fils sont endommagés par le cautère ou sectionnés lors de la désinsertion ou la résection du muscle;
- les mors du myostat sont trop faibles ou défectueux;
- le muscle a été saisi et fragilisé par des instruments acérés;
- le muscle est fragile en raison de l'âge du sujet, ou pathologique et peut s'effiloche;
- le muscle est sectionné par inadvertance au cours d'une réintervention particulièrement difficile [8].

### Prévention et traitement

Les blessures et les erreurs portant sur les muscles sont rares si l'on travaille sous le contrôle constant de la vue. Elles doivent être immédiatement réparées ou corrigées. Dès que l'on s'aperçoit d'une menace de perte d'un muscle parce que les sutures lâchent ou que le muscle s'effiloche, il faut immédiatement :

- arrêter le geste en cours;
- réduire la traction sur la partie du muscle que l'on tient encore, éviter toute traction intempestive;
- passer un fil 5/0 ou 6/0 transversalement à travers le muscle, à distance de son extrémité; ce fil de sécurité permet de placer ou de consolider dans le calme les fils d'amarrage sur l'extrémité musculaire; cela fait, l'intervention peut reprendre son cours normal.

Si le muscle n'a pas pu être retenu, il va se rétracter plus ou moins loin dans l'épaisseur de la capsule de Tenon; c'est avant tout pour le droit médial que le risque de le voir disparaître totalement est le plus grand. Devant une telle situation, il faut savoir garder son sang-froid; rien ne serait pire que de fouiller de façon désespérée les tissus orbitaires [8,10].

Il faut se rappeler que le muscle est retenu sur son trajet normal par ses attaches aponévrotiques, la partie adhérente de sa gaine ténonienne et les ligaments d'arrêt. C'est donc en essayant d'abord de trouver le foramen musculaire, puis en cherchant le muscle dans la capsule vide, du côté de la paroi orbitaire et non près du globe, en tirant le feuillet ténonien périphérique vers l'avant, mais sans tirer le globe oculaire à l'opposé, qu'on peut espérer le retrouver. Si on en dispose, il est possible de s'aider d'une stimulation électrique pour repérer le muscle [11]. L'apparition éventuelle d'un réflexe oculocardiaque signifie que le muscle a été saisi.

Si cependant le muscle reste introuvable, il ne faut pas s'acharner; il faut éviter à tout prix de pénétrer dans l'espace rétrocapsulaire et d'ajouter des traumatismes ténoniens qui conduisent inévitablement à des syndromes d'adhérence. On se contente de fixer la capsule de Tenon au globe aussi loin que possible en avant. Une IRM, effectuée dès le lendemain, montre la position du muscle perdu et les possibilités de retourner le chercher (figure 15.2).

À défaut de pouvoir le faire dans l'immédiat, on doit temporiser, attendre au moins 6 semaines pour que l'inflammation locale ait eu le temps de régresser. Dans l'attente d'une reprise opératoire ultérieure, on fait une injection de toxine botulique dans l'antagoniste homolatéral afin d'éviter la contracture de celui-ci; on réduit ainsi la déviation de l'œil à l'opposé du muscle perdu et on permet à l'enveloppe ténonienne de venir s'accoler plus antérieurement à la sclère [12].



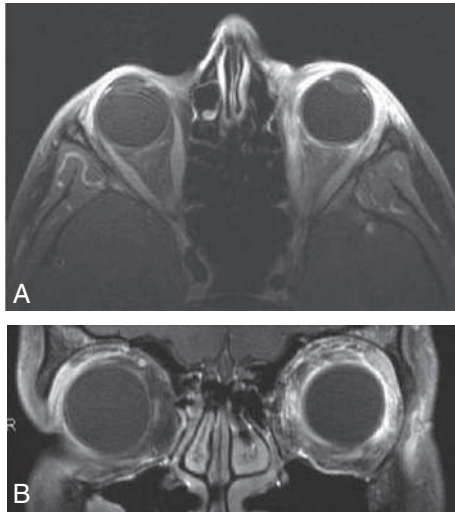


Fig.15.2

Perte opératoire du muscle droit médial gauche; IRM en SpT1, effectuée le lendemain de l'intervention.

A. Le PNO médio-oculaire montre la persistance d'une fine attache de la couche bulbaire du muscle à la sclère; la couche orbitaire du muscle a gardé son attache capsulaire. B. La coupe coronale montre un léger œdème postopératoire de la zone opérée.

Source : professeur F. Bonneville (Besançon).



### À retenir

Les blessures musculaires, si elles sont limitées et réparées immédiatement, ou les erreurs musculaires, si elles sont reconnues et corrigées sur le champ, restent des incidents sans conséquences. À l'inverse, des blessures plus importantes ou des erreurs restées méconnues entraînent des déséquilibres moteurs qui doivent être corrigés, dans la mesure où ils peuvent l'être, par la suite.

La perte d'un muscle est un accident majeur qui compromet définitivement l'équilibre oculomoteur si le muscle n'est pas retrouvé. La recherche de celui-ci est toujours délicate, souvent difficile; menée de façon intempestive, elle risque d'aggraver les séquelles en ajoutant un syndrome d'adhérence à la perte du muscle. C'est pourquoi elle est à confier à un opérateur expérimenté.

## Entailles et plaies sclérales ou perforantes

Il ne faut jamais perdre de vue qu'une entaille ou une perforation sclérale est une *plaie oculaire*. Certes, au cours de la chirurgie des strabismes, ces blessures ne sont le

plus souvent que ponctuelles et n'entraînent pas, sur des yeux jeunes et anatomiquement sains, de conséquences fâcheuses. Mais elles peuvent aussi être plus étendues et/ou avoir des conséquences graves, et plus encore si l'œil est de constitution fragile. Aucune précaution n'est donc inutile pour éviter de blesser la sclère; le cas échéant, il faut savoir réparer la blessure avec le plus grand soin.

L'entaille de la sclère peut survenir au cours de la désinsertion du muscle si :

- on appuie les ciseaux trop fortement sur le globe;
- ou, par une traction excessive du crochet, on soulève la sclère en toit de tente.

### Prévention et traitement

C'est une règle opératoire que de toujours inspecter l'état de la sclère après une désinsertion.

Au cas où une entaille aurait été faite, il faut évaluer son étendue et sa profondeur et combler la brèche avant de poursuivre l'intervention musculaire :

- si l'entaille n'est que tout à fait superficielle, aucun traitement n'est nécessaire;
- si la sclère est perforée, laissant la choroïde à nu, mais intacte, les bords de la plaie doivent auparavant être rapprochés au monofil 8/0 ou 9/0;
- en cas de perte de substance sclérale profonde, celle-ci doit être couverte par le glissement d'une lamelle sclérale ou, au besoin, par un implant rapporté de sclère ou de dure-mère conservée.

Une plaie perforante, intéressant également la choroïde et la rétine, est un accident grave pouvant conduire à la perte de l'œil; elle nécessite, dans l'immédiat, une réparation techniquement rigoureuse au microscope, avec réduction ou résection du vitré hernié, suture sclérale au monofil non résorbable 8/0 ou 9/0, barrage de cryopexie et, selon le cas, indentation sclérale en regard. Une antibiothérapie à large spectre, par voie locale et générale, est à instituer.

Le risque d'entailler la sclère est particulièrement grand en cas de réintervention sur un muscle préalablement reculé, notamment lorsque celui-ci est tendu et peu extensible; il ne faut jamais, en pareil cas, forcer pour engager les ciseaux dans l'espace resserré entre le muscle et la sclère, mais avancer de proche en proche sous le contrôle constant de la vue.

La perforation sclérale peut survenir lors du passage de l'aiguille dans l'épaisseur de la sclère.

La déchirure du plan superficiel d'un passage scléral ne représente la plupart du temps qu'une plaie minime; le nouveau passage doit être placé de telle sorte que le muscle vient la recouvrir. Mais cette déchirure peut être moins anodine en cas de sclère fragile; elle nécessite parfois une réparation qui est alors toujours délicate.

Le risque est faible de perforer au niveau ou à la hauteur de l'insertion primitive d'un muscle droit en cas de résection, de plissement ou d'amarrage d'anses, car la sclère y est en général relativement épaisse.

Le risque est plus grand en arrière de cette insertion en cas de recul, car la sclère y est nettement plus mince, sous le droit latéral en particulier; il l'est également en arrière de l'équateur, en cas de myopexie postérieure (cf. chapitre 10) ou au cours des interventions sur les obliques, à cause de la plus grande difficulté du geste.

La paroi peut être perforée par la pointe de l'aiguille, si la progression de celle-ci est mal contrôlée; mais elle peut l'être aussi par l'extrémité caudale de l'aiguille si on redresse celle-ci alors qu'elle est encore engagée dans la sclère; la pression de son extrémité peut suffire à effondrer le plancher du tunnel scléral.

Une perforation passe la plupart du temps inaperçue lorsqu'elle reste sous-rétinienne; à moins de complications endoculaires, elle est alors une découverte ophtalmoscopique; mais une zone de remaniement chorio-rétinien, sans perforation visible [13], peut aussi bien être due à la réaction provoquée par un fil de suture profond, mais non perforant [2].



### Complément

Conrad et Voigt [14] ont contrôlé l'état de la rétine de 68 patients, 3 ans après une myopexie postérieure : ils n'ont trouvé aucune trace pariétale, excepté dans les quatre cas où la perforation avait été reconnue au cours même de l'intervention.

Lorsque la perforation est transfixiante, elle est le plus souvent ponctuelle et la blessure causée minime; elle fera d'autant moins parler d'elle qu'elle est plus antérieure. Si cependant on contrôle le fond d'œil le lendemain de l'intervention, on aperçoit une hémorragie pariétale. Celle-ci se résorbe rapidement; dès les jours suivants, elle laisse apparaître la sclère à l'endroit de la perforation [3,4].

Mais les conséquences peuvent être plus sévères :

- la sclère peut devenir instantanément déhiscente, si elle est mince et fragile, ce qui nécessite une réparation pariétale;

- la blessure chorio-rétinienne peut être la cause d'une hémorragie vitrénienne massive ou d'un décollement séreux de la rétine; si le vitré s'incarcère dans la perforation, il peut être à l'origine d'un décollement de la rétine par traction vitrénienne, voire d'une luxation cristallinienne [15,16];
- l'endophtalmie postopératoire s'inscrit très probablement dans les suites de perforation, même si celle-ci est passée inaperçue.

### Prévention et traitement

En cas de perforation reconnue au cours d'une intervention, il faut :

- aussitôt réduire la traction exercée sur le globe;
- faire une cryoapplication localisée sur et autour du point de perforation;
- réparer immédiatement une éventuelle plaie sclérale;
- en cas d'issue de vitré, réséquer le vitré hernié, suturer la sclère au monofil non résorbable 8/0 ou 9/0, faire une cryoapplication et placer, au besoin, une indentation localisée en regard;
- dilater la pupille et contrôler l'état endoculaire, à répéter au cours des jours suivants;
- instaurer une antibiothérapie à large spectre par voie locale et générale.

La rétinopexie peut au besoin être complétée au laser.



### À retenir

Les entailles de la sclère fragilisent la paroi oculaire; c'est pourquoi elles sont à réparer avec soin. Les perforations de la paroi oculaire sont des plaies oculaires; elles peuvent être sclérales pures ou pénétrantes, minimes, et parfois inaperçues, ou majeures. Elles exposent aux complications infectieuses (cf. *infra*) et vitréo-rétiniennes. Elles nécessitent une réparation minutieuse selon les techniques appropriées.

## Plaie épithéliale de la cornée

(figure 15.3)

Il peut arriver que l'épithélium cornéen soit lésé, voire arraché sur une plus ou moins grande étendue, au cours de l'intervention ou au réveil, par le masque de l'anesthésie. La cicatrisation cornéenne est rapide, mais tant que le revêtement épithélial n'est pas reconstitué, la plaie est très douloureuse.

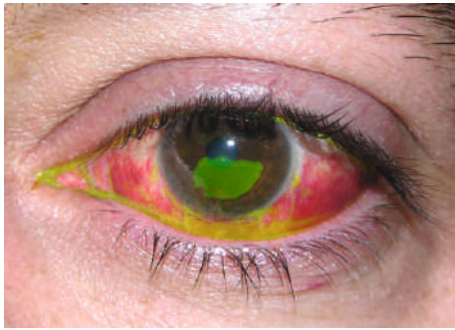

Fig.15.3

Érosion cornéenne postopératoire sur une cornée saine.



### Conduite à tenir chirurgicale

L'application immédiate, répétée toutes les heures d'un collyre viscoélastique, en alternance avec un collyre antibiotique et anti-inflammatoire, soulage le patient; il ne faut pas hésiter à instiller de la *Novésine* à la demande; un pansement oculaire n'est pas indispensable.

## Complications postopératoires

### Infections

Les complications infectieuses dans les suites des opérations pour strabisme sont le plus souvent dues à des contaminations per- ou postopératoires locales; elles peuvent aussi provenir d'infections à distance, des voies lacrymales à l'évidence, mais aussi d'infections des voies respiratoires, d'otites ou de localisations plus éloignées. Le risque infectieux est plus grand chez les personnes âgées. Les infections postopératoires graves sont exceptionnelles; le risque existe néanmoins.

L'abcès d'un ou des points musculoscléaux peut provenir d'une contamination du matériel de suture [9]; cette contamination peut aussi être secondaire, si la reconstitution du plan conjonctivo-ténonien a été imparfaite et a laissé l'un de ces points à découvert.

L'abcès débute dans les jours qui suivent l'intervention; une tuméfaction rouge et douloureuse apparaît en regard de la réinsertion musculaire; la motilité en direction de l'abcès est douloureuse, elle peut être limitée et faire craindre un glissement musculaire [17].

Le danger réside moins dans l'infection elle-même, que dans la fragilisation des tissus qu'elle provoque dans l'immédiat et ses conséquences, le lâchage des sutures musculo-

sclérales et le glissement, voire l'échappement musculaire [9]. Le risque d'extension endoculaire est minime en l'absence de perforation, à moins que l'infection n'évolue sur un terrain débilité ou que le germe soit particulièrement virulent. L'infection peut entraîner une rétraction conjonctivo-ténonienne au stade de cicatrisation [2].

L'infection parabolbaire provenant d'une contamination au niveau d'un fil de myopexie postérieure est plus redoutable, puisqu'elle se développe au contact direct de la graisse orbitaire extraconique.

À la tuméfaction rouge et douloureuse en regard du muscle, apparue au cours des jours suivant la myopexie postérieure, s'ajoute une nette limitation de la motilité de l'œil en direction du muscle opéré; la tentative de rotation de l'œil dans cette direction déclenche une douleur très vive; on peut noter une légère exophtalmie (figure 15.4). Le risque d'extension orbitaire est évident.

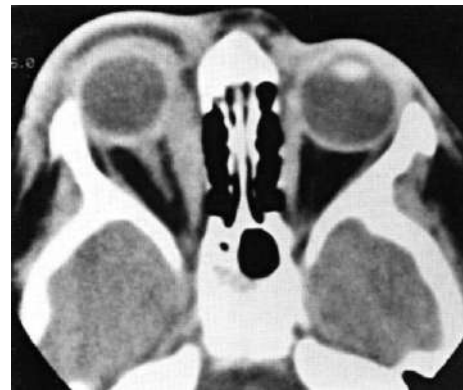

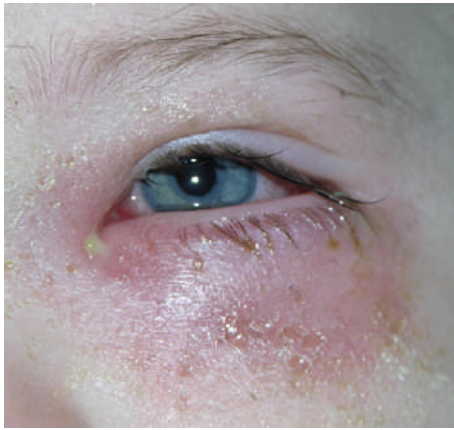
Fig.15.4

Cellulite orbitaire après myopexie postérieure. Le scanner à rayons X montre un épaississement du droit médial droit, maximum dans la partie antérieure du muscle.

La cellulite préseptale s'observe chez les enfants chez qui on ne peut éviter qu'ils ne se frottent sans cesse les yeux (figure 15.5). Elles se limitent à une tuméfaction rouge des paupières et se résorbent rapidement et sans séquelles sous l'effet de l'antibiothérapie.

La cellulite orbitaire peut conduire à la constitution d'un phlegmon de l'orbite et à ses complications; elle constitue donc une complication grave, heureusement exceptionnelle.

Le risque d'endophtalmie est faible, mais il n'est pas négligeable; il a été évalué à 1/30 000 [18]. Souvent c'est une perforation sclérale accidentelle, reconnue ou inaperçue, qui en est l'origine. Elle peut parfois survenir sans qu'il y ait eu perforation chez des sujets qui ont un déficit immunitaire,



**Fig. 15.5**

Cellulite préseptale postopératoire.

notamment un manque d'anticorps contre les polysaccharides de la capsule bactérienne. Elle peut également être due à l'extension endoculaire d'une infection parabolbaire. Elle est toujours une complication gravissime qui aboutit plus de quatre fois sur cinq à la perte définitive de la vision, et souvent de l'œil.

### Prévention et traitement

#### Prévention des complications infectieuses [19]

Une précaution élémentaire est de ne pas opérer un sujet présentant un état infectieux des voies respiratoires, une otite ou une autre infection à distance avant un délai de 3 semaines (ce même délai est également demandé par les anesthésistes).

*La désinfection rigoureuse du champ opératoire est la mesure préventive essentielle.*

Une couverture antibiotique antistaphylococcique, en dose unique à l'induction de l'anesthésie, peut être donnée lors de myopexies postérieures. Elle est systématique pour A. Roth [4].

Les opérés de strabisme quittent aujourd'hui l'hôpital ou la clinique le soir même ou le lendemain de l'intervention. Or l'infection peut se déclarer dans les jours suivants; les jours critiques sont les 2<sup>e</sup> à 5<sup>e</sup> jours postopératoires. Aussi les opérés, ou leurs parents, puisqu'il s'agit le plus souvent d'enfants, doivent-ils en être avertis et savoir qu'ils doivent consulter sans retard, au cas où ils verraient apparaître des signes tels qu'une rougeur anormale au niveau des zones opérées, un gonflement palpébral, un chémosis, une limitation douloureuse de la motilité de l'œil opéré, un ptosis, un état fébrile avec abattement et/ou au cas où l'opéré remarquerait une baisse de vision. Dans les situations où les conditions d'hygiène ne sont pas satisfaisantes, un traitement préventif est certainement

indiqué; il l'est parfois aussi après une réintervention difficile. Mais rien ne justifie, chez un sujet par ailleurs en bonne santé, vivant dans des conditions environnementales normales, une antibiothérapie par voie générale systématique à la condition, bien entendu, que les mesures d'asepsie aient été rigoureusement respectées durant l'intervention. On s'en tient ici à un traitement topique associant un antibiotique à un anti-inflammatoire (*cf. infra*). Lorsqu'on s'est aperçu d'une perforation sclérale, un traitement antibiotique préventif immédiat et postopératoire est justifié.

#### Traitement des complications infectieuses

Une antibiothérapie polyvalente intensive, instituée à temps, peut arrêter et faire régresser l'infection antérieure d'un point de suture musculosclérale. La voie locale est préférable et plus efficace que la voie générale. S'il se forme néanmoins un abcès, celui-ci, une fois collecté, doit être incisé, le pus évacué et le fils infecté, retiré.

Pour toute autre infection, il faut associer la voie locale et la voie générale.

Une antibiothérapie majeure doit être instituée dès que l'on entrevoit la menace ou qu'apparaissent les premiers signes d'une infection parabolbaire ou orbitaire antérieure (*cf. figure 15.5*). Ce traitement doit être immédiat, local et général, pour faire régresser l'infection et prévenir l'extension postérieure et la constitution d'un phlegmon de l'orbite.

Quels antibiotiques choisir en cas de menace de complication infectieuse ou de complication avérée? En cas de menace d'infection, ou en prophylaxie, considérant que, dans ce type de chirurgie, le risque majeur est l'infection à staphylocoque, on institue un traitement :

- par voie locale d'érythromycine;
- par voie générale de pénicilline semi-synthétique, pénicilline résistante, pour 1 semaine au moins.

En cas d'infection avérée, le patient doit être réhospitalisé pour un traitement antibiotique intensif. Un prélèvement des sécrétions lacrymales et une hémoculture permettent de rechercher les germes présents et de faire un antibiogramme.

À moins de connaître le germe responsable, ou aussi longtemps qu'on ne le connaît pas, l'antibiothérapie doit être polyvalente et couvrir les germes les plus souvent rencontrés, c'est-à-dire les Gram+, surtout le staphylocoque doré, les Gram-, surtout le pseudomonas et éventuellement un germe anaérobie. Une monothérapie est par conséquent insuffisante. Il faut recourir, de préférence avec l'avis d'un infectiologue, à une association d'antibiotiques :



- par voie locale d'érythromycine (Gram +) et de gentamycine ou de polymyxine (Gram -);
- par voie générale de pénicilline semi-synthétique, pénicilline résistante et d'un aminoglycoside.

Le traitement est poursuivi pendant 10 jours au moins, en s'assurant que le patient ne présente pas d'allergie aux substances utilisées.



### À retenir

Le risque de complications infectieuses n'est jamais nul. Il justifie les consignes de précaution et de vigilance. Il fait partie de l'information à donner au patient ou à ses parents, s'il s'agit d'un enfant; on leur explique en même temps les mesures préventives qui seront prises.

Les signes d'une infection menaçante ne doivent jamais être banalisés; au contraire, ils doivent faire entreprendre sans retard le traitement local et général approprié. En cas d'infection déclarée et selon sa gravité, le traitement est conduit conjointement avec les infectiologues.

## Complications cornéennes

La plaie épithéliale de la cornée peut se transformer, lorsque le sujet se frotte l'œil ou sur une cornée fragile, en *érosion cornéenne* douloureuse (figure 15.6). Le traitement topique antibiotique et anti-inflammatoire, en alternance avec les instillations d'un collyre viscoélastique, est à poursuivre jusqu'à la guérison de l'érosion. Ce n'est que si la douleur est très intense que l'on applique un pansement oculaire pendant 2 ou 3 jours.

«On peut assister à la constitution d'une fossette réduisant des trois quarts l'épaisseur de la cornée» [3], à la périphérie de celle-ci, en regard d'un nœud saillant ou d'un bourrelet conjonctival; à l'endroit de ces «dellen»,

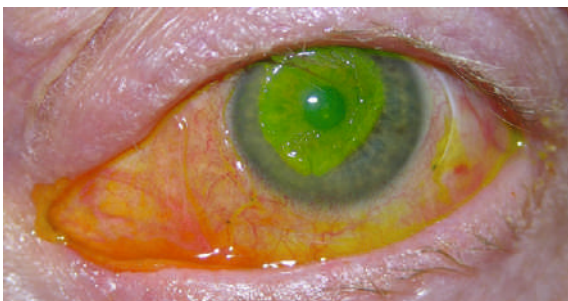


Fig.15.6

Érosion cornéenne sur une cornée fragile dans les suites d'une opération de strabisme.

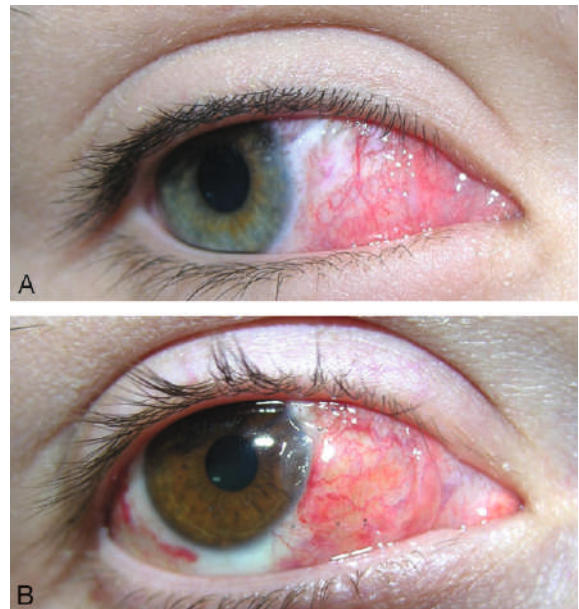


Fig.15.7

Dellen en regard du bourrelet limbique du lambeau conjonctivo-ténonien.

A. A minima. B. Marquée.

la cornée reste épithérialisée et garde sa transparence (figure 15.7). Leur apparition est liée à «l'absence localisée de film lacrymal précornéen»; elles sont impressionnantes, mais sans gravité; elles disparaissent «en une journée» [5,20], dès que la saillie limbique s'est estompée [20]. Cette complication a pratiquement disparu aujourd'hui, grâce à la microchirurgie et à l'utilisation de fils de suture plus fins.

Ailleurs, un fil resté trop long peut provoquer une érosion cornéenne, très rarement un ulcère.

Des troubles trophiques plus ou moins durables peuvent se voir en cas de syndrome ischémique du segment antérieur (cf. *infra*). Une kératite sèche postopératoire a été observée dans des cas où plusieurs interventions avaient été pratiquées [21].

Après l'utilisation d'anesthésiques de contact, on observe parfois une kératite ponctuée superficielle persistante. Celle-ci peut également être due à la mauvaise tolérance individuelle que manifestent certains patients à l'égard d'un collyre antibiotique et/ou anti-inflammatoire donné (ou du conservateur de ces collyres), instillé pendant la période postopératoire. Cette kératite est bénigne dans ce contexte; un changement de collyre suffit le plus souvent pour en venir à bout.

## Complications bulbaires

La description du *syndrome ischémique du segment antérieur* par Stucchi et Bianchi [22] en 1957 a fait prendre conscience de cette complication; depuis lors, elle a fait

l'objet de nombreuses études et publications : l'ischémie résulte de la section de plusieurs artères ciliaires antérieures, en cas d'opération de suppléance, d'opération portant sur deux muscles droits voisins, d'opération combinée sur les droits verticaux et, à plus forte raison, sur plus de deux des quatre muscles droits d'un même œil [23–30].



### Complément

L'apport sanguin au segment antérieur de l'œil est assuré à 70 % par les artères ciliaires antérieures dont le nombre est variable, de sept en moyenne, qui font suite aux artères musculaires des muscles droits; il est assuré à 30 % par les deux artères ciliaires longues postérieures, l'une nasale, l'autre temporale; mais il n'y a pas d'artère ciliaire longue postérieure ni supérieure, ni inférieure. La circulation artérielle est plus ou moins anastomotique au niveau de l'épislère, du grand cercle artériel de l'iris et du corps ciliaire (figure 15.8; cf. figure 1.15).

À la phase aiguë, le tableau clinique dépend de l'importance de l'ischémie. Les signes apparaissent dès les premières 24 à 48 heures après l'intervention. Ils se limitent, dans les formes légères, à une réaction uvéale antérieure, discrète et passagère, de 1 ou 2 jours; cette réaction peut passer inaperçue ou être prise pour une iridocyclite postopératoire [26]; parfois, on peut noter une légère mydriase localisée ou globale. L'angiographie fluorescéinée du segment antérieur fait apparaître le secteur ischémié, en montrant une absence ou un retard localisé de remplissage [23,26]. Une atrophie irienne irrégulière

peut apparaître dans le secteur touché au bout de quelques jours déjà.

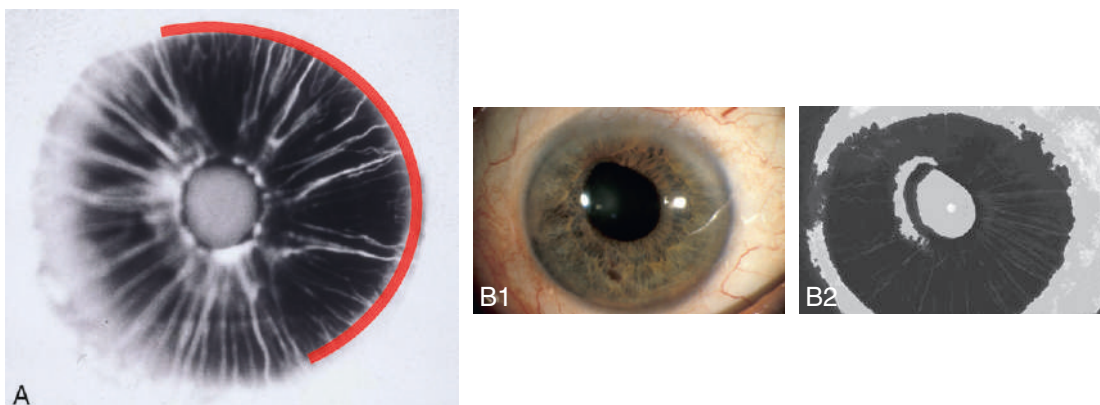
Les formes plus sévères s'accompagnent «de douleurs d'intensité variable; les signes comprennent un œdème palpébral, un chémosis, une kératite striée, une descémérite, un trouble de la chambre antérieure avec présence de cellules, des précipités blancs sur la cristalloïde antérieure; la pupille est dilatée et immobile, ovalisée ou irrégulière; (...) la tension intraoculaire est habituellement abaissée et l'acuité visuelle diminuée» [26].

La phase de régression suit la phase aiguë. Dans les formes légères ou peu sévères, la circulation irienne se normalise et «les signes cornéens s'estompent généralement en deux à trois semaines; l'œil reprend un aspect normal en dehors de l'atrophie irienne en secteur, avec ou sans synéchies postérieures, avec éventuellement une corectopie temporale supérieure et une parésie pupillaire» [3,4]; il peut persister quelques opacités cristalliniennes corticales et une hypotonie modérée.

Dans les formes graves, «on peut voir un envahissement vasculaire de la cornée, des synéchies périphériques antérieures, une atrophie irienne, une cataracte dense et une hypotonie intraoculaire marquée; l'œil peut évoluer vers la phtisie. Les séquelles peuvent donc aller d'une petite atrophie en secteur de l'iris, avec anomalies pupillaires, à la phtisie du globe» [26].

Les études angiographiques fluorescéinées de l'iris ont confirmé que les défauts de remplissage en secteur disparaissent en 2 semaines dans les formes légères, mais qu'elles peuvent mettre jusqu'à 12 semaines ou plus pour disparaître dans les formes plus sévères, après intervention sur les droits verticaux en particulier [31].

Le risque d'ischémie augmente certainement avec l'âge du sujet, le nombre d'opérations effectuées antérieurement sur le même œil, l'athérosclérose et les troubles



**Fig.15.8**

Ischémie du segment antérieur.

A. Patient 1 : ischémie du segment nasal de l'iris de l'œil droit; l'artère ciliaire longue postérieure médiane ne compense pas le déficit des artères ciliaires courtes médianes. B. Ischémie sectorielle du segment antérieur : 1) photographie de l'iris; 2) angiographie fluorescéinée irienne.

Source : G. Klainguti, P.F. Kaeser.

cardiocirculatoires, les troubles de la crase sanguine; mais il existe déjà, sans aucun doute, chez l'adulte jeune si l'on transgresse la règle énoncée plus loin (cf. encadré Prévention et traitement ci-après).



### Complément

Von Noorden a fait remarquer qu'il peut exister une disposition vasculaire inhabituelle au niveau de l'un ou des deux droits utilisés pour une opération de suppléance; il peut n'y avoir qu'une seule artère ciliaire antérieure au lieu de deux, la division ne se faisant qu'à proximité de l'insertion tendineuse; ou s'il existe deux artères, le trajet intramusculaire de l'une ou des deux peut être médian au lieu d'être marginal; il peut donc arriver que l'artère ciliaire unique ou les deux artères d'un muscle soient prises dans les languettes musculaires d'une opération de Hummelsheim [31].

### Prévention et traitement

Le traitement du syndrome ischémique du segment antérieur est avant tout préventif. La prévention consiste de façon générale à :

- choisir par principe des opérations épargnant la circulation ciliaire antérieure;
- ménager la circulation ciliaire au cours de toute intervention.

Elle consiste ensuite à respecter le nombre de muscles droits d'un même œil qu'il est possible de désinsérer au cours d'un même temps opératoire, sans encourir le risque d'un syndrome ischémique du segment antérieur [23,24,29,30,32].

La règle générale veut que, chez l'adulte en tous les cas, il faut autant que possible éviter de désinsérer plus de deux ou l'équivalent de deux muscles droits d'un même œil (ou sectionner au total plus de quatre artères musculaires) au cours du même temps opératoire; c'est en désinsérant le droit latéral et l'un ou une partie des deux droits verticaux que le risque est, en théorie au moins, le plus grand, puisqu'il n'existe pas d'artère ciliaire longue postérieure supérieure, ni inférieure.

En raison du risque de disposition vasculaire inhabituelle, von Noorden recommande de toujours vérifier, lors d'une transposition musculaire, qu'il reste au moins une artère ciliaire intacte dans la moitié du muscle qui n'est pas transposée. Il conseille de clamber le muscle à opérer et d'observer si ce geste provoque une mydriase, signe d'une perfusion insuffisante, ou non [23].

Le problème concerne donc avant tout le traitement des strabismes paralytiques.

La nécrose sclérale à l'endroit de la refixation musculaire est exceptionnelle; lorsque le sphacèle s'élimine, la choroïde reste à nu; cette zone doit être recouverte d'une pièce de sclère rapportée.

Les suites opératoires peuvent se compliquer de décollement de rétine sur des yeux prédisposés; en cas de myopie forte, il est préférable de faire un recul avec anses pour affaiblir un muscle droit et d'éviter la myopexie postérieure (cf. chapitre 20). Le décollement de rétine peut également survenir après perforation sclérale (cf. *supra*).

Des cas d'ophtalmie sympathique après perforation pariétale, ainsi qu'un cas d'infection tétanique ont été signalés [33,34].



### À retenir

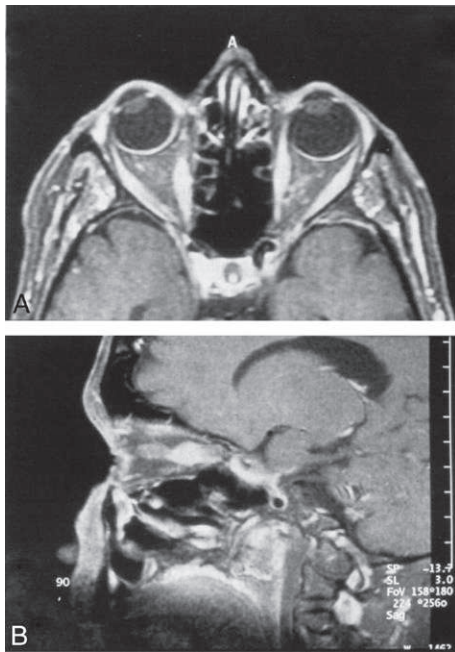
La présence des artères ciliaires longues postérieures nasale et temporale permet d'opérer la majorité des strabismes sans précautions particulières pour les artères ciliaires antérieures des muscles horizontaux. Le souci de l'épargne de ces vaisseaux fait cependant préférer le plissement à la résection musculaire. Par contre lors du recul d'un droit vertical, l'épargne des artères ciliaires antérieures devrait être systématique. Si l'on respecte en outre le nombre limite de pédicules vasculaires qu'il est possible de sectionner au cours d'une même intervention, le risque de syndrome ischémique du segment antérieur est infime, sinon nul.

Une hypertonie intraoculaire peut survenir sous l'effet d'un traitement par collyre corticostéroïdien, de béta- ou dexaméthasone en particulier, après 1 semaine ou plus de traitement chez les sujets prédisposés [35]. Cette réaction survient plus rapidement chez l'enfant que chez l'adulte; c'est pourquoi le relais peut être pris au bout de 1 semaine par un anti-inflammatoire non stéroïdien.

## Complications musculo-aponévrotiques

La perte secondaire, c'est-à-dire l'échappement postopératoire d'un muscle, peut survenir dans les premiers jours après l'intervention; elle est la conséquence d'un





**Fig.15.9**

Patiente âgée de 63 ans, opérée d'ésotropie concomitante à l'âge de 5 ans, présentant une exotropie avec perte totale de l'adduction de l'œil droit : IRM en SpT1 avec gadolinium.

Le PNO médio-oculaire (A) et le PNOTO de la partie médiale de l'orbite (B) montrent une rétraction du corps musculaire du muscle droit médial (hypersignal) jusqu'à la limite postérieure de la capsule de Tenon.

Source : S. Lusuy, radiologie, Hôpital de la Tour, Meyrin/Genève.

défaut des sutures, de nœuds qui se dénouent ou de passages scléaux ou musculaires qui lâchent. Un des avantages du plissement musculaire, qui conserve l'attache tendineuse au globe, est d'empêcher l'échappement [8,11].

L'échappement d'un muscle se reconnaît à l'apparition assez soudaine d'une déviation du globe en direction opposée, associée à une limitation de la motilité en direction du muscle (figure 15.9).

Une variante de cette complication, le glissement du muscle, a été décrite par Bloom et Parks [36,37]. Si les sutures de refixation ne tiennent que le revêtement ténionien de l'extrémité musculotendineuse et non le muscle lui-même, celui-ci se rétracte progressivement à l'intérieur de son canal intraténionien et de sa gaine.

On peut parfois s'apercevoir du danger au cours même de l'intervention; il suffit alors de consolider l'amarage musculaire. Sinon on reconnaît un muscle « ayant glissé » (slipped muscle) à un déficit oculomoteur comparable, mais moins prononcé qu'en cas d'échappement musculaire.

### Prévention et traitement

Pour prévenir ce type de complications, il faut toujours s'assurer en fin d'intervention de la solidité de la réinsertion musculaire.

Lorsqu'un muscle a été perdu en cours d'intervention et n'a pu être retrouvé dans les suites immédiates, ou lorsqu'il a été perdu secondairement, une réintervention est nécessaire :

- la recherche d'un muscle perdu ou échappé se fait, comme déjà indiqué (cf. p. 280), sur le trajet normal du muscle, le long de la paroi orbitaire, sans tirer le globe oculaire en direction opposée; le muscle dont l'enveloppe ténionienne reste amarrée « glisse » moins loin, il est plus facile à retrouver;
- si on a la chance d'y parvenir, le muscle doit être réinséré au globe, plus ou moins en avant en fonction de son extensibilité [38];
- dans le cas contraire, il faut se contenter d'insérer les fascias ténioniens aussi loin en avant que possible, en espérant prendre quelques fibres musculaires dans les points ou entraîner le muscle [8]; cet avancement ténionien doit être complété soit par un recul de l'antagoniste homolatéral, soit par une injection de toxine botulique dans ce dernier;
- la recherche du muscle perdu par voie transpalpébrale, voire transnasale pour le droit médial, est suivie de syndromes d'adhérence séquellaires qui font perdre tout bénéfice éventuel de l'intervention.

On devra corriger le déséquilibre oculomoteur résiduel dans un temps opératoire ultérieur.

La migration vers l'avant ou l'arrachement des points de fixation ou de la sangle de myopexie postérieure résulte de la force d'arrachement qui tend à redresser le trajet du muscle [39]; cette force est d'autant plus grande que l'œil se tient davantage en convergence (cf. chapitre 2). On peut suspecter une telle migration lorsque l'excès de convergence récidive après plusieurs mois d'un résultat satisfaisant. En cas d'arrachement, la réapparition de l'excès de convergence est brusque; elle peut être datée à quelques jours près. C'est ce que Pêchereau et Quéré ont appelé des échecs différés [39]. L'arrachement de la myopexie postérieure survient plus particulièrement lorsque les passages scléaux ont été trop courts ou trop superficiels; il se produit également lorsqu'une sangle a été trop serrée; l'arrachement se fait à l'une des extrémités de celle-ci; l'autre extrémité, n'étant plus sollicitée, reste en place.



### Prévention et traitement

Pour tenter de prévenir cette forme d'échec, il faut corriger entièrement l'excès de convergence, c'est-à-dire ne pas hésiter à pratiquer une myopexie postérieure sur les deux droits médiaux et corriger l'angle minimum par la chirurgie conventionnelle au cours du même temps opératoire. En cas de myopexie unilatérale, il faut obliger l'œil opéré à prendre la fixation dans la période postopératoire (sans cependant négliger une post-cure d'amblyopie qui peut rester nécessaire, si c'est l'œil dominant qui a été opéré). La myopexie doit être répétée en cas de réapparition de l'excès de convergence.

Le syndrome d'adhérence est connu en tant que tel depuis Johnson, en 1950 [40]. Il est en général consécutif à une inclusion de tissu ténonien dans les sutures musculo-sclérales, ou à une intervention qui a été traumatisante pour les fascias ténoniens superficiels et/ou profonds et le muscle, ou encore à des interventions répétées sur le même muscle.

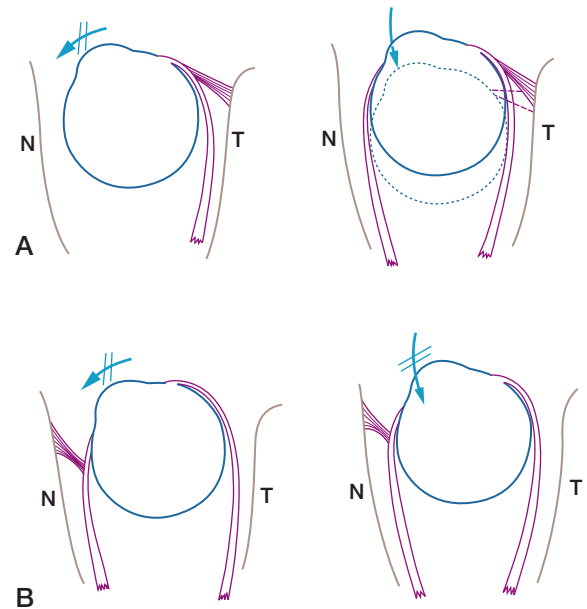
Les lésions subies par le tissu ténonien aboutissent à la formation d'une cicatrice capsulaire rétractile et inextensible constituant un cal entre le muscle opéré et l'insertion orbitaire des ligaments d'arrêt [1,41,42]. L'étude des ductions montre une limitation de l'excursion du globe dans une direction donnée. Le test de duction forcée apporte la preuve de la présence d'une syndrome de bride inextensible :

- la bride, si elle limite l'allongement du muscle, c'est-à-dire qu'elle limite la rotation du globe en direction opposée au muscle opéré, elle est dite antérieure ou directe; l'effort de rotation dans cette direction produit une énoptalmie (figure 15.10A);
- la bride, si elle gêne à l'inverse la contraction du muscle, c'est-à-dire qu'elle limite la rotation du globe en direction du muscle opéré, elle est dite postérieure ou inverse; dans ce cas, elle limite également le refoulement passif du globe à l'intérieur de l'orbite (figure 15.10B);
- elle peut enfin limiter la rotation du globe dans les deux directions à la fois [38,40,43].

Si le feuillet ténonien profond a été lésé en regard d'une zone où la sclère a été avivée, il peut se constituer une adhérence anormale entre le muscle et la sclère.

Plusieurs syndromes d'adhérence particuliers ont été décrits.

Syndrome d'adhérence du droit latéral à l'insertion de l'oblique inférieur lorsque celui-ci a été reculé : l'adhérence



**Fig 15.10**

**Brides ténoniennes.**

**A. Directe. B. Inverse.**

Source : Gobin MH. *Surgical management of esotropia. Surgical complications.* Bull Soc Belge Ophthalmol 1981; 195 : 342-58.

limite l'abduction; une paralysie totale du droit latéral peut être due à l'adhérence totale de ce muscle à la sclère [44].

Syndrome d'adhérence de l'oblique inférieur au droit latéral, où l'adhérence résulte de l'inclusion par inadvertance de l'oblique inférieur, ou du moins de son bord antérieur, dans la suture inférieure de refixation du droit latéral, lors du plissement, de la résection, plus rarement du recul de ce dernier. Elle peut aussi être due à une section incomplète des expansions fibreuses du premier au second, lors de l'une de ces interventions; l'oblique inférieur se trouve ainsi fixé en avant, avec un trajet oblique en L ou en J; la conséquence motrice en est une limitation de l'élévation en adduction (pseudo-syndrome de Brown-Jaensch) et souvent aussi une hypo- ou une hypertropie de l'œil concerné (cf. chapitre 20) [1,41,45].

Syndrome d'adhérence de l'oblique inférieur à la sclère du quadrant temporel inférieur [45-47] : l'adhérence, due à une prolifération fibrograisseuse, peut se développer dans les suites d'une opération d'affaiblissement de ce muscle, quel qu'en ait été le type; elle limite aussi bien l'élévation que l'abaissement en adduction.

Syndromes d'adhérence dans les suites d'une myopexie postérieure [30] : si la limitation motrice s'accompagne :

- d'un retour à la déviation initiale, elle est due à une adhérence ténomusculaire en avant de la myopexie (cf. chapitre 18);

- d'une parésie du muscle opéré, malgré une distance de myopexie modérée, elle est très probablement due à une inclusion de tissu ténonien dans les points ou la sangle d'ancrage;
- d'un véritable syndrome de rétraction vertical pouvant survenir après myopexie postérieure du droit supérieur : en ce cas, l'élévation du globe est limitée et s'accompagne d'un élargissement de la fente palpébrale; l'abaissement s'accompagne d'une rétraction du globe.

### Prévention et traitement

Quel que soit le syndrome d'adhérence, son traitement est opératoire; il consiste à libérer toutes les adhérences, à exciser les tissus rétractés, à faire l'ajustement musculaire nécessaire et à entourer le muscle de lames, résorbables (de Vicryl) ou non, pour éviter la formation de nouvelles brides; la dissection est souvent difficile au cours de telles interventions [42].

Syndrome du muscle inextensible décrit pour le droit latéral par Jampolsky (*tight lateral rectus syndrome*) : il peut aussi bien s'observer ailleurs, dès lors qu'un muscle a été réséqué jusqu'à la limite de ses possibilités d'extension; ce muscle, devenu trop court de ce fait, va brider le mouvement en direction opposée. Dans le cas du droit latéral, la tension excessive de ce muscle tire l'œil en divergence, au point d'entraîner un torticolis, si l'œil atteint est dominant ou si la vision binoculaire est normale; l'adduction est limitée; lors de l'effort d'adduction l'œil dévie vers le haut ou le bas, sans que l'un ou l'autre des muscles obliques soit nécessairement hyperactif; on peut également observer une rétraction du globe.

Syndrome de Brown postopératoire : il est consécutif à un raccourcissement de l'oblique supérieur fortement dosé. Il est dû à l'insuffisance de la longueur de tendon qui reste disponible en arrière de la trochlée, plus qu'à la brièveté du muscle lui-même; il dépend en fait autant de l'extensibilité du muscle. Il peut régresser spontanément s'il est peu prononcé.

La fibrose musculaire fait suite aux mêmes causes; elle peut être associée ou non à un syndrome d'adhérence; l'effet de bride dont elle est responsable nécessite un recul du muscle atteint; le déficit moteur ne peut être compensé qu'en agissant sur les autres muscles.

### Prévention et traitement

Le traitement du syndrome du muscle inextensible est chirurgical : le muscle trop court doit être reculé et ses adhérences anormales libérées, de telle sorte que son insertion primitive puisse à nouveau atteindre, sous l'effet d'une traction de 40 ou 50 g, le point correspondant au centre de la cornée lorsque l'œil est en position primaire (c'est-à-dire le repère du test d'élongation musculaire, cf. chapitre 7); le rééquilibrage musculaire est complété en agissant sur les autres muscles.

Il faut cependant se méfier d'un effet majoré du recul du muscle hypo- ou inextensible; l'effet est souvent excessif sitôt que le recul dépasse 5 ou 6 mm; c'est une raison de recourir en pareil cas au recul ajustable.

Pour éviter sûrement un syndrome de Brown, il est recommandé de ne pas dépasser 8mm de plissement ou de résection si l'extensibilité de l'oblique supérieur est normale. Ce dosage peut être dépassé en proportion si le muscle est hyperextensible. Sinon et si la déviation à corriger nécessite un dosage plus fort, il doit être réparti entre les deux obliques homolatéraux.



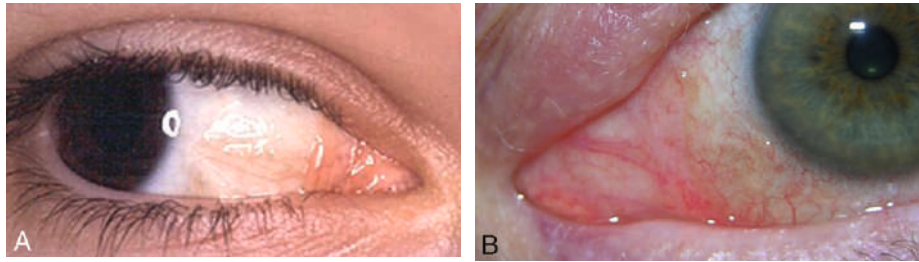
### À retenir

Les complications musculo-aponévrotiques, l'échappement du muscle, la migration ou l'arrachement des points de myopexie postérieure, les syndromes d'adhérence, le syndrome du muscle inextensible et la fibrose musculaire sont dues à des erreurs ou des fautes techniques. Le résultat moteur peut être amélioré par une ou plusieurs reprises opératoires, mais le résultat final espéré peut être définitivement compromis. Or, elles sont le plus souvent évitables grâce à une technique opératoire rigoureuse.

## Complications conjonctivo-ténoniennes

Les cicatrices conjonctivo-ténoniennes doivent être quasi invisibles même à la lampe à fente; sinon, elles sont disgracieuses.

L'incision conjonctivo-ténonienne classique, en un plan, laisse en général une cicatrice ténonienne visible, sous la forme d'une ligne blanche, à quelques millimètres en arrière du limbe et parallèle à lui. L'interruption des vaisseaux au niveau de la cicatrice en accentue encore la visibilité.

**Fig.15.11**

Cicatrices conjonctivo-ténoniennes inesthétiques.

A. Cicatrice conjonctivo-ténonienne nasale. B. Distorsion cicatricielle du repli semi-lunaire et de la caroncule après opération de strabisme.

Les cicatrices inesthétiques sont dues soit à un cal cicatriciel ténonien, soit à une distorsion conjonctivale : elles le sont parce qu'elles restent épaisses et/ou rouges ou parce qu'elles forment des travées blanches. « Les cicatrices conjonctivales (en outre) rétractiles sont non seulement inacceptables d'un point de vue esthétique, mais elles peuvent également limiter la duction en direction opposée. » [38]

Ces cicatrices sont souvent la conséquence d'une suture grossière des plans de couverture, entraînant une distorsion non réversible du plan ténonien; elles se voient davantage après une résection ou un réavancement qu'après un recul musculaire (figure 15.11).

L'aspect est plus inesthétique encore du côté nasal, si le repli semi-lunaire est déformé et attiré vers la cicatrice d'une incision périphérique ou plus loin vers le limbe; il peut « même donner l'apparence d'un strabisme » [38].

### Prévention et traitement

Le traitement de telles cicatrices est d'abord préventif par le soin apporté à la suture des plans ténonien et conjonctival.

Les cicatrices inesthétiques font parfois perdre au patient le bénéfice du redressement des axes visuels; leur traitement est très souhaitable, mais il peut être délicat :

- il se fait de préférence en partant d'une incision limbique;
- la conjonctive doit être libérée de toutes ses adhérences, conservée et ménagée;
- le tissu ténonien rétractile doit être excisé (excision ténonienne sous-conjonctivale);
- le lambeau conjonctival libéré doit être ensuite resuturé avec soin;
- s'il est trop court ou trop peu extensible pour arriver sans tension au limbe, il doit être fixé à distance afin de ne pas brider la duction en direction opposée; un étroit croissant scléral non recouvert peut être laissé à nu;

- si ce croissant est large et irrégulier, il est préférable de le recouvrir d'un greffon libre de conjonctive, prélevé au niveau de la conjonctive bulbaire supérieure (en laissant le lit ténonien se réépithélialiser de lui-même à l'endroit du prélèvement), et suturé au moyen d'un fil 9 ou 10/0;
- si le repli semi-lunaire, lui aussi libéré des tractions qui le déforment, reste hyperplasique, il convient de le réduire immédiatement ou dans un temps ultérieur.

L'épaississement localisé d'une cicatrice peut provenir d'une suture irrégulière avec hernie de tissu ténonien entre les points. Un granulome, sessile ou pédiculé, peut se développer à ce niveau.

La cicatrice d'une incision limbique peut présenter un bourrelet blanc le long du limbe, lorsque la capsule de Tenon a été incluse dans les sutures du front du lambeau conjonctival et/ou lorsque la suture a été trop antérieure; le bourrelet ne manifeste aucune tendance à régresser spontanément.

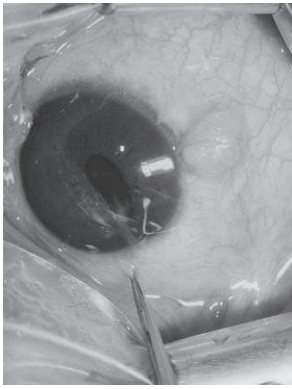
Si l'épaississement est esthétiquement gênant, le tissu ténonien peut être excisé; un granulome doit être excisé; la cicatrice conjonctivale est régularisée [48].

Des granulomes à corps étranger peuvent se former autour d'un fil non toléré, d'un cil oublié, d'un fragment d'éponge, etc.

L'extraction du corps étranger amène une régression rapide des tissus hyperplasiques.

La hernie de la graisse orbitaire peut se voir principalement après une myopexie postérieure ou un abord nasal du tendon de l'oblique supérieur; elle prend l'aspect d'un épaississement conjonctivo-ténonien en regard du muscle opéré; cet épaississement a la particularité de s'effacer lorsque l'œil se tourne vers la direction opposée.

Si cet aspect persiste au bout de 3 mois, il faut envisager une résection de la graisse herniée par voie conjonctivale limbique; les suites sont en général simples.



**Fig.15.12**

Kyste conjonctival séreux par inclusion épithéliale.

Les kystes conjonctivaux séreux se développent à partir d'un fragment épithélial inclus en profondeur dans la suture conjonctivo-ténonienne (figure 15.12).

### Traitement

Leur traitement est des plus simples : il consiste à exciser la conjonctive en regard, en même temps que la moitié antérieure de la paroi kystique; la moitié postérieure comble la brèche conjonctivale.



### À retenir

Les complications conjonctivo-ténoniennes sont disgracieuses; elles font perdre le bénéfice esthétique du redressement des axes visuels. Elles sont dues à des fautes techniques au moment de la suture des plans ténonien et conjonctival. Elles sont le plus souvent faciles à corriger chirurgicalement.

## Complications orbitopalpébrales

Des modifications même minimales de la statique palpébrale et/ou de l'ouverture de la fente palpébrale ont souvent des conséquences esthétiques très visibles. Elles sont la conséquence directe d'opérations musculaires qui n'ont pas su les éviter.

Les modifications de la statique palpébrale font avant tout suite aux interventions de plus de 4 ou 5 mm sur les droits verticaux :

- indépendamment de lésions musculaires ou d'adhérences, un recul du droit supérieur dépassant ces valeurs entraîne une rétraction de la paupière supérieure et inver-

sement une résection, un certain ptosis, en raison de la synkinésie existant entre ce muscle et le releveur de la paupière supérieure;

- de la même manière, un recul du droit inférieur dépassant ces valeurs entraîne un abaissement de la paupière inférieure qui s'exagère dans le regard vers le bas, et une résection entraîne un rehaussement de la paupière inférieure avec abaissement insuffisant dans le regard vers le bas, par l'intermédiaire de l'expansion du droit inférieur au tarse de la paupière inférieure [38].

L'ouverture de la fente palpébrale peut être diminuée ou plus rarement augmentée par des adhérences cicatricielles qui retiennent les paupières et brident leur motilité. Cette complication fait souvent suite à une dissection laborieuse, excessive et traumatisante, lors d'une réopération ou de la recherche d'un muscle perdu notamment. Elle compromet le résultat du point de vue esthétique, alors même que les yeux peuvent être droits; son traitement est extrêmement difficile, car toute reprise opératoire risque d'entraîner la formation de nouvelles cicatrices fibreuses.

Un ptosis peut s'observer dans les suites d'une intervention en anesthésie locale.

L'ouverture de la fente palpébrale dépend également de la position du globe dans l'orbite; celle-ci résulte de l'équilibre statique entre la tension rétrograde des muscles droits et celle antérograde des muscles obliques.

Cette position peut être changée à la suite d'une opération de strabisme, si l'équilibre entre les forces des muscles droits et obliques, agissant en sens opposé, a été modifié : la fente palpébrale s'en trouve élargie ou réduite. Ainsi par exemple, une opération qui associe une résection d'un droit latéral, non compensée par un recul du droit médial homolatéral, à l'affaiblissement d'un oblique a de fortes chances d'entraîner une énoptalmie avec diminution de l'ouverture de la fente palpébrale.

### Prévention et traitement

La plupart du temps, les complications palpébrales gênantes et inesthétiques peuvent être évitées par le choix d'une stratégie opératoire qui prend en compte les répercussions palpébrales possibles, en respectant notamment les limites reconnues du dosage opératoire (cf. chapitre 7). Gobin [38] insiste avec raison sur ce point : il faut éviter d'associer des gestes qui ont un effet de même sens sur la statique du globe et par là sur l'ouverture de la fente palpébrale.

Le traitement de ces complications en revanche peut être délicat. Il est parfois possible de normaliser l'ouverture de la fente palpébrale, au prix certes d'une nouvelle



intervention; s'il ne persiste plus de déviation strabique, on peut envisager un recul des deux droits horizontaux pour l'augmenter ou une résection de ces deux muscles pour la diminuer [38].

Dans les cas exceptionnels où les limites du dosage doivent être dépassées, il faut libérer les expansions des gaines qui unissent le droit supérieur au releveur de la paupière supérieure ou le droit inférieur à l'oblique inférieur (sans léser le pédicule vasculonerveux de ce dernier) [49].



### À retenir

Les complications orbitopalpébrales sont liées aux choix opératoires; elles sont de ce fait prévisibles; elles peuvent résulter d'une technique chirurgicale trop invasive. Elles font perdre le bénéfice esthétique du redressement des axes visuels. Leur correction chirurgicale n'est pas toujours possible.

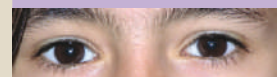
## Conclusion

On ne saurait trop insister sur la prévention des complications peropératoires et postopératoires; elle est toujours plus facile que leur traitement. Beaucoup d'entre elles sont dues à des imperfections chirurgicales qui peuvent être évitées; certaines sont inévitables, mais leur fréquence et leur gravité peuvent être réduites grâce à une technique chirurgicale aussi rigoureuse que celle appliquée au segment antérieur. C'est ce qui est inscrit en toile de fond dans tous les chapitres consacrés aux techniques chirurgicales.

## Références

- [1] Helveston EM. Surgical management of strabismus. 5th ed. Oostende (B) : J.P. Wayenborgh; 2005. 512 p.
- [2] Von Noorden GK, Campos EC. In : Binocular vision and ocular motility. Theory and management of strabismus. 6th ed. St-Louis : Mosby; 2002. 653 p.
- [3] Roth A, Speeg-Schatz C. La chirurgie oculomotrice. Paris : Masson; 1995. 398 P.
- [4] Roth A, Speeg-Schatz C. In : Eye muscle surgery. Lisse (NL) : Swets & Zeitlinger; 2001. 406 p.
- [5] Schwarzwald K, Gräf M, Becker R, Kaufmann H. Heilungsverlauf und Komplikationen nach Augenmuskeloperationen. Ophthalmologie 2000; 97 : 22–6.
- [6] Simon JW. Complications of strabismus surgery. Curr Opin Ophthalmol 2010; 21 : 361–6.
- [7] Taherian K, Sharma P, Prakash P, Azad R. Scleral perforations in strabismus surgery : incidence and role of prophylactic cryotherapy – a clinical and experimental study. Strabismus 2004; 12 : 17–25.
- [8] Knapp P. Lost muscle. In : Symposium on strabismus. St-Louis : Mosby; 1978. p. 301–6.
- [9] Murray AD. Slipped and lost muscles and other tales of the unexpected. Philip Knapp Lecture. J AAPOS 1998; 2 : 133–43.
- [10] Plager DA, Parks MM. Recognition and repair of the «lost» rectus muscle. Ophthalmology 1990; 97 : 131–7.
- [11] Scott AB. Disinserted extraocular muscles. Am J Ophthalmol 1975; 79 : 289–91.
- [12] Özkan SB. Lost muscle. In : 33<sup>th</sup> ESA Meeting. Belgrade; 2009; Universidad Complutense de Madrid; 2010.
- [13] Alio G, Faci A. Fundus changes following the Fadenoperation. Arch Ophthalmol 1984; 102 : 211–3.
- [14] Conrad HG, Voigt GJ. Kontrolle der Netzhautperipherie drei Jahre nach Fadenoperation. Ber Zusammenkunft Dtsch Ophthalmol Ges 1980; 77 : 991–4.
- [15] Hittner MH. Lens dislocation after strabismus surgery. Ann Ophthalmol 1979; 11 : 1115–9.
- [16] Rüssmann W. Chirurgie der äusseren Augenmuskeln. In : Mackensen G, Neubauer H, editor. Kirschnersche allgemeine und spezielle Operationslehre : Augenärztliche Operationen, VII, vol. I. Berlin, Heidelberg, New York : Springer Verlag; 1988. p. 383–489.
- [17] Arnold RW. Pseudo-slipped muscle due to perioperative inflammatory palsy. J Pediatr Ophthalmol Strabismus 1992; 29 : 189–90.
- [18] Salamon SM, Friberg TR, Luxenberg MN. Endophtalmitis after strabismus surgery. Am J Ophthalmol 1982; 93 : 39–41.
- [19] Draeger J, Bönke W, Prüter JW. Perioperative Prophylaxie in der ophthalmologischen Mikrochirurgie. Fortschr Ophthalmol 1990; 87 : 101–9.
- [20] Royer J, Adenis JP, Bernard JA, Metaireau JP, Reny A. L'appareil lacrymal. Rapport Soc Fr Ophthalmol. Paris : Masson; 1982.
- [21] Eisenbaum AM, Sargent RA. Keratitis sicca following strabismus surgery : a new syndrome. In : Reinecke RD, editor. Strabismus II. Proc. IV. Meeting ISA. Orlando : Grune and Stratton; 1984. p. 911–2.
- [22] Stucchi L, Bianchi G. Dépigmentation en secteur de l'iris consécutive à des transplantations musculaires. Ophthalmologica 1957; 133 : 231–6.
- [23] Ehrt O. Anterior segment ischemia after eye muscle surgery. In : 33<sup>th</sup> ESA Meeting. Belgrade; 2009; Universidad Complutense de Madrid; 2010.
- [24] Fells P, Marsh RJ. Anterior segment ischaemia following surgery on two rectus muscles. In : Strabismus. Proc. 3<sup>rd</sup> ISA Meeting, Kyoto. New York : Grune & Stratton; 1978. p. 375–80.
- [25] George JL, Laroche P, Heymann V, Sirbat D, Raspiller A. Vascolarisation artérielle et ischémie du segment antérieur de l'œil (ISA). Étude radioanatomique expérimentale sur cadavre humain. J Fr Ophthalmol 1987; 10 : 763–71.
- [26] Hayreh SS. Ischemia of the anterior segment of the eye. Ir Fac Ophthalmol Yr Bk 1980; 12 : 21–31.
- [27] Hayreh SS, Scott WE. Fluorescein iris angiography II. Disturbances in iris circulation following strabismus operation on various recti. Arch Ophthalmol 1978; 96 : 1390–400.
- [28] Lee JP, Olver JM. Anterior segment ischemia. Eye 1990; 4 : 1–6.
- [29] Sanchez E, Klainguti G, Herbort CP. Chirurgie du strabisme et rupture de la barrière hémato-aqueuse (ischémie du segment antérieur). Klin Monatsbl Augenheilk 1998; 212 : 296–8.
- [30] Saunders RA, Bluestein EC, Wilson ME, Berland JE. Anterior segment ischemia after strabismus surgery. Surv Ophthalmol 1994; 38 : 456–66.
- [31] Olver JM, Lee JP. Recovery of anterior segment circulation after strabismus surgery in adult patients. Ophthalmology 1992; 99 : 305–15.

- [32] Frey T. Anterior segment ischemia following a Jensen procedure. In : Reinecke RD, editor. Strabismus II. Proc. IV. ISA Meeting. Orlando : Grune and Stratton; 1984. p. 911–2.
- [33] Knobloch R, Lorenz A. Ueber erste Komplikationen nach Schieloperationen. *Klin Monatsbl Augenheilk* 1962; 141 : 348–53.
- [34] Von Noorden GK. Orbital cellulitis following extraocular muscle surgery. *Am J Ophthalmol* 1972; 74 : 627–9.
- [35] Kwok AK, Lam DS, Ng JS, Fan DS, Chew SJ, Tso MO. Ocular-hypertensive response to topical steroids in children. *Ophthalmology* 1997; 104 : 2112–6.
- [36] Bloom JN, Parks MM. The etiology, treatment and prevention of the «slipped muscle». *J Pediatr Ophthalmol Strabismus* 1981; 18 : 6–11.
- [37] Parks MM. The slipped and lost muscle. In : Nemet P, Weiss JB, editors. *Acta strabologica. Proceedings of the International Symposium on strabismus and amblyopia*, Tel-Aviv. Paris : CERES; 1986. p. 291–6.
- [38] Gobin MH. Surgical management of esotropia. Surgical complications. *Bull Soc Belge Ophtalmol* 1981; 195 : 342–58.
- [39] Pêchereau A, Quéré MA. L'arrachement et la migration antérieure du fil dans la Fadenoperation du Cüppers. *Doc Ophthalmol Proc Ser* 1982; 32 : 243–7.
- [40] Johnson LV. Adherence syndrome. Pseudoparalysis of the lateral or superior rectus muscles. *Arch Ophthalmol* 1950; 44 : 870–8.
- [41] Price RL. Role of Tenon's capsule in postoperative restrictions. *Int Ophthalmol Clin* 1976; 16 : 197–207.
- [42] Quéré MA. Les mutilations musculaires dans la chirurgie des strabismes (les facteurs visco-élastiques iatrogènes). *Bull Soc Belge Ophtalmol* 1981; 196 : 43–52.
- [43] Jampolsky A. Surgical leashes and reverse leashes in strabismus surgical management. In : *Symposium on strabismus*. St-Louis : Mosby; 1978. p. 244–68.
- [44] Helveston EM, Alcorn DM, Ellis FD. Inferior oblique inclusion after lateral rectus surgery. *Graefes Arch Clin Exp Ophthalmol* 1988; 226 : 102–5.
- [45] Burton B, Dawson E, Lee J. Adherence syndrome following inferior oblique surgery : management and outcome of 14 cases. *Strabismus* 2004; 12 : 169–74.
- [46] Brodsky MC, Fritz KJ, Carney SH. Iatrogenic inferior rectus palsy. *J Pediatr Ophthalmol Strabismus* 1992; 29 : 113–5.
- [47] Parks MM. Causes of the adhesive syndrome. In : *Symposium on strabismus*. Trans New-Orleans Acad Ophthalmol. St-Louis : Mosby; 1978. p. 269–79.
- [48] Goldstein JH. Granuloma in strabismus surgery. *J Pediatr Ophthalmol* 1972; 9 : 79–81.
- [49] Kushner BJ. A surgical procedure to minimize lower-eyelid retraction with inferior rectus recession. *Arch Ophthalmol* 1992; 110 : 1011–4.



# Suivi et résultats postopératoires

## PLAN DU CHAPITRE

Suivi postopératoire : le calendrier des examens de contrôle	296
Évaluation des résultats	297
Conclusion	305

Toute stratégie opératoire doit avoir une base physiopathologique (cf. chapitre 4); elle doit, en même temps, être légitimée par les résultats obtenus. Il est donc indispensable d'évaluer ceux-ci en suivant un protocole aussi systématique et rigoureux que le protocole préopératoire. Ce sont les résultats à long terme qui sont visés et qui comptent en définitive pour les opérés, leur famille et, bien évidemment, pour l'ophtalmologiste traitant.

## Suivi postopératoire : le calendrier des examens de contrôle

Le traitement n'est pas achevé une fois que l'acte opératoire a été effectué. Le suivi postopératoire nécessite, en plus de la surveillance et des soins postopératoires usuels, un accompagnement prolongé et persévérant pour parvenir au résultat fonctionnel optimum recherché. *Il est aussi essentiel que le traitement préopératoire et l'opération.*

## Suites postopératoires satisfaisantes

### Au soir de l'intervention

Après une intervention sans incidents, ni complications, l'état oculaire de l'opéré de strabisme doit être contrôlé le soir même par l'opérateur ou son assistant, à plus forte raison s'il doit quitter le service hospitalier le jour même (cf. chapitre 6). Il convient de vérifier l'état local et fonctionnel comme décrit dans le [tableau 16.1](#).

Il va de soi que les mesures appropriées doivent être prises dès ce moment en cas de complications postopératoires immédiates (cf. chapitre 15).

**Tableau 16.1. Soir de l'intervention.**

État anatomique local	État fonctionnel
<p><i>S'assurer que :</i></p> <ul style="list-style-type: none"> <li>– l'opéré peut ouvrir l'œil ou les yeux opérés sans douleurs notables</li> <li>– l'œil ou les yeux opérés ne présentent pas :                             <ul style="list-style-type: none"> <li>• de rougeur ou d'œdème anormal</li> <li>• de sécrétions anormales</li> <li>• de saignement</li> </ul> </li> <li>– les sutures conjonctivales sont en place</li> <li>– le traitement topique est bien appliqué</li> </ul>	<p><i>Vérifier que :</i></p> <ul style="list-style-type: none"> <li>– la position des yeux est satisfaisante</li> <li>– l'opéré a remis ses lunettes lorsque l'amétropie le justifie</li> </ul>

## Lendemain de l'intervention (J1)

Un nouveau contrôle de l'état local et fonctionnel est effectué le lendemain de l'intervention ([tableau 16.2](#) et [figure 16.1](#)).

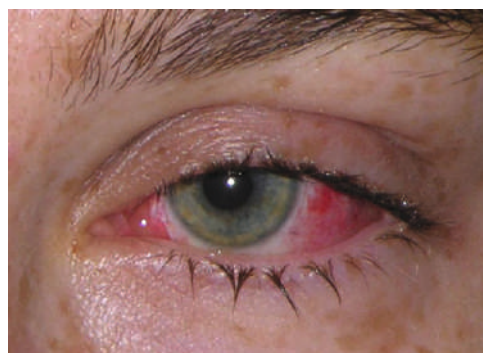
Il convient également de donner les consignes pour le cas où des complications, infectieuses en particulier, surviendraient au cours des jours suivants, ainsi que les coordonnées du médecin qui pourra être contacté.

## Première semaine suivant l'intervention (J2 à J8)

Le risque de survenue de complications infectieuses est le plus grand entre le 3<sup>e</sup> et le 5<sup>e</sup> jour postopératoire [1]. En cas de rougeur, de chémosis, de sécrétions anormales, d'un œdème palpébral, de douleurs orbitaires à la palpation et/ou à la mobilisation des yeux, l'opéré doit être examiné d'urgence pour que les mesures appropriées soient prises sans délai (cf. chapitre 15).

**Tableau 16.2. Lendemain de l'intervention.**

État anatomique local	État fonctionnel
<p>S'assurer de l'hygiène des paupières</p> <p>Le segment antérieur de l'œil ou des yeux opérés est examiné à la lampe à fente</p> <p>Les fonds d'œil sont examinés en ophtalmoscopie indirecte</p>	<p>Un examen sous écran unilatéral permet d'évaluer l'angle manifeste résiduel de loin et de près</p> <p>En cas de diplopie, il peut être utile de prendre des mesures immédiates (compensation prismatique?)</p>
<p>On s'assure que le traitement topique est bien compris et appliqué</p>	



**Fig. 16.1**

Patiente âgée de 20 ans : opération combinée unilatérale gauche pour exotropie consécutive ; état au 2<sup>e</sup> jour postopératoire. Attention : les paupières doivent être nettoyées plusieurs fois par jour pour éliminer les sécrétions agglutinant les cils et prévenir une infection.



**Tableau 16.3. Une semaine après l'intervention.**

État anatomique local	État fonctionnel
L'état local de l'œil ou des yeux opérés est à nouveau contrôlé : – à la lampe à fente (un ou des fils de suture conjonctivaux irritants sont, au besoin, retirés) – en ophtalmoscopie indirecte	Examen sous écran plus précis : – mesure de l'angle manifeste, c'est-à-dire minimum de loin et de près – mesure de l'angle latent, c'est-à-dire maximum de loin et de près – Examen de la motilité oculaire – Examen de la binocularité : – vision simultanée aux verres striés – stéréopsie Surveiller la dominance unilatérale et l'acuité visuelle après la rééducation d'une amblyopie → <i>Prendre, si nécessaire, la rééducation de l'amblyopie</i>

Si la première semaine se déroule sans incidents, ni complications, un premier bilan postopératoire anatomique et fonctionnel peut être effectué une semaine après l'intervention : J6 à J8 (tableau 16.3).

## Un mois, six mois et un an après l'intervention

Le même bilan est répété et affiné dans les suites opératoires plus éloignées, 1 mois, 6 mois et 1 an après l'intervention, selon le protocole ci-dessus. La correction optique portée doit être réajustée dès que nécessaire (après un délai minimum de 2 mois) et *optimisée pour faciliter la réassonciation binoculaire*.

## Deux ans après l'intervention

Au bout de 2 ans, le résultat de l'intervention peut être valablement évalué : *le bilan est moteur et sensoriel (cf. infra)*.

## Au-delà de deux ans après l'intervention



### À retenir

Au-delà de 2 ans après l'intervention et si le résultat optimal a été atteint, l'opéré doit encore être contrôlé chaque année s'il s'agit d'un enfant : le but de ces examens est de veiller à la stabilité sensorimotrice, en réajustant régulièrement la correc-

tion optique et en prenant, au besoin, les mesures binoculaires appropriées (verres progressifs, compensation prismatique, voire intervention complémentaire). Cet accompagnement orthoptique (« l'orthoptique d'accompagnement ») est essentiel jusqu'à l'adolescence, voire l'âge adulte, pour consolider le résultat binoculaire acquis.

Les contrôles peuvent être plus espacés chez l'opéré adulte, si le résultat postopératoire s'avère stable.

Nous savons en revanche aujourd'hui qu'aucune rééducation orthoptique ne peut contribuer à améliorer le résultat binoculaire dans les suites opératoires; toute tentative de forcer la relation binoculaire est vouée à l'échec; elle peut, au contraire, compromettre une évolution spontanément favorable, voire se compliquer de diplopie définitive.

## Résultat moteur insatisfaisant

Si malgré tout le soin apporté, le résultat moteur est insuffisant après un premier temps opératoire à court, moyen ou long terme, il faut reprendre sans délai le traitement, envisager l'éventualité d'une reprise opératoire, évaluer la probabilité d'améliorer le résultat fonctionnel et donc, son utilité, et reprendre ensuite, le sujet ayant été réopéré, l'accompagnement postopératoire.

## Évaluation des résultats

### Résultats immédiats et résultats tardifs : la stabilisation des effets opératoires

Le résultat moteur peut et doit à l'évidence être évalué dès les premiers jours postopératoires, ne serait-ce que pour s'assurer qu'il est conforme à ce qui était escompté; mais il ne peut en aucun cas être considéré comme définitif à ce stade; rares sont, en effet, les cas où il n'évoluera pas, ne serait-ce que légèrement, au cours des semaines et de mois suivants.

### S'agit-il d'un effet de dérive [2-5] ou de stabilisation du résultat?

#### Pourquoi le résultat postopératoire immédiat n'est-il pas définitif?

Ce que l'on qualifie parfois, à tort, de « tassement » de l'effet opératoire – d'une myopexie postérieure ou de la surcorrection immédiate d'une exotropie, par exemple – ne résulte pas d'un remaniement à l'endroit des sutures, mais

de la régression de l'hystérèse musculaire postopératoire, due à la traction effectuée sur les muscles au cours de l'intervention et du retour des muscles à leur tonicité passive normale, ainsi que du réajustement innervationnel consécutif au rééquilibrage musculaire. C'est pourquoi le résultat d'une intervention ne peut être jugé qu'après un certain délai, c'est-à-dire après la stabilisation de l'effet opératoire. L'effet à viser n'est pas l'effet immédiat, mais l'effet éloigné (c'est pourquoi Isenberg et Pukrushpan recommandent une légère surcorrection en cas de sutures ajustables).

Il est souhaitable que le résultat immédiat soit aussi proche que possible de l'effet visé afin que le résultat à long terme le soit également et, si possible, plus encore : pour parvenir à cela, on s'astreint à un choix stratégique adéquat, à un calcul précis du dosage opératoire, en tenant compte des données peropératoires, et à une exécution minutieuse de l'opération. Le résultat obtenu après l'ajustement de sutures ajustables n'est pas davantage définitif : ces sutures ne sont qu'un moyen de s'approcher de l'effet visé dans les cas où l'effet opératoire à attendre est incertain – en cas d'altération musculaire notamment – pour optimiser le résultat éloigné.

### Après combien de temps peut-on considérer que le résultat moteur est stabilisé ?

Il peut l'être au bout de quelques mois, mais pour en être certain, il faut un recul de 2 ans au moins; c'est le délai nécessaire, de manière générale, pour juger valablement les résultats moteurs postopératoires, que le résultat soit bon ou satisfaisant ou, au contraire, incomplet ou insuffisant; dans ce dernier cas, il n'est pas toujours nécessaire de laisser passer ce délai avant d'envisager une reprise opératoire.

Les résultats sensoriels ne peuvent pas non plus être acquis dès le lendemain de l'intervention. La vision binoculaire ne se restaure pas instantanément, même en cas de bon résultat moteur. Elle se stabilise plus rapidement lorsque les potentialités sensorielles sont normales. Elle s'améliore très progressivement au cours des premières années postopératoires au rythme de la plasticité neuronale, à la condition que le résultat moteur reste stable, lorsque ces potentialités sensorielles sont anormales. Elle ne peut être valablement évaluée qu'après un délai d'au moins 2 ans.



#### À retenir

Le délai de 2 ans est nécessaire pour que l'effet moteur de l'opération ait eu le temps de se stabiliser et la réassociation binoculaire, de se consoli-

der sur la base du résultat moteur; durant ce laps temps, l'éventuelle évolution spontanée n'aura probablement pas encore modifié sensiblement les données de l'équilibre neuromusculaire du sujet.

## Évaluation des résultats moteurs

Il n'est pas possible de caractériser l'état moteur postopératoire par un seul chiffre, pas davantage qu'il n'est possible de le faire pour la déviation préopératoire. Chaque fois que l'on veut évaluer le résultat moteur, il faut effectuer quatre mesures, œil droit et œil gauche fixateur de loin et de près (tableau 16.4), celles de :

- l'angle minimum de loin et de près, mesuré au moyen d'un bref test de l'écran unilatéral (représentant les angles manifestes, c'est-à-dire les tropies résiduelles);
- l'angle maximum de loin et de près, mesuré au moyen du test de l'écran alterné et des prismes (représentant les angles latents ou plus ou moins intermittents, c'est-à-dire les phories ou les tropies intermittentes résiduelles).

Il est essentiel de déterminer quels sont les angles que le sujet opéré utilise spontanément de loin et de près, car c'est sur eux qu'il construira sa nouvelle relation binoculaire; celle-ci sera d'autant plus performante que ces angles seront plus petits, la binocularité étant angle-dépendante.

Les angles résiduels manifestes (minimum) et latents ou intermittents (maximum) sont mesurés dans les positions les plus utilisées du regard, c'est-à-dire en position primaire en vision de loin et en position de lecture en vision de près, et dans les deux cas, œil droit et œil gauche fixant, le sujet portant la correction totale de son amétropie [6,7].

Les résultats doivent également prendre en compte l'éventualité d'incomitances résiduelles :

- une déviation verticale associée, même minime, manifeste ou latente, dans les directions principales du regard, c'est-à-dire en position primaire de loin et en position de lecture de près;
- les incomitances résiduelles dans les versions : les limitations de la motilité, les incomitances verticales ou obliques, alphabétiques en A ou en V;
- une divergence verticale dissociée;
- les désordres associés, notamment un torticolis ou un nystagmus.

**Tableau 16.4. Tableau de notation des angles postopératoires minimum et maximum de loin et de près.**

	Loin	Près
Angle minimum		
Angle maximum		

Ces résultats incomplets sont un obstacle à l'instauration d'une binocularité optimale, tout comme l'est la persistance d'une anisoacuité et/ou d'une dominance anormale. Il faut déterminer dans quelle mesure une sous- ou surcorrection, la persistance d'un angle variable, une incomitance verticale ou oblique confirmée, une incomitance A ou V, parfois une DVD, peuvent ou doivent être corrigées.

## Évaluation des résultats sensoriels en cas de strabisme concomitant

Les résultats sensoriels sont à évaluer à deux niveaux : la vision simultanée et la stéréopsie.



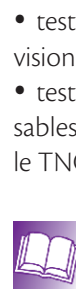
### Complément

Il n'est jamais certain que la fusion suive le mouvement de vergence, c'est-à-dire qu'elle ne soit pas une fausse fusion [8,9]. Aussi son examen n'apporte-t-il aucune information fiable.

La vision simultanée est testée à l'aide des verres striés de Bagolini ou de verres polarisés, en vision de loin et de près, et caractérisée selon le niveau atteint (figure 16.2).

La stéréopsie est évaluée à l'aide de :

- tests tridimensionnels : le test des *deux crayons de Lang* ou le test de Frisby;



### Complément

Les deux types de tests stéréoscopiques (tests produisant un effet de relief à partir d'images planes grâce à une disparité horizontale) explorent des fonctions neurophysiologiques différentes : les tests à *contours* relèvent des aires pariétales gauches, les tests à *points aléatoires*, de l'aire temporale inférieure droite; ils ne sont donc pas équivalents.

Les résultats des tests de vision simultanée et des tests stéréoscopiques permettent d'évaluer le niveau de la (ré)association binoculaire anormale ou normale : si la binocularité est anormale, le niveau atteint dépendra de l'angle résiduel et de sa stabilité; les tests à contours seront reconnus, en partie ou en totalité, mais les tests à points aléatoires ne le seront jamais; si la binocularité est normale, tous les tests, y compris les tests à points aléatoires, pourront être reconnus.

Niveau 0 : pas de vision simultanée



Niveau 1 : vision simultanée intermittente



Niveau 2 : vision simultanée avec dominance unilatérale



Niveau 3 : vision simultanée anormale



Niveau 4 : vision simultanée normale



Fig. 16.2

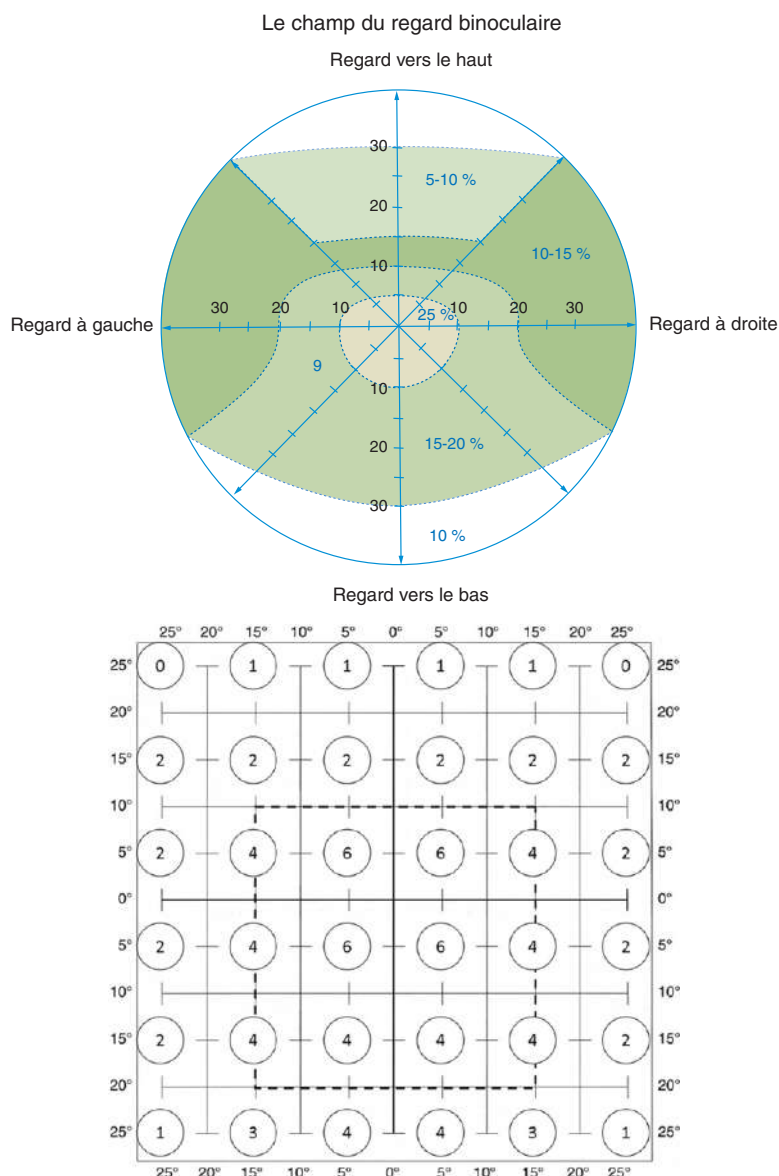
Vision simultanée testée à l'aide des verres striés de Bagolini.

Les différents niveaux de vision simultanée vont de l'absence de vision simultanée (niveau 0) à la pleine vision simultanée (niveau 5).

## Évaluation du champ de vision binoculaire simple (champ non diplopie) en cas de strabisme paralytique

L'évaluation du champ de vision binoculaire simple est essentielle pour le suivi des résultats postopératoires en cas

de paralysie oculomotrice chez des sujets le plus souvent normosensoriels; plus rarement, elle peut être utile chez des sujets à binocularité anormale diplopie du seul fait d'un strabisme concomitant ou en cas de strabisme paralytique surajouté. L'évaluation s'effectue soit au périmètre de Goldmann, soit à la paroi tangentielle (cf. figure 5.8D). La [figure 16.3](#) indique la valeur respective en pourcentages des différentes régions du champ de vision.



**Fig. 16.3**

Champ de vision binoculaire simple.

A. Évaluation du champ de vision binoculaire simple (non diplopie), avec indication de la valeur en pourcentages des différentes régions.

B. Score fonctionnel du champ de vision binoculaire simple, évalué à la paroi tangentielle à l'aide des verres striés de Bagolini et d'une barre lumineuse pour la cyclodiplopie, selon P.-F. Kaeser; les chiffres encadrés indiquent la valeur en pourcentage attribuée à l'aire du carré correspondant (total des chiffres = 100).

Sources : figure A : Kaufmann H. *Strabismus*. Stuttgart : G. Thieme; 2004; figure B : Kaeser PF. In : Kaeser PF, Klainguti G, Kolling GH. *Inferior oblique muscle recession with and without superior oblique tendon tuck for treatment of unilateral congenital superior oblique palsy*. J AAPOS. 2012, sous presse.



## Concordance sensorimotrice : guérison, bons résultats et échecs

Un résultat s'évalue en définitive suivant que le résultat moteur est ou n'est pas en concordance avec les potentialités sensorielles normales ou anormales du sujet, autrement dit, que l'optimum fonctionnel possible a ou n'a pas été atteint. Celui-ci dépend de la forme du strabisme, ainsi Lang l'a montré dès la fin des années 1960 [10–12].



### Attention

En pratique il importe dans l'évaluation des résultats de séparer clairement les cas de *guérison*, dont la binocularité est *normale* et la déviation entièrement corrigée, et les cas de *résultat bon ou satisfaisant*, dont la binocularité est *anormale* et la déviation suffisamment bien corrigée, de ceux qui restent incomplètement ou insuffisamment corrigés.

## Quand peut-on parler de guérison d'un strabisme concomitant ?



### À retenir

Lorsque la vision binoculaire est potentiellement *normale*, seule l'orthoposition avec orthophorie ou hétérophorie compensée sans troubles asthénopiques peut réaliser la concordance sensorimotrice. C'est à cette condition seulement que la vision binoculaire normale pourra devenir effective et que l'on pourra qualifier le résultat de guérison.

Un strabisme intermittent, même si sa survenue est peu fréquente, ou une microtropie résiduelle, même stable, sont en ce cas des résultats insuffisants qui font obstacle à l'établissement d'une vision binoculaire normale stable. C'est pourquoi ces résultats justifient la plupart du temps une correction chirurgicale complémentaire, ou une compensation optique sphérique ou prismatique si celle-ci peut être portée de façon permanente (encadré 16.1 : figure 16.4).

## Résultats bons et satisfaisants en cas de strabisme concomitant

Ce résultat peut être qualifié de bon; il est le meilleur possible, sans être pour autant une guérison, si l'angle résiduel manifeste est compris entre  $-2$  et  $+4\Delta$  (encadré 16.2 : figure 16.5A). Il est satisfaisant s'il est compris entre  $-2$  et  $-4\Delta$  ou  $+4$  et  $+8\Delta$  (figure 16.5B et tableau 16.5).

## ENCADRÉ 16.1 Résultat postopératoire

F. S. a présenté une ésootropie précoce différée (cf. chapitre 18) à l'âge de 28 mois, hypermétropie de  $+5,0\text{OD}$  et de  $+4,5\text{OG}$ ; il a été opéré à l'âge de 4 ans (des deux côtés : myopexie postérieure et recul du droit médial); 18 mois plus tard, il était en orthophorie stable; il le reste avec un recul de 9 ans (test de Lang 3/3).

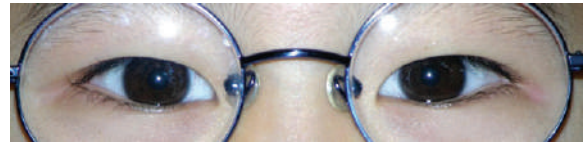

Fig. 16.4

Exemple de guérison.



### À retenir

Lorsqu'au contraire la vision binoculaire est potentiellement *anormale*, la concordance sensorimotrice sera atteinte avec une microtropie stable ou dont l'instabilité n'est que latente; celle-ci doit rester dans les limites étroites indiquées ci-dessous pour qu'une vision binoculaire anormale opérante puisse s'établir [7,13–21].

## Résultats insuffisants et échecs



### À retenir

Un résultat postopératoire est insuffisant chaque fois qu'il n'a pas permis d'atteindre la concordance sensorimotrice dans le cas considéré; il est insuffisant que l'angle résiduel soit relativement petit ou qu'il soit grand (cf. figure 16.5C).

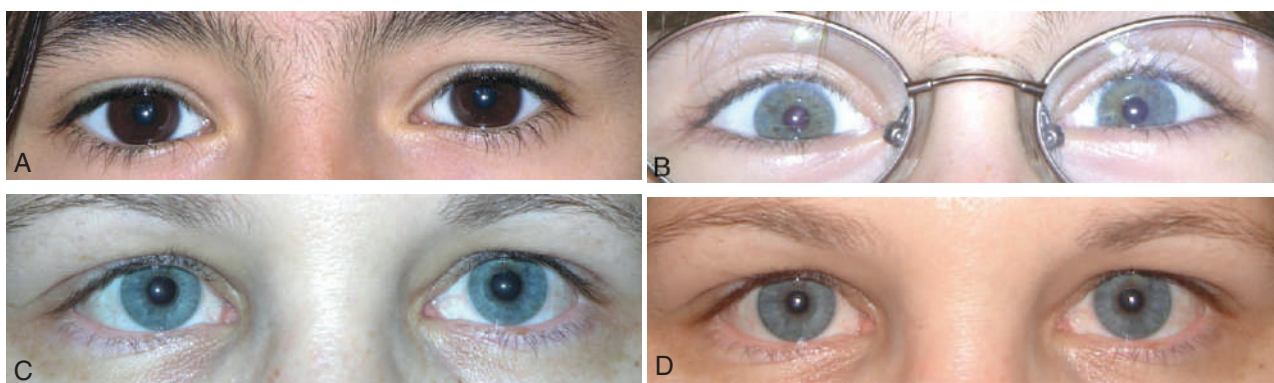
Nous sommes en mesure aujourd'hui d'atteindre le résultat visé dans une large majorité des cas après une ou parfois deux, plus rarement plusieurs interventions. Malgré un choix stratégique adéquat, un calcul correct du dosage opératoire et une exécution minutieuse de l'opération, un petit pourcentage de résultats peuvent cependant rester insuffisants : ils peuvent l'être d'emblée en raison écarts types relevant de l'incertitude<sup>1</sup> inhérente à toute mesure, statistiquement inévitables; ils peuvent l'être secondaire-

### ENCADRÉ 16.2 Résultats postopératoires

*Exemple de bon résultat entre  $-2$  et  $+4\Delta$  (figure 16.5A).* B.M. a présenté une ésoptropie précoce depuis la naissance, minime hypermétropie; elle a été opérée à l'âge de 4 ans et demi : myopexie postérieure bilatérale du droit médial et recul unilatéral du droit médial gauche, recul bilatéral de l'oblique inférieur; le suivi actuel est de 6 ans : elle garde un angle résiduel manifeste de  $2\Delta$  de loin (minime asymétrie des images de Purkinje) et de  $6\Delta$  de près, et un angle latent maximum de  $12\Delta$ ; elle a une vision simultanée de niveau 3 aux verres striés de Bagolini (cf. figure 16.2), voit la rangée A des animaux du test de Wirt en 3D.

*Exemple de résultat satisfaisant entre  $-2$  à  $-4$  ou  $+4$  à  $+8\Delta$  avec variabilité latente (figure 16.5B).* T.C. a présenté une ésoptropie précoce depuis la naissance, hypermétropie bilatérale de  $+2,75$ ; il a été opéré à l'âge de 4 ans et demi : myopexie postérieure bilatérale du droit médial, recul du droit médial droit, recul de l'oblique inférieur gauche; le suivi actuel est de 8 ans : il garde un angle résiduel de  $4$  à  $6\Delta$  de loin et de  $0\Delta$  de près, et un angle latent maximum de  $8\Delta$ ; il a une vision simultanée de niveau 4 aux verres striés de Bagolini et voit la rangée B des animaux du test de Wirt en 3D.

*Exemple de résultat insuffisant supérieur à  $8\Delta$  (figure 16.6C).* S.R. a été opérée à deux reprises d'ésoptropie dans l'enfance; elle gardait, à l'âge de 34 ans, un angle résiduel variable, de  $6$  à  $10\Delta$  au minimum, fonctionnellement et esthétiquement gênant (cf. infra).



**Fig. 16.5**

Résultats postopératoires en cas de binocularité anormale.

A. Résultat bon. B. Résultat satisfaisant. C. Résultat insuffisant. D. Même cas que C. : bon résultat après réintervention.

**Tableau 16.5. Concordanance sensorimotrice postopératoire.**

Résultat sensorimoteur global	Résultat moteur	
	Si la binocularité est anormale	Si la binocularité est normale
Guérison (concordance parfaite)	Improbable	Orthoporie
Bon (bonne concordance)	Angle résiduel compris entre : $-2\Delta \leq A \leq +4\Delta$	Hétérophorie résiduelle compensée sans troubles asthénopiques
Satisfaisant (concordance approximative)	Angle résiduel compris entre : $-2$ et $-4\Delta$ ou $+4$ et $+8\Delta$ Variabilité latente	Angle résiduel compensé par le port de prismes (réopération éventuelle)
Insuffisant (pas de concordance)	Angle résiduel supérieur à : $-4\Delta$ ou $+8\Delta$ Constant ou intermittent et/ou instable	Tous les autres cas de figure

ment en cas d'évolution de l'équilibre neuromusculaire du sujet; ce ne sont pas des échecs proprement dits.

Seuls les résultats insuffisants, sortant des limites des écarts types, sont à considérer comme des échecs vrais; il faut en ce cas en trouver la raison : un échec peut être dû à des données mécaniques des muscles opérés et/ou de leur suspension fibroélastique qui nous échappent en partie ou qui n'ont pas été prises en compte, ou à « l'erreur humaine », c'est-à-dire à une précision insuffisante du bilan préopératoire, un choix stratégique inapproprié ou un manque de précision opératoire [22].

La patiente S.R. (cf. encadré 16.2) a été réopérée : sous anesthésie l'œil droit était en convergence et l'œil gauche



### Attention

**Les échecs, quelle qu'en soit la raison de l'échec, ne sont pas nécessairement définitifs : ils peuvent le plus souvent être corrigés et les résultats améliorés par une reprise opératoire adéquate (cf. chapitre 14).**

en divergence; le droit médial droit avait été reculé précédemment de 7 mm : myopexie postérieure et recul supplémentaire de 1 mm – compte tenu de la forte hypo-extensibilité de ce muscle (– 7 mm) –, avec un bon résultat 17 mois plus tard (figure 16.5D).

## Critères d'appréciation du résultat : confort visuel et résultat esthétique

Comment le sujet opéré apprécie-t-il le résultat objectif obtenu pour lui? La perception qu'il en a est d'une part fonctionnelle, son confort visuel, et d'autre part esthétique.

### Confort visuel

Le traitement du strabisme vise d'abord le résultat fonctionnel, puisqu'il a pour objectif de (r)établir l'usage d'une binocularité opérante, condition normale de la vision; mais par-delà les performances binoculaires que nous pouvons évaluer (cf. *supra*), ce résultat conditionne, avec la correction optique, le *confort visuel subjectif* du patient. Il ne faut jamais oublier que la vision du strabique est inconfortable, même si le sujet s'est accoutumé à ce handicap; elle l'est doublement, à la fois dans sa vision et dans le regard qu'on lui porte, même lorsqu'il ne persiste

1 L'incertitude n'est pas l'imprécision : en effet toute mesure, aussi précise soit-elle, comporte un certain degré d'incertitude.

qu'un petit angle résiduel. Cela se vérifie aussi bien chez l'enfant qui ne sait pas encore exprimer sa gêne, mais dont le comportement change après l'intervention, que chez l'adulte dont la vue est devenue plus confortable (même s'il met parfois quelque temps à s'adapter à sa nouvelle condition).

### Résultat esthétique<sup>2</sup>

Le résultat esthétique, même s'il n'est pas l'objectif premier de l'opération d'un strabisme, n'en est pas moins essentiel. À l'optimum fonctionnel doit s'ajouter l'optimum esthétique. André Lobstein nous autorise à reprendre ici de larges extraits actualisés de ce qu'il a écrit en 1995 [23].

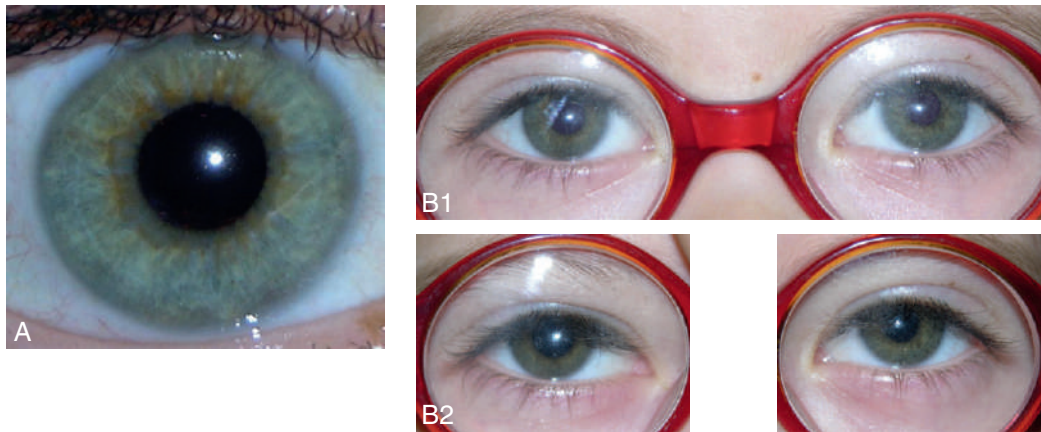
L'intervention effectuée, sur quels critères va se juger, avec un recul suffisant, le résultat de l'opération sur le plan esthétique?

Le premier critère est évidemment le parallélisme exact et stable des axes visuels en position primaire et dans le champ usuel du regard. Mais s'agit-il d'une rectitude parfaite au test de l'écran, juge suprême de l'orthoposition, ou d'une rectitude apparente? La question n'est pas de pure forme, étant donné le rôle que peut jouer l'angle kappa dans l'aspect postopératoire, en particulier chez les hypermétropes. S'il reste une sous-corrrection après opération d'une ésoptropie, un angle kappa positif donnera cependant une apparence de rectitude (figure 16.6). Et l'aspect divergent dû à ce même angle kappa peut être désagréablement ressenti malgré un parallélisme rigoureux sous écran.

Objectivement, on admet qu'une déviation inférieure ou égale à  $8 \Delta$  en convergence n'est pas esthétiquement gênante. Mais la manière dont l'opéré apprécie sa nouvelle apparence et le jugement porté par son entourage sont très subjectifs et parfois irrationnels. Certains parents jugent acceptable une déviation résiduelle supérieure à  $8 \Delta$  en convergence, alors que d'autres, perfectionnistes à l'extrême, sont déçus malgré un alignement presque parfait. À l'inverse, une légère coquetterie divergente ne nuit pas forcément au charme d'un joli visage, alors que le même défaut altère singulièrement une physionomie ingrate<sup>3</sup>.

2 Cette partie se compose de nombreux extraits actualisés tirés du chapitre d'André Lobstein [23] et reproduits avec son aimable autorisation.

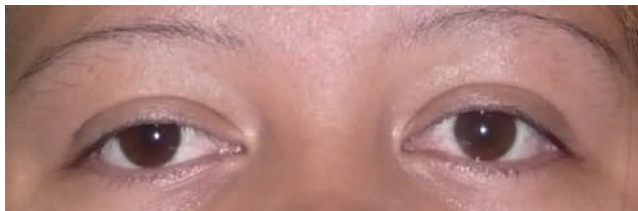3 Il n'est pas d'usage, en strabologie, de représenter en entier le visage des patients, en particulier des adultes avant et après intervention. L'adéquation de la nouvelle position des yeux à la morphologie générale échappe donc au jugement esthétique.



**Fig. 16.6**

Angle  $\kappa$ .

A. Œil droit : angle  $\kappa$  positif. B. Angle  $\kappa$  positif rendant inapparente une légère ésoptropie résiduelle postopératoire en vision binoculaire (1), angle  $\kappa$  apparent en fixation monoculaire (2).



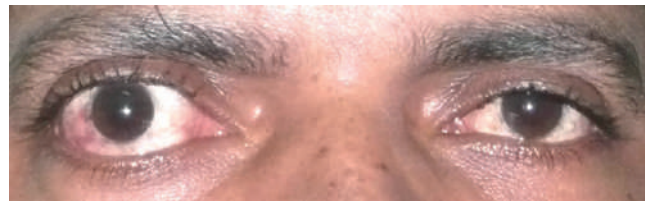**Fig. 16.7**

Patiente âgée de 19 ans, opérée d'exotropie primitive à l'âge de 12 ans (recul bilatéral du droit latéral de 6 mm) et de 16 ans (plissement du droit médial de 3,5 mm). Ouverture légèrement diminuée de la fente palpébrale droite et récurrence d'exotropie après la deuxième opération : la répartition du dosage opératoire entre le droit médial (recul de 6 mm) et le droit latéral (plissement de 3,5 mm) ne paraît pas en cause.

La symétrie des fentes palpébrales représente le deuxième critère du résultat esthétique de l'opération. Elle dépend de la nouvelle position du globe dans l'orbite.

On sait que les muscles droits et les muscles obliques ont un effet opposé sur la position de l'œil dans l'orbite. Schématiquement, les muscles droits tirent l'œil vers l'arrière, les muscles obliques vers l'avant. Pour ne pas modifier la saillie relative des globes oculaires, il faut donc a priori éviter d'associer sur un même œil une action sur deux muscles agissant dans le même sens (par exemple une résection d'un muscle droit horizontal et un affaiblissement d'un muscle oblique), sous peine de provoquer un rétrécissement disgracieux de la fente palpébrale du côté opéré. Une certaine répartition des actions s'impose, si on opère les deux yeux (figure 16.7).

Cette règle trouve des applications heureuses. S'il existe d'emblée une inégalité d'ouverture palpébrale, la tactique opératoire peut en tirer parti. En cas d'exodéviations avec anisomyopie et fente palpébrale plus ouverte du côté de



**Fig. 16.8**

Myopie forte unilatérale droite : fente palpébrale plus ouverte du côté de la myopie.

plus myope, il faut donner la préférence à une résection du droit médial pour « rentrer » l'œil (figure 16.8). Mais il est des situations où ce principe est difficilement conciliable avec un plan opératoire fonctionnellement logique.

S'inspirant de ces considérations, la discussion classique entre les partisans de l'opération symétrique et ceux de l'opération asymétrique peut se résoudre dans la formule de l'opération symétrisante [24].

Le troisième critère est celui de l'absence de cicatrices visibles. Les progrès techniques des trente dernières années ont heureusement permis d'éviter la plupart des cicatrices vicieuses. La perfection du matériel de suture et la dissection sous microscope favorisent une chirurgie atraumatique et exsangue. L'incision conjonctivale au limbe respecte au mieux les rapports anatomiques entre la conjonctive et la capsule de Tenon (cf. chapitre 9).

En définitive, si l'on admet le point de vue des plasticiens, selon lequel le but essentiel de la chirurgie correctrice est la satisfaction de l'opéré, il est certain que la chirurgie des strabismes va aujourd'hui dans ce sens et celle-ci, autrefois réputée facile, est devenue plus exigeante. Aux qualités techniques de l'opérateur expérimenté devraient s'ajouter d'autres dons : un certain doigté (ce que Hugonnier appelait



le flair), l'art de gérer certains impondérables, et l'intuition des problèmes psychologiques que soulève chez tout patient opéré cette chirurgie à composante esthétique particulière, qui touche profondément à l'expression de la personnalité (cf. chapitre 17).

## Conclusion


La guérison du strabisme n'est acquise que si les conditions sensorielles, c'est-à-dire l'isoacuité visuelle et la correspondance rétinienne normale, et les conditions motrices, c'est-à-dire l'alignement stable des axes visuels qui permet à la binocularité normale de s'exercer, sont réunies de façon durable; elle ne peut être autre chose. La vision binoculaire normale restaurée, d'abord fragile, se consolide avec le temps, si les conditions motrices restent stables.

La binocularité anormale (ou union bi-oculaire), qui s'établit lorsque la correspondance rétinienne est anormale et que la déviation strabique a pu être ramenée à une microtropie stable dans les limites indiquées dans le [tableau 16.5](#), est un *bon résultat*, le meilleur possible en pareil cas, à la condition, bien entendu, qu'il n'y ait pas de gêne subjective liée à cette binocularité anormale; ce bon résultat n'en est pas pour autant une guérison.

Dans l'un et l'autre cas, le résultat doit donner satisfaction en termes de vision binoculaire, de confort visuel et d'esthétique.

## Références

- [1] Kaufmann H. Augenmuskelopration (allgemeine Regeln und Komplikationen). In : Kaufmann H, editor. Strabismus. 3<sup>e</sup> éd. Stuttgart : Thieme; 2004. p. 502–6.
- [2] Isenberg SJ, Abdarbashi P. Drift of ocular alignment following strabismus surgery. Part 2 : using adjustable sutures. Br J Ophthalmol 2009; 93 : 443–7.
- [3] Kaufmann H. Ergebnisse und Indikationen verschiedener Operationsverfahren. In : Kaufmann H, editor. Strabismus. 3<sup>e</sup> éd. Stuttgart : Thieme; 2004. p. 524–58.
- [4] Lee J. Ocular alignment following strabismus surgery. Br J Ophthalmol 2009; 93 : 419.
- [5] Pukrushpan P, Isenberg SJ. Drift of ocular alignment following strabismus surgery. Part 1 : using fixed sclera sutures. Br J Ophthalmol 2009; 93 : 439–42.
- [6] Roth A, Huguenin F, Bianchi L, Romy M. Propositions pour l'évaluation des résultats du traitement chirurgical des strabismes. Principes et étude d'une série de 164 cas. Klin Monatsbl Augenheilkd 1986; 188 : 475–8.
- [7] Roth A, Speeg-Schatz C, Dorey F, Bumbacher M, Gottenkiene S, Barthélémy M, et al. Restoration of binocular vision after surgery for infantile esotropia. In : Gomez De Liaño R, editor. Trans. XXXIII ESA Meeting. 2009. p. 79–82.
- [8] Bagolini B. Anomalous fusion. Docum Ophthalmol Proc Series 1982; 32 : 41–52.
- [9] Bagolini B. Objective evaluation of sensorial and sensorimotorial status in esotropia : their importance in surgical prognosis. Br J Ophthalmol 1985; 69 : 725–8.
- [10] Lang J. Welche Schiefälle können geheilt werden? Ophthalmologica 1968; 156 : 190–6.
- [11] Lang J. Special forms of concomitant strabismus. In : Reinecke RD, editor. Strabismus II. ISA Orlando : Grune and Stratton; 1984. p. 770–89.
- [12] Roth A. Guérison ou bon résultat dans le traitement du strabisme concomitant. Bull Soc Ophthalmol Fr 1974; 74 : 1047–50.
- [13] Kitaoji H, Toyama K. Preservation of position and motion stereopsis in strabismic subjects. Invest Ophthalmol Vis Sci 1987; 28 : 1260–7.
- [14] Klainguti G, Lise-Schneider B, Bremart-Strickler J. Ésotropie précoce : résultats à long terme d'une série de 82 cas opérés par myopexie rétro-équatoriale et recul simultané des deux muscles droits médiaux avant l'âge de 24 mois. Klin Monatsbl Augenheilkd 2007; 224 : 260–4.
- [15] Kushner BJ, Morton GV. Postoperative binocularity in adults with longstanding strabismus. Ophthalmology 1992; 99 : 316–9.
- [16] Maruo T, Kubota N, Sakaue T, Usui C. Esotropia surgery in children : long term outcome regarding changes in binocular alignment; study of 956 cases. Binocular Vis Strabismus Q 2000; 15 : 213–20.
- [17] Quééré MA, Lavenant F, Péchereau A, Alegue A. L'adaptation binoculaire spatiale des microtropies et des orthotropies : définition et méthode de mesure. J Fr Ophtalmol 1986; 9 : 183–90.
- [18] Roth A, Mühlendyck H, Bumbacher M. Binocular stakes in primary exotropia. Trans. XI<sup>th</sup> ISA Meeting. 2010 Istanbul.
- [19] Rowe FJ. Long-term postoperative stability in infantile esotropia. Strabismus 2000; 8 : 3–13.
- [20] Simonsz HJ, Kolling GH, Unnebrink K. Final report of early vs. late infantile strabismus surgery study (ELISSS), a controlled, prospective, multicenter study. Strabismus 2005; 13 : 169–99.
- [21] Kushner BJ, Fisher MR. Is alignment within 8 prism diopters of orthophoria a successful outcome for infantile esotropia surgery? Arch Ophthalmol 1996; 114 : 176–80.
- [22] Schutte S, Polling JR, van der Helm FCT, Simonsz HJ. Human error in strabismus surgery : quantification with a sensitivity analysis. Graefes Arch Clin Exp Ophthalmol 2009; 247 : 399–409.
- [23] Lobstein A. Les critères esthétiques de la chirurgie des strabismes. In : Roth A, Speeg-Schatz C, editors. La chirurgie oculomotrice. Paris : Masson; 1995. p. 316–20.
- [24] Von Noorden GK, Campos. In : Binocular vision and ocular motility. Theory and management of strabismus. 6<sup>th</sup> ed. St-Louis : Mosby; 2002. 653 p.



## Stratégies opératoires

### Choisir la stratégie opératoire appropriée

#### PLAN DE LA PARTIE

Contexte psychologique de la chirurgie du strabisme	309
Strabismes concomitants	315
Strabismes paralytiques	355
Syndromes musculaires et neuromusculaires	387
Nystagmus	427

## Ne faire que ce que l'on comprend...

Les opérations sur les muscles oculomoteurs ont pour but de corriger le déséquilibre oculomoteur afin d'établir ou de rétablir, autant que la chirurgie permet de le faire, l'équilibre musculaire grâce auquel les axes visuels seront alignés, et/ou de modifier l'équilibre oculomoteur, afin d'obtenir une meilleure stabilité oculaire dans les directions les plus usuelles du regard.

Les techniques opératoires décrites dans la deuxième partie de cet ouvrage s'appliquent, exception faite des techniques de suppléance, à toutes les formes de déséquilibres oculomoteurs. Mais le choix de la stratégie opératoire, c'est-à-dire le choix des muscles à opérer et le type d'intervention à effectuer, diffère selon la nature du déséquilibre ou de l'instabilité oculomotrice à corriger. Même si le geste à faire doit en fin de compte être le même, le raisonnement qui conduit et aboutit à ce choix, est différent selon le mécanisme physiopathologique causal; inversement une même déviation peut nécessiter, selon sa cause, une correction différente.

Les principes qui orientent les choix opératoires ont été exposés dans la première partie de l'ouvrage (cf. chapitres 2 et 4). La précision opératoire est l'un des fils conducteurs de la deuxième partie (cf. chapitres 5 à 16). Il reste à dégager, dans la troisième partie, les lignes directrices de cette chirurgie et les « clés » pour adapter les choix opératoires à la forme particulière du déséquilibre ou de l'instabilité oculomotrice et, en même temps, aux particularités de chaque cas individuel.

La stabilité des résultats à long terme dépend : de l'adéquation des choix opératoires aux déséquilibres et aux dérèglements oculomoteurs à corriger, de la précision de l'exécution de l'intervention, des potentialités sensorielles, de la stabilisation des facteurs innervationnels et musculo-aponévrotiques dans les suites opératoires, mais aussi de leur évolution au cours de la croissance et de la vie adulte.

La décision opératoire se prend d'un commun accord entre le médecin et le patient ou ses répondants; pour cela, ceux-ci doivent être informés des raisons, des buts et des moyens de l'intervention qui est proposée et être en mesure de donner leur consentement en connaissance de cause, conformément aux principes éthiques généraux énoncés par le Comité national d'éthique, c'est-à-dire :

- le respect de l'autonomie du patient;
- le bénéfice du traitement proposé;
- l'information et le consentement;
- le respect de la dignité et de la singularité du patient.

Pour toute intervention (annexes 2.1 à 2.3), cette information doit porter sur :

- la technique opératoire, les moyens à disposition, le nom de l'opérateur;
- les objectifs visés dans le cas particulier;
- la probabilité d'un bon résultat immédiat et les risques d'un résultat non satisfaisant;
- les résultats escomptés à long terme;
- la persistance postopératoire de l'amétropie et de la nécessité de continuer à porter les lunettes;
- les complications possibles;
- les réinterventions éventuellement nécessaires et possibles.

# Contexte psychologique de la chirurgie du strabisme

J. Manzano

## PLAN DU CHAPITRE

Réaction des parents au strabisme de l'enfant	310
Réactions émotionnelles de l'enfant strabique	310
Réactions émotionnelles à l'hospitalisation et à l'intervention chirurgicale	311
Stratégies préventives	312
Réaction de l'enfant opéré et de ses parents au lendemain de l'intervention	312



Alors qu'il n'existe actuellement aucune preuve d'une étiologie psychologique du strabisme chez le jeune enfant, il y a en revanche un accord quasi général sur les répercussions émotionnelles du strabisme sur le milieu familial et sur le développement psychologique de l'enfant. L'intervention chirurgicale précoce, au sens large du terme, trouve ici une indication supplémentaire et ses résultats psychologiques favorables sur l'enfant et sur le milieu familial sont patents.

Les relations médecin – patient, les différentes manœuvres thérapeutiques et, surtout, l'hospitalisation et l'intervention chirurgicale représentent des situations qui ont une signification émotionnelle et des conséquences psychologiques non négligeables. Ces réactions ont une signification spécifique dans le cas des yeux en raison de l'importance centrale du regard dans la relation et dans le processus d'attachement de l'enfant et toutes les interactions sociales : elles vont influencer le cours postopératoire ; elles peuvent avoir des répercussions négatives sur la personnalité future de l'enfant et sur ses capacités d'adaptation. Il est clair que la grande majorité des patients surmonte sans problème la situation, mais une certaine proportion d'enfants psychologiquement plus vulnérables risque d'être influencée négativement.

Ces conséquences psychologiques négatives et les éventuels troubles du développement qui en découlent peuvent être prévenus de manière relativement simple et efficace par le personnel ophtalmologique, médical et orthoptique, grâce à des mesures compatibles avec la pratique courante et intégrées dans la démarche thérapeutique habituelle.

## Réaction des parents au strabisme de l'enfant

---

La découverte d'un handicap ou d'une malformation congénitale chez un petit enfant constitue toujours pour les parents une blessure profonde dans leur auto-estime (leur narcissisme), blessure dont on ne doit pas sous-estimer l'importance et les conséquences. Le strabisme n'est certes pas un trouble dont la gravité est comparable à celle d'autres handicaps bien plus importants mais, comme nous le verrons, il représente une telle atteinte esthétique et une telle entrave au contact et à la relation que la réaction des parents est équivalente [1,2].

En termes psychologiques, ces parents font face à une situation de crise émotionnelle, dont l'élément essentiel a été décrit par Solnit [3] comme un sentiment de deuil à la perte de l'enfant « parfait » que tout parent imagine et souhaite avoir [4]. Face à cette blessure et ce deuil, un éventail

de réactions est possible, allant du déni total – où le trouble n'est tout simplement pas perçu –, à un état de dépression et d'abattement plus ou moins important. Une étude que nous avons effectuée dans une situation comparable [5], nous avait permis de constater que dans la plupart des cas les parents s'adaptent progressivement à la situation en ayant recours, de façon variable, à des mécanismes de type dissociatif ; par une sorte de dédoublement, une partie de leur personnalité perçoit les anomalies, et cela avec les sentiments inhérents de blessure narcissique, de dépression et de culpabilité irrationnelle ; simultanément, une autre partie d'eux-mêmes les nie et fait comme si la réalité angoissante n'existait pas. Le comportement qui en résulte, notamment devant les propositions thérapeutiques et la collaboration, va être entaché de ces contradictions qui se manifestent parfois au niveau du couple parental : l'un accepte la réalité et l'autre la nie [6]. Accepter le strabisme implique également d'accepter les différentes étapes du traitement – malheureusement lourdes –, notamment le port obligatoire et permanent de lunettes, et le traitement continu de l'amblyopie éventuelle.

Engels *et al.* [7], dans une étude sur 51 mères d'enfants strabiques, ont constaté que 60 % de celles-ci « ne se sont pas rendu compte du début du strabisme » ou l'ont attribué à un « dysfonctionnement passager », retardant d'au moins une demi-année la première consultation chez l'ophtalmologiste. La moitié de ces mères ont décrit une réaction très intense lorsque le diagnostic a été établi, avec « déception », « vexation », « tristesse » et « sentiment de culpabilité », ce dernier s'accompagnant d'idées irrationnelles quant à l'origine du trouble : erreurs commises pendant la grossesse, mauvais soins donnés au nourrisson, hérédité, etc. Ce sentiment est plus accentué encore dans les familles où ce n'est pas le premier cas de strabisme ; parfois, les parents n'ont pas voulu d'une nouvelle grossesse. L'autre moitié de ces mères ont minimisé au maximum leur réaction et ont donné des réponses évasives.

Nous avons fait nous-mêmes, à la consultation orthoptique de la clinique d'ophtalmologie de Genève, des constatations très semblables à celles d'autres auteurs [8]. Bien plus que le problème fonctionnel, c'est le caractère inesthétique du strabisme qui est de loin la préoccupation essentielle de ces parents.

## Réactions émotionnelles de l'enfant strabique

---

Les réactions des parents à la présence d'un strabisme chez l'enfant peuvent avoir des répercussions sur le développement de celui-ci et constituent une situation de risque pour

l'établissement harmonieux d'une relation mère – enfant [9]. Le contact « œil à œil », qui joue un rôle central dans cette relation, peut subir des interférences, voire devenir impossible pour certaines mères [10]. Il faut donc se rappeler que l'œil est l'organe par excellence de la communication, de l'échange affectif et de la découverte d'autrui. Des réactions compensatrices d'hyperprotection, ou au contraire de surstimulation, peuvent également avoir une influence négative [11]. L'enfant risque de développer une image dévalorisée de lui-même, persistante à long terme : comme tout enfant, il va se voir lui-même en fonction du regard que les autres portent sur lui et en premier lieu de celui de ces parents. Ce regard des autres peut devenir dramatique pour l'enfant strabique qui grandit et entre dans le monde hautement compétitif des autres enfants, dont on ne soulignera jamais assez le caractère impitoyable ; la rivalité, les moqueries et les persécutions dont il est fréquemment l'objet, le conduisent à des sentiments d'infériorité et d'exclusion et à des tentatives d'hypercompensation.

Ce sont ces circonstances relationnelles qui sont à la base des divers troubles du comportement social et psychologique qui ont été décrits [1,12,13]. C'est pourquoi la détection et l'intervention correctrice précoces trouvent ici une indication majeure, qui se superpose aux raisons fonctionnelles visuelles, tant pour les garçons que pour les filles.

## Réactions émotionnelles à l'hospitalisation et à l'intervention chirurgicale

Nous avons signalé plus haut les contradictions et l'ambivalence avec lesquelles les parents abordent l'évaluation diagnostique et les mesures thérapeutiques ; elles vont conditionner leur acceptation et celle de l'enfant qui ne perçoit la situation que médiatisée par son milieu familial. Mais l'enfant va être aussi confronté directement à la situation de crise émotionnelle provoquée en particulier par l'hospitalisation et l'intervention chirurgicale.

Il est maintenant bien connu que l'hospitalisation, aussi courte soit-elle, et l'intervention chirurgicale, même mineure, constituent pour les enfants en bas âge des épreuves psychologiques qu'ils doivent surmonter, et cela non sans risque pour les plus vulnérables [14]. En raison de son immaturité, l'enfant présente toujours une insuffisance cognitive qui, bien que différente selon l'âge, peut lui faire interpréter les actes thérapeutiques les plus ordinaires en fonction de son imagination, de ses fantasmes et non pas d'une manière

rationnelle. La crainte de l'étranger, de l'inconnu, des atteintes corporelles, de la séparation et de l'abandon font partie intégrante du monde intérieur de tout enfant. Il peut réagir en fonction de ces interprétations de la réalité et vivre des expériences très traumatiques qui, même s'il ne le manifeste pas, risquent de conditionner son équilibre émotionnel et relationnel futur.

Comme dans toute situation de crise, l'enfant peut, bien entendu, surmonter sans dommage ces « épreuves psychologiques » et en sortir renforcé dans son équilibre émotionnel ; mais il peut aussi, surtout s'il existe d'autres facteurs de risque surajoutés, souffrir des conséquences directes et indirectes dont les manifestations les plus fréquentes sont les suivantes : une régression de comportement avec perte de certaines acquisitions développementales, une plus grande dépendance et une perte d'autonomie, une attitude d'isolement, voire de repli sur soi et de craintes exagérées (phobies), surtout du médecin et de tout ce qui l'entoure [15]. Des cas d'apparition de bégaiement ont été observés suivant immédiatement l'opération du strabisme [16].

Parmi les facteurs de stress psychologique que comporte pour l'enfant la chirurgie du strabisme, on peut distinguer [16,17] :

- la *séparation «forcée»*. Très souvent l'hospitalisation de l'enfant signifie la première séparation réelle entre sa mère et lui. Les effets désorganisant d'une séparation avant l'âge de 4–5 ans (tout particulièrement à l'âge de 8 à 10 mois) sont maintenant bien connus : il est généralement admis qu'il s'agit d'un facteur de risque psychologique majeur du point de vue épidémiologique [18]. L'anxiété est accrue si l'enfant est encore éveillé et conscient au moment où il est séparé de sa mère pour être emmené en salle d'opération ;
- l'«*étrangeté*» de l'*environnement hospitalier*, encore accentuée en salle d'opération, remplie d'instruments, avec un équipement inhabituel et intimidant ;
- les *personnes inconnues*, habillées de tenues non familières (bonnets, blouses, gants, masques) ;
- l'*immobilisation forcée* de l'enfant avec, généralement, une pression supplémentaire pour qu'il soit « sage », c'est-à-dire qu'il ne manifeste pas ses réactions émotionnelles normales de peur et de rage ;
- l'*anesthésie*, lorsqu'elle est pratiquée par inhalation avec application d'un masque sur le nez et la bouche, peut provoquer un sentiment de suffocation très proche des signes physiologiques de l'anxiété.

Tous ces facteurs – en plus des facteurs physiologiques, comme le risque anesthésique, et des indications proprement ophtalmologiques – doivent être pris en considération lorsqu'il s'agit de déterminer l'âge le plus favorable pour l'intervention. En effet, si d'un côté une intervention

précoce est plus indiquée pour l'équilibre des relations familiales, d'un autre côté les capacités d'adaptation de l'enfant s'accroissent au fur et à mesure que ce dernier grandit. On peut en conséquence estimer que le meilleur âge se situe entre 2 ans et demi et 3 ans.

## Stratégies préventives

---

Plusieurs stratégies préventives ont été formulées pour tenir compte des réactions familiales au diagnostic et au traitement, ainsi que pour diminuer les effets « stressants » de la chirurgie du strabisme [1,7,19]. Des programmes similaires à ceux utilisés pour la préparation à l'accouchement ont été proposés [15]. Selon notre expérience, un schéma de types de conduites relativement simples et élémentaires peut être préconisé :

- l'établissement d'une relation de confiance et personnalisée avec les parents et l'enfant. En plus du médecin ophtalmologiste, l'orthoptiste est particulièrement bien placé pour engager et maintenir cette relation. Avec l'aide, si nécessaire, d'un pédopsychiatre consultant, il peut être en mesure d'évaluer l'attitude psychologique générale des parents, en leur offrant l'empathie nécessaire pour qu'ils puissent exprimer leur blessure et leur ambivalence, ainsi que leurs éventuelles craintes et sentiments de culpabilité. Il doit être particulièrement attentif à mesurer le degré de déni que les parents font des troubles. À notre avis, le pédopsychiatre doit se limiter à fonctionner comme consultant pour le personnel ophtalmologique; dans les cas où une problématique psychologique très importante est soupçonnée chez les parents d'un enfant, il peut intervenir en tant que spécialiste dans une consultation commune et suggérer une éventuelle suite thérapeutique. Autrement, c'est le rôle du médecin ophtalmologiste ou de l'orthoptiste de fournir aux parents les informations et les explications nécessaires au bon déroulement de l'intervention. Il aborde en particulier ce qui peut éventuellement les angoisser sur le plan proprement organique (y a-t-il des risques pour la vision? sort-on l'œil de l'orbite?). Il insiste sur le fait qu'il s'agit d'une chirurgie extra-oculaire, non mutilante, n'occasionnant pas de cicatrices visibles en règle générale, et par conséquent correctrice de l'image corporelle. Il signale que les yeux ne sont pas bandés et utilise, si nécessaire, une poupée pour simuler les actes qu'il décrit. Il veille à toujours intégrer le père qui, souvent, n'est pas en contact avec le médecin ou l'orthoptiste avant la décision chirurgicale et qui se montre fréquemment plus « méfiant » que la mère, tout en étant aussi angoissé qu'elle;

- en ce qui concerne l'hospitalisation, l'orthoptiste explique à l'enfant, devant sa mère ou son père et d'une manière adaptée à son âge, la nature exacte de l'intervention, ce qu'il va voir et sentir; aux parents, il décrit les réactions probables de l'enfant *avant et après* l'opération. Cette explication a lieu à une date proche de l'intervention. On garde constamment à l'esprit que la mère est le « référent social et émotionnel » de l'enfant et que, par conséquent, l'angoisse de celle-ci aura immédiatement une répercussion sur l'enfant;
- lors d'une « visite guidée » de l'hôpital et de la chambre, l'orthoptiste ou l'ophtalmologue présente à l'enfant et aux parents l'ensemble du personnel qui les accueillera. Dans la mesure du possible, les contacts avec d'autres enfants dans la même situation sont favorisés. On rappelle que l'hospitalisation est de courte durée;
- les démarches nécessaires sont entreprises pour que l'enfant soit hospitalisé avec la mère; on veille à ce que les parents apportent les objets familiers de l'enfant (nounours, livres, etc.);
- la prescription, en dose suffisante, de sédatifs avant l'anesthésie peut diminuer la conscience de la séparation d'avec les parents et des manœuvres anesthésiques proprement dites; il est recommandé d'utiliser de préférence une pré-médication par voie orale ou rectale;
- il faut éviter que l'enfant opéré de strabisme ne soit envoyé dans une salle de réveil commune, partagée avec des adultes ayant subi une intervention majeure; il faut surtout que la mère puisse l'attendre et être présente au moment du réveil;
- l'enfant devrait avoir affaire, dans la mesure du possible, au même personnel médical et, en tout cas, retrouver après l'opération le même orthoptiste avec lequel une relation préalable avait été établie et qui s'occupera des suites du traitement.

## Réaction de l'enfant opéré et de ses parents au lendemain de l'intervention

---

Les parents attendent de l'intervention qu'elle « normalise » leur enfant. Pour éviter des malentendus difficiles à dissiper, ils doivent être informés, dès avant l'intervention, que :

- l'enfant aura les yeux quelque peu rouges et douloureux au réveil et quelque temps après l'intervention;
- le résultat immédiat ne sera pas nécessairement parfait, une surcorrection initiale sera souvent préférable pour que le résultat à long terme soit satisfaisant et stable;

- le port de lunettes restera nécessaire, pour un temps non déterminé, parfois avec l'adjonction temporaire de prismes.

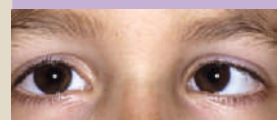
Ils doivent également savoir que le traitement du strabisme n'est pas pour autant achevé une fois l'intervention faite, qu'un temps opératoire ultérieur pourra être nécessaire, même si tout a été fait pour l'éviter.

Le changement apporté par l'intervention a en général un effet stimulant évident sur l'enfant, qui sort de sa réserve ou de son repli et devient plus sociable et plus entreprenant.

Ce changement, très attendu par les parents, a en même temps quelque chose d'un peu inattendu pour eux. Il arrive qu'il les surprenne au point de susciter une réaction ambivalente, mélange de satisfaction et d'une certaine déception : le regard de leur enfant a été changé, voire volé. Le médecin et l'orthoptiste ne doivent pas être surpris d'une telle réaction de la part des parents, ou de la part du conjoint lorsqu'on a été amené à opérer un adulte. Dans les situations où ces réactions leur paraissent particulièrement vives, avec le risque de compromettre la relation parents – enfants, ils pourront s'assurer de la collaboration d'un pédopsychiatre.

## Références

- [1] Bernfeld A. Les répercussions psychologiques du strabisme chez l'enfant. *J Fr Ophtalmol* 1982; 5 : 523–30.
- [2] Tolchin JG, Lederman ME. Congenital (infantile) esotropia : psychiatric aspects. *J Pediatr Ophthalmol Strabismus* 1978; 15 : 160–3.
- [3] Solnit AJ, Stark MH. Mourning and the birth of a defective child. *Psychoanal Study Child* 1961; 16 : 523–37.
- [4] Manzano J. La théorie de la crise : un point de vue préventif en psychiatrie. In : Andreoli A, Lalive J, Garrone G, editors. *Crise et intervention de crise en psychiatrie*, vol. 2. Paris : Éditions Simep; 1986. p. 29–37.
- [5] Manzano J. Crise familiale et psychose infantile. La réaction à l'annonce du diagnostic. *Psychothérapies* 1981; 3 : 175–82.
- [6] Baeriswyl D. Les aspects psychologiques du strabisme. Non publié.
- [7] Engels T, Müller F, Schlieter F. Psychologische Untersuchung zur Frage wie Mütter das Schielen ihrer Kinder erleben. *Fortschr Ophthalmol* 1983; 79 : 483–4.
- [8] Groffman S. Psychological aspects of strabismus and amblyopia. *J Am Optom Assoc* 1978; 49 : 995–9.
- [9] Lipton EL. A study of the psychological effects of strabismus. *Psychoanal Study Child* 1970; 25 : 146–74.
- [10] Robson KS. The role of eye-to-eye contact in maternal-infant attachment. *J Child Psychol Psychiatry* 1967; 8 (1) : 13–25.
- [11] Freeman R. In : Emotional reactions of handicapped children. *Progress Child Psychiatry*. 1968 : 379.
- [12] Fletcher MC, Silvermann SJ. Strabismus : Part 1 - a summary of 1,110 consecutive cases. *Am J Ophthalmol* 1966; 61 : 86–94.
- [13] Tonge BJ, Lipton GL, Crawford G. Psychological and educational correlates of strabismus in school children. *Aust N Z J Psychiatry* 1984; 18 : 71–7.
- [14] Cramer B, Manzano J. L'enfant en crise. *Psychothérapies* 1981; 3 : 149–57.
- [15] Prugh DG. Children's reactions to illness, hospitalization and surgery. In : Freedman AM, Kaplan HI, editors. *The child : his psychological and cultural development*, vol. 1. New York : Atheneum; 1972. p. 181–94.
- [16] Jones ST. Stuttering as a complication of strabismus surgery. *J Pediatr Ophthalmol Strabismus* 1986; 23 : 38–40.
- [17] Apt L, Beckwitt MC, Isemberg S. Emotional aspects of hospitalisation of children for strabismus surgery. *Ann Ophthalmol* 1974; 6 : 11–20.
- [18] Bowlby J. La séparation angoisse et colère. In : Bowlby J, editor. *Attachement et perte*, vol. 2. Paris : PUF; 1978.
- [19] Douche C, Menuet C, Zenatti C. Strabisme et fonction parentale. *Bull Soc Ophthalmol Fr* 1989; 89 : 1335–8.



# Strabismes concomitants

## PLAN DU CHAPITRE

Classification des strabismes concomitants	316
Principes généraux du traitement	318
Ésotropies précoces à binocularité anormale	321
Strabismes secondaires ou sensoriels	331
Ésotropies normosensorielles ou ésophories décompensées	331
Strabismes accommodatifs	333
Exotropies primitives	337
Incomitances obliques et verticales associées (incomitances alphabétiques, verticales, obliques et/ou torsionnelles)	346
Conclusion	351





### À retenir

La chirurgie des strabismes concomitants a pour objectif de corriger la déviation des axes visuels, totalement ou, à défaut, de la réduire à un minimum, dans un but en premier lieu fonctionnel et conjointement esthétique. Elle vise à (r)établir une vision binoculaire performante :

- sur la base d'une concordance sensorimotrice, si possible de correspondance rétinienne normale et d'orthophorie ou, à défaut, de correspondance rétinienne anormale et de microtropie stable;
- au moyen d'un minimum de temps opératoires (en moyenne inférieure à 1,5);
- en vue d'un résultat stable à long terme.

L'opération n'est qu'un temps du traitement du strabisme concomitant.

## Classification des strabismes concomitants

Les strabismes concomitants, définis au chapitre 3, sont l'expression d'une inadéquation basique de la vergence tonique; celle-ci se trouve dans l'incapacité d'assurer l'alignement des axes visuels et par conséquent de maintenir le lien binoculaire normal : le strabisme qui en résulte est convergent si la vergence tonique est excessive et divergent si elle est déficiente.

Les strabismes concomitants se présentent sous des formes cliniques différentes selon : l'âge de leur apparition, leur intermittence ou constance, leurs potentialités binoculaires et le sens de la déviation. Chaque forme correspond à une combinaison différente de ces caractéristiques (figure 18.1).

Joseph Lang, en rompant avec la classification de Worth fondée sur le facteur accommodatif, a montré, dès 1967, qu'il fallait différencier les strabismes à début précoce et ceux à début tardif en raison de leurs potentialités binoculaires différentes et, par suite, de leur pronostic thérapeutique différent [1–3]. En partant de cette distinction fondamentale qui vaut autant pour les strabismes convergents que divergents, A. Roth et C. Speeg-Schatz ont élaboré une classification globale des strabismes concomitants : celle-ci n'est possible qu'avec une double entrée, l'une selon l'âge auquel le strabisme est apparu avant ou après 2 ans et demi à 3 ans, portée en abscisse, et l'autre selon les potentialités binoculaires anormales ou normales, portée en ordonnée (figure 18.2) [4,5].

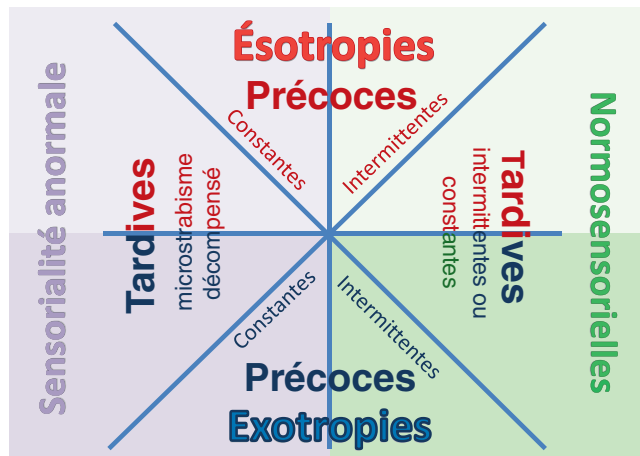


Fig. 18.1

Damier des caractéristiques des strabismes concomitants (sans tenir compte de la fréquence relative des différentes formes).

Source : A. Roth, G. Klainguti.



### Remarque

La distinction introduite par Lang est sans conteste l'une des contributions les plus marquantes du dernier tiers du xx<sup>e</sup> siècle à la strabologie.

## Strabismes à binocularité anormale

Le lien binoculaire normal ne peut s'établir ou se rompt en cas de strabisme permanent apparu au cours des deux ou trois premières années de la vie; les potentialités de vision binoculaire normale sont définitivement perdues.

À leur place, les strabismes précoces développent une binocularité anormale, à moins que celle-ci préexiste en cas de microstrabisme, décompensé ou non [6]. Cette adaptation binoculaire sur la base d'une correspondance rétinienne anormale s'établit d'elle-même par l'usage; elle ne peut pas être éduquée, ni rééduquée. Dans les suites opératoires elle est sous la stricte dépendance de l'angle résiduel : si l'angle reste inchangé, le sujet opéré tirera un bénéfice indiscutable de cette adaptation; il acquerra progressivement un certain degré de vision stéréoscopique, d'autant plus performante que l'angle résiduel est petit et stable [7]. Mais cette binocularité anormale s'affaiblira, si l'angle augmente à nouveau; elle est incapable d'assurer seule la stabilité motrice.

Pour que ce lien puisse atteindre un niveau de réelle efficacité, l'angle résiduel manifeste ne doit pas dépasser + 8 dioptries d'ésotropie ou – 4 dioptries d'exotropie dans l'horizontalité et 4 dioptries dans la verticalité, ainsi que Kitaoji et Toyama [8], Quéré *et al.* [7], Maruo *et al.* [9] et

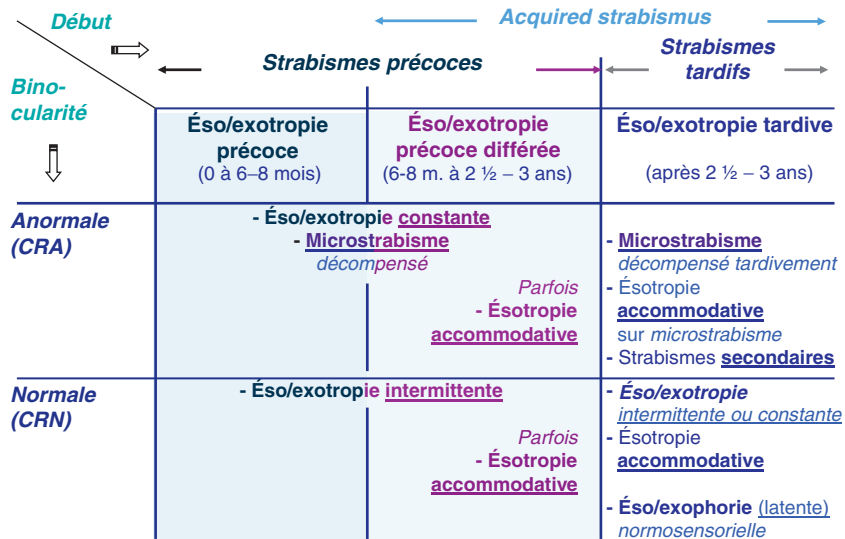


Fig. 18.2

Classification globale des strabismes concomitants à double entrée.

Âge de début du strabisme en abscisse et potentialités binoculaires en ordonnée; les strabismes précoces se subdivisent en strabismes précoces et strabismes précoces différés.

N.B. : le terme anglais *acquired* désigne tout ce qui n'était pas manifeste à la naissance, entre autres les strabismes apparus après l'âge de 6 à 8 mois, alors que le terme français *acquis* désigne un fait nouveau qui n'était pas présent à l'état latent au début de la vie (une uvéite, par exemple).

Source : A. Roth, C. Speeg-Schatz.

Kushner *et al.* [10,11] l'ont montré; mieux encore, il ne doit pas dépasser + 4 dioptries d'ésoptropie ou - 2 dioptries d'exotropie dans l'horizontalité et 2 dioptries dans la verticalité [12] (cf. chapitre 16).

Pour parvenir à ce résultat, l'intervention est toujours :

- *précédée* du port de la correction optique totale et du traitement de la dominance anormale – lui-même précédé au besoin de celui d'une amblyopie – afin d'obtenir une (*quasi*-)alternance spontanée;
- *suivie* d'une surveillance, avec réajustement régulier de la correction optique, pour tenir compte de l'évolution de l'amétropie et de l'angle résiduel; une postcure d'amblyopie est nécessaire, chaque fois qu'une amblyopie a dû être rééduquée.

Les ésoptropies qui débutent avant l'âge de 6 à 8 mois représentent les ésoptropies au sens restrictif du terme. Celles qui débutent entre 6 à 8 mois et 2 ans demi et 3 ans constituent des formes de transition de l'ésoptropie précoce entre la forme précoce au sens strict du terme et les strabismes normosensoriels tardifs : le tableau clinique est d'autant plus atténué que le début est plus tardif et que l'expérience d'une binocularité normale est plus profondément enracinée; les potentialités sensorielles restent cependant anormales. C'est pourquoi A. Roth leur a donné le nom d' « ésoptropies précoces différées » (figure 18.3) [4].

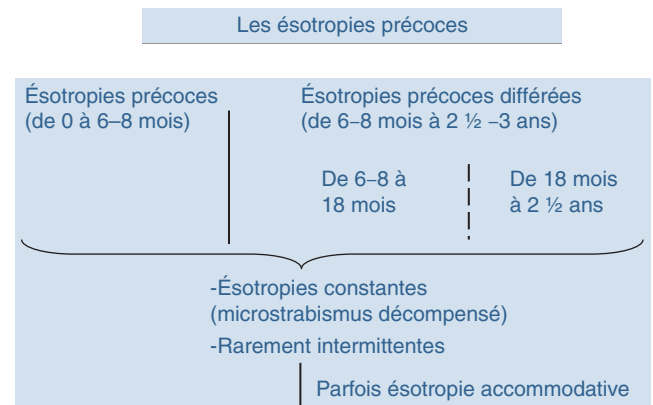


Fig. 18.3

Ésoptropies précoces au sens restrictif et les deux sous-groupes d'ésoptropies précoces différées.



### Complément

Cette forme peut être divisée, avec de Decker, en deux sous-groupes, selon que le strabisme est apparu entre 6-8 mois et 18 mois, d'une part, ou entre 18 mois et 2 ans et demi et 3 ans, d'autre part; il arrive, en effet, que des sujets du deuxième sous-groupe puissent récupérer une binocularité normale, alors que cela n'est jamais le cas pour ceux du premier sous-groupe [13].

## Strabismes normosensoriels

Les strabismes dits *normosensoriels* ont conservé une *vision binoculaire potentiellement normale*, sur la base d'une correspondance rétinienne restée normale; ce sont des strabismes éventuellement précoces, mais *restés intermittents*, ou des strabismes *constants, mais apparus tardivement*, après l'âge de 2 ans et demi à 3 ans, une fois passée la période sensible de la vision binoculaire [13,14]. Parmi eux, il faut distinguer deux groupes, physiopathologiquement différents : les strabismes dus à un déséquilibre de la vergence tonique, c'est-à-dire les hétérophories décompensées, convergentes ou divergentes, et les strabismes accommodatifs.

Dans l'un et l'autre cas, le traitement vise à rétablir au plus tôt l'utilisation permanente de la vision binoculaire normale. Cela implique nécessairement – outre la récupération de l'isoacuité et le retour à une dominance physiologique – le réalignement exact des axes visuels pour toute distance. Pour parvenir à ce résultat, l'étape chirurgicale est toujours :

- *précédée d'une étape préparatoire* de :
  - port de la correction optique totale,
  - déneutralisation,
  - au besoin, traitement d'amblyopie de l'œil dominé,
  - réduction la dominance anormale de l'œil dominant,
  - compensation de la déviation par des moyens optiques, prismes (*press-on*) ou verres progressifs, pour permettre sans délai l'utilisation permanente de la vision binoculaire normale;
- *suivie d'une étape de suivi postopératoire* pour s'assurer de l'utilisation permanente de la vision binoculaire normale, en la facilitant par le réajustement régulier de la correction optique, au besoin par l'adaptation de prismes, le maintien de verres progressifs ou en envisageant éventuellement une intervention complémentaire.

## Principes généraux du traitement

### Préparation préopératoire



#### À retenir

Le traitement des strabismes concomitants comporte quatre étapes successives d'égale importance, s'enchaînant logiquement :

- la prescription et le port de la correction optique totale;

- le maintien ou le rétablissement de l'alternance sensorimotrice (dont le traitement de l'amblyopie, s'il y a lieu);
- la correction chirurgicale de la déviation;
- le suivi postopératoire.

Les modalités du traitement, aussi bien médical que chirurgical, doivent être adaptées à chacune des formes particulières du strabisme.

Toute opération doit obligatoirement être préparée par les deux premières étapes du traitement.

Les résultats à atteindre préalablement à l'intervention envisagée sont :

- avoir maintenu ou récupéré l'*isoacuité*, en ayant prévenu ou, au besoin, traité l'amblyopie fonctionnelle (objectif prioritaire), afin d'égaliser l'*input* visuel provenant des deux yeux;
- avoir normalisé le *parcours accommodatif* (à zéro d'accommodation en fixation à l'infini) par le port de la correction optique totale de l'amétropie et, s'il y a lieu, de l'anisométrie, afin de désamorcer le spasme accommodatif et, par là, le spasme de convergence en cas d'ésotropie (figure 18.4), ou d'activer l'accommodation et, par-là, les

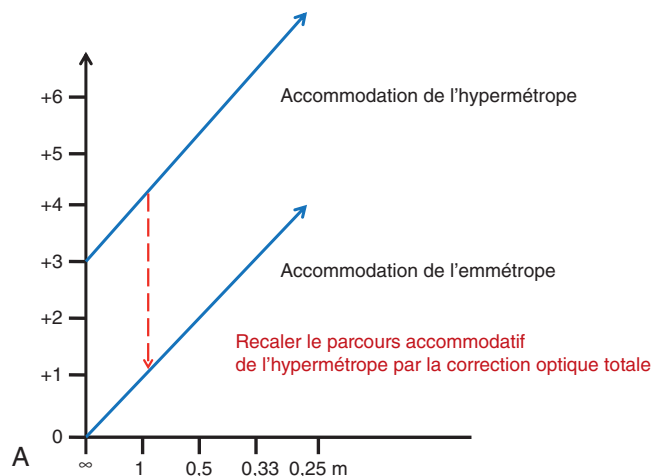


Fig. 18.4

Prescription et port de la correction optique totale : recalage le parcours à zéro d'accommodation en vision à l'infini (A) par le port de la correction optique totale (B).

vergences d'ajustement en cas d'exotropie et de myopie ou d'hypermétropie moyenne ou forte;

- avoir rétabli l'alternance spontanée, ou du moins réduit significativement la dominance unilatérale;
- avoir normalisé le jeu moteur, notamment l'abduction en cas d'ésotropie (au moyen de secteurs binasaux, par exemple);
- avoir évalué les composantes de la déviation strabique, c'est-à-dire l'angle minimum et l'angle maximum.

Ces résultats préalables sont les prérequis qui, avec le résultat postopératoire, assureront la stabilité du résultat final et permettront le (r)établissement d'une binocularité qui, même anormale, pourra être efficiente.

## Choix opératoires

La correction des strabismes concomitants recourt logiquement à trois types de procédés opératoires, selon leurs effets opératoires exposés au chapitre 4 :

- la chirurgie *conventionnelle* de recul et de plissement (ou résection) : terme sous lequel on entend aussi bien le recul ou le plissement bilatéral des muscles homonymes que l'opération combinée unilatérale; *elle permet de corriger l'angle de base*;
- la myopexie postérieure selon Cüppers : elle est le traitement de l'excès de convergence qu'elle freine; elle peut être associée à la chirurgie conventionnelle;
- l'injection de toxine botulique : *elle permet de réduire la déviation*; elle doit, au besoin, être suivie d'un temps complémentaire de chirurgie conventionnelle seule ou associée à la myopexie postérieure.

Chacun des trois procédés modifie la statique et la dynamique musculaires de façon précise, mais différente (cf. chapitre 4); c'est pourquoi ils ont des indications différentes; en particulier, la chirurgie conventionnelle et la myopexie postérieure sont complémentaires, mais ne sont pas interchangeables.

## Chirurgie conventionnelle

La chirurgie conventionnelle modifie avant tout le tonus de vergence et permet, ce faisant, de corriger la déviation strabique de base. Elle freine aussi, mais dans une moindre mesure, l'excès de convergence responsable de la variabilité de la déviation, que ce soit par le recul qui affaiblit le muscle hyperactif ou par le plissement ou la résection de son antagoniste qui renforce la contre-tension de ce dernier. Lorsque l'excès de convergence est quelque peu prononcé, la chirurgie conventionnelle ne parvient cependant pas à atténuer suffisamment la variabilité [15] (cf. chapitre 4).



### Remarque

*L'angle cible de la chirurgie conventionnelle est l'angle de base, au sens où nous l'entendons aujourd'hui, c'est-à-dire l'angle en vision de loin, sans intrusion des vergences accommodative et de proximité et des facteurs de variabilité (l'excès de convergence ou les mouvements compensateurs de Bielschowsky).*

La chirurgie conventionnelle classique vise à corriger seule le déséquilibre de la vergence tonique avec l'éventuelle part anatomisée du déséquilibre (l'angle minimum) et l'excès de convergence surajouté en cas d'ésotropie. C'est pourquoi son angle cible de référence est l'angle sans fusion de loin et de près (ou position de repos relatif, selon Bielschowsky), c'est-à-dire l'angle objectif mesuré à l'aide de prismes sous écran alterné, avec la correction totale de l'amétropie (l'angle maximum); cet angle «de base», au sens que lui donnait Bielschowsky, sert ici, en toute logique, de base au dosage opératoire de la chirurgie conventionnelle, selon la définition qu'en donne Kaufmann [16] : « Pour la strabologie classique, une hétérotropie et une hétérophorie avec modification de la position de repos relatif sont identiques. En conséquence, la normalisation de la position de repos relatif dans toutes les directions du regard et pour toutes les distances de fixation est le but essentiel de tout traitement. »<sup>1</sup>

La chirurgie conventionnelle seule s'avère en fait insuffisante pour contenir l'excès de convergence [17] ou expose à terme, si elle est majorée, à la divergence consécutive [18,19].



### Complément

*Il est bien établi aujourd'hui que le recul majoré des droits médiaux, c'est-à-dire de 6 mm ou plus, aboutit dans un fort pourcentage de cas à des divergences consécutives de grand angle. Ces reculs jugulent, dans l'immédiat, l'excès de convergence responsable de la variabilité de l'angle; mais cet excès s'atténuant avec le temps, laisse la voie ouverte à la divergence consécutive.*

## Myopexie postérieure associée à la chirurgie conventionnelle

À l'inverse de la chirurgie conventionnelle, la myopexie postérieure des droits médiaux – et, à un moindre degré, le cli-

<sup>1</sup> Cf. p. 53 de la référence [27].

vage musculaire – a pour effet principal de freiner l'excès de convergence. Ce faisant, elle modifie aussi le tonus de vergence, toutefois sans parvenir à l'équilibrer dans la plupart des cas; elle y parvient d'autant moins que l'angle minimum à corriger est plus grand et que, par ailleurs, le muscle concerné est moins extensible [5,20–22]. **Autrement dit, la chirurgie classique et la myopexie postérieure se complètent (cf. chapitre 4) : c'est pourquoi l'association des deux est la solution de choix pour le traitement des strabismes (le plus souvent des ésootropies, plus rarement des exotropies) avec excès de convergence.**



#### Remarque

Suivant Javal, les *angles cibles* de cette chirurgie sont d'une part l'*angle de base* (*minimum en cas d'ésootropie, maximum en cas d'exotropie*), évalué avec la correction totale de l'amétropie, avant tout corrigé par la chirurgie conventionnelle et d'autre part la *variabilité*, avant tout freinée par la myopexie postérieure selon Cüppers, dès lors que l'excès de convergence dépasse 10 dioptries.

Les opérateurs qui, comme Kaufmann, donnent un sens plus restrictif à la notion de variabilité ne procèdent pas autrement, lorsque la variabilité se manifeste sans sollicitation de l'accommodation; si elle l'est au contraire, ils corrigent d'abord l'angle sans fusion par la chirurgie conventionnelle; ce n'est que dans un deuxième temps opératoire qu'ils freinent une éventuelle variabilité résiduelle au moyen de la myopexie postérieure.

## Toxine botulique

La toxine botulique affaiblit l'action du muscle injecté; elle peut donc remplacer la chirurgie proprement dite pour le traitement des strabismes concomitants, en particulier pour celui des ésootropies précoces (cf. chapitre 13). Le traitement consiste à injecter le ou les muscles hyperactifs; des injections répétées peuvent être nécessaires (cf. références du chapitre 13).



#### À retenir

Le mode d'action de la toxine botulique ne correspond cependant pas au mécanisme physiopathologique de ces strabismes. Par ailleurs, même si la quantité injectée est *grosso modo* proportionnée à l'angle maximum, le traitement n'est pas véritablement dosable. Aussi est-il normal que les résultats

soient nettement plus dispersés que ceux de la chirurgie proprement dite et qu'un second temps opératoire, cette fois de chirurgie proprement dite, soit nécessaire dans un certain pourcentage de cas, soit à relativement brève échéance, de l'ordre d'une année, si l'angle reste important, soit dans un délai plus éloigné si l'angle résiduel est réduit, mais supérieur à 8 dioptries (c'est-à-dire supérieur à la limite supérieure admise pour qu'un résultat post-chirurgical soit satisfaisant).

Un ptosis temporaire apparaît dans les suites immédiates des injections dans environ 60 % des cas, d'autant plus souvent que la dose utilisée a été plus forte et que l'injection a été faite à un âge plus jeune; il peut être gênant dans l'immédiat, mais régresse spontanément.

L'injection de toxine botulique facilite le maintien ou la récupération de l'alternance en réduisant la composante spastique de la déviation; l'angle résiduel à opérer dans un deuxième temps sera plus petit, si la toxine a réduit la déviation.

Les petits angles résiduels, notamment lorsque le ou les muscles à traiter ont déjà été opérés à une ou plusieurs reprises, peuvent également bénéficier des injections de toxine botulique.

## Suivi et résultats postopératoires

### Résultats immédiats

Le résultat moteur immédiat est essentiel en lui-même pour s'assurer que le but visé a été atteint, mais il ne peut pas être considéré comme définitif. Les résultats immédiats vont inévitablement évoluer pendant un certain temps au cours duquel la tension des muscles va se réajuster et l'équilibre neuromusculaire se stabiliser. Il est de ce fait inapproprié de parler de tassement d'un résultat dans le sens d'une perte d'effet; la modification n'est que la conséquence de la résorption du « stress » neuromusculaire postopératoire.

### Résultats à long terme

Le résultat moteur « définitif » ne peut être valablement évalué qu'avec un recul minimum. Le recul nécessaire est de l'ordre de 2 ans; ce délai est à la fois suffisant pour que l'opération ait eu le temps de déployer tout son effet et insuffisant pour que l'évolution spontanée de l'équilibre oculomoteur ait pu modifier sensiblement le résultat.

Il en est de même du résultat sensoriel qui ne peut être acquis dans les suites immédiates de l'intervention; le nou-



veau lien binoculaire s'élaborera progressivement grâce à la plasticité neuronale selon les potentialités sensorielles pré-existantes [23].



### Complément

Chez le sujet strabique, la binocularité est altérée à partir de la couche 4B de l'aire V1. Le système visuel conserve cependant deux propriétés innées : celle de la vision simultanée et celle des mouvements conjugués. « L'expérience sensorielle peut changer la fonction des neurones corticaux (...) et en même temps, modifier les connexions neuronales au niveau des extrémités dendritiques (...) ce qui va conduire à long terme à un réajustement des circuits corticaux. » [24] Grâce à cette plasticité et à ce recyclage neuronal, le réaligement des axes visuels peut conduire, stimulé par la vision simultanée, au rétablissement progressif de connexions binoculaires horizontales au niveau de la couche 4B entre des colonnes de dominance, selon le cas, proches ou adjacentes.

Nous savons d'expérience que les performances sensorielles, la vision stéréoscopique en particulier, s'améliorent progressivement lorsque le résultat postopératoire reste dans les limites indiquées ci-dessus.

## Ésotropies précoces à binocularité anormale

Costenbader, en 1961, et Ciancia, en 1962, ont introduit le concept d'ésotropie essentielle de l'enfant. Lang, en 1967, a regroupé les caractéristiques cliniques de cette forme particulière de strabisme concomitant sous le nom de « syndrome du strabisme précoce » (*frühkindliches Schielensyndrom*) [1,25,26].

Dans son expression complète l'ésotropie précoce comprend un début, plus ou moins soudain, avant l'âge de 6 à 8 mois, d'un strabisme à grand angle peu ou pas variable, alternant ou non, en fixation croisée avec limitation de l'abduction et torticolis, incyclotorsion de l'œil fixateur et persistance d'une asymétrie du nystagmus optocinétique; à ces signes peuvent s'ajouter un nystagmus latent – manifeste, une déviation verticale en adduction vers le haut ou le bas et une déviation verticale dissociée (DVD).

Cette description est cependant trop statique, car le tableau clinique est en fait évolutif : tous les signes énumérés ci-dessus ne sont pas présents simultanément, notamment pas au début du strabisme ; les signes initiaux changent progressivement et d'autres apparaissent avec le temps.

C'est vrai en particulier pour deux aspects essentiels :

- l'ésotropie précoce est initialement alternante ; mais elle peut basculer plus ou moins rapidement, parfois en l'espace de quelques jours, vers la dominance unilatérale ; celle-ci représente une évolution péjorative qui conduit dans plus de 50 % des cas à l'amblyopie fonctionnelle unilatérale ;
- l'angle strabique est de nature variable et change avec le temps : il est, en fait, variable dès le début, soit d'abord intermittent, soit absent au moment du réveil de l'enfant ; la fixation croisée se relâche progressivement, ce qui laisse apparaître de façon évidente la variabilité et émerger l'angle minimum ([figure 18.5](#)) [27].

## Âge opératoire

Le choix du moment opératoire fait encore l'objet de discussions passionnées ; il dépend souvent plus des conditions socio-économiques régionales que de faits cliniques vérifiés.



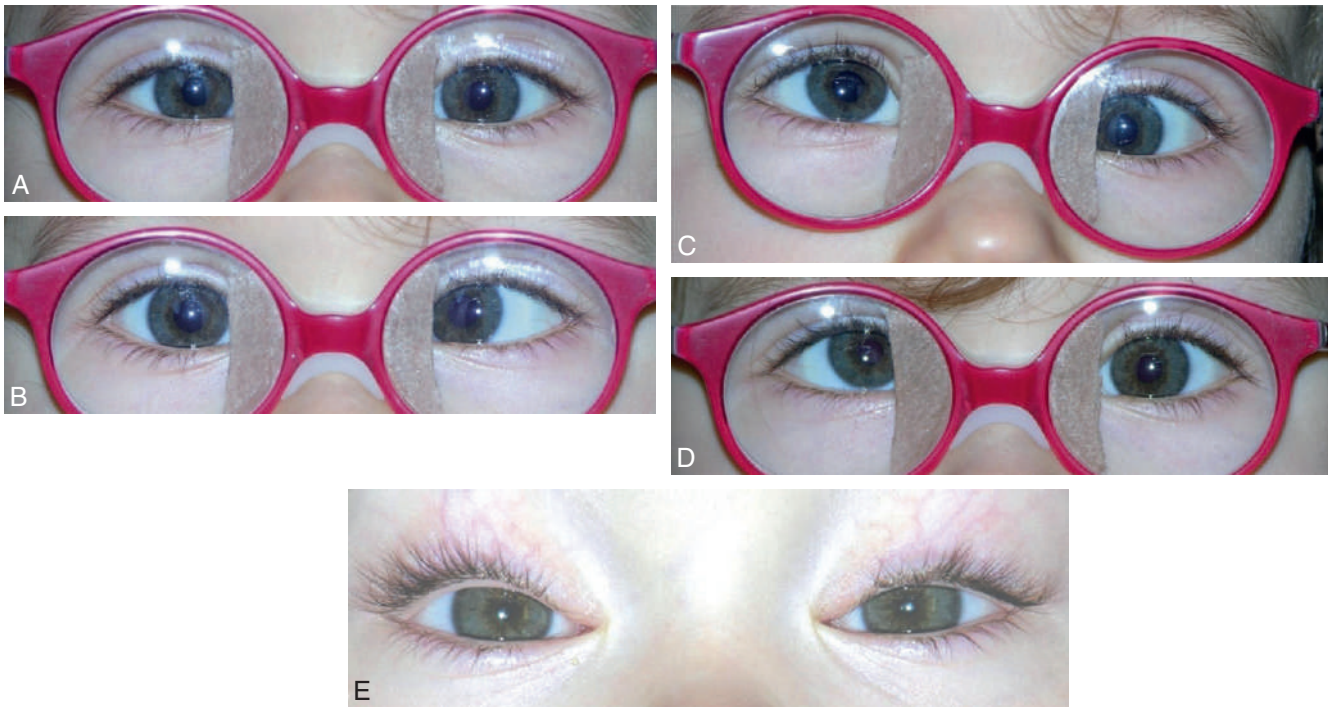### Complément

L'étude européenne ELISSS a comparé les résultats binoculaires atteints à l'âge de 6 ans chez des enfants ayant présenté une ésotropie précoce au sens strict du terme, les uns ayant été opérés avant l'âge de 24 mois, les autres après l'âge de 32 mois : elle n'a pas montré, tous arguments confondus, de différence probante entre les deux groupes [28]. Qu'en aurait-il été pour des enfants opérés entre 24 et 32–36 mois ?

En réalité, la seule question déterminante est celle du bénéfice pour l'enfant ; ce bénéfice est à comprendre de manière globale, en tenant compte à la fois des données générales et des données particulières de chaque enfant. L'âge optimum est celui qui réunit le maximum d'avantages et le minimum d'inconvénients.

Le choix du moment opératoire dépend en fait d'un faisceau d'arguments ([figure 18.6](#)) [5,20,22]. Beaucoup de ceux-ci plaident pour une opération entre l'âge de 20 à 24 mois au plus tôt, et l'âge de 36 à 40 mois ; à cet âge en effet :

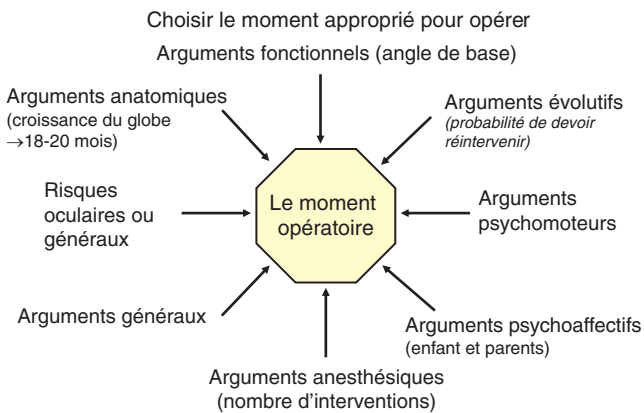
- la croissance des globes oculaires est achevée (sauf pour le segment postérieur qui s'accroîtra de 1 mm encore jusqu'à l'adolescence) ;



**Fig. 18.5**

L'angle strabique est de nature variable.

A. Angle de base (minimum). B. Angle maximum, œil droit dominant fixant. C. Angle maximum avec torticollis dû à l'incyclotorsion de l'œil gauche dominé fixant. D. Angle maximum œil gauche fixant, tête droite. E. Position en convergence symétrique des yeux sous anesthésie.



**Fig. 18.6**

Le choix du moment opératoire résulte d'un faisceau d'arguments (voir texte).

- toutes les composantes du déséquilibre oculomoteur ont eu le temps de se révéler; l'angle minimum a eu le temps d'émerger; l'« anatomisation » de la déviation reste modérée;
- la situation oculomotrice est peu évolutive; les résultats moteurs réservent de ce fait un minimum de déconvenues; les résultats binoculaires qui en découlent restent probants; la probabilité de devoir réintervenir est relativement faible;

- l'enfant est la plupart du temps coopérante; il peut être examiné avec toute la précision voulue; il est possible de mener à bien la préparation préopératoire, de fonder la stratégie opératoire sur des données mesurées et de suivre aisément l'évolution postopératoire;
  - un échange verbal peut s'engager avec l'enfant au sujet de son intervention; le choix du moment est décidé en accord avec les parents en fonction de leur attente et de la situation familiale ainsi que des enjeux qu'on leur explique.
- Il faut tenir compte :
- de l'avis de l'anesthésiste (notamment aussi dans la perspective de réinterventions éventuelles);
  - de l'état général de l'enfant;
  - des risques généraux et locaux oculaires.

Le report de l'intervention à l'âge de 2 à 3 ans impose une attente qui peut paraître longue; elle est en fait le seul inconvénient véritable. Peut-on lui imputer un certain retard de développement psychomoteur de l'enfant ? Si cela est le cas, ce retard est inapparent chez l'enfant traité, notamment équipé de sa correction optique et de secteurs binasaux; on ne peut qu'être frappé par la rapidité avec laquelle l'enfant le rattrape au lendemain l'intervention.

Les résultats cliniques démontrent qu'à cet âge le lien binoculaire s'établit de façon optimale compte tenu des potentialités sensorielles; il le sera aussi à un âge plus avancé, à la condition nécessaire et suffisante que l'angle résiduel reste inférieur aux limites indiquées ci-dessus et qu'il soit stable [7,8,11,29].



### Complément

Avant l'âge de 20 à 24 mois, les globes oculaires n'ont pas atteint leur dimension définitive, l'intervention se fait sur une situation oculomotrice encore évolutive (il n'est pas exceptionnel de voir une ésoptropie précoce passer spontanément en exotropie vers l'âge de 2 ans [30]); l'opération ne résout pas tous les problèmes : il n'est pas sûr qu'elle écarte entièrement le risque d'amblyopie fonctionnelle; il n'est nullement démontré qu'elle améliore le résultat binoculaire; il est certain, en revanche, qu'elle n'empêche pas l'apparition d'un déséquilibre des muscles obliques, ni d'une DVD; plus l'opération est précoce, plus le risque de devoir réintervenir est grand.

Le moment choisi pour l'injection de toxine botulique est plus précoce, dès la fin de la première année; l'âge moyen au moment de la première injection est de 17 mois pour C. Speeg-Schatz.

Rien n'empêche d'opérer une ésoptropie à un âge plus avancé, soit par choix de l'opérateur ou des parents, soit pour un enfant pris en charge plus tardivement. Il est en fait possible d'opérer ou de réopérer la plupart des sujets adolescents ou adultes, en s'assurant de l'absence de risque de diplopie. À tout âge, le but de l'opération est d'abord fonctionnel [31].

De façon générale, il est souhaitable que le problème oculomoteur soit réglé avant l'entrée de l'enfant à l'école primaire et préférable qu'il le soit avant l'âge de 12 à 13 ans. Au-delà de cet âge, il existe un risque de diplopie post-opératoire durable; mais il est infime si le sujet utilise son angle minimum sans diplopie, ce que confirme un examen sensoriel bien conduit.

Le moment le plus opportun pour l'intervention chez un enfant handicapé psychomoteur atteint de strabisme dépendra de son développement général, en prenant l'avis des éducateurs, et de l'amélioration à attendre du redressement des axes visuels et/ou de la stabilisation des yeux en cas de nystagmus associé.

## Préparation préopératoire

Le port de la correction optique totale est le point de départ du traitement préopératoire. L'*occlusion partielle permanente par secteurs binasaux*, symétriques ou asymétriques selon les cas, est préférable à l'occlusion, la pénalisation optique ou l'atropinisation alternée pour exercer l'abduction en même temps que l'alternance, s'opposer au spasme permanent des droits médiaux et réduire la contracture de ces muscles [32]. Elle facilite l'évaluation de l'angle minimum qui représente l'une des données essentielles, puisque c'est à partir d'elle qu'est calculé le dosage de chirurgie conventionnelle (cf. chapitre 7).



### Complément

Le port de prismes n'est, en revanche, d'aucune utilité; il est en effet impossible d'obtenir une coopération bifovéolaire du fait de l'anomalie de correspondance rétinienne. Il est difficile de tirer des conclusions précises des variations de l'angle sous prismes.

Le traitement préopératoire doit aboutir aux résultats indiqués ci-dessus (cf. p. 318) : isoacuité, (quasi-)alternance spontanée, récupération de l'abduction, émergence de l'angle minimum (figure 18.7).

## Choix opératoires

### Angles cibles

L'angle de base d'une ésoptropie précoce est l'angle en vision de loin, avec la correction optique totale, sans intrusion des vergences accommodative et de proximité, ni des mouvements compensatoires : il correspond ici à l'angle minimum; l'angle maximum résulte de l'excès de convergence (figure 18.8). Le premier est à corriger par la chirurgie conventionnelle, le second par la myopexie postérieure.

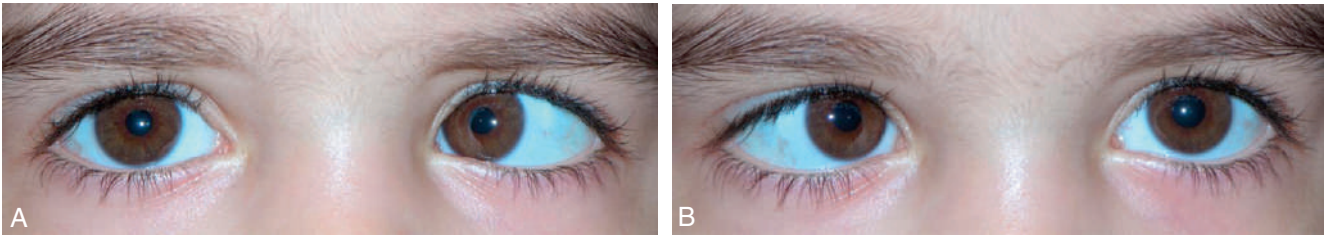
### Chirurgie conventionnelle

La valeur de l'angle de base (minimum) peut être très différente d'un cas à l'autre, entre 0° et plus de 12°, avec un maximum de fréquence entre 3 et 10° (figure 18.9); c'est pourquoi il est le plus souvent nécessaire, en plus de la myopexie postérieure, de pratiquer un recul uni- ou bilatéral du droit médial ou une opération combinée unilatérale.

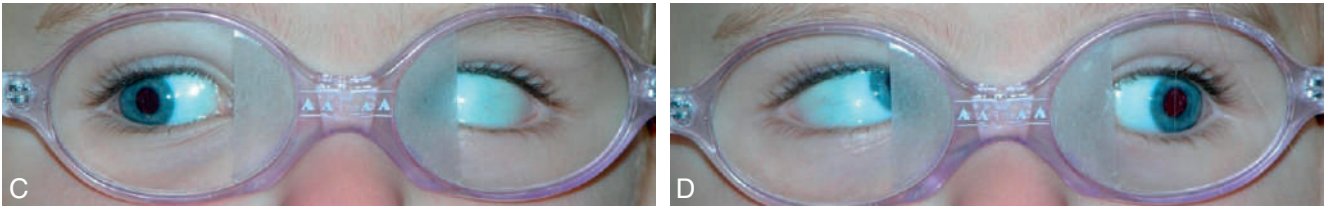
Le dosage est calculé en fonction de l'angle minimum (cf. *infra*); il doit en outre tenir compte de la position des



• L'alternance spontanée (occlusion alternée, secteurs binasaux)



• La récupération de l'abduction (réduction du spasme des droits médiaux)



• L'émergence de l'angle de base

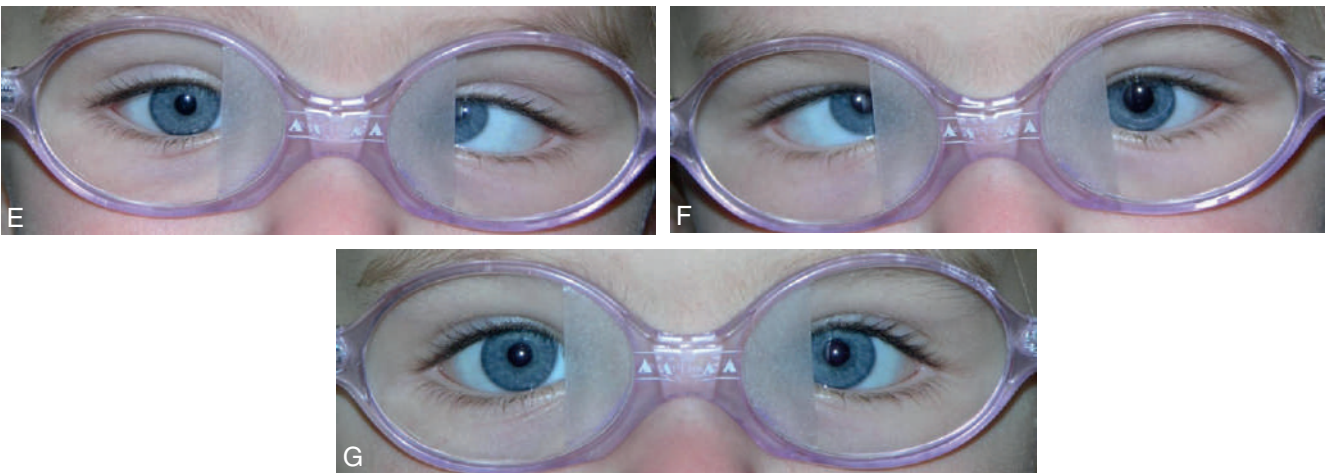


Fig. 18.7

Résultats à obtenir avant l'opération.

A et B. La (quasi-)alternance spontanée (occlusion alternée, secteurs binasaux). C et D. Récupération de l'abduction (réduction du spasme des droits médiaux). E à G. Émergence de l'angle de base (minimum).

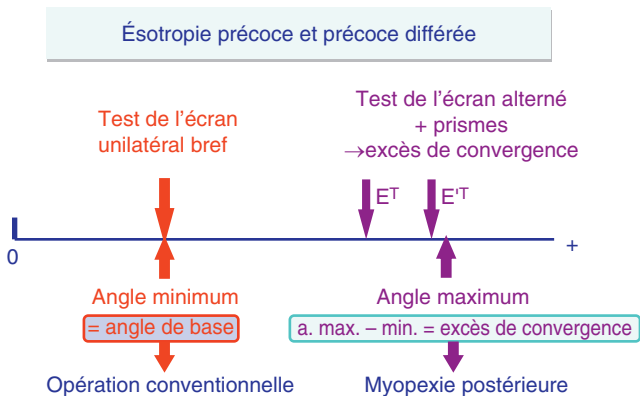


Fig. 18.8

La déviation strabique des ésoptopies précoces et précoces différées se décompose en angle de base (minimum) et en excès de convergence; le premier est à corriger par la chirurgie conventionnelle, le second par la myopexie postérieure.

Valeur de l'angle de base en termes de fréquence

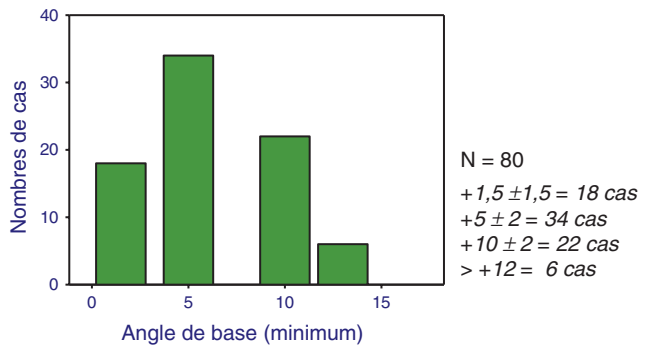


Fig. 18.9

Valeur de l'angle de base (minimum) en termes de fréquence (échantillon de 80 cas d'ésoptopie précoce).

yeux sous anesthésie [33] et de la différentielle d'extensibilité musculaire [12,34]. C'est certainement le point le plus délicat, car l'angle minimum postopératoire, mais aussi l'efficacité de la myopexie postérieure, autrement dit le résultat à long terme, dépendront dans une large mesure du dosage effectué.

## Myopexie postérieure bilatérale

La différence entre l'angle maximum et minimum dépasse le plus souvent 10 dioptries, si l'angle minimum a été recherché avec l'attention nécessaire; c'est pourquoi il est en règle générale nécessaire de pratiquer une myopexie postérieure bilatérale [5,21,22, 35–39] (cf. chapitres 3 et 4).

La plupart des opérateurs l'effectuent d'emblée des deux côtés au cours du premier temps opératoire, et lui associent, selon l'angle minimum, un recul bilatéral ou unilatéral du droit médial.

A. Péchereau préfère procéder en deux temps, opérer un côté d'abord, en associant à la myopexie une opération combinée unilatérale, et, si nécessaire, l'autre côté dans un second temps.

D'autres, enfin, effectuent un premier temps de chirurgie conventionnelle, suivi, au besoin, d'une myopexie bilatérale dans un second temps; une myopexie unilatérale est rarement suffisante et provoque une incomitance horizontale [16].

Le dosage de chirurgie conventionnelle associée à la myopexie postérieure sera déterminant pour le résultat lointain; c'est pourquoi il est nécessaire de s'y arrêter un peu plus longuement.



### Complément

La suggestion de A. Péchereau, reprise par A. Roth et C. Speeg-Schatz, était de mesurer de façon systématique l'extensibilité des quatre droits horizontaux : en connaissant la différence entre les extensibilités des muscles antagonistes droit médial et droit latéral, c'est-à-dire la *différentielle d'extensibilité*, de chaque œil, il devient possible d'ajuster au mieux le dosage de la chirurgie conventionnelle [12] : cf. chapitre 7. (L'extensibilité du droit médial et celle du droit latéral sont, en effet, des variables indépendantes; elles ne sont pas corrélées entre elles : c'est pourquoi la valeur de l'une n'est significative qu'en fonction de la valeur de l'autre, sauf en cas d'anomalie musculaire de nature mécanique, de bride par exemple.) C'est pourquoi nous allons montrer dans ce qui suit comment raisonner en termes de *différentielle d'extensibilité*.

## Dosage du recul associé à la myopexie postérieure

Le recul global pour les deux droits médiaux, associé à la myopexie postérieure bilatérale, sera de 0,45 fois la valeur de l'angle minimum (cf. chapitre 7).

Ce dosage est réparti de façon égale ou non entre les deux droits médiaux selon la position, symétrique ou asymétrique, des yeux sous anesthésie; en cas d'asymétrie, le recul sera plus important du côté de l'œil resté le plus convergent ou le moins divergent, et moindre de l'autre côté.

Il est ajusté en fonction de la différentielle d'extensibilité de chaque œil, mesurée au moyen du test d'élongation musculaire (TEM) : si la différentielle est normale, on s'en tient au dosage calculé; si elle est positive, le dosage est augmenté; si elle est négative, il est diminué (cf. tableau 7.12); en cas d'asymétrie droite – gauche, le dosage peut éventuellement être entièrement reporté sur l'œil pour lequel la différentielle d'extensibilité est la plus positive [12,34].

- Si l'angle minimum est *inférieur* à 5° (dosage global calculé < 2 mm) :
  - et qu'il persiste une légère convergence de l'un ou des deux yeux sous anesthésie et/ou que la différentielle d'extensibilité est légèrement positive de l'un ou des deux côtés, le recul global doit être d'au moins 2 mm, pour tenir compte en outre de l'allongement de trajet que la myopexie postérieure impose au muscle [40,41];
  - et que les yeux se redressent ou passent en divergence sous anesthésie et/ou que la différentielle d'extensibilité est normale, voire négative, il faut s'abstenir de reculer les droits médiaux.
- Si l'angle minimum est *supérieur* à 15° (dosage global calculé > 7 mm), l'un ou plus souvent les deux yeux restent en convergence sous anesthésie et la différentielle d'extensibilité est positive des deux côtés; le dosage doit être augmenté en conséquence, toutefois sans jamais dépasser 4,5 à 5 mm par muscle.

Lorsque les yeux sont en divergence sous anesthésie et que la différentielle d'extensibilité est négative, il faut parfois renforcer l'un ou les deux muscles par un plissement proportionnel à la divergence et à la différentielle d'extensibilité, pour prévenir une divergence consécutive.

Parfois les données peropératoires sont asymétriques au point que l'on trouve d'un côté un œil en divergence sous anesthésie et une différentielle d'extensibilité normale ou négative, et de l'autre côté un œil resté en convergence et une différentielle d'extensibilité positive; il convient alors de n'ajouter de geste de chirurgie conventionnelle que du côté de l'œil resté en convergence, selon l'importance de l'angle minimum, soit un recul du droit médial, soit une opération combinée des droits horizontaux.



### **Myopexie postérieure bilatérale et opération combinée unilatérale**

La myopexie postérieure *bilatérale* peut être associée à une opération combinée unilatérale plutôt qu'au recul bilatéral du droit médial. Elle est nécessairement effectuée sur l'œil le plus convergent ou le moins divergent sous anesthésie; le dosage est calculé sur la base de 1,5° par millimètre opéré; il est ensuite réparti entre le droit médial et le droit latéral, ajusté selon la différentielle d'extensibilité, et réduit d'un tiers pour le droit médial en raison de l'effet statique de la myopexie postérieure.

### **Myopexie postérieure unilatérale**

Lorsque le déséquilibre oculomoteur est plus ou moins symétrique, la myopexie unilatérale est souvent insuffisante pour freiner l'excès de convergence. Elle introduit en outre une incomitance droite – gauche, difficile à éliminer.

En revanche, certains strabismes de l'adulte, remontant à l'enfance et n'ayant pas été opérés parce qu'ils étaient peu prononcés, sont en général unilatéraux, avec un angle variable; ils sont peu apparents en vision de loin, mais deviennent visibles et gênants en vision de près. Or, il est assez fréquent que ce soit paradoxalement l'œil dominant qui reste le plus, ou seul, convergent sous anesthésie; c'est donc lui qui induit l'excès de convergence de l'autre œil : il convient alors de reculer le droit médial de l'œil dominant et de pratiquer la myopexie postérieure (au besoin associée à un recul) sur le droit médial de l'œil strabique.

Elle peut être utile chez l'enfant pour faciliter la rééducation d'une amblyopie strabique à fixation excentrique [42].

### **Suivi et résultats postopératoires**

La qualité et la stabilité à *long terme* des résultats obtenus grâce à cette stratégie en un seul temps opératoire ou en deux temps, si tel a été le choix, ont été confirmées par plusieurs études récentes [29,36, 40, 43, 44].

### **Résultats immédiats**

Le *résultat recherché* est cependant rarement immédiat [29,45].

Au lendemain de l'intervention, les yeux peuvent être en légère divergence du fait d'une certaine impotence des droits médiaux et l'adduction être plus ou moins limitée et douloureuse; cette surcorrection régresse en général rapidement.

Il arrive que la divergence immédiate persiste et même augmente au cours des premiers mois, pour passer par un

maximum 6 mois après l'intervention; mais elle régresse ensuite progressivement; la déviation résiduelle revient spontanément dans les limites voulues au bout de 12 à 18 mois. Plus rarement elle est d'emblée importante, mais régresse aussi spontanément dans les mêmes délais.

À l'inverse, les yeux peuvent rester en micro-ésotropie; mais celle-ci tend souvent à diminuer au cours de l'année qui suit si elle est inférieure à 8 dioptries; si elle est supérieure, elle aura très peu de chances de régresser spontanément.

### **Résultats à long terme**

Dans plus de 80 à 90 % des cas, l'angle minimum est réduit à une micro-ésotropie ou exotropie et la variabilité reste latente, dans les limites souhaitées et il n'apparaît pas d'incomitance associée manifeste; seul peut persister une limitation de l'adduction extrême, au-delà de 30 à 35°; elle n'est aucunement gênante : le résultat est bon ou satisfaisant (figures 18.10A à C). Les résultats obtenus par une opération très précoce ne sont aucunement meilleurs [46].

Une binocularité anormale concordante s'instaure progressivement, à condition que rien ne lui fasse obstacle, que ce soit un angle de base résiduel supérieur aux valeurs indiquées ci-dessus, une variabilité manifeste résiduelle, une déviation verticale manifeste même légère, et/ou une hyperaction des muscles obliques inférieurs ou supérieurs, associée ou non à une incomitance alphabétique en V ou en A : elle est angle-dépendante (figures 18.10D et E) [29,47].



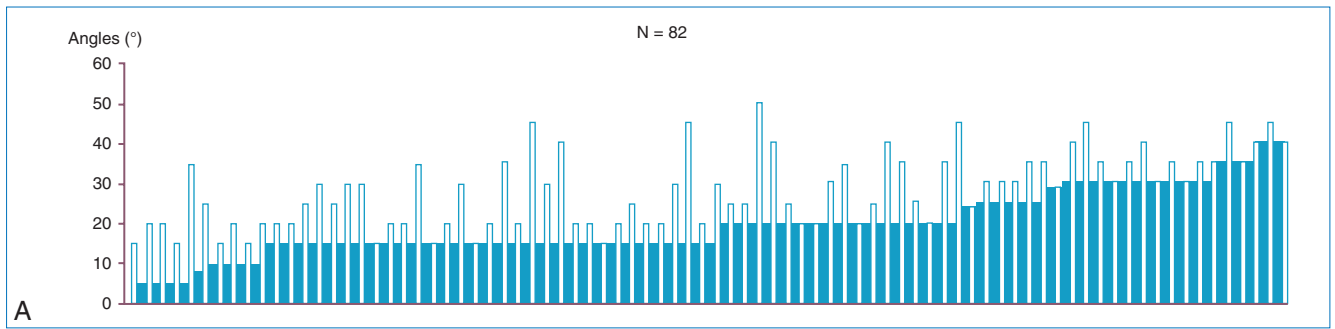
### **Complément**

Il arrive parfois qu'en cas d'ésotropie précoce différée apparue après l'âge de 2 ans, on ait la bonne surprise de voir la binocularité normale réapparaître, sans que rien n'ait permis de le prévoir. Il faut la laisser se consolider, sans jamais chercher à la stimuler autrement qu'en optimisant régulièrement la correction optique.

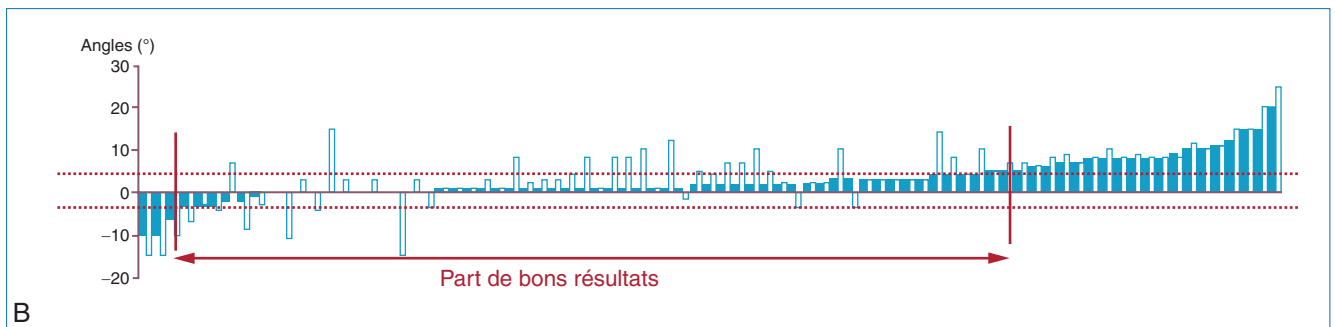
### **Reprises opératoires nécessaires**

Il peut être nécessaire de réintervenir à relativement brève échéance de quelques mois pour *compléter* le premier temps opératoire, en cas de déviation verticale en adduction devenue plus manifeste ou pour corriger une sous-correction, ou, à plus long terme, pour corriger une réciproque ou un strabisme divergent consécutif, ou rarement une DVD.

## Angles préopératoires (minimaux et maximaux)



## Angles postopératoires (minimaux et maximaux)



■ Angle min.  
□ Angle max.

## Résultats postopératoires

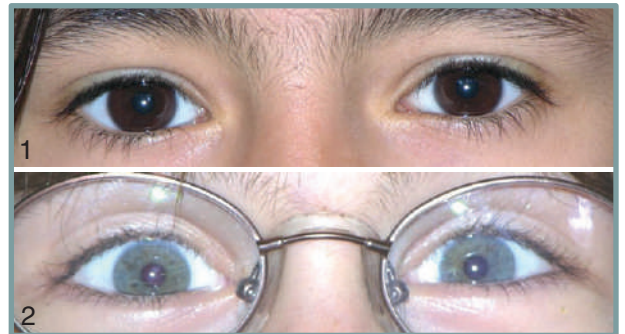
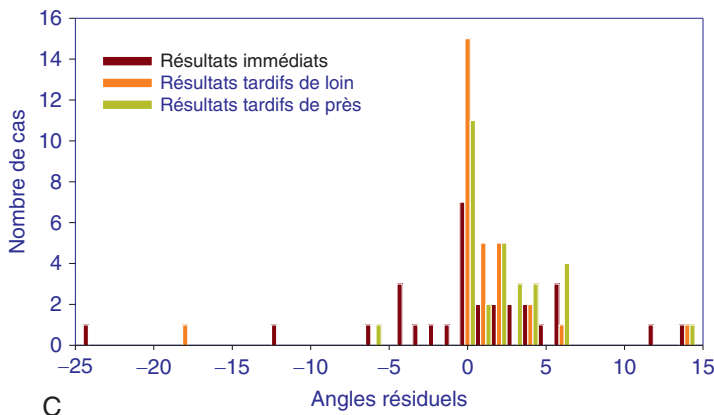
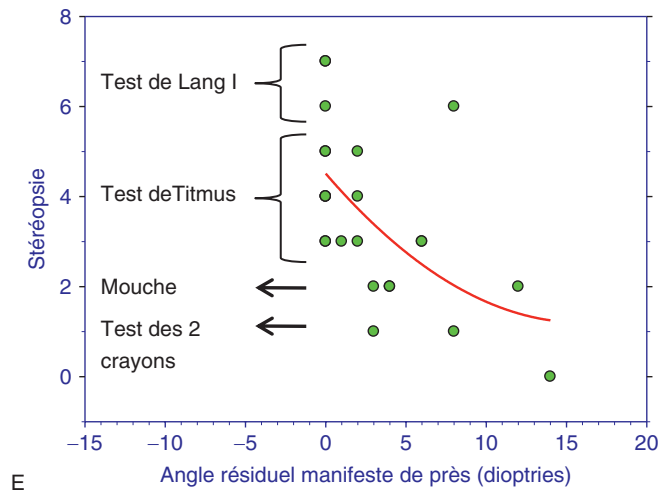
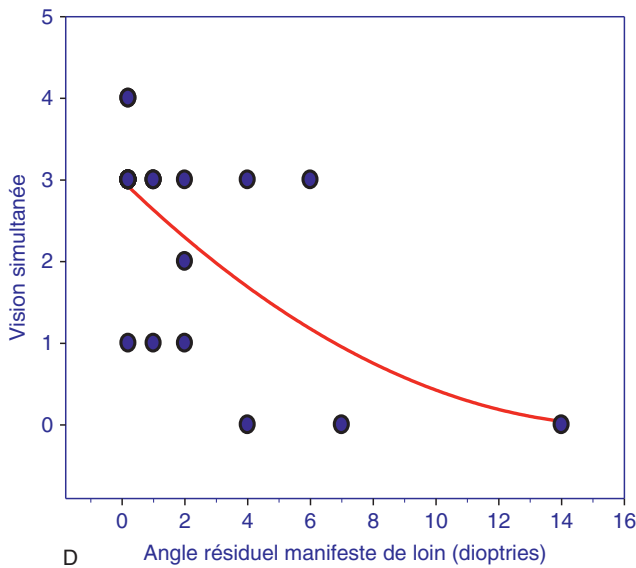


Fig. 18.10

Résultats à court et long termes.

A et B. État initial et résultats à long terme (G. Klainguti). C. Résultats moteurs immédiats et à long terme de loin et de près avec 2 à 7 ans de recul d'une série de 30 cas : cas de guérison (1), cas de bon résultat (2) (A. Roth).



**Fig. 18.10**

(Suite)

D et E. Résultats sensoriels : vision simultanée et stéréopsie de la même série.

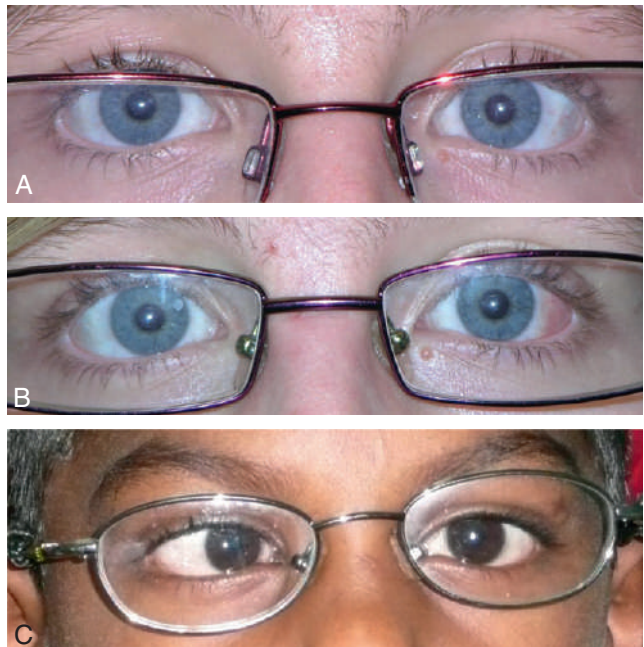
Sources : Hôpital ophtalmique de Lausanne (figures A et B) et Hôpital de la Tour, Meyrin/Genève (figures C, D, E).

### Ésotropies résiduelles ou récidivantes

Une sous-corrrection à angle stable est due à un dosage insuffisant du recul des droits médiaux ou de l'opération combinée unilatérale (cf. figures 16.5C et D). Elle peut être minimale, mais cependant fonctionnellement et esthétiquement gênante et justifier une correction chirurgicale (figures 18.11A et B).

Selon l'angle résiduel et selon ce qui a été fait précédemment, le résultat peut être complété soit par un renforcement de l'un ou des deux droits latéraux, soit par une opération combinée sur les droits horizontaux de l'œil non opéré ou n'ayant eu qu'une myopexie postérieure. Il faut cependant se rappeler que la première intervention potentialise la seconde. De manière générale, il n'est pas urgent d'opérer une petite sous-corrrection, à moins qu'elle n'ait tendance à s'accroître; il nous arrive parfois d'attendre pour cela l'âge de 5 à 8 ans. Il est cependant utile de le faire pour des raisons fonctionnelles de vision binoculaire (même anormale), de confort visuel et d'esthétique.

La persistance d'une ésotropie à angle variable se voit lorsque la myopexie postérieure n'a pas été placée suffisamment loin en arrière et/ou que le recul du droit médial n'a pas été suffisant, ou lorsqu'une myopexie postérieure unilatérale s'avère insuffisante; en pareil cas, la première intervention doit être reprise et/ou complétée. Un temps chirurgical doit être envisagé de la même manière lorsque les injections de toxine botulique n'ont pas permis d'obtenir un résultat dans les limites souhaitées [48] (cf. chapitre 16).



**Fig. 18.11**

Ésotropies résiduelles ou récidivantes.

A et B. Micro-ésotropie résiduelle limite de 8 à 10 Δ, fonctionnellement et esthétiquement gênante, corrigée par un plissement de 6 mm du droit latéral gauche (30<sup>e</sup> jour postopératoire). C. Récidive de l'ésotropie à angle variable chez un enfant n'ayant pas porté la correction de son hypermétropie moyenne.

La récurrence de l'ésotropie à angle variable survient lorsque les passages scléaux migrent vers l'avant; parfois la récurrence peut survenir de façon très soudaine, au point de pouvoir être datée au jour près : elle est alors due au lâchage d'un ou des deux fixations postérieures par rupture des passages scléaux [5,21]. La part de la traction musculaire qui tend à arracher la myopexie postérieure est d'autant plus grande, et par conséquent aussi le risque de migration ou de rupture des passages scléaux, que l'œil reste davantage en convergence dans les suites opératoires. C'est ce qui peut se passer lorsque la correction optique n'est pas portée (figure 18.11C).

Dans un cas comme dans l'autre, il faut réintervenir sans trop attendre, vérifier les deux myopexies postérieures, les replacer à la bonne distance, en veillant à ce que les nouveaux passages scléaux soient de bonne qualité et que la sangle ou les points de fixation ne soient ni trop serrés, ni trop lâches, et compléter au besoin le recul musculaire, selon l'angle minimum et l'extensibilité musculaire [49].



### Complément

Lors de telles reprises opératoires, on constate parfois que l'insertion des droits médiaux, précédemment reculés, s'est déplacée d'un ou plusieurs millimètres supplémentaires vers l'arrière; la réinsertion reste cependant solide et parfaitement rectiligne; cela permet d'exclure qu'elle ait été initialement défectueuse. Il est plus probable que ce déplacement soit l'effet de la traction particulièrement puissante d'un muscle hypo-extensible. C'est pourquoi le dosage doit être augmenté lorsque la différentielle d'extensibilité est positive.

### Exotropies consécutives [50]

La persistance au-delà de 18 mois ou la survenue d'une *exotropie consécutive* est relativement rare, et plus rare encore qu'elle dépasse 10 à 15 dioptries (figures 18.12A et B); une telle surcorrection persistante est toujours due à un surdosage de la chirurgie conventionnelle en raison soit :

- d'un recul des droits médiaux qui a été trop important, notamment lorsque les yeux étaient peu convergents ou redressés sous anesthésie et la différence d'extensibilité de ces muscles était normale, voire négative;
- d'un plissement ou d'une résection excessive du droit latéral, en cas d'opération combinée unilatérale, notamment lorsque l'extensibilité de ce muscle était paradoxalement diminuée ( $> -2$  mm);

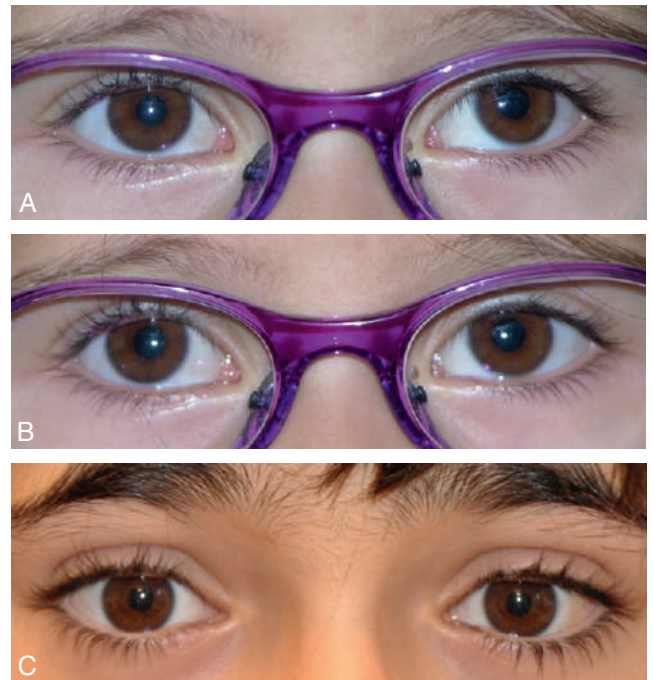


Fig. 18.12

Enfant opérée à l'âge de 3 ans d'ésotropie précoce (myopexie postérieure et recul bilatéral du droit médial de dosage global de 5 mm).

A et B. Les yeux restaient en exotropie maximum de  $18^\circ$  œil droit et œil gauche fixant avec un recul postopératoire de près de 3 ans.

C. Un recul bilatéral de 5 mm du droit latéral a été effectué; avec un recul de 6 mois, les yeux sont en orthoposition de loin et de près, avec vision simultanée de loin et de près aux verres striés de Bagolini et vision stéréoscopique de niveau C aux figures du test de Wirt.

- d'une action ayant porté sur trois, voire quatre droits horizontaux, lorsque la myopexie postérieure des droits médiaux a été effectuée en deux temps, d'un côté d'abord, de l'autre côté ensuite.

Nous avons pour principe de ne pas réintervenir en pareil cas avant un délai postopératoire de 2 ans. L'intervention consiste alors en un recul des droits latéraux, symétrique ou asymétrique, en tenant également compte de ce qui a été fait précédemment (recul bilatéral des droits médiaux ou opération combinée unilatérale); ce recul, de  $1,0^\circ$  par millimètre opéré<sup>2</sup>, est réparti entre les deux muscles selon la position des yeux sous anesthésie et ajusté en fonction de l'extensibilité de chacun des muscles; il ne doit jamais être excessif, pour éviter que les yeux ne basculent à nouveau en ésotropie.

2 L'efficacité est légèrement majorée du fait de la réduction de la contre-tension du droit médial sous l'effet de la myopexie postérieure.



*Incomitances résiduelles ou apparues secondairement*

Cf. p. 346.

**Suivi et résultats postopératoires de la chirurgie conventionnelle seule**

Contrairement à ceux de la chirurgie associant la myopexie et la chirurgie conventionnelle, les résultats de la chirurgie conventionnelle seule ou majorée sont souvent satisfaisants dans l'immédiat, parfois après une surcorrection passagère; mais à moyen et long terme, le taux de récurrences (plus souvent précoces ou à moyen terme) ou de surcorrections (à moyen ou long terme) est ici significativement plus élevé et dépasse les 50 %. L'utilité de sutures ajustables, au lieu d'un dosage précis, est ici illusoire étant donné que le résultat final n'est pas immédiat [51].

Le strabisme résiduel ou récidivant garde le plus souvent un angle variable [17]. Il est alors nécessaire de pratiquer une myopexie postérieure des deux droits médiaux et de compléter la correction de l'angle minimum par un geste supplémentaire de chirurgie conventionnelle.

Le strabisme divergent consécutif résulte de l'affaiblissement des droits médiaux, en particulier par des reculs majorés [18,19,52] (figure 18.13). Avec le temps, la tension passive restante de ces muscles n'est plus compensée par

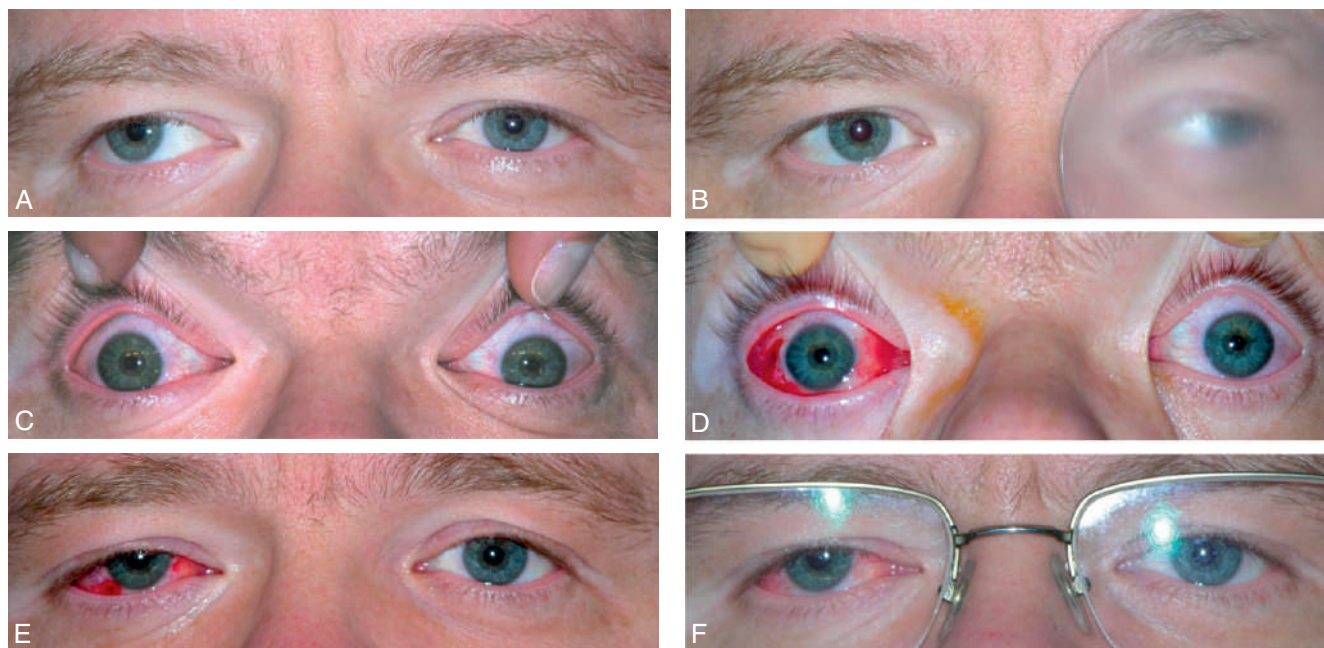
l'excès de convergence; celle des droits latéraux devient alors prépondérante; elle finit par induire une contracture qui rendra ces derniers hypo-extensibles. Dans les suites d'une opération combinée unilatérale, la divergence consécutive peut également résulter du raccourcissement du droit latéral (par résection ou plissement).

La stratégie opératoire consiste avant tout à rééquilibrer les droits horizontaux, en premier lieu ceux de l'œil où le déficit relatif du droit médial et/ou la tension excessive du droit latéral sont les plus prononcés, et qui présentent souvent un certain degré d'impotence; celle-ci se manifeste par :

- une limitation, parfois légère mais significative, de l'adduction;
- une déviation plus grande de l'autre œil, lorsque l'œil impotent fixe (c'est-à-dire par un angle secondaire);
- une divergence plus marquée sous anesthésie.

Ce droit médial doit être réavancé ou plissé à partir de sa nouvelle insertion, et le droit latéral, reculé; dans la mesure où l'un ou les deux muscles ont déjà été opérés, le résultat postopératoire est moins prévisible; c'est pourquoi il peut être utile de recourir à des sutures ajustables sur le muscle, latéral ou médial, le moins extensible.

Si l'angle diminue fortement en vision rapprochée par rapport à l'angle en fixation à 5 ou 50 m, il peut être nécessaire de compléter l'intervention par une myopexie postérieure du droit médial, pour éviter le retour de l'excès de convergence.



**Fig. 18.13**

Exotropie consécutive.

A et B. La divergence est légèrement plus marquée lorsque l'œil droit fixe. C. L'œil droit est légèrement plus divergent que le gauche sous anesthésie. D. État en fin d'intervention. E et F. Contrôle au lendemain de l'opération (J1) et au 14<sup>e</sup> jour postopératoire (J14).



## Strabismes secondaires ou sensoriels

Les strabismes secondaires à une malvoyance ou une cécité unilatérale de cause organique, ou à une amblyopie fonctionnelle non rééducable sont convergents chez les jeunes enfants et, le plus souvent, divergents à un âge plus avancé. Opérés, ils ne restent pas indéfiniment stables en raison même du déficit visuel. C'est pourquoi il est préférable de différer l'intervention jusqu'à l'adolescence. Au-delà, en revanche, ces strabismes peuvent être opérés ou réopérés à tout âge, par la chirurgie conventionnelle sur l'œil malvoyant, associée à une myopexie postérieure du droit médial en cas d'ésodéviations si la déviation est très instable.

## Ésotropies normosensorielles ou ésophories décompensées

Les strabismes convergents normosensoriels ou ésotropies normosensorielles [5,14,53,54], appelés classiquement *ésophorie décompensée*, résultent d'un excès de la vergence tonique, resté masqué jusqu'à l'âge de 30 à 36 mois au moins, *malgré* l'excès du tonus vergentiel du début de la vie.

Une ésophorie peut se décompenser à tout âge; à partir de quel âge à son début a-t-elle des chances de rester normosensorielle? Le cas présenté dans l'encadré ci-dessous nous apporte la réponse.

### Cas clinique

C.G. a présenté une ésotropie constante vers l'âge de 2 ans et demi. Elle a été amenée en consultation à l'âge de 2 ans et 9 mois et équipée aussitôt de sa correction optique. La compensation prismatique a été mise en place 1 mois plus tard et a montré que sa vision binoculaire était restée normale. L'enfant a été opérée à l'âge de 3 ans (myopexie postérieure et recul des deux droits médiaux). Un an plus tard elle gardait une ésophorie de 1 dioptrie de loin et était orthophorique de près; elle voyait deux figures sur trois du test stéréoscopique de Lang.

Si le strabisme est *intermittent* [13,53], il se présente sous la forme d'une ésophorie restant compensée en vision de loin, mais décompensée en vision de près : la vergence fusionnelle qui *compense* le déséquilibre de la vergence tonique, c'est-à-dire l'angle de base, en vision de loin, est débordée par la vergence accommodative et n'arrive plus

à maintenir le parallélisme des axes visuels en vision de près; c'est ce que Wieser [55] a appelé le « pseudo-excès de convergence ». En d'autres termes, ce n'est pas le strabisme – car le déséquilibre de la vergence tonique est permanent –, mais *la compensation de la déviation strabique qui est intermittente*.

Si le strabisme est permanent, aucune compensation n'est ou n'est plus possible, ou du moins suffisante, pour redresser les axes visuels, ne serait-ce que par intermittence (figures 18.14A et B).



### Complément

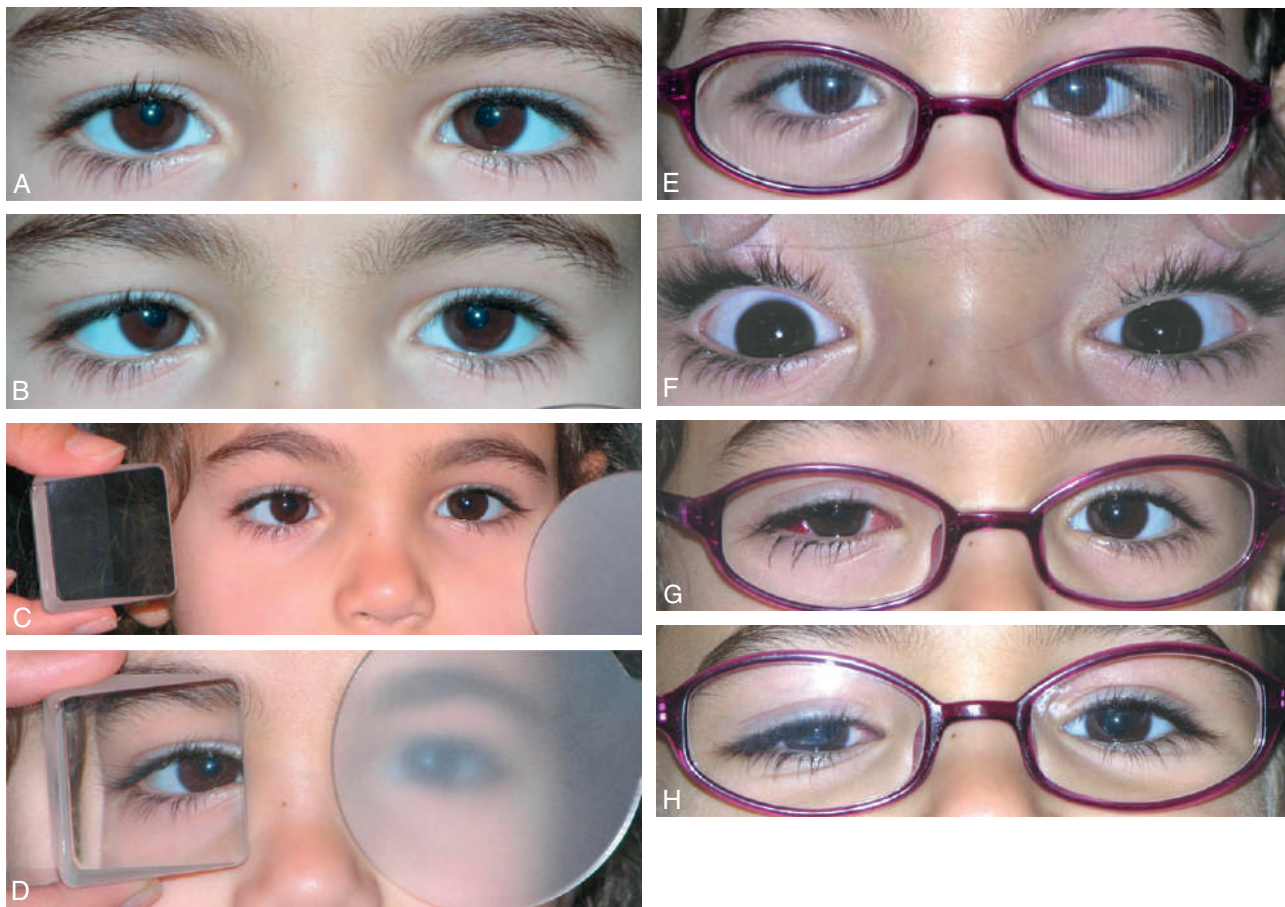Il faut différencier cette forme de strabisme du microstrabisme décompensé; ce n'est pas toujours aisé : Wieser a montré que certains cas qui se présentent, avant l'intervention, comme des microtropies décompensées, s'avèrent en fait, après l'intervention, être des ésophories normosensorielles décompensées [56]; l'inverse peut également se produire, en particulier dans des cas qui gardent une certaine instabilité sous prismes avant l'intervention.

L'angle maximum correspond en principe à l'angle de base. En réalité, dès que le parallélisme oculaire est rompu, un excès de convergence peut s'ajouter au déséquilibre de la vergence tonique et majorer la déviation, même si le strabisme est normosensoriel. À l'inverse, des mouvements compensateurs, même si leur effet n'est que partiel, peuvent réduire la déviation; c'est pourquoi l'angle minimum peut aussi bien être inférieur à l'angle de base (figure 18.15). Les mesures d'angle habituelles ne permettent donc pas de connaître avec certitude l'angle de base, au sens défini plus haut (cf. chapitre 5), que le strabisme soit intermittent ou constant; le test d'occlusion avec prisme simultané fournit par contre une évaluation plus juste (figures 18.14C et D).

## Traitement prismatique préparatoire

Une ésophorie *décompensée* nécessite en règle générale une correction chirurgicale; celle-ci est précédée d'une compensation prismatique préparatoire.

La compensation de la déviation au moyen de prismes à base temporale peut être mise en place aussitôt que le sujet s'est adapté aux verres correcteurs dont il a besoin, en fait au bout de très peu de jours. La puissance prismatique prescrite doit d'emblée compenser la déviation de façon optimale, c'est-à-dire ne laisser subsister que la plus



**Fig. 18.14**

Ésotropie normosensorielle tardive chez une enfant âgée de 6 ans.

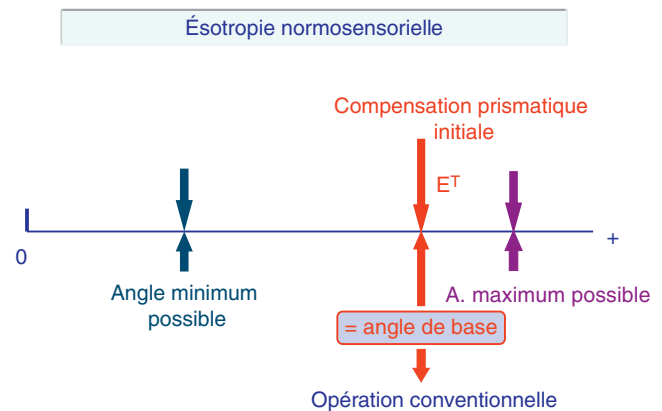
A et B. Déviation strabique œil droit et œil gauche fixant. C et D. Mesure de l'angle au test d'occlusion avec prisme simultané.

E. Compensation prismatique totale préopératoire. F. Position des yeux sous anesthésie : œil droit en convergence de 3-4°, œil en divergence de 5°, d'où une opération combinée unilatérale à droite. G et H. Résultat postopératoire au lendemain de l'opération (J1) et au 10<sup>e</sup> jour postopératoire (J10).

petite hétérophorie possible au test d'occlusion unilatérale, parfois avec une légère incomitance loin – près irréductible (figure 18.14E).

**Remarque**

La puissance de la compensation prismatique *initiale* indique, de manière bien plus sûre que toutes les autres mesures, la *valeur de l'angle de base* résultant du déséquilibre de la vergence tonique; elle retient au mieux l'intrusion aussi bien des mouvements compensateurs que de l'excès de convergence.



**Fig. 18.15**

La déviation strabique des ésotropies normosensorielles est variable pour deux raisons opposées : les mouvements compensateurs et l'excès de convergence.

Cette première compensation peut cependant s'avérer rapidement insuffisante; en effet, avec les prismes, l'excès de convergence prend progressivement le pas sur les mouvements compensatoires; en pareil cas, on doit augmenter la puissance prismatique au fur et à mesure, afin que la déviation reste toujours entièrement compensée. Mais à la différence de ce qui se passe lorsque la correspondance rétinienne est anormale, on finit toujours par atteindre une puissance prismatique qui compense totalement le déséquilibre de la vergence tonique et l'excès de convergence surajouté, et avec laquelle la vision binoculaire reste stable.

Cette puissance finale pourrait être portée indéfiniment, mais habituellement le port des prismes est relayé au bout de 2 à 3 mois par l'intervention prévue, qu'il aura préparée.

## Âge de l'intervention et stratégie opératoire

Une ésoptropie normosensorielle peut être opérée à tout âge; elle doit l'être *au plus tôt dans le cours du strabisme*, pour restaurer l'usage de la vision binoculaire normale dans les délais les plus brefs, en prenant cependant le temps de la préparation prismatique. Si le cas se présente, ces strabismes sont à opérer dès l'âge de 3 ans.

De manière générale, la chirurgie conventionnelle de recul et de plissement unilatéral ou de recul bilatéral des droits médiaux permet d'obtenir le réalignement des axes visuels (figure 18.14F). Le résultat peut être initialement instable en vision de près, mais se stabilise spontanément au cours l'année qui suit; à défaut, il peut être complété par une myopexie postérieure bilatérale.

Toutefois lorsque l'ésoptropie s'est décompensée avant l'âge de 3 ans ou 3 ans et demi, et/ou lorsque l'ésoptropie s'accompagne d'un excès de convergence (ésoptropie normosensorielle de base doublée d'une ésoptropie accommodative, cf. figure 18.17), il est préférable d'associer d'emblée une myopexie postérieure, en règle générale bilatérale, à la chirurgie conventionnelle.

À l'inverse, la myopexie postérieure est à éviter chez l'adulte, car elle provoque une divergence gênante, avec diplopie, dans les versions horizontales; celle-ci finit par s'atténuer, mais au bout d'une année seulement.

La valeur de la compensation prismatique initiale indique la valeur de l'angle de base à corriger par la chirurgie conventionnelle et sert de base au calcul du dosage opératoire; le dosage du ou des reculs des droits médiaux doit tenir compte de la myopexie postérieure éventuelle (cf. chapitre 7).

## Résultats et suites opératoires

La qualité des résultats immédiats et leur stabilité à long terme confirment le bien-fondé de cette stratégie (figures 18.14G et H). Une légère surcorrection immédiate latente ou manifeste, intermittente ou constante, régresse en général spontanément.

La persistance ou la récurrence d'une ésoptropie à angle stable est due à un dosage insuffisant de l'opération combinée unilatérale ou du recul des droits médiaux; elle nécessite la reprise sans délai du port des prismes compensateurs à base temporale; ceux-ci, moins puissants que précédemment, peuvent être maintenus jusqu'au moment du deuxième temps opératoire, 6 mois à 1 an plus tard. Le premier temps est complété, selon le cas, soit par une opération combinée sur les droits horizontaux de l'œil non opéré, soit par un renforcement de l'un ou des deux droits latéraux, en se rappelant que la première intervention potentialise la seconde.

Il peut persister une éso-déviations à angle variable après un premier temps de chirurgie conventionnelle uniquement ou après une myopexie postérieure unilatérale, ou encore en cas de migration vers l'avant ou de lâchage de points de myopexie. Dans l'un et l'autre cas, la reprise immédiate du traitement prismatique préopératoire est nécessaire; elle peut être maintenue jusqu'au deuxième temps opératoire. Celui-ci peut être effectué au plus tôt 6 mois après le premier temps; il consiste à reprendre et/ou compléter la première intervention.

Parfois une incomitance verticale, résiduelle ou apparue secondairement, peut nécessiter une reprise opératoire.

Un strabisme divergent consécutif est le résultat d'un dosage opératoire excessif. En pareil cas, il faut réduire ce qui a été fait précédemment.

## Strabismes accommodatifs

Les strabismes qui sont classiquement regroupés sous le nom générique de strabismes accommodatifs ont un point commun : la déviation strabique dépend de l'effort d'accommodation : en l'absence d'accommodation, les yeux sont soit en orthoposition, soit en microtropie; l'effort d'accommodation provoque une éso-déviations à partir de l'orthoposition, ou l'augmente à partir d'une microtropie; en d'autres termes, l'angle de base de ces strabismes est soit nul (et la binocularité normale), soit minimale (et la binocularité anormale) [56–60]. Il faut distinguer :

- les strabismes accommodatifs *réfractifs* – réfractifs purs (anciennement dits typiques) liés à l'amétropie;

- les strabismes accommodatifs *par excès de convergence*, normo-accommodatifs ou hypo-accommodatifs, non liés à l'amétropie;
- les strabismes accommodatifs *mixtes*, réfractifs et par excès de convergence (anciennement dits atypiques).

Les strabismes accommodatifs peuvent apparaître dès l'âge de 6 mois; mais ils sont souvent d'apparition plus tardive et restent alors normosensoriels. Ils peuvent également avoir un microstrabisme pour point de départ [57].

Les strabismes qualifiés de « partiellement accommodatifs » ne sont pas autre chose que des strabismes à « composante accommodative », partiellement réfractifs et/ou partiellement par excès de convergence (*cf. infra*)!

## Strabismes accommodatifs réfractifs

Les strabismes accommodatifs *réfractifs* sont le plus souvent convergents, liés à une hypermétropie non corrigée; sans correction, le sujet est hyperaccommodant et, de ce fait, convergent en vision de loin et de près; mais ils peuvent aussi bien être divergents, liés alors à une myopie non corrigée; sans correction, le sujet est hypo-accommodant et, de ce fait, divergent en vision de près. Dans cette forme pure le rapport de la convergence accommodative à l'accommodation (CA/A) est normal; la déviation est *entièrement corrigée*, de loin et de près, par le port de la correction optique totale de l'amétropie. *Ces strabismes ne relèvent donc pas de la chirurgie oculomotrice*. Il suffit de réajuster périodiquement la puissance des verres de lunettes ou des lentilles de contact portés.

Toutefois, il arrive qu'au bout de quelques années, la fusion devienne incertaine et que le strabisme finisse par échapper à la correction optique totale; il cesse alors d'être purement réfractif: il prend la forme d'un strabisme partiellement réfractif et/ou avec excès de convergence; la correction totale de l'amétropie laisse persister une déviation résiduelle de loin et de près ou de près seulement. Dans ce dernier cas, la correction optique doit être complétée par une addition pour vision de près, faute de quoi la vision binoculaire serait compromise; à terme une intervention doit être envisagée [56,58–60].

Que proposer à un sujet porteur d'un strabisme accommodatif réfractif qui, devenu adolescent ou adulte, souhaite de plus en plus ardemment retirer ses lunettes, au moins par intermittence, sans pour autant se mettre à loucher de manière manifeste? À l'âge considéré, l'hypermétropie modérée non corrigée peut effectivement être encore tolérable, en dehors du travail en vision de près.

La proposition la plus raisonnable est la correction par lentilles de contact; celle-ci a en outre l'avantage de soulager l'ef-

fort accommodatif. Une opération ayant pour but d'augmenter légèrement la contre-tension opposée aux droits médiaux par un plissement modéré, de 5 ou 6 mm au plus, d'un ou des droits latéraux peut être envisagée; mais il n'est pas certain qu'elle n'ait pas d'inconvénient à moyen ou long terme.

La chirurgie réfractive, à condition de garantir des résultats stables à long terme, est une solution alternative envisageable.

Les strabismes accommodatifs partiellement réfractifs, sans excès de convergence, sont exceptionnels; ils sont à corriger selon les techniques de la chirurgie conventionnelle sur la base de l'angle minimum qui persiste sous correction optique totale de l'amétropie.

## Strabismes accommodatifs par excès de convergence

Les strabismes accommodatifs par excès de convergence normo-accommodatifs ont un rapport CA/A augmenté; ils ont été divisés par Costenbader [61] en deux sous-groupes selon le pouvoir d'accommodation :

- les strabismes accommodatifs par excès de convergence, normo-accommodatifs;
- les strabismes accommodatifs hypo-accommodatifs.

Ces strabismes ne comportent pas de déviation en vision de loin (ou tout au plus un microstrabisme), mais uniquement une déviation en vision de près; ils ne présentent donc pas de déséquilibre de la vergence tonique. L'hypermétropie est variable d'un sujet à l'autre; elle est le plus souvent faible; sa correction n'influence guère ou pas la déviation. Celle-ci ne peut être compensée par l'addition de prismes pour la vision de près; elle est, en revanche, corrigée par une addition sphérique pouvant aller jusqu'à + 3,0 ou + 3,5 dioptries, selon le cas.

Le traitement immédiat consiste donc à prescrire à ces sujets l'addition la plus faible qui élimine entièrement la déviation en vision de près; cette addition est portée sous la forme de verres progressifs (décentrés de 4 mm vers le haut chez le jeune enfant); on s'assure que la déviation est effectivement éliminée pour toutes les distances de fixation. Cette correction peut être portée indéfiniment. Mais en rétablissant l'usage permanent de la vision binoculaire, elle prépare aussi à l'intervention que les sujets eux-mêmes, ou leurs parents, finissent en général par demander, pour retourner au port de verres monofocaux ou pouvoir se passer de lunettes. Parfois, il est possible de réduire progressivement l'addition pour la vision de près, sans compromettre l'alignement des axes visuels.

La stratégie opératoire la plus appropriée est à l'évidence la myopexie postérieure des droits médiaux, éventuellement associée à un recul pour compenser l'allongement du trajet imposé aux muscles: il est globalement de 2 à 4 mm,



réparti de façon symétrique ou asymétrique entre les deux muscles selon la différentielle d'extensibilité; on s'abstient de tout recul si les yeux sont en divergence sous anesthésie et si le ou les muscles sont hyperextensibles (cf. chapitre 7).

Les résultats postopératoires sont excellents dans l'immédiat; ils restent stables avec le recul de plusieurs années.

Il peut arriver cependant que le strabisme récidive, nécessitant le retour aux verres progressifs; il est alors probable que la myopexie postérieure s'est déplacée vers l'avant ou a lâché de l'un ou des deux côtés; une révision et une nouvelle myopexie sont nécessaires. Si la variabilité de la déviation est jugulée, mais qu'il s'est installé une petite ésoptropie résiduelle de loin et de près, le recul musculaire a été insuffisant; cette ésoptropie peut être compensée par le port de prismes ou corrigée par un plissement d'un ou des deux droits latéraux. S'il apparaît, au contraire, une divergence consécutive, le recul musculaire a été excessif; cette exotropie peut être corrigée par un recul d'un ou des deux droits latéraux.

Les strabismes accommodatifs hypo-accommodatifs sont dus à un parcours accommodatif trop court compte tenu de l'âge du sujet, avec un temps de latence accommodatif augmenté, qu'on appelle « presbytie juvénile ». Les sujets qui en sont atteints ne pourront jamais se passer d'une addition pour la vision de près; les verres progressifs compensent leur insuffisance accommodative, en même temps qu'ils leur évitent la déviation en vision de près. Une opération créerait une insuffisance de convergence, sans améliorer le parcours accommodatif. C'est pourquoi ces sujets ne doivent pas être opérés [62].

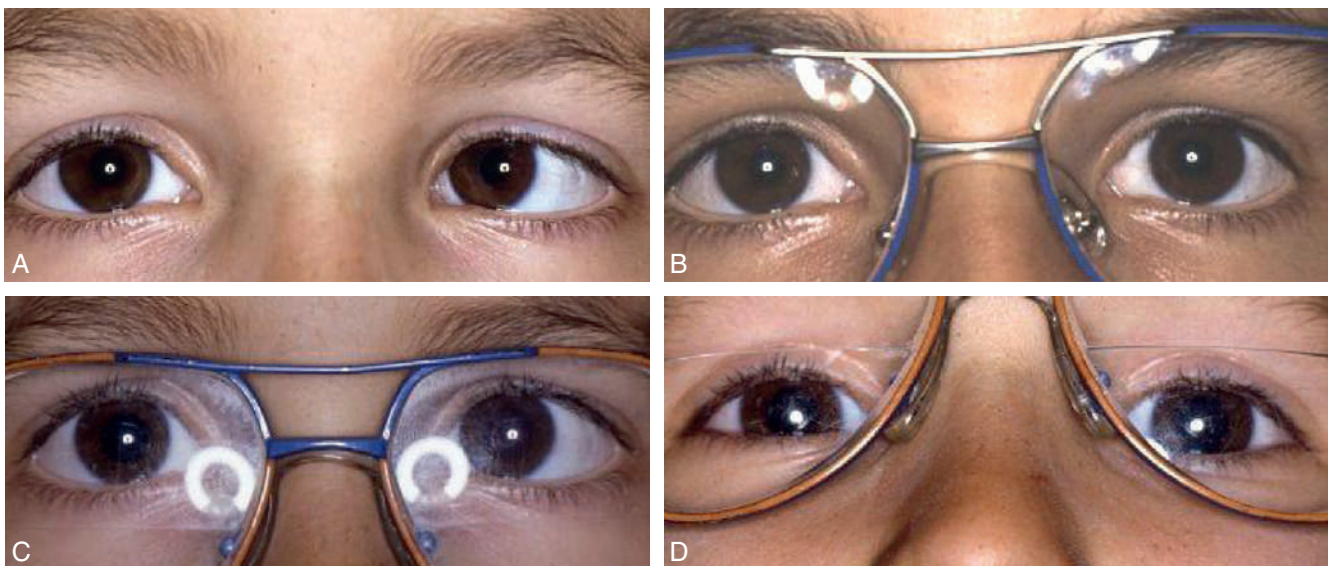
## Strabismes accommodatifs mixtes

Les formes *mixtes* des strabismes accommodatifs, à la fois réfractives et par excès de convergence, sont les plus fréquentes; la part réfractive de la déviation est corrigée, mais de loin seulement, par le port de la correction optique totale de l'amétropie; les sujets gardent, malgré cette correction, une éso-dévi-ation en vision de près; la part de la déviation due à l'excès de convergence, avec rapport CA/A augmenté, relève de la même stratégie thérapeutique que celle du strabisme accommodatif par excès de convergence seul (figure 18.16).

En cas de strabisme accommodatif invétéré chez l'adulte, la déviation a eu le temps de s'anatomiser et, souvent alors, d'un côté plus que de l'autre; l'usage de la binocularité normale est compromis; lorsque l'un des yeux est dominant, la déviation de cet œil est plus grande quand on oblige l'œil dominé à fixer. En pareil cas, il est nécessaire de privilégier le recul du droit médial de l'œil dominant, inducteur de la déviation de l'œil dominé.

## Strabismes partiellement accommodatifs

En fait, un strabisme accommodatif avec excès de convergence peut être associé à une exotropie de base (exotropie primitive intermittente avec excès de convergence, cf. *infra*). De même, il peut être associé à une ésoptropie de base (figure 18.17) lorsqu'il est partiellement ou non réfractif, c'est-à-dire que la correction optique totale de l'amétropie

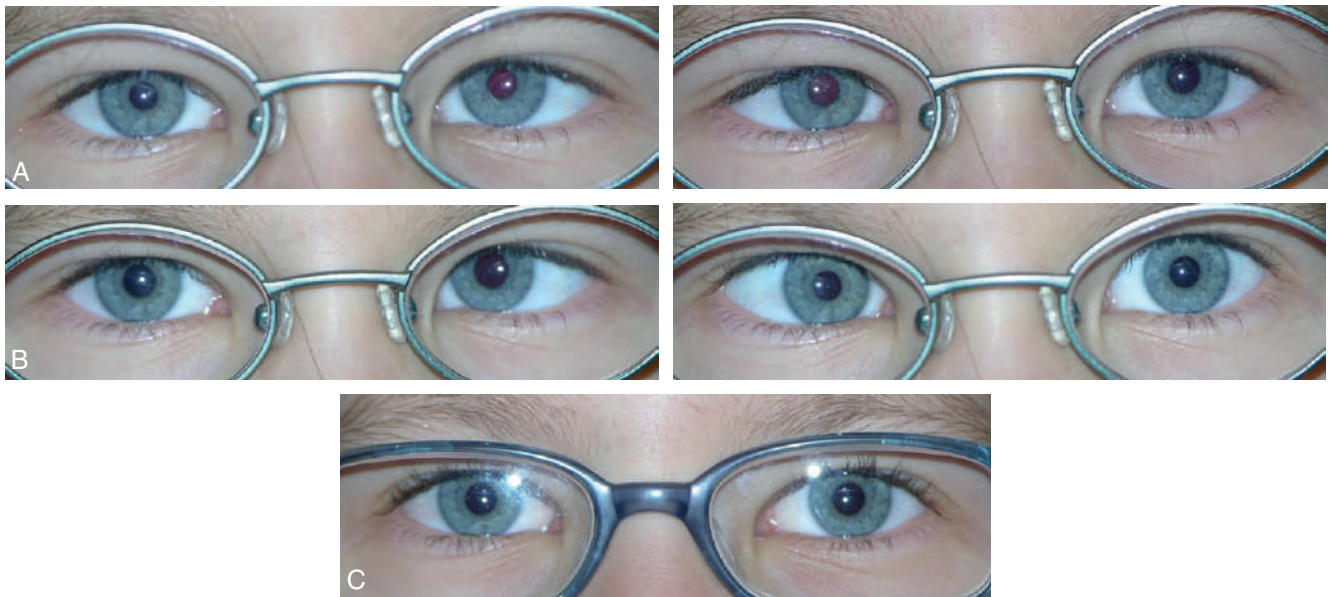

**Fig. 18.16**

Ésoptropie accommodative mixte chez un garçon âgé de 13 ans.

A. ET sans correction optique. B. Orthoposition avec la correction optique en vision de loin. C. E'T avec la correction optique en vision de près.

D. Orthoposition avec addition en vision de près.



**Fig. 18.17**

Ésotropie accommodative par excès de convergence doublant une ésotropie de base.

A. Angle minimum de  $6-8\Delta$ . B. Angle maximum de  $25\Delta$ . C. Deux ans après une opération ayant associé une myopexie bilatérale à un recul global de 3,5 mm, les yeux sont alignés (angle  $\kappa$ ) la vision binoculaire est normale (test de Lang 3/3).

n'annule pas la déviation en vision de loin (ésotropie normosensorielle de base doublée d'une ésotropie accommodative avec excès de convergence).

## Strabismes accommodatifs à binocularité anormale

Les strabismes accommodatifs réfractifs, par excès de convergence ou associant la forme réfractive et celle par excès de convergence, peuvent se décompenser à partir d'un microstrabisme (*micro-ésotropie ou exotropie décompensée tardivement avec excès de convergence*). La stratégie opératoire est la même que pour les formes équivalentes avec binocularité normale (*cf. supra*).

Les strabismes accommodatifs partiellement réfractifs et/ou avec excès de convergence, où la binocularité est anormale, ne sont pas autre chose que des ésotropies à binocularité anormale dites à « composante accommodative », c'est-à-dire des ésotropies précoces, inévitablement à part accommodative [56,57].

Les encadrés 18.1 et 18.2 situent la place et le moment de la correction chirurgicale au cours des étapes du traitement en cas d'ésotropie.

### ENCADRÉ 18.1 Place de la correction chirurgicale au cours des étapes du traitement en cas d'ésotropie

#### Traitement préopératoire

- Correction optique totale.
- Maintien – rétablissement de l'alternance (en cas d'amblyopie : traitement préopératoire impératif).

#### Bilan préopératoire

- Angle de base → opération conventionnelle.
- Variabilité → myopexie postérieure.

#### Opération, au moment le plus opportun

- Sous anesthésie :
  - déviation;
  - (a)symétrie → choix du côté – répartition droite/gauche.
- Mesure de l'extensibilité musculaire :
  - calcul de la différentielle d'extensibilité;
  - ajustement définitif du dosage.

#### Suivi postopératoire

- Ajustement régulier de la réfraction.
- Verres progressifs – prismes au besoin, si normosensoriel.

## ENCADRÉ 18.2 Moment opératoire en cas d'ésotropie

- De façon générale, l'âge optimum de l'opération sera pour :
  - une E<sup>T</sup> précoce entre 2 et 3 ans (20 à 40 mois);
  - une E<sup>T</sup> normosensorielle : dès la fin de la préparation orthoptique.
- Une opération tardive reste presque toujours possible et souhaitable.

## Exotropies primitives

Les strabismes *divergents primitifs* ou *exotropies primitives* résultent d'une insuffisance de la vergence tonique; cette insuffisance peut rester masquée pendant un temps plus ou moins long du fait de l'excès du tonus vergentiel du début de la vie : cela explique pourquoi le strabisme divergent est, plus souvent que le strabisme convergent, à début *tardif* et qu'il reste, pendant une durée plus ou moins longue, intermittent. Son début est en fait aussi souvent précoce que tardif, contrairement à ce qui est généralement admis (figure 18.18). S'il est tardif, il est, en règle générale, *normosensoriel*; mais il l'est également lorsqu'il a été d'apparition précoce, au cours des deux ou trois premières années de la vie, et qu'il est resté intermittent jusque vers l'âge de 3 à 4 ans au moins.

L'angle de base d'une exotropie est l'angle en vision de loin à 50m, avec la correction optique totale, sans intrusion des vergences accommodative et de proximité, ni des mouvements compensatoires : il correspond ici à l'angle

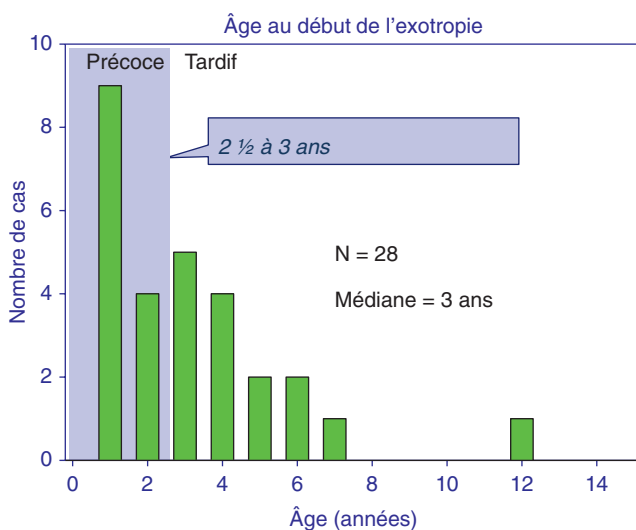


Fig. 18.18

La moitié d'une série de 28 cas consécutifs d'exotropie primitive, opérés au cours des dernières années, était des exotropies intermittentes précoces, néanmoins normosensorielles.

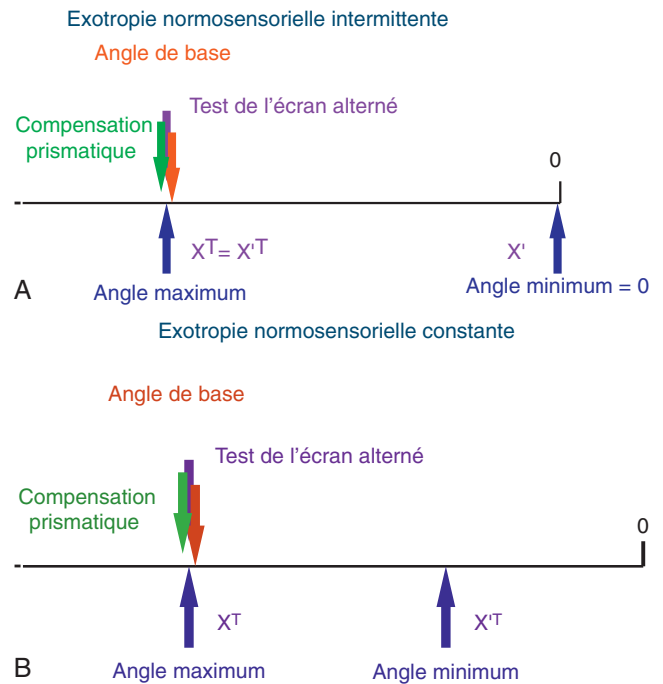


Fig. 18.19

En cas d'exotropie, l'angle de base correspond à l'angle maximum. A. L'angle minimum est nul lorsque l'exotropie est intermittente. B. L'angle minimum est intermédiaire entre 0° et l'angle maximum lorsque l'exotropie est constante.

maximum; l'angle minimum est nul lorsque l'exotropie est intermittente; il résulte d'une compensation incomplète de la déviation lorsqu'elle est constante (figure 18.19).



### Complément

En cas d'exotropie, l'angle en vision de loin se mesure à la distance de 50 m; la distance de 5 m est à considérer comme une distance intermédiaire.

## Classification des exotropies primitives

Les strabismes divergents ont été classés, dès la fin du XIX<sup>e</sup> siècle, en types intermittent et constant par Duane [63]; sa classification, reprise par Burian [64] et par Hugonnier [65], reste valable, mais doit être mise à jour.

Si la déviation est intermittente [66], elle se présente sous l'une des trois formes suivantes (encadré 18.3) :

- celle d'une exotropie en vision de loin et d'une exophorie en vision de près : en vision de loin la vergence tonique est insuffisante pour assurer le parallélisme des axes visuels;



### ENCADRÉ 18.3 Classification des exotropies primitives

Elles sont le plus souvent normosensorielles soit parce qu'elles sont restées intermittentes, soit parce qu'elles sont apparues tardivement.

Les trois types d'exotropie intermittente (% d'après Kushner) :

- avec pseudo-excès de divergence (71 %) avec rapport CA/A normal;
- avec excès de convergence (8 %) avec rapport CA/A augmenté;
- avec insuffisance de convergence (21 %) avec rapport CA/A diminué.

en vision de près la vergence accommodative vient à son secours et compense sa déficience, c'est-à-dire la déviation de base; dans cette forme que Duane a appelée exotropie par *pseudo-excès de divergence* et qui est aussi la plus fréquente, ce n'est pas le strabisme qui est intermittent – car le déficit de la vergence tonique est permanent – mais *la compensation de la déviation strabique qui est intermittente*;

- celle d'une exotropie de loin et d'une orthophorie ou d'une légère exophorie, parfois même d'une légère ésoptorie de près; ici l'incomitance loin – près est irréductible : elle ne disparaît pas, ni même ne s'atténue avec le port de prismes compensant la déviation de loin ou celui d'une occlusion unilatérale de Marlow; sous anesthésie générale les yeux sont en divergence marquée; cette forme, peu fréquente, diffère aussi de la précédente par son mécanisme physiopathologique : le déficit de la vergence tonique s'accompagne d'un rapport CA/A augmenté [67]; il s'agit donc de l'association de deux types de strabismes, d'une exotropie de base et d'un strabisme accommodatif par excès de convergence surajouté, autrement dit d'une *exotropie avec excès de convergence* (et non pas avec excès de divergence);
- celle d'une exophorie/exotropie en vision de loin et d'une exotropie en vision de près; dans cette forme d'exotropie par *insuffisance de convergence*, selon Duane, le rapport CA/A peut être normal, s'il s'agit d'un myope non corrigé et hypo- ou non accommodant en vision de près, ou au contraire, d'un hypermétrope fort non corrigé et renonçant à accommoder; ailleurs le rapport CA/A est diminué : l'exotropie est alors sans relation avec l'amétropie; cette incomitance loin – près inverse résulte d'un déficit relatif des droits médiaux en vision de près; celui-ci peut être dû à une tension insuffisante de ces muscles ou, au contraire, à une contre-tension excessive de leurs antagonistes, d'origine innervationnelle ou musculaire.

Si la déviation est latente, le parallélisme des axes visuels est maintenu de loin comme de près, mais au prix d'un effort permanent; lorsque celui-ci entraîne des troubles asthénopiques, le tableau clinique est celui de l'exophorie décompensée ou pathophorie de l'adulte; ce type est l'expression la plus tardive des déficiences de la vergence tonique.

Si la déviation est permanente, aucune compensation n'est ou n'est plus possible, ou du moins suffisante, pour redresser les axes visuels, ne serait-ce que par intermittence; l'exotropie constante, selon Duane, est le plus souvent une forme évolutive d'une exotropie intermittente.

Suivant son évolution spontanée la plus habituelle, le strabisme divergent intermittent tend à devenir permanent au fil des mois ou des années : il devient de plus en plus fréquemment et longtemps manifeste, parce que d'une part l'insuffisance de la vergence tonique tend à s'accroître, d'autre part la déviation appelle la neutralisation et à son tour, celle-ci favorise la déviation (figure 18.20). En même temps, lorsque la déviation est manifeste, la correspondance rétinienne, initialement normale, tend à devenir incertaine et finalement anormale. Il persiste cependant longtemps une dualité de correspondance (cf. infra).

Si l'exotropie a été précoce, d'emblée ou précocement constante, la binocularité est anormale (cf. infra); elle peut aussi être le fait de strabismes convergents précoces, passés spontanément en divergence au cours de la deuxième ou de la troisième année de la vie, ou encore de microstrabismes devenus divergents. Si elle est apparue au cours des six premiers mois de la vie, elle présente les mêmes stigmates que ceux décrits par Lang pour les ésoptopies précoces. Il ne faut pas omettre que sa cause peut aussi être organique et ne pas hésiter, en cas de doute diagnostique, à pratiquer un bilan neuro-ophtalmologique.

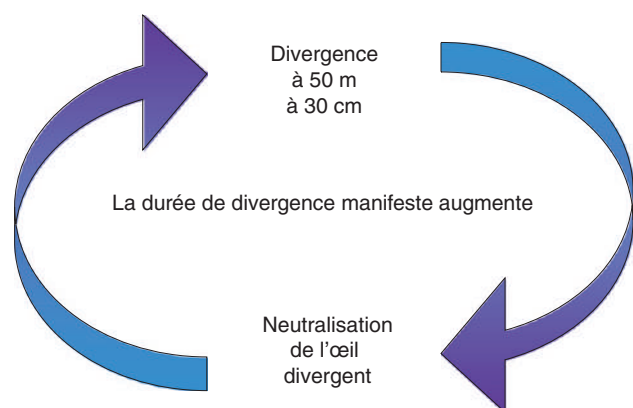


Fig. 18.20

Cercle vicieux de la neutralisation à la déviation.



## Traitement prismatique préopérateur

Les exophories/exotropies normosensorielles nécessitent en règle générale une correction chirurgicale; celle-ci est précédée d'un traitement prismatique *préopérateur* (figure 18.21) pour *trois* raisons [68–72] qui sont de :

- développer la vergence fusionnelle qui doit prendre le relais de la vergence accommodative après l'intervention, par l'utilisation permanente de la binocularité;
- déterminer l'angle de base (maximum) sur lequel se fonde le calcul du dosage opératoire [73];
- réduire l'intervention de la vergence accommodative.



### Complément

La compensation prismatique peut se concevoir de deux manières différentes; elle peut être :

- *partielle*, mais suffisante pour rendre la déviation latente de façon permanente; elle laisse alors persister une exophorie plus ou moins importante;
- *totale*, compensant entièrement, ou le mieux possible, l'angle maximum.

C'est à l'évidence cette deuxième manière qu'il convient d'adopter, si l'on veut favoriser une réassociation binoculaire stable.

La compensation prismatique peut être portée dès l'âge de 2 ans et demi à 3 ans; mais en raison de la transparence imparfaite des prismes press-on, on ne peut pas obtenir d'un enfant qu'il la porte indéfiniment; c'est pourquoi on la réserve à la période préopérateur, où elle est la plus utile.



### À retenir

Pendant cette période préchirurgicale, on aura :

- entretenu l'alternance (par un jour d'occlusion ou d'atropinisation de l'œil dominant par semaine, par exemple);
- et, ce faisant, diminué la durée des intermittences de divergence en s'appuyant sur la vergence accommodative (qu'il est préférable de ne pas stimuler autrement).

La puissance prismatique prescrite doit d'emblée compenser la déviation de façon optimale; elle est répartie entre les deux yeux de façon :

- *symétrique*, si le strabisme est alternant, afin que la participation perceptive des deux yeux reste équilibrée;

- *asymétrique*, s'il persiste une dominance anormale de l'un des yeux et/ou une tendance anormale à la neutralisation de l'autre œil, en plaçant le prisme le plus puissant – le moins transparent – devant l'œil dominant, afin d'équilibrer la participation perceptive des deux yeux.

La compensation prismatique doit être portée 6 semaines au moins ou, mieux, 2 à 3 mois avant l'intervention; elle doit être réajustée lors des contrôles successifs si l'angle tend à varier. Lorsque la déviation est stabilisée sous prismes, on peut valablement considérer que sa valeur correspond à l'angle de base.



### Remarques

- Il est fréquent de voir persister, malgré une compensation prismatique optimale, une légère incomitance loin – près irréductible, plus ou moins marquée, que ce soit une exophorie de loin et une ésophorie de près, ou l'inverse : il faut alors faire porter la compensation prismatique intermédiaire, avec laquelle les hétérophories résiduelles sont les plus réduites possible.
- On observe souvent, chez les sujets qui ont porté leur compensation prismatique pendant un certain temps, qu'au retrait des prismes les intermittences d'exotropie sont moins fréquentes et moins durables qu'elles ne l'étaient avant le traitement; ce résultat est dû au renforcement de la vergence fusionnelle sous l'effet de la réassociation binoculaire permanente. L'intervention reste cependant nécessaire; sans elle (ou sans les prismes) cet acquis ne serait pas durable.

C'est à partir de la compensation prismatique optimale que l'on calcule le dosage opératoire.

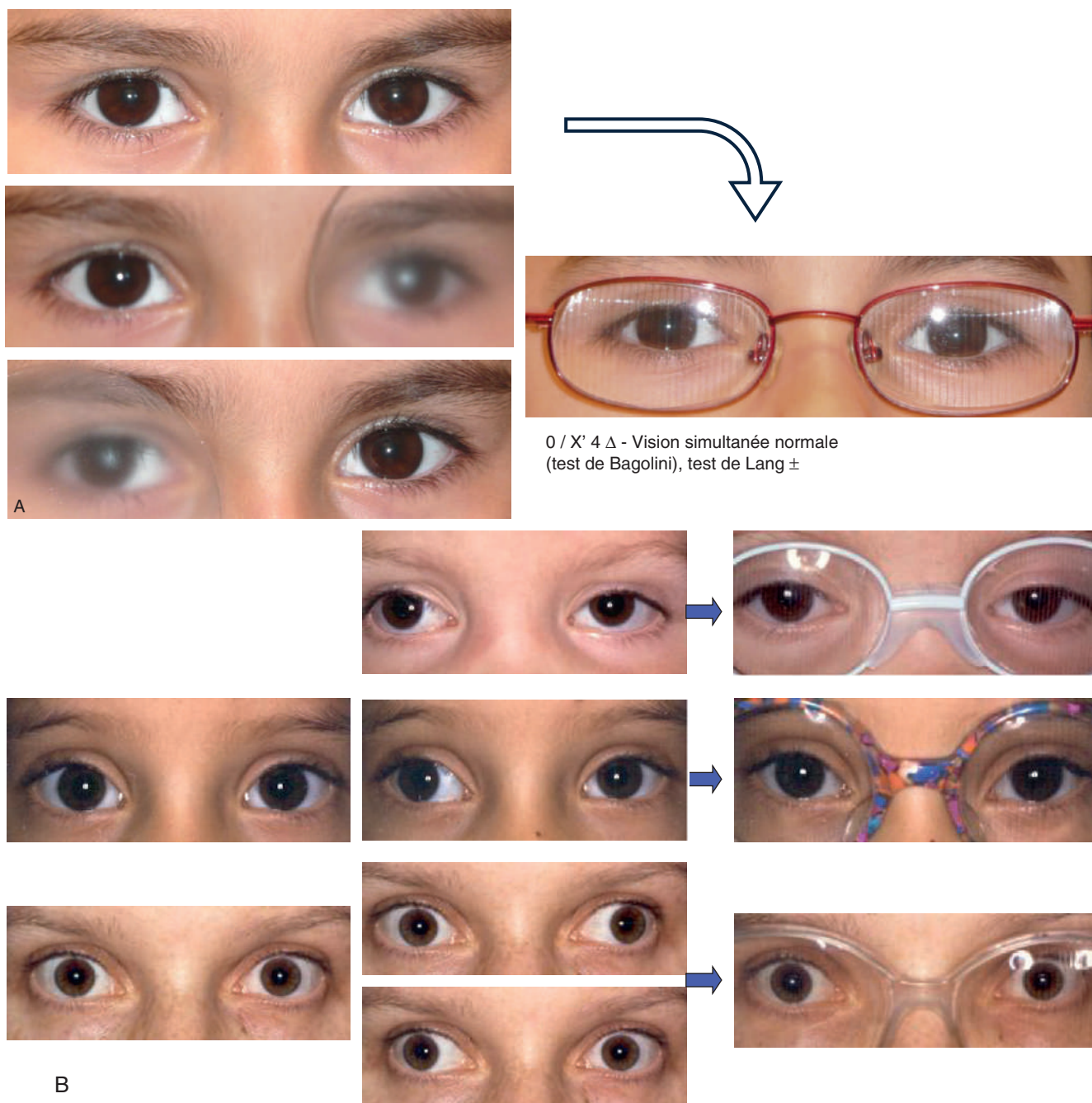
## Âge opératoire et stratégie opératoire

### Moment de l'opération

Un strabisme divergent normosensoriel peut être opéré à tout âge. La réassociation binoculaire est cependant d'autant plus facile que le sujet aura été opéré jeune pour un strabisme plus récent [5,21,74].

Chez l'enfant, l'âge préférentiel de l'opération se situe autour de 4 ans; c'est en réalité un compromis :

- plus tôt, le risque de récurrence de l'exotropie est majoré, car la déficience de la vergence tonique n'a pas eu le temps de se manifester entièrement; le risque de bascule en ésotropie est aussi plus grand;
- plus tard, la réassociation binoculaire peut être moins sûre et de moins bonne qualité [75].



**Fig. 18.21**

Compensation prismatique préopératoire.

A. Elle rend permanente l'utilisation de la binocularité normale. B. Elle est possible à tout âge, sauf en cas de dualité de correspondance rétinienne (anormale lorsque les yeux sont en divergence).

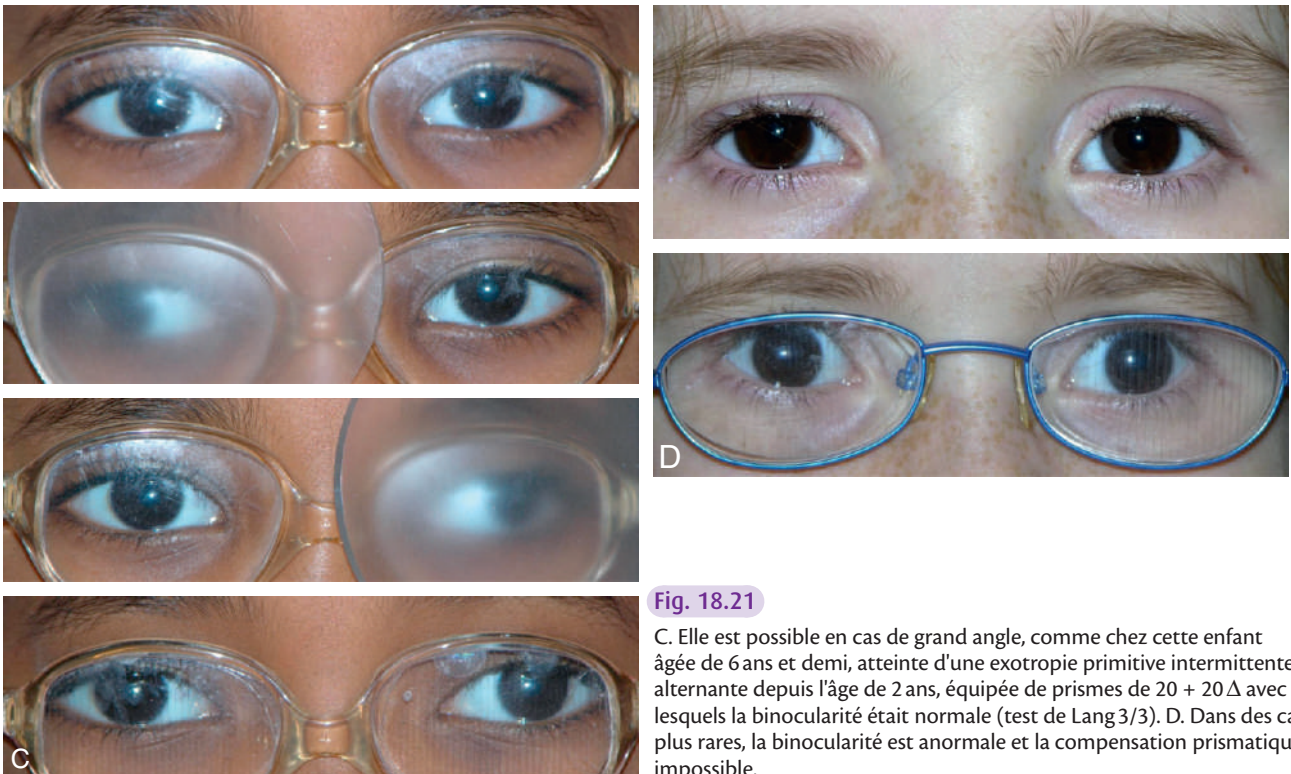


Fig. 18.21

C. Elle est possible en cas de grand angle, comme chez cette enfant âgée de 6 ans et demi, atteinte d'une exotropie primitive intermittente alternante depuis l'âge de 2 ans, équipée de prismes de  $20 + 20 \Delta$  avec lesquels la binocularité était normale (test de Lang 3/3). D. Dans des cas plus rares, la binocularité est anormale et la compensation prismatique impossible.

Toutefois, si malgré l'entretien de l'alternance, les intermittences de divergence augmentent en fréquence et en durée, a fortiori si le strabisme tend à devenir constant et si le port des prismes ne peut être prolongé, le moment de l'intervention doit être avancé; celle-ci peut être effectuée, selon le cas, dès l'âge de 3 ans.

À l'inverse, il n'est jamais trop tard pour opérer (ou réopérer) une exodéviations chez un grand enfant, un adolescent et un adulte, sans limite d'âge, car il persiste le plus souvent chez eux une dualité de correspondance rétinienne (de deuxième degré selon Hugonnier), liée à la position des yeux : la correspondance rétinienne est normale lorsque les yeux sont alignés, et anormale lorsqu'ils sont divergents [65]. Le risque de diplopie est minime, d'autant moindre que la déviation est plus grande, même lorsque la binocularité est anormale en divergence, que la compensation prismatique est, de ce fait, impossible et que la correction prismatique de la déviation provoque une diplopie, à condition d'éviter la surcorrection. Ces sujets retrouveront l'usage de leur binocularité dès lors que leurs yeux auront été réalignés chirurgicalement.



### Attention

Il est important d'avertir ces sujets, habitués à leur divergence, que le redressement des axes visuels entraînera une réduction de leur champ de vision temporal et les privera de leur vision panoramique.

## Stratégie opératoire

La correction chirurgicale des exodéviations relève exclusivement de la chirurgie conventionnelle. Trois options sont proposées, selon les différents des auteurs [47,76] :

- opération combinée unilatérale de recul du droit latéral et de plissement (ou de résection) du droit médial [77];
- recul bilatéral du droit latéral;
- plissement (ou résection) bilatéral du droit médial [78].

En réalité, le choix entre ces trois options n'est pas indifférent; leurs indications ne sont pas identiques.

### Opération combinée unilatérale

L'opération combinée unilatérale est l'opération de choix dans la grande majorité des cas : en opérant les deux muscles d'un couple d'antagonistes, on réduit l'incertitude d'une opération monomusculaire bilatérale et on augmente ainsi la probabilité d'un bon résultat; l'efficacité par millimètre est plus grande ( $1,5^\circ$  au lieu de  $0,8^\circ$ ); le choix opératoire en cas de seconde intervention est en outre facilité [50].

L'opération est effectuée sur l'œil le plus dévié sous anesthésie ou, si la position sous anesthésie est symétrique, sur l'œil qui, en fixant à l'état de veille, provoque la plus grande déviation de l'œil adelphe. Il n'y a pas de relation entre la dominance à l'état de veille et la déviation sous anesthésie : il est aussi plus fréquent de voir l'œil dominant plus dévié que l'œil dominé, que l'inverse.



Le dosage de 1,5°/mm est réparti entre le droit latéral et le droit médial selon l'incomitance loïn – près et ajusté en fonction de l'extensibilité respective de ces muscles.

**Recul bilatéral du droit latéral**

Le recul bilatéral du droit latéral peut être indiqué lorsque l'extensibilité des droits latéraux est diminuée de plus de – 4 mm en valeur corrigée et qu'en même temps celle des droits médiaux est à peu près normale, c'est-à-dire que la différentielle d'extensibilité est fortement négative.

Cette option se prend uniquement lorsqu'ayant préparé le droit latéral de l'œil à opérer de préférence, on constate que ce muscle est fortement hypo-extensible et que le droit médial, testé en glissant le myomètre à travers une petite boutonnière conjonctivo-ténonienne, a une extensibilité proche de la normale; le dosage de 0,8°/mm est réparti entre les deux droits latéraux selon la position, symétrique ou non, des yeux sous anesthésie et ajusté en fonction de l'extensibilité respective de ces muscles.

**Recul unilatéral du droit latéral**

L'efficacité d'un recul unilatéral du droit latéral est, de manière générale, tout à fait insuffisante; ce geste monomusculaire est en revanche indiqué en cas d'exophorie décompensée de l'adulte ou, en cas de reprise opératoire, pour corriger un petit angle résiduel.

En cas d'exophorie décompensée de l'adulte, il faut agir avec une précaution toute particulière : puisque la déviation est latente, le but de l'intervention est uniquement de

soulager la gêne ressentie par le patient; il est toujours préférable de procéder par paliers, en se limitant d'abord à un recul unilatéral d'un droit latéral; si le résultat s'avère insuffisant, rien n'empêche de compléter cette première intervention par le recul du droit latéral de l'œil adelphe. Il faut éviter à tout prix de renforcer le droit médial qui ferait courir au patient un risque quasi certain de diplopie durable.

**Plissement (ou résection) bilatéral du droit médial**

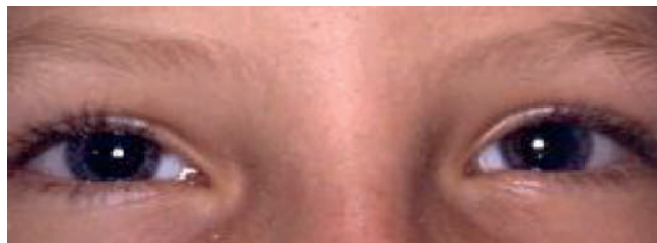
Le plissement (ou la résection) bilatéral du droit médial est indiqué dans les cas où les droits médiaux sont particulièrement déficients à l'état de veille et où leur extensibilité s'avère nettement augmentée de plus de 2,5 mm en valeur corrigée alors que celle des droits latéraux est normale. Le plissement (ou la résection) unilatéral peut être suffisant si, dans les mêmes conditions, l'angle à corriger est petit.

Le dosage est réparti entre les deux droits médiaux selon la position, symétrique ou non, des yeux sous anesthésie, mais majoré à partir de 1,5°/mm en fonction de l'hyperextensibilité respective de ces muscles.

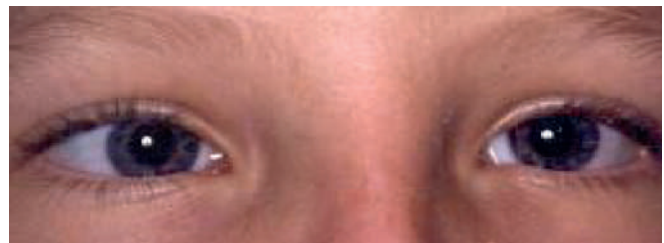
**Exotropie avec excès de convergence**

L'exotropie avec excès de convergence (cf. supra) requiert une myopexie postérieure bilatérale du droit médial (figure 18.22); en même temps, l'exodéviaton est à corriger par une opération combinée unilatérale de recul du droit latéral et de plissement du droit médial, en majorant celui-ci d'un tiers, pour tenir compte de l'effet statique affaiblissant de la myopexie

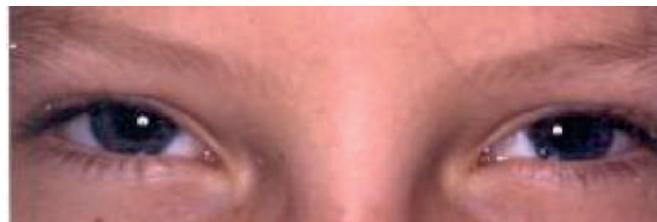
Sans correction  
orthotropie



E'(T)20Δ



Avec correction  
(ou sans accommodation)  
X(T)18Δ/0'



+ prismes (10 +15Δ) :  
X 2Δ/ E'(T)20Δ




Fig. 18.22

Exotropie primitive avec excès de convergence.



postérieure; il est également possible d'opter pour un plissement bilatéral du droit médial, et de garder la possibilité d'un ajustement ultérieur éventuel sur les droits latéraux.

### Cas clinique

L'exemple d'une enfant âgée de 6 ans, ayant présenté une exotropie intermittente dès l'âge de 2 ans, illustre cette forme clinique (cf. figure 18.22) : son hypermétropie de + 3,25 n'a été corrigée qu'à partir de l'âge de 5 ans; l'acuité visuelle corrigée était de 1,0 des deux yeux; la binocularité restait normale. Sans correction l'enfant était en orthoposition de loin et en ésoptropie de  $20\Delta$  de près; avec correction elle était en exotropie de  $18\Delta$  de loin et en orthoposition de près. L'incomitance loin – près était irréductible, la compensation prismatique ne faisant que déplacer la déviation.

### Plissement oblique

Un plissement oblique des droits médiaux de 4 à 5 mm au bord supérieur peut être indiquée en cas d'insuffisance de convergence gênante et non améliorée par le traitement orthoptique.

## Résultats et suites opératoires

### Résultats moteurs immédiats

Bien que l'opération vise la correction exacte de la déviation, on constate habituellement, au lendemain de l'intervention, une légère surcorrection, latente ou manifeste, intermittente ou constante; elle peut nécessiter le port temporaire de prismes à base temporale; si elle est peu prononcée, elle va régresser spontanément; après quelques jours ou semaines, les axes visuels sont en règle générale bien alignés de loin et de près. Ce passage par une légère surcorrection temporaire est favorable : il laisse le temps à l'équilibre neuromusculaire de se stabiliser en orthoposition; il évite une récurrence, au moins trop rapide, de l'exotropie (figure 18.23A) [47,79].

Une sous-correction immédiate, intermittente ou constante, résulte d'un dosage opératoire insuffisant; elle nécessite la reprise sans délai du port des prismes compensateurs à base nasale; ceux-ci, moins puissants que précédemment, peuvent être maintenus jusqu'au moment du deuxième temps opératoire, un an plus tard.

Si la surcorrection immédiate est marquée, le strabisme bascule vers l'ésoptropie consécutive, avec l'apparition possible d'un excès de convergence (cf. infra).

### Résultats moteurs à long terme

Une orthotropie stable peut être atteinte à tout âge dans la grande majorité des cas après une ou deux opérations, éventuellement davantage, lorsque les potentialités binoculaires sont normales (cf. figure 18.21B). En revanche, le résultat risque d'être instable à la longue lorsque ces potentialités sont anormales.

Il est inévitable chez l'enfant que l'exotropie récidive dans un délai de 6 mois à plusieurs années dans la moitié des cas environ, avec une déviation presque identique à la première. Deux raisons complémentaires peuvent l'expliquer : d'une part le tonus vergentiel des mouvements compensatoires ne se relâche pas forcément en totalité dans les suites opératoires immédiates (A. Pêcheau), d'autre part l'insuffisance de la vergence tonique ne se révèle que progressivement au cours de la croissance, ce qui constitue la principale raison de ne pas opérer ces strabismes trop précocement.

Les muscles non opérés précédemment, ceux de l'œil adelphe après une première opération combinée unilatérale, doivent être opérés au bout de une ou plusieurs années, en ayant laissé le temps à l'insuffisance de la vergence tonique de se manifester le plus complètement possible; après un recul bilatéral du droit latéral, le renforcement des droits médiaux est plus difficile à bien doser. L'intervalle entre les deux temps opératoires est d'un an au moins.

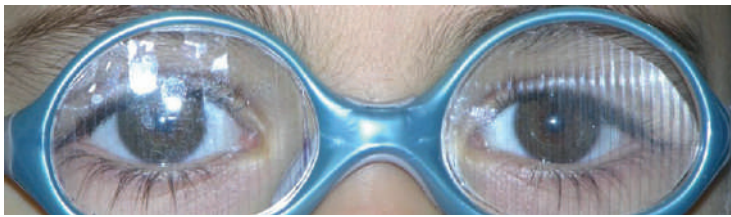Il est rare qu'après le deuxième temps, le strabisme récidive à nouveau, nécessitant une reprise opératoire sur un ou plusieurs muscles déjà opérés. Une telle reprise, si elle s'avère nécessaire, reste toujours possible (figure 18.23C).

Le strabisme convergent consécutif durable est le résultat d'un dosage opératoire excessif. S'il survient chez un sujet jeune, il peut prendre toutes les caractéristiques d'une ésoptropie primitive avec notamment un excès de convergence; il doit être traité comme tel [80].

Chez l'adulte, le strabisme convergent consécutif s'accompagne en règle générale d'une diplopie plus ou moins permanente et gênante, notamment en cas d'exophorie décompensée; si, à l'évidence il ne manifeste aucune tendance à régresser, il faut réduire ce qui a été fait au cours d'un premier temps opératoire.

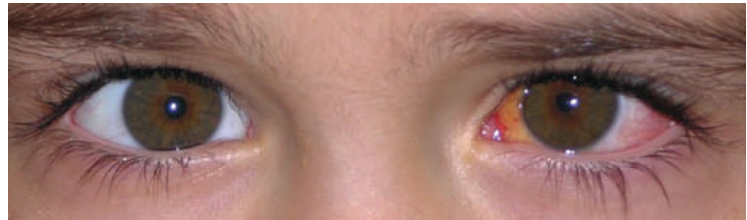
### Résultats sensoriels à long terme

Les potentialités binoculaires restant normales même à l'âge adulte, il devrait être possible de récupérer l'usage d'une binocularité entièrement ou quasi normale dans la majorité des cas d'exotropie primitive. La probabilité d'y

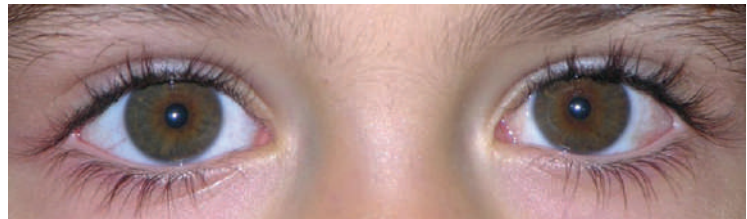


D. D. -X(T) à 3 ans  
Opéré à 4 ans  
(prismes 35 Δ)

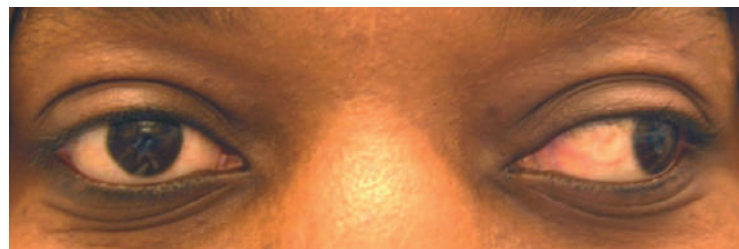
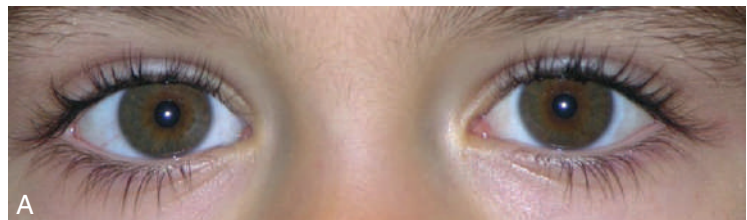5<sup>e</sup> jour postopératoire (J5)  
(courte période de  
surcorrection)



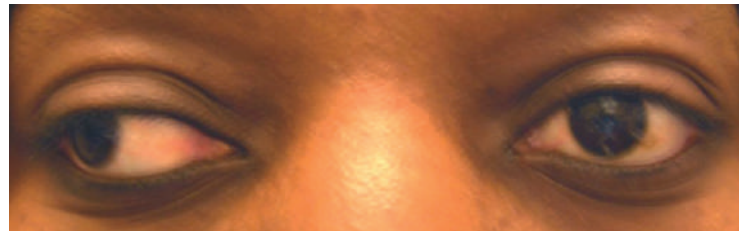4 semaines postopératoires



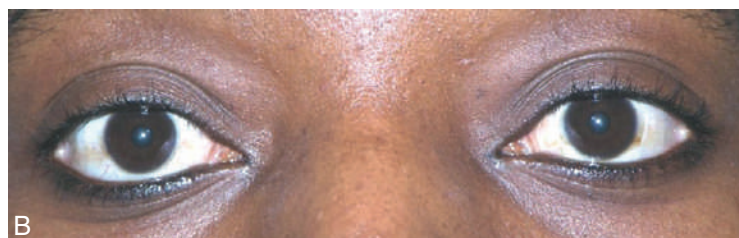6 mois postopératoires  
Test de Lang I 3/3



(1) État préopératoire



(2) État postopératoire  
6 mois plus tard



**Fig. 18.23**

Résultats postopératoires immédiats et à long terme.

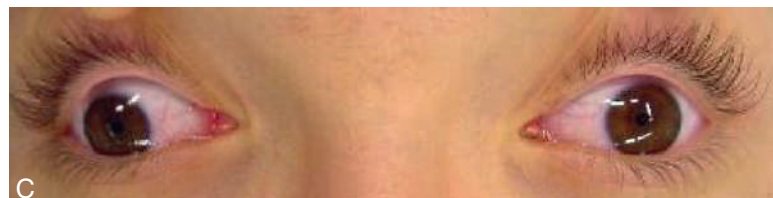
A. Exemple d'un enfant opéré à l'âge de 4 ans : l'orthoposition a été atteinte au bout de quelques semaines après une phase de légère surcorrection immédiate. B. Ce résultat peut être atteint à tout âge, comme chez cette jeune femme âgée de 30 ans, jamais traitée auparavant.



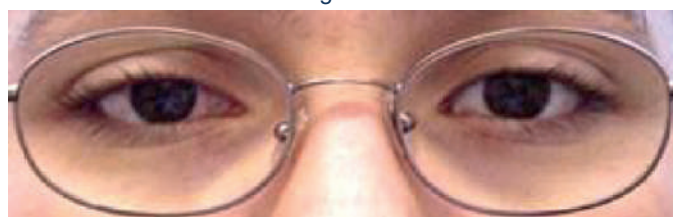
T.L., 22 ans  
Récidive d'exotropie



4<sup>e</sup> opération en 2002



État en 2007 :  
orthoporie  
Test de Lang I 3/3



Test stéréoscopique de Lang  
Exotropie intermittente : traitement précoce

0/3	1/3	2/3	3/3
1	5	2	20

Exotropie constante : traitement tardif

0/3	1/3	2/3	3/3
19	2	1	3

D

**Fig. 18.23**

Suite.

C. Il peut l'être au besoin après plusieurs opérations, comme chez cette jeune femme âgée de 22 ans (exotropie alternante, œil gauche et œil droit fixateur, position des yeux sous anesthésie). D. Mais la probabilité de parvenir à l'usage d'une binocularité entièrement ou quasi normale est significativement plus grande chez les sujets opérés jeunes (27/28) que chez ceux opérés à l'âge adulte (6/25).

parvenir est cependant significativement plus grande chez les sujets opérés jeunes (27/28) que chez ceux opérés à l'âge adulte (6/25) (figure 18.23D) [81].

## Exotropies à binocularité anormale

Les exotropies précoces constantes peuvent être opérées dès l'âge de 2 à 3 ans, mais aussi plus tardivement, selon la même stratégie que pour les exotropies normosensorielles,

en pratiquant de préférence une opération combinée unilatérale sur l'œil le plus divergent sous anesthésie.

Les résultats postopératoires et surtout leur stabilité à long terme sont rarement parfaits lorsque la binocularité est anormale (cf. figure 18.21D). Chez l'adolescent et l'adulte, il existe un risque de diplopie persistante en cas de surcorrection.

Les encadrés 18.4 et 18.5 situent la place et le moment de la correction chirurgicale au cours des étapes du traitement en cas d'exotropie.

### ENCADRÉ 18.4 Place de la correction chirurgicale au cours des étapes du traitement en cas d'exotropie

#### Prise en charge

- Diagnostic.
- Correction optique totale.
- Maintien ou traitement de la dominance anormale : l'amblyopie est le plus souvent peu profonde.

#### Traitement préopératoire

- Égalité visuelle.
- Alternance.
- Compensation prismatique.
- Analyse de la déviation : l'angle de base = l'angle maximum.

#### Opération

- Angle maximum + données peropératoires.
- Opération combinée unilatérale conventionnelle.

#### Suivi postopératoire prolongé (réfraction)

- 50 % de récives.

### ENCADRÉ 18.5 Moment opératoire en cas d'exotropie

- De façon générale, l'âge optimum d'une opération pour une XT primitive : 4 ans, dès la fin de la préparation orthoptique.
- Une opération tardive reste presque toujours possible et souhaitable.

## Incomitances obliques et verticales associées (incomitances alphabétiques, verticales, obliques et/ou torsionnelles)

### Déviation verticale en adduction

L'hyperaction relative des muscles obliques inférieurs ou supérieurs pouvant accompagner les éso- ou exotropies concomitantes et responsables d'une déviation verticale de l'œil en adduction vers le haut ou vers le bas (ou stra-

bismes surso- ou deorso-adducteurs des auteurs de langue allemande) se corrige selon les techniques d'affaiblissement et les dosages décrits aux chapitre 7 et 12 [16]. Cette correction peut et doit se faire au cours du même temps opératoire que celle de la déviation horizontale lorsqu'elle est à l'évidence nécessaire. Dans d'autres cas, elle n'apparaît nettement que dans les suites de la correction de la déviation horizontale; elle justifie alors un temps opératoire complémentaire, car elle constitue un obstacle à la stabilisation du résultat postopératoire et à la réassociation binoculaire, même anormale. L'éventuelle incomitance alphabétique associée est le plus souvent de faible amplitude et ne nécessite pas de mesure particulière.

L'affaiblissement des obliques (recul des obliques inférieurs ou ténectomie postérieure des obliques supérieurs) est nécessaire lorsque l'hyperaction de ces muscles est prononcée et s'accompagne d'une déviation verticale en position primaire de l'œil fixateur; si elle n'apparaît qu'en version latérale extrême et/ou qu'elle est faible ou modérée, l'affaiblissement risque d'aboutir à une hypo-action en adduction, plus gênante qu'une légère hyperaction dans les versions latérales.



### Complément

Un enfant, qui après la correction d'une éso- ou exotropie précoce garde une hyperaction bilatérale, mais asymétrique, des obliques inférieurs, adopte une position de torticolis horizontal à la recherche de la position du regard dans laquelle la déviation verticale est minimum ou nulle.

Une déviation verticale dissociée (DVD) peut accompagner l'hyperaction des obliques inférieurs; il n'est pas toujours aisé de faire la part de l'une et de l'autre. L'affaiblissement des obliques inférieurs est indiqué et possible, lorsque la déviation verticale en adduction est supérieure à celle en abduction; il n'accentue pas la DVD<sup>3</sup>, mais peut éventuellement l'atténuer. L'affaiblissement des obliques inférieurs ne saurait tenir lieu de correction de la DVD [82].

<sup>3</sup> Ce n'est que si l'affaiblissement d'un oblique inférieur est excessif, que l'adduction de l'œil opéré nécessite un surcroît innervationnel vers le muscle opéré et donc vers son synergiste, le droit supérieur controlatéral, ce qui risque de rendre la DVD plus apparente.



## Incomitances alphabétiques

L'incomitance alphabétique peut être au premier plan du tableau clinique sans hyperaction des muscles obliques ou être associée à une hyperaction concordante des muscles obliques (incomitance alphabétique en V associée à une hyperaction des obliques inférieurs, avec un écart haut – bas égal ou supérieur à 15 dioptries, ou incomitance alphabétique en A associée à une hyperaction des obliques supérieurs avec un écart haut – bas égal ou supérieur à 10 dioptries).

En l'absence d'hyperaction des muscles obliques inférieurs ou supérieurs, la correction de l'incomitance alphabétique s'obtient par un recul ou un plissement oblique d'un couple de droits horizontaux homonymes ou par une opération combinée unilatérale oblique, plutôt que par un décalage vertical des droits horizontaux selon Costenbader [5,21] : le dosage global au bord supérieur des muscles est calculé en fonction de la déviation dans le regard vers le bas et celui au bord inférieur en fonction de la déviation dans le regard vers le haut. C'est, notamment, le procédé indiqué en cas d'incomitance en A avec insuffisance de convergence [83,84].

Lorsque l'incomitance alphabétique s'accompagne d'une hyperaction des muscles obliques inférieurs ou supérieurs [84], ceux de ces muscles qui sont hyperactifs doivent être affaiblis. L'effet de cet affaiblissement est associé et majoré par un recul et/ou un plissement oblique des droits horizontaux. Il est possible d'associer une myopexie postérieure à un recul oblique du droit médial.

L'apport récent de l'IRM est particulièrement instructif dans de tels cas, car les images renseignent sur la position relative du trajet des couples des droits horizontaux, l'un par rapport à l'autre et par rapport au méridien horizontal des yeux [85].



### À retenir

**Le droit latéral (trajet, poulie ténionienne et insertion sclérale) peut être décalé :**

- vers le haut en cas d'incomitance en A;
- vers le bas en cas d'incomitance en V.

Le décalage prédomine en général sur les droits latéraux; mais il peut porter sur les quatre muscles droits, avec un décalage dans le sens horaire pour l'œil droit en cas d'incomitance en A et dans le sens antihoraire pour l'œil droit en cas d'incomitance en V, et inversement pour l'œil gauche (encadré 18.6).

Deux stratégies opératoires ont été proposées :

- l'une, pour corriger le décalage des droits latéraux, une opération combinant trois actions (A. Roth) :
  - un décalage des droits latéraux de 5 à 6 mm pour placer ces muscles sur le méridien horizontal (plutôt qu'à l'opposé et d'inverser leur malposition selon Costenbader),
  - un recul ou un plissement oblique de ces muscles pour corriger la déviation horizontale à tous les niveaux de verticalité,
  - un affaiblissement des muscles obliques, inférieurs en cas d'incomitance en V ou supérieurs en cas d'incomitance en A, pour corriger la cyclotorsion;
- l'autre, pour corriger le décalage rotatoire des quatre droits horizontaux (A. Pêchereau), une opération des muscles obliques homonymes hyperactifs ou des quatre muscles obliques combinant un affaiblissement des obliques supérieurs et un renforcement des obliques inférieurs en cas d'incomitance A et l'inverse en cas d'incomitance V pour corriger le défaut horizontal et torsionnel.

## Déviation verticale dissociées

La déviation verticale dissociée en tant que telle ne s'opère qu'au cours d'un temps ultérieur et dans la mesure seulement où elle reste *manifeste* de l'un ou des deux côtés :

- lorsque la DVD est unilatérale, l'opération n'est nécessaire que si elle se manifeste sur l'œil dominé; elle est unilatérale et associe de ce côté une myopexie postérieure à un recul du droit supérieur; lorsque la DVD est bilatérale à l'examen, mais qu'elle ne se manifeste que du côté de l'œil dominé, l'opération peut être unilatérale [86];
- dans tous les autres cas, lorsque la DVD est bilatérale et tant soit peu alternante, l'opération doit toujours être bilatérale; elle est symétrique ou asymétrique selon la symétrie ou l'asymétrie de la DVD; la stratégie dépend de l'importance de la DVD :

- si elle est modérée, un recul bilatéral de 4 à 6 mm des droits supérieurs (en plaçant ceux-ci sous le tendon de l'oblique supérieur) peut être suffisant;

- sinon, il faut associer une myopexie postérieure bilatérale à une distance de 14 à 15 mm d'arc de l'insertion primitive à un recul de 4 à 5 mm des deux droits supérieurs [87]; cette stratégie est logique du point de vue physiopathologique; en outre, et contrairement aux grands reculs, de plus de 6 mm, qui ont pu être préconisés [88], elle ne risque pas de perturber par la suite la statique de la paupière supérieure.

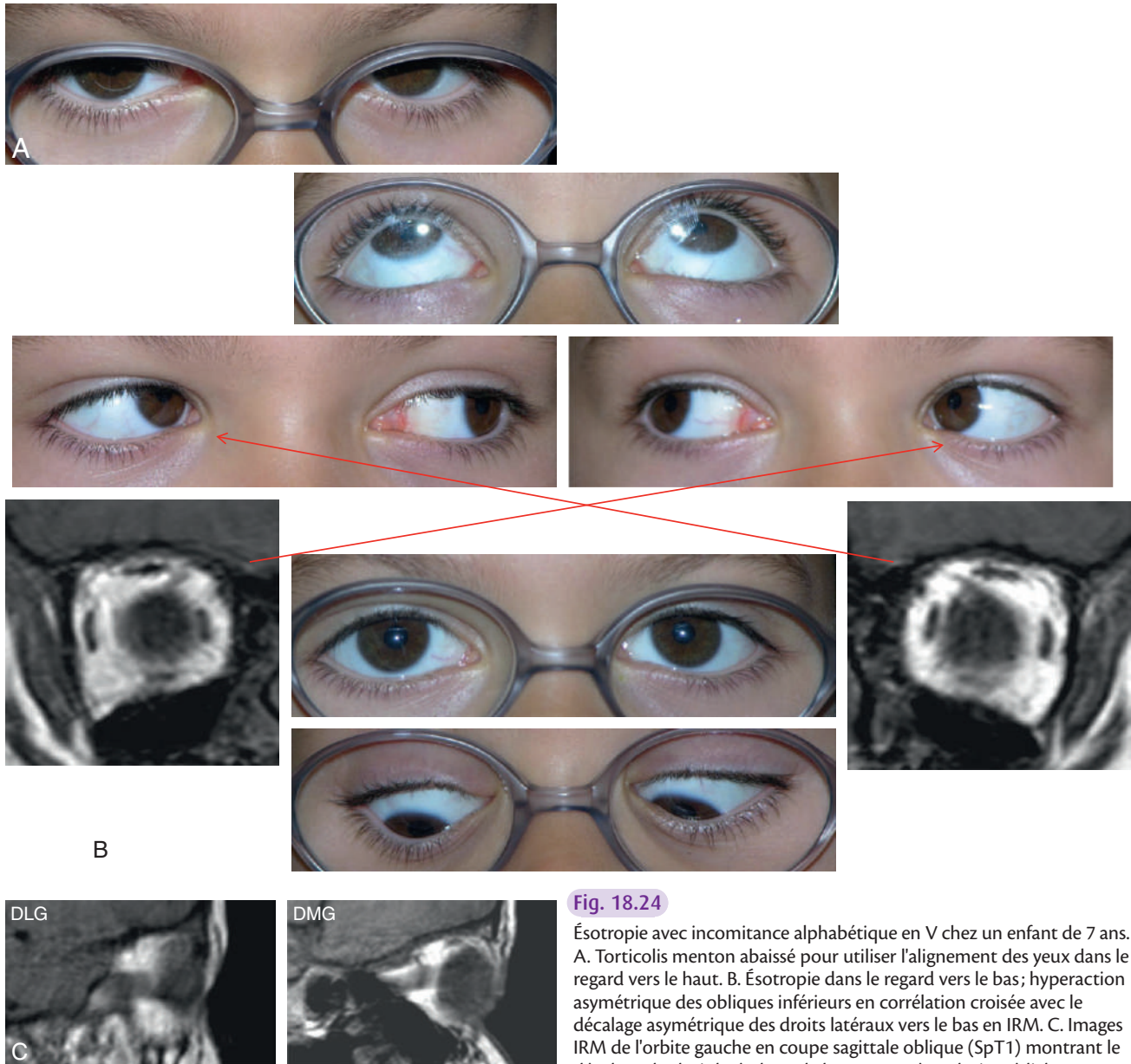
L'efficacité du renforcement des droits inférieurs sur la DVD n'est, en revanche, pas durable.

## ENCADRÉ 18.6 Exemples d'incomitances alphabétiques

### INCOMITANCE ALPHABÉTIQUE en V

Exemple d'un enfant âgé de 7 ans présentant une ésoptropie avec incomitance en V (figure 18.24). L'enfant adoptait une position de torticolis, menton abaissé (figure 18.24A). Il était en orthoposition dans le regard vers le haut et en ésoptropie alternante dans le regard vers le bas

(figure 18.24B). En adduction la déviation verticale vers le haut était plus marquée en version horizontale droite que gauche (figure 18.24B). L'IRM (coupes coronales obliques droite et gauche et coupes sagittales obliques [PNOTO] gauches en SpT1) a confirmé le décalage des



**Fig. 18.24**

Ésoptropie avec incomitance alphabétique en V chez un enfant de 7 ans. A. Torticolis menton abaissé pour utiliser l'alignement des yeux dans le regard vers le haut. B. Ésoptropie dans le regard vers le bas; hyperaction asymétrique des obliques inférieurs en corrélation croisée avec le décalage asymétrique des droits latéraux vers le bas en IRM. C. Images IRM de l'orbite gauche en coupe sagittale oblique (SpT1) montrant le décalage du droit latéral vers le bas comparé au droit médial.

(Suite)

## ENCADRÉ 18.6 Suite

droits latéraux vers le bas, plus net à gauche qu'à droite : le décalage du droit latéral gauche produit l'hyperaction de l'oblique inférieur droit et celui du droit latéral droit, l'hyperaction de l'oblique inférieur gauche. En effet, pour fixer en abduction, l'œil doit compenser la traction partiellement abaissante de son droit latéral abaissé par une action élévatrice compensatrice de son droit supérieur ; or le synergiste de celui-ci est l'oblique inférieur controlatéral (figure 18.25).

Exemple d'une enfant âgée de 8 ans présentant une exotropie avec incomitance en A (figure 18.26). La déviation dans les neuf positions du regard montrait une incomitance en A et, en adduction, une déviation verticale vers le bas (figure 18.26A). L'IRM (coupe coronale standard en SpT1) a confirmé le décalage des droits latéraux vers le haut (figure 18.26B). L'incomitance en A était corrigée lors du contrôle au 7<sup>e</sup> jour postopératoire (figure 18.26C). Un autre exemple est proposé figure 18.27.

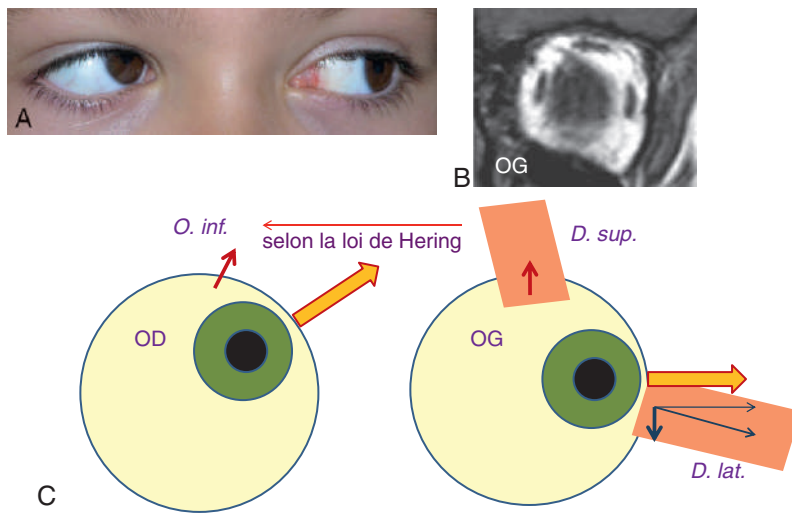
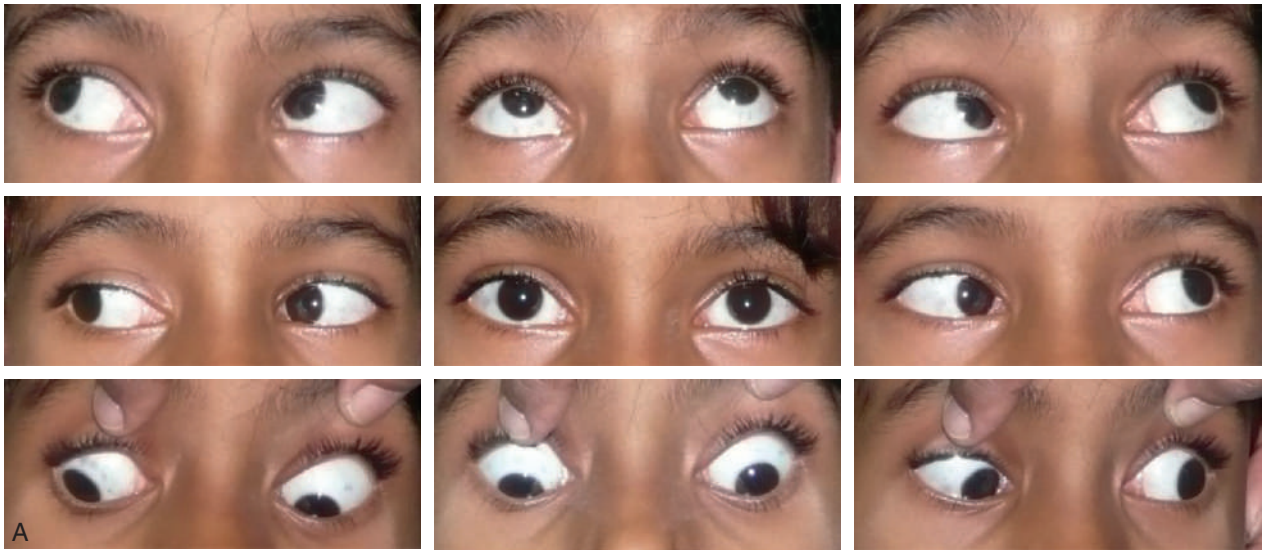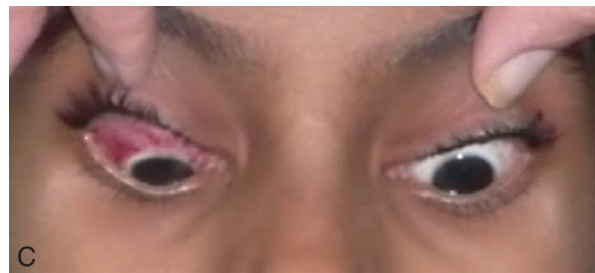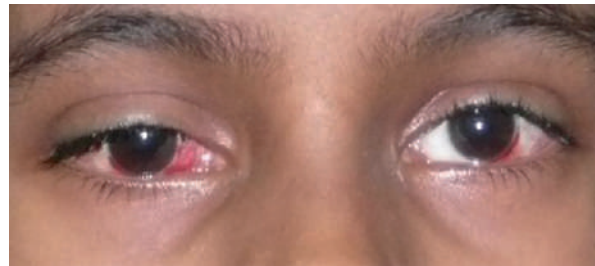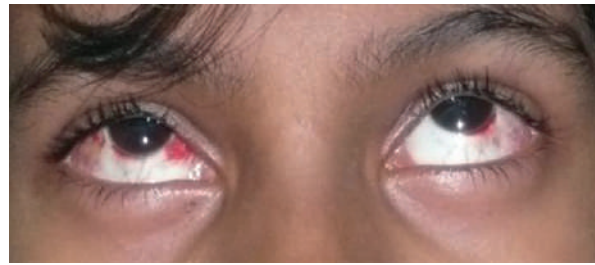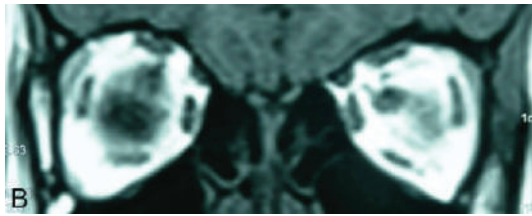


Fig. 18.25

Effet controlatéral du décalage du droit latéral. La composante verticale de la traction du droit latéral décalé vers le bas doit être compensée par une traction équivalente du droit supérieur homolatéral vers le haut ; par le jeu de la loi de Hering il en résulte une hyperaction du synergiste controlatéral, c'est-à-dire de l'oblique inférieur controlatéral.







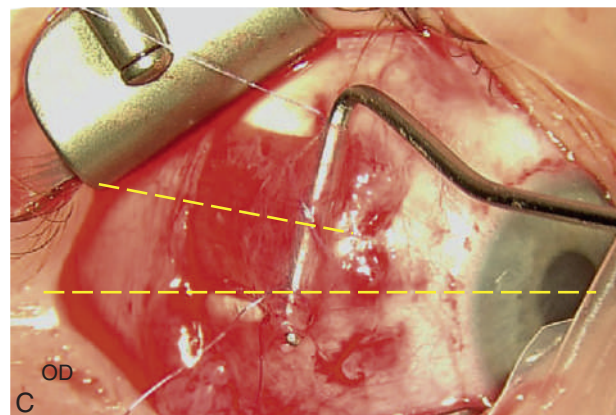
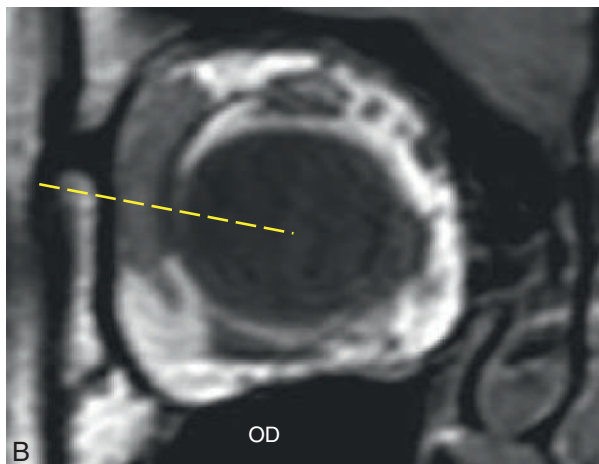
**Fig. 18.26**

Incomitance alphabétique en A (voir texte).

Incomitance A avec hyperaction de l'oblique supérieur

*Œil droit fixateur*

*Œil gauche fixateur*



**Fig. 18.27**

Incomitance A.

A. Aspect clinique. B. Confirmation en IRM du décalage du droit latéral vers le haut. C. Confirmation peropératoire.



## Conclusion

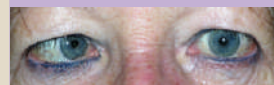Le lecteur aura compris que le traitement des strabismes concomitants est *logique*, qu'il se fonde sur une analyse aussi précise que possible, clinique et paraclinique, des phénomènes neurophysiologiques en jeu. La strabologie bénéficie des connaissances en constante évolution, ce qui permet d'atteindre aujourd'hui avec une plus grande probabilité son but, c'est-à-dire le (r)établissement d'une binocularité effective, normale ou tout au moins anormale et du confort visuel.

## Références

- [1] Lang J. Der kongenitale oder frühkindliche Strabismus. *Ophthalmologica* 1967; 154 : 201–8. Avertissement : la littérature concernant le sujet de ce chapitre est extrêmement abondante; les références recensées ci-dessous n'en représentent qu'une très faible partie. Les lecteurs peuvent également se reporter aux traités et chapitres de traités énumérés dans l'annexe 1 et au site Internet [www.fnro.net](http://www.fnro.net);
- [2] Lang J. Welche Schiefälle können geheilt werden? *Ophthalmologica* 1968; 156 : 190–6.
- [3] Roth A. Guérison ou bon résultat dans le traitement du strabisme concomitant. *Bull Soc Ophthalmol Fr* 1974; 74 : 1047–50.
- [4] Roth A. Les strabismes concomitants : du strabisme aux syndromes strabiques. *Klin Monatsbl Augenheilkd* 1999; 214 : 340–5.
- [5] Neugebauer A, Fricke J. Congenital cranial dysinnervation disorders : facts and perspectives to understand ocular motility disorders. In : Lorentz B, Brodsky MC, editors. *Pediatric ophthalmology, neuro-ophthalmology, genetics*. Strabismus – New concepts in pathophysiology, diagnosis, and treatment, Berlin, Heidelberg : Springer; 2010. p. 77–94.
- [6] Lang J. Microstrabismus. *Ophthalmologica* 1972; 165 : 236–40.
- [7] Quéré MA, Lavenant F, Pêchereau A, Alègue A. L'adaptation binoculaire spatiale des microtropies et des orthotropies : définition et méthode de mesure. *J Fr Ophthalmol* 1986; 9 : 183–90.
- [8] Kitaoji H, Toyama K. Preservation of position and motion stereopsis in strabismic subjects. *Invest Ophthalmol Vis Sci* 1987; 28 : 1260–7.
- [9] Maruo T, Kubota N, Sakaue T, Usui C. Esotropia surgery in children : long term outcome regarding changes in binocular alignment; a study of 956 cases. *Binocul Vis Strabismus Q* 2000; 15 : 213–20.
- [10] Kushner BJ, Fisher MR. Is alignment within 8 prism diopters of orthophoria a successful outcome for infantile esotropia surgery? *Arch Ophthalmol* 1996; 114 : 176–80.
- [11] Kushner BJ, Morton GV. Postoperative binocularity in adults with longstanding strabismus. *Ophthalmology* 1992; 99 : 316–9.
- [12] Roth A, Speeg-Schatz C. Is the differential of passive muscle forces in an antagonistic muscle pair a useful tool in every type of oculomotor disorders? In : Gomez de Liano R, editor. *Transactions XXX*. ESA Meeting 2005. Universidad Complutense de Madrid; 2006. p. 149–52.
- [13] De Decker W. Heterotropie (manifest Strabismus). In : Kaufman H, editor. *Strabismus*. 3rd ed Stuttgart : G. Thieme; 2004. p. 188–243.
- [14] Lang J. Das normosensorische essentielle konvergente Spätschielen, eine Schiefform « sui generis ». *Klin Monatsbl Augenheilkd* 1978; 172 : 807–24.
- [15] Quéré MA, Pêchereau A, Lavenant F. Étude statistique de l'angle de base et de l'intensité du spasme dans les ésootropies fonctionnelles (conséquences chirurgicales). *J Fr Ophthalmol* 1985; 8 : 255–61.
- [16] Kaufmann H. *Strabismus*. 3rd ed Stuttgart : G. Thieme; 2004. 594 p.
- [17] Baker JD, De Young-Smith M. Accommodative esotropia following surgical correction of congenital esotropia, frequency and characteristics. *Graefes Arch Clin Exp Ophthalmol* 1988; 226 : 175–7.
- [18] Kushner BJ, Fisher MR, Lucchese NJ, Morton GV. How far can a medial rectus safely be recessed? *J Pediatr Ophthalmol Strabismus* 1994; 31 : 138–46.
- [19] Tour RL, Asbury T. Overcorrection of esotropia following bilateral five-mm medial rectus recession. *Am J Ophthalmol* 1958; 45 : 644–53.
- [20] Roth A. What's at stake in infantile esotropia? ESA Lecture. In : Gomez de Liano R, editor. *Transactions XXXII*. ESA 2008. Universidad Complutense de Madrid; 2009. p. 7–20.
- [21] Roth A, Speeg-Schatz C. La chirurgie oculomotrice. Paris : Masson; 1995. 398 p.
- [22] Speeg-Schatz C, Roth A. Surgical management in infantile esotropia. *Expert Rev Ophthalmol* 2008; 3 : 155–64.
- [23] Tychsen L. Strabismus : the scientific basis. In : Taylor D, Hoyt C, editors. *Pediatric ophthalmology and strabismus*. 3rd ed Philadelphia : Elsevier Saunders; 2005. p. 836–48.
- [24] Knott G, Holtmaat A. Dendritic spine plasticity – Current understanding from in vivo studies. *Brain Res Rev* 2008; 58(2) : 282–9.
- [25] Ciancia AO. La esotropia en el lactante, diagnóstico y tratamiento. *Arch Chil Oftalmol* 1962; 9 : 117.
- [26] Costenbader FD. Infantile esotropia. *Trans Am Ophthalmol Soc* 1961; 59 : 397–427.
- [27] Lobstein-Henry Y, Roth A. From cross-fixation to functional amblyopia. In : Kaufmann H, editor. *Trans XIX*. ESA Meeting 1987. Universität Giessen. p. 229–34.
- [28] Simonsz HJ, Kolling GH, Unnebrink K. Final report of the early vs late infantile strabismus surgery study (ELISSS), a controlled, prospective, multicentre study. *Strabismus* 2005; 13 : 169–99.
- [29] Roth A, Speeg-Schatz C, Dorey F, Bumbacher M, Gottenkiene S, Barthélémy M, et al. Restoration of binocular vision after surgery for infantile esotropia. In : Gomez de Liano R, editor. *Transactions XXXIII*. ESA Meeting 2009. Universidad Complutense de Madrid; 2010. p. 79–82.
- [30] Schwarz ECh. Risk factors for the spontaneous consecutive exotropia. In : Kaufmann H, editor. *Trans XX*. ESA Meeting 1992. Universität Giessen. p. 235–40.
- [31] Rosenbaum AL. The goal of adult strabismus surgery is not cosmetic. *Arch Ophthalmol* 1999; 117 : 250.
- [32] Lobstein-Henry Y, Roth A. Étude critique de l'occlusion en secteurs dans le traitement des strabismes de l'enfant. *J Fr Ophthalmol* 1987; 10 : 61–74.
- [33] Pêchereau A, Lassalle D. Stability of the eye position under general anaesthesia (eye non operated and eye operated). In : Gomez de Liano R, editor. *Transactions XXX*. ESA Meeting 2005. Universidad Complutense de Madrid; 2006. p. 145–7.
- [34] Pêchereau A, Quéré MA, Weber M. Variations in medial rectus stretching in esotropia. In : Lennerstrand G, editor. *Update on strabismus and pediatric ophthalmology*. Proc. IAS & AAPOS Meeting 1994, CRC Press; 1995. p. 136–9.
- [35] Damanakis A, Ikononopoulos N, Alatsaki M, Arvanitis P. Effect of posterior fixation sutures on the accommodative element of partially accommodative strabismus. *Ophthalmologica* 1994; 208 : 71–6.

- [36] De Decker W, Friedrich D, Baenge J. Results of bi-medial posterior fixation (modified Cüppers procedure) after 8 years. In : Kaufmann H, editor. Trans XVI. ESA Meeting 1987. Universität Giessen. p. 91–9.
- [37] Von Noorden GK. The use of the posterior fixation suture. In : Koch DD, Parke DWII, Paton D, editors. Current management in ophthalmology. New York : C. Livingstone; 1983. p. 165–77.
- [38] Stärk N, Vanselow K, Stahl E, Zubcov AA. Behandlung der Esotropie mit akkommodativem und nichtakkommodativem Konvergenzexzess. Fadenoperation mit beidseitiger Medialisrücklagerung. Ophthalmologie 1999; 96 : 513–21.
- [39] Steffen H, Auffarth GU, Kolling GH. Posterior fixation suture and convergence excess esotropia. Strabismus 1998; 6 : 117–26.
- [40] Kaufmann H, Kolling G. Results of Cüppers Fadenoperation (Posterior fixation suture). Doc Ophthalmol Proc Ser 1982; 32 : 143–7.
- [41] Sansonetti A, Roth A, Delarue L, Huguenin F, Ben-Ayed A. Operative dosages and retroequatorial myopexia. In : Kaufmann H, editor. Trans XXI. ESA Meeting 1993. Universität Giessen. p. 181–6.
- [42] De Decker E, de Decker W. Fixationsverbessernde einseitige Fadenoperation am restus medialis des amblyopen Auges. Klin Monatsbl Augenheilk 1998; 212 : 203–4.
- [43] Klainguti G. Chirurgie précoce en cas d'ésotropie de l'enfant. Klin Monatsbl Augenheilk 2005; 222 : 234–7.
- [44] Klainguti G, Lise-Schneider B, Bremard-Strickler J. Ésotropie précoce : résultats à long terme d'une série de 82 cas opérés par myopexie rétroéquatoriale et recul simultané des deux muscles droits médiaux avant l'âge de 24 mois. Klin Monatsbl Augenheilk 2007; 224 : 260–4.
- [45] Nemet P, Ron S. Adaptation of eye movements following strabismus surgery. In : Nemet P, Weiss JB, editors. Acta strabologica. Proc Internat Symp Strabismus and Amblyopia. Paris : CERES; 1985. p. 279–89.
- [46] Helveston EM, Neely DF, Stidham DB, Wallace DK, Plager DA, Sprunger DT. Results of early alignment of congenital esotropia. Ophthalmology 1999; 106 : 1716–26.
- [47] Roth A, Mühlendyck H, Bumbacher M. Binocular stakes in primary exotropia. In : Proc. XIth ISA Meeting. Istanbul; 2010.
- [48] Thouvenin D, Lesage-Beaudon C, Arné JL. Les injections de toxine botulique chez le jeune enfant. Résultats et incidence des interventions secondaires au cours d'un suivi à long terme de 74 cas traités avant l'âge de 36 mois. J Fr Ophtalmol 2008; 31 : 42–50.
- [49] Bouchut P, Quéré MA, Péchereau A. Le test d'élongation musculaire du droit interne dans les ésotropies récidivantes. J Fr Ophtalmol 1994; 17 : 257–61.
- [50] Happe W, Suleiman Y. Früh und spät auftretende konsekutive Exotropien nach Medialis-Fadenoperationen. Ophthalmologie 1999; 96 : 509–12.
- [51] Dawson E, Bentley C, Lee J. Adjustable squint surgery in children. Strabismus 2001; 9 : 221–4.
- [52] Quéré MA, Toucas S, Lavenant F, Péchereau A. Les strabismes divergents secondaires post-chirurgicaux. Analyse statistique de 160 exotropies consécutives. J Fr Ophtalmol 1989; 12 : 3–10.
- [53] De Decker, de Decker-Dannheim E, Backheuer U. Intermittent esotropia. Strabismus 2008; 16 : 145–8.
- [54] Lang J. Special forms of concomitant strabismus. In : Reinecke RD, editor. Strabismus II. ISA Orlando. Grune & Stratton; 1984. p. 770–9.
- [55] Wieser D. Der « Pseudo-Konvergenzexzessstypus » des akkommodativen Strabismus. Zermatt : SSO Strabology Symposium; 1983.
- [56] Wilson ME, Bluestein EC, Parks MM. Binocularity in accommodative esotropia. J Pediatr Ophthalmol Strabismus 1993; 30 : 233–6.
- [57] Inatomi A. Retinal correspondence in typical accommodative esotropia. Graefes Arch Clin Exp Ophthalmol 1988; 226 : 165–7.
- [58] Klainguti G. Strabisme accommodatif. Encycl Méd Chir (Elsevier, Paris) 2001; 21–550-A-03. 8 p.
- [59] Castiella JC, Saiz A, Lopez J. Estrabismos acomodativos : características y pronostico sensorial. Arch Soc Espan Oftalmol 1992; 62 : 275–80.
- [60] Kutoba N, Akatsu S. Long-term follow-up of refractive accommodative esotropia. In : Campos EC, editor. Strabismus and ocular motility disorders. London : The Macmillan Press Ltd; 1990. p. 315–8.
- [61] Costenbader FD. Clinical course and management of esotropia. In : Allen JH, editor. Strabismus, Ophthalmic Symp. II. St-Louis : Mosby; 1958. p. 325–53.
- [62] Mühlendyck H. Symptoms and treatment in hypoaccommodation cases. In : Nemet P, Weiss JB, editors. Acta strabologica. Proc Internat Symp Strabismus and Amblyopia. Paris : CERES; 1985. p. 25–30.
- [63] Duane A. A new classification of the motor anomalies of the eyes based upon physiological principles, together with their symptoms, diagnosis and treatment. Am Ophthalmol Otolaryngol 1896; 5 : 969 et 1897; 6 : 84 et 247.
- [64] Burian HM. Exodeviations, their classification, diagnosis and treatment. Am J Ophthalmol 1966; 62 : 1162–6.
- [65] Hugonnier R, Hugonnier S. Strabismes. Hétérophories. Paralysies oculo-motrices. 4e Paris : Masson; 1981.
- [66] Kushner BJ, Morton GV. Distance/near differences in intermittent exotropia. Arch Ophthalmol 1998; 116 : 478–86.
- [67] Brodsky MC, Fray KJ. Surgical management of intermittent exotropia with high AC/A ratio. J AAPOS 1998; 2 : 330–2.
- [68] Dadeya S, Kamlesh, Naniwal S. Usefulness of the preoperative prism adaptation test in patients with intermittent exotropia. J Pediatr Ophthalmol Strabismus 2003; 40 : 85–9.
- [69] De Decker-Dannheim E, Verlohr D, Schwertfeger G. Functional prism adaptation in patients with intermittent exotropia. In : Kaufmann H, editor. Trans XX. ESA Meeting 1992. Universität Giessen. p. 217–22.
- [70] Herzau V, Schoser G. The value of prism adaptation test in determining the degree of squint surgery. Ophthalmologie 1993; 90 : 11–6.
- [71] Repka MX, Connett JE, Baker JD, Rosenbaum AL, and the Prism Adaptation Study Research Group. Surgery in the prism adaptation study : accuracy and dose response. J Pediatr Ophthalmol Strabismus 1992; 29 : 150–6.
- [72] Veronneau-Troutman S. Les prismes dans le traitement médicale et chirurgical du strabisme. Paris : Masson; 1997.
- [73] Kushner BJ. The distance angle to target in surgery for intermittent exotropia. Arch Ophthalmol 1998; 116 : 1550–1.
- [74] Asjes-Tydemann WL, Newoud H, van der Wilt GJ. Timing of surgery for primary exotropia in children. Strabismus 2007; 15 : 95–101.
- [75] Wolff SM, Loupe DN. Binocularity after surgery for intermittent exotropia. In : Campos EC, editor. Strabismus and ocular motility disorders. London : The Macmillan Press Ltd; 1990. p. 369–73.
- [76] Rüssmann W, Eithoff S, Sandor B. Surgical treatment of intermittent exodeviations. In : Kaufmann H, editor. Trans XVI. ESA Meeting 1987. Universität Giessen. p. 215–20.
- [77] Gräf M, Rost D, Kaufmann H. Ergebnisse der kombinierten Divergenzoperation für intermittierende Exotropie bei 120 Kindern. Klin Monatsbl Augenheilk 2001; 218 : 31–7.
- [78] De Decker W. Bi-medial rectus muscle resection for intermittent exotropia. In : Kaufmann H, editor. Trans XX. ESA Meeting 1992. Universität Giessen. p. 317–20.

- [79] Raab EL. Outcome of early overcorrection of exotropia. In : Campos EC, editor. *Strabismus and ocular motility disorders*. London : The Macmillan Press Ltd; 1990. p. 363–8.
- [80] Keech RV, Stewart SA. The surgical overcorrection of intermittent exotropia. *J Pediatr Ophthalmol Strabismus* 1990; 27 : 218–20.
- [81] Pratt-Johnson JA. Intermittent exotropia : what constitutes a cure? *Am Orthop J* 1992; 42 : 72–3.
- [82] Spielmann A. Elevation in adduction : no to a systematic weakening of the inferior oblique muscle. In : Kaufmann H, editor. *Trans XIX. ESA Meeting 1991*. Universität Giessen. p. 17–22.
- [83] Kushner BJ. Effect of ocular torsion on A and V patterns and apparent oblique muscle overaction. *Arch Ophthalmol* 2010; 128 : 712–8.
- [84] Snir M, Axer-Siegel R, Shalev B, Sherf I, Yassur Y. Slanted rectus recession for exotropia with convergence weakness. *Ophthalmology* 1999; 106 : 992–6.
- [85] Roth A, Bumbacher M. From MRI to surgical strategy in A or V-pattern strabismus. In : Haugen O, editor. *Transactions XXX. ESA Meeting 2011 (sous presse)*.
- [86] Schwartz T, Scott W. Unilateral superior rectus recession for the treatment of dissociated vertical deviation. *J Pediatr Ophthalmol Strabismus* 1991; 28 : 219–22.
- [87] Lorenz B, Raab I, Boergen KP. Dissociated vertical deviation : what is the most effective surgical approach? *J Pediatr Ophthalmol Strabismus* 1992; 29 : 21–9.
- [88] Esswein MB, von Noorden GK, Coburn A. Comparison of surgical methods in the treatment of dissociated vertical deviation. *Am J Ophthalmol* 1992; 113 : 287–90.
- [89] Roth A, Speeg-Schatz C. *Eye muscle surgery*. Lisse : Swets & Zeitlinger; 2001. 406 p.



# Strabismes paralytiques

## PLAN DU CHAPITRE

Stratégies opératoires	356
Strabismes résultant de la paralysie du nerf abducens (VI <sup>e</sup> nerf crânien)	359
Strabismes résultant de la paralysie du nerf oculomoteur (III <sup>e</sup> nerf crânien)	363
Strabismes résultant de la paralysie du nerf trochléaire (IV <sup>e</sup> nerf crânien)	371
Strabismes résultant d'une paralysie pré- ou supranucléaire	382
Conclusion	385





### À retenir

La chirurgie des strabismes paralytiques a pour objectif de restaurer le meilleur équilibre possible entre les forces musculaires restantes à la suite d'une paralysie oculomotrice, dans un but fonctionnel en premier lieu, celui de supprimer la diplopie et/ou le torticolis, et esthétique ensuite.

La chirurgie des strabismes paralytiques n'est pas celle de la paralysie elle-même, mais celle du déséquilibre oculomoteur qui résulte de celle-ci et persiste au stade des séquelles dans 20 à 50 % des cas, selon le type de paralysie, et qu'il convient de corriger dès lors qu'il provoque un strabisme fonctionnellement et esthétiquement gênant. Cette chirurgie diffère de celle des strabismes concomitants par la nature du déséquilibre oculomoteur à corriger et, en conséquence, par le raisonnement qui conduit au plan opératoire et par les techniques opératoires requises [1–5].

## Stratégies opératoires

Il faut distinguer le traitement précoce du déficit paralytique, à visée *palliative*, de celui du déficit séquellaire, à visée *réparatrice*.

### Traitement palliatif au stade initial de la paralysie



#### Attention

Au stade *initial* et aussi longtemps que la paralysie, ou sa cause, reste évolutive et qu'en conséquence le strabisme ne peut être opéré, le seul recours possible, mais indispensable est de supprimer la diplopie qu'il provoque.

Le moyen le plus simple pour supprimer la diplopie est l'occlusion de l'œil paralysé, ou parfois celle de l'œil indemne; mais il est toujours préférable, chaque fois que cela est possible, de faire alterner le sujet ou, mieux encore, de lui faire porter des prismes compensant la déviation strabique afin d'éviter la constitution de contractures musculaires.

À ce stade, le déséquilibre dû à la paralysie peut également être réduit de façon temporaire par l'injection de toxine botulique dans l'antagoniste homolatéral du muscle déficient; si rien ne s'y oppose, elle est le traitement palliatif à préconiser [6]. En paralysant le muscle injecté :

- elle réduit, et parfois même annule, le déséquilibre oculomoteur dans le champ central du regard, ce qui permet souvent d'éliminer la diplopie et/ou le torticolis et de rétablir, sans attendre, l'usage de la vision binoculaire, au besoin avec l'adjonction d'une compensation prismatique;
- elle évite que se développent des phénomènes secondaires de contracture de l'antagoniste homolatéral, si le sujet fixe de l'œil sain, ou du synergiste controlatéral, si le sujet fixe de l'œil atteint<sup>1</sup> (cf. chapitre 3).



#### Attention

Son effet n'est cependant que *temporaire*, de sorte que la paralysie induite s'atténue progressivement, plus ou moins parallèlement à la paralysie proprement dite, lorsque celle-ci régresse. Si la paralysie persiste, l'injection peut être répétée afin d'attendre, avec moins d'inconvénients, le moment opportun pour la correction du déséquilibre résiduel.

### Traitement réparateur au stade des séquelles



#### Attention

Au stade des séquelles, la correction des strabismes paralytiques consiste à *compenser le déficit relatif ou total d'un ou de plusieurs muscles en rééquilibrant ou en mettant à profit les forces musculaires restantes*, avec pour finalité de rétablir, d'élargir et de centrer au mieux le champ de fusion binoculaire, et de corriger en même temps le défaut esthétique.

Lorsque la paralysie cesse d'évoluer [7–10] et qu'il persiste un strabisme, il est le plus souvent possible et, partant, indiqué de le corriger chirurgicalement. Pour chaque cas particulier, il faut se demander :

- si une opération ou, au besoin, plusieurs opérations peuvent être utiles et, si oui, si elles sont possibles;
- si le moment d'intervenir est arrivé;
- si oui, quelle(s) intervention(s) il convient de pratiquer [11].

La décision opératoire dépend des réponses à ces trois questions.

<sup>1</sup> Du fait de la paralysie induite de l'antagoniste homolatéral, l'œil atteint peut fixer *sans* surcroît d'influx nerveux vers le muscle déficient et, par conséquent aussi, vers le synergiste controlatéral.

## Indication

Une opération est à envisager chaque fois que :

- *la gêne éprouvée par le patient persiste*, c'est-à-dire que le déséquilibre oculomoteur résiduel n'est pas compensé spontanément ou ne peut l'être par le port de prismes de faible puissance dont le port n'est pas gênant;
- l'on peut raisonnablement penser qu'elle va apporter une amélioration suffisante pour éliminer ou réduire sensiblement cette gêne;
- aucune contre-indication d'ordre général ne s'y oppose.

L'indication d'opérer peut dépendre de l'œil habituellement fixateur. En revanche, on n'intervient pas lorsque le patient n'éprouve aucune gêne ou, en cas de gêne, lorsqu'aucun gain fonctionnel ou esthétique ne peut, d'un avis spécialisé, être attendu d'une opération.

## Moment

Le *moment* à partir duquel une intervention peut être envisagée dépend de l'évolution de la paralysie. Deux conditions doivent être réunies pour cela :

- le processus causal, responsable de la paralysie, doit avoir été momentanément, être guéri ou stabilisé;
- le déficit oculomoteur doit avoir cessé de régresser : 6 mois au moins ou, plus souvent, 9 mois à 1 an ou davantage, notamment pour une paralysie du troisième nerf crânien, doivent s'être écoulés depuis la survenue de la paralysie ou la stabilisation du processus causal; plusieurs examens de contrôle successifs doivent l'avoir confirmé.

Lorsque le strabisme est ancien, une intervention tardive reste le plus souvent possible et profitable au patient.

## Angles primaire et secondaire et choix opératoires



### À retenir

La déviation de l'œil atteint lorsque l'œil sain fixe est l'expression du déficit dû à la paralysie et par la suite aux séquelles de celle-ci : elle constitue l'angle *primaire*, celui qui doit être corrigé (cf. chapitre 3 et figure 19.1A).

La déviation de l'œil sain, lorsque l'œil atteint prend ou tente de prendre la fixation, exprime le déficit plus le surcroît d'influx nerveux envoyé au muscle paralysé : elle constitue l'angle *secondaire*. Celui-ci, plus grand que l'angle primaire, peut révéler le déficit (qu'il convient cependant de corriger sur l'œil atteint) lorsque l'angle primaire est peu apparent.

On peut être amené à corriger l'angle secondaire au niveau de l'œil sain, mais en seconde intention seulement, lorsque l'œil atteint est fixateur et que le déséquilibre moteur n'est pas ou plus corrigible à son niveau.

Le choix des muscles à opérer et du type d'intervention dépend de l'importance relative des éléments qui constituent le déficit (cf. chapitre 3), c'est-à-dire de l'angle primaire (mesuré tête tenue droite) d'une part, de la limitation des ductions et de l'incomitance résiduelles, d'autre part; celles-ci peuvent résulter aussi bien du déficit résiduel du ou des muscles atteints que de la contracture persistante de leur antagoniste homolatéral et/ou de leur synergiste controlatéral, ou encore, en cas de reprise opératoire, d'une éventuelle impotence musculaire surajoutée.



### Choix opératoire

Les choix opératoires peuvent se ramener schématiquement à trois principes stratégiques fondamentaux; selon que la *récupération de la paralysie* est :

- *(quasi) totale*, mais qu'il persiste, à titre de séquelle, une contracture de l'antagoniste homolatéral et/ou du synergiste controlatéral du muscle qui a été paralysé, on peut se contenter d'un *affaiblissement* de celui des muscles qui reste cliniquement le plus hyperactif;
- *incomplète*, on doit *rééquilibrer* les forces qui subsistent :
  - en renforçant le muscle resté parétique et en affaiblissant son antagoniste homolatéral pour corriger l'angle résiduel [2,3],
  - et/ou en créant, au moyen d'une myopexie postérieure, une parésie du synergiste controlatéral pour réduire l'incomitance résiduelle (cf. *infra*);
- *(quasi) nulle*, il est le plus souvent nécessaire de *suppléer* au déficit paralytique par une opération de suppléance (cf. chapitre 11).

Le premier temps opératoire s'effectue en principe sur l'œil paralysé (hormis pour réduire l'effet d'une contracture du synergiste controlatéral), qu'il soit l'œil non fixateur ou l'œil fixateur. En cas de déficit prononcé et/ou complexe, il est préférable de compenser le déficit par étapes fractionnées. Un intervalle de 6 mois est en moyenne nécessaire entre les temps opératoires successifs, afin que l'opération antérieure ait pu atteindre pleinement son effet.

## Spécificités techniques

La chirurgie des strabismes paralytiques peut en conséquence faire appel à *toutes* les techniques chirurgicales décrites précédemment (cf. partie II), mais en les adaptant aux données particulières de ce type de strabismes.

### Chirurgie conventionnelle et dosage opératoire

La chirurgie conventionnelle est à la base de la correction des strabismes paralytiques.



#### Technique opératoire

Les techniques de recul ou éventuellement d'allongement, de plissement ou de résection musculaires auxquelles on a recours chaque fois qu'il est nécessaire de repositionner l'œil atteint [2,3,12], c'est-à-dire de corriger le déséquilibre entre le muscle déficient et son antagoniste homolatéral, ne diffèrent ici que par le *dosage*. Celui-ci est :

- calculé en fonction de l'angle *primaire* «selon la valeur du prisme placé devant l'œil atteint et permettant une vision binoculaire simple, sans torticolis» [2] (avec une efficacité de 1,5°/mm de muscle opéré), et ajusté, comme ailleurs, en fonction de la tension passive des muscles opérés (mesurée, si possible, au moyen du test d'élongation musculaire) (cf. chapitre 7);
- majoré de 10 à 25 % pour le renforcement du ou des muscles déficients, selon l'importance de la parésie résiduelle, en raison de la diminution de la force active de ce ou ces muscles et selon «l'excès de longueur» du muscle lorsqu'au cours de l'intervention on maintient le globe oculaire en position primaire.

Le recul du synergiste controlatéral du muscle déficient, effectué dans un deuxième temps opératoire éventuel, agit directement sur la position de l'œil sain opéré et indirectement, par le jeu de la loi de Hering, sur celle de l'œil parétique selon le taux de récupération de la paralysie; cet effet est cependant moindre que pour une myopexie postérieure [2].

## Chirurgie ajustable

La chirurgie ajustable trouve ici une de ses indications favorites et cela pour deux raisons qui se complètent :

- d'une part, les moyens actuels ne permettent pas toujours d'évaluer le degré de réduction de la tension active du ou des muscles parétiques et donc de prévoir l'effet opératoire avec une probabilité suffisante; l'incertitude est proportionnelle à l'angle à corriger; c'est pourquoi il peut être justifié de recourir à la chirurgie ajustable, avant tout pour les reculs musculaires, et de pallier ainsi cette incertitude;
- d'autre part, le résultat obtenu après l'ajustement des sutures reste relativement stable, bien plus qu'en cas de strabisme concomitant.

La chirurgie ajustable peut faciliter la correction de déséquilibres oculomoteurs complexes, chez des sujets multi-opérés notamment, ou lorsque l'appareil suspenseur de l'œil ou les parois orbitaires sont impliqués; mais elle ne peut atteindre la précision de la chirurgie conventionnelle.

### Myopexie postérieure de Cüppers

La myopexie postérieure permet de réduire l'incomitance résiduelle, en alignant l'action ou l'hyperaction relative du synergiste controlatéral sur celle du muscle restant déficient, autrement dit *en créant*, selon Cüppers [2,12,13], *une parésie compensatrice de la parésie*<sup>2</sup>. Grâce à elle, l'influx nerveux, continuant d'agir selon la loi de Hering, aura de nouveau un effet conjugué sur le couple synergiste formé par le muscle resté parétique et le muscle rendu parétique. Pour que ce procédé soit efficace, il faut toutefois que le muscle déficient ait conservé ou récupéré un taux d'activité minimum. La myopexie postérieure doit être placée d'autant plus loin en arrière que cette activité restante est plus faible et que l'effet parésiant recherché se veut plus marqué.

Ce procédé qui ajoute une parésie à une parésie, équivaut à créer en quelque sorte une parésie du regard; celle-ci peut être à son tour gênante, si le système nerveux central ne la compense pas par une augmentation de l'influx innervationnel vers les deux muscles synergistes concernés [2].

<sup>2</sup> Littéralement, selon l'expression de l'auteur, «parésie contre parésie» ou «contre-parésie».

## Techniques de suppléance par transposition musculaire

Les déficits paralytiques subtotaux ou totaux et certains cas particuliers d'impotence musculaire (cf. chapitre 20) représentent les seules indications des techniques de suppléance; celles-ci sont à éviter en dessous de l'âge de 2 ans [2,14].

Lorsque la paralysie reste (quasi) totale, il ne suffit plus de majorer le dosage de l'opération bimusculaire; on ne parvient à repositionner l'œil atteint et à rétablir un équilibre oculomoteur même limité qu'au moyen d'une transposition musculaire (cf. chapitre 11). Celle de Hummelsheim, avec la modification de Kaufmann ou celle de Rüssmann (cf. chapitre 11) [2], est la moins traumatisante des techniques de suppléance; son efficacité est réelle et durable. Elle peut être associée, si nécessaire, à l'une ou plusieurs des techniques précédentes, au cours du même temps opératoire ou de temps successifs.

## Injections de toxine botulique

Les strabismes paralytiques constituent le champ d'application par excellence des injections de toxine botulique.

Ces injections doivent en général être répétées afin d'obtenir un affaiblissement durable du ou des muscles cliniquement hyperactifs (cf. p. 266); elles peuvent contribuer de la sorte à la correction définitive de la déviation strabique :

- parfois l'affaiblissement obtenu suffit à rétablir un équilibre oculomoteur satisfaisant;
- le plus souvent cependant il reste insuffisant; mais il a alors l'avantage de réduire la déviation et par conséquent la quantité restant à opérer [2,15,16];
- selon le cas, elles peuvent remplacer soit :
  - le recul de l'antagoniste homolatéral – en particulier lorsque ce muscle a déjà été opéré –, qu'il faille ou non les associer à une opération de renforcement ou de suppléance du muscle déficient,
  - la myopexie postérieure du synergiste controlatéral.

La paralysie produite par une injection unique peut également servir de test : l'injection de l'antagoniste homolatéral permet d'évaluer l'importance de la parésie résiduelle, en éliminant la part du déficit provenant de la contracture de celui-ci; de manière plus générale, l'effet de l'injection du ou des muscles cliniquement hyperactifs préfigure dans une certaine mesure celui que l'on peut espérer du recul du

ou de ces muscles sur la motilité et, en même temps, sur la diplopie [13]; un délai de 3 mois doit être observé entre l'injection et l'intervention.

Ce test peut être effectué plus succinctement au moyen d'une injection de xylo- ou lidocaïne ou de marcaïne dans ces mêmes muscles [17].

## Strabismes résultant de la paralysie du nerf abducens (VI<sup>e</sup> nerf crânien)<sup>3</sup>

La paralysie du nerf abducens affecte l'activité du seul droit latéral. Lorsqu'un seul muscle est déficient, il est le plus souvent possible de rétablir un équilibre oculomoteur normal ou, du moins, satisfaisant; cependant lorsque le déficit séquellaire est (quasi) total, ce résultat peut être difficile à atteindre.

### Déficit unilatéral du muscle droit latéral (tableau 19.1)

#### Déficit partiel

Dans les cas où l'œil paralysé peut atteindre ou dépasser la position primaire au cours des ductions [2,12], la règle veut que l'on opte pour une intervention *bimusculaire*, c'est-à-dire une opération combinée unilatérale de recul du droit médial et de plissement du droit latéral de l'œil paralysé (tableau 19.1 et figure 19.1).

Le renforcement du droit latéral déficient seul s'avère le plus souvent insuffisant ou n'a qu'un effet passager en raison de la diminution de la force active et de la tension passive du muscle.

Une opération monomusculaire est, en revanche, suffisante lorsque :

- le déficit résiduel est léger, il suffit de plisser le droit latéral parétique (cf. encadré Remarque ci-après);

<sup>3</sup> La plupart des auteurs adoptent aujourd'hui des stratégies opératoires très similaires selon le type de déficit paralytique; nous nous référons ici plus particulièrement aux choix stratégiques tels qu'ils ont été élaborés et systématisés par Kaufmann [2,12,18,19]. Nous considérons ici que le diagnostic du déficit est établi.



**Tableau 19.1. Tableau synoptique des stratégies opératoires en cas de paralysie du VI<sup>e</sup> nerf crânien.**

		Premier temps opératoire	Temps opératoires ultérieurs
<b>Déficit unilatéral du droit latéral</b>	Déficit léger (en vision de loin)	Plissement du droit latéral parétique	
	Déficit partiel, l'œil parétique atteint ou dépasse la position primaire (version = duction)	Opération bimusculaire (combinée) de l'œil parétique (dosage augmenté pour le muscle déficient)	Recul du droit médial de l'œil sain ou <i>Botox</i>
	Déficit partiel majeur, l'œil paralysé n'atteint pas la position primaire	Soit opération de suppléance (selon Kaufmann ou Rüssmann)	→ Recul du droit médial homolatéral ou <i>Botox</i>
		Soit opération bimusculaire majorée	→ Recul du droit médial controlatéral ou <i>Botox</i>
Déficit (quasi) total	Opération de suppléance + recul du droit médial homolatéral, à défaut opération bimusculaire majorée	Recul du droit médial controlatéral ou <i>Botox</i>	
<b>Récupération incomplète</b>	Déséquilibre résiduel dû à la persistance d'une contracture de l'antagoniste homolatéral ou du synergiste controlatéral	Recul de l'antagoniste homolatéral ou du synergiste controlatéral ou <i>Botox</i>	
	Déficit résiduel en version, duction redevenue normale (version < duction normale)	Myopexie postérieure du synergiste controlatéral Ou plissement du droit latéral parétique (si non déjà opéré)	
<b>Déficit bilatéral du droit latéral</b>	Déficit bilatéral	Opération de l'œil le plus atteint selon les stratégies décrites ci-dessus	Opération selon le résultat obtenu par l'opération de l'œil le plus atteint

- la récupération du droit latéral est (quasi) totale, mais s'il persiste une contracture de l'antagoniste homolatéral ou du synergiste controlatéral, il suffit de reculer l'un ou l'autre de ces muscles (tableau 19.1 et figure 19.2).

 **Remarque**

La parésie d'un droit latéral liée à l'âge en est un exemple typique : le sujet se plaint de diplopie en vision de loin, alors qu'il n'éprouve aucune gêne en vision de près.

Lorsqu'il persiste une disparité entre les ductions et les versions, c'est-à-dire lorsque les ductions de l'œil paralysé sont redevenues (quasi) normales, alors que les versions font encore apparaître un déficit résiduel, une myopexie postérieure du droit médial controlatéral est indiquée, dès le premier temps opératoire ou lors d'un temps ultérieur : la parésie compensatrice de la parésie rétablit la concomitance motrice au prix d'une légère parésie du regard (cf. supra).

Un plissement du muscle parétique est également possible en pareil cas, si l'œil atteint n'a pas encore été opéré, mais il fait courir le risque d'une diplopie postopératoire

dans le regard opposé; le recul du droit médial controlatéral fait courir celui d'une exotropie consécutive.

Si le résultat obtenu s'avère insuffisant, un deuxième temps (ou un temps ultérieur) doit être envisagé :

- en cas de *sous-correction légère ou modérée*, avec persistance d'une limitation de l'abduction (duction et version), il suffit de reculer le droit médial de l'œil sain ou d'injecter de la toxine botulique dans ce muscle (cf. supra);
- en cas de *sous-correction majeure*, il faut reprendre l'un, voire les deux muscles déjà opérés de l'œil paralysé pour augmenter le dosage effectué précédemment, et le compléter au besoin par un recul du droit médial de l'œil sain (cf. encadré Complément ci-après);
- en cas de *surcorrection*, le droit médial, reculé précédemment, doit être réavancé.

 **Complément**

En cas de sous-correction majeure, la correction de l'angle résiduel sur le seul œil sain n'aurait qu'un effet limité, car le report du nouveau schéma innervationnel de l'œil sain à l'œil paralysé, selon la loi de Hering, serait incomplet en raison de la

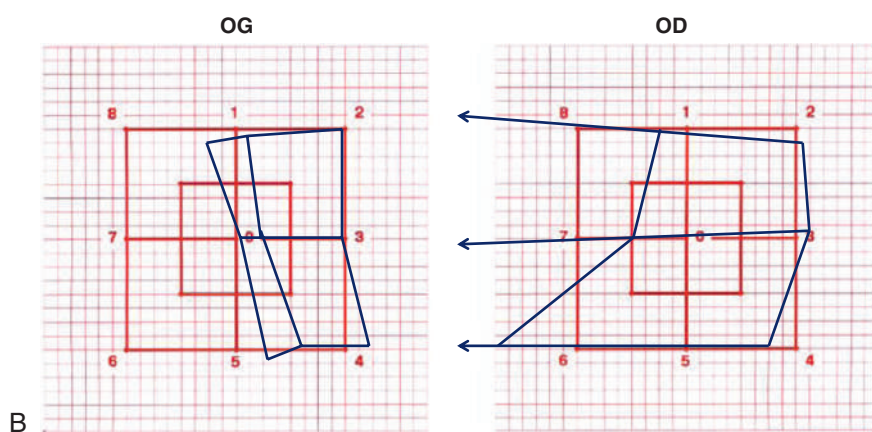
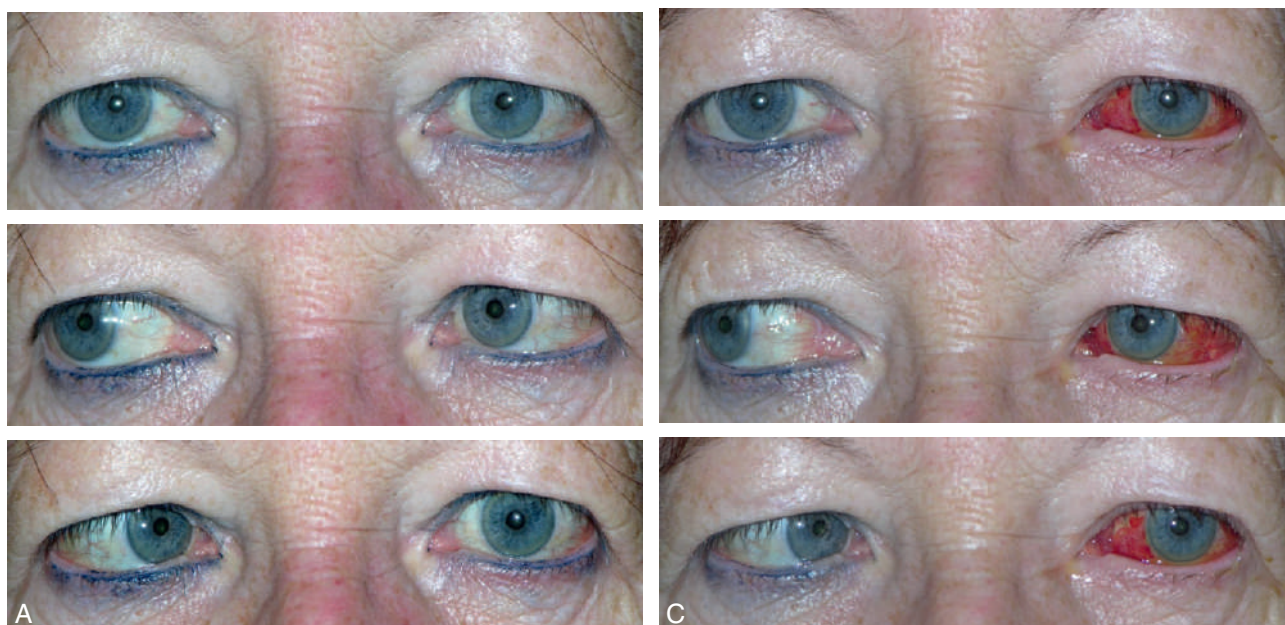


Fig. 19.1

Patiente âgée de 73 ans, présentant une paralysie du VI<sup>e</sup> nerf crânien gauche. A. État préopératoire, l'œil paralysé dépasse à peine la position primaire. B. Examen coordimétrique préopératoire (Hess-Weiss). C. État postopératoire 1 mois après une opération combinée unilatérale gauche.

paralysie; on déplacerait, en outre, le point d'effort neuromusculaire minimum (cf. chapitre 2) ce qui obligerait le sujet à adopter une position de torticolis.

## Déficit (sub)total

Lorsque le déficit reste *subtotal* et que l'œil n'atteint pas la position primaire en duccion, deux options sont possibles :

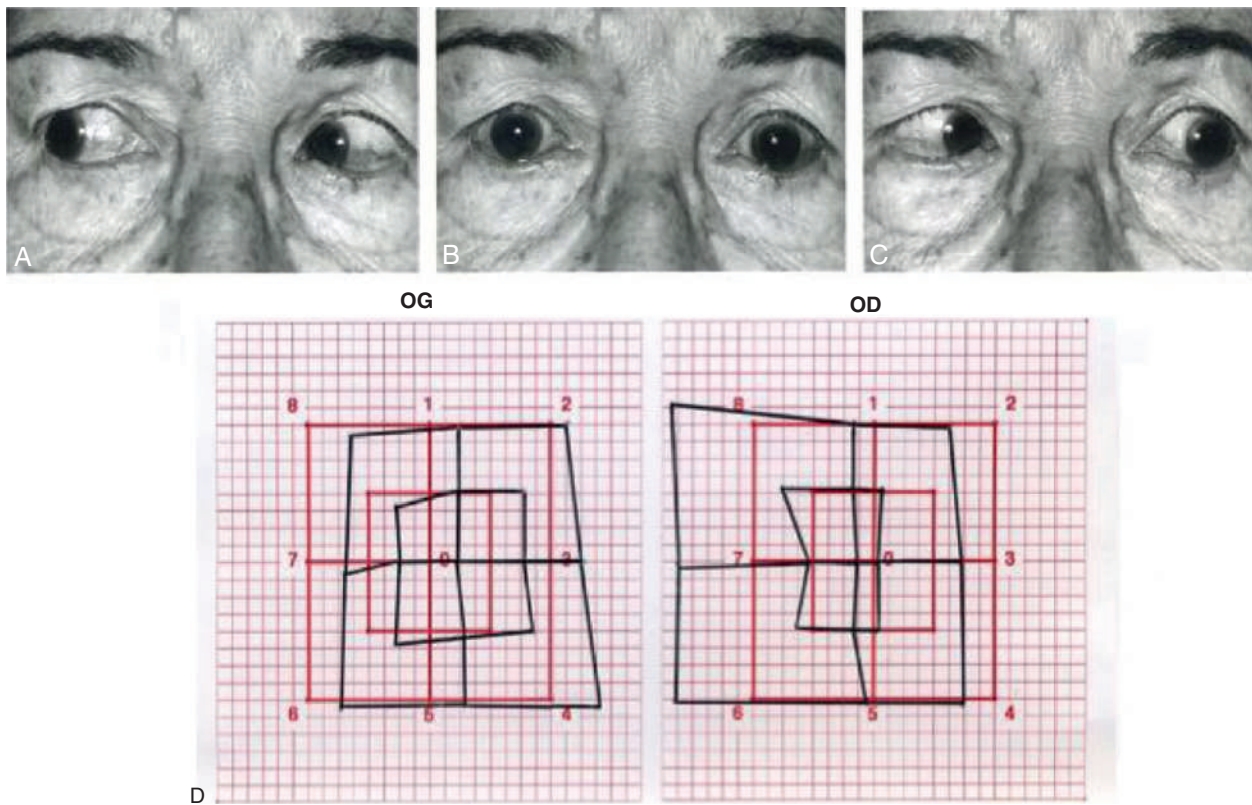
- certains opérateurs optent pour une opération combinée unilatérale fortement dosée qu'ils complètent dans un deuxième temps par une transposition de suppléance (opération de Hummelsheim-Kaufmann ou Rüssmann secondaire);
- d'autres préfèrent effectuer d'emblée une opération de suppléance, en enfouissant ou réséquant le pli formé par

le droit latéral (opération de Hummelsheim-Kaufmann ou Rüssmann primaire; figure 19.3), selon le cas sans recul associé du droit médial homolatéral ou avec une injection de toxine botulique dans celui-ci; le recul ou l'injection de toxine botulique peuvent aussi être effectués, si nécessaire, dans un deuxième temps.

Lorsque le déficit est total, autrement dit lorsque l'œil paralysé ne se redresse qu'à peine ou reste bloqué à l'opposé du muscle paralysé, il convient d'envisager une opération de suppléance. On lui associe un recul du droit médial homolatéral, éventuellement ajustable et, selon le cas, d'emblée une injection de toxine botulique dans ce muscle (figure 19.4).

Si l'œil paralysé ne peut être amené en position primaire par une mobilisation passive, exécutée sous anesthésie générale avant la désinsertion du droit médial [2,14], le globe oculaire doit être maintenu en abduction pendant une dizaine de jours au moyen d'un fil de traction (cf. chapitre 11).

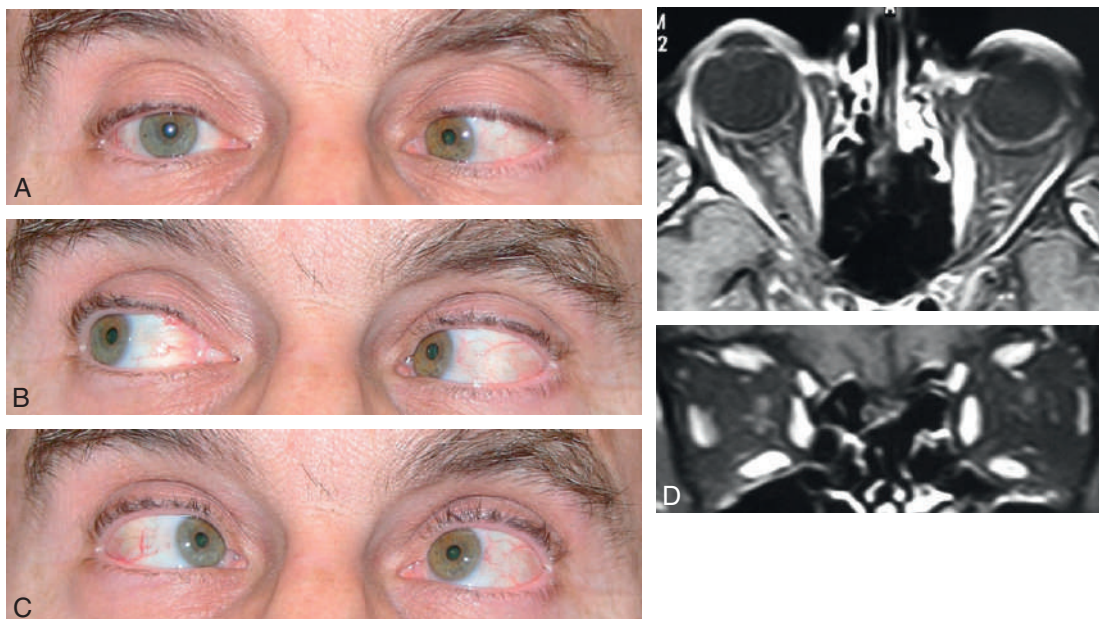




**Fig. 19.2**

Paralysie du VI<sup>e</sup> nerf crânien gauche.

A à C. Récupération quasi complète de la motilité de l'œil gauche. D. Examen coordimétrique (Hess-Weiss) montrant la persistance d'un léger déficit de l'abduction de l'œil gauche et une hyperaction du droit médial droit au cours des versions, alors que la récupération paraît totale au cours des ductions.



**Fig. 19.3**

Patient âgé de 61 ans présentant une paralysie quasi complète du VI<sup>e</sup> nerf crânien gauche, consécutive à un accident de ski.

A à C. État après stabilisation du déficit. D. IRM en coupe axiale et coronale (SpT1 avec suppression des graisses) montrant une atrophie du muscle droit latéral gauche.

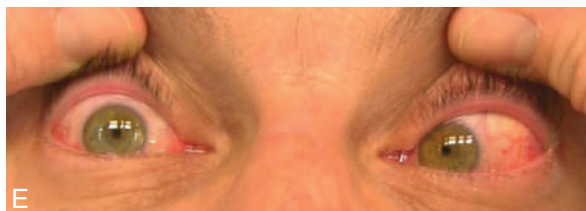
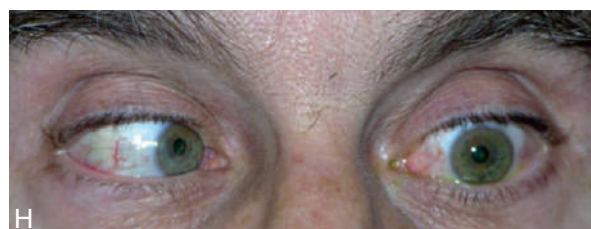
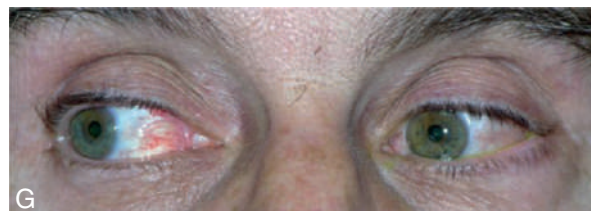
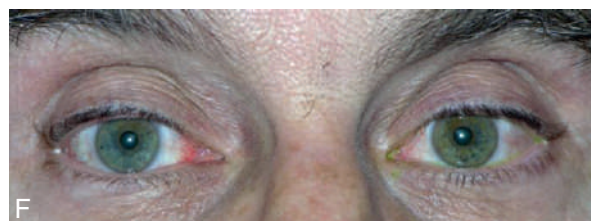


Fig. 19.3

Suite.

E. Position des yeux sous anesthésie. F à H. État postopératoire 3 ans après opération de Hummelshcim-Rüssmann à gauche et, dans un deuxième temps, un recul du droit médial gauche : le patient a une vision binoculaire simple en position primaire et dans l'hémi-champ de vision droit; la diplopie résiduelle dans l'hémi-champ de vision gauche le gêne peu.



Lorsque l'opération de suppléance paraît trop risquée, parce que l'œil est fragile ou unique, Kaufmann conseille de la remplacer par une opération combinée unilatérale fortement dosée, associant une large résection du droit latéral parétique et un recul de l'ordre de 12 mm du droit médial; cette opération est cependant moins efficace qu'une transposition musculaire [2].

Si le résultat obtenu s'avère insuffisant, un deuxième temps (ou un temps ultérieur) doit être envisagé :

- si le droit médial de l'œil paralysé ne l'a pas déjà été, il peut être reculé;
- s'il a été reculé précédemment, on doit reculer le droit médial de l'œil sain.

Dans les deux cas, le recul peut être remplacé par une injection de toxine botulique, au moins à titre d'essai.

## Déficit bilatéral du muscle droit latéral (cf. tableau 19.1)

Lorsque les deux droits latéraux sont déficients, on opère chaque œil comme s'il s'agissait d'une paralysie unilatérale en un ou, plus souvent, deux temps. Lorsque le déficit est asymétrique, ce qui est le cas le plus fréquent, on opère d'abord l'œil le plus atteint [20], puis l'œil le moins atteint. L'effet opératoire de la première opération se répercute chez le sujet normosensoriel sur le droit médial de l'œil adelphe selon la loi de Hering

et, en proportion de sa capacité motrice restante, sur le droit latéral (cf. chapitre 4).

Lorsque le déficit d'un œil est (quasi) total, on effectue d'abord une opération de suppléance de ce côté-ci. On complète le résultat 6 mois plus tard, selon l'effet obtenu et le déficit rémanent de l'autre œil, soit par un recul bilatéral du droit médial et, au besoin, un plissement du droit latéral controlatéral [14], soit par une transposition musculaire du deuxième côté, en laissant le droit médial en réserve pour un ajustement ultérieur éventuel.

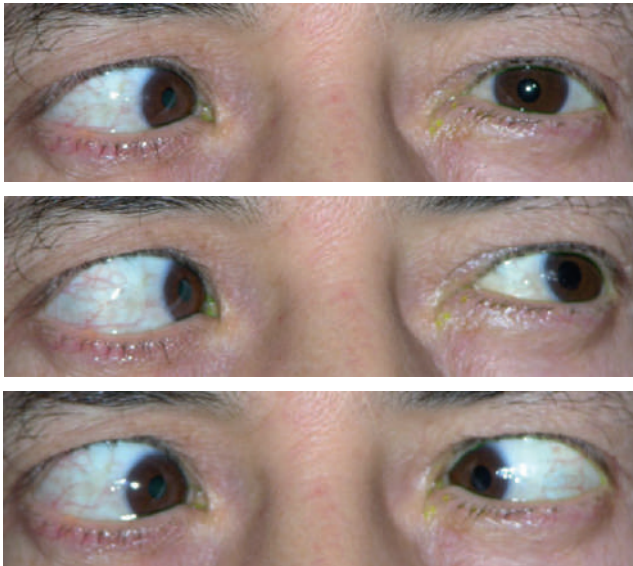
Le résultat est souvent satisfaisant pour le loin ou pour le près, mais rarement pour les deux à la fois [2,14].

## Strabismes résultant de la paralysie du nerf oculomoteur (III<sup>e</sup> nerf crânien)<sup>4</sup>

La paralysie du nerf oculomoteur peut affecter l'activité des muscles droits supérieur, médial et inférieur, oblique

<sup>4</sup> La plupart des auteurs adoptent aujourd'hui des stratégies opératoires très similaires selon le type de déficit paralytique; nous nous référons ici plus particulièrement aux choix stratégiques tels qu'ils ont été élaborés et systématisés par Kaufmann [3,18,21,22]. Nous considérons ici que le diagnostic du déficit est établi.





**Fig. 19.4**

Exemple d'une paralysie totale du VI<sup>e</sup> nerf crânien droit. La position de l'œil paralysé est la même lorsque l'œil gauche sain est en position primaire ou en adduction; la fente palpébrale droite est un peu plus large lorsque l'œil gauche est en adduction du fait du relâchement du droit médial droit.

inférieur et celle du releveur de la paupière supérieure. La paralysie peut être *complète* : lorsqu'elle est nucléaire, elle porte sur les droits médial et inférieur et l'oblique inférieur homolatéral et le droit supérieur controlatéral (ce qui signe l'atteinte nucléaire) ou les deux droits supérieurs; lorsqu'elle est périphérique (fasciculaire), elle est strictement unilatérale (tableau 19.2 et figure 19.5). La paralysie peut être *partielle* par atteinte focale d'un ou de plusieurs

muscles ou par atteinte complète atténuée de l'ensemble des muscles innervés.

Le traitement chirurgical se fait le plus souvent de façon fractionnée, c'est-à-dire en plusieurs temps opératoires.

## Déficit isolé d'un muscle innervé par le nerf oculomoteur

La stratégie opératoire est la même, que le déficit résiduel résulte d'une paralysie initialement isolée ou représente une séquelle isolée d'une paralysie multiple [19].

### Déficit isolé du droit médial

Lorsque le déficit résiduel est partiel, on opte pour une opération combinée unilatérale du côté de l'œil *paralysé*; une opération bimusculaire est toujours préférable, même si la déviation à corriger est petite. On se souvient que le dosage opératoire doit être augmenté pour le muscle paralysé (figure 19.6) : cf. encadré p. 358.

Si le résultat de cette intervention s'avère insuffisant, celle-ci peut être complétée soit par une reprise du côté de la paralysie, soit par un recul du droit latéral controlatéral. S'il persiste une incomitance marquée, une myopexie postérieure du droit latéral controlatéral peut éventuellement être envisagée.

Si le déficit est (quasi) total, il faut envisager une transposition musculaire selon Hummelsheim, modifiée par Kaufmann ou Rüssmann, en se souvenant que la bandelette provenant du droit supérieur doit être glissée sous le tendon de l'oblique supérieur [2].

**Tableau 19.2. Paralysies du nerf oculomoteur (III<sup>e</sup> nerf crânien).**

	Paralysie périphérique	Paralysie nucléaire
<b>Paralysies complètes</b>	Paralysie <b>unilatérale</b> : paralysie <i>homolatérale</i> des muscles DS, DM, DI, OI et releveur de la paupière supérieure	Paralysie à expression <b>bilatérale</b> : – paralysie <i>homolatérale</i> des muscles DM, DI, et OI – paralysie <i>controlatérale</i> , ou bilatérale du DS – ptosis bilatéral
<b>Paralysies partielles :</b> – <b>déficit focal</b>	Focales limitées à : – un seul muscle – à la branche supérieure (DS et releveur) – à la branche inférieure (DM, DI, OI)	
– <b>déficit global</b>	– mais modéré	Modérée
<b>Paralysie associée à une atteinte intrinsèque</b>	Complète ou partielle Irritative ou déficitaire	
<b>Paralysie associée à d'autres déficits</b>	Paralysie du IV ou du VI Lésions du tronc cérébral	

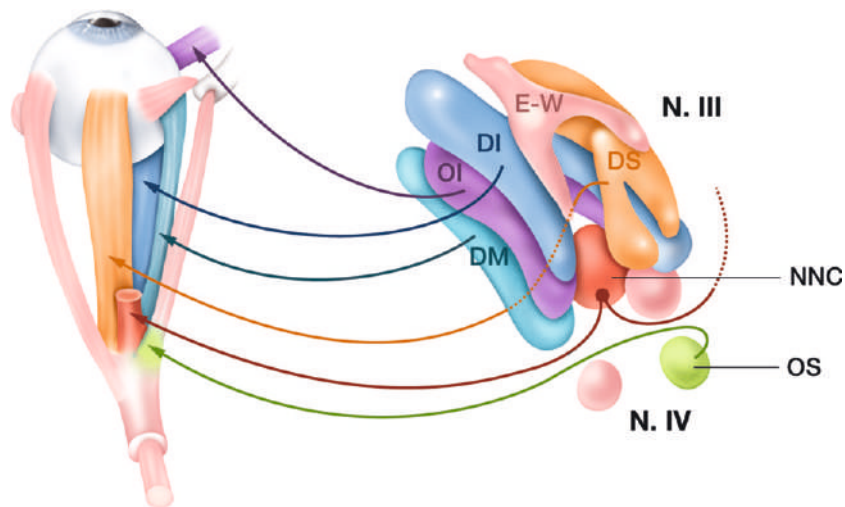


Fig. 19.5

Innervation des muscles oculomoteurs provenant du noyau du III<sup>e</sup> nerf crânien.

DI = droit inférieur; DM = droit médial; DS = droit supérieur; DL = droit latéral; NNC = noyau caudal central; OI = oblique inférieur; OS = oblique supérieur; E-W = noyau d'Edinger-Westphal.

Source : Huber A, Kömpf D. Klinische Neuroophthalmologie. Stuttgart : G. Thieme; 1998, 418.

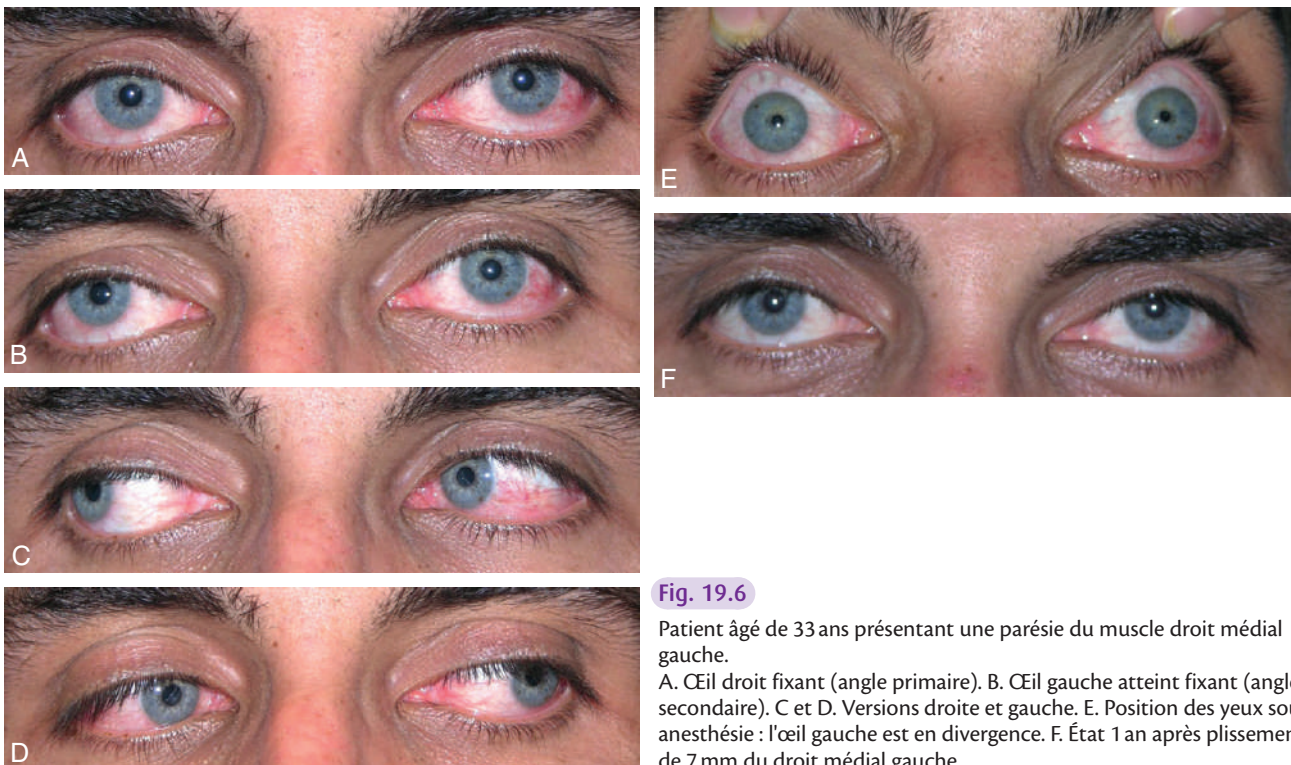

Fig. 19.6

Patient âgé de 33 ans présentant une parésie du muscle droit médial gauche.

A. Œil droit fixant (angle primaire). B. Œil gauche atteint fixant (angle secondaire). C et D. Versions droite et gauche. E. Position des yeux sous anesthésie : l'œil gauche est en divergence. F. État 1 an après plissement de 7 mm du droit médial gauche.

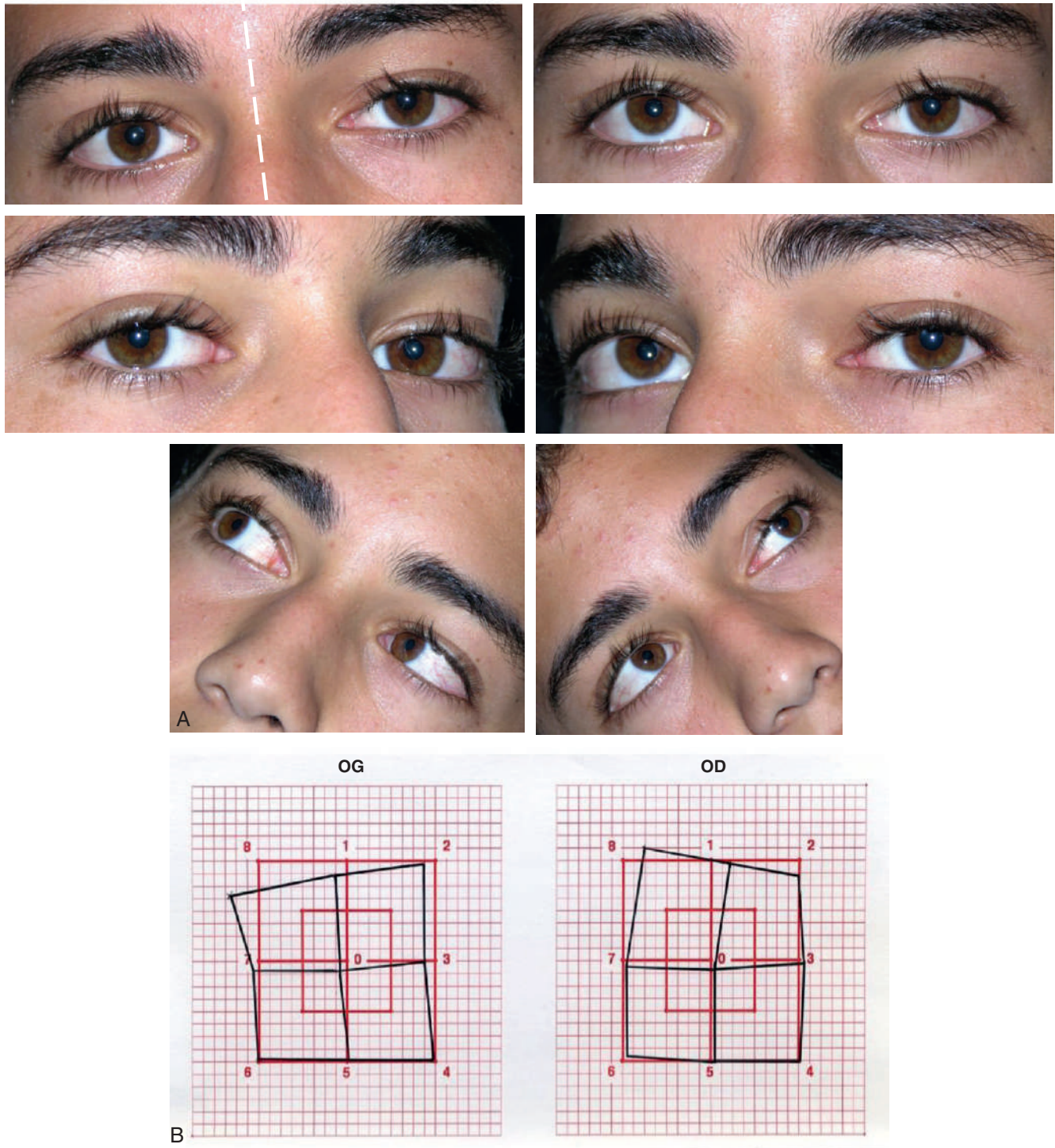
### Déficit isolé d'un droit vertical ou associé à un ptosis (branche supérieure du III<sup>e</sup> nerf crânien)

La même stratégie opératoire vaut pour un déficit isolé d'un droit vertical (figure 19.7). Les affaiblissements et les renforcements doivent cependant rester dans des limites qui ne compromettent pas la statique palpébrale (cf. chapitre 15). Il faut

se rappeler en outre que les opérations sur les muscles verticaux ont toujours un effet torsionnel, au moins temporaire.

La myopexie postérieure du droit inférieur de l'œil sain, en cas d'incomitance résiduelle due au déficit du droit inférieur de l'œil parétique, n'est indiquée que si les ductions de ce dernier sont redevenues à peu près normales. Sinon elle peut limiter l'abaissement du regard et provoquer une incomitance A avec exotropie en vision de près.





**Fig. 19.7**

Patient âgé de 22 ans présentant une parésie congénitale du muscle droit supérieur gauche.

A. Torticolis spontané tête inclinée vers l'épaule droite; le déficit apparaît lorsque la tête est redressée et les yeux en version gauche; l'œil gauche est plus bas que l'œil droit lorsque la tête est inclinée vers l'épaule droite et les yeux en version gauche (l'œil gauche étant dans le champ d'action de son droit supérieur) et lorsque la tête est inclinée vers l'épaule gauche et les yeux en version droite (signe de Bielschowsky inversé). B. Le déficit du droit supérieur gauche apparaît sur le tracé coordimétrique (Hess-Weiss).

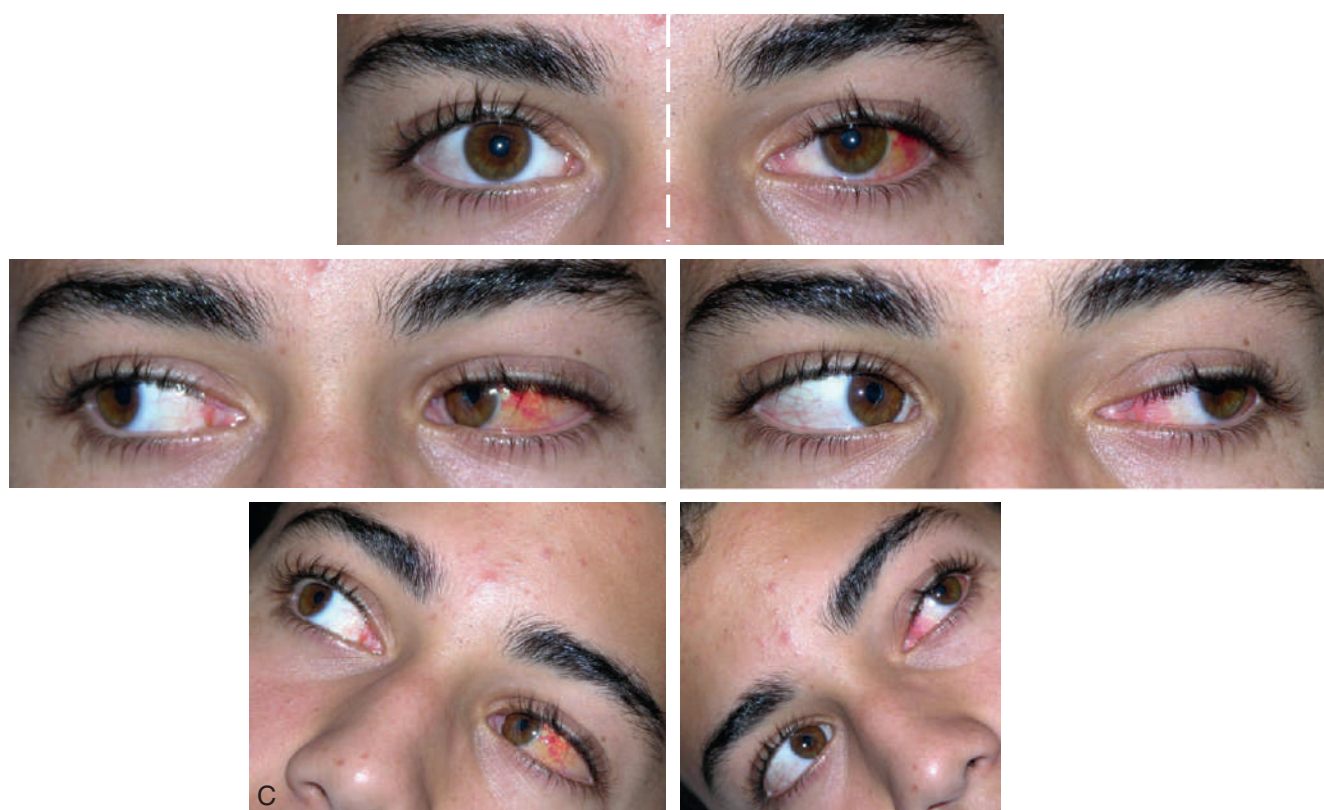

Fig. 19.7

Suite.

C. Normalisation motrice après plissement du droit supérieur gauche.

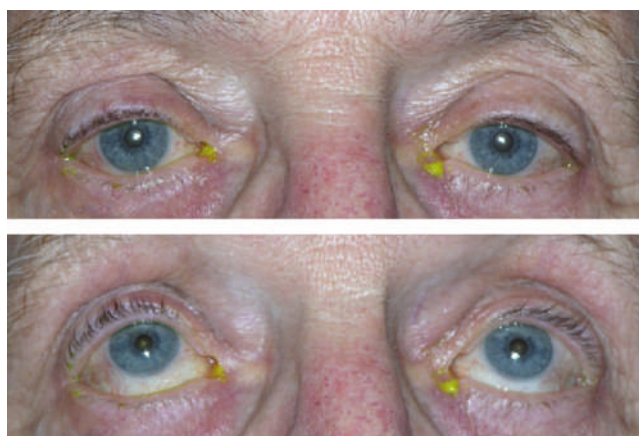


Fig. 19.8

Parésie du droit supérieur gauche liée à l'âge du patient, corrigée par un plissement du droit supérieur gauche de 4 mm.

Le ptosis est corrigé dans un second temps opératoire, si le risque de diplopie a pu être écarté.

La parésie d'un droit supérieur peut être liée à l'âge (figure 19.8) : bien qu'elle soit le plus souvent légère, le sujet se plaint de diplopie en vision de loin, sans gêne en vision de près. Si une compensation prismatique n'est pas suffisante, il faut envisager un renforcement du droit supérieur déficient.

### Déficit isolé de l'oblique inférieur

Le déficit isolé de l'oblique inférieur est exceptionnel [23]. La diplopie qu'il provoque est avant tout liée à l'incyclotorsion de l'œil paralysé; elle entraîne un torticolis avec inclinaison de la tête du même côté. Pour l'éliminer, on doit agir sur les muscles obliques de l'œil paralysé.

Selon l'importance du déficit de l'oblique inférieur et son importance relative par rapport à l'hyperaction de l'oblique supérieur, on opte pour un avancement ou avancement – résection de l'oblique inférieur déficient ou pour un recul de l'oblique supérieur homolatéral, ou encore pour une opération combinée sur les deux muscles obliques de l'œil paralysé.

S'il existe une disparité entre les déviations verticale et cyclotorsionnelle, l'action chirurgicale peut être répartie de façon inégale entre le bord antérieur et le bord postérieur de ces muscles (cf. chapitre 12).

Si le résultat sur l'incyclotorsion est insuffisant, il faut compléter l'opération sur la partie antérieure des muscles obliques de l'œil paralysé plutôt que sur l'œil adelphe; s'il persiste une déviation verticale, on peut envisager, dans un second temps, un recul du droit supérieur controlatéral.





### Complément

Une opération avec décalage nasal du droit supérieur ou temporal du droit inférieur de l'un ou l'autre œil a un effet moins prévisible sur la cyclotorsion; elle ne peut donc remplacer celle des obliques qu'au cas où il n'existe aucun risque de diplopie postopératoire [2]; une cyclodiplopie résiduelle serait très gênante et difficile à éliminer.

## Déséquilibres oculomoteurs après opération de la cataracte

Les déséquilibres oculomoteurs survenant dans les suites d'une opération de la cataracte résultent le plus souvent de la décompensation d'un déséquilibre préexistant ou de l'effet *myotoxique* des anesthésiques locaux utilisés [24,25].



### Complément

Cet effet se manifeste dans la très grande majorité des cas par une hypotropie ou une hypertropie de l'œil opéré, conséquence de l'atteinte d'un droit vertical; le déséquilibre peut s'inverser au bout de quelques semaines par le passage du déficit à la contracture du muscle atteint. Plus rarement, le déficit intéresse l'oblique inférieur (et se manifeste par incyclotorsion) ou le droit latéral.

Bien qu'en pareil cas le déficit soit en général léger, une opération de renforcement du muscle déficient ou de recul du muscle contracturé peut être nécessaire après stabilisation du déficit, pour prendre le relais de la compensation prismatique (à moins que celle-ci s'avère satisfaisante). En cas d'incyclotorsion, on pratique une ténotomie antérieure du tendon réfléchi de l'oblique supérieur.

## Déficit de plusieurs muscles innervés par le nerf oculomoteur

La correction de déficits multiples résultant de la paralysie du III<sup>e</sup> nerf crânien peut être difficile et décevante pour le patient et l'opérateur. Sa difficulté tient aux déséquilibres torsionnels dus pour une part à la paralysie de l'oblique inférieur et pour une autre part à la composante torsionnelle de l'action des muscles droits verticaux, dus à la paralysie et/ou aux opérations effectuées sur ces derniers. Elle

nécessite souvent deux, voire plusieurs temps opératoires en raison de la complexité du déséquilibre moteur à corriger et de l'impossibilité de désinsérer plus de deux muscles droits au cours d'un même temps.

### Déficit unilatéral des deux muscles droits adjacents innervés par la branche inférieure du nerf oculomoteur (droit médial et droit inférieur)

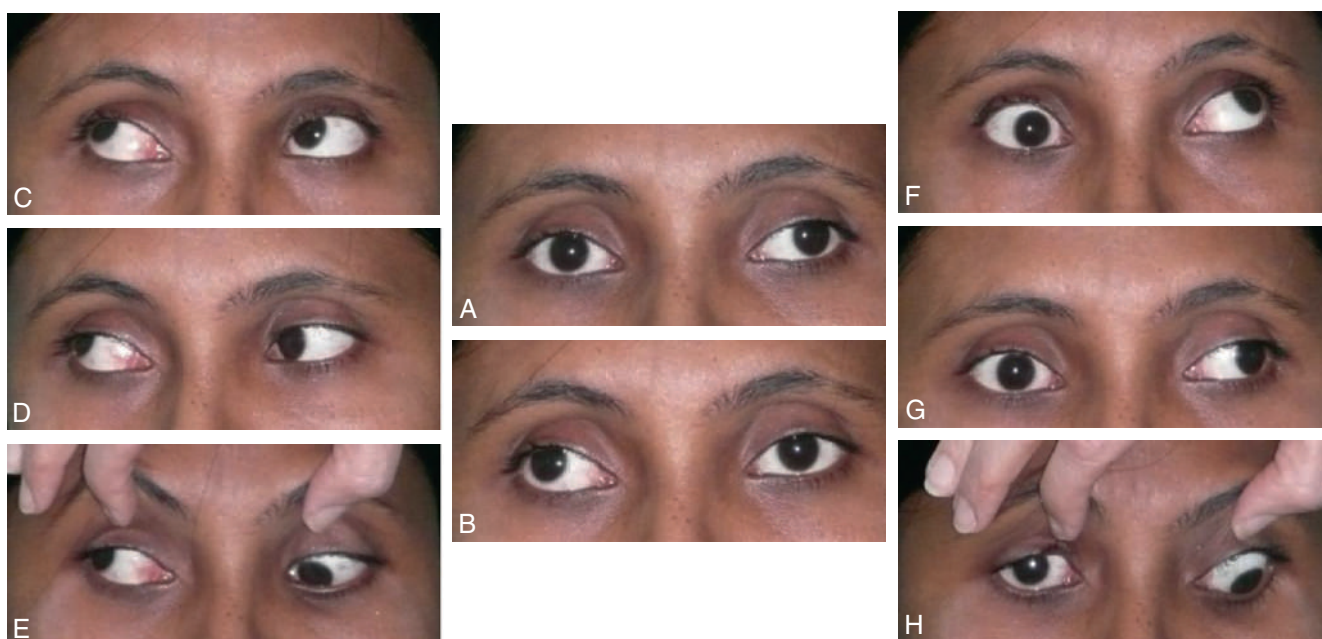
Si le déficit est partiel, on pratique dans un premier temps une opération combinée unilatérale sur le muscle le plus déficient et son antagoniste homolatéral, puis, dans un second temps et si nécessaire, la même opération sur le muscle le moins déficient et son antagoniste homolatéral.

Si le déficit est (quasi) total, il faut envisager une opération de suppléance. Celle qui convient ici est l'opération de la bride de Kaufmann, consistant à déplacer les deux muscles restant actifs en direction des muscles déficients (cf. chapitre 11).

### Déficit des trois muscles innervés par la branche inférieure du nerf oculomoteur (droits médial et inférieur, et oblique inférieur)

La stratégie opératoire dépend de l'importance et de la distribution des déficits :

- s'ils sont *modérés et plus ou moins équivalents*, il est possible de corriger l'exotropie et la sursumvergence de l'œil paralysé en associant un recul du droit latéral à un plissement du droit inférieur; si l'incyclotorsion n'est pas éliminée par le renforcement de ce dernier, elle peut être corrigée dans un second temps par un recul de la partie antérieure de l'oblique supérieur homolatéral;
- si le déficit vertical l'emporte sur le déficit horizontal :
  - il doit être corrigé en premier lieu par une opération combinée des droits verticaux (recul du droit supérieur et plissement du droit inférieur) dans le but de réaligner les deux yeux en position primaire dans le sens de la verticalité et d'élargir le champ moteur de l'œil paralysé vers les bas, souvent au prix d'une réduction du champ moteur vers le haut;
  - si la paralysie du droit inférieur n'est pas totale, le champ de vision binoculaire vers le bas peut être agrandi par une myopexie postérieure du droit inférieur controlatéral;
  - l'exotropie et l'incyclotorsion sont corrigées dans un deuxième temps opératoire (figure 19.9);
- si les déficits sont (quasi) totaux, on pratique dans un premier temps l'opération de la bride de Kaufmann : l'incyclotorsion peut être corrigée dans un deuxième temps par



**Fig. 19.9**

Patiente âgée de 32 ans présentant une paralysie congénitale de la branche inférieure du III<sup>e</sup> nerf crânien droit.

A et B. Œil droit et œil gauche fixateur en position primaire. C et D. Action normale du droit supérieur et du droit latéral droits. E. Déficit du droit inférieur droit. F. Déficit de l'oblique inférieur droit. G. Déficit du droit médial droit. H. Déficit du droit inférieur droit.

un recul de l'oblique supérieur ou une opération combinée des obliques de l'œil paralysé.

La récupération d'un champ binoculaire central et inférieur est possible à condition que l'incyclotorsion ait pu être corrigée; elle peut alors permettre au sujet de mener une vie proche de la normale. Il faut en outre qu'il n'y ait pas de paralysie intrinsèque surajoutée; la persistance d'une paralysie de l'accommodation est un obstacle insurmontable.

### Déficit unilatéral de deux muscles antagonistes (droits verticaux ou droit médial et droit latéral)

Cette situation est exceptionnelle; si elle se présente, deux temps opératoires sont à envisager successivement :

- dans un premier temps, on repositionne l'œil parétique de manière à rétablir un champ de vision simple dans le regard droit devant, en position primaire du regard et en position de lecture;
- si la récupération des ductions est satisfaisante, il est possible d'envisager, dans un deuxième temps, une myopexie postérieure des synergistes controlatéraux pour réduire l'incomitance en dehors du champ central du regard.

### Paralysie totale du nerf moteur oculaire oculomoteur [19]

Lorsque l'atteinte est partielle, mais qu'elle touche tous les muscles innervés par le nerf oculomoteur ([encadré 19.1](#)), la gêne éprouvée par le patient résulte avant tout de la cyclotorsion et, en outre, de la paralysie de l'accommodation; la cyclodiplopie entrave la compensation prismatique des déséquilibres vertical et horizontal : elle est à corriger dès le premier temps opératoire. Il faut en même temps ou dans un deuxième temps corriger les déviations verticale et horizontale (sans oublier que toute intervention sur un muscle vertical peut (ré)-introduire une composante cyclotorsionnelle) afin de rétablir champ de vision non diplopie central; toutefois, la concomitance des mouvements reste plus ou moins limitée selon la gravité du déficit moteur résiduel.

Lorsque tous les muscles innervés par le nerf oculomoteur sont plus ou moins déficients, le déficit prédomine en général soit sur les muscles à action verticale, soit sur le droit médial. On commence, ici aussi, par opérer le déficit le plus important; l'autre est corrigé dans un second temps.

Lorsque le déficit est (quasi) total et porte sur tous les muscles, on peut utiliser le tendon de l'oblique supérieur pour repositionner l'œil paralysé; la technique de

### ENCADRÉ 19.1 Exemple d'une parésie de l'ensemble des muscles innervés par le nerf oculomoteur (III<sup>e</sup> nerf crânien) droit

Une patiente âgée de 52 ans a présenté une parésie post-traumatique de l'ensemble des muscles innervés par le nerf oculomoteur droit, c'est-à-dire une légère limitation de l'adduction, de l'élévation et de l'abaissement de l'œil droit, ainsi qu'une légère incyclotorsion (figure 19.10A). Elle a été opérée à deux reprises, d'abord pour élargir son champ de vision simple vers le bas au moyen d'une myopexie postérieure du droit inférieur gauche, puis pour recentrer la position de l'œil parétique au moyen d'un recul de 6 mm du droit latéral droit et d'un plissement du droit supérieur

droit de 1,5 mm. Trois ans plus tard, il persiste une microexotropie et une micro-déviations verticale vers le bas de l'œil droit, l'œil gauche fixant (figure 19.10B) et une légère limitation de l'abaissement et de l'adduction de l'œil droit (figures 19.10D et E) : ces déséquilibres résiduels deviennent manifestes lorsque l'œil droit prend la fixation en faisant apparaître les angles secondaires correspondants à gauche (figure 19.10C). La patiente est surtout gênée par une légère cyclotorsion qui n'a pu être opérée jusqu'à présent en raison de son instabilité, variant entre in- et excyclotorsion.

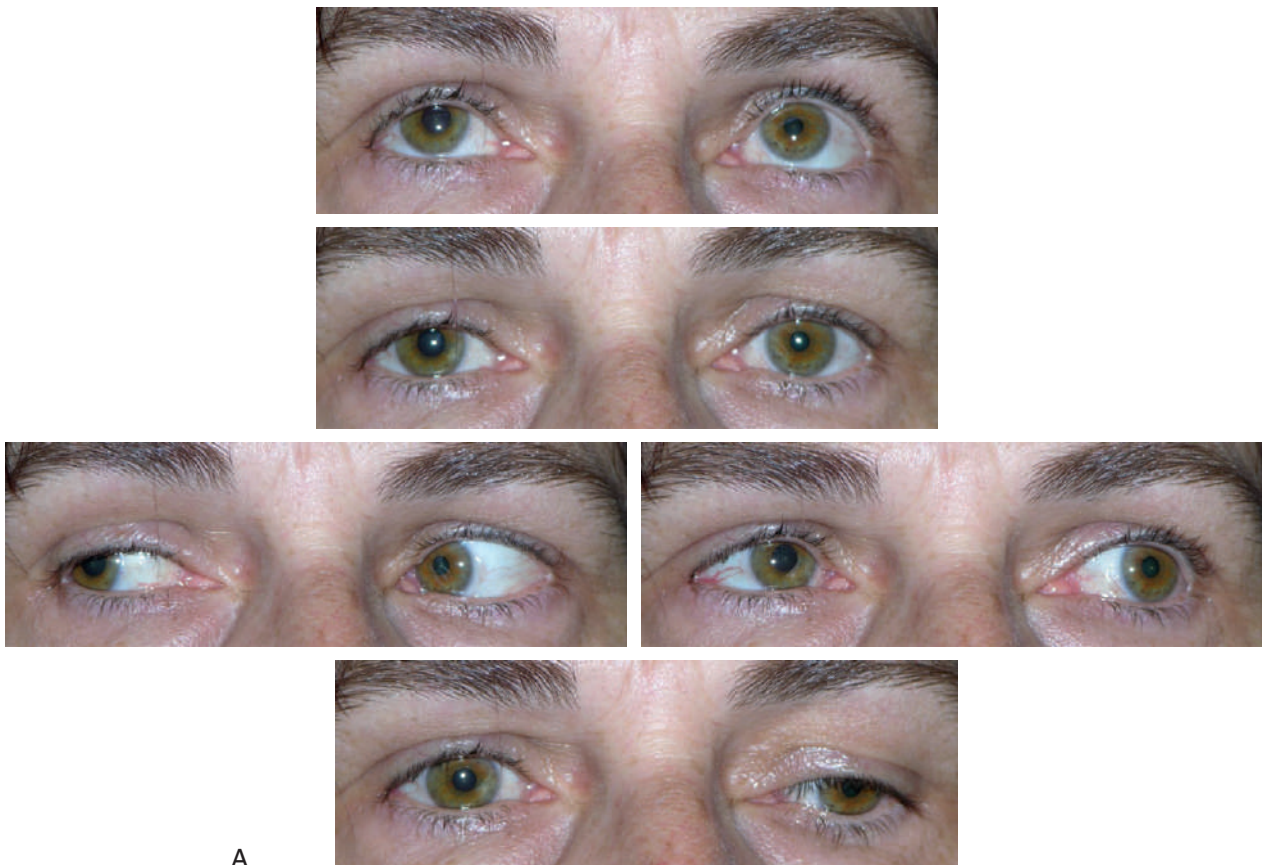


Fig. 19.10

Parésie de l'ensemble des muscles innervés par le nerf oculomoteur (III<sup>e</sup> nerf crânien) droit.



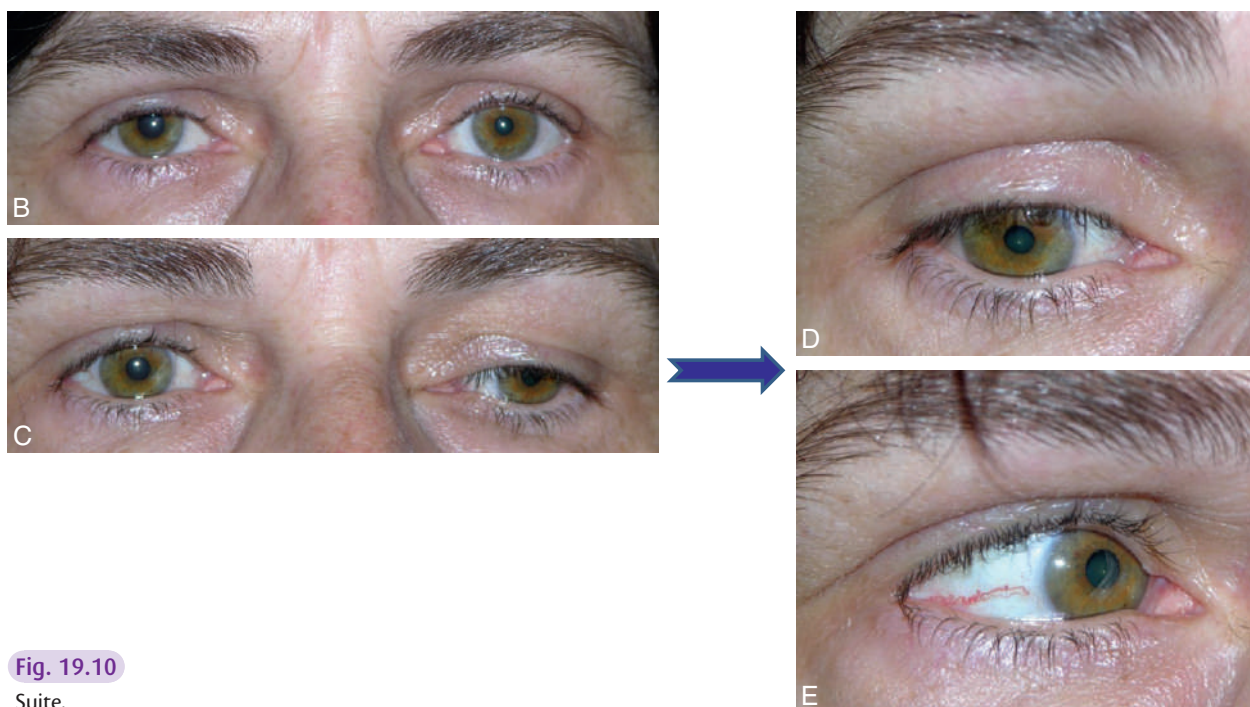


Fig. 19.10

Suite.

suspension imaginée par Kaufmann (*cf.* chapitre 11), associée à un recul du droit latéral, a remplacé celle où le tendon de l'oblique supérieur est extrait de sa poulie.

### Paralysie du nerf oculomoteur associée à celle du nerf trochléaire

Enfin, si l'oblique supérieur est également déficient, le seul recours reste l'opération de transposition du droit latéral de Kaufmann avec réinsertion des languettes de ce muscle dans le cadran nasal correspondant (*cf.* chapitre 11) [18].

En cas de ptosis associé, celui-ci est toujours opéré en dernier, si le risque de diplopie a pu être écarté.

## Strabismes résultant de la paralysie du nerf trochléaire (IV<sup>e</sup> nerf crânien)

La paralysie du nerf trochléaire, qui affecte l'activité du muscle oblique supérieur, peut revêtir deux formes cliniques, l'une congénitale, l'autre acquise. Il est possible de les différencier l'une de l'autre sur la base des données cliniques (tableau 19.3); il est en même temps indispensable

de le faire, car la conduite diagnostique et thérapeutique n'est pas la même [14,15].

### Déficit unilatéral du muscle oblique supérieur

#### Paralysie congénitale du muscle oblique supérieur

La paralysie congénitale du muscle oblique supérieur peut être évidente dès l'enfance du fait du torticolis caractéristique; si la famille n'y a pas prêté attention, d'anciennes photographies peuvent en témoigner. Dans nombre de cas, elle n'est reconnue qu'à l'âge adulte, à partir du moment où la gêne visuelle et/ou le torticolis ne sont plus tolérés (encadré 19.2). Le tableau clinique est dominé par :

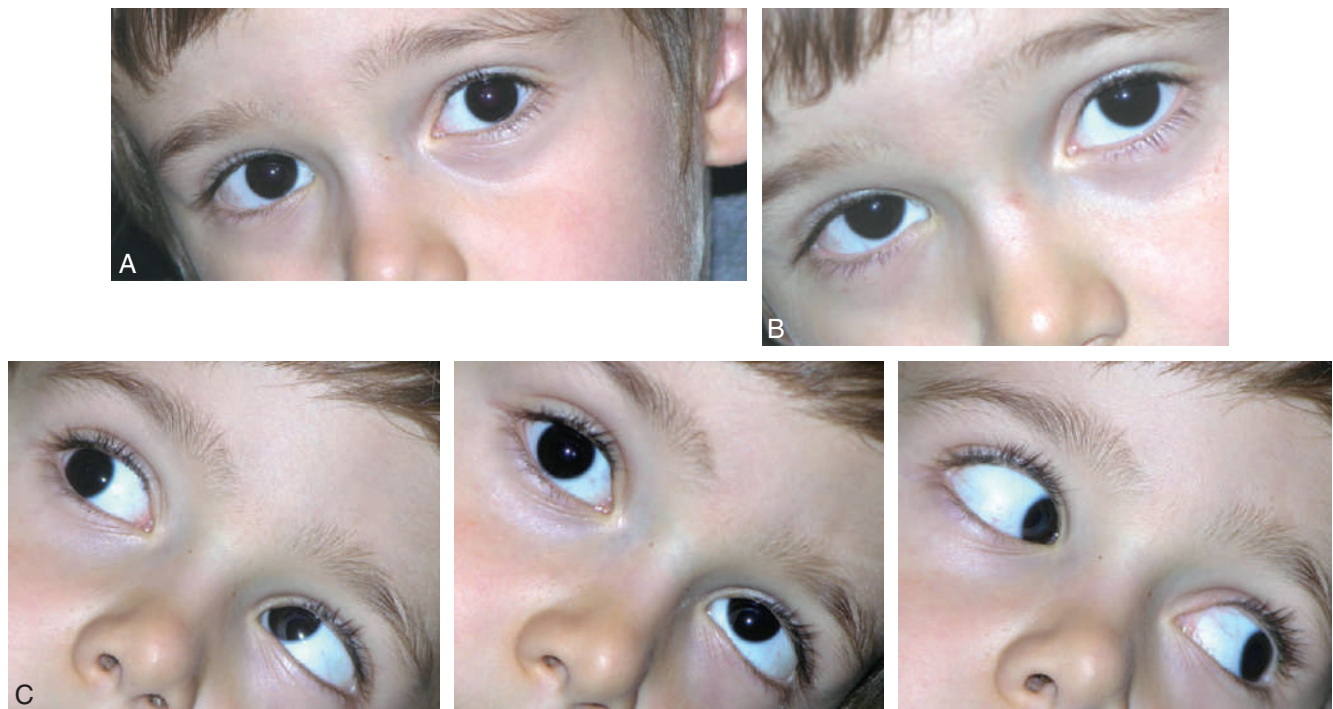
- le torticolis où la rotation horizontale l'emporte sur l'inclinaison de la tête à l'opposé de la paralysie;
- la concomitance de l'hypertropie en adduction et de l'excyclorotation au cours des versions verticales;
- la grande amplitude de fusion verticale;
- un signe de Bielschowsky modéré, plus marqué en adduction vers le haut que vers le bas, qui confirme le diagnostic (figure 19.11).



**Tableau 19.3.** Tableau synoptique de la symptomatologie de la paralysie unilatérale congénitale et acquise du IV<sup>e</sup> nerf crânien.

	Paralysie congénitale	Paralysie acquise
<b>Anamnèse</b>	Décompensation progressive	Manifestation subite
<b>Symptômes</b>	Inconfort visuel–asthénopie	Cyclodiplopie
<b>Diplopie</b>	Absente ou inconstante	Constante
<b>Torticolis</b>	Inconscient En rotation horizontale	Conscient Tête inclinée et tournée à l'opposé du côté atteint
<i>Pour éviter</i>	<i>La DV</i>	<i>La DV et DT</i>
<b>Strabisme (tête droite)</b>	Déviations verticales visibles ± asymétrie faciale	Visibilité variable
<b>Déviations verticales (DV)</b>	Concomitantes de haut en bas +++ en adduction	Incomitantes en adduction maximum en adduction inférieure
<b>Amplitude de fusion verticale</b>	Élevée	Normale
<b>Signe de Bielschowsky</b>	Inconstant (+ en adduction) Vers le haut > vers le bas	Constant Vers le haut < vers le bas
<b>Déviations torsionnelles (DT)</b>	Excyclotorsion faible Uniforme Objective > subjective	Excyclotorsion ++, maximum En abduction vers le bas Objective = subjective

Source : G. Klainguti, d'après H. Steffen et G.H. Kolling [26].



**Fig. 19.11**

Paralysie congénitale du muscle oblique supérieur gauche.

Exemple typique d'un enfant âgé de 5 ans se présentant avec un torticolis marqué, tête inclinée vers l'épaule droite en raison d'une paralysie du muscle oblique supérieur gauche (A), sans DV tête inclinée vers l'épaule droite (B) et un signe de Bielschowsky caractéristique, tête inclinée vers l'épaule gauche, plus marqué en version droite que gauche (C).

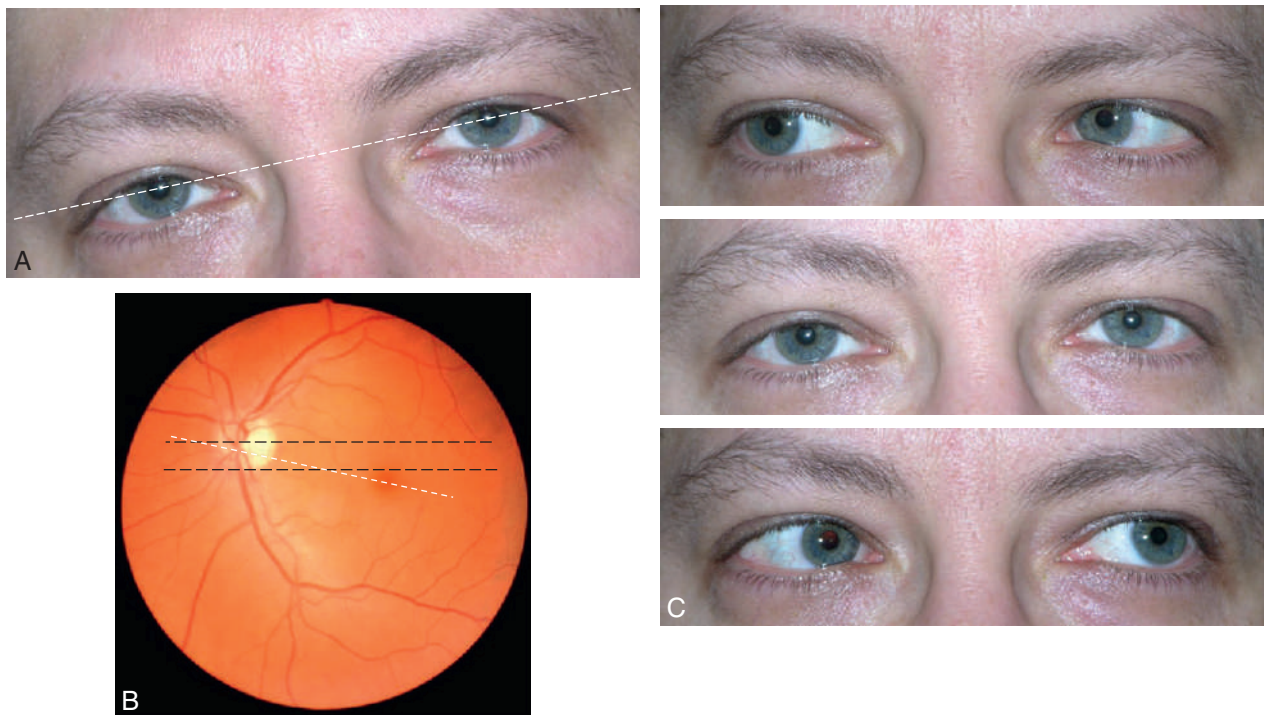## ENCADRÉ 19.2 Exemples de parésie congénitale

### Parésies congénitales de l'oblique supérieur devenues manifestes à l'âge adulte

L'exemple de ce patient de 41 ans est typique (figure 19.12). Il compensait sa gêne par un torticolis de 12° (figure 19.12A). L'examen de fond d'œil gauche montrait une exocyclotorsion de 12° (comme chez un autre patient ayant la même symptomatologie, figure 19.12B). Une déviation verticale gauche/droite apparaissait en position primaire et en version droite et gauche dès que le patient redressait la tête (figure 19.12C). Le signe de Bielschowsky était positif lorsqu'il inclinait la tête vers l'épaule gauche en position primaire du regard et plus nettement encore en version droite (figure 19.12D). Le déséquilibre vertical était concomitant dans le regard vers le haut et le bas (figure 19.12E). Le patient a été opéré de son œil

gauche : plissement terminal de 5 mm du tendon réfléchi de l'oblique supérieur et recul de 4 mm de l'oblique inférieur; au 4<sup>e</sup> jour postopératoire (J4), le torticolis n'avait pas encore entièrement disparu, mais il n'était plus que de 6°, comme cela est habituel dans les suites postopératoires immédiates (figure 19.12F).

Cet autre patient, âgé de 32 ans, avait un léger torticolis surtout horizontal (figure 19.13A). Chez lui, la manœuvre de Bielschowsky et la coordimétrie montraient que la déviation verticale peut être plus marquée en adduction vers le haut que vers le bas (figure 19.13B). État moteur postopératoire après opération combinée unilatérale des muscles obliques droits (figure 19.13C).



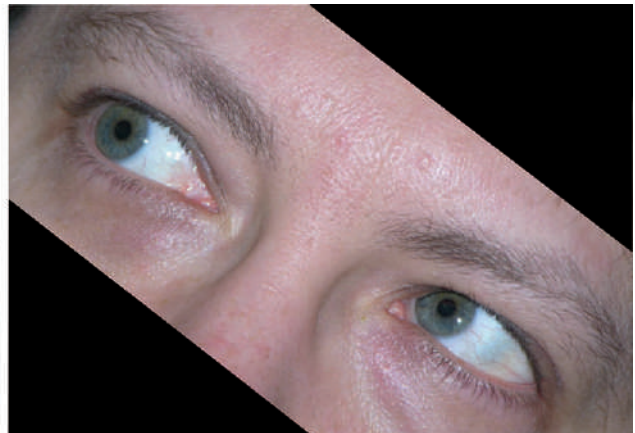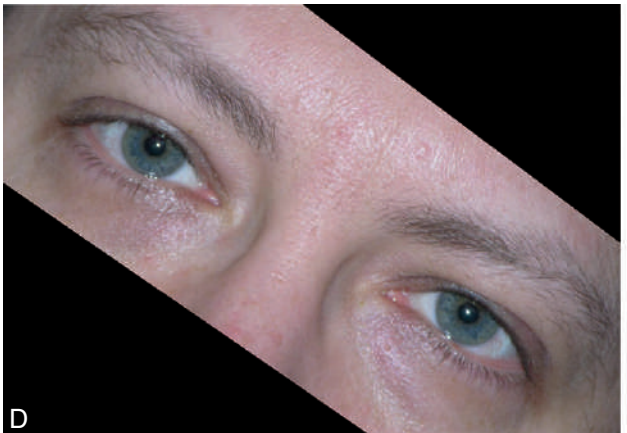
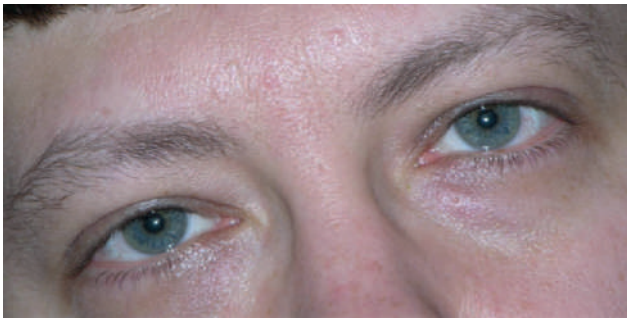**Fig. 19.12**

Parésie congénitale de l'oblique supérieur gauche devenue manifeste à l'âge adulte.

Source figure 19.2B : B. Rossillion-Dill.

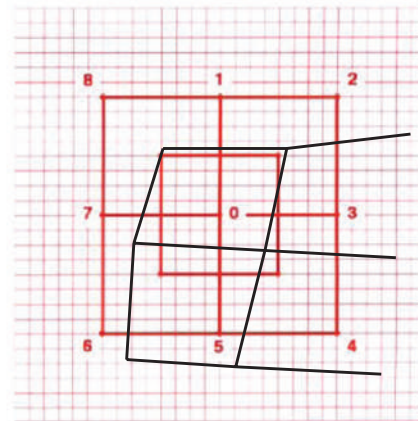
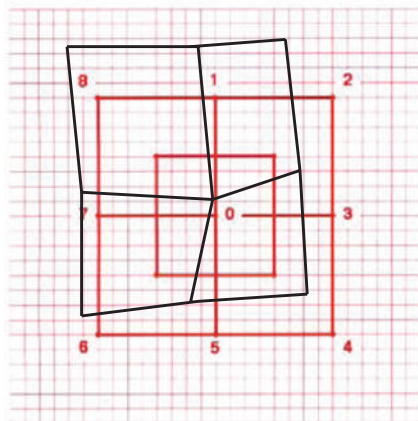
(Suite)

ENCADRÉ 19.2 Suite

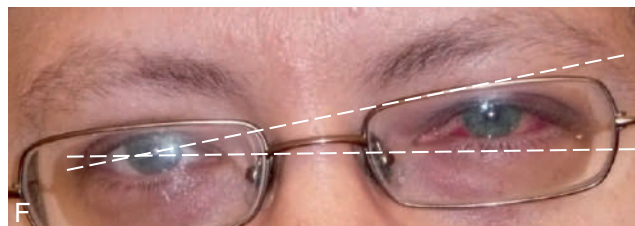


OG

OD



E



F

Fig. 19.12 Suite.

(Suite)



ENCADRÉ 19.2 Suite

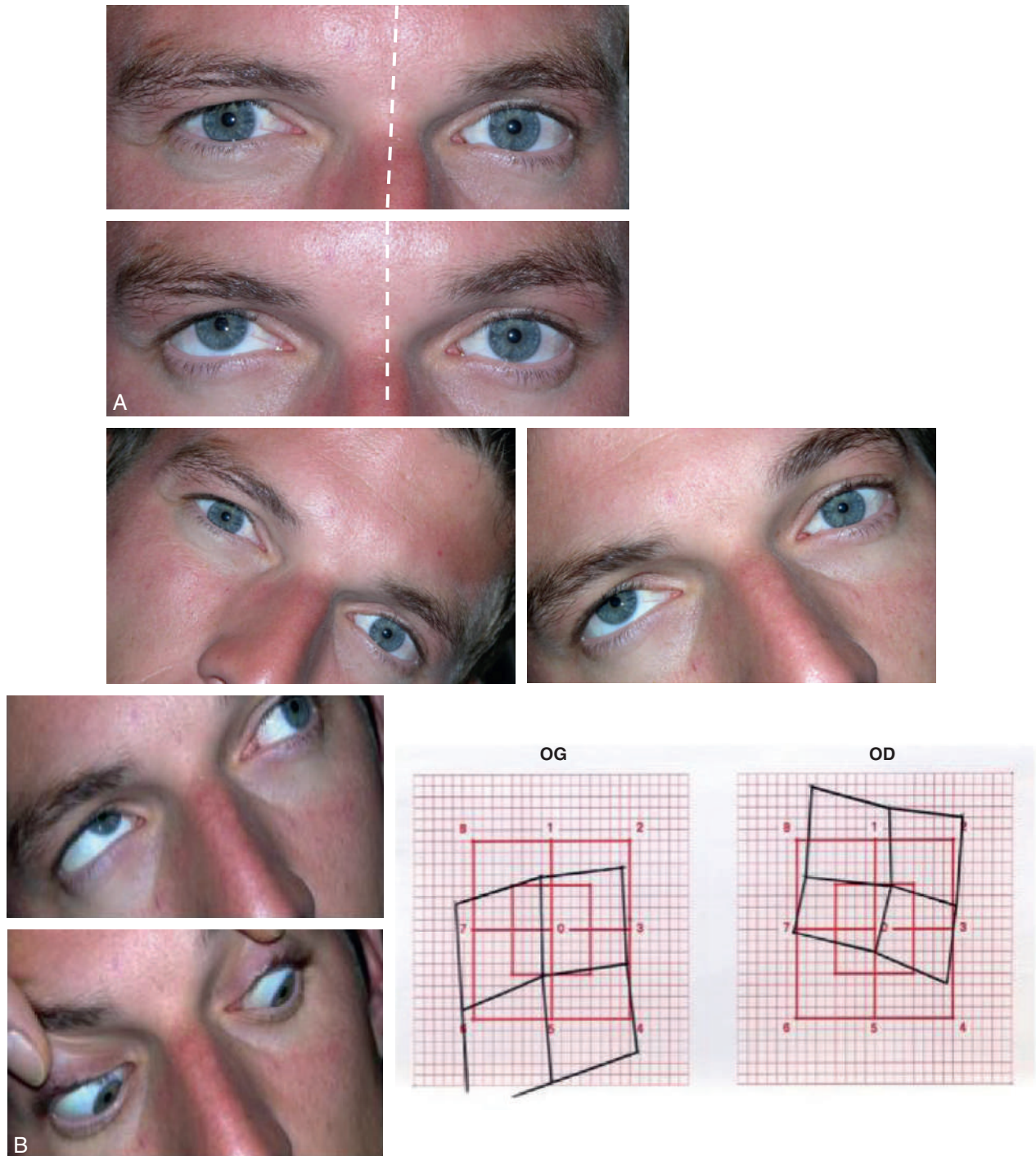


Fig. 19.13

Parésie congénitale de l'oblique supérieur droit devenue manifeste à l'âge adulte.

(Suite)



ENCADRÉ 19.2 Suite

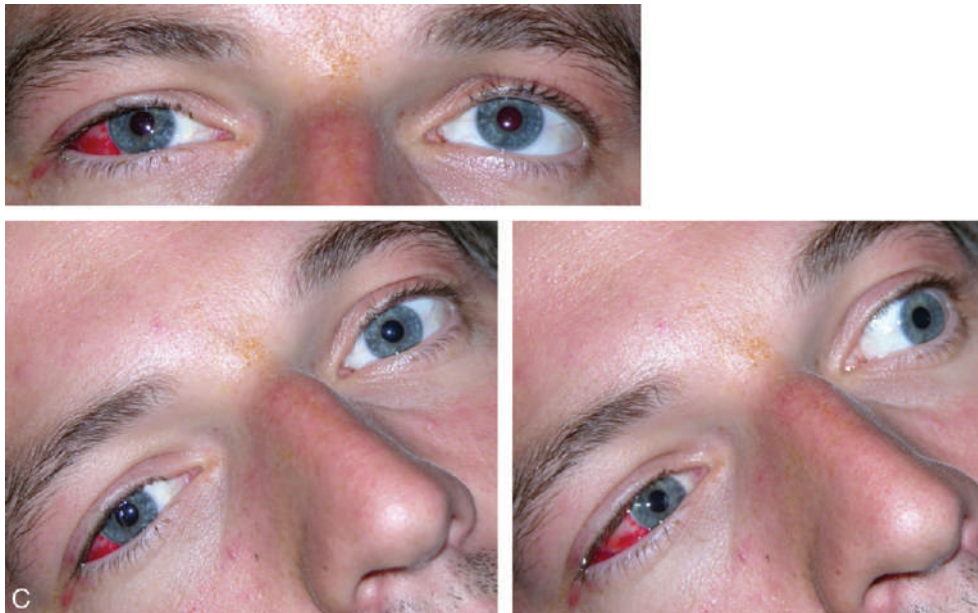


Fig. 19.13  
Suite.



**Remarque**

La correction chirurgicale peut être effectuée chez l'enfant dès l'âge de 4 ans ou chez l'adulte aussitôt que le diagnostic a été posé.

- En raison de la concomitance des déviations dans les versions verticales :
  - si la déviation verticale en adduction de  $25^\circ$  est inférieure ou égale à  $10^\circ$  (ou de moitié en position primaire), une opération monomusculaire est le plus souvent suffisante pour compenser le déficit relatif de l'oblique supérieur par rapport à l'oblique inférieur (pour le dosage, cf. chapitre 7) ; le déséquilibre vertical en adduction étant concomitant dans les versions verticales (contrairement aux paralysies acquises), il est aussi bien possible de :
    - renforcer l'oblique supérieur (plissement ou résection),
    - ou affaiblir l'oblique inférieur [2,27] ;
  - si la déviation est supérieure à  $10^\circ$ , il est nécessaire de pratiquer une opération combinée des obliques (cf. chapitre 12) et de répartir le dosage de façon plus ou moins égale entre les deux muscles (pour le dosage, cf. chapitre 7) ; si la position de l'insertion sclérale du tendon réfléchi est anormale [28,29], elle doit être décalée de manière à amener le tendon dans une position aussi proche que possible de la normale.

- Si, par la suite, l'effet de l'opération monomusculaire s'avère insuffisante, on doit intervenir sur l'antagoniste homolatéral, reculer l'oblique inférieur ou renforcer l'oblique supérieur homolatéral ou sa seule partie antérieure selon que le déficit restant est global ou avant tout torsionnel, ou affaiblir le droit inférieur controlatéral si le déficit restant est avant tout vertical. En cas de contracture persistante du droit supérieur homolatéral, ce muscle doit être légèrement reculé.

**Paralysie acquise du muscle oblique supérieur**

La paralysie acquise du muscle oblique supérieur peut survenir de façon brutale à la suite d'un traumatisme crânien, ou de façon soudaine au cours d'une affection neurologique. Le tableau clinique est dominé par (figure 19.14) :

- la cyclodiplopie, liée avant tout à l'excyclotorsion de l'œil atteint et le torticolis qu'elle entraîne, tête inclinée sur l'épaule à l'opposé de la paralysie ;
- l'amplitude de fusion verticale non ou très peu augmentée ;
- la déviation verticale maximum en adduction vers le bas, ce que confirme la manœuvre de Bielschowsky [2,22] ;
- l'excyclotorsion, maximum en abduction vers le bas, reconnaissable en ophtalmoscopie indirecte.

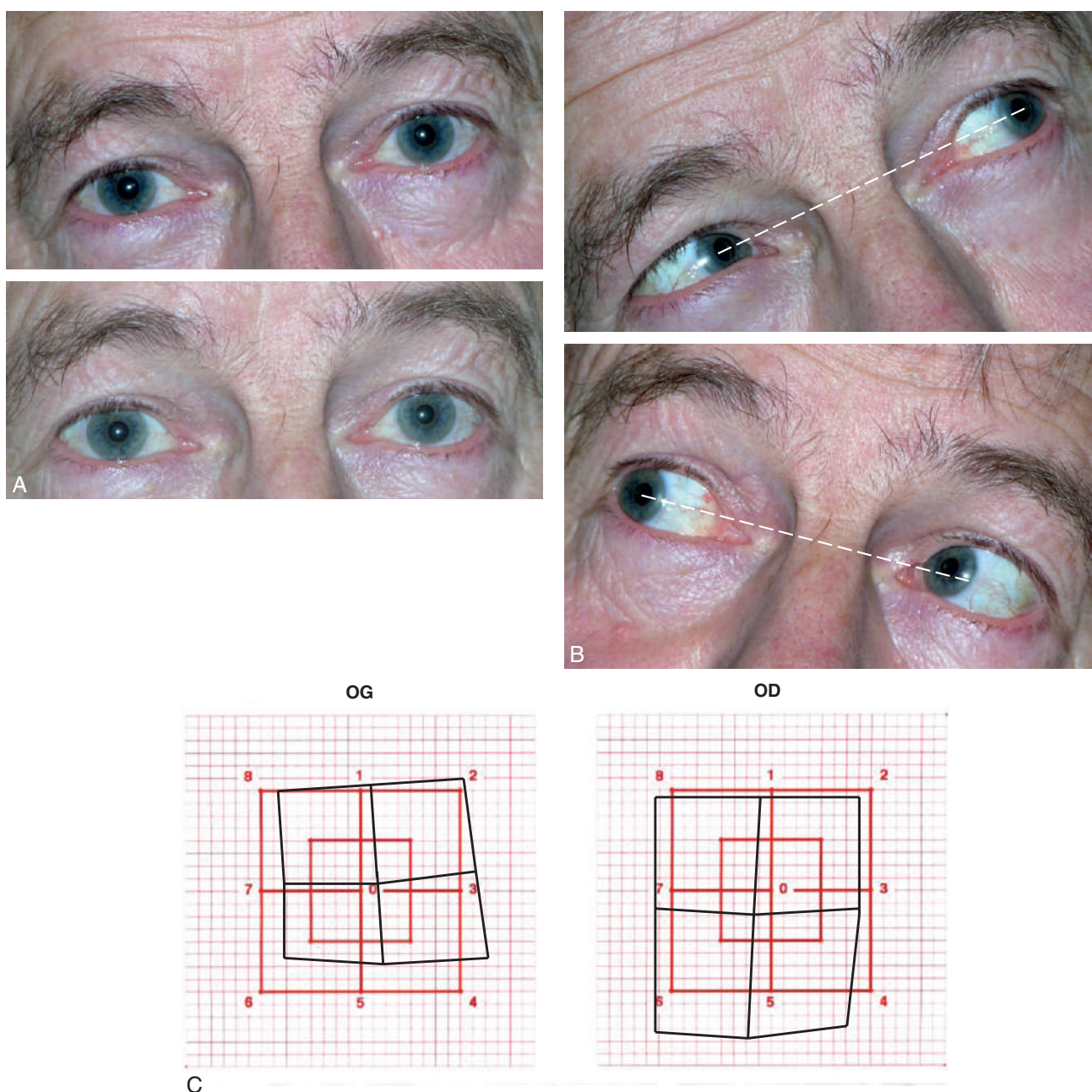


Fig. 19.14

Paralysie post-traumatique chez un patient âgé de 62 ans.

A. Torticolis spontané et tête redressée avec déviation verticale gauche/droite. B. Signe de Bielschowsky à gauche. C. Le déséquilibre augmente dans le regard vers le bas.



### À retenir

En l'absence de traumatisme, il est nécessaire, avant toute autre chose, d'engager des investigations neurologiques et neuroradiologiques pour élucider la cause de la paralysie. La correction

chirurgicale du déficit ne peut intervenir qu'après guérison ou stabilisation du processus causal; il faut en outre avoir laissé à la paralysie le temps de régresser spontanément. Ce délai, d'un an en moyenne, doit pareillement être respecté dans les suites d'un traumatisme.

Lorsque les conditions sont réunies pour corriger le déficit, on opte, dans un premier temps, pour une opération des muscles obliques de l'œil paralysé, selon la classification de G. Klainguti (mise à jour de celle de Knapp) [30–32] :

- si la déviation verticale en adduction de 25° est *inférieure ou égale à 10°*, mais plus grande en adduction vers le bas, et la déviation torsionnelle égale à la déviation verticale, on renforce l'oblique supérieur par un plissement ou une résection [2,33,34];
- si la déviation verticale en adduction de 25° est *inférieure ou égale à 10°* et si la déviation torsionnelle est inférieure à la déviation verticale, il peut suffire d'affaiblir l'oblique inférieur [2,27]; le recul musculaire peut parfois être remplacé par une injection de toxine botulique, répétée au besoin, dans la partie temporale de ce muscle;
- si la déviation verticale en adduction de 25° est *supérieure à 10°* et égale à la déviation torsionnelle, il est nécessaire de pratiquer une opération combinée des obliques (cf. chapitre 12), en répartissant le dosage entre les deux muscles selon l'incomitance ou la concomitance du déficit; on évite ainsi un syndrome de Brown consécutif auquel exposerait un renforcement majoré de l'oblique supérieur;
- si la déviation torsionnelle est supérieure à la déviation verticale, et alors seulement, on agit de façon différenciée sur les bords antérieurs, éventuellement avec antéroposition, et postérieurs de ces muscles;
- si, à l'inverse, la déviation est purement verticale, on opte pour un recul du droit inférieur controlatéral.

Si l'effet obtenu sur l'excyclotorsion est insuffisant, un second temps opératoire doit être envisagé; on complète l'opération sur la partie antérieure des muscles obliques de l'œil paralysé. À défaut de pouvoir le faire, on peut envisager une opération sur l'un des obliques de l'œil sain ou sur sa partie antérieure.

Le décalage temporal du droit supérieur ou nasal du droit inférieur, d'une demi-largeur à la largeur du muscle produit un effet similaire [35,36], mais est peu prévisible; il accentue en effet le déséquilibre entre l'action rotatoire du droit vertical sur l'hémisphère antérieur et celle de l'oblique supérieur sur l'hémisphère postérieur du globe. En revanche, si l'excyclotorsion augmente dans le regard vers le bas et qu'elle est associée à une incomitance en A, le décalage nasal des droits inférieurs est préférable à une opération sur un muscle oblique.

S'il persiste une déviation essentiellement verticale, celle-ci peut être compensée, dans un second temps, par un recul ou une myopexie postérieure du droit inférieur controlatéral, dont l'action sur la torsion est faible. En cas de contracture du droit supérieur homolatéral, celui-ci doit être légèrement reculé.

Si l'effet obtenu est excessif, il peut être corrigé par une réduction de ce qui a été fait précédemment sur l'un ou

l'autre, ou les deux obliques de l'œil paralysé; on peut éventuellement s'aider de sutures ajustables, car il n'est pas toujours aisé de trouver le dosage approprié.

## Déficit bilatéral du muscle oblique supérieur

Lorsque la paralysie de l'oblique supérieur est bilatérale, le symptôme majeur est l'*excyclotorsion*; elle peut être légère en position primaire, mais, signe pathognomonique, elle est toujours supérieure à 12° dans le regard vers le bas [32,37] (tableau 19.4).

Lorsque le déficit est symétrique, la déviation verticale en position primaire est généralement minimale, voire nulle; elle s'inverse dans les regards latéraux, gauche sur droite en version droite et droite sur gauche en version gauche; elle est associée à une incomitance horizontale en V (figure 19.15).

Pour corriger l'excyclotropie, on opte pour un renforcement antérieur bilatéral de l'oblique supérieur, selon le principe de Harada-Ito (cf. chapitre 12) [31,32,37,38], combiné, si la cyclotorsion le justifie, à un recul antérieur des obliques inférieurs (cf. chapitre 12, p. 257).

Si le résultat sur l'excyclotorsion est insuffisant, notamment en position de lecture où une ésoptropie (incomitance en V) peut lui être associée (l'une et l'autre l'emportant sur la déviation verticale), il est possible de pratiquer un recul bilatéral, symétrique ou non, du droit inférieur [39].

**Tableau 19.4. Tableau synoptique de la symptomatologie de la paralysie bilatérale du nerf trochléaire (IV<sup>e</sup> nerf crânien), d'après G. Klainguti.**

Clinique	Symétrique ou asymétrique/à bascule (masquée) Parfois infraclinique
Symptômes	Asthénopie +++ Inconfort dans le regard en bas
Diplopie	+ ou nulle en position primaire +++ dans le regard vers le bas et latéral
Torticolis <i>Pour éviter</i>	<b>Menton abaissé</b> <i>La déviation torsionnelle</i>
Déviation torsionnelle	<b>0 à 10° en position primaire</b> <b>Augmente dans le regard vers le bas &gt; 12°</b>
Déviation verticale	<b>± Nulle en position primaire</b> <b>D/G en version gauche – G/D en version droite</b>
Amplitude de fusion verticale	Normale
Déviation horizontale	<b>Incomitance V</b>



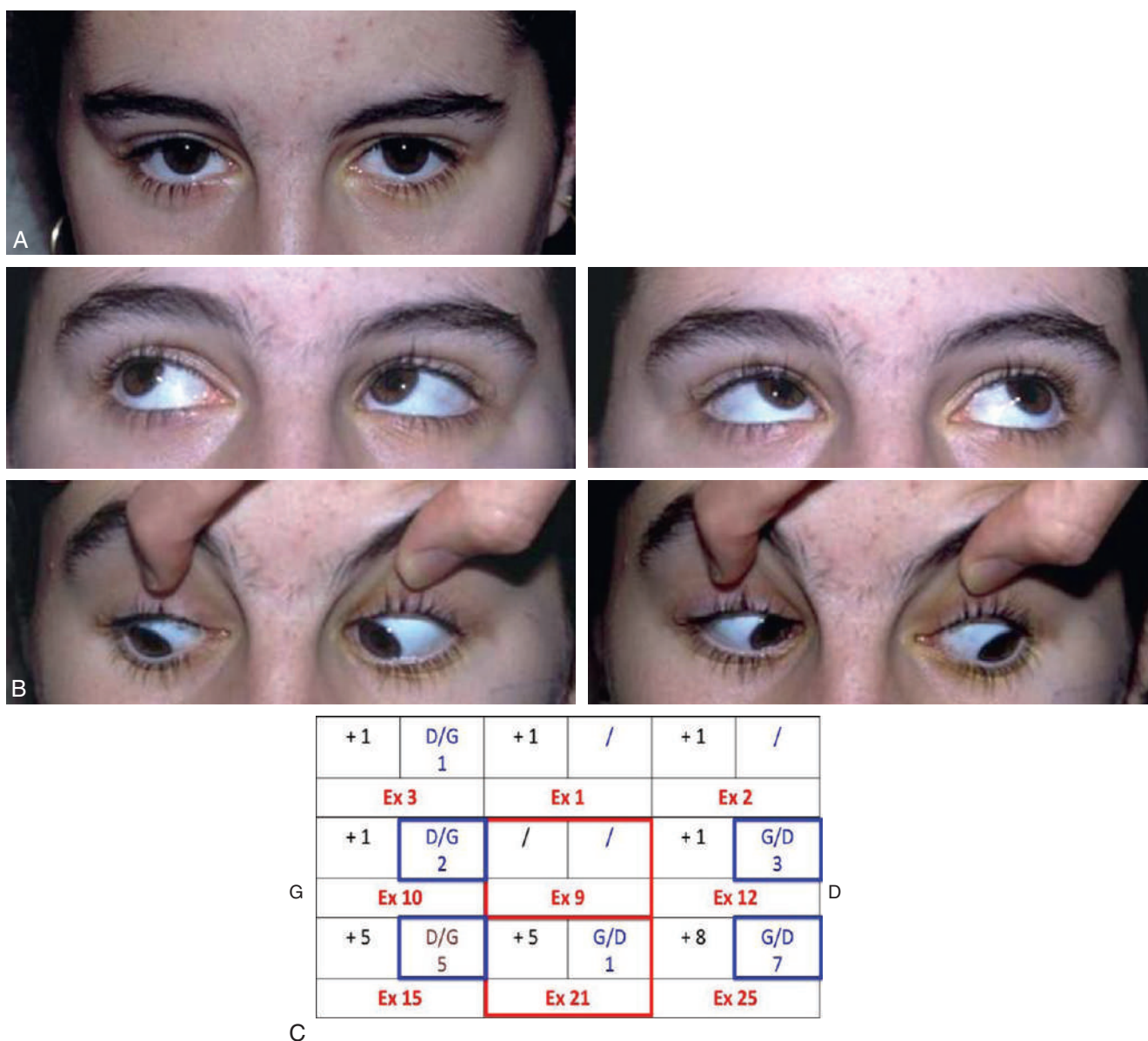


Fig. 19.15

Paralysie bilatérale du IV<sup>e</sup> nerf crânien.

A. La patiente adopte une position de torticolis caractéristique, tête inclinée. B Le déficit de l'abaissement en adduction est bilatéral.

C. L'examen à l'écran tangentiel montre : la forte excyclotorsion, maximum dans le regard vers le bas, pathognomonique; la déviation verticale inverse dans les versions horizontales droite et gauche; l'incomitance en V.

Source : G. Kliainguti.

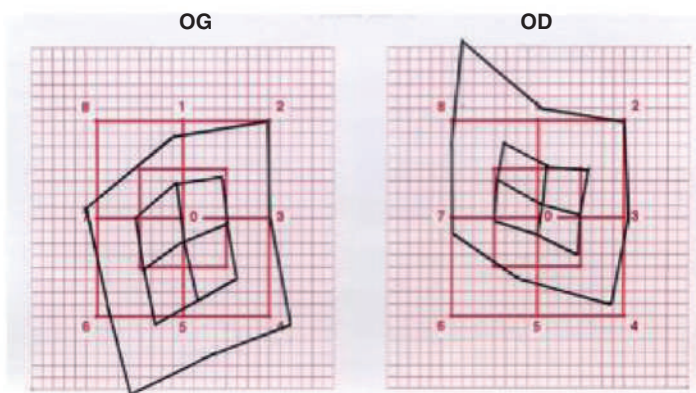
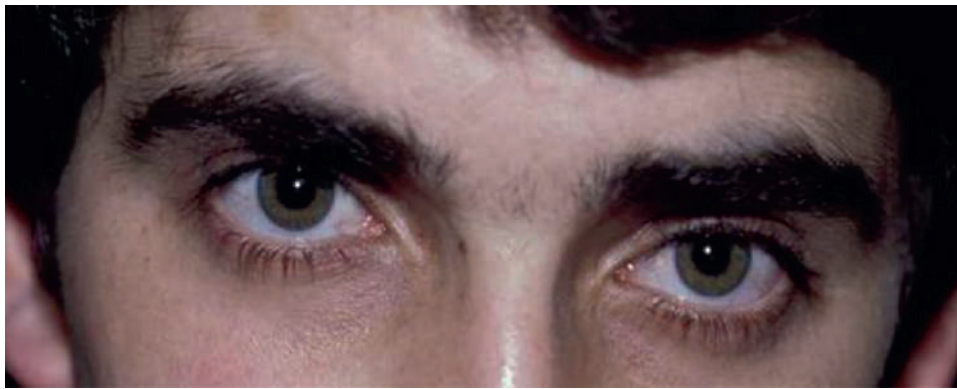
Lorsque le déficit est asymétrique, l'opération est malgré tout bilatérale, mais elle est dosée de façon asymétrique, selon la déviation de chaque œil; une opération combinée unilatérale des obliques du côté le plus déficient peut, par exemple, être associée à un renforcement de l'oblique supérieur de l'autre côté.

Lorsque la paralysie de l'oblique supérieur est très asymétrique (figure 19.16), la bilatéralité peut facilement passer inaperçue : une déviation torsionnelle supérieure à la déviation verticale dans une seule direction du regard est,

à elle seule, un indice de bilatéralité. Celle-ci peut aussi se manifester secondairement par l'apparition, dans les suites de l'intervention effectuée pour une paralysie qui semblait initialement unilatérale, d'une paralysie de l'œil non opéré. Ce syndrome, plus particulièrement étudié par Hugonnier (dont il porte le nom) et Magnard [20], nécessite la correction du déficit de l'œil adelphe comme si cette deuxième paralysie était unilatérale, et cela après un délai de 6 mois.

Enfin, la paralysie bilatérale du IV<sup>e</sup> nerf crânien peut être infraclinique (figure 19.17). Le patient ressent une gêne





/	D/G 15	-1	D/G 3	/	/
<b>Ex 5</b>		<b>Ex 1</b>		<b>/</b>	
+4	D/G 22	/	D/G 7	+1	D/G 1
<b>Ex 10</b>		<b>Ex 13</b>		<b>Ex 10</b>	
+16	D/G 19	+11	D/G 9	+8	G/D 1
<b>Ex 22</b>		<b>Ex 25</b>		<b>Ex 25</b>	

C

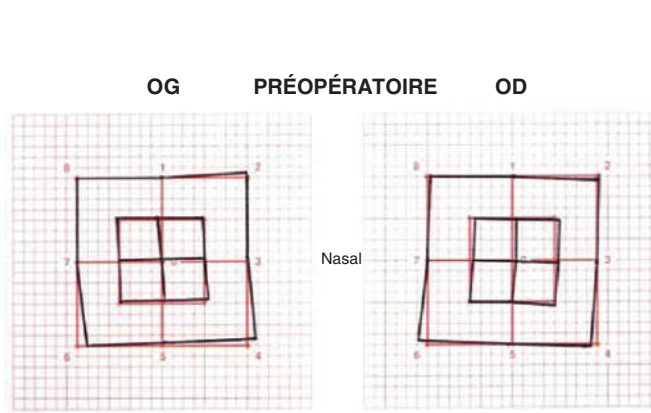
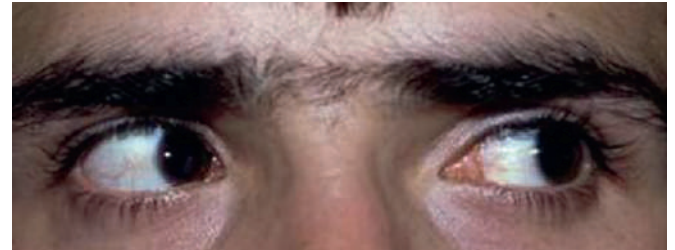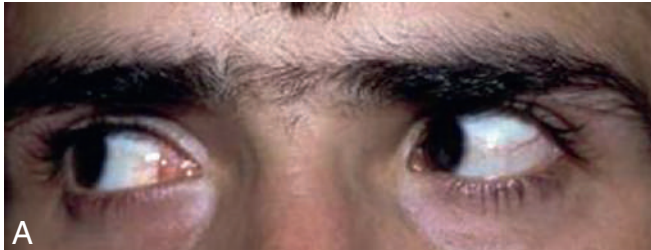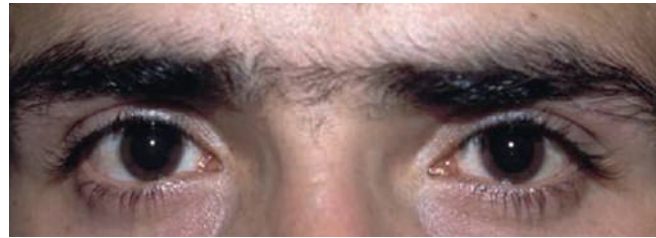
**Torsion**  
**Inversion de la DV**  
**Incomitance en V**

**Fig. 19.16**

Paralysie du IV<sup>e</sup> nerf crânien bilatérale, mais très asymétrique.

Elle est plus marquée à droite qu'à gauche (A); mieux que la coordimétrie (B), l'examen à l'écran tangentiel (C) montre à l'évidence la bilatéralité.

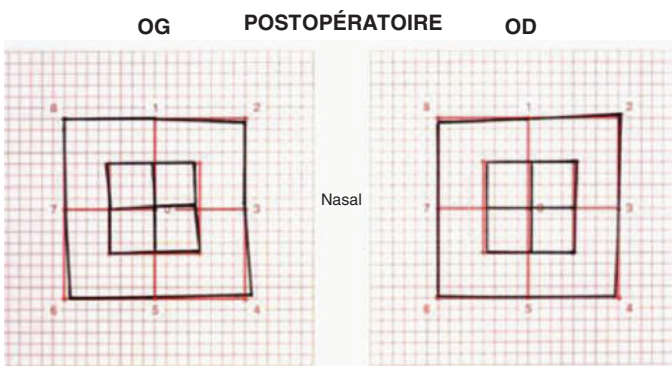
Source *figure 19.16A* : G. Klainguti.



Fixation gauche  
(Verre rouge sur OG)

+ 1	/	+ 1	G/D 0,5	+ 1	G/D 0,5
/	/	/	/	/	/
+3,5	D/G 0,5	+ 1	/	+2,5	G/D 1
ex 5		ex 5		ex 4	
+ 7	D/G 1	+ 6	G/D 0,5	+ 6	G/D 1,5
ex 8		ex 11		ex 7	

Regard à droite



Fixation gauche  
(Verre rouge sur OG)

+ 2	G/D 1	+2,5	/	+ 2	D/G 1,5
in 1		in 5		in 3	
+ 4	/	+ 1	/	+ 1	/
/	/	/	/	/	/
+ 6	D/G 0,5	+ 4		+ 3	D/G 0,5
/	/	/		in 1	

B

C

**Fig. 19.17**

Paralysie bilatérale infraclinique du IV<sup>e</sup> nerf crânien.

A. Malgré la gêne visuelle signalée par le patient, l'examen clinique paraît normal. B et C. Bien mieux que la coordimétrie (B), l'examen à l'écran tangentiel (C) fait le diagnostic : examen pré- (en haut) et postopératoire (en bas) après renforcement bilatéral faiblement dosé de la partie antérieure du tendon de l'OS (Harada-Ito modifié).

Source : G. Klainguti.

visuelle dans le regard vers le bas qui ne s'explique pas par une insuffisance de convergence en vision de près; c'est ce qui doit attirer l'attention, même si, de premier abord, la motilité paraît normale à l'examen clinique : l'examen à la paroi tangentielle permet de faire le diagnostic.

## Strabismes résultant d'une paralysie pré- ou supranucléaire

Les paralysies prénucléaires ou supranucléaires peuvent être isolées ou associées à d'autres symptômes et/ou signes dont le traitement peut être prioritaire. Il est fréquent que les patients qui en sont atteints gardent, après stabilisation de leur état, des séquelles oculomotrices invalidantes, notamment une diplopie, un torticolis pour échapper à la diplopie ou simplement pour fixer, un nystagmus avec ou sans oscillopsies et/ou un dommage esthétique. Trop souvent encore, il ne leur est proposé qu'un traitement conservateur, tel que le port de prismes ou celui d'une occlusion, alors qu'une opération appropriée pourrait faciliter leur réhabilitation en éliminant la diplopie, en compensant une limitation du champ moteur ou en atténuant des mouvements oculaires anormaux [13,40–42].

### Paralysies prénucléaires

Les paralysies prénucléaires englobent principalement l'*ophtalmoplégie internucléaire*, due à une lésion homolatérale du neurone internucléaire au niveau du faisceau longitudinal médial, et la *skew deviation* (*syndrome d'Hertwig-Magendie*), concomitante ou non, ou faisant partie ou non d'une réaction d'inclinaison oculaire (*ocular tilt reaction*), due à une lésion vestibulaire périphérique ou centrale [43]. L'*ophtalmoplégie internucléaire* s'accompagne souvent d'une *skew deviation*.

L'*ophtalmoplégie internucléaire*, qu'elle soit uni- ou bilatérale, est le plus souvent partielle et n'apparaît de ce fait que dans le regard latéral du côté opposé à la lésion. Même lorsqu'elle est plus prononcée, la diplopie est rarement présente et moins encore gênante. Une opération est de ce fait rarement indiquée, même lorsque la paralysie est durable. Si elle devait cependant être nécessaire, c'est un recul du droit latéral du côté de la paralysie et/ou une myopexie postérieure du droit latéral controlatéral qu'il faudrait envisager (figure 19.18). Si l'*ophtalmoplégie* s'accompagne d'exotropie, une opération combinée bilatérale de plissement du droit médial et de recul du droit latéral (ajustable d'un côté) peut être nécessaire [44].

En cas de *skew deviation* ou de réaction d'inclinaison oculaire associée à une perturbation du sens visuel de la verticalité, la diplopie est éliminée par un réajustement oculomoteur rapide. Aussi n'y a-t-il en principe pas d'indication opératoire.

S'il persiste néanmoins une hypertropie unilatérale, isolée ou associée à d'autres troubles, il est possible et logique d'envisager un plissement ou une résection du droit inférieur homolatéral, « la déviation étant dans la règle plus importante dans le regard vers le bas » [45]; si la base du pli ou la réinsertion est placée à l'endroit de l'insertion sclérale primitive, l'opération a simultanément un léger effet excyclorotateur, profitable en cas d'incyclorotation; en cas d'excyclorotation, la base du pli ou la réinsertion doit être décalée nasalement de 3 mm ou davantage selon l'effet recherché. Si l'atteinte est bilatérale et l'hypertropie alternante, la même opération peut être effectuée des deux côtés. Une déviation horizontale éventuelle peut ensuite être compensée par des prismes ou corrigée dans un temps opératoire ultérieur.

### Paralysies supranucléaires

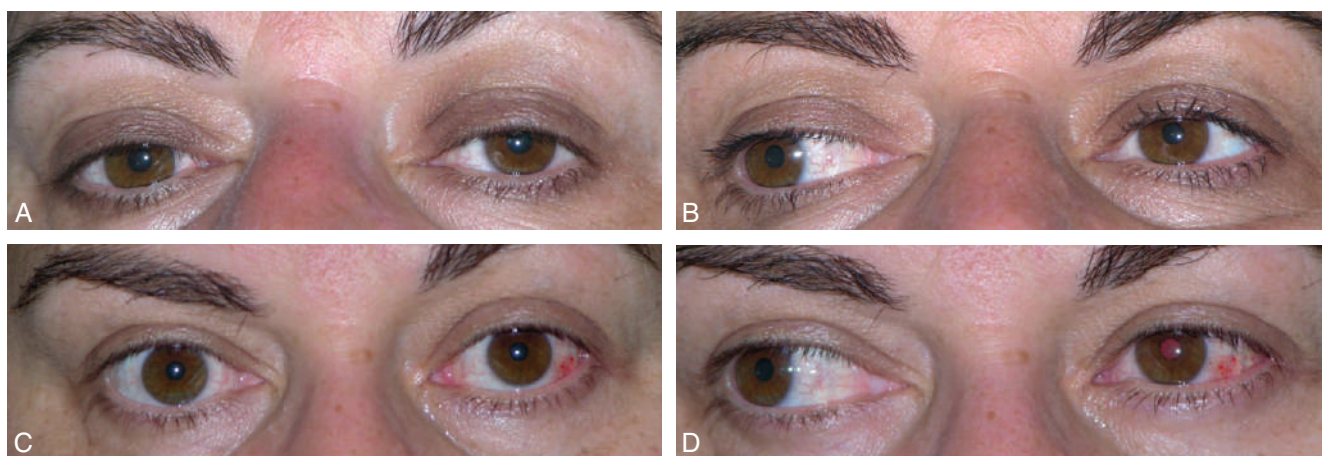
#### Paralysie unilatérale des deux élévateurs (paralysie supranucléaire monoculaire d'élévation) [46]

Lorsque le déficit unilatéral, congénital [40,47] ou acquis, des élévateurs est d'origine paralytique (figure 19.19), la stratégie opératoire dépend de la limitation des ductions en élévation :

- si l'œil parétique peut atteindre, voire dépasser l'horizontale sans ptosis vrai, on peut envisager une opération compensatrice sur l'œil controlatéral : une myopexie postérieure du droit supérieur, associée à un recul de l'oblique inférieur de ce même côté; elle peut être complétée, si besoin, dans un deuxième temps par un renforcement du droit supérieur déficient;
- si l'œil parétique n'atteint pas l'horizontale, on opte pour soit :
  - une opération combinée unilatérale sur les droits verticaux du côté atteint, complétée, dans un deuxième temps, par un recul et une myopexie postérieure du droit supérieur controlatéral;
  - une opération de suppléance, de préférence selon la technique de Knapp (cf. chapitre 11).

Si la paralysie des élévateurs s'accompagne d'une amblyopie unilatérale, celle-ci est à traiter préalablement à la compensation chirurgicale du déficit. En cas de ptosis vrai, celui-ci peut être opéré par la suite.

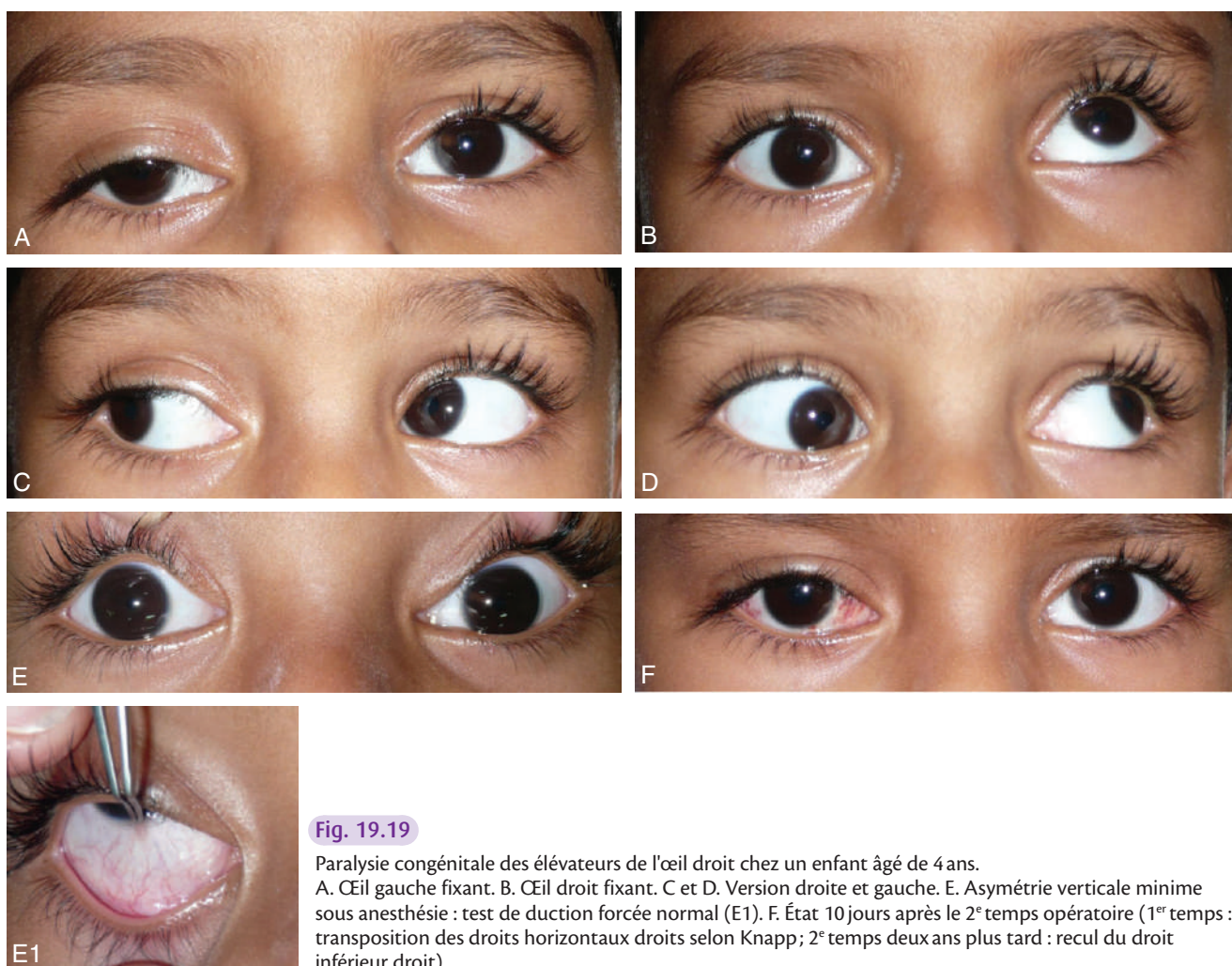




**Fig. 19.18**

Séquelles de paralysie internucléaire gauche.

Patiente âgée de 48 ans, présentant à la suite d'une ophtalmoplégie internucléaire gauche un léger torticolis tête tournée vers la gauche (A), une limitation de l'adduction de l'œil gauche (B). Au 12<sup>e</sup> jour postopératoire, après un recul de 6 mm du droit latéral gauche, l'amélioration est subjective et objective : le torticolis a disparu et l'œil a retrouvé une certaine adduction (C et D).



**Fig. 19.19**

Paralysie congénitale des éleveurs de l'œil droit chez un enfant âgé de 4 ans.

A. CÉil gauche fixant. B. CÉil droit fixant. C et D. Version droite et gauche. E. Asymétrie verticale minimale sous anesthésie : test de duction forcée normal (E1). F. État 10 jours après le 2<sup>e</sup> temps opératoire (1<sup>er</sup> temps : transposition des droits horizontaux droits selon Knapp; 2<sup>e</sup> temps deux ans plus tard : recul du droit inférieur droit).



La paralysie unilatérale acquise des abaisseurs est tout à fait exceptionnelle; la stratégie opératoire est symétrique de la précédente.

## Parésies ou paralysies de la convergence ou de la divergence

La parésie ou paralysie de la convergence, fréquente dans les atteintes dorsales du tronc cérébral ou dans les suites de commotion cérébrale, n'est pas rééducable. Elle peut, en revanche, être compensée par des prismes pour la vision rapprochée ou parfois par un léger renforcement oblique (de 3 mm au bord supérieur du muscle) d'un droit médial et éventuellement du second, si l'effet a été encourageant, mais insuffisant.

La parésie ou paralysie de la divergence est rare. Si elle ne manifeste aucune tendance à la régression ni à l'aggravation, elle peut être traitée par une compensation prismatique pour la vision éloignée ou éventuellement par un plissement bilatéral du droit latéral [1,48].

## Paralysies du regard

La paralysie unidirectionnelle ou bidirectionnelle du regard horizontal, due à une lésion pontique ou sus-pontique uni- ou bilatérale, peut être durable; de façon générale et pour diverses raisons, ces paralysies ne provoquent que rarement une diplopie. Il en est de même du syndrome de Parinaud, c'est-à-dire de la paralysie uni- ou bidirectionnelle du regard vertical, dû à une lésion de la commissure postérieure ou de la formation réticulée mésencéphalique [49].

Une opération peut, en revanche, être justifiée pour des raisons autres que la diplopie; sa visée est compensatrice, notamment en cas de :

- *paralysie unidirectionnelle de regard*, pour déplacer le point zéro oculomoteur en direction de la paralysie et recentrer ainsi le champ moteur restant; dans le cas particulier de la paralysie verticale du regard, on peut envisager un recul bilatéral du droit inférieur, ou une transposition de l'insertion des droits horizontaux vers le haut, en corrigeant en même temps la déviation horizontale, ou encore une opération combinée bilatérale des droits verticaux (recul bilatéral du droit inférieur et plissement bilatéral du droit supérieur), en reportant la correction de la déviation horizontale à un temps opératoire ultérieur [42];
- *skew deviation associée au syndrome de Parinaud* (cf. supra);
- *angiome caverneux du tronc cérébral*; le syndrome de Parinaud peut être associé, selon l'étendue de la lésion, à une *paralysie nucléaire ou fasciculaire* des nerfs oculo-

moteur et trochléaire. En pareil cas, le rééquilibrage de la motilité oculaire doit se fonder sur un bilan précis du déséquilibre et des déficits patents.



### Complément

Buckley et Elston soulignent « qu'en cas d'ophtalmoplégie supranucléaire et internucléaire, l'effet des opérations musculaires conventionnelles est imprévisible en raison de la perte du contrôle oculomoteur normal; de plus, si le processus pathologique sous-jacent a réduit les amplitudes de fusion, il est particulièrement important que l'alignement postopératoire soit précis; c'est pourquoi la technique des sutures ajustables est également utile pour le traitement de ce groupe de patients » [44].

## Hémianopsies latérales homonymes

Le confort visuel des patients atteints d'hémianopsie latérale homonyme peut être amélioré par une opération de type Kestenbaum, déplaçant les yeux en direction des héli-champs visuels perdus.

## Nystagmus acquis et mouvements oculaires anormaux

Les nystagmus neurologiques acquis ne relèvent en général pas d'un traitement chirurgical. Toutefois, lorsque le nystagmus est durable, il est envisageable de centrer la zone de vision optimale si le patient fixe en adoptant une position de torticolis, ou de freiner l'amplitude des mouvements anormaux en l'absence de direction visuelle optimale; on procédera selon les techniques utilisées pour les nystagmus congénitaux (cf. chapitre 21).



### Exemple

Il est possible de freiner, mais non de supprimer les oscillations oculaires (le plus souvent verticales) en cas de myoclonie oculopalatine en désinsérant les droits verticaux, et en les refixant ensuite à la capsule de Tenon; ce résultat a été obtenu dans deux cas, dont l'un a été amélioré par des injections de toxine botulique en sus, par Buckley et Elston [44].

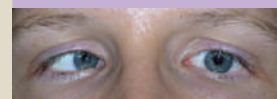
## Conclusion

La chirurgie des strabismes paralytiques a sa logique propre : elle requiert une analyse fine et précise du déficit à compenser, ainsi qu'une bonne connaissance des actions musculaires et des effets obtenus par les différents types d'opération. Elle peut faire appel à toute la panoplie des techniques opératoires. Elle bénéficie souvent de l'appui de la binocularité normale qui vient compenser ses imperfections inévitables. Elle est au plein sens du terme une chirurgie réparatrice.

## Références

- [1] Glaser JS. Neuro-ophthalmology. 3rd ed. Philadelphia : Lippincott Williams & Wilkins; 1999. 667 p.
- [2] Kaufmann H. Augenmuskel-Operationen. In : Kaufmann H, editor. Strabismus. 3rd ed Stuttgart : Thieme; 2004. 594 p.
- [3] Kaufmann H. Treatment of oculomotor muscles paralysis.. *Οφθαλμολογία* 1991; 3 : 233–42.
- [4] Kommerel G. Störungen der Augen-, Lid- und Pupillenmotorik. In : Kaufmann H, editor. Strabismus. 3rd ed. Stuttgart : Thieme; 2004.
- [5] Milea D. Paralyties par atteinte d'un nerf oculomoteur. In : Safran AB, Vighetto A, Landis T, Cabanis EA, editors. Neuro-ophtalmologie. Rapport Soc Fr Ophtalmol. Paris : Masson; 2004. p. 184–201.
- [6] Huber A. Botulinum A toxin injection as a new treatment of blepharospasm and strabismus. *An Inst Barraquer* 1988–1989; 20 : 501–7.
- [7] Castanera de Molina A. Les processus d'adaptation motrice dans les paralyties des muscles oculaires. Leur étude par l'analyse des diagrammes longueur-tension. *Rev ONO* 1990; 6 : 23–9.
- [8] Milleret C. Projections centrales des afférences proprioceptives issues des muscles extraoculaires chez les vertébrés. Quelques rôles fonctionnels possibles dans le contrôle de l'oculomotricité, la perception visuelle et l'orientation corporelle. *Agressologie* 1987; 28 : 917–24.
- [9] Scott AB. Change of eye muscle sarcomeres according to eye position. *J Pediatr Ophthalmol Strabismus* 1994; 31 : 85–8.
- [10] Zee DS, Optican LM. Studies of adaptation in human oculomotor disorders. In : Berthoz A, Melvill Jones G, editors. Adaptive mechanisms in gaze control. Facts and theories. Amsterdam : Elsevier; 1985. p. 165–76.
- [11] Speeg-Schatz C, Mohand-Said S, Kalfan K, Kopp C, Flament J. Projet d'un système expert dans les paralyties oculomotrices. *Ophtalmologie* 1993; 7 : 453–6.
- [12] Fells P. The treatment of non-concomitant squint. *Doc Ophthalmol Proc Ser* 1982; 32 : 197–207.
- [13] Cüppers C. The so-called «Fadenoperation» (Surgical corrections by well defined changes of the arc of contact). In : Fells P, editor. II. Symp. ISA Marseille. Paris : Diffusion Générale de Libraire; 1976. p. 395–400.
- [14] Kaufmann H, Gebauer H. Transposition procedures vs recession-resection procedures : surgical results in 121 cases of N VI palsy. In : Kaufmann H, editor. Trans XXI. ESA Meeting 1993. Universität Giessen. p. 169–74.
- [15] Denis D, Hadjadja E, Benso C. Syndrome de Parinaud. *J Fr Orthop* (to be published).
- [16] Riordan-Eva P, Lee JP. Management of VI<sup>th</sup> nerve palsy – avoiding unnecessary surgery. *Eye* 1992; 6 : 386–90.
- [17] Campos EC. Communication orale.
- [18] Kaufmann H. «Lateralissplitting» bei totaler Okulomotoriusparalyse mit Trochlearisparese. *Fortschr Ophthalmol* 1991; 88 : 314–6.
- [19] Boergen KP, de Decker W, Kaufmann H, Kommerel G, Rüssmann W, Weidlich R. Diagnose und Therapie der Okulomotoriusparese (Rundtischgespräch) 91. Kongress der Deutschen Ophthalmologischen Gesellschaft, Mannheim, 19-22/11/1993. *Fortschr Ophthalmol. Supplement* 1994.
- [20] Woillez M. Indications du traitement chirurgical dans le traitement des paralyties oculo-motrices. In : Berard PV, editor. Chirurgie des strabismes. Rapport Soc Fr Ophtalmol. Paris : Masson; 1984.
- [21] Ehart O, Boergen KP. A concept for surgical treatment of trochlear palsy. *Strabismus* 2004; 12 : 75–83.
- [22] Rüssmann W. Analyse und Operationsindikation bei zyklomotorischen Motilitätsproblemen. In : Meyer-Schwickerath G, Ullerich K, editors. Grenzen der konservativen Therapie, Indikationen zu operativen Eingriffen in der Augenheilkunde. Bücherei des Augenarztes, vol. 89. 1982. p. 141–64.
- [23] Pollard ZF. Diagnosis and treatment of inferior oblique palsy. *J Pediatr Ophthalmol Strabismus* 1993; 30 : 15–8.
- [24] Boldea R, Klainuti G. Diplopie binoculaire après opération de la cataracte. *Klin Monatsbl Augenheilk* 2006; 223 : 382–5.
- [25] Nayak H, Kersey JP, Oystrek DT, Cline RA, Lyons CJ. Diplopia following cataract surgery : a review of 150 patients. *Eye* 2008; 22 : 1057–64.
- [26] Tiilikete C. Paralyties et troubles oculomoteurs de fonction. Syndromes oculomoteurs par lésions du tronc cérébral ou du cervelet. In : Safran AB, Vighetto A, Landis T, Cabanis EA, editors. Neuro-ophtalmologie. Rapport Soc Fr Ophtalmol. Paris : Masson; 2004. p. 224–36 et 252–62..
- [27] May MA, Beauchamp GR, Price RL. Recession and anterior transposition of the inferior oblique for treatment of superior oblique palsy. *Graefes Arch Clin Exp Ophthalmol* 1988; 225 : 407–9.
- [28] Helveston EM. The influence of superior oblique anatomy on function and treatment. *Binocul Vis Strabismus Q* 1999; 14 : 15–26.
- [29] Helveston EM, Krach D, Plager DA, Ellis FD. A new classification of superior oblique palsy based on congenital variations in the tendon. *Ophthalmology* 1992; 10 : 1609–15.
- [30] Boergen KP, Kaufmann H, Kommerel G, Mühlendyck H, Thaller-Antlinger H. Rundtischgespräch : Diagnose und Therapie der Trochlearisparese. *Fortschr Ophthalmol* 1989; 86 : 356–65.
- [31] Klainuti G, De Ancos E, Strickler J. Le traitement chirurgical des paralyties de l'oblique supérieur. *Klin Monatsbl Augenheilk* 1994; 204 : 353–9.
- [32] Knapp P, Moore S. Diagnosis and surgical options in superior oblique surgery. *Int Ophthalmol Clin* 1976; 16 : 137–49.
- [33] Morris RJ, Scott WE, Keech RV. Superior oblique tuck surgery in the management of superior oblique palsies. *J Pediatr Ophthalmol Strabismus* 1992; 29 : 337–46.
- [34] Remy C. Chirurgie quantifiée du grand oblique. *Bull Soc Ophtalmol Fr* 1992; 8–9 : 823–4.
- [35] Von Noorden GK, Chu MW. Surgical treatment options in cyclotropia. *J Pediatr Ophthalmol Strabismus* 1990; 6 : 291–3.
- [36] Von Noorden GK, Jenkins RH, Rosenbaum AL. Horizontal transposition of the vertical rectus muscles for treatment of ocular torticollis. *J Pediatr Ophthalmol Strabismus* 1993; 30 : 8–14.
- [37] Kolling GH, Kaufmann H. Kombinierte obliquus-Chirurgie bei beidseitigen Trochlearisparen. *Fortschr Ophthalmol* 1989; 86 : 714–7.

- [38] Ohtsuki H, Hasebe S, Hanabusa K, Fujimoto Y, Furuse T. Intraoperative adjustable suture surgery for bilateral superior oblique palsy. *Ophthalmology* 1994; 101 : 188–93.
- [39] Kushner BJ. Surgical treatment of paralysis of the inferior division of the oculomotor nerve. *Arch Ophthalmol* 1999; 117 : 485–9.
- [40] Caldeira JA. Vertical transposition of horizontal rectus muscles for congenital/early onset «acquired» double elevator palsy : a retrospective long term study of 10 consecutive patients. *Binocul Vis Strabismus Q* 2000; 15 : 29–38.
- [41] Huber A, Kömpf D. *Klinische Neuroophthalmologie*. Stuttgart : G. Thieme; 1998. 682 p.
- [42] Spielmann A, Richter J. Chirurgie oculomotrice en cas de syndrome de Parinaud. *Ophthalmologie* 1989; 3 : 157–9.
- [43] Safran AB, Hausler R, Issoua D, Stepanian E, Chiari M, Vibert D, et al. Strabismes induits par des lésions vestibulaires périphériques. *Klin Monatsbl Augenheilk* 1992; 200 : 418–20.
- [44] Buckley SA, Elston JS. Surgical treatment of supranuclear and internuclear ocular motility disorders. *Eye* 1997; 11 : 377–80.
- [45] Rossillion B, Safran AB. Traitement chirurgical des troubles de la motricité oculaire. In : Safran AB, Vighetto A, Landis T, Cabanis EA, editors. *Neuro-ophtalmologie. Rapport Soc Fr Ophtalmo*. Paris : Masson; 2004. p. 780–9.
- [46] Steffen H, Kolling GH. Single or combined oblique muscle surgery in acquired and congenital superior oblique palsy. *Ann N Y Acad Sci* 2005; 1039 : 583–7.
- [47] Metz HS. Double elevator palsy : is there a restriction? *Amer Orthop J* 1993; 54–8.
- [48] Krohel GB, Tobin DR, Hartnett ME, Barrows NA. Divergence paralysis. *Am J Ophthalmol* 1982; 94 : 506–10.
- [49] Mehdorn E. Supranukleäre Augenbewegungsstörungen. *Ophthalmologie* 1992; 89 : W27–34.



# Syndromes musculaires et neuromusculaires

## PLAN DU CHAPITRE

Stratégie opératoire	388
Syndromes congénitaux de dysinnervation crânienne	389
Myopathies acquises	402
Strabismes iatrogènes	414
Traumatismes musculaires	417
Troubles oculomoteurs consécutifs aux traumatismes orbitaires	418
Conclusion	423





### À retenir

La correction chirurgicale des impotences musculaires a pour objectif de rétablir le jeu musculaire normal ou, à défaut d'y parvenir, de recentrer le champ moteur restant, en relâchant ou en tendant, selon le cas, le muscle impotent et/ou en supprimant la bride qui entrave la motilité oculaire.

Les syndromes de *limitation motrice*, dits aussi syndromes de restriction<sup>1</sup>, revêtent des formes très diverses, leur point commun étant l'*impotence musculaire* (cf. chapitre 3) [1–5].

Le mécanisme physiopathologique des impotences est différent de celui des autres déséquilibres oculomoteurs : l'impotence musculaire résulte d'une lésion anatomique touchant le muscle lui-même et/ou son environnement fibroélastique; c'est pourquoi la stratégie opératoire est, elle aussi, différente.

## Stratégie opératoire

### Lignes directrices de la stratégie opératoire

Une impotence musculaire provoque inévitablement une gêne fonctionnelle; le sujet dont la binocularité est normale est particulièrement handicapé; il peut endurer :

- des troubles asthénopiques dus aux efforts de restitution lorsque la compensation de l'impotence reste possible;
- une diplopie par désalignement de l'un ou des deux yeux; pour l'éviter, il adopte, s'il le peut, une position de torticolis, tête tournée en direction du muscle impotent si la tension de celui-ci est insuffisante ou en direction opposée si cette tension est excessive;
- et/ou une réduction du champ moteur; pour regarder droit devant, le sujet doit adopter une position de torticolis; lorsque l'atteinte est bilatérale et touche les muscles verticaux synergiques, supérieurs ou inférieurs, de façon à peu près symétrique, le torticolis est vertical, tête relevée ou abaissée.

Ces troubles justifient que l'on envisage, en temps voulu, la correction chirurgicale de l'impotence.

<sup>1</sup> Utilisé dans ce sens, le terme de restriction est un anglicisme, impropre en français.



### Principes de la stratégie opératoire

La stratégie opératoire repose sur trois principes fondamentaux, qui conduisent à trois paliers décisionnels; il faut envisager successivement de :

- *relâcher ou libérer ce qui fait obstacle ou, au contraire, renforcer ce qui n'apporte pas un appui suffisant à la motilité oculaire*; il serait vain de vouloir rétablir un jeu musculaire normal ou subnormal en se contentant d'agir sur l'antagoniste homolatéral ou sur les muscles de l'autre œil en laissant subsister l'entrave motrice;
- *réajuster, s'il le faut, l'équilibre entre le muscle dont l'entrave a été levée et son antagoniste homolatéral*;
- *parfois, freiner ou affaiblir l'antagoniste et/ou le synergiste controlatéral*.

Ces trois paliers peuvent, selon le cas, être réalisés en un seul temps opératoire ou nécessiter plusieurs temps.

En cas d'altération du muscle lui-même, l'intervention consiste avant tout à relâcher le muscle atteint s'il est rétracté, à le renforcer s'il est relâché. Une intervention sur l'antagoniste homolatéral n'est justifiée que si celui-ci est déficient ou, au contraire, cliniquement hyperactif; une intervention sur l'œil adelphe peut être nécessaire, lorsque l'atteinte est unilatérale, pour freiner ou affaiblir, selon le cas, l'antagoniste ou le synergiste controlatéral; lorsque l'atteinte est bilatérale, l'intervention est souvent aussi bilatérale.

En cas de bride musculaire, l'intervention consiste avant tout à lever l'obstacle anatomique responsable de l'impotence. Une intervention sur le muscle lui-même et/ou son antagoniste homolatéral n'est justifiée que pour rééquilibrer au besoin ces muscles, après la libération de la bride; une intervention sur l'œil adelphe n'a de sens que pour freiner, selon le cas, l'antagoniste et/ou le synergiste controlatéral, lorsque l'obstacle anatomique n'a pu être entièrement levé.

La correction chirurgicale est à envisager :

- dans des délais *courts* lorsque l'impotence fait suite à un événement de survenue brutale, un traumatisme par exemple;
- partout ailleurs, il faut attendre que le processus causal ait été écarté ou stabilisé et que la lésion responsable de l'impotence soit elle-même stabilisée.

### Particularités techniques

Les techniques opératoires doivent, ici comme ailleurs, être adaptées aux données particulières du déséquilibre oculomoteur.

Puisque l'entrave à la motilité oculaire est de nature mécanique, l'effet à long terme des opérations de recul, de plissement ou de résection musculaire sur la position et le champ moteur de l'œil atteint devrait être parfaitement prévisible. Or, c'est le contraire qui peut se produire : l'effet d'un dosage faible, par exemple, peut être disproportionné et, à l'inverse, celui d'un dosage fort peut ne pas être supérieur à celui d'un dosage faible ou modéré ; la raison tient aux altérations musculaires et périmusculaires dont les répercussions sont difficiles à prévoir. Le recours aux sutures ajustables est utile lorsque plusieurs muscles ou les enveloppes périmusculaires sont impliqués.

La position de l'œil opéré a peu tendance à s'ajuster spontanément dans les suites opératoires. C'est un avantage, si le résultat est satisfaisant, car il a de fortes chances de rester stable – contrairement au résultat en cas de strabisme concomitant –, mais c'est un inconvénient, si celui-ci n'est pas satisfaisant.

Dans les suites immédiates de l'intervention, le champ moteur de l'œil opéré est en général plus réduit qu'il ne l'était avant l'intervention. Mais il va s'élargir progressivement au cours des mois suivants et, tout au moins, retourner à l'état antérieur ; dans les cas favorables, il va s'élargir ou même se normaliser. Il est donc impératif d'attendre 6 mois au moins avant d'envisager de freiner, dans un second temps opératoire, le ou les synergistes controlatéraux, pour aligner leur action sur celle du ou des muscles dont l'action reste limitée. Ce freinage s'obtient, comme ailleurs, au moyen d'une myopexie postérieure. Des injections répétées de toxine botulique dans ces mêmes muscles peuvent également être utilisées dans ce but ; mais leur effet est moins contrôlable que celui de la myopexie.

Enfin, lorsque l'impotence est due à une lésion irréparable du muscle lui-même, il peut être utile de recourir à une opération de suppléance pour mieux repositionner l'œil atteint.

## Syndromes congénitaux de dysinnervation crânienne

Les syndromes congénitaux de dysinnervation crânienne englobent tous les syndromes d'impotence musculaire de nature *neuromusculaire* qui résultent d'un trouble précoce, souvent héréditaire, du développement des noyaux d'un ou de plusieurs nerfs crâniens au cours de l'embryogenèse ; parfois ils sont dus à une embryopathie ou un effet médicamenteux indésirable (dont la thalidomide). Ils peuvent affecter les VI<sup>e</sup>, III<sup>e</sup>, IV<sup>e</sup> et VII<sup>e</sup> nerfs crâniens. Aux anoma-

lies innervationnelles s'ajoutent une fibrose des parties non innervées du ou des muscles impotents et, parfois aussi, une disposition anatomique anormale de leur terminaison antérieure et de leur insertion sclérale.

L'association d'une impotence musculaire congénitale et d'une binocularité normale, mais limitée à une partie seulement du champ du regard, est pathognomonique [3,4]. Les sujets atteints recherchent toujours à utiliser la partie où les axes visuels sont alignés de manière à pouvoir bénéficier de leur vision binoculaire normale, même si c'est au prix d'un torticolis ; dans les autres directions, la neutralisation de l'œil atteint, plus rarement de l'œil sain, prévient la diplopie, avec parfois une amblyopie, de profondeur variable, surajoutée. S'il persiste une déviation strabique malgré le torticolis, les sujets utiliseront une binocularité aussi proche que possible de la normale<sup>2</sup>. Le torticolis est obligé dans les cas bilatéraux où aucun des yeux ne peut atteindre la position primaire.

Il n'est à l'évidence pas possible de corriger l'anomalie neuromusculaire elle-même ; le traitement chirurgical vise uniquement à réduire les inconvénients résultant de cette anomalie.

## Syndrome de rétraction de Stilling-Duane

Le syndrome de rétraction de Stilling-Duane<sup>3</sup> [6–8] ou, pour les auteurs de langue anglaise, de Duane, est le plus fréquent des syndromes congénitaux de dysinnervation crânienne : il est le résultat d'une innervation aberrante du droit latéral par des fibres du III<sup>e</sup> nerf crânien. Les images IRM montrent, dans la majorité des cas, que cette anomalie est liée à une agénésie partielle ou totale du noyau et du tronc du VI<sup>e</sup> nerf crânien remplacés par un rameau atypique partant de la branche inférieure du III<sup>e</sup> nerf crânien et allant au muscle droit latéral ; d'autres configurations sont également possibles, mais plus rares [9,10].

2 À défaut d'atteindre l'alignement des yeux, le sujet recherche la *déviaton minimum* ; au-delà de cette position, l'angle augmente à nouveau du fait de l'énophtalmie. C'est pourquoi la binocularité « anormale » peut en réalité masquer la binocularité normale.

3 Au premier auteur, on attribue la description princeps de ce syndrome (1887), au second, la première revue d'ensemble portant sur 54 cas (1905) ; mais DeRespini *et al.* [8] ont découvert que Heuck en avait fait la description dès 1879 et que Bietti avait publié une première série de 31 cas en 1903. Türk, dont le nom est parfois associé aux deux précédents (Stilling-Türk-Duane), est l'un des quelque huit auteurs qui, de 1887 à 1903, ont publié de nouveaux cas.

### Types du syndrome

Bien que son expression clinique revête des formes variées, on peut reconnaître à ce syndrome trois ou, plus probablement, quatre formes principales; la classification adoptée par A. Huber en 1974 est la plus généralement admise aujourd'hui [11,12] (tableau 20.1 et figure 20.1).

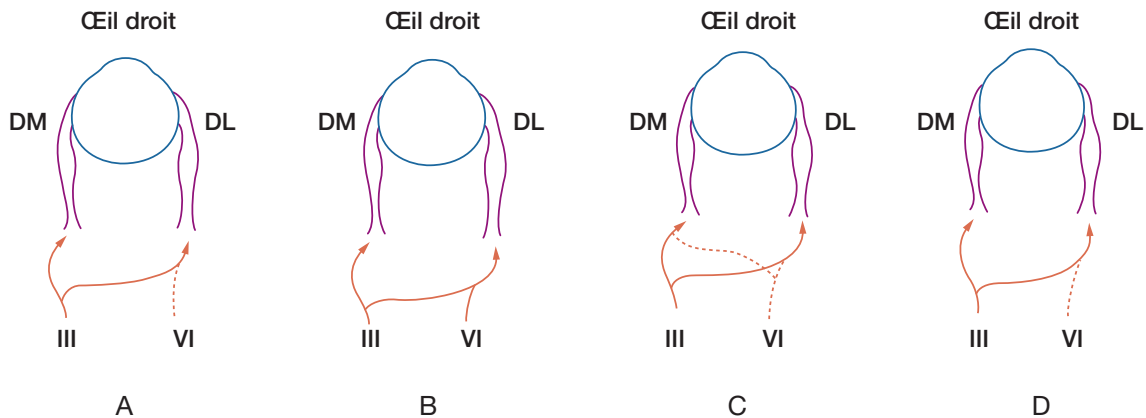
Le type I (figures 20.2 à 20.4), de loin le plus fréquent, est caractérisé par un déficit (quasi) total de l'abduction de l'œil atteint, par une rétraction de cet œil avec rétrécissement de la fente palpébrale lors de l'adduction et une légère protrusion de l'œil avec élargissement de la fente palpébrale lors de la tentative d'abduction; selon le cas, l'adduction peut être normale ou légèrement déficiente. L'enregistrement électromyographique (EMG) montre que le droit latéral

est stimulé lors de l'adduction et qu'il est inhibé lors de la tentative d'abduction; la partie de ce muscle qui n'est pas innervée est fibreuse; l'innervation du droit médial est en revanche normale. Il en résulte une cocontraction des deux muscles et, de ce fait, une rétraction de l'œil atteint lors de l'adduction, et un corelâchement et, de ce fait, une protrusion de l'œil lors de la tentative d'abduction.

Le type II (figure 20.5) est caractérisé par un déficit (quasi) total de l'adduction de l'œil atteint et une rétraction de celui-ci avec rétrécissement de la fente palpébrale lors de la tentative d'adduction; selon le cas, l'abduction peut être normale ou légèrement limitée. L'enregistrement EMG montre que le droit latéral est stimulé lors de l'abduction et lors de la tentative d'adduction; l'innervation du droit

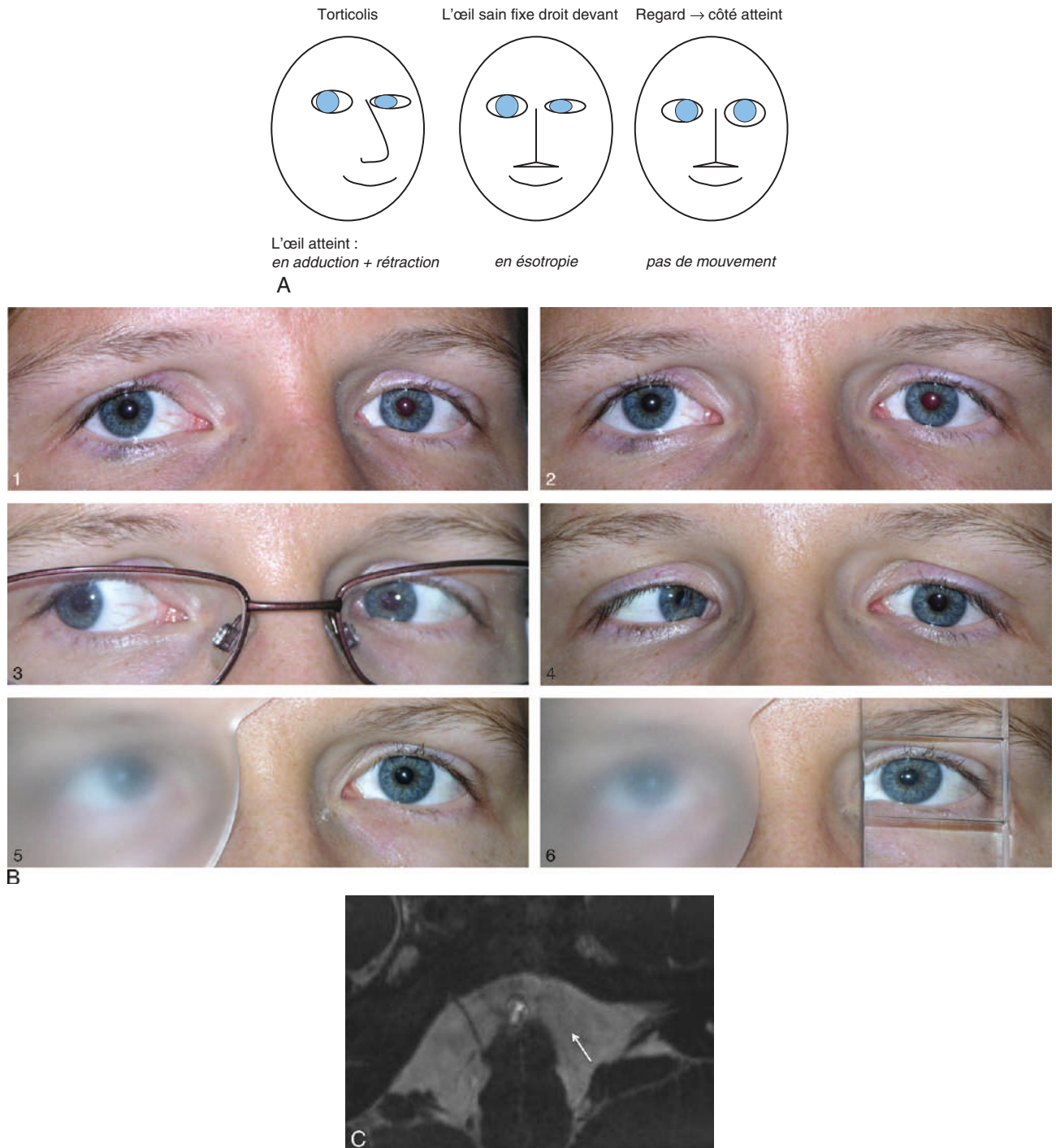
**Tableau 20.1. Coinhibition et cocontraction des muscles droits médial et latéral selon le type du syndrome de Stilling-Duane.**

Type	Anomalie innervationnelle	Abduction	Adduction
Type I →	Innervation aberrante d'une partie du droit latéral par le III <i>Fibrose de la partie non innervée du droit latéral</i>	Coinhibition droits médial + latéral <i>Pas de mouvement</i>	Cocontraction droits médial + latéral <i>Adduction + rétraction du globe</i>
Type II →	Innervation double du droit latéral par le III et le VI <i>Droit latéral fonctionnel</i>	Contraction isolée droit latéral <i>Abduction</i>	Cocontraction droits médial + latéral <i>Pas de mouvement + rétraction du globe</i>
Type III →	Innervation ± égale du droit médial et du droit latéral par le III	Coinhibition droits médial + latéral <i>Pas de mouvement</i>	Cocontraction droits médial + latéral <i>Pas de mouvement + rétraction du globe</i>
Type IV →	Innervation des deux muscles par le III <i>Mais prédominante pour le droit latéral</i>	Coinhibition droits médial + latéral <i>Pas de mouvement</i>	Contraction du droit latéral <i>Divergence synergique</i>



**Fig. 20.1**

Les quatre types d'innervation aberrante du droit latéral constituant le syndrome de Stilling-Duane, d'après Wilcox *et al.* [12] et DeRespinis *et al.* [8]. DM = droit médial; DL = droit latéral.

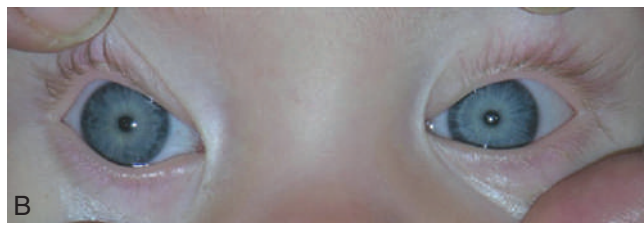
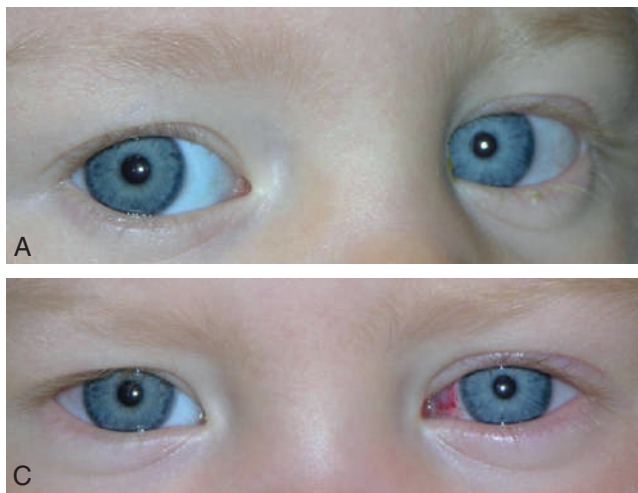
**Fig. 20.2**

Exemple de syndrome de Stilling-Duane de type I.

A. Schéma du déséquilibre moteur. B. Exemple d'une patiente âgée de 26 ans atteinte du syndrome à gauche : 1. le torticollis, tête tournée à gauche ; 2. tête redressée, l'œil gauche est en convergence (angle primaire) ; 3. version droite : légère énoptalmie de l'œil gauche ; 4. version gauche : limitation de l'abduction de l'œil gauche ; 5. convergence de l'œil droit, l'œil gauche fixant (angle secondaire) ; 6. la mesure de cet angle est donnée par la puissance du prisme (base temporale) qui, placé devant l'œil atteint, redresse l'œil sain. C. IRM : syndrome de Stilling-Duane de type I gauche, coupe axiale en SEpT2 des citernes des angles pontocérébelleux montrant le segment cisternal du VI<sup>e</sup> nerf crânien du côté droit ; ce segment est absent du côté gauche.

Source [figure 20.2C](#) : C. Speeg-Schatz, CHRU de Strasbourg.



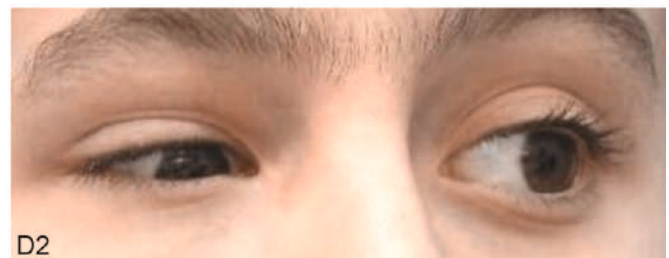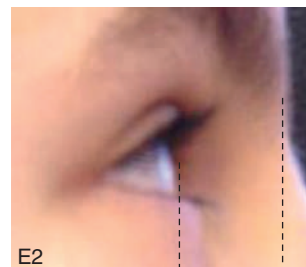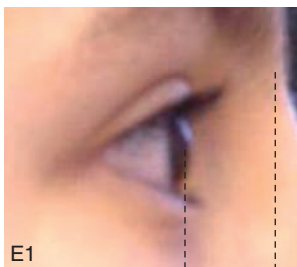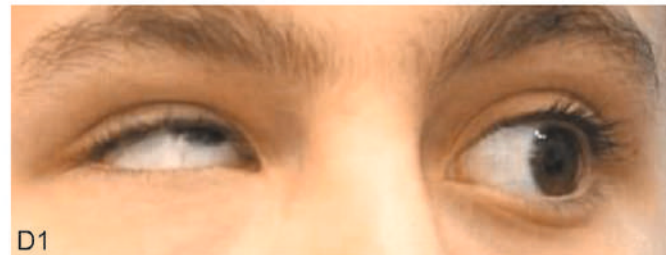


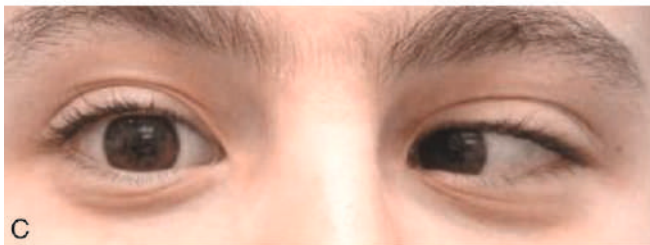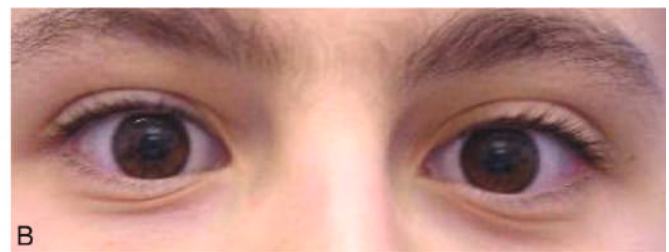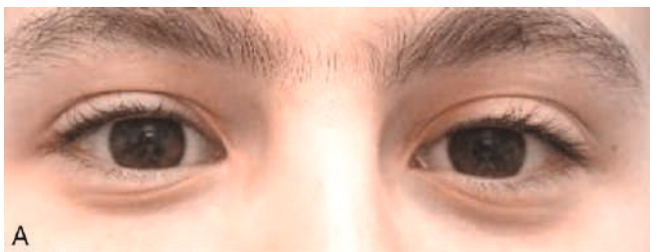**Fig. 20.3**

Exemple de syndrome de Stilling-Duane de type I gauche chez un jeune enfant.

A. Torticolis prononcé chez un enfant âgé de 18 mois.

B. Sous anesthésie, l'œil gauche est redressé, malgré une différentielle d'extensibilité de convergence + 5. C. État au soir de l'opération après un recul du droit médial gauche de 6 mm.

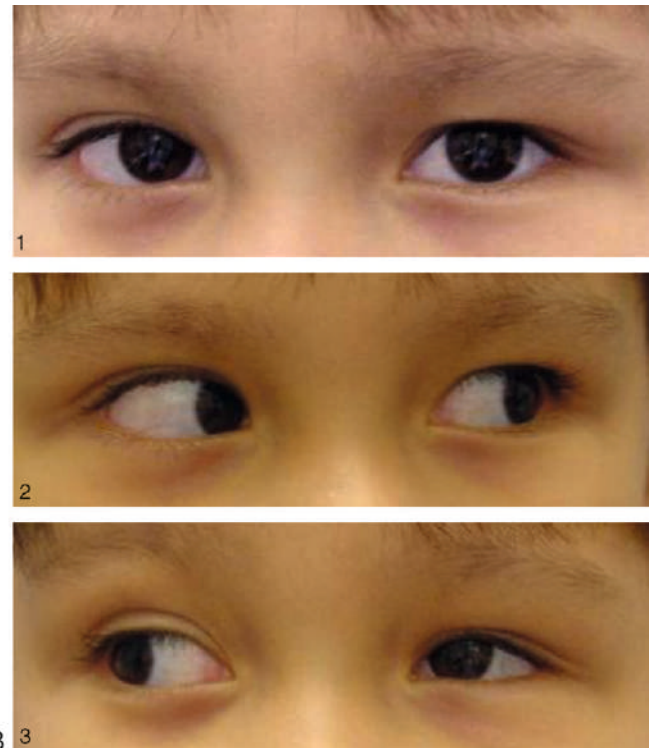
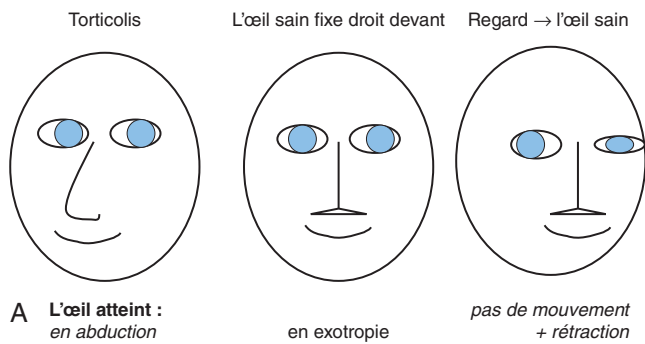


**Fig. 20.4**

Exemple de syndrome de Stilling-Duane de type I bilatéral, mais asymétrique : yeux plus ou moins alignés en position primaire du regard.

A. Œil droit fixateur. B. Œil gauche fixateur. C. Version droite : énoptalmie modérée de l'œil gauche. D. Version gauche : forte énoptalmie de l'œil droit avec déviation de l'œil vers le haut ou vers le bas. E. Photographies de profil de l'œil droit en position primaire (1) et en adduction (2), montrant l'énoptalmie en adduction.

Rétraction en adduction due à la cocontraction des droits médial et latéral

**Fig. 20.5**

Syndrome de Stilling-Duane de type II.

A. Schéma du déséquilibre moteur. B. Exemple d'un enfant atteint du syndrome à gauche : 1. légère convergence de l'œil sain, l'œil atteint fixant (angle secondaire); 2. abduction normale de l'œil atteint; 3. limitation de l'adduction et énoptalmie de l'œil atteint.

médial est normale. Il résulte de la double innervation du droit latéral par les VI<sup>e</sup> et III<sup>e</sup> nerfs crâniens, une contraction isolée du droit latéral lors de l'abduction et une cocontraction des deux muscles et, de ce fait, une rétraction de l'œil lors de la tentative d'adduction.

Le type III est caractérisé par un déficit (quasi) total de l'abduction et de l'adduction de l'œil atteint et par une rétraction de cet œil avec rétrécissement de la fente palpébrale lors de la tentative d'adduction. L'enregistrement EMG montre que le droit latéral et le droit médial sont également stimulés lors de la tentative d'adduction et également inhibés lors de la tentative d'abduction (figure 20.6).

La divergence synergique, décrite par Wilcox *et al.* [12], peut être considérée comme le type IV : elle est caractérisée par une absence de l'adduction de l'œil atteint et une abduction paradoxale, qui survient lors de la tentative d'adduction et qui est par conséquent synergique de l'abduction de l'œil adelphe. L'enregistrement EMG montre que le droit latéral de l'œil atteint est davantage stimulé que le droit médial lors de la tentative d'adduction, d'où résulte une contraction simultanée des deux droits latéraux; il est inhibé lors de la tentative d'abduction (figure 20.7).

Du fait de l'impotence musculaire, les axes visuels sont rarement alignés dans le regard droit devant; ils sont le plus

souvent convergents dans le type I, divergents dans le type II, l'un aussi bien que l'autre dans le type III; parfois l'œil atteint ne peut arriver jusqu'à la position primaire lors des mouvements de duction.

Un déséquilibre vertical et/ou une incomitance alphabétique en A ou V sont associés au syndrome de rétraction dans un quart des cas selon Mühlendyck [13].

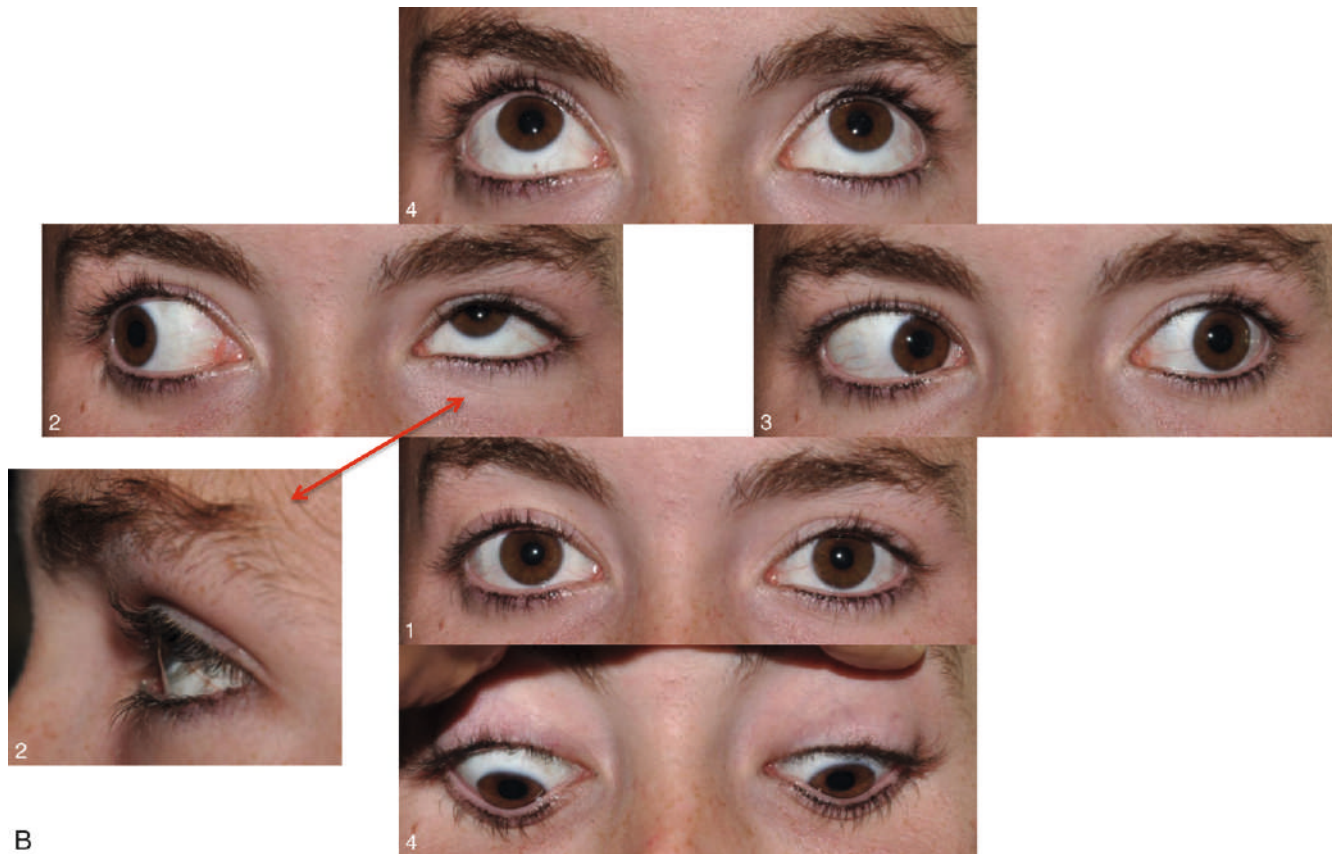
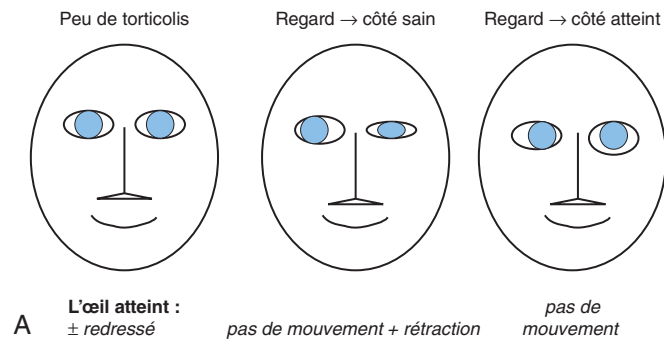
La déviation verticale en adduction, vers le haut et/ou vers le bas, sans incomitance alphabétique, résulte en général du glissement sur le globe d'un droit latéral inextensible en raison de la cocontraction des deux droits horizontaux et de la laxité de la partie temporale de la capsule de Tenon; elle peut être au premier plan et donner le change pour un syndrome de rétraction vertical [8].

L'incomitance A sans déviation verticale peut s'expliquer par une fibrose de la moitié inférieure du muscle droit médial (deux patients de H. Mühlendyck).



### Complément

Dans des formes exceptionnelles d'innervation paradoxale, l'abduction de l'œil atteint peut être synergique de l'élévation ou de l'abaissement du globe; l'enregistrement EMG montre que l'activité électrique du droit latéral est couplée à celle du



**Fig. 20.6**

Syndrôme de Stilling-Duane de type III.

A. Schéma du déséquilibre moteur. B. Exemple d'une jeune femme atteinte du syndrome à gauche : 1. position primaire; 2. œil gauche versions droite : pas d'adduction, mais énoptalmie et déviation vers le haut (de face et de profil); 3. version gauche : abduction limitée; 4. version verticales normales.

Source [figure 20.6B](#) : G. Klainguti, Hôpital ophtalmique, Lausanne.

droit supérieur ou du droit inférieur. Un syndrome de rétraction vertical, uni- ou bilatéral, a été décrit par quelques auteurs [14] : l'élévation ou l'abaissement du globe sont limités et s'accompagnent d'une rétraction du globe.

Enfin, la déviation verticale en adduction associée à une incomitance alphabétique concordante peut être due à un déséquilibre des muscles obliques, comme en cas de strabisme concomitant.



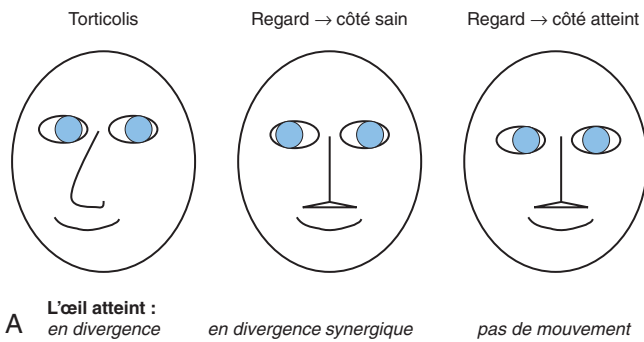
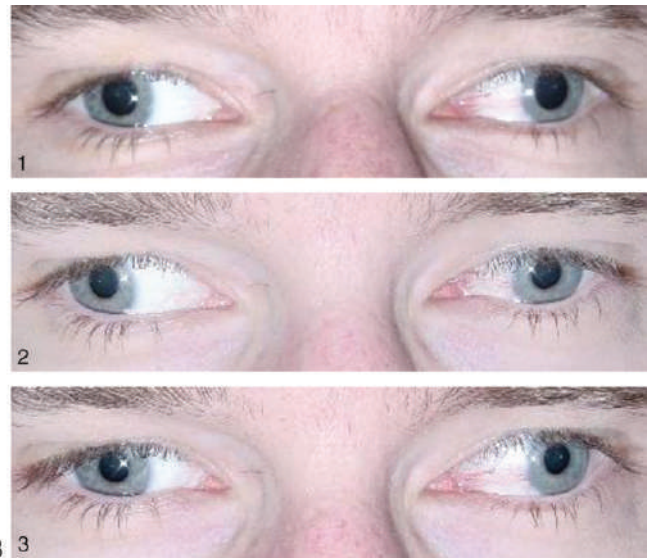

Fig. 20.7

Syndrome de Stilling-Duane de type IV.

A. Schéma du déséquilibre moteur. B. Exemple d'un syndrome bilatéral (par thalidomide) : 1. divergence bilatérale regard de face; 2. essai de regard à droite, œil gauche fixant, légère énoptalmie gauche; 3. essai de regard à gauche, œil droit fixant, légère énoptalmie droite.



Le syndrome affecte les sujets des deux sexes de façon à peu près égale, contrairement à ce qui était admis précédemment; il touche plus souvent l'œil gauche que l'œil droit. Il est parfois bilatéral; s'il en est ainsi, il peut être de type différent des deux côtés. Pour Rowe *et al.* [15] il est plus probable qu'il soit bilatéral neuf fois sur dix, mais très asymétrique dans 95 % de ces cas, de sorte que l'impotence peut passer facilement inaperçue du côté le moins atteint (cf. figure 20.4D).

### Formes cliniques du syndrome de Stilling-Duane

Les différentes formes cliniques du syndrome de Stilling-Duane dépendent de la répartition de l'innervation provenant du III<sup>e</sup> nerf crânien : la proportion des fibres de ce nerf, qui est reporté sur le muscle droit latéral, est inférieure dans le type I, égale dans le type III et supérieure dans le type IV à celle que reçoit le droit médial; le type IV représente la forme extrême de ce report. Les formes cliniques dépendent également de l'éventuelle persistance d'une innervation partielle du droit latéral par le VI<sup>e</sup> nerf crânien; c'est en cela que le type II se distingue des autres, en particulier du type III. Elles dépendent enfin de l'origine de l'innervation aberrante – qui provient le plus souvent du noyau du droit médial, mais peut parfois provenir de celui du droit supérieur ou du droit inférieur –, et d'anomalies non ophtalmologiques éventuellement associées.

### Stratégie opératoire

Un traitement chirurgical n'est justifié que dans la mesure où il permet de réduire les inconvénients résultant du syndrome de rétraction [13,16–20].

Le plus gênant est sans conteste le torticolis induit par le strabisme dans le regard droit devant; c'est lui qu'il importe de corriger avant tout; mais l'intervention vise aussi à réduire la rétraction du globe et, partant, le rétrécissement de la fente palpébrale lors de l'adduction, à éliminer le déséquilibre vertical et à élargir, autant que possible, le champ moteur et, partant, le champ de vision binoculaire de l'œil atteint. Le principe stratégique est le même quel que soit le type du syndrome : **l'œil à opérer est l'œil atteint.**

#### Correction du torticolis et atténuation simultanée de la rétraction



#### À retenir

Le recul de l'antagoniste homolatéral du muscle impotent, déjà proposé par Duane [6], est le geste logique pour corriger le torticolis et par conséquent le strabisme en position primaire. Ce recul est suffisant à lui seul, lorsque la rétraction est légère.



L'angle strabique est rarement supérieur à 20° ; s'il l'est cependant et si l'œil atteint est dominant [13], l'opération peut au besoin être *complétée* par un recul du droit homonyme de l'œil adelphe au cours d'un second temps opératoire (*cf. infra* : Procédés à éviter et Dosage opératoire).



#### À retenir

**Le recul simultané de l'antagoniste homolatéral et du muscle impotent a l'avantage de corriger le torticolis et de réduire en même temps la rétraction et, par conséquent, le rétrécissement de la fente palpébrale dans le regard en direction opposée au déficit [19].**

- En cas de *type I* et déficit de l'abduction et de strabisme convergent, on recule le droit médial et, à un moindre degré, le droit latéral de l'œil atteint (*cf. infra* : Procédés à éviter).
- En cas de *type II* et déficit de l'adduction et de strabisme divergent, on recule le droit latéral et, à un moindre degré, le droit médial de l'œil atteint.
- En cas de *type III*, on recule les deux droits horizontaux de l'œil atteint dans le but de réduire la rétraction due à la cocontraction lors de la tentative d'adduction; le dosage appliqué à chacun des muscles est ajusté de manière à corriger en même temps une éventuelle ésoptropie ou exotropie en position primaire.
- Lorsque l'atteinte est manifestement *bilatérale*, on pratique un recul des quatre muscles droits horizontaux, en tenant compte de la symétrie ou l'asymétrie de l'impotence motrice et de la rétraction, ainsi que de la déviation à corriger; ce recul peut éventuellement être ajustable d'un côté pour l'antagoniste du muscle impotent.
- Lorsque l'impotence touche un muscle *vertical* et qu'elle entraîne un torticolis et/ou une rétraction gênants, l'intervention consiste à reculer les deux droits verticaux de l'œil atteint, selon le sens et l'importance de la déviation en position primaire et selon le torticolis; l'intervention est bilatérale, si l'atteinte est bilatérale; de l'un des côtés, on aura recours à une suture ajustable pour éviter un décalage vertical résiduel en position primaire.
- Lorsque l'abduction de l'œil atteint est paradoxale, c'est-à-dire synergique de l'abduction de l'œil adelphe dans le *type IV* ou des mouvements verticaux (de l'abaissement du globe en particulier), et qu'elle est socialement gênante pour le sujet, on cherche à la réduire; la solution la plus simple pour y parvenir est d'affaiblir le droit latéral de l'œil

atteint au moyen d'un recul avec clivage (*cf. infra*); on doit lui associer un recul du droit médial homolatéral, afin de pouvoir sauvegarder l'alignement des yeux dans le regard droit devant.

#### *Correction de la déviation verticale en adduction du type I*

Le recul du droit latéral de l'œil atteint suffit le plus souvent à éliminer le glissement latéral du droit latéral sur le globe lors de l'adduction [13,19]. L'effet peut être renforcé en lui associant une *myopexie équatoriale* de ce muscle ou un *clivage* de 12 mm avec réinsertion en Y des deux languettes musculaires à 5 ou 6 mm en arrière de l'insertion du droit vertical correspondant, le long du bord temporal de celui-ci [19].

Enfin, en cas de fibrose partielle du droit médial, la ténotomie de la partie fibreuse de ce muscle corrige l'incomitance A [13].

Si la déviation verticale est due à une hyperaction relative des muscles obliques, inférieurs ou supérieurs, ceux-ci sont affaiblis comme en cas de strabisme concomitant.

#### *Élargissement du champ moteur*

Le recul de l'antagoniste du muscle impotent ou le recul simultané des deux droits horizontaux permet à l'œil atteint de dépasser légèrement la position primaire; mais l'abduction reste très limitée. L'élargissement du champ moteur et, partant, du champ de vision binoculaire est cependant suffisant pour corriger le torticolis.

En cas de *type I*, il est possible d'élargir davantage le champ de l'abduction par une transposition des droits verticaux vers le droit latéral impotent selon le procédé de Hummelsheim, modifié par Kaufmann ou Rüssmann; mais cette intervention n'est pas prioritaire et ne doit être effectuée que dans un second temps opératoire, si la gêne due à la limitation motrice le justifie (*cf. infra*).

#### *Procédés à éviter*

- Le renforcement du muscle impotent, même combiné à un recul de l'antagoniste homolatéral, n'élargit que très modestement le champ moteur; ce faisant, il majore la rétraction et le rétrécissement de la fente palpébrale dans le regard en direction opposée; c'est pourquoi il est à éviter.
- Le recul *en première intention* du synergiste controlatéral du muscle impotent n'est pas logique; il ne peut avoir d'effet sur le muscle impotent; son effet sur l'action de l'antagoniste homolatéral du muscle impotent ne peut être

que limité, car ce muscle est en règle générale fortement hypo-extensible : il réduit en outre le champ de vision de l'œil sain à son opposé (sans bénéfice binoculaire, car la neutralisation persiste dans l'hémichamp correspondant à l'impotence).

- La myopexie postérieure du muscle synergique controlatéral ne peut corriger l'impotence musculaire; en réduisant l'incomitance, elle réduit surtout le champ moteur de l'œil normal; elle se solde donc au total par une perte fonctionnelle.
- La transposition des droits verticaux en première intention, associée ou non à un recul du droit médial homolatéral, ne nous paraît pas raisonnable : alors que les résultats des reculs sont réguliers et satisfaisants, ceux des transpositions sont inégaux aux dires des différents auteurs qui l'ont proposé, avec un risque de déviation verticale résiduelle [18]; le gain en abduction se fait en outre au détriment de l'adduction.

### Dosage opératoire

La quantité de recul appliquée au droit latéral et au droit médial de l'œil atteint diffère selon le sens et l'importance de la déviation en position primaire et selon le torticolis.

L'effet opératoire dépend dans une large mesure de la tension passive des muscles opérés : l'extensibilité du muscle impotent est paradoxalement plus ou moins normale jusqu'à la position primaire de globe; au-delà de celle-ci, elle diminue et atteint très rapidement sa limite; mais celle de son antagoniste homolatéral est toujours nettement diminuée.



### À retenir

**Le calcul du dosage du recul de l'antagoniste homolatéral du muscle impotent ne peut pas se fonder sur les moyennes usuelles appliquées aux autres formes de déséquilibres oculomoteurs; il l'est sur la grandeur de l'angle à corriger et l'extensibilité de ce muscle; ces deux données sont plus ou moins corrélées entre elles.**

Pour un premier temps opératoire et un recul simultané :

- le dosage du recul du muscle impotent est de 2 à 3 mm au maximum, selon l'importance de la rétraction du globe dans le regard en direction opposée;
- le dosage du recul de son antagoniste homolatéral est de 5 mm au minimum à 7 mm (ou 8 mm chez l'adulte) au maximum, selon la déviation strabique responsable du torticolis et l'extensibilité du muscle; il faut garder à l'esprit

qu'un recul de plus de 6 mm aura pour conséquence une diplopie à l'extrémité du champ du regard opposée à l'œil atteint dans le type I ou de l'œil atteint dans le type II, du fait de la limitation de l'adduction ou de l'abduction de l'œil atteint à la suite du recul;

- au besoin, le dosage du recul est de 3 à 5 mm du synergiste controlatéral, si la déviation en position primaire dépasse 20°.

## Syndrome (ou séquence) de Moebius

Le syndrome de Moebius, du nom de l'auteur qui l'a décrit en 1888<sup>4</sup> et a publié une série de 44 cas en 1892, est une affection rare ( $\approx 0,002\%$  des naissances) [21].



### Complément

**Le syndrome de Moebius résulte d'un trouble du développement embryonnaire au cours de la 6<sup>e</sup> à la 8<sup>e</sup> semaine d'aménorrhée, lui-même consécutif à une insuffisance de perfusion artérielle de la région des noyaux moteurs du tronc cérébral. Sa pathogénie génétique hétérogène ou tératogénique est encore imparfaitement élucidée [5,22,23].**

Le syndrome oculomoteur associé, à des degrés divers, une diplégie faciale, une limitation, symétrique ou non, de l'abduction et, à un moindre degré, de l'adduction et parfois des mouvements verticaux. Il ne correspond à aucun schéma paralytique : il résulte autant de parésies que de contractures musculaires. Certains patients peuvent présenter une paralysie du regard horizontal; celle-ci respecte toutefois les mouvements de convergence. L'état oculomoteur reste le plus souvent stationnaire; il peut, cependant, aller en s'aggravant si les contractures augmentent [23].



### Complément

**De multiples anomalies peuvent être associées au syndrome oculomoteur; elles sont variables d'un cas à l'autre et peuvent affecter la réfraction (avec amblyopie), la sécrétion lacrymale (larmes de crocodile, absence ou retard du larmolement paroxystique), la face, le cou, le thorax et les extrémités, ainsi que le développement mental; elles**

4 Après Albrecht Graefe qui l'avait décrit en 1880.

sont communes à d'autres syndromes. C'est en raison de cette délimitation nosologique imprécise que l'on substitue aujourd'hui le terme de « séquence » de Moebius à celui de syndrome pour désigner l'ensemble du tableau clinique.

Le traitement du syndrome oculomoteur est chirurgical : la stratégie opératoire se décide au cas par cas, selon la déviation strabique – habituellement une ésodéviatio, souvent à grand angle, rarement une exodéviatio ou une déviation verticale –, le torticolis qui en découle et les potentialités binoculaires du patient.

Les tests de duction forcée et d'élongation musculaire, effectués sous anesthésie générale, permettent de faire la part de ce qui revient au déficit des forces actives et aux contractures des muscles.



### Remarque

La correction chirurgicale, en un ou deux temps, a pour but de libérer les yeux du blocage en adduction et de les amener en position primaire. C'est pourquoi il est préférable d'intervenir *précocement*, à un moment où les altérations musculaires, responsables de contractures, sont encore peu prononcées, c'est-à-dire dès l'âge de 3 à 4 ans.

En cas d'ésotropie, l'opération [2,23] consiste à :

- reculer les deux droits médiaux de 4 à 7 mm, en sachant que l'abord de ces muscles peut être difficile du fait de leur contracture ou d'une insertion sclérale plus postérieure que normalement ;
- selon le cas, notamment lorsque la part de la paralysie est prédominante, plisser les droits latéraux, soit au cours du même temps opératoire, soit au cours d'un temps ultérieur ;
- exceptionnellement, compléter le résultat par une opération de transplantation des droits verticaux vers le droit latéral.

Dans les suites opératoires immédiates, les yeux doivent être protégés en raison de la lagophthalmie, en maintenant au besoin les paupières fermées par un fil.

## Syndrome de Brown-Jaensch

H.W. Brown a décrit en 1950 un « syndrome (congénital) de bride de l'oblique supérieur » [24], sous le nom originel de « syndrome congénital de la gaine de l'oblique supérieur ». Auparavant P.A. Jaensch avait décrit en 1928 une forme acquise post-traumatique de ce syndrome [25]. Aussi convient-il d'associer le nom des deux auteurs [26].

Le syndrome de Brown-Jaensch est une limitation de l'élévation en adduction, active et passive, de l'œil atteint, typiquement depuis le méridien horizontal jusqu'au-delà du méridien vertical ; il est dû « à l'impossibilité [mécanique] du tendon réfléchi d'allonger son trajet entre la trochlée et son insertion [sclérale] » [3]. Peu de signes différencient les formes congénitales et acquises (figure 20.8).

Le syndrome congénital affecte plus souvent l'œil droit que le gauche ; il peut être bilatéral. Dans la forme typique, l'impotence verticale n'apparaît qu'au-dessus du méridien horizontal et ne s'accompagne pas d'hypotropie en position primaire ; dans le regard vers le haut, elle est triple avec une exotropie et une incyclotorsion qui augmentent en abduction ; cette incomitance en Y est due au non-relâchement qui touche non seulement l'action élévatrice, mais aussi l'action abductrice et incyclorotatrice du muscle atteint. Dans l'hémi-champ de vision inférieur, la motilité oculaire est normale ; paradoxalement on ne note pas ou guère d'hyperaction de l'oblique inférieur homolatéral, ni du droit supérieur controlatéral. La vision binoculaire est normale en dehors du champ correspondant au trouble moteur ; dans ce champ, en revanche, la plupart des patients éprouvent de la diplopie.

Dans le syndrome congénital « plus », l'impotence déborde le méridien horizontal vers le bas en adduction et, à un degré de plus, aussi en position primaire. L'hypotropie due à l'impotence, et parfois aussi à l'hyperaction compensatrice de l'incyclotorsion, plus tard à la contracture consécutive du droit inférieur homolatéral [27], oblige les sujets à adopter une position de torticolis, menton plus ou moins relevé, pour échapper à la diplopie.

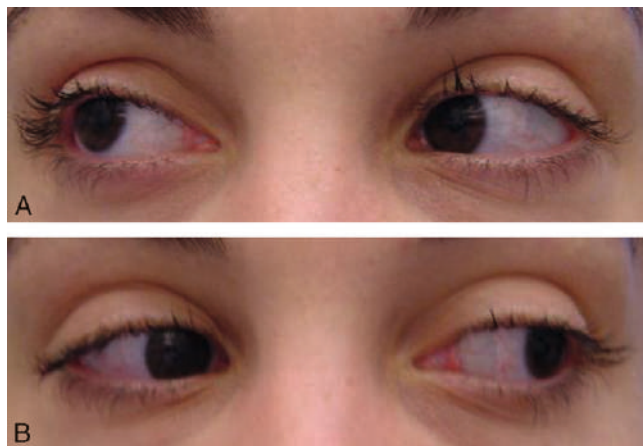


Fig. 20.8

Syndrome de Brown-Jaensch à gauche.

A. Version droite, limitation de l'élévation en adduction.

B. Version gauche normale.



## Complément

Plusieurs hypothèses ont été avancées au sujet de la physiopathologie du syndrome congénital. Celle émise par Mühlendyck [26] a un fondement anatomoclinique, l'existence d'un cordon fibreux de la moitié postérieure du tendon réfléchi, rémanence d'un muscle oblique supérieur primitif. L'auteur se fonde sur la phylogenèse du muscle oblique supérieur selon Fink [28] et sur sa propre expérience clinique : chez les vertébrés inférieurs (poissons, reptiles, oiseaux), l'oblique supérieur, pendant supérieur de l'oblique inférieur, s'insère dans la région de la trochlée; chez les mammifères, son insertion orbitaire a reculé jusqu'au voisinage de celles des muscles droits, tandis que l'insertion antérieure s'est transformée en poulie, de sorte que le muscle a gardé son champ d'action originel. Ce cordon (fibreux parce que non innervé) a été retrouvé dans tous les cas opérés par Mühlendyck (73 cas consécutifs) et d'autres opérateurs [26]. Une autre hypothèse est celle d'un syndrome de dysinnervation en corrélation avec l'absence du IV<sup>e</sup> nerf crânien à l'IRM et la cocontraction des obliques supérieur et inférieur lors de l'élévation en adduction [29]. Des anomalies musculaires différentes sont sans doute possibles, mais exceptionnelles.

Dans les formes acquises, inflammatoire ou traumatique, ou consécutives à une résection ou un plissement de l'oblique supérieur, l'incomitance en Y tend à augmenter en adduction. L'impotence peut être intermittente; elle peut céder, momentanément ou définitivement, à des efforts répétés d'élévation en adduction lorsqu'il existe une entrave qui empêche le tendon de coulisser librement dans le canal trochléaire; le sujet ressent alors un brusque déblocage qui s'accompagne d'un clic, parfois audible, phénomène appelé « signe du clic » [30]. Les essais de duction peuvent être douloureux.

Les différences séméiologiques entre les formes congénitales et acquises s'expliquent par les lieux différents de l'entrave mécanique : dans les formes congénitales, il se situe au niveau du cordon fibreux; dans les formes acquises, il se situe au niveau de la trochlée [26]. Dans un cas comme dans l'autre, le test de duction forcée confirme l'existence d'un obstacle mécanique, empêchant l'élévation en adduction.

## Stratégie opératoire

Le syndrome de Brown-Jaensch congénital ne doit pas obligatoirement être opéré : on n'intervient pas en l'absence de gêne, lorsque le sujet est capable d'aligner les yeux en position

primaire sans effort et, par conséquent, sans torticolis, et sait éviter le regard en direction du déficit moteur, s'il est source de diplopie [31]. Le syndrome congénital peut en outre régresser spontanément. Il peut parfois céder après plusieurs semaines d'exercices de duction en direction nasale supérieure.

En revanche, dès lors que l'impotence oblige le sujet atteint à adopter une position de torticolis (et que les exercices sont restés sans effet), une intervention est indiquée; celle-ci consiste à exciser la bride qui empêche l'élévation en adduction (cf. chapitre 12).

## Test de duction forcée

Il convient toujours de vérifier, en début d'intervention, l'existence de l'obstacle mécanique supposé, en pratiquant un test de duction forcée en direction nasale supérieure ou selon la méthode de Plager (cf. chapitre 7).

## Dégagement du tendon réfléchi

Le tendon réfléchi est abordé du côté temporal et nasal du droit supérieur et exploré sur toute sa longueur sous-, intra- et extraténionienne en partant de son insertion sclérale [31]. Celle-ci se situe normalement à cheval sous le bord temporal du droit supérieur (cf. chapitre 1); mais elle peut avoir une position inhabituelle, le long du bord nasal de ce muscle et/ou plus loin en arrière. Cette exploration ne doit jamais être délabrante. Le tendon dégagé, on teste l'extensibilité musculaire par une traction effectuée dans l'axe du tendon.

## Levée de l'obstacle : la technique actuelle



## Complément

Nous comprenons aujourd'hui pourquoi la section ou la résection de la gaine ténionienne seule, épargnant le tendon, est inefficace. Nous comprenons aussi pourquoi les ténotomies et les ténectomies libres ou contrôlées par un fil ou l'interposition d'un ruban de silicone, ou les reculs avec anses, éventuellement ajustables, ont pour effet de libérer l'élévation en adduction. Ces procédés ont, toutefois, l'inconvénient d'entraîner par la suite, dans la moitié des cas environ, une parésie de l'oblique supérieur; celle-ci doit alors être compensée par un recul soit de l'oblique inférieur homolatéral, soit du droit inférieur controlatéral; mais il n'est pas justifié de pratiquer un recul préventif de l'oblique inférieur, puisque cette complication n'affecte que la moitié des sujets.



Le cordon tendu et inextensible occupe la partie postérieure du tendon réfléchi; il doit être séparé de la partie antérieure souple, puis réséqué sur une longueur de 1,5 à 2 cm à partir de son insertion sclérale, de manière à libérer la motilité passive du globe (cf. figure 12.18) [26]. La partie antérieure du tendon est laissée en l'état. Le globe oculaire est maintenu en élévation et adduction au moyen d'un fil de traction transpalpébral, laissé en place pendant 5 jours.

## Correction des déséquilibres associés

L'hypotropie due au droit inférieur homolatéral peut se corriger par un recul de ce muscle. S'il persiste un déséquilibre horizontal, celui-ci doit être corrigé dans un second temps opératoire.

## Suites opératoires

L'élévation en adduction *active* reste limitée au cours des premiers mois postopératoires, probablement en raison du parcours d'extension de l'oblique supérieur qui reste limité (le parcours total n'ayant jamais été utilisé auparavant) ou d'un épaissement de la partie rétrotrochléenne du tendon. C'est pourquoi la normalisation de la motilité active doit être facilitée soit par le maintien de l'œil en adduction et élévation (cf. *supra*), soit par une occlusion ne laissant que le secteur nasal et supérieur du champ du regard découvert (avec occlusion totale de l'œil sain), portée pendant 1 mois [13].

La myokymie intermittente de l'oblique supérieur, gênante en raison de l'oscillopsie torsionnelle qu'elle provoque, peut être traitée par un affaiblissement simultané de l'oblique supérieur et inférieur, si le traitement médical reste inefficace.

## Syndromes de fibrose congénitale

Les syndromes de fibrose congénitale des muscles oculomoteurs entrent dans le cadre des syndromes de dysinnervation crânienne. Leur origine est génétique [1] : ils résultent d'anomalies du développement embryonnaire du III<sup>e</sup> nerf crânien et sont caractérisés par l'impotence d'un ou de plusieurs muscles et l'existence d'innervations aberrantes<sup>5</sup> [2,32–34]. Ils peuvent être uni- ou bilatéraux, incomplets ou complets.

5 Le *strabismus fixus* n'est pas une entité pathologique en soi, mais l'état évolué des syndromes de fibrose des muscles oculomoteurs, lorsque l'appareil suspenseur des globes oculaires a perdu son élasticité; à ce stade, le test de duccion forcée reste anormal après désinsertion des muscles pathologiques [18].

## Syndrome de fibrose des droits médiaux

Le syndrome de fibrose des droits médiaux conduit à un blocage en adduction de l'œil atteint, s'il est unilatéral, ou des deux yeux, s'il est bilatéral, et dans ce cas à un torticolis oblique, vers l'un ou l'autre côté.

Le traitement chirurgical a pour but de ramener les yeux en position primaire. Pour y parvenir, on doit pratiquer un recul majoré, sur anses, du ou des droits médiaux, après avoir libéré ces muscles de toutes les adhérences fibreuses qui les retiennent; on lui associe un recul ténonien (cf. chapitre 9) ou conjonctivo-ténonien. Le recul est complété, dans le même temps opératoire, par un plissement du ou des droits latéraux, afin d'assurer une contre-tension; celui-ci est d'autant plus utile que ces muscles sont davantage hyperextensibles. Le ou les globes sont maintenus en abduction pendant 6 à 10 jours au moyen de fils de traction [2].

## Syndrome de fibrose des droits inférieurs

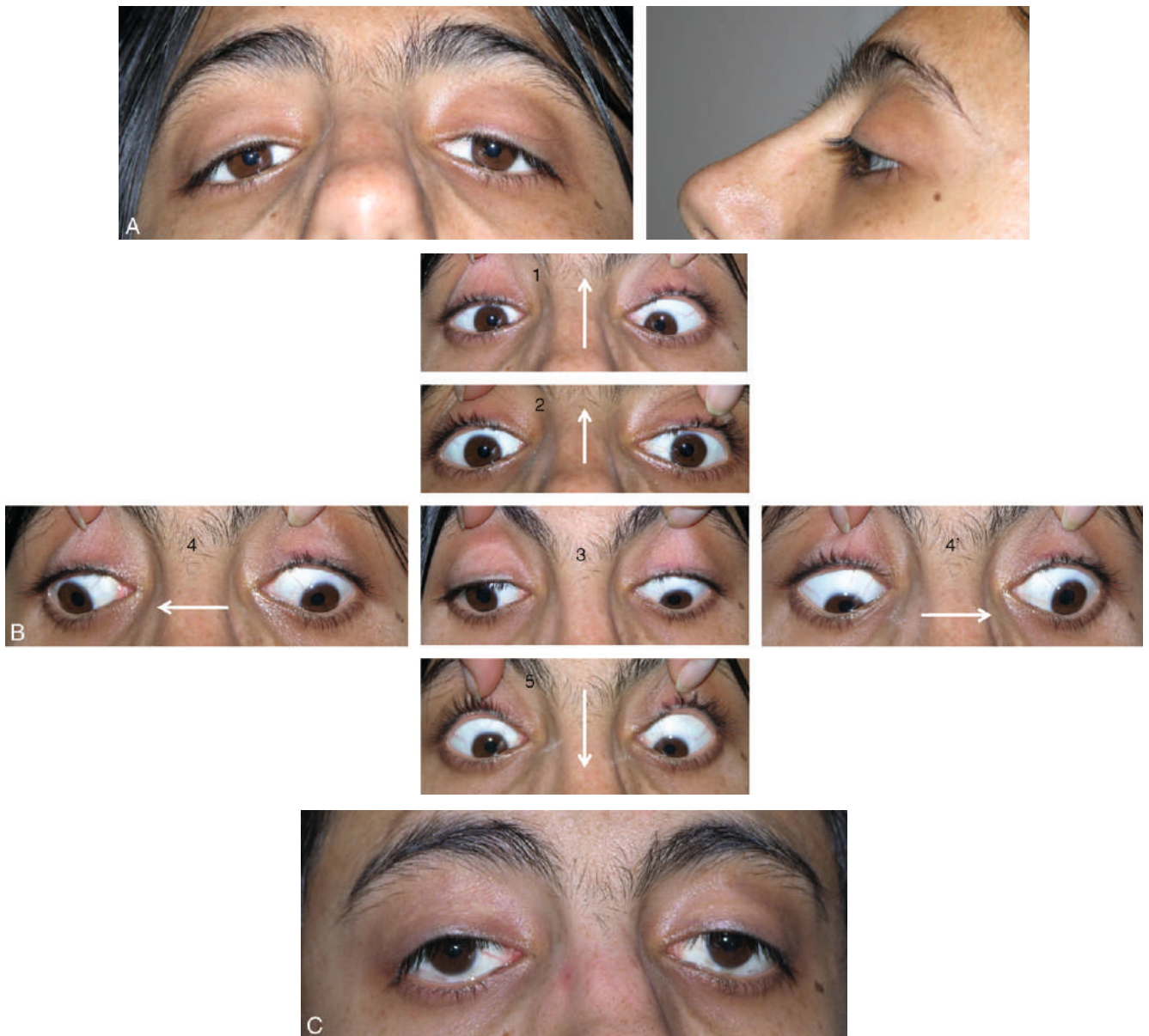
Le syndrome de fibrose des droits inférieurs conduit à un blocage des yeux vers le bas et, s'il est bilatéral, à un torticolis oblique, tête défléchie vers l'arrière.

Le traitement chirurgical doit permettre aux yeux d'atteindre au moins la position primaire; la technique opératoire est la même que dans le cas précédent, mais elle est appliquée aux droits inférieurs; cependant, le recul doit être ajustable d'un côté, si l'atteinte est bilatérale, pour éviter un décalage vertical résiduel en position primaire. Le faux ptosis, lié à la position des yeux, disparaît en même temps que les yeux retrouvent une position normale.

## Syndrome de fibrose généralisée

Les syndromes de fibrose généralisée touchent à des degrés divers l'ensemble des muscles innervés par le III<sup>e</sup> nerf crânien (figure 20.9). Trois types génétiques ont été décrits par Andrews *et al.* [1] :

- le *type I* (CFEOM 1), le plus fréquent, est dû à une anomalie génétique de la région du centromère du chromosome 12; son hérédité est autosomale dominante à expressivité variable; il associe un blocage des yeux en hypotropie et, par nécessité, un torticolis, tête en forte extension, un ptosis vrai (par faiblesse du releveur de la paupière supérieure) et un faux ptosis, à des mouvements aberrants de convergence lors de la tentative de regard vers le haut, de divergence lors du regard vers le bas et de déviation verticale lors des mouvements horizontaux; ceux-ci sont inégalement limités; un phénomène Marcus Gunn peut leur être associé;



**Fig. 20.9**

Syndrome de fibrose généralisée familiale à hérédité autosomale dominante : patiente d'une famille atteinte, âgée de 18 ans.

A. Port de tête habituel, de face et de profil. B. Limitation des versions verticales, avec convergence à l'effort de version maximum aussi bien vers le haut que vers le bas (1, 2 et 5), pas d'adduction dans les versions horizontales (4 et 4'). C. État final 5 ans après trois temps opératoires : un recul des droits inférieurs de 7 mm à droite et de 10 mm à gauche, un recul des obliques supérieurs et du droit latéral gauche, ainsi qu'une suspension des paupières supérieures.

- dans le *type II (CFEOM 2)*, dû à une anomalie chromosomique du locus 11q13, à hérédité autosomale récessive, les yeux sont bloqués en abduction ; un ptosis y est associé ;
- dans le *type III (CFEOM 3)*, dû à une anomalie chromosomique du locus 16qter, à hérédité autosomale dominante, les yeux sont bloqués en abduction et hypotropie ; un ptosis y est associé.



### À retenir

Le torticolis et le ptosis qui lui est associé constituent des handicaps majeurs qu'il est nécessaire de corriger ; c'est le but du traitement chirurgical : il consiste d'abord à amener les yeux en position primaire au moyen d'un large recul des muscles les

plus tendus et à corriger les éventuelles anomalies de position des muscles et de leurs insertions sclérales, puis à corriger autant que possible le ptosis. Il est préférable d'opérer les patients dès les premières années de la vie, à un moment où l'élasticité de l'appareil suspenseur des globes oculaires n'est pas encore altérée (le test de duction forcé est encore normal après désinsertion des muscles pathologiques) [18].

En cas de type I, on pratique un recul des droits inférieurs de 8 à 12 mm (sur anses en cas d'accès difficile à la sclère rétro-équatoriale); on le complète par une excision du feuillet superficiel de la capsule de Tenon (excision d'autant plus large que le patient est plus âgé) et, au besoin, un recul de la conjonctive; on y associe un plissement des droits supérieurs, à moins que ceux-ci soient fibreux et peu extensibles. Au cas où le tendon réfléchi de l'oblique supérieur, ou sa moitié antérieure, est inséré dans le prolongement de l'insertion du droit supérieur, il doit être placé en position normale.

La déviation horizontale est corrigée et les mouvements aberrants, freinés, à la demande, dans des temps opératoires ultérieurs.

La motilité des paupières de ces sujets est souvent diminuée. Le haussement des paupières par suspension doit être modéré de ce fait, afin d'éviter au patient le risque de kératites d'exposition sans fin.

## Myopathies acquises

Les myopathies acquises entraînent, quelle que soit leur étiologie, une impotence musculaire; celle-ci peut persister durablement après la guérison ou la stabilisation de l'affection causale; souvent alors, elle nécessite une correction chirurgicale.

## Troubles oculomoteurs de l'orbitopathie endocrinienne

Les troubles oculomoteurs de la maladie de Basedow ou, pour les auteurs de langue anglaise, de Graves<sup>6</sup> [35,36] sont une conséquence de l'orbitopathie qui, avec la thyroïdopathie et la dermopathie pré-tibiale auxquelles elle est le plus

<sup>6</sup> Graves et von Basedow ont décrit cette maladie qui porte leur nom respectivement en 1835 et en 1840 [36,40], mais n'ont pas été les premiers à l'avoir fait.

souvent associée, caractérise cette affection [37,38]. Ils nécessitent en eux-mêmes un traitement, dès lors qu'ils créent une gêne fonctionnelle, temporaire ou durable; celui-ci s'ajoute ou fait suite au traitement de la maladie proprement dite.



### Complément

L'orbitopathie est associée à une maladie de Basedow dans 85 à 90 % des cas; dans les autres cas, elle peut aller de pair avec une hypothyroïdie primitive ou un état euthyroïdien; elle a aussi été décrite en association avec la thyroïdite d'Hashimoto. Chronologiquement, elle peut précéder l'atteinte thyroïdienne; elle survient plus fréquemment en même temps qu'elle ou la suit après un intervalle médian de quelques semaines à 2 ou 3 ans. Elle survient parfois de façon aiguë ou subaiguë; mais le plus souvent elle apparaît de manière progressive.

La maladie est auto-immune. Au niveau de l'orbite, elle provoque avant tout une myopathie à l'origine de l'impotence musculaire. Celle-ci résulte des altérations histopathologiques que subissent les muscles oculomoteurs et, à un moindre degré, la graisse orbitaire, depuis la réaction auto-immune jusqu'à la fibrose : les fibres musculaires elles-mêmes ne sont pas directement altérées par le processus auto-immun; mais le tissu collagène hyperplasique subit une transformation fibreuse et se rétracte; le resserrement de la fibrose endomysiale autour des faisceaux musculaires, aggravé par l'intrusion de tissu graisseux, finit par provoquer l'atrophie d'une partie plus ou moins importante des fibres musculaires. L'infiltration œdémateuse initiale [38] et la fibrose consécutive provoquent la rétraction des muscles atteints et entravent ainsi leur dynamique; autrement dit, elles sont responsables de leur impotence.

### Clinique

La gêne qu'entraîne l'orbitopathie est d'abord intermittente, puis tend à devenir constante. Elle peut aussi apparaître ou augmenter à la suite d'un traitement radiothérapique des orbites; elle est presque toujours aggravée par les orbitotomies décompressives.

L'impotence s'explique par la diminution à la fois de l'extensibilité et de la contractilité musculaires, et indirectement par l'augmentation de volume du contenu orbitaire.



L'hypo-extensibilité, qui s'ajoute à la rétraction, a deux effets :

- elle *limite le champ moteur* à l'opposé du ou des muscles touchés;
- ce faisant, elle *compromet l'équilibre binoculaire*.

Ces effets sont liés, mais ne sont pas nécessairement proportionnels, tout comme les signes subjectifs qui en découlent, c'est-à-dire la limitation du champ du regard et la diplopie; un sujet peut souffrir de diplopie, sans être gêné par la limitation du champ du regard – cas le plus fréquent (figure 20.10) –, alors qu'un autre peut être gêné par cette limitation, sans éprouver de diplopie (figure 20.11), ou encore souffrir conjointement de l'une et de l'autre. De même, l'un ou l'autre ou les deux effets à la fois peuvent être responsables du torticolis fréquemment observé; ainsi, par exemple, l'impotence des droits inférieurs peut obliger le sujet à relever la tête pour voir droit devant lui – ses yeux ne parvenant plus à atteindre la position primaire –, ou pour échapper à la diplopie verticale, ou pour les deux raisons à la fois.

L'hypo-extensibilité se double d'une diminution de la force contractile du ou des muscles touchés, aussi bien de leur force active, du fait de l'atrophie des fibres musculaires, que de leur force passive, du fait de la fibrose. Cette hypocontractilité a pour effet d'affaiblir le mouvement du globe en direction du muscle touché; elle se traduit par une parésie d'origine musculaire.

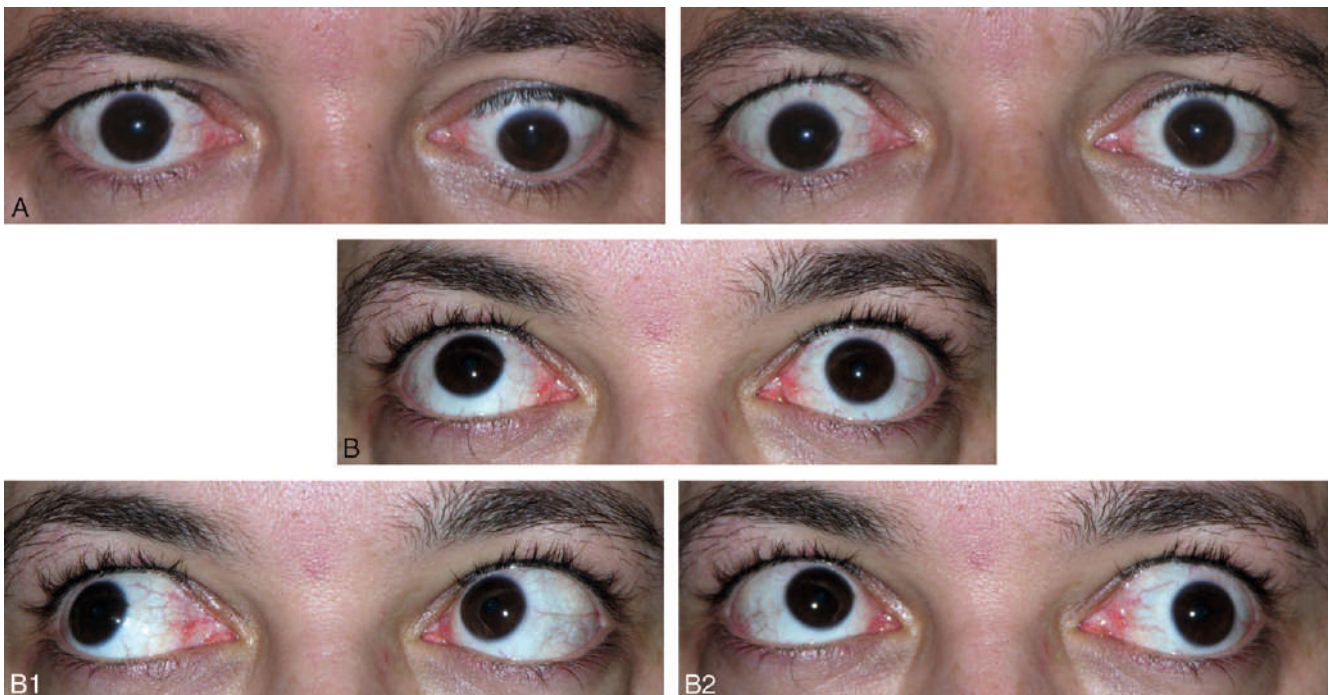L'importance de la parésie est cependant difficile à évaluer à partir de l'hypo-action apparente de chacun des muscles, car celle-ci représente la somme de l'hypocontractilité du muscle concerné et de l'hypo-extensibilité de son antagoniste. La part de la parésie peut être majorée dans l'éventualité d'une autre maladie auto-immune surajoutée, telle la myasthénie ou la sclérose en plaques [37].

L'impotence due à la myopathie limite donc à la fois le relâchement et la contraction musculaire; la rétraction et l'hypo-extensibilité l'emportent en règle générale sur l'hypocontractilité. Cette impotence représente, avec ses conséquences, la cause la plus fréquente des troubles oculomoteurs survenant entre 30 et 65 ans [37].



### Complément

Plusieurs signes permettent de soupçonner la myopathie avant même l'apparition de plaintes visuelles ou lorsque le patient ignore sa diplopie : l'exophtalmie en soi, la réduction du champ moteur et l'augmentation de plus de 4 mmHg de la tension intraoculaire dans le regard extrême à l'opposé d'un muscle atteint, ou déjà en position primaire, si le sujet ne peut atteindre cette position qu'au prix d'un effort de traction anormal.

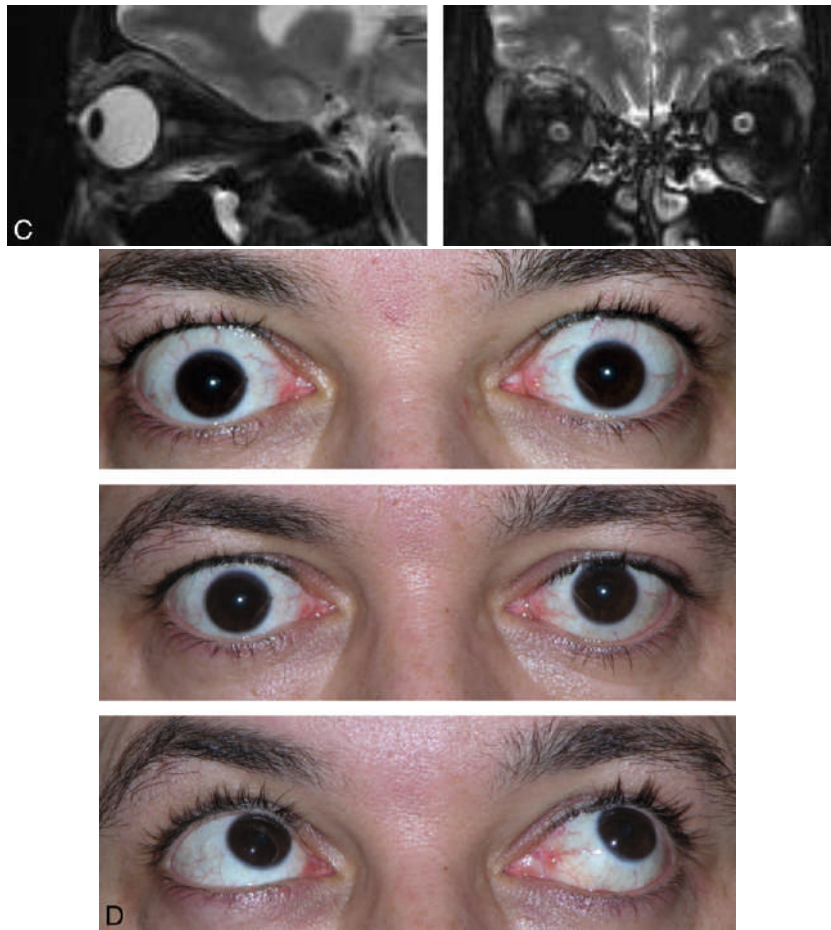


**Fig. 20.10**

Patient âgé de 32 ans atteint de la maladie de Basedow.

A. Limitation de l'élévation de l'œil gauche (œil droit fixant et œil gauche fixant). B. Regards vers le haut.





**Fig. 20.10**

Suite.

C. IRM SEpT2 montrant l'augmentation de volume principalement des muscles droits inférieurs et l'inhomogénéité de leur signal (l'hypersignal indiquant la présence d'œdème). D. État postopératoire après recul du droit inférieur gauche.

Source *figure 20.10C* : L. Bouchardy-Pillet, Hôpital de la Tour, Meyrin/Genève.

Ce sont surtout les examens complémentaires qui apportent la preuve, les uns de l'épaississement, les autres de l'hypo-extensibilité musculaires :

- l'échographie A et B montre un élargissement de l'espace de réflectivité faible et irrégulière correspondant aux muscles, entre la graisse et la paroi orbitaires;
- l'IRM, en séquences pondérées T1 et T2, donne une image complète du volume des muscles et de la graisse orbitaires (*figures 20.10C, 20.12C et D*); l'IRM cinétique permet de visualiser et d'analyser les entraves à la dynamique musculaire (*cf. chapitre 5*) :
  - l'épaississement touche inégalement les différents muscles : les droits inférieurs sont atteints plus souvent et davantage que les autres muscles (*cf. figure 20.10C*) [39]; viennent ensuite, par ordre de fréquence décroissante, les droits médiaux, les droits supérieurs et les droits latéraux; les muscles obliques paraissent épargnés [39]; l'épaississement musculaire est bilatéral dans 80 à 90 %

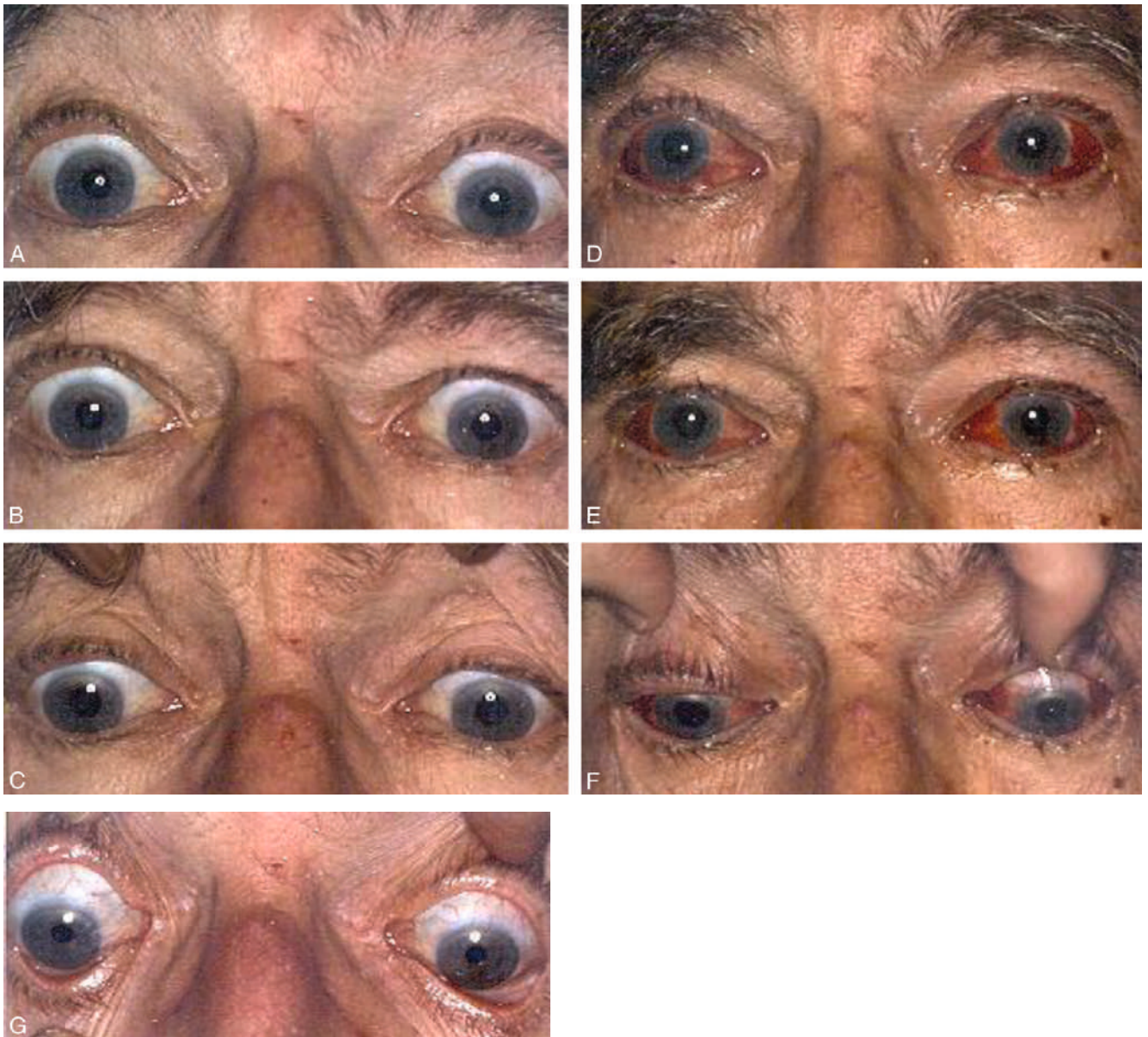des cas, mais plus souvent asymétrique que symétrique (*cf. figures 18.10C, 18.12C et D*),

– contrairement à des atteintes d'autres natures, l'épaississement épargne la partie tendineuse antérieure des muscles (*figure 20.12C*),

– le signal des muscles, rehaussé après injection de gadolinium, est *inhomogène* lorsque la myopathie est évolutive [39] : les zones œdémateuses contrastent par un hypersignal relatif sur l'hypersignal des muscles en séquences pondérées T1 et par un hypersignal sur leur hyposignal relatif en séquences pondérées T2,

– les images montrent également les répercussions de l'orbitopathie sur : la circulation veineuse orbitaire, le nerf optique à son entrée dans le canal optique et la paroi orbitaire nasale, parfois déformée [39];

- l'oculographie montre une diminution de la vitesse et de l'amplitude de la saccade en direction opposée au muscle atteint.



**Fig. 20.11**

Patient âgé de 62 ans atteint de la maladie Basedow : limitation symétrique de l'élévation des deux yeux, obligeant le patient à adopter une position de torticolis, tête relevée.

A à C. Essai de regard : vers le haut (A), droit devant (B) et vers le bas (C). D à F. État postopératoire après recul des deux droits inférieurs (ajustable d'un côté pour assurer la symétrie postopératoire). G. Position symétrique des yeux sous anesthésie.

C'est avant tout le test de duction forcée, effectué indépendamment ou au cours d'une intervention éventuelle, qui confirme l'hypo-extensibilité musculaire.

Les altérations musculaires sont en règle générale plus marquées que ce que la clinique laisse prévoir. Si les muscles oculomoteurs sont dans une large mesure responsables de l'exophtalmie du fait de leur épaissement, ils la contiennent en même temps du fait de leur hypo-extensibilité; cette raison, notamment, explique pourquoi l'exophtalmie reste relativement modérée, de l'ordre de 3 à 4 mm en moyenne, dans plus de 90 % des cas.

### Stratégie opératoire

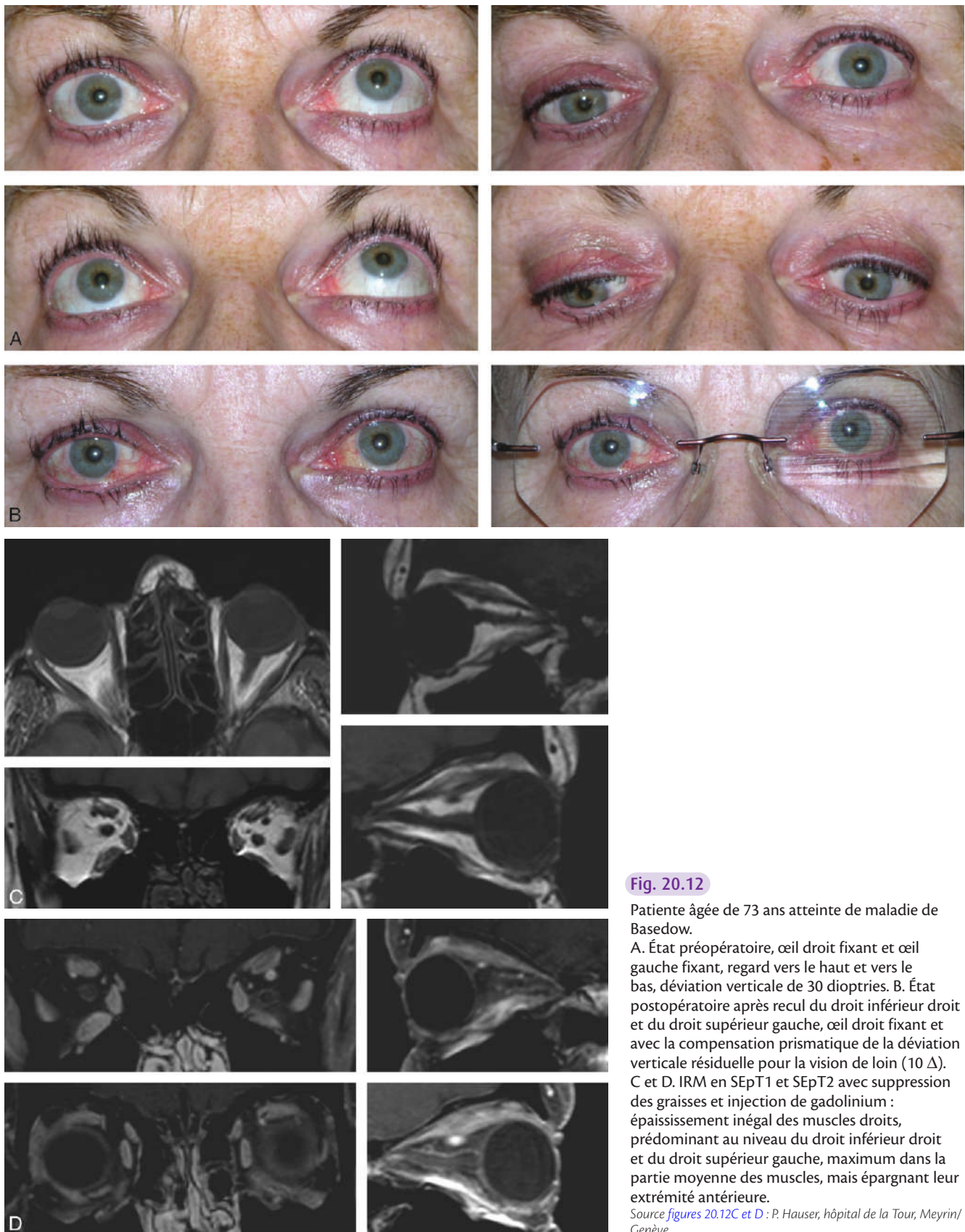
Le traitement de l'impotence musculaire due à la myopathie endocrinienne dépend de :

- la tendance et du stade évolutif de celle-ci;
- la gêne éprouvée par le patient.

### Mesures d'attente

Aussi longtemps que la maladie auto-immune reste évolutive et que le déséquilibre oculomoteur n'est pas stabilisé, ou lorsqu'une radiothérapie des orbites ou une orbitotomie





**Fig. 20.12**

Patiente âgée de 73 ans atteinte de maladie de Basedow.  
 A. État préopératoire, œil droit fixant et œil gauche fixant, regard vers le haut et vers le bas, déviation verticale de 30 dioptries. B. État postopératoire après recul du droit inférieur droit et du droit supérieur gauche, œil droit fixant et avec la compensation prismatique de la déviation verticale résiduelle pour la vision de loin ( $10 \Delta$ ).  
 C et D. IRM en SEpT1 et SEpT2 avec suppression des graisses et injection de gadolinium : épaississement inégal des muscles droits, prédominant au niveau du droit inférieur droit et du droit supérieur gauche, maximum dans la partie moyenne des muscles, mais épargnant leur extrémité antérieure.

Source figures 20.12C et D : P. Hauser, hôpital de la Tour, Meyrin/Genève.

décompressive doit être effectuée, le traitement doit se limiter à des *mesures conservatrices d'attente* :

- la préférence va à la compensation prismatique du déséquilibre. La puissance des prismes portés est à réajuster au fur et à mesure des changements de l'état oculomoteur; il n'est pas rare qu'elle doive être différente pour la vision de loin et la lecture de près. En cas d'impossibilité, on a recours à une occlusion unilatérale ou sectorielle;
- au stade inflammatoire, la corticothérapie – ou, au besoin, la radiothérapie des orbites – parvient le plus souvent à limiter, voire même à réduire l'orbitopathie et par conséquent l'impotence musculaire. Les traitements anti-thyroïdiens, en revanche, n'ont qu'une action indirecte sur l'orbitopathie; c'est pourquoi ils peuvent initialement rester sans effet sur elle, mais aussi l'exacerber ou, au contraire, l'atténuer; à long terme, ils ont plutôt un effet freinateur;
- plusieurs auteurs [37,40,41] ont proposé de réduire, au stade initial, la tension du muscle le plus impotent au moyen d'injections de toxine botulinique. L'effet d'un tel traitement peut apporter un soulagement appréciable, au moins temporaire, s'il permet de supprimer la diplopie ou d'alléger la compensation prismatique. Mais est-il logique d'affaiblir la contractilité musculaire pour compenser un excès de tension passive? Et ce traitement ne risque-t-il pas d'hypothéquer l'avenir d'un muscle enflammé et voué à terme à la fibrose et à l'atrophie?

### Passage à l'opération



#### À retenir

Dès le moment où la fibrose musculaire a remplacé l'inflammation, l'impotence ne peut plus régresser; autrement dit, il n'est plus possible de revenir à l'état oculomoteur antérieur à la maladie. Il reste toutefois à soulager le patient de la gêne qu'il éprouve, en rééquilibrant l'appareil oculomoteur de manière à :

- recentrer le champ du regard et, dans la mesure du possible, l'élargir;
- supprimer la diplopie, tout au moins en position primaire et en position de lecture.

À quel moment peut-on envisager de corriger une impotence devenue gênante? On attend pour intervenir que la maladie auto-immune et le déséquilibre oculomoteur soient stabilisés; un délai de 6 mois au moins est nécessaire pour être certain qu'ils le soient; ce délai est suffisant dans la majorité des cas, bien qu'on ne soit jamais à l'abri d'une reprise évolutive ultérieure. Si un traitement radiothérapique

des orbites [42] ou une orbitotomie décompressive s'avèrent nécessaires, ils doivent être effectués préalablement; l'intervention oculomotrice l'est 6 mois plus tard, pour laisser au déséquilibre oculomoteur le temps de se stabiliser.

### Choix opératoires

Quelle que soit l'intervention envisagée, le premier geste à faire est le *test de duction forcée* [43–45] (cf. chapitre 7). On teste systématiquement les quatre muscles droits de chaque œil pour évaluer leur hypo-extensibilité respective.

L'abord d'un muscle impotent peut être difficile lorsque son extensibilité est très diminuée; il est donc recommandé de procéder avec beaucoup de précautions, pour éviter de léser le muscle lui-même, les fascias périmusculaires et les vaisseaux lors de la dissection, et d'entamer la sclère lors de la désinsertion.

Le test d'élongation musculaire, effectué avant la désinsertion (cf. chapitre 7), montre une hypo-extensibilité souvent proche de l'inextensibilité; il permet d'en donner une expression chiffrée. Une fois désinséré, le muscle se rétracte relativement peu, puisqu'il a perdu une partie de son élasticité. Le globe oculaire, en revanche, retrouve instantanément une motilité passive (sub)normale.

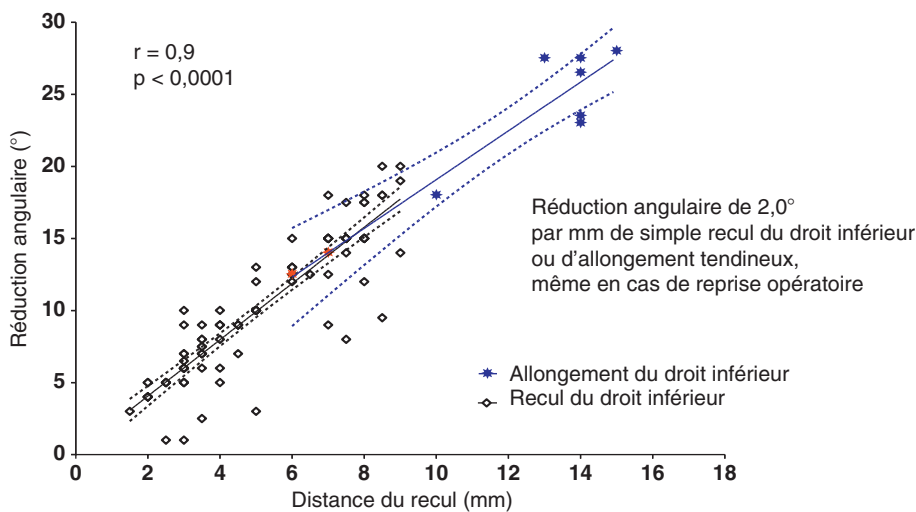
Les choix opératoires sont relativement simples : le recul du ou des muscles hypo-extensibles est le geste primordial que requiert le traitement de l'impotence, même s'il n'est pas toujours suffisant à lui seul; le dosage reste, en revanche, très discuté, sans doute faute de grandes séries.

Le recul avec refixation sclérale directe est le procédé le plus simple; mais l'irrégularité de ses résultats l'a discrédité aux yeux de beaucoup d'opérateurs; plusieurs travaux [37,46,47] l'ont cependant réhabilité, en montrant que l'effet opératoire obtenu en position primaire, avec un recul postopératoire d'au moins 1 mois, est plus prévisible qu'il ne le paraissait.

Pour les déviations comprises entre 4 et 20°, l'effet moyen d'un recul du droit inférieur est de 1,7°/mm (de 0,9 à 2,0°) selon Kolling [46], et de 1,6°/mm (écart type  $\pm 1,27$ ) selon Krzizok *et al.* [45]; il est de 2°/mm (de 1,5 à 2,25°) aussi bien pour un droit inférieur que pour un droit médial selon Esser [37]. D'après les résultats montrés par cet auteur, l'efficacité par mm est un peu plus grande pour les dosages moyens que pour les dosages faibles ou forts (figure 20.13).

Pour corriger une impotence verticale due à l'un ou aux deux droits inférieurs, le dosage est calculé en fonction du déplacement du champ moteur qu'il est nécessaire d'obtenir; si l'impotence est bilatérale, mais asymétrique, et si l'intervention doit être bilatérale, le dosage doit, lui aussi, être asymétrique : il est calculé de manière à corriger en même temps le décalage vertical droit – gauche.





**Fig. 20.13**

Réduction de la déviation verticale par recul du droit inférieur (102 patients,  $r = 0,90$ ,  $p < 0,001$ ) et par allongement tendineux (par *Tutopatch*) (9 patients,  $r = 0,80$ ,  $p < 0,01$ ); intervalles de confiance de 95 %.

Source : Esser *et al.*, Hôpital universitaire, Essen [48].

Pour corriger une impotence horizontale, le dosage est calculé en fonction de la déviation totale à corriger; il est réparti entre les deux droits médiaux selon la symétrie ou l'asymétrie de la réduction du champ moteur, autrement dit en fonction du déficit de l'abduction de chaque œil<sup>7</sup>.

Esser propose pour cela les formules suivantes ou le nomogramme correspondant [40] :

$$y_d = x \frac{D_d}{(D_d + D_g)} \text{ et } y_g = x \frac{D_g}{(D_d + D_g)}$$

$y_d$  étant le dosage du recul du droit médial droit et  $y_g$ , celui du recul du droit médial gauche,  $x$  la déviation à corriger,  $D$  les déficits de l'abduction, respectivement de l'œil droit ( $D_d$ ) et de l'œil gauche ( $D_g$ ).

Récemment, Traboulsi *et al.* ont proposé de laisser le muscle hypo-extensible se rétracter après l'avoir désinséré, de placer l'œil en position primaire, puis de refixer le muscle à la sclère en regard de l'extrémité de celui-ci [49].

Les effets obtenus restent, de l'aveu implicite ou explicite des auteurs cités, relativement dispersés [47]. Ce n'est pas surprenant, car le déséquilibre que nous voulons corriger, résulte non seulement de l'impotence du muscle le plus altéré, mais aussi de celle de son antagoniste homolatéral, autrement dit, de la somme algébrique des forces antagonistes en jeu dans ce couple musculaire, comme le test d'élongation musculaire peut le vérifier.

<sup>7</sup> Pour évaluer ce déficit, on mesure en degrés l'abduction restante de chaque œil et on la retranche de la valeur correspondant à une abduction normale, c'est-à-dire de 50°.



### Complément

La ténotomie libre d'un muscle impotent est un procédé à déconseiller, même lorsque la déviation à corriger est importante. La rétraction du muscle abandonné à lui-même est imprévisible; l'effet obtenu l'est par conséquent également; il risque aussi bien d'être insuffisant qu'excessif.

Il est en fait possible d'améliorer la probabilité d'un bon résultat de deux manières.

L'une consiste à recourir à des reculs ajustables lorsque l'angle à corriger est inférieur à 10° par œil, l'ajustement pouvant se faire :

- au lendemain de l'intervention (cf. chapitre 10);
- au cours même de l'intervention, à la condition que celle-ci soit effectuée sous anesthésie topique [50] (cf. chapitre 6).

Il existe cependant un risque de surcorrection tardif chez les sujets opérés selon ce procédé, car l'effet opératoire augmente légèrement au cours des premiers mois postopératoires [51,52]; un ajustement exact, le jour même ou le lendemain de l'intervention, peut donc aboutir finalement à une surcorrection; l'ajustement devrait donc viser une légère sous-correction.

L'autre manière consiste à associer au recul un renforcement de l'antagoniste, autrement dit, de pratiquer une opération combinée unilatérale lorsque la déviation à corriger est égale ou supérieure à 10° par œil.



### Complément

Ce procédé est préférable aux grands reculs (supérieurs à 5 mm) qui ont plusieurs inconvénients majeurs : ils limitent l'abaissement du globe; leur effet est trop peu prévisible; il risque, en outre, d'augmenter sensiblement à moyen terme, du fait notamment de la contre-tension croissante que développe l'antagoniste [46]; le réavancement musculaire dans ces conditions est particulièrement difficile et délicat; ces reculs risquent d'autre part d'accentuer l'exophtalmie et d'altérer la statique palpébrale.

L'effet de l'opération combinée est de 2°/mm opéré pour les droits verticaux [46,47]; il n'est que de 1,6°/mm pour les droits horizontaux selon Krzizok *et al.*, alors qu'il est de 2°/mm selon Esser. Rien n'empêche que le recul soit au besoin ajustable; mais cela paraît moins nécessaire, car la déviation standard n'est ici que de  $\pm 0,60$ , c'est-à-dire comparable à celle des opérations combinées pour strabismes concomitants [47]. L'exocyclotropie, associée en règle générale à l'hypotropie, est corrigée par le recul du droit inférieur avec un effet de 0,75°/mm [46].



### Complément

Plusieurs auteurs ont recouru à la myopexie postérieure. L'appliquer à un muscle impotent, dont on voudrait réduire de cette façon la tension excessive, est en fait illogique; car un tel muscle n'est pas hyperactif, mais à la fois rétracté et hypo-actif. Buckley et Meekins [53] ont proposé une application différente : dans le cas d'une impotence (quasi) unilatérale d'un droit inférieur, ils ont reculé ce dernier et pratiqué, secondairement ou d'emblée, une myopexie postérieure du droit inférieur controlatéral, le but étant de corriger ou d'éviter l'incomitance résiduelle dans le regard vers le bas du fait de l'hypocontractilité du muscle impotent; dans cette application, ce geste est logique.

Au stade de fibrose musculaire, les injections intramusculaires de toxine botulinique restent sans effet.

### Résultats

Les résultats obtenus s'évaluent selon deux critères :

- l'un *monoculaire* pour chaque œil selon que le champ moteur est recentré, sans que pour autant l'abaissement ou l'abduction soient limités de façon gênante, et selon qu'il est élargi, ou non;

- l'autre *binoculaire*, selon que le décalage vertical, horizontal et/ou torsionnel est corrigé, ou non.

Ils dépendent pour une large part de l'importance des troubles oculomoteurs en cause. Lorsque ces troubles sont :

- *modérés*, le résultat est généralement favorable; il est très favorable si le patient retrouve un champ moteur recentré, sans diplopie, et encore favorable, si ce résultat est atteint avec une compensation prismatique d'appoint pour le loin et/ou le près;
- *moyennement sévères*, le résultat peut n'être que partiellement favorable, parce qu'il peut persister, de loin ou de près, une limitation gênante du champ moteur et/ou une diplopie qui ne peuvent être compensées par des prismes;
- *sévères*, les résultats sont bien souvent défavorables; la gêne reste permanente de loin et de près, sans possibilité de compensation prismatique; c'est le cas, en particulier, après une orbitotomie décompressive, lorsqu'une impotence par incarceration des tissus orbitaires vient s'ajouter à l'impotence due à la myopathie.

De même, le champ moteur récupère une étendue d'autant plus proche de la normale que l'impotence musculaire est plus modérée; à l'inverse, il ne s'élargit guère, et parfois pas du tout, lorsque celle-ci est sévère; l'intervention ne fait alors que déplacer le champ moteur et, par conséquent, la gêne; ainsi, par exemple, un sujet gêné auparavant en vision de loin, parce qu'il ne pouvait atteindre la position primaire, peut être gêné après l'intervention en vision de près, parce qu'il ne peut plus atteindre la position de lecture.



### Remarque

Dans plus de la moitié des cas, il suffit d'une seule intervention pour obtenir un résultat favorable; une fois sur quatre, deux interventions sont nécessaires; parfois on n'y parvient qu'au bout de trois interventions ou davantage.

Les sous-corrrections, avec persistance d'une limitation gênante du champ moteur et/ou d'une diplopie, sont évitables dès le lendemain de l'intervention; une reprise opératoire, complétant ce qui a déjà été fait, peut être envisagée dans des délais très courts, à moins qu'une compensation prismatique suffise à compléter le résultat obtenu.

Les surcorrections peuvent être immédiates et être corrigées aussitôt. Mais elles surviennent aussi tardivement. Nous avons vu ci-dessus que l'effet opératoire augmente légèrement durant les premiers mois postopératoires, indépendamment de toute reprise évolutive; il peut en résulter

une surcorrection gênante, en particulier dans les suites d'une opération unilatérale sur l'un ou les deux droits verticaux [37,47]. La rétraction progressive du droit supérieur après le recul du droit inférieur homolatéral [51] ou l'impotence progressive des autres muscles oculomoteurs peuvent modifier le résultat plus de 2 ans encore après l'intervention.

La correction des impotences peut avoir des effets indésirables sur l'équilibre oculomoteur; ces effets sont proportionnels aux dosages opératoires. Ainsi le recul de l'un des droits inférieurs, en cas d'impotence unilatérale, peut-il entraîner une incomitance dans le regard vers le bas, du fait de l'hypocontractilité du muscle opéré [53]. Le recul des deux droits inférieurs, associé au recul d'un ou des deux droits médiaux, peut provoquer une incomitance A avec une exotropie intermittente en position de lecture; cette complication peut être prévenue ou corrigée par un léger décalage nasal des droits inférieurs, de 1 à 3 mm selon l'importance des reculs effectués.

Les effets concomitants des actions musculaires sont également à prendre en considération :

- les reculs musculaires tendent à augmenter l'exophtalmie; même lorsque celle-ci est modérée, c'est une raison suffisante en soi pour préférer une opération combinée unilatérale dès que la déviation à corriger atteint ou dépasse 10° par œil;
- les interventions sur les droits verticaux modifient également la statique palpébrale (cf. chapitre 15); cet effet est plus sensible qu'ailleurs du fait de la rétraction des paupières liée à l'orbitopathie; le recul d'un droit inférieur, en réduisant l'effort de traction du droit supérieur, diminue la rétraction de la paupière supérieure; mais il peut en même temps accentuer celle de la paupière inférieure (cf. figure 20.10D); une correction, secondaire plutôt qu'immédiate, de la position de celle-ci peut être nécessaire.



#### Attention

Les troubles oculomoteurs de l'orbitopathie endocrinienne constituent un handicap particulièrement pénible pour le patient. Leur traitement s'impose donc et s'il est bien conduit, il permet d'éliminer ou tout au moins de réduire sensiblement la gêne éprouvée dans plus de 90 % des cas.

## Myosites orbitaires

Les myosites orbitaires en phase active relèvent d'un traitement purement médical (figure 20.14). Le traitement chirurgical du déséquilibre oculomoteur à ce stade serait inopérant et en outre néfaste; l'état inflammatoire et plus tard les séquelles fibreuses en seraient nettement aggravés. Il est tout

à fait exceptionnel aujourd'hui que l'on soit amené à pratiquer une biopsie à titre diagnostique; si celle-ci est indispensable, elle doit être aussi limitée et peu délabrante que possible.

En cas de déséquilibre oculomoteur, on cherche à éliminer la diplopie par une compensation prismatique. Ce n'est qu'au stade des séquelles, une fois que le processus inflammatoire a été jugulé, que l'on peut envisager, s'il y a lieu, une correction chirurgicale du déséquilibre résiduel; celle-ci consiste à reculer le ou les muscles responsables, c'est-à-dire ceux dont l'extensibilité est la plus diminuée.

Une ténosynovite de la trochlée et du tendon réfléchi de l'oblique supérieur peut survenir dans le cadre de l'arthrite rhumatoïde [54,55]. L'enflure des tissus entrave le glissement du tendon dans le canal trochléaire; il en résulte un (pseudo-)syndrome de Brown-Jaensch acquis; celui-ci peut être constant ou intermittent et s'accompagner alors du signe du clic. Il régresse en général sous l'effet du traitement de l'affection causale; des injections locales de corticostéroïdes peuvent cependant être utiles pour hâter la récupération fonctionnelle. Le traitement n'est pas chirurgical, excepté pour d'éventuelles séquelles durables (cf. p. 399).

## Déséquilibres oculomoteurs de la myopie forte



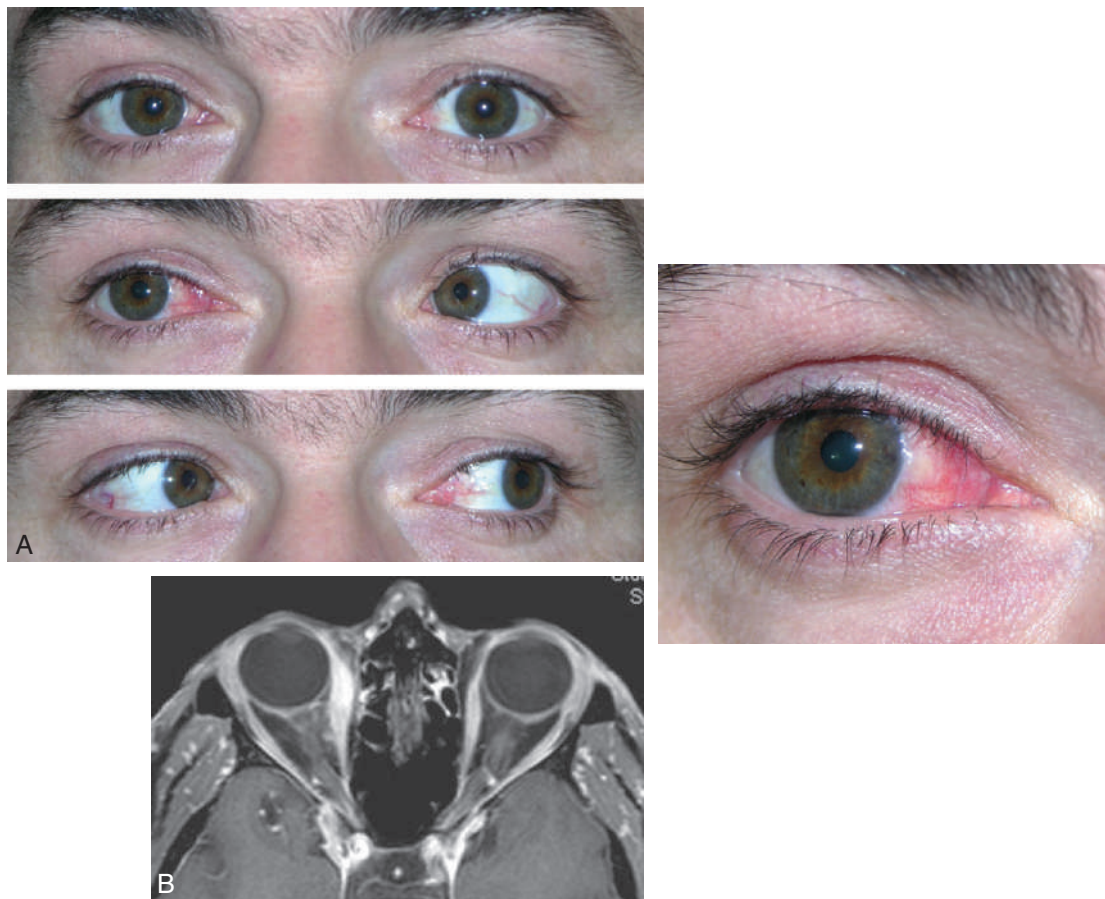
#### Attention

Les déséquilibres oculomoteurs qui surviennent chez les sujets atteints de myopie forte – chez qui la longueur axiale des yeux est égale ou supérieure à 26 mm [56] – sont la conséquence d'anomalies musculaires directement liées à la déformation des globes oculaires. Leur apparition est facilitée par la faiblesse du lien binoculaire.

## Conséquences motrices de la myopie forte bilatérale ou unilatérale

Un tiers des sujets atteints de myopie forte bilatérale présentent un déséquilibre oculomoteur [57]. Celui-ci peut aller de l'hétérophorie, compensée ou décompensée du type Franceschetti ou II de Hugonnier [58], au blocage des yeux en adduction, comparable au *strabismus fixus* du type Bielschowsky ou I de Hugonnier [59–61].

La décompensation d'une hétérophorie peut être provoquée par un événement intercurrent, une adaptation de lentilles de contact ou une opération de cataracte uni- ou bilatérale [51] notamment; en règle générale, elle s'accompagne de diplopie. Le déséquilibre le plus fréquent est verti-



**Fig. 20.14**

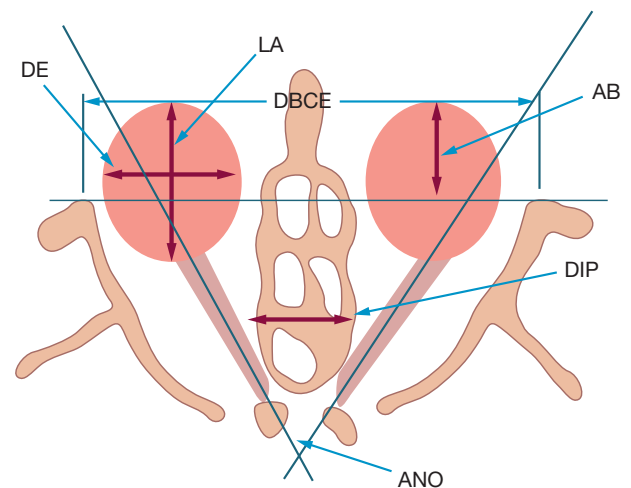
Myosite du droit médial droit.

A. Rougeur et tuméfaction conjonctivo-ténonienne nasale. B. IRM coupe axiale en T1, montrant l'épaississement de la partie moyenne et antérieure prédominant au niveau du droit médial droit et atteignant l'insertion sclérale des muscles.

cal; dans ce cas, il prend l'allure d'une parésie du droit supérieur de l'œil hypophorique.

L'ésotropie de type I s'installe de façon progressive : elle débute par une ésotropie de loin, sans trouble de la vision binoculaire de près [59,61]; peu à peu, elle devient permanente et augmente jusqu'à dépasser parfois 80 dioptries. La gêne est liée au blocage des yeux en adduction, rarement à une diplopie; l'hypotropie est bilatérale et passe de ce fait inaperçue. En cas d'anisomyopie, l'œil le plus myope est aussi le plus bloqué; son hypotropie est patente, donnant l'impression d'un « œil lourd », éminemment disgracieux.

Grâce à l'imagerie par résonance magnétique nous connaissons mieux aujourd'hui les causes anatomiques de ces déséquilibres oculomoteurs, décrites pour la première fois par Herzau et Ioannakis en 1996 [59–62]. Ceux-ci résultent de « l'accroissement (...) du globe [oculaire] à l'intérieur d'une orbite de taille normale » [56] (figure 20.15) et de la déviation consécutive des muscles droits.



**Fig. 20.15**

Topométrie oculo-orbitaire.

LA : longueur axiale de l'œil; DE : diamètre équatorial; DBCE : distance bicantonale externe; DIP : distance interplanale; ANO : angle des nerfs optiques; AB : segment anté-bicanthal ou degré d'exophtalmie.

Source : schéma de J.-M. Maurin in [56].





### Complément

L'indice oculo-orbitaire n'est pas augmenté (l'indice tomodensitométrique oculo-orbitaire est le rapport de la longueur du segment antébicanthal de l'œil à la longueur axiale de celui-ci) : le globe est allongé et élargi, mais n'est pas exophtalme. Du fait de son volume, le trajet des muscles qui suit normalement le trajet le plus court entre leur insertion postérieure et antérieure [60], est dévié; leurs poulies ténoniennes sont déplacées, celle des droits horizontaux vers le bas et celle des droits supérieurs vers le dedans. Les droits latéral et supérieur sont habituellement plus déviés que leurs antagonistes sous l'effet de la protrusion du globe entre ces deux muscles : le pouvoir abducteur du droit latéral s'en trouve affaibli, alors que ce muscle devient abaisseur, le pouvoir adducteur du droit supérieur est accru. Enfin le segment postérieur de l'œil de forme oblongue, moulé dans l'orbite, vient buter contre les parois orbitaires lors des rotations du globe, ce qui ajoute une véritable entrave mécanique aux mouvements oculaires [56].

Chez les sujets atteints de myopie forte unilatérale, l'œil de la plus forte amétropie est le plus souvent profondément amblyope, raison supplémentaire pour qu'il dévie progressivement en convergence, plus rarement en divergence, et vers le bas, réalisant le tableau de l'œil lourd. Une opération est indiquée, malgré l'amblyopie, pour des raisons psychologiques évidentes (figure 20.16).

### Stratégie opératoire

Lorsqu'une opération oculomotrice est à envisager chez un sujet myope fort, il est indispensable aujourd'hui d'effectuer au préalable une exploration IRM des orbites (cf. chapitre 1), afin de visualiser la position des muscles, les rapports des uns par rapport aux autres et par rapport au nerf optique, en position primaire et, selon les données cliniques, en version droite et gauche et/ou supérieure et inférieure.

Les hétérophories décompensées sont opérées de façon conventionnelle par une opération combinée de recul et de plissement musculaires; il est préférable d'amarrer le muscle reculé à l'aide d'anses au niveau de l'insertion sclérol primitive, plutôt que directement à la sclère de la région équatoriale, si celle-ci est mince et fragile.

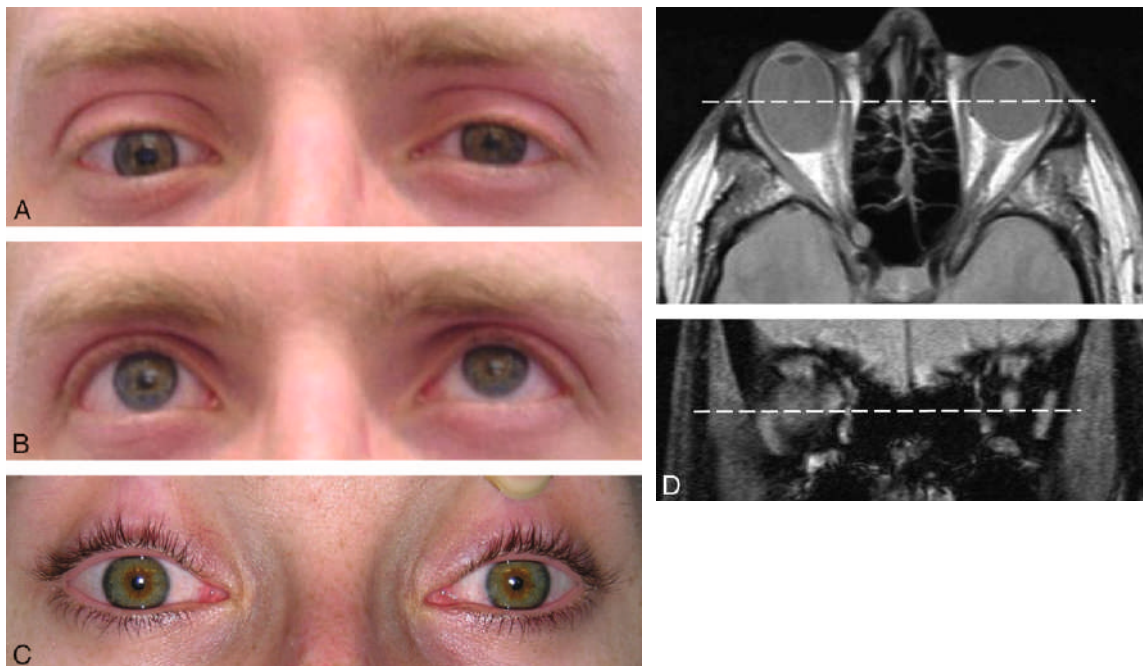


Fig. 20.16

Myopie forte unilatérale droite chez un patient âgé de 26 ans.

A. Légère déviation de l'œil droit vers le bas, œil gauche fixant. B. Déviation plus marquée de l'œil gauche vers le haut (angle secondaire), œil droit fixant. C. Sous anesthésie, l'œil droit est légèrement dévié vers le bas. D. IRM : coupe axiale médio-oculaire en SEpT1, montrant l'allongement de la longueur axiale de l'œil droit; coupe coronale intéressant le pôle postérieur de l'œil droit et le nerf optique de l'œil gauche en SEpT1, montrant à droite l'abaissement des muscles droits horizontaux par rapport au nerf optique.

Source figure 20.16D : S. Lusuy, Hôpital de la Tour, Meyrin/Genève.

La correction des ésootropies de type I par recul fortement dosé et éventuellement allongement des droits médiaux, complété par le plissement ou la résection des droits latéraux, donne des résultats peu satisfaisants pour les raisons indiquées plus haut, même si, le plus souvent, le sujet se déclare satisfait de l'amélioration fonctionnelle et esthétique. Une reprise opératoire ne serait pas sans risques et aurait, pour les mêmes raisons, peu de chance d'aboutir à un résultat significativement meilleur.

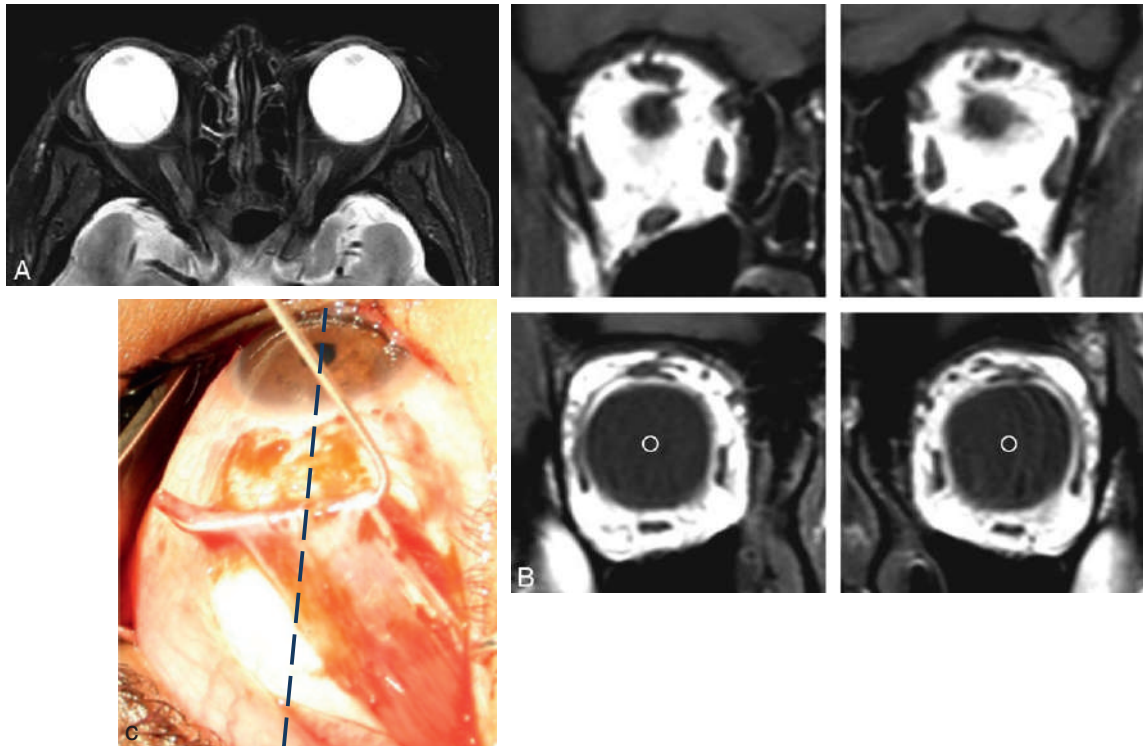
Les images fournies par l'IRM, en complément des données de l'examen clinique, sont aujourd'hui indispensables pour décider de la stratégie opératoire :

- si les muscles droits horizontaux restent approximativement à l'horizontale et le droit supérieur à la verticale du nerf optique, la déviation horizontale peut être corrigée par une opération combinée de recul et de plissement des droits horizontaux;
- si, au contraire, le droit latéral ou les deux droits horizontaux sont décalés vers le bas, et conjointement le droit supérieur en direction nasale, la correction de la position

des droits horizontaux prime sur leur recul et/ou leur plissement (figure 20.17). Le rehaussement restitue à ces muscles leur fonction physiologique d'abducteur et d'adducteur; ce faisant, il corrige la déviation horizontale (en convergence ou divergence, selon le cas) en partie ou en totalité et relève le globe oculaire; le recul et/ou le plissement ne sont plus que des compléments pour corriger la déviation horizontale restante.

Plusieurs procédés permettent de rehausser les droits horizontaux :

- la fixation du bord supérieur du droit latéral à 4, 3 ou 2 mm en dessous, voire en regard de l'extrémité antérieure de l'insertion du tendon réfléchi de l'oblique supérieur, et celle de son bord inférieur 10 mm plus bas au niveau de l'équateur, au moyen d'un fil non résorbable 7/0 ou 6/0;
- une myopexie entre le bord supérieur du droit latéral et le bord temporal du droit supérieur au niveau de l'équateur, au moyen de deux boucles de fil non résorbable 6/0, notamment si la sclère est particulièrement mince et fragile;



**Fig. 20.17**

Myopie forte bilatérale.

A. IRM : coupe axiale en SEpT2 montrant l'allongement de la longueur axiale des deux yeux; le PNO passe par le canal optique, mais par la partie supérieure et non moyenne, des cristallins du fait de l'abaissement des globes oculaires. B. IRM : coupes coronales en SEpT1 montrant le décalage des droits horizontaux vers le bas, plus marqué dans la région rétrobulbaire antérieure (par rapport aux nerfs optiques) qu'à proximité de l'insertion sclérale, non décalée (par rapport au centre des globes). C. Photographie peropératoire montrant l'inflexion du trajet d'un droit latéral (méridien horizontal en pointillés).

Source figure 20.14A et B : P. Hauser, Hôpital de la Tour, Meyrin/Genève.

- si l'état de la sclère le permet, une myopexie équatoriale (et *non* rétro-équatoriale) au moyen de deux points, l'un prenant le tiers supérieur, l'autre le tiers inférieur du muscle, au moyen d'un fil non résorbable 5/0, ou encore d'un point retenant le bord supérieur et d'une sangle en pont selon A. Roth (cf. figure 10.14);

- selon le cas, le droit médial doit également être rehaussé soit par la fixation de son bord supérieur – sur le méridien de  $1\frac{1}{2}$  h à droite ou de  $X\frac{1}{2}$  h à gauche – au niveau de l'équateur, et de son bord inférieur 10 mm plus bas, soit au moyen d'une myopexie équatoriale.

Si la déviation horizontale est incomplètement corrigée, on complète le rehaussement musculaire par un recul du muscle responsable de la déviation.

## Strabismes iatrogènes

Toute intervention touchant les muscles oculomoteurs, qu'elle ait pour but de corriger un déséquilibre oculomoteur ou de traiter une affection oculaire ou orbitaire, peut être responsable d'une impotence musculaire durable (cf. p. 90).

## Strabismes iatrogènes consécutifs aux opérations de strabisme

La plus grande pourvoyeuse d'impotences musculaires iatrogènes n'est autre que la chirurgie oculomotrice elle-même [63]. Les mesures à prendre pour prévenir autant que possible ces complications ont été largement exposées dans la deuxième partie de cet ouvrage.



### À retenir

Deux mécanismes peuvent être responsables d'impotences musculaires iatrogènes :

- les *dosages forts*, aussi bien les grands reculs que les grandes résections – de leur propre fait, mais souvent aussi, de celui de l'altération consécutive de l'élasticité musculaire (cf. p. 289);
- les *adhérences anormales* des muscles à la sclère, de plusieurs muscles entre eux ou d'un ou de plusieurs muscles à la capsule de Tenon.

En l'absence de paralysie neurogène, l'impotence d'un muscle se reconnaît principalement à deux signes : la limitation des ductions et des versions en direction (muscle trop lâche) ou à l'opposé (muscle trop tendu) du muscle impotent; la déviation strabique plus grande lorsque l'œil impotent fixe, c'est-à-dire l'existence d'un angle secondaire (figures 20.18 et 20.19).

Le ou les muscles précédemment reculés ou renforcés, responsables d'une impotence sont à réavancer ou à reculer; cette correction doit, en général, être complétée respectivement par un recul ou un plissement de l'antagoniste homolatéral.

Les adhérences anormales doivent être sectionnées et le tissu fibreux hyperplasique excisé; il peut être judicieux d'interposer une lame résorbable entre les différents plans à l'endroit où se trouvaient des adhérences. Si le muscle repris est mal étalé ou est altéré, on s'applique à lui redonner, grâce aux techniques microchirurgicales, une conformation aussi normale que possible.

Une place à part revient au syndrome de Brown-Jaensch acquis, d'origine iatrogène, faisant suite à un renforcement par plissement ou résection de l'oblique supérieur.

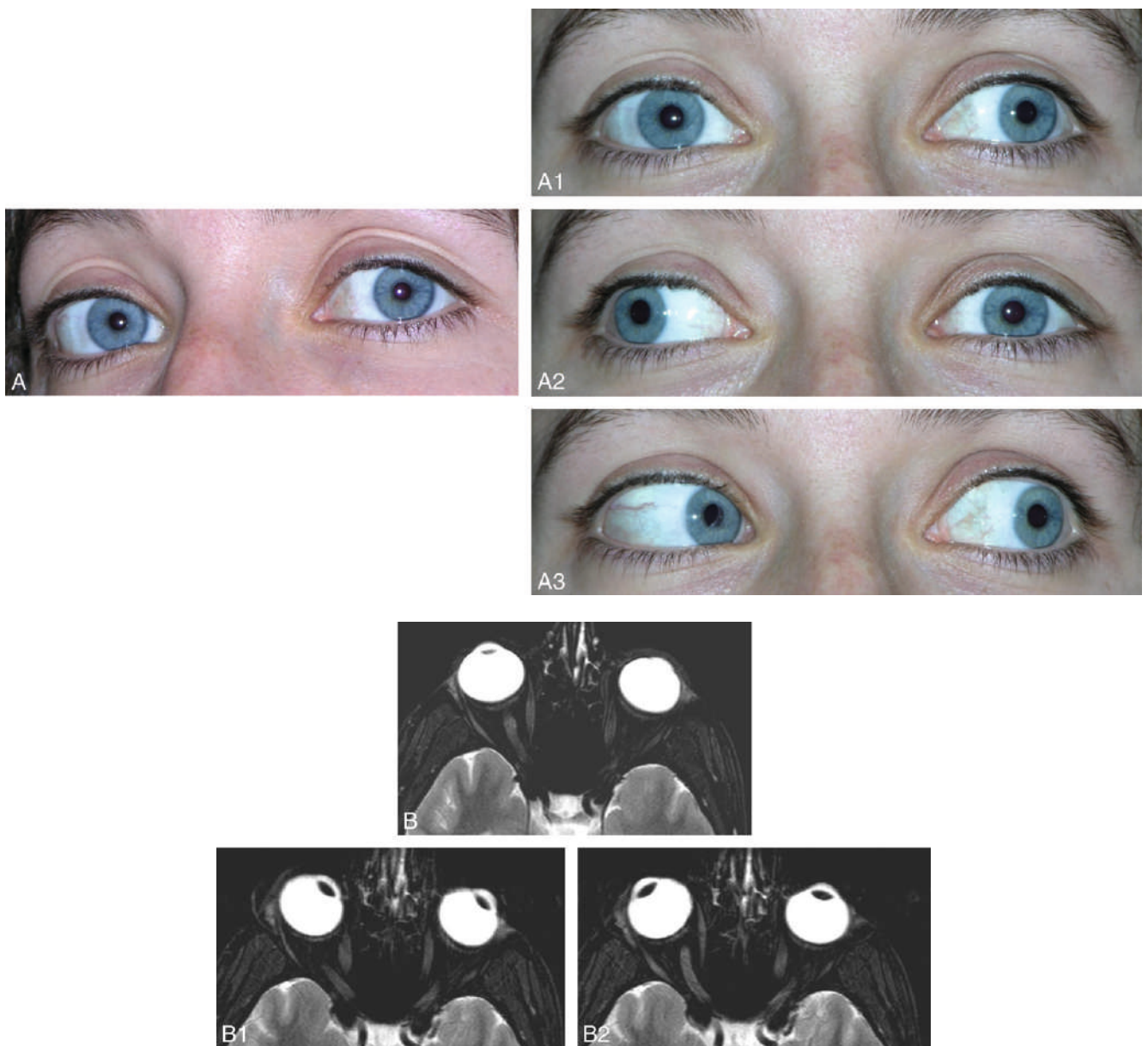
Une certaine incyclotropie et une certaine hypotropie s'observent en règle générale au lendemain de la plupart des interventions de ce type, conjointement à une limitation de l'élévation en adduction; mais elles s'atténuent spontanément dans la majorité des cas en 2 à 6 semaines, lorsque le dosage opératoire n'a pas été excessif, compte tenu de l'extensibilité du muscle (c'est-à-dire inférieur ou égal à 8 mm pour un muscle normo-extensible): la diplopie disparaît ou ne persiste qu'en position extrême du regard. Lorsque le dosage a été plus fort, la surcorrection et l'impotence, bien qu'atténuées, peuvent persister et entraîner une diplopie gênante, non seulement en élévation et adduction, mais aussi en position primaire. Dès lors qu'à l'évidence, elles ne régressent plus, une reprise opératoire est indispensable.

Le tableau clinique peut revêtir des formes plus variées que le syndrome de Brown-Jaensch congénital. Un bilan oculomoteur minutieux permet de décider de la stratégie opératoire la plus appropriée.

Lorsque l'impotence est modérée et se double d'un déficit essentiellement vertical, il suffit de reculer le droit supérieur controlatéral.

Lorsqu'au contraire, l'impotence est marquée, elle s'accompagne le plus souvent d'un déficit multidirectionnel, et notamment d'une incyclotorsion. Le mieux est alors de réduire le renforcement du tendon de l'oblique supérieur effectué précédemment; mais cette intervention n'est pas qu'une simple



**Fig. 20.18**

Impotence du droit médial gauche après correction d'une ésoptropie par recul du droit médial gauche chez une patiente âgée de 33 ans. A. La limitation de l'adduction de l'œil gauche oblige la patiente, dont la vision binoculaire est normale, à adopter une position de torticolis. B. IRM : coupes axiales en SEpT2 montrant l'important recul du droit médial gauche (œil droit en position primaire et en version gauche), et la contraction normale, mais décalée vers l'arrière, du droit médial gauche en version droite.

Source *figure 20.18B* : J. Toman, Hôpital de la Tour, Meyrin/Genève

retouche : toutes les adhérences musculoténoniennes et musculomusculaires entre le droit supérieur et le tendon réfléchi doivent être libérées, si l'on veut que ce dernier puisse retrouver plus de jeu. Selon le cas, des actions complémentaires peuvent être nécessaires sur un muscle horizontal ou vertical, homo- ou controlatéral, pour aboutir à l'équilibre recherché.

Mais le mieux est encore de prévenir la survenue d'un syndrome de Brown-Jaesch iatrogène durable, en évitant les dosages dépassant 6 à 8 mm, selon l'extensibilité du muscle, et en recourant, si un plus fort dosage s'avère nécessaire, à l'opération combinée unilatérale des deux obliques (cf. chapitre 12).



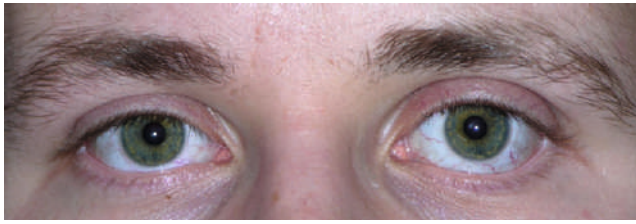

Fig. 20.19

Laxité postopératoire du droit inférieur gauche après recul de ce muscle; recul concomitant de la paupière inférieure et légère exophtalmie.

## Strabismes iatrogènes consécutifs aux opérations de décollement de la rétine

Les déséquilibres oculomoteurs consécutifs aux opérations extrasclérales de décollement de la rétine sont relativement fréquents dans les suites opératoires immédiates; mais ils régressent spontanément dans la majorité des cas en quelques semaines ou mois. Parfois cependant ils persistent et entraînent, lorsque le résultat fonctionnel est bon, une diplopie durable [64]. Ces complications sont plus rares aujourd'hui, depuis que les opérations endoculaires ont remplacé la plupart des opérations extrasclérales.

La fréquence des déséquilibres persistants est variable selon les auteurs; Klainguti *et al.* [65] ont recensé 31 cas sur 811 opérations, soit 3,8 % et ont montré, comme d'autres études [66–69], qu'ils sont liés au type d'intervention effectuée. Ce sont avant tout les indentations circonférentielles partielles, ou les indentations localisées, associées ou non à un cerclage, qui en sont responsables, lorsque le matériel d'indentation a été placé sous un muscle droit – sans qu'il en soit de même pour l'antagoniste homolatéral – ou en regard de l'insertion sclérale du tendon de l'oblique supérieur; parfois ils sont imputables à la migration du matériel d'indentation ou encore à des cryoapplications transmusculaires; ils sont plus fréquents après une réintervention (42 % des cas, dans l'étude citée).



### Complément

Ces déséquilibres peuvent avoir plusieurs causes :

- les adhérences et les brides cicatricielles capsulomusculaires, capsulosclérales, notamment à la limite postérieure du matériel d'indentation, musculosclérales ou musculomusculaires, entre le droit latéral et l'oblique inférieur [65], le droit supérieur et le tendon réfléchi de l'oblique supérieur, les adhérences graisseuses;

- un certain degré de fibrose intramusculaire, consécutive aux microtraumatismes dus, notamment, à l'étirement subi par le muscle au cours de l'intervention, fibrose qui rend celui-ci hypo-extensible;
- une réinsertion incorrecte d'un muscle, lorsque celui-ci a dû être désinséré;
- rarement, une blessure du pédicule nerveux d'un muscle;
- la proéminence du matériel d'indentation à la surface du globe, constituant une gêne mécanique;
- l'allongement du trajet d'un muscle droit, lorsque ce matériel est placé en dessous de lui; cela équivaut à raccourcir le muscle et à augmenter sa tension passive; le bras de levier se trouve en même temps augmenté [66]; pour l'une et l'autre raison, le muscle devient hyperactif;
- le tendon réfléchi de l'oblique supérieur refoulé vers l'avant du côté nasal du droit supérieur.

Le déséquilibre peut donc résulter d'une impotence autant que d'une hyperaction musculaire, ou encore des deux mécanismes à la fois. Il peut aussi arriver qu'une opération de décollement de la rétine décompense un déséquilibre oculomoteur qui préexistait à l'état latent.

Dans l'immédiat, on cherche, dans la mesure du possible, à éliminer la diplopie par une compensation prismatique. Si le déséquilibre persiste, il requiert une cure chirurgicale, à moins que la déviation à corriger soit minime et que la compensation prismatique puisse être portée indéfiniment. Si ce n'est le cas, il faut choisir entre deux stratégies opératoires :

- la réduction ou l'ablation du matériel chirurgical; cette solution est la plus commode, mais ne peut être appliquée que si l'état vitréorétinien le permet, après un délai postopératoire suffisant;
- la compensation chirurgicale du déséquilibre par la libération des adhérences anormales et l'interposition d'une lame résorbable et/ou par le recul du muscle hypo-extensible et/ou hyperactif – si nécessaire au-delà de l'indentation – et, éventuellement aussi, la rectification du trajet musculaire.

En cas d'hétérophorie décompensée, il convient d'opérer de préférence l'œil où le déséquilibre oculomoteur est le plus marqué; ce peut être l'œil opéré de décollement de la rétine, mais aussi bien l'œil adelphe, ainsi que Kushner [68] l'a montré.

Est-il possible de prévenir ces déséquilibres lors des interventions extrasclérales? On en réduira sûrement la fréquence :

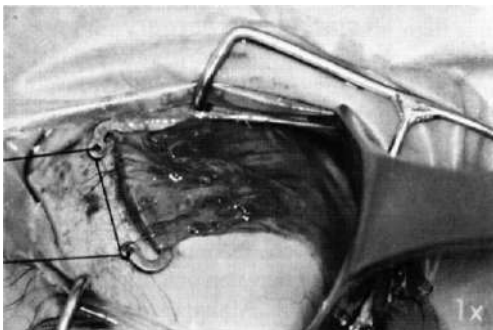
- en ménageant autant que possible les muscles et leur enveloppe ténonienne; la traction sur les muscles peut s'effectuer à l'aide du petit étrier mis au point par Klainguti (figure 20.20); cet étrier est placé sous l'extrémité du muscle; il doit être solidarisé à celle-ci, pour ne pas être perdu;
- en réduisant la proéminence du matériel d'indentation à la surface du globe, en choisissant un matériel de section plan convexe ou ovalaire;
- en réinsérant à 1 mm en arrière de son insertion primitive un muscle qui a dû être désinséré, lorsque du matériel d'indentation a été placé en dessous de lui.

## Parésies – impotences dans les suites des opérations de cataracte

Une diplopie survient avec une fréquence de l'ordre de 3 % au cours des mois suivant une opération de cataracte; elle peut être passagère ou durable [70–73].

La parésie et l'impotence qui en sont responsables, sont souvent intriquées ou se succèdent, sans qu'il soit possible de faire la part exacte de ce qui revient à l'une et à l'autre. Elles peuvent avoir plusieurs causes : les unes peuvent être mécaniques, consécutives à la myotoxicité du produit anesthésique ou à une blessure musculaire lors de son injection para- ou rétrobulbaire; les autres peuvent être sensorielles et résulter de la décompensation d'une hétérophorie ou hétérotropie préexistante, ou d'une rupture de la fusion suite à un changement de réfraction et/ou de dominance oculaire; elles surviennent aussi bien après une anesthésie topique que parabolbaire [72].

Le déséquilibre oculomoteur est, en général, léger, voire minime; il n'en est pas moins gênant pour le patient. Il est presque toujours vertical ou cyclovertical; il augmente dans la direction de la déviation [72]. Il est parfois purement cyclotorsionnel, de quelques degrés seulement.



**Fig. 20.20**

Étrier de maintien d'un muscle droit lors d'une opération de décollement de rétine.

Source : G. Klainguti.

Un examen clinique minutieux permet d'en faire le diagnostic exact en vue d'un traitement approprié. Parfois il suffit d'un ajustement de la correction optique, d'une compensation prismatique, de quelques exercices orthoptiques pour débarrasser le patient de sa gêne. Cependant, si ces mesures s'avèrent insuffisantes, il faut envisager une correction chirurgicale : un léger recul de l'antagoniste du muscle déficient est en règle générale suffisant.

## Strabismes iatrogènes d'origines autres

Les interventions comportant de larges entailles et/ou excisions de la partie antérieure de la capsule de Tenon, les opérations de ptérygion notamment, peuvent induire des cicatrices ténoniennes rétractiles, responsables d'une impotence bridant la motilité oculaire en direction opposée.

Les adhérences pathologiques de la capsule de Tenon doivent être libérées et excisées, la capsule de Tenon, reculée et le plan conjonctival, reconstitué; il peut être utile d'interposer une lame résorbable entre la face superficielle du muscle et le feuillet superficiel de la capsule de Tenon; mais il est rare qu'il faille associer un léger recul, de 1 ou 2 mm, de l'insertion musculaire.

Les applicateurs scléaux de cobalt ou de ruthénium, pour le traitement des mélanomes de la choroïde, peuvent provoquer un déséquilibre oculomoteur s'ils sont placés sous un muscle; ce déséquilibre n'est cependant que temporaire; il se corrige aussitôt après l'ablation de l'applicateur. Il en est de même des systèmes de drainage mis en place en cas de glaucome non contrôlé [74].

## Traumatismes musculaires

Les traumatismes directs des muscles oculomoteurs sont assez rarement isolés; ils se voient plus souvent dans le contexte de traumatismes oculaires ou oculo-orbitaires, et passent alors volontiers au second plan [75–77].

Dans leur travail de synthèse, Krarup et de Decker [75,77] ont distingué trois types de traumatismes directs :

- les plaies et les sections musculaires;
- les elongations musculaires, pouvant aller jusqu'à l'arrachement;
- les contusions musculaires.

## Plaies musculaires

Les plaies musculaires peuvent revêtir les formes les plus diverses, de la plaie ponctuelle à la section complète du

muscle, de la plaie longitudinale qui clive le muscle parallèlement à ses fibres à la plaie transversale, de la section franche à la dilacération, à la désinsertion [77] ou à l'avulsion [78].

## Réparation immédiate

Ces plaies se découvrent lors de l'exploration d'une plaie conjonctivale, lors de la suture d'une plaie sclérale, plus rarement lors de la réduction d'un fracas orbitaire ou après une intervention sur les cavités aériennes voisines. Elles nécessitent une réparation immédiate, aussi minutieuse que celle du globe lui-même.

Le dégagement du muscle doit être très prudent, afin de ne pas aggraver les lésions et de ne pas laisser échapper la portion postérieure du muscle. Il peut être difficile de retrouver la portion postérieure d'un muscle sectionné; comme pour un muscle perdu au cours d'une opération de strabisme, il faut la rechercher dans le foramen musculaire, c'est-à-dire sur le trajet normal du muscle le long de la paroi orbitaire correspondante. Un ralentissement du pouls peut attester que l'on tire sur le muscle recherché [77,79].

Quelle que soit la forme de la plaie, les sutures ne doivent pas être serrées, pour rendre au muscle sa conformation normale régulière. La continuité du périmysium doit autant que possible être rétablie. Mais il est préférable de ne pas interposer de lame résorbable en raison du risque infectieux.

Une place à part revient au tendon réfléchi de l'oblique supérieur. Il est en effet plus exposé que tous les autres muscles; dans la partie nasale supérieure de son trajet, il traverse l'espace qui le sépare du globe oculaire à distance de lui. Il peut de ce fait être facilement accroché; c'est pourquoi il est fréquemment atteint lors de plaies par éclats de pare-brise ou par bâton de ski, notamment [80].

Le rétablissement immédiat de la continuité du tendon, aussi respectueux que possible des fascia environnants, aboutit le plus souvent à un syndrome de Brown post-traumatique consécutif; celui-ci nécessite alors un rééquilibrage musculaire ultérieur [75,81-84].

## Réparation tardive

Parfois une plaie musculaire peut rester ignorée. Elle se manifeste secondairement par une insuffisance ou une impotence du muscle blessé. Lors de l'intervention, on trouve un cal cicatriciel musculoténonien; s'il est limité, il peut être excisé et la continuité musculaire, rétablie; sinon, on doit se contenter de sectionner les brides responsables de l'impotence et de rétablir l'équilibre musculaire en reculant ou plissant, selon le cas, l'antagoniste homolatéral.

La blessure du tendon réfléchi de l'oblique supérieur peut avoir pour conséquence soit une distension du tendon qui

se manifeste par une insuffisance de ce muscle, soit un cal cicatriciel qui limite la motilité en adduction aussi bien vers le haut que le bas [75,77]. Dans le premier cas, il convient de renforcer le tendon distendu par un plissement; l'équilibre oculomoteur est ajusté par la suite, s'il y a lieu, en agissant sur le synergiste controlatéral; dans le second cas, le cal cicatriciel périmusculaire doit être excisé et le muscle, reculé; l'équilibre oculomoteur est rétabli dans un deuxième temps, en agissant sur d'autres muscles, en particulier sur l'antagoniste homolatéral, le synergiste et l'antagoniste controlatéraux [85].

## Élongations musculaires

Les élongations musculaires, dues à une traction directe ou à un étirement lors d'un choc violent sur le contenu orbitaire, sont plus exceptionnelles. Initialement rien ne les distingue des contusions; mais elles laissent persister une hypo-action du muscle atteint, qui nécessite une intervention sur ce muscle. Dans un tel cas, les auteurs cités ont trouvé un muscle étroit comme après une ténotomie, sans adhérences anormales; il a suffi d'un plissement du muscle pour restaurer l'équilibre oculomoteur [78].

## Contusions musculaires

Les contusions musculaires se traduisent initialement par une impotence musculaire sévère, qu'elle s'accompagne ou non d'un hématome intraténonien. Les fascia périmusculaires restent intacts. En règle générale, les contusions musculaires ne laissent que peu de séquelles, éventuellement un enraidissement musculaire dû à une fibrose de l'endomy-sium consécutif à l'hématome, ou une induration localisée extérieurement visible [76]. Le recul d'un tel muscle peut être nécessaire, s'il persiste durablement une impotence motrice.

## Troubles oculomoteurs consécutifs aux traumatismes orbitaires

---

Les fractures de l'orbite «sont des fractures d'un squelette appartenant en commun à d'autres régions» [86]. «Leur retentissement sur la vision, sur l'équilibre oculomoteur et sur la plastique des paupières et de l'appareil lacrymal (leur confère) une "individualité" au sein des traumatismes cranio-faciaux.» [86]

Ces fractures peuvent entraîner une impotence musculaire durable par trois mécanismes :

- l'*incarcération* de tissu orbitaire dans le foyer de fracture – du périoste, de la graisse, des fascias périmusculaires, plus rarement d'un muscle;
- la *compression*, la *blessure* ou le *déplacement* d'un muscle par un fragment osseux pariétal;
- l'*énophtalmie* et/ou le *déplacement* horizontal ou vertical du globe oculaire, résultant de l'élargissement de la cavité orbitaire, auxquels peut s'ajouter, à la suite de fractures étendues, une *diminution du volume* de la graisse orbitaire.

Bien que plus rarement, elles peuvent être à l'origine de paralysies oculomotrices par lésion des troncs ou des branches des nerfs oculomoteurs. Impotence et paralysie peuvent donc être intriquées.

Une radiographie simple en incidence appropriée suffit le plus souvent à confirmer l'existence d'une fracture; le scanner à rayons X en précise l'étendue et la topographie exacte; l'IRM visualise en détail l'incarcération des tissus mous.

## Troubles oculomoteurs selon le type de fracture

Les fractures de l'orbite se classent selon leur topographie et leur étendue, d'une part en fractures *circonscrites*, maxillo-malaires, éthmoïdomaxillaires et fronto-orbitaires, et d'autre part en fractures *étendues*, orbitonasales et cranio-faciales; les troubles oculomoteurs qui en découlent sont souvent caractéristiques de chacune de ces formes.

### Fractures circonscrites

#### Fractures maxillomalaires

Les *fractures isolées par éclatement*<sup>8</sup> du plancher de l'orbite, sans rupture du cadre orbitaire, se soldent le plus souvent par une incarceration des fascias périmusculaires dans le foyer de fracture, mais sans incarceration du petit oblique ou du droit inférieur eux-mêmes; ce dernier peut toutefois être incarcéré, si la fracture est plus postérieure que le foramen musculaire (figure 20.21) [87–90].

L'incarcération entraîne une impotence musculaire limitant l'élévation ou l'abaissement ou, de façon pathognomonique, l'élévation et l'abaissement du globe et en conséquence une diplopie verticale; elle s'accompagne d'une énophtalmie, apparente dès lors que l'œdème et l'hématome orbitaires

post-traumatique se sont résorbés, d'une rétraction du globe dans le regard vers le haut, et, si la fracture intéresse le canal sous-orbitaire, d'une hypo-esthésie dans le territoire du nerf sous-orbitaire (figure 20.22). Le test de duction forcée, s'il est positif, montrant une limitation de la motilité passive du globe, confirme l'impotence et partant, l'incarcération.

Les fractures avec enfoncement de l'arc maxillomalaire n'entraînent pas d'impotence oculomotrice par incarceration tissulaire, puisque le plancher orbitaire est embouti, et non effondré. En revanche, si celui-ci est effrité, il risque de s'effondrer lors du repositionnement du malaire; une brèche peut s'ouvrir, dans laquelle les tissus mous vont s'enclaver. Le globe oculaire peut, en outre, être déplacé vers le bas, si la fracture a fait basculer le malaire dans le même sens et/ou a fait apparaître un diastasis frontomalaire.

Les fractures isolées avec enfoncement de la paroi externe de l'orbite sont relativement rares; un fragment de cette paroi peut venir appuyer sur le droit latéral, ou même l'embrocher, et entraver ainsi son jeu normal.

#### Fractures éthmoïdomaxillaires

Les *fractures par éclatement de l'unguis et de la lame papyracée de l'éthmoïde*, isolées ou associées à une fracture du plancher, ont pour conséquence un élargissement de l'orbite et partant, une énophtalmie. Les fascias périmusculaires et le droit médial lui-même peuvent être incarcérés dans le foyer de fracture; mais ils ne le sont pas nécessairement. Leur incarceration entraîne une impotence musculaire horizontale dont la forme diffère selon la partie du muscle ou de ses fascias prise dans la brèche osseuse [91,92].

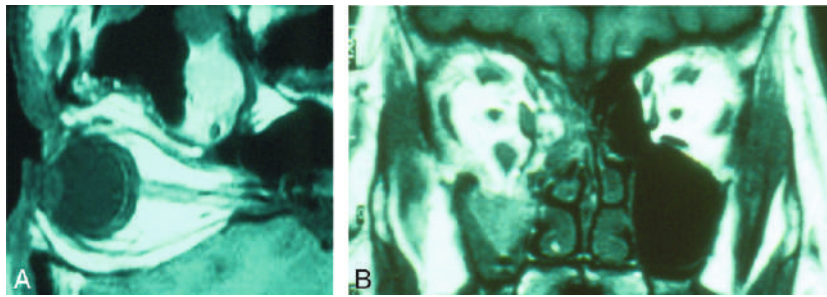
Si la partie incarcérée est :

- *pré-équatoriale*, l'œil est le plus souvent en ésodéviation; l'adduction, mais surtout l'abduction sont limitées; la tentative d'abduction produit une rétraction du globe oculaire qui s'accompagne d'un rétrécissement de la fente palpébrale; c'est le tableau du (pseudo-)syndrome de Stilling-Duane post-traumatique;
- *équatoriale*, l'œil n'est habituellement pas dévié; l'adduction et l'abduction sont limitées de façon égale; la rétraction du globe, lors de l'abduction, est moins marquée que dans le cas précédent;
- *rétro-équatoriale*, l'œil est souvent en exodéviation; celle-ci peut être due à une lésion du nerf du droit médial à l'endroit de l'incarcération; l'adduction surtout et, à un moindre degré, l'abduction sont limitées; la rétraction du globe, lors de l'abduction, est minime.

En cas de fracture éthmoïdomaxillaire, le ou les fragments de la branche montante et de la partie attenante du plancher de l'orbite peuvent être déplacés, en particulier vers l'avant; ils entraînent avec eux l'insertion osseuse de

<sup>8</sup> Le terme de *blow-out*, souvent utilisé, ne signifie rien d'autre et n'implique pas en lui-même de mécanisme particulier; il est bien établi aujourd'hui que l'éclatement du plancher orbitaire est dû, dans la grande majorité des cas, à « un traumatisme direct sur le cadre osseux et non sur le globe oculaire » [86].



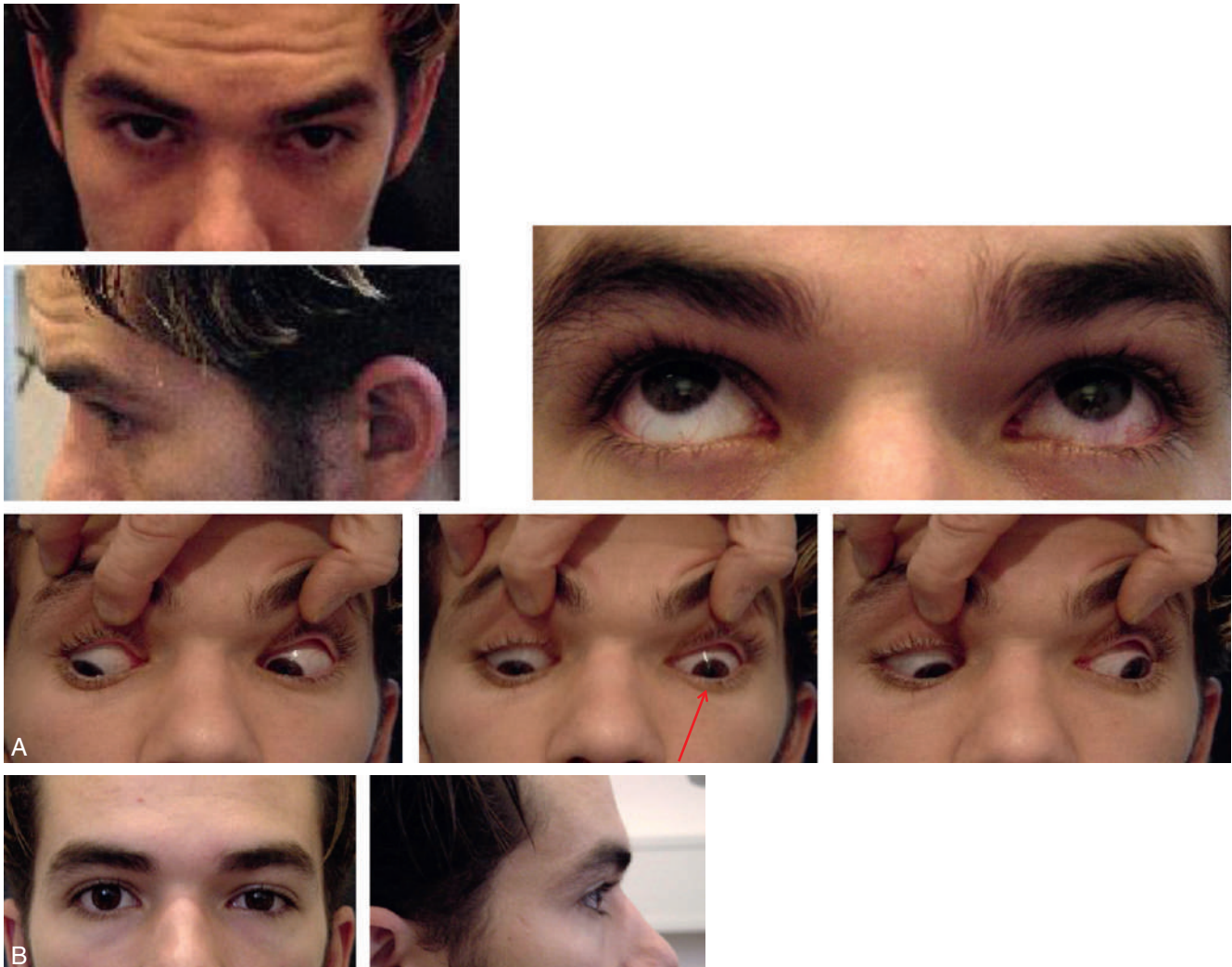


**Fig. 20.21**

IRM d'une fracture du plancher de l'orbite.

Coupes sagittales oblique (A) et coronale (B) en SEpT1 d'une fracture étendue du plancher de l'orbite droite avec attraction du muscle droit inférieur dans le foyer de fracture en arrière de l'oblique inférieur.

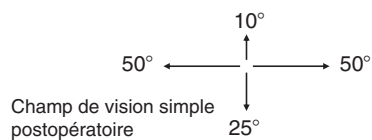
Source : J. Delavelle, Hôpital cantonal universitaire de Genève.

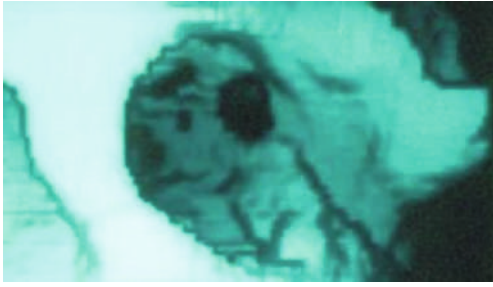


**Fig. 20.22**

Fracture du plancher de l'orbite gauche non réduite.

A. Persistance d'une impotence de l'abaissement du globe oculaire, obligeant le patient de 19 ans à adopter une position de torticolis tête fléchie. B. État postopératoire après recul du droit inférieur gauche.





**Fig. 20.23**

Reconstruction de l'image d'une fracture de l'assise osseuse de la trochlée de l'oblique supérieur droit.

Source : J. Delavelle, Hôpital cantonal universitaire de Genève.

l'oblique inférieur et déséquilibrent, ce faisant, l'action de ce muscle.

### Fractures fronto-orbitaires

Les fractures du toit de l'orbite perturbent la motilité oculaire lorsqu'un fragment de ce toit vient déprimer ou blesser la partie haute du contenu orbitaire et entraver le jeu normal du releveur de la paupière supérieure, du droit supérieur et, parfois aussi, de l'oblique supérieur.

Les fractures isolées de l'angle supéro-interne du rebord orbitaire intéressent presque toujours la fossette trochléaire. Lorsque la trochlée n'est pas ou n'est que peu déplacée, l'insuffisance initiale de l'oblique supérieur régresse spontanément en quelques semaines, sans laisser persister de séquelles oculomotrices gênantes (figure 20.23). En revanche, si la trochlée est nettement déplacée ou arrachée, il persistera inévitablement une impotence durable de l'oblique supérieur.

### Fractures étendues

Les dislocations orbito-nasales, uni- ou bilatérales – et alors le plus souvent asymétriques – et les disjonctions cranio-faciales hautes (Lefort III) ou basses (Lefort II), dites pyramidales, entraînent, parmi de nombreux autres dommages, des troubles oculomoteurs majeurs qui résultent des modifications de forme et de volume de l'orbite, du déplacement subi par le globe oculaire, des incarcérations possibles du contenu orbitaire dans les brèches osseuses ou, inversement, de la pénétration d'éléments voisins dans la cavité orbitaire. C'est pourquoi ils sont difficiles à systématiser.

### Stratégie opératoire

La chirurgie réparatrice orbitofaciale a fait de tels progrès au cours des deux dernières décennies que le principe selon lequel il faut « traiter l'os avant le muscle » [86] n'est plus contesté. En réalité, en rendant aux muscles leur disposi-

tion normale, le traitement de l'os est en même temps un traitement du muscle. Cela revient à dire que le traitement des déséquilibres oculomoteurs consécutifs aux fractures de l'orbite se fait en deux temps :

- l'un *précoce*, orthopédique au sens plein du terme, pour rétablir les conditions normales, ou aussi normales que possible, de la motilité oculaire<sup>9</sup>;
- l'autre *tardif*, musculaire proprement dit, pour compenser, s'il y a lieu, les impotences musculaires résiduelles et persistantes et/ou les séquelles d'éventuelles paralysies neurogènes.

### Réduction de la fracture en tant que traitement précoce de l'impotence musculaire

Le moment le plus opportun pour la réduction des fractures circonscrites se situe au cours de la deuxième semaine après le traumatisme, lorsque l'œdème et l'hématome post-traumatiques se sont résorbés.

En cas de fracture circonscrite cliniquement et radiologiquement avérée, on pratique une orbitotomie exploratrice, sous microscope, à la recherche du foyer de fracture, pour dégager et libérer les tissus mous incarcérés ou refoulés, et pour reconstruire et reprofiler la paroi orbitaire en comblant la brèche osseuse au moyen d'une greffe osseuse ou d'un matériel de synthèse.

Si, en cas d'atteinte possible du plancher de l'orbite<sup>10</sup>, la fracture n'est pas certaine, mais qu'il persiste soit une impotence musculaire, soit une énoptalmie ou une hypoesthésie dans le territoire du nerf sous-orbitaire, au-delà de 8 à 10 jours après le traumatisme, ou encore lorsque le test de duction forcée reste douteux, nous n'hésitons pas à explorer le plancher orbitaire suspect. Parfois les fascias sont simplement pris dans une fissure sagittale de celui-ci; il suffit alors de libérer l'adhérence et d'interposer une lame résorbable de Vicryl entre l'os cruenté et le contenu orbitaire.

Cette réparation évite pour autant que les tissus mous soient entièrement dégagés, que ne s'établisse une impotence durable; dans plus de la moitié des cas ainsi opérés, aucune intervention musculaire proprement dite n'est

9 Le traitement de la fracture peut nécessiter, selon la localisation et l'étendue de celle-ci, l'intervention d'une équipe pluridisciplinaire, ophtalmologique, ORL, maxillofaciale et/ou neurochirurgicale.

10 L'abord du plancher de l'orbite peut se faire par voie transpalpébrale, en incisant la peau au niveau du pli palpébral inférieur; cette voie respecte l'appareil ligamentaire de la paupière inférieure; la suture intradermique, après reconstitution du plan du muscle orbiculaire, ne laisse aucune trace visible.

plus nécessaire par la suite [86]. La récupération du champ moteur n'est toutefois pas immédiate; elle se fait de façon progressive, en plusieurs semaines ou mois; ce n'est qu'au bout de ce laps de temps que le globe retrouve une excursion suffisante pour que le sujet soit débarrassé de la diplopie, tout au moins dans les limites usuelles du champ du regard.

À l'inverse, si cette réparation n'est pas effectuée en temps voulu, il s'installe presque inévitablement une impotence musculaire durable, bien plus difficile à éliminer par la suite.

Les fractures étendues sont traitées sans délai, dans la mesure où les fonctions vitales du blessé le permettent. La réparation orbitonasale ou la reconstruction orbito-craniofaciale par voie bicoronale s'impose d'elle-même. Elle réduit les séquelles oculomotrices; celles-ci sont corrigées ultérieurement, après consolidation des fractures et stabilisation de l'état oculomoteur.

Les fractures de l'orbite de l'enfant sont, jusque vers l'âge de 12 à 14 ans, des fractures en bois vert. Elles exposent tout autant aux complications oculomotrices que l'on observe chez l'adulte; selon l'âge de l'enfant, celles-ci peuvent en outre mettre la vision binoculaire en péril.

Ce sont des urgences chirurgicales : elles requièrent les mêmes traitements que celles de l'adulte, mais ne tolèrent pas de retard. Parfois cependant, il suffit du test de duction forcée pour parvenir à désenclaver les tissus mous pris dans une fissure osseuse; en devenant curatif, ce geste permet de faire l'économie d'une orbitotomie.

Si le désenclavement n'a pas été effectué immédiatement ou si l'effet de celui-ci a été insuffisant, on doit, plus l'enfant est jeune et de ce fait la vision binoculaire fragile, se hâter d'éliminer l'impotence musculaire ou de la compenser par des prismes; on cherche à rétablir au plus tôt, dès les premières semaines suivant le traumatisme, l'usage normal de la binocularité; faute de quoi, celle-ci risquerait d'être définitivement perdue.

## Traitement des impotences musculaires persistantes

Si, malgré la réparation effectuée en temps voulu, il persiste une impotence musculaire due au développement d'adhérences cicatricielles et/ou un déséquilibre oculomoteur dû à une parésie ou éventuellement une hétérophorie qui s'est décompensée, et si le patient reste gêné par ces troubles, ceux-ci doivent et peuvent être corrigés par un ou plusieurs temps musculaires proprement dits, après un délai de 3 à 6 mois; des prismes compensateurs peuvent être portés dans l'intervalle.

Ces temps consistent à :

- *réaligner*, d'abord, l'œil du côté traumatisé en position primaire et en position de lecture; un recul du ou des muscles impotents est souvent suffisant; mais il est de dosage difficile en raison de l'altération du jeu musculaire; les sutures ajustables n'y changent rien; en effet, le résultat immédiat n'est pas définitif: il faut attendre plusieurs mois pour que le champ moteur de l'œil opéré parvienne à son extension maximum et que les muscles atteignent leur équilibre définitif;
- *freiner*, dans un temps ultérieur, les mouvements de l'œil adelphe par une myopexie postérieure de l'un ou des deux muscles synergiste et antagoniste controlatéraux, afin de réduire les incomitances résiduelles.

Si les tissus mous n'ont pas pu être entièrement désenclavés et que le test de duction forcée reste positif, il peut être utile de réviser le foyer de fracture afin de libérer davantage les tissus périmusculaires des adhérences qui les fixent au périoste; puis on procède aux temps musculaires proprement dits, comme dans le cas précédent. Souvent le résultat obtenu n'est que partiel; il est néanmoins appréciable, les axes visuels ayant pu être réalignés en position primaire et en position de lecture.

Ce réaligement doit être obtenu selon les trois axes de rotation du globe oculaire et notamment selon l'axe antéropostérieur. La persistance d'une cyclotorsion compromettrait en effet l'ensemble du résultat obtenu, puisqu'à la différence des autres déviations résiduelles, celle-ci ne pourrait être compensée par des prismes. En même temps, l'élimination d'une impotence rotatoire peut s'avérer particulièrement délicate, car elle peut être due, en partie ou en totalité, à des entraves extérieures aux muscles ayant une action rotatoire. De ce fait, l'action sur les muscles obliques et/ou verticaux du côté atteint risque de ne pas aboutir au résultat escompté; il peut être préférable d'agir sur les synergistes et/ou les antagonistes controlatéraux de ces muscles.

La même stratégie s'applique au traitement des séquelles des fractures étendues. Si l'impotence résiduelle est globale, on obtiendra au mieux un réaligement des axes visuels en position primaire et/ou en position de lecture; mais le champ de vision binoculaire simple restera probablement limité.

En cas de fracture ancienne, lorsque celle-ci n'a pas été explorée et que la paroi orbitaire n'a pas été reconstruite dans les suites immédiates du traumatisme, et lorsqu'il persiste une impotence musculaire gênante, il est toujours préférable de commencer par un temps de réparation orbitaire; même effectuée tardivement, cette intervention permet de lever l'hypothèque de l'entrave mécanique et d'améliorer, au moins partiellement, la motilité oculaire; elle peut être complétée ensuite, s'il y a lieu, par un ou plusieurs temps musculaires proprement dits.

## Conclusion

- Les impotences musculaires constituent une entité distincte des autres causes de déséquilibre oculomoteur et, en particulier, des paralysies oculomotrices.
- Elles peuvent apparaître dans des situations pathologiques très diverses, isolées ou dissimulées derrière un strabisme concomitant ou paralytique.
- Leur correction relève d'une stratégie opératoire propre, différente de celle requise pour les autres formes de strabisme.
- Il est donc essentiel de reconnaître, dans chaque cas particulier, la part qui leur revient, afin qu'elles puissent être corrigées de façon appropriée.

## Références

### Syndromes congénitaux de dysinnervation crânienne

- [1] Andrews CV, Desai J, Hunter DG, Engle EC. Congenital fibrosis of the extraocular muscles. In : Pagon RA, Bird TC, Dolan CR, Stephens K, editors. GeneReviews [Internet, Seattle (WA) : University of Washington, Seattle; 1993–2004 Apr 27 [updated 2011 Jul 28].
- [2] Boergen KP, Lorenz B, Müller-Höcker J. Das kongenitale Fibrosesyndrom. Überlegungen zur Ätiologie, Genetik und chirurgischen Therapie. *Klin Monatsbl Augenheilk* 1990; 197 : 118–22.
- [3] Esser J, Mühlendyck H. Mechanisch bedingte Augenbewegungsstörungen. In : Kaufmann H, editor. *Strabismus*. Stuttgart : Thieme; 2004. p. 419–41.
- [4] Herzau V. Myogene Motilitätsstörungen des Auges. In : Lund OE, Waubke TN, editors. *Neuroophthalmologie*. Bücherei des Augenarztes, vol. 131. 1993. p. 35–59.
- [5] Sturm V. Augenbeteiligung bei Möbius-Sequenz. *Ophthalmologie* 2010; 107 : 702–14.
- [6] Duane A. Congenital deficiency of abduction associated with impairment of adduction, retraction movements, contraction of the palpebral fissure and oblique movements of the eye. *Arch Ophthalmol* 1905; 34 : 133–59.
- [7] Stilling J. Untersuchung über die Entstehung der Kurzsichtigkeit. In : Bergmann JF, editor. *Wiesbaden*; 1887. 13 p.
- [8] DeRespinis PA, Caputo AR, Wagner RS, Guo S. Duane's retraction syndrome. *Surv Ophthalmol* 1993; 38 : 257–88.
- [9] Denis D, Cousin M, Toesca E, Girard N. MRI in Duane Syndrome. In : Proc. XI<sup>th</sup> ISA Meeting. Istanbul; 2010.
- [10] Yonghong J, Kanxing Z, Zhenchang W, Xiao W, Wei L, Jinghui W, et al. Importance of contiguous coronal imaging in evaluating abnormalities of motor nerves in patients with congenital cranial dysinnervation disorders. In : Proc. XI<sup>th</sup> ISA Meeting. Istanbul; 2010.
- [11] Huber A. Duane's retraction syndrome. Consideration on pathophysiology and etiology. In : Reinecke RD, editor. *Strabismus II*. Proc. IV<sup>th</sup> ISA Meeting. Orlando : Asilomar, Grune & Stratton; 1984. p. 345–61.
- [12] Wilcox LM, Gittinger JW, Breinin GM. Congenital adduction palsy and synergistic divergence. *Am J Ophthalmol* 1981; 91 : 1–7.
- [13] Mühlendyck H. A/V-Phänomen beim Retraktions-Syndrom (in press).
- [14] Khodadoust AA, von Noorden GK. Bilateral vertical retraction syndrome. A family study. *Arch Ophthalmol* 1967; 78 : 606–12.
- [15] Rowe FJ, Wong ML, Mac Ewen CJ. Duane's retraction syndrome - bilateral until proven otherwise. *Brit Orthop J* 1991; 48 : 36–8.
- [16] Bernasconi OR, Klainguti G, Passet C. Le syndrome de rétraction de Stilling-Duane : options chirurgicales. *Klin Monatsbl Augenheilk* 1995; 206 : 351–4.
- [17] Fricke J, Neugebauer A, Rüssmann W. Operative Korrektur des Retraktionssyndroms. *Klin Monatsbl Augenheilk* 2006; 223 : 42–7.
- [18] Kaufmann H. Augenmuskel-Operationen. In : Kaufmann H, editor. *Strabismus*. 3<sup>e</sup> éd. Stuttgart : Thieme; 2004. 594 p.
- [19] Von Noorden GK. Recession of both horizontal recti muscles in Duane's retraction syndrome with elevation and depression of the adducted eye. *Am J Ophthalmol* 1992; 114 : 311–3.
- [20] Kraft SP. Surgery for Duane syndrome. *Amer Orthop J* 1993; 43 : 18–26.
- [21] Möbius PJ. Über angeborene doppelseitige Abducens-Facialis-Lähmung. *Münch Med Wochenschr* 1888; 35 : 91–4.
- [22] Neugebauer A, Fricke J. Congenital cranial dysinnervation disorders : facts and perspectives to understand ocular motility disorders. In : Lorentz B, Brodsky MC, editors. *Pediatric ophthalmology, neuro-ophthalmology, genetics*. *Strabismus – New concepts in pathophysiology, diagnosis, and treatment*, Berlin : Heidelberg : Springer; 2010. p. 77–94.
- [23] Sturm V, Michels R, Menke MN, Landau K. Diagnose und Therapie okulomotorischer Defizite bei Patienten mit Möbius-Sequenz. *Ophthalmologie* 2010; 107 : 708–72.
- [24] Brown HW. Congenital structural muscular anomalies. In : Allen JH, editor. *Strabismus Ophthalmic Symposium*. St-Louis : Mosby; 1950. p. 205–36.
- [25] Jaensch PA. Paresen der schrägen Heber (Fall 2, Obl.-inferior-Pseudoparese). *Graefes Arch Clin Exp Ophthalmol* 1928; 121 : 113–25.
- [26] Mühlendyck H. Jaensch-Brown-Syndrom – Ursache und operatives Vorgehen. *Klin Monatsbl Augenheilk* 1996; 208 : 37–47.
- [27] Wilson M, Eustis HS, Parks M. Brown's syndrome. *Surv Ophthalmol* 1989; 34 : 153–72.
- [28] Fink WH. Surgery of the oblique muscles of the eye. St-Louis : Mosby; 1951.
- [29] Kaeser PF, Kress B, Rohde S, Kolling G. Absence of the fourth cranial nerve in congenital Brown syndrome. *Acta Ophthalmol* 2012; 23.
- [30] Roper Hall MJ. The superior oblique click syndrome, in orthoptics. In : Proc. II. Internat Orthop Congr. Excerpta Medica Foundation; 1972.
- [31] Gräf M, Kloss S, Kaufmann H. Operations Ergebnisse bei kongenitalem Brown-Syndrom. *Klin Monatsbl Augenheilk* 2005; 202 : 630–7.
- [32] Demer JL, Clark RA, Engle EC. Magnetic resonance imaging evidence for widespread orbital dysinnervation in congenital fibrosis of extraocular muscles due to mutations in KIF21A. *Invest Ophthalmol Vis Sci* 2005; 46 : 530–9.
- [33] Roggenkämper P. General fibrosis syndrome. In : Nemet P, Weiss JB, editors. *Acta strabologica*. Proc Internat Symp Strabismus and Amblyopia. Tel-Aviv. Paris : CERES; 1985. p. 241–5.
- [34] Roth A, Klainguti G. Abnormal extraocular muscle insertions and muscle fibrosis. A family report. In : Spiritus M, editor. *Trans XXV E.S.A Meeting* 1999, Lisse, NL : Aeolus Press; 2000. p. 214–9.

### Myopathies acquises

- [35] Von Basedow CA. Exophthalmos durch Hypertrophie des Cellgewebes in der Augenhöhle. *Wochenschr Ges Heilk* 1840; 6 : 197–220.



- [36] Graves RJ. Newly observed affection of the thyroid gland in females. *London Med Surg J* 1835; 7 : 516–20.
- [37] Esser J. Endokrine Orbitopathie. *Ophthalmologie* 1994; 91 : 3–19.
- [38] Warwar RE. New insights into pathogenesis and potential therapeutic options for Graves orbitopathy. *Curr Opin Ophthalmol* 1999; 10 : 358–61.
- [39] Iba-Zizen MT, Modigliani E, Legrand M. Orbitopathie dysthyroïdienne. In : Cabanis EA, Bourgeois H, Iba-Zizen MT, editors. *L'imagerie en ophtalmologie. Rapport Soc Fr Ophtalmol, Paris : Masson; 1996. p. 558–66.*
- [40] Coats DK, Paysse EA, Plager DA, Wallace DK. Early strabismus surgery for thyroid ophthalmopathy. *Ophthalmology* 1999; 106 : 324–9.
- [41] Lee JP, Lyons C, Vickers S. Botulinum toxin therapy in dysthyroid eye disease. In : Kaufmann H, editor. *Trans XVIII. ESA Meeting, Krakow : Universität Giessen; 1989. p. 205–10.*
- [42] Lawson JMM, Rosen PH, Mccarry B, Kousoulides L, Lightman S, Plowman N, et al. Changes in ocular motility following radiotherapy for dysthyroid eye diseases. In : Kaufmann H, editor. *Trans XIX. ESA Meeting 1991. Universität Giessen; p. 107–12.*
- [43] Nguyen VT, Park DJ, Levin L, Feldon SE. Correction of restricted extraocular muscle motility in surgical management of strabismus in Graves' ophthalmopathy. *Ophthalmology* 2002; 109 : 384–8.
- [44] Pitchon EM, Klainguti G. Le traitement chirurgical de la diplopie en cas de maladie de Basedow. *Klin Monatsbl Augenheilk* 2007; 224 : 331–3.
- [45] Simonsz HJ, Kommerell G. Increased muscle tension and reduced elasticity of affected muscles in recent-onset Graves' disease caused primarily by active muscle contraction. *Doc Ophthalmol* 1989; 72 : 215–24.
- [46] Kolling GH. Experiences with recessresect procedures on horizontal and vertical rectus muscles in the treatment of Graves' orbitopathy. In : Kaufmann H, editor. *Trans XIX. ESA Meeting, Crete : Universität Giessen; 1991. p. 113–7.*
- [47] Krzizok TH, Efinger K, Kaufmann H. Dosierbarkeit von Augenmuskeloperationen bei endokriner Orbitopathie. *Z Prakt Augenheilkd* 1993; 14 : 273–9.
- [48] Esser J, Schittkowski M, Eckstein A. Endokrine Orbitopathie : M.-rectus-inferior-Sehnenverlängerung bei grossen vertikalen Schielwinkel, die nicht durch einfache Muskelrücklagerung korrigiert werden können. *Klin Monatsbl Augenheilk* 2011; 228 : 880–6.
- [49] Traboulsi E, Nicholson B, De Alba M, Perry J. Strabismus surgery in thyroid eye disease : outcome of intraoperative relaxed muscle positioning repair technique. In : *Proc. XI<sup>th</sup> ISA Meeting. Istanbul; 2010.*
- [50] Kalpadakis P, Rudolph G, Mueller A, Boergen KP. Muscle surgery in patients with Graves' disease using topical anesthesia. *Ophthalmology* 2004; 111 : 1563–8.
- [51] Hudson HL, Feldon SE. Late overcorrection of hypotropia in Graves ophthalmopathy. *Ophthalmology* 1992; 99 : 356–60.
- [52] Sprunger DT, Helveston EM. Progressive overcorrection after inferior rectus recession. *J Pediatr Ophthalmol Strabismus* 1993; 30 : 145–8.
- [53] Buckley EG, Meekins BB. Fadenoperation for the management of complicated incomitant vertical strabismus. *Am J Ophthalmol* 1988; 105 : 304–12.
- [54] Stidham DB, Sandhi N, Plager D, Helveston E. Presumed isolated inflammation of the superior oblique muscle in idiopathic orbital myositis. *Ophthalmology* 1998; 105 : 2216–9.
- [55] White VA, Cline RA. Pathologic causes of superior oblique click syndrome. *Ophthalmology* 1999; 106 : 1292–5.
- [56] Metge P, Maurin JM. Topométrie oculo-orbitaire. In : Mondon H, Metge P, editors. *La myopie forte. Rapport Soc Fr Ophtalmol, Paris : Masson; 1994. p. 219–24.*
- [57] Hugonnier R, Magnard P. Les déséquilibres oculo-moteurs observés en cas de myopie forte. *Ann Ocul (Paris)* 1969; 202 : 713–24.
- [58] Pêchereau A. Troubles oculomoteurs mineurs de la myopie forte. In : Metge P, Mondon H, editors. *La myopie forte. Rapport Soc Fr Ophtalmol. Paris : Masson; 1994. p. 219–24.*
- [59] Herzau V, Ioannakis K. Zur Pathogenese der Eso- und Hypotropie bei hoher Myopie. *Klin Monatsbl Augenheilk* 1996; 208 : 33–6.
- [60] Krzizok TH, Schroeder BU. Measurement of recti eye muscle paths by magnetic resonance imaging in highly myopic and normal subjects. *Invest Ophthalmol Vis Sci* 1999; 40 : 2554–60.
- [61] Webb H, Lee J. Acquired distance esotropia associated with myopia. *Strabismus* 2004; 12 : 149–55.
- [62] Yokoyama T, Tabuchi H, Ataka S, Shiraki K, Miki T, Mochizuki K. The mechanism of development in progressive esotropia with high myopia. In : de Faber JT, editor. *Transactions of the XXVI<sup>th</sup> ESA meeting. Barcelona, 2000, Lisse (Netherland) : Swets & Zeitlinger; 2001. p. 218–21.*


#### Strabismes iatrogènes

- [63] Quéré MA. Les mutilations musculaires dans la chirurgie des strabismes (les facteurs visco-élastiques iatrogènes). *Bull Soc Belge Ophtalmol* 1982; 196 : 43–52.
- [64] Wright KW. The fast adherence syndrome and strabismus after retina surgery. *Ophthalmology* 1986; 93 : 411–5.
- [65] Klainguti G, Castella A, Chamero J, Gonvers M. Extraocular muscle complications in retinal detachment surgery. In : Kaufmann H, editor. *Trans XIX. ESA Meeting, Crete : Universität Giessen; 1991. p. 125–30.*
- [66] Smiddy WE, Loupe D, Michels RG, Enger C, Glaser BM, de Bustros S. Extraocular muscle imbalance after scleral buckling surgery. *Ophthalmology* 1989; 96 : 1485–90.
- [67] Eckardt C, Zwick A, de Decker W. Visus und Binokularsehen nach extremer Amotiochirurgie. *Fortsch Ophthalmol* 1990; 87 : 274–8.
- [68] Kushner BJ. Unexpected cycloptropia simulating disruption of fusion. *Arch Ophthalmol* 1992; 110 : 1415–8.
- [69] Lawin-Brüssel CA, Anhalt B, Markodimitrakis H. Motilitätsstörungen nach netzauchirurgischen Eingriffen. *Fortsch Ophthalmol* 1991; 88 : 182–5.
- [70] Boldea R, Klainguti G. Diplopie binoculaire après opération de la cataracte. *Klin Monatsbl Augenheilk* 2006; 223 : 382–5.
- [71] Hamilton SM, Elsas FJ, Dawson TL. A cluster of patients with inferior rectus restriction following local anesthesia for cataract surgery. *J Pediatr Ophthalmol Strabismus* 1993; 30 : 288–91.
- [72] Nayak H, Kersey JP, Oystreck DT, Cline RA, Lyons CJ. Diplopia following cataract surgery : a review of 150 patients. *Eye* 2008; 22 : 1057–64.
- [73] Schwarz EC, Gerdemann M, Hoffmann R, Hartmann C. Kataraktoperation mit Linsenimplantation. Strabismus und Diplopie als Komplikation. *Ophthalmologie* 1999; 96 : 635–9.
- [74] Muñoz M, Parrish II RK. Strabismus following implantation of Baerveldt drainage devices. *Arch Ophthalmol* 1993; 111 : 1096–9.

#### Traumatismes musculaires

- [75] Decker De W. Beitrag zur Chirurgie der Trochlea-Läsion. *Klin Monatsbl Augenheilk* 1972; 161 : 445–7.
- [76] Hedges TR. Trauma To The Ocular Motor System. In : Shingleton BJ, Hersh PS, Kenyon KR, editors. *Eye Trauma. St-Louis : Mosby Year Book; 1991. p. 380–91.*
- [77] Krarup J, de Decker W. Kompendium der direkten Augen muskelverletzungen. *Klin Monatsbl Augenheilk* 1982; 181 : 437–43.
- [78] Mailer CM. Avulsion of the inferior rectus. *Can J Ophthalmol* 1974; 9 : 262–6.

- [79] Ticho BH, Kaufmann LM, Mafee MF. The «pseudo-lost» muscle : limitations of clinical, surgical, and diagnostic imaging techniques in the indentifications of extraocular muscles after trauma. *J Pediatr Ophthalmol Strabismus* 1993; 30 : 392–5.
- [80] Rüssmann W. Trochlealäsionen bei Wind schutzscheibenverletzungen – Befunde und Behandlung. *Ber Zusammenkunft Dtsch Ophthalmol Ges* 1981; 78 : 821–6.
- [81] Aylward GW, Lawson J, Mccarry B, Lee JP, Fells P. The surgical treatment of traumatic Brown syndrome. *J Pediatr Ophthalmol Strabismus* 1992; 29 : 276–83.
- [82] Friedburg D. Trochleaverletzungen. *Klin Monatsbl Augenheilk* 1979; 175 : 270.
- [83] Hass HD. Zur Pseudoparèse des Musculus obliquus inferior (traumatisches' Sheath syndrom). *Klin Monatsbl Augenheilk* 1964; 144 : 118–22.
- [84] Legge RH, Hedges TR, Anderson M, Reese PD. Hypertropia following trochlear trauma. *J Pediatr Ophthalmol Strabismus* 1992; 29 : 163–6.
- [85] Alexandritis E, Kraus-Machiv E. Operatives Vorgehen zur Wiedergewinnung physiologischer Ausrichtung des Augenpaares nach Muskelausfällen. *Klin Monatsbl Augenheilk* 1983; 182 : 19–22.
- Troubles oculomoteurs consécutifs aux traumatismes orbitaires**
- [86] Rougier J, Tessier P, Hervouet F, Woillez M, Lek Ieffre M, Derome P. Chirurgie plastique orbito-palpébrale. Rapport Soc Fr Ophtalmol. Paris : Masson; 1977.
- [87] Adenis JP, Morax S. Pathologie orbito-palpébrale. Rapport Soc Fr Ohthalmol. Paris : Masson; 1998.
- [88] Magnocavallo M, Klainguti G. Traumatismes orbitaires type «blow-out» et diplopie : attitude conservatrice ou chirurgicale? *Klin Monatsbl Augenheilk* 1992; 200 : 478–80.
- [89] Miller MH, Jonathan DH, Bernstein J, Pickard B, Lee JP, Fells P. A retrospective analysis of the surgical treatment of pure orbital floor fractures. In : Kaufmann H, editor. *Trans XVIII. ESA Meeting*, Krakow : Universität Giessen; 1989. p. 257–61.
- [90] Roth A, Desmangles P, Rossillion B. Le traitement précoce des impotences musculaires secondaires aux fractures du plancher de l'orbite. *J Fr Ophtalmol* 1999; 22 : 645–50.
- [91] Joseph JM, Glavas IP. Orbital fractures : a review. *Clin Ophtalmol* 2011; 12 (5) : 95–100.
- [92] Weiss RA, Mccord CD, Ellsworth RM. Orbital Fractures. In : Shingleton BJ, Hersh PS, Kenyon KR, editors. *Eye Trauma*. ST-Louis : Mosby Year Book; 1991. p. 295–314.



# Nystagmus

## PLAN DU CHAPITRE

Bilan préopératoire	428
Nystagmus congénitaux à binocularité normale	429
Nystagmus congénitaux avec strabisme surajouté ou tropies nystagmiques	435
Nystagmus manifestes – latents	435
Nystagmus manifestes mixtes	436
Conclusion	437



### À retenir

L'objectif de la chirurgie des nystagmus a été parfaitement défini par von Noorden [1] et Spielmann [2]. Il est de :

- stabiliser les yeux, ou tout au moins de réduire l'instabilité oculaire;
- et/ou déplacer la zone de moindre mouvement (ou relative stabilité) vers la région centrale du regard, autour de la position primaire en vision de loin et de la position de lecture en vision de près;
- éliminer en même temps le torticolis, s'il y a lieu;
- redresser, le cas échéant, les axes visuels, dans un but fonctionnel et de surcroît esthétique.

La correction chirurgicale est une étape essentielle, mais une étape seulement, du traitement du nystagmus congénital (ou syndrome du nystagmus précoce<sup>1</sup>). Celui-ci débute *toujours* par le port de la correction optique totale de l'amétropie. L'étape suivante consiste à :

- s'assurer, en l'absence de strabisme surajouté, que le sujet continue d'utiliser sa vision binoculaire normale, malgré le nystagmus (et souvent une différence apparente d'acuité visuelle entre les deux yeux en raison d'une différence d'intensité du nystagmus en vision monoculaire);
- dans tous les cas, dépister et traiter, si nécessaire, une amblyopie anisométrique et/ou strabique.

Le nystagmus, et le torticolis en particulier, peut gêner les étapes du traitement préopératoire; il convient alors de passer à l'étape chirurgicale sans plus attendre (cf. chapitre 3; pour la physiopathologie des nystagmus, se reporter aux références [3], [4], [5] et [6]).

## Bilan préopératoire

### Examen clinique

Comme pour tout trouble oculomoteur, l'examen clinique est l'étape primordiale du bilan préopératoire, suivant le plan exposé au chapitre 5 (figure 21.1); il doit, de façon générale, être répété : une longue période d'observation est souvent nécessaire, avant qu'une stratégie opératoire puisse être arrêtée. On s'attache en particulier à :

- pratiquer une *mesure objective de la réfraction* sous cycloplégie et ordonner le port de la *correction optique totale*;
- observer le *comportement spontané* du sujet en vision corrigée de loin et de près;

1 Selon la nouvelle terminologie anglo-américaine : *infantile nystagmus syndrome*.

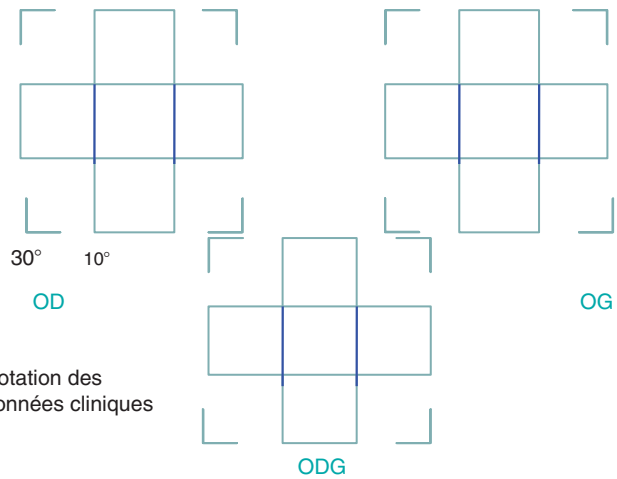


Fig. 21.1

Schéma de notation des données cliniques.

Source : G. Klainguti.

- observer le *mouvement nystagmique*, les variations de la direction, l'amplitude et la fréquence du battement, selon la direction du regard et dans le temps, en vision monoculaire et binoculaire;
- rechercher les *mécanismes de compensation*, c'est-à-dire un *torticolis*, ses variations selon l'œil fixateur, en vision monoculaire et binoculaire, de loin et de près, et selon l'intensité de l'effort visuel [2, 7-9], et/ou d'une atténuation du nystagmus en convergence (le torticolis de compensation ne doit pas être confondu avec le blocage mécanique en version extrême);
- *mesurer l'acuité visuelle avec la correction optique totale*, en vision monoculaire droite et gauche et en vision binoculaire en position de torticolis de loin et en position de lecture de près, en position primaire et à l'opposé du torticolis;
- étudier la *binocularité*, c'est-à-dire la vision simultanée aux verres striés de Bagolini et la vision stéréoscopique aux tests à point aléatoires.

On prendra, bien entendu, soin d'éliminer le diagnostic de nystagmus neurologique acquis, dû à une lésion évolutive ou fixée du système vestibulaire et/ou cérébelleux ou des voies optiques secondaires.

### Examen oculographique

L'examen électro-oculographique cinétique ou photo-oculographique est d'un apport indiscuté dans les nystagmus, pour autant que l'on dispose de l'équipement approprié et que l'âge du sujet permette de réaliser un enregistrement interprétable. Grâce à la trace écrite, il est objectif et précis, mais aussi complète ce qui a été constaté, parfois



avec difficulté, à l'examen clinique, c'est-à-dire les caractères du mouvement nystagmique, le sens et la vitesse de sa phase lente et de sa phase rapide, ses variations selon l'œil fixateur, en vision monoculaire et binoculaire et selon la direction du regard [7, 10–12]. Il confirme l'existence ou l'absence de mécanismes de compensation se traduisant par une ou plusieurs zones de moindre mouvement ou d'arrêt, et permet de localiser celles-ci dans le champ du regard.

## Test prismatique préopératoire

Toutes les fois qu'il est possible de mettre une zone de moindre mouvement excentrée en évidence et d'envisager une intervention pour transférer celle-ci en position primaire et/ou pour l'élargir, il convient de confirmer l'apport présumé de l'intervention projetée par un test *prismatique préopératoire*. En plus de la correction exacte de l'amétropie, on fait ainsi porter :

- des prismes dont la base est placée des deux côtés *dans la direction du torticolis*, en cas de torticolis simple<sup>2</sup>; ces prismes sont en principe de puissance égale; ils peuvent être de puissance différente en cas de déséquilibre oculomoteur normosensoriel surajouté;
- des prismes *à base temporale*, lorsque le nystagmus s'atténue en convergence, qu'il y ait ou non un torticolis double; selon la position optimale du regard, la puissance de ces prismes est répartie de façon égale ou asymétrique entre les deux yeux.

Les prismes peuvent être portés 1 à 2 mois avant l'intervention, davantage s'ils sont bien tolérés. Le bien-fondé de la stratégie opératoire envisagée est confirmé si le sujet diminue ou renonce à son torticolis et/ou si le nystagmus est atténué; le pronostic opératoire est alors en principe bon.

## Nystagmus congénitaux à binocularité normale

### Stratégies opératoires

La chirurgie des nystagmus congénitaux fait appel à *trois principes stratégiques* distincts selon l'existence ou non de mécanismes de compensation; ils ont, chacun, leurs indications spécifiques :

- le *déplacement conjugué des yeux*, pour éliminer le torticolis, en déplaçant la zone de moindre mouvement ou zone neutre vers la position primaire;

<sup>2</sup> En l'appliquant au torticolis et au nystagmus, le terme d'unidirectionnel ou bidirectionnel prête à confusion; c'est pourquoi nous préférons introduire ici le terme de *simple* ou *double*, par analogie au terme de torticolis *double* utilisé par Spielmann [2].

- la *mise en exophorie*, c'est-à-dire de déplacement non conjugué des yeux, pour élargir la zone de moindre mouvement;
- l'*immobilisation des yeux* par freinage musculaire, pour atténuer le nystagmus.

Le choix de l'une ou l'autre de ces stratégies dépend donc du type de nystagmus à opérer; elles peuvent également être combinées, pour additionner leurs effets lorsque plusieurs mécanismes de compensation coexistent. Elles restent valables en cas de strabisme surajouté; mais il faut alors, et dans la mesure du possible, y associer la correction du déséquilibre oculomoteur.

## Âge opératoire

L'*âge de l'intervention* pour nystagmus dépend essentiellement du tableau clinique :

- s'il existe un torticolis et qu'il est très marqué, à plus forte raison s'il gêne la correction d'une amétropie majeure [2], l'intervention doit être précoce; elle peut se faire avant l'âge de 2 ans [13]; si au contraire, le torticolis est modéré, il est préférable de différer l'intervention jusqu'à un âge plus avancé, de 3 ou 4 ans ou davantage;
- pour la mise en exophorie, il est raisonnable d'attendre que l'enfant ait atteint l'âge de 6 ans au moins, c'est-à-dire un âge où la vision binoculaire normale est suffisamment enracinée [14];
- les opérations de freinage musculaire s'effectuent surtout après l'âge de 8 à 10 ans, c'est-à-dire à un âge où il n'est plus possible de compter sur une atténuation spontanée du nystagmus.

La correction d'un torticolis doit être envisagée dès qu'il atteint 10°, c'est-à-dire dès qu'il entraîne une gêne pour le sujet. Lorsque le nystagmus n'a pas été opéré dans l'enfance, il reste toujours possible de l'opérer plus tard, durant l'adolescence ou à l'âge adulte, pour améliorer les conditions visuelles, mais aussi la statique vertébrale.

## Nystagmus avec torticolis simple : le déplacement conjugué des yeux



### Conduite à tenir

Lorsque le torticolis est *simple*, horizontal, vertical ou oblique et/ou torsionnel, en rapport avec une zone de moindre mouvement excentrée, l'opération consiste à effectuer un *déplacement conjugué des yeux en direction du torticolis*, c'est-à-dire à l'opposé de la zone de moindre mouvement.

## Corriger un torticolis horizontal

Pour ce faire, deux procédés différents, aujourd'hui classiques, ont été proposés la même année, en 1953, pour corriger les torticolis horizontaux : l'opération d'Anderson et celle de Kestenbaum.

L'opération d'Anderson consiste à affaiblir par de grands reculs les muscles synergiques du mouvement en direction de la zone de moindre mouvement [15] (tableau 21.1).

Les reculs des droits horizontaux concernés doivent être importants, de 6 mm au moins; ils peuvent dépasser 10 mm en cas de torticolis important; ces reculs « non seulement déplacent le globe, mais ont un effet freinateur bénéfique » [2]. Goto a proposé, en 1954 [12], de renforcer les muscles synergiques du mouvement de rappel, mais n'a guère été suivi.

L'opération de Kestenbaum associe un affaiblissement des muscles synergiques du mouvement en direction de la zone de moindre mouvement et un renforcement, par plissement ou résection, de leurs antagonistes [16] (tableau 21.2).

Les dosages proposés pour l'opération de Kestenbaum sur les droits horizontaux varient selon les auteurs :

- le dosage doit être égal de 5, 6 ou 7 mm sur les quatre muscles selon l'importance du torticolis pour Kestenbaum [16];
- il doit être échelonné pour la plupart des auteurs : la règle des 5, 6, 7, 8 mm de Parks, la plus connue (5 mm de recul du droit médial, 6 mm de résection du droit médial opposé, 7 mm de recul du droit latéral et 8 mm de résection du droit latéral opposé [17]), veut tenir compte de l'efficacité différente du recul et du renforcement musculaire effectué sur le droit latéral et sur le droit médial; elle convient pour un torticolis ne dépassant pas 30° [1]; il est à noter que dans tous les cas la somme des dosages effectués sur chaque œil est identique, répartie différemment entre le droit latéral et le droit médial;
- lorsque le torticolis dépasse 30° certains auteurs ont proposé de majorer les dosages indiqués par Parks de 30, 40 ou 60 % selon l'importance du torticolis, en espérant éviter ainsi d'avoir à réintervenir pour un résultat insuffisant; von Noorden augmente le dosage de 1 ou 2 mm pour chaque muscle [1].

**Tableau 21.1. Opération d'Anderson : muscles à reculer selon l'excentration de la zone de moindre mouvement.**

Zone de moindre mouvement excentrée	Œil droit		Œil gauche	
	Droit latéral	Droit médial	Droit médial	Droit latéral
À droite (regard → droite, tête tournée à gauche)	Recul	---	Recul	---
À gauche (regard → gauche, tête tournée à droite)	---	Recul	---	Recul
	Droit supérieur	Droit inférieur	Droit supérieur	Droit inférieur
En haut (menton abaissé)	Recul	---	Recul	---
En bas (menton relevé)	---	Recul	---	Recul

--- : muscle non opéré.

**Tableau 21.2. Opération de Kestenbaum : muscles à reculer et à renforcer selon l'excentration de la zone de moindre mouvement.**

Zone de moindre mouvement excentrée	Œil droit		Œil gauche	
	Droit latéral	Droit médial	Droit médial	Droit latéral
À droite (regard → droite, tête tournée à gauche)	Recul	Plissement	Recul	Plissement
À gauche (regard → gauche, tête tournée à droite)	Plissement	Recul	Plissement	Recul
	Droit supérieur	Droit inférieur	Droit supérieur	Droit inférieur
Le haut (menton abaissé)	Recul	Plissement	Recul	Plissement
Le bas (menton relevé)	Plissement	Recul	Plissement	Recul



## Conduite à tenir

Le dosage de ces opérations doit être proportionné à «la déviation nystagmique [mesurée] en stimulant les mécanismes de compensation par un effort visuel intense», lors de la mesure de l'acuité visuelle de loin ou de la lecture [2], c'est-à-dire qu'il doit être proportionné au torticolis à éliminer. Il est calculé en fonction de l'angle de torticolis, globalement pour le droit latéral et le droit médial (efficacité de 1,5°/mm) de chaque œil, comme pour une opération combinée unilatérale usuelle (cf. p. 122); il est ensuite réparti entre les deux muscles et ajusté en fonction des données peropératoires (cf. p. 142).

Pour un torticolis de plus de 30°, il est possible d'ajouter une myopexie postérieure aux reculs, plutôt que d'augmenter ceux-ci en proportion; placée à la distance de 13 à 14 mm de l'insertion sclérale primitive du droit médial et de 15 à 16 mm de celle du droit latéral (cf. chapitre 10), la myopexie accroît l'efficacité des reculs de 50 %.

Du fait de la diminution de la force active et de la tension passive des muscles reculés et de l'augmentation de la tension passive des muscles renforcés, le même influx innervationnel, inchangé après l'intervention, amène les yeux à proximité de la position primaire et non plus en position excentrée.

Les opérations de Kestenbaum fortement dosées et davantage encore l'opération d'Anderson peuvent conduire à la longue à une parésie du regard vers le côté des reculs, plus gênante qu'un petit torticolis résiduel (A. Pêchereau).

## Corriger un torticolis vertical

Les opérations d'Anderson et de Kestenbaum s'appliquent de la même manière aux torticolis verticaux lorsque la zone de moindre mouvement est excentrée vers le haut ou vers le bas et entraîne un torticolis vertical [18].

- L'opération verticale d'Anderson de recul de 4 à 5 mm des deux droits supérieurs (pour un torticolis tête fléchie) ou inférieurs (pour un torticolis tête relevée) peut suffire pour compenser un torticolis inférieur à 25° [2] (cf. [tableau 21.1](#)).
- Pour un torticolis égal ou supérieur à 25°, l'opération verticale de Kestenbaum est préférable, afin de ne pas perturber la statique palpébrale; son dosage se calcule comme précédemment à partir de l'angle de torticolis; il est réparti de façon égale entre le droit supérieur et le droit inférieur (cf. [tableau 21.2](#)). Une myopexie postérieure peut être associée aux reculs lorsque le torticolis dépasse 30°. Une mise en exophorie peut être envisagée dans un deuxième temps.

## Corriger un torticolis oblique

Les mêmes procédés opératoires s'appliquent au torticolis oblique, résultant de l'addition d'un torticolis horizontal et d'un torticolis vertical; typiquement la correction prismatique de l'une des composantes fait disparaître l'inclinaison de la tête sur l'épaule, tout en laissant persister l'autre composante, ce qui différencie cette forme du torticolis torsionnel. Selon l'importance du torticolis, il est possible de recourir à l'un ou l'autre procédé opératoire :

- recul combiné des muscles horizontaux et verticaux – avec conservation du plan vasculaire pour ces derniers – synergiques du mouvement en direction de la zone de moindre mouvement, selon le procédé d'Anderson; les dosages sont fonction de l'importance respective des deux composantes;
- opération de Kestenbaum pour la composante la plus importante d'abord et, dans un deuxième temps, si nécessaire, opération selon l'un ou l'autre procédé pour l'autre composante.

## Corriger un torticolis torsionnel

L'opération de Kestenbaum s'applique également au torticolis torsionnel, lorsque le nystagmus est atténué par une cycloverision conjuguée que le sujet compense par une inclinaison de la tête en sens opposé : ainsi pour une cycloverision des yeux vers la droite – œil droit en excycloverision et œil gauche en incycloverision –, il incline la tête sur l'épaule gauche et inversement, pour une cycloverision des yeux vers la gauche.

Il faut toutefois tenir compte de ce que l'inclinaison de la tête vers l'une ou l'autre épaule accompagne normalement la rotation horizontale de la tête en raison de l'obliquité des plateaux articulaires des deux premières vertèbres cervicales; c'est pourquoi une opération de Kestenbaum purement horizontale corrige cette part torsionnelle du torticolis.

Pour un torticolis torsionnel pur, le déplacement à effectuer est une cyclotorsion conjuguée inverse de la cycloverision des yeux, c'est-à-dire en direction du torticolis : une cyclotorsion droite pour un torticolis tête inclinée sur l'épaule droite, une cyclotorsion gauche pour un torticolis tête inclinée sur l'épaule gauche. Cette cyclotorsion peut être obtenue par plusieurs procédés, tous dérivés de celui de Kestenbaum :

- l'opération de Kestenbaum rotatoire selon Conrad et de Decker [19, 20] porte sur la moitié antérieure, rotatrice, des quatre muscles obliques; celles-là sont respectivement à reculer ou à avancer selon les indications données dans le [tableau 21.3](#). Toutefois pour éviter de créer, ce faisant, un

**Tableau 21.3. Opération de Kestenbaum rotatoire selon Conrad et de Decker.**

Muscle	Œil en incyclorotation		Œil en excyclorotation	
	Partie antérieure	Partie postérieure	Partie antérieure	Partie postérieure
Oblique supérieur	Recul de 10 à 12 mm	Rétroposition de 4 mm	Avancement de 10 à 12 mm	Antéroposition de 4 mm
Oblique inférieur	Avancement de 10 à 12 mm	Antéroposition de 4 mm	Recul + rétroposition de 6 mm	---*

\* La partie postérieure de l'oblique inférieur est trop postérieure pour une rétroposition supplémentaire, c'est pourquoi celle-ci est reportée sur la partie antérieure.

déséquilibre vertical, les auteurs ajoutent à l'avancement de la moitié antérieure, une antéroposition de la moitié postérieure, afin de diminuer l'action verticale; ils ajoutent au recul de la moitié antérieure, une rétroposition de la moitié postérieure pour l'oblique supérieur, de la moitié antérieure pour l'oblique inférieur, afin d'augmenter l'action verticale. Selon les auteurs, cette opération a un effet cyclorotateur moyen de 10 à 15° en position primaire, suffisant pour éliminer totalement (50 % des cas) ou réduire suffisamment (25 % des cas) le torticolis;

- le *recul des couples cyclorotateurs* synergiques du mouvement en direction de la zone de moindre mouvement selon Spielmann [2] associe un recul de l'oblique supérieur et du droit supérieur pour provoquer une excyclotorsion de l'œil tenu en incycloversion, et un recul de l'oblique inférieur et du droit inférieur pour provoquer une incyclotorsion de l'œil tenu en excycloversion. Les effets de même sens sur la torsion s'additionnent; ceux de sens opposé sur la verticalité se compensent;

- le *décalage vertical des droits horizontaux* selon de Decker [20] ou *horizontal des droits verticaux* selon von Noorden et al. [7] se fait dans la direction opposée à la cyclotorsion recherchée, soit sur les quatre droits horizontaux, soit sur les quatre droits verticaux : *ainsi pour obtenir une excyclotorsion le droit supérieur doit être transposé nasalement – d'une largeur d'insertion dans le prolongement de l'insertion primitive – et le droit inférieur temporairement, et inversement pour obtenir une incyclotorsion.*

## Nystagmus avec atténuation en convergence : la mise en exophorie artificielle



### À retenir

La mise en divergence artificielle, qui est en fait une mise en exophorie, est bénéfique et possible chaque fois que :

- l'acuité visuelle est meilleure en vision de près que de loin;

- le torticolis diminue en vision de près, lorsque l'effort de vergence compensateur prend le relais de l'effort de maintien du torticolis, ou que le torticolis augmente en vision de près, lorsque les deux efforts de compensation s'additionnent

- le port de prismes à base temporale réduit ou fait disparaître le torticolis quel qu'il soit.

Ainsi que Metzger l'avait montré dès 1950 en faisant porter des prismes à base temporale [21], la mise en exophorie artificielle oblige le sujet à utiliser pour toutes les distances le surcroît de vergence qu'il n'utilisait auparavant que pour la vision de près. L'effet stabilisant de l'effort de vergence est non seulement étendu à la vision de loin, mais s'exerce, contrairement au centrage de la position de moindre mouvement, dans toutes les directions du regard; autrement dit, il est *permanent*.

Partant de là, Cüppers a proposé en 1971 [22] de créer une divergence chirurgicale par le moyen d'une opération combinée unilatérale de recul du droit médial et de plissement du droit latéral; plusieurs auteurs ont repris ce principe stratégique à leur compte, notamment Mühlendyck [9, 23], Kaufmann [24], Spielmann [2] et Gräf [25].

La mise en exophorie peut être effectuée seule ou combinée aux autres procédés, dès le premier temps ou lors d'un second temps opératoire, pour autant que :

- la vision binoculaire soit normale et solidement enracinée, qu'elle soit, par conséquent, en mesure de compenser l'exophorie créée;
- son efficacité sur la stabilité oculaire et l'acuité visuelle ainsi que sa tolérance aient été vérifiées par un essai prismatique préalable; il faut s'assurer au cours de celui-ci, en contrôlant l'acuité visuelle en vision de loin, que la stabilisation en vision de loin est due à la vergence fusionnelle et non à un surcroît de vergence accommodative.



La puissance prismatique nécessaire pour obtenir l'effet recherché peut être très variable; elle atteint souvent des valeurs de 30 à 40 dioptries, parfois même de 60 à 80 dioptries ou plus.

La mise en divergence artificielle par voie chirurgicale peut s'obtenir de deux manières :

- recul, symétrique ou asymétrique selon le cas, des deux droits médiaux;
- opération combinée unilatérale.

Pour Mühlendyck [14, 23], cette dernière est préférable, car elle laisse la possibilité d'effectuer par la suite la même intervention sur l'œil adelphe, si le résultat obtenu s'avère insuffisant. Il n'est pas exceptionnel, en effet, que le nystagmus récidive au bout d'un certain temps, et que, malgré l'opération déjà effectuée, une mise en divergence supplémentaire devienne nécessaire – et, puisse en même temps être tolérée – pour assurer la stabilité oculaire.

Le dosage opératoire se calcule à partir de la puissance prismatique maximale que le sujet est en état de tolérer sans qu'apparaisse de diplopie, en gardant toutefois une petite marge de sécurité.

## Nystagmus avec les deux mécanismes de compensation : la combinaison des deux procédés opératoires

Dans un grand nombre de cas de nystagmus cependant, *torticolis et atténuation en vision de près sont associés*; le tableau clinique est particulièrement évocateur lorsque le torticolis, présent en vision de loin, s'atténue fortement, voire disparaît en vision de près et que, sous l'effet des prismes à base temporale, répartis de façon symétrique, le torticolis disparaît et le nystagmus s'atténue également en vision de loin.

Chaque fois que les deux mécanismes de compensation sont associés, l'intervention doit combiner la mise en divergence artificielle et le déplacement conjugué des yeux [25]; selon le cas, on donne la priorité à :

- la mise en divergence en effectuant une opération combinée unilatérale, *toujours sur l'œil dont la zone de moindre mouvement est en adduction*; ainsi par exemple, en cas de *torticolis tête tournée à droite, yeux en version gauche, il faut reculer le droit médial et plisser le droit latéral de l'œil droit*; effectuée sur cet œil, l'intervention contribue en même temps à corriger le torticolis; si en revanche on opère l'autre œil, le torticolis se trouve accentué;

- la correction du torticolis en ajoutant à l'opération ci-dessus un recul du droit latéral de l'œil adelphe, c'est-à-dire en pratiquant une opération de Kestenbaum asymétrique ou incomplète, comme Roggenkämper l'a proposé [26]; cette intervention crée en même temps, mais à un moindre degré, une mise en divergence.

## Ésotropies par blocage de nystagmus : myopexie postérieure et recul des droits médiaux

La recherche de la stabilité oculaire par la mise en jeu d'un surcroît de vergence peut être spontanée; c'est le cas dans les *ésotropies par blocage de nystagmus*, décrites par Adelstein et Cüppers en 1966 [27]. Ce syndrome, longtemps mal cerné, existe effectivement, mais il est rare [28]; il appartient au cadre nosologique des nystagmus congénitaux. Son traitement consiste en un recul et une myopexie postérieure des deux droits médiaux.

## Nystagmus avec torticolis double

S'il existe une compensation en convergence, l'option première est la mise en exophorie artificielle. Si le torticolis double est asymétrique, on peut en même temps corriger celui qui est le plus habituellement utilisé par le patient. En l'absence de compensation en convergence, la correction du torticolis prédominant reste la seule possibilité chirurgicale.

## Nystagmus sans mécanisme de compensation

S'il n'existe aucun mécanisme de compensation, il ne reste d'autre recours chirurgical que d'essayer d'immobiliser les muscles (les plus) impliqués dans l'instabilité oculaire, les quatre droits horizontaux le plus souvent, ou parfois les quatre droits verticaux. Bietti et Bagolini ont proposé, dès 1960<sup>3</sup> [29], de reculer l'insertion des quatre droits horizontaux *en arrière de l'équateur*. Ce procédé a été repris par plusieurs auteurs à partir des années 1980 [2, 30, 31].

L'effet de ces reculs rétro-équatoriaux, de 10 à 12 mm en arrière de l'insertion sclérale primitive pour la plupart des

3 Ce principe stratégique est en réalité plus ancien ainsi que le rappelle von Noorden [1] : en 1906, déjà, Colburn avait proposé d'immobiliser les globes oculaires en fixant les droits latéraux au périoste orbitaire.

auteurs, de 6 à 7 mm pour Helveston *et al.*, s'avère cependant, dans l'ensemble, décevant. Certes, il n'apparaît ni limitation gênante de la motilité, ni exophtalmie, malgré l'importance des reculs [31]. Avec des dosages égaux pour les quatre muscles, il arrive qu'une divergence consécutive apparaisse à moyen terme; il suffit d'un réavancement d'un ou des deux droits médiaux pour la corriger; pour prévenir cet écueil, von Noorden recommande de reculer les droits médiaux de 2 mm de moins que les droits latéraux [1].

L'apparence esthétique des sujets est améliorée de façon appréciable [2]. En revanche, l'effet stabilisant, s'il se vérifie, ne peut être bénéfique au-delà des limites inhérentes au nystagmus résiduel et aux capacités sensorielles rétinienne, c'est-à-dire modeste : pour les patients opérés, l'acuité visuelle n'est guère ou pas améliorée, mais le temps de reconnaissance des objets paraît raccourci [1].

Selon Mühlendyck, le procédé des grands reculs ne devient réellement efficace que si les muscles sont reculés à la distance des points de myopexie postérieure, c'est-à-dire à 13 ou 14 mm en arrière de l'insertion primitive du droit médial et à 15 ou 16 mm de celle du droit latéral; le plein effet n'est atteint qu'au bout de 1 ou 2 ans [14, 23].



### Complément

Dell'Osso *et al.* ont proposé de pratiquer une ténotomie – réinsertion *in situ* des quatre muscles droits horizontaux dans l'idée d'interrompre la voie proprioceptive partant des tendons de ces muscles; les résultats montrent que ce procédé est sans effets [13, 32, 33]. De même, les injections rétrobulbaires de toxine botulique n'ont pas eu l'effet stabilisant attendu (cf. chapitre 13) [34].

## Suites opératoires

Pour la majorité des auteurs, les interventions de déplacement conjugué des yeux ont fait la preuve de leur efficacité [2, 7, 8, 20, 35–39] : le torticolis est corrigé ou tout au moins réduit à moins de 5° (figure 21.2); l'acuité visuelle est souvent améliorée dans la nouvelle zone de moindre mouvement.

Il arrive cependant que le torticolis soit insuffisamment corrigé ou qu'il récidive; l'acuité visuelle peut toutefois être ou rester améliorée<sup>4</sup>. Si une reprise opératoire s'avère nécessaire, et si le résultat est très insuffisant, elle consiste

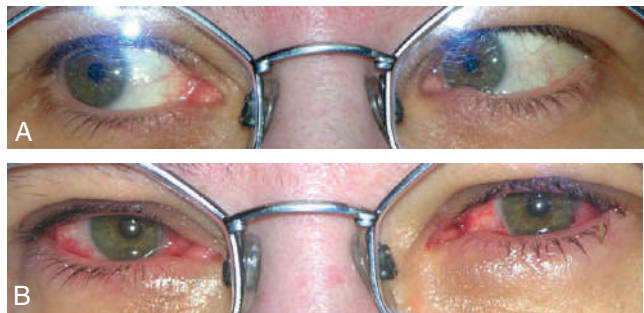


Fig. 21.2

Patiente âgée de 45 ans présentant un nystagmus congénital avec position de moindre mouvement en version droite de 35–40°. A. État préopératoire. B. Opération de Kestenbaum (recul + plissement globalement de 15 mm à droite et de 18 mm à gauche), état au soir de l'opération.

à répéter la première intervention par un plissement ou une résection supplémentaire des muscles déjà renforcés et un recul supplémentaire ou une myopexie postérieure des muscles reculés précédemment [23]; si un résultat est modérément insuffisant, il suffit d'intervenir sur les muscles déjà reculés, en ajoutant une opération d'Anderson, autrement dit un recul supplémentaire<sup>5</sup>, ou une myopexie postérieure. Il peut aussi être indiqué de changer de stratégie opératoire et d'effectuer une mise en divergence artificielle.

Si au contraire, le résultat obtenu dépasse l'effet recherché, le torticolis s'inverse; il convient d'abord d'attendre; ce n'est que si le torticolis persiste qu'il faut envisager de reculer les muscles plissés ou réséqués précédemment.

Contrairement à ce que l'on pourrait craindre, la mise en exophorie n'entraîne pas de divergence consécutive, ni de troubles asthénopiques, même lorsque le dosage opératoire a été important ou que l'opération a été répétée, pour autant que l'on soit resté en deçà de la limite de tolérance du sujet. Une divergence consécutive peut toutefois survenir malgré cela chez les enfants opérés avant l'âge de 5 ou 6 ans [23]; un traitement prismatique et, au besoin, une reprise opératoire à brève échéance sont alors nécessaires.

La rupture de la vision binoculaire est la complication fonctionnelle majeure de cette chirurgie : non seulement elle fait perdre le bénéfice attendu de l'opération, mais elle entraîne une diplopie persistante à laquelle peut s'ajouter une oscilopsie. Elle nécessite la mise en place immédiate d'une compensation prismatique et une reprise opératoire à brève échéance.

<sup>4</sup> H. Kaufmann, communication orale.

<sup>5</sup> J.P. Paliaga, communication orale.

## Nystagmus congénitaux avec strabisme surajouté ou tropies nystagmiques



### À retenir

Le traitement du nystagmus congénital avec strabisme surajouté est d'abord celui du nystagmus; ce premier temps opératoire, qu'il soit de déplacement ou de mise en exophorie, s'effectue nécessairement sur l'œil fixateur, c'est-à-dire dominant.

Tout l'effort visuel du sujet est porté par l'œil fixateur; c'est toujours lui, par conséquent, qui génère la recherche d'une zone de moindre mouvement; et c'est lui qu'il faut opérer pour atténuer la gêne due au nystagmus et améliorer les conditions visuelles du sujet. On centre la zone de moindre mouvement selon le procédé de Kestenbaum appliqué à l'œil fixateur en cas de torticolis; il en est de même si celui-ci n'apparaît qu'en vision de près, l'œil fixateur étant en adduction.

L'encadré 21.1 illustre le cas typique d'un garçon atteint d'un nystagmus congénital avec ésoptropie surajoutée.

Le parallélisme des axes visuels est obtenu en alignant, dans un second temps opératoire, l'œil non fixateur; pour cela le dosage opératoire est calculé en fonction du strabisme résultant, égal à la somme algébrique du strabisme préexistant et du changement introduit par l'opération sur l'œil fixateur [1]; le tableau 21.4 indique la stratégie selon le strabisme surajouté, convergent ou divergent, et le sens du torticolis horizontal.

### ENCADRÉ 21.1 Nystagmus congénital avec ésoptropie surajoutée

Enfant âgé de 9 ans, puis de 10 ans atteint d'un nystagmus congénital avec strabisme surajouté : opération de Kestenbaum unilatérale droite, renforcée une année plus tard (figure 21.3). L'enfant, âgé de 9 ans, fixait de l'œil droit en position de torticolis tête tournée vers la droite; l'œil gauche était en convergence de 12 à 15 Δ; une opération combinée unilatérale droite a été effectuée (recul du droit médial et plissement du droit latéral (figure 21.3A). Un an plus tard, à l'âge de 10 ans, le torticolis, bien que moindre, n'avait pas disparu; en vision de près, il comportait une composante

rotatoire, tête inclinée vers l'épaule gauche (figure 21.3B). Le torticolis était simple (C1–3); il disparaissait lorsque l'on plaçait un prisme de 15 Δ, base temporale, devant l'œil droit fixateur (C4) et, lorsqu'en vision de près, on sollicitait fortement la vergence accommodative (C5); en même temps le nystagmus s'atténuait (figure 21.3C). La même opération a été reprise et renforcée (dosage total des deux opérations de 20 mm); au 8<sup>e</sup> jour postopératoire le résultat était bon de loin et satisfaisant de près. L'opération « combinée unilatérale » répétée a eu en fait une double action : celle de corriger le torticolis par une demi-opération de Kestenbaum et celle de corriger l'ésoptropie en mettant les yeux en exophorie artificielle (figure 21.3D).

En l'absence de mécanismes de compensation, l'intervention consiste à immobiliser le nystagmus sur l'œil fixateur et à corriger, comme précédemment, le strabisme sur l'œil non fixateur.

La situation oculomotrice peut être plus complexe encore que ce qui a été envisagé ici; seule une grande expérience permet alors de démêler l'écheveau et d'arriver à la stratégie opératoire la plus adéquate.

## Nystagmus manifestes – latents

Le traitement chirurgical du nystagmus manifeste–latent est avant tout celui du strabisme précoce; nous avons montré au chapitre 18 que la stratégie la plus appropriée consiste à pratiquer une myopexie postérieure et un recul des droits médiaux (cf. p. 323).

En (r)amenant les axes visuels en microtropie ou en orthoposition, le traitement permet de rééquilibrer les influx bi-oculaires et d'obtenir ainsi une compensation sensorielle du nystagmus, de rendre celui-ci latent, voire de le supprimer [40]; en freinant l'adduction des droits médiaux, il réduit ou élimine le torticolis.

Les incomitances alphabétiques, verticales et/ou obliques sont tout autant à corriger au cours de ce même temps opératoire; elles le sont de façon plus impérative encore, si elles ajoutent une composante verticale ou torsionnelle au torticolis; elles peuvent justifier et nécessiter un temps opératoire ultérieur.

L'âge auquel opérer a été discuté à propos du strabisme précoce (cf. chapitre 18); ce qui en a été dit vaut aussi pour le nystagmus manifeste – latent. Toutefois si ce nystagmus est essentiellement manifeste, l'intervention doit être plus





**Fig.21.3**

Nystagmus congénital avec strabisme surajouté (voir texte).

précoce (*cf. supra*), car « en transformant un nystagmus manifeste – latent [en nystagmus latent] durant la période sensible, [on] permet le développement de l'acuité visuelle à partir d'une fixation sans nystagmus [c'est-à-dire stable]. Même si des récidives (...) se produisent, ce qui est acquis au niveau de l'acuité reste acquis » [2].

### Nystagmus manifestes mixtes

Les nystagmus manifestes mixtes « correspondent à l'association d'un nystagmus manifeste congénital, le plus souvent pendulaire et d'origine sensorielle, et d'un nystagmus [manifeste – latent] latent lié à un strabisme précoce associé » [2].



**Tableau 21.4. Stratégie opératoire en deux temps pour les nystagmus avec strabisme surajouté.**

Zone de moindre mouvement de l'œil fixateur	Ésotropie	Exotropie
En adduction	<i>1<sup>er</sup> temps, œil fixateur :</i> opération combinée unilatérale en direction temporale ± myopexie postérieure du droit médial <i>2<sup>e</sup> temps, œil non fixateur :</i> correction du strabisme résiduel (convergent ou divergent, selon le cas)	<i>1<sup>er</sup> temps, œil fixateur :</i> opération combinée unilatérale en direction temporale + myopexie postérieure du droit médial <i>2<sup>e</sup> temps, œil non fixateur :</i> correction du strabisme majoré
En abduction	<i>1<sup>er</sup> temps, œil fixateur :</i> opération combinée unilatérale en direction nasale <i>2<sup>e</sup> temps, œil non fixateur :</i> correction du strabisme majoré	<i>1<sup>er</sup> temps, œil fixateur :</i> opération combinée unilatérale en direction nasale <i>2<sup>e</sup> temps, œil non fixateur :</i> correction du strabisme résiduel (convergent ou divergent, selon le cas)

Leur traitement chirurgical est d'abord celui du nystagmus congénital auquel on associe, si besoin, celui du strabisme surajouté.

## Conclusion

Le traitement chirurgical des nystagmus est l'un des chapitres les plus difficiles de la chirurgie oculomotrice. En dépit de cela, si le nystagmus a été analysé avec la minutie et le traitement conduit avec la rigueur et la persévérance nécessaires jusqu'à l'obtention d'un optimum moteur, le résultat postopératoire sur le battement nystagmique et le torticolis est « souvent spectaculaire » [2]. Il apporte au sujet une amélioration très appréciable de ses conditions et de son confort visuels et, conjointement, de son esthétique, même si celle-ci reste limitée par l'état de la rétine et des voies optiques. Il est d'autant plus favorable que le traitement a été entrepris plus précocement.

## Références

- [1] Von Noorden GK, Campos EC. Binocular vision and ocular motility. Theory and management of strabismus. 6<sup>th</sup> : St-Louis Mosby; 2002. 654 p.
- [2] Spielmann A. Les strabismes. De l'analyse clinique à la synthèse chirurgicale. 2<sup>e</sup> Paris : Masson; 1991.
- [3] Dell'Osso LF, Daroff RB, Schmidt D. Latent, manifest-latent and congenital nystagmus. Arch Ophthalmol 1979; 97 : 1877–85.
- [4] Dell'Osso LF, Hertle RW, Daroff RB. « Sensory » and « motor » nystagmus : erroneous and misleading terminology based on misinterpretation of David Cogan's observations. Arch Ophthalmol 2007; 125 : 1559–61.
- [5] Goddé-Jolly D, Larmande A. Nystagmus congénital. In : Goddé-Jolly D, Larmande A, editors. Les nystagmus. Rapport Soc Fr Ophtalmol, Paris : Masson; 1973. p. 258–791.
- [6] Quéré MA, Lavenant F, Malauzat O. Physiopathologie des nystagmus congénitaux, conception nantaise. In : Symposium sur les mouvements oculaires en pratique courante : Nantes. FNRO ; 1989. p. 120–37.
- [7] Von Noorden GK, Munoz M, Wong SY. Compensatory mechanisms in congenital nystagmus. Am J Ophthalmol 1987; 104 : 387–97.
- [8] Speeg-Schatz C. Nystagmus congénitaux. In : Espinasse-Berrod MA, editor. Strabologie, approches diagnostique et thérapeutique. 2<sup>e</sup> éd. Paris : Elsevier Masson; p. 163–9.
- [9] Spielmann A. Les différents torticolis du patient nystagmique. In : Symposium sur les « Torticolis d'origine oculaire ». Bull Soc Belge Ophtalmol, 1987. p. 121–55.
- [10] Bagolini B, Campos EC, Fonda S, Schönhuber R, Vecchi D. Active blockage and rest position nystagmus. Electromyographic demonstration of two types of ocular induced head-turn. Doc Ophthalmol 1986; 62 : 149.
- [11] Franceschetti A, Monner M, Dieterle P. Electronystagmography in the analysis of congenital nystagmus. Trans Ophthalmol Soc U K 1952; 72 : 515–31.
- [12] Goto N. A study of optic nystagmus by the electrooculogram. Acta Soc Ophthalmol Jap 1954; 58 : 851.
- [13] Hertle RW, Feliuss J, Yang D, Kaufman M. Eye muscle surgery for nystagmus syndrome in the first two years of life. Clin Ophthalmol 2009; 3 : 615–24.
- [14] Sendler S, Shallo-Hoffmann J, Mühlendyck H. Artificial divergence surgery in congenital nystagmus. Fortschr Ophthalmol 1990; 87 : 85–9.
- [15] Anderson JR. Causes and treatment of congenital eccentric nystagmus. Br J Ophthalmol 1953; 37 : 267–81.
- [16] Kestenbaum A. Nouvelle opération du nystagmus. Bull Soc Ophtalmol Fr 1953; 53 : 599–602.
- [17] Parks MM. Congenital nystagmus surgery. Am Orthopt J 1973; 23 : 35–9.
- [18] Schild AM, Fricke J, Rüssmann W, Neugebauer A. Kestenbaum procedure on the vertical rectus muscles with simultaneous compensation of the induced cyclodeviation for nystagmus patients with chin-up or chin-down head posture. Graefes Arch Clin Exp Ophthalmol 2009; 247 : 1395–400.
- [19] Conrad HG, de Decker W. Torsional Kestenbaum procedure : evolution of a surgical concept. In : Reinecke RD, editor. Strabismus II. Proc IV. ISA Meeting, Asilomar. New York : Grune & Stratton; 1984. p. 301–15.
- [20] De Decker W. Kestenbaum transposition in nystagmus therapy, transposition in horizontal and torsional plane. Bull Soc Belge Ophtalmol 1987; 221–222 : 107–20.

- [21] Metzger EL. Correction of congenital nystagmus. *Am J Ophthalmol* 1950; 33 : 1796–7.
- [22] Cüppers C. Probleme der operativen Therapie des okulären Nystagmus. *Klin Monatsbl Augenheilkd* 1971; 159 : 145–57.
- [23] Mühlendyck H. Compensation mechanisms and treatment in nystagmus patients with albinism or congenital cataract. In : Campos EC, editor. *Strabismus and ocular motility disorders. Proc VI. ISA Meeting. London : The Macmillan Press Ltd; 1990. p. 261–6.*
- [24] Kaufmann H. Operative treatment of nystagmus in patients with and without abnormal head position. In : Ravault AP, Lenk M, editors. *Trans V Internat Orthop Congr. Lyon : Lips; 1984. p. 365–70.*
- [25] Gräf M. Kestenbaum and artificial divergence surgery for abnormal head turn secondary to nystagmus. Specific and non specific effects of artificial divergence. *Strabismus* 2002; 10 : 69–74.
- [26] Roggenkamper P. Combinaison of artificial divergence with Kestenbaum operation in cases of torticollis caused by nystagmus. In : Reinecke RD, editor. *Strabismus II. Proc IV. ISA Meeting. New York : Grune & Stratton; 1984. p. 329–33.*
- [27] Adelstein FE, Cüppers C. Zum Problems der echten und der scheinbaren Abducens Lähmung (Das sogenannte «Blockierungs Syndrom»). *Buech Augenarzt* 1966; 46 : 271–9.
- [28] Spielmann A. Les soi-disant syndromes de blocage : adduction, éso-déviatation et élévation dans les strabismes précoces. Le syndrome optomoteur des monophthalmes congénitaux. *Ophthalmologie* 1988; 2 : 1–4.
- [29] Bietti GB, Bagolini B. Traitement médicochirurgical du nystagmus. *Ann Ther Clin Ophtalmol* 1960; 11 : 269–96.
- [30] Helveston EM, Ellis FD, Plager DA. Large recession of the horizontal recti for treatment of nystagmus. *Ophthalmology* 1991; 98 : 1302–5.
- [31] Von Noorden GK, Sprunger DT. Large rectus muscle recessions for the treatment of congenital nystagmus. *Arch Ophthalmol* 1991; 109 : 221–4.
- [32] Hertle RW, Dell'Osso LF, Fitzgibbon EJ, Young D, Yang D, Mellow SD. Horizontal rectus muscle tenotomy in children with infantile nystagmus syndrome. *J AAPOS* 2004; 8 : 539–48.
- [33] Hertle RW, Yang D, Tai Z, Carey K, Mitchell E. A systematic approach to eye muscle surgery for infantile nystagmus syndrome : result in 100 patients. *Binocul Vis Strabismus Q* 2010; 25 : 72–93.
- [34] Lennerstrand G, Nordbo OA, Eriksson-Derouet TS. Treatment of strabismus and nystagmus with botulinum toxin type A. An evaluation of effects and complications. *Acta Ophthalmol Scand* 1998; 76 : 27–37.
- [35] Lee JP. Mangement of compensatory head posture in congenital nystagmus. In : Spiritus M, editor. *Trans XXII E.S.A Meeting 1995. Buren, NL : Aeolus Press; 1996. p. 294–9.*
- [36] Lee I, Lee J, Kim H, Lew H, Han S. Modified Kestenbaum surgery for correction of abnormal head posture in infantile nystagmus : outcome in 63 patients with graded augmentation. *Binocular Vis Strabismus Q* 2000; 15 : 53–8.
- [37] Pratt-Johnson JA. Results of horizontal rectus muscle surgery to modify the null point in congenital nystagmus. In : Campos EC, editor. *Strabismus and ocular motility disorders. Proc. VI<sup>th</sup> ISA Meeting. London : The Macmillan Press Ltd; 1990. p. 255–60.*
- [38] Quéré MA, Péchereau A, Lavenant F. Le traitement chirurgical des nystagmus optiques. *J Fr Ophtalmol* 1982; 5 : 9–20.
- [39] Zubcov AA, Stärk N, Weber A, Wizov SS, Reinecke RD. Improvement of visual acuity after surgery for nystagmus. *Ophthalmology* 1993; 100 : 1488–97.
- [40] Reinecke RD, Zubcov AA. Treatment of manifest latent nystagmus. In : Campos EC, editor. *Strabismus and ocular motility disorders. Proc. VI<sup>th</sup> ISA Meeting. London : The Macmillan Press Ltd; 1990 p. 249–54.*

# Conclusion

L'enjeu de la chirurgie oculomotrice :  
voir et être vu

La vision est constitutionnellement binoculaire. Les déséquilibres oculomoteurs manifestes ou latents, concomitants ou incomitants, paralytiques ou neuromusculaires, et les instabilités oculomotrices l'affectent dans sa dimension binoculaire. L'absence de binocularité efficiente est vécue comme un handicap, même en l'absence d'amblyopie. La gêne liée au strabisme ou/et au nystagmus est déjà perceptible dans l'activité du jeune enfant; celui-ci le ressent dans le regard de ses parents. Plus tard, de l'enfance à un âge avancé, le sujet qui en est atteint le vit au quotidien comme un défaut et une infériorité, autant dans son activité quotidienne que dans ses relations à autrui. La persistance d'un déséquilibre latent symptomatique et/ou d'une diplopie est subie comme une infirmité.

C'est pourquoi le traitement des strabismes et du nystagmus est une nécessité impérative, à qui revient une place centrale en *ophthalmologie*. Son but est avant tout fonctionnel, celui de donner ou de rendre autant que possible au

patient la normalité de sa vision (le voir binoculaire simple et confortable) et de le libérer de la gêne qui entrave sa vie relationnelle (l'être vu).

La chirurgie oculomotrice est une des étapes essentielles, non exclusive, de ce traitement. Ses règles sont de mieux en mieux codifiées : les progrès de la strabologie et de l'orthoptie, au sens (et selon l'orthographe) étymologique du terme (ορθο-οψις, λιπτέραλεμεντ «*πνεδροιτε*»), ont conduit à une meilleure compréhension des déséquilibres oculomoteurs et des effets opératoires et partant, à des stratégies opératoires plus différenciées et plus logiques. Celles-ci permettent aujourd'hui de (r) établir, selon les potentialités binoculaires, soit la binocularité normale, soit une binocularité angle-dépendante aussi proche que possible de la normale dans un nombre toujours croissant de cas. C'est le véritable enjeu de la chirurgie oculomotrice.



# Annexes

## Annexe 1 : références des traités et chapitres de traités de chirurgie des strabismes

- Arruga H. Chirurgie oculaire. (Trad. franç. JD. Blum.) Barcelone : Salvat & Paris : Masson; 1964. p. 803–77.
- Bagolini B, Zanasi M. Strabologia. Diagnosi e terapia dello strabismo e del nystagmo. Roma : Verduci Editore; 2007.
- Berard PV, Quéré MA, Roth A, Spielmann A, Woillez M. Chirurgie des strabismes. In : Rapport Soc fr Ophtalmol. Paris : Masson; 1984. 470 p.
- Beyer-Machule CK, von Noorden GK. Paupières – Orbite – Muscles extra-oculaires. In : Heilmann K, Paton D, editors. Atlas of ophthalmic surgery, Vol. I. Stuttgart : G. Thieme; 1984. p. 253.
- Coats D, Olitsky SE. In : Strabismus surgery and its complications. Berlin, Heidelberg : Springer; 2007. 318 p.
- Damanakis A. In : **Στραβισμοί και οφθαλμοκινητικές διαταραχές** (Strabismes et déséquilibres oculomoteurs, 2<sup>e</sup> éd.). Athènes : **Ιατρικεκδοσειλιτσα**; 2004. 222 p.
- Del Monte MA, Archer SM. Atlas of pediatric ophthalmology and strabismus surgery. New York : Churchill Livingstone; 1993. 232 p.
- Duke-Elder S, Wybar K. Ocular motility and strabismus. In : Kimpton H, editor. System of Ophthalmology, Vol. VI. London : 1973.
- Dyer JA. Atlas of extraocular muscle surgery. Philadelphia : W.B. Saunders; 1970.
- Espinasse-Berrod MA. Strabologie, approches diagnostique et thérapeutique. 2<sup>e</sup> éd. Issy-les-Moulineaux : Elsevier; 2008.
- Fink WH. Surgery of the vertical muscles of the eye. 2<sup>e</sup> ed. Springfield : C. Thomas; 1962.
- Frosini R, Campa L, Frosini S, Caputo R. In : Diagnosi e terapia dello strabismo e delle anomalie oculomotrice. Firenze : SEE; 1998. 464 p.
- Helveston EM. Surgical management of strabismus. 5th edit Oostende : Wayenborgh; 2005. 512 p.
- Hervouet F. Atlas pratique de la chirurgie du strabisme. Paris : Masson; 1970.
- Hugonnier R, Hugonnier S. In : Strabismes. Hétérophories. Paralyties oculo-motrices. 4<sup>e</sup> éd Paris : Masson; 1981. 537 p.
- Kaufmann H. Strabismus. 3<sup>e</sup> éd Stuttgart : G. Thieme; 2004. 594 p.
- Kaufmann H, Steffen H. Strabismus. 4<sup>e</sup> éd. Stuttgart : Thieme, Auflage; 2012. 659 p.
- Lingua RW. Techniques in strabismus surgery. In : Jaffe NS, editor. Atlas of ophthalmic surgery. New York : Gower Medical Publishing; 1990.
- Lorenz B, Brodsky M. Pediatric ophthalmology, neuro-ophthalmology, genetics, strabismus – New concepts in pathophysiology, diagnosis and treatment. Berlin : Springer; 2010. 231 p. (Kriegelstein GK, Weinreb RN. Series Editors : Essentials in Ophthalmology).
- Malbran J. Strabismes et paralysies. Clinique et thérapeutique. (Trad. franç. G. Sevrin.) Charleroi : Heraly; 1953.
- Parks MM. Atlas of strabismus surgery. Philadelphia : Harper and Row; 1983. 221 p.
- Pratt-Johnson JA, Tillson G. In : Management of strabismus and amblyopia. A practical guide. New York : G. Thieme; 1994. 271 p.
- Quéré MA. Physiopathologie clinique de l'équilibre oculomoteur. Paris : Masson; 1983.
- Richards R, Greenberg S, Herbert JT. In : A text and atlas of strabismus surgery. London : Chapman and Hall Medical; 1991. 226 p.
- Rosenbaum AL, Santiago AP. Clinical strabismus management. Principles and surgical techniques. Philadelphia, London : W.B. Saunders; 1999. 569 p.
- Roth A, Speeg-Schatz C. La chirurgie oculomotrice. Paris : Masson; 1995. 398 p.
- Roth A, Speeg-Schatz C. Eye Muscle Surgery. Lisse : Swets & Zeitlinger; 2002. 406 p.
- Rüssmann W. Chirurgie der äusseren Augenmuskeln. In : Mackensen G, Neubauer H, editors. Kirschnersche allgemeine und spezielle Operationslehre : Augenärztliche Operationen, VII, Vol. I. Berlin, Heidelberg, New York : Springer Verlag; 1988. p. 383–489.
- Rüssman W, Neugebauer A, Fricke J. Praktische Augenmuskelchirurgie. Operationstechniken im Detail. Heidelberg : Kaden Verlag; 2006. 102 p.
- Spielmann A. Les strabismes. De l'analyse clinique à la synthèse chirurgicale. 2<sup>e</sup> éd Paris : Masson; 1991.
- Von Blaskovics L, Kettesy A. 4th ed. Eingriffe am Auge. Anleitung zur operativen Tätigkeit des Augenarztes. Augenmuskeln, vol. 4. Stuttgart : F. Enke; 1970. p. 395–427.
- Von Noorden GK. The history of strabimology. Oostende : Wayenborgh; 2002. 305 p.
- Von Noorden GK, Campos EC. Binocular vision and ocular motility. Theory and management of strabismus. 6th ed St-Louis : Mosby; 2002. 653 p.
- Wright KW. Color atlas of strabismus surgery. Strategies and techniques. 3rd ed. New York : Springer; 2007. 233 p.

## Annexe 2 : fiches d'information de la Société française d'ophtalmologie

### Fiche d'information n° 021a de la Société française d'ophtalmologie



Fiche d'information n°021a

#### Traitement du strabisme

Madame, Mademoiselle, Monsieur,

La déviation des yeux (strabisme) n'est pas une banale anomalie esthétique (loucherie, ou simple coquetterie), mais dans la très grande majorité des cas elle est le témoin d'un désordre plus ou moins grave de la vision.

2 à 3% des enfants présentent un strabisme. Il s'agit d'un désordre central (cerveau) qui peut-être soit congénital, soit apparaître au cours de l'enfance.

Quel que soit l'âge d'apparition d'une déviation oculaire chez l'enfant, un examen ophtalmologique doit être pratiqué rapidement.

Dans deux cas sur trois, un strabisme s'accompagne d'une baisse de la vision de l'œil dévié (amblyopie) qui est parfois très importante. L'amblyopie est irrécupérable si le traitement est trop tardif ; au contraire un traitement précoce, le plus souvent une occlusion du bon œil, peut prévenir son apparition ou la corriger.

Une prise en charge par l'ophtalmologiste et l'orthoptiste est indispensable de façon précoce et prolongée. La coopération étroite des parents est fondamentale pour faire accepter par l'enfant les traitements prescrits, en particulier le port permanent de la correction optique, de l'occlusion ou des lunettes de rééducation.

Les traitements mal suivis aboutissent toujours à des échecs partiels ou complets.

Une intervention chirurgicale est le plus souvent nécessaire et sa date sera fonction des progrès de votre enfant.

Même après un traitement médico-chirurgical parfaitement bien conduit, une surveillance de la vision est indispensable jusqu'à l'âge adulte car la récurrence du strabisme et la persistance de troubles visuels sont possibles.

**L'opération du strabisme :** La chirurgie du strabisme n'est qu'une étape de la réhabilitation de la fonction visuelle. Elle a pour but de faire disparaître ou réduire une déviation qui persiste malgré un traitement médical assidu. C'est une chirurgie qui se pratique sous anesthésie générale selon un mode d'hospitalisation ambulatoire. L'intervention consiste à agir sur les muscles de l'œil de manière à mettre les yeux le plus droit possible.

Plusieurs opérations peuvent être nécessaires pour arriver à un résultat fonctionnel et esthétique satisfaisant. La chirurgie s'adresse à un ou plusieurs muscles d'un œil ou les deux yeux en fonction des données de l'examen clinique préopératoire et des constatations peropératoires. C'est pourquoi, au cours de l'intervention, l'ophtalmologiste peut être amené à modifier le protocole chirurgical, surtout lorsqu'il intervient sur un œil déjà opéré.

**Évolution postopératoire habituelle :** Dans les jours qui suivent l'intervention, les yeux sont rouges. Il peut exister une gêne visuelle passagère, des picotements, des tiraillements et du larmoiement, parfois des maux de tête. Tous ces signes disparaissent habituellement avec un traitement local (gouttes et pommade). La cicatrisation complète de la conjonctive demande plusieurs mois.

#### Quelles sont les complications ?

Les complications de la chirurgie du strabisme sont rares. Certains opérés peuvent voir double de manière passagère. Le plus souvent ce trouble disparaît spontanément mais il peut parfois nécessiter un traitement complémentaire qui peut être chirurgical.

La rupture d'un muscle anormal ou la perforation de la paroi de l'œil très mince sont des complications exceptionnelles et imprévisibles liées à des conditions anatomiques anormales qui peuvent nécessiter un traitement chirurgical complémentaire.

La perte fonctionnelle de l'œil est rarissime par infection ou inflammation, par hémorragie ou par occlusion vasculaire.

A titre tout à fait exceptionnel et de façon imprévisible, et ce exclusivement chez les patients génétiquement prédisposés, une anesthésie générale peut induire une hyperthermie maligne relevant d'une réanimation et d'un traitement spécifique.

**Cas particulier de l'adulte :** Un strabisme chez l'adulte est souvent un strabisme de l'enfance qui a été négligé ou une récurrence tardive favorisée par des causes diverses telles que : abandon de la correction optique, installation de la presbytie, fatigue visuelle...

Un strabisme chez l'adulte peut également traduire une paralysie acquise des muscles oculaires. Dans certaines indications l'utilisation de la toxine botulique peut avoir un intérêt qui sera exposé par votre ophtalmologiste.

L'intervention chirurgicale peut être nécessaire pour corriger la déviation oculaire. Elle obéit aux mêmes règles que celles appliquées chez l'enfant. Cependant certaines particularités doivent être soulignées:

- dans certains cas on peut pratiquer l'opération sous anesthésie locale,
- une vision double est plus fréquente que chez l'enfant et peut nécessiter un traitement complémentaire si elle persiste.

**Résultats de l'intervention :** Aucun chirurgien ophtalmologiste ne peut garantir une réussite totale de l'intervention car le geste effectué pour résoudre un désordre central (cerveau) est périphérique (muscles de l'œil). Un réalignement correct des yeux est obtenu dans la plupart des cas après une ou plusieurs interventions. Par contre, la position des yeux se modifie dans les mois ou années qui suivent, particulièrement chez l'enfant. C'est pourquoi une surveillance régulière est nécessaire même plusieurs années après l'intervention chirurgicale.

La restauration d'une vision binoculaire normale n'est possible que lorsque cette vision binoculaire était préexistante. Même dans ce cas, il ne peut être affirmé avant l'intervention que ce résultat sera obtenu.

Dans la grande majorité des cas, l'intervention chirurgicale sur le strabisme ne supprime pas le port ultérieur des lunettes correctrices afin d'assurer la meilleure vision possible.

**Votre ophtalmologiste est disposé à répondre à toute question complémentaire que vous souhaiteriez lui poser.**

Les dispositions réglementaires font obligation au médecin de prouver qu'il a fourni l'information au patient. Aussi vous demande-t-on de signer ce document dont le double est conservé par votre médecin.

Je soussigné ..... reconnais que la nature de l'intervention, ainsi que ses risques, m'ont été expliqués en termes que j'ai compris, et qu'il a été répondu de façon satisfaisante à toutes les questions que j'ai posées.

J'ai disposé d'un délai de réflexion suffisant et

*Date et Signature*

- donne mon accord
- ne donne pas mon accord

pour la réalisation de l'acte qui m'est proposé.

Ces fiches nationales ont été créées sous l'égide de la Société Française d'Ophtalmologie (SFO) et du Syndicat National des Ophtalmologistes de France (SNOF).

Fiche révisée en novembre 2009.

<http://www.sfo.asso.fr>



## Fiche d'information n° 021b de la Société française d'ophtalmologie



Fiche d'information n°021 b

### **Injection de toxine botulique en cas de strabisme ou de paralysie oculomotrice**

Madame, Mademoiselle, Monsieur,

Les strabismes précoces et les paralysies oculomotrices peuvent bénéficier dans leur prise en charge d'une ou plusieurs injections de toxine botulique.

#### **Qu'est-ce que la toxine botulique ?**

La toxine botulique est une toxine biologique naturelle utilisée depuis 30 ans. Son utilisation est facile, les effets locaux et secondaires rares. Son usage s'est donc répandu dans beaucoup de domaines et notamment dans le traitement des troubles oculomoteurs, comme le strabisme précoce et les paralysies oculomotrices. Les injections de toxine botulique dans les muscles oculomoteurs peuvent éventuellement remplacer la chirurgie dans le strabisme précoce ou d'attendre l'heure de la chirurgie dans un état beaucoup plus confortable à la fois sur le plan fonctionnel et esthétique. **L'utilisation de cette technique avant 12 ans n'est pas spécifiée dans l'autorisation de mise sur le marché (AMM)**, mais les résultats ont fait l'objet de nombreuses communications scientifiques attestant son efficacité et son innocuité sur le plan général, en particulier chez le très jeune enfant.

#### **L'injection de toxine botulique**

- Elle n'est pas une méthode permettant de corriger la vue.
- Son but est d'obtenir la disparition ou l'amélioration, de façon temporaire ou définitive, de la déviation de l'œil, si celle-ci persiste malgré un traitement médical rigoureux.
- Elle peut être envisagée comme un préalable avant la chirurgie classique dans le strabisme précoce, permettant dans certains cas d'éviter celle-ci, de même qu'en attente de la possible récupération d'une paralysie oculomotrice.

#### **Evolution post-injection**

Dans les jours qui suivent l'injection, les yeux sont rouges. Il peut exister des picotements, des tiraillements, un larmoiement. Les effets sur la déviation apparaissent en quelques heures, avec un maximum d'effet entre 15 jours et 1 mois, voire plus après des injections répétées, la durée totale d'action étant de 4 mois.

#### **Effets secondaires**

Les effets secondaires sont le fait d'une réaction normale et attendue de l'injection de toxine. Ils disparaîtront au bout de quelques jours à 2 mois. Il peut s'agir de :

- divergence
- ptosis (chute de la paupière)
- mydriase (dilatation de la pupille), exceptionnelle.

#### **Comment se fait l'injection**

Au bloc opératoire, sous anesthésie locale ou générale, l'injection peut être faite dans un muscle ou deux. Cette injection se fait en ambulatoire (sortie le jour même).

#### **Résultats**

L'injection de toxine botulique n'est qu'une étape qui a pour but de faire disparaître ou réduire une déviation persistante malgré un traitement médical bien conduit. Plusieurs injections peuvent être nécessaires pour arriver à un résultat. L'ophtalmologiste ne peut pas garantir la réussite fonctionnelle et esthétique.

**Attention : cette injection ne supprime en aucun cas les lunettes !**

**Contrôle post-injection**

Plusieurs contrôles peuvent être effectués par l'ophtalmologiste et l'orthoptiste qui décideront de la nécessité d'une réinjection.

**Nombre d'injections**

Plusieurs injections peuvent être nécessaires sans compromettre une chirurgie ultérieure.

**Délai de réinjection**

Il est habituel d'attendre 2 mois entre 2 injections.

**Votre ophtalmologiste est disposé à répondre à toute question complémentaire que vous souhaiteriez lui poser.**

Les dispositions réglementaires font obligation au médecin de prouver qu'il a fourni l'information au patient. Aussi vous demande-t-on de signer ce document dont le double est conservé par votre médecin.

Je soussigné ..... reconnais que la nature de l'intervention, ainsi que ses risques, m'ont été expliqués en termes que j'ai compris, et qu'il a été répondu de façon satisfaisante à toutes les questions que j'ai posées.

J'ai disposé d'un délai de réflexion suffisant et

*Date et Signature*

- je donne mon accord
- je ne donne pas mon accord

pour la réalisation de l'acte qui m'est proposé.

Ces fiches nationales ont été créées sous l'égide de la Société Française d'Ophtalmologie (SFO) et du Syndicat National des Ophtalmologistes de France (SNOF).  
Fiche créée en octobre 2010.  
<http://www.sfo.asso.fr>

## Fiche d'information n° 023 de la Société française d'ophtalmologie



Fiche d'information n°23

### Opération du nystagmus

Madame, Monsieur,

Vous ou votre enfant est atteint d'un tremblement des yeux appelé nystagmus. C'est un trouble de la stabilité du regard qui est le plus souvent congénital (nystagmus congénital), mais peut aussi apparaître au cours de la vie (nystagmus acquis). Que le nystagmus soit congénital (présent depuis la naissance) ou acquis, il est recommandé de faire un examen neurologique approfondi pour en rechercher la cause avec si besoin une imagerie cérébrale.

Le nystagmus peut être responsable d'une mauvaise vision (amblyopie) qui gêne la scolarité de l'enfant, la vie professionnelle de l'adulte et la conduite de tout véhicule.

Lorsque ce tremblement des yeux entraîne une position anormale de la tête et est associé à une déviation des yeux (strabisme : 50%), votre ophtalmologiste vous propose une opération susceptible d'améliorer votre état ou celui de votre enfant.

Cette fiche contient l'information sur l'opération qui vous est proposée, sur ses résultats et sur ses risques.

#### Pourquoi opérer le nystagmus ?

Cette opération a pour but de tenter de redresser la tête s'il y a lieu, de réduire ou faire disparaître une déviation oculaire, de stabiliser le plus possible les yeux ce qui parfois peut améliorer la vision.

**Hospitalisation :** Cette chirurgie se pratique sous anesthésie générale, nécessitant une hospitalisation le plus souvent ambulatoire.

**Technique :** L'intervention consiste à déplacer le regard en agissant sur les muscles de l'œil, de manière à mettre dans la position tout droit la position dite « privilégiée » où le nystagmus est moindre. Il existe de nombreuses techniques chirurgicales : un ou plusieurs muscles, sur un ou les deux yeux peuvent être opérés. C'est au cours des consultations précédant l'intervention que votre ophtalmologiste décide du nombre de muscles à opérer en fonction de la complexité du nystagmus et de la déviation à traiter. Pendant l'opération, l'ophtalmologiste peut modifier le plan prévu surtout lorsqu'il intervient sur un œil déjà opéré. Plusieurs opérations peuvent être nécessaires pour arriver à un résultat satisfaisant.

**Évolution postopératoire habituelle :** Dans les jours qui suivent l'intervention, les yeux sont rouges. Il peut exister une gêne visuelle passagère, des picotements et un larmoiement, parfois des maux de tête. Tous ces signes disparaissent avec un traitement local (gouttes et pommade). La cicatrisation complète de la conjonctive demande plusieurs mois.

**Résultats de l'intervention :** Un meilleur confort visuel, dans certains cas une amélioration de la vue, de la position de la tête, un réalignement correct des yeux peuvent être obtenus après une opération, mais souvent après plusieurs opérations seulement. Le nystagmus est diminué, mais il ne disparaît pas totalement. Il peut même réapparaître dans les mois ou les années qui suivent l'opération. Une surveillance régulière par votre ophtalmologiste est nécessaire.

Enfin, l'opération ne supprime pas le port de lunettes correctrices quand elles sont nécessaires pour assurer la meilleure vision possible.

**Les complications de l'opération du nystagmus :** L'opération du nystagmus n'échappe pas à la règle générale selon laquelle il n'existe pas de chirurgie sans risque. Il n'est donc pas possible à votre ophtalmologiste de vous garantir la réussite de l'intervention.

**Les complications de la chirurgie sur les muscles de l'œil sont rares :** Des cicatrices conjonctivales exubérantes ou un kyste conjonctival peuvent nécessiter un traitement complémentaire s'ils ne disparaissent pas.

Certains opérés peuvent voir double de manière passagère. Le plus souvent ce trouble disparaît spontanément, mais il peut être nécessaire d'envisager un traitement complémentaire et parfois une nouvelle intervention.

**Les complications sévères de cette opération sont rares :**

- la rupture d'un muscle ou la perforation de la paroi de l'œil lors de la réinsertion des muscles sont exceptionnelles et imprévisibles, liées à des conditions anatomiques anormales; elles nécessiteront également un traitement complémentaire,
- la perte de la vision est rarissime par infection, inflammation, hémorragie ou par occlusion vasculaire,
- une hyperthermie maligne imprévisible et exceptionnelle, induite par l'anesthésie générale, nécessite une réanimation et un traitement spécifique, et ce chez des patients génétiquement prédisposés.

**Votre ophtalmologiste est disposé à répondre à toute question complémentaire que vous souhaiteriez lui poser.**

Les dispositions réglementaires font obligation au médecin de prouver qu'il a fourni l'information au patient. Aussi vous demande-t-on de signer ce document dont le double est conservé par votre médecin.

Je soussigné ..... reconnais que la nature de l'intervention, ainsi que ses risques, m'ont été expliqués en termes que j'ai compris, et qu'il a été répondu de façon satisfaisante à toutes les questions que j'ai posées.

J'ai disposé d'un délai de réflexion suffisant et

*Date et Signature*

donne mon accord

ne donne pas mon accord

pour la réalisation de l'acte qui m'est proposé.

Ces fiches nationales ont été créées sous l'égide de la Société Française d'Ophtalmologie (SFO) et du Syndicat National des Ophtalmologistes de France (SNOF).

Fiche révisée en novembre 2009.

<http://www.sfo.asso.fr>



# Index

## A

- Acte opératoire
  - responsabilité, 88
- Action des muscles
  - champ
    - – d'action, 48
    - – du regard, 49
    - – moteur, 49
  - exploration, 48
  - lecture en vision rapprochée, 49
  - par soustraction, 48
  - plans d'action, 45
  - primaire, 46
  - secondaires, 47
- Activité tonique permanente
  - changement de la répartition, 51
- Affaiblissements et renforcements musculaires obliques. *Voir* Incomitances
- Ajustement per- ou postopératoire, 212, 213, 215
- Alvaro (règle d'), 122
- Amblyopie. *Voir* Strabisme concomitant
- Anatomisation, 57
- Ancrage. *Voir* Myopexie postérieure
- Anesthésie, 106–108, 116, 131, 270, 271
  - ambulatoire
    - – autorisation de sortie, 111
    - – conditions du retour à domicile, 112
  - générale
    - – accidents, 112
    - – agents halogénés, 109
    - – balancée, 109
    - – bradyarythmies, 113
    - – curares, 109, 132
    - – dantrolène, 115
    - – extubation, 110
    - – hydratation, 110
    - – hyperthermie maligne, 115
    - – induction, 109
    - – intubation trachéale, 109, 112
    - – masque laryngé, 112, 264
    - – nausées et vomissements postopératoires, 114
    - – période de réveil, 110
    - – perte de chaleur, 109
    - – propofol, 109
    - – réflexe oculocardiaque, 113, 204
    - – relaxation musculaire, 109, 132
    - – spasme massétéral, 115
    - – succinylcholine, 109, 132
    - – toxine botulique, 264
  - généralités
    - – anamnèse, 107
    - – consultation préopératoire, 107
    - – déficit en cholinestérases
      - – plasmatisques, 116
      - – infection ORL, 107
      - – information, 107
      - – jeûne préopératoire, 108
      - – monitoring, 108
      - – prémédication, 108
      - – prérequis fondamentaux, 106
      - – réinterventions, 270, 271
      - – retard mental, 116
      - – risque (échelle de), 107
      - – risques, 106
      - – signe, 131
      - – syndrome de Down (trisomie 21), 115
      - – syndrome malformatif, 115
      - – technique (choix de la), 106
      - – vidange gastrique, 108
    - locale
      - – collyre anesthésiant, 110
      - – injection parabolbaire, 110
      - – lidocaïne à 2 % et bupivacaïne à 0,5 %, 110
      - – locorégionale, 110
      - – prémédication, 110
      - – sédation au propofol, 111
      - – sous-conjonctivale, 111
      - – sous-ténonienne, 111
      - – stand-by anesthésique, 110
      - – topique, 111
- Angle(s)
  - cible, 90, 95, 121, 319, 323
  - de base, 57, 90, 319, 323, 332, 337
  - incomitance, 94
  - kappa  $\kappa$ , 89, 303
  - latents, 298

- manifestes, 298
  - maximum, 58, 91, 319
  - minimum, 58, 74, 91, 319
  - position de repos relatif, 91
  - primaire, 59
  - résiduel, 316, 320
  - secondaire, 59
  - variabilité, 94, 321
  - Anisométrie, 51, 55
  - Anisophories, 51
  - Appareil suspenseur du globe oculaire. *Voir aussi Capsule de Tenon*
    - fibres élastiques, 38
    - fibres musculaires
      - – lisses, 27, 38
      - – striées extracapsulaires, 27
    - système des poulies actives, 37
  - Arc de contact
    - bras de levier, 71
    - point de tangence, 71
  - Association internationale de strabologie (ISA), 36
  - Avancement musculaire associé à une résection, 212
  - Axes de rotation de Fick, 44
- B**
- Baguette de Maddox, 94
  - Basedow (maladie de). *Voir* Orbitopathie endocrinienne
  - Bielschowsky, 57, 90
    - (mouvements compensateurs de), 319
  - Bilan préopératoire
    - angle de base, 90
    - comportement spontané du sujet, 89
    - données
      - – anamnestiques, 88
      - – sensorimotrices, 88
    - feuille de notation des données, 88
    - photos, 96
    - résultats, 98
    - torticolis, 89
  - Binocularité, 54, 55, 60
    - anormale, 316
    - lien binoculaire, 56, 65
  - Boeder (graphique de), 48
  - Botox*. *Voir* Toxine botulique
  - Bras de levier, 71
  - Brown-Jaensch (syndrome de). *Voir* Syndrome de Brown-Jaensch
- C**
- Capsule de Tenon, 23–27, 36, 37, 39, 163, 167, 170, 181, 182
    - espace sous-ténonien, 25
    - expansions orbitaires, 27
    - feuillets périmusculaires, sus, sous-musculaire, 25
    - fonction, 36
    - membrane intermusculaire, 25, 26, 170
    - mouvements, 37
    - muscles
      - – droits, 26
      - – obliques, 26
    - orifices, foramen musculaires ou ténoniens, 24, 26, 27
    - partie
      - – antérieure, 24
      - – postérieure, 27
    - poulie musculaire, 21
    - prépositionnement, 39
    - recul, 181, 182
    - segment
      - – musculaire, 24
      - – prémusculaire, 26
  - Centrage du globe oculaire, 38
  - Centre de rotation, 71
  - Chirurgie
    - ajustable. *Voir* Sutures ajustables
    - conventionnelle
      - – angle de base, 323
      - – angle maximum, 319
      - – associée à la myopexie postérieure. *Voir* Myopexie postérieure
        - – calcul du dosage, 323
        - – divergences consécutives, 319
        - – ésoptropie normosensorielle, 333
        - – exotropie consécutive, 329, 330
        - – opération combinée unilatérale, 326
        - – résultats, 330
        - – strabisme paralytique, 358
    - cicatrices conjonctivo-ténoniennes, 275
    - clivage musculaire, 76
      - action, 77
    - complications
      - – peropératoires
        - – accrochage de l'oblique inférieur, 280
        - – blessure musculaire, 279
        - – conséquences, 282
        - – entaille de la sclère, 281
        - – erreur de geste opératoire, 280
        - – hémorragies, 278
        - – hyposphagma, 278
        - – IRM, 280
        - – mydriase, 279
        - – myopexie postérieure, 282
        - – ophtalmoplégie interne, 279
        - – ouverture de l'espace rétrocapsulaire, 279
        - – passage de l'aiguille, 281
        - – perforation sclérale, 281
        - – perte d'un muscle, 270, 280
        - – plaie épithéliale de la cornée, 282
        - – prévention et traitement, 280–282
        - – réflexe oculocardiaque, 280
        - – torsade ou twistage, 279
        - – toxine botulique, 280

- postopératoires, 283–285, 287–292, 296
- – abcès d'un point musculoscléral, 283
- – antibiothérapie polyvalente, 284
- – antibiotiques, choix, 284
- – bride directe/inverse, 289
- – cellulite orbitaire, 283
- – cellulite préseptale, 283
- – cicatrices inesthétiques, 291
- – conjonctivo-ténoniennes, 290
- – couverture antibiotique, 284
- – décollement de rétine, 287
- – dellen, 283
- – échappement d'un muscle, 287
- – endophtalmie, 283
- – épaissement localisé d'une cicatrice, 291
- – érosion cornéenne, 285
- – glissement (slipped muscle), 288
- – granulomes à corps étranger, 291
- – hernie de la graisse orbitaire, 291
- – hypertonie intraoculaire, 287
- – infection parabolbaire, 283
- – kératite ponctuée superficielle, 285
- – kératite sèche postopératoire, 285
- – kystes conjonctivaux séreux, 292
- – migration vers l'avant/arrachement de la myopexie postérieure, 288
- – nécrose sclérale, 287
- – ophtalmie sympathique, 287
- – orbitopalpébrales, 292
- – ouverture de la fente palpébrale. *Voir* Paupières
- – prévention des complications infectieuses, 284
- – ptosis. *Voir* Paupières
- – repli semi-lunaire, 291
- – syndrome d'adhérence. *Voir* Syndromes d'adhérence
- – syndrome ischémique du segment antérieur, 285
- – traitement des complications infectieuses, 284
- Concomitance, 3
- Concordance sensorimotrice, 54
- Confusion, 55
- Convergence
  - excès, 57, 125, 195
  - punctum proximum, 43
- Coordimètres, 94
- Coordination oculomotrice centrale, 42
- Correction optique
  - nystagmus congénitaux, 428
  - postopératoire, 183
  - strabisme concomitant, 317, 318
  - verres progressifs, 318, 334
- Correspondance
  - motrice binoculaire (loi de), 50, 54
  - rétinienne, 54
    - – anormale, 60, 305, 316
    - – normale, 305
- Costenbader-Knapp (procédé de), 229
- Croix de Maddox, 94
- Cüppers (opération du fil de), 74
- Cyclorotation, 94
  - antitensionnelle, 44
  - mesure rétinographique, 95
- Cyclotorsion
  - objective, 94
  - subjective, 94
- D**
- Décalages musculaires. *Voir* Incomitances
- Décision opératoire, 308
- Déséquilibre oculomoteur, 43, 54, 55
- Déviations
  - (variabilité de la), 94
  - verticale dissociée (DVD), 94, 130, 346, 347
- Dialogue, 88
- Différentielle d'extensibilité, 132, 139, 140
- Diplopie, 55
- Divergence verticale dissociée (DVD), 94
- Dominance anormale, 317
- Donders (loi de), 44
- Données peropératoires, 63
  - curares, 132
  - différentielle d'extensibilité, 273, 325
  - paradoxales, 143
  - position des yeux sous anesthésie, 131, 133, 273
  - prise en compte, 139
  - réinterventions, 273
  - tableau, 141
  - test d'élongation musculaire, 274
- Dosage(s) opératoire(s), 96, 120, 274
  - muscles droits, 323
    - – ajustement, 141, 142
    - – calcul, 122
    - – faibles, 124
    - – forts, 124
    - – global, 122
    - – méthode de calcul mathématique, 123
    - – moyens, 123
    - – nystagmus congénitaux, 431
    - – paramètres peropératoires, 121
    - – recul musculaire associé à la myopexie postérieure, 126, 325
    - – règle d'Alvaro, 122
    - – réinterventions, 274
    - – répartition, 122
    - – sutures ajustables, 121
    - – validité, 123
  - muscles obliques
    - – calcul, 128
    - – calculé, 127
    - – choix opératoires différenciés, 128
    - – déviations (mesure des), 128
    - – déviations, composantes, 127

- – effet opératoire moyen, 128
- – estimé, 127
- – incomitance horizontale A ou V, 128, 129
- – limites, 129
- – rapport cyclotorsion/déviaton verticale, 128
- – résultats, 130

Droits (muscles oculomoteurs)

- action, 46
- ancrage, appui orbitaire, 8
- anneau de Zinn, 9
- arc de contact, 10
- asymétrie droit médial – droit latéral, 42, 43
- développement *in utero*, 8
- données biométriques, 10
- échappement, 27
- foramen musculaire, 170
- forces musculaires, 13
- insertions sclérales, 10, 25
- – variantes, 11
- longueur, 10
- malformations, 13
- périmysium, 25
- point d'inflexion, 37
- section, 10
- tendons, 10
- trajet intraténionien, 25

Duction, 63

- test de duction forcée, 135

Dynamique oculaire, 72

Dysmétrie, 60

**E**

Échographie

- en mode A, 102
- en mode B, 102
- orbitopathie endocrinienne, 404
- ultrasonographie UBM, 103

Écran tangentiel de Harms, Herzau et Kolling, 97

Effets

- iatrogènes indésirables
- – cicatrice ténionienne, 83
- – esthétiquement gênants, 83
- – inhérents au geste opératoire, 82
- – jeu musculaire altéré, 83
- – syndrome d'adhérence, 83
- opératoires. *Voir* Opération oculomotrice

Efficacité chirurgicale

- contre-tension de l'antagoniste, 120
- résultats postopératoires, 121

Effort accommodatif, 55

Électro-oculographie

- cinétique, 103
- photo-oculographie, 103
- vectogramme, 103

Épargne vasculaire

- abord musculaire, 219
  - clivage du plan vasculaire, 221
  - muscles obliques, 223
  - myopexie postérieure, 223
  - plissements musculaires, 220
  - recul
  - – d'un muscle, 220
  - – des droits verticaux, 221
- Équilibre oculomoteur, 39, 42, 43, 54, 79
- statique, 70, 74

Excès de convergence, 57, 125, 195

Exotropies primitives. *Voir* Strabisme divergent primitif

Extensibilité musculaire, 131, 136, 138, 140

**F**

Fibres musculaires. *Voir* Appareil suspenseur du globe oculaire

Fick (axes de rotation de), 44

Fils de suture. *Voir* Matériel de suture

Fink, 13, 230, 244

- (procédé de), 230

Fixation

- de loin, 91
- de près, 91
- distance, 91

Foramen musculaire. *Voir* Poulie

Force(s) musculaire(s)

- actives, 39, 40, 132
  - coefficient d'élasticité K, 40
  - contractiles, 40, 70
  - courbe tension – longueur, 120, 131
  - développée, 70
  - diagramme force – longueur, 71
  - différentielle d'extensibilité, 132
  - effort neuromusculaire minimum, 40
  - freinantes
  - – musculaires, 39
  - – orbitaires, 39
  - opérantes, 39
  - passives, 40, 42, 43, 131
  - point d'égale tension, 13
  - tension élastique, 70
  - viscoélastiques, 40, 131
- Fovéation (retard de la), 56
- Fusion, 54

**G**

Gaines musculaires rétro-ténioniennes, 27

Gracis (lunettes de), 94

Graisse orbitaire, 39

**H**

Harms, Herzau et Kolling (écran tangentiel de), 97

Helmholtz, 44

Hering (loi de), 50, 59, 60, 79, 80, 358, 360



- Hess-Weiss (coordinateur de), 96  
Hétérophorie, 3  
Hétérotropie, 3  
Hirschberg (reflets cornéens de), 133  
Hummelsheim (procédé de), 235  
Hypertropies, hypotropies  
– décalages verticaux des droits horizontaux, 233  
– IRM, 234  
– opérations sur les droits verticaux, 234
- I**
- Impotence, 55  
Incomitances, 3, 55, 94, 128, 229–233, 346–348, 393, 432  
– action  
– – des fibres proches/éloignées du plan horizontal, 231  
– – horizontale maximum, 229  
– affaiblissement et renforcement obliques, 231, 347  
– alphabétiques, 94, 128, 129  
– – association des trois procédés selon Roth, 233, 347  
– – calcul du dosage du recul/plissement oblique, 232  
– – choix opératoire, 233  
– – décalage horizontal des droits verticaux, 230  
– – décalage vertical des droits horizontaux, 229, 347  
– – déséquilibre vertical en adduction, 233  
– – déviation verticale dissociée, 346, 347  
– – déviations verticales en adduction, 346  
– – exemples, 348  
– – exotropie en A, 231  
– – IRM, 233, 347  
– – position décalée des muscles droits, 347  
– – procédé de Costenbader-Knapp, 229  
– – procédé de Fink, 230  
– – strabismes surso- ou deorso-adducteurs, 346  
– – stratégie de Pêchereau, 347  
– – syndrome de rétraction de Stilling-Duane, 393  
– – torsionnelles, cyclotorsion, 233  
– – torticolis horizontal, 346  
– nystagmus congénitaux, 432  
– procédé  
– – de Friedburg, Roth et Rüssmann, 231  
– – inverse de Bietti, Boyd et Lavat, 232  
– strabisme paralytique, 55  
– torsionnelles, 230  
Infections. *Voir* Complications postopératoires  
Influx innervationnel, 51  
– réajustement, 80, 82  
– répartition, 81  
Information du patient, 308  
Innervation  
– compensatoire, 57  
– en grappes, 17, 38  
– en plaques, 17  
– motoneurones, 23  
– nerf  
– – abducens, 23  
– – oculomoteur, 23  
– – trochléaire, 23  
– réciproque monoculaire (loi de l'), 50  
– voie finale commune, 39  
Insertion(s)  
– sclérales, 11  
– vectorielle, 37  
Instabilités oculomotrices, 55  
Instruments microchirurgicaux, 149  
– blépharostats, 150  
– ciseaux à conformation ergonomique, 151  
– compas, 154  
– crochet  
– – de Küper, 153, 272  
– – muscles droits, 152  
– – muscles obliques, 152  
– écarteurs, 154  
– marqueurs, 154  
– microcautères, 156  
– myomètre, 136, 153  
– myostats, 154  
– parties constitutives, 150  
– pince à microdents, 150  
– porte-aiguilles, 155  
– réglette de Pêchereau, 136  
IRM, 36  
– avantages, 100  
– contre-indications, 99  
– coupe(s), 100  
– – coronales, 30  
– – coronales obliques, 32  
– – de référence du PNO, 29  
– – selon le PNOTO, 29  
– dynamique oculo-orbitaire (IRMOD), 32  
– extrémité musculotendineuse, 30  
– fractures orbitaires, 419  
– gadolinium, 30, 100  
– images dynamiques, 100  
– incomitances alphabétiques, 233, 347  
– muscle(s)  
– – droits, 29, 30  
– – oblique inférieur, 30, 32  
– – oblique supérieur, 29, 30  
– – releveur de la paupière supérieure, 30  
– myopie forte, 413  
– nerf optique, 29, 30  
– orbitopathie endocrinienne, 404  
– perte d'un muscle, 280  
– plan de coupe, 29  
– – axial, 29  
– – coronal, 29  
– – coronal oblique, 29  
– – sagittal oblique, 29

- position de la tête, 29
  - référentiels céphaliques, 29
  - signaux du contenu orbitaire, 102
  - traitement des images SEp T1 et SEp T2, 100
  - vaisseaux et nerfs orbitaires, 32
- Ischémie du segment antérieur, 234

**J**

- Jameson (procédé de), 186  
 Javal, 57  
 Jensen (myopexie de), 237

**K**

- Kaufmann  
 – (procédé de), 235  
 – transposition  
 – – de l'oblique supérieur, 238  
 – – du droit latéral, 239  
 Knapp (procédé de), 237  
 Krinsky (prisme de), 91  
 Küper (crochet de), 153, 272

**L**

- Lancaster (procédé de), 210  
 Listing  
 – (loi de), 44  
 – (plan de), 44  
 Lockwood (ligament de), 27, 48  
 Loi  
 – de Donders, 44  
 – de Hering, 50, 59, 60, 79, 80, 358, 360  
 – de Listing, 44  
 – de Sherrington, 50, 79  
 Lunettes de Gracis, 94

**M**

- Maddox  
 – (baguette de), 94  
 – (croix de), 94  
 Malbran (procédé de), 208  
 Malformations  
 – muscles surnuméraires, agénésies, 13  
 – syndrome d'adhérence, 13  
 Matériel de suture  
 – aiguilles  
 – – conjonctivo-ténoniennes, 158  
 – – dimensions, 158  
 – – formes, 157  
 – – musculoclérales, 156  
 – fils synthétiques tressés  
 – – non résorbables, 159, 198  
 – – résorbables, 158  
 – indications et choix des fils, 159  
 – monofils synthétiques  
 – – non résorbables, 159, 198  
 – – résorbables, 158

Mesure de la déviation. *Voir* Tests

Microchirurgie

- instrumentation, 149
- système grossissant, 148

Microscopes opératoires

- éclairage, 148
  - grossissement, 148
- Microstrabisme, 94, 316, 338
- décompensation, 57
  - décompensé, 331
  - excès de convergence, 331

Microtropie, 55, 57

Moebius (syndrome de). *Voir* syndrome de Moebius

Moment d'un muscle, 70

Monophtalmie sensorielle congénitale, 65

Motilité oculaire

- conjuguée, 43
- monoculaire, 49
- réciproque, 39, 42
- synergies musculaires, 49

Mouvements

- capsule de Tenon, 36
- compensateurs de Bielschowsky, 319
- conjugués, 50
- de duction, 94
- de poursuite, 51
- de vergence compensateurs, 57
- de version, 50
- – verticaux, 94
- oculaires, 36
- plan d'action, 45
- poulie, 36
- saccadiques, 51

Muscles oculomoteurs

- droits. *Voir* Droits (muscles oculomoteurs)
- innervation. *Voir* Innervation
- longueur moyenne, *in situ*, 70
- obliques. *Voir* Obliques (muscles oculomoteurs)
- structure, 15, 17, 38
- – couche bulbaire, 17
- – couche orbitaire, 17, 38
- – fibres musculaires, 15, 17
- – innervation en grappes, 17, 38
- – innervation en plaques, 17
- – involution, 17
- – récepteurs proprioceptifs, 17
- vascularisation. *Voir* Vascularisation

Myopexie postérieure

- adulte, 126
- ancrage marginal, 197
- angle, déviation minimum, 74, 126
- associée à la chirurgie conventionnelle, 203, 326
- bilatérale, 325
- contre-indications, 205
- distances recommandées, 125

- divergence consécutive, 204
- droit(s)
  - – latéral, 126
  - – médial, 125
  - – verticaux, 126
- effet(s)
  - – collatéraux, 75
  - – du recul associé, 204
  - – sur le bras de levier, 74
  - – sur les forces musculaires, 74
- enfant, 125
- équatoriale en cas de myopie forte, 203, 414
- ésoptropie normosensorielle, 333
- et chirurgie conventionnelle, 76
- excès de convergence, 195, 320
- fil 5/0 non résorbable, 198
- foramen musculaire, 196
- incidents et complications, 205
- influx innervationnel, 74
- instrumentation, 196
- orbitopathie endocrinienne, 409
- parésie compensatrice de la parésie, 358
- perforation sclérale, 282
- pression sur le globe, 204
- recul musculaire associé, 126
  - – dosage, 325
- sanglage
  - – en pont, 199
  - – musculaire selon Quéré, 199
  - – selon le muscle opéré, 199
- strabisme
  - – accommodatif, 334
  - – divergent primitif, 342
  - – paralytique, 358
  - – suspension ténonienne, 76
  - – technique de Cüppers, 196
  - – unilatérale, 326
  - – veines vortiqueuses, 199
- Myopie forte, 203, 410–414
  - décompensation d'une hétérophorie, 410
  - déviation des droits latéral et supérieur, 412
  - ésoptropie de type I, 411
  - Indice oculo-orbitaire, 412
  - IRM, 413
  - myopexie équatoriale, 414
  - œil lourd, 411
  - poulies ténoniennes, 412
  - procédés permettant de rehausser les droits horizontaux, 413
  - rehaussement musculaire, 413
  - stratégie opératoire, 412
- Myosites orbitaires
  - compensation prismatique, 410
  - ténosynovite de la trochlée, 410

## N

- Nystagmus, 3
  - congénitaux, 436
    - – à ressort, 64
    - – acuité visuelle, 64, 428
    - – âge opératoire, 429
    - – alignement de l'œil non fixateur, 435
    - – bidirectionnels, 64
    - – bilan préopératoire, 428
    - – binocularité normale, 429
    - – combinaison des deux procédés opératoires, 433
    - – concordants, 64
    - – correction chirurgicale, objectifs, 428
    - – correction optique totale, 428
    - – décalage horizontal des droits verticaux, 432
    - – décalage vertical des droits horizontaux, 432
    - – déplacement conjugué des yeux, 429
    - – dosage opératoire, 431
    - – électro-oculographie cinétique/photo-oculographie, 428
    - – ésoptropies par blocage de nystagmus, 433
    - – immobilisation des yeux, 429
    - – manifestes mixtes, 436
    - – mécanismes de compensation, 64, 428
    - – mise en exophorie, 429, 432
    - – mise en exophorie, dosage opératoire, 433
    - – mise en exophorie, opération combinée unilatérale, 432
    - – moteurs, 63
    - – mouvement nystagmique, 64, 428, 429
    - – opération d'Anderson, 430
    - – opération de Kestenbaum, 430
    - – opération de Kestenbaum rotatoire, 431
    - – opération de l'œil fixateur, 435
    - – opération verticale d'Anderson, 431
    - – opération verticale de Kestenbaum, 431
    - – pendulaires, 64
    - – prismes à base temporale, 432
    - – recul des couples cyclorotateurs, 432
    - – recul des deux droits médiaux, 433
    - – reculs rétro-équatoriaux, 433
    - – résultat insuffisant/récidive, 434
    - – sans mécanisme de compensation, 433
    - – sensoriels, 63
    - – stratégies opératoires, principes, 429
    - – suites opératoires, 434
    - – surcorrection, 434
    - – ténotomie – réinsertion *in situ*, 434
    - – test prismatique préopératoire, 429
    - – torticolis double, 433
    - – torticolis oblique, 431
    - – torticolis simple, 429
    - – torticolis torsionnel, 431
    - – torticolis vertical, 431
    - – tropies nystagmiques, 435
    - – unidirectionnels, 64

- vision binoculaire, 64
- zone privilégiée, 64
- manifeste/latent
- discordant, 65
- incomitances alphabétiques, 435
- monophthalmie sensorielle congénitale, 65
- strabisme précoce, 65, 435
- stratégie opératoire, 435
- système directionnel temporonasal, 65
- neurologiques, 65
- optocinétique, 51

## O

O'Connor (procédé d'), 236

Obliques (muscles oculomoteurs)

- abord, 171
- action, 15
- appui orbitaire, 13
- dosage opératoires, 127
- fonction antitorsionnelle, 13
- inférieur, bifidité, 14
- supérieur, 14
- tendon réfléchi, 14

*Ocular tilt reaction*, 60

Opération

- bi/plurimusculaire, 120
- bilatérale des muscles homonymes, 80, 82
- combinée unilatérale, 80
- parésie compensatrice d'une parésie, 80
- sur l'œil fixateur, 81
- sur l'œil non fixateur, 81
- de l'oblique inférieur, 244
- abord, 171
- affaiblissements non contrôlés, 249
- antéroposition, 248
- avancement, 249
- avancement – résection selon Fink, 250
- dégagement, 172, 245
- désinsertion/réinsertion, 246
- distance du recul, 248
- expansions tendineuses au droit latéral, 172
- plissement selon De Decker, 257
- procédés de Harada et Ito, 257
- réapplication du muscle, 249
- recul avec refixation sclérale selon White et Fink, 246
- repérage direct du point de réinsertion, 247
- suture de l'angle postérieur, 248
- trajet du bord antérieur, 172, 247
- translocation maculaire, 249
- veine vortiqueuse temporale inférieure, 172
- de l'oblique supérieur, 250
- abord nasal, 177, 254
- abord temporal, 175, 251
- dégagement, 175, 177, 251
- désinsertion du droit supérieur, 178

- désinsertion/réinsertion, 251
- inconvénients de l'abord nasal, 254
- insertion sclérale, 175
- longueur du plissement, 253
- mise sous tension, 251
- opération de Kestenbaum oblique/rotatoire, 431
- plissement selon De Decker, 253
- plissement selon Wheeler et McLean, 252
- plissement/recul triangulaire
- antérieur/postérieur, 258
- postéroposition, 257
- procédés de Harada et Ito, 257
- recul avec anse de Helveston, 251
- recul selon Foster, 251
- résection selon McGuire, 254
- syndrome de Brown-Jaensch, 253–255, 260
- ténectomie du cordon fibreux postérieur, 260
- ténotomie/ténectomie, 254
- variante de Fells, 258
- veine vortiqueuse temporale supérieure, 176
- de plusieurs muscles obliques
- antéropositions, 257
- de Kestenbaum, 256
- opération combinée, 255
- postéropositions, 257
- principes, 244, 251
- sélective, 256
- translocation maculaire, 256
- de suppléance
- artères ciliaires antérieures, 235
- conditions pour, 234
- cyclotropie, correction par transposition de droits antagonistes, 238
- déséquilibre vertical résiduel, 237
- élastopexie, 240
- fils de traction selon Pêchereau, 239
- grands reculs et résections, 239
- interposition de lames résorbables (*Vicryl*), 241
- ischémie du segment antérieur, 234
- manchons de supramide, 241
- myopexie de Jensen, 237
- opération de la bride de Kaufmann, 238
- recul de l'antagoniste homolatéral, 236
- strabisme paralytique, 359
- transposition de l'oblique supérieur selon Kaufmann, 238
- transposition du droit latéral selon Kaufmann, 239
- transposition partielle, procédé de Hummelsheim, 235
- transposition partielle, procédé de Kaufmann, 235
- transposition partielle, procédé de Rüssmann, 235
- transposition partielle, variante ajustable, 236
- transposition totale des droits horizontaux, procédé de Knapp, 237
- transposition totale, procédé d'O'Connor, 236
- du fil de Cüppers. *Voir* Myopexie postérieure



- monomusculaire
  - – contre-tension de l'antagoniste homolatéral, 79, 120
  - – réactivité des muscles de l'œil non opéré, 80
  - – sur l'œil fixateur, 80
  - – sur l'œil non fixateur, 80
  - oculomotrice. *Voir aussi* chacune des techniques opératoires
  - – adhérence capsulotendineuse antérieure, 170
  - – champs autocollants, 160
  - – dégagement du muscle, 169, 170
  - – désinfection, 159
  - – données primordiales, 90
  - – effets iatrogènes indésirables, 82
  - – effets opératoires, 79, 120
  - – effets opératoires moyens, 121, 122, 128
  - – espace décollable, 169
  - – foramen musculaire, 170
  - – positionnement de la tête du patient, 159
  - – préparation préopératoire, 89
  - – probabilité de résultat, 80, 121
  - – réintervention. *Voir* Réintervention(s)
  - – soins postopératoires, 182
  - – sutures ajustables, 121
  - Ophthalmoplégie internucléaire, 60
  - Options chirurgicales, 98
  - Orbitopathie endocrinienne
  - choix opératoires, 407
  - compensation prismatique, 407
  - dosage calculé, 407
  - échographie A et B, 404
  - effets
  - – concomitants, exophtalmie, 410
  - – concomitants, statique palpébrale, 410
  - – indésirables, 410
  - – indésirables, incomitance A, 410
  - fibrose musculaire consécutive, 402
  - gadolinium, signal des muscles inhomogène, 404
  - hypocontractilité, 403
  - hypo-extensibilité, 403
  - IRM, 404
  - mesures conservatrices d'attente, 405
  - myopathie, 402
  - myopexie postérieure controlatérale, 409
  - oculographie, 404
  - opération combinée unilatérale, 408
  - orbitotomie, 407
  - parésie d'origine musculaire, 403
  - radiothérapie, 407
  - recul avec refixation sclérale directe, 407
  - reculs ajustables, 408
  - résultats mono/binoculaires, 409
  - sous/surcorrections, 409
  - test
  - – d'élongation musculaire, 407
  - – de duction forcée, 405, 407
  - – torticolis, 403
  - toxine botulique, 407
- P**
- Paralysie oculomotrice. *Voir* Strabisme paralytique
  - Paupières
  - cellulite préseptale, 283
  - complications orbitopalpébrales, 292
  - ouverture de la fente palpébrale, 292
  - position du globe dans l'orbite, 292
  - ptosis, 292
  - statique palpébrale, 292
  - stratégie opératoire, 292
  - symétrie des fentes palpébrales, 304
  - Péchereau
  - (fils de traction selon), 239
  - (méthode photographique de), 134
  - (réglette de), 136
  - Pince du magicien, 61
  - Plan
  - de Listing, 44
  - opératoire, 95, 98
  - Plissement musculaire
  - action freinatrice sur l'antagoniste homolatéral, 73
  - angles du pli, 206
  - augmentation de la tension passive, 73
  - enfouissement du pli sous le muscle, 206
  - fixation du pli en avant de sa base, 207
  - Position(s)
  - de repos relatif, 91, 319
  - des yeux sous anesthésie, 131, 139
  - – angle, 134
  - – asymétrie droite/gauche, 134
  - – en fin d'intervention, 135
  - – méthode photographique de Péchereau, 134
  - – reflets cornéens de Hirschberg, 133
  - – réinterventions, 273
  - – strabométrie linéaire de Paliaga, 134
  - primaire, 43, 46
  - secondaires, 44, 47
  - tertiaires, 44
  - zéro, 43
  - Poulie, 48
  - définition, 36
  - mouvements, 36
  - système des poulies actives, 37
  - ténonienne, 36, 46
  - trochlée, 36
  - Précision opératoire, 217, 218
  - au niveau
  - – de la sclère, 217
  - – du muscle, 218

- dosage définitif, 218
- insertion primitive, repère de mesure, 217
- lors du serrage des nœuds, 218
- Préparation préopératoire, 89
- Principes éthiques généraux
  - décision opératoire, 308
  - information du patient, 308
- Procédés opératoires, 98
- Proprioception, afférences, 61
- Psychologie du strabisme
  - âge le plus favorable pour l'intervention, 311
  - inesthétique du strabisme, 310
  - insuffisance cognitive, 311
  - mécanismes adaptatifs de type dissociatif, 310
  - réaction des parents au strabisme de l'enfant, 310
  - réaction(s)
    - au lendemain de l'intervention, 312
    - émotionnelles à l'hospitalisation et à l'intervention chirurgicale, 311
    - émotionnelles de l'enfant strabique, 310
  - regard des autres, 311
  - régression de comportement, 311
  - répercussions émotionnelles, 310
  - rôle du médecin ophtalmologiste ou de l'orthoptiste, 312
  - schéma de types de conduites, 312
  - sentiment de deuil, 310
  - stratégies préventives, 312
  - stress psychologique, 311
- Purkinje (4<sup>e</sup> image de), 94

## R

Récession musculaire. *Voir* Recul musculaire

Recul musculaire

- allongement musculotendineux, 194
- avec anses, 192
- clivage musculaire, 195
- désinsertion du muscle, 186
- dosage-dépendant, 72
- droits verticaux, 192
- effet
  - statique du relâchement, 73
  - sur l'arc de contact, 72
- en bloc musculoténonien, 196
- étalement, 188, 193
- fixation de la partie moyenne, 190
- grand, 194
- inversion musculaire, 192
- majoré, 193
- point de référence de la mesure, 188
- procédé de Jameson, 186
- réduction des forces musculaires, 72
- réinsertion musculaire, 188
- rétraction consécutive de la paupière, 192
- serrage des nœuds, 190

- tendon réfléchi de l'oblique supérieur, 192
- ténonien, 194
- ténotomie médiane, 194
- tension transversale du muscle, 188, 191
- Réintervention(s)
  - à distance, 271
  - adhérences anormales, 273
  - anesthésie, 270, 271
  - choix et dosages opératoires, 274
  - cicatrices conjonctivo-ténoniennes, 275
  - crochet de Küper, 272
  - dégagement du muscle, 272
  - étalement musculaire, 274
  - fait précédemment, 271, 272
  - fascias ténoniens, 273
  - immédiate, 270
  - interposition de lames, 275
  - muscle
    - droit, 272
    - oblique, 273
    - perdu/rétracté (slipped muscle), 270
  - position des yeux sous anesthésie, 273
  - suture conjonctivo-ténonienne, 271, 275
  - sutures ajustables, 274
  - techniques
    - majorées, 275
    - opératoires, 274
  - test d'élongation musculaire, 274
  - voie d'abord/incision, 270, 271
- Résection musculaire
  - grandes résections, 211
  - procédé
    - de Lancaster, 210
    - de Malbran, 208
  - réavancement, 212, 215
- Résultats postopératoires
  - absence de cicatrices visibles, 304
  - angles
    - kappa, 303
    - latents, 298
    - manifestes, 298
  - binocularité anormale angle-dépendante, 298, 326
  - bons, 302
  - champ de vision binoculaire simple, 300
  - concordance sensorimotrice, 301, 316
  - confort visuel subjectif, 303
  - déviation verticale associée, 298
  - écart type, 121, 301
  - échecs vrais, 303
  - effets opératoires moyens, 121
  - équilibre neuromusculaire, 303
  - ésotropies résiduelles ou récidivantes
    - à angle variable, 328
    - stables, 328
  - esthétiques, 303

- exotropie consécutive, 329
- guérison, 301
- hystérèse musculaire postopératoire, 298
- immédiats, 326
- incomitances résiduelles, 298
- insuffisants, 302
- microtropie, 301
- moteurs
  - - évaluation, 298
  - - recul de 2 ans, 298, 320, 326
- opération
  - - des muscles obliques, 130
  - - symétrisante, 304
- orthoposition, 301
- parallélisme exact et stable des axes visuels, 303
- plasticité neuronale, 298
- probabilité, 121
- satisfaisants, 302
- sensoriels
  - - évaluation, 299
  - - recul de 2 ans, 298, 326
- stabilisation du résultat, 297
- stéréopsie, 299
- symétrie des fentes palpébrales, 304
- vision
  - - binoculaire anormale, 301
  - - binoculaire normale, 301
  - - simultanée, 299
- Retard de la fovéation, 56
- Roggenkämper (recul ajustable de), 213
- Rotation
  - axe, 44
  - (centre de), 45
  - cyclorotation, 44
- Roth (recul ajustable selon), 214
- Rüssmann (procédé de), 235
- S**
- Scanner à rayons X, 29, 100
  - fractures orbitaires, 419
- Sherrington, 44
  - (loi de), 50, 79
- Signe(s)
  - de l'anesthésie. Voir Position(s) des yeux
  - peropératoires. Voir Données peropératoires
- Skew deviation, 60
- Spring-back balance test, 138
- Stilling-Duane (Syndrome de rétraction de). Voir Syndrome de rétraction de Stilling-Duane
- Strabisme
  - accommodatif, 333
    - - à binocularité anormale, 336
    - - addition sphérique, 334
    - - avec excès de convergence, 334
    - - hypo-accommodatif, 334, 335
      - - mixte, 335
      - - myopexie postérieure, 334
      - - par excès de convergence normo-accommodatif, 334
      - - partiellement accommodatif, 335
      - - partiellement réfractif, 334
      - - presbytie juvénile, 337
      - - rapport CA/A, 334, 335
      - - réfractif, 334
      - - sujet hyperaccommodant, 334
      - - verres progressifs, 334
  - compensation/traitement prismatique, 407
  - concomitant, 3, 55
    - - accommodatif, 59
    - - âge opératoire, 321
    - - alternance spontanée, 319
    - - amblyopie, 318, 321
    - - anatomisation, 57
    - - angle cible, 319, 323
    - - angle de base, 319, 323
    - - angle maximum, 319
    - - angle minimum, 319
    - - angle résiduel, 316, 320
    - - binocularité anormale, 316
    - - binocularité potentiellement normale, 318
    - - chirurgie conventionnelle, 319
    - - choix du moment opératoire, 321
    - - classification globale, 316
    - - composantes de la déviation strabique, 319
    - - concordance sensorimotrice, 316
    - - constant, 318
    - - convergent, 56
    - - correction optique totale, 317
    - - correspondance rétinienne, 316
    - - divergent, 56, 57
    - - dominance anormale, 317, 321
    - - dominance physiologique, 318
    - - ésoptropie, 58, 317, 320
    - - ésootropies précoces différées, 317
    - - excès de convergence, 319, 320, 331
    - - exotropie, 58
    - - intermittent, 318
    - - isoacuité, 318
    - - Lang, 316
    - - microstrabisme, 57, 316
    - - microstrabisme décompensé, 331
    - - mouvements compensateurs de Bielschowsky, 319
    - - normosensoriel, 318
    - - parcours accommodatif, 318
    - - plasticité neuronale, 321
    - - position de repos relatif, 319
    - - potentialités binoculaires, 316
    - - précoce, 65
    - - préparation préopératoire, 318, 323
    - - préparation préopératoire, étapes, 318

- – prismes, 318
- – secteurs binasaux, 323
- – suivi postopératoire, 317
- – syndrome du strabisme précoce, 321
- – tonus de vergence, 319
- – toxine botulique. *Voir* Toxine botulique
- – variabilité de la déviation, 57
- – vergence tonique, 316
- – verres progressifs, 318
- consécutif, 3
- conséquences psychologiques, 310
- divergent primitif
  - – âge opératoire, 339
  - – angle de base, 337
  - – classification, 337
  - – constant, 338
  - – dualité de correspondance rétinienne, 341
  - – exophorie décompensée, 338, 342
  - – exotropie avec excès de convergence, 342
  - – insuffisance de convergence, 338
  - – intermittent, 338
  - – microstrabisme, 338
  - – myopexie postérieure, 342
  - – normosensoriel, 337
  - – opération combinée unilatérale, 341
  - – pathophorie, 338
  - – période préchirurgicale, 339
  - – plissement bilatéral du droit médial, 342
  - – plissement oblique des droits médiaux, 343
  - – rapport CA/A, 338
  - – récurrence
    - – à binocularité anormale, 345
    - – strabisme convergent consécutif, 343
  - – recul bilatéral du droit latéral, 342
  - – recul unilatéral du droit latéral, 342
  - – résultats moteurs à long terme, 343
  - – résultats moteurs immédiats, 343
  - – risque de diplopie, 341
  - – traitement prismatique préparatoire, 339
  - – vergence fusionnelle, 339
- iatrogène
  - – adhérences anormales, 414
  - – compensation chirurgicale, 416
  - – compensation prismatique, 416
  - – consécutif aux opérations de décollement de la rétine, 416
  - – consécutif aux opérations de strabisme, 414
  - – dosages forts, 414
  - – myotoxicité du produit anesthésique, 417
  - – opérations de ptérygion, 417
  - – opérations extrasclérales, causes, 416
  - – suites des opérations de cataracte, 417
  - – syndrome de Brown-Jaensch acquis, 414
  - – systèmes de drainage, 417
- impotence, 55
- incomitant, 3, 55
  - – paralytique, 58
  - latent, 3
  - manifeste, 3
  - normosensoriel, 43, 318
  - – âge opératoire, 333
  - – angle de base, 332
  - – chirurgie conventionnelle, 333
  - – compensation prismatique préparatoire, 331
  - – ésophories décompensées, 331
  - – excès de convergence, 333
  - – intermittent, 331
  - – myopexie postérieure, 333
  - – permanent, 331
  - – résultats immédiats et stabilité à long terme, 333
- orbitopathie endocrinienne, 407
- paralytique, 55
  - – angle primaire, secondaire, 59, 357
  - – de l'enfant, 61
  - – déficit bilatéral du droit latéral, 363
  - – déficit des trois muscles innervés par la branche inférieure du nerf oculomoteur, 368
  - – déficit isolé de l'oblique inférieur, 367
  - – déficit isolé du droit médial, 364
  - – déficit isolé du droit vertical, 365
  - – déficit musculaire, 58
  - – déficit subtotal/total du droit latéral, 361
  - – déficit unilatéral de deux muscles antagonistes, 369
  - – déficit unilatéral des deux muscles droits adjacents, 368
  - – déficit unilatéral du droit latéral, 359
  - – déséquilibres oculomoteurs après opération de la cataracte, 368
  - – disparité entre les ductions et les versions, 360
  - – dosage opératoire, 358
  - – droit latéral droit, 59
  - – dysmétrie, 60
  - – dyssynergie paralytique, 61
  - – évolution, 61
  - – hémianopsie latérale homonyme, 384
  - – incomitance, 58, 357, 358
  - – indication/moment opératoire, 357
  - – limitation des ductions, 357
  - – nystagmus neurologiques acquis, 384
  - – opération de suppléance, 359
  - – ophtalmoplégie internucléaire, 382
  - – ophtalmoplégie supranucléaire et internucléaire, 384
  - – paralysie acquise du muscle oblique supérieur, 376
  - – paralysie bilatérale de l'oblique supérieur, 378
  - – paralysie bilatérale de l'oblique supérieur, déficit asymétrique, 379
  - – paralysie congénitale unilatérale du muscle oblique supérieur, 371
  - – paralysie de l'oblique supérieur, correction chirurgicale, 376, 378



- – paralysie du nerf oculomoteur associée à celle du nerf trochléaire, 371
- – paralysie unidirectionnelle ou bidirectionnelle du regard horizontal, 384
- – paralysie unilatérale des deux élévateurs, 382
- – paralysie/parésie totale du nerf oculomoteur, 369
- – paralysies prénucéaires, 382
- – parésie d'un droit supérieur liée à l'âge, 367
- – parésies/paralysie de la convergence, 384
- – passage à la concomitance, 63
- – phénomènes adaptatifs musculaires, 60
- – principes stratégiques, 357
- – prismes, 356
- – processus d'adaptation cérébelleux, 60
- – régénérescence nerveuse, 61
- – réinnervation du muscle, 61
- – *skew deviation*, 382
- – stade des séquelles, traitement réparateur, 356
- – stade initial, traitement palliatif, 356
- – syncinésies acquises, 61
- – syndrome de Parinaud, 384
- – toxine botulique, 356, 359
- résiduel, 3
- secondaire, 3
- – ou sensoriel, 331
- vergence tonique, 337
- Suivi postopératoire
- bilan moteur et sensoriel au bout de 2 ans, 297
- correction optique, 297
- état local et fonctionnel immédiat, 296
- orthoptique d'accompagnement, 297
- première semaine, risque de complications infectieuses, 296
- résultat moteur insuffisant, 297
- résultats immédiats, 236
- Sutures ajustables, 121
- ajustement
- – peropératoire, 212, 213
- – postopératoire, 212, 213, 215
- contre-indications, 216
- incidents, 216
- indications, 216
- recul ajustable
- – de Roggenkämper, 213
- – selon Roth, 214
- réinterventions, 274
- résection ou plissement ajustable, 215
- strabisme paralytique, 358
- suture de la conjonctive, 214–216
- Syncinésie accommodation – convergence, 57
- Syndrome(s)
- congénitaux de dysinnervation crânienne, 389
- d'adhérence
- – d'une myopexie postérieure, 289
- – de l'oblique inférieur, 289
- – du droit latéral, 289
- – fibreuse musculaire, 290
- – prévention et traitement, 290
- de Brown-Jaensch, 253–255, 260, 290
- – acquis, 399
- – congénital, 398
- – congénital plus, 398
- – levée de l'obstacle, 399
- – muscle oblique supérieur primitif, 399
- – strabisme iatrogène, 414
- – stratégie chirurgicale, 399
- – test de duction forcée, 399
- de fibrose congénitale
- – des droits inférieurs, 400
- – des droits médiaux, 400
- – généralisée, types génétiques, 400
- – motilité des paupières, 402
- – torticolis, 400
- – traitement chirurgical, 401
- de limitation motrice (restriction)
- – altération musculaire ou neuromusculaire, 62, 388
- – bride directe, effet double, inverse, 63, 289
- – bride musculaire, 388
- – champ moteur de l'œil opéré, 389
- – décentrement du globe oculaire, 63
- – impotence musculaire, 388
- – muscle inextensible, 290
- – myopexie postérieure, 389
- – quantification, 63
- – signes peropératoires, 63
- – stratégie opératoire, principes, 388
- – techniques opératoires, particularités, 388, 389
- de Moebius/séquence
- – anomalies associées, 397
- – stratégies opératoires, 398
- de rétraction de Stilling-Duane, 389
- – atténuation de la rétraction, 395
- – cocontraction, corelâchement/coinhibition, 390
- – correction de la déviation verticale en adduction du type I, 396
- – correction du torticolis, 395
- – déviation verticale en adduction, 393
- – dosage opératoire, calcul, 397
- – électromyographie, 390, 393
- – incomitance alphabétique, 393
- – procédés à éviter, 396
- – recul de l'antagoniste homolatéral du muscle impotent, 395
- – rétraction, 390, 393
- – stratégie opératoire, 395
- – transposition des droits verticaux, 396
- – type I, 390
- – type II, 390
- – type III, 393
- – type IV/divergence synergique, 393
- – vertical, 394

- ischémique du segment antérieur, 285
- – angiographie fluorescéinée de l'iris, 286
- – artères ciliaires antérieures, 21
- – artères ciliaires longues postérieures, 21
- – disposition vasculaire inhabituelle, 287
- – formes sévères, 286
- – phase aiguë, 286
- – phase de régression, 286
- – prévention et traitement, 287
- supranucléaires, 55
- technique opératoire, particularités, 395

## Système

- cérébelleux, 56
- vestibulaire, 56

## T

Table de Paliaga, 91, 94, 134

*Target angles*, 90

Téléloupes (système Galilée), 148

Tenon (capsule de). *Voir* Capsule de Tenon

## Test(s)

- d'élongation musculaire, 126, 131, 136
- – différentielle d'extensibilité, 139, 140
- – extensibilité musculaire, 138, 140
- – orbitopathie endocrinienne, 407
- – méthode isotonique, 136
- – myomètre, 136
- – réglette de Pêchereau, 136
- – réinterventions, 274
- de duction forcée
- – fractures orbitaires, 419, 422
- – muscles obliques, 135, 251
- – orbitopathie endocrinienne, 405, 407
- – syndrome de Brown-Jaensch, 399
- écran
- – alterné, 91
- – alterné et prismes, 91
- – unilatéral
- mouvement de refixation, 92
- occlusion prismatique simultanée, 91
- prisme de Krimsky, 91
- Tomodensitométrie. *Voir* Scanner à rayons X
- Torticolis, 55, 60, 63, 65, 89
- fibrose
- – des droits inférieurs, 400
- – généralisée, 400
- nystagmus congénitaux, 429
- orbitopathie endocrinienne, 403
- syndromes de rétraction
- de Stilling-Duane, 395
- Torticolomètre, 89
- Toxine botulique, 356
- acétylcholine, 78
- action pré/post-synaptique, 78

- affaiblissement musculaire, 78
- amblyopie ex anopsia, 266
- angle résiduel, 320
- antitoxine, 266
- chimio-dénervation, 78
- complications, 266
- contre-indications, 267
- dilutions du lyophilisat, 264
- effet(s), 77
- – collatéraux, 265
- – paralysant, 265
- ésotropies précoces, 320
- handicapé psychomoteur, 323
- immunoglobulines antituberculeuses humaines, 266
- inconvénients, 266
- indications, 266
- injection
- – intramusculaire, 265, 320
- – rétrobulbaire, 265
- masque laryngé, 264
- moment choisi pour l'injection, 323
- orbitopathie endocrinienne, 407
- perte d'un muscle, 280
- ptosis, 265
- quantité à injecter, 265
- régénération neuronale, 78
- strabisme paralytique, 359
- syndromes de limitation motrice, 389
- technique d'injection
- – chez l'adulte, 264
- – chez l'enfant, 264
- Transposition musculaire. *Voir aussi*
- Opération de suppléance
- redistribution des forces musculaires, 77
- Traumatismes
- musculaires
- – contusions, 418
- – élongations, 418
- – plaies, 417
- – réparation immédiate/tardive, 418
- – syndrome de Brown post-traumatique, 418
- – tendon réfléchi de l'oblique supérieur, 418
- orbitaires
- – chirurgie réparatrice orbitofaciale, 421
- – compensation prismatique, 422
- – cyclotorsion, 422
- – fractures avec enfoncement de l'arc maxillomalaire, 419
- – fractures circonscrites, 419
- – fractures craniofaciales, 421
- – fractures de l'orbite de l'enfant, 422
- – fractures étendues, 421, 422
- – fractures éthmoïdomaxillaires, 419

- – fractures fronto-orbitaires, 421
  - – fractures isolées de l'angle supéro-interne du rebord orbitaire, 421
  - – fractures isolées par éclatement du plancher de l'orbite, *blow-out*, 419
  - – impotence musculaire, mécanismes, 418
  - – incarcération, 419
  - – IRM, 419
  - – pseudo-syndrome de Stilling-Duane, 419
  - – reconstruction orbito-craniofaciale, 422
  - – réduction des fractures circonscrites, 421
  - – réparation des impotences musculaires persistantes, 422
  - – reprofilage de la paroi orbitaire, 421
  - – scanner à rayons X, 419
  - – test de duction forcée, 419, 422
- Tschermak-Seysenegg, 45

## U

*Umwertung*, 44

## V

Valeur(s) spatiale(s)

- absolue, 44
- rétinienne, 44

Variabilité de la déviation, 57, 94

Vascularisation

- artères ciliaires
  - – antérieures, 20, 21
  - – longues postérieures, 21
- cercles artériels du segment antérieur, 20
- oblique
  - – inférieur, 19
  - – supérieur, 19
- pédicules artériels, 18
- vaisseaux ciliaires antérieurs, 220
- veines vortiqueuses, 22, 172, 176, 199, 223, 278

Vergence

- accommodative, 43
- d'ajustement, 43, 57
- de proximité, 43
- fusionnelle, 43, 339
- innervationnelle, 56
- mouvements compensateurs, 57
- tonique, 43, 55, 56, 316
- tonus, 56, 319
- viscoélastique, 56

Versions, 50

Verticale

- objective, 44
- subjective, 44

Vision

- binoculaire
  - – simultanée, 54
  - – stéréoscopique, 54
- rapprochée, 49

Voie d'abord

- latéromusculaire selon Mojon, 167
- – incisions minimales selon Mojon, 191
- limbique, 162
  - – capsule de Tenon, 163
  - – dellén, 178
  - – engagement d'un crochet à strabisme, 163
  - – érosions cornéennes, 178
  - – espace sous-ténonien latéromusculaire, 163
  - – incision limbique, 163
  - – recul de la capsule de Tenon, 181, 182
  - – recul en bloc (bare sclera), 181
  - – réintervention, 180
  - – suture du volet conjonctivo-ténonien, 178
  - – volet conjonctivo-ténonien, 163
- musculaire
  - – exigences, 162
  - – interposition de lames résorbables (*Vicryl*), 241
  - – lame de *Vicryl* interposition, 182
  - – particularités selon les quatre muscles droits, 170
  - – réintervention, 270
  - – rougeur postopératoire, 183
- périphérique en deux plans
  - – abord des muscles obliques, 171
  - – abord du droit supérieur, 168
  - – bistouri électrique, 168
  - – capsule de Tenon, 167
  - – parallèlement au limbe, 167
  - – perpendiculairement au limbe, 168
  - – suture en deux plans, 180

Voies

- oculomotrices efférentes, 54
- sensorielles afférentes, 54

Volkman, 45, 71

## Z

Zinn (anneau de), 9