

A teal-colored skeleton of a dog in a running pose, set against a black background. A large yellow circle is partially visible at the top of the frame.

I.C.P. Córdoba  
Instituto de Capacitación Profesional

A yellow chevron symbol pointing downwards.

**ALCANZÁ TUS  
OBJETIVOS**

**DIPLOMADO**

# RADIOLOGÍA

## en Pequeños Animales

**INICIO: Martes 23 de Mayo 2023**

**MODALIDAD: Online**  
(20 clases en vivo y 14 clases grabadas)



*Docente responsable:*  
**Esp. M.V. Matias Sclocco**

---



## DOCENTE RESPONSABLE

### ESP. M.V. MATÍAS SCLOCCO

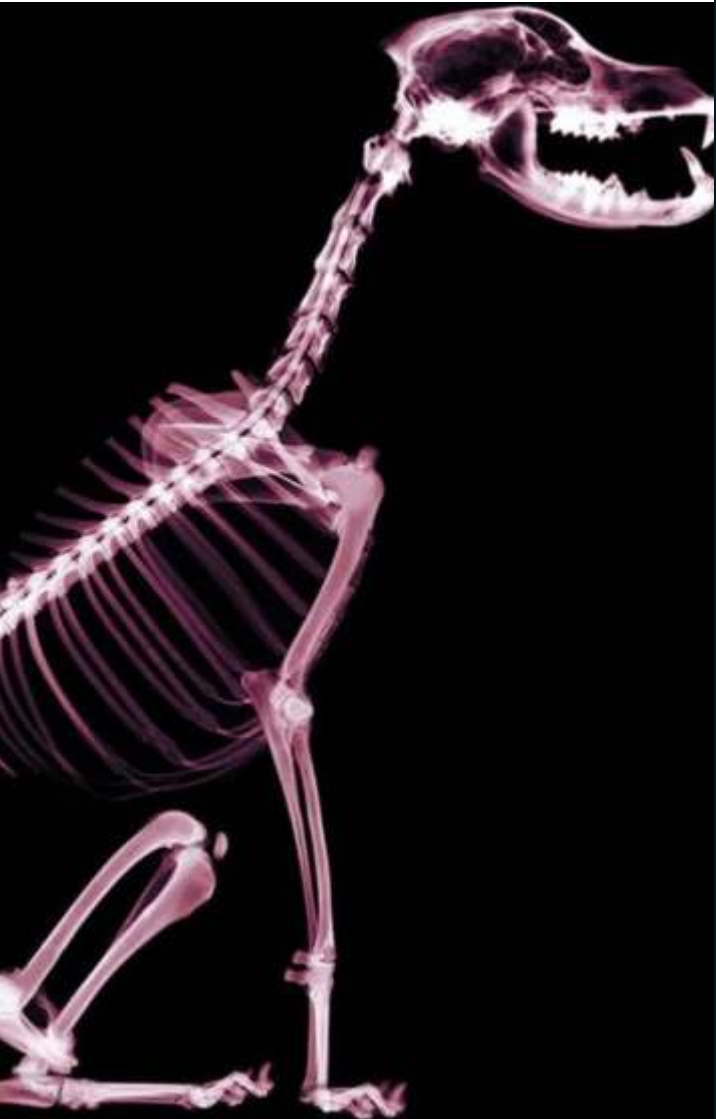- Veterinario (UBA) . Licenciado en Veterinaria, Ministerio de Educación y Ciencia, Madrid, España.
- Especialista en Docencia Universitaria (U.B.A.). Maestría en Docencia Universitaria en curso.
- Diplomado del Posgrado en Radiología y Ultrasonografía UBA. Diplomado en ecografía CEMV.
- Carrera de Especialidad en Ultrasonografía en Pequeños Animales (UBA) en curso.
- Docente y Tutor de Pasantías del Servicio de Diagnóstico por Imágenes, Hospital Escuela de la Facultad de Ciencias Veterinarias (U.B.A.).
- Tutor de Practicas Profesionales Supervisadas (PPS), Facultad de Ciencias Veterinarias (U.B.A.).



## DOCENTE RESPONSABLE

### ESP. M.V. MATÍAS SCLOCCO

- Tutor de Practicas Profesionales Supervisadas (PPS), Facultad de Ciencias Veterinarias (U.B.A.).
- Diagnóstico por imágenes en práctica privada. Resonancia Magnética Nuclear - RMVET.
- Telemedicina para diagnóstico de Radiología, RMN y Tomografía Computada en Argentina, Colombia, Venezuela, Perú, México y EEUU.
- Disertante en cursos de grado y posgrado de la especialidad, en Argentina y en Latinoamérica.
- Disertante en múltiples congresos nacionales e internacionales.
- Investigador de apoyo en múltiples proyectos UBACYT.
- Múltiples publicaciones en libros y revistas de interés veterinario.



## OBJETIVOS DEL CURSO

Es un curso integral teórico práctico que otorga a los participantes entrenamiento teórico y práctico en técnicas de radiología en interpretación radiológica, ampliando los conocimientos de los veterinarios que emplean la radiografía convencional o digital en la clínica veterinaria para pequeños animales.



# TEMARIO

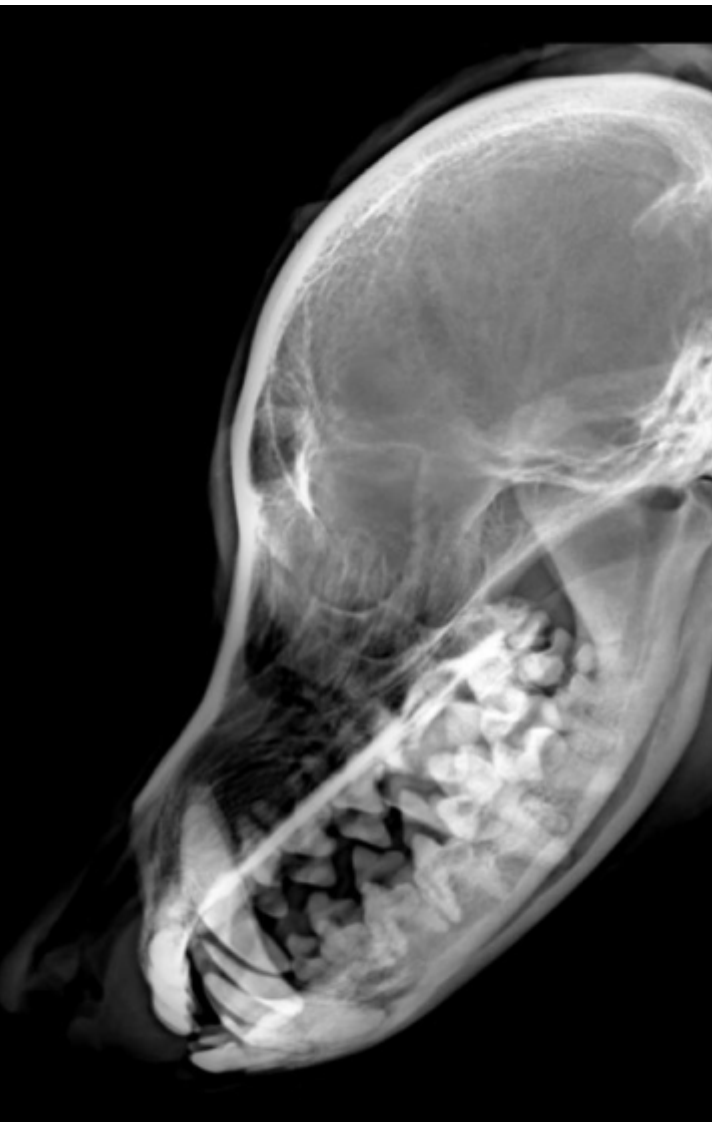## MÓDULO 1

- Conceptos básicos de física. Propiedades de los Rx. Equipamiento Radiológico: portátiles, rodantes y fijos. Ánodo fijo y ánodo giratorio. Radioscopía. Radiología digital.
- Parámetros radiológicos: kilovoltios, miliamperes, tiempo y distancia tubo-película. Tablas de exposición.
- Películas radiográficas. Chasis, parrillas antidifusoras, accesorios. El cuarto oscuro. Procesado de las radiografías. Tanques de revelado. Procesadoras automáticas. Reveladores y fijadores. Accesorios.
- Formación de la imagen radiológica. Par radiológico. Parámetros a evaluar en una radiografía. Artificios de técnica. Percepción visual. Validez de las pruebas diagnósticas La orden radiológica. Medios de contraste radiológicos.
- Radiofísica Sanitaria y Radioprotección: efectos adversos de las radiaciones ionizantes. Control y normas de radioprotección. Dosimetría. Nomenclatura radiológica. Técnicas de posicionamiento del paciente. Incidencias radiológicas para el esqueleto axial, apendicular, tórax y abdomen. Anatomía radiológica normal. La orden radiológica.

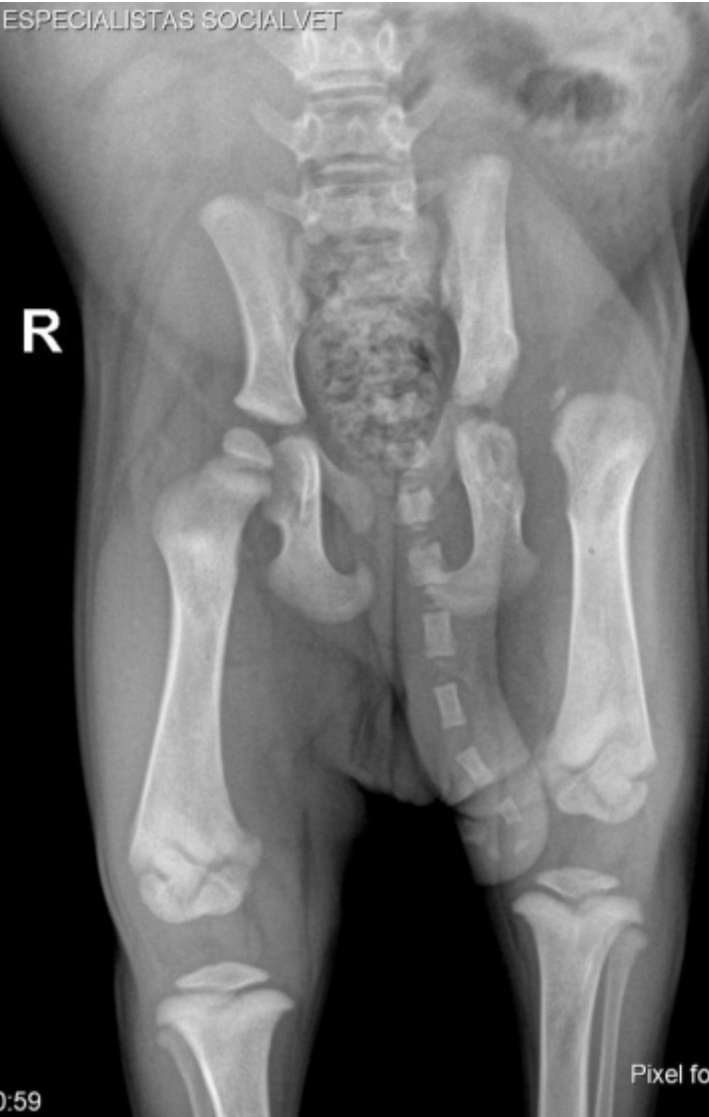## **MÓDULO 2**

Rx de Estructuras Esqueléticas

- Clasificación radiológica de las lesiones.
- Respuesta del hueso a la injuria. Localización. Cantidad de lesiones. Monostótica o poliostótica. Definición de los márgenes. Patrones de destrucción y de producción ósea.
- Osteogénesis intra y extra medular. Neoplasia. Osteomielitis. Rx de Patologías Congénitas y del Desarrollo Óseo.
- Anatomía radiológica normal de los miembros. Hueso adulto y hueso inmaduro. Hiperparatiroidismo nutricional secundario, hipotiroidismo, hiperadrenocorticismo, hipervitaminosis A, hipovitaminosis D, mucopolisacaridosis, panosteítis, osteodistrofia hipertrófica, osteocondrosis: de cabeza humeral, de cóndilo medial del húmero, del fémur, de la tróclea del astrágalo, osteocondrosis del sacro, complejo displasia de codo: apófisis ancónea no-unida (panu), proceso coronoideo medial fragmentado o no-unido, patología del crecimiento de radio y cúbito. Exostosis Cartilaginosa Múltiple (ECM), displasia de cadera, necrosis idiopática de la cabeza del fémur.
- Otras: condrodisplasia, displasia epifisaria, deficiencia de hormona de crecimiento, osteocondritis. Panosteitis. Osteodistrofia Juvenil.
- Complejo displasia codo. Patología crecimiento radio y cúbito.
- Osteodistrofia Hipertrófica (ODH). Enfermedad de Legg Perthes.
- Exostosis Cartilaginosa Múltiple (ECM). Hipovitaminosis D. Hipotiroidismo. Displasia de Cadera. Otras.



R



## TEMARIO

### MÓDULO 3

#### Rx Articular

- Signos radiológicos de efusión articular.
- Artritis séptica. Poliartritis no erosiva. Poliartritis erosiva. Otras.
- Enfermedad articular degenerativa (EAD): localizaciones y aspecto radiológico. Rx del Trauma Osteoarticular.
- Aspectos generales de la evaluación radiológica del paciente traumatizado.
- Luxación de hombro, codo, carpo, metacarpo y dedos.
- Luxación de cadera, pelvis y tarso. Ruptura del ligamento cruzado anterior. Luxación rotuliana.
- Reconocimiento y Clasificación radiológica de las fracturas: según compromiso cortical, dirección, número, compromiso articular, localización (fracturas de Salter Harris), y naturaleza. Descripción radiológica de las fracturas. Diagnósticos diferenciales. "Pseudofracturas".
- Radiología de la Reparación Fracturaria: aspectos generales. Evaluación de la alineación, la actividad ósea y el material de osteosíntesis. Patologías de la reparación fracturaria (mal unión, unión retrasada y no unión atrófica e hipertrófica). Complicaciones de la reparación fracturaria (osteomielitis).



## **MÓDULO 4**

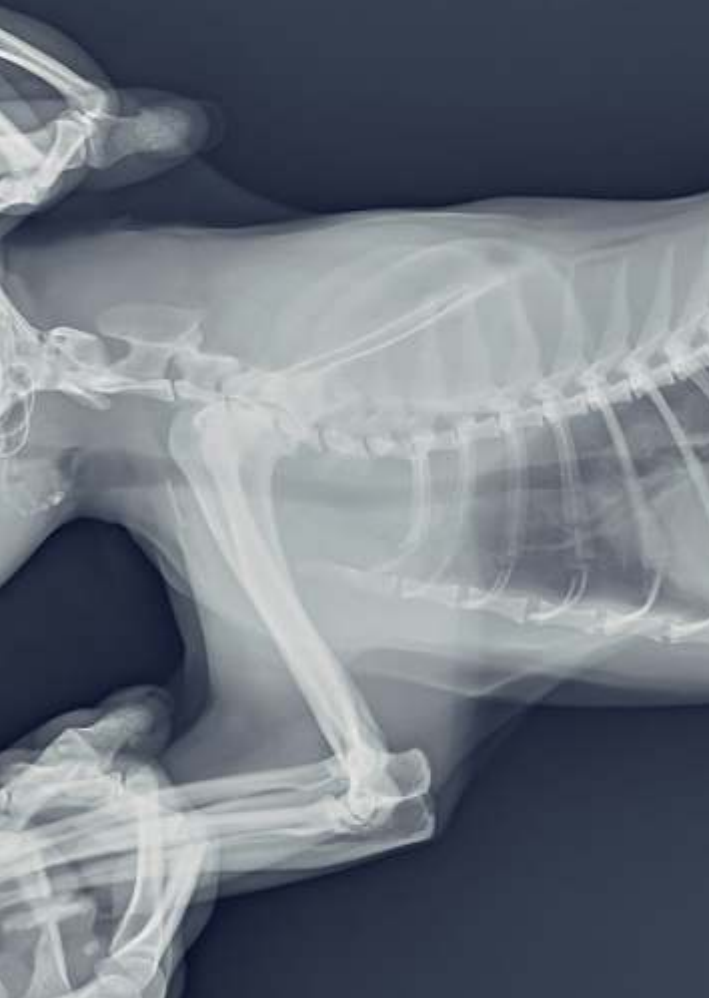Rx de la Región Cefálica.

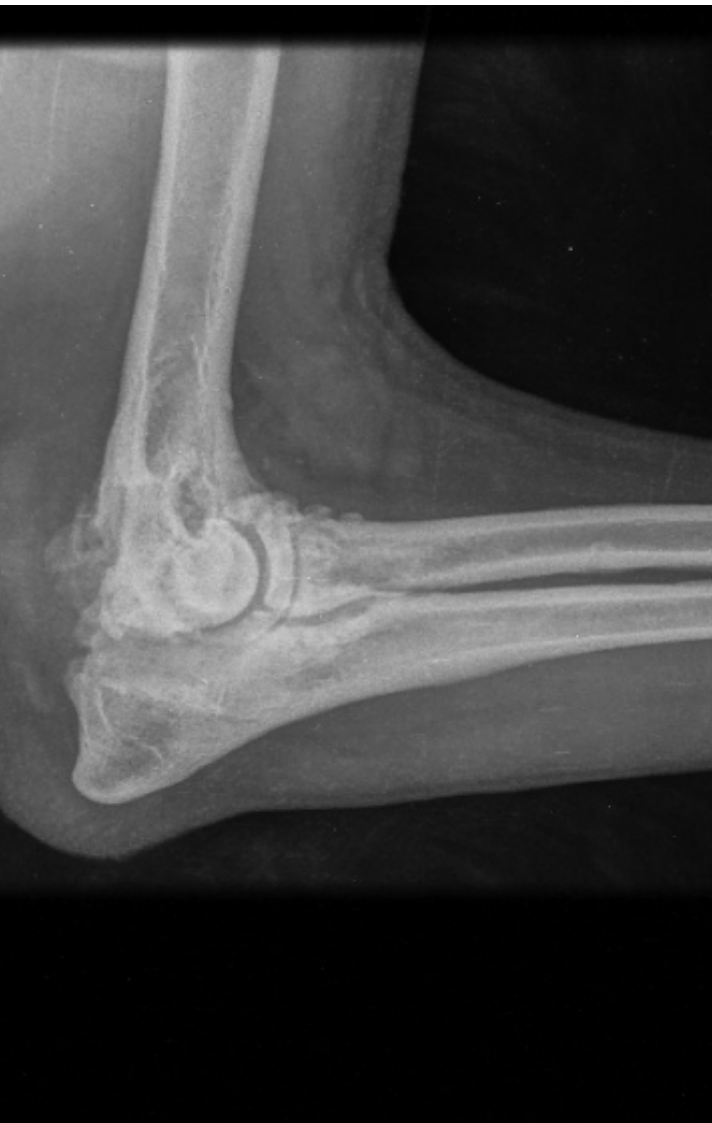Anatomía radiológica normal del cráneo y la cara. Lesiones traumáticas: luxaciones y fracturas más frecuentes. Hidrocefalia congénita y adquirida.

- Displasia Occipital. Osteopatía Cráneomandibular. Otitis. Evaluación de las bullas timpánicas.
- Radiología Dentaria: Anatomía y técnica radiológicas. Alteraciones congénitas y adquiridas.  
Hipertiroidismo. Osteoporosis. Tumores orales. Tumores retrorbitales.  
Osteomielitis. Radiología de la Cavidad Nasal: Anatomía y técnica radiológicas. Rinitis No destructiva. Rinitis Destructiva. Rinitis micótica vs. Neoplasia nasal. Radiología de los senos paranasales: Anatomía y técnica radiológicas. Sinusitis. Neoplasia. Otras.

Rx de Columna Vertebral

- Aspectos técnicos específicos (tracción, alineación horizontal, foco radiológico).
- Anatomía radiológica normal de cada región del rquis.
- Mielografía: indicaciones, tcnica y medios de contraste, interpretacin. Uso de la radioscopia.
- Lesiones congnitas: agenesia, hipoplasia y malformaciones del rquis, lordosis, xifosis y escoliosis.
- Lesiones traumticas: subluxacin, luxacin y fractura.

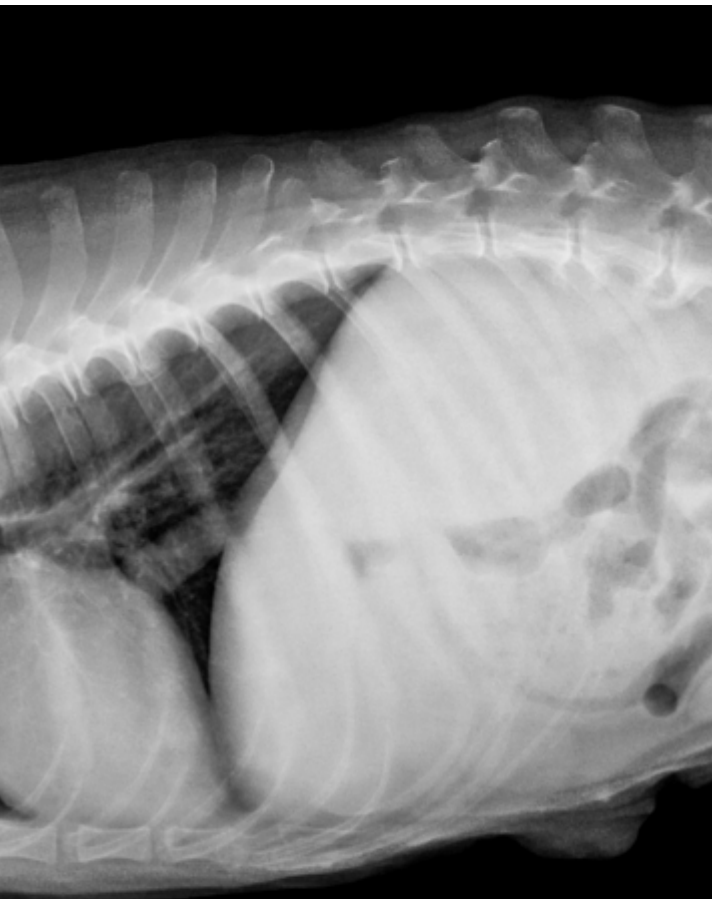



## TEMARIO

### MÓDULO 4

- Lesiones que alteran la densidad ósea: neoplasias, quiste óseo, osteomielitis, discoespondilitis, mieloma múltiple, osteoporosis, hipervitaminosis A, osificación meníngea.
- Lesiones degenerativas: espondilosis (ventral, dorsal, lateral), espondiloartrosis.
- Discopatía: calcificación discal. Enfermedad de Hansen I y II.
- Patrones mielográficos compresivos.
- Principales síndromes raquídeos: Síndrome de inestabilidad atlanto occipital.
- Síndrome de cauda equina. Síndrome de Wobbler. Otros. Rx Torácica General.
- Técnica radiológica y principales defectos técnicos. Anatomía radiológica general del tórax (estructuras parietales y contenido).
- Principales afecciones del diafragma, pared costal y esternón.
- Radiología del mediastino: variaciones normales. Principales linfonódulos. Linfadenomegalias. Diagnóstico diferencial de masa pulmonar. Neumomediastino.
- Radiología Traqueal: variaciones normales. Valoración radiológica del lumen traqueal. Hipoplasia traqueal. Colapso traqueal cervical y torácico. Uso de la radioscopia.
- Radiología del espacio pleural: Cisuras pleurales.
- Efusión pleural y Neumotórax (distintos tipos) Rx Torácica – Pulmón.
- Indicaciones generales de la Rx pulmonar. Tipificación de la lesión pulmonar según cambio de densidad, extensión, aspecto de los bordes, y patrón radiológico.



## **MÓDULO 4**

- Patrones de alteración pulmonar: Patrón Alveolar, Patrón Bronquial, Patrón Intersticial Estructurado: Seudo patrón intersticial estructurado. Patrón Intersticial Difuso o No Estructurado. Patrón Vascular, Patrón Mixto.

- Varios: bronquiectasia, hiperinsuación, atelectasia, enfisema, calcificación.  
Rx Torácica – Corazón.

- Silueta Cardíaca. Anatomía radiológica del corazón normal. Morfología Cardíaca en las distintas conformaciones raciales.

- Cardiomegalia derecha, izquierda y global. Falla cardíaca izquierda y derecha.

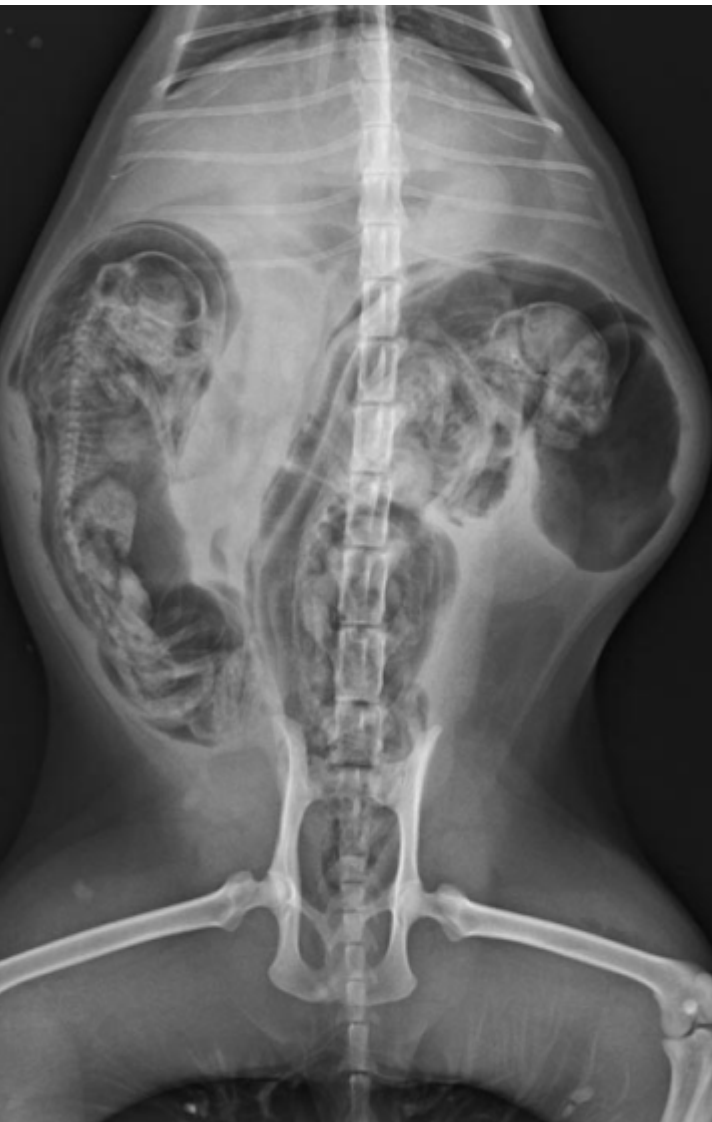- Microcardía.

- Cardiopatías congénitas y adquiridas. Enfermedades del pericardio.

- Técnica angiocardiográfica selectiva y no selectiva: cateterismo cardíaco.

Rx de Cuello.

- Anatomía radiológica de faringe, paladar blando, epiglotis, hioides, laringe y espacio retrofaringeo. Patologías de las fauces. Disfagias altas. Evaluación radioscóptica.



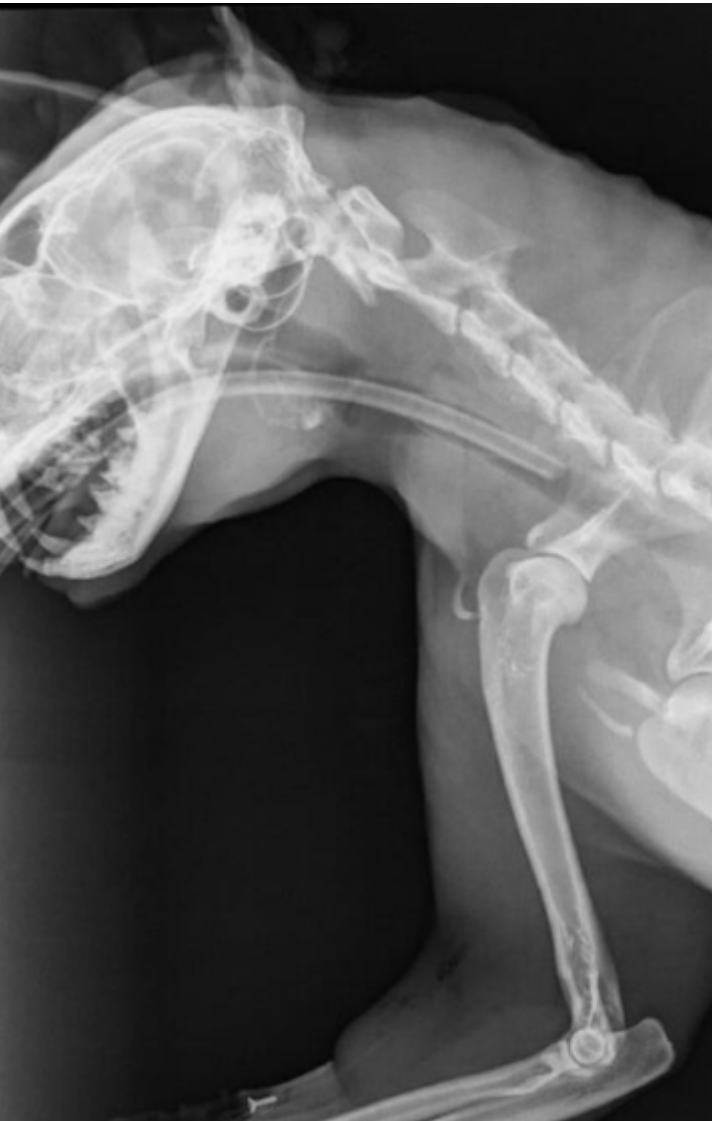## MÓDULO 5

### Rx Abdominal General

- Incidencias del estudio abdominal. Preparación abdominal. División radiológica del abdomen. Contraste propio de la cavidad peritoneal. Causas de pérdida de definición visceral. Neumoperitoneo. Retroneumoperitoneo.
  - Radiología Hepatobiliar. Tamaño hepático: hepatomegalia generalizada y focal.
  - Microhepatia. Calcificación. Colecistitis enfisematosa. Litiasis vesicular. Colecistografía.
  - Radiología Esplénica: forma, tamaño y posición normal. Esplenomegalia generalizada y focal. Torsión esplénica.
  - Radiología de las Glándulas Adrenales: anatomía radiológica. Adenomegalia. Calcificación.
  - Radiología de los Linfonódulos abdominales.
  - Identificación sistemática de masas abdominales según área de proyección.
- Rx Abdominal - Aparato digestivo.
- Anatomía radiológica del esófago normal. Patologías. Esofagografía. Uso de la radioscopia.
  - Anatomía radiológica del estómago: eje gástrico. Gastrografía, distintos tipos.

### Evaluación del vaciado gástrico:

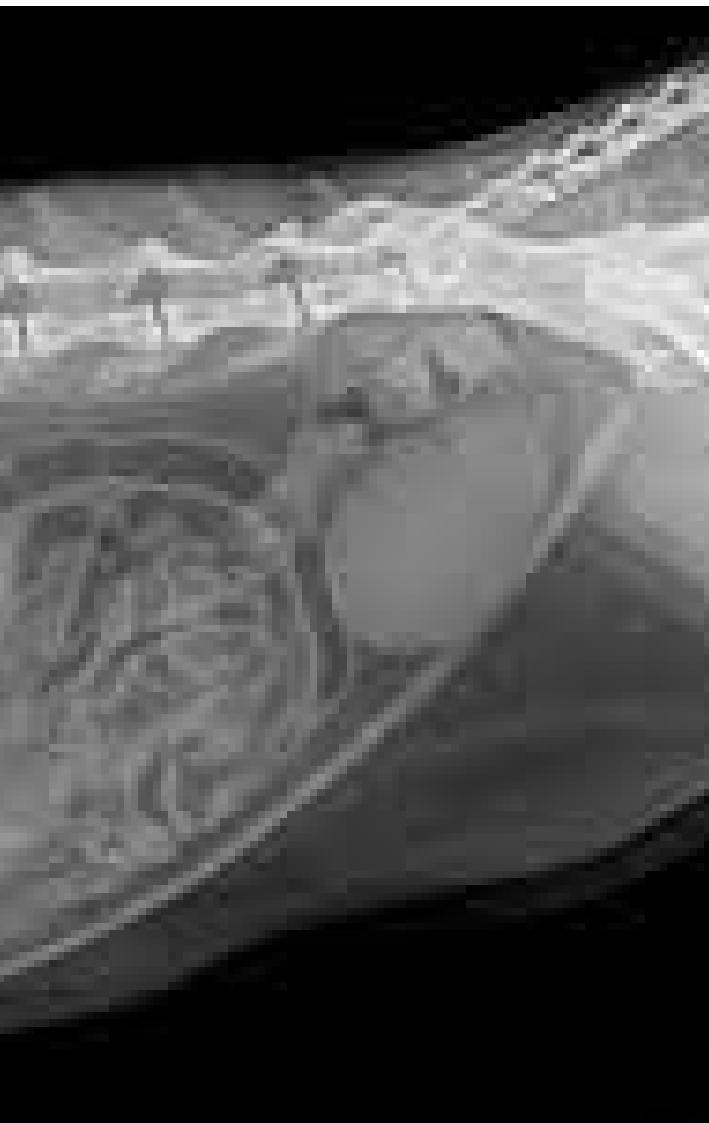
Cuerpo extraño. Desplazamiento gástrico. Dilatación gástrica aguda. Síndrome dilatación vólvulo gástrico (DTVG). Síndrome pilórico. Úlcera. Neoplasia. Gastritis crónica. Uso de la radioscopia.



## TEMARIO

### MÓDULO 5

- Anatomía radiológica del Intestino Delgado: diferentes contenidos intestinales. Diámetro intestinal normal. Seriada gastrointestinal: técnica signos radiológicos normales. (seudoúlceras duodenales, collar de perlas). Ilio intestinal: mecánico u obstructivo, funcional o paralítico, inflamatorio o traumático. Cuerpo extraño forme y cuerpo extraño lineal. Intususcepción. Enfermedad infiltrativa del intestino delgado. Enteritis. Perforación. Contenido intestinal en distintas hernias. Uso de la radioscopia.
  - Anatomía radiológica del Intestino Grueso: variaciones normales. Desplazamientos. Estudios contrastados del colon: colon por enema, doble contraste, neumocolon. Coprostitias. Cuerpo extraño. Enfermedad infiltrativa del colon. Megacolon. Intususcepción cecocólica y colocólica. Megarecto: textura, divertículo, saculación. Estenosis rectal. Atresia anal.
  - Fístulas rectales: recto vaginal, uretro rectal, recto perineal. Medios de contraste. Uso de la radioscopia.
- Rx Abdominal – Aparato Urinario.
- Anatomía radiológica normal de los riñones. Urograma excretor: técnica, distintas fases, interpretación. Renomegalia. Hidronefrosis. Reducción del tamaño renal. Pielonefritis aguda y crónica. Litiasis. Calcinosis. Neoplasia. Ensema.
  - Cambios en la marginación y la forma renal. Hipertrofia compensatoria. Enfermedad renal poliquística. Ptosis renal.



## TEMARIO

### MÓDULO 5

- Alteración de la función renal: patrones diferenciales de opacificación. Dilatación del sistema colector secundaria a lesión urétero - vesical. Uso de la radioscopia. Anatomía radiológica normal de los uréteres. Litiasis. Defecto de llenado. Uréter ectópico. Trauma del tracto urinario. Uso de la radioscopia.
- Anatomía radiológica normal de la vejiga. Estudios contrastados de la vejiga: cistografía positiva, neumocistografía, doble contraste. Alteraciones de forma, posición y tamaño vesical. Litiasis: distintos tipos y diagnóstico diferencial. Cistitis y cistitis enfisematosa. Neoplasias. Ruptura.
- Anatomía radiológica normal de la uretra. Uretrografía. Litiasis. Neoplasia. Rx Abdominal – Aparato Reproductor.
- Anatomía radiológica normal de la Próstata. Prostatomegalia.
- Radiología del útero: colecta uterina (Piometra, hemómetra, sómetra), tumores. Histerografía. Gestación: estadios, osificación fetal, edad gestacional, indicaciones y conteo, muerte fetal, momificación, histerocele grávido.



## ¿CÓMO FUNCIONA?

- Clases online en vivo y/o grabadas por el docente (ambas formas de clase serán grabadas y puestas a disposición del alumno en la academia virtual para que puedan acceder a las mismas en cualquier momento).
- Acceso al material a través de la academia virtual I.C.P. Córdoba (bibliografías, videos tutoriales, clases grabadas).
- Espacio de preguntas personalizado (a través de foros, WhatsApp, etc.).
- Videos tutoriales subidos por cada docente en la plataforma virtual.



## ¿CÓMO ES LA MODALIDAD ONLINE DE CURSADO?

- Cada clase se dictará de manera online en vivo y/o a través de videos tutoriales, en el horario estipulado con el docente donde se tratará todo el contenido teórico, presentando casos clínicos y evacuando las dudas que surjan en el momento.
- Todas las clases serán grabadas y estarán disponibles en la academia virtual de I.C.P. Córdoba durante una semana.





# HERRAMIENTAS A DISPOSICIÓN

- **Plataforma virtual I.C.P. Córdoba**

A través de tu usuario de email integrada con acceso a material, videos, tareas, preguntas, foros.

- **Soporte Técnico**

Atención especializada ante cualquier inquietud con respecto a la plataforma. Tanto en el momento de la clase como en el resto del cursado.

- **Clases Virtuales en vivo**

- **Clases grabadas disponibles**

Las grabaciones se encontrarán a disposición en la academia virtual hasta 7 días luego de finalizado el curso.

- **Videos tutoriales**

- **Contacto directo con el docente**

Tendrá a disposición mensajería de contacto directo, donde podrá enviar consultas e inquietudes (foro, WhatsApp).



## FECHA DE INICIO

MARTES 23 DE MAYO 2023



## CARGA HORARIA

50 HORAS (20 clases en vivo y 14 clases grabadas)



## DURACIÓN

5 MESES



## CANTIDAD DE MÓDULOS

5



## ENCUENTROS EN VIVO

20 CLASES EN VIVO

# VALOR DEL CURSO ONLINE

## PROFESIONALES NACIONALES

Alumnos I.C.P. Córdoba (todo aquel que haya realizado al menos un curso en nuestro Instituto) y alumnos regulares:

**VALOR ARS \$88.200**

### FINANCIACIÓN:

- Si sos alumno I.C.P. Córdoba podés abonar en 6 cuotas de \$16.500.
- Si sos un nuevo inscripto, podés abonar en, podés abonar en 6 cuotas de \$16.950.

NOTA: el valor del curso está sujeto a modificación según la cotización del dólar Banco Nación.

### IMPORTANTE:

\* Transcurrido el plazo de vencimiento de las cuotas (del día 1 al 10 de cada mes), se suspenderá el acceso a la plataforma hasta tanto se regularice el pago.

\*\* Para evacuar dudas o solicitar link de pago comunicate al (+54) 9 3515 06-3372.

## PROFESIONALES NO RESIDENTES ARGENTINOS

Alumnos I.C.P. Córdoba (todo aquel que haya realizado al menos un curso en nuestro Instituto) en un solo pago contado/efectivo:

**VALOR USD 450**

Nuevos inscriptos un solo pago contado/efectivo: **USD 495.**

Solicita tu CUPÓN DE DESCUENTO (por única vez) a nuestras vendedoras, por realizar tu primer curso en I.C.P. CÓRDOBA y pago al contado.

### FINANCIACIÓN:

- Alumnos I.C.P. Córdoba Y Alumnos Regulares: 5 cuotas de USD 105.

### IMPORTANTE:

\* Transcurrido el plazo de vencimientos (del día 1 al 10 de cada mes) de las cuotas se suspenderá el acceso a la plataforma hasta tanto se regularice el pago.

\*\* Para evacuar dudas o solicitar link de pago comunicate al (+54) 9 3515 06-3372.

# ALCANZÁ TUS OBJETIVOS

**INSCRIBITE AHORA**



Click aquí para inscribirte  
Comienza en Mayo 2023



Remitir comprobantes de pagos por WhatsApp (+54) 9 3515 06-3372



# CONTACTO

 (+ 54 ) 9 3515 06-3372 

 [info@icpcordoba.com.ar](mailto:info@icpcordoba.com.ar)

 /icpcba

 [lcp.cordoba](https://www.instagram.com/icp.cordoba)

I.C.P. Córdoba  
Instituto de Capacitación Profesional

**ALCANZÁ TUS  
OBJETIVOS**