



TESIS DOCTORAL
MARÍA GONZÁLEZ MENÉNDEZ

ANÁLISIS CRÍTICO DE LAS ATELECTASIAS
TIMPÁNICAS EN LA EDAD PEDIÁTRICA.
NUEVA CLASIFICACIÓN
Y TRATAMIENTO



**Programa de Doctorado “Biología molecular, Biomedicina
e Investigación clínica”.**

**Análisis Crítico
de las atelectasias timpánicas en la edad pediátrica.
Nueva clasificación y tratamiento.**

Tesis Doctoral, 2018

Nombre del Autor/a

Dña. María González Menéndez

Nombre Director/es

D. Francisco Esteban Ortega

*Para el artista de la arena húmeda,
quien con su pincel trazó
a la orilla del mar,
los pilares tangibles
de mis valores supremos.
Y en las dunas de la luna,
donde la marea no llega,
tu rapaz ya convertida en milana
escribe orgullosa
¡Va por ti, papá!*

*Para Joaquín,
Quien me hace feliz
y me hace sentir que no hay imposibles.*

*“Challenges are what make life interesting,
and overcoming them is what makes life meaningful”*

Joshua J. Marine



CEI de los Hospitales Universitarios Virgen Macarena y Virgen del Rocío

Dr. Víctor Sánchez Margalet
Presidente del CEI de los Hospitales Universitarios Virgen Macarena y Virgen del Rocío

CERTIFICA

1º. Que el CEI de los Hospitales Universitarios Virgen Macarena y Virgen del Rocío en su reunión del día 28/04/2017, acta 04/2017 ha evaluado la propuesta del promotor referida al estudio:

Título: Otitis Adhesiva Pediátrica: Propuesta de nueva clasificación y tratamiento

Código Promotor: Proyecto otitis adhesiva 1 **Código Interno:** 0355-N-17

Promotor: Investigador

1º. Considera que

- El estudio se plantea siguiendo los requisitos de la Ley 14/2007, de 3 de julio, de Investigación Biomédica y su realización es pertinente.
- Se cumplen los requisitos necesarios de idoneidad del protocolo en relación con los objetivos del estudio y están justificados los riesgos y molestias previsibles para el sujeto.
- Son adecuados tanto el procedimiento para obtener el consentimiento informado como la compensación prevista para los sujetos por daños que pudieran derivarse de su participación en el estudio.
- El alcance de las compensaciones económicas previstas no interfiere con el respeto a los postulados éticos.
- La capacidad de los Investigadores y los medios disponibles son apropiados para llevar a cabo el estudio.

2º. Por lo que este CEI emite un **DICTAMEN FAVORABLE**.

3º. Este CEI acepta que dicho estudio sea realizado en los siguientes CEI/Centros por los Investigadores:

CEI de los Hospitales Universitarios Virgen Macarena y Virgen del Rocío MARIA GONZALEZ MENENDEZ
(Otorrinolaringología) Hospital Universitario Virgen del Rocío

Lo que firmo en Sevilla, a 19 de mayo de 2017

Fdo:

NOMBRE
SANCHEZ
MARGALET
VICTOR MANUEL
- NIF 28691159Q

Firmado digitalmente
por NOMBRE
SANCHEZ MARGALET
VICTOR MANUEL -
NIF 28691159Q
Fecha: 2017.05.19
08:42:49 +02'00'

Dr. Víctor Sánchez Margalet
Presidente del CEI de los Hospitales Universitarios Virgen Macarena y Virgen del Rocío



DEPARTAMENTO DE CIRUGÍA

D. FRANCISCO ESTEBAN ORTEGA, CATEDRÁTICO DE LA UNIVERSIDAD DE SEVILLA,
ADSCRITO AL DEPARTAMENTO DE CIRUGÍA,

CERTIFICA

Como director de la Tesis Doctoral elaborada por Dña. María González Menéndez, titulada "*Análisis Crítico de las atelectasias timpánicas en la edad pediátrica. Nueva clasificación y tratamiento*", certifico que la citada Tesis reúne todos los requisitos legales exigidos y exigibles para que pueda ser presentada, leída y defendida.

Y para que así conste y surta los efectos oportunos, firmo el presente certificado en Sevilla a 23 de octubre de 2017.

Profesor Dr. Francisco Esteban Ortega

RESUMEN DEL CONTENIDO DE TESIS DOCTORAL

1.- Título de la Tesis

Español/Otro idioma: Análisis Crítico de las atelectasias timpánicas en la edad pediátrica. Nueva clasificación y tratamiento.

Inglés: Critical analysis of tympanic atelectasis in paediatrics. New classification and treatment.

2.- Autor

Nombre: MARÍA GONZÁLEZ MENÉNDEZ

Programa de Doctorado: BIOLOGÍA MOLECULAR, BIOMEDICINA E INVESTIGACIÓN CLÍNICA

Línea de Investigación: INVESTIGACIÓN CLÍNICA

Órgano Responsable: HOSPITAL UNIVERSITARIO VIRGEN DEL ROCÍO

RESUMEN (en español)

La otitis adhesiva pediátrica es una enfermedad caracterizada por la retracción progresiva de la pars tensa de la membrana timpánica. Su curso silente condiciona una enfermedad infradiagnosticada cuyo diagnóstico se retrasa a estadios finales de la misma o al desarrollo de colesteatoma mesotimpánico.

Actualmente no existe consenso en su diagnóstico, estadificación y tratamiento; situación que obliga al otólogo infantil a manejar dicha patología de acuerdo a su experiencia, sin existir planes terapéuticos o guías clínicas basadas en la evidencia.

Los objetivos perseguidos en el presente trabajo son:

- ❖ Realizar una revisión sistemática de todas las clasificaciones y tratamientos vigentes en la actualidad.

- ❖ Elaborar una clasificación con valor pronóstico basada en la historia natural de la enfermedad que posibilite la gradación endoscópica y microscópica de la totalidad de oídos.
- ❖ Proponer y analizar una nueva técnica quirúrgica “Timpanoplastia con cartílago en semiluna posterior”, capaz de detener la progresión de la enfermedad.
- ❖ Elaborar la curva de aprendizaje de la nueva técnica quirúrgica.
- ❖ Exponer un algoritmo diagnóstico-terapéutico que permita la inclusión de la Otitis Adhesiva en la cartera de servicios de cualquier unidad de Otolología Infantil.
- ❖ Evaluar la calidad de vida de los pacientes intervenidos mediante dicha técnica.

Se realizó una revisión sistemática de la literatura publicada y se comparó la potencia de las distintas clasificaciones con la elaborada en este trabajo. Asimismo se estudió la aplicación de una nueva técnica quirúrgica “Timpanoplastia con cartílago en semiluna posterior” en 127 oídos (110 pacientes) durante el periodo comprendido entre 2003 y 2014, analizando todas las circunstancias que podrían modificar la respuesta terapéutica, siendo la variable final el desarrollo de colesteatoma mesotimpánico. Los datos fueron analizados mediante el test de Chi cuadrado de Pearson. Se elaboró la curva de aprendizaje para cada hito quirúrgico y un algoritmo diagnóstico-terapéutico incluyendo todo el espectro de la enfermedad. La calidad de vida de los pacientes intervenidos fue analizada mediante la elaboración de una encuesta telefónica con respuesta cerrada a los padres de los pacientes intervenidos.

Ningún oído desarrolló colesteatoma en el tiempo que duró el estudio. Las complicaciones desarrolladas consistieron en perforaciones timpánicas, desplazamientos del cartílago y desarrollo ulterior de otitis media con efusión. La audición no se vio afectada por la técnica quirúrgica. La valoración obtenida en la encuesta telefónica sobre la calidad de vida de los pacientes intervenidos fue muy satisfactoria.

El algoritmo diagnóstico-terapéutico desarrollado en este trabajo ha demostrado su eficacia en el manejo de la otitis adhesiva pediátrica.

RESUMEN (en inglés)

Paediatric adhesive otitis media is a disease characterized by progressive retraction of the pars tensa of the eardrum. Its silent course conditions an under diagnosed disease, and thus its diagnosis is delayed to the late stages or to the development of mesotympanic cholesteatoma.

There is currently no consensus on diagnosis, staging and treatment; a situation that makes it compulsory for the child otologist to manage this pathology according to their experience, without therapeutic plans or clinical guidelines based on evidence.

The goals pursued in the present work are:

- ❖ Performing a systematic review of all current classifications and treatments.
- ❖ Elaborating a classification with prognostic value based on the natural history of the disease that allows the endoscopic and microscopic progression of all ears.
- ❖ Proposing and analyzing a new surgical technique "Tympanoplasty with cartilage in posterior semiluna," which will enable stopping the progression of the disease.
- ❖ Elaborating the learning curve of the new surgical technique.
- ❖ Exhibiting a diagnostic-therapeutic algorithm that allows inclusion of atelectatic ear in the portfolio of services of every Unit of Child Otology.
- ❖ Evaluating the quality of life of patients undergoing the aforementioned technique.

A systematic review of the published literature was carried out and the power of the different classifications was compared with the one elaborated in this work. The application of a new surgical technique "Tympanoplasty with cartilage in posterior semiluna" was studied in 127 ears (110 patients) during the period between 2003 and 2014, analyzing all the circumstances that could modify the therapeutic response, the final variable being the development of mesotympanic cholesteatoma. Data was analyzed using Pearson Chi-square test. The learning curve for each surgical event and a

diagnostic-therapeutic algorithm including the entire spectrum of the disease were developed. The intervened patients' quality of life was analyzed by means of performing a closed-answer telephone survey to the intervened patients' parents.

No ear developed cholesteatoma during the time the study lasted. The complications which did develop consisted of tympanic perforations, displacements of the cartilage and further development of otitis media with effusion. Hearing was not affected by the surgical technique. The assessment obtained in the telephone survey on the quality of life of the patients under surgery was very satisfactory.

The diagnostic-therapeutic algorithm developed in this work has demonstrated its effectiveness in the management of paediatric adhesive otitis.

Agradecimientos

Todo esfuerzo tiene su recompensa, y al fin el trabajo de cuatro años de residencia da sus frutos al ver terminada mi tesis doctoral. Desde que era pequeña, mi padre me inculcó esfuerzo y perseverancia y me enseñó a no rendirme ante las dificultades. El camino es largo, y no siempre fácil; pero con dedicación y constancia es posible alcanzar cualquier meta.

A medida que este trabajo iba cobrando cada vez más forma me he ido dando cuenta de que el momento de escribir los agradecimientos de mi tesis doctoral estaba próximo. Ha llegado la hora de dar las GRACIAS a todas aquellas personas que habéis formado parte de esto y sin quiénes no hubiera sido posible.

Quisiera comenzar por mi director de tesis, a quien debo tanto...

A Francisco Esteban, quien ha sido mi jefe y maestro estos cuatro años de residencia; magnífico cirujano, docente e investigador y maravillosa persona. Eres mi referente en la Otorrinolaringología y aunque lo intente no soy capaz de plasmar todo el aprecio y admiración que por ti siento. Gracias por haber creído en mí.

A Rafael Martínez. Sin ti, esta tesis no habría sido posible. Este trabajo es en gran parte tuyo, es la dedicación de toda una vida profesional. Gracias por transmitirme el amor por la Otología y muchísimas gracias por haber estado siempre ahí para mí.

A Patricio Suárez, asturiano de pura cepa y estadístico inmejorable. No tengo palabras para agradecerte tu desinteresada colaboración en este trabajo. En

la vida, existen algunas personas excepcionales que brillan por su generosidad y tú eres una de ellas.

A Pedro Benaixa, por ser tan “tú”. Ha sido un privilegio aprender de ti y contar con tu apoyo, sobre todo este último e intensísimo año de residencia. Muchísimas gracias.

A Antonio Mochón, gracias por haberme ayudado desde el principio, cuando este trabajo era sólo una idea y no tomar por palabras vacías mi interés. Valoro muchísimo tu ayuda y tus palabras amables.

A David Castro, última incorporación a la unidad de Otología; quien ha contribuido con su buena práctica a la consecución de este estudio. Gracias por tus enseñanzas y sabiduría.

A Mercedes Ceballos, gracias por hacer fácil lo difícil siempre con una sonrisa y esa dulzura que te caracteriza, conmigo y con los “peques” que atendemos en la consulta.

A Esperanza Pérez, siempre espléndida y dispuesta. No te haces una idea de cuánto valoro tu ayuda y lo importante que ha sido para que este proyecto llegase a su fin.

A Mónica Rivero, muchas gracias por haber puesto a mi disposición los medios de los que dispone el Servicio de Neurocirugía para hacer posible la documentación de este proyecto.

A mis adjuntos, quienes me habéis enseñado tanto y habéis hecho que estos cuatro años de residencia no pudieran haber sido mejores. Siempre llevaré un pedacito de cada uno de vosotros dentro de mí.

A mis compañeros residentes, desde mis “Residentes Mayores” que me habéis ayudado cuando estaba perdida, a mis “Resis Chicos” que me habéis sufrido

durante estos últimos meses de trabajo máximo. Ha sido un placer haberos conocido y trabajar con vosotros.

A todo el equipo de enfermería y auxiliares de quirófano del Hospital Infantil del Complejo Hospitalario Virgen del Rocío (en especial a las dos María Ángeles y a Ana); a Vilma, nuestra enfermera de consulta infantil. Gracias por haberme brindado vuestra ayuda.

No puedo terminar los agradecimientos sin mencionar a mi familia que está ahí para mí, incondicionalmente. Gracias a mis padres, por habérmelo dado todo y haberme inculcado los valores que rigen mi vida; a mi preciosa y brillante hermana por conocerme tan bien y aceptarme tal y como soy; y a mi queridísima abuela, quien sólo destila bondad y me hace sentir que soy perfecta.

A Joaquín, por hacerme feliz siempre y por ser quien mejor me conoce. Sin ti, no hubiera sido posible. Juntos formamos un equipazo y contigo a mi lado siento que no existen imposibles.

Índice

ABREVIATURAS	31
BASES PREVIAS	33
INTRODUCCIÓN.....	37
Anatomía del oído medio.....	39
1. Caja timpánica	39
1.1 Paredes.....	39
1.2 Contenido.....	44
2. Trompa de Eustaquio	49
2.1 Anatomía	49
2.2 Fisiología	52
2.3 Fisiopatología	53
2.4 Métodos diagnósticos	55
2.5 Diferencias entre niños y adultos.....	56
3. Mastoides	57
Génesis del colesteatoma	58
1. Definición.....	58
2. Fisiopatología	60
2.1 Biofilms	63
2.2 Biología molecular	65
2.2.1 Inestabilidad genómica.....	66
2.2.2 Regulación epigenética.....	67
2.3 Respuesta aumentada a la inflamación.....	67
2.4 Regulación de la angiogénesis.....	69
2.5 Infección	69

2.6 Resorción ósea.....	70
ESTADO ACTUAL DEL TEMA	73
Definición	75
Epidemiología.....	77
Fisiopatología: distintas teorías.....	77
Bolsas de retracción	82
Clasificación	85
Evolución natural.....	92
Tratamiento.....	93
1. Vigilancia activa.....	93
2. Tubos de ventilación.....	93
3. Timpanoplastia	95
4. Mastoidectomía	98
5. Escisión local de las bolsas de retracción	98
6. Canaloplastia	100
7. Efectos del tratamiento en la audición	101
8. Esquema terapéutico.....	101
JUSTIFICACIÓN.....	105
HIPÓTESIS Y OBJETIVOS	111
Hipótesis	113
Objetivos.....	113
MATERIAL Y MÉTODOS	115
Revisión sistemática de la literatura	117
1. Objetivo de la revisión.....	117
2. Especificaciones para lograr el objetivo marcado	117

3. Fases de la revisión sistemática	118
4. Revisión de los artículos incluidos.....	119
4.1 Clasificación de los artículos	119
4.2 Análisis pormenorizado	119
Clasificación propuesta y análisis comparativo con la literatura revisada.....	120
Revisión de los pacientes incluidos en la serie	122
1. Material	122
1.1 Pacientes	122
1.2 Métodos exploratorios	123
1.3 Software hospitalario y método de búsqueda	123
1.4 Técnica quirúrgica realizada.....	124
1.5 Creación de formularios	125
1.6 Curva de aprendizaje	125
1.7 Software estadístico: STATA	125
2. Métodos	125
2.1 Variables de estudio generales.....	126
2.2 Variables de estudio específicas	126
2.3 Técnica quirúrgica	128
2.4 Cuestionario de calidad de vida.....	128
2.5 Sistematización de la técnica quirúrgica y análisis de tiempos	129
2.6 Análisis estadístico	130
RESULTADOS	133
Revisión sistemática de la literatura	135
1. Búsqueda de artículos	135
2. Exclusión por título y resumen	135

3. Exclusión por contenido del artículo.....	135
4. Búsqueda por concatenación de citas.....	136
5. Extracción de datos.....	136
6. Descripción de los resultados.....	137
6.1 Características y procedencia de los estudios.....	137
6.2 Características de los participantes.....	137
Clasificación propuesta y análisis comparativo con la literatura revisada	139
1. Nueva propuesta	139
2. Análisis comparativo con la literatura.....	140
Análisis de los pacientes incluidos en la serie	141
1. Descripción de la muestra utilizada	141
2. Edad y sexo	141
3. Antecedentes personales e intervenciones previas	142
4. Estado de la membrana timpánica previo a la intervención.....	143
5. Estado de la bolsa de retracción previo a la intervención.....	144
6. Estado intraoperatorio de la cadena osicular	145
7. Exploración intraoperatoria de la bolsa de retracción	147
8. Variables quirúrgicas	147
9. Estudio audiológico	148
10. Evolución y seguimiento.....	149
11. Variable final	151
12. Encuesta telefónica.....	151
Estudio estadístico	153
1. Fundamentos del contraste de hipótesis	153
2. Test de Chi cuadrado	153

3. Análisis de la muestra.....	154
Curva de aprendizaje	157
DISCUSIÓN.....	161
Introducción.....	163
Discusión de la revisión sistemática de la literatura previa existente	166
1. Discusión de las clasificaciones vigentes y comparación con la clasificación propuesta	166
2. Discusión de las opciones terapéuticas	171
2.1 Discusión de las medidas terapéuticas y procedimientos quirúrgicos disponibles.....	171
2.2 Discusión de los distintos planes terapéuticos elaborados por los diferentes autores.....	175
3. Posibles sesgos y limitaciones de la revisión	183
Discusión de la clasificación y el plan terapéutico propuestos.....	184
Discusión de los resultados obtenidos en nuestros pacientes	190
1. Características de la muestra.....	190
2. Diseño del estudio	192
3. Posibles sesgos del estudio	194
4. Valoración de los resultados	196
4.1 Resultados demográficos.....	196
4.2 Resultados otológicos.....	200
4.2.1 Discusión de la técnica timpanoplastia con cartílago	200
4.2.2 Complicaciones existentes a medio y largo plazo	213
4.2.3 Evolución hacia colesteatoma	215
4.2.4 Resultados audiológicos	217
Discusión de la calidad de vida.....	220

1. Posibles sesgos incurridos durante la realización de la encuesta sobre calidad de vida	223
Discusión de la curva de aprendizaje.....	224
Integración del estudio en la práctica clínica	228
CONCLUSIONES.....	231
BIBLIOGRAFÍA.....	235
Bibliografía	237
ANEXOS.....	255
Anexo 1	257
Anexo 2	258
Anexo 3	262
Anexo 4	264
Anexo 5	267
Anexo 6	272
Anexo 7	280
Anexo 8	281
Anexo 9	286

ABREVIATURAS

cmH₂O: Centímetros de agua

CO₂: Dióxido de carbono

N₃: Nitrógeno

H₂CO₃: Ácido carbónico

O₂: Oxígeno

ROS: Radicales libres de oxígeno

TV: Tubos de ventilación

OMCS: Otitis Media Crónica Simple

Obs: Observación

AVC: Accidente vascular cerebral

PAS: Ácido peryódico de Schiff

MMPs: Metaloproteinasas

MIBI-1: Inmunohistoquímica contra el anticuerpo MIB-1

H&E: Tinción de hematoxilina y eosina

EGF: Factor de crecimiento epitelial

EGFR: Receptor del factor de crecimiento epitelial

PGDF: Factor de crecimiento derivado de las plaquetas

VEGF: Factor de crecimiento vascular endotelial

TGF- α : Factor de crecimiento transformante alfa

TNF- α : Factor de necrosis tumoral alfa

IFN- γ : Interferón ganma

RANKL: Receptor del activador del ligando del factor nuclear kappa-B

COX-2: Ciclooxygenasa 2

ARNm: ARN mensajero postranscripcional

PDCD4: Proteína de muerte celular programada 4

PTHrP: Proteína relacionada con la hormona paratiroidea

IL: Interleuquina

CAE: Conducto auditivo externo

PORP: "Partial ossicle replacement prosthesis" (Prótesis de reemplazo osicular parcial)

TORP: "Total ossicle replacement prosthesis" (Prótesis de reemplazo osicular total)

VA: Vegetaciones adenoideas

FP: Fisura palatina

LL: Labio leporino

BVSSPA: Biblioteca Virtual del Sistema Sanitario Público Andaluz

TP: Timpanoplastia

TPCC: Timpanoplastia con cartílago en semiluna posterior

CIA: Cirugía

BASES PREVIAS

1.- ¿Existe una clasificación ideal para las atelectasias timpánicas? Comunicación tipo PÓSTER presentada en el 68 Congreso Nacional de la Sociedad Española de Otorrinolaringología y Patología Cérvico-Facial, celebrado los días 10, 11 y 12 de noviembre de 2017.

2.- Tratamiento de las retracciones timpánicas en la edad pediátrica. PONENCIA OFICIAL presentada en el VII Encuentro Anual de Residentes de Otorrinolaringología de Andalucía, celebrado los días 31 de marzo y 1 de abril de 2017.

3.- Otitis adhesiva pediátrica: propuesta de nueva clasificación. Comunicación tipo ORAL presentada en el VII Encuentro Anual de Residentes de Otorrinolaringología de Andalucía, celebrado los días 31 de marzo y 1 de abril de 2017.

4.- Timpanoplastia con cartílago para el tratamiento de la otitis adhesiva pediátrica. Comunicación tipo ORAL, presentada en el 67 Congreso nacional de la Sociedad Española de Otorrinolaringología y Patología Cérvico-Facial, celebrado los días 21 al 24 de octubre de 2017.

INTRODUCCIÓN

Anatomía del oído medio

El oído medio es una cavidad formada por tres compartimentos: la caja timpánica, la región lateral de la trompa de Eustaquio (protympanum) y la mastoides (Thomassin, 1995).

1. Caja timpánica

1.1 Paredes

La caja timpánica está formada por seis caras. Cinco de las cuales son óseas, siendo la sexta en gran parte membranosa: la membrana timpánica. En esta cavidad se encuentran la cadena de huesecillos y sus respectivos músculos, ligamentos y articulaciones. Está tapizada de mucosa endostal con epitelio de tipo respiratorio constituido por células cúbicas y ciliadas, glándulas productoras de moco y células con microvellosidades apoyadas sobre una lámina basal:

- ❖ Pared lateral: pared membranosa;
- ❖ Pared medial: pared laberíntica;
- ❖ Pared superior: pared tegmental;
- ❖ Pared inferior: pared yugular;
- ❖ Pared anterior: pared carotídea;
- ❖ Pared posterior: pared mastoidea.

La pared posterior se subdivide en una parte superior, formada por el *additus ad antrum*, orificio de paso entre el receso epitimpánico y el antro mastoideo; y el retrotímpano. Debido a su complejidad y utilidad en el tratamiento de los procesos adhesivos de oído medio, será la anatomía del retrotímpano la que se expondrá con mayor detalle (figura 1).

El retrotímpano es una estructura compleja con distintas prominencias óseas y depresiones. Se pueden identificar cuatro espacios tomando como referencia la tercera porción del nervio facial y la

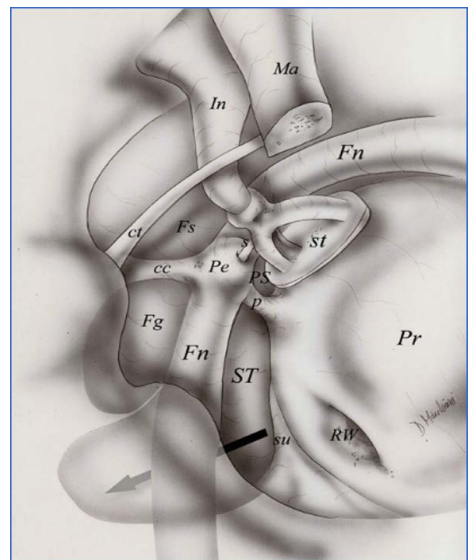


Figura 1: Oído derecho, visión general del retrotímpano.

cc, cresta cordal; ct, cuerda del tímpano; Fg, seno timpánico lateral; Fn, nervio facial; Fs, receso facial; In, yunque; Ma, martillo; p, ponticulus; Pe, eminencia piramidal; PS, seno timpánico posterior; s, tendón del músculo del estribo; ST, estribo; su, subiculum (Tarabichi, 2013).

pirámide. Se delimitan de esta forma dos espacios anteriores y mediales, y dos espacios laterales y posteriores (Marchioni, 2011). En el centro del retrotímpano se encuentra la eminencia piramidal, relieve óseo de forma cónica de 2 mm de altura. Por su cima sale el tendón del músculo del estribo, una estructura fácilmente identificable y con gran importancia en el tratamiento quirúrgico de la otitis adhesiva.

El seno timpánico es la depresión más evidente de esta pared, presentando una profundidad media de 3 mm. Se sitúa medial al proceso piramidal, al músculo del estribo y al nervio facial; y lateral al conducto semicircular horizontal y al vestíbulo. Anteriormente, tiene una estrecha relación con la parte superior del promontorio. En base a su forma, se diferencian cuatro tipos de seno timpánico (Nogueira, 2013) (figura 2):

- ❖ Forma clásica: El seno está localizado entre el *pontículus* y el *subículus*, medial al nervio facial y a la eminencia piramidal (figura 2A).
- ❖ Confluente: Se presenta cuando el *pontículus* es incompleto, de forma que el seno timpánico se fusiona con el seno timpánico posterior o de Proctor (figura 2B).
- ❖ Dividido: Se presenta debido a la existencia en determinados oídos, de una cresta ósea que se extiende desde la tercera porción del nervio facial hasta el promontorio, dividiendo al seno timpánico en dos porciones (superior e inferior) (figura 2C).
- ❖ Restringido: Esta situación acontece ante temporales con bulbo de la yugular prominente, situación que reduce la extensión inferior del seno (figura 2D).

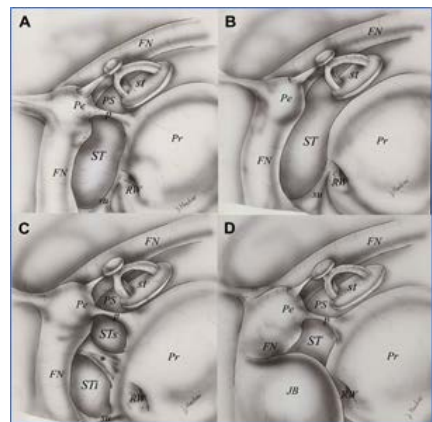


Figura 2: Oído derecho, diferentes formas de seno timpánico.

* Cresta que separa el seno timpánico en dos. FN, nervio facial; JB, bulbo yugular; P, pontículus; Pe, eminencia piramidal; Pr, promontorio; PS, seno timpánico posterior; RW, ventana redonda; st, estribo; ST, seno timpánico; STi, seno timpánico inferior; STs, seno timpánico superior; su, subículus (Tarabichi, 2013).

La profundidad del seno timpánico tiene gran importancia, ya que ante un seno timpánico muy profundo o muy extenso, pueden quedar restos de colesteatoma en su superficie si se realiza un abordaje transcanal; o bien restos de piel retraída, en el caso que se despegue una otitis adhesiva.

Según Nogueira, la profundidad del seno timpánico se clasifica en tres tipos, tomando como referencia la tercera porción del nervio facial:

- ❖ Tipo A: seno timpánico pequeño. El límite medial de la tercera porción del nervio facial se corresponde con la profundidad del seno, de forma que no presenta extensión medial ni posterior hacia el nervio facial.
- ❖ Tipo B: seno timpánico intermedio. El límite medial se sitúa medialmente a la tercera porción del nervio facial, pero no lo sobrepasa posteriormente.
- ❖ Tipo C: seno timpánico profundo. El límite medial se sitúa medial y posterior a la tercera porción del nervio facial. Esta situación se da en pacientes con buena neumatización de las celdillas mastoideas.

El *pontículus* es una cresta ósea que se extiende desde la eminencia piramidal hacia el promontorio, separando el seno timpánico del seno timpánico posterior o de Proctor. Existen tres variantes anatómicas:

- ❖ Clásico: El *pontículus* está completamente formado y se extiende desde la eminencia piramidal hasta el promontorio. Forma el límite superior del seno timpánico y lo divide del seno timpánico posterior o de Proctor.
- ❖ Incompleto: Al no estar completamente formado, permite una comunicación entre el seno timpánico y el seno timpánico posterior.
- ❖ Comunicante: El *pontículus* se extiende desde la eminencia piramidal hasta el promontorio, pero permite la comunicación, a modo de puente, entre el seno timpánico y el seno timpánico posterior. En estos casos, es importante realizar una exhaustiva exploración quirúrgica, con el fin de asegurar la eliminación completa del colesteatoma o lograr despegar completamente la totalidad de la bolsa de retracción en la otitis adhesiva.

El límite inferior del seno timpánico es el *subículum*. El *subículum* es una cresta ósea que se extiende desde el borde posterior del nicho de la ventana redonda hasta la eminencia estílea. Separa el seno timpánico del seno subtimpánico y del retrotímpano inferior.

Diversos estudios anatómicos de la caja timpánica han puesto de manifiesto la existencia de un espacio bajo la eminencia piramidal, denominado espacio subpiramidal (Nogueira, 2013; Marchioni, 2011). Este espacio se forma cuando la neumatización del seno timpánico se

extiende bajo la eminencia piramidal; estando representados sus límites lateralmente por la eminencia piramidal, medialmente por la pared lateral del tímpano, inferiormente por el *pontículus* y superiormente por el conducto de Falopio. La profundidad de este espacio es muy variable, pudiendo situarse incluso por debajo del conducto del nervio facial. La mayoría de las veces se comunica con el seno timpánico, integrando ambos una misma depresión.

El *subículus* marca el límite inferior del seno timpánico, así como del retrotímpano. No obstante, existen estructuras inferiores a éste. El denominado retrotímpano inferior corresponde a la zona anatómica que rodea el nicho de la ventana redonda (figura 3). El problema del estudio de esta región radicaba en la imposibilidad de acceder a ella mediante el microscopio quirúrgico, existiendo únicamente estudios de esta zona en huesos temporales de laboratorio (Proctor, 1964). Actualmente, con el desarrollo de la cirugía endoscópica, se ha logrado visualizar y estudiar esta región mediante exploraciones intraoperatorias con abordajes transcanal. Existe una estructura constante en el retrotímpano inferior, una cresta ósea que se extiende desde la espira basal de la cóclea hasta la pared yugular de la caja timpánica, en relación directa con la ventana redonda.

Proctor llamó a esta estructura *sustentaculum promontorii* y a las depresiones que se formaban en esa área: *seno concamerata*. Posteriormente, Marchioni descubrió que la cresta se extendía desde la eminencia estílea hasta el borde anterior del nicho de la ventana redonda. Este autor lo renombró como *finisimun* o *finiculus*, al ser el relieve óseo que separa el retrotímpano inferior del hipotímpano. Existen dos variantes de *finisimun*, la primera tiene forma de cresta y la segunda de puente, lo que determina la forma de esta cavidad. La cavidad resultante superior al *finisimun* se denominó seno subtimpánico (Marchioni, 2010). Por tanto, el seno subtimpánico limita con el *finisimun*

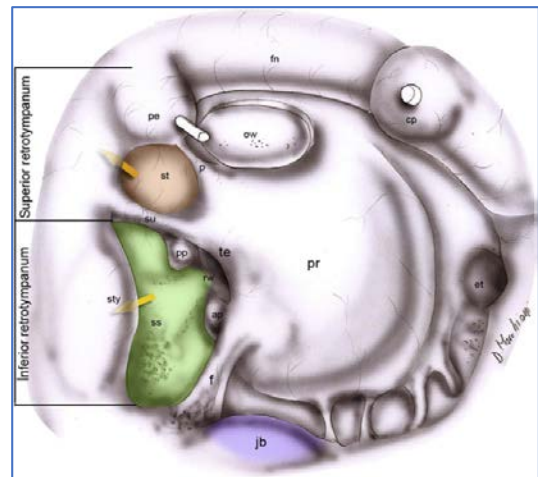


Figura 3: Oído derecho, anatomía del retrotímpano inferior. Las flechas indican la profundidad de los senos subtimpánico y timpánico.

ap, pilar anterior; cp, proceso cocleariforme; et, trompa de Eustaquio; f, finiculus; fn, nervio facial; jb, bulbo yugular; p, ponticulus; pe, eminencia piramidal; pp, pilar posterior; pr, promontorio; ss, seno subtimpánico; st, seno timpánico; su, subículus; rw, ventana redonda (Nogueira, 2013).

inferior y anteriormente; con el *subiculum* superior y posteriormente; con la eminencia estílea lateral y posteriormente; y con la cápsula ótica medial y posteriormente. Confluye anterior y medialmente con el nicho de la ventana redonda.

La cresta cordal es un relieve óseo que se extiende desde la pirámide hasta la eminencia cordal (lugar de entrada en la caja del nervio cuerda del tímpano). Su interés radica en que divide la depresión posterolateral en receso facial y seno timpánico lateral o receso prepiramidal de Grivot.

El receso facial se sitúa, por tanto, entre la cresta cordal y la cara externa del conducto facial, quedando delimitado lateralmente por el surco timpánico y superiormente por la *fosita incudis*. El seno timpánico lateral o receso prepiramidal de Grivot se sitúa inferiormente al receso facial, encontrándose en algunos casos fusionado con el seno timpánico.

El estudio de las paredes restantes de la caja timpánica es más sencillo y no es clave para el manejo de los procesos adhesivos de oído medio, por lo que únicamente se expondrán sus principales características.

La pared lateral está formada por la membrana timpánica propiamente dicha, que comprende la *pars tensa*, de naturaleza fibroelástica y la *pars flácida*, situada por encima de los pliegues maleolares anterior y posterior. El componente óseo perimiríngeo integra la pared lateral del seno hipotimpánico inferiormente, un receso de hueso escamoso denominado muro del ático (*mur de la logette* en la literatura francesa, *scutum* en la anglosajona) superiormente, la pared petrotimpánica anteriormente y la pared timpanoescamosa posteriormente.

La pared medial o laberíntica está excavada en el peñasco del hueso temporal. Existe un dintel neuromuscular constituido por el tendón del músculo del martillo en la parte más anterior y por el acueducto de Falopio en la parte posterior, que contiene la porción timpánica del nervio facial tras la salida del conducto auditivo interno. En la parte posterior de esta pared se encuentra el relieve del conducto semicircular horizontal y el *additus ad antrum* o entrada a la mastoides. El promontorio, la ventana oval y la ventana redonda, forman la parte inferior de esta pared medial.

La pared superior o tegmen es de constitución petroescamosa, oblicua hacia delante y abajo y más gruesa en su tercio anterior.

La pared inferior es de constitución petrotimpánica, está en un nivel inferior al tímpano, constituyendo el receso hipotimpánico. Forma el techo de la vena yugular interna en su porción mastoidea.

La pared anterior se divide en tres niveles. El nivel superior está formado por el receso epitimpánico anterior. En el segmento medio se sitúa el orificio de entrada de la trompa de Eustaquio. El segmento inferior se relaciona con la arteria carótida interna, aunque separado de ésta por una lámina ósea perforada que permite el paso de estructuras vasculonerviosas.

1.2 Contenido

En la caja timpánica se encuentran los tres huesecillos que conforman la cadena, así como sus respectivos músculos, ligamentos y articulaciones (Tarabichi, 2013). Si se traza una línea paralela al suelo a nivel del marco timpánico superior e inferior, la caja queda dividida en tres regiones: hipotímpano, mesotímpano y epitímpano. El hipotímpano es la cavidad más pequeña de las tres, encontrándose en ella algunas celdillas aéreas. El mesotímpano contiene la rama larga del yunque y el mango del martillo, además de los relieves de las paredes medial y posterior. La apertura de la trompa de Eustaquio también se encuentra en este nivel. El epitímpano o ático es la cavidad más compleja, contiene la cabeza del martillo, el cuerpo del yunque y sus ligamentos (figura 4). Es fundamental el conocimiento en detalle de esta región, dada su importancia en la génesis del colesteatoma. A continuación, se procederá a su revisión de manera explícita.

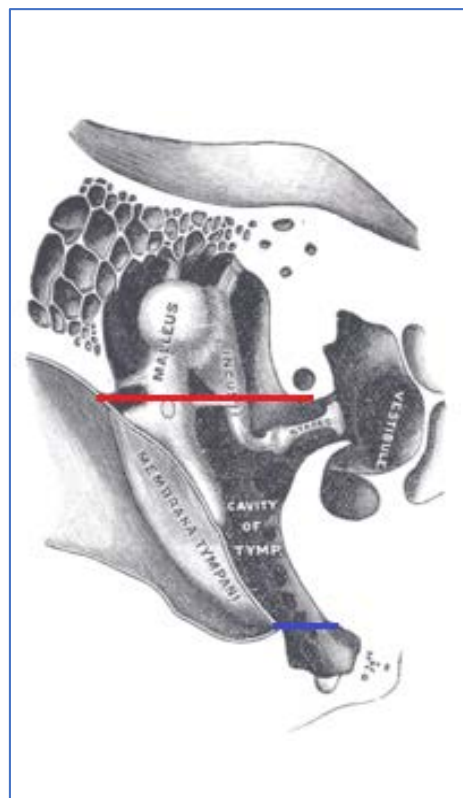


Figura 4: Divisiones de la caja del tímpano en el plano horizontal. Epitímpano por encima de la línea roja; hipotímpano por debajo de la línea roja; mesotímpano entre líneas roja y azul.

El epitímpano se divide en dos compartimentos, uno grande y posterior y otro más pequeño y anterior. La división entre ambos la marca una pequeña cresta ósea denominada cog, que se

origina en el *tegmen timpani* y desciende verticalmente buscando el proceso cocleariforme. Influye también en esta subdivisión epitimpánica la posición anatómica del tendón del músculo del martillo, como se verá más adelante.

En el epítimpano se encuentra el diafragma atical, descrito por primera vez por Lemoine en 1964. Está formado por una serie de estructuras que aíslan funcionalmente el mesotímpano de los distintos compartimentos aticales (figura 5). Lo integran:

- ❖ Tres ligamentos maleolares: anterior, lateral y posterior.
- ❖ El ligamento incudal posterior.
- ❖ Dos pliegues membranosos: el pliegue tensor y el pliegue incudomaleolar lateral.
- ❖ La cabeza de martillo y el cuerpo del yunque.

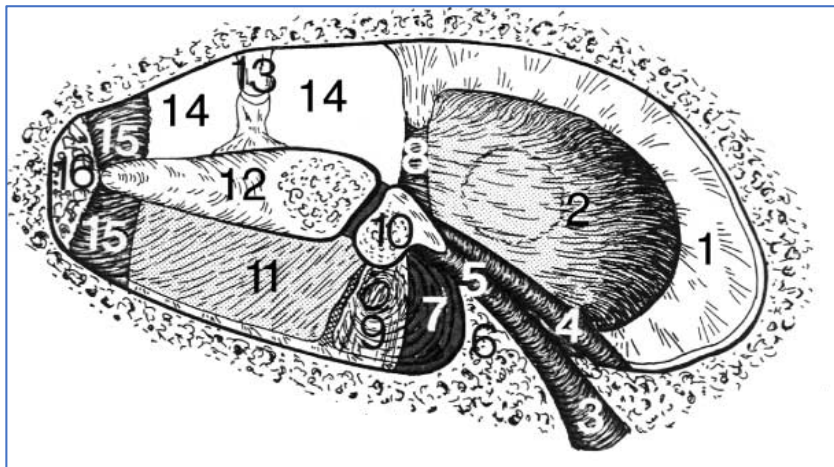


Figura 5: Oído derecho, representación esquemática del diafragma atical.

1, Hueso atical anterior; 2, pliegue del músculo tensor; 3, cisura petrotimpánica; 4, nervio cuerda del tímpano; 5, ligamento maleal anterior; 6, espina timpánica anterior; 7, porción densa del ligamento maleal lateral; 8, tendón del tensor del tímpano; 9, porción membranosa del ligamento maleal lateral; 10, cuello del martillo; 11, pliegue incudomaleolar lateral; 12, yunque; 13, estribo; 14, istmo timpánico; 15, porciones lateral y medial del ligamento incudal posterior; 16, zona de aireación vía fosa incudal (inconstante) (Palva, 2007).

En el epítimpano posterior se encuentran la cabeza del martillo y el cuerpo del yunque. Debido a la existencia del diafragma atical, existen tres unidades funcionales:

- ❖ Epítimpano inferolateral.
- ❖ Unidad atical inferior.
- ❖ Unidad atical superior: integrada por el ático superolateral y el ático medial.

El pliegue incudomaleolar es el repliegue mucoso que se origina en la parte posterior de la rama corta del yunque y en la porción lateral del ligamento posterior del yunque; continúa hacia la zona anterior entre el cuerpo del yunque, la cabeza del martillo y la pared lateral del ático. A este nivel, se dobla hacia abajo para unirse a los pliegues de los ligamentos posterior y lateral del martillo, formando el límite superomedial del espacio de Prussack (*Thomassin, 1995*). El pliegue incudomaleolar divide al epítimpano lateral en tres espacios:

- ❖ Ático inferolateral: limita superiormente con el pliegue incudomaleolar lateral, por lo que se sitúa debajo del diafragma atical.
- ❖ Ático superolateral: el pliegue incudomaleolar forma su límite inferior, situándose por encima del ático inferolateral. Junto con el ático medial, forma la unidad atical superior.
- ❖ Espacio de Prussak: el pliegue incudomaleolar forma su límite superomedial. Este espacio conforma la unidad atical inferior por sí mismo.

La ventilación de estos espacios es importantísima para la correcta fisiología de la caja timpánica. Es necesario que el aire procedente de la trompa de Eustaquio llegue a todos los espacios existentes. A través del epítimpano posterior se ventila la mastoidea, entrando y saliendo el aire por el *additus ad antrum* para una correcta fisiología de la mucosa de las celdas mastoideas. Debido a la necesidad de ventilación, el diafragma atical está abierto para permitir el flujo de aire hacia el epítimpano, denominándose esta zona anatómica istmo timpánico (*Palva, 2007*).

El istmo timpánico se extiende desde el pliegue del músculo tensor del martillo hasta el proceso piramidal y ligamento posterior del yunque. Sus límites están representados lateralmente por el cuerpo del yunque y la cabeza del martillo; y medialmente por la pared ósea atical. La ventilación de la unidad atical superior se produce por este istmo. De este modo, el aire que entra por la trompa de Eustaquio llega directamente al mesotímpano, allí ventila el propio mesotímpano y el ático inferomedial. Se dirige entonces hacia el istmo timpánico para ventilar el ático medial y el ático superolateral, y a través del *additus ad antrum* entra y ventila la cavidad mastoidea.

El espacio de Prussak se encuentra lateral a la cabeza del martillo. Integra por sí solo la unidad atical inferior (*Marchioni, 2013*). El pliegue incudomaleolar lateral desciende hasta el límite posterior del suelo, formando así el límite superomedial del espacio de Prussak. El límite

medial lo forma el cuello y la apófisis anterior del martillo. En la zona anterior existe un delgado pliegue membranoso que se inserta lateralmente en la membrana timpánica y medialmente en el cuello y mango del martillo. Lateralmente está delimitado por la *pars flácida*. De estos límites se deduce que el espacio de Prussak se asemeja a un corredor situado lateral al cuello del martillo que alcanza el final de la apófisis maleal anterior. La entrada a este corredor, única apertura para la entrada de aire, está formada por un bolsillo que separa funcionalmente al espacio de Prussak de la ventilación del mesotímpano, y recibe el nombre de bolsillo mesotimpánico posterior o bolsillo posterior de von Tröltzsch. Lateralmente limita

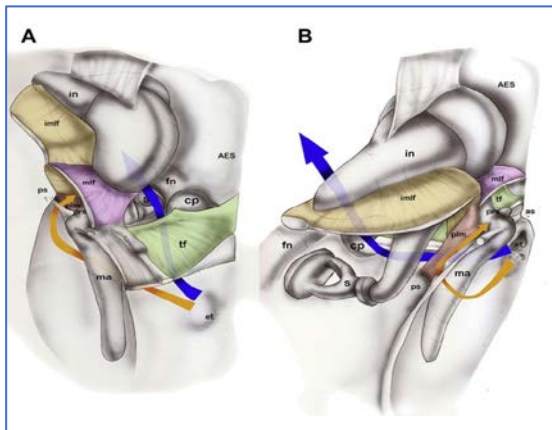


Figura 6: Oído derecho, dibujo de los distintos compartimentos aticales posteriores con el diafragma atical y las vías de aireación.

Vía istmo timpánico (flecha azul), vía bolsillo posterior (flecha naranja).

(A) Vista anterior. (B) Vista posterior.

AES, espacio epítimpánico anterior; amlf, pliegue del ligamento maleolar anterior; as, espina timpánica anterior; bin, cuerpo del yunque; cp, proceso cocleariforme; ct, cuerda del tímpano; et, trompa de Eustaquio; fn, nervio facial; hma, cabeza del martillo; imlf, pliegue incudomaleolar lateral; in, yunque; ma, martillo; mlf, pliegue del ligamento maleolar lateral; PES, espacio epítimpánico posterior; pil, ligamentos incudales posteriores; plm, pliegue del ligamento maleal posterior; prs, espacio de Prussak; ps, espina timpánica posterior; s, estribo; sr, receso supratubárico; tf, pliegue del tensor (Marchioni, 2013).

con la *pars flácida* y la *pars tensa* y medialmente con el ligamento maleolar posterior. Tiene una dirección posteroinferior y se abre en la porción más craneal del mesotímpano. De esta forma, a través de un pequeño espacio fácilmente colapsable y dependiente de la aireación del mesotímpano, se consigue la ventilación del espacio de Prussak. Es común encontrar un líquido amarillento procedente del interior de este espacio, que según el propio Prussak, se trata de un componente fisiológico y no de un fluido inflamatorio.

Existen dos rutas de ventilación del epítímpano posterior (figura 6):

- ❖ Ruta tubo - mesotímpano - ático inferomedial - istmo timpánico - unidad atical superior.
- ❖ Ruta tubo - mesotímpano - ático inferomedial - bolsillo mesotimpánico posterior - unidad atical inferior.

El epitímpano anterior es la región que se extiende desde el cog hasta la raíz del arco cigomático (componente óseo que lo separa de las celdas pericarotídeas). Está delimitado lateralmente por el marco timpánico y el nervio cuerda del tímpano, medialmente por un muro óseo que lo separa de la fosa genicular e inferiormente por el pliegue del tensor del martillo. El pliegue tensor del martillo puede ser completo, en cuyo caso el epitímpano anterior permanece aislado funcionalmente del receso supratubárico; o ser incompleto, situación que se produce en el 25% de los casos (*Palva, 2007*), lo que determina una aireación directa del epitímpano anterior desde el receso supratubárico. El pliegue tensor puede adoptar dos formas cuando está íntegro. La forma horizontal, caso en el que no permite el desarrollo de un receso supratubárico inferiormente y, por tanto, determina un epitímpano anterior más amplio. La forma vertical, donde existe un receso supratubárico de tamaño variable que condiciona el tamaño del epitímpano anterior de forma inversamente proporcional. La aireación de este espacio se produce a través del istmo timpánico en el caso de que el pliegue tensor sea completo; o directamente desde el receso supratubárico en caso de pliegue tensor incompleto (figura 7).

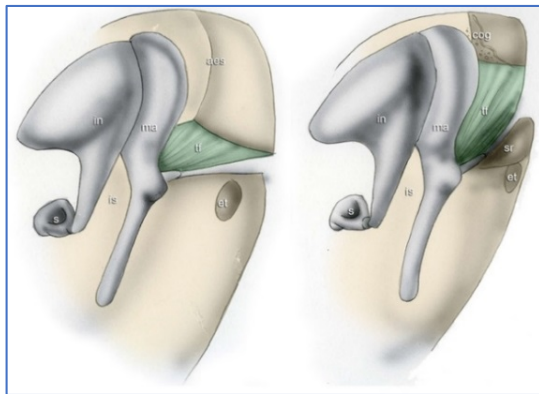


Figura 7: Oído derecho, variaciones de tamaño del epitímpano y receso supratubárico en base a la inclinación del pliegue del tensor.

Et, trompa de Eustaquio; in, yunque; is, istmo; ma, martillo; s, estribo; sr, receso supratubárico; tf, pliegue del tensor (*Marchioni, 2013*).

La ventilación del epitímpano anterior se produce a través de dos posibles rutas:

- ❖ Ruta tubo - mesotímpano - ático inferomedial - istmo timpánico - unidad atical superior - epitímpano anterior; en el caso de pliegue tensor completo.
- ❖ Ruta tubo - protímpano - epitímpano anterior; en el caso de pliegue tensor incompleto.

La configuración de la caja, los distintos ligamentos y los espacios epitimpánicos en niños difiere de la de los adultos, siendo las diferencias más reseñables las siguientes (*Palva, 1998; Isaacson, 2014*):

- ❖ En el niño la distancia de la cabeza del martillo al tegmen es más pequeña que en el adulto, mientras que la distancia del yunque al tegmen es mayor. Los ligamentos incudales y maleales están completamente desarrollados.
- ❖ El ligamento incudomaleolar lateral es más delgado, aunque no existen diferencias en cuanto recorrido del mismo.
- ❖ El istmo timpánico se encuentra permeable y tiene las mismas dimensiones que en adulto, no existiendo pliegue intracrural.
- ❖ El espacio de Prussak está formado completamente y contiene restos de tejido embrionario con una mucosa más adelgazada que en adultos.
- ❖ El pliegue tensor es más delgado. No obstante, al igual que en el adulto, existe variabilidad en la horizontalidad del mismo.

2. Trompa de Eustaquio

2.1 Anatomía

La trompa de Eustaquio es una delgada estructura fibrocartilaginosa en forma de conducto que comunica la cavidad nasal con la caja timpánica. Forma parte de la unidad fisiológica integrada por las fosas nasales, la rinofaringe y las cavidades tímpano-mastoideas (*Prades, 1998*).

La trompa se origina en el protímpano, donde determina una excavación en la parte petrosa del temporal. Esta excavación tiene forma de pirámide con una pequeña base posterior que se constriñe formando el istmo tubárico. El istmo se sitúa entre la articulación témporomandibular y el conducto carotídeo. Desde el istmo, la trompa se continúa a través de su porción fibrocartilaginosa hacia la fosa nasal, para finalizar a nivel del ostium faríngeo, situado en la pared lateral de la rinofaringe. Con la trompa en reposo, este orificio tiene forma de círculo. Sin embargo, cuando se abre, modela una elipse o triángulo de ápex superior. En su imagen completa, la trompa tiene forma de reloj de arena, con un tercio posterior fijo, excavado en el hueso y dos tercios anteriores móviles de naturaleza fibrocartilaginosa (figura 8).

A través de estudios basados en la realización de tomografías computerizadas, se ha determinado el ángulo de orientación que forma la trompa de Eustaquio con el protímpano, siendo éste de $36^\circ \pm 4^\circ$. El eje de la luz está angulado con el plano sagital de la cabeza $42^\circ \pm 8^\circ$. Los diámetros medios de la luz son $4 \text{ mm} \pm 2 \text{ mm}$ en el orificio timpánico y $1,5 \text{ mm} \pm 1 \text{ mm}$ en el ostium faríngeo (*Prades, 1998; Yosshida, 2004*).

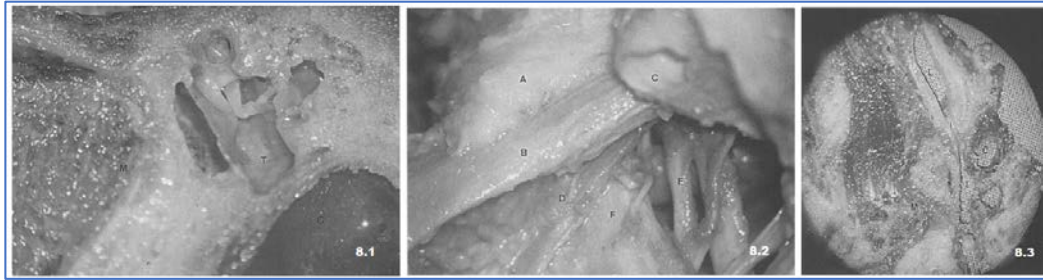


Figura 8: Situación y relaciones de la trompa de Eustaquio. 8.1: Sección frontal del ostium tubárico en el protímpano. 8.2: Sección oblicua a través de la trompa. 8.3: Visión posteroinferior del orificio tubárico cartilaginoso en la rinofaringe. A. Lámina medial del cartílago tubárico; B. Músculo elevador del velo del paladar; C. Conducto carotídeo; D. Músculo tensor del velo del paladar; E. Nervio mandibular (V3); F. Músculo pterigoideo medial; I. Istmo tubárico; L. Luz tubárica; M. Cóndilo de la mandíbula; T. Caja timpánica (Prades, 1998).

La musculatura peritubárica es de suma importancia para comprender la fisiología y fisiopatología de la trompa. Está integrada por los músculos tensor del tímpano, tensor del velo del paladar o periestafilino externo, elevador del velo del paladar o periestafilino interno y salpingofaríngeo.

El músculo tensor del tímpano es un pequeño músculo ubicado en la caja timpánica inervado por el nervio trigémino (V par craneal), cuya función principal es tensar la membrana timpánica como mecanismo de protección frente a sonidos de intensidades elevadas. No obstante, también colabora en la apertura de la trompa. Los músculos periestafilinos son esenciales para la apertura y cierre de la porción fibrocartilaginosa de la misma. El periestafilino externo se origina en la fosita escafoidea y en el lado externo de la trompa de Eustaquio y se extiende hasta la espina del esfenoides. Desciende por la fosa pterigoidea entre el ala interna de la apófisis pterigoides y el músculo pterigoideo interno, atraviesa el músculo buccinador y se dobla en ángulo recto alrededor del gancho del ala interna de la apófisis pterigoides, quedando protegido a este nivel por una bolsa serosa, para insertarse en la aponeurosis del velo del paladar. Está inervado por el V par craneal. El músculo periestafilino interno se origina en el lado interno de la porción cartilaginosa de la trompa de Eustaquio y la zona cuadrangular adyacente del peñasco. Se dirige hacia abajo y adentro sobre el borde superior del músculo constrictor superior de la faringe, por el lado externo de la coana correspondiente. Se inserta entre los orígenes del palatofaríngeo en la cara superior de la aponeurosis del velo del paladar. Está inervado por la rama faríngea del nervio neumogástrico (X par craneal). Otro músculo que también interviene en la apertura de la trompa es el

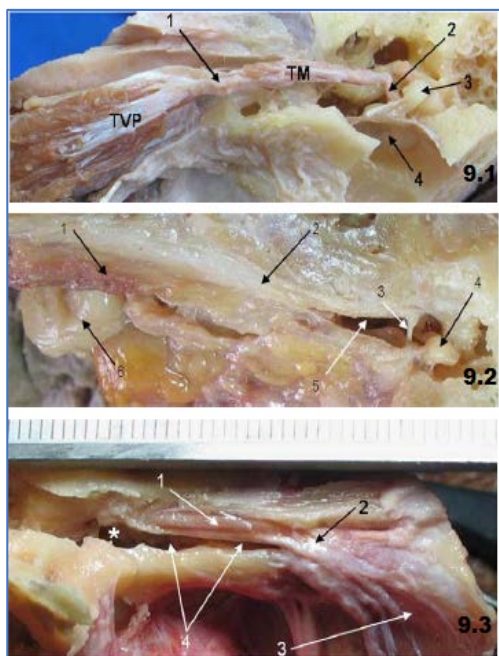


Figura 9: Distintas visiones de la trompa de Eustaquio.

9.1: Vista anterior de fisura petrotimpánica disecada exponiendo la trompa de Eustaquio y la musculatura intra y extratimpánica. 1. Tendón conjunto entre el tensor del martillo (TM) y el tensor del velo del paladar; 2. Tendón del TM llegando al martillo (3); 3. Cabeza del martillo; 4. Membrana timpánica.

9.2: Vista anterior de fisura petrotimpánica disecada exponiendo la trompa de Eustaquio y la musculatura intra y extratimpánica. 1. TVP; 2. Tensor del martillo (TM); 3. Tendón del TM; 4. Cabeza del martillo; 5. Cavidad timpánica; 6. Paquete adiposo de Ostmann.

9.3: Vista anterior de fisura petrotimpánica disecada exponiendo la trompa de Eustaquio y la musculatura intra y extratimpánica. 1. Músculo tensor del martillo (TM); 2. Zona tendinosa y fibrosa que une músculos TM y el tensor del velo del paladar (TVP); 3. TVP; 4. Porción ósea de la trompa de Eustaquio.

* Cavidad timpánica expuesta (Ramírez Aristeguieta, 2010).

salpingofaríngeo. Éste se origina en la propia trompa, cerca del ostium faríngeo, desciende por dentro del constrictor superior de la faringe y por detrás del periostafilino interno, para unirse al faringoestafilino por debajo del nivel del paladar. Está inervado por el X par craneal (figura 9).

El cartílago tubárico es el soporte de la luz de la trompa. Posee un cartílago principal y pequeños cartílagos accesorios. El cartílago principal tiene forma de lámina triangular con su ápex insertado en el hueso. Tiene una concavidad inferior que se abre hacia la rinofaringe. Histológicamente está compuesto de fibras elásticas por todo el trayecto de la luz.

La mucosa de la luz de la trompa difiere de la mucosa del protímpano y de la nasofaringe. Mientras que la mucosa del protímpano está compuesta por epitelio cúbico-cilíndrico con escaso contenido glandular, la mucosa de la porción fibrocartilaginosa está formada por epitelio ciliado pseudoestratificado de tipo respiratorio con abundantes glándulas y uniones desmosómicas entre las células ciliadas; descansando sobre una membrana basal ondulada que forma fascículos que aumentan en número al aproximarse al orificio nasofaríngeo. Tiene función de reserva de mucosa para cuando acontece la apertura tubárica.

2.2 Fisiología

Las tres funciones principales de la trompa son: ventilación, aclaramiento ciliar y protección de las cavidades del oído medio. La ventilación se consigue a través de un doble mecanismo. Por un lado, los movimientos fibrocartilaginosos de la trompa y la acción de la musculatura peritubárica permiten el intercambio aéreo; y por otro lado, la estructura tubo-tímpano-mastoidea está involucrada en la difusión de gas. Para una audición correcta es necesario que exista un equilibrio de presiones a ambos lados de la membrana timpánica. El aclaramiento de las cavidades del oído medio depende del sistema mucociliar de la mucosa de la trompa, siendo los cilios más abundantes en la parte inferior del cartílago tubárico. Además del aclaramiento ciliar, los fascículos mucosos ayudan a drenar las secreciones.

La apertura de la trompa se produce principalmente con el bostezo y al tragar, mientras que en reposo el orificio nasofaríngeo se encuentra cerrado. Durante el día, se abre entre 500 y 1000 veces, siendo los principales músculos encargados de esta apertura el periestafilino externo, mediante sus fascículos lateral y medial; y el músculo tensor del tímpano. La apertura tubárica es muy breve, alrededor de 0,25 segundos (debido a la biomecánica de la musculatura). En este tiempo se introduce 1 µl de aire en el sistema neumático del oído medio. Para lograr una transmisión adecuada del sonido, la presión gaseosa dentro del oído medio debe ser igual a la del medio ambiente. Para ello existen tres vías de intercambio gaseoso: intercambio de gas en los momentos de apertura de la trompa, intercambio de gas a través de la membrana timpánica e intercambio del gas producido por la mucosa de la caja y la mucosa de las cavidades mastoideas.

En condiciones normales, la trompa está cerrada. Se abre para equilibrar las presiones cuando es necesario. La apertura se lleva a cabo por la acción de los músculos periestafilinos, no siendo tan importante la propiedad elástica del cartílago. La contracción muscular causa una rotación superomedial que produce una deformación en el tejido graso que rodea la trompa (bolsa grasa de Ostmann), abriendo así el orificio tubárico. La ausencia de equilibrio de presiones tiene significación clínica y patológica importante (*Bunne, 1999; Seibert, 2006*).

A través de distintos modelos *in vivo* en oídos sanos, se ha podido demostrar que la membrana timpánica permite el paso de oxígeno y dióxido de carbono en cantidades fisiológicas (*Yuksel, 2009*); mientras que, en los tímpanos escleróticos o monoméricos, el dióxido de carbono

traspasa la membrana en mayor concentración; siendo el paso de dióxido de carbono a través de la membrana timpánica directamente proporcional a la delgadez de la misma (*Yuksel, 2011*).

El intercambio de gas producido en la mucosa de las cavidades mastoideas no está bien estudiado. La presión parcial de oxígeno, dióxido de carbono y agua en el oído medio son prácticamente iguales a la presión parcial de la sangre; no obstante, la presión parcial de nitrógeno es mayor que la presión parcial sanguínea. De esta forma, el intercambio de nitrógeno precisaría de un mecanismo de transporte activo, que no está descrito. En este supuesto, la superficie de la mucosa de las cavidades mastoideas sería un factor determinante, permitiendo mayor intercambio a mayor superficie y comprometiéndolo en mastoides pequeñas (*Swarts, 2013*). Si bien es cierto que oídos crónicos suelen tener mastoides pequeñas, existen oídos sanos constitucionalmente de pequeño tamaño y grandes mastoides con alteración de este intercambio; por lo que esta hipótesis podría no ser verdadera o ser incompleta, existiendo algún mecanismo adicional por ahora desconocido. Además, se ha demostrado que una mucosa mastoidea de mayor tamaño disminuye el número de aperturas de la trompa y su eficacia durante una obstrucción aguda y transitoria (*Doyle, 2007; Alpert, 2011*).

2.3 Fisiopatología

La fisiopatología de la trompa ha sido muy estudiada en los últimos cuarenta años (*Bluestone, 1976; Hongo, 1979; Borangiu, 2014*). Se han descrito múltiples agentes etiológicos implicados en la génesis de la patología tubárica (*Seibert, 2006*). Las infecciones del tracto respiratorio superior como la sinusitis crónica y la rinitis alérgica, entre otras, alteran la fisiología normal de la fosa nasal y la trompa de Eustaquio, provocando la aparición de síntomas tubáricos. La hipertrofia adenoidea produce disfunción tubárica por un doble mecanismo; por un lado, determina una obstrucción mecánica al ocluir el orificio de salida de la trompa, y por otro, interfiere en el aclaramiento ciliar ocasionando una metaplasia no ciliar con aumento del tejido fibroblástico adyacente al tejido hipertrófico (*Yasan, 2003*). Tanto el hábito tabáquico como el tabaquismo pasivo, disminuyen el aclaramiento ciliar de la trompa. El reflujo gastroesofágico también juega un papel etiológico, habiendo sido demostrado que la exposición a contenido gástrico (pepsina y ácido clorhídrico) en la nasofaringe de modelos animales produce disfunción tubárica (*Heavner, 2001*). Las malformaciones velopalatinas predisponen a padecer patología de oído medio debido a un trayecto anormal del músculo elevador del velo del paladar, que produce

una obstrucción en la apertura de la trompa cuando se contrae. El tratamiento radioterápico en los tumores de cavum produce una disfunción tubárica incluso en etapas iniciales del tratamiento. La existencia de una mastoidees eúrnea con pocas celdillas, influye en la regulación de presiones, aunque el estado de la mucosa es un factor más importante que el número de celdillas. Aproximadamente el 50% de los pacientes que reciben óxido nítrico durante una anestesia general presentan timpanogramas tipo C, comparados con los tipo A que presentaban preoperatoriamente, siendo este cambio de presión en la caja debido a que la absorción del óxido nítrico disminuye el volumen de gas en el oído medio (*Teixera, 2005*).

La patología tubárica se clasifica en cuatro subgrupos: patología tubárica secundaria a defecto de apertura; patología tubárica secundaria a excesivo cierre o apertura, rigidez, acortamiento o flexibilidad extrema; patología tubárica secundaria a excesivo cierre o apertura de los extremos tubáricos faríngeo y timpánico y patología tubárica secundaria a alteraciones de presión. No obstante, la clínica no difiere de un subgrupo a otro.

La trompa patulosa se define como aquella trompa que permanece continuamente abierta. Fue descrita por Schwartze en 1864, al observar un tímpano atrófico que se movía rítmicamente con la respiración. Su incidencia varía entre el 0,3 y 6,6% de la población; presentando mayor prevalencia en adolescentes y adultos que en niños. Existen enfermedades predisponentes bien conocidas como son la esclerosis lateral amiotrófica, la hipertensión intracraneal idiopática, los accidentes cerebrovasculares, las mioclonias palatinas o la anorexia nerviosa. Situaciones como el antecedente personal de otitis medias agudas de repetición, el tratamiento con radioterapia o la iatrogenia también pueden producirla. Asimismo, la cirugía bariátrica, el embarazo o la hemodiálisis son circunstancias que alteran la función tubárica (*Schellenberg, 2010; Muñoz, 2010*). No obstante, se estima que, en más de un tercio de los casos, la causa es idiopática.

El mecanismo fisiopatológico subyacente en esta enfermedad es la pérdida de tejido circundante de la porción cartilaginosa de la trompa. Estudios de imagen realizados a estos pacientes han demostrado apertura continua del lumen de la porción cartilaginosa de la trompa asociada a una disminución del tejido blando circundante (*Yoshida, 2004*).

La autofonía es el síntoma más constante referido por los pacientes. Otros síntomas como la sensación de plenitud, acúfeno o percepciones sonoras anormales con la respiración o deglución son menos constantes. Como se puede observar, estos síntomas son comunes a los referidos por pacientes con otitis media con efusión; debido a ello, la trompa patulosa suele estar

infradiagnosticada. El diagnóstico es eminentemente clínico, siendo la otoscopia normal en la mayoría de los casos. La exploración endoscópica muestra una trompa permanentemente abierta (Aedo, 2009). La realización de timpanometría, sonotubometría o audiometría tonal no tienen mucha relevancia.

El tratamiento de la trompa patulosa puede ser médico o quirúrgico. El tratamiento médico se basa en medidas higiénicas como ingesta abundante de líquidos, evitar cambios bruscos de peso o evitar el uso de descongestionantes o corticoides intranasales. Existen diversas técnicas propuestas para el tratamiento intervencionista, que suelen indicarse en pacientes con síntomas moderados o severos. Se han descrito la inyección de teflón, la electrocauterización del orificio tubárico o la infusión de gelita reabsorbible, con resultados limitados y no exentos de complicaciones. La inyección de toxina botulínica ha mostrado buenos resultados en algunos artículos, aunque no existe suficiente evidencia (Olthoff, 2007). Asimismo, existen procedimientos quirúrgicos, como la miringotomía con inserción de tubo de ventilación transtimpánico en el oído afecto, que produce alivio en el 70% de los casos. El injerto autólogo de grasa descrito por Doherty (Doherty, 2003) asociado a inserción de tubo de ventilación, produce alivio en el 100% de los casos, aunque no existen estudios con grandes series. La ligadura del orificio faríngeo de la trompa vía endoscópica también produce alivio sintomático en la mayoría de los casos (Takano, 2007). La tuboplastia de Poe se basa en la reconstrucción de la trompa con un implante submucoso para corregir el defecto que produce la apertura continua en una trompa prácticamente normal, logrando preservar la función en un 92% de los casos (Poe, 2007).

2.4 Métodos diagnósticos

Existen múltiples maniobras y test para evaluar la funcionalidad de la trompa de Eustaquio. Se pueden dividir en test clásicos, maniobras exploratorias en pacientes con membrana timpánica íntegra y maniobras exploratorias en pacientes con membrana timpánica con solución de continuidad:

❖ Exámenes clásicos:

- Test de Valsalva: evalúa el efecto de una presión nasofaríngea elevada en el extremo timpánico de la trompa. Se considera normal si el tímpano se abomba.

- Test de Politzer: se oprime una narina con un sistema de presión de aire (pera de Politzer) y la otra narina con el dedo. En condiciones normales, cuando el paciente traga, se crea una presión positiva en el oído medio.
 - Test de Toynbee: consiste en tragar, ocluyendo con los dedos ambas narinas. Es positiva cuando se produce un cambio de presión en el oído medio.
- ❖ Tests usados con membrana timpánica íntegra:
- Timpanometría: mide el punto de conducción acústica cuando existe una presión estática en el conducto auditivo externo. El punto máximo de compliancia es el mismo que la presión de gas en el oído medio.
 - Test de Bluestone: mide la capacidad del oído medio para regular presiones mediante el insuflado y desinflado de aire en el conducto auditivo externo.
 - Sonotubometría: consiste en la emisión de un sonido por la nariz y su recogida en el oído externo, mientras el paciente realiza maniobras para lograr la apertura tubárica. El cambio en el sonido recogido determinará la positividad de la prueba.
- ❖ Tests usados en pacientes con membrana timpánica con solución de continuidad:
- Test de insuflado/desinflado modificado: se registra la presión en el oído medio tras insuflar aire a través del conducto auditivo externo hasta sobrepasar la presión de apertura de la trompa. Posteriormente se realizará la medición de la presión residual tras el cierre de la misma.
 - Sonotubometría: se realiza de la misma manera que en el caso anterior.

2.5 Diferencias entre niños y adultos

La trompa de Eustaquio en la edad pediátrica es menos eficiente que en los adultos; esto es debido a la existencia de vectores con distinta longitud y situación, consecuencia de las diferencias anatómicas craneofaciales y de la inserción de la musculatura peritubárica; siendo por definición la trompa en la infancia disfuncional (*Doyle, 2010*).

En los adultos, existen estructuras y relaciones significativamente mayores, como son el vector de la porción membranocartilaginosa de la trompa con la base de cráneo inferomedial, el vector de la porción membranocartilaginosa de la trompa en el plano sagital, la magnitud y la dirección de los vectores del músculo periestafilino externo con la porción membranocartilaginosa de la trompa, el vector del orificio óseo de la trompa con la lámina

posterior de la apófisis pterigoides medial, el área de la superficie del músculo periestafilino externo y la altura del orificio de la nasofaringe en el plano del paladar duro. Sin embargo, los ángulos formados por la porción membranocartilaginosa de la trompa con el orificio tubárico, el ángulo que desciende de la porción membranocartilaginosa de la trompa desde la base del cráneo y el ángulo de la desviación medial de la trompa desde el plano sagital, no difieren en adultos y niños.

Las mediciones secundarias reflejan una longitud y anchura de la base de cráneo; de altura, profundidad y anchura de la nasofaringe; y una anchura palatal significativamente mayor en adultos. Asimismo, la distancia entre el paladar duro y el orificio anterior de la porción membranocartilaginosa de la trompa se hace mayor conforme avanza la edad.

Las diferencias descritas anteriormente pueden condicionar una pobre función tubárica. La disminución del vector del músculo periestafilino externo con la trompa y la disminución de la superficie de este músculo, se relacionan directamente con la disfuncionalidad tubárica; al no lograr la apertura de la luz tubárica adecuadamente. La presencia en la infancia de una trompa más corta y de un músculo periestafilino externo más pequeño y con menor superficie, impiden una correcta regulación de la presión del oído medio, desencadenando otitis medias con efusión de repetición. Estas diferencias corresponden al menor tamaño de la base de cráneo, solucionándose de forma fisiológica en la edad adulta con el desarrollo craneofacial.

3. Mastoides

La mastoides está constituida por celdas aireadas excavadas en el interior de la porción mastoidea del hueso temporal, con volumen y tamaño muy variables. No obstante, siempre existe una celda más grande y de localización anatómica constante, el antro mastoideo, alrededor del cual están dispuestas las restantes celdas mastoideas (*Thomassin, 1995*).

El antro es la principal celda de los anexos mastoideos. Su situación y sus dimensiones varían según la edad. En el recién nacido es el único representante del complejo mastoideo y se sitúa en posición alta, por encima del borde superior del meato auditivo externo, siendo muy superficial, cercano a la cortical. En el transcurso del desarrollo, el antro se desplaza en profundidad y hacia abajo. En el adulto, el antro está situado por detrás del receso epitimpánico y se proyecta sobre la cortical mastoidea, a nivel de la espina suprameática y la zona cribosa

retromeática, según un cuadrado de 1 cm de lado cuyo límite superior es la *linea temporalis* y el límite anterior es tangente a la cara posterior del meato auditivo externo (figura 10).

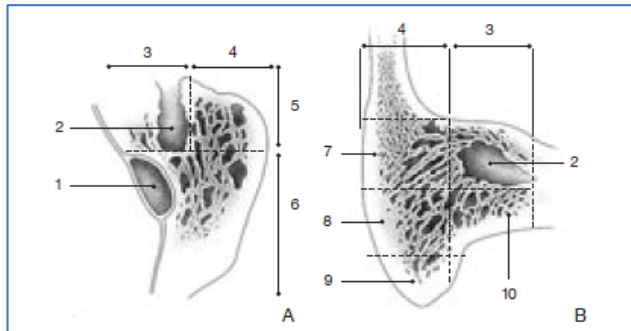


Figura 10: Distintos cortes de la mastoide pasando por el antro que muestran la organización de celdillas mastoideas. 1. Seno lateral; 2. Celda antral; 3. Hilera profunda del grupo anterior de las celdas mastoideas; 4. Hilera superficial del grupo anterior de las celdas mastoideas; 5. Grupo anterior de las celdas mastoideas; 6. Grupo posterior de las celdas mastoideas; 7. Celdas periantrales superficiales; 8. Celdas subantrales superficiales; 9. Celdas de la punta mastoidea; 10. Celdas subantrales profundas (Thomassin, 1995).

Las celdas mastoideas se disponen alrededor del antro y normalmente se agrupan en celdas anteriores y posteriores. Se pueden encontrar vestigios de un tabique entre ambas agrupaciones.

En el tratamiento de la otitis adhesiva según la técnica quirúrgica desarrollada en este trabajo no se emplea el abordaje transmastoideo; sin embargo, existen grupos de trabajo que sí realizan este abordaje para su tratamiento.

Génesis del colesteatoma

1. Definición

La primera referencia histórica del colesteatoma fue realizada por De Verney en Francia en el año 1683, quien lo denominó “steoma”. En 1829, el también francés Cruveilhier, anatomista, lo describe como un tumor perlado del hueso temporal. El término colesteatoma fue acuñado en 1838 por el alemán Johannes Müller, fisiólogo; aunque este término no tiene relación alguna con la fisiopatología de la enfermedad, ya que el colesteatoma no es un tumor benigno como tal (-oma), ni contiene bilis (cole-) ni grasa (-steatos). En 1855, Virchow incluyó al colesteatoma entre los carcinomas epidérmicos y los ateromas. Debido a que en el hueso temporal no existen células epiteliales, postuló que el tumor estaría formado por células mesenquimales que se desdiferenciarían y después se volverían a diferenciar en células epiteliales. Esta teoría fue la primera en postular un origen embrionario del colesteatoma y sugerir su formación a partir de una metaplasia celular. No obstante, fue Von Trölsch en 1861, quien postuló su origen epidérmico. Teorizó también que la presión inducida por los productos

de desecho epitelial podría causar osteolisis en las paredes del conducto auditivo externo, invadiendo la mastoides e incluso el sistema nervioso central.

En los años 20, Cushing, Critchely y Ferguson lo denominaron tumor epidermoide y lo agruparon entre los distintos subtipos de tumores intracraneales y de médula espinal. Durante mucho tiempo estas lesiones fueron referidas con una gran variedad de nombres como colesteatoma primario, colesteatoma real, queratoma primario, epidermoide verdadero, quiste epidermoide, quiste dermoide, quiste epitelial o pseudomucocele. En 1975, Perón comprobó que todos los términos se referían a la misma lesión y propuso unificarlos bajo el nombre de colesteatoma congénito.

Cody definió el colesteatoma en 1977 como un tejido escamoso estratificado que crecía dentro del hueso temporal dando lugar a una masa tumoral con epitelio degenerado, abundante queratina con cristales de colesterol y células inflamatorias en su interior. Refirió que se asociaba frecuentemente a un defecto atical, una mastoides esclerosada o pobremente neumatizada y a una disfunción de la trompa de Eustaquio. Abramson, en el mismo año, resaltó su tendencia a la recidiva tras su extirpación; definiéndolo como una lesión tridimensional de tejido epidérmico y conectivo, generalmente en forma de saco que crecía siguiendo la arquitectura del oído medio, ático y mastoides. Tres años después, Marquet propuso la sustitución del término colesteatoma por el de queratoma, al existir un epitelio escamoso queratinizante, con queratina y restos de células epiteliales muertas (*Olaizola, 1985*).

Posiblemente las controversias en la nomenclatura y en las teorías etiopatogénicas se deben al hecho de que se trata de dos entidades histológicamente similares, pero de origen diferente, el colesteatoma de ángulo pontocerebeloso, por un lado, y el colesteatoma de oído medio, por otro.

El comportamiento tumoral del colesteatoma ha sido estudiado extensamente, demostrándose su tendencia natural a crecer de forma ilimitada y expansiva. Esto es debido a la acción de las enzimas proteolíticas sintetizadas y expresadas por la perimatriz, en contraposición a las neoplasias tumorales en las que el crecimiento depende de la proliferación de las células cancerígenas.

Actualmente, la definición se ha simplificado, definiéndose el colesteatoma como una lesión no neoplásica bien delimitada secundaria al anormal crecimiento de un epitelio escamoso queratinizante (*Kuo, 2015*). Histológicamente se caracteriza por presentar una porción central

integrada por capas de descamación epitelial de detritus celulares, que adoptan disposición concéntrica en bulbo de cebolla, denominado centro amorfo. Presenta otra capa que envuelve a éste, llamada matriz, constituida por epitelio escamoso pluriestratificado similar al de la piel. Rodeando el centro amorfo y la matriz existe un tejido conjuntivo denominado perimatriz que, como se verá posteriormente, dota al colesteatoma de su capacidad destructiva (*Gil-Carcedo, 2011*).

2. Fisiopatología

Gruber, Wendt y Rokitansky, en sus estudios entre 1855 y 1888 sobre la fisiopatología del colesteatoma, lo describieron como una metaplasia malpighiana (epitelial) de la mucosa del oído medio en respuesta a una inflamación crónica. A finales del siglo XIX, Bezold y Habermann siguieron esta teoría y demostraron que el colesteatoma se produce por una migración de las células epiteliales del conducto auditivo externo hacia el oído medio, inducida por dicha inflamación crónica (*Nevoux, 2010*). Debido a la descamación normal del epitelio, se produciría el bloqueo de la ruta normal de autolimpieza, produciendo así una acumulación de producto de descamación epitelial. Habermann basó estas teorías en hallazgos vistos en pacientes con perforaciones marginales, mientras que Bezold lo hizo estudiando pacientes con retracciones aticales posterosuperiores debidas a disfunción tubárica.

El colesteatoma de oído medio se clasifica en colesteatoma congénito y colesteatoma adquirido (que puede ser primario y secundario). Los dos comparten algunas semejanzas fisiopatológicas; sin embargo, debido a la importancia del colesteatoma adquirido primario en la historia natural de la otitis adhesiva, se desarrollará este último.

El colesteatoma adquirido primario es localmente invasivo y tiene capacidad osteolítica. Su etiología es controvertida, habiendo sido discutida durante más de dos siglos y sin existir en la actualidad un consenso. Existen cuatro teorías vigentes (*Kuo, 2015*) (figura 11):

- ❖ Teoría de la invaginación epitelial: es actualmente la más aceptada. Postula la formación de bolsas de retracción en la pars flácida, aunque también en la pars tensa.
- ❖ Teoría de la hiperplasia de células basales o crecimiento papilar interno: postula la proliferación de las células de la lámina basal del epitelio queratinizante de la membrana de Shrapnell, como resultado de una inflamación crónica del oído medio.

- ❖ Teoría de la metaplasia: defiende que la irritación crónica del oído medio determina una metaplasia epitelial que desemboca en el desarrollo de un colesteatoma.
- ❖ Teoría de la invasión epitelial: postula la migración del epitelio escamoso a través de una solución de continuidad en la membrana timpánica.

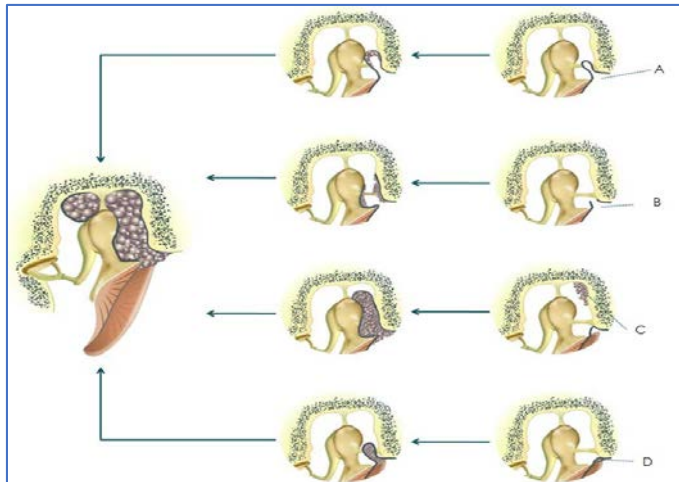


Figura 11: Representación de las distintas teorías en la génesis del colesteatoma.

A: Teoría de la bolsa de retracción. B: Teoría de la invasión epitelial. C: Teoría de la metaplasia epitelial. D: Teoría de la hiperplasia de las células basales o crecimiento papilar interno (Kuo, 2015).

La teoría de la invaginación epitelial es actualmente la que mejor explica la formación del colesteatoma adquirido primario. Los factores predisponentes patológicos y/o anatómicos que producen disfunción tubárica comportan una perturbación barométrica en el oído medio. Debido a esa disfunción, el sistema de ventilación se daña, derivando en una presión negativa mantenida en la caja timpánica. Esta presión negativa es la determinante del adelgazamiento estructural de la membrana timpánica y de la formación de bolsas de retracción. La pars flácida, al ser la zona más débil de la membrana, es la zona donde asientan principalmente estas bolsas de retracción.

La incidencia de retracción atical en niños sanos oscila del 14% al 25%. En 2000, Sudhoff y Tos postularon una teoría patogénica sobre el colesteatoma atical aunando la teoría de retracción y la de proliferación. Estudiaron 527 oídos de niños con edades comprendidas entre 4 y 8 años entre la década de los 60 y 70, a los que se les realizó miringotomía con inserción de tubos de ventilación. La incidencia de retracciones aticales severas fue de un 5% y de colesteatoma atical del 0.2% al 1.7%. Los niños afectados de colesteatoma fueron catorce. Mediante el estudio inmunohistoquímico de las muestras de colesteatoma obtenidas durante la intervención quirúrgica postularon una teoría patogénica basada en la sucesión de cuatro estadios con el desarrollo final de colesteatoma (Sudhoff, 2000).

- ❖ El primer estadio es la formación de una bolsa de retracción secundaria a la disfunción en la ventilación del oído medio. El bloqueo del mecanismo fisiológico de eliminación de los detritus epiteliales origina una bolsa no autolimpiable con el consiguiente acúmulo de productos de desecho. Esta acumulación produce un estado de inflamación crónica tras la bolsa, que a la vez induce proliferación papilar. En este momento, debido a la inflamación, el recambio celular epitelial aumenta, produciendo mayor acúmulo de productos de descamación. La disfunción tubárica mantenida, así como la interrupción de las vías normales de aireación son las que permiten que esta situación se perpetúe en el tiempo.
- ❖ La segunda fase consiste en la proliferación de la bolsa de retracción. El estímulo inflamatorio del tejido conectivo epitelial del fondo de la bolsa altera la formación epitelial normal y favorece una proliferación papilar. Se liberan colagenasas que son capaces de degradar la membrana basal, creando soluciones de continuidad. Los queratinocitos de la membrana basal proliferan gracias a los factores inflamatorios liberados en la perimatriz del colesteatoma, determinando la formación de papilas epidérmicas en las soluciones de continuidad generadas por las colagenasas en la membrana basal. El resultado final es la proliferación de células basales, con un crecimiento activo hacia la caja timpánica en forma de papilas epidérmicas. Otro problema añadido es la descamación de estas papilas; mientras que en la piel normal los queratinocitos viajan verticalmente desde la membrana basal hasta la superficie del epitelio y son eliminados como queratina, en las papilas epidérmicas este proceso está alterado; no logrando descamar los queratinocitos hacia la periferia del bolsillo sino hacia el centro de la papila. La presión resultante del acúmulo de queratina determina un aumento del tamaño de las papilas epidérmicas o microcolesteatomas.
- ❖ La tercera fase o estadio de expansión, consiste en la fusión gradual de varios microcolesteatomas. Esta fusión hace que desaparezca el epitelio queratinizado que recubre cada papila fusionada, lo cual determina la rotura del fondo de la bolsa y la expansión del colesteatoma hacia la caja, aumentando de nuevo el tamaño de las papilas y produciendo una nueva capa de queratinocitos. En este punto se vuelve a repetir el ciclo: proliferación del fondo de la papila, formación de queratina dentro de la papila, fusión de microcolesteatomas, acúmulo de queratina invalidando el mecanismo de autolimpieza, rotura de la capa epitelial y crecimiento.

- ❖ La última fase es la resorción ósea. Cuando el colesteatoma crece y la descamación continúa, comienza la resorción ósea y aparecen las complicaciones derivadas del mismo.

Chole estudió el papel de la trompa de Eustaquio en la génesis del colesteatoma. Sometió a un grupo de jerbos a una ligadura de la trompa de Eustaquio y comprobó que desarrollaban colesteatoma adquirido iatrogénico (Chole, 2002). Yamamoto-Fukuda encontró los mismos hallazgos al cauterizar el orificio nasofaríngeo de la trompa en una muestra de jerbos. En todos los casos desarrollaron bolsas de retracción; y, en seis de los ocho (75%) animales, dichas bolsas evolucionaron hacia colesteatoma tras varias semanas de seguimiento (Yamamoto-Fukuda, 2011). Sin embargo, a pesar de estas demostraciones, aún no se conoce con exactitud el mecanismo que produce la génesis del colesteatoma; dado que existen pacientes que desarrollan bolsas de retracción autolimpiables que nunca evolucionarán hacia colesteatoma.

2.1 Biofilms

Los cambios estructurales debidos a la retracción progresiva de la membrana timpánica producen un estrechamiento de las vías de ventilación e incapacidad para la adecuada migración epitelial y autolimpieza de los desechos epiteliales; de forma que cuanto más profunda es la bolsa y más se acerca a las prominencias y depresiones óseas presentes en la caja, mayor tendencia tienen los productos de desecho epitelial a acumularse. Estos productos de desecho favorecen la proliferación bacteriana y la superinfección, con la formación de biofilms que, en última instancia, mantienen un estado de inflamación crónica y favorecen la proliferación epitelial.

En la naturaleza, la comunidad microbiana más frecuente es el biofilm, estimándose, según el Centro Americano para el Control y Prevención de Enfermedades (U.S. CDC), que el 65% de las infecciones en el ser humano son causadas por bacterias formadoras de biofilms. Las bacterias de las familias *Pseudomona*, *Staphilococcus* y *Haemophilus* entre otras, son capaces de adherirse a la superficie a invadir y; una vez allí, secretan una matriz de polisacáridos complejos (*glycocalyx*) que los envuelve y protege, el biofilm. Cuando el medio es propicio para la infección, en el interior del biofilm estas bacterias adoptan una compleja configuración tridimensional que les permite crecer y adherirse más eficazmente a estructuras biológicas y no biológicas. En el interior del biofilm las bacterias se comunican entre ellas mediante señales moleculares para modular su expresión genética. Gracias a esta modulación crean un medio

favorable para la proliferación y un sistema de defensa eficaz ante condiciones exteriores adversas, haciéndose inmunes a la fagocitosis, la inmunidad humoral del huésped, los cambios de pH, temperatura o humedad; resultando la terapia antimicrobiana ineficaz y precisando en numerosas ocasiones de tratamiento quirúrgico para su erradicación. Debido a dichas características, están implicadas en la mayoría de las infecciones crónicas del ser humano, pero dado su bajo metabolismo su cultivo en medios de laboratorio es realmente complejo. No obstante, existen múltiples biofilms que no tienen capacidad invasiva, como los formados en los tubos de ventilación o en las prótesis fonatorias.

Se han realizado diversos estudios en pacientes y animales de laboratorio con el objeto de analizar la presencia de biofilms en la otitis media crónica colesteatomatosa (Chole, 2002; Dohar, 2005; Saunders, 2011; Gu, 2014). Estos estudios ponen de manifiesto que la matriz del colesteatoma es un ambiente idóneo para el desarrollo de biofilms (figura 12).

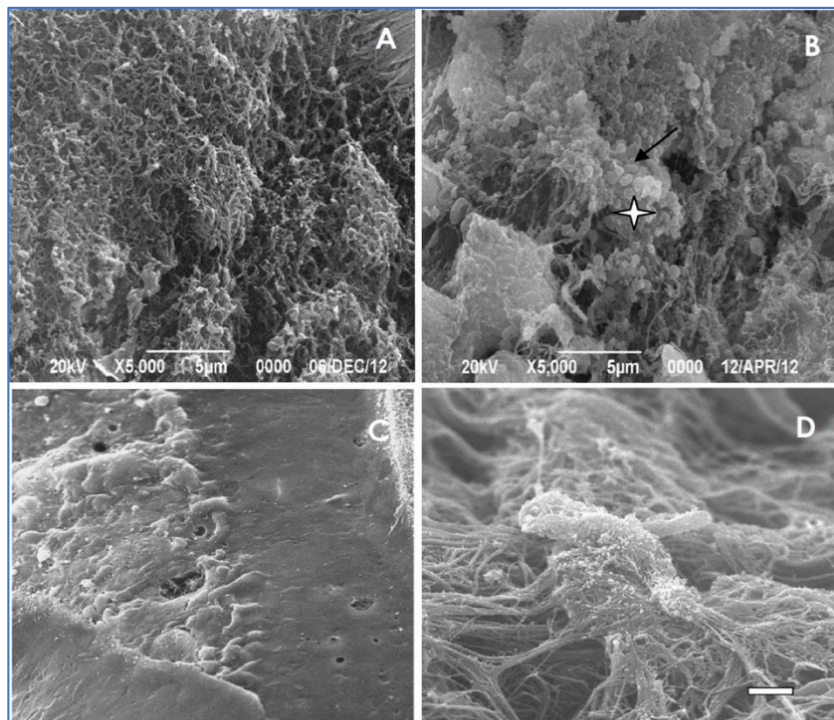


Figura 12: Distintos tipos de biofilms visualizados con microscopio electrónico de barrido.

A: Superficie normal de oído medio obtenida tras timpanoplastia, se observa la superficie normal de cilios y la ausencia de bacterias. B: Biofilm bacteriano de un oído afecto de colesteatoma, la flecha señala un área con bacterias expuestas, el asterisco indica el recubrimiento periférico con una sustancia amorfa (el biofilm). C: Biofilm en mucosa con infección crónica, se observa la diferencia entre la superficie normal y la que presenta el biofilm. D: Detalle de dos bacterias recubiertas de biofilm, existe un aumento de fibras colágenas y glicocálix.

Chole, en el año 2002, publicó un trabajo en el que estudió una muestra de veinticuatro pacientes intervenidos de colesteatoma y veintidós jerbos a los que les produjo un colesteatoma iatrogénico. Demostró la presencia de biofilms en dieciséis de los veinticuatro (66%) colesteatomas intervenidos en pacientes y en veintiuno de los veintidós (95%) colesteatomas iatrogénicos en roedores. Dohar, en 2005, demostró la formación de biofilms en primates a los que se les inocularon colonias de *Pseudomonas* en un oído mientras el otro permanecía como control. Saunders, en 2011, visualizó los biofilms en muestras de tejido de pacientes con otitis media crónica colesteatomatosa, demostrando su presencia en más del 60% de las muestras. Gu, en 2014, realizó un estudio prospectivo con treinta y ocho pacientes intervenidos de otitis media crónica simple con supuración activa de difícil control y otitis media crónica colesteatomatosa, de quienes extrajo cincuenta muestras de tejido de oído medio durante la cirugía. Utilizó como control muestras extraídas a doce pacientes con otitis media crónica simple sin supuración. Demostró la presencia de biofilms en doce de los trece (92%) pacientes con otitis media crónica simple con supuración crónica; y en once de los trece (85%) pacientes con otitis media crónica colesteatomatosa. En el grupo control se detectaron biofilms en dos de los doce (16%) pacientes. Las diferencias halladas fueron estadísticamente significativas ($p < 0,001$).

2.2 Biología molecular

Los avances en biología molecular han permitido estudiar las alteraciones presentes en el colesteatoma, para así lograr comprender su etiopatogenia; no obstante, aunque se han identificado distintos marcadores de proliferación epitelial y sobreexpresión de ciertos genes, ésta continúa siendo desconocida (Kuo, 2015).

Se ha demostrado un aumento significativo de los marcadores de proliferación celular Ki-67, citoqueratina 13/16, trombomodulina, regiones nucleares arginofilínicas y timidina al examinar las células epiteliales del colesteatoma. Se postula que la razón es su naturaleza premaligna o de neoplasia escamosa bien diferenciada con bajo grado de malignidad (Kuczkowski, 2007). Se han realizado estudios con microarrays de ADN que han demostrado sobreexpresión de genes favorecedores de tumores en la matriz del colesteatoma, los cuales parecen jugar un papel relevante en la fisiopatología. El receptor del factor de crecimiento epitelial (EGFR), implicado en la proliferación y diferenciación de tejidos *in vivo*, también se encuentra sobreexpresado, sugiriendo una variación en la regulación genética asociada a su

elevada tasa de crecimiento. El factor de crecimiento transformante alfa (TGF- α) está igualmente sobreexpresado. La expresión combinada del EGFR y el TGF- α traducen una potente estimulación del crecimiento celular (*Alves, 2012*).

La expresión aumentada de los proto-oncogenes c-myc y c-jun está fuertemente ligada a la proliferación y diferenciación queratinocítica en los colesteatomas (*Palkó, 2014*). Tal es así, que la aneuploidía del cromosoma 8 donde se encuentra c-myc (8q24), se asocia con altas tasas de proliferación epitelial en colesteatomas muy agresivos.

2.2.1 Inestabilidad genómica

Las conexinas o proteínas de la unión GAP, son una familia de proteínas transmembrana que forman canales intercelulares y permiten el transporte de moléculas pequeñas y algunos iones. Aunque se han identificado hasta veintiuna conexinas distintas, la conexina 26 o unión GAP beta-2 (GJ β 2) es la única presente en piel y cóclea. Las mutaciones de la GJ β 2 son causa de hipoacusia neurosensorial congénita no sindrómica y desórdenes epiteliales hiperqueratósicos. El análisis con microarrays ha demostrado que la expresión del gen que codifica GJB2 está aumentada en el tejido colesteatomatoso con respecto a su expresión en la piel normal del conducto auditivo externo. Las alteraciones de la expresión de GJ β 2 parecen alterar el desarrollo del colesteatoma. Sin embargo, existen estudios en los que la expresión de GJ β 2 se ha encontrado en pocos sujetos de la muestra (*James, 2010*).

Se ha identificado un déficit en la regulación de numerosos genes supresores de tumores (p53, p27, CDH18, 19, ID4, PAX3, LAMC2 y TRAF2 β). El gen supresor Tp53, que codifica para p53 y protege al genoma de mutaciones y propagación de ADN dañado, se encuentra alterado en varios tipos de tumores; si bien en el colesteatoma se encuentra sobreexpresado comparado con la piel normal del CAE. El hecho de que el colesteatoma presente un aumento del número de células p53 positivas no necesariamente implica mutación del gen Tp53 (*Chung, 2015*). Existe una gran variabilidad en el porcentaje de células p53 positivas en todos los subgrupos de colesteatomas. No en vano, las lesiones epiteliales hiperproliferativas comprenden un amplio rango de condiciones no tumorales, pretumorales y tumorales. El colesteatoma no progresa hacia una neoplasia propiamente dicha, por lo que la expresión de p53 no está mutada en todas sus células (*Motamed, 2002*).

La displasia celular no parece un evento crítico para el desarrollo del colesteatoma, de hecho, no se ha encontrado evidencia de inestabilidad genómica en las células colesteatomatosas. Los

estudios realizados, aunque han puesto de manifiesto alteraciones genéticas en dichas células, no han provisto de suficiente evidencia como para afirmar que la inestabilidad genómica es una condición necesaria para que se produzca la lesión.

2.2.2 Regulación epigenética

Los microARN son pequeñas moléculas (de 22 a 24 nucleótidos) no codificantes de ARN que regulan la expresión de ARN mensajero postranscripcional (ARNm) vía degradación del ARNm o inhibición de la transcripción. La disregulación de la expresión de los microARN se ha relacionado con neoplasias y enfermedades hiperproliferativas. Friedland describió el papel potencial del microARN en la regulación del crecimiento y proliferación del colesteatoma adquirido, estudiando los niveles de microARN-21 (hsa-mir-21), fosfatasa PTEN y proteína de muerte celular programada 4 (PDCD4) en colesteatomas de pacientes intervenidos comparándolos con mediciones tomadas en células de piel normal retroauricular. Tanto PTEN como PDCD4 son potentes supresores de tumores y controlan varios aspectos de la apoptosis, proliferación, invasión y migración. Friedland postuló que la regulación al alza del microARN-21 produciría supresión de PTEN y PDCD4, permitiendo la proliferación queratinocítica, la migración, el crecimiento y la invasión del colesteatoma (*Friedland, 2009*). En otro estudio, Chen encontró niveles aumentados de microARN-21 y reducción de los productos PTEN y PDCD4 en células de colesteatoma en comparación con células de piel sana retroauricular, particularmente en pacientes pediátricos. Estas diferencias se constatan en la práctica clínica, ya que los colesteatomas en niños suelen tener más proliferación queratinocítica que en los adultos (*Chen, 2011; Preciado, 2012*). También se analizó el microARN-let-7a y su proteína resultante HMGA2, la cual se ha identificado como oncogén, siendo relacionada su sobreexpresión con neoplasias malignas tanto en modelos *in vitro* como en humanos. En el tejido colesteatomatoso la expresión de microARN-let-7a se detectó aumentada, con la consiguiente disminución de HMGA2. El balance entre microARN-21 y microARN-let-7a sugiere un balance dinámico entre la proliferación del colesteatoma y su naturaleza benigna (*Chi, 2015*).

2.3 Respuesta aumentada a la inflamación

Se ha demostrado que el colesteatoma no presenta un crecimiento tumoral como tal, sino que éste es secundario a una respuesta inflamatoria, similar a la que se produce cuando sana una herida. La regulación paracrina y autocrina entre la matriz y la perimatrix fibroblástica juega

un importante papel en la homeostasis y regeneración tisular dentro del colesteatoma (Lee, 2011).

Los queratinocitos de la matriz liberan citoquinas proinflamatorias (interleuquinas IL-1 α , IL-1 β , IL-6 y IL-8) y secretan proteína relacionada con la hormona paratiroidea (PTHrP), que contribuye a la destrucción ósea (Chi, 2015). La secreción de estas citoquinas proinflamatorias desencadena en los fibroblastos de la perimatriz la secreción de factor de crecimiento de queratinocitos, factor estimulante de colonias de granulocitos y macrófagos, factor de crecimiento epitelial (EGF), factor de necrosis tumoral alfa (TNF- α), factor de crecimiento derivado de las plaquetas (PDGF) y factor de crecimiento transformante alfa (TGF- α). Estas citoquinas inducen la proliferación, diferenciación y migración de los queratinocitos de la matriz.

La homeostasis del tejido se consigue también a través de circuitos autocrinos. El TGF- α y TNF- α están expresados constitutivamente en el epitelio hiperproliferativo, regulando la proliferación y diferenciación de los queratinocitos de la misma manera que la regulación paracrina (figura 13).

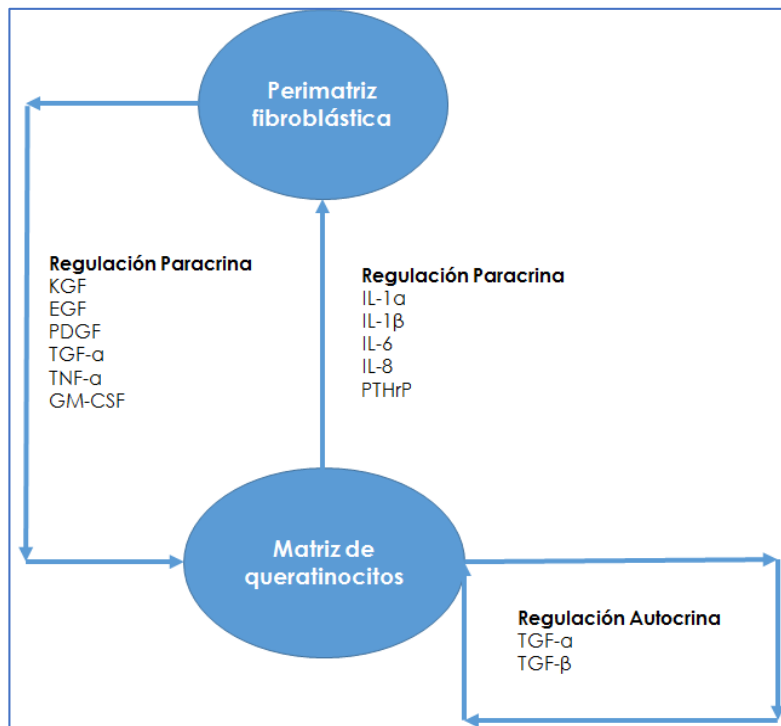


Figura 13: Patogénesis y mecanismo molecular del colesteatoma. La interacción entre la matriz de queratinocitos y la perimatriz fibroblástica juega un importante papel en la homeostasis tisular del colesteatoma. La diferenciación, proliferación y migración están reguladas por señales paracrinas y autocrinas.

Los receptores inmunes NOD, son una familia de proteínas citosólicas encargadas del reconocimiento intracelular de patógenos. Juegan un papel en la etiopatogenia del colesteatoma dada su interacción con la inmunidad innata y la proliferación y supervivencia celular. Sin embargo, no se ha podido esclarecer su función en el desarrollo de la enfermedad (Leichtle, 2015).

La respuesta inmune innata es, por tanto, un arma de doble filo. Por un lado, protege al huésped de las amenazas infecciosas, mientras que por otro lado confiere agresividad al colesteatoma.

2.4 Regulación de la angiogénesis

Durante la inflamación, varias poblaciones celulares como los monocitos, macrófagos o leucocitos, liberan factores angiogénicos (factor de crecimiento vascular endotelial (VEGF), TGF- α , PDGF, IL-8 y ciclooxigenasa 2 (COX-2)) que inician el proceso de angiogénesis. La formación de vasos en la perimatrix activa la migración de los queratinocitos dentro del oído medio (Naim, 2005; Sudhoff, 2000). La angiogénesis es un acontecimiento primordial para la proliferación y agresividad del colesteatoma.

2.5 Infección

La infección también ocupa un rol importante en el desarrollo del colesteatoma (Kuo, 2015). El epitelio escamoso se vuelve destructivo en un entorno de infección crónica, como el existente en un colesteatoma con capacidad osteolítica. La formación de biofilms dentro de la matriz explicaría la resistencia aumentada a la antibioterapia. Además, el lipopolisacárido del biofilm formado por *Pseudomona aeruginosa* activa la proliferación de los queratinocitos (Dohar, 2006).

Las bacterias aerobias formadoras de biofilms generan radicales libres de oxígeno (ROS) que aumentan el estrés oxidativo; lo cual unido a la disminución de los agentes antioxidantes determina un efecto altamente tóxico y deletéreo en las macromoléculas biológicas. Se ha comprobado también la extrema acidez de la queratina procedente del colesteatoma y se ha propuesto como factor crítico en la destrucción de hueso. Esta disminución de pH es debida a los productos ácidos que desprenden las bacterias aerobias y anaerobias (Nguyen, 2014).

2.6 Resorción ósea

La osteolisis asociada al colesteatoma se produce por dos mecanismos: por lisis química y destrucción ósea mediada por citoquinas y/o por efecto del aumento de la presión local.

- ❖ Aumento de la presión local. Fue descrita en 1879 por Steinbrügge y demostrada posteriormente por Chole en 1985, mediante la implantación de placas de silicona en oídos de jerbos mongoles sin colesteatoma, al observar destrucción de hueso en las zonas donde hacía presión la placa implantada. Se concluyó que las presiones entre 50-120 mm Hg activaban la actividad osteoclástica (Chole, 1985). Cinco años más tarde, Huan llegó a las mismas conclusiones, esta vez experimentando en ratas de laboratorio (Huan, 1990).
- ❖ Lisis química y destrucción ósea mediada por citoquinas. Se produce un reclutamiento de células de la médula ósea de la línea monocito-macrófago que se diferencian en osteoclastos (Riancho, 2011). Las citoquinas responsables de la diferenciación a osteoclastos (IL-1, IL-6, IL-7, IFN γ y PTHrP) son producidas por el propio colesteatoma. Existe una activación del receptor del activador del ligando del factor nuclear kappa-B (RANKL) en las células T y B que juega un papel importante en el mantenimiento de la diferenciación osteoclástica. Las metaloproteinasas de la matriz (MMPs) son una familia de enzimas proteolíticas sintetizadas por varios tipos de células como fibroblastos, queratinocitos, macrófagos o células endoteliales. Estas enzimas aumentan la agresividad del colesteatoma, aumentando la destrucción tisular. La regulación al alza de la expresión de MMPs junto con un descenso de los inhibidores de las mismas, producen una rápida degradación de la matriz extracelular; siendo en niños la expresión de las MMPs superior a la de los adultos (Seeman, 2006).

La génesis del colesteatoma se ha considerado, clásicamente en la *pars flácida* de la membrana timpánica. Tos y Jackler, en los años 80 investigaron la génesis del colesteatoma por una ruta distinta a la atical, la ruta mesotimpánica posterior. Actualmente, diversos estudios demuestran que un porcentaje nada desdeñable de colesteatomas se forman en la *pars tensa*, coincidiendo con los colesteatomas mesotimpánicos descritos anteriormente por estos dos autores (Rosito, 2016).

Es conocido que los colesteatomas en la infancia tienden a ser más agresivos y con mayor tendencia a la recidiva. Como se ha expuesto anteriormente, en los niños, existen algunas

diferencias en la expresión genética y respuesta inmune que condicionan mayor agresividad. Otra diferencia importante es el camino que sigue el colesteatoma desde su inicio. Rosito demostró que existen cuatro rutas distintas en la génesis del colesteatoma. En su estudio incluyó cuatrocientos catorce oídos afectados de colesteatoma y visualizó mediante videootoscopia la ruta que cada uno había seguido en su desarrollo (figura 14).

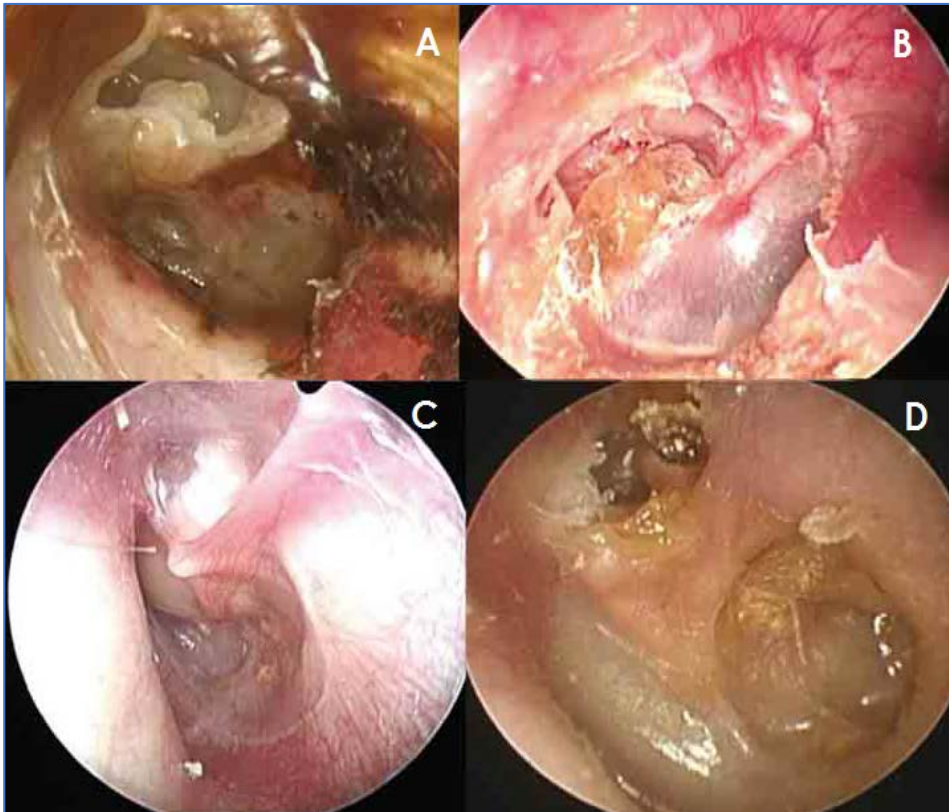


Figura 14: Distintas vías de crecimiento del colesteatoma según Rosito.

A: colesteatoma epitimpánico posterior. B: colesteatoma mesotimpánico posterior. C: colesteatoma epitimpánico anterior. D: colesteatoma originado por dos rutas de manera simultánea (Rosito, 2016).

Las vías de desarrollo más frecuentes fueron la epitimpánica (34,3%) y la mesotimpánica posterior (33,8%). La diferencia fue nítida cuando se clasificaron los pacientes por edad, siendo en niños la prevalencia de colesteatoma epitimpánico de 21% y la de colesteatoma mesotimpánico de 43%. En cambio, en adultos el colesteatoma epitimpánico fue el más frecuente (40,8%). Por tanto, en la infancia el colesteatoma no sólo tiende a ser más agresivo y con mayor tendencia a la recidiva, sino que parece desarrollarse por una vía diferente a la de los adultos, la mesotimpánica posterior.

ESTADO ACTUAL DEL TEMA

Definición

La primera definición de otitis adhesiva publicada en la literatura científica fue realizada por Politzer en el año 1884, quien la incluyó en su *Tratado de las enfermedades del oído*. Describió una enfermedad caracterizada por depósitos calcáreos, fibrosis o adherencias entre el tímpano, la cadena de huesecillos y/o las paredes de la caja a la que denominó otitis media crónica adhesiva. Casi un siglo después, en 1964, Siirala definió la otitis adhesiva como una inflamación abacteriana del oído medio con disminución de los espacios aéreos y tendencia a la cronicidad, caracterizada por la oclusión de la trompa de Eustaquio y la formación de adhesiones entre el tímpano y la pared medial de la caja. Subdividió el curso de esta enfermedad en tres estadios, diferenciando un estadio temprano potencialmente reversible, caracterizado por una secreción mucosa del oído medio; un estadio adhesivo, donde existe inflamación establecida que favorece la adhesión a la cadena de huesecillos y al promontorio; y un estadio terminal, donde la inflamación ha cesado y predominan los cambios adhesivos (Siirala, 1964). En 1975, Aboulker describe la otitis adhesiva como un estadio fibroinflamatorio que asocia fibrosis, derrame inflamatorio y mastoiditis sucedido de una segunda fase fibroadhesiva caracterizada por fibrosis, depósitos de hemosiderina y colessterina.

Sadé, en el año 1976, relacionó en su trabajo la otitis adhesiva con las bolsas de retracción mesotimpánicas, siendo el primer autor en considerarla una enfermedad con distintos estadios evolutivos y elaborar una clasificación para la misma. Un año después, Bremond y Magnan definieron la otitis adhesiva como la unión de la capa epidérmica del tímpano a la pared ósea del promontorio.

Debido a la multitud de términos existentes en esa época para referirse a los procesos adhesivos de oído medio: proceso adhesivo, otitis adhesiva media crónica, catarro crónico seco del oído medio, colapso timpánico, oído atelectásico, tímpano pegado u otitis fibrosa... Martin y Charachon en el año 1985 propusieron unificar dicha nomenclatura empleando sólo los términos otitis adhesiva y otitis fibroadhesiva para referirse a estas dos enfermedades.

En la actualidad, el término otitis fibroadhesiva se utiliza para definir la enfermedad consistente en la aparición de fibrosis productiva que ocupa la caja del tímpano. Sin embargo, no existen muchos trabajos que hablen de ello (Martin, 2005). La otitis fibroadhesiva es consecuencia de la inflamación activa del oído medio detrás de un tímpano cerrado, con

fibrosis productiva que rellena la caja. Se distinguen dos estadios; un primer estadio o estadio fibroinflamatorio, en el que el oído medio se encuentra ocupado por tejido inflamatorio rico en moco; y un estadio más evolucionado o estadio fibroadhesivo confirmado, caracterizado por el depósito de material fibrocolesterínico en la caja del tímpano. En dicho estadio, además de la forma clásica del granuloma de colesterol, se pueden observar formas que conllevan gran fibrosis y originan las formas fibrosas densas de la enfermedad. En la exploración otoscópica, el tímpano aparece mate, espeso y de color gris o amarillento. Suele encontrarse en posición normal, sin adaptarse a los relieves de la caja timpánica, ni a los elementos de la cadena osicular.

No obstante, aunque la distinción entre estas dos entidades está bien delimitada para la mayoría de autores, existen algunos que nombran la otitis adhesiva como una proliferación anárquica de tejido conjuntivo en la caja del tímpano (*Tran Ba Huy, 2005*), refiriéndose a la retracción timpánica como otitis atelectásica.

En el año 2000, Paparella definió la atelectasia de oído medio como el estado en el que las distintas partes de la membrana timpánica se retraen medialmente; afectando más frecuentemente a la pars flácida y a la mitad posterior de la pars tensa (*Djalilian, 2000*).

El término atelectasia timpánica deriva del griego *atelês* (incompleta) y *ektasis* (extensión). Su uso para referirse a esta enfermedad ha sido ampliamente extendido. Así para Sadé, la otitis adhesiva representa el estadio final de una retracción progresiva de la membrana timpánica. Suárez en su *Tratado de Otorrinolaringología y Cirugía de Cabeza y Cuello* la define como una retracción de la membrana timpánica con adherencia a los restos de cadena osicular o al promontorio; y la divide en cuatro grados, siendo el último, en el que la caja está totalmente epitelizada, al que denomina otitis adhesiva (*Ramírez, 2007*). Gil-Carcedo también utiliza el término atelectasia para referirse a esta enfermedad, denominando otitis adhesiva a la epitelización completa de la caja timpánica (*Gil-Carcedo, 2011*).

Debido a la disparidad de criterios existentes en la literatura, partimos de la base de que los procesos adhesivos de oído medio forman parte de la misma entidad nosológica, la otitis adhesiva. Como ya diversos autores han estudiado ampliamente (*Sadé, 1976; Tos, 1992; Garside, 1999; Couloigner, 2003; Dornhoffer, 2003; Ostrowski, 2003;*), la otitis adhesiva se produce por un cúmulo de factores, entre los que se incluyen la disfunción tubárica, la debilidad y/o atrofia del tímpano y/o la presencia de infección, que derivan en una retracción

timpánica progresiva que puede bloquear la ruta de autolimpieza de los desechos epiteliales timpánicos y producir un colesteatoma mesotimpánico. Por todo ello, en este trabajo, en vez de utilizar términos como proceso adhesivo, otitis adhesiva media crónica, colapso timpánico, oído atelectásico, bolsa de retracción o grados de atelectasia con estadio final de otitis adhesiva, se utilizará el término otitis adhesiva para la denominación de todo el proceso patológico estudiado. De esta forma, la diferenciación será en grados de otitis adhesiva con evolución final hacia colesteatoma y no en distintas enfermedades que finalmente desarrollarían una otitis adhesiva que evolucionaría hacia colesteatoma. Pensamos que de esta manera se simplifica mucho la terminología y el espectro de esta enfermedad.

Epidemiología

La incidencia de atrofia en la membrana timpánica es, según Tos y colaboradores, de un 2.7% a los 5 años, 5.1% a los 7 años, 2% a los 9 años, 8.1% a los 10 años, 3.6% a los 12 años y 5.7% a los 16 años. Asimismo, estimaron la incidencia de miringoestapedopexia, encontrando una incidencia de 0.5% a los 5 años, 2.5% a los 7 años y 4.2% a los 16 años. Estudiaron la evolución de las mismas a lo largo del tiempo concluyendo que el 40% de las miringoestapedopexias eran estables, el 36% fluctuaban y el 26% remitían espontáneamente.

Tos considera que la otitis adhesiva forma parte de la esfera patológica del colesteatoma siendo la secuencia: disfunción tubárica – otitis seromucosa – retracción de la pars tensa – otitis adhesiva – colesteatoma. La incidencia de bolsas de retracción en niños afectados de otitis media con efusión es de aproximadamente el 3%; si bien Dalay observó que las bolsas de retracción en la pars tensa aparecían en el 15% de los casos, siendo la prevalencia de retracciones graves del 7% (Tos, 1992).

Fisiopatología: distintas teorías

La otitis adhesiva es el resultado de diversos e intrincados procesos, siendo la disfunción de la unidad timpánica-trompa el factor esencial en su génesis.

Existen cuatro teorías que intentan explicar la hipopresión intratimpánica responsable de la disfunción tubárica:

Teoría de la obstrucción tubárica o apertura defectuosa de la trompa. La mala ventilación del oído medio produce una disminución de la presión timpánica y un progresivo consumo del oxígeno, lo cual determina la formación de un trasudado entre los vasos de la mucosa y la luz de la caja que se traduce en la presencia de derrame intratimpánico. La obstrucción tubárica se sitúa, generalmente, en el orificio de drenaje de la trompa; aunque también se puede localizar en el protímpano. El defecto en la apertura de trompa también puede ser debido a una disfunción de los músculos del velo del paladar, ya sea por inmadurez o por malformación, como ocurre en los casos de fisura palatina.

Teoría del trastorno de cierre de la trompa o de la aspiración. Esta teoría se basa en el cierre defectuoso de la trompa de Eustaquio que mantiene la comunicación con el oído medio de forma permanente, prolongada o intermitente. Las consecuencias dependen del grado de cierre de la trompa, que puede ser de cuatro tipos: el tipo A o trompa patulosa es el más raro, se caracteriza por encontrarse la trompa permanentemente abierta; en la otoscopia se visualiza una membrana timpánica flácida, que oscila con el ritmo de la respiración. El tipo B consiste en una abertura intermitente de la trompa que ocasiona autofonía intermitente; mediante otoscopia se puede visualizar el movimiento de la membrana con la respiración durante los intervalos en los que ésta permanece abierta. El tipo C es el más común; en este tipo la trompa sólo se cierra con una violenta aspiración forzada o después de un Valsalva prolongado; en la exploración otoscópica suele detectarse una retracción de la pars tensa. En el tipo D, el cierre de la trompa no es hermético, por lo que la aspiración forzada produce grandes variaciones de presión en el oído medio.

Diversos autores han demostrado la existencia de trompas incompetentes (*Bluestone, 1994; Virtanten, 1978; Lidholdt, 1982; Sakakihara, 1993*). Bluestone estimó la prevalencia de trompa patulosa en el 0,3% de la población estudiada. Las causas de insuficiencia tubárica son múltiples, estando descritas entre otras, la rápida pérdida de peso con el consiguiente adelgazamiento de la grasa de Ostmann, la atrofia muscular tras un Accidente Vascular Cerebral (AVC), la polio o la exposición a radiaciones. Incluso el aumento de estrógenos ha sido establecido factor favorecedor de insuficiencia tubárica, explicando la disfunción tubárica patente durante el embarazo que remite tras el parto.

Esta situación en la que toda fluctuación normal de presión es transmitida al oído medio ocasiona una sensación de autofonía importante, que puede ser parcialmente aliviada con una

aspiración forzada. Esta maniobra desencadena un círculo vicioso que, aunque alivia momentáneamente, empeora la sintomatología y favorece la progresión de las retracciones timpánicas. Con la aspiración forzada se produce una presión negativa en las vías respiratorias superiores de aproximadamente $-250 \text{ mm H}_2\text{O}$, lo cual crea un gradiente de presión entre el oído medio y la rinofaringe con la consiguiente atracción de aire hacia ésta. La caja del tímpano se vacía rápidamente produciendo una hipopresión timpánica y un colapso de la trompa. En condiciones normales, la trompa volvería a abrirse para equilibrar presiones, pero en las situaciones de disfunción tubárica esto no acontece. Las sucesivas aspiraciones forzadas continúan produciendo hipopresión en la caja y el tímpano se retrae cada vez más. Aunque esta teoría explica de forma coherente la fisiopatología de la otitis adhesiva, Sato demostró en un estudio sobre cuarenta y siete oídos atelectásicos que solo existía hipopresión en el 38% de los casos tras una aspiración forzada. Por ello, deben existir otros factores añadidos que intervienen en la fisiopatología de la enfermedad (*Sato, 1991*).

Teoría de Bluestone. Postula que la disfunción tubárica es secundaria a una obstrucción orgánica, funcional o incompetencia en la abertura/cierre de la misma. La obstrucción mecánica puede deberse a factores intrínsecos (como por ejemplo una infección) o a factores extrínsecos (como por ejemplo un tumor o hipertrofia adenoidea). La obstrucción funcional se caracteriza por la dificultad para la abertura debida a la rigidez, disfunción o hipopresión timpánica. La incompetencia tubárica puede ser grave o moderada, comportando una trompa abierta o semiabierta respectivamente.

Teoría de los intercambios gaseosos. Sadé y Doyle defienden que el mecanismo principal que origina la hipopresión timpánica es la absorción de gas. Cuando se introduce un gas soluble como el CO_2 en un oído atelectásico, el tímpano, tras un primer momento en el que se despega, vuelve a su posición inicial en un tiempo aproximado de cinco minutos. Sin embargo, si se introduce un gas insoluble como el N_3 , la vuelta a la normalidad se produce de forma más tardía, a los ciento cuatro minutos. La insuflación de CO_2 conduce a la formación de H_2CO_3 , que consume precozmente el CO_2 existente y reduce su presión parcial, lo que determina hipopresión timpánica. Sadé demostró la existencia de fluctuaciones de presión entre el CO_2 y el N_3 en la caja durante el día; de forma que durante la noche aumenta la concentración de CO_2 y la atelectasia disminuye (*Sadé, 1991; Doyle, 1985*).

En diversas situaciones donde existe inflamación de la mucosa de la caja, aumenta el flujo sanguíneo capilar y la perfusión relativa. Este aumento en la perfusión sanguínea produce, debido a la mayor capacidad de difusión del CO₂ con respecto al O₂, disminución de la presión parcial de CO₂ en la sangre venosa capilar y las cavidades del oído medio. El aumento del aclaramiento de nitrógeno en la sangre acentúa más la hipopresión en el oído medio. Durante los procesos inflamatorios de oído medio, la disminución de la presión parcial de CO₂ es el factor determinante de la hipopresión timpánica. Sadé defiende que la esclerosis mastoidea y las bolsas de retracción, se producen como mecanismo de compensación ante una situación de hipopresión timpánica mantenida en el tiempo (*Sadé, 1997*).

Si bien existen multitud de teorías que tratan de explicar la disfunción tubárica y la fisiopatología de la otitis adhesiva, sólo dan en parte respuesta al problema.

El factor timpánico depende de las propiedades histológicas de la membrana timpánica. La capa fibrosa de la pars tensa está compuesta por fibras elásticas, sobre todo colágenas, con disposición radial, circular, parabólica y semilunar. Varios autores han señalado la desorganización de dicha capa en el curso de la otitis adhesiva (*Ars, 1991; Haapaniemi, 1991; Kowata, 1989; Larsen, 1989*), si bien para Tos es el factor etiopatogénico principal que condiciona su desarrollo (*Tos, 1985*).

En el curso de las otitis serosas crónicas en las que coexiste hipopresión timpánica mantenida, se detecta atrofia de la membrana timpánica en grados variables. Así Tos observó atrofia timpánica en el 3% de las otitis serosas de cinco a ocho años de evolución, con una correlación significativa entre los timpanogramas B y C y el grado de atrofia; sin embargo, Sadé encontró atrofia de forma constante en el curso de las otitis serosas crónicas (*Sadé, 1976*). Dado que el mecanismo que condiciona la atrofia de la membrana timpánica continúa sin conocerse, se han propuesto dos teorías que tratan de dar respuesta a este hecho:

Teoría mecánica. Postula que la desorganización de los haces de fibras colágenas es secundaria al sufrimiento mecánico producido por la presión intratimpánica negativa mantenida en el tiempo. En estudios histológicos de modelos animales se ha constatado la pérdida de elasticidad y rarefacción de las fibras colágenas tras someterlas a presiones negativas de forma prolongada (*Tos, 1985*). Ars propuso que la desaparición de la lámina propia del epitelio de la membrana timpánica pone en contacto tejido con diferente origen embriológico (epitelio plano

estratificado con mucosa cilíndrica de la capa interna), desencadenando reacciones de destrucción tisular que agravan aún más la atrofia de la membrana timpánica (*Ars, 1991*).

Teoría inflamatoria. Aboga la destrucción del colágeno de la lámina propia mediada por colagenasas que se activan en respuesta al proceso inflamatorio establecido en el oído medio. Sus defensores encuentran validez en esta teoría al haber logrado demostrar:

- ❖ Relación directamente proporcional entre el número de episodios de otitis aguda en el niño y el riesgo de atrofia posterior (*Happaniemi, 1991*).
- ❖ Capacidad proteolítica del derrame timpánico existente en la otitis serosa crónica (*Bernstein, 1979*).
- ❖ La tasa de colagenasa y elastasa es sensiblemente superior en el derrame timpánico que en el plasma (*Guerrier, 1978*).

En condiciones normales, existe una homeostasis entre la actividad de las colagenasas y las enzimas inhibitoras de las mismas, responsable del recambio fisiológico del colágeno. El desequilibrio a favor de las colagenasas puede deberse a dos factores; bien a la hiperproducción de colagenasas en el derrame seroso de la otitis media con efusión; o bien al déficit de enzimas inhibitoras (α 1-antitripsina) a nivel hepático.

Existen, no obstante, otros factores externos causantes de disfunción tubárica, que contribuyen en menor medida al desarrollo de otitis adhesiva. En los niños afectados de hendidura palatina existe un defecto en el punto de apoyo inferior del músculo periestafilino externo, que condiciona una disfunción tubárica por incompetencia de la abertura de la trompa. La hendidura palatina se asocia a otitis serosa en el 30% de los casos y a procesos adhesivos en el 18%. Se ha demostrado que la desviación septal tiene repercusión en las variaciones de presión en el oído, aunque no existe una relación inequívoca (*Gerrier, 1978*).

Al aunar las distintas teorías, se deduce que la disminución del soporte fibroso del tímpano debido al aumento de presión negativa y al mayor número de colagenasas, determina que las variaciones de presión en el oído medio, ya sean debidas a disfunción tubárica o una alteración del intercambio de gases, sean peor toleradas; lo que favorece la retracción y formación de bolsas de retracción.

Bolsas de retracción

La pars tensa de la membrana timpánica es por definición elástica, relativamente rígida y no colapsable (figura 15). Sin embargo, las bolsas de retracción son flexibles y colapsables debido a que se desarrollan sobre un sustrato de inflamación establecida, siendo la pérdida de fibras colágenas su principal característica histológica. Los trabajos de Sudhoff y Tos demostraron además la disrupción de la membrana basal en las bolsas de retracción de la pars tensa, hecho que les dio pie a elaborar una teoría acerca del origen del colesteatoma que aunaba la teoría de la retracción y la de proliferación (Sudhoff y Tos, 1992).

En el año 2011, Shunyu estudió con detalle las bolsas de retracción de la pars tensa. En su trabajo seleccionó cincuenta oídos con retracciones timpánicas grados II, III y IV según la clasificación de Sadé y corroboró los siguientes hallazgos (figura 16): existencia de hiperqueratosis en todos los tímpanos estudiados; proliferaciones epiteliales crónicas en el 40% de los oídos, siendo del 10% en las retracciones grado II y del 42 % en los grados III-IV aunque las diferencias encontradas no fueron estadísticamente significativas. Aumento de la actividad mitótica, medida con MIBI-1, en todos los grados de retracción; siendo la zona

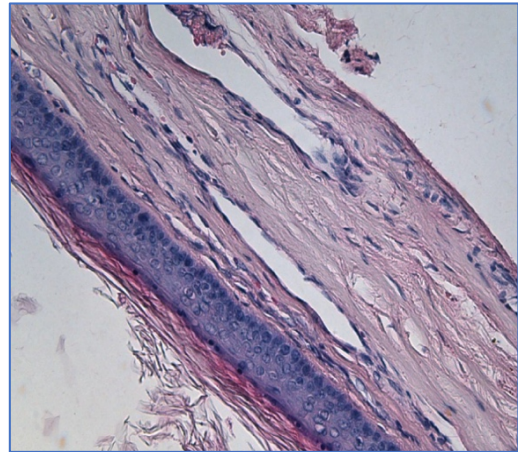


Figura 15: Membrana timpánica normal. Se observa la capa epitelial, con los productos de descamación. La membrana basal íntegra y las hileras de fibras colágenas (H&E x20). Urik, 2016

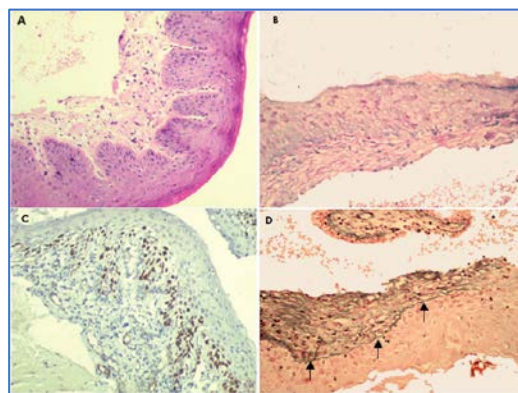


Figura 16: Bolsas de retracción de membrana timpánica. A: retracción grado IV, se puede observar la presencia de conos/papilas epiteliales en los límites de la membrana basal. La doble hilera de colágeno se ve parcialmente degradada (H&E x20). B: tinción PAS en la que se ve pérdida focal de la membrana basal (bolsa grado III) (PAS x20). C: tinción inmunohistoquímica contra MIB-1 donde se demuestra la proliferación celular en las papilas (MIB-1 x20). D: Se observa la integridad de la membrana (flechas) (Plata-metenammina x20). Shunyu, 2011.

de los conos epiteliales la que presentaba mayor índice de proliferación. Identificó la membrana basal en todos los pacientes, si bien existía adelgazamiento en determinadas zonas; recogió la pérdida de la capa fibrosa de la membrana timpánica en el 72% de los casos e identificó la existencia de infiltrados inflamatorios de distinto grado en todas las muestras. No logró identificar la capa mucosa interna de la membrana en el 33% de los casos.

La conclusión extraída en base a sus resultados determinó que, si bien los hallazgos descritos previamente en la literatura no se encuentran en todos los oídos de la misma manera, existen alteraciones que deforman la membrana timpánica en distinto grado, determinando la pérdida de sus características histológicas y desembocando en el desarrollo de una otitis adhesiva con evolución final hacia colesteatoma mesotimpánico (*Shunyu, 2011*).

Si bien Sadé hizo alusión a la formación del colesteatoma a partir de bolsas de retracción, fueron Tos y Sudhoff los primeros en hablar de soluciones de continuidad en las bolsas de retracción que daban lugar al crecimiento de papilas epidérmicas, las cuales se fusionaban sucesivamente con el resultado final de un colesteatoma (*Sudhoff y Tos, 1992*). Como se ha visto anteriormente, Shunyu en su estudio sobre las bolsas de retracción de la pars tensa, concluyó que la membrana basal, aunque adelgazada estaba íntegra en toda su superficie, no existiendo proliferación de papilas hacia la caja, argumentando en contra de los estudios de autores previos; sin embargo, no aclara cómo acontece la formación del colesteatoma. Urik, en el año 2016, llevó a cabo un trabajo cuyo objetivo era descubrir la relación existente entre el colesteatoma y las bolsas de retracción presentes en la otitis adhesiva. Cabe destacar que la media de edad de su muestra fue de diez años, lo que aumenta la validez del estudio; ya que estudios previos sobre bolsas de retracción en adultos no habían dado resultados concluyentes. Una muestra compuesta por niños, traslada sin duda a la práctica clínica el resultado de la investigación. Para la realización del estudio obtuvo muestras de treinta y una bolsas de retracción; y para la gradación de las mismas empleó la clasificación en tres grados de Charachon. Estudió varias características de la membrana timpánica y demostró que el límite epitelial externo de la epidermis era significativamente más grueso cuanto mayor era el grado de la bolsa, observando proliferación papilomatosa en el 71% de los casos. El análisis del límite interno de la epidermis mostró la existencia de proliferaciones epiteliales hacia la caja, también mayores cuanto mayor era el grado, siendo del 30 % en el grado II y del 100% en el grado III. Se observaron otras alteraciones como hiperqueratosis o proliferación papilomatosa. Asimismo, observó que la membrana basal estaba presente en todas las muestras e identificó

la capa fibrosa, encontrando que la doble hilera de fibras colágenas estaba interrumpida en la mayoría de los pacientes. Identificó un aumento de la vascularización, de edema celular y la existencia de un infiltrado inflamatorio linfocítico. La ausencia de límite epitelial interno se demostró en el 42% de las muestras y se comparó con el límite epitelial interno de una muestra de colesteatoma, en la que desaparecía alrededor de una perimatriz con infiltrado inflamatorio-fibroso sin ningún límite visible (figura 17). Con este trabajo se demostró que las alteraciones histológicas presentes en el colesteatoma (hiperqueratosis, hipervascularización, fragmentación de fibras elásticas, cambios mixoides, infiltrado inflamatorio subepitelial, proliferaciones epiteliales y papilomatosis) estaban presentes en la mayoría de las bolsas de retracción (87%). Por otro lado, se observó que el límite interno de la membrana timpánica no estaba presente en el 42% de los tímpanos. Conforme aumentaba el grado de retracción, las alteraciones se hacían más evidentes, siendo la disrupción de la capa fibrosa de la membrana timpánica el evento principal determinante de la proliferación epidérmica descontrolada. Aunque la mayoría de trabajos se centran en la disfunción tubárica para explicar la génesis de las bolsas de retracción, queda demostrado que el adelgazamiento de la capa fibrosa del tímpano es tan importante sino más, que el mantenimiento de la presión negativa para el desarrollo de las bolsas de retracción de la pars tensa (Urik, 2016).

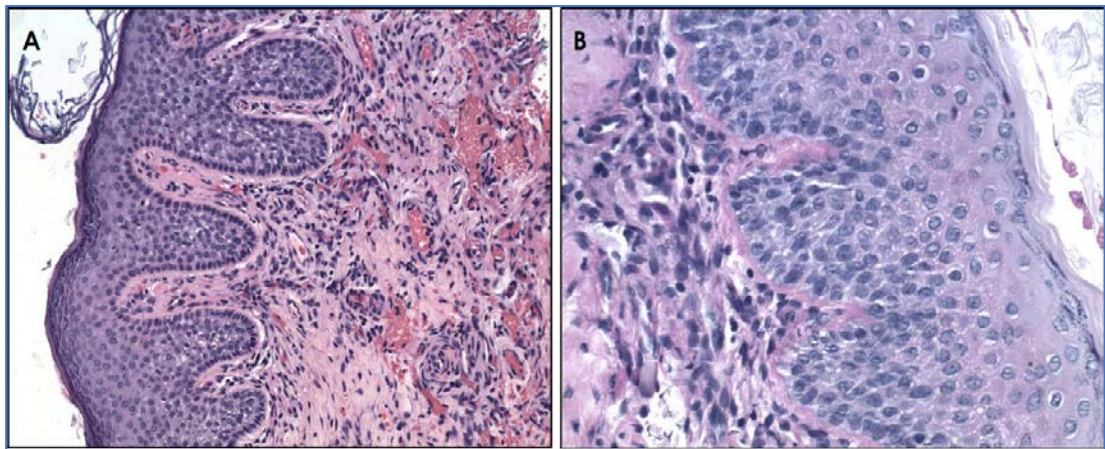


Figura 17: Membrana timpánica con otitis adhesiva. A: proliferación de conos epiteliales, se puede observar la existencia de exudado inflamatorio y aumento de la vascularización subepitelial (H&E x100). B: membrana basal (PAS x200). Urik, 2016.

Aunque no existen estudios sobre este aspecto hasta el momento, parece que la inflamación de la caja podría desempeñar un papel relevante en dicha ruptura, de forma que en un primer

momento acontece la pérdida de la capa fibrosa y finalmente cuando el infiltrado inflamatorio alcanza la membrana basal, ésta se rompe y las papilas se extienden hacia la caja.

Clasificación

La otitis adhesiva, incluso en nuestros días, continúa siendo referida bajo diversos y confusos términos, sin existir un consenso en cuanto a su nomenclatura. Como ya se ha mencionado anteriormente, nosotros preferimos el término otitis adhesiva para referirnos a toda la esfera patológica en la que el evento principal es la retracción de la pars tensa de la membrana timpánica y cuya evolución final es el desarrollo de un colesteatoma mesotimpánico. Para ello es necesario una clasificación que vaya desde la normalidad hasta el estadio precolesteatomatoso y tenga en cuenta la evolución natural de la enfermedad, siendo cada grado una evolución del anterior.

Existen multitud de clasificaciones para la otitis adhesiva, y así Alzahrani en el año 2013, publicó un trabajo dónde exponía las más representativas. La clasificación ideal debe ser reproducible, fácilmente aplicable en la práctica clínica diaria y con poca variabilidad inter e intraobservador. Las clasificaciones con vigencia en la actualidad se centran en la descripción otomicroscópica de la membrana timpánica. La topografía, la relación con la cadena osicular, posibilidad de autolimpieza, otorrea o la presencia de queratina son algunos de los puntos clave en las distintas clasificaciones. En las más recientes, la exploración endoscópica del oído forma parte de los criterios establecidos (Alzahrani, 2013).

Las bolsas de retracción de la *pars flaccida* fueron clasificadas por Sadé en 1981, por Tos en 1987 y por Charachon en 1988. Estas bolsas de retracción conducen a un colesteatoma epitimpánico, por lo que el último grado de estas tres clasificaciones es la existencia de erosiones óseas e imposibilidad para controlar el fondo de la bolsa. Debido a que la formación del colesteatoma en el mesotímpano sigue una ruta diferente, nos centraremos en el estudio de las clasificaciones que estudian esta región anatómica.

La primera clasificación de las bolsas de retracción de la pars tensa fue propuesta por Sadé y Berco (Sadé, 1976). En su estudio, se analizaron setenta y cuatro oídos de treinta y siete pacientes, prestando atención al grado de desplazamiento del tímpano (atelectasia), la historia otológica de ambos oídos, los umbrales auditivos y el desarrollo de colesteatoma. Propusieron cinco estadios en función de la extensión de la retracción medial de la membrana timpánica

(Tabla 1). Sadé consideró otitis adhesiva al estadio IV, mientras que denominó atelectasia al estadio III. Cabe destacar que esta clasificación se realizó en una muestra de pacientes con media de edad de treinta y siete años, compuesta predominantemente por adultos. Observó que un 67% de los pacientes presentaron otitis media con efusión y otitis media aguda. Postuló que los procesos adhesivos debían ser una evolución de la otitis media con efusión, donde persistía el problema de ventilación del oído medio. Fue el primero en elaborar un sistema de estadiaje y estableció el modelo sobre el que posteriormente numerosos autores realizarían distintas modificaciones dando lugar a otras clasificaciones. Sin embargo, en nuestros días, la clasificación de Sadé ha sido muy criticada. Pothier evaluó su fiabilidad en uno de sus trabajos, y para ello enseñó la clasificación a un grupo de residentes y adjuntos de otorrinolaringología. Tras esto les mostró una serie de imágenes y les pidió que las graduaran en base a la clasificación previamente estudiada. Observó que existía una gran variabilidad entre los distintos observadores. De hecho, no hubo ninguna imagen clasificada con el mismo estadio en toda la muestra. Para la comparación utilizó el coeficiente de Krippendorff, cuyo valor en la descripción nominal de los hallazgos timpánicos fue de 0,53; y el valor al medir la gradación dada por los distintos profesionales fue de 0,22. Estos hallazgos demostraron que, en la práctica clínica, la clasificación de Sadé no es un buen indicador (*Pothier, 2009*), a pesar de su aparente simplicidad.

Estadio	Descripción
I	Membrana levemente retraída
II	Membrana retraída contactando con yunque o estribo
III	Membrana tocando el promontorio
IV	Membrana adherida a promontorio
V	Membrana perforada

Tabla 1: Clasificación de Sadé de las retracciones generalizadas de la pars tensa.

Unos años más tarde, en 1985, Ohnishi propuso una nueva clasificación. Para ello se basó en la visualización de doscientos treinta niños (cuatrocientos sesenta oídos) tratados por otitis media con efusión y un seguimiento de entre dos y diez años (*Ohnishi, 1985*). Realizaron inserción de tubos de ventilación en quinientas doce ocasiones, calcularon las secuelas y la

evolución en esos oídos. Un 5% presentó atrofia difusa de la membrana, mientras que un 0,4% desarrolló otitis adhesiva. Dividió las atelectasias en dos grupos, atelectasias húmedas (en las que existía secreción de moco) y atelectasias secas (donde el moco se ha reabsorbido y ha sido reemplazado por tejido fibroso). En ambos grupos realizó varias gradaciones para obtener su clasificación (Tabla 2).

Grado	Atelectasias húmedas	Atelectasias secas
I	Tímpano retraído	Atelectasia con enfermedad timpánica (atrofia, fibrosis, esclerosis)
II	Retracción severa	Atelectasia con otitis adhesiva (adhesión a promontorio o a cadena de huesecillos)
III	Tímpano colapsado	Atelectasia con enfermedad osicular (anquilosis, necrosis, disrupción)
IV	Adhesiones	Atelectasia con destrucción ósea (colesteatoma, otitis necrotizante)
V	<i>No aplicable</i>	Atelectasia con enfermedad de oído interno (hipoacusia neurosensorial, laberintitis)

Tabla 2: Sistema de gradación de atelectasias de Ohnishi.

Charachon, en el año 1998, propuso otra clasificación en la que diferenciaba las bolsas de retracción de la pars flácida y de la pars tensa; aunque la clasificación era la misma independientemente de la zona. En su estudio, en el que sintetizó muy bien la idea de los distintos tipos de bolsas, propuso una clasificación en tres estadios en la que dio especial importancia a la movilidad de la bolsa, diferenciando entre bolsas de retracción localizadas (móviles) y globales (fijas). Analizó doscientos veintiocho oídos con retracciones timpánicas en una muestra compuesta por niños y adultos. La estadificación se basó en la movilidad del tímpano retraído y la visibilidad del fondo de la bolsa, dándole menor importancia a la medialización y adhesión de la membrana a las estructuras de la caja timpánica (Tabla 3). En su estudio, el 68% de retracciones correspondían al cuadrante posterosuperior de la membrana, mientras que un 15% y un 13% eran retracciones aticales y globales respectivamente. El

motivo de no dar más protagonismo a la descripción topográfica de la membrana fue la dificultad interobservador que supondría en las revisiones a lo largo del tiempo. La inmovilidad de la membrana y su adhesión a estructuras del oído medio son, para Charachon, criterios de irreversibilidad, que justificarían la intervención quirúrgica (*Charachon, 1998*).

Estadio	Descripción
I	Tímpano móvil
II	Tímpano parcialmente fijado a la cadena de huesecillos con erosión de yunque
III	Otitis media adhesiva

Tabla 3: Sistema de estadificación de atelectasias de Charachon.

En el año 1999, Gersdoff y su equipo, publicaron otro trabajo donde proponían una nueva clasificación, basada en la elaborada por Charachon, haciendo hincapié en su adaptabilidad a las nuevas tecnologías (Tabla 4). Utilizaron, además del microscopio, el otoendoscopio para graduar las distintas otoscopias. De esta manera, fueron capaces de visualizar la profundidad de las bolsas de retracción, sentando las bases de su propia clasificación (*Bours, 1998*).

Estadio	Descripción
I	Bolsa de retracción móvil, capaz de despegarse con la maniobra de Valsalva.
II	IIA Bolsa de retracción adherida controlable con microscopio.
	IIB Bolsa de retracción autolimpiable no controlable con microscopio, pero sí con endoscopio.
III	Bolsa de retracción incontrolable con endoscopio.
IV	Grado III + Bolsa no autolimpiable con acumulación de queratina = Colesteatoma.
V	Grado IV + Otorrea purulenta o granuloma inflamatorio = Colesteatoma infectado.

Tabla 4: Clasificación de Gersdoff para la otitis adhesiva.

En el año 2000, Dornhoffer realizó una modificación de la clasificación de Sadé en cuatro estadios (Tabla 5). Le dio importancia a la movilidad de la membrana timpánica, sobre todo en el tipo III, ya que el riesgo de progresar hacia colesteatoma era bastante alto, justificando la intervención quirúrgica si no se lograba la movilización mediante la otoscopia neumática. El riesgo de presentar adhesiones iba aumentando conforme aumentaba el estadio. En el estadio I no existen adhesiones, en el II pueden estar presentes, en el III es probable que existan y en el IV existe sospecha de colesteatoma mesotimpánico. Su trabajo se centró en el tratamiento de los estadios III y IV; y consideró que si existían productos de desecho epitelial debía considerarse un colesteatoma incipiente (*Dornhoffer, 2000*).

Tran Ba Huy propuso en el año 2005, otro sistema de estadificación, en el que se diferenciaban dos tipos de retracciones, las atelectasias centrales y las bolsas de retracción periféricas (Tabla 6). La atelectasia central comenzaba en el área periumbilical y progresaba medialmente hasta envolver el promontorio. En la forma periférica, la retracción se situaba en el cuadrante posterosuperior y desde ahí lo subdividía en tres estadios. Para este autor, la otitis adhesiva era la evolución de una otitis media con efusión, por lo que recomendaba la realización de maniobras de Valsalva en la exploración de estos niños. También postuló que las retracciones podían comenzar en cualquier punto de la membrana timpánica, y no tenían que seguir rigurosamente el orden de la clasificación que había aportado (*Tran Ba Huy, 2005*).

La clasificación elaborada por Borgstein en 2007, a la que denominó clasificación de las atelectasias *Erasmus*, divide las atelectasias en cinco grados (Tabla 7). Justificó la necesidad de una nueva clasificación porque la clasificación de Sadé no se correlacionaba bien con la fisiopatología de la enfermedad, ya que la adhesión promontorial, en principio, tiene menor riesgo de desarrollar colesteatoma que la adhesión a la cadena de huesecillos. Para llevar a cabo el trabajo, comparó la nueva clasificación con la de Sadé, realizando un estudio con doscientos cuarenta y ocho niños. Se comparó el grado de cada otoscopia aplicando la clasificación de Sadé con el grado que obtendría con el sistema *Erasmus*. La edad media de edad fue de nueve años, por lo que es una clasificación válida para la aplicación en pediatría. Encontró que el 37% de los pacientes no podían ser clasificados según Sadé, correspondiendo este porcentaje a los oídos que presentaban bolsas de retracción con restos de queratina o en los que la bolsa se extendía al ático, antro o seno timpánico. También propuso un plan terapéutico dependiendo del grado, que iba desde la inserción de tubos de ventilación hasta la realización de una mastoidectomía (*Borgstein, 2007*).

Estadio	Descripción
I	Retracción medial de la membrana timpánica
II	Retracción en contacto con yunque y/o estribo (mingoíncudoestapedopexia)
III	Adhesión promontorial
IV	Retracción medial que no permite controlar el fondo

Tabla 5: Sistema de estadificación de Dornhoffer.

	Atelectasia central		Retracción periférica
Estadio	I	Retracción periumbilical sin contactar con el promontorio	IVa Fondo de la bolsa controlable
	II	Retracción contactando con la articulación incudoestapedial	IVb Fondo no visible con acumulación de queratina
	III	Retracción contactando con el promontorio	IVc Perforación timpánica

Tabla 6: Clasificación de Tran Ba Huy para las retracciones timpánicas.

Estadio	Descripción
1	Membrana timpánica atrófica pero no adherida
2	Membrana timpánica adherida a promontorio
3	Membrana timpánica adherida a yunque o estribo
4	Adhesión a huesecillos sin colesteatoma
5	Bolsa de retracción con colesteatoma o rotura de la membrana

Tabla 7: Clasificación *Erasmus* para las atelectasias timpánicas.

Recientemente, en el año 2012, James y su equipo diseñaron un estudio para comprobar la fiabilidad de las distintas clasificaciones cuando se realiza una otoendoscopia. Sabiendo que el endoscopio no produce en el explorador la misma sensación de profundidad, postularon que los grados en los que tendrían más posibilidad de error serían el grado *Erasmus* 3 y 4, donde la diferencia es la profundidad de la retracción; y el grado de *Sadé* 3 y 4 que también diferenciaban profundidad de la retracción. Reunieron una muestra de ciento cuarenta y tres niños con fisura palatina intervenida que además tenían problemas otológicos. A todos los niños se les realizó una otoendoscopia y se les asignó un número aleatorio. Realizaron varias mediciones y obtuvieron el coeficiente Kappa. El valor de correlación intraobservador fue de 0,35 y 0,41, mientras que el interobservador fue de 0,37 y 0,35 para las clasificaciones *Erasmus* y de *Sadé* respectivamente. Concluyeron que las distintas clasificaciones disponibles no eran aplicables al uso de endoscopio debido a los pequeños cambios en la extensión de la retracción (*James, 2012*).

Readi, del hospital Barros Luco-Trudeau de Santiago de Chile, elaboró junto a su equipo en la década de los 90, una clasificación basada en las observaciones del Dr. Luis Dentone. Realizó una modificación de la clasificación de *Sadé* añadiendo la conducta a seguir frente a cada bolsa de retracción (Tabla 8). Al igual que Borgstein o Tran Ba Huy, quiso centrarse en la historia natural de las atelectasias timpánicas. Los grados I y II se consideraron bolsas no peligrosas, mientras que los grados III y IV fueron catalogados como bolsas peligrosas. Además, hace una diferenciación en bolsas leves y bolsas evolutivas; siendo esta última “cualquier bolsa que progresa en grado o presenta deterioro auditivo” (*Readi, 2015*).

Estadio	Descripción
I	Bolsa posterosuperior leve.
II	Bolsa posterosuperior que contacta con la articulación incudoestapedial.
III	Bolsa posterosuperior de fondo no visible.
IV	Bolsa posterosuperior que retiene piel.
V	Otopatía adhesiva.

Tabla 8: Clasificación de Readi para la otitis adhesiva.

Evolución natural

La otitis adhesiva evoluciona en un porcentaje variable de casos a colesteatoma (otitis media crónica colesteatomatosa). Se han realizado pocos estudios para comprobar cuál es ese porcentaje, pero la mayoría de autores está de acuerdo en que el desarrollo de una bolsa de retracción no autolimpiable desemboca en última instancia en un colesteatoma mesotimpánico (*Ozbek, 2010; Garside, 1999; Couloigner, 2003; Dornhoffer, 2003; etc*).

En 1987, Tos llevó a cabo un estudio en el que reevaluó a niños que habían sido intervenidos de adenoidectomía con inserción de tubos de ventilación a los tres, ocho y dieciséis años de la cirugía. Analizó los cambios en la membrana timpánica, centrándose en las retracciones aticales y de la pars tensa. Observó que las retracciones leves mejoraban, mientras que las severas sufrían un empeoramiento. Encontró atrofia timpánica con incudopexia o incudoestapedopexia en el 38% de los niños estudiados. En la revisión a los dieciséis años comprobó que las retracciones de la pars tensa eran más severas, aunque las encontró en el 32% de los niños, desarrollando el 0,5% colesteatoma. Concluyó que el 18% de los pacientes que inicialmente presentaban atrofia y miringopexia sufrían persistencia de la enfermedad, mientras que el 9% progresaba a estadios más severos (*Tos, 1987*).

El riesgo de colesteatoma aumenta si existen bolsas de retracción. Éstas se adhieren a los huesecillos y al promontorio haciendo posible el desarrollo de bolsas no autolimpiables que finalmente conducirán a un colesteatoma mesotimpánico. El riesgo de colesteatoma en la otitis adhesiva fue estudiado por Sadé en quinientos veinte oídos, quien demostró que el 2-10% de los niños incluidos en el estudio desarrollaban colesteatoma (*Sadé, 1993*).

Bluestone postula que el colesteatoma se produce debido a la sucesión cronológica de una serie de eventos: obstrucción funcional de la trompa de Eustaquio, presión negativa en el oído medio, atelectasia de la membrana timpánica, formación de una bolsa de retracción en el ático o cuadrante posterosuperior del tímpano, adhesión de la membrana timpánica a la pared medial y colesteatoma (*Bluestone, 1978*).

Tratamiento

A lo largo de la historia, se han propuesto multitud de tratamientos para la otitis adhesiva; que van desde la inserción de tubos de ventilación transtimpánicos hasta la realización de una mastoidectomía, o incluso adoptar una actitud expectante con vigilancia estrecha sin aplicar ninguna medida terapéutica. Ningún tratamiento ha demostrado una efectividad del 100%; debido, en gran parte, al desconocimiento de la fisiopatología y la historia natural de la enfermedad. Existen autores que aún en nuestros días, abogan por una estrategia de esperar y ver, sobre todo en los estadios iniciales, amparándose en la posibilidad de hipoacusia iatrogénica. Sin embargo, diversos estudios han demostrado que no es la estrategia más apropiada, ya que, al esperar, la patología avanza hasta su estadio final, donde el colesteatoma es la norma (*Borgstein, 2008*). No intervenir precozmente al paciente por la posibilidad de iatrogenia, implica una eventual cirugía destructiva con dudosos resultados en la audición.

A continuación, se revisarán los distintos tratamientos propuestos hasta la fecha.

1. Vigilancia activa

Varios de los autores antes mencionados están de acuerdo en no hacer nada en los estadios tempranos de la enfermedad. Se basan en que en estadios iniciales no existe afectación audiológica; incluso existiendo erosión de la rama larga del yunque, la pérdida de audición es mínima. Sin embargo, debido a la evolución natural de la enfermedad, la mayoría de las bolsas de retracción no son estables en el tiempo, pudiendo causar erosión osicular y progresión hacia colesteatoma. Por todo ello, es controvertido el momento de la intervención quirúrgica. Sadé, Tos, Tan Ba Huy o Danner, optan por una actitud expectante, dejando a la enfermedad seguir su curso natural y, en caso de que llegue a un estadio susceptible de ser intervenido, realizar la técnica quirúrgica más adecuada. Según Borgstein, la balanza riesgo/beneficio se inclina hacia no intervenir estadios tempranos y sí hacerlo en los grados más avanzados. Se ha comprobado que la audición no empeora con la cirugía (*Borgstein, 2006*).

2. Tubos de ventilación

La colocación de tubos de ventilación ha sido una de las terapias más utilizadas. El objetivo es igualar la presión intratimpánica con la presión atmosférica, mediante la creación de una

solución de continuidad en la membrana timpánica, en la que se colocará un tubo de ventilación para evitar el cierre prematuro de dicha apertura. Existen multitud de modelos de tubos de ventilación, los cuales, aunque difieren en pequeñas variaciones de diseño, tienen la misma funcionalidad. El tiempo medio de expulsión de un tubo es de aproximadamente seis meses. En aquellos casos en los que se desee una duración mayor, se opta por la colocación de un tubo con pestañas más alargadas, conocido como tubo en T. La expulsión de este último tiene lugar tras varios años y rara vez es de forma natural, requiriendo exéresis quirúrgica en la mayoría de los casos.

Se trata de una técnica con resultados controvertidos. Sadé describió la progresión de la otitis adhesiva en un estudio formado por trescientos dieciocho oídos a los que realizó miringotomía con inserción de tubos de ventilación y examinó durante tres meses mediante otoscopias periódicas. Encontró que aproximadamente la mitad continuaban en el mismo estadio u obtenían una mejoría, pero la otra mitad empeoraban. Observó cómo los grados avanzados, del III en adelante, tendían a la progresión y al desarrollo de colesteatoma. La inserción de tubos de ventilación, aunque mejoraba momentáneamente el aspecto de la membrana, no era del todo efectiva debido a que cuando se expulsaba, el tímpano volvía a su antiguo estadio (Sadé, 1980). Para Sadé, los tubos de ventilación pueden ser indicados en un estadio temprano de la enfermedad, aunque prefiere optar por la simple observación y recomendación de maniobras de Valsalva junto con corticoides nasales.

Varios autores defienden la colocación de tubos de tubos de ventilación en estadios tempranos de la enfermedad (Ostrowski, 2003), con la intención de igualar presiones a ambos lados de la membrana para lograr detener la retracción. Sin embargo, en diversos estudios se ha comprobado que, aunque la ventilación del oído medio mejora al introducir el tubo, empeora al extraerlo; momento en el que se vuelven a formar las bolsas de retracción (Duckert, 2003; Ráth, 2011; Travis, 2008).

A fin de evitar la expulsión de los tubos de ventilación y el consiguiente avance de las bolsas de retracción, se han intentado colocar tubos en zonas distintas a la pars tensa. Avraham estudió el efecto que producía la colocación de tubos de ventilación en pacientes intervenidos de timpanoplastia o de mastoidectomía por otitis adhesiva. Para ello, analizó una muestra de ciento once oídos a los que había intervenido de timpanoplastia (ochenta y cuatro) y mastoidectomía (veintisiete). A cincuenta y cinco oídos elegidos al azar, les insertó tubos de ventilación durante la cirugía. Después estudió la evolución y comparó el grupo que portaba tubos de ventilación con el grupo sin tubos. Concluyó que los oídos en los que había insertado

tubo de ventilación permanecían aireados una media de once meses tras la expulsión de los mismos. Sin embargo, en términos de mejora de la enfermedad no existían diferencias significativas entre ambos grupos (Avraham, 1990).

3. Timpanoplastia

El objetivo de la timpanoplastia es detener la progresión de las bolsas de retracción presentes en la otitis adhesiva. Aunque en la mayoría de timpanoplastias el material empleado es la fascia de músculo temporal, se ha demostrado que en la otitis adhesiva este injerto no es suficiente para detener la retracción (Dornhoffer, 2000). Por ello, se prefiere un material más resistente, capaz de aguantar la constante presión negativa existente en el oído medio. Debido a su rigidez y estabilidad, el cartílago autólogo es el material que más se ha utilizado como injerto en el tratamiento de la otitis adhesiva (Tabla 9).

Autor	N	Intervención	Injerto	Colocación	Vía de abordaje
Ozbek	56	TPCC ± Aticotomía ± Matoidectomía	Cartílago + fascia	Empalizada	Retroauricular
Couloigner	60	TPPC ± Aticotomía ± Mastoidectomía	Cartílago concha y trago con pericondrio	Depende del estadio	Endoaural
Dornhoffer	66	TPCC	Cartílago con pericondrio	Posterior y/o empalizada	Endoaural
Neumman	8	TPCC	Cartílago con pericondrio	Empalizada	Endoaural
Duckert	20	TPCC + TV en escudo	Cartílago con TV	Posterior	Retroauricular
Kasbekar	42	TPCC	Cartílago	Empalizada	Endoaural

Tabla 9: Distintas formas e injertos utilizados para el tratamiento de la otitis adhesiva por los distintos autores. TPCC: timpanoplastia con cartílago; TV: inserción de tubos de ventilación. Obsérvese la disparidad de criterio existente tanto en la colocación como en la vía de abordaje.

Diversos autores han publicado sus resultados realizando timpanoplastias con cartílago en el tratamiento de la otitis adhesiva. En un estudio con cincuenta y seis oídos con distintos grados de otitis adhesiva, Ozbek y su equipo realizaron timpanoplastias con colocación de cartílago envuelto en fascia asociando aticotomía si la profundidad de la bolsa no les permitía controlar el fondo completamente. En cuatro pacientes fue necesario realizar una mastoidectomía, en diecinueve pacientes realizaron timpanoplastia aislada y en los demás oídos realizaron reconstrucción de la cadena osicular con prótesis estapediales, interposición de yunque o columnelización de mango de martillo. El injerto cartilaginoso se colocó en empalizada, en un orden preestablecido; de forma que el primer fragmento se colocaba bajo el *annulus* fibroso, el segundo anterior al mango del martillo, en contacto con el primero; y, los fragmentos restantes se emplazaban posteriores al mango del martillo. Al terminar la colocación de los fragmentos de cartílago, se introducía la fascia a modo de sábana de manera que lo cubriera todo. Se alcanzó la curación (entendiendo como tal la ausencia de reperfusión o nueva retracción timpánica) en cincuenta y un oídos (91%). Los niños no desarrollaron colesteatoma en ningún caso. Ozbek concluye la necesidad de realizar tratamiento en estadios precoces de la enfermedad ya que, de no realizar dicha intervención, el niño desarrollará un colesteatoma, precisando una cirugía mucho más agresiva y con mayores secuelas (*Ozbek, 2010*).

Couloigner también comunicó sus resultados al realizar timpanoplastias con cartílago en estos pacientes. El número de oídos intervenidos fue de sesenta. La técnica consistía en levantar el colgajo timpanomeatal, despegar la adhesión de los huesecillos y reforzar el tímpano con injerto de cartílago de trago o concha. La colocación del cartílago variaba dependiendo del grado de retracción que presentara el paciente y del cirujano que realizara la técnica. En treinta y cinco casos (58%) realizaron una aticotomía o mastoidectomía para controlar la extensión de la bolsa de retracción. Siete casos (12%) desarrollaron nuevas retracciones, y en cinco casos (8%) fue necesaria la reintervención. Los umbrales de audición medios mejoraron significativamente tras la cirugía (*Couloigner, 2003*). Dornhoffer revisó noventa y ocho casos de pacientes tratados mediante timpanoplastia con cartílago (sesenta y seis niños) y demostró una mejora significativa de la audición. Cabe destacar que este autor realizaba reconstrucción de la cadena si el yunque estaba dañado, situación bastante común en la otitis adhesiva (*Dornhoffer, 2003*).

En 2010, Neumann publicó una revisión de pacientes intervenidos mediante timpanoplastia con cartílago con pericondrio en empalizada a los nueve años de la cirugía. Las causas de la

cirugía fueron múltiples, siendo la otitis adhesiva la indicación en ocho del total de pacientes. Aunque no especifica el grado de la patología ni la técnica quirúrgica aplicada, concluye que no tiene perforaciones timpánicas ni formación de nuevas bolsas de retracción en el seguimiento (Neumann, 2010). Otro autor que utilizó el cartílago en empalizada fue Kasbekar, quien intervino cuarenta y dos oídos con otitis adhesiva graduada mediante la clasificación de Charachon. La media de edad fue de treinta y ocho años, por lo que no es muy aplicable a niños. Existía erosión de la cadena en un 83% de los oídos, aun así, no se realizaron técnicas de reconstrucción en ningún caso. Cabe destacar que en el 31% de los oídos, clasificados como grado III de Charachon, se encontró un colesteatoma, por lo que la cirugía realizada en este caso no fue timpanoplastia, sino una técnica de exéresis del colesteatoma. La audición mejoró en la serie tras la cirugía y sólo tres pacientes (7%) desarrollaron complicaciones en el seguimiento, siendo el colesteatoma la complicación observada en uno de ellos (Kasbekar, 2014). En la tabla 7 se pueden observar los resultados audiológicos y la curación final, entendiendo ésta como la falta de necesidad de una nueva intervención quirúrgica y el no desarrollo de colesteatoma (Tabla 10).

Autor	Reconstrucción osicular	Audición	Curación	Seguimiento (meses)
Ozbek	Sí	Mejoría	91%	44,5 (36-68)
Couloigner	No	Mejoría	88%	27 ± 18
Dornhoffer	Sí	Mejoría	93%	15
Neumman	Sí	NC	100%	>100
Duckert	Si necesario	Igual	40%	72
Kasbekar	No	Mejoría	93%	38 (12-104)

Tabla 10: Resultados auditivos y de curación de los distintos autores expuestos.

La inserción de tubos de ventilación para igualar las presiones en la caja timpánica se comentó en el apartado anterior. Sin embargo, existen trabajos que combinan esta técnica con la timpanoplastia con cartílago. Duckert, en 2003, presentó un estudio retrospectivo en el que analizaba los resultados postquirúrgicos de la timpanoplastia con colocación de un tubo de

ventilación en T a través del injerto condropericóndrico (tubo de ventilación en escudo). Mediante un abordaje retroauricular se introducía un fragmento de cartílago con pericondrio, al que previamente realizaban un orificio a través del que colocaban el tubo en T. En ocasiones era necesario fresar la pared posterior del CAE para la introducción correcta. Los resultados mostraron una alta tasa de expulsión espontánea de los tubos, casi del 40%; alcanzando en los pacientes pediátricos una tasa del 60%. Al expulsar el tubo se volvían a desarrollar las mismas bolsas de retracción que tenían previas a la cirugía. Las causas más frecuentes de expulsión del tubo fueron la infección con pobre respuesta a antibioterapia tópica y la perforación timpánica postquirúrgica (*Duckert, 2003*).

4. Mastoidectomía

La mastoidectomía parece ser una técnica muy agresiva para el control de la otitis adhesiva. Sin embargo, diversos autores la practican cuando existe un estadio avanzado de retracción, que no es posible despegar con garantías y que no permite la realización de una timpanoplastia (*Avraham, 1990; Gil-Carcedo, 2011*).

En 1990, Avraham analizó los resultados obtenidos con distintos tratamientos aplicados a pacientes afectos de otitis adhesiva. Para ello los dividió en dos grupos: grupo A, donde era posible realizar timpanoplastia; y grupo B, donde la técnica indicada era la mastoidectomía en sus diferentes formas (cerrada, abierta, aticotomía...). Ninguno de los pacientes del grupo B desarrolló colesteatoma.

En su división de las otitis adhesivas, Gil-Carcedo defiende la realización de mastoidectomía con exéresis de la cabeza del martillo y cuerpo del yunque en las atelectasias anteriores. Al despejar el ático, el volumen efectivo de la caja timpánica aumenta, y de esta forma mejora la ventilación. Generalmente, asocia a la mastoidectomía cerrada la inserción de un tubo de ventilación en T transmastoideo o intracanal, atravesando el injerto condropericóndrico que da soporte al tímpano.

5. Escisión local de las bolsas de retracción

Existen corrientes que defienden que no es necesario realizar una timpanoplastia con cartílago o fascia, ya que con la escisión de la bolsa debe ser suficiente. El primer autor que hizo referencia a esta técnica fue Bonilla en el año 1998. En su trabajo cuenta como, por casualidad,

su equipo llegó a esta solución para el tratamiento de las retracciones timpánicas durante una intervención de miringotomía con inserción de tubo de ventilación transtimpánico en un paciente con dicha patología. Tras la insuflación anestésica para la inducción durante la cirugía, observaron como la retracción se desprendía. La cortaron y dejaron el oído perforado, observando que a las cuatro semanas se había cerrado completamente. Realizaron un estudio con cuarenta y dos pacientes (cincuenta oídos), intervenidos mediante dicha técnica. La media de edad fue de doce años, con un rango entre tres y cincuenta y uno. En la última revisión un 68% de oídos fueron normales; un 20% desarrollaron una nueva retracción igual al grado previo a la cirugía; y un 12% se perforaron (*Bonilla, 1998*). En el año 2015, Readi publicó un estudio en el que incluía esta técnica en los grados avanzados de su clasificación, aunque no publicaron los resultados de seguimiento (*Readi, 2015*).

Borgstein, en el año 2008, publicó un estudio en el que analizó niños intervenidos mediante exéresis de la bolsa de retracción con microinstrumental. Analizó el tiempo medio que tardaba en cerrar la perforación de forma espontánea y los umbrales auditivos. En el caso de que el tímpano no estuviera adherido a las estructuras de la pared medial, la escisión era realizada con tijeras; mientras que cuando sí lo estaba, era preciso un despegamiento previo de las estructuras. En la perforación resultante se colocaba un tubo de ventilación en T, que era retirado al año. El 20% de los pacientes intervenidos desarrollaban nuevas retracciones al retirar el tubo de ventilación, a los cuales reintervenía con la misma técnica, aunque ya no entraban a formar parte del estudio de nuevo. Solo un 6% de los oídos fueron incapaces de cerrar la perforación, quedando ésta como secuela candidata a timpanoplastia (*Borgstein, 2008*). En el año 2001, Ráth elaboró otro estudio en el que realizaba la misma técnica. Se intervinieron cuarenta oídos de niños entre tres y catorce años. La cirugía consistió en la inserción de un tubo de ventilación clásico, en forma de diábolo, y escisión de la bolsa de retracción con microinstrumental. Al finalizar la cirugía, la membrana tenía dos soluciones de continuidad, una con un tubo de ventilación y la otra sin nada. Realizó un seguimiento medio de 16 meses, obteniendo los siguientes resultados: veinticinco oídos (62%) presentaban otitis media aguda supurativa tras la cirugía; treinta y ocho oídos (95%) cerraron la perforación en 2 meses de media; seis oídos volvieron a desarrollar las bolsas de retracción en las mismas zonas en las que las mostraban antes de la cirugía, por lo que volvieron a ser intervenidos. El porcentaje de curación con la cirugía fue del 80%. En cuanto a la audición, no hubo diferencias significativas en términos de umbrales pre y postquirúrgicos (*Ráth, 2011*)

La escisión de las bolsas ha sido realizada también mediante láser. Travis, en el año 2008, llevó a cabo un estudio con treinta y cuatro cirugías de exéresis de bolsas de retracción con láser KTP, colocando en la solución de continuidad de la membrana timpánica un tubo de ventilación. El tiempo de seguimiento medio fue de diez meses y medio con un rango de uno a treinta. Aunque las bolsas de retracción se quitaban correctamente, la historia natural de la enfermedad determinó la aparición de nuevas bolsas que requirieron intervenciones con técnicas, en esta ocasión, algo más definitivas (*Brawner, 2008*). Ostrowski diseñó un estudio en el que trató quirúrgicamente treinta y siete oídos con láser CO₂. Postulaba que, al producir una contracción de las fibras del tímpano inducida por el calor del láser, conseguiría una reducción de tamaño de la bolsa de retracción sin necesidad de realizar una timpanoplastia. Para la gradación empleó una clasificación propia, bastante parecida a la de Dornhoffer, en la que el grado I era una leve retracción, grado II incudoestapedopexia y grado III adhesión promontorial. Trece oídos (35%), requirieron inserción de tubos de ventilación debido a que desarrollaron nuevas bolsas de retracción tras aplicar la técnica descrita. No se desarrolló colesteatoma en ningún caso (*Ostrowski, 2003*).

6. Canaloplastia

En el año 1999, Garside y su equipo publicaron un trabajo donde se hablaba de la canaloplastia para el tratamiento de la otitis adhesiva. La técnica quirúrgica consistió en levantar el colgajo timpanomeatal y el *annulus* tratando de que la adhesión no se despegara ni se perforara. Una vez hecho esto, con una fresa de diamante rebajaron la pared posterior del conducto auditivo externo hasta lograr exteriorizar la bolsa de retracción o visualizar la cubierta ósea del nervio facial. Por último, colocaban un injerto de fascia y recolocaban el colgajo. Cabe decir que cuando existía moco en caja, colocaban un tubo de ventilación en el mismo acto quirúrgico. El estudio se llevó a cabo en adolescentes de edades comprendidas entre catorce y dieciocho años, sumando un total de ocho oídos intervenidos. Los niveles audiométricos no mostraron cambios significativos. Cuatro de los ocho (50%) requirieron una nueva cirugía, tres por colesteatoma y uno por perforación persistente. En base a estos resultados, concluyeron que no era una técnica adecuada para el tratamiento de esta patología.

7. Efectos del tratamiento en la audición

La audición en los pacientes intervenidos de otitis adhesiva ha sido desde siempre el gran conflicto entre los defensores de la cirugía precoz y aquellos partidarios de esperar y ver. Como se ha ido diciendo a lo largo de este capítulo, la audición no empeora tras una técnica quirúrgica precoz, de hecho, mejora. Borgstein llevó a cabo un estudio donde analizaba las audiometrías realizadas en pacientes intervenidos de otitis adhesiva de manera precoz. Los dividió por estadios según su propia clasificación (sistema *Erasmus*) y comparó los resultados pre y postquirúrgicos (Tabla 11).

Grado	Conducción ósea (dB)		Conducción aérea (dB)	
	Prequirúrgica	Postquirúrgica	Prequirúrgica	Postquirúrgica
1	9,6 ± 7,7	9,4 ± 7	24,1 ± 11,6	15,2 ± 10,5 *
2	8,6 ± 6,5	9,1 ± 7	20,8 ± 10,4	13,4 ± 7,9 *
3	10,7 ± 7,3	11,4 ± 7,1	22,3 ± 14,3	17,6 ± 10,2 *
4	9 ± 6,7	10,6 ± 5,9	26 ± 13,9	20,6 ± 12,9
5	10,1 ± 6,2	12,6 ± 6 *	36 ± 14,4	36 ± 15,2

Tabla 11: Resultados audiológicos según Borgstein. Los asteriscos indican la existencia de diferencias estadísticamente significativas.

8. Esquema terapéutico

Se han explicado las distintas opciones terapéuticas disponibles para el tratamiento de la otitis adhesiva. Sin embargo, lo que va a determinar el uso de una u otra técnica, es el grado de afectación. Debido a la diversidad de clasificaciones existentes, cada autor ha propuesto su propio plan terapéutico.

El objetivo del tratamiento para Sadé es la aireación del oído medio acompañado de la reconstrucción osicular, de la membrana timpánica o de ambos. Aunque en su artículo original solo contó con setenta y cuatro oído, realizó varias revisiones del mismo aumentando el número de la muestra hasta trescientos ocho (*Sadé, 1981*). Para lograr una adecuada aireación

emplea un tubo de ventilación transtimpánico, aunque defiende que también se lograría el mismo resultado con una perforación permanente. Sin embargo, la terapia ideal para conseguir la aireación debería estar centrada en la trompa de Eustaquio. Una vez resuelto el problema de la ventilación, es necesario conocer el estado del tímpano. Si está adherido a la cadena osicular, situación que en su muestra aconteció en el 35% de los casos, indica la realización de una timpanoplastia tipo III. En el caso de existir perforación timpánica o necrosis de la rama larga del yunque (21% de su muestra), opta por la realización de una timpanoplastia con reconstrucción de la cadena, insertando un tubo de ventilación para ayudar a la ventilación del oído medio (*Sadé, 1976*).

Ohnishi no propone un esquema terapéutico claro. En su artículo clasifica las otitis adhesivas en base a las secuelas desarrolladas tras la inserción de tubos de ventilación, tratándose en varias ocasiones de niños con otitis media con efusión y no de pacientes con otitis adhesiva de base, a lo que él había clasificado como atelectasias húmedas. Lo que consigue es una ventilación de la caja timpánica mediante la colocación de tubos, sin asociar ninguna otra intervención.

Para Charachon, el criterio más importante era la movilidad timpánica; justificando intervención quirúrgica si el tímpano estaba fijo (grado III y determinados grados II). En el estadio I estableció la recomendación de no hacer nada o insertar un tubo de ventilación. En el estadio III estableció la indicación firme de realizar una timpanoplastia con cartílago con el fin de levantar la membrana y evitar la progresión hacia colesteatoma. El tratamiento del estadio II debía individualizarse (*Charachon, 1988*).

En su trabajo, Dornhoffer expuso un esquema terapéutico para los distintos grados de otitis adhesiva; recomendando en estadios tempranos tratamiento médico con corticoides inhalados asociando maniobras de Valsalva o utilización de Otovent® si los niños eran muy pequeños; existiendo la posibilidad de realizar adenoidectomía si existía hipertrofia adenoidea con obstrucción de la trompa. En última instancia, indicaba miringotomía con inserción de tubo de ventilación, sobre todo en el estadio II. En los estadios III y IV consideraba indicado un tratamiento más agresivo, siendo de elección la timpanoplastia con cartílago. La técnica no difiere de la explicada anteriormente, consistiendo en despegar la membrana de las estructuras de la caja y colocar un injerto de cartílago con pericondrio en empalizada vía endoaural (*Dornhoffer, 2000*).

La vigilancia y posibilidad de autolimpieza en los estadios tempranos era primordial para Tran Ba Huy. Defendía que cuando aparecía alguna pequeña retracción, el oído debía tratarse, incluso si aparecía un tapón de cera en el tercio interno del CAE, por la menor posibilidad de autolimpieza que condicionaba la retracción. Los estadios que precisaban de tratamiento quirúrgico eran los IVb y IVc, siendo infrecuente el desarrollo del colesteatoma en estadios anteriores. El tratamiento iba desde una timpanoplastia con despegamiento de las estructuras hasta la realización de una mastoidectomía con aireación de la cavidad timpánica y reconstrucción de la cadena osicular si era necesario (*Tran Ba Huy, 2005*).

La escisión local de la bolsa de retracción e inserción de un tubo de ventilación es el tratamiento preferido por Borgstein en los grados leves. Para los grados más graves prefiere realizar una timpanoplastia o incluso realizar una mastoidectomía (*Borgstein, 2007*).

En el trabajo de Readi también se expone un plan terapéutico escalonado. Prefiere la observación en los grados leves y la inserción de tubos de ventilación en las bolsas evolutivas. Para los grados III y IV opta por la exéresis de la bolsa de retracción con inserción de tubo de ventilación. La timpanoplastia con aticotomía la reserva para el estadio IV avanzado (*Readi, 2015*).

En la tabla 12 se presenta un resumen con las distintas terapias utilizadas por los autores expuestos (Tabla 12).

	Sadé	Charachon	Dornhoffer	Erasmus	Tran Ba Huy
I	Obs ± TV	Obs ± TV	Obs ± TV	TV ± Escisión de bolsa	Obs
II	Obs ± TV	Obs ± TP	Obs ± TV	TV ± Escisión de bolsa	Obs
III	Obs ± TV ± TPCC	TP	TP	TP ± Interposición incudal	Obs + Paracentesis
IV	Obs ± TV ± TP		TP	TP	IVb y IVc: TP
V				TP ± Mastoidectomía	

Tabla 12: Distintos tratamientos realizados para la otitis adhesiva. Obs: observación; TV: inserción de tubos de ventilación; TP: timpanoplastia.

JUSTIFICACIÓN

Justificación

La otitis media adhesiva es una entidad frecuente en la infancia. Sin embargo, su incidencia y prevalencia en la población pediátrica no son bien conocidas.

En el análisis de diversos tratados y guías clínicas sobre la patología otológica (*Rosenfeld, 2016; Mark, 2013; Erdivanli, 2011; Gil-Carcedo, 2011; Ramírez, 2007; Paparella, 2000*), la otitis adhesiva no se incluye dentro de los procesos fisiopatológicos de oído medio; clasificación que se mantiene invariable y sin modificaciones a lo largo del tiempo. Este hecho determina que sea una enfermedad infradiagnosticada, cuyo diagnóstico se retrasa a estadios finales de la misma o al desarrollo de colesteatoma mesotimpánico.

Los factores etiopatogénicos implicados en las atelectasias de la pars tensa, son en parte comunes a los de la otitis media con efusión. Debido a ello, las escasas referencias bibliográficas existentes sobre retracciones timpánicas de la pars tensa se encuentran en la literatura que versa sobre esta patología (*Ozbek, 2010; Cassano, 2009; Ramakrishnan, 2006; Couloigner, 2003; Dornhoffer, 2003; Djalilliam, 2000; Garside, 1999*). No obstante, en prácticamente la totalidad de artículos sobre la epidemiología de la otitis media con efusión no aparece ninguna referencia a la otitis adhesiva o a las bolsas de retracción (*Rosenfeld, 2016; Sanli, 2011; Zhang, 2011; Rosenfeld, 2003*).

Tos y sus colaboradores realizaron en 1992 un estudio para hallar la prevalencia de las bolsas de retracción en oídos de niños, siendo éste uno de los pocos trabajos existentes sobre la epidemiología de la otitis adhesiva. Este hecho, sumado a una clínica prácticamente anodina, da lugar a una enfermedad desconocida, que solo produce preocupación cuando ha desarrollado su complicación más temida, el colesteatoma mesotimpánico. Ante tal circunstancia, el especialista otorrinolaringólogo no puede más que intervenir mediante una aticotomía o mastoidectomía en sus distintas modalidades; condenando al niño a la morbilidad inherente a esta cirugía, que dificultará su vida diaria a corto, medio y largo plazo.

Existen publicaciones que intentan desvelar el origen, la fisiopatología y el tratamiento de las retracciones timpánicas. No obstante, no son suficientes. Aún queda mucho trabajo de investigación hasta que se logre comprender de manera total los eventos que tienen lugar en el oído medio y que producen una bolsa de retracción.

La necesidad de nuevos estudios sobre los procesos adhesivos de oído medio, así como la necesidad de comprender una patología que afecta mayoritariamente a niños, es lo que produjo el impulso necesario para llevar esta tesis a término, y es lo que hizo que cada hora de trabajo invertida, mereciera la pena.

HIPÓTESIS Y OBJETIVOS

Hipótesis

- ❖ El tratamiento escalonado de la otitis adhesiva pediátrica posibilita un mejor control de la enfermedad que las terapias actuales y evita su progresión hacia colesteatoma mesotimpánico.

Objetivos

- ❖ Realizar una revisión sistemática de todas las clasificaciones y tratamientos vigentes en la actualidad.
- ❖ Elaborar una clasificación con valor pronóstico basada en la historia natural de la enfermedad que posibilite la gradación de la totalidad de oídos.
- ❖ Proponer y analizar una nueva técnica quirúrgica “Timpanoplastia con cartílago en semiluna posterior” capaz de detener la progresión de la enfermedad.
- ❖ Elaborar la curva de aprendizaje de la nueva técnica quirúrgica.
- ❖ Exponer un algoritmo diagnóstico-terapéutico que permita la inclusión de la Otitis Adhesiva en la cartera de servicios de cualquier unidad de Otolología Infantil.
- ❖ Evaluar la calidad de vida de los pacientes intervenidos mediante dicha técnica.

MATERIAL Y MÉTODOS

Revisión sistemática de la literatura

Los artículos científicos publicados referentes a la clasificación y manejo terapéutico de las atelectasias timpánicas de la pars tensa, fueron revisados de la forma expuesta a continuación.

1. Objetivo de la revisión

El objetivo consistió en revisar exhaustivamente la literatura publicada acerca de los distintos estadios evolutivos que sigue la retracción de la pars tensa de la membrana timpánica; así como su fiabilidad y utilidad en términos de práctica clínica diaria y toma de decisiones terapéuticas.

2. Especificaciones para lograr el objetivo marcado

Características de los artículos: Los artículos seleccionados debían tratar sobre la otitis adhesiva y debían responder a partes específicas del manejo diagnóstico-terapéutico de la enfermedad. Se registraron la especie, la edad media, la distribución por sexo, el antecedente de intervenciones otológicas previas en el oído afecto y el tiempo de seguimiento.

Propuesta de clasificación: Los artículos que proponían una nueva clasificación de las retracciones de la pars tensa fueron seleccionados. Los trabajos que aplicaban modificaciones de alguna clasificación existente también fueron seleccionados, siempre y cuando contaran con una serie propia y no se tratase de una revisión literaria.

Propuesta de esquema terapéutico: Se incluyeron aquellos artículos en los que se propusiera un nuevo plan terapéutico para la otitis adhesiva. Los tratamientos propuestos, aunque fuesen similares, debían ser aplicados según el estadio de la clasificación propuesta, y no teniendo en cuenta esquemas terapéuticos que no fueran originales o hubiesen sido aplicados en otros trabajos.

Pacientes	Humanos
Clasificación	Original
	Aplicable a los datos de la serie
Esquema terapéutico	Original
	Aplicable a los datos de la serie
Resultado de interés	Aplicabilidad clínica
	Decisión terapéutica

Tabla 13: Criterios de inclusión necesarios para que un trabajo forme parte del grupo de estudio.

3. Fases de la revisión sistemática

La revisión se realizó en siete fases sucesivas:

Fase 1: Se realizó la traducción de los términos “Otitis adhesiva”, “Atelectasia timpánica” y “Bolsa de retracción” en el DeCS.

Fase 2: Se planificó la búsqueda de artículos en las bases de datos de PubMed y Cochrane Library Plus. También se utilizó la biblioteca virtual del Sistema Sanitario Público de Andalucía, con acceso a las bibliotecas más importantes a nivel mundial.

Fase 3: Se comprobaron las fechas de los estudios, limitando su inclusión a aquellos publicados antes de diciembre de 2015.

Fase 4: La inclusión se limitó a artículos originales, excluyendo las revisiones sistemáticas; aunque éstas fueron tenidas en cuenta para la concatenación de citas.

Fase 5: Se emplearon los términos “adhesive otitis”, “retraction pockets”, “staging system”, “classification”, “atelectasis of tympanic membrane”, “atelectatic ear”, “retracted eardrum”, “retracted tympanic membrane”, “pars tensa”, “ossicular erosions”, “myringostapedopexy”, “myringoincudopexy” y “tympanic atelectasis”. Se asociaron estos términos con las categorías “Diagnostic” y “Treatment” tanto en PubMed como en la biblioteca virtual del Sistema Sanitario Público de Andalucía.

Fase 6: Se revisaron los resúmenes de todos los artículos que, a priori, respondían al objetivo de búsqueda propuesto. Una vez leídos, se realizó un proceso de exclusión, donde se descartaron aquellos resúmenes que no respondían de manera clara a la pregunta formulada. Tras esto, se revisó el texto completo de cada artículo, de manera que se comprobó si, efectivamente, respondían adecuadamente al objetivo de estudio. Por último, se revisaron las referencias en busca de otros trabajos que pudieran cumplir con los criterios de inclusión y que no hubieran sido identificados en la primera búsqueda.

Fase 7: Se extrajeron los datos de los artículos seleccionados. La extracción fue llevada a cabo por dos revisores independientes. En caso de discrepancia, un tercer revisor, tras escuchar y deliberar entre ambas partes, se decantó por una de las opciones.

4. Revisión de los artículos incluidos

4.1 Clasificación de los artículos

Los artículos se clasificaron en base a su contenido. Por un lado, se agruparon aquellos trabajos que hacían referencia al tratamiento, pero no a la clasificación. Por otro, los referentes a un sistema de clasificación, sin mencionar ningún tratamiento.

Artículos relativos a la clasificación:

Los artículos que elaboraban una clasificación para esta enfermedad fueron incluidos bajo la única premisa de que empleasen una serie propia. Se incluyeron todos los trabajos que cumplían esta condición, sin aplicar ningún filtro en la nacionalidad de los autores o el año de publicación.

Artículos relativos al tratamiento:

Los artículos que proponían un nuevo plan terapéutico fueron incluidos. Se agruparon todos los trabajos que proponían una actitud terapéutica, sin tener en cuenta la nacionalidad de los autores ni el año de publicación.

Los artículos que respondían a ambas cuestiones (clasificación y tratamiento) fueron los incluidos en el estudio analítico.

En el Anexo 1 se muestra la ficha básica para la toma de datos de cada artículo seleccionado.

4.2 Análisis pormenorizado

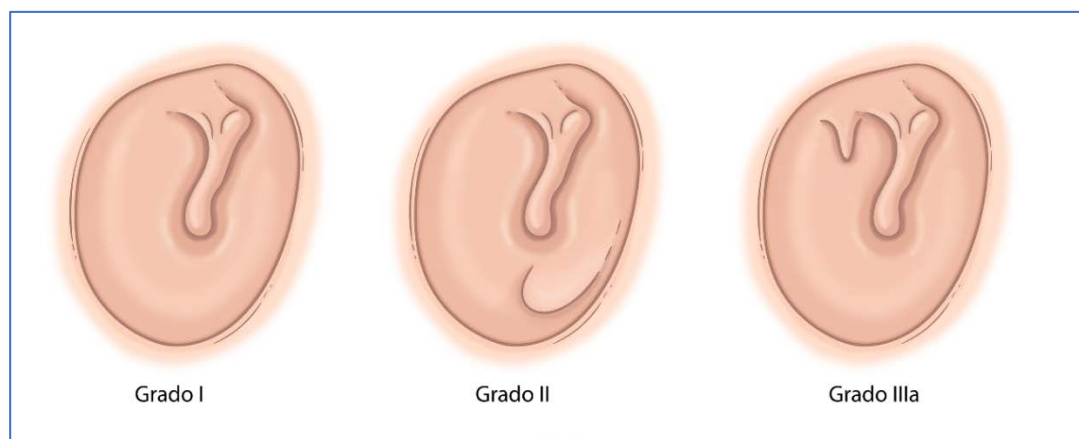
Se realizó un análisis pormenorizado de los distintos artículos seleccionados en busca de los siguientes ítems:

- ❖ Clasificación siguiendo la historia natural de la enfermedad.
- ❖ Plan terapéutico adecuado a la clasificación ofrecida.
- ❖ Aplicabilidad clínica.
- ❖ Problemas y posibles soluciones.

Clasificación propuesta y análisis comparativo con la literatura revisada

La gradación de las retracciones timpánicas en la serie estudiada se aplicó según la clasificación a continuación descrita (figura 18):

- ❖ Grado I: Retracción leve de la membrana timpánica con tímpano atrófico como único hallazgo.
- ❖ Grado II: Adhesión a cuadrantes anteriores asociada o no a tímpano atrófico o levemente retraído.
- ❖ Grado III: Adhesión a cuadrantes posteriores aislada o asociada a los estadios anteriormente descritos.
 - IIIa: Adhesión a la rama larga del yunque acompañada o no de necrosis de la misma.
 - IIIb: Adhesión a la cabeza del estribo asociada o no a adhesión al tendón del estribo.
 - IIIc: Bolsa de retracción sin control de fondo o adhesión a otras zonas de los cuadrantes posteriores no contempladas en los grados IIIa y IIIb (ventana redonda, seno de Proctor, receso facial, seno de Grivot, seno timpánico, seno hipotimpánico, etc).
- ❖ Grado IV: Epitelización completa de la caja sin existencia de espacio aéreo entre ésta y la membrana timpánica, sin poder discernir dónde finaliza la capa externa del tímpano y dónde comienza la mucosa de la caja. En este estadio no existe colesteatoma incipiente.



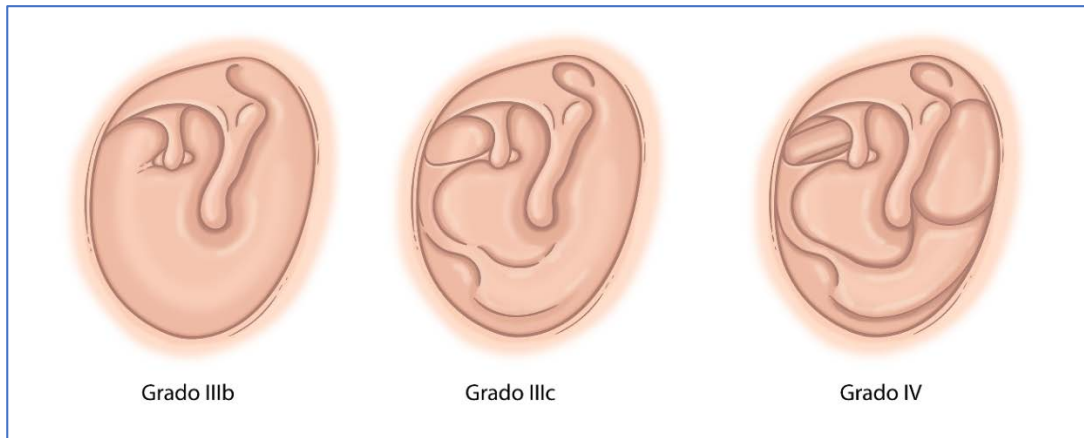


Figura 18: Esquema de la clasificación propuesta en este trabajo.

El estudio comparativo de las diferentes clasificaciones incluyó aquellos pacientes a los que se indicó timpanoplastia con cartílago en semiluna posterior por otitis adhesiva en el Hospital Infantil del Complejo Universitario Virgen del Rocío de Sevilla, entre los años 2003 y 2014. Un total de diez oídos no cumplieron los criterios de inclusión, debido a la ausencia de registro de descripción otomicroscópica intraoperatoria previa a la cirugía. Los oídos con antecedente de timpanoplastia o mastoidectomía también fueron excluidos.

La serie propia fue comparada con los artículos seleccionados en el análisis pormenorizado. Para ello, se analizaron las distintas clasificaciones y se aplicaron a todos los oídos de la serie.

Se analizaron las variables sexo, edad y descripción otomicroscópica intraoperatoria de la pars tensa previa a la insuflación anestésica. El grado de retracción de la pars flácida no fue tenido en cuenta. Se aplicó la clasificación propuesta en este trabajo a las distintas otomicroscopias prequirúrgicas. Se aplicaron también las clasificaciones de Sadé, Dornhoffer, Charachon, Tran Ba Huy, Erasmus y Readí a las distintas descripciones; añadiendo la condición “inclasificable” cuando la descripción no podía ser incluida claramente en ningún estadio.

Revisión de los pacientes incluidos en la serie

1. Material

1.1 Pacientes

Se diseñó un estudio descriptivo observacional retrospectivo con la finalidad de analizar toda la esfera patológica e historia natural de la otitis adhesiva en los pacientes pediátricos.

Todos los pacientes atendidos en la Unidad de Otorlogía del Hospital Infantil del Complejo Hospitalario Virgen de Rocío de Sevilla que presentaban retracción timpánica con indicación quirúrgica entre los años 2003 y 2014 fueron incluidos en el presente trabajo. Hubo un total de tres oídos con empeoramiento del grado respecto a la fecha de la indicación quirúrgica, en los que se desistió la cirugía, excluyéndolos también del estudio descriptivo. La edad máxima de inclusión fue de catorce años.

El equipo médico encargado de la consulta de Otorlogía Infantil está integrado por tres especialistas, uno de los cuales tiene dedicación exclusiva a la Otorrinolaringología infantil y los otros dos están subespecializados en Otorlogía infantil y de adultos. También está presente un residente rotante.

Los pacientes fueron derivados al Hospital Infantil por varias vías: desde las consultas de Otorrinolaringología general del centro periférico de especialidades “Virgen de los Reyes” de Sevilla; desde la consulta de Otorrinolaringología infantil del Hospital Infantil; desde las consultas de Otorrinolaringología del centro de Cirugía Mayor Ambulatoria “Duques del Infantado”; desde las consultas de Otorrinolaringología de otros hospitales de Andalucía.

Para la realización de este estudio se consideró otitis adhesiva a la retracción de la pars tensa de la membrana timpánica ya existiese o no contacto de la misma con los relieves de la caja. Los criterios de inclusión fueron los siguientes:

1. Edad menor de catorce años.
2. Retracción de uno o más cuadrantes de la pars tensa de la membrana timpánica.
3. Indicación quirúrgica.

1.2 Métodos exploratorios

Material	Descripción
Microscopio de consulta OPMI PICO.	Utilizado para la exploración otomicroscópica en consulta.
Microscopio de quirófano ZEISS SENSERA.	Utilizado en la intervención quirúrgica.
Endoscopio rígido de oído de 0° de 4 x 50 mm.	Utilizado para la visualización otoendoscópica.
Sistema de grabación de consulta KARL STORZ con software MEDICAPTURE.	Utilizado para la grabación de imágenes en consulta y su posterior revisión digital.
Sistema de grabación KARL STORZ SCB 1 PURE HD con cámara KARL STORZ H3.	Utilizado para la grabación de imágenes y videos intraoperatorios a través de su conexión al microscopio.
Adaptador de endoscopio rígido a Smartphone CLEARSCOPE V2 y aplicación MODICA.	Utilizado para obtener imágenes en consulta a través de Smartphone.
Cabina insonorizada y audiómetro.	Utilizado para la realización de audiometrías.
Impedanciómetro.	Empleado para la realización de impedanciometrías.
Material fungible.	El necesario para llevar a cabo los procedimientos pertinentes.

Tabla 14: Material utilizado para realizar el estudio. Se detalla la función principal para la que se utilizó cada elemento.

1.3 Software hospitalario y método de búsqueda

El listado de pacientes intervenidos se obtuvo a partir de los archivos quirúrgicos de los pacientes intervenidos en el Hospital Infantil del Complejo Hospitalario Virgen de Rocío, ubicados en las consultas de la unidad de Otorrinolaringología Infantil.

El software empleado para la recopilación de datos clínicos y quirúrgicos fue Diraya Estación clínica versión 3.1. Se examinaron:

- ❖ Hojas de anamnesis.
- ❖ Hojas de evolución.
- ❖ Hojas quirúrgicas.
- ❖ Hojas de tratamiento.
- ❖ Informes de alta.
- ❖ Informes externos e interconsultas.

En cuarenta y siete casos fue necesario acudir a la historia clínica digitalizada, que se encuentra en el mismo software utilizado.

1.4 Técnica quirúrgica realizada

La técnica quirúrgica realizada se describe en los siguientes pasos:

A través de abordaje endoaural, tras la limpieza del conducto auditivo externo y la visualización de la membrana timpánica se procede a:

1. Infiltración en la zona posterosuperior del conducto auditivo externo de media ampolla de lidocaína con epinefrina al 0.5% con aguja de Carpule, muy lentamente, hasta lograr un despegamiento completo o semicompleto de la membrana timpánica.
2. Incisión endoaural de 12 a 6 horarias a 2 mm del *annulus* timpánico.
3. Levantamiento de colgajo timpanomeatal identificando y desinsertando cuidadosamente el *annulus*.
4. Acceso a la caja timpánica a nivel de un triángulo ubicado en la parte superoposterior, delimitado posteriormente por el marco timpánico, anteriormente por el nervio Cuerda del Tímpano y superiormente por el ligamento timpanomaleolar posterior. Despegamiento de la bolsa de retracción desde esta zona hacia inferior, tomando como guía la cuerda del tímpano, sin desgarrar la bolsa de retracción.
5. Acceso a caja en la zona inferior siguiendo la técnica habitual de entrada en caja en las timpanoplastias, levantando el *annulus* timpánico y penetrando en la caja a través de la mucosa de la misma. Los límites de esta zona de acceso están representados superiormente por el colgajo timpanomeatal, posteriormente por el nervio Cuerda del Tímpano e inferiormente por el marco timpánico.
6. Obtención de injerto de cartílago tragal y tallado de una semiluna de 8 mm de largo x 4 mm de ancho, desechando el pericondrio.

7. Colocación del injerto a nivel de los cuadrantes posteriores de la caja, sobre la articulación incudoestapedia y el nervio Cuerda del Tímpano.
8. Rebatimiento del colgajo timpanomeatal y colocación de gelita sobre el mismo y en el conducto auditivo externo.
9. Sutura mediante seda 2-0 de piel de trago a nivel de la incisión realizada.
10. Colocación de bola de algodón impregnada en pomada antibiótica en meato auditivo externo.

1.5 Creación de formularios

Se planteó un estudio descriptivo observacional transversal con línea cronológica retrospectiva, consistente en la realización de una encuesta telefónica a los padres de pacientes intervenidos de cirugía de otitis adhesiva.

El listado de los pacientes intervenidos de Otitis Adhesiva se obtuvo de la manera indicada anteriormente.

Los datos se analizaron mediante el programa Microsoft Excel versión 2013.

1.6 Curva de aprendizaje

La evaluación del tiempo necesario para la correcta realización de la técnica quirúrgica expuesta en este trabajo se realizó mediante la elaboración de curvas de aprendizaje. Se anotaron los tiempos intraoperatorios de las primeras diez veces que cada paso quirúrgico era completado adecuadamente por un cirujano novel.

1.7 Software estadístico: STATA

Los datos se analizaron por un estadístico independiente a través del software estadístico STATA versión 2.1.1.

2. Métodos

Los documentos anteriormente mencionados se codificaron en una base de datos para permitir su mejor estudio. En el Anexo 2 se muestra la estrategia de codificación de la serie. Se analizaron los datos de la siguiente manera.

2.1 Variables de estudio generales

Las variables mostradas a continuación recogían los datos epidemiológicos de la serie.

VARIABLE	DESCRIPCIÓN
Año de intervención	Desde 2003 hasta 2014.
Edad	En años.
Antecedentes personales	Se tuvieron en cuenta las enfermedades otológicas o predisponentes.
Intervenciones previas	Se tuvieron en cuenta las cirugías realizadas en el oído afecto ya fueran secundarias a malformaciones craneofaciales o a otras causas.

Tabla 15: Descripción de las variables de estudio general.

2.2 Variables de estudio específicas

Otológicas: Basadas en las diferentes descripciones otomicroscópicas y otoendoscópicas realizadas en la consulta y quirófano.

VARIABLE	DESCRIPCIÓN
Lugar de retracción	Retracciones sobre la membrana timpánica.
Cuadrante de retracción de la pars tensa	Tomando en cuenta sólo la pars tensa.
Estado de la bolsa de retracción	Previo a la intervención.
Ventilación anestésica	Estado de las retracciones tras la ventilación anestésica.
Infiltración anestésica	Resultado de la infiltración sobre las adhesiones.
Estado del yunque	Tras levantar el colgajo timpanomeatal.
Estado del estribo	Tras levantar el colgajo timpanomeatal.
Estado del martillo	Tras levantar el colgajo timpanomeatal.

Profundidad de la bolsa	Profundidad comprobada tras levantar el colgajo timpanomeatal.
Tipo de cirugía	Timpanoplastia acompañada o no de otra cirugía.
Reconstrucción osicular	Uso de distintas prótesis, columelización de estribo.
Tipo de injerto	Obtención, forma de tallado e introducción.

Tabla 16: Descripción de las variables de estudio otológicas.

Audiológicas: Se realizó audiometría a todos los niños previa a la cirugía y posterior a ésta.

VARIABLE	DESCRIPCIÓN
Audiometría preoperatoria.	Menos de 3 meses antes de la cirugía.
Audiometría postoperatoria.	Antes de los 6 meses posteriores a la cirugía.

Tabla 17: Descripción de las variables de estudio audiológicas.

Evolutivas: Se analizaron las variables de evolución tras la cirugía practicada en todos los pacientes.

VARIABLE	DESCRIPCIÓN
Secuelas	Las derivadas de la propia cirugía en un tiempo inferior o igual a doce meses.
Evolución	Las nuevas patologías desarrolladas tras doce meses de la cirugía.
Nueva cirugía	Si fue necesaria.
Tiempo de seguimiento	En meses.
Estado actual del paciente	Alta, seguimiento o perdido.
Curación	Se considera curación al no desarrollo de colesteatoma en el tiempo de seguimiento.

Tabla 18: Descripción de las variables de estudio evolutivas.

2.3 Técnica quirúrgica

La técnica quirúrgica practicada fue la anteriormente descrita. La indicación fue realizada en consulta, en función del grado de enfermedad que presentaba cada paciente. Se siguió el siguiente plan terapéutico escalonado:

- ❖ Grado I: Observación.
- ❖ Grado II: Observación.
- ❖ Grado III: Timpanoplastia con cartílago en semiluna posterior.
- ❖ Grado IV: Vigilancia estrecha.

En los casos en los que la otitis adhesiva coexistía con otitis media serosa, se procedió a realizar miringotomía con inserción de tubo de ventilación transtimpánico asociando adenoidectomía si existía hipertrofia adenoidea, además de timpanoplastia con cartílago en semiluna posterior.

2.4 Cuestionario de calidad de vida

Se seleccionó una muestra de la totalidad de pacientes intervenidos de otitis adhesiva. La obtención de la muestra se aleatorizó mediante un generador web de números enteros sin repetición, desde la dirección *www.alazar.info*. Se generó una serie de cincuenta números aleatorios, que fueron aquellos incluidos en el estudio. La secuencia resultante se muestra en el Anexo 8.

La muestra se compuso de cincuenta pacientes intervenidos de timpanoplastia con inserción de cartílago en semiluna posterior por otitis adhesiva.

La obtención de los datos para el estudio, se llevó a cabo mediante llamada telefónica a los números de teléfono que aparecían en la historia clínica de los pacientes intervenidos.

Tras nuestra identificación e información sobre el estudio llevado a cabo, se realizaron una serie de preguntas que se detallan a continuación:

1. ¿Puede bañarse su hijo/a sin tapones en los oídos?
2. ¿Sufre de otitis con supuración de manera frecuente? En caso afirmativo, señale el número de episodios anuales.
3. ¿Escucha con normalidad?
4. ¿Con qué frecuencia consultaba por problemas de oído antes de intervenirse?

5. ¿Con qué frecuencia consultaba por problemas de oído tras la intervención?
6. ¿Con qué frecuencia realiza revisiones con el otorrinolaringólogo?
7. ¿Ha precisado nuevas intervenciones en el oído intervenido? En caso afirmativo, señale cuántas.
8. Del uno al diez, ¿cuál es su grado de satisfacción con la cirugía?
9. Observaciones.

Todas las respuestas que medían tiempo estaban protocolizadas en intervalos: cada mes, cada tres meses, cada seis meses, cada año o nunca.

2.5 Sistematización de la técnica quirúrgica y análisis de tiempos

Se clasificó la técnica quirúrgica en diferentes pasos y se agruparon atendiendo a su dificultad técnica de realización:

1. Dificultad baja:
 - a. Obtención de injerto de cartílago tragal.
 - b. Sutura de la incisión en piel trago y colocación de bola de algodón en meato auditivo.
2. Dificultad media-baja:
 - c. Incisión desde las 12 a las 6 horarias a 2 mm del *annulus*.
 - d. Acceso a caja en la zona inferior, tras levantar el *annulus* timpánico.
 - e. Tallado del injerto en semiluna de 8 mm x 4 mm y eliminación del pericondrio.
 - f. Rebatimiento del colgajo y relleno del conducto con gelita.
3. Dificultad media-alta:
 - g. Levantamiento del colgajo timpanomeatal de la misma manera que en una timpanoplastia.
 - h. Colocación de injerto en zona posterior de la caja, sobre la cadena osicular y la cuerda del tímpano.
4. Dificultad alta:
 - i. Infiltración en zona posterosuperior de conducto auditivo externo.
 - j. Acceso a caja a nivel del triángulo de no adhesión.
 - k. Despegamiento del tímpano adherido a la cadena de huesecillos o a los relieves posteriores sin desgarrar la membrana.

El tiempo en lograr realizar cada paso de la cirugía por parte del cirujano novel fue tomado en minutos y segundos. Se elaboró una curva de aprendizaje para cada paso. Se realizó la suma de todos los tiempos para elaborar una sola curva de aprendizaje de la cirugía.

2.6 Análisis estadístico

El análisis de los datos se realizó mediante el programa STATA, versión 2.1.1. El planteamiento del estudio fue descriptivo. Se llevó a cabo un análisis de todos los datos expuestos anteriormente, hallando la frecuencia y la distribución de las distintas variables.

Los resultados del estudio descriptivo se analizaron y cruzaron en busca de significación estadística con un valor de $p < 0,05$ para el test de la Chi cuadrado de Pearson. En el Anexo 3A se muestran los distintos cruces llevados a cabo.

Las audiometrías pre y postoperatorias se clasificaron en normoacusia, hipoacusia leve, hipoacusia moderada, hipoacusia severa e hipoacusia profunda. Se realizaron diversos cruces entre estas variables con objeto de buscar significación en las diferencias observadas. En el Anexo 3B se muestran los cruces realizados.

El estudio de la calidad de vida se realizó con las herramientas de STATA para la descripción cuantitativa y cualitativa de los datos. Se analizaron todas las preguntas y se halló el porcentaje de cada respuesta a la variable. Tras esto, se llevó a cabo un análisis mediante el test de Chi cuadrado de las distintas variables.

La curva de aprendizaje se realizó mediante la aplicación de una función exponencial de tipo:

$$Y_x = K \cdot x^{\log_2 b}$$

donde,

K es el tiempo transcurrido en minutos en alcanzar un hito quirúrgico;

Y_x es el tiempo en minutos transcurrido en alcanzar cualquier hito;

X es el número de la unidad;

b es el porcentaje del aprendizaje.

Se tomaron como valores los minutos de tiempo que tardaba el cirujano novel en aprender cada paso quirúrgico hasta completar el nivel de dificultad. De esta forma, se obtuvieron las distintas pendientes de las distintas curvas de aprendizaje. Finalmente, se obtuvo la curva de aprendizaje de la cirugía completa.

Todos los datos fueron analizados por un experto en estadística independiente.

En la figura 19 se muestra un resumen de los diferentes estudios planteados en este trabajo.

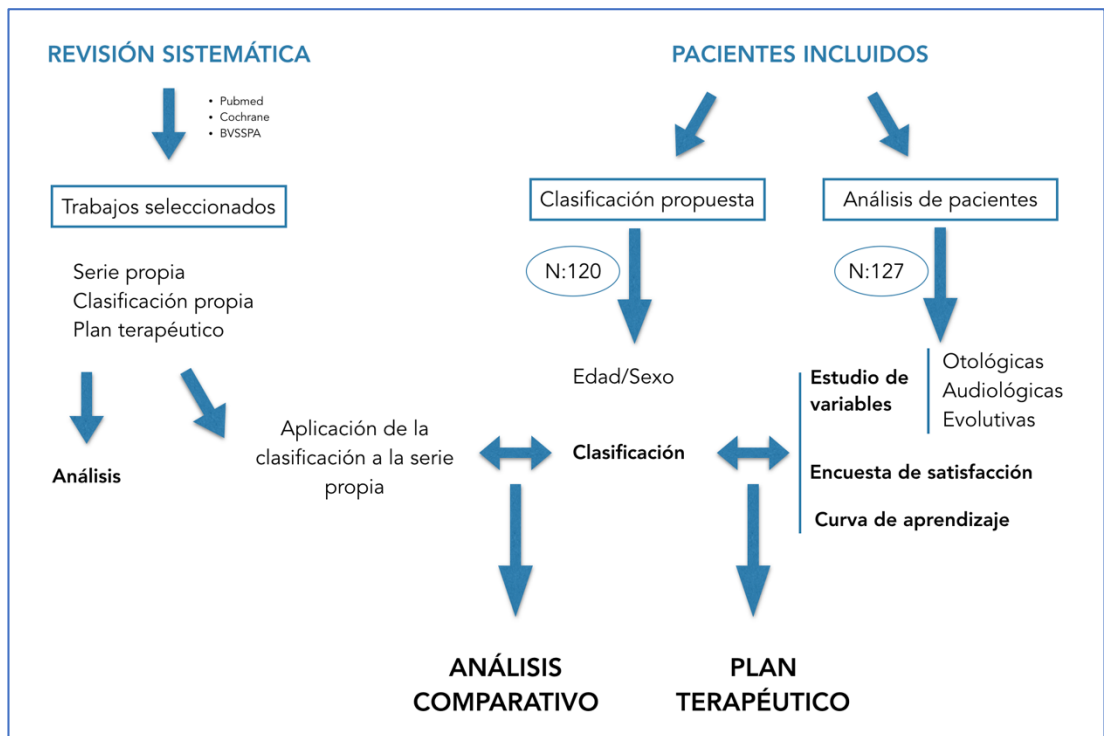


Figura 19: Esquema de los distintos estudios realizados en este trabajo.

RESULTADOS

Revisión sistemática de la literatura

1. Búsqueda de artículos

Se realizó una primera búsqueda bibliográfica en PubMed con fecha 15 de diciembre de 2015, recuperando un total de doscientos setenta artículos. La búsqueda en Clinical Queries no mostró ningún resultado que cumpliera con el objetivo de estudio. En la búsqueda de la biblioteca Cochrane plus se encontraron seis artículos de revisión que no aparecían en Pubmed. En la biblioteca del Sistema Sanitario Público Andaluz se encontraron trescientos veintinueve artículos nuevos. En la tabla 19 se exponen las distintas bases de datos que forman la BVSSPA (Tabla 19). Se seleccionaron un total de seiscientos cinco artículos que, a priori, cumplían con las características para el estudio. En el Anexo 4 se puede observar la estrategia de búsqueda seguida y el número de artículos recuperados en cada caso.

2. Exclusión por título y resumen

El análisis de los títulos y resúmenes de los artículos hizo que se descartaran, por varias razones, quinientos sesenta y cuatro artículos. Se tuvo en cuenta el título y el resumen, la imposibilidad de acceder al texto completo y el tipo de trabajo.

3. Exclusión por contenido del artículo

Los cuarenta y un artículos seleccionados, tras la primera criba, se analizaron pormenorizadamente.

Bibliotecas que forman la BVSSPA

Cochrane Library

Journal Citacion Reports

Pubmed

Scopus

DynaMed Plus

Ovid

Anatomy.tv

Micormedex Solutions

PEDro

nursing@Ovid

LISTA

EMBASE

Thomson Reuters

Fisterra.com

ERIC

CSIC

American Doctoral Observations

UpToDate

Clinical Key

Esp@cenet

Liliacs

Teseo

MarketLine

Web of Science

OECD iLibrary

PubPsych

Trip

Tabla 19: Diferentes bases de datos que componen la BVSSPA

Se accedió a su texto completo para su completo entendimiento. Se seleccionaron los artículos que respondieran a las tres cuestiones formuladas:

- ❖ ¿Dispone de serie propia de estudio?
- ❖ ¿Propone una nueva clasificación para la otitis adhesiva?
- ❖ ¿Propone un nuevo plan terapéutico basado en esa clasificación?

Seis artículos cumplían las premisas seleccionadas, por lo que se consideraron válidos para su inclusión en la revisión sistemática.

4. Búsqueda por concatenación de citas

La revisión de las citas bibliográficas de los artículos seleccionados no aportó ningún nuevo trabajo susceptible de ser incluido en el estudio.

5. Extracción de datos

El conjunto final de artículos incluye un total de seis artículos. El algoritmo de búsqueda, selección y exclusión de los mismos puede consultarse en la figura 20. Los datos fueron extraídos por dos revisores expertos y ajenos a la realización de este trabajo.

No se observaron discrepancias entre los datos extraídos por los dos revisores. Los artículos que a priori cumplían con los requisitos para el estudio, así como su motivo de inclusión o exclusión en el mismo, pueden ser consultados en el Anexo 5.

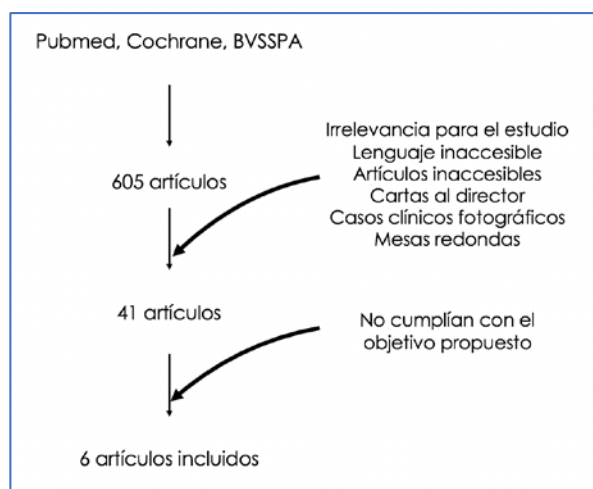


Figura 20: Estrategia de búsqueda e inclusión de artículos para el estudio.

6. Descripción de los resultados

Las fichas de extracción de datos de cada artículo seleccionado pueden consultarse en el Anexo 6.

6.1 Características y procedencia de los estudios

Todos los artículos incluidos basaron su estudio en seres humanos. Consistieron en la selección de una muestra de pacientes a quienes aplicaron su clasificación y plan terapéutico. Todos se realizaron de manera retrospectiva.

La procedencia de los artículos fue dispar:

- ❖ Hospital Sofía, Rotterdam, Holanda.
- ❖ Clínica Universitaria de Otorrinolaringología de Grenoble, Francia.
- ❖ Departamento de Otorrinolaringología de la Universidad de Arkansas, Estados Unidos de Norteamérica.
- ❖ Hospital Ramón Barros Luco-Trudeau, Santiago de Chile, Chile.
- ❖ Hospital de Meir, Kfar Saba, Israel.
- ❖ Hospital Lariboisière, Paris, Francia.

6.2 Características de los participantes

En la tabla 20 se muestran las características demográficas de los pacientes.

Estudio	Año	N	Edad media	Hombre/Mujer
Borgstein	2007	284	8,8 ± 3,6	84/97
Charachon	1988	228	No refiere	No refiere
Dornhoffer	2000	72	24 (5-78)	27/28
Readi	2015	92	23,8 (3-79)	46/46
Sadé	1976	74	30,7	No refiere
Tran Ba Huy	2005	No refiere	No refiere	No refiere

Tabla 20: Características demográficas de los pacientes de los distintos artículos.

Los datos sobre morbilidad de los pacientes no fueron especificados en ningún trabajo.

La totalidad de trabajos incluidos en la revisión sistemática basaron su valoración otoscópica en el examen otomicroscópico de cada oído.

Clasificación propuesta y análisis comparativo con la literatura revisada

La muestra de estudio para el análisis comparativo de las distintas clasificaciones con la elaborada en este trabajo, se compone de ciento veinte oídos (ciento tres pacientes; cincuenta y dos niños y cincuenta y una niñas), en los que se objetivó retracción de la pars tensa de la membrana timpánica. El rango etario fue de 3 a 14 años, con media de $8,7 \pm 2,99$ (DE). La propuesta de clasificación aplicada se muestra más abajo.

1. Nueva propuesta

Grado I: La retracción leve con tímpano atrófico como único hallazgo no fue encontrada en ningún paciente revisado.

Grado II: La adhesión a cuadrantes anteriores aislada se encontró en 3 oídos del total de pacientes revisados.

Grado III: La adhesión a cuadrantes posteriores se halló en 114 oídos.

IIIa: Se encontró adhesión a la rama larga del yunque asociada o no a necrosis de la misma y/o adhesión a cuadrantes anteriores en 21 oídos.

IIIb: Se encontró adhesión a la cabeza del estribo asociada o no a adhesión al tendón del músculo del estribo e incudopexia o necrosis de rama larga de yunque y/o adhesión a cuadrantes anteriores en 58 oídos.

IIIc: Se objetivó una bolsa de retracción sin control de fondo o adhesión a ventana redonda, oval u otras zonas de los cuadrantes posteriores coexistiendo o no con las adhesiones previamente mencionadas en 35 oídos.

Grado IV: Se objetivó epitelización completa de la caja sin existencia de espacio aéreo entre ésta y la membrana timpánica y sin presencia de colesteatoma en 3 oídos.

Ninguna otomicroscopia fue catalogada como “**inclasificable**”.

2. Análisis comparativo con la literatura

Las clasificaciones publicadas en los artículos seleccionados en la revisión sistemática se aplicaron a la presente serie, siguiendo los mismos criterios de clasificación. En la siguiente tabla (tabla 21) se muestran los resultados expresados en porcentajes.

	Sadé	Charachon	Dornhoffer	Readi	Tran Ba H.	Erasmus	Nueva propuesta
Grado I	0	4,2	0	0,8	0	0	0
Grado II	40,1	87,1	42,7	65,8	15,4	2,5	2,5
Grado III	1,7	8,5	36,7	28,3	18	18,8	IIIa 17,5
							IIIb 48,3
							IIIc 29,1
Grado IV	43,5	[shaded]	13,6	0	[shaded]	72,6	IVa 30
							IVb 34,1
							IVc 0
Grado V	0,8	[shaded]	[shaded]	0	0	0,8	[shaded]
“Inclasificable”	13,6	0	6,8	5,1	2,5	5,1	0

Tabla 21: Porcentajes de afectación en los distintos estadios al aplicar las clasificaciones expuestas.

Análisis de los pacientes incluidos en la serie

1. Descripción de la muestra utilizada

El número total de pacientes incluidos, durante el periodo de tiempo analizado, fue de ciento diez. El total de oídos intervenidos fue ciento veintisiete. A todos los pacientes se les realizó timpanoplastia con cartílago en semiluna posterior. Los casos en los que no se pudo realizar la cirugía, por empeoramiento del grado intraoperatorio, fueron excluidos del estudio descriptivo.

2. Edad y sexo

La edad de intervención de los distintos pacientes en cada cirugía, en valores absolutos y relativos, se muestra en la siguiente tabla:

Edad	Frecuencia	Porcentaje
3	1	0,79
4	6	4,72
5	8	6,30
6	18	14,17
7	21	16,54
8	13	10,24
9	13	10,24
10	13	10,24
11	6	4,72
12	6	4,72
13	10	7,87
14	9	7,09
15	3	2,36

Tabla 22: Edad de los pacientes incluidos en la serie.

La siguiente tabla muestra la agrupación por percentiles de la edad de los pacientes de la serie:

Percentil	Edad
1%	4
5%	4
10%	5
25%	6
50%	8
75%	11
90%	13
95%	14
99%	15

Tabla 23: Edad de los pacientes incluidos representada en percentiles.

El valor más pequeño del percentil fue 3, el mayor fue 15. La media aritmética de la serie fue 8,7 años, con una desviación estándar de 3,02.

La distribución por sexos fue la siguiente:

Sexo	Frecuencia	Porcentaje
Varón	57	51,81
Mujer	53	48,18

Tabla 24: Distribución por sexos de la muestra.

3. Antecedentes personales e intervenciones previas

Los antecedentes estudiados fueron: presencia de otitis serosa, colesteatoma contralateral, síndromes craneofaciales, malformaciones, sin antecedentes. La distribución fue la siguiente:

Antecedentes	Frecuencia	Porcentaje
Serosa	38	29,92
Colesteatoma contralateral	7	5,51
Sd. Craneofaciales	8	6,30
Malformaciones	14	11,02
Sin antecedentes	60	47,24

Tabla 25: Antecedentes personales expresados en valores absolutos y relativos.

Los antecedentes quirúrgicos previos de cada oído intervenido mediante timpanoplastia con cartílago en semiluna posterior fueron: miringotomía con inserción de tubos de ventilación, adenoidectomía, miringotomía con inserción de tubos de ventilación con adenoidectomía, fisura palatina/labio leporino, sin intervenciones previas. La distribución se muestra a continuación:

Intervenciones previas	Frecuencia	Porcentaje
TV	32	25,20
VA	9	7,09
TV + VA	14	11,02
FP/LL	3	2,36
Sin intervenciones	69	54,33

Tabla 26: Intervenciones previas expresadas en valores absolutos y relativos.

4. Estado de la membrana timpánica previo a la intervención

El análisis de la zona de retracción tuvo en cuenta la retracción a nivel de la pars tensa, pars flácida o ambas.

Lugar de retracción	Frecuencia	Porcentaje
Pars tensa	116	91,34
Pars flácida	0	0
Ambas	10	7,87
Sin datos	1	0,79

Tabla 27: Lugar de retracción en la membrana timpánica expresada en valores absolutos y relativos.

El estudio de los cuadrantes afectados se realizó a través del examen otomicroscópico intraoperatorio prequirúrgico; de forma que el tímpano se dividió en cuatro cuadrantes, anotando dónde asentaba la retracción.

Cuadrante	Frecuencia	Porcentaje
Posterosuperior	8	6,29
Posteroinferior	1	0,79
Anteroinferior	3	2,36
Ambos posteriores	37	29,13
Anteroinferior y posterosuperior	12	9,45
Anteroinferior y ambos posteriores	65	51,18
Sin datos	1	0,79

Tabla 28: Cuadrante de la membrana afectado por la retracción expresado en valores absolutos y relativos.

5. Estado de la bolsa de retracción previo a la intervención

El análisis de este apartado se centró en la inspección de la bolsa de retracción y su comportamiento tras la ventilación anestésica e infiltración sobre el conducto auditivo externo.

Estado de la bolsa	Frecuencia	Porcentaje
Control de fondos	81	63,67
Sin control de fondos	45	35,43
Sin datos	1	0,79

Tabla 29: Estado de la bolsa de retracción previo a la ventilación anestésica expresado en valores absolutos y relativos.

El análisis de la membrana tras la insuflación anestésica mide la capacidad de despegamiento tras aplicar una presión positiva en la rinofaringe.

Ventilación anestésica	Frecuencia	Porcentaje
Disminuye el grado	5	3,94
Sin datos	122	96,06

Tabla 30: Estado de la bolsa de retracción tras la ventilación anestésica expresado en valores absolutos y relativos.

La infiltración se realizó en la pared posterosuperior del conducto auditivo externo, de forma que difundiese hasta la caja del tímpano y lograrse despegar parcialmente las adherencias.

Infiltración	Frecuencia	Porcentaje
Despega	127	100
No despega	0	0

Tabla 31: Estado de la bolsa de retracción tras la infiltración anestésica expresado en valores absolutos y relativos.

6. Estado intraoperatorio de la cadena osicular

Se procedió al estudio del estado del yunque, diferenciando la existencia de incudopexia, necrosis parcial, necrosis total o yunque intacto.

Estado del yunque	Frecuencia	Porcentaje
Normal	3	2,36
Incudopexia	59	46,4
Necrosis parcial	34	26,77
Necrosis total	30	23,62
Sin datos	1	0,79

Tabla 32: Estado del yunque expresado en valores absolutos y relativos.

En el estudio del estado del estribo se tuvieron en cuenta las siguientes variables: normal, estapedopexia, lisis de cruras.

Estado del estribo	Frecuencia	Porcentaje
Normal	23	18,11
Estapedopexia	101	79,52
Lisis de cruras	3	2,36
Sin datos	0	0

Tabla 33: Estado del estribo expresado en valores absolutos y relativos.

Por último, se analizó el estado del mango martillo.

Estado del martillo	Frecuencia	Porcentaje
Presente	126	98,11
Sin datos	1	0,79

Tabla 34: Estado del martillo expresado en valores absolutos y relativos.

7. Exploración intraoperatoria de la bolsa de retracción

La profundidad real de la bolsa de retracción se comprobó tras levantar el colgajo timpanomeatal. De esta manera se tenía control de los recesos retrotimpánicos mediales y se pudo saber con exactitud dónde se hallaba la bolsa.

Profundidad de la bolsa	Frecuencia	Porcentaje
Seno timpánico	3	2,36
Receso facial	2	1,57
Seno de Proctor	2	1,57
Receso facial + seno timpánico	6	4,72
Todos los recesos	1	0,79
Retracción controlable	43	33,86
Sin datos	70	55,12

Tabla 35: Profundidad de la bolsa de retracción comprobada intraoperatoriamente expresada en valores absolutos y relativos.

8. Variables quirúrgicas

Se registró el tipo de intervención realizada en cada paciente diferenciando entre timpanoplastia con cartílago aislada o asociada a inserción de tubo de ventilación o adenoidectomía.

Cirugía realizada	Frecuencia	Porcentaje
TPCC	62	48,82
TPCC + TV	64	50,39
TPCC + VA	1	0,79

Tabla 36: Cirugía realizada expresada en valores absolutos y relativos.

La reconstrucción oscular se hizo con varios materiales:

Reconstrucción	Frecuencia	Porcentaje
PORP	3	2,36
Columnelización de estribo	4	3,15
Sin reconstrucción	120	94,49

Tabla 37: Tipo de reconstrucción realizada expresada en valores absolutos y relativos.

El injerto usado para los cuadrantes posteriores se diferenció según se hubiese empleado: plancha en semiluna posterior o dos planchas posteriores, asociadas o no al añadido de un cuadrado de cartílago o “lenteja” atical.

Injerto	Frecuencia	Porcentaje
Semiluna posterior	118	92,91
Dos planchas	2	1,57
Semiluna posterior con cuadrado atical	2	1,57
Dos planchas con cuadrado atical	5	3,94

Tabla 38: Tipo de injerto utilizado expresado en valores absolutos y relativos.

9. Estudio audiológico

Se tomaron las audiometrías preoperatorias y postoperatorias de los pacientes intervenidos de timpanoplastia con cartílago en semiluna posterior y se agruparon en distintos tramos de hipoacusia.

Audiometría prequirúrgica	Frecuencia	Porcentaje
Normoacusia	38	29,92
Hipoacusia leve	45	35,43
Hipoacusia moderada	16	12,59
Hipoacusia severa	0	0

Hipoacusia profunda	0	0
Sin datos	28	22,04

Tabla 39: Resultados de audiometría tonal prequirúrgica expresada en valores absolutos y relativos.

Audiometría postquirúrgica	Frecuencia	Porcentaje
Normoacusia	48	37,79
Hipoacusia leve	41	32,28
Hipoacusia moderada	10	7,87
Hipoacusia severa	0	0
Hipoacusia profunda	0	0
Sin datos	28	22,04

Tabla 40: Resultados de audiometría tonal postquirúrgica expresada en valores absolutos y relativos.

10. Evolución y seguimiento

Se realizó un estudio evolutivo a todos los pacientes. En primer lugar, se determinaron las secuelas desarrolladas durante el primer año tras la cirugía.

Secuelas	Frecuencia	Porcentaje
Sin secuelas	110	86,61
Desplazamiento del cartílago	7	5,51
Perforación	9	7,09
Sin datos	1	0,79

Tabla 41: Secuelas presentes el primer año tras la cirugía expresadas en valores absolutos y relativos.

La evolución tras el primer año de la cirugía y durante el tiempo que duró el seguimiento se realizó de la siguiente manera:

Evolución	Frecuencia	Porcentaje
Sin incidencias	107	84,25
Moco en caja	3	2,36
Nueva retracción grado I, II	7	5,51
Sin datos	10	7,87

Tabla 42: Incidencias acaecidas en el periodo de seguimiento total de los pacientes, expresadas en valores absolutos y relativos.

Los pacientes que precisaron nueva intervención fueron estudiados como se muestra a continuación:

Nueva cirugía	Frecuencia	Porcentaje
No precisó	122	96,06
TV	4	3,15
Sin datos	1	0,79

Tabla 43: Nuevas cirugías realizadas en los pacientes, expresadas en valores absolutos y relativos.

La duración del seguimiento fue analizada por percentiles en meses.

Percentil	Edad
1%	7
5%	20
10%	24
25%	32
50%	56
75%	80
90%	108
95%	121
99%	140

Tabla 44: Seguimiento de los pacientes incluidos representada en percentiles

El valor más pequeño del percentil fue 5, el mayor fue 141. La media aritmética de la serie fue 60,57 meses, con una desviación estándar de 32,32.

El estado de cada paciente en el momento de realizar el estudio se dividió en: en seguimiento, alta y perdido. Los datos obtenidos fueron los siguientes:

Estado	Frecuencia	Porcentaje
En seguimiento	94	74,02
Alta	23	18,09
Perdido	10	7,89

Tabla 45: Estado de los pacientes expresados en valores absolutos y relativos.

11. Variable final

Por último, se analizó la incidencia de colesteatoma en los pacientes intervenidos. Se denominó curación al no desarrollo de colesteatoma.

Curación	Frecuencia	Porcentaje
No desarrollo de colesteatoma	126	99,21
Desarrollo de colesteatoma	0	0
Sin datos	1	0,79

Tabla 45: Pacientes curados expresados en valores absolutos y relativos.

12. Encuesta telefónica

La elaboración del listado de pacientes incluidos en la encuesta telefónica se obtuvo mediante aleatorización simple a partir de un generador web de números aleatorios no repetitivos. Los resultados de la aleatorización se pueden consultar en el Anexo 7.

En la siguiente tabla se muestran los porcentajes de respuestas a cada pregunta de la encuesta telefónica.

Preguntas	Intervenidos de otitis adhesiva									
	SÍ					NO				
¿Puede bañarse su hijo/a sin tapones en los oídos?	80%					20%				
	SÍ					NO				
¿Sufre de otitis con supuración de manera frecuente? En caso afirmativo, señale los episodios anuales.	8%					92%				
	SÍ					NO				
¿Escucha con normalidad?	92%					8%				
	SÍ					NO				
¿Con qué frecuencia consultaba por problemas de oído antes de intervenirse?	<ul style="list-style-type: none"> ▪ Más de 1 vez al mes: 56% ▪ Cada 3 meses: 30% ▪ Cada 6 meses: 8% ▪ Cada año o más: 2% ▪ No ha necesitado ir a urgencias: 4% 									
¿Con qué frecuencia consultaba por problemas de oído tras la intervención?	<ul style="list-style-type: none"> ▪ Más de 1 vez al mes: 0% ▪ Cada 3 meses: 10% ▪ Cada 6 meses: 8% ▪ Cada año o más: 20% ▪ No ha necesitado ir a urgencias: 62% 									
¿Con qué frecuencia realiza revisiones con el otorrinolaringólogo?	<ul style="list-style-type: none"> ▪ Cada mes: 4% ▪ Cada 3 meses: 26% ▪ Cada 6 meses: 32% ▪ Cada año: 30% ▪ Ya no realiza revisiones: 8% 									
¿Ha precisado nuevas intervenciones en el oído intervenido? En caso afirmativo, señale cuántas.	18%					82%				
	SÍ					NO				
Del uno al diez, ¿cuál es su grado de satisfacción con la cirugía? (%)	1	2	3	4	5	6	7	8	9	10
	0	0	0	0	0	4	0	8	22	66

Tabla 46: Resultado, expresado en porcentaje, de la encuesta telefónica realizada a los pacientes.

Los resultados de cada encuesta telefónica se muestran en el Anexo 8.

Estudio estadístico

1. Fundamentos del contraste de hipótesis

Un contraste de hipótesis es el conjunto de reglas tendentes a decidir cuál de dos hipótesis –la nula o la alternativa– debe aceptarse en base al resultado obtenido en una muestra. Cuando la hipótesis alternativa es la negación de la nula se considera de dos colas. En el caso de que la hipótesis alternativa sea mayor o menor que la nula, se considera de una cola (*Pita, 2015*).

En la investigación biomédica nos encontramos con frecuencia con datos o variables de tipo cualitativo, mediante las cuales un grupo de individuos se clasifican en dos o más categorías mutuamente excluyentes. Las proporciones son una forma habitual de expresar frecuencias cuando la variable objeto de estudio tiene dos posibles respuestas, como presentar o no un evento de interés (enfermedad, muerte, curación, etc.).

Cuando lo que se pretende es comparar dos o más grupos de sujetos con respecto a una variable categórica, los resultados se suelen presentar a modo de tablas de doble entrada que reciben el nombre de tablas de contingencia. Así la situación más simple de comparación entre dos variables cualitativas es aquella en la que ambas tienen sólo dos posibles opciones de respuesta (es decir, variables dicotómicas).

2. Test de Chi cuadrado

La prueba Chi cuadrado (χ^2) permite determinar si dos variables cualitativas están o no asociadas. Si al final del estudio concluimos que las variables no están relacionadas podremos decir con un determinado nivel de confianza, previamente fijado, que ambas son independientes.

Para su cómputo es necesario calcular las frecuencias esperadas (aquéllas que deberían haberse observado si la hipótesis de independencia fuese cierta), y compararlas con las frecuencias observadas en la realidad. De modo general, para una tabla $r \times k$ (r filas y k columnas), se calcula el valor del estadístico λ de la siguiente manera (*Pearson, 1900; Cerda, 2007*):

$$\Lambda = \sum_{i=1}^r \sum_{j=1}^k \frac{(n_{ij} - e_{ij})^2}{e_{ij}} \text{ con } (k - 1)(r - 1) \text{ grados de libertad}$$

Donde $e_{ij} = n_i \cdot n_j / n$

El resultado de esta operación, dará el valor del estadístico λ en la distribución Chi cuadrado de Pearson. La significación se resuelve según la siguiente fórmula (García, 2014):

$$\text{Se acepta } H_0 \text{ si } \Lambda < \chi^2_{(\alpha-1)(\beta-1); \alpha}$$

$$\text{Se rechaza } H_0 \text{ si } \Lambda > \chi^2_{(\alpha-1)(\beta-1); \alpha}$$

La hipótesis nula (H_0) en este test refleja la independencia de caracteres, es decir, si se acepta la H_0 , se asume que las dos muestras son independientes y que las diferencias observadas en el estudio son debidas al azar.

La hipótesis alternativa (H_1) se acepta cuando las dos muestras no son independientes, es decir, un incremento o disminución de una de ellas produce una respuesta en la otra. En el caso de rechazar la hipótesis nula, se acepta que las diferencias observadas en el estudio no son debidas al azar.

3. Análisis de la muestra

En la siguiente tabla se muestran los distintos contrastes de hipótesis utilizados, en todos ellos se realizó un contraste según la distribución de Chi cuadrado de Pearson.

Estudio general:

VARIABLES UTILIZADAS	VALOR DE ESTADÍSTICO	VALOR DE P	SIGNIFICACIÓN
Variable cirugía con variable secuelas	8,5944	0,072	NO
Variable cirugía con variable evolución	0,5735	0,966	NO
Variable grado con variable audiometría postoperatoria	06629	0,718	NO
Variable grado con variable secuelas	3,5974	0,166	NO

Variables utilizadas	Valor de estadístico	Valor de p	Significación
Variable grado con variable evolución	0,0757	0,963	NO
Variable cuadrante con variable audiometría prequirúrgica	4,1686	0,939	NO
Variable yunque con audiometría prequirúrgica	2,7664	0,598	NO
Variable antecedentes con variable cirugía	3,7558	0,878	NO
Variable antecedentes con variable evolución	6,6471	0,575	NO
Variable injerto con variable audiometría postoperatoria	0,9002	0,989	NO
Variable intervenciones previas con variable cirugía y con variable evolución	7,4754	0,486	NO
Variable intervenciones previas con variable evolución	7,8024	0,453	NO
Variable reconstrucción osicular con variable audiometría postquirúrgica	2,7805	0,595	NO
Variable grado con variable audimetría prequirúrgica	3,5412	0,170	NO

Tabla 47: Distintos contrastes de hipótesis realizados, valor del estadístico de contraste, valor de p y significación.

Estudio audiológico:

VARIABLES UTILIZADAS	Valor de estadístico	Valor de p	Significación
Normoacusia preoperatoria e Hipoacusia preoperatoria leve y moderada con Normoacusia postoperatoria e Hipoacusia postoperatoria leve y moderada	3,3917	0,183	NO
Normoacusia preoperatoria e Hipoacusia preoperatoria leve con Normoacusia postoperatoria e Hipoacusia postoperatoria leve	1,2957	0,254	NO
Normoacusia preoperatoria e Hipoacusia preoperatoria moderada con Normoacusia postoperatoria e Hipoacusia postoperatoria moderada	3,069	0,079	NO
Hipoacusia preoperatoria leve y moderada con Hipoacusia postoperatoria leve y moderada	0,939	0,332	NO

Tabla 48: Resultados del estudio específico audiológico.

Curva de aprendizaje

La curva de aprendizaje describe el grado de éxito obtenido durante el aprendizaje en el transcurso del tiempo. Es un diagrama en que el eje horizontal representa el tiempo transcurrido y el eje vertical el número de éxitos alcanzados en ese tiempo.

Al comenzar una nueva tarea, a menudo se cometen muchos errores. En las fases posteriores disminuyen los errores, pero también las materias nuevas aprendidas, hasta llegar a una llanura.

La pendiente de la curva indica la eficiencia del aprendizaje. Esta inclinación depende de varios factores:

- ❖ Conocimiento del tema, habilidad, capacidad y talento.
- ❖ Método de enseñanza, didáctica, y método de aprendizaje.
- ❖ Contexto del aprendizaje (armonía entre el método, el lugar de enseñanza y la personalidad del maestro...).
- ❖ Contexto temático y sucesión didáctica.

Varios factores psicológicos influyen sobre la curva de aprendizaje:

- ❖ Disfunción del aprendizaje por el apabullante efecto del maestro (el maestro aparece como inalcanzablemente inteligente ya que trata sólo problemas para los cuales él tiene una solución).
- ❖ Profecía autocumplida: si se declara ante el maestro que se trata de un aprendiz muy inteligente (o débil), esto hará variar el aprendizaje; de igual manera si al aprendiz se le anuncia una tarea muy fácil (o muy difícil) o si el tema no corresponde al rol social del aprendiz variará de igual modo.

A menudo se utiliza la curva de aprendizaje sencillamente para describir la dificultad de una tarea de aprendizaje. Se ha postulado que la curva de aprendizaje para procedimientos mínimamente invasivos, es más larga que para procedimientos de cirugía abierta (*Latiff, 2005*).

La curva de aprendizaje es una curva de tipo exponencial, aunque hay varias fórmulas de cálculo, la más común, y utilizada en este trabajo es la siguiente:

$$Y_x = K \cdot x^{\log_2 b}$$

Donde:

K es el número de horas para alcanzar un hito quirúrgico.

Y es el número de horas para alcanzar cualquier unidad.

x es el número de la unidad.

b es el porcentaje del aprendizaje.

El valor de cada punto de la curva es igual al número de la ejecución elevado al exponente que resulta de la división del logaritmo decimal de la pendiente de la curva expresado en tanto por uno entre el logaritmo decimal de dos.

El valor de b , es decir, la pendiente de la curva, indica la eficiencia de la técnica y el nivel de aprendizaje. Una curva más empinada indica un procedimiento más sencillo, donde el aprendizaje se alcanza en poco tiempo. Por el contrario, una curva con una pendiente pequeña, indica una técnica compleja, con un aprendizaje más lento.

La pendiente de la curva ha sido calculada para los distintos hitos quirúrgicos. Los resultados se muestran en la siguiente tabla.

Dificultad del hito	Descripción	Pendiente (b)
Dificultad baja	Obtención de injerto	92%
	Sutura de piel de trago	93%
Dificultad media-baja	Incisión de 12 a 6 horarias	74%
	Acceso inferior a caja	69%
	Tallado de injerto	91%
	Rebatimiento del colgajo	77%
Dificultad media-alta	Levantamiento del colgajo	91%
	Colocación de injerto	76%
Dificultad alta	Infiltración	74%
	Acceso por triángulo de no adhesión	23%
	Despegamiento de las adhesiones	47%
Total de la cirugía		92%

Tabla 49: Distintos hitos quirúrgicos estudiados y valor de la pendiente de la curva de aprendizaje.

El tiempo requerido para la realización completa de cada hito quirúrgico en las diez cirugías analizadas se muestra en el Anexo 9.

DISCUSIÓN

Introducción

La nomenclatura de los procesos adhesivos de oído medio no está consensuada. La terminología empleada varía notablemente entre los distintos autores de distintos países, e incluso del mismo país.

La primera definición de otitis adhesiva publicada en la literatura científica está recogida en el *Tratado de las enfermedades del oído*, escrito por Politzer en el año 1884. Aunque la definición que formuló no se considera adecuada actualmente, es el primer autor que dedica atención a esta enfermedad, hasta entonces desconocida. Desde 1884, la enfermedad cayó en el olvido, no siendo publicados nuevos trabajos científicos, o si lo fueron, sin la trascendencia suficiente como para llegar a nuestros días. No fue hasta el año 1964, cuando Siirala definió la misma enfermedad que Politzer, aunque de manera distinta. La definió como una inflamación abacteriana del oído medio con disminución de los espacios aéreos y tendencia a la cronicidad, caracterizada por la oclusión de la trompa de Eustaquio y la formación de adhesiones entre el tímpano y la pared medial de la caja. En esta definición Siirala trata de incluir el mecanismo fisiopatológico subyacente a la otitis adhesiva, por lo que se considera más completa que la elaborada por Politzer. Además, Siirala subdividió el curso de esta enfermedad en tres estadios; siendo el primero o estadio temprano potencialmente reversible, caracterizado por una secreción mucosa del oído medio; el segundo caracterizado por la existencia de una inflamación establecida favorecedora de la adhesión del tímpano a la cadena de huesecillos y al promontorio; y el tercero o estadio adhesivo, irreversible (*Siirala, 1964*). En esta definición, la otitis adhesiva es considerada una evolución tórpida de la otitis media con efusión; pero el carácter reversible de la secreción mucosa del estadio temprano descrito por Siirala, es lo que llevó a múltiples otorrinolaringólogos a realizar miringotomías con inserción de tubos de ventilación transtimpánicos, esperanzados de lograr frenar el curso de la enfermedad; como se detallará más adelante. En 1975, Aboulker utilizó el término otitis adhesiva para referirse a una enfermedad distinta, caracterizada por un estadio fibroinflamatorio que asociaba fibrosis, derrame inflamatorio y mastoiditis; al que le sucedía una segunda fase fibroadhesiva caracterizada por fibrosis, depósitos de hemosiderina y colesterina. Se ha comprobado que no existen tales depósitos en la otitis adhesiva y, actualmente, la enfermedad descrita por Aboulker y sus colaboradores, es denominada otitis fibroadhesiva.

Hasta ese momento se pensaba, de manera más o menos acertada, que la enfermedad adhesiva se estabilizaba en su fase final. Sin embargo, fue Sadé en el año 1976, quien relacionó la otitis adhesiva con las bolsas de retracción mesotimpánicas que, como ya se conocía, desarrollaban colesteatomas mesotimpánicos. Consideró que dichas bolsas de retracción eran distintos estadios de la misma enfermedad y elaboró una clasificación para las mismas, siendo el primero en publicar una línea temporal en la que se podía intuir el siguiente paso, y proporcionó un esquema terapéutico para evitar la progresión hacia colesteatoma.

Tras el trabajo de Sadé, los procesos adhesivos de oído medio fueron cobrando mayor protagonismo en la esfera otológica. En 1977, Bremond y Magnan, la definieron como la unión de la capa epitelial del tímpano a la pared ósea del promontorio. Desde ese momento, esta enfermedad se convierte en un tema frecuente de estudio en las publicaciones científicas, pero es denominada bajo múltiples y diversos términos sin lograr una unificación en su nomenclatura. Vocablos como proceso adhesivo, otitis adhesiva media crónica, catarro crónico seco del oído medio, colapso timpánico, oído atelectásico, tímpano pegado u otitis fibrosa aparecían frecuentemente en la literatura de la época (*Bluestone, 1976; Bernstein, 1979; Honjo, 1979; Siirala, 1964*).

Debido a la multitud de términos existentes y a la poca consistencia de algunas definiciones, en el año 1985, Martin y Charachon proponen unificar conceptos empleando sólo los términos otitis adhesiva y otitis fibroadhesiva para referirse a estas dos enfermedades. Mientras que la otitis adhesiva consiste en la progresiva disminución del espacio aéreo de la caja por la retracción medial de la pars tensa de la membrana timpánica; la otitis fibroadhesiva se caracteriza por la disminución del espacio aéreo de la caja debido a una proliferación de tejido fibroso en el oído medio. No existen muchos trabajos que hablen en profundidad de la otitis fibroadhesiva; siendo la definición aceptada actualmente elaborada por Martin en el año 2005, quien la describió como aquella enfermedad consistente en la aparición de fibrosis productiva que rellena la caja del tímpano, consecuencia de una inflamación activa del oído medio detrás de un tímpano cerrado que suele encontrarse en posición normal, sin adaptarse a los relieves de la caja ni a los elementos de la cadena osicular. No obstante, a pesar de la clara distinción expuesta entre estas dos entidades, en la literatura francesa continúa denominándose otitis adhesiva a esta proliferación anárquica de tejido conjuntivo en la caja del tímpano. Aparece entonces el término atelectasia timpánica para referirse a los procesos adhesivos de oído medio; término que adquiere mayor fuerza desde el año 2000, cuando Paparella define como

tal el estado en el que las distintas partes de la membrana timpánica se retraen medialmente; afectando más frecuentemente a la pars flácida y a la mitad posterior de la pars tensa (*Djalilian, 2000*). Desde este momento, surge una tendencia a utilizar el término atelectasia para referirse únicamente a las bolsas de retracción, relegando el término otitis adhesiva para referirse al último estadio de las atelectasias timpánicas, cuando la capa epitelial del tímpano tapiza por completo la pared medial de la caja, al formar ambas mucosas (timpánica y de la caja) un magma no individualizable. Así, para Sadé la otitis adhesiva representa el estadio final de una retracción progresiva de la membrana timpánica; Suárez en su Tratado de Otorrinolaringología y Cirugía de Cabeza y Cuello define la otitis atelectásica como una retracción de la membrana timpánica con adherencia a los restos de la cadena osicular o al promontorio que divide en cuatro grados; siendo el último, en el que la caja está totalmente epitelizada, al que denomina otitis adhesiva (*Ramírez, 2007*). Gil-Carcedo también utiliza el término atelectasia para referirse a esta enfermedad, denominando otitis adhesiva a la fusión completa e irresoluble de la cara interna de la membrana timpánica a la caja del tímpano (*Gil-Carcedo, 2011*). Otros autores, sin embargo, hablan de bolsas de retracción sin encuadrarlas en una enfermedad (*Urik, 2016; Aimoni, 2011; Cassano, 2010; Djalilian, 2000; Blaney, 1999*).

La disparidad de criterios existentes en la literatura científica y en los tratados de otorrinolaringología no hace más que complicar la comprensión, identificación y estudio de esta patología. Por ello, en este trabajo se propone recuperar el término otitis adhesiva para referirnos a toda la esfera patológica que engloba la retracción timpánica. De esta forma, la diferenciación será en grados de otitis adhesiva con evolución final hacia colesteatoma; y no en distintas enfermedades que finalmente desarrollarían una otitis adhesiva que evolucionaría hacia colesteatoma, simplificando la terminología y clarificando el espectro de la enfermedad.

La evolución natural de la otitis adhesiva no ha sido estudiada en su totalidad, quizás por tratarse de una enfermedad que ha recibido múltiples nombres a lo largo de la historia, quizás por la confusión con otras enfermedades de oído medio a las que se denominaba bajo el mismo término. No obstante, aquellos autores que han dedicado gran parte de su labor al estudio de esta patología, coinciden en su potencial riesgo de evolución hacia colesteatoma. Sadé fue el primero en relacionar la formación del colesteatoma mesotimpánico a partir de bolsas de retracción de la pars tensa; Tos y Sudhoff fueron los primeros en demostrar la existencia de soluciones de continuidad en la membrana basal de dichas bolsas de retracción, hecho que les

dio pie a elaborar una teoría acerca del origen del colesteatoma mesotimpánico que aunaba las teorías de la retracción y la de proliferación (*Sadé, 1976; Sudhoff y Tos, 1992*). Trabajos posteriores pusieron de manifiesto que las alteraciones histológicas presentes en el colesteatoma como la hiperqueratosis, la hipervascularización, la fragmentación de fibras elásticas, los cambios mixoides, la existencia de un infiltrado inflamatorio subepitelial, las proliferaciones epiteliales y la presencia de papilomatosis estaban también presentes en la mayoría de las bolsas de retracción y que conforme aumentaba el grado de retracción, las alteraciones se hacían más evidentes; siendo la disrupción de la capa fibrosa de la membrana timpánica el evento principal determinante de la proliferación epidérmica descontrolada (*Urik, 2016*). Aunque clásicamente la génesis de las bolsas de retracción mesotimpánicas fue explicada en el contexto de una disfunción tubárica, estos trabajos lograron demostrar que el adelgazamiento de la capa fibrosa del tímpano es tan importante sino más, que el mantenimiento de la presión negativa intratimpánica.

La existencia de una bolsa de retracción a nivel de los cuadrantes posteriores desemboca en un porcentaje no desdeñable de casos en una bolsa no autolimpiable, con el consiguiente bloqueo en la ruta normal de autolimpieza de la descamación epitelial, produciendo así una acumulación de los desechos epiteliales. Esta acumulación desencadena un estado de inflamación crónica tras la bolsa, que a la vez induce la proliferación de papilas epidérmicas, cuyo crecimiento y fusión dará lugar al colesteatoma mesotimpánico (*Sudhoff y Tos, 2000*).

Discusión de la revisión sistemática de la literatura previa existente

1. Discusión de las clasificaciones vigentes y comparación con la clasificación propuesta

La atrofia timpánica y la retracción progresiva de la pars tensa deben ser clasificadas de forma consistente, acordes a la historia natural de la enfermedad y a su severidad clínica. Sin tratamiento, un alto porcentaje de los pacientes con otitis adhesiva desarrollarán colesteatoma mesotimpánico (*Sadé, 1993*). Por ello, los grados más altos de la clasificación deben corresponder a formas de la enfermedad con mayor probabilidad de desarrollarlo.

Las clasificaciones vigentes revisadas en este trabajo son las siguientes:

Clasificación de Sadé

Sadé y Berco desarrollaron una clasificación intentando seguir la historia natural de la enfermedad. Midió la distancia entre el tímpano, la cadena de huesecillos y el promontorio. Delimitaron entonces los grados de retracción bajo la premisa de que cuanto más retraído estuviera el tímpano, más grave sería la enfermedad. En su estudio, analizaron setenta y cuatro oídos de treinta y siete pacientes, prestando atención al grado de desplazamiento de la membrana timpánica, al que denominaron atelectasia; a la historia otológica de ambos oídos, a los umbrales auditivos y al desarrollo de colesteatoma. Una vez recogidos y analizados estos datos, propusieron una clasificación compuesta por cinco grados, denominado grado IV a la otitis adhesiva y grado V a la existencia de perforación timpánica (*Sadé, 1976*).

En base a estudios actuales (*Kuo, 2015*), se conoce que el colesteatoma mesotimpánico se desarrolla a partir de una bolsa de retracción en los recesos posteriores, donde es más factible la formación de una bolsa no autolimpiable. El grado II de Sadé es, por tanto, potencialmente más peligroso que el grado III.

La clasificación de Sadé no ofrece una solución apropiada para evaluar la severidad clínica de la enfermedad y tampoco permite establecer el pronóstico. Por otra parte, el uso en auge de endoscopios rígidos en la exploración rutinaria de oído, ha generado la necesidad de adaptar las clasificaciones existentes a su empleo. La clasificación de Sadé, en este caso, tampoco ofrece una solución adecuada, debido a que la diferenciación entre “contacto” y “adhesión” no es posible de establecer sin la visión de profundidad de campo que ofrece el microscopio. James puso de manifiesto esta condición en su trabajo. Intentó aplicar la clasificación de Sadé al uso de endoscopio rígido, encontrando grandes dificultades, sobre todo al tratar de diferenciar los grados III y IV (*James, 2012*).

En nuestra revisión, un número total de dieciséis oídos (13,6%) no han podido ser clasificados mediante la clasificación de Sadé. Esto fue debido a la existencia de bolsas de retracción que se extendían hacia la ventana redonda, la trompa de Eustaquio o los recesos posteriores sin afectación de la cadena osicular. En el trabajo de Borgstein, el porcentaje de oídos inclasificables según Sadé fue de 37,1% (*Borgstein, 2007*). Aunque esta cifra difiera de la encontrada en nuestra serie, las razones por las que los oídos no pudieron ser clasificados fueron las mismas en ambos trabajos. Pensamos que la diferencia puede ser debida a los diferentes criterios de inclusión empleados.

A pesar de todo lo expuesto, Sadé fue el primero en elaborar un sistema de estadificación. Estableció el modelo sobre el que posteriormente numerosos autores realizarían distintas modificaciones y obtendrían otras clasificaciones. Nuestra propia clasificación fue elaborada al darnos cuenta de que la clasificación de Sadé era insuficiente para clasificar todas las otoscopias.

Clasificación de Charachon

La clasificación de Charachon se centra en la movilidad timpánica. En su artículo original, describe tres estadios diferentes dependiendo de la reversibilidad de la retracción al realizar la maniobra de Valsalva o emplear una pera de Politzer (*Charachon, 1988*).

El grado I es el más leve, ya que la membrana logra ser despegada completamente del área adherida mediante una maniobra de Valsalva; el grado II se centra exclusivamente en la cadena de huesecillos, sin aportar ninguna descripción topográfica de la zona de retracción; y el grado más avanzado sería en el que la totalidad de la caja está tapizada por la membrana timpánica. No obstante, el hecho de que la membrana timpánica pueda ser despegada no impide la formación de una bolsa no autolimpiable en el retrotímpano, capaz de desarrollar un colesteatoma mesotimpánico.

En nuestra opinión, esta clasificación no tiene en cuenta la historia natural de la enfermedad. Tampoco ofrece valor pronóstico, al no prestar atención a la zona adherida. La comunicación interobservador se hace compleja, debido a la incapacidad de reconocer las estructuras afectas, lo cual dificulta enormemente el plan terapéutico.

Clasificación de Dornhoffer

Dornhoffer simplificó la clasificación de Sadé.

En su artículo original (*Dornhoffer, 2000*) se centra en los estadios más avanzados, afirmando que el grado III es una evolución del grado II. Si bien es cierto que la adhesión promontorial aislada es infrecuente, puede darse en mayor o menor medida. En la serie expuesta se encontró esta condición en tres oídos (2,5%).

Esta clasificación, del mismo modo que ocurre con la clasificación de Sadé, tiene la limitación de no tener valor pronóstico, ya que el grado II tiene mayor gravedad que el grado III. Tampoco

resuelve aquellos casos en los que la retracción sólo afecta a pequeñas áreas de cuadrantes posteriores en las que no coexiste incudopexia o estapedopexia. Los ocho oídos catalogados como inclasificables en nuestra serie fueron debidos a esta razón.

Clasificación de Tran Ba Huy

La clasificación de Tran Ba Huy expresa la evolución de la escuela francesa en el entendimiento de esta patología, iniciada por Charachon en 1988. Su publicación en la Enciclopedia Médico Quirúrgica de Otorrinolaringología le ha conferido difusión mundial (*Tran Ba Huy, 2005*); sin embargo, su elevada complejidad ha hecho que su aplicación en la práctica clínica no se haya extendido. Tran Ba Huy pretende separar las retracciones según exista afectación central o periférica, incluyendo la pars flácida como parte de una retracción periférica. Esta concepción de la enfermedad no aporta ningún valor pronóstico e implica un error en el entendimiento del proceso fisiopatológico. Las atelectasias que afectan a la pars tensa tienen como base nosológica subyacente la conjunción de disfunción tubárica y pérdida progresiva de las fibras colágenas de la membrana timpánica, mientras que en las atelectasias que afectan a la pars flácida el mecanismo subyacente es el bloqueo en las rutas de aireación epitimpánicas, fundamentalmente del espacio de Prussack, a través de la bolsa mesotimpánica de Von Trötsch. No es posible entonces diferenciar si un grado IVb se refiere a una bolsa posterior o a una retracción atical, lo único que se conoce es que no se controla el fondo. En estos casos no es posible una planificación quirúrgica adecuada sin obtener más información sobre ese oído.

Durante el análisis y aplicación de esta clasificación en los oídos de nuestra serie surgieron varios problemas. El más importante fue la imposibilidad para clasificar la necrosis de la rama larga del yunque aislada. Se puede clasificar como grado II, III, IVa o incluso IVb dependiendo de la profundidad de la bolsa y de si afecta a otras zonas. Es bastante complejo realizar una planificación quirúrgica con esta información.

La división en zonas de la membrana timpánica connota una pretensión de seguir cierta lógica en la evolución de la enfermedad; sin embargo, pensamos que la división realizada por Tran Ba Huy no expresa bien esa idea.

Los oídos inclasificables han sido pocos, generalmente debido a adhesiones inferiores o necrosis aislada de la rama larga de yunque, en los que las características de la retracción no permitieron incluirlos en ningún estadio.

Clasificación de Borgstein

Borgstein elaboró la clasificación ERASMUS (*Borgstein, 2007*). Para ello tomó como base la clasificación de Sadé y eliminó los fallos que presentaba. Ajustó la historia natural a los distintos grados e intentó abarcar toda la superficie timpánica susceptible de retracción. Sin embargo, no logró establecer una clara diferenciación entre los grados III y IV, induciendo a confusión en numerosas ocasiones y condicionando gran variabilidad interobservador (*James, 2012*).

Denominó grado III a la adhesión a yunque o estribo; grado IV, cuando además de la adhesión a la cadena, existía una bolsa de retracción sin colesteatoma.

Los seis oídos catalogados como inclasificables en la serie expuesta fueron debidos a la existencia de bolsas en cuadrantes posteriores que no afectaban a la cadena osicular. Asimismo, encontramos mucha dificultad al tratar de establecer la diferenciación entre grados III y IV, dificultad que suplimos decantándonos por grado IV cuando se correspondía con nuestro grado IIIc (fondo de la bolsa no controlable) y por grado III cuando se correspondía con nuestro grado IIIa o IIIb (incudopexia o incudoestapedopexia). Esta limitación también fue detectada por James en su trabajo sobre la fiabilidad de la clasificación ERASMUS en la que halló un índice kappa interobservador para los grados III y IV de 0,37 (*James, 2012*).

Clasificación de Readi

Readi realizó también una modificación de la clasificación de Sadé (*Readi, 2015*). Sin embargo, únicamente se centró en el cuadrante posterosuperior. El problema principal es, precisamente, que al describir los hallazgos posteriores no se sabe cuál es el estado del resto del tímpano. Es una clasificación útil, pero se queda corta en ese aspecto.

En nuestra opinión, el grado II es demasiado amplio. Existen multitud de oídos en los que la adhesión no se sitúa sobre la cadena de huesecillos, afectando a otras estructuras. En algunos casos, la adhesión a estructuras como la ventana redonda, el tendón del estribo o la pirámide, van acompañadas de bolsas con fondos controlables. No resulta beneficioso, desde el punto

de vista de la comunicación interobservador la existencia de un estadio tan amplio. Al aplicarla a la serie estudiada, seis oídos no pudieron ser clasificados. La razón fue debida a que las retracciones se situaban en los cuadrantes anteriores aisladamente o existía adhesión a estructuras posteriores distintas a la cadena de huesecillos.

2. Discusión de las opciones terapéuticas

2.1 Discusión de las medidas terapéuticas y procedimientos quirúrgicos disponibles

Existen multitud de trabajos en relación a la otitis adhesiva. Sin embargo, no existe un protocolo terapéutico consensuado, ni está establecida la necesidad de tratamiento en función del estadio, así como tampoco está descrita la técnica quirúrgica de elección. Otras patologías de oído, como la otitis media crónica, tanto en su forma simple como colesteatomatosa, la patología infecciosa o la otitis media con efusión sí disponen de terapias establecidas que han demostrado eficacia; y que, dependiendo de la experiencia del cirujano, pueden ser practicadas de manera indistinta. Existe además gran variabilidad en la indicación y el tipo de tratamiento según los distintos autores. La causa de esta disparidad de criterios radica en el desconocimiento acerca de cuál es la evolución natural de la enfermedad. Este hecho, ha impedido el desarrollo de técnicas quirúrgicas dirigidas a la restitución de la correcta funcionalidad del oído medio; disponiendo actualmente de un arsenal terapéutico que persigue únicamente paliar, en mayor o menor medida, la progresión de la enfermedad hacia un estadio final en el que el desarrollo de colesteatoma mesotimpánico es la norma.

Se revisarán a continuación los tratamientos existentes para abordar la otitis adhesiva.

Vigilancia activa

La utilidad de la vigilancia activa radica en la creencia de que el oído, al no presentar sintomatología, no requiere de ninguna intervención. Esto es, en parte, correcto. De hecho, varios autores exponen en sus planes terapéuticos la necesidad de vigilancia activa (*Tran Ba Huy, 2005; Danner, 2006*). La limitación principal de la vigilancia activa radica en que se desconoce el tiempo que tarda un oído en progresar hacia un estadio mayor.

Diversos autores optan por una actitud expectante, dejando a la enfermedad seguir su curso natural y, sólo en el caso de que progrese hacia un estadio susceptible de ser intervenido, realizar entonces la técnica quirúrgica más adecuada (*Sadé 1980; Tan Ba Huy, 2005; Danner,*

2006, Cassano, 2010). No obstante, existen otros autores que abogan por la pronta intervención, interponiendo un elemento que impida la retracción de la membrana timpánica y logre evitar el desarrollo de colesteatoma (Dornhoffer, 2000). En el presente trabajo se realiza vigilancia activa en los estadios precoces de la enfermedad, reservando las técnicas más agresivas para los estadios avanzados.

Sería interesante realizar estudios con el fin de determinar el tiempo aproximado de progresión de una bolsa de retracción hacia un grado mayor. De esta forma, sería posible ajustar la indicación quirúrgica a dichos tiempos y ofrecer un plan terapéutico individualizado para cada paciente.

Tubos de ventilación:

La colocación de tubos de ventilación es, sin duda, la terapia más extendida para el tratamiento de la otitis adhesiva. En la literatura histórica, la otitis adhesiva ha sido considerada una forma de evolución tórpida de la otitis media con efusión. Esto ha determinado que el especialista considere que el tratamiento de ambas debe ser el mismo. No obstante, en la otitis adhesiva, aunque el fallo tubárico está presente, no es el único factor etiológico. La inflamación mantenida en la caja produce un adelgazamiento estructural de la membrana timpánica por acción de las colagenasas. Esta situación unida al aumento de presión negativa en el interior la caja, determina la progresiva retracción de los distintos cuadrantes de la pars tensa. En este contexto, la inserción de un tubo de ventilación transtimpánico no mejorará el pronóstico de la enfermedad; ya que, a diferencia de la otitis media con efusión, no va a existir mejoría cuando el niño complete el crecimiento craneofacial. De hecho, conforme el niño se hace mayor, aumenta el riesgo de colesteatoma mesotimpánico.

Varios autores defienden la colocación de tubos de ventilación en estadios tempranos de la enfermedad (Ostrowski, 2003; Borgstein, 2006), con la intención de igualar presiones a ambos lados de la membrana y lograr detener la retracción de la misma. Sadé demostró que la inserción de tubos de ventilación, aunque mejoraba momentáneamente el aspecto de la membrana, no era efectivo; ya que cuando se expulsaba, el tímpano volvía a su antiguo estadio (Sadé, 1980). Para este autor, los tubos de ventilación pueden ser indicados en un estadio temprano de la enfermedad, aunque prefiere optar por tratamiento médico con corticoides nasales y realización de maniobras de Valsalva. En estudios posteriores se ha comprobado que, aunque la ventilación del oído medio mejora al introducir el tubo, empeora al extraerlo;

momento en el que se vuelven a formar las bolsas de retracción (*Duckert, 2003; Ráth, 2011; Brawner, 2008*). Incluso se ha demostrado que, en términos de mejora de la enfermedad, no existen diferencias significativas entre pacientes a quienes se ha realizado miringotomía con inserción de tubo de ventilación y aquellos que no han recibido tratamiento alguno (*Avraham, 1990*).

Por todo lo expuesto anteriormente, la miringotomía con inserción de tubo de ventilación no es una terapia adecuada para el tratamiento a largo plazo de la enfermedad. La realización de sucesivas miringotomías con inserción de tubos de ventilación, no hace más que aumentar la posibilidad de complicaciones iatrogénicas. Además, es importante tener en cuenta el coste que implica para el sistema sanitario público de salud la repetición continua de una cirugía en el mismo paciente, máxime cuando no está demostrada su eficacia.

Timpanoplastias

La timpanoplastia es una técnica utilizada de forma rutinaria por múltiples autores, incluida en prácticamente todos los protocolos de tratamiento escalonado cuando el grado de la retracción es avanzado.

El objetivo de la timpanoplastia consiste en interponer un injerto que confiera soporte y estabilidad a la membrana timpánica y logre detener la progresión de la enfermedad. No obstante, no existe consenso sobre la vía de abordaje, la colocación del injerto o la elección del mismo. Los siguientes son los más utilizados:

- ❖ *Cartílago con pericondrio*: utilizado por autores como Couloigner, Neumman o Dornhoffer. Couloigner realiza la exéresis de la bolsa de retracción en un primer tiempo, para realizar después una timpanoplastia con injerto condropericóndrico tragal, colocando el pericondrio en posición lateral y el cartílago en posición medial; justificando esta disposición para evitar el desplazamiento inferior del cartílago (*Couloigner, 2003*). Dornhoffer emplea un injerto condropericóndrico en isla que obtiene de trago o de cimba, con eliminación de una tira vertical para la inserción del mango del martillo (*Dornhoffer, 2003*). Neumman realiza timpanoplastias endoaurales y retroauriculares con injerto condropericóndrico en empalizada (*Neumman, 2010*). Duckert utiliza un injerto condropericóndrico de concha para cuadrantes posteriores, que posteriormente perfora para colocar un tubo de ventilación

en T. Los pacientes incluidos en su trabajo desarrollaron como complicaciones nuevas retracciones timpánicas, colesteatoma mesotimpánico, y aumento de infecciones por la presencia del tubo de ventilación (*Duckert, 2003*).

- ❖ *Cartílago con fascia*: Ozbek realiza una timpanoplastia retroauricular con cartílago en empalizada, y tras rebatir el colgajo timpanomeatal coloca un injerto de fascia cubriendo el neotímpano. Justifica su técnica asegurando que de esta forma se cierran pequeñas perforaciones que puedan quedar en la superficie de la membrana timpánica (*Ozbeck, 2010*).
- ❖ *Cartílago aislado*: Kasbekar emplea injerto de cartílago tragal que coloca en empalizada. En su serie, el 7% de los pacientes presentaron complicaciones, desarrollando uno de ellos colesteatoma mesotimpánico (*Kasbekar, 2014*). La diferencia con respecto a la serie presentada radica en la forma de colocar el injerto.

La disparidad de criterios existentes y la ausencia de estudios aleatorizados ha condicionado que no se disponga de información acerca de cuál es el tipo de injerto que obtiene mejores resultados a largo plazo.

Mastoidectomía

La mastoidectomía, en cualquiera de sus formas, es una técnica muy agresiva para el control de la otitis adhesiva. No obstante, es practicada cuando existe un estadio avanzado de retracción, que no es posible despegar con garantías y no permite la realización de una timpanoplastia. En estos casos no está clara la diferenciación entre otitis adhesiva y colesteatoma incipiente; situación favorecida por la ausencia de unificación en la literatura acerca de esta enfermedad, como se mostró al inicio de la discusión.

Gil-Carcedo defiende la realización de mastoidectomía con exéresis de la cabeza del martillo y cuerpo del yunque en las atelectasias anteriores. De esta manera logra un aumento de la cavidad aérea y, por ende, de la ventilación. Generalmente, asocia a la mastoidectomía cerrada la inserción de un tubo de ventilación en T transmastoideo o intracanal, atravesando el injerto condropericóndrico que da soporte al tímpano (*Gil-Carcedo, 2011*). Avraham, en 1990, analizó los resultados obtenidos con distintos tratamientos aplicados a pacientes afectos de otitis adhesiva. Demostró que los pacientes con otitis adhesiva tratados con mastoidectomía no desarrollaban colesteatoma (*Avraham, 1990*).

No recomendamos la realización de una mastoidectomía, dado que la otitis adhesiva es susceptible de tratamiento mediante técnicas con menor morbilidad; y en aquellos casos donde existe una completa epitelización de la caja, mediante vigilancia estrecha podremos elegir el momento más apropiado de la indicación quirúrgica.

Escisión local de las bolsas de retracción

Esta técnica no ha demostrado buenos resultados a medio y largo plazo. Autores como Borgstein, Ráth, Brawner y Ostrowki, entre otros, demostraron que si bien a corto plazo las retracciones mejoraban; en el medio-largo plazo, cuando la perforación se cerraba y el tubo de ventilación se expulsaba, el grado de retracción volvía exactamente al que existía previo a la cirugía (*Borgstein, 2008; Brawner, 2008; Ostrowki, 2009; Ráth, 2011*).

Canaloplastia

La canaloplastia se puede incluir dentro del grupo de las mastoidectomías, al realizar una cavidad para la colocación de una fascia. Además de ser una técnica bastante cruenta, la fascia es un material de sostén ineficaz para frenar la progresión de la retracción timpánica. El trabajo de Garside presenta una serie de ocho niños intervenidos mediante canaloplastia; de los cuales tres desarrollaron colesteatoma durante los primeros doce meses tras la cirugía (*Garside, 1999*). Con estos datos, desaconsejamos su realización para el tratamiento de la otitis adhesiva.

2.2 Discusión de los distintos planes terapéuticos elaborados por los diferentes autores

Plan terapéutico de Sadé

Sadé basó su tratamiento en la aireación del oído medio y la reconstrucción de la cadena osicular, la membrana timpánica o ambas, si era necesario. Afirma que la mejora en la aireación se puede lograr realizando una miringotomía con inserción de tubo de ventilación transtimpánico, aunque reconoce que una perforación timpánica haría el mismo efecto. De hecho, llama a la perforación espontánea “el tubo de ventilación de Dios”.

Sadé también afirma que, a pesar de lograr la aireación mediante la inserción de un tubo de ventilación transtimpánico, se precisan varias cirugías de reinscripción, con la consiguiente morbilidad asociada. El mejor tratamiento para Sadé es lograr solucionar la disfunción tubárica; sin embargo, esto no es posible. La reconstrucción osicular debe hacerse cuando

existe interrupción de la cadena, es decir, cuando existe necrosis de la rama larga del yunque. En dichos casos, recomienda la realización de una timpanoplastia con reconstrucción de la cadena e inserción de tubo de ventilación (*Sadé, 1976*).

El plan terapéutico de Sadé se muestra en la siguiente tabla (Tabla 50).

Grado	Tratamiento
I	Observación ± Miringotomía con inserción de tubo de ventilación.
II	Observación ± Miringotomía con inserción de tubo de ventilación.
III	Observación ± Miringotomía con inserción de tubo de ventilación ± Timpanoplastia.
IV	Observación ± Miringotomía con inserción de tubo de ventilación ± Timpanoplastia.
V	Cirugía del colesteatoma incipiente.

Tabla 50: Plan terapéutico de Sadé para las atelectasias timpánicas.

En nuestra opinión, este plan terapéutico no ofrece una solución útil para la otitis adhesiva. La inserción de tubo de ventilación ha demostrado no ser eficaz en la detención de la enfermedad. La timpanoplastia que realiza no persigue detener la progresión de la enfermedad, sino restablecer la cadena osicular a fin de no perder audición.

Plan terapéutico de Charachon

Charachon basa su plan terapéutico (Tabla 51) en lograr una adecuada ventilación de la caja timpánica. En los grados en los que existe fijación irreversible, recomienda terapias más agresivas, como la timpanoplastia con cartílago (*Charachon, 1988*). No obstante, en los oídos en los que la maniobra de Valsalva despega las adherencias, prefiere esperar o realizar miringotomías con colocación de tubos de ventilación transtimpánicos.

Grado	Tratamiento
I	Observación ± Miringotomía con inserción de tubo de ventilación.
II	Observación ± Timpanoplastia.
III	Timpanoplastia.

Tabla 51: Plan terapéutico de Charachon para las atelectasias timpánicas.

El problema del plan terapéutico de Charachon es su propia clasificación. Se trata de una gradación demasiado simple, que no tiene en cuenta la evolución natural de la enfermedad y dificulta mucho el seguimiento de los pacientes. La inserción de tubos de ventilación es una terapia que no ha demostrado disminuir la progresión de la retracción, por lo que es una técnica que no debería realizarse en la otitis adhesiva.

Plan terapéutico de Dornhoffer

Dornhoffer defiende que la intervención precoz en el oído afecto permite corregir las anomalías estructurales del tímpano y la aireación del oído medio de forma más sencilla. El problema principal de la intervención precoz es que la cirugía se realiza sobre un oído funcionalmente sano, por lo que es fundamental seleccionar bien a los candidatos. En su trabajo, defiende un esquema terapéutico que ofrezca solución al dilema de cuándo intervenir, asegurando las mayores garantías para el paciente. El estadio III de su clasificación es el que genera mayor controversia. Dornhoffer lo define como el estadio pivote para el tratamiento. En él, se cambia la actitud de conservadora a activa debido al elevado riesgo de desarrollo de colesteatoma mesotimpánico (*Dornhoffer, 2000*).

En la siguiente tabla se expone su esquema terapéutico (Tabla 52).

Grado	Tratamiento
I	Observación ± Miringotomía con inserción de tubo de ventilación.
II	Observación ± Miringotomía con inserción de tubo de ventilación.
III	Timpanoplastia con cartílago.
IV	Timpanoplastia con cartílago.

Tabla 52: Plan terapéutico de Dornhoffer para las atelectasias timpánicas.

La técnica quirúrgica es ampliamente explicada en su artículo original. Consiste en el cuidadoso levantamiento de la membrana timpánica, conservando íntegra la mucosa de la caja. A continuación, se realiza una exhaustiva exploración de la cadena osicular con reconstrucción de la misma si es preciso. Extrae injerto condropericóndrico de trago y talla una isla de nueve milímetros de diámetro, recortando una tira vertical de cartílago en la mitad exacta donde asentará el mango del martillo. Coloca dicho injerto bajo los restos timpánicos con especial cuidado de superponer la isla de cartílago al promontorio y a la cadena reconstruida. Por último, recoloca los restos timpánicos sobre el pericondrio. En este caso, Dornhoffer basa su indicación en la detención de la progresión de la enfermedad, lo que la distingue de la indicación de Sadé.

El plan terapéutico de Dornhoffer es coherente con el desarrollo de la enfermedad y la evolución natural de la misma. El problema radica en la clasificación que propone. Como ya se ha explicado anteriormente, la adhesión a la cadena osicular es potencialmente más grave que la adhesión al promontorio. Por ello, el estadio pivote en el que cambiar la actitud, no es el III, sino el II. Tampoco estamos de acuerdo con la realización de miringotomía con inserción de tubos de ventilación transtimpánicos en estadios tempranos de la enfermedad, ya que no mejora el pronóstico.

Plan terapéutico de Tran Ba Huy

En su artículo original, Tran Ba Huy establece unos principios terapéuticos para el tratamiento de las atelectasias timpánicas (*Tran Ba Huy, 2005*).

- ❖ Cualquier bolsa autolimpiable y controlable (estadio IVa) que se descubra en el niño o en el adolescente debe vigilarse durante varios años, con el fin de asegurar la estabilidad del proceso. En el adulto, la práctica de dos exploraciones sucesivas con intervalo de un año debe permitir juzgar su carácter evolutivo.
- ❖ Cualquier otitis secretora que surja en un oído atelectásico significa que éste se encuentra en actividad y, por tanto, que se puede deteriorar; en consecuencia, debe tratarse.
- ❖ Cualquier “tapón de cera” que se observe más allá del conducto cartilaginoso corresponde en realidad a la acumulación de detritus epidérmicos e indica la probable

existencia subyacente de una bolsa en estadio IVb, es decir, que ha perdido su poder de autolimpieza.

- ❖ Cualquier bolsa en estadio IVb constituye el último estadio no colesteatomatoso de la otitis crónica, por consiguiente, debe tratarse como tal; es decir, debe ser objeto de cirugía preventiva.
- ❖ La aparición de otorrea purulenta, incluso mínima, señala la ruptura del fondo de la bolsa (estadio IVc) y, en consecuencia, la entrada de la otitis atelectásica en la enfermedad colesteatomatosa. Esto justifica la indicación quirúrgica.

Los estadios centrales se tratan de manera preventiva, es decir, con observación estrecha y realización de paracentesis evacuadoras de líquido en el estadio III. La paracentesis es justificada por este autor en base a la dificultad para la colocación de un tubo de ventilación transtimpánico como consecuencia de las adherencias existentes. Los estadios con afectación periférica requieren un tratamiento distinto. Aunque el estadio IVa se puede tratar de la misma manera que los centrales, los estadios IVb y IVc precisan de técnicas más agresivas (Tabla 53). Estos son los objetivos del tratamiento:

- ❖ Reducir la bolsa de invaginación, es decir, despegarla cuidadosamente de las estructuras del oído medio a las que se encuentra adherida y sustituirla por un injerto sólido capaz de impedir la recidiva sin alterar las capacidades vibratorias de la parte injertada, siendo el pericondrio tragal, duplicado o no de cartílago, el material más adecuado para esta cirugía “de refuerzo”.
- ❖ Tratar la causa de la bolsa, es decir, erradicar las lesiones inflamatorias posteriores, tanto mucosas como óseas, atriales, aticales o mastoideas. Durante la práctica de cualquier intervención preventiva, se debe practicar de forma sistemática una “antropia” para identificar dichas lesiones y, en caso necesario, guiar la clásica aticomastoidectomía supra y retromeática, erradicando cualquier foco inflamatorio y restableciendo la permeabilidad del aditus. Con respecto a las lesiones aticales y atriales, la eliminación de las lesiones granulomatosas y osteíticas suele obligar al fresado del reborde inferior del marco en la región subligamentaria posterior, o bien en la región atical. Esta ampliación así obtenida no precisa de reconstrucción, ya que sólo implica una simple “ovalización” del marco timpánico. Cuando la muesca es de mayor tamaño, el cartílago tragal resulta más que suficiente para rellenar el defecto óseo y prevenir una invaginación posterior.

- ❖ Tratar eventuales lesiones osiculares. Parece que las innumerables técnicas de reconstrucción descritas apenas son necesarias; ya que la membrana timpánica distendida y sostenida por un mango del martillo inclinado hacia el promontorio queda a nivel de la cabeza del estribo, por lo que únicamente es necesario retirar el yunque cariado.

Grado	Tratamiento
I	Observación.
II	Observación.
III y IVa	Observación + Paracentesis evacuadora.
IVb y IVc	Timpanoplastia.

Tabla 53: Plan terapéutico de Tran Ba Huy para las atelectasias timpánicas.

Los principios terapéuticos de Tran Ba Huy son muy útiles para cualquier esquema de tratamiento. No obstante, no estamos de acuerdo con la realización de paracentesis evacuadoras debido a la alta morbilidad que suponen y a que no infieren en la historia natural de la enfermedad. La timpanoplastia con cartílago es una técnica adecuada que logra detener la progresión de la enfermedad. Sin embargo, no parece que la ovalización del marco timpánico aporte beneficio. En la literatura revisada no existen referencias al fresado del conducto auditivo externo para mejorar la efectividad de la técnica. Pensamos que su realización puede ser justificada desde el punto de vista teórico, pero en la práctica no mejora el resultado de la timpanoplastia.

Plan terapéutico de Borsgtein

Borgstein realiza una modificación de la clasificación de Sadé y Dornhoffer. No obstante, introduce una técnica quirúrgica que no se había incluido en ninguno de los trabajos anteriores: la escisión simple de las bolsas de retracción con colocación de tubo de ventilación sobre los cuadrantes anteriores. En el estadio I, es suficiente con la escisión de la bolsa y colocación de un tubo de ventilación. En el estadio II, es necesario despegar la membrana adherida al promontorio antes de su exéresis, de esta forma se evita el desarrollo de colesteatoma iatrogénico. En el estadio III el modo de proceder es el mismo, la membrana timpánica se

despega con el objetivo de eliminar la zona adherida, prestando especial atención al despegamiento de la cadena osicular a fin de no dejar restos de epitelio que condicionen un colesteatoma iatrogénico. Cuando la membrana está despegada, se escinde el segmento atrófico y se coloca un injerto de cartílago tragal con pericondrio o incluso fascia de músculo temporal. En el caso de que el yunque esté cariado o necrótico, se coloca una plancha de cartílago sobre el estribo. El estadio IV se maneja de la misma manera que el III, bajo la premisa de que en caso de no lograr despegar y eliminar la bolsa completamente, se plantearía en un segundo tiempo transcurridos doce meses tras la primera cirugía (*Borgstein, 2007*).

El plan terapéutico se muestra en la siguiente tabla (Tabla 54).

Grado	Tratamiento
I	Miringotomía con inserción de tubo de ventilación ± Escisión de bolsa.
II	Miringotomía con inserción de tubo de ventilación ± Escisión de bolsa.
III	Timpanoplastia ± interposición incudal.
IV	Timpanoplastia.
V	Timpanoplastia si se puede ± Mastoidectomía.

Tabla 54: Plan terapéutico de Borgstein para las atelectasias timpánicas.

Borgstein introduce una nueva técnica para el tratamiento de las bolsas de retracción. Sin embargo, en nuestra opinión, no es una opción óptima. En esencia, la evolución tras la exéresis de una bolsa de retracción es la misma que la que sucede a la colocación de un tubo de ventilación transtimpánico. La retracción mejora mientras existe solución de continuidad, pero empeora al cerrarse. Además, la exéresis de estas bolsas de retracción va a condicionar en un porcentaje de casos perforaciones timpánicas permanentes, muchas de ellas a nivel de los cuadrantes posteriores a las que difícilmente podremos dar solución si se tiene en cuenta el problema de disfunción tubárica que subyace en estos oídos. Consideramos que en la timpanoplastia no es necesario eliminar el segmento atrófico, ya que se colocará un material capaz de frenar el avance de la retracción timpánica. En el plan de Borgstein no queda claro si la indicación de timpanoplastia se realiza con el objetivo de detener la retracción timpánica o

si la realiza como tratamiento de la perforación residual que deja, previendo que no va a cerrarse espontáneamente.

Plan terapéutico de Readi

Readi distingue dos tipos de bolsas de retracción:

- ❖ Estables: las que no progresan en grado ni traducen sintomatología auditiva.
- ❖ Evolutivas: las que sí progresan o producen deterioro auditivo.

En su plan terapéutico, recomienda adoptar una conducta activa en las bolsas peligrosas (grados III y IV) y en las bolsas evolutivas (*Readi, 2015*).

En la tabla se muestra su esquema terapéutico (Tabla 55).

Grado	Tratamiento
I estable	Observación.
I evolutivo	Tubo de ventilación en cuadrante anterosuperior.
II estable	Observación.
II evolutivo	Tubo de ventilación y/o escisión de la bolsa.
III	Escisión de bolsa + Tubo de ventilación.
IV	Escisión de bolsa + TV + Aticotomía.

Tabla 55: Plan terapéutico de Readi para las atelectasias timpánicas.

El plan expuesto presenta los mismos inconvenientes que el elaborado por Borsgtein. La inserción de tubos de ventilación y escisión del segmento timpánico atrófico no modifican el curso de la enfermedad, volviendo estos pacientes al grado previo a la cirugía en la mayoría de los casos.

El principal inconveniente de este plan terapéutico es que no establece unas pautas claras. Si bien expone un plan terapéutico, en su artículo realizan varias técnicas quirúrgicas a cada uno

de sus pacientes que no se ajustan al plan descrito (Tabla 56). De esta manera no es posible dilucidar qué terapia es la más adecuada ni cuándo realizarla.

Grado	Tratamientos realizados
III	<ul style="list-style-type: none"> ❖ Observación. ❖ Tubo de ventilación en T. ❖ Tubo de ventilación en T con escisión de la bolsa de retracción. ❖ Tubo de ventilación con escisión de la bolsa de retracción. ❖ Tubo de ventilación con escisión de la bolsa de retracción con adenoidectomía. ❖ Aticotomía. ❖ Cirugía radical.
IV	<ul style="list-style-type: none"> ❖ Observación. ❖ Tubo de ventilación en T con escisión de la bolsa de retracción. ❖ Tubo de ventilación con escisión de la bolsa de retracción con adenoidectomía. ❖ Aticotomía. ❖ Cirugía radical. ❖ Timpanoplastia III-A.

Tabla 56: Diferentes terapias propuestas por Readi para los estadios III y IV.

No recomendamos el uso de este plan terapéutico para el tratamiento de la otitis adhesiva debido a su poca claridad, ausencia de resultados y gran variabilidad.

3. Posibles sesgos y limitaciones de la revisión

La revisión sistemática fue planificada para que fuera lo más exhaustiva posible y libre de sesgos. No obstante, para juzgar la validez del estudio, se discutirán el modo en el que los diferentes tipos de sesgos han podido afectar a los resultados de la búsqueda y qué medidas se han adoptado para minimizarlos.

- ❖ El sesgo de selección se minimizó mediante el análisis de cada artículo por tres revisores independientes, seleccionando sólo aquellos que cumplieren rigurosamente los criterios de inclusión.
- ❖ El sesgo de información se minimizó no limitando la búsqueda exclusivamente a MedLine, sino ampliándola a las Clinical Queries de Pubmed, a la biblioteca Cochrane Plus y a la biblioteca de la Junta de Andalucía. Además, se realizó la búsqueda en cualquier idioma de publicación, no limitándose a las publicaciones en inglés. Junto a lo anterior, el proceso de concatenación de citas se utilizó para localizar artículos que no hubieran sido encontrados a través de estas bases de datos. A pesar de estos intentos, la búsqueda no se ha realizado en todas las bases de datos existentes.

Discusión de la clasificación y el plan terapéutico propuestos

La otitis adhesiva pediátrica es una enfermedad con evolución tórpida. Sin tratamiento, un alto porcentaje de oídos evolucionará hacia colesteatoma mesotimpánico. Una clasificación adecuada deberá clasificar los estadios de mayor riesgo como los más altos.

El examen diagnóstico considerado actualmente gold estándar es la otomicroscopia. No obstante, en los últimos años, el endoscopio rígido ha ido adquiriendo mayor fuerza. La nítida visualización de la totalidad de la membrana timpánica y el marco timpánico, junto con la posibilidad de realizar fotografías y grabar imágenes, lo han convertido en una herramienta muy útil en la exploración rutinaria y docencia. La limitación del endoscopio radica en que carece de visión tridimensional, no aportando información sobre la profundidad del campo. Las clasificaciones existentes no tienen en cuenta esta carencia y al subdividir sus grados en función de que exista “adhesión” o “contacto” no son aplicables al examen otoendoscópico. Es más, aun realizando un examen otomicroscópico, discernir este matiz es en muchas ocasiones dudoso incluso para un ojo experimentado.

La clasificación ideal para la otitis adhesiva no existe. Es preciso elaborar una clasificación simple, ajustada a los tiempos actuales, que permita describir la totalidad de las retracciones timpánicas ya sea a través de una exploración endoscópica o microscópica (*Alzahrani, 2014*). La subdivisión en grados hace que inevitablemente se pierdan algunos matices de la

enfermedad (*Tran Ba Huy, 2015*). Sin embargo, en la práctica clínica diaria, una clasificación demasiado compleja no sería eficiente; ya que limitaría mucho la reproductibilidad y el aprendizaje. Pensamos que lo más importante a la hora de valorar un oído con retracción timpánica es evaluar la progresión o estabilidad de la patología, de modo que permita planificar el tratamiento más adecuado. Es preceptivo que la clasificación sea simple, pero sin sacrificar eficacia diagnóstica.

La clasificación expuesta en este trabajo (figura 21) cumple los criterios citados anteriormente. Sigue la historia natural de la enfermedad y tiene elevado valor pronóstico. Durante la elaboración de la clasificación se tuvieron muy presentes las clasificaciones de Dornhoffer y Borgstein (*Dornhoffer, 2000; Borgstein, 2007*). La primera, por ser aplicada hasta el año 2009; la segunda por ser la primera en aportar valor pronóstico. La limitación de la clasificación ERASMUS radica en que se centra en el estado de la cadena osicular y establece la diferenciación entre “adhesión” y “contacto”.

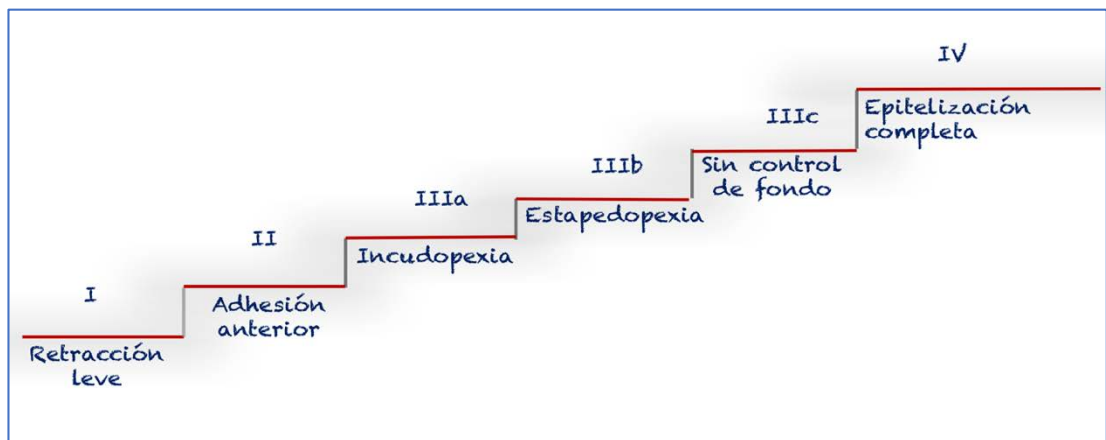


Figura 21: Propuesta de clasificación para la otitis adhesiva. Se pueden observar los distintos grados y su valor pronóstico.

El presente trabajo supone una mejora al elaborar una clasificación por cuadrantes y desarrollar un plan terapéutico escalonado para cada grado. La indicación quirúrgica no depende de que exista “contacto” o “adhesión”, sino del cuadrante timpánico afecto. Esta condición simplifica de manera decisiva el diagnóstico y la indicación quirúrgica, disminuyendo los fallos y las complicaciones derivadas. Además, es aplicable tanto a la exploración otoendoscópica como otomicroscópica (figura 22).

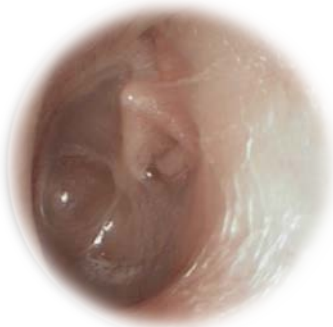
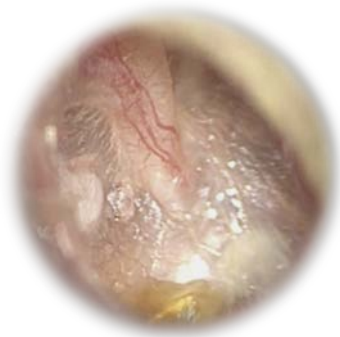


Figura 22: Arriba: Otitis adhesiva grado IIIb de oído derecho vista con otomicroscopio. Abajo: Otitis adhesiva grado IIIb de oído izquierdo vista con otoendoscopio.

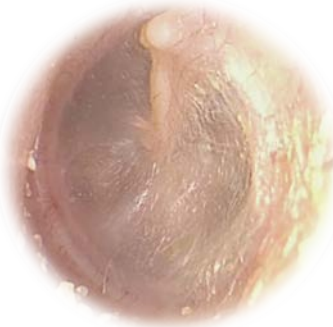


Figura 23: Imagen otoendoscópica de otitis adhesiva grado I de oído izquierdo. Se observa atrofia de la membrana timpánica por la pérdida de fibras colágenas de la capa intermedia.

El plan terapéutico debe aportar una solución a cada estadio de la enfermedad para poder ser considerado óptimo. En los grados leves se adoptó una actitud expectante, mientras que en los grados avanzados se optó por actuar activamente para evitar el desarrollo de complicaciones. Es preceptivo seguir las siguientes máximas:

- ❖ Realizar un tratamiento que haya demostrado eficacia en la detención de la retracción timpánica a largo plazo.
- ❖ Disminuir la morbimortalidad del paciente.
- ❖ Ratio coste/beneficio razonable.
- ❖ Seguir el principio bioético *Primum non nocere*.

Los estadios I y II (figuras 23 y 24) son los considerados leves. La atrofia timpánica y la adhesión de la membrana a los cuadrantes anteriores no afectan a la audición ni tienen capacidad de desarrollar colesteatoma mesotimpánico. Se ha demostrado que un porcentaje de casos no evolucionan hacia grados más avanzados (*Sadé, 1993*). La cirugía en este momento resulta una medida que genera más morbilidad que beneficio. El plan terapéutico elaborado en este trabajo indica la vigilancia activa como medida de control más efectiva y eficiente. Las revisiones cada cuatro o seis meses son suficientes para evaluar cómo evoluciona la enfermedad, sin existir riesgo potencial de desarrollar complicaciones. Es fundamental anotar la descripción otomicroscópica y el grado en la primera visita, a fin de poder detectar la existencia de progresión en las sucesivas revisiones.

Los estadios graves, III y IV, definidos por la adhesión a cuadrantes posteriores y epitelización completa de la caja respectivamente, precisan la adopción de una actitud activa frente a la enfermedad.

La existencia de aire en la caja permite el despegamiento con seguridad de las estructuras. En esta situación, la

realización de una técnica quirúrgica con interposición de un injerto capaz de evitar la progresión de la enfermedad, es una medida óptima. La timpanoplastia con cartílago en semiluna posterior ha demostrado su eficacia y efectividad en el control a largo plazo.

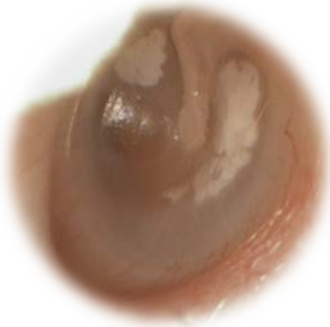


Figura 24: Imagen otoendoscópica de otitis adhesiva grado II de oído izquierdo. Se observa retracción a nivel de cuadrantes anteriores, estando los cuadrantes posteriores correctamente ventilados.

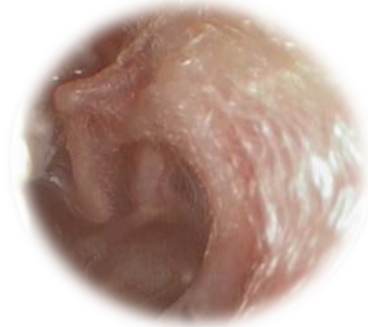


Figura 25: Imagen otomicrosópica de otitis adhesiva grado IIIa de oído derecho. Se observa adhesión a la rama larga de yunque con resto de la caja ventilada.

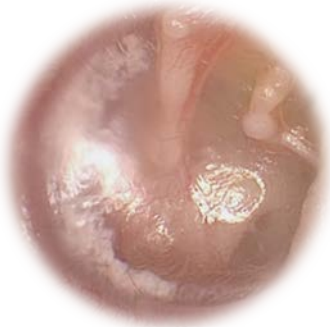


Figura 26: Imagen otoendoscópica de otitis adhesiva grado IIIb de oído izquierdo. Se observa la adhesión a la rama larga de yunque, cabeza del estribo y tendón del músculo del estribo. La zona de la ventana redonda y los cuadrantes anteriores están aireados.

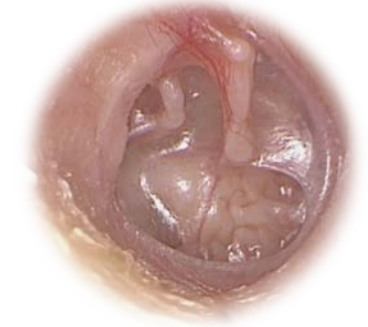

Figura 27: Imagen otoendoscópica de otitis adhesiva grado IIIc de oído derecho. Se observa incudopexia, adhesión a tendón del estribo sin lograr controlar en fondo de la bolsa. El cuadrante anterosuperior permanece correctamente aireado.

El estadio IIIa (figura 25), definido por la existencia de incudopexia asociada o no a necrosis de la rama larga del yunque, permite la realización de una timpanoplastia. Sin embargo, es preferible la vigilancia activa en el estadio IIIa con incudopexia aislada, debido al bajo riesgo de desarrollar colesteatoma y a la existencia de casos que evolucionan favorablemente hacia grados menores. El estadio IIIa con incudopexia asociada a necrosis de la rama larga del yunque, es el estadio pivote para la indicación de la timpanoplastia con cartílago en semiluna posterior como medida terapéutica de control. Los estadios IIIb y IIIc (figuras 26 y 27) también

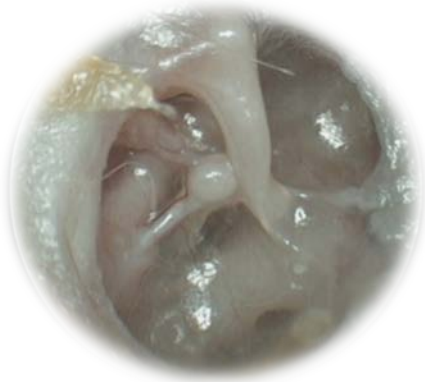

Figura 28: Imagen otoendoscópica de otitis adhesiva grado IV de oído derecho. Se observa adhesión de la membrana timpánica a todas las estructuras de la caja, incluido el receso tubárico. No se visualiza perforación timpánica o colesteatoma.

requieren la realización de esta cirugía. La indicación quirúrgica se basa en los hallazgos exploratorios, no precisando la realización de pruebas de imagen complementarias ni otros estudios. A los pacientes se les debe realizar una audiometría preoperatoria con el objetivo de diagnosticar posibles hipoacusias. Se han sintetizado los hitos más frecuentes de adhesión de la membrana timpánica en el estadio III y se han ordenado en base a su riesgo potencial de desarrollar colesteatoma. Así el grado IIIa es más leve que el IIIb; y éste es a su vez más leve que el IIIc. El grado IIIc es el más amplio, incluyendo las adhesiones a la ventana redonda, pirámide o recesos retrotimpánicos, aunque sin la existencia de detritus epiteliales o colesteatoma visible.

El estadio IV se produce al retraerse la membrana timpánica y desaparecer todo el aire de la caja (figura 28). Según las diferentes teorías acerca de la génesis del colesteatoma mesotimpánico, la retracción medial de la membrana timpánica determina la formación de bolsas no autolimpiables con el consiguiente acúmulo de detritus epiteliales. Esta situación desencadena un estado de inflamación crónica tras la bolsa que produce la ruptura de la membrana basal y la formación de papilas epidérmicas (Kuo, 2015). El estadio IV presenta riesgo real de desarrollar colesteatoma.

Consideramos necesario la realización de un estudio que ponga de manifiesto qué sucede entre la capa interna de la membrana timpánica y la mucosa de la caja antes del desarrollo del colesteatoma mesotimpánico. En este punto es necesario hacer una distinción entre dos conceptos histológicos (Ross, 2006):

- ❖ Epidermización: se define como una metaplasia escamosa inmadura. Ésta es la que se produce en el colesteatoma cuando el epitelio cúbico de la caja timpánica es sustituido por el epitelio plano de la membrana y el conducto auditivo externo.
- ❖ Epitelización: se define como el recubrimiento por cualquier tipo de epitelio sobre un tejido conjuntivo.

La situación existente cuando la bolsa de retracción contacta con la pared medial de la caja no ha sido estudiada. No se conoce si existe una epitelización o una epidermización; es decir, si existe mucosa (epitelio respiratorio cúbico) entre la capa epitelial del tímpano y la pared ósea de la caja o si se trata de una metaplasia escamosa (epitelio plano) por invasión de la capa epitelial del tímpano con desaparición de la capa mucosa. Según nuestra experiencia, en el grado IV, el fenómeno existente es la completa epitelización de la caja, al menos inicialmente. No existiendo espacio aéreo que permita el despegamiento de las adherencias ni metaplasia escamosa (figura 29). Son necesarios estudios histológicos que den respuesta a la pregunta sobre cuáles son los cambios que suceden en la caja previos al desarrollo del colesteatoma mesotimpánico.

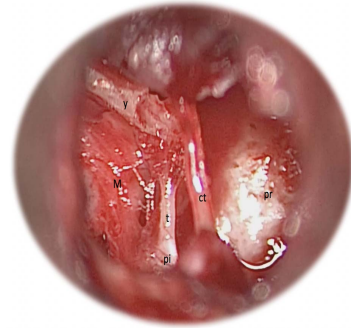


Figura 29: Imagen intraoperatoria de otitis adhesiva grado IIIc de oído derecho. Se observa necrosis de la rama larga del yunque con adherencias al tendón del estribo y al nervio Cuerda del Tímpano. Obsérvese que la mucosa existente bajo el yunque es normal, no existiendo invasión epidérmica a pesar de la gran adhesión que presenta. M: mucosa normal de oído medio, ct: nervio Cuerda del tímpano, pi: eminencia piramidal, pr: promontorio, t: tendón del músculo del estribo, y: yunque.

El tratamiento de la otitis adhesiva en el estadio IV es la vigilancia estrecha. En este estadio, las adherencias son tan numerosas que no es posible su despegamiento con garantías de no dejar restos timpánicos que induzcan un colesteatoma iatrogénico. El potencial riesgo de este estadio, hace necesario un seguimiento muy estrecho que permita la detección de colesteatomas incipientes subsidiarios de tratamientos mediante técnicas cerradas, que no ocasionen secuelas irreversibles en los pacientes afectados.

En caso de coexistir otitis adhesiva y otitis media con efusión en un mismo oído, la actitud a seguir será la realización de una miringotomía con inserción de tubo de ventilación transtimpánico asociado al tratamiento de la otitis adhesiva según el grado. La realización de miringotomía con inserción de TV ha demostrado clara mejoría en estos pacientes. En estos casos, la miringotomía se intentará realizar en su lugar habitual, el cuadrante anteroinferior. En caso de no existir suficiente espacio aéreo se realizaría en el cuadrante anterosuperior o en un pliegue timpánico entre dos zonas retraídas.

En la tabla 57 se muestra la clasificación y el esquema terapéutico completo (Tabla 57).

Discusión de los resultados obtenidos en nuestros pacientes

1. Características de la muestra

La serie estudiada incluye todos los niños intervenidos de timpanoplastia con cartílago en semiluna posterior por otitis adhesiva en el Hospital Infantil del Complejo Hospitalario Virgen del Rocío entre enero de 2003 y diciembre de 2014. El número total de oídos incluidos en el presente trabajo fue de ciento veintisiete.

Demográficamente, el área sanitaria del Hospital Infantil cubre una población de más de un millón de habitantes, siendo el área más grande de Andalucía y una de las mayores de España. La derivación de los pacientes fue realizada mediante los circuitos internos del propio hospital desde las consultas de otorrinolaringología general del centro periférico de especialidades “Virgen de los Reyes” de Sevilla; desde la consulta de otorrinolaringología infantil del Hospital Infantil; desde las consultas de otorrinolaringología del centro de Cirugía Mayor Ambulatoria “Duques del Infantado”; o bien mediante la derivación desde otros hospitales de la provincia de Sevilla y de otras provincias aledañas.

Grado	Descripción	Tratamiento	
I	Tímpano atrófico o levemente retraído.	Vigilancia activa	
II	Retracción de cuadrantes anteriores.	Vigilancia activa	
III	Retracción de cuadrantes posteriores.	IIIa: Incudopexia +/- necrosis de rama larga de yunque.	Vigilancia activa vs Timpanoplastia con cartílago en semiluna posterior
		IIIb: Estapedopexia +/- adhesión a tendón del músculo del estribo.	Timpanoplastia con cartílago en semiluna posterior
		IIIc: Bolsa sin control de fondo o adhesión en otras localizaciones. (ventana redonda, etc.)	Timpanoplastia con cartílago en semiluna posterior
IV	Caja completamente epitelizada.	Vigilancia estrecha	

Tabla 57: Clasificación y plan terapéutico propuestos.

El algoritmo diagnóstico-terapéutico aplicado en los pacientes incluidos se expone a continuación (figura 30).

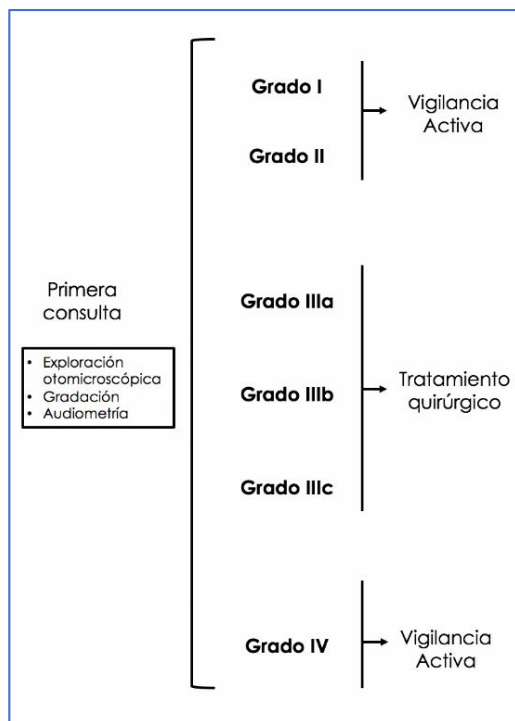


Figura 30: Algoritmo diagnóstico-terapéutico para la otitis adhesiva.

La indicación quirúrgica, al comenzar a abordar esta patología, se basó en la clasificación de Dornhoffer. Con el paso del tiempo, esta clasificación mostraba limitaciones, por lo que se utilizó la descripción otomicroscópica objetivada en la consulta para plantear la indicación quirúrgica.

Las primeras cirugías realizadas fueron timpanoplastias con despegamiento de la rama larga del yunque. Progresivamente, al aumentar la experiencia quirúrgica, se comenzaron a indicar las miringoincudoestapedopexias. Este aumento en la complejidad quirúrgica fue el factor determinante del abandono de la clasificación de Dornhoffer empleada hasta entonces. Fue preciso elaborar otra clasificación que se ciñera a la historia natural de la enfermedad, permitiese detectar la progresión de la misma y mostrara utilidad real a la hora de plantear la indicación quirúrgica. En el año 2009, se elaboró la clasificación mostrada en este trabajo, junto con el plan terapéutico escalonado que se mostrará a continuación.

Al mismo tiempo que la clasificación evolucionaba, la técnica quirúrgica se perfeccionó y protocolizó. Se describieron minuciosamente los pasos a seguir, de manera que fuera posible tanto el despegamiento de la cadena osicular como el abordaje con seguridad y eficacia de las bolsas de retracción a nivel de los recesos retro timpánicos. La cirugía de la otitis adhesiva se basó desde el inicio en una timpanoplastia con colocación de una semiluna de cartílago a nivel de los cuadrantes posteriores, capaz de frenar la progresiva retracción de la membrana timpánica. Inicialmente la técnica quirúrgica consistía en levantar el colgajo timpanomeatal y separar cuidadosamente el yunque de la membrana adherida. Poco después se desarrollaron los pasos para poder despegar también la cabeza del estribo e incluso el tendón y la pirámide. La infiltración anestésica en la zona posterosuperior del conducto, realizada muy lentamente, era capaz de despegar la membrana timpánica de los recesos posteriores, restando solamente el trabajo de liberación de las adhesiones a nivel de la cadena osicular. La protocolización del acceso a la caja fue lo que permitió el abordaje con seguridad de las depresiones retro timpánicas mediales, aumentando exponencialmente la eficacia de la técnica con una mínima morbilidad asociada.

2. Diseño del estudio

La realización del estudio se planteó en junio de 2014. Los niños intervenidos de timpanoplastia por otitis adhesiva presentaban un seguimiento suficientemente largo como para extraer conclusiones fiables. Se propuso el estudio de todos los niños intervenidos desde que se inició la técnica quirúrgica. Tras la búsqueda de los datos como ya se ha explicado en el apartado material y métodos, se decidió que el diseño sería retrospectivo y descriptivo.

Los trabajos existentes en la literatura presentan el mismo formato, prácticamente ningún autor desarrolla un estudio prospectivo. Esta forma de investigación es la común en las nuevas técnicas o modificaciones de técnicas quirúrgicas, donde primero se comprueba la efectividad de la misma en un periodo establecido de seguimiento y después se comunica a la comunidad científica. Plantear un estudio prospectivo de una nueva técnica quirúrgica presenta una gran carga ética, ya que es posible que el tratamiento que reciban los pacientes que componen el estudio sea inferior al gold estándar reconocido. Son necesarios varios estudios retrospectivos que hayan demostrado la eficacia de la nueva técnica o modificación de la técnica existente, para plantear con seguridad un estudio prospectivo.

En la gráfica (figura 31) se muestra el número total de niños intervenidos cada año. Se puede observar que el número total de intervenciones ha ido en aumento conforme la técnica quirúrgica estaba más protocolizada.

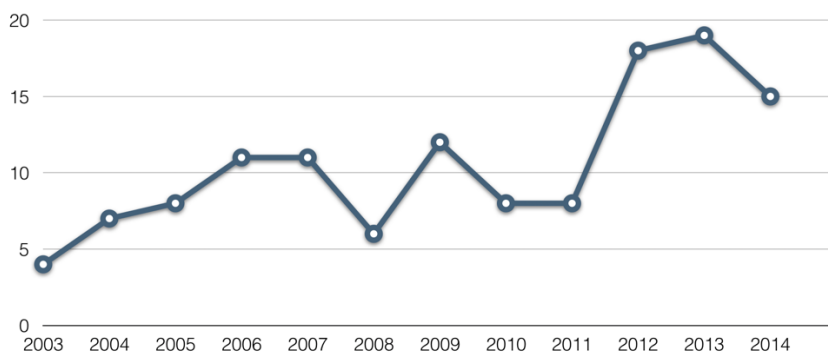


Figura 31: Número total de pacientes intervenidos cada año.

La gráfica (figura 32) muestra los valores relativos, dónde se puede observar dicho aumento.

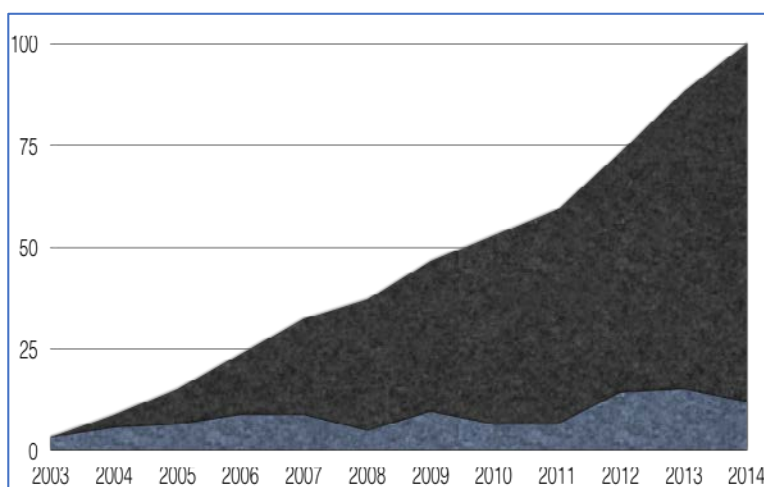


Figura 32: Valores relativos de pacientes intervenidos por año. Obsérvese el aumento de la pendiente a partir del año 2011.

El número de oídos incluidos fue de ciento veintisiete. Esta serie está compuesta por todos los pacientes que cumplían criterios de indicación quirúrgica por otitis adhesiva en el Hospital Infantil del Complejo Hospitalario Virgen del Rocío, desde que se desarrolló la técnica descrita, año 2003, hasta que se planteó dicho estudio, año 2014. En la revisión de la literatura, nos encontramos que las series publicadas presentan un número de pacientes bastante inferior al de nuestro trabajo. El periodo de seguimiento de nuestra serie fue de once años. La tabla a

continuación expuesta presenta distintas series consultadas con sus respectivos periodos de seguimiento y el tipo de diseño realizado.

Autor	Serie	Periodo	Diseño
Aimoni, 2011	54	2002-2009 (7 años)	Retrospectivo descriptivo
Blaney, 1999	39		Prospectivo descriptivo
Urík, 2016	31		Prospectivo descriptivo
Borgstein, 2008	169	1989-2005 (16 años)	Retrospectivo descriptivo
Travis, 2008	31	30 meses	Retrospectivo descriptivo
Duckert, 2003	40	1994-2001 (7 años)	Retrospectivo descriptivo
Kasbekar, 2014	42	2001-2010 (9 años)	Retrospectivo descriptivo
Ozbeck, 2009	54	2000-2005 (5 años)	Retrospectivo descriptivo
Couloigner, 2003	60	1995-2000 (5 años)	Retrospectivo descriptivo
Garside, 1992	8	1990-1992 (22 meses)	Retrospectivo descriptivo
Neumann, 2010	29	1997-2001 (4 años)	Retrospectivo descriptivo
Ostrowski, 2003	37	1 año	Retrospectivo descriptivo
Estudio propio	127	2003-2014 (11 años)	Retrospectivo descriptivo

Tabla 58: En esta tabla se exponen los oídos incluidos, el periodo de seguimiento y el diseño del estudio en varios de los artículos revisados. Nótese que la serie propia presenta una de las series con mayor número de pacientes incluidos y mayor periodo de seguimiento.

3. Posibles sesgos del estudio

Para consolidar la validez del estudio presentado, se han identificado los posibles sesgos en los que nuestro estudio puede haber incurrido. A continuación, se discutirán dichos sesgos, indicando cómo han podido afectar a los resultados obtenidos y las medidas que se han adoptado para minimizarlos.

❖ Sesgo de selección:

- Por rechazo de la intervención. A lo largo de los años, existieron pacientes que desestimaron ser intervenidos. Las razones fueron variadas; desde la negativa paterna, hasta cambios de domicilio o búsqueda de otro profesional. Estos niños no fueron incluidos en el estudio, pudiendo ocasionar pérdida de datos quirúrgicos y de seguimiento.
- Por pérdida de seguimiento. Existieron pacientes perdidos durante el tiempo de seguimiento. Estos pacientes fueron identificados y considerados como “perdidos” en el estudio. El porcentaje de pacientes con pérdida de seguimiento fue del 8%.
- La inclusión de pacientes quirúrgicos determinó que aquellos pacientes que no presentaban indicación no fueran incluidos en el estudio. Esto pudo incurrir en la pérdida de datos que podrían haber sido fiables. Sin embargo, en este estudio se ha expuesto detalladamente el plan terapéutico y la técnica quirúrgica utilizada, realizando un protocolo diagnóstico-terapéutico integral de la enfermedad.

❖ Sesgo de información:

- Sesgo de detección: se produce al cambiar el instrumental de exploración o modificar la clasificación empleada para la gradación de la enfermedad. En una primera fase, nos guiamos por la clasificación de Dornhoffer; no siendo hasta el año 2009 cuando se introdujo la clasificación expuesta en este trabajo. No obstante, a la hora de realizar este estudio todas las otoscopias fueron reclasificadas con la clasificación expuesta a través de la descripción otoscópica reflejada en la evolución y hoja quirúrgica de cada paciente, minimizando este error.

❖ Sesgos de confusión

- Este tipo de sesgo ocurre cuando la medición del efecto de una exposición se modifica, debido a la asociación de dicha exposición con otro factor que influye sobre la evolución del resultado en estudio. En nuestro caso, la asociación entre varios factores de riesgo (otitis media con efusión, fisura palatina, colesteatoma contralateral) pudo comprometer la validez del estudio al no investigar la variable que inducía peor pronóstico en la otitis adhesiva. Para evitarlo, se aleatorizaron las variables, es decir, se analizaron de manera

independiente todos los factores de riesgo, relacionándolos con los distintos grados de la enfermedad.

4. Valoración de los resultados

4.1 Resultados demográficos

Los pacientes incluidos en este estudio presentaban edades inferiores a catorce años en el momento de la indicación quirúrgica. El intervalo de edad que acumuló mayor número de pacientes fue el comprendido entre 7 - 9 años, con un total de cuarenta y siete oídos intervenidos. Tras éste, el intervalo de 4 - 6 años es el segundo en agrupar mayor número de pacientes, con treinta y dos oídos. Esta situación pone de manifiesto la intención de intervenir en edades tempranas. Borgstein, en su serie, obtuvo una media de edad de 8.8 años; siguiendo en su trabajo esta línea de pronta intervención y obteniendo resultados aplicables a la población pediátrica (Borgstein, 2007). La edad media de las series de otros autores es mayor; Sadé incluye pacientes con media de edad de 30 años (Sadé, 1980); Dornhoffer, aunque incluye niños, presenta una media de edad de 24 años (Dornhoffer, 2000), no siendo los resultados de estos últimos extrapolables a la población pediátrica.

La siguiente gráfica (figura 33) muestra la agrupación por intervalos de las distintas edades recogidas en nuestra serie.

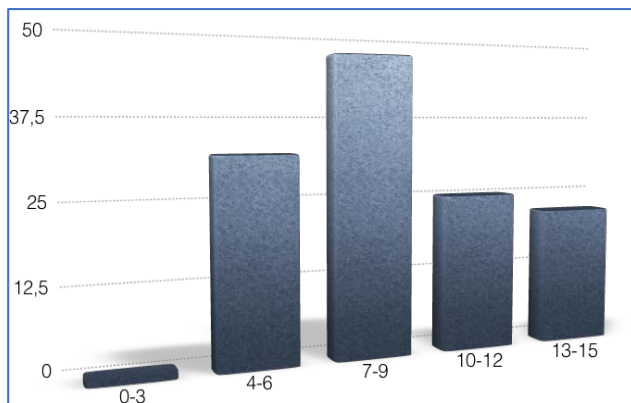


Figura 33: Agrupación etaria por intervalos.

Es importante hacer hincapié en que al incluir pacientes de edad igual o inferior a catorce años, nuestros resultados son extrapolables a la población pediátrica. Se han intervenido también niños de muy corta edad con estadios muy avanzados, aunque no es la norma. De los ciento veintisiete oídos intervenidos sólo siete tenían edad

igual o inferior a cuatro años. Hubo sólo una paciente que requirió cirugía con tres años. Por debajo de esa edad no se intervino ningún paciente.

En la siguiente gráfica (figura 34) se puede apreciar la distribución etaria por percentiles. Se puede observar cómo la curva se desplaza hacia las edades más frecuentes, es decir, hacia los 7 - 9 años. La media aritmética se sitúa en 8.7 años con una desviación estándar de tres años.

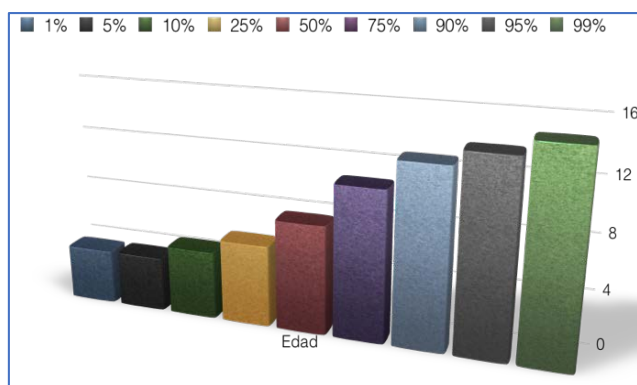


Figura 34: Distribución por percentiles de la edad de los pacientes.

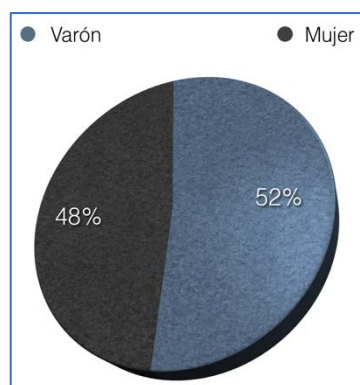


Figura 35: Distribución por sexos.

La siguiente medida demográfica a analizar es el sexo. En nuestra serie, como en la población general, la división por sexos fue bastante equitativa, siendo el 52% varones y el 48% mujeres. En la gráfica (figura 35) se muestra la distribución.

Del análisis de ambas gráficas se deduce que la distribución por sexo y edad en la otitis adhesiva no sigue ningún patrón identificable. La distribución por sexos es azarosa. Asimismo, la distribución por edad es justificada por el azar. Aunque el rango de edad más frecuentemente hallado fue de siete a nueve años, es importante recalcar que esa fue la edad de la intervención quirúrgica y que la indicación de cirugía se estableció por la presencia de una otoscopia grado III según nuestra clasificación. Gran parte de los niños recibieron seguimiento en consultas externas varios meses o años antes de que la otitis adhesiva evolucionase hacia un grado con indicación quirúrgica.

Los resultados aquí expuestos coinciden con los publicados en la literatura acerca de la demografía de la otitis adhesiva. Blaney, publicó una serie con media de 7 años de edad y relación Hombre/Mujer del 55%/45% respectivamente (Blaney, 1999). La media de edad obtenida en la serie de Aimoni era de 6 años, con una proporción Hombre/Mujer de 48%/52% (Aimoni, 2011). En la misma línea, Borgstein publicó una serie con media de edad de 9 años y relación Hombre/Mujer de 45%/55% respectivamente (Borgstein, 2008).

Los datos obtenidos muestran que la otitis adhesiva es una enfermedad cuya distribución por edad y sexo es azarosa.

Los niños afectados de otitis adhesiva son, generalmente, sanos. No suelen tener problemas de audición ni patología sindrómica (figura 36). En la gráfica expuesta se puede observar que casi la mitad de los niños no tuvieron antecedente de patología otológica previa a la cirugía. En el grupo que sí existía antecedente otológico previo, la otitis media con efusión fue el más frecuente, hallándose en el 30% de los pacientes incluidos en la serie. Los síndromes craneofaciales como el labio leporino o el paladar hendido producen, al igual que algunas cromosomopatías, una incompetencia tubárica que predispone a la otitis media con efusión. Sin embargo, no queda claro si también favorecen el desarrollo de otitis adhesiva. Los casos que tenían antecedente de colesteatoma en el oído contralateral, se relacionaron con los grados más avanzados de otitis adhesiva en el oído incluido en la serie.

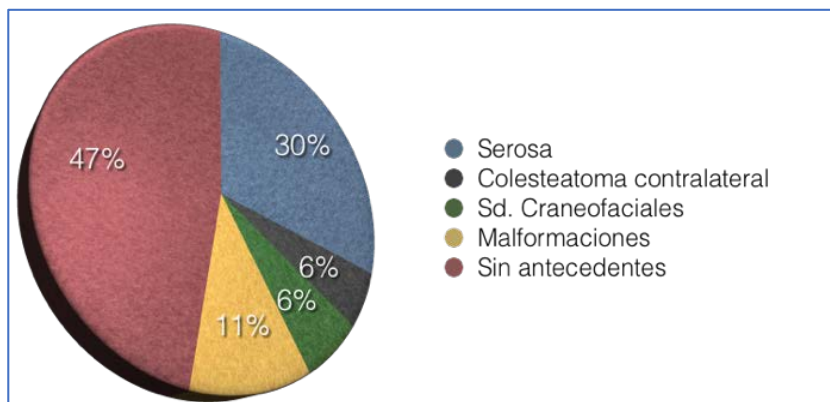


Figura 36: Antecedentes personales de los pacientes incluidos en el estudio.

Se estudió la existencia de asociación estadística entre los antecedentes personales y la cirugía realizada, no hallando diferencias estadísticamente significativas. Postulamos que los niños con malformaciones palatinas, al tener un riesgo más elevado de desarrollar otitis media con efusión, tendrían mayor riesgo de desarrollar otitis adhesiva; sin embargo, el resultado no fue el esperado al no objetivar asociación estadística. Debido a la naturaleza de la propia enfermedad, es posible que estos resultados no sean del todo aplicables, precisando de una serie que incluya mayor número de pacientes con malformaciones craneofaciales.

El estudio estadístico de las variables antecedente personal y evolución, tampoco mostró diferencias significativas, permitiendo afirmar que la patología previa presente en estos niños no influye en las complicaciones postquirúrgicas.

La presencia de oídos sin patología previa ni antecedente de cirugía fue la norma, hallándose en el 70% de los oídos de la serie. La intervención previa realizada con más frecuencia fue la miringotomía con inserción de tubo de ventilación, acompañada en un alto porcentaje de pacientes de adenoidectomía. La práctica de adenoidectomía aislada o cirugía de malformaciones craneofaciales (labio leporino o paladar hendido) previas fueron infrecuentes.

En la figura 37 se muestran las intervenciones previas que habían experimentado los pacientes de la serie.

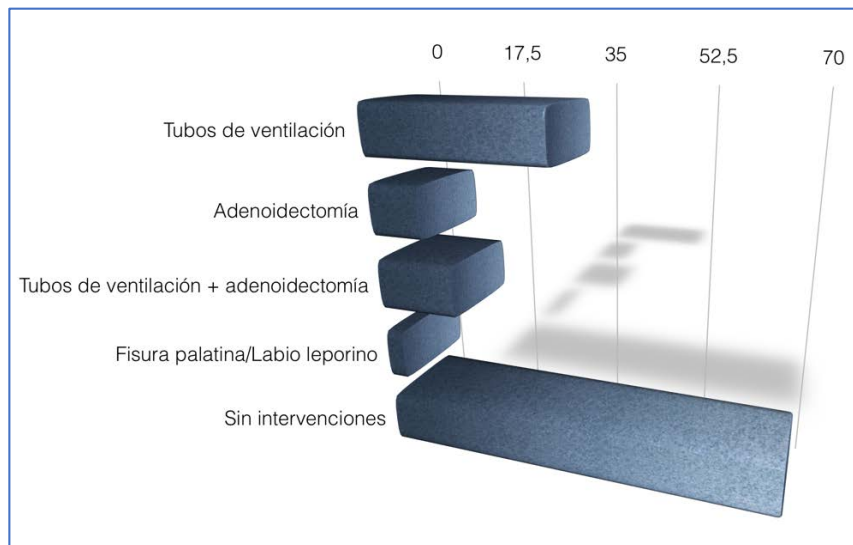


Figura 37: Intervenciones previas en los pacientes de la serie. Sólo se han tenido en cuenta las intervenciones sobre el oído en el que se realizó la timpanoplastia.

El análisis estadístico en búsqueda de asociación entre las variables intervenciones previas realizadas y evolución postquirúrgica, no mostró diferencias significativas. La realización de miringotomía con inserción de tubo de ventilación transtimpánico en el oído afecto, la adenoidectomía o la mastoidectomía en el oído contralateral no influyeron en el desarrollo de complicaciones tras la timpanoplastia con cartílago.

La incidencia en la población general de otitis media con efusión ha sido estudiada por varios autores. Así, Teele la sitúa entre el 16 y el 60% (Teele, 1984); Tos concluye que, si bien los episodios de otitis media con efusión afectan al 90% de los niños, la incidencia disminuye conforme se completa el crecimiento (Tos, 1984); y Casselbrant la sitúa en torno al 60% a los dos años de vida (Casselbrant, 2003). Como se representa en las figuras anteriores, nuestro estudio demostró la ausencia de asociación estadística entre otitis adhesiva y otitis media con efusión. La incidencia de esta última, del 30%, es similar a la de la población general.

Es preciso diferenciar el tratamiento de la otitis media con efusión del tratamiento de la otitis media adhesiva; realizando, como se verá más adelante, tratamiento de ambas enfermedades en el mismo acto quirúrgico en caso de que coexistan.

4.2 Resultados otológicos

4.2.1 Discusión de la técnica timpanoplastia con cartílago

La realización de la técnica quirúrgica timpanoplastia con cartílago en semiluna posterior no precisa de ningún instrumental especial. El instrumental propio de la caja de timpanoplastia es suficiente. Sin embargo, es importante comprobar la presencia de material fino y afilado que será de gran ayuda durante la cirugía (figura 38). La posición quirúrgica del paciente es en decúbito supino con la cabeza orientada hacia el lado contrario respecto al oído que va a ser intervenido. Se realiza bajo anestesia general e intubación orotraqueal, con el aparataje dispuesto tal y como se muestra en el siguiente esquema (figura 39).

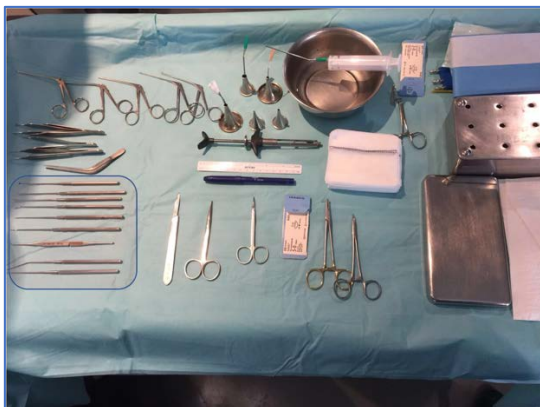

Figura 38: Instrumental quirúrgico necesario para la realización de una timpanoplastia con cartílago en semiluna posterior. El recuadro azul señala el instrumental fino y afilado necesario para el despegamiento de las adherencias.

La técnica quirúrgica ha sido explicada con anterioridad; no obstante, se procederá a detallar una serie de pasos que son clave durante la realización de esta cirugía.

Vía de abordaje:

La vía de abordaje es un tema debatido en la literatura. Para muchos autores es preferible la vía retroauricular, debido a la mayor comodidad y exposición que aporta durante la cirugía; sobre todo aquéllos que realizan timpanoplastias con injerto en empalizada o exéresis de las

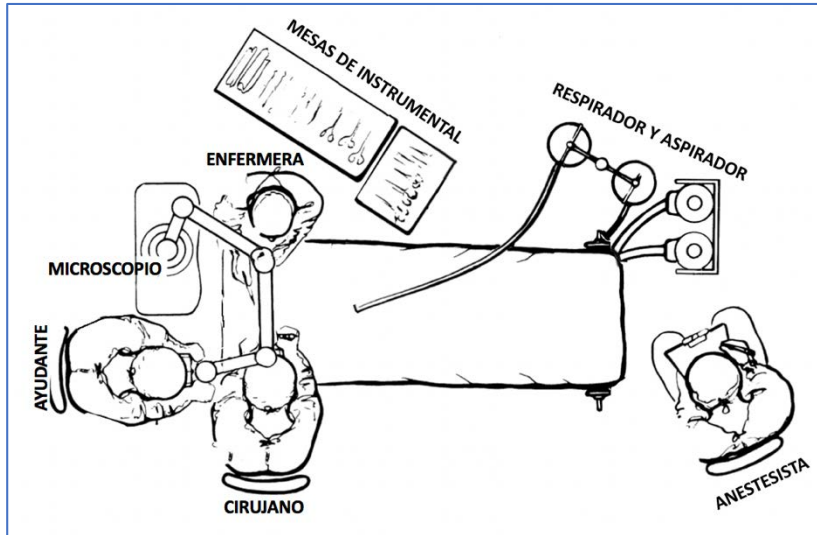


Figura 39: Disposición de los distintos profesionales y de los medios materiales durante la realización de la técnica quirúrgica Timpanoplastia con cartílago en semiluna posterior.

bolsas de retracción ya sea acompañada o no de timpanoplastia. Otros, sin embargo, prefieren la vía endoaural ya que permite una visión óptima de los cuadrantes posteriores, además de implicar menor morbilidad para el paciente. Nosotros recomendamos el abordaje endoaural, ya que nos permite obtener una buena exposición de los cuadrantes posteriores y los espacios retrotimpánicos durante la realización de la timpanoplastia con cartílago en semiluna posterior; además al no emplear otoscopio autoestático movilizamos el espéculo durante toda la cirugía, lo cual nos permite cambiar la angulación del microscopio y controlar perfectamente cada receso al que la bolsa se encuentra adherida.

Todos los niños de la serie presentada se intervinieron por vía endoaural. Ninguno desarrolló complicaciones derivadas de este abordaje.

En caso de existir alteraciones anatómicas que imposibilitasen la realización del abordaje endoaural, es importante tener en cuenta que el tiempo de infiltración anestésico sí debe ser realizado por esta vía. De esta forma, la lenta infiltración anestésica a nivel de la parte

posteriosuperior fibrocartilaginosa del conducto difundirá hacia la caja y ayudará a despegar el tímpano adherido de los espacios retrotimpánicos laterales.

Infiltración anestésica:

Mediante la infiltración anestésica se persigue el despegamiento de la membrana timpánica adherida a los recesos posteriores. En la extensa literatura revisada, o bien no se detalla cómo es realizada dicha infiltración o es realizada como en cualquier timpanoplastia, es decir, con el fin de evitar un sangrado que impida la visualización intraoperatoria.

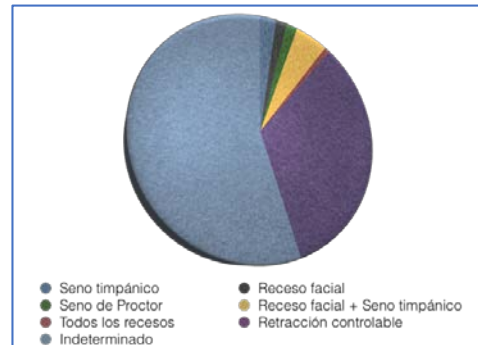


Figura 40: Profundidad de la bolsa de retracción comprobada tras la infiltración anestésica.

A medida que aumentaba nuestra experiencia, detectamos que las adhesiones timpánicas eran más fuertes a nivel de la cadena osicular. Al realizar la infiltración anestésica, el líquido difunde directamente a los recesos laterales del retrotímpano (receso facial y seno de Grivot), despegándolos y determinando un abombamiento de la membrana. Se observó también que el seno de Proctor y el seno timpánico, debido a su situación más medial, no siempre se despegaban, por lo que se analizó la profundidad de la bolsa intraoperatoriamente al levantar la membrana timpánica. Los resultados se muestran en la figura 40 (figura 40).

La infiltración debe ser muy lenta, dedicando un tiempo total de aproximadamente cinco minutos a instilar un centímetro cúbico de lidocaína con epinefrina en el oído medio. Es necesario el uso de aguja de Carpule (figura 41).

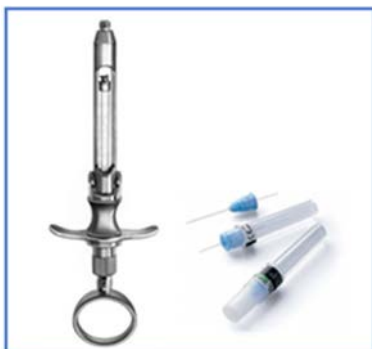

Figura 41: Aguja y jeringa de Carpule.

La membrana timpánica, al haber perdido la capa fibrosa, tiene una menor resistencia a la dilatación, por lo que podría romperse si la infiltración es rápida. En este supuesto, no sería posible continuar con la técnica, ya que aumentaría exponencialmente el riesgo de dejar piel en el oído medio, con el consiguiente desarrollo de colesteatoma iatrogénico. El 100% de los oídos se despegaron mediante esta sistematización.

En la figura 42 se muestra la secuencia adecuada de infiltración anestésica (figura 42).

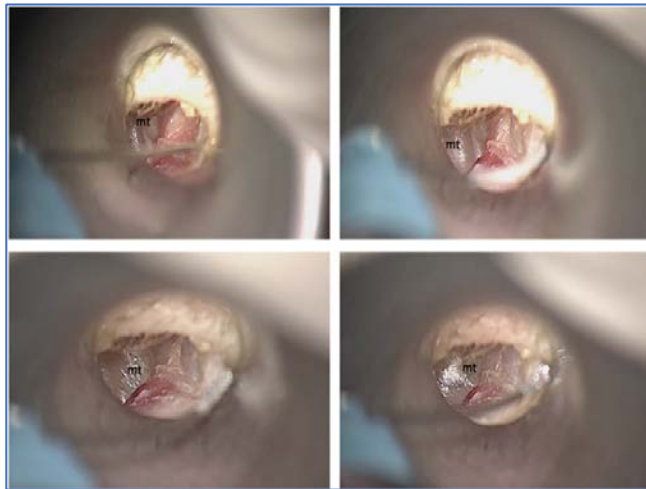


Figura 42: Secuencia quirúrgica donde se aprecia el despegamiento de la membrana tras la infiltración anestésica. Obsérvese la dilatación progresiva conforme va entrando anestésico en la caja.

Mt: membrana timpánica.

Acceso a la caja:

El acceso a la caja es, sin duda, el tiempo más complejo de esta técnica. No existen referencias claras en la literatura acerca de la vía de acceso. Couloigner realizaba antro-aticotomías en los oídos de su serie y desde ahí, eliminaba las adhesiones (Couloigner, 2003). Borgstein eliminaba la zona de la membrana retraída correspondiente a la bolsa de retracción con restablecimiento de la cadena osicular si procedía, para colocar posteriormente un injerto de cartílago tragal, cartílago y pericondrio o fascia (Borgstein, 2008). Duckert no expone cómo levanta el colgajo timpanomeatal, limitándose a mencionar en su artículo original que emplea la vía de abordaje retroauricular (Duckert, 2003). Kasbekar tampoco expone la entrada a la caja, sólo menciona que el levantamiento del colgajo timpanomeatal es realizado por vía endoaural (Kasbekar, 2014). Neumman y Ozbeck tampoco nombran la entrada en caja (Neumman 2010; Ozbeck, 2009).

Esta falta de información puede ser debida a la dificultad intrínseca de levantar un colgajo timpanomeatal íntimamente adherido a estructuras profundas de la caja sin lesionarlo. Pensamos que, para minimizar el daño en la membrana timpánica, es necesaria una protocolización de los pasos quirúrgicos.

El aumento del número de cirugías realizadas, así como su complejidad, determinó la necesidad de elegir un punto de acceso seguro a la caja para lograr el despegamiento íntegro de la bolsa a las distintas estructuras. Inicialmente, se comenzó accediendo a la caja como en cualquier timpanoplastia, a las seis horarias del tímpano o en su defecto a las nueve horas. Las adherencias existentes entre los recesos posteriores y la membrana timpánica no permitían una correcta exposición de la cadena osicular ni del fondo de la bolsa. Del mismo modo, al intentar el acceso en una zona timpánica más superior, el nervio Cuerda del Tímpano se presentaba como un obstáculo y era lesionado con frecuencia. A medida que adquirimos mayor experiencia, detectamos la existencia de un espacio libre de adhesiones con forma de triángulo, que permitía acceder a la caja con seguridad y sin riesgo de dañar estructuras o desgarrar la bolsa.

Según nuestra experiencia, el acceso a la caja debe ser realizado en dos niveles: un nivel súper-posterior al que denominamos triángulo de no adhesión; y un nivel inferior representado por el espacio inferior al *annulus* timpánico.

❖ Triángulo de no adhesión:

Los límites de este triángulo están integrados por el marco timpánico posteriormente, el ligamento timpanomaleolar posterior superiormente, y el nervio Cuerda del Tímpano anteriormente. El fondo del triángulo lo forma la rama larga del yunque. Si la apertura de este espacio se prolonga lo suficiente hacia anterior y superior, su límite será el cuello del martillo.

El triángulo de no adhesión se forma gracias al nervio Cuerda del Tímpano, cuyo trayecto transcurre por el marco timpánico póstero-superior. Al separarlo del marco, se abre una zona ocupada por mucosa de oído medio donde no existe piel. La movilización anterior del nervio Cuerda del Tímpano abre este espacio mucoso, individualizándolo del propio marco timpánico (figura 43). Esa es la zona más segura para la entrada en la caja en la otitis adhesiva. Es fundamental no lesionar el nervio Cuerda del Tímpano durante el acceso a la caja, ya que de hacerlo se perdería el límite posterior de la bolsa de retracción y no podríamos garantizar el despegamiento de la bolsa sin microperforaciones ni desgarros. En las figuras se detalla el acceso a la caja a través del triángulo de no adhesión y el proceso de despegamiento del borde posterior de la bolsa tomando como referencia el nervio Cuerda del Tímpano (figura 44).

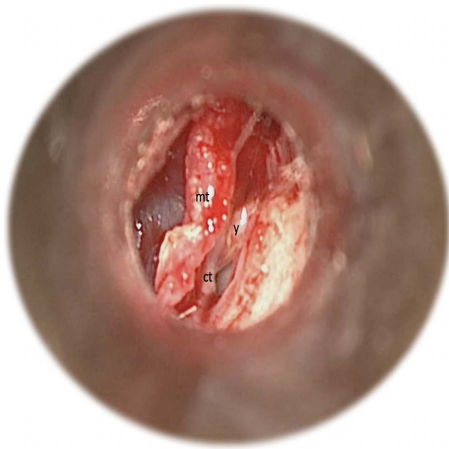


Figura 43: Visión del triángulo de no adhesión en una fotografía quirúrgica de un oído izquierdo. Obsérvese el levantamiento completo de la membrana timpánica sin ser desgarrada. Al fondo aparece la rama larga del yunque. Y: yunque, mt: membrana timpánica, ct: nervio Cuerda del Tímpano.

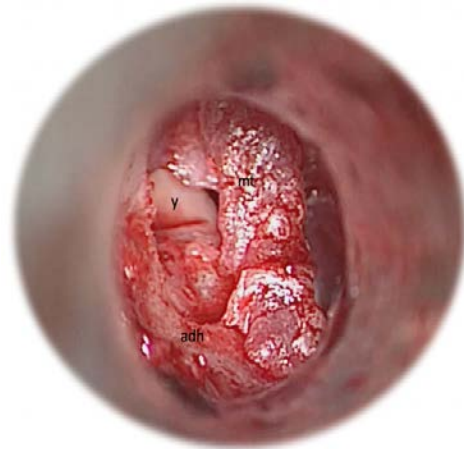


Figura 44: Visión del triángulo de no adhesión en una fotografía quirúrgica de un oído derecho. En este caso existen múltiples adhesiones en los recesos laterales. Obsérvese como el triángulo es despegado sin incidencias para continuar con el despegamiento inferior. Y: yunque, mt: membrana timpánica, adh: adherencias.

❖ Acceso inferior:

El acceso a la caja a este nivel es mejor conocido. El acceso inferior a la caja es posible debido al espacio existente entre el promontorio y el hipotímpano (figura 45). La aireación de esta zona es muy constante. Incluso en el grado IIIc, donde el tímpano está adherido a varias zonas posteriores, el hipotímpano posee espacio aéreo suficiente para permitir la entrada a la caja a través de este nivel.

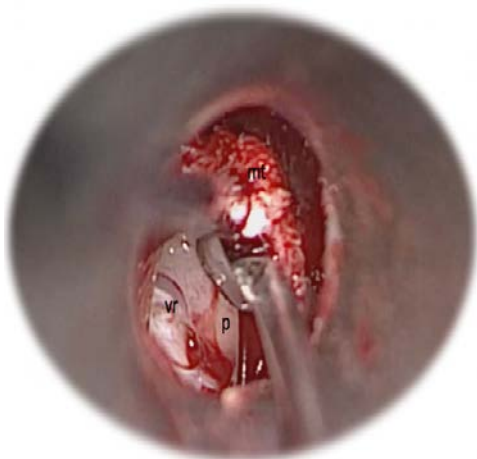


Figura 45: Visión de la zona de acceso inferior en un oído derecho. Nótese que el espacio aéreo existente entre el marco timpánico y el hipotímpano permite entrar en la caja. Mt: membrana timpánica, p: promontorio, vr: ventana redonda.

❖ Unión de ambas zonas:

Una vez realizado el acceso superior e inferior, es preciso unir ambos para lograr progresar en el levantamiento del colgajo timpanomeatal y visualizar las adherencias restantes por liberar. Para ello, se continuará levantando la membrana por debajo del nervio Cuerda de Tímpano hasta alcanzar la zona donde éste se introduce en el marco timpánico (figura 46). Tras esto, se prolongará el acceso inferior hasta que se pueda visualizar el nervio Cuerda del Tímpano correctamente (figura 47). En este punto de la cirugía se concluye el levantamiento de la membrana y se inicia la eliminación de las adherencias.

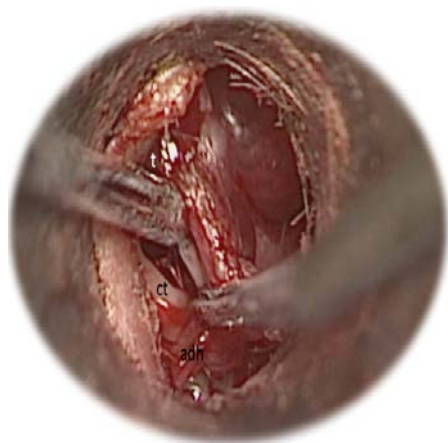


Figura 46: Imagen quirúrgica de oído derecho. Se observa la prolongación hacia inferior desde el triángulo de no adhesión buscando la entrada del nervio Cuerda del Tímpano en el marco timpánico. Ct: nervio Cuerda del Tímpano, t: triángulo de no adhesión, adh: adherencias.

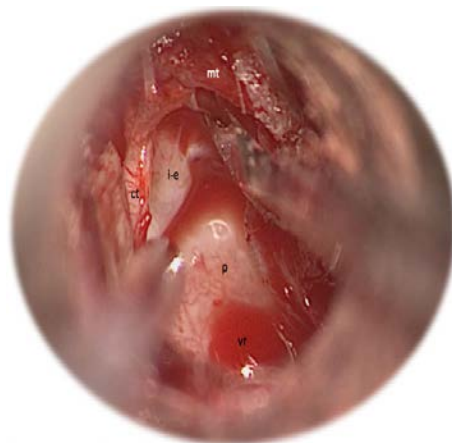

Figura 47: Imagen quirúrgica de oído derecho. Obsérvese la prolongación hacia superior desde la zona de entrada inferior hasta la entrada del nervio Cuerda del Tímpano en el marco timpánico. Ct: nervio Cuerda del Tímpano, mt: membrana timpánica p: promontorio, vr: ventana redonda.

El trabajo en caja es tedioso, pudiendo existir variantes anatómicas que no permiten realizar la misma técnica en todos los oídos. La sistematización del trabajo es la siguiente:

- ❖ Despegamiento de las estructuras inferiores.
- ❖ Trabajo en cadena osicular.
- ❖ Acceso a los recesos mediales.

Es necesario prestarle atención a la ventana redonda y a los recesos retrotimpánicos laterales (receso facial y seno de Grivot). Esta zona debe estar totalmente liberada antes de acceder a la cadena osicular (figura 48). Generalmente, los recesos posteriores se despegan durante la infiltración anestésica realizada de la forma anteriormente expuesta. Para lograr el completo despegamiento de la ventana redonda se debe usar microinstrumental tipo espátula que permita

levantar la membrana retraída de manera uniforme; de esta forma se evitan roturas indeseadas dado que aún no han sido liberadas todas las adherencias.

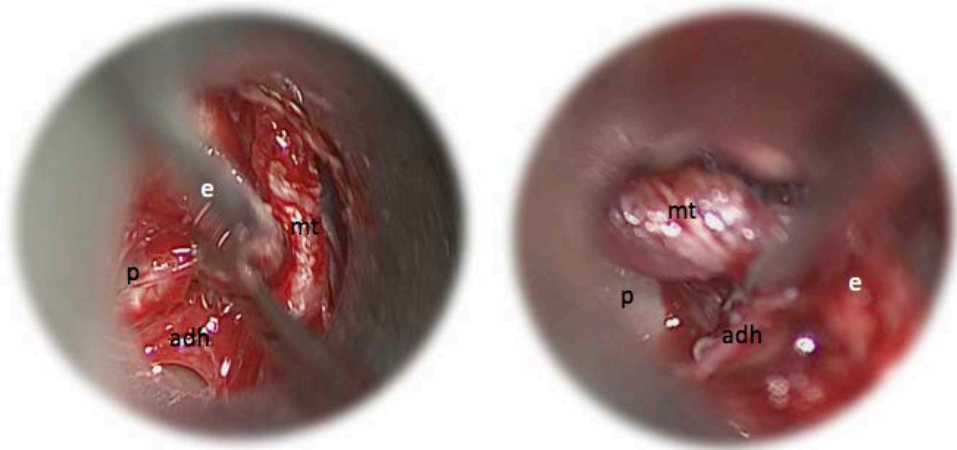


Figura 48: Imagen quirúrgica de oído derecho. Se observa el despegamiento de las adherencias al promontorio. Adh: adherencias, e: espátula (instrumento quirúrgico), mt: membrana timpánica p: promontorio.

Trabajo en la cadena osicular:

El trabajo en la cadena osicular es el más complejo. Es fundamental contar con instrumental fino durante este tiempo quirúrgico, como puntas y bisturí en hoz. Se irá acariciando la superficie de los huesecillos para lograr el despegamiento completo de las adherencias timpánicas (figura 49).

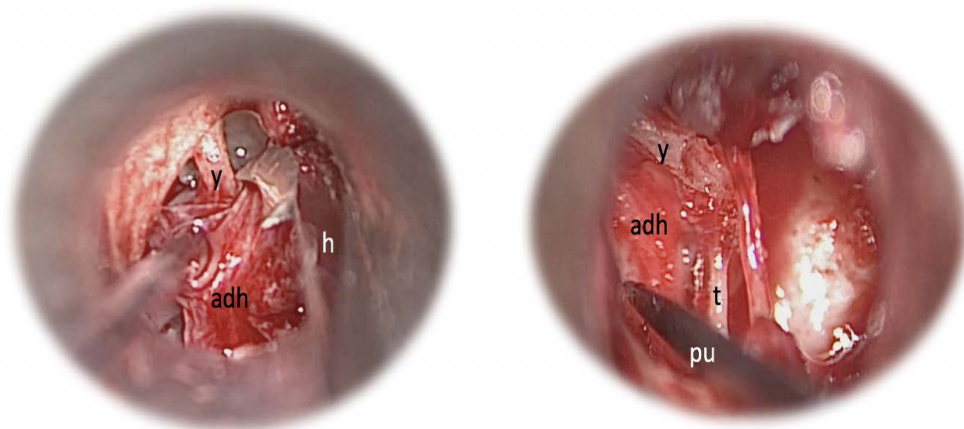


Figura 49: Imagen quirúrgica de oído derecho. Se observa el despegamiento de las adherencias a nivel de la cadena de huesecillos. Adh: adherencias, h: bisturí de hoz (instrumento quirúrgico), pu: punta (instrumento quirúrgico), t: tendón del músculo del estribo, y: yunque.

El estado del yunque es variable, como se puede observar en la gráfica expuesta (figura 50). El hallazgo más frecuente en nuestra serie fue la incudopexia con integridad de la rama larga del yunque; aunque es relativamente común la existencia de necrosis parcial o total de la misma. Debido a esta condición, es importante saber qué hacer en cada situación:

- ❖ Ante un yunque con rama larga presente e íntegra: realizar el despegamiento de la manera indicada anteriormente, extremando la precaución para evitar movimientos bruscos; ya que la cadena está articulada correctamente y cualquier traumatismo en la rama larga del yunque sería susceptible de provocar una lesión auditiva.
- ❖ Ante un yunque cariado: la probabilidad de lesión auditiva se minimiza. No obstante, es necesario realizar el despegamiento del mismo modo que en el caso anterior.
- ❖ Ante un yunque necrótico: Esta situación suele asociarse a las adhesiones IIIa evolucionada, IIIb o IIIc. El peligro subyacente es que la retracción haya progresado hacia medial y se encuentre adherida al nervio Cuerda del Tímpano e incluso a la porción intratimpánica del nervio facial. En nuestra serie no encontramos esta situación en ningún oído, aunque es una complicación posible, al menos teóricamente.

El estado del estribo en la otitis adhesiva es menos variable. En un alto porcentaje de los oídos de nuestra serie, el único hallazgo presente fue la estapedopexia. Sin embargo, en un pequeño porcentaje existía lisis de las cruras (figura 51).

El despegamiento de las adherencias del estribo debe ser realizado del mismo modo que en el yunque; con un instrumento afilado, eliminando las adherencias de la membrana sosteniendo el tímpano de manera uniforme para evitar desgarros.

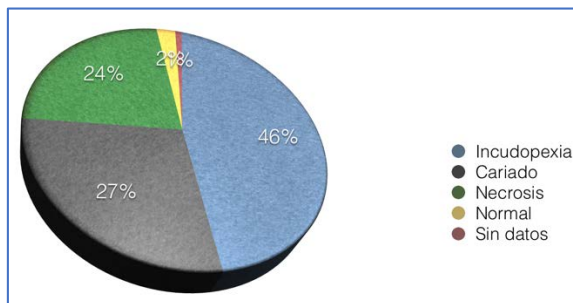


Figura 50: Estado del yunque en los distintos oídos de la serie.

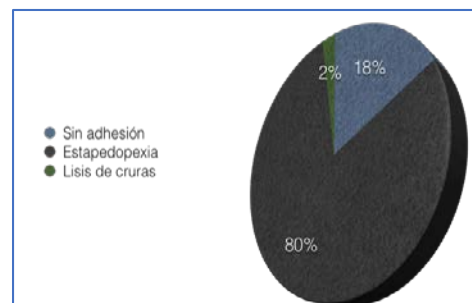


Figura 51: Estado del estribo en los distintos oídos de la serie.

En este momento, no deben existir adhesiones posteriores (figura 52). La cadena de huesecillos se mostrará con su color blanco nacarado característico y el colgajo timpanomeatal podrá ser movilizado. El último paso de este despegamiento es el trabajo sobre los cuadrantes anteriores. Ya se ha hablado de la menor importancia de esta zona; no obstante, para poder introducir la semiluna de cartílago y rebatir el colgajo timpanomeatal es necesario su despegamiento, paso que podemos realizar de forma delicada y eficiente con la espátula, despegando las adherencias restantes desde inferior a superior. Al observar que el injerto de cartílago puede entrar holgadamente en la zona despegada y comprobar que no existen desgarros en la membrana timpánica se detendrá el despegamiento anterior y se pasará al tallado e introducción del injerto.

Obtención y colocación del injerto:

El injerto empleado se obtiene de cartílago tragal sin pericondrio. El tallado y elección del mismo difiere al publicado en la literatura. Para Couloigner las opciones abarcan desde una pequeña semiluna para cuadrantes posteriores hasta una isla completa de cartílago con pericondrio, permitiendo la elección final al cirujano que realice la intervención (Couloigner, 2003). Dornhoffer talla un injerto condropericóndrico en isla en todos los casos (Dornhoffer, 2003). Ambos autores afirman que la forma de tallado es importante para detener la retracción, aseveración que compartimos. No obstante, pensamos que el tallado en semiluna de

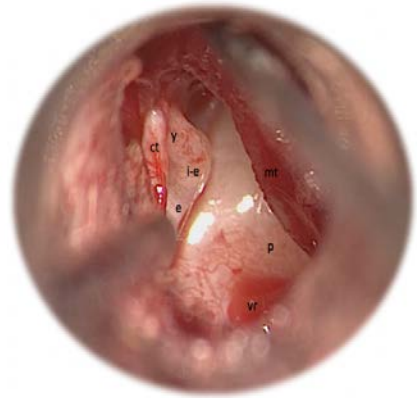

Figura 52: Visión de la caja timpánica una vez eliminadas todas las adherencias. Ct: nervio Cuerda del tímpano, e: estribo, i-e: articulación incudoestapedia, mt: membrana timpánica, p: promontorio, vr: ventana redonda, y: yunque.

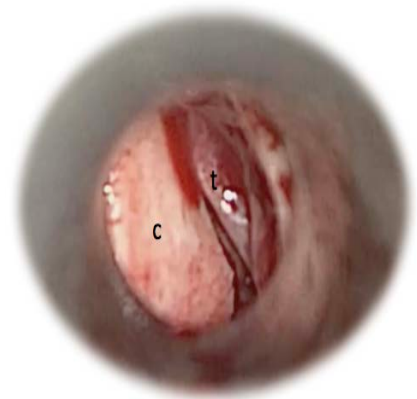

Figura 53: Injerto colocado previo al rebatimiento del colgajo. C: cartílago, t: tímpano.

8 x 4 mm y su colocación a nivel de cuadrantes posteriores es la opción óptima debido a que frena el curso de la enfermedad y mantiene la integridad de los cuadrantes anteriores, zona en la que no existen recovecos que favorezcan la formación de una bolsa no autolimpiable. No recomendamos la técnica de colocación de Duckert debido al alto número de complicaciones recogidas en su serie y a que en su artículo no se centra sólo en el tratamiento de la otitis adhesiva, sino en múltiples patologías de oído medio (*Duckert, 2003*).

El porcentaje de perforación postquirúrgica de la membrana timpánica recogido en el trabajo de Ozbek, quien utiliza doble injerto de cartílago y fascia, fue del 9%, cinco oídos (*Ozbek, 2009*). En nuestra serie el porcentaje de perforación fue del 7%, nueve oídos. En base a estos datos, no recomendamos la colocación de doble injerto.

La técnica y material utilizado por Kaskebar son, a nuestro juicio, adecuados (*Kaskebar, 2014*). Sin embargo, no consideramos necesaria la colocación en empalizada del injerto por las causas anteriormente expuestas.

A modo de resumen, se enunciarán las recomendaciones para la elección de injerto y su colocación:

- ❖ Injerto de cartílago sin pericondrio.
- ❖ Tallado en lámina o semiluna única.
- ❖ Colocación en cuadrantes posteriores.

La colocación de cartílago debe hacerse sobre la cadena osicular y el nervio Cuerda del Tímpano. Tras esto, se rebaten los restos timpánicos de forma que cubran completamente el injerto (figura 53 Y figuras 57.A, B, C).

Consideraciones especiales

La protocolización de los tiempos quirúrgicos permite la enseñanza y aprendizaje de esta técnica. Sin embargo, existen algunas situaciones especiales que es necesario tener en cuenta.

- ❖ Coexistencia con otitis media con efusión: en la otitis adhesiva están implicados factores etiológicos comunes a la otitis media con efusión, por lo que no es infrecuente la coexistencia de estas dos patologías, situación presente en el 30% de los oídos de la serie. Es conocido que, en la mayoría de los casos de otitis con efusión, el crecimiento del niño es el que produce la curación. La miringotomía con inserción de tubo de

ventilación es, en la mayoría de los casos, un tratamiento paliativo hasta que el niño crezca y se resuelva el cuadro. En los casos que coexistían ambas enfermedades se realizó la miringotomía en el mismo acto quirúrgico (figura 54).

En la gráfica (figura 55) se muestra el porcentaje de oídos intervenidos de timpanoplastia con cartílago acompañada o no de miringotomía con inserción de tubo de ventilación.

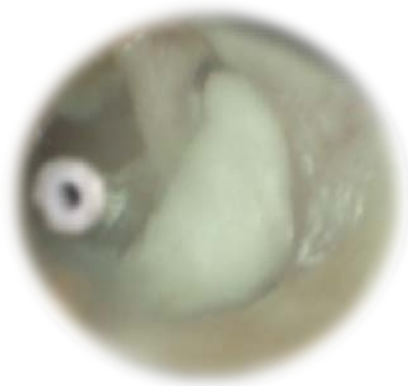

Figura 54: aspecto postoperatorio de timpanoplastia con cartílago posterior con colocación de tubo de ventilación en cuadrantes anteriores.

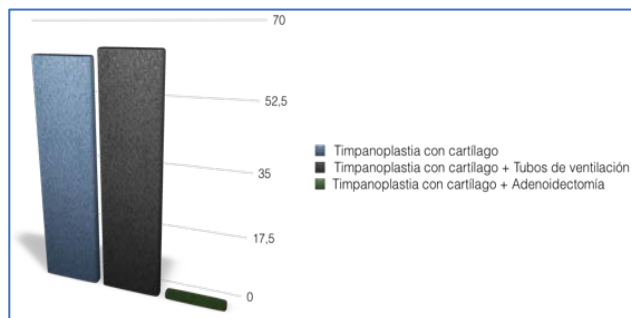


Figura 55: Intervenciones realizadas en los niños de la serie.

- ❖ **Retracciones aticales:** la coexistencia de retracciones posteriores con retracciones aticales es infrecuente en niños, pero factible (figura 56). En los casos que existió esta condición, se realizó una pequeña modificación de la técnica prolongando el levantamiento del colgajo timpanomeatal hacia superior; de forma que, tras acceder al triángulo de no adhesión, se continuó el despegamiento por encima del ligamento timpanomaleolar posterior. De esta manera, es posible levantar el colgajo evitando desgarros aticales. Esta técnica difiere de la técnica clásica en la prolongación hacia superior del colgajo y en la colocación de un cuadrado de cartílago sobre el epítimpano posterior (figura 57.C). En la siguiente gráfica (figura 58) se muestra el porcentaje de

oídos en los que se realizó la colocación de este injerto atical debido a la existencia de esta condición.





Figura 56: Afectación de las retracciones por zonas.

Figura 58: Distintos sistemas de colocación de cartílago y número absoluto de oídos.

De las gráficas presentadas se deduce que la coexistencia de retracciones posteriores y aticales es baja, objetivándose en un total de diez oídos, el 7% de la serie. A pesar de ser una condición infrecuente que requirió escasas veces la realización de esta modificación de la técnica, debe ser tenida en cuenta.

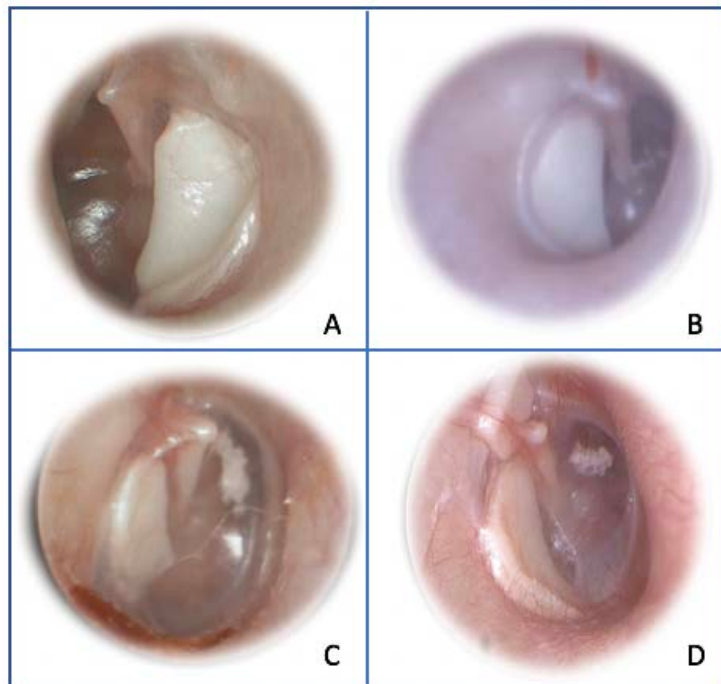


Figura 57: Distintas otoscopias de oídos intervenidos de timpanoplastia con cartílago en semiluna posterior. A: oído izquierdo, se observa atrofia timpánica en cuadrantes anteriores. B: oído derecho, cartílago correctamente posicionado. C: oído derecho, se observa pequeña placa de miringoesclerosis anterior con caja bien aireada. D: oído izquierdo, se observa la colocación de un cuadrado de cartílago sobre ático.

4.2.2 Complicaciones existentes a medio y largo plazo

La timpanoplastia con cartílago en semiluna posterior no es una técnica exenta de complicaciones. En la siguiente gráfica (figura 59) se muestran las complicaciones desarrolladas en los primeros doce meses tras la cirugía.

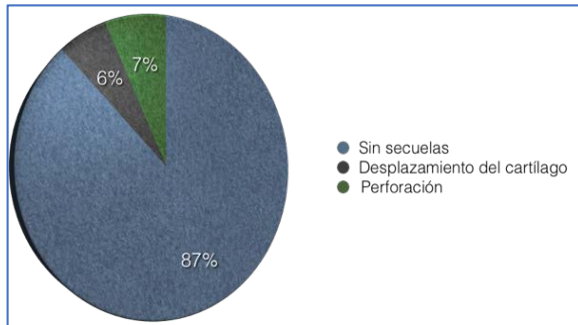


Figura 59: Complicaciones presentes en los doce primeros meses tras la cirugía.

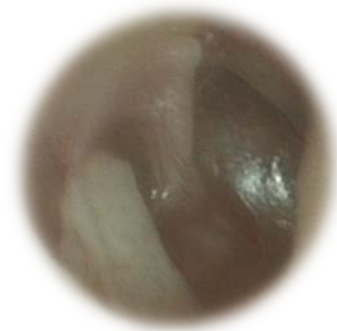

Figura 60: Cartílago desplazado. Se observa como los cuadrantes posteriores no están completamente cubiertos.

La mayoría de oídos no desarrollaron complicaciones en el corto plazo; no obstante, existió desplazamiento del cartílago en el 6% de los oídos (figura 60); situación que no supuso empeoramiento en el pronóstico de la enfermedad, ya que ningún paciente desarrolló colesteatoma. El 7% de los oídos intervenidos desarrollaron perforación timpánica, localizándose a nivel de los cuadrantes anteriores en todos los casos. Se realizó un estudio comparativo para determinar si existía asociación causal entre las perforaciones objetivadas y la inserción de tubos de ventilación, obteniendo una $p=0,072$; no alcanzando la significación estadística. En la literatura estudiada, las perforaciones timpánicas tras la cirugía tienen incidencia similar a la encontrada en nuestra serie. Ozbeck obtiene un 9% de perforaciones timpánicas (Ozbeck, 2009), Dornhoffer un 1% en la indicación por otitis adhesiva (Dornhoffer, 2003) y Couloigner un 2% (Couloigner, 2003). En los trabajos publicados sobre técnicas de exéresis de bolsas de retracción con microinstrumental o láser, la tasa de perforaciones es del 8,1% en el trabajo de Borgstein (Borgstein, 2008) y del 6% en el trabajo de Brawner (Brawner, 2008). Consideramos, por tanto, que la tasa de perforación presentada en nuestra serie es similar a la obtenida en los trabajos publicados sobre el tratamiento de la otitis adhesiva.

Las complicaciones desarrolladas a largo plazo fueron analizadas de la misma manera. Se consideraron complicaciones tardías las presentadas a partir del siguiente año de la cirugía

hasta la finalización del seguimiento. En la gráfica (figura 61) se observa el porcentaje de las distintas complicaciones.

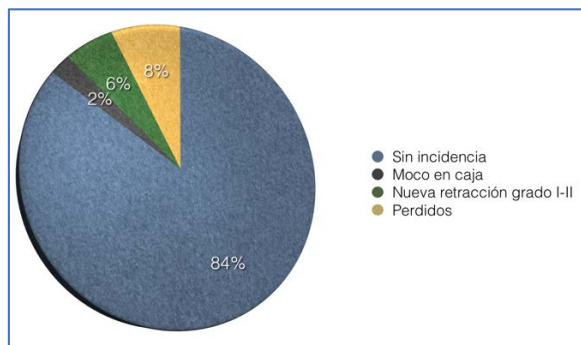


Figura 61: Complicaciones existentes en el seguimiento a largo plazo.

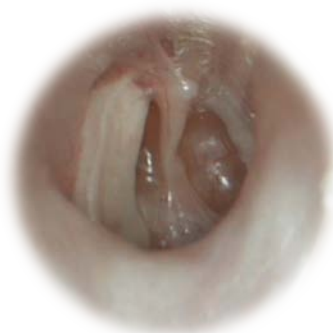

Figura 62: Imagen otomicroscópica de oído derecho en la que se muestra retracción a nivel de cuadrantes anteriores y posteriores a pesar del cartilago.

El 84% de los oídos no desarrollaron ninguna complicación durante el seguimiento. El porcentaje de otitis media con efusión fue del 2%, que se manejó realizando miringotomía con inserción de tubo de ventilación y curó sin secuelas. Las nuevas retracciones desarrolladas en el curso del seguimiento acontecieron a nivel de los cuadrantes anteriores y en algunos casos anteroposteriores (figura 62), bien en forma de adhesión promontorial o como adelgazamiento y atrofia de la membrana timpánica, no implicando un grado superior a II-III de nuestra clasificación. Estos pacientes fueron vigilados estrechamente y no desarrollaron ninguna otra complicación, así como tampoco aumento en el grado de adhesión previo a la cirugía.

Se analizó la existencia de asociación estadística entre la técnica quirúrgica realizada y la presencia de secuelas; y entre la técnica aplicada y la evolución de los pacientes; siendo el resultado no significativo en ambos casos. Se demuestra así, que la presencia de perforación timpánica, nuevas retracciones u otitis media con efusión no están relacionadas con el tipo de cirugía practicada.

Asimismo, se analizó la influencia del grado preoperatorio con respecto a las secuelas y la evolución tras la cirugía. Nuevamente los resultados no fueron estadísticamente significativos. Se puede afirmar, por tanto, que la clasificación prequirúrgica del oído no permite prever las secuelas ni la evolución del mismo tras la cirugía.

4.2.3 Evolución hacia colesteatoma

El tiempo medio de seguimiento fue de sesenta meses con una desviación estándar de treinta y dos. Es importante poner atención en este punto, ya que las complicaciones de la otitis adhesiva se desarrollan de forma tardía. En la gráfica (figura 63) se representa el tiempo de seguimiento en percentiles, se puede observar que la mayoría de los pacientes tienen un seguimiento significativo.

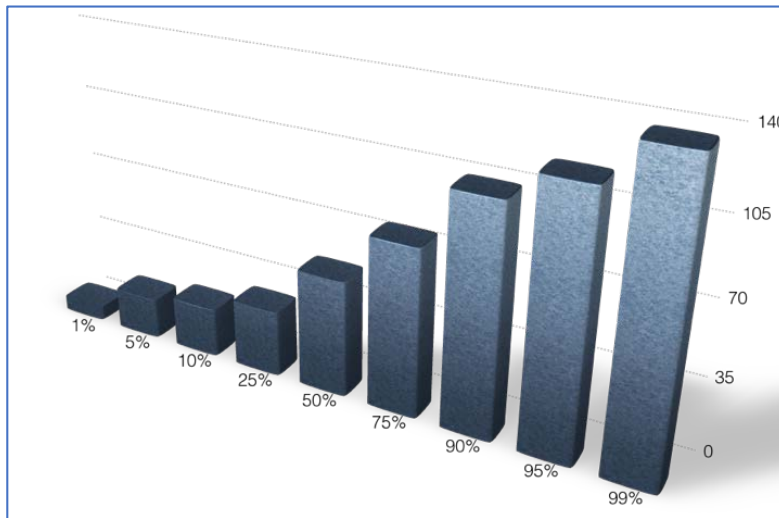


Figura 63: Tiempo de seguimiento expresado en percentiles.

El percentil 50 se sitúa en sesenta meses, el percentil 25 está en treinta y dos meses. La serie se desvía hacia valores con seguimientos más largos. El tiempo mínimo de seguimiento fue de cinco meses, mientras el máximo fue de ciento veintiuno. El alta se aconseja a partir de los cinco-seis años tras la cirugía, es decir, a los sesenta-setenta meses. En nuestra serie, aquellos pacientes cuyo seguimiento fue interrumpido antes del alta bien por motivos de traslados familiares, desistimiento paterno u otras causas no especificadas, fueron considerados “perdidos”, y no fueron tenidos en cuenta en la elaboración del seguimiento. Fueron un total de diez, el 7.89% de la muestra. Los pacientes que tuvieron seguimiento más largo, correspondieron a pacientes con secuelas postoperatorias o patología en el oído contralateral que precisaba continuar con revisiones periódicas.

A continuación, se expondrá el protocolo que se utiliza para el seguimiento de estos pacientes.

- ❖ Alta hospitalaria a la mañana siguiente de la intervención quirúrgica si no hay incidencias.

- Tratamiento antibiótico sistémico con amoxicilina-clavulánico a dosis de 40 mg/kg/día repartidos en tres tomas, salvo contraindicación médica.
- Tratamiento analgésico con paracetamol a dosis de 40 mg/kg/día repartidos en tres tomas, salvo contraindicación médica.
- Instrucciones de retirar la bola de algodón del meato auditivo por parte de los padres cuarenta y ocho horas tras la cirugía.
- Instrucciones de no mojar ni manipular el oído operado.
- ❖ Primera revisión a los diez días de la cirugía.
 - Se retiran los puntos de sutura a nivel de trago y se valora necesidad de tratamiento tópico, según el estado del injerto y del conducto.
 - Realizado por el servicio de Otorrinolaringología Pediátrica general.
- ❖ Segunda revisión a los veintiún días de la cirugía.
 - Valoración del estado del injerto y del conducto.
 - Realizado por el servicio de Otología Pediátrica.
- ❖ Tercera revisión a los dos meses tras la segunda revisión (tres meses tras la cirugía).
 - Valoración de la cavidad y audiometría.
 - Realizado por el servicio de Otología Pediátrica.
- ❖ Revisiones sucesivas cada cuatro meses hasta completar el año tras la cirugía (a los 6 meses y año de la cirugía).
 - Audiometría al año de la cirugía.
 - Realizado por el servicio de Otología Pediátrica.
- ❖ Revisiones sucesivas cada seis meses hasta completar los dos años tras la cirugía.
 - Audiometrías cada dos años.
 - Realizado por el servicio de Otología Pediátrica.
- ❖ Revisiones sucesivas anuales hasta completar los cinco años tras la cirugía.
 - Audiometría antes del alta.
 - Realizado por el servicio de Otología Pediátrica.

Las revisiones periódicas durante al menos cinco o seis años son necesarias debido al potencial riesgo de desarrollo de colesteatoma. Deben ser realizadas por el servicio de Otología Pediátrica para fomentar el diagnóstico precoz y evitar errores en el manejo de estos pacientes. De todos los oídos incluidos en la serie ninguno desarrolló colesteatoma en el tiempo de seguimiento.

En la tabla se expresan los porcentajes de curación y de seguimiento de los distintos autores que realizaban timpanoplastias para el tratamiento de la otitis adhesiva. Se puede comprobar que el porcentaje de curación es bastante similar, aunque el seguimiento es algo más dispar que el de la serie propia (Tabla 59).

Autor	Curación	Seguimiento (meses)
Ozbek	91%	44,5 (36-68)
Couloigner	88%	27 ± 18
Dornhoffer	93%	15
Neumman	100%	>100
Duckert	40%	72
Kasbekar	93%	38 (12-104)

Tabla 59: Porcentajes de curación y seguimiento en varios de los artículos revisados.

Estos datos reflejan la seguridad de la técnica aplicada y la eficacia en la detención de la progresión hacia colesteatoma. Es una técnica con baja morbilidad y escasas secuelas en el seguimiento a largo plazo.

4.2.4 Resultados audiológicos

La otitis adhesiva es una enfermedad que no condiciona hipoacusia hasta fases muy avanzadas de la misma.

Diversos autores han demostrado que los umbrales auditivos permanecen estables en el tiempo. En la serie presentada, se codificaron las audiometrías pre y postoperatorias en cuatro grados, desde leve hasta profunda. Tras lo cual, se midió la mejoría que obtuvieron los pacientes tras la cirugía. Los resultados audiométricos previos y posteriores a la intervención quirúrgica se exponen en la figura 64.

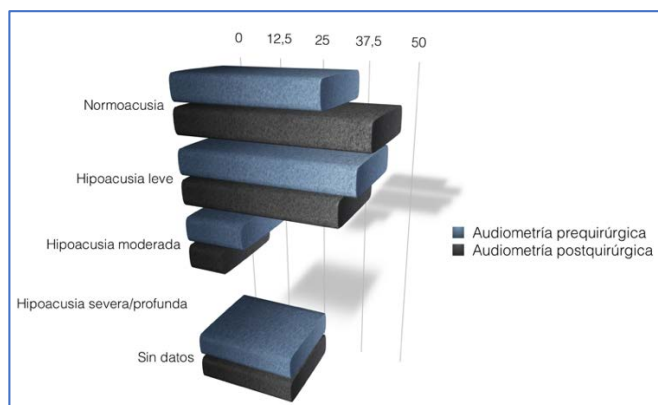


Figura 64: Comparación entre audiometrías pre y postoperatoria en números absolutos.

La mayoría de pacientes presentaban normoacusia o hipoacusia leve previa a la cirugía. Se puede observar la mejora relativa obtenida en pacientes con hipoacusia leve, que alcanzaron normoacusia en un porcentaje variable de casos.

El análisis estadístico audiométrico tuvo por objeto demostrar la afectación audiológica en base a distintos factores. Para ello se cruzaron las siguientes variables:

- ❖ Grado de otitis adhesiva con audiometría preoperatoria y postoperatoria. No se encontraron diferencias estadísticamente significativas. En varios trabajos se ha mencionado y estudiado la independencia de la afectación audiológica en la otitis adhesiva. Este cruce de datos ha corroborado que, efectivamente, no existe relación entre el grado de la enfermedad y la función auditiva.
- ❖ Estado del yunque con audiometría prequirúrgica. Al igual que la asociación anterior, las diferencias encontradas fueron no significativas. El estado del yunque no influye en la función audiológica.
- ❖ La relación entre el injerto utilizado y la audiometría postoperatoria tampoco demostró significación estadística. Es importante tenerlo en cuenta para poder elegir la mejor técnica en cada momento, sabiendo que la audición no cambiará independientemente del injerto que se coloque y de cómo se coloque.
- ❖ Reconstrucción osicular con audiometría postquirúrgica. La mejora de la audición ha sido una de las razones por las que clásicamente se han practicado reconstrucciones en los oídos con esta patología. Sin embargo, no existe relación estadísticamente significativa entre la mejora de la audición y la reconstrucción. Estos resultados se discutirán más adelante.

Los resultados indicados concuerdan con los publicados en la literatura, donde se afirma que la otitis adhesiva no produce repercusión audiométrica.

No se realizó reconstrucción osicular de forma rutinaria. En las primeras intervenciones se colocaron prótesis tipo PORP o TORP, o incluso se columnelizó el estribo (figura 65).




Figura 65: Técnicas utilizadas en la reconstrucción osicular.

Los resultados mostraron que la realización de reconstrucción osicular no aportaba beneficio sobre la audición.

Varios autores han comprobado que la audición mejora independientemente de si ha habido o no reconstrucción osicular. En la siguiente tabla se pueden apreciar los resultados audiológicos de distintos autores (Tabla 60).

Autor	Reconstrucción osicular	Audición
Ozbek	Sí	Mejoría
Couloigner	No	Mejoría
Dornhoffer	Sí	Mejoría
Neumman	Sí	NC
Duckert	Si necesario	Igual
Kasbekar	No	Mejoría

Tabla 60: Resultados audiológicos en distintos artículos consultados. NC: No contesta.

Los datos expuestos reflejan que la reconstrucción osicular no es necesaria, ya que no mejora los umbrales auditivos de estos pacientes. Nosotros, no realizamos reconstrucción osicular de forma rutinaria. En los oídos en los que existe una desarticulación incudoestapedia clara y se

prevé que el injerto de cartílago no contacte con la cabeza del estribo, optamos por la colocación de dos placas de cartílago, logrando de esta forma mejorar la transmisión por vía aérea.

Estudio audiológico específico

Las audiometrías de los ciento veintisiete oídos intervenidos fueron analizadas. Un total de veintiocho audiometrías no estaban correctamente realizadas o eran incompletas, por lo que fueron descartadas.

El estudio comparativo entre los distintos niveles audiológicos se realizó mediante el test de Chi cuadrado. No se tuvo en cuenta el tipo de cirugía realizada, de forma que se tomaron exclusivamente los valores audiométricos prequirúrgicos y postquirúrgicos. Los cruces se realizaron entre todos los valores de la audiometría (normoacusia, hipoacusia leve, hipoacusia moderada e hipoacusia severa) con objeto de encontrar significación estadística.

Los niveles auditivos postcirugía en los pacientes intervenidos se distribuyeron de la siguiente forma:

- ❖ Normoacusia: 38%
- ❖ Hipoacusia leve: 32%
- ❖ Hipoacusia moderada: 8%
- ❖ Hipoacusia severa: 0%
- ❖ Hipoacusia profunda: 0%

Los distintos cruces realizados en el estudio no mostraron significación estadística, deduciendo por tanto que la técnica quirúrgica realizada no tiene efecto sobre la audición de pacientes pediátricos con otitis adhesiva. No obstante, son necesarios estudios prospectivos con series más amplias donde se compare la pérdida de audición atribuible a la técnica quirúrgica timpanoplastia con cartílago en semiluna posterior.

Discusión de la calidad de vida

El tratamiento quirúrgico de la otitis adhesiva en la edad pediátrica persigue obtener una mejora en la calidad de vida de estos pacientes; sin embargo, no existen estudios que constaten

esta mejoría. Tras haber analizado los parámetros quirúrgicos y los resultados a corto, medio y largo plazo; nos centraremos ahora en el análisis de la calidad de vida de estos pacientes.

Nadol y sus colaboradores, en el año 2000, elaboraron un test de medición de calidad de vida en pacientes con otitis media crónica. Su objetivo consistió en obtener una herramienta capaz de medir el impacto de la enfermedad y los efectos del tratamiento aplicado a dichos pacientes. Hasta la fecha de dicha publicación, los estudios sobre resultados quirúrgicos se basaban en la lectura e interpretación de los datos estadísticos por parte de los investigadores, sin tener en cuenta la valoración subjetiva de los pacientes. El test que elaboraron se compuso de trece ítems divididos en tres subapartados; haciendo referencia el primero a las restricciones en las actividades sociales y deportivas, como nadar o estar en reuniones familiares y sociales; centrándose el segundo en los síntomas como hipoacusia, otorrea, dolor, mal olor y repercusión en la vida cotidiana; y haciendo referencia el tercer apartado a la utilización de recursos médicos, según precisasen visitar al otorrinolaringólogo, empleo de antibióticos orales y/o empleo de tratamiento tópico (*Nadol, 2000*).

El cuestionario ha sido traducido a varios idiomas por varios grupos de distintos países, objetivándose su utilidad (*Wang, 2003; Jung, 2010; Ralli, 2017*).

Nuestro cuestionario se ha basado en el “Chronic Ear Survey”, aunque difiere de él, ya que los síntomas como dolor o mal olor no aparecen en la otitis adhesiva, por lo que su inclusión restaría validez estadística al test.

En un primer subapartado se ha preguntado por las secuelas de la otitis adhesiva. Se han incluido preguntas sobre el uso de tapones para el baño, presencia de otorrea o hipoacusia. En el segundo, se ha preguntado acerca de las visitas al especialista, previas a la cirugía y posteriores a ésta; así como la periodicidad de las revisiones. El último apartado hizo referencia a la evolución de la enfermedad, detallando la necesidad de nuevas intervenciones y el grado de satisfacción. Por último, se incluyó un apartado para que los padres pudieran reflejar las observaciones que considerasen oportunas.

Los resultados de la encuesta reflejaron que el 80% de los niños no precisaban el empleo de tapones para el baño. El 20% restante, correspondió a niños con perforación timpánica residual o tubos de ventilación in situ.

La supuración recurrente fue una condición infrecuente. Encontramos esta respuesta en el 8% de los oídos encuestados. La otitis adhesiva es una enfermedad que no produce infecciones de repetición, por lo que este porcentaje fue el esperado. Los pacientes que respondieron afirmativamente a esta cuestión fueron aquellos pacientes con perforación timpánica residual o tubos de ventilación in situ que reconocieron no emplear adecuadamente la protección frente al baño.

La audición fue registrada como normal en el 92% de las respuestas. Las razones de las respuestas restantes fueron diversas; aunque la enfermedad no tiene secuelas audiológicas, el 8% de las respuestas refirieron hipoacusia residual.

En cuanto a las respuestas obtenidas acerca de la utilización de recursos médicos hallamos datos diversos. El 92% de los pacientes acudieron a urgencias cada seis, tres o incluso una vez al mes previa a la cirugía. El motivo principal de consulta fue otalgia y sensación de hipoacusia. Síntomas como otorrea aguda fueron más raros, aunque también estuvieron presentes. Tras la intervención, el 62% de los pacientes no volvió a ir a urgencias por problemas otológicos, y el 20% precisó atención de urgencias menos de una vez al año. Estos resultados tienen que ser tomados con precaución, ya que la otitis adhesiva no provoca sintomatología que precise tratamiento de urgencia. La visita fue, en la mayoría de las ocasiones, por angustia o estrés paterno ante la patología; disminuyendo estas visitas tras la intervención quirúrgica.

Las revisiones en la consulta de otorrinolaringología fueron dispares, la mayoría de pacientes fueron revisados cada tres, seis o doce meses. Hubo un 4% de pacientes que referían ser revisados mensualmente, y el 8% eran altas en el momento de la encuesta telefónica.

El 18% de los casos requirieron nueva intervención quirúrgica. La mayoría fueron reintervenidos de miringotomía con inserción de tubos de ventilación transtimpánicos. Hubo un caso al que se practicó una nueva timpanoplastia por progresión de la retracción y no hubo ningún caso de cirugía del colesteatoma. El caso que se intervino de nueva retracción ocurrió en 2016, dos años después de finalizar el seguimiento de los pacientes del estudio, por esta razón no fue incluido en el análisis de los resultados a largo plazo.

El grado de satisfacción general con la cirugía fue favorable, un 66% lo calificó con un 10, un 22% con un 9, un 7% con un 8 y un 5% con un 6.

El último apartado se habilitó para que los padres nos hicieran llegar las observaciones con respecto a la cirugía y el estado general de sus hijos. En general fueron buenas. Debido a la imposibilidad de su medición de manera objetiva, no consideramos incluirlo en el estudio. Se pueden consultar en el Anexo 9, dónde se muestran los resultados de las respuestas paternas a esta encuesta.

1. Posibles sesgos incurridos durante la realización de la encuesta sobre calidad de vida

Se han identificado los posibles sesgos en los que nuestro estudio puede haber incurrido durante la realización de la encuesta telefónica sobre la calidad de vida a los padres de niños intervenidos de timpanoplastia con cartílago en semiluna posterior. A continuación, se discutirán dichos sesgos, indicando las medidas que fueron adoptadas para minimizarlos.

Sesgo de selección: Este sesgo aparece cuando la muestra no es representativa de la población; para minimizarlo se llevó a cabo una aleatorización mediante un generador web de números aleatorios. De esta forma, la muestra seleccionada ha sido representativa.

El sesgo principal en el que se puede incurrir en los estudios realizados mediante encuesta es el sesgo de información. Se ha intentado subsanar aplicando las siguientes medidas:

- ❖ Sesgo de memoria: se produce al no recordar correctamente la sintomatología ni los procedimientos llevados a cabo. Para solucionarlo, se elaboró un cuestionario con preguntas simples y actuales. Las preguntas sobre la cirugía fueron generales. Aun así, hubo varios padres que no recordaban algunos datos, que se dieron por perdidos en la encuesta.
- ❖ Sesgo de procedimiento: Los padres de los niños que tenían más problemas previos a la cirugía recordaban mejor los episodios de otitis medias que los que no tuvieron ninguno. Se solucionó de la misma manera que el anterior.
- ❖ Sesgo de obsequiosidad: se produce al entrevistar a un paciente contento con los resultados de la intervención, que intenta decir lo que cree que el entrevistador quiere escuchar. Para solucionarlo se hicieron preguntas con respuesta cerrada de si/no o con múltiples opciones. Se dejó un apartado para la opinión personal de los padres que no se incluyó en el estudio estadístico y se muestra en el Anexo 9 dejando claro que fue una opinión.

Discusión de la curva de aprendizaje

La elaboración de una curva de aprendizaje es primordial a la hora de mostrar una nueva técnica quirúrgica. En ella, se puede visualizar el tiempo estimado que tardará un cirujano novel en ser capaz de desarrollarla. La fórmula en la que se basa es una ecuación de tipo exponencial.

Las distintas curvas realizadas presentan una pendiente propia; es decir, la dificultad de aprendizaje de cada paso de la cirugía es diferente. Por ello, se han dividido todos los pasos de la cirugía y se han agrupado según su dificultad técnica en baja, media-baja, media-alta o alta.

Los pasos con dificultad baja, obtienen una rápida curva de aprendizaje. Véase en la figura la rapidez con la que logran ser realizados (figuras 66 y 67). La obtención del injerto tragal y la sutura de la piel de trago son los pasos más sencillos de la cirugía; además son pasos realizados en la mayoría de las intervenciones otológicas.

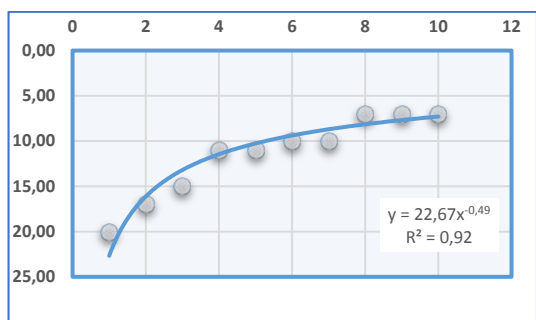


Figura 66: Curva de aprendizaje para la obtención del injerto de trago.

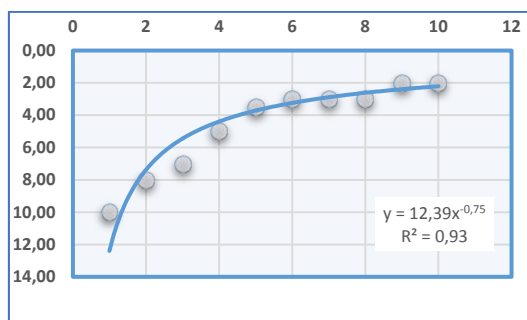


Figura 67: Curva de aprendizaje para la sutura de la piel del trago.

El grupo incluido como dificultad media-baja se compone de distintos pasos también comunes a otras cirugías otológicas, pero que requieren de cierta experiencia y destreza en el manejo del microscopio.

La incisión perianular tiene una pendiente muy baja para la sencillez que presenta, a priori, su realización. La razón de ello es que el tiempo de realización fue bajo desde el inicio, por lo que no hay mucho margen de mejora. El primer tiempo tomado fue de dos minutos, mientras que el último fue de 25 segundos. Esta misma situación se produjo al elaborar la curva de aprendizaje para el rebatimiento del colgajo timpanomeatal. Al principio es complejo

desarrollar el manejo del aspirador y la pinza; pero, aun así, el tiempo hasta lograr completarlo es corto (figuras 68 y 69).

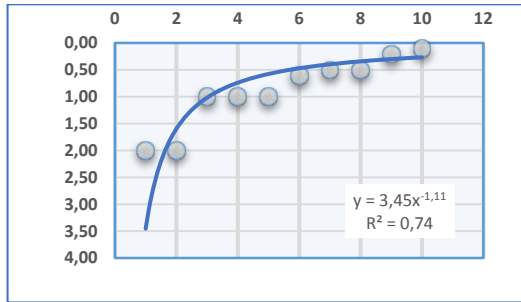


Figura 68: Curva de aprendizaje para la incisión perianular.

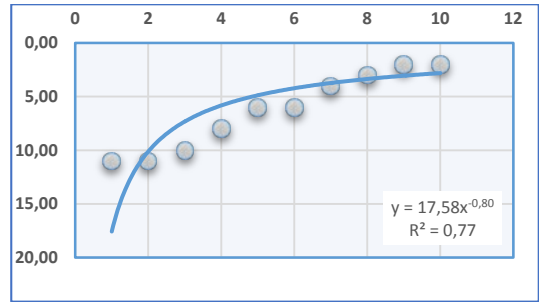


Figura 69: Curva de aprendizaje para el rebatimiento del colgajo timpanomeatal.

El tallado del injerto es una técnica minuciosa; obtener una semiluna de 8 mm x 4 mm sin pericondrio puede requerir bastante tiempo las primeras veces. Como se puede observar, presenta una pendiente muy elevada, lo que significa que, aunque al principio es un paso que se desarrolla en tiempos largos, la mejora es rápida y estable en el tiempo (figura 70).

El acceso a la caja es una técnica compleja al inicio. La entrada subanular evitando desgarrar las adhesiones que puedan existir requiere experiencia. La pendiente en este caso es bastante pequeña, siendo una de las menores de la serie. Al final se logran tiempos adecuados, pero son necesarias varias cirugías para conseguirlo (figura 71).

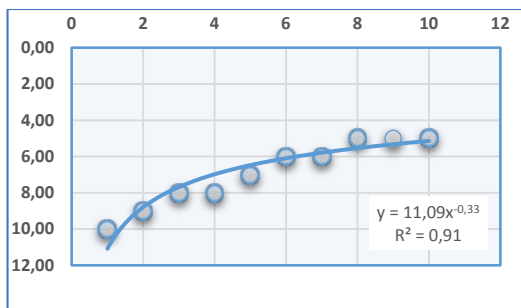


Figura 70: Curva de aprendizaje para el tallado del injerto.

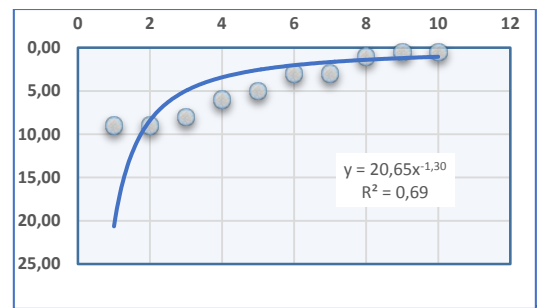


Figura 71: Curva de aprendizaje para el acceso inferior a la caja.

Los hitos clasificados con dificultad media-alta son los específicos de la cirugía de la otitis adhesiva. Es necesario realizar la timpanoplastia según la técnica expuesta para realizar estos pasos en los tiempos estimados en las distintas curvas.

La curva del levantamiento del colgajo timpanomeatal incluye el tiempo necesario hasta unir el acceso inferior con el acceso superior a la caja, con la dificultad añadida de evitar lesionar el nervio Cuerda del Tímpano; y el tiempo hasta despegar las adhesiones anteriores. En relativamente poco tiempo se puede completar este hito sin grandes dificultades, como así lo muestra el valor de la pendiente (figura 72).

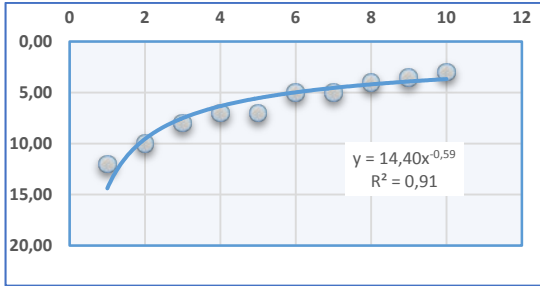


Figura 72: Curva de aprendizaje para el levantamiento del colgajo timpanomeatal.

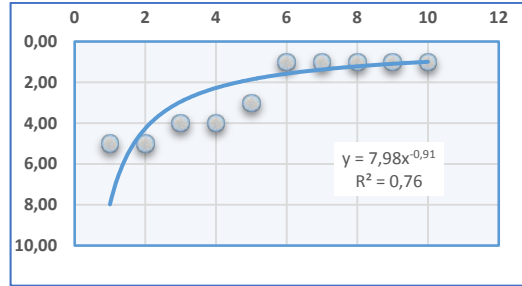


Figura 73: Curva de aprendizaje para la colocación del injerto.

La colocación del injerto no es una técnica compleja. Es necesario colocarlo de la forma adecuada, por encima de la cadena de huesecillos y el nervio Cuerda del Tímpano. La clave está en la forma de coger el cartílago con la pinza de caja, previa a su colocación. Se obtiene una pendiente del 76% debido a la sencillez de hito, siendo los tiempos iniciales bastante parecidos a los finales (figura 73).

Los pasos clasificados con dificultad alta son los más complejos dentro de los específicos de la otitis adhesiva.

En primer lugar, la infiltración. El valor de la pendiente no parece muy bajo por sí solo, esto es debido a que la infiltración tiene una duración constante en todas las cirugías. Se infiltra un centímetro cúbico de anestésico con vasoconstrictor muy lentamente, hasta que la membrana timpánica logra ser despegada en mayor o menor medida de las estructuras de la caja. Se deben dedicar un total de cinco o seis minutos a la realización de la infiltración; es decir, el tiempo necesario para infiltrar lo más lentamente posible media carga de la jeringa de Carpule. Debido a la estabilidad de estos tiempos la curva desarrollada es aplanada (figura 74).

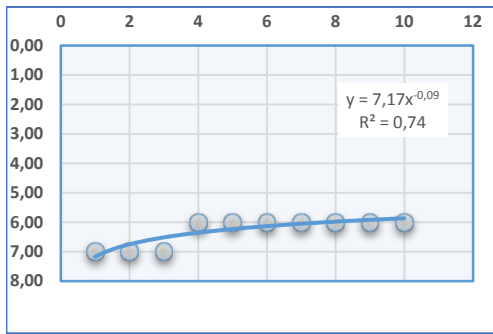


Figura 74: Curva de aprendizaje para la infiltración anestésica.

La entrada a la caja y el despegamiento de las adherencias de la cadena osicular son los pasos más complejos de la cirugía. La curva de aprendizaje en ambos casos, presenta una pendiente baja e irregular. El grado de la enfermedad y el resultado de la infiltración anestésica son claves y muy orientativos acerca del tiempo que va a transcurrir en la realización de estos pasos.

El acceso a través del triángulo de no adhesión depende de la habilidad del cirujano. Los diferentes grados de adhesión son los que determinan el tiempo transcurrido. En algunos casos se realizará en poco tiempo mientras que otros requerirán tiempos mayores (figura 75).

El despegamiento de la cadena es más variable. No es lo mismo despegar las adherencias en un grado IIIa, donde solo existe incudopexia ya sea asociada o no a necrosis de la rama larga del yunque, que en un grado IIIc donde existe una bolsa cuyo fondo no es controlable o donde existen adhesiones que afectan a la ventana redonda o al seno de Proctor (figura 76).

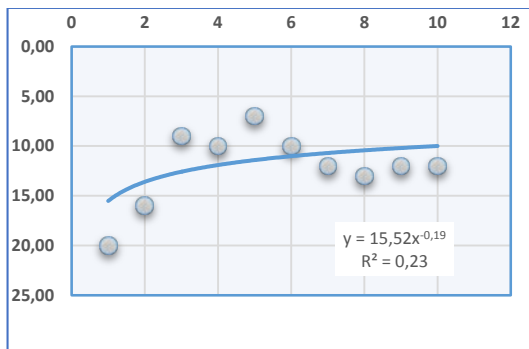


Figura 75: Curva de aprendizaje para la entrada por el triángulo de no adhesión.

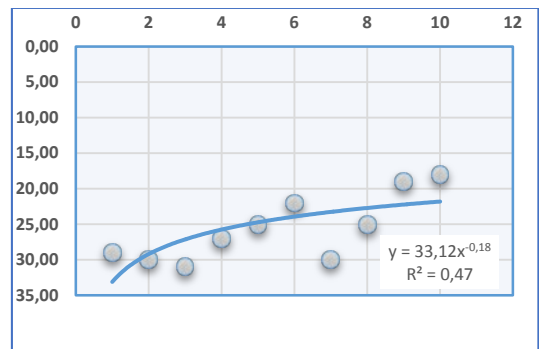


Figura 76: Curva de aprendizaje para el despegamiento de las adherencias.

Se ha elaborado la curva de aprendizaje de la técnica quirúrgica timpanoplastia con cartílago en semiluna posterior, sumando los tiempos de cada paso quirúrgico; obteniéndose una pendiente del 92%. Por tanto, aunque es una cirugía con algún paso de elevada complejidad, permite un correcto aprendizaje en un tiempo razonable (figura 77).

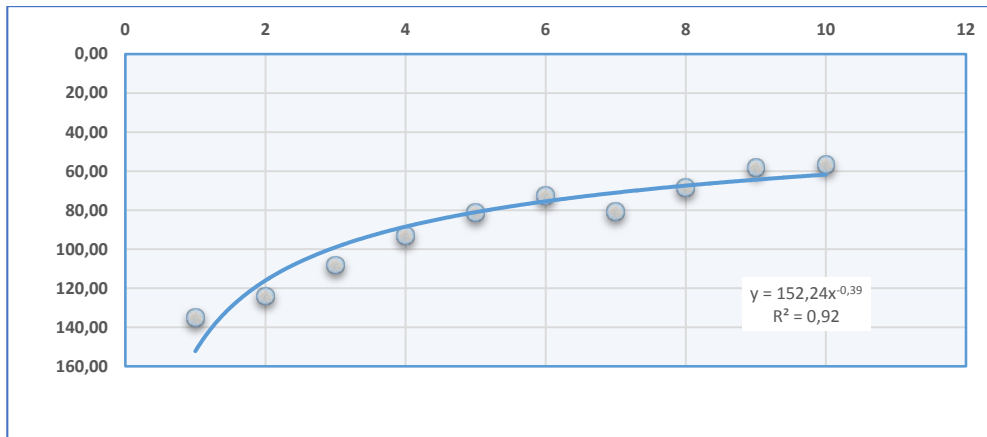


Figura 77: Curva de aprendizaje para la realización completa de la timpanoplastia con cartílago en semiluna posterior.

Integración del estudio en la práctica clínica

Una vez desarrollado el estudio en su totalidad y discutidos sus apartados, se detallarán sus aplicaciones reales.

Es preciso un cambio en la valoración del niño con otitis adhesiva. Se deben protocolizar el plan terapéutico y las revisiones en consulta, las indicaciones quirúrgicas deben ser clarificadas y la cirugía debe ser protocolizada en ítems que permitan su aprendizaje y ejecución.

La muestra analizada es comparable a la de trabajos realizados en centros de primer nivel mundial por autores con dedicación otológica exclusiva, dado su gran tamaño y largo periodo de seguimiento. Es representativa de la población general, al cubrir el Hospital Universitario Virgen del Rocío una de las mayores áreas poblacionales de España. Los resultados son, por tanto, aplicables a cualquier unidad de otología nacional e internacional.

El plan terapéutico para el manejo de la otitis adhesiva ha sido desgranado según el grado de la enfermedad, de acuerdo a la elaboración de una clasificación que permite el diagnóstico y gradación del espectro completo de la misma. La técnica quirúrgica timpanoplastia con cartílago en semiluna posterior ha sido desarrollada en su totalidad. Además, se ha realizado el análisis estadístico de las curvas de aprendizaje de cada paso intraoperatorio, reflejando el tiempo real que precisa un cirujano novel para el aprendizaje y ejecución de la mencionada

técnica. Se simplifica de esta forma el abordaje y manejo de una patología infradiagnosticada que carece de adecuada cobertura y tratamiento en la actualidad.

La instauración de una unidad especializada en el manejo de la otitis adhesiva pediátrica puede ser complejo. Es preciso la creación de una unidad multidisciplinar con la correspondiente dotación instrumental y de personal especializado. A través de esta herramienta, la dirección de un servicio puede planificar el tiempo que supondría la puesta en marcha de una unidad de estas características, conociendo el tiempo aproximado que pueden tardar sus facultativos en formarse; simplificando en gran medida el trabajo de gestión de recursos y disponibilidad de material y espacios quirúrgicos. Además, al tratarse de una enfermedad que afecta a niños sometidos a continuas intervenciones que no han demostrado eficacia, supone una mejora en la calidad de vida, reduce costes y disminuye la morbilidad asociada.

CONCLUSIONES

Conclusiones

1. La clasificación elaborada en este trabajo ha demostrado utilidad pronóstica en la gradación de la otitis adhesiva pediátrica, permitiendo además la aplicación de un plan terapéutico escalonado.
2. La técnica quirúrgica “Timpanoplastia con cartílago en semiluna posterior” es eficaz y eficiente en el tratamiento de esta patología.
3. La protocolización de los tiempos quirúrgicos hace sencillo el aprendizaje de esta técnica, tanto por otólogos expertos como noveles.
4. La realización de esta técnica en pacientes pediátricos con otitis adhesiva mejora significativamente su calidad de vida.

BIBLIOGRAFÍA

Bibliografía

1. Abou-Halawa AS, Alhumaid HI. Prevalence and Risk Factors of Otitis Media with Effusion Among School Children in Saudi Arabia. *Otolaryngology — Head and Neck Surgery*. 2014;151(1 Suppl): P107.
2. Adil E, Poe D. What is the full range of medical and surgical treatments available for patients with Eustachian tube dysfunction? *Curr Opin Otolaryngol Head Neck Surg* 2014, 22:8 – 15.
3. Aedo B Cristián, Muñoz S Daniel, Der M Carolina. Trompa patulosa. *Rev. Otorrinolaringol. Cir. Cabeza Cuello* [Internet]. 2009 Abr [citado 2016 Jul 01]; 69 (1): 61-70. Disponible en: http://www.scielo.cl/scielo.php?script=sci_arttext&pid=S071848162009000100012&l-ng=es.
4. Aimoni C, Cappiello L, Ciorba A, Bovo R, Martini A. Tympanic Atelectasis in Children and Early Surgical Approach: The Ferrara Experience. *Int. Adv. Otol*. 2011; 7:(3) 293-298.
5. Alper CM, Kitsko DJ, Swarts JD, Martin B, Yuksel S, Cullen Doyle BM, et al. Role of the mastoid in middle ear pressure regulation. *The Laryngoscope*. 2011;121(2): 404-8.
6. Alves AL, Pereira CSB, Carvalho, Maria de Fatima Pereira, Fregnani, Jose Humberto Tavares Guerreiro, Ribeiro FQ. EGFR expression in acquired middle ear cholesteatoma in children and adults. *European Journal of Pediatrics*. 2012;2011;171(2):307-10.
7. Alzahrani M, Saliba I. Tympanic membrane retraction pocket staging: is it worthwhile? *European Archives of Oto-Rhino-Laryngology*. 2014;271(6):1361-8.
8. Apostolopoulos K, Xenelis J, Tzagaroulakis A, Kandiloros D, Yiotakis J, Papafragou K. The point prevalence of otitis media with effusion among school children in Greece. *International Journal of Pediatric Otorhinolaryngology*. 1998;44(3):207-14.
9. Ars BM, Dirckx JJ, Decraemer WF, Ars-Piret NM. Faulty aeration of the middle ear: repercussion on the tympanic membrane lamina propria. In: Sadé J, editor. *The Eustachian tube, basic aspects*. Amsterdam: Kugler and Ghedini Publications; 1991. p. 365-71.
10. Avraham S, Luntz M, Sade J. The influence of ventilating tubes on the surgical treatment of atelect of atelectatic ears. *Eur Arch Otorhinolaryngol*248:259-261,1991.

11. Ben Gamra O, Abid W, Nacef I, Romdhane N, Hariga I, Mbarek C. Original article: Acquired cholesteatoma in children: Clinical features and surgical results. *Egyptian Journal Of Ear, Nose, Throat And Allied Sciences* [serial on the Internet]. (2016, Mar 1), [cited May 19, 2017]; 171-6. Available from: ScienceDirect.
12. Bernstein JM, Steger R, Bach N. The fibrinolysin system in otitis media with effusion. *Am J Otolaryngol* 1979;1:28-33.
13. Blaney SPA, Tierney P, Bowdler DA. The surgical management of the pars tensa retraction pocket in the child — results following simple excision and ventilation tube insertion. *Int. J. Pediatr. Otorhinolaryngol.* 50 (1999) 133-137.
14. Bluestone CD, Berry QC. Concepts on the pathogenesis of the middle ear effusions. *Ann. Otol. Rhinol. Laryngol.* 1976; 85: 182-186.
15. Bluestone CD, Cantekin EI, Beery QC, et al. Function of the Eustachian tube related to surgical management of acquired aural cholesteatoma in children. *Laryngoscope* 1978; 88(7 Pt 1):1155–64.
16. Bluestone CD, Magit AE. In: *The patulous Eustachian tube.(Otologic surgery)*. Philadelphia: WB Saunders; 1994. p. 103-9.
17. Bonilla G. Timpanectomía en retracciones timpánicas. *Rev Otorrinolaringol Cir Cabeza Cuello* 1998; 58(3): 135-9.
18. Borangiu A, Popescu CR, Purcarea VL. Sonotubometry, a useful tool for the evaluation of the Eustachian tube ventilatory function. *Journal of medicine and life.* 2014;7(4):604.
19. Borgstein J, Gerritsma TV, Bruce IA. Erosion of the incus in pediatric posterior tympanic membrane retraction pockets without cholesteatoma. *International Journal of Pediatric Otorhinolaryngology.* 2008;72(9):1419-23.
20. Borgstein J, Gerritsma T, Bruce I, Feenstra L. Atelectasis of the middle ear in pediatric patients: Safety of surgical intervention. *International Journal of Pediatric Otorhinolaryngology.* 2009;73(2):257-61.
21. Borgstein J, Gerritsma TV, Wieringa MH, Bruce IA. The Erasmus atelectasis classification: proposal of a new classification for atelectasis of the middle ear in children. *Laryngoscope.* 2007; 117(7):1255–1259.
22. Borgstein J, Stoop E, Halim A, Feenstra L. The extraordinary healing properties of the pediatric tympanic membrane: A study of atelectasis in the pediatric ear. *International Journal of Pediatric Otorhinolaryngology.* 2008;72(12):1789-93.

23. Bours A, Decat M, Gersdoff M. Our classification of tympanic retraction pockets. *Acta oto-rhino-laryngologica belg.* 1998, 52:25-28.
24. Brawner JT, Saunders JE, Berryhill WE. Laser myringoplasty for tympanic membrane atelectasis. *Otolaryngology - Head and Neck Surgery.* 2008;139(1):47-50.
25. Bunne M, Falk B, Magnuson B, Hellström S, Oto-Rhino-Laryngologi, Linköpings universitet, et al. Variability of Eustachian Tube Function: Comparison of Ears With Retraction Disease and Normal Middle Ears. *The Laryngoscope.* 2000;110(8): 1389-95.
26. Cassano M, Cassano P. Retraction pockets of pars tensa in pediatric patients: Clinical evolution and treatment. *International Journal of Pediatric Otorhinolaryngology.* 2010;74(2):178-82.
27. Casselbrant ML, Mandel EM. Epidemiology. In: Rosen- feld RM, Bluestone CD, eds. *Evidence-based otitis media.* 2nd ed. Hamilton, Canada: BC Decker, 2003: 147-62.
28. Cerda J, Villarroel L. Interpretación del test de Chi-cuadrado (X²) en investigación pediátrica. *Rev Chil Pediatr* 2007; 78 (4): 414-417. <http://dx.doi.org/10.4067/S0370-41062007000400010>
29. Charachon R. Classification of retraction pockets. *Rev Laryngol Otol Rhinol (Bord).* 1988; 109(3):205-7.
30. Charachon R, Gratacap B, Vuarnet J. Classification and surgical treatment of fibroadhesive otitis. *The American Journal of Otology.* 1985;6(4):305-10.
31. Chen X, Qin Z. Post-transcriptional regulation by microrna-21 and let-7a microRNA in paediatric cholesteatoma. *The Journal of international medical research.* 2011;39(6):2110.
32. Chi Z, Wang Z, Liang Q, Zhu Y, du Q. Induction of cytokine production in cholesteatoma keratinocytes by extracellular high-mobility group box chromosomal protein 1 combined with DNA released by apoptotic cholesteatoma keratinocytes. *Molecular and Cellular Biochemistry.* 2015;2014;400(1):189-200.
33. Chole RA, Faddis BT. Evidence for Microbial Biofilms in Cholesteatomas. *Archives of Otolaryngology–Head & Neck Surgery.* 2002;128(10):1129-33.
34. Chole RA, McGinn MD, Tinling SP. Pressure-induced bone resorption in the middle ear. *Ann Otol Rhinol Laryngol* 1985;94(2 Pt 1):165–70.
35. Chung JH, Lee SH, Park CW, Kim KR, Tae K, Kang S, et al. Expression of Apoptotic vs Antiapoptotic Proteins in Middle Ear Cholesteatoma. *Otolaryngology--head and*

- neck surgery: official journal of American Academy of Otolaryngology-Head and Neck Surgery. 2015;153(6):1024.
36. Couloigner V, Molony N, Viala P, Contencin P, Narcy P, Van Den Abbeele T. Cartilage tympanoplasty for posterosuperior retraction pockets of the pars tensa in children. *Otology & neurotology: official publication of the American Otological Society, American Neurotology Society [and] European Academy of Otology and Neurotology*. 2003;24(2):264-9.
 37. Danner CJ. Middle Ear Atelectasis: What Causes It and How Is It Corrected? *Otolaryngologic Clinics of North America*. 2006;39(6):1211-9.
 38. De Beer BA, Schilder AG, Zielhuis GA, Graamans K. Natural course of tympanic membrane pathology related to otitis media and ventilation tubes between ages 8 and 18 years. *Otol Neurotol*. 2005 Sep;26(5):1016-21.
 39. Djalilian H, Paparella M. The atelectatic ear. *Curr Opin Otolaryngol Head Neck Surg* 2000, 8: 396-374.
 40. Dohar JE, Hebda PA, Veeh R, Awad M, Costerton JW, Hayes J, et al. Mucosal Biofilm Formation on Middle-Ear Mucosa in a Nonhuman Primate Model of Chronic Suppurative Otitis Media. *The Laryngoscope*. 2005;115(8):1469-72.
 41. Doherty JK, Slattery WH. Autologous fat grafting for the refractory patulous Eustachian tube. *Otolaryngol Head Neck Surg* 2003; 128(1): 88-91
 42. Dornelles C, Schmidt Rosito L, Meurer L, da Costa S, Argenta A, Alves S. Original Article: Hystology findings' correlation between the ossicular chain in the transoperative and cholesteatomas. *Brazilian Journal Of Otorhinolaryngology*.
 43. Dornhoffer J. Cartilage timpanoplasty: indications, techniques and outcomes in a 1000 patients series. *Laryngoscope* 2003. 113: 1844-1856.
 44. Dornhoffer J. Surgical management of atelectatic ear. *Am J Otol*. 2000; 21: 315-321.
 45. Doyle WJ. Physiology. *Ann Otol Rhinol Laryngol* 1985; 120:20-1.
 46. Doyle WJ, Swarts JD. Eustachian tube–Tensor veli palatini muscle–cranial base relationships in children and adults: An osteological study. *International Journal of Pediatric Otorhinolaryngology*. 2010;74(9):986-90.
 47. Doyle WJ, Yuksel S, Banks J, Alper CM. Directional Asymmetry in the Measured Nitrous Oxide Time Constant for Middle Ear Transmucosal Gas Exchange. *Annals of Otology, Rhinology & Laryngology*. 2007;116(1):69-75.

48. Duckert LG, Makielski KH, Helms J. Prolonged Middle Ear Ventilation with the Cartilage Shield T-Tube Tympanoplasty. *Otol Neurotol* 24:153–157, 2003. Dubreuil C, Chobaut J, Marie J, Triglia J. Retraction pockets. *Annales d'oto-laryngologie et de chirurgie cervico faciale: bulletin de la Société d'oto-laryngologie des hôpitaux de Paris*. 2009;126(5-6):294.
49. Erdivanli OC, Coskun ZO, Kazikdas KC, Demirci M. Prevalence of Otitis Media with Effusion among Primary School Children in Eastern Black Sea, in Turkey and the Effect of Smoking in the Development of Otitis Media with Effusion. *Indian Journal of Otolaryngology and Head & Neck Surgery*. 2012; 64(1):17-21.
50. Fernandes-Teixeira FM, Tomita S, Melo-Tavares de Lima, MA. Evaluation of tympanometric alterations in patients subject to general anesthesia with nitrous oxide. *Brazilian Journal of Otorhinolaryngology*. 2005;71(3):274-80.
51. Friedman AB, Gluth MB, Moore PC, Dornhoffer JL. Outcomes of cartilage tympanoplasty in the pediatric population. *Otolaryngol Head Neck Surg*. 2013 Feb;148(2):297-301.
52. Friedland DR, Eernisse R, Erbe C, Gupta N, Cioffi JA. Cholesteatoma growth and proliferation: posttranscriptional regulation by microRNA-21. *Otology & neurotology* : official publication of the American Otological Society, American Neurotology Society [and] European Academy of Otology and Neurotology. 2009;30(7):998-1005.
53. García A. Estadística aplicada: conceptos básicos. 8ª ed. España: Universidad Nacional de Educación a Distancia; 2014: 290-3.
54. Garside JA, Antonelli PJ, Singleton GT. Canalplasty for chronic tympanic membrane atelectasis. *American Journal of Otolaryngology--Head and Neck Medicine and Surgery*. 1999;20(1):2-6.
55. Gil-Carcedo LM. Secuelas postotíticas con tímpano cerrado por disfunción tubárica crónica. En Gil-Carcedo LM compilador. *Otología*. España: Editorial médica Panamericana S.A.; 2011. p 199-210.
56. Gu X, Keyoumu Y, Long L, Zhang H. Detection of bacterial biofilms in different types of chronic otitis media. *European Archives of Oto-Rhino-Laryngology*. 2014;271(11):2877-83
57. Guerrier Y, Charachon R, Dejean Y, et al. Pathologie fonctionnelle du voile du palais et sa réhabilitation. In: *Rapport Société Française d'ORL et pathologie cervicofaciale*. Paris: Arnette; 1978. p. 154-65.

58. Haapaniemi JJ, Salmivalli AJ, Tuominen J. The influence of tympanosclerotic and atrophic changes of the tympanic membrane on the impedance and audiometric findings in school children. In: Sadé J, editor. *The Eustachian tube, basic aspects*. Amsterdam: Kugler and Ghedini Publications; 1991. p. 247-55.
59. Heavner SB, Hardy SM, Prazma J, White DR, Pillsbury HC. Transient Inflammation and Dysfunction of the Eustachian Tube Secondary to Multiple Exposures of Simulated Gastroesophageal Refluxant. *Annals of Otolaryngology, Rhinology & Laryngology*. 2001;110(10):928-34.
60. Heo K. Outcomes of type I tympanoplasty using a cartilage shield graft in patients with poor prognostic factors. *Auris Nasus Larynx* [serial on the Internet]. (2017, Oct 1); 44:517-521. Available from: ScienceDirect.
61. Hernández-Avila M, Garrido F, Salazar-Martínez E. Sesgos en estudios epidemiológicos. *Salud pública de México*. vol.42, no.5, septiembre-octubre de 2000.
62. Honjo I, Okazaki N, Kumazawa T. Experimental study of the Eustachian tube function with regard to its related muscles. *Acta Otolaryngol*. 1979; 87: 84-89.
63. Huan CC, Yi XZ, Yuang GQ, Abramson M. A morphometric study of the effects of pressure on bone resorption in the middle ear of rats. *The American Journal of Otolaryngology*. 1990;11(1):39-43.
64. Isaacson G. Endoscopic Anatomy of the Pediatric Middle Ear. *Otolaryngology–Head and Neck Surgery*. 2014; 150(1):6-15.
65. Jackler RK, Maria PL, Varsak YK, Blevins NH, Nguyen A. In response to A new theory on the pathogenesis of acquired cholesteatoma: Mucosal traction. *Laryngoscope*. 2016 Mar; 126(3):E133.
66. Jalali M, Motasaddi M, Kouhi A, Dabiri S, Soleimani R. Comparison of cartilage with temporalis fascia tympanoplasty: A meta-analysis of comparative studies. *The Laryngoscope* [serial on the Internet]. (2017, Sep); 127(9): 2139-2148. Available from: MEDLINE.
67. James AL, Chadha NK, Papsin BC, Stockley TL. Pediatric cholesteatoma and variants in the gene encoding connexin 26. *The Laryngoscope*. 2010; 2009;120(1):183-7.
68. James AL, Papsin BC, Trimble K, Ramsden J, Sanjeevan N, Bailie N, et al. Tympanic membrane retraction: An endoscopic evaluation of staging systems. *The Laryngoscope*. 2012;122(5):1115-20.

69. Jeffery C, Shillington C, Andrews C, Ho A. The palisade cartilage tympanoplasty technique: a systematic review and meta-analysis. *Journal Of Otolaryngology -- Head & Neck Surgery* [serial on the Internet]. (2017, June 17):461. Available from: Complementary Index.
70. Jung K, Cho Y, Hong S, Chung W, Lee G, Hong S. Quality-of-Life Assessment After Primary and Revision Ear Surgery Using the Chronic Ear Survey. *Archives Of Otolaryngology-Head & Neck Surgery* [serial on the Internet]. (n.d.), [cited June 15, 2017]; 136(4): 358-365.
71. Kalcioglu MT, Cokkeser Y, Kizilay A, Ozturan O. Follow-up of 366 ears after tympanostomy tube insertion: why is it draining? *Otolaryngol Head Neck Surg*. 2003 Apr;128(4):560-4.
72. Kasbekar AV, Patel V, Rubasinghe M, Srinivasan V. The Surgical Management of Tympanic Membrane Retraction Pockets Using Cartilage Tympanoplasty. *Indian Journal of Otolaryngology and Head & Neck Surgery*. 2014;66(4):449-54.
73. Kowata I, Yokobori T, Yoshinari H. An experimental study of the biomechanical property of collagen membranes as a model of tympanic membrane. In: Tos M, Thomsen J, Peitersen E, editors. *Cholesteatoma and mastoid surgery*. Amsterdam: Kugler and Ghedini Publications; 1989. p. 433-9.
74. Kuczkowski J, Pawelczyk T, Bakowska A, Narozny W, Mikaszewski B. Expression patterns of Ki-67 and telomerase activity in middle ear cholesteatoma. *Otology & neurotology* : official publication of the American Otological Society, American Neurotology Society [and] European Academy of Otology and Neurotology. 2007;28(2):204-7.
75. Kuo C. Etiopathogenesis of acquired cholesteatoma: Prominent theories and recent advances in biomolecular research: Etiopathogenesis of Acquired Cholesteatoma. *The Laryngoscope*. 2015;125(1):234-40
76. Larsen PL, Tos M. Tympanic membrane sequelae after recurrent acute otitis media. In: Tos M, Thomsen J, Peitersen E, editors. *Cholesteatoma and mastoid surgery*. Amsterdam: Kugler and Ghedini Publications; 1989.
77. Latiff A. La curva de aprendizaje en la cirugía: ¿qué es?, ¿cómo se mide? *Rev Col Uro*; 2005:15-7.

78. Lazard DS, Roger G, Denoyelle F, Chauvin P, Garabédian E. Congenital Cholesteatoma: Risk Factors for Residual Disease and Retraction Pockets—A Report on 117 Cases. *The Laryngoscope*. 2007;117(4):634-7.
79. Lee HY, Park MS, Byun JY, Kim YI, Yeo SG. Expression of pattern recognition receptors in cholesteatoma. *European Archives of Oto-Rhino-Laryngology*. 2014;2013;271(2):245-53.
80. Leichtle A, Klenke C, Ebmeyer J, Daerr M, Bruchhage K, Hoffmann AS, et al. NOD-Like Receptor Signaling in Cholesteatoma. *BioMed Research International*. 2015;2015:1-9.
81. Lildholdt T, Cantekin EI, Bluestone CD, Rockette HE. Effect of a topical nasal decongestant on Eustachian tube function in children with tympanostomy tubes. *Acta Otolaryngol* 1982; 94:93-7.
82. Manterola C, Otzen T. Los sesgos en investigación clínica. *Int. J. Morphol.*, 33(3):1156-1164, 2015.
83. Marchioni D, Alicandri-Ciufelli M, Piccinini A, Genovese E, Presutti L. Inferior retrotympanum revisited: An endoscopic anatomic study. *The Laryngoscope*. 2010;120(9):1880-6.
84. Marchioni D, Molteni G, Presutti L. Endoscopic Anatomy of the Middle Ear. *Indian Journal of Otolaryngology and Head & Neck Surgery*. 2011;63(2):101-13.
85. Marchioni D, Piccinini A, Alicandri-Ciufelli M, Presutti L. Endoscopic anatomy and ventilation of the epitympanum. *Otolaryngologic clinics of North America*. 2013;46(2):165-78.
86. Marchisio P et al. Epidemiology and treatment of otitis media with effusion in children in the first year of primary school. *Acta Otolaryngol*. 1998 Jul;118(4):557-62.
87. Maresh A, Martins OF, Victor JD, Selesnick SH. Using surgical observations of ossicular erosion patterns to characterize cholesteatoma growth. *Otology & neurotology : official publication of the American Otological Society, American Neurotology Society [and] European Academy of Otology and Neurotology*. 2011;32(8):1239-42.
88. Mark A, Matharu V, Dowswell G, Smith M. The point prevalence of otitis media with effusion in secondary school children in Pokhara, Nepal: a cross-sectional study. *International journal of pediatric otorhinolaryngology*. 2013;77(9):1523-9.

89. Martin C., Durand M., Timoshenko A. Otitis adhesiva. EMC (Elsevier SAS, Paris), Otorrinolaringología, 20-140-A-10, 2005.
90. McGrath AP, Michaelides EM. Use of middle ear immittance testing in the evaluation of patulous eustachian tube. *Journal of the American Academy of Audiology*. 2011;22(4):201-7.
91. Miyanaga S, Morimitsu T. Prussak's space: chronological development and routes of aeration. *Auris Nasus Larynx*. 1997;24(3):255-64.
92. Motamed M, Powe D, Kendall C, Birchall JP, Banerjee AR. p53 expression and keratinocyte hyperproliferation in middle ear cholesteatoma. *Clinical Otolaryngology & Allied Sciences*. 2002;27(6):505-8.
93. Muñoz D, Aedo C, Der C. Patulous Eustachian tube in bariatric surgery patients. *Otolaryngol Head Neck Surg*. 2010;143:521-524.
94. Nadol J, Staecker H, Gliklich R. Outcomes assessment for chronic otitis media: the Chronic Ear Survey. *The Laryngoscope* [serial on the Internet]. (2000, Mar), [cited June 14, 2017]; 110(3 Pt 3): 32-35.
95. Naim R, Chang RC, Sadick H, Bayerl C, Bran G, Hormann K. Effect of Vascular Endothelial Growth Factor on Fibroblasts from External Auditory Canal Cholesteatoma. *Archives of Medical Research*. 2005;36(5):518-23.
96. Ng CL, Liu X, Chee SCJ, Ngo RYS. An Innovative 3-dimensional Model of the Epitympanum for Teaching of Middle Ear Anatomy. *Otolaryngology--head and neck surgery : official journal of American Academy of Otolaryngology-Head and Neck Surgery*. 2015;153(5):832.
97. Nguyen K, Suzuki H, Ohbuchi T, Wakasugi T, Koizumi H, Hashida K, et al. Possible participation of acidic pH in bone resorption in middle ear cholesteatoma: Acidic pH in Middle Ear Cholesteatoma. *The Laryngoscope*. 2014;124(1):245-50.
98. Neumann A, Kevenhoerster K, Gostian AO. Long-term results of palisade cartilage tympanoplasty. *Otol Neurotol*. 2010 Aug;31(6):936-9.
99. Nevoux J, Lenoir M, Roger G, Denoyelle F, Ducou Le Pointe H, Garabédian E. Childhood cholesteatoma. *European annals of otorhinolaryngology, head and neck diseases*. 2010;127(4):143-50.
100. Nogueira JF, Mattioli F, Presutti L, Marchioni D. Endoscopic anatomy of the retrotympanum. *Otolaryngologic clinics of North America*. 2013;46(2):179-88.

101. Ohnishi T, Shirahata Y, Fukami M, Hongo S. The atelectatic ear and its classification. *Auris Nasus Larynx*. 1985; 12 (Suppl 1):S211–S213
102. Olthoff A, Laskawi R, Kruse E. Successful Treatment of Autophonia with Botulinum Toxin: Case Report. *Annals of Otology, Rhinology & Laryngology*. 2007;116(8): 594-8.
103. Ostrowski VB, Bojrab DI. Minimally invasive laser contraction myringoplasty for tympanic membrane atelectasis. *Otolaryngology--head and neck surgery : official journal of American Academy of Otolaryngology-Head and Neck Surgery*. 2003;128(5):711-8.
104. Ozbek C, Çiftçi O, Ozdem C. Long-term anatomic and functional results of cartilage tympanoplasty in atelectatic ears. *European Archives of Oto-Rhino-Laryngology*. 2010;267(4):507-13.
105. Paço J, Branco C, Estibeiro H, Oliveira e Carmo D. The posterosuperior quadrant of the tympanic membrane. *Otolaryngology–Head and Neck Surgery*, Vol 140, No 6, June 2009. Palkó E, Póliska S, Csákányi Z, Katona G, Karosi T, Helfferich F, et al. The c-MYC Protooncogene Expression in Cholesteatoma. *BioMed Research International*. 2014;2014:1-6.
106. Palva T, Jhonson L, Ramsay H. Attic aeration in temporal Bones from children with recurring otitis media. *Am J Otol*. 2000; 21: 485-493.
107. Palva T, Ramsay H. Aeration of Prussak's space is independent of the supradiaphragmatic epitympanic compartments. *Otology & neurotology : official publication of the American Otological Society, American Neurotology Society [and] European Academy of Otology and Neurotology*. 2007;28(2):264-8.
108. Palva T, Ramsay H. Chronic inflammatory ear disease and cholesteatoma. *Am J Otol*. 1999; 20: 145-151.
109. Palva T, Ramsay H. Epitympanic diaphragm in the new-born. *International Journal of Pediatric Otorhinolaryngology*. 1998;43(3):261-9.
110. Pearson K: On a criterion that a given system of deviations from the probable in the case of correlated system of variables is such that it can be reasonably supposed to have arisen from random sampling. *Philosophical Magazine* 1900; 50: 157-75.
111. Pita S, Pértega S: Asociación de variables cualitativas: test de chi-cuadrado. Disponible en www.fisterra.com [Consultado el 10/12/2015].

112. Poe DS. Diagnosis and management of the patulous eustachian tube. *Otol Neurotol* 2007; 668(5): 668-77
113. Pothier DD. The Sade and Tos staging systems: not adequately reliable methods of staging retraction of the tympanic membrane? *Clinical Otolaryngology*. 2009;34(5):506-7.
114. Prades JM, Dumollard JM, Calloc'h F, Merzougui N, Veyret C, Martin C. Descriptive anatomy of the human auditory tube. *Surgical and Radiologic Anatomy*. 1998;20(5):335-40.
115. Preciado DA. Biology of cholesteatoma: Special considerations in pediatric patients. *International Journal of Pediatric Otorhinolaryngology*. 2012;76(3):319-21.
116. Proctor B. The development of the middle ear spaces and their surgical significance. *J Laryngol Otol* 1964;78:631–48.
117. Ralli G, Milella C, Ralli M, Fusconi M, La Torre G. Quality of life measurements for patients with chronic suppurative otitis media: Italian adaptation of "Chronic Ear Survey". *Acta Otorhinolaryngologica Italica: Organo Ufficiale Della Societa Italiana Di Otorinolaringologia E Chirurgia Cervico-Facciale* [serial on the Internet]. (2017, Feb), [cited June 14, 2017]; 37(1): 51-57.
118. Ramakrishnan Y, Kotecha A, Bowdler DA. A review of retraction pockets: past, present and future management. *The Journal of Laryngology & Otology* (2007), 121, 521–525. Ramirez Aristeguieta LM, Ballesteros Acuña LE, Sandoval Ortiz GP. Tensores del velo del paladar y del martillo: vínculos anatómicos, funcionales y sintomáticos. *Acta Otorrinolaringologica Espanola*. 2010;61(1):26-33.
119. Ramírez A, Trinidad A, Vicente J, Verdaguer J. Residuos cicatriciales y atelectasias del oído medio. En Suárez C compilador. *Tratado de Otorrinolaringología y Cirugía de Cabeza y Cuello*. España: Editorial médica Panamericana S.A.; 2007. p 1445-58.
120. Ramón R, Úrsula Z, Esteban O. Clasificación de los bolsillos de retracción timpánica del Hospital Barros Luco-Trudeau / Classification of Barros Luco Hospital's tympanic pockets retraction. *Revista De Otorrinolaringología Y Cirugía De Cabeza Y Cuello* [serial on the Internet]. (2015), (1): 21. Available from: SciELO.
121. Randrup TS, Ovesen T. Balloon Eustachian Tuboplasty: A Systematic Review. *Otolaryngology–Head and Neck Surgery*. 2015;152(3):383-92.
122. Ráth G, Gerlinger I, Csákányi Z, Sultész M, Gaál V, Katona G. Transmeatal excision of pars tensa retraction pockets with simultaneous ventilation tube insertion in

- children: a prospective study. *European Archives of Oto-Rhino-Laryngology*. 2011;268(11):1549-56.
123. Readi R, Zelada U, Ortúzar E. Clasificación de los bolsillos de retracción timpánica del Hospital Barros Luco-Trudeau. *Rev. Otorrinolaringol. Cir. Cabeza Cuello* 2015; 75: 21-26
124. Riancho JA, Delgado-Calle J. Mecanismos de interacción osteoblasto-osteoclasto. *Reumatol Clin* 2011;7 Supl 2:1-4 - Vol. 7
125. Rosenfeld RM, Kay D. Natural history of untreated otitis media. *The Laryngoscope*. 2003;113(10):1645-57.
126. Rosito LPS, da Silva, MNL, Selaimen FA, Jung YP, Pauletti MGT, Jung LP, et al. Characteristics of 419 patients with acquired middle ear cholesteatoma. *Brazilian Journal of Otorhinolaryngology*. 2016.
127. Rosito LS, Netto LFS, Teixeira AR, da Costa SS. Classification of Cholesteatoma According to Growth Patterns. *JAMA Otolaryngology–Head & Neck Surgery*. 2016;142(2):168-72.
128. Rosito LPS, Teixeira AR, Netto LS, Selaimen FA, da Costa SS. Cholesteatoma growth patterns: are there audiometric differences between posterior epitympanic and posterior mesotympanic cholesteatoma? *European archives of oto-rhino-laryngology : official journal of the European Federation of Oto-Rhino-Laryngological Societies (EUFOS) : affiliated with the German Society for Oto-Rhino-Laryngology - Head and Neck Surgery*. 2016;273(10):3093-9.
129. Ross. *Histología*, 4ª edición, Ed. Panamericana, 2005.
130. Sadé J, Ar A, Fuchs C. Barotrauma Vis-a-Vis the “Chronic Otitis Media Syndrome”: Two Conditions with Middle Ear Gas Deficiency: Is Secretory Otitis Media a Contraindication to Air Travel? *Annals of Otology, Rhinology & Laryngology*. 2003;112(3):230-5.
131. Sadé J, Avraham S, Brown M (1981) Atelectasis, retraction pockets and cholesteatoma. *Acta Otolaryngol* 92(5–6):501–512
132. Sadé J, Berco E. Atelectasis and secretory otitis media. *Ann Otol Rhinol Laryngol*. 1976;85(2 Suppl 25 Pt 2):66–72
133. Sadé J, Cinamon U, Ar A, Seifert A. Gas flow into and within the middle ear. *Otology & neurotology : official publication of the American Otological Society, American*

- Neurotology Society [and] European Academy of Otology and Neurotology. 2004;25(5):649-52.
134. Sadé J, Fuchs C, Luntz M. Shrapnell membrane and mastoid pneumatization. *Arch Otolaryngol Head Neck Surg* 1997;123: 584-8.
135. Sadé J, Luntz M. The atelectatic phenomenon, pathogenesis revisited. In: Sadé J, editor. *The Eustachian tube, basic aspects*. Amsterdam: Kugler and Ghedini Publications; 1991.p. 313-7.
136. Sadé J. Retraction pockets and attic cholesteatomas. *Acta Otorhinolaryngol Belg* 1980;34(1):62–84.
137. Sadé J. Treatment of cholesteatoma and retraction pockets. *Eur Arch Otorhinolaryngology* 1993;250:193–9.
138. Saim L, Saim S, Saim A, Ruszymah BHI, Sani A. Prevalence of otitis media with effusion amongst pre-school children in Malaysia. *International Journal of Pediatric Otorhinolaryngology*. 1997;41(1):21-8.
139. Sakakihara J, Honjo I, Fujita A, Kurata K, Takahashi H. Compliance of the patulous eustachian tube. *Ann Otol Rhinol Laryngol* 1993;102:110-2.
140. Sanli A, Tasdemir O, Eken M, Celebi O, Yilmaz SH. Prevalence of Otitis Media with Effusion Among Primary School Age-Children and Etiopathogenic Examination. *Indian Journal of Otolaryngology and Head & Neck Surgery*. 2014;2011;66(S1): 95-8.
141. Satar B, Hidir Y, Coskun U. New morphometric findings in adhesive otitis media: Petroclival angle and eustachian tube-tympanic cavity ventilation angle. *Auris Nasus Larynx*. 2010;37(1):61-5.
142. Sato H, Nakamura H, Naito Y, Honjo I. Eustachian tube function in patients with atelectatic ears. In: Sadé J, editor. *The Eustachian tube, basic aspects*. Amsterdam: Kugler and Ghedini Publications; 1991. p. 191-4.
143. Saunders J, Murray M, Alleman A. Biofilms in chronic suppurative otitis media and cholesteatoma: scanning electron microscopy findings. *American Journal of Otolaryngology--Head and Neck Medicine and Surgery*. 2011;32(1):32-7.
144. Schellenberg K, Bedlack R, Tucci D. Roaring in the ears: patulous Eustachian tube in bulbar amyotrophic lateral sclerosis. *Amyotroph Lateral Scler*. 2010;11:395-396. 96.
145. Seibert JW, Danner CJ. Eustachian Tube Function and the Middle Ear. *Otolaryngologic Clinics of North America*. 2006;39(6):1221-35.

146. Semaan MT, Megerian CA. The Pathophysiology of Cholesteatoma. *Otolaryngologic Clinics of North America*. 2006;39(6):1143-59.
147. Shunyu NB, Gupta SD, Thakar A, Sharma SC. Histological and Immunohistochemical Study of Pars Tensa Retraction Pocket. *Otolaryngology–Head and Neck Surgery*. 2011;145(4):628-34.
148. Siirala U. Pathogenesis and treatment of adhesive otitis. *Acta Otolaryngol Suppl*. 1964; 188:SUPPL 188:9-18.
149. Sudhoff H, Dazert S, Gonzales AM, Borkowski G, Park SY, Baird A, et al. Angiogenesis and angiogenic growth factors in middle ear cholesteatoma. *The American journal of otology*. 2000;21(6):793-8.
150. Sudhoff H, Tos M. Pathogenesis of attic cholesteatoma: clinical and immunohistochemical support for combination of retraction theory and proliferation theory. *The American journal of otology*. 2000;21(6):786-92.
151. Swarts JD, Alper CM, Luntz M, Bluestone CD, Doyle WJ, Ghadiali SN, et al. Panel 2: Eustachian Tube, Middle Ear, and Mastoid—Anatomy, Physiology, Pathophysiology, and Pathogenesis. *Otolaryngology–Head and Neck Surgery*. 2013;148(4):E26-36.
152. Takano A et al. Ligation of eustachian tube for intractable patulous Eustachian tube: a preliminary report. *Eur Arch Otorhinolaryngol* 2007; 264(4): 353-7
153. Tarabichi M, Marchioni D, Presutti L, Nogueira JF, Pothier D. Endoscopic transcanal ear anatomy and dissection. *Otolaryngologic clinics of North America*. 2013;46(2):131-54.
154. Teele DW, Klein JO, Rosner BA (1984) Otitis media with effusion during the first three years of life and development of speech and language. *Pediatrics* 74(2):282–287
155. Thomassin JM et Belus JF. Anatomie de l'oreille moyenne. *Encycl Méd Chir* (Editions Scientifiques et Médicales Elsevier SAS, Paris, tous droits réservés), Oto-rhino-laryngologie, 20-015-A-10, 1995, 14 p.
156. Tiwari R, Sharma RK, Panda NK, Munjal S, Makkar S. Tensor tenopexy: a clinical study to assess its effectiveness in improving Eustachian tube function and preventing hearing loss in patients with cleft palate. *Journal of plastic, reconstructive & aesthetic surgery : JPRAS*. 2013;66(9):e239.

157. Tono T, Sakagami M, Kojima H, Yamamoto Y, Matsuda K, Hashimoto S, et al. Staging and classification criteria for middle ear cholesteatoma proposed by the Japan Otological Society. *Auris Nasus Larynx* [serial on the Internet]. (2017, Apr).
158. Tos M. Atelectasis, retraction pockets, and cholesteatoma. *Ann Otol Rhinol Laryngol* [suppl] 1985; 120:49-51.
159. Tos M. Epidemiology and natural history of secretory otitis. *Am J Otol* 1984;5: 459-62.
160. Tos M, Stangerup S, Larsen P. Dynamics of Eardrum Changes Following Secretory Otitis. A Prospective Study. *Arch Otolaryngol Head Neck Surg.* 1987;113(4):380-385.
161. Tos M, Stangerup S, Larsen P: Incidence and progression of myringo-incudopexy after secretory otitis. *Acta Otolaryngol (Stockh)* 1992,112:512–517.
162. Tran Ba Huy P. Otites moyennes chroniques. Histoire e'le'mentaire et formes cliniques. *EMC-Oto-rhino-laryngologie.* 2005; 2(1):26–61.
163. Urik M, Hurnik P, Žiak D, Machač J, Šlapák I, Motyka O, et al. Histological analysis of retraction pocket pars tensa of tympanic membrane in children. *International Journal of Pediatric Otorhinolaryngology.* 2016; 86:213-7.
164. Velepicić M et al. The clinical status of the eardrum: an inclusion criterion for the treatment of chronic secretory otitis media in children. *Int J Pediatr Otorhinolaryngol.* 2011 May;75(5):686-90.
165. Velepicić M, Starcević R, Ticac R, Kujundžić M, Velepicić M. Cartilage palisade tympanoplasty in children and adults: long term results. *Int J Pediatr Otorhinolaryngol.* 2012 May;76(5):663-6.
166. Virtanen H. Patulous Eustachian tube. Diagnostic evaluation by sonotubometry. *Acta Otolaryngol* 1978; 86:401-7.
167. Vlastarakos PV, Nikolopoulos TP, Korres S, Tavoulari E, Tzagaroulakis A, Ferekidis E. Grommets in otitis media with effusion: the most frequent operation in children. But is it associated with significant complications? *European Journal of Pediatrics.* 2007;166(5):385-91.
168. Wang P, Chu C, Tai C, Liang S, Gliklich R. Validation assessment of the Chinese-version chronic ear survey: A comparison between data from English and Chinese versions. *Annals Of Otolaryngology Rhinology And Laryngology* [serial on the Internet]. (n.d.), [cited June 15, 2017]; 112(1): 85-90.

169. Yamamoto-Fukuda T, Takahashi H, Koji T. Animal Models of Middle Ear Cholesteatoma. *Journal of Biomedicine and Biotechnology*. 2011;2011: 394241-11.
170. Yasan H, Doğru H, Tüz M, Çandır Ö, Uygur K, Yarıktaş M. Otitis media with effusion and histopathologic properties of adenoid tissue. *International Journal of Pediatric Otorhinolaryngology*. 2003;67(11):1179-83.
171. Yegin Y, Çelik M, Koç A, Küfeciler L, Elbistanlı M, Kayhan F. Original article: Comparison of temporalis fascia muscle and full-thickness cartilage grafts in type 1 pediatric tympanoplasties. *Brazilian Journal Of Otorhinolaryngology* [serial on the Internet]. (2016, Nov 1); 82695-701. Available from: ScienceDirect.
172. Yoshida h et al. Imaging of the patulous Eustachian tube: high-resolution CT evaluation with multiplanar reconstruction technique. *Acta Otolaryngol* 2004;124(8): 918-23.
173. Yuksel S, Swarts JD, Banks J, Seroky JT, Doyle WJ. In vivo measurement of O₂ and CO₂ gas exchange across the human tympanic membrane. *Acta Otolaryngol*. 2009 Jul;129(7):716-25.
174. Yuksel S, Douglas Swarts J, Banks J, Doyle WJ. CO₂ gas exchange across the human tympanic membrane is not appreciably affected by pathology. *European Archives of Oto-Rhino-Laryngology*. 2011;268(2):203-6.
175. Zhang Q, Wei J, Xu M, Zhang Q, Zhang X, Zhang Z, et al. Prevalence of otitis media with effusion among children in Xi'an, China: a randomized survey in China's mainland. *The Annals of otology, rhinology, and laryngology*. 2011;120(9):617-21.

10

ANEXOS

Anexo 1: Plantilla para la toma de datos de los artículos incluidos en el estudio.

Datos del estudio	TÍTULO	
	AUTOR PRINCIPAL	
	AUTORES SECUNDARIOS	
	AÑO DE PUBLICACIÓN	
	REVISTA Y VOLUMEN	
	DOI	
Datos	Especie	Humano, animal
	Edad media	Años
	Sexo	% (V/M)
	Intervenciones previas	En el oído afecto
	Tiempo de seguimiento	Meses o años
Clasificación	Grado I	
	Grado II	
	Grado III	
	Grado IV	
	Grado V	
Esquema terapéutico	Grado I	
	Grado II	
	Grado III	
	Grado IV	
	Grado V	
Resultados	Aplicable	A la práctica clínica
	Decisión terapéutica	¿Propone modificación terapéutica?
Concatenación de citas	SÍ/NO	Autor

Anexo 2: Estrategia de codificación de datos de la serie.

VARIABLE	CODIFICACIÓN
AÑO DE INTERVENCIÓN	1.- 2003; 2.-2004; 3.-2005; 4.- 2006; 5.- 2007; 6.-2008; 7.- 2009; 8.- 2010; 9.- 2011; 10.- 2012; 11.-2013; 12.- 2014; 99.- No hay datos
EDAD DE INTERVENCIÓN	En años
SEXO	1.- Varón; 2.- Mujer; 99.- No hay datos
ANTECEDENTES	1.-Serosa; 2.-Colesteatoma contralateral; 3.-Síndromes craneofaciales; 4.- Malformaciones; 5.-Sin antecedentes de interés; 99.- No hay datos.
INTERVENCIONES PREVIAS	1.- TV; 2.- Adenoidectomía; 3.- TV+VA; 4.- Sin intervenciones; 5.- Fisura palatina/Labio leporino; 6.- Otras; 99.- No hay datos.
LUGAR DE RETRACCIÓN	1.- Pars tensa; 2.- Pars flacida; 3.- Ambas; 99.- No hay datos
CUADRANTE	1.- Posterosuperior; 2.- Posteroinferior; 3.- Anteroinferior; 4.- Ambos posteriores; 5.- Anteroinferior y posterosuperior; 6.- Anteroinferior y ambos posteriores; 7.- Sin retracción; 99.- No hay datos

VARIABLE	CODIFICACIÓN
YUNQUE	1.- Normal; 2.- Incudopexia; 3.- Cariado; 4.- Necrosis. 99.- No hay datos
ESTRIBO	1.- Normal; 2.- Estapedopexia; 3.- Lisis de cruras; 99.- No hay datos
MARTILLO	1.- Presente; 2.- Horizontalizado; 99.- No hay datos
BOLSA	1.- Control de fondos; 2.- Sin control de fondos; 3.- No hay bolsa; 99.- No hay datos
VENTILACIÓN ANESTÉSICA	1.- Disminuye el grado; 2.- Grado sin cambios; 99.- No hay datos
INFILTRACIÓN	1.- Despega; 2.- No despega; 99.- No hay datos
CIRUGÍA	1.- Timpanoplastia con cartílago; 2.- TV; 3.- Timpanoplastia con cartílago+ TV; 4.- Timpanoplastia con cartílago + VA; 5.- Inoperable por esta técnica; 6.- No acude a cirugía; 99.- No hay datos.
PROFUNDIDAD DE LA BOLSA	1.- Pirámide; 2.- Seno Timpánico; 3.- Receso Facial; 4.- Seno de Proctor; 5.- <i>Additus ad antrum</i> ; 6.- Seno de proctor + <i>Additus ad antrum</i> ; 7.- Receso facial +Seno Timpánico; 8.- Todos los recesos; 9.- Retracción controlable; 99.- No hay datos.

VARIABLE	CODIFICACIÓN
RECONSTRUCCIÓN OSICULAR	1.- TORP; 2.- PORP; 3.- Columelización de estribo con cartílago; 4.- Sin reconstrucción; 99.- No hay datos.
INJERTO	1.- Semiluna posterior; 2.- Dos planchas; 3.- Semiluna posterior con lenteja atical; 4.- Dos planchas con lenteja atical; 5.- Lenteja atical; 6.- Sin injerto; 99.- No hay datos.
AUDIOMETRÍA PREQUIRÚRGICA	1.- Normoacusia; 2.- Leve (25-40); 3.- Moderada (41-70); 4.- Severa (71-90); 5.- Profunda (>90); 99.- No hay datos
AUDIOMETRÍA POSTQUIRÚRGICA	1.- Normoacusia; 2.- Leve (25-40); 3.- Moderada (41-70); 4.- Severa (71-90); 5.- Profunda (>90); 99.- No hay datos
SECUELAS	1.- Sin secuelas; 2.- Desplazamiento del cartílago; 3.- Perforación; 4.- Perla de colesteatoma; 5.- Colesteatoma; 99.- No hay datos.
EVOLUCIÓN	1.- Sin incidencias; 2.- Moco en caja; 3.- Nueva retracción grado I-II; 4.- Retracción posterior III-IV; 5.- Retracción con moco en caja; 6.- Perla de colesteatoma; 7.- Colesteatoma; 99.- No hay datos.
NUEVA CIRUGÍA	1.- No precisó nueva cirugía; 2.- TV; 3.- Cirugía de colesteatoma; 4.- Timpanoplastia con cartílago por nueva adhesiva; 5.- TP por perforación; 99.- No hay datos.
DURACIÓN DEL SEGUIMIENTO	En meses.

VARIABLE	CODIFICACIÓN
SEGUIMIENTO	1.-Sí; 2.- Alta; 3.- Perdido; 99.- No hay datos.
CURACIÓN	1.- Sí; 2.- No; 99.- No hay datos.

Anexo 3: Cruces de variables realizados para el contraste de hipótesis.

3A: Cruce de variables generales:

CRUCE DE VARIABLES	TEST UTILIZADO
Variable cirugía con variable secuelas	CHI CUADRADO DE PEARSON
Variable cirugía con variable evolución	
Variable grado con variable audiometría postoperatoria	
Variable grado con variable secuelas	
Variable grado con variable evolución	
Variable cuadrante con variable audiometría prequirúrgica	
Variable yunque con audiometría prequirúrgica	
Variable antecedentes con variable cirugía	
Variable antecedentes con variable evolución	
Variable injerto con variable audiometría postoperatoria	
Variable intervenciones previas con variable cirugía y con variable evolución	
Variable intervenciones previas con variable evolución	

3B: Cruces de variables audiológicas:

CRUCE DE VARIABLES	TEST UTILIZADO
Normoacusia preoperatoria e Hipoacusia preoperatoria leve y moderada con Normoacusia postoperatoria e Hipoacusia postoperatoria leve y moderada	CHI CUADRADO DE PEARSON Tabla de 2x3
Normoacusia preoperatoria e Hipoacusia preoperatoria leve con Normoacusia postoperatoria e Hipoacusia postoperatoria leve	
Normoacusia preoperatoria e Hipoacusia preoperatoria moderada con Normoacusia postoperatoria e Hipoacusia postoperatoria moderada	CHI CUADRADO DE PEARSON Tabla de 2x2
Hipoacusia preoperatoria leve y moderada con Hipoacusia postoperatoria leve y moderada	

Anexo 4: Estrategia de búsqueda en las diferentes bases de datos.

BASE DE DATOS	FÓRMULA DE BÚSQUEDA	RESULTADO
PUBMED	("Surgical Procedures, Operative"[Mesh]) AND adhesive otitis	127
	(tympenic atelectasis) AND "Surgical Procedures, Operative"[Mesh]	76
	(retraction pockets) AND "Surgical Procedures, Operative"[Mesh]	128
	Staging system AND tympanic atelectasis	1
	Staging system AND retraction pockets	3
	("Tympanic Membrane/pathology"[MAJR]) AND "Tympanic Membrane/surgery"[MeSH Terms]	111
	"Classification"[Mesh]AND retracted eardrum	0
	"Atelectasis of tympanic membrane"	121
	((Atelectasis of tympanic membrane) AND "Surgical Procedures, Operative"[Mesh]) AND Pars tensa	6
	"ossicular erosions"	6
	"myringostapedopexy"	2
	"myringoincudopexy"	1
	"incudostapedopexy"	1
	Diagnostic Techniques and Procedures"[Mesh] AND Adhesive otitis	97
	Diagnostic Techniques and Procedures"[Mesh] AND Retraction pockets	73

BASE DE DATOS	FÓRMULA DE BÚSQUEDA	RESULTADO
	Diagnostic Techniques and Procedures"[Mesh] AND Tympanic atelectasis	41
TOTAL PUBMED		270
COCHRANE	(ADHESIVE OTITIS)	7
	(RETRACTION POCKETS)	1
	(TYMPANIC ATELECTASIS)	6
TOTAL COCHRANE		6
BIBLIOTECA VIRTUAL SISTEMA SANITARIO PÚBLICO ANDALUZ	("Surgical Procedures, Operative"[Mesh]) AND adhesive otitis	26
	(tympanic atelectasis) AND "Surgical Procedures, Operative"[Mesh]	14
	(retraction pockets) AND "Surgical Procedures, Operative"[Mesh]	33
	Staging system AND tympanic atelectasis	1433
	Staging system AND retraction pockets	14163
	("Tympanic Membrane/pathology"[MAJR]) AND "Tympanic Membrane/surgery"[MeSH Terms]	0
	"Classification"[Mesh]AND retracted eardrum	1233
	"Atelectasis of tympanic membrane"	10
	((Atelectasis of tympanic membrane) AND "Surgical Procedures, Operative"[Mesh]) AND Pars tensa	2
"ossicular erosions"	35	
"myringostapedopexy"	4	

BASE DE DATOS	FÓRMULA DE BÚSQUEDA	RESULTADO
BIBLIOTECA VIRTUAL SISTEMA SANITARIO PÚBLICO ANDALUZ	“myringoincudopexy”	2
	“incudostapedopexy”	0
	Diagnostic Techniques and Procedures"[Mesh] AND Adhesive otitis	4671
	Diagnostic Techniques and Procedures"[Mesh] AND Retraction pockets	7544
	Diagnostic Techniques and Procedures"[Mesh] AND Tympanic atelectasis	1449
TOTAL BVSSPA		329

Anexo 5: Artículos recuperados y seleccionados definitivamente para el estudio.

TRABAJO	CUMPLE CRITERIOS	MOTIVO
Aimoni C et al. Tympanic Atelectasis in Children and Early Surgical Approach: The Ferrara Experience.	NO	No propone nueva clasificación ni plan terapéutico
Alzahrani M et al. Tympanic membrane retraction pocket staging: is it worthwhile?	NO	No propone nueva clasificación ni plan terapéutico
Avraham S et al. The influence of ventilating tubes on the surgical treatment of atelect of atelectatic ears.	NO	No propone nueva clasificación ni plan terapéutico
Blaney SPA et al. The surgical management of the pars tensa retraction pocket in the child — results following simple excision and ventilation tube insertion.	NO	No propone nueva clasificación ni plan terapéutico
Borgstein J et al. Atelectasis of the middle ear in pediatric patients: Safety of surgical intervention.	NO	No propone nueva clasificación ni plan terapéutico
Borgstein J et al. Erosion of the incus in pediatric posterior tympanic membrane retraction pockets without cholesteatoma.	NO	No propone nueva clasificación ni plan terapéutico
Borgstein J et al. The Erasmus atelectasis classification: proposal of a new classification for atelectasis of the middle ear in children.	SÍ	
Borgstein J et al. The extraordinary healing properties of the pediatric tympanic	NO	No propone nueva clasificación ni plan terapéutico

TRABAJO	CUMPLE CRITERIOS	MOTIVO
membrane: A study of atelectasis in the pediatric ear.		
Brawner JT et al. Laser myringoplasty for tympanic membrane atelectasis.	NO	No propone nueva clasificación ni plan terapéutico
Cassano M et al. Retraction pockets of pars tensa in pediatric patients: Clinical evolution and treatment.	NO	No propone nueva clasificación ni plan terapéutico
Charachon R. Classification of retraction pockets.	SÍ	
Charachon R et al. Classification and surgical treatment of fibroadhesive otitis.	NO	No propone nueva clasificación ni plan terapéutico
Couloigner V et al. Cartilage tympanoplasty for posterosuperior retraction pockets of the pars tensa in children.	NO	No propone nueva clasificación ni plan terapéutico
Danner CJ. Middle Ear Atelectasis: What Causes It and How Is It Corrected?	NO	No propone nueva clasificación ni plan terapéutico
Djalilian H et al. The atelectatic ear.	NO	No propone nueva clasificación ni plan terapéutico
Dornhoffer J. Cartilage timpanoplasty: indications, techniques and outcomes in a 1000 patients series.	NO	No propone nueva clasificación ni plan terapéutico

TRABAJO	CUMPLE CRITERIOS	MOTIVO
Dornhoffer J. Surgical management of atelectatic ear.	SÍ	
Dubreuil C et al. Retraction pockets.	NO	No propone nueva clasificación ni plan terapéutico
Duckert LG, et al. Prolonged Middle Ear Ventilation with the Cartilage Shield T-Tube Tympanoplasty.	NO	No propone nueva clasificación ni plan terapéutico
Bours A, Decat M, Gersdoff M. Our classification of tympanic retraction pockets. Acta oto-rhino-laryngologica belg. 1998, 52:25-28.	NO	Propone nueva clasificación, pero no esquema terapéutico
Garside JA et al. Canalplasty for chronic tympanic membrane atelectasis.	NO	No propone nueva clasificación ni plan terapéutico
James AL et al. Tympanic membrane retraction: An endoscopic evaluation of staging systems.	NO	No propone nueva clasificación ni plan terapéutico
Kasbekar AV et al. The Surgical Management of Tympanic Membrane Retraction Pockets Using Cartilage Tympanoplasty.	NO	No propone nueva clasificación ni plan terapéutico
Martin C et al. Otitis adhesiva.	NO	No propone nueva clasificación ni plan terapéutico
Neumann A et al. Long-term results of palisade cartilage tympanoplasty.	NO	No propone nueva clasificación ni plan terapéutico

TRABAJO	CUMPLE CRITERIOS	MOTIVO
Ohnishi T et al. The atelectatic ear and its classification.	NO	Propone nueva clasificación, pero no esquema terapéutico
Ostrowski VB et al. Minimally invasive laser contraction myringoplasty for tympanic membrane atelectasis.	NO	No propone nueva clasificación ni plan terapéutico
Ozbek C et al. Long-term anatomic and functional results of cartilage tympanoplasty in atelectatic ears.	NO	No propone nueva clasificación ni plan terapéutico
Paço J et al. The posterosuperior quadrant of the tympanic membrane.	NO	No propone nueva clasificación ni plan terapéutico
Pothier DD. The Sade and Tos staging systems: not adequately reliable methods of staging retraction of the tympanic membrane?	NO	No propone nueva clasificación ni plan terapéutico
Ráth G et al. Transmeatal excision of pars tensa retraction pockets with simultaneous ventilation tube insertion in children: a prospective study.	NO	No propone nueva clasificación ni plan terapéutico
Ramakrishnan Y et al. A review of retraction pockets: past, present and future management.	NO	No propone nueva clasificación ni plan terapéutico
Readi R, Zelada U, Ortúzar E. Clasificación de los bolsillos de retracción timpánica del Hospital Barros Luco-Trudeau. Rev.	SÍ	

TRABAJO	CUMPLE CRITERIOS	MOTIVO
Otorrinolaringol. Cir. Cabeza Cuello 2015; 75: 21-26		
Rosito LPS et al. Cholesteatoma growth patterns: are there audiometric differences between posterior epitympanic and posterior mesotympanic cholesteatoma?	NO	No propone nueva clasificación ni plan terapéutico
Sade J et al. Atelectasis and secretory otitis media.	SÍ	
Sadé J et al. Atelectasis, retraction pockets and cholesteatoma.	NO	No propone nueva clasificación ni plan terapéutico
Sadé J. Treatment of cholesteatoma and retraction pockets.	NO	No propone nueva clasificación ni plan terapéutico
Shunyu NB et al. Histological and Immunohistochemical Study of Pars Tensa Retraction Pocket.	NO	No propone nueva clasificación ni plan terapéutico
Tos M et al. Dynamics of Eardrum Changes Following Secretory Otitis. A Prospective Study.	NO	No propone nueva clasificación ni plan terapéutico
Tran Ba Huy P .Otites moyennes chroniques.	SÍ	
Urik M et al. Histological analysis of retraction pocket pars tensa of tympanic membrane in children.	NO	No propone nueva clasificación ni plan terapéutico

Anexo 6: Análisis de artículos incluidos en el estudio:

Datos del estudio	The Erasmus atelectasis classification: proposal of a new classification for atelectasis of the middle ear in children.	
	Johannes Borgstein	
	Tatjana V. Gerritsma; Marjan H. Wieringa; Iain A. Bruce,	
	2007	
	Laryngoscope, 117:1255–1259,	
Datos	Especie	Humanos
	Edad media (años)	8,8 ± 3,6 (DE)
	Sexo (V/M %)	46/97
	Intervenciones previas	NO
	Tiempo de seguimiento	42 meses
Clasificación	Grado I	Membrana timpánica atrófica pero no adherida
	Grado II	Membrana timpánica adherida a promontorio
	Grado III	Membrana timpánica adherida a yunque o estribo
	Grado IV	Adhesión a huesecillos sin colesteatoma
	Grado V	Bolsa de retracción con colesteatoma o rotura de la membrana

Esquema terapéutico	Grado I	TV ± Escisión de bolsa
	Grado II	TV ± Escisión de bolsa
	Grado III	TP ± Interposición incudal
	Grado IV	TP
	Grado V	TP ± Mastoidectomía
Resultados	Aplicable	Sí
	Decisión terapéutica	Sí
Concatenación de citas	Sí	Dornhoffer, Sadé

Classification of retraction pockets.		
Datos del estudio	Robert Charachon	
	1988	
	Rev Laryngol Otol Rhinol (Bord), 109(3):205-7.	
Datos	Especie	Humanos
	Edad media	No especificada
	Sexo	No especificado
	Intervenciones previas	No
	Tiempo de seguimiento	No especificado
Clasificación	Grado I	Tímpano móvil
	Grado II	Tímpano parcialmente fijado a la cadena de huesecillos con erosión de yunque
	Grado III	Otitis media adhesiva
	Grado IV	
	Grado V	
Esquema terapéutico	Grado I	Obs ± TV
	Grado II	Obs ± TP
	Grado III	TP
	Grado IV	
	Grado V	
Resultados	Aplicable	Sí
	Decisión terapéutica	Sí
Concatenación de citas	No	

Surgical management of atelectatic ear.		
Datos del estudio	John Dornhoffer	
	2000	
	<i>The American Journal of Otology</i> , 21:315–321	
Datos	Especie	Humanos
	Edad media (años)	24 (rango 5-78)
	Sexo (V/M %)	51/49
	Intervenciones previas	No
	Tiempo de seguimiento	26,6 meses
Clasificación	Grado I	Retracción medial de la membrana timpánica
	Grado II	Retracción en contacto con yunque y/o estribo (miringoincudoestapedopexia)
	Grado III	Adhesión promontorial
	Grado IV	Retracción medial que no permite controlar el fondo
	Grado V	
Esquema terapéutico	Grado I	Obs ± TV
	Grado II	Obs ± TV
	Grado III	TP
	Grado IV	TP
	Grado V	
Resultados	Aplicable	Sí
	Decisión terapéutica	Sí
Concatenación de citas	Sí	Sadé, Charachon

	Atelectasis and secretory otitis media.	
	Jacob Sadé	
	E. Berco	
	1976	
Datos del estudio	Ann Otol Rhinol Laryngol; 85(2 Suppl 25 Pt 2):66–72.	
Datos	Especie	Humanos
	Edad media	30,7 años
	Sexo	
	Intervenciones previas	
	Tiempo de seguimiento	
Clasificación	Grado I	Membrana levemente retraída
	Grado II	Membrana retraída contactando con yunque o estribo
	Grado III	Membrana tocando el promontorio
	Grado IV	Membrana adherida a promontorio
	Grado V	Membrana perforada
Esquema terapéutico	Grado I	Obs ± TV
	Grado II	Obs ± TV
	Grado III	Obs ± TV ± TPCC
	Grado IV	Obs ± TV ± TP
	Grado V	
Resultados	Aplicable	Sí
	Decisión terapéutica	Sí
Concatenación de citas	No	

	Otitis moyennes chroniques.	
	Patrice Tran Ba Huy	
	2005	
Datos del estudio	EMC (Elsevier SAS, Paris), Otorrinolaringología, 20-095-A-10.	
	Especie	Humanos
	Edad media	
	Sexo	
	Intervenciones previas	
Datos	Tiempo de seguimiento	
	Grado I	Retracción periumbilical sin contactar con el promontorio
	Grado II	Retracción contactando con la articulación incudoestapedia
	Grado III	Retracción contactando con el promontorio
	Grado IV	VIa: Fondo de la bolsa controlable
		VIb: Fondo no visible con acumulación de queratina
		IVc: Perforación timpánica
Clasificación	Grado V	
	Grado I	Obs
	Grado II	Obs
	Grado III	Obs + Paracentesis
Esquema terapéutico	Grado IV	IVb y IVc: TP
	Grado V	
	Aplicable	Sí
Resultados	Decisión terapéutica	Sí
Concatenación de citas	Sí	Sadé

Clasificación de los bolsillos de retracción timpánica del Hospital Barros Luco-Trudeau.

Datos del estudio	Ramón Readi.	
	Úrsula, Zelada B; Esteban, Ortúzar G	
	2015	
	Revista De Otorrinolaringología Y Cirugía De Cabeza Y Cuello, (1): 21. Available from: SciELO.	
Datos	Especie	Humanos
	Edad media	26,8 años (3-79)
	Sexo	
	Intervenciones previas	
	Tiempo de seguimiento	Mínimo 12 meses
Clasificación	Grado I	Bolsa posterosuperior leve.
	Grado II	Bolsa posterosuperior que contacta con la articulación incudoestapedia.
	Grado III	Bolsa posterosuperior de fondo no visible.
	Grado IV	Bolsa posterosuperior que retiene piel.
	Grado V	Otopatía adhesiva.
Esquema terapéutico	Grado I	Estable: Observación. Evolutivo: Tubo de ventilación en cuadrante anterosuperior.
	Grado II	Estable: Observación. Evolutivo: Tubo de ventilación y/o escisión de la bolsa.
	Grado III	Escisión de bolsa + Tubo de ventilación.
	Grado IV	Escisión de bolsa + TV + Aticotomía.

Esquema terapéutico	Grado V	
Resultados	Aplicable	Sí
	Decisión terapéutica	Sí
Concatenación de citas	Sí	Sadé, Borgstein

Anexo 7: Resultados de la aleatorización simple aplicando un generador de números aleatorios no repetitivos.

Serie de niños intervenidos de otitis adhesiva (sombreado: pacientes seleccionados).

PACIENTE 1	PACIENTE 2	PACIENTE 3	PACIENTE 4	PACIENTE 5	PACIENTE 6	PACIENTE 7
PACIENTE 8	PACIENTE 9	PACIENTE 10	PACIENTE 11	PACIENTE 12	PACIENTE 13	PACIENTE 14
PACIENTE 15	PACIENTE 16	PACIENTE 17	PACIENTE 18	PACIENTE 19	PACIENTE 20	PACIENTE 21
PACIENTE 22	PACIENTE 23	PACIENTE 24	PACIENTE 25	PACIENTE 26	PACIENTE 27	PACIENTE 28
PACIENTE 29	PACIENTE 30	PACIENTE 31	PACIENTE 32	PACIENTE 33	PACIENTE 34	PACIENTE 35
PACIENTE 36	PACIENTE 37	PACIENTE 38	PACIENTE 39	PACIENTE 40	PACIENTE 41	PACIENTE 42
PACIENTE 43	PACIENTE 44	PACIENTE 45	PACIENTE 46	PACIENTE 47	PACIENTE 48	PACIENTE 49
PACIENTE 50	PACIENTE 51	PACIENTE 52	PACIENTE 53	PACIENTE 54	PACIENTE 55	PACIENTE 56
PACIENTE 57	PACIENTE 58	PACIENTE 59	PACIENTE 60	PACIENTE 61	PACIENTE 62	PACIENTE 63
PACIENTE 64	PACIENTE 65	PACIENTE 66	PACIENTE 67	PACIENTE 68	PACIENTE 69	PACIENTE 70
PACIENTE 71	PACIENTE 72	PACIENTE 73	PACIENTE 74	PACIENTE 75	PACIENTE 76	PACIENTE 77
PACIENTE 78	PACIENTE 79	PACIENTE 80	PACIENTE 81	PACIENTE 82	PACIENTE 83	PACIENTE 84
PACIENTE 85	PACIENTE 86	PACIENTE 87	PACIENTE 88	PACIENTE 89	PACIENTE 90	PACIENTE 91
PACIENTE 92	PACIENTE 93	PACIENTE 94	PACIENTE 95	PACIENTE 96	PACIENTE 97	PACIENTE 98
PACIENTE 99	PACIENTE 100	PACIENTE 101	PACIENTE 102	PACIENTE 103	PACIENTE 104	PACIENTE 105
PACIENTE 106	PACIENTE 107	PACIENTE 108	PACIENTE 109	PACIENTE 110		

Anexo 8: Resultados de las distintas encuestas telefónicas.

Pacientes intervenidos mediante timpanoplastia por otitis adhesiva.

Preguntas formuladas:

1. ¿Puede bañarse su hijo/a sin tapones en los oídos?
2. ¿Sufre de otitis con supuración de manera frecuente? En caso afirmativo, señale los episodios anuales.
3. ¿Escucha con normalidad?
4. ¿Con qué frecuencia consultaba por problemas de oído antes de intervenirse?
5. ¿Consulta por problemas de oído tras la intervención? Cada cuánto tiempo.
6. ¿Con qué frecuencia realiza revisiones con el otorrinolaringólogo?
7. ¿Ha precisado nuevas intervenciones en el oído intervenido? En caso afirmativo, señale cuántas.
8. Del uno al diez, ¿cuál es su grado de satisfacción con la cirugía?
9. Observaciones.

PACIENTE	PREGUNTA									
	1	2	5	3	4	6	7	8	9	
1	Sí	No	Sí	Cada 3 meses	No ha necesitado ir a urgencias	Cada 3 meses	3	No	10	Se nota como aire en el oído.
2	Sí	No	Sí	Cada 6 meses	No ha necesitado ir a urgencias	Cada año		No	10	Toca violoncello.
3	Sí	No	Sí	Cada 3 meses	No ha necesitado ir a urgencias	Cada 6 meses	6	No	10	Tiene alergia, sin OMS.
4	Sí	No	Sí	Cada 6 meses	No ha necesitado ir a urgencias	Cada 6 meses	6	No	10	
5	Sí	No	Sí	Más de 1 vez al mes	Cada año o más	Cada año		No	9	Antes supuraba, a veces le da punzadas.
6	Sí	No	Sí	No ha necesitado ir a urgencias	No ha necesitado ir a urgencias	Cada año		No	10	Bien, refiere un poco menos de audición.

PACIENTE	PREGUNTA								
	1	2	5	3	4	6	7	8	9
7	Sí	No	Sí	Cada 3 meses	Cada 3 meses	Cada 6 meses	No	8	Muy contenta.
8	No	No	Sí	Más de 1 vez al mes	Cada año o más	Cada año	No	10	Perforación residual en paciente con FP y TV en T. Le supura frecuentemente porque no quiere utilizar taponés.
9	Sí	No	Sí	Más de 1 vez al mes	Cada año o más	Cada año	No	8	En esta próxima revisión le dan el alta. Operada de los dos oídos.
10	No	Sí	No	Más de 1 vez al mes	Cada 3 meses	Cada 6 meses	Sí	10	Portador de audífonos. Con audífono escucha bien. Desarrollo de colesteatoma. Pendiente de cirugía.
11	Sí	Sí	Sí	Más de 1 vez al mes	No ha necesitado ir a urgencias	Ya no realiza revisiones	No	9	Intervenido de ambos oídos.
12	No	No	Sí	Más de 1 vez al mes	Cada 6 meses	Cada 3 meses	No	6	Colesteatoma en el oído contralateral con otorreas constantes. Perforación puntiforme en oído intervenido TPCC.
13	No	No	No	Cada 3 meses	Cada 6 meses	Cada 6 meses	Sí	10	Precisó una nueva cirugía en 2016, por nueva retracción bilateral; inicios de la técnica. Escucha mal.

PACIENTE	PREGUNTA								
	1	2	5	3	4	6	7	8	9
14	Sí	No	Sí	Cada 3 meses	No ha necesitado ir a urgencias	Ya no realiza revisiones	No	10	Muy contenta.
15	Sí	No	Sí	Más de 1 vez al mes	No ha necesitado ir a urgencias	Cada 6 meses	No	10	La madre no nota que escucha.
16	Sí	No	Sí	Cada 3 meses	No ha necesitado ir a urgencias	Cada año	No	10	
17	Sí	No	Sí	Cada 3 meses	No ha necesitado ir a urgencias	Cada año	Sí	10	Le pusieron TV en privada. Acostumbra a ponerse tapones.
18	Sí	No	Sí	Más de 1 vez al mes	No ha necesitado ir a urgencias	Cada 6 meses	No	10	
19	Sí	No	Sí	Más de 1 vez al mes	No ha necesitado ir a urgencias	Cada 3 meses	No	10	
20	Sí	No	Sí	Más de 1 vez al mes	No ha necesitado ir a urgencias	Cada 3 meses	No	10	Está muy contenta. Le supura alguna vez que se ha resfriado. Fisura Palatina.
21	Sí	No	Sí	Más de 1 vez al mes	Cada año o más	Cada 6 meses	No	9	
22	Sí	No	Sí	Más de 1 vez al mes	No ha necesitado ir a urgencias	Cada 3 meses	No	9	Tiene una mastoidectomía en el oído contralateral que le supura mucho. Del de la TPCC está muy contento.
23	No	No	Sí	Cada 3 meses	No ha necesitado ir a urgencias	Cada año	No	10	Todo bien, observación larga.

PACIENTE	PREGUNTA								
	1	2	5	3	4	6	7	8	9
24	Sí	No	Sí	Más de 1 vez al mes	No ha necesitado ir a urgencias	Cada 6 meses	No	9	Cuando llega el verano prevención de otomicosis.
25	Sí	No	Sí	Más de 1 vez al mes	Cada año o más	Cada 3 meses	Sí	9	Muchas otitis antes de la cirugía, después ya no tuvo. Importancia de los aparatos quirúrgicos.
26	Sí	No	Sí	Cada año o más	Cada 3 meses	Cada año	No	9	Todo bien.
27	Sí	No	Sí	Cada 3 meses	No ha necesitado ir a urgencias	Cada 3 meses	No	10	
28	Sí	No	Sí	Cada 6 meses	No ha necesitado ir a urgencias	Cada año	No	10	
29	Sí	No	Sí	Cada 3 meses	No ha necesitado ir a urgencias	Cada 6 meses	No	10	
30	Sí	No	Sí	Cada 6 meses	No ha necesitado ir a urgencias	Cada año	No	10	
31	Sí	No	Sí	Más de 1 vez al mes	Cada año o más	Cada año	No	9	Ha cesado la supuración.
32	Sí	No	Sí	No ha necesitado ir a urgencias	No ha necesitado ir a urgencias	Cada año	No	10	
33	Sí	No	Sí	Cada 3 meses	Cada 3 meses	Cada año	No	8	Contentos.
34	No	No	Sí	Más de 1 vez al mes	Cada año o más	Cada 3 meses	No	10	Perforación.
35	Sí	No	Sí	Más de 1 vez al mes	Cada año o más	Cada año	Sí	8	Bilateral.
36	No	Sí	No	Más de 1 vez al mes	Cada 3 meses	Cada 6 meses	Sí	10	Mala evolución.
37	Sí	Sí	Sí	Más de 1 vez al mes	No ha necesitado ir a urgencias	Cada 3 meses	No	9	

PACIENTE	PREGUNTA								
	1	2	5	3	4	6	7	8	9
38	No	No	Sí	Más de 1 vez al mes	Cada 6 meses	Cada 6 meses	No	6	Colesteatoma contralateral.
39	No	No	No	Cada 3 meses	Cada 6 meses	Cada 6 meses	Sí	10	Nueva retracción, pendiente de cirugía.
40	Sí	No	Sí	Más de 1 vez al mes	No ha necesitado ir a urgencias	Cada 3 meses	No	10	
41	Sí	No	Sí	Cada 3 meses	No ha necesitado ir a urgencias	Cada 6 meses	No	10	
42	Sí	No	Sí	Cada 3 meses	No ha necesitado ir a urgencias	Cada año	Sí	10	TV.
43	Sí	No	Sí	Más de 1 vez al mes	No ha necesitado ir a urgencias	Ya no realiza revisiones	No	10	
44	Sí	No	Sí	Más de 1 vez al mes	No ha necesitado ir a urgencias	Cada 3 meses	No	10	
45	Sí	No	Sí	Más de 1 vez al mes	No ha necesitado ir a urgencias	Cada 3 meses	No	10	Fisura palatina.
46	Sí	No	Sí	Más de 1 vez al mes	Cada año o más	Cada 6 meses	No	10	
47	Sí	No	Sí	Más de 1 vez al mes	No ha necesitado ir a urgencias	Cada mes	No	10	Mastoidectomía contralateral.
48	No	No	Sí	Cada 3 meses	No ha necesitado ir a urgencias	Cada mes	No	10	Practica natación.
49	Sí	No	Sí	Más de 1 vez al mes	No ha necesitado ir a urgencias	Cada 3 meses	No	9	
50	Sí	No	Sí	Más de 1 vez al mes	Cada año o más	Cada 6 meses	Sí	10	Se encuentra bien.

Anexo 9: Tiempos de realización de cada hito quirúrgico.

1- Dificultad baja.

a. Obtención del injerto

	CIA1	CIA2	CIA3	CIA4	CIA5	CIA6	CIA7	CIA8	CIA9	CIA10
Tiempo										
(minutos)	20	17	15	11	11	10	10	7	7	7

b. Sutura de piel de trago

	CIA1	CIA2	CIA3	CIA4	CIA5	CIA6	CIA7	CIA8	CIA9	CIA10
Tiempo										
(minutos)	10	8	7	5	3,5	3	3	3	2	2

2- Dificultad media-baja

a. Incisión de 12-6 horarias

	CIA1	CIA2	CIA3	CIA4	CIA5	CIA6	CIA7	CIA8	CIA9	CIA10
Tiempo										
(minutos)	2	2	1	1	1	0,6	0,5	0,5	0,2	0,1

b. Acceso inferior a la caja

	CIA1	CIA2	CIA3	CIA4	CIA5	CIA6	CIA7	CIA8	CIA9	CIA10
Tiempo										
(minutos)	9	9	8	6	5	3	3	1	0,5	0,5

c. Tallado de injerto

	CIA1	CIA2	CIA3	CIA4	CIA5	CIA6	CIA7	CIA8	CIA9	CIA10
Tiempo										
(minutos)	10	9	8	8	7	6	6	5	5	5

d. Rebatimiento del colgajo

	CIA1	CIA2	CIA3	CIA4	CIA5	CIA6	CIA7	CIA8	CIA9	CIA10
Tiempo										
(minutos)	11	11	10	8	6	6	4	3	2	2

3- Dificultad media-alta

a. Levantamiento del colgajo

	CIA1	CIA2	CIA3	CIA4	CIA5	CIA6	CIA7	CIA8	CIA9	CIA10
Tiempo										
(minutos)	12	10	8	7	7	5	5	4	3,5	3

b. Colocación del injerto

	CIA1	CIA2	CIA3	CIA4	CIA5	CIA6	CIA7	CIA8	CIA9	CIA10
Tiempo										
(minutos)	5	5	4	4	3	1	1	1	1	1

4- Dificultad alta

a. Infiltración

	CIA1	CIA2	CIA3	CIA4	CIA5	CIA6	CIA7	CIA8	CIA9	CIA10
Tiempo										
(minutos)	7	7	7	6	6	6	6	6	6	6

b. Acceso por triángulo de no adhesión

	CIA1	CIA2	CIA3	CIA4	CIA5	CIA6	CIA7	CIA8	CIA9	CIA10
Tiempo										
(minutos)	20	16	9	10	7	10	12	13	12	12

c. Despegamiento de cadena

	CIA1	CIA2	CIA3	CIA4	CIA5	CIA6	CIA7	CIA8	CIA9	CIA10
Tiempo										
(minutos)	29	30	31	27	25	22	30	25	19	18

5- Total de la cirugía

	CIA1	CIA2	CIA3	CIA4	CIA5	CIA6	CIA7	CIA8	CIA9	CIA10
Tiempo										
(minutos)	135	124	108	93	81,5	72,6	80,5	68,5	58,2	56,6

