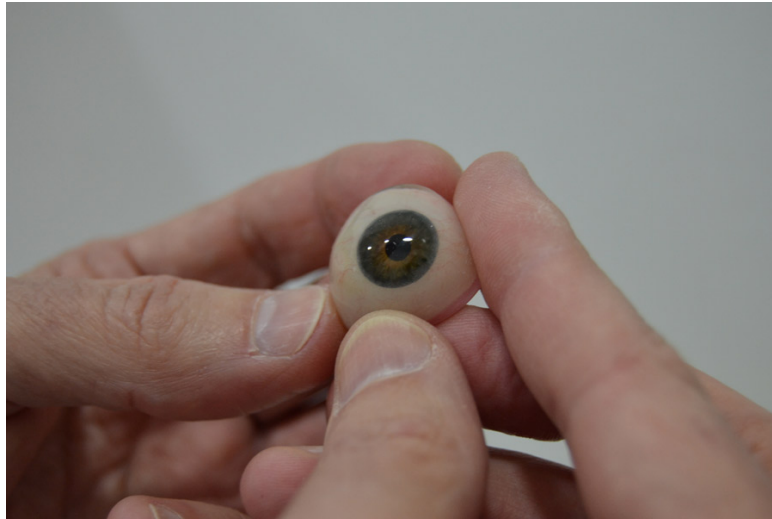




UNIVERSIDAD DE SEVILLA  
FACULTAD DE FARMACIA  
TRABAJO FIN DE GRADO

## **ANOFTALMÍA Y MICROFTALMÍA CONGÉNITAS. PRÓTESIS OCULARES.**



Belén Martínez Álvarez

Sevilla, junio 2019



UNIVERSIDAD DE SEVILLA

FACULTAD DE FARMACIA

TRABAJO FIN DE GRADO

GRADO EN ÓPTICA Y OPTOMETRÍA

**ANOFTALMÍA Y MICROFTALMÍA CONGÉNITAS. PRÓTESIS OCULARES.**

Belén Martínez Álvarez

Universidad de Sevilla (Facultad de Farmacia): Sevilla, junio 2019

Departamento: Cirugía/Área Oftalmología

Tutor: Estanislao Gutiérrez Sánchez

Tipología del proyecto: Bibliográfico

## **Resumen**

En este trabajo se revisan las características más importantes de la anoftalmía y microftalmía congénitas para un mejor abordaje de su tratamiento principal.

Estas anomalías, se caracterizan por la ausencia y disminución en el tamaño del globo ocular respectivamente, lo que confiere a las personas afectadas una gran discapacidad visual, que puede ir desde una disminución de la agudeza visual hasta la ceguera total.

La pérdida congénita del ojo es la razón más importante de hipodesarrollo orbitario, que da lugar a consecuencias funcionales, físicas y psicológicas.

En caso de ceguera, el objetivo principal se basa en la estimulación precoz del crecimiento de la órbita, donde juegan un papel muy importante el oftalmólogo y el óptico-optometrista como ocularista.

Por lo que se propone profundizar en el tratamiento de estas afecciones y en especial en la adaptación de conformadores y prótesis oculares, por ser considerado como uno de los tratamientos de elección.

## **Palabras claves**

Anoftalmía (Anophthalmia), Microftalmía (Microphthalmia), Prótesis ocular (Ocular Prosthesis).

---

## INDICE

---

INTRODUCCIÓN.....	5
1. Anomalías congénitas.....	5
2. Anoftalmía y microftalmía. Contenido general.....	5
2.1. Epidemiología.....	6
2.2. Etiopatogenia.....	7
2.3. Cuadro clínico.....	8
2.4. Diagnóstico.....	9
2.5. Tratamiento.....	11
2.5.1. Conformadores.....	11
2.5.2. Prótesis oculares.....	12
2.5.2.1. Materiales.....	12
2.5.2.2. Técnicas de fabricación.....	13
2.5.2.3. Cuidado de las prótesis.....	13
2.5.2.4. Funciones principales.....	13
2.6. Psicología.....	15
OBJETIVOS.....	16
MATERIAL Y MÉTODO.....	17
RESULTADOS Y DISCUSIÓN.....	20
1. Tratamiento anoftalmía.....	20
a. Conformadores secuenciales.....	21
b. Prótesis oculares.....	21
c. Procedimientos quirúrgicos.....	23
2. Tratamiento microftalmía.....	25
3. Labor del óptico-optometrista.....	26
4. Reporte de un caso clínico propio.....	27
CONCLUSIÓN.....	29
BIBLIOGRAFÍA.....	30

---

## INTRODUCCIÓN

---

### 1. ANOMALÍAS CONGÉNITAS.

“Las anomalías congénitas se denominan también defectos de nacimiento, trastornos congénitos o malformaciones congénitas. Se trata de anomalías estructurales o funcionales, como los trastornos metabólicos, que ocurren durante la vida intrauterina y se detectan en el embarazo, en el parto o en un momento posterior de la vida.” [sic] (O.M.S., 2016)

Según datos aportados por la Organización Mundial de la Salud:

- 300.000 recién nacidos mueren durante sus primeras semanas de vida a causa de anomalías congénitas.
- Tienen origen multicausal y es posible prevenir alguna de ellas.
- Uno de los trastornos más frecuente es el fallo en el tubo neural. Una de las complicaciones a nivel oftalmológico que puede dar como consecuencia, es un tipo de anoftalmía, que se estudia posteriormente.
- Pueden dar lugar a discapacidades crónicas, como es el caso de anoftalmía y microftalmía, repercutiendo en; los afectados, en sus familiares y en la sociedad. Por lo que, en el caso de no poder prevenir la anomalía, sería de vital importancia abordar el mejor tratamiento para mejorar la calidad de vida del paciente.

### 2. ANOFTALMÍA Y MICROFTALMÍA.

La **anoftalmía**, ausencia completa de tejido ocular dentro de la órbita (*Figura 1*), estando normalmente presentes y estructuralmente intactos los anejos oculares y **microftalmía**, órbita con un ojo hipoplásico (reducción mínima o extrema, del volumen del globo ocular) (*Figura 2*), son dos malformaciones a nivel orbitario que pueden aparecer de forma congénita o adquirida, unilateral (un ojo afectado) o bilateral (ambos ojos afectados). (Cabrera Romero et al.,2015) (Navas y Hernández, 2008)

Concretamente, la microftalmía y anoftalmía congénitas, son anomalías del globo ocular con las que nace el individuo, poco frecuentes, siendo más común la microftalmía (Rojas et al., 2016).

Las personas afectadas, pueden padecer desde una gran disminución de la agudeza visual hasta la ceguera total. (Bermejo Sánchez et al., 1996)



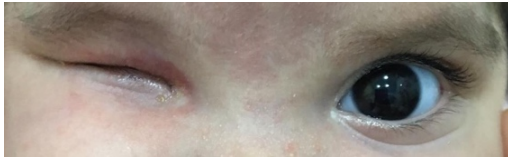


Figura 1. Anoftalmía congénita (Propia)

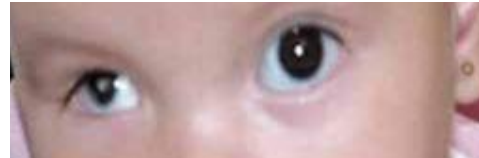

Figura 2. Microftalmia congénita (García-Montalvo, Zenteno., 2013)

Es importante que se realice una evaluación temprana, durante las dos primeras semanas de vida, para un correcto diagnóstico, descartar problemas relacionados sistémicos (que afectan principalmente al sistema cardiaco, musculo-esquelético y sistema nervioso central) e identificar la posible etiología. La exploración de ambos ojos, es fundamental, ya que en casos de anoftalmía unilateral o microftalmía, el contralateral puede verse afectado con otras anomalías como coloboma, hipoplasia del nervio óptico, distrofia retiniana o cataratas. (Ragge et al., 2007)

El tratamiento de estas es complicado y controvertido. En caso de ceguera, el objetivo principal se basa en la estimulación precoz del crecimiento de la órbita, donde juegan un papel muy importante el oftalmólogo y el óptico-optometrista como ocularista, especialista en la fabricación y adaptación de prótesis oculares. Por lo que se propone profundizar en el tratamiento de estas afecciones para conseguir no solo resultados estéticos sino también funcionales y psicológicos. Para una mejor comprensión, primero se revisan los aspectos relacionados con estas dos afecciones.

## 2.1. Epidemiología.

La anoftalmía, es la malformación ocular congénita más grave.

- Incidencia: 1 por cada 30.000 nacimientos.
- Prevalencia: 3 por cada 100.000 habitantes.  
30 por cada 100.000 habitantes, asociada a otras malformaciones.

La microftalmía, es más frecuente que la anoftalmía.

- Incidencia: 0.18 – 0.4 por cada 10.000 nacimientos. (Morilla Guzman et al., 2018)
- Prevalencia: 14 por cada 100.000 habitantes.

Un estudio realizado en España apunta una prevalencia de anoftalmía de 4,18 por cada 100.000 nacidos. (Corso et al., 2011)

Tanto la anoftalmía como la microftalmía son más comúnmente bilateral.

(Cabrera Romero et al., 2015) (Halibasic et al., 2018) (Oliveira-Ferreira et al., 2019)

(Verma y Fitz, 2007)

Ambas anomalías son la causa del 4% de las cegueras congénitas.

(Bermejo Sánchez, 1996) (Morilla Guzman et al.,2018) (Rojas et al., 2016)

## 2.2. Etiopatogenia.

El desarrollo embrionario ocular se caracteriza por un acoplamiento de tejidos y estructuras que se inician entre la cuarta y séptima semana de gestación. La alteración de cualquiera de los procesos implicados puede dar lugar a malformaciones severas como la anoftalmía y microftalmía.

En la mayoría de los casos, la causa es desconocida. A pesar de ello, se ha comprobado que la intervención de ciertos factores ambientales (madres mayores de 40 años, partos múltiples, bebés con bajo peso al nacer, infecciones gestacionales adquiridas etc.), genéticos y hereditarios, pueden interrumpir el desarrollo normal del ojo. (García-Montalvo y Zenteno, 2013) (Oliveira-Ferreira et al.,2019) (Pérez Fonseca et al., 2015)

Un tamaño reducido de la copa óptica, proteoglicanos alterados en el vítreo, presión intraocular baja y producción inadecuada de vítreo secundario, durante la etapa posnatal, pueden ser de las posibles causas de microftalmía. La microftalmia asociada a quiste puede relacionarse con un fallo en el cierre de la fisura óptica, lo que desarrolla un coloboma (fisura) en el embrión, que al crecer el tejido ocular y proliferar el neuroepitelio, a través de la fisura colobomatosa, forma un quiste. (Pérez y Prada, 2000)

El anoftalmo resulta del fracaso en el crecimiento, regresión o degeneración de la vesícula óptica. (Khan y Traboulsi, 2016)

Clasificación de anoftalmías según la causa:

- Primaria: como consecuencia de un fallo de las fosas ópticas.
- Secundaria: debida a supresión del desarrollo del tubo neural.

- Consecutiva o degenerativa: se produce por una degeneración que ocurre después de la haberse formado la vesícula.  
(Rojas et al., 2016) (Verma y Fitz., 2007)

### 2.3. Cuadro clínico.

Cuando el desarrollo es normal, a medida que el ojo va creciendo ejerce una presión sobre los tejidos, que provoca la expansión de la cavidad ósea orbitaria. Lo que no ocurre cuando el desarrollo es anormal, como en los casos de microftalmía y anoftalmía severa que dan lugar a una microórbita, carencia de párpados y de saco conjuntival, debido a una falta de estímulo que no permite el desarrollo y crecimiento de estas estructuras. La pérdida congénita del ojo es la razón más importante de hipodesarrollo orbitario, que da lugar a consecuencias funcionales, físicas y psicológicas. Cuanto más temprano se desvíe de lo normal el desarrollo en el embrión, la anomalía será posteriormente más severa. (Rojas et al., 2016) (Navas y Hernández, 2008).

Los párpados, el sistema lagrimal, los músculos extraoculares y la órbita no dependen del desarrollo de la vesícula óptica, por lo que podrían desarrollarse en el ojo anoftálmico, aunque a veces pueden verse comprometidos; de forma que se presenta una órbita con párpados y hendidura palpebral pequeña, fondos de saco poco profundos; musculatura extrínseca, glándulas y conductos lagrimales pueden ser inexistentes (lo que justificaría, en muchos casos, la disminuida producción de lágrimas) como consecuencia a la falta de estímulo que ejerce el globo.

(Rojas et al., 2016) (Verma y Fitz, 2007)

Teniendo en cuenta que el tamaño anteroposterior del ojo en recién nacidos a término es de 17 mm, al año alcanza 20 mm y en el adulto a 24 mm, se considera **microftálmico**, un ojo con malformación anatómica y cuya longitud axial mide dos veces por debajo del promedio en relación con la edad, es decir, es la reducción variable del volumen del ojo.

Clasificación según su tamaño:

- a. Leve: 17-21 mm
- b. Moderado: 12-16 mm
- c. Severa: < 12 mm



---

Si existe quiste:

- a. Pequeño: 10 mm
- b. Moderado: 10-20 mm
- c. Grande: 20 mm

Puede o no tener asociado coloboma uveal (defectos en el iris, cuerpo ciliar, coroides y/ nervio óptico) y presentarse aislada o formar parte de diversos síndromes (33-50%), coexistiendo con anomalías múltiples. (Oliveira-Ferreira et al.,2019) (Rojas et al., 2016)

La agudeza visual dependerá del tipo de malformaciones y de la afectación retiniana. (Oliveira-Ferreira et al.,2019) Suelen ser hipermétropes, aunque a veces miopes por la formación de estafiloma en el área colobomatosa (Khan y Traboulsi, 2016)

#### 2.4. Diagnóstico.

El proceso comienza con una historia clínica detallada, para que analizando los posibles factores etiológicos que han dado lugar a la enfermedad, se llegue a un buen **diagnóstico**, con posibilidad de ser complementados con estudios genéticos, que permitirán un mejor abordaje y asesoramiento. (García-Montalvo, Zenteno, 2013).

Seguido de un **examen clínico oftalmológico**, para conocer las características exactas del caso en concreto.

Es muy complicado diferenciar entre un alto grado de microftalmía y anoftalmía basándose únicamente en el examen clínico, por ello, a veces resulta necesario complementar con la ayuda de una serie de pruebas complementarias, para determinar la estructura interna del ojo, posible presencia de quiste y la longitud axial en casos de microftalmía:

- a. Ultrasonido del ojo y órbita: se suele utilizar para conocer la longitud axial del globo ocular y examen de las órbitas.
- b. Ecografía 2D o 3D.
- c. Biometría: longitud axial globo ocular, es útil en caso de microftalmo para conocer el tamaño.
- d. Tomografía computerizada de órbita y cráneo: puede indicar la presencia de atrofia en zonas del cerebro que pueden relacionarse con el defecto que da lugar a la ausencia o hipodesarrollo ocular. (*Figura 3 y 4*)

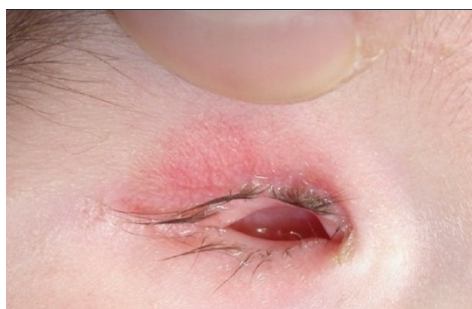

Figura 3. Anoftalmía congénita ojo derecho.  
(Bernadino., 2010)

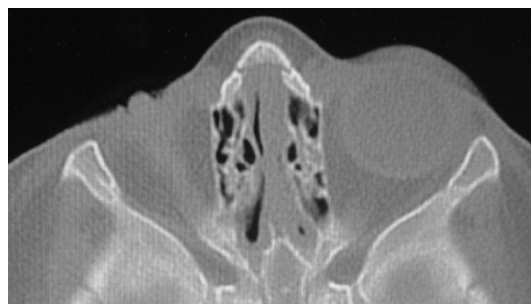


Figura 4. Tomografía correspondiente a la figura 3. (Bernadino., 2010)

- e. Resonancia magnética: muestra una resolución alta de las estructuras y exentas de radiación. Muy útil para evaluar el volumen orbitario de forma bilateral y en casos de microftalmía con quiste orbitario. (Halibasic et al., 2018) (Morilla Guzman et al., 2018) (Rojas et al., 2016)

Como se ha dicho anteriormente, sin la ayuda de estos estudios, a veces sería imposible distinguir entre un microftalmo severo y anoftalmía, como es el caso de la *Figura 5*, en el que se presenta un aparente anoftalmo, pero tras realizar estudios como la resonancia magnética vieron la presencia de un pequeño globo ocular, por lo que se trata de un microftalmo.

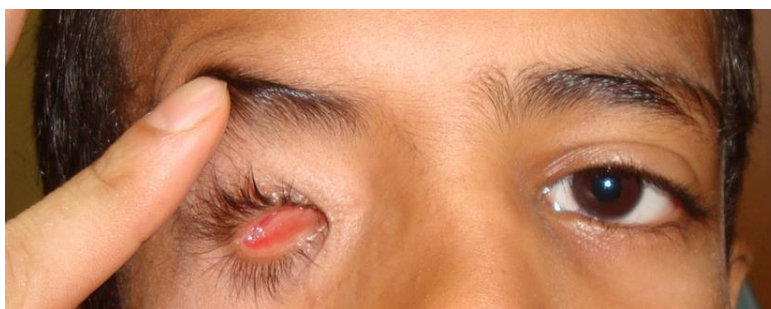

Figura 5. Aparente anoftalmo, presencia de un pequeño globo ocular visto por resonancia magnética. (Khan y Traboulsi, 2016)

- f. Los niños con microftalmía incluso severa pueden tener algo de visión, ya que a veces la retina es funcional. Por ello es importante determinar la posible existencia de capacidad visual. Con ayuda de potenciales visuales evocados, se determina la posible presencia de visión en casos de anoftalmía aparente o microftalmía severa, estableciendo un nivel de agudeza visual e identificando cualquier disfunción del nervio óptico. Con ayuda del electroretinograma,

podremos identificar la existencia de función retiniana. En caso positivo, el objetivo sería maximizar la visión existente y evitar ambliopía. (Oliveira-Ferreira et al.,2019) (Ragge et al., 2007) (Verma y Fitz, 2007)

## 2.5. Tratamiento.

Gran parte del desarrollo postnatal ocurre entre los 3 y 5 años de vida, consiguiendo una expansión de más del 90% del segmento posterior, por lo que el tratamiento precoz es fundamental. De lo contrario, conseguir un buen resultado sería complicado, al no haber existido estimulación orbitaria desde el principio. (Aggarwal et al., 2015)

Es necesaria la colaboración de un equipo de multidisciplinar; oftalmólogos, cirujano maxilofacial, óptico-optometrista ocularista (capacitados para la fabricación y adaptación de prótesis oculares), psicólogos, genetista. (Rojas et al., 2016).

No existe ningún tratamiento con el que se pueda crear un nuevo ojo o restaurar la visión completa, pero si existe una gran diversidad de métodos para estimular el desarrollo del volumen orbitario, evitar el cierre de la hendidura palpebral y conseguir un adecuado crecimiento facial. (CDC, 2019)

Estos procedimientos pueden ir desde intervenciones quirúrgicas complicadas hasta la adaptación de conformadores en serie y prótesis oculares. Entre las distintas opciones de tratamiento destacan:

**2.5.1. Los conformadores rígidos** son expansores provisionales de color blanco o transparente, de material acrílico. En caso de la anoftalmía se fabrican con una forma parecida a una esfera, puede estar unida a un saliente que permite insertarlo y extraerlo con mayor facilidad. (*Figura 6 y 7*) En caso de microftalmía, estos conformadores se realizan con una forma cóncavo-convexa, a modo de cascarilla con apoyo escleral. (*Figura 8*)

A veces, es necesario, la toma de impresiones en cera de la cavidad ocular para realizar conformadores a medida. (Navas y Hernández, 2008)




Figura 6. Conformador con saliente. (Propia)

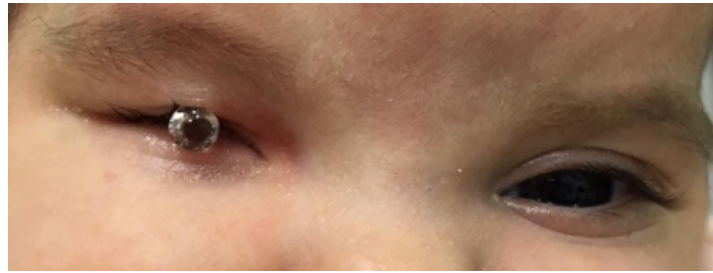

Figura 7. Conformador de la figura 6, adaptado en niño con ojo derecho anoftálmico. (Propia)



Figura 8. Coformador escleral para microftalmías. (Oculoplastik)

**2.5.2.** Las **prótesis oculares** (Figura 9), han ido evolucionando a lo largo de la historia. En sus inicios, 8000 a.C., tenían una finalidad artística, fabricadas en madera y oro, actualmente, son dispositivos médicos artificiales fabricados en materiales biocompatibles como polimetilmetacrilato (PMMA). El éxito de una prótesis se basa en ofrecer al paciente, según sus características particulares, no solo una corrección estética y anatómica sino también funcional y psicológica. (Laiseca et al., 1991).

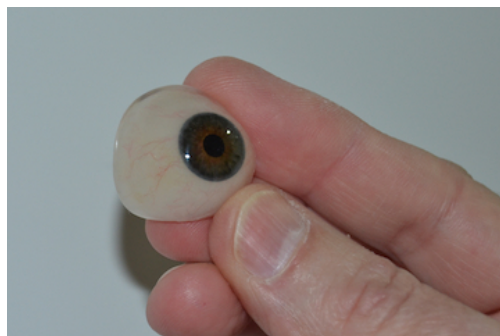


Figura 9. Prótesis ocular. (Propia)

#### 2.5.2.1. Requisitos en cuanto a los materiales de una prótesis:

- No toxicidad
- Fácil de manipular, retocar y reparar
- Poco peso
- Permita estética adecuada

### **2.5.2.2. Técnicas de fabricación:**

- a. Empírica: son aquellas que no se realizan bajo la impresión de la cavidad orbitaria, sino que se van moldeando con cera hasta alcanzar la corrección deseada, según el aspecto exterior: apertura de la hendidura palpebral, altura de los párpados, motilidad, etc. Nunca se está seguro de rellenar por completo la cavidad. Es un método utilizado sobretodo en niños que no colaboran y resulta imposible la técnica por toma de impresión, así se evita someterlos a anestesia. (Laiseca, 1991)
- b. Toma de impresión: se rellena la cavidad orbitaria de un material coloide con ayuda de una jeringa y a través de un conformador fenestrado. Este material se endurece en pocos segundos y se obtiene un molde con medidas exactas. A partir de aquí se realiza otro molde en cera, que se podrá modificar según los patrones de la cavidad. Posteriormente, se realiza otro en acrílico, para comprobar la movilidad, estabilidad y centrado del mismo. Finalmente, se caracteriza (confección de esclera e iris) y se pule. (Laiseca, 1991)

### **2.5.2.3. Cuidado de la prótesis y revisiones**

Es imprescindible explicarle al paciente la adecuada manipulación, colocación, limpieza. A diario, o casi diariamente se debe retirar la prótesis y limpiarla correctamente, además de la cavidad donde se asienta. No se deben usar limpiadores abrasivos, solventes o volátiles, solamente agua tibia, jabón suave o detergente. (Vilas-Boas et al., 2003)

### **2.5.2.4. Funciones principales de las prótesis oculares:**

- Estética y movilidad.
- Máxima adaptación a los tejidos.
- Mantenimiento del parpadeo y tono muscular, evitando el cierre total o parcial de la cavidad orbitaria y debilitamiento de los tejidos.
- Crecimiento y desarrollo del hueso orbitario y conjuntiva.
- Mantenimiento de un flujo lagrimal adecuado por sus conductos apropiados.
- Evitar retracción de los tejidos.
- Protección frente a la posible entrada de cuerpos extraños que irriten o lesionen.

- Prevención de atrofia de grasa periorbitaria y párpados.

En la *figura 10*, adaptada (Rojas et al., 2016), se representa, a modo de resumen, un ejemplo de fases a seguir para un correcto seguimiento y abordaje de la enfermedad:

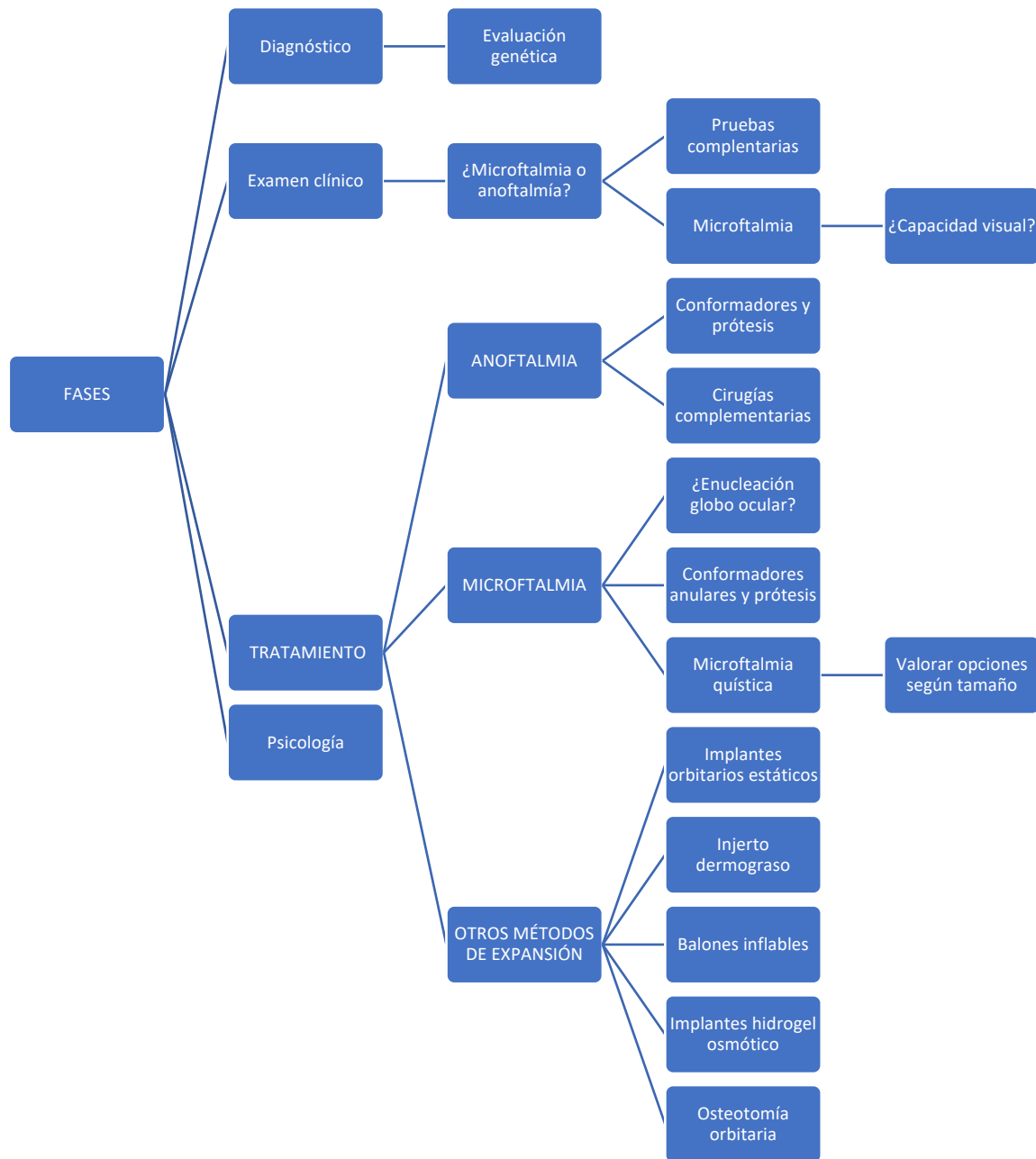


Figura 10. Ejemplo de fases a seguir para un correcto diagnóstico, tratamiento y seguimiento. (Rojas et al., 2016)

En el apartado de resultados y discusión se explicará de manera más detallada los diferentes métodos de tratamiento, y en especial la adaptación de conformadores y prótesis oculares, por ser considerado como tratamientos de elección en muchos de los casos.

## **2.6. Psicología del paciente.**

El rostro humano, permite mostrar sentimientos y comunicar. Las personas con anomalías faciales pueden tener dificultades en establecer vínculos afectivos, a nivel psicosocial y de autopercepción, pueden sentir inferioridad y falta de confianza en sí mismos. (Rangel et al., 2011). Los sentimientos de vergüenza, timidez, preocupación por ocultarlo, tristeza y miedo son los mas frecuentes. El paciente a nivel psiquiátrico puede experimentar trastorno de ansiedad y depresión. (López Muñoz et al., 2017)

La rehabilitación facial a través de cirugías o prótesis minimiza el trastorno psicológico que supone una gran carga emocional y social, en la familia y en el niño, pudiendo impedir el desarrollo de una vida normal en el individuo. Por lo tanto, es importante evaluar el estado emocional; la cooperación de la familia y especialistas, ya que supondrá la clave en el éxito en su tratamiento. (Zambrano et al., 2017)

Por ello, esta revisión bibliográfica tiene como objetivo, el estudio del tratamiento de elección en anoftalmia y microftalmia; cuánto de beneficioso supone el uso de conformadores y prótesis oculares como tratamiento en pacientes con dichas anomalías, para estimular un correcto crecimiento orbitario, para ayudar a reducir la asimetría y mejorar la estética.

---

## OBJETIVOS

---

- Presentar, de forma general, los aspectos más importantes sobre la microftalmía y anoftalmía en recién nacidos; que, a pesar de su baja incidencia y prevalencia, suponen la mayor causa de ceguera por anomalías congénitas.
- Valoración del tratamiento protésico y su importancia en cuanto a beneficios funcionales, estéticos y psicológicos.
- Justificar nuestra labor como ópticos-optometristas ocularistas.



## MATERIAL Y MÉTODO

Para elaborar este trabajo, se realizó una detallada revisión bibliográfica de artículos, revistas científicas, libros y páginas web. Mediante bases de datos como Pubmed Medline, Scielo, se enlazaron los términos DeCS (Descriptores en Ciencias de la Salud) a través de conectores booleanos (AND y OR), para conseguir la literatura más reciente referida al tratamiento mediante prótesis oculares de anoftalmía y microftalmía congénita. Los términos DeCS encontrados:

- Para relacionar prótesis ocular: "Eye Artificial".
- Para relacionar microftalmía: "Microphthalm\*"
- Para relacionar anoftalmía: "Anophthalm\*"
- Anomalías congénitas: "Congenital Abnormalities"

Tras la combinación de dichos términos, se limitó la búsqueda mediante criterios de inclusión y exclusión:

- Literatura publicada en los últimos 5 años.
  - Idiomas: inglés y español.
  - Humanos.
  - Artículos descartados por no tener relación con el tema o estar en otro idioma diferente al inglés o español.
  - Aplicando dichos filtros, se obtuvieron pocos resultados, por lo que se decidió ampliar el rango a literatura publicada hace más de 5 años en algunas búsquedas y también en otros idiomas.
- "Congenital Abnormalities" AND (Microphthalm\* OR Anophthalm\*)

PUBMED					
Búsqueda inicial	Textos completos	Últimos 5 años	Humanos	Inglés y español	ARTÍCULOS VÁLIDOS
170	24	3	3	3	1

- Treatment and (microphthalm\* or anophthalm\*)

PUBMED					
Búsqueda inicial	Textos completos	Últimos 5 años	Humanos	Inglés y español	ARTÍCULOS VÁLIDOS
1934	550	249	143	140	1

- "eye artificial" AND (Microphthalm\* OR Anophthalm\*)

PUBMED						
Búsqueda inicial	Textos completos	Últimos 5 años	Humanos	Inglés y español	Desde nacimiento-18 años	ARTÍCULOS VÁLIDOS
272	28	3	3	2	1	0

PUBMED					
Búsqueda inicial	Textos completos	Más de 5 años	Humanos	Inglés y español	ARTÍCULOS VÁLIDOS
272	28	27	27	17	1

- "Ocular prosthesis" AND (Microphthalm\* OR Anophthalm\*)

GOOGLE ACADEMICO				
Búsqueda inicial	Últimos 5 años	Humanos	Inglés y español	ARTÍCULOS VÁLIDOS
78	23	23	23	4

- +Anofthalm\*

MEDIGRAPHIC						
Búsqueda inicial	Textos completos	Humanos	Inglés y español	Últimos 5 años	ARTÍCULOS VÁLIDOS	
16	16	16	16	6	4	

○ +Microphthalm\*

MEDIGRAPHIC					
Búsqueda inicial	Textos completos	Humanos	Inglés y español	Últimos 5 años	ARTÍCULOS VÁLIDOS
15	15	15	15	9	3

○ Microphthalm\* OR Anophthalm\*

AMERICAN ACADEMY OF OPHTHALMOLOGY					
Búsqueda inicial	Textos completos	Humanos	Inglés y español	Últimos 5 años	ARTÍCULOS VÁLIDOS
398	15	15	15	15	3

○ Anoftalmia

SCIELO					
Búsqueda inicial	Textos completos	Humanos	Inglés y español	Últimos 5 años	ARTÍCULOS VÁLIDOS
33	33	33	33	5	3

○ Prótesis oculares

SCIELO					
Búsqueda inicial	Textos completos	Humanos	Inglés y español	Más de 5 años	ARTÍCULOS VÁLIDOS
9	9	9	9	9	2

Libros:

- Hermanos Laiseca "Prótesis oculares y cirugía reconstructiva de cavidades"
- Perez Moreiras, Prada Sanchez. "Patología orbitaria."

---

## RESULTADOS Y DISCUSIÓN

---

Se ha realizado una revisión bibliográfica de los aspectos generales, más importantes en relación con la anoftalmía y microftalmía para mejor abordaje y comprensión de su tratamiento más eficaz, en especial la adaptación de conformadores y prótesis oculares.

El ojo pediátrico normal corresponde al 70% de su tamaño adulto y tiene un rápido crecimiento durante el primer año. Entre los 4 y 7 años, pueden llegar a alcanzar el 90% y finalizaría a los 14 años. La órbita crece hasta los 11 en sexo femenino y hasta los 15 en masculino. (Dos Santos et al.,2017). Estos datos reafirman que el tratamiento temprano es de vital importancia.

Dichas anomalías congénitas, son los defectos oculares congénitos más frecuentes en el recién nacido. (Sosa-Cruz et al., 2009) No solo suponen un problema estético, ya que puede influir en un incorrecto desarrollo en la maduración de los tejidos blandos y óseos circundantes a la órbita. (Bernadino., 2010) La ausencia o atrofia del globo ocular en pacientes pediátricos, conduce a la pérdida de estímulos y funciones, afectando al desarrollo orbitario, maxilar superior, seno maxilar y mandíbula, que conlleva a desequilibrio físico, funcional, estético y psicológico (Dos Santos et al.,2017), por lo que es necesario un estudio integral y un trabajo en equipo entre el oftalmólogo y el ocularista.

El objetivo del tratamiento se basa en la estimulación orbitaria y facial.

Como se expuso en la introducción, existen diferentes métodos y una gran controversia en cuanto al manejo de estas anomalías.

### 1. Tratamiento anoftalmía.

Aunque no existe un acuerdo sobre el mejor tratamiento, muchos autores afirman, que el tratamiento de elección son los **adaptadores en serie**, es decir, la adaptación de conformadores secuenciales seguido de prótesis oculares de tamaño creciente, ya que suponen una serie de beneficios estéticos, funcionales y psicológicos, y más rápida recuperación que con los procedimientos quirúrgicos, además de ser sencillo de realizar,

no invasivo, no causar dolor y bien tolerados por los niños. (Lopez Muñoz et al., 2017) (Rockohl et al.,2019)(Coelho et al.,2018)(Dos Santos et al.,2017) (Bernadino CR., 2010)

a. Los **conformadores**, son instrumentos que pueden ser fabricados de manera estándar o elaborados a medida; con acrílicos y mediante la técnica de termo polimerización se van modificando según vaya siendo necesario, esta última es mejor opción que los conformadores estándar, ya que estos a veces no coinciden con las medidas de las cavidades orbitarias del paciente. (Bolívar et al., 2013)

Se irán aumentando de diámetro progresivamente (Figura 10), siguiendo el crecimiento facial del niño, y si el ancho de la hendidura palpebral y fondos de saco lo permiten. Se evita forzar la cavidad y debe permitir el mejor cierre palpebral posible, de lo contrario, podría dar lugar a resultados contraproducentes, así como irritación de la conjuntiva y disminución de la elasticidad.

b. De esta manera se actúa hasta que la cavidad anoftálmica, ancho de la fisura palpebral y tejido conjuntival sean suficientes para poder adaptar una **prótesis ocular**, que también irá aumentando en tamaño de forma progresiva, cada tres o cuatro semanas (Figura 11).

Se consigue la expansión de los párpados, conjuntiva y fornix gracias a la presión ejercida por este instrumento. Muchos autores confirman que con ellos se obtiene el crecimiento orbitario máximo (Navas y Hernández, 2008)



Figura 11. Conformadores y prótesis secuenciales (Propia).

En la tabla 1, se muestra un ejemplo de conducta a seguir en cuanto al reemplazo de conformador según la edad del paciente.

Edad	Reemplazo
Hasta un mes	Cada semana
De 1 a 3 meses	Cada 15 días
De 3 a 6 meses	Cada mes
De 6 a 12 meses	Cada 2 meses
De 12 a 18 meses	Cada 3 meses
De 18 a 24 meses	Cada 6 meses
De 2 a 4 años	Cada 9 meses
De 4 a 7 años	Cada año

Tabla 1. Reemplazo conformador según edad. (Domine,1991)

“Se ha demostrado que esta técnica de prótesis creciente es uno de los mejores estímulos para el desarrollo correcto no sólo de la órbita sino de toda la hemicara. Consiguiendo una cavidad cada vez más amplia con buenos fondos de sacos conjuntivales que permitirán adaptar una prótesis ocular, unido a un buen desarrollo físico-psíquico.” [sic]. (Domine,1991)

En las *figuras 12 y 13* se observa el resultado protésico en una niña con anoftalmía congénita en el ojo derecho, tratada desde el primer mes de vida.




Figura 12. Anoftalmía congénita ojo derecho.  
(Propia)

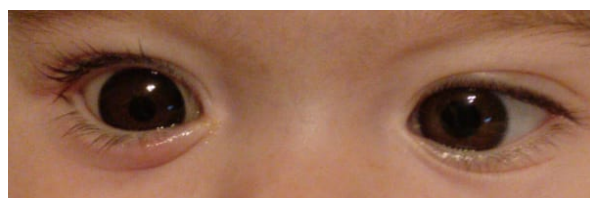

Figura 13. Prótesis ocuar en ojo derecho de la figura 12.  
(Propia)

Los niños son pacientes que presentan características y comportamientos completamente diferente a los adultos. Poseen órbitas en crecimiento y por lo tanto el control y modificación del conformador y prótesis va a ser muy frecuente.

Se les puede y debe comenzar a adaptar prótesis desde el momento del nacimiento, para evitar perder cavidad e inducir un desarrollo orbito-facial lo más compensado posible con la órbita contralateral. La mayoría de los niños, presentan una gran facilidad

para vivir con su prótesis y desde poca edad es capaz de ponerse y quitarse la prótesis y limpiarla.

Si no se toman estas medidas de forma precoz, no se conseguirían las funciones expuestas anteriormente y se optaría por la cirugía, que podría resultar complicada, por la posible aparición de importantes cicatrices en la zona intervenida, párpados y conjuntiva, que a través de la atrofia llevan a la retracción y, por tanto, a un empequeñecimiento del saco conjuntival, lo que dificultaría o impediría la terapéutica expansiva posterior. (Cabrera et al.,2015). (Rojas et al., 2016) Otra de las razones por la que se retrasan o evitan los procedimientos quirúrgicos, es la complicación que puede conllevar someter al bebé a anestesia. (Cabrera et al.,2015).

c. Clasificación de **procedimientos quirúrgicos**:

- Estático (el implante no cambia el volumen con el tiempo), fabricado en acrílico o silicona, se coloca en la cavidad ocular en un tamaño pequeño y se restituiría por tamaños superiores en cirugías posteriores o se colocaría un dispositivo lo más grande posible, en una primera y única intervención.
- Dinámico: el volumen del implante aumenta, estimulando el crecimiento orbitario. Ejemplos:
  - Injerto de grasa encima de la dermis, suturada en los músculos rectos.
  - Balones inflables o cámara de fluido en la que se inyecta solución salina y como consecuencia la cámara se expande, colocado en el espacio subperióstico orbitario.
  - Expansores de tejidos hidrofílicos: en estado de deshidratación son de pequeño tamaño y sólidos, se insertan mediante una pequeña incisión quirúrgica y una vez insertado, se expanden.
  - Hemisferio de hidrogel de varios tamaños, que se cose en la cavidad conjuntival durante un mes y luego se reemplaza por otro de tamaño superior.
  - Osteotomía orbitaria. (Bernadino., 2010)

En la *tabla 2*, adaptada (Bernadino., 2010) se representa de forma esquemática, las ventajas y desventajas que suponen los procedimientos quirúrgicos anteriores.

	Ventajas	Desventajas
Implante estático pequeño	Simula el crecimiento orbitario	Múltiples intervenciones
Implante estático grande	Menos intervenciones	Riesgo de extrusión del implante
Injerto de grasa encima de la dermis	-Biocompatibles -Crecen lentamente con el tiempo	-Necesaria recolección de otra zona = cicatriz -Posibilidad de atrofia, hipertrofia, sangrado, granuloma.
Balones o cámaras inflables	-Se consigue volumen deseado	-Inyecciones dolorosas -Erosiones, extrusión, atrofia por presión de la cámara -Segunda intervención para retirar la cámara.
Expansores de tejidos hidrofílicos	-Se expanden lentamente, menor riesgo de atrofia tisular y extrusión -Pequeña incisión, tiempo de cirugía más corto y rápida recuperación	-Requiere cirugía
Hemisferio de hidrogel	-Puede dejarse en órbita a largo plazo	-Desconocimiento freno de expansión o exceso con el tiempo
Osteotomía	Última opción, tratamientos tardíos.	Terapia agresiva

Tabla 2. Ventajas y desventajas procedimientos quirúrgicos para la anoftalmía. (Bernadino., 2010)



La mayoría de estos procedimientos presentan más inconvenientes que ventajas. Los implantes de hidrogel y los expansores de tejido con solución salina han permitido una expansión más rápida de la órbita pediátrica, con procedimientos mínimamente invasivos, sin embargo, el método de conformadores y prótesis secuenciales sigue siendo la intervención principal. (Bernadino, 2010)

## 2. Tratamiento de la microftalmía.

Algunos optarían por la enucleación (resección de la totalidad del globo ocular) o evisceración (extracción del contenido del globo ocular manteniendo la esclerótica y los músculos) (IMO) pero el mayor número de publicaciones coinciden en desaconsejar dichas opciones, ya que pueden comprometer el crecimiento orbitario. Además, el ojo microftálmico tiene la ventaja de comportarse como un perfecto muñón para llevar prótesis oculares, consiguiendo una buena estética y movilidad. (Rojas et al., 2016).

Si la longitud axial del ojo es superior a 16 mm, es probable que el crecimiento orbitario sea normal. Pero si es inferior, es poco probable que promueva el crecimiento orbitario por si solo, por lo que se debe aumentar el volumen lo más temprano posible, para evitar asimetría a medida que el niño crece.

La microftalmia leve/moderada se trata frecuentemente mediante conformadores esclerales. Solo en casos graves estaría indicado la cirugía.

Cuando la microftalmía coexiste con quiste, sus propiedades de expansión se aprovechan, (Oliveia-Ferreira et al.,2019) el objetivo es mantenerlo el mayor tiempo posible, ya que estimula el desarrollo orbitario, incluso de forma más efectiva que los implantes. Pero si el quiste y la órbita son muy pequeños se deben usar conformadores esclerales y si es demasiado grande, se extirpa, ya que produciría un crecimiento exagerado. (Ragge et.al 2007) (McLean et.al 2003)

### 3. Labor del óptico-optometrista.

Es necesario contar con ópticos-optometristas, especializados en la fabricación y adaptación de prótesis oculares, ya que son importantes los conocimientos del ojo y de sus anejos anatómicos, fisiológicos y funcionales, para poder reproducir una réplica lo más parecida posible.

El uso durante indefinido de prótesis oculares prefabricadas, es decir, no realizadas a medida por un ocularista especializado, puede ser un factor de daño a la conjuntiva o a la mucosa de recubrimiento, provocando un cambio fibrótico y reducción del espacio por hiperplasia, que influirá en no poder soportar una prótesis. Por lo que las prótesis, deben ser elaboradas a medida, según las características individuales de cada paciente, que se adapte sin generar presiones deformantes. (Sánchez Rubio et al., 2008)

“La ley Orgánica estatal 44/ 2003, de 21 de noviembre, de ordenación de las Profesiones Sanitarias definió al Óptico-optometrista encargado de desarrollar la adaptación de prótesis oculares”(COOOA).

A pesar de ello, falta empoderamiento e información, que se traduciría en una mayor oferta, mejor calidad y práctica, ya que no existen instituciones oficiales educativas que dirijan o formen profesionales para ello, sino que se aprende de forma empírica de particulares.

Dichas anomalías pueden conferir una gran discapacidad a las personas afectadas (desde una disminución considerable de la agudeza visual hasta la ceguera total) (Bermejo, 1994). Por la incidencia tan reducida, unida a que la información y publicación de artículos encontrada es mínima, así como el acceso de datos estadísticos, sería interesante que nuevos profesionales profundizaran más en esta disciplina, no tan conocida, para desarrollar nuevas técnicas de prevención, diagnóstico y rehabilitación.

Para ilustrar el tema me he permitido introducir en el TFG un caso clínico propio sobre el tratamiento protésico de una niña con anoftalmía unilateral:

#### 4. Reporte de un caso clínico propio.

Se presenta una paciente femenina, recién nacida a término, sana, de raza blanca, cuyo único defecto congénito es anoftalmía en el ojo derecho (*Figura 13*), que asistió a la consulta de oculoplastia remitida del Hospital Puerta del mar, Cádiz, para valorar la rehabilitación de la cavidad anoftálmica derecha.

##### Antecedentes personales:

- Edad al nacer: a término.
- Peso al nacer: 3000 gramos.
- Nacida de parto natural.
- Datos de exploración: ausencia del globo ocular del ojo derecho.

##### Antecedentes familiares:

- No procede.

##### Examen físico ocular:

Fondos de saco disminuidos y poco profundos, cavidad pequeña y disminución de la apertura palpebral vertical y horizontal, pliegue palpebral insuficiente, ausencia total del globo ocular.

##### Diagnostico:

Anoftalmía congénita ojo derecho.

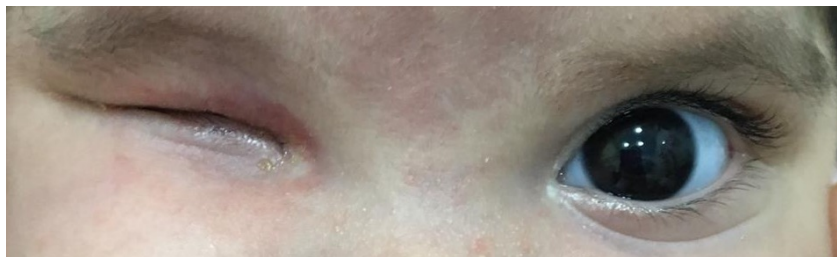

Figura 13. Anoftalmía del ojo derecho. (Propia)

### Tratamiento:

Tras la exploración, se procede a la realización del conformador, en este caso rígido; para ello, primero se le toma una impresión de la cavidad anoftálmica, el molde obtenido se inserta en un matraz para realizar una copia en resina acrílica, se polimeriza y finalmente se pule. Se le añade un saliente, para evitar el cierre de la hendidura palpebral y mayor facilidad a la hora de introducirlo y extraerlo.

Las imágenes siguientes (*Figuras 14, 15 y 16*) representan el reemplazo mensual del conformador con la consiguiente expansión de la cavidad.

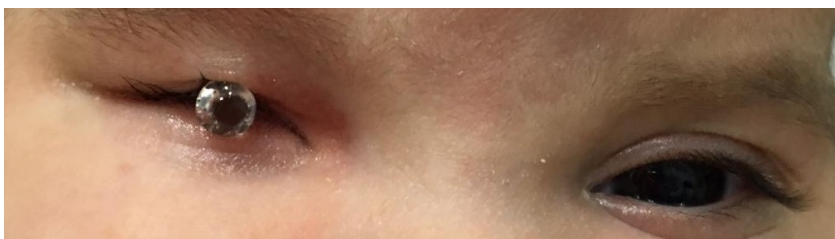

Figura 14. Adaptación conformador primer mes. (Propia)

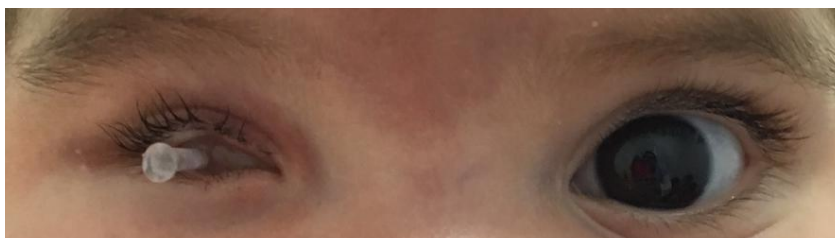

Figura 15. Adaptación conformador segundo mes. (Propia)

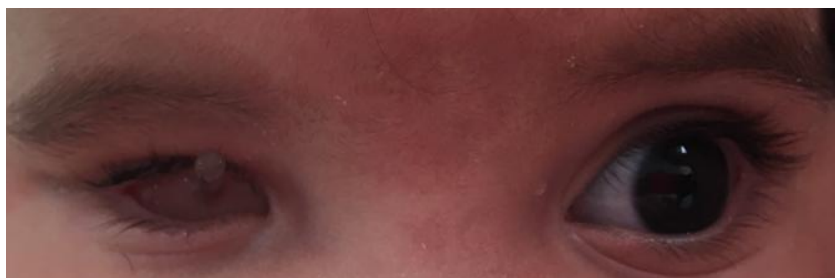

Figura 16. Adaptación conformador tercer mes. (Propia)

Cinco meses más tarde, las dimensiones del ojo anoftálmico son más parecidas al ojo contralateral, y se procede a los últimos pasos del tratamiento a través de la expansión mediante prótesis oculares.

---

## CONCLUSIÓN

---

Tras la lectura y análisis de los artículos seleccionados en este proyecto, se concluye:

1. La adaptación de conformadores y prótesis oculares secuenciales, se considera la primera opción de tratamiento, ya que se obtienen un mayor número de beneficios y más rápida recuperación que con otros procedimientos quirúrgicos.
2. El diagnóstico y tratamiento precoces son fundamentales para conseguir una mejoría en el desarrollo y calidad de vida del paciente.
3. Es necesaria la participación de un equipo multidisciplinario siendo el papel del óptico-optometrista como ocularista, figura clave.
4. Sería necesaria la publicación de un mayor número de estudios para, de esta manera, aumentar la literatura y profundizar en la investigación de estas anomalías raras.

---

## BIBLIOGRAFÍA

---

- American Academy of Ophthalmology. What Our Adult Specialty Colleagues Can Teach Us: Oculoplastics Orbiting the Eye of the Storm. VIDEO. Marzo 2019 [Consultado en abril 2019]. Disponible en: <https://www.aao.org/annual-meeting-video/what-our-adult-specialty-colleagues-can-teach-us-o>
- Aggarwal H, Kumar P, Singh RD. Prosthetic management of congenital anophthalmia-microphthalmia patient. The Official J of Yenepoya University. 2015, 3(1): 117-120.
- Artioli Schellini S, El Dib R, Murillo Limongi R, Morschbacher R. Anophthalmic socket: choice of orbital implants for reconstruction. Arq Bras Oftalmol. 2015; 78 (4): 260-263.
- Bermejo Sanchez E. Estudio epidemiológico de la anoftalmia y la catarata congénita en España. UAM Biblioteca. 1994: 1-535. Disponible en: <https://repositorio.uam.es/handle/10486/664146?show=full>
- Bernadino C.R. Congenital Anophthalmia: A Review of Dealing with Volume. Middle East Afr J Ophthalmol; 2010; 17(2): 156-160.
- Bolivar P, Vivas-Orozco L, Wang Ming C. Adaptación precoz de conformadores oculares en la rehabilitación de la microftalmía. Reporte de un caso. CIMEL. 2013; 18 (2): 38-41.
- Cabrera Romero AC, Rangel Fleites RA, Guerra Cabrera CE. Rehabilitación del anoftalmo congénito en niño de un año. Presentación de un caso. Revista del Hospital quirúrgico "Arnaldo Milián Castro". 2015; 9(1): 40-43.
- Centers for Disease Control and Prevention (CDC). Anophthalmia/Microphthalmia. 2017 [Consultado en Febrero de 2019]. Disponible en: <https://www.cdc.gov/ncbddd/birthdefects/anophthalmia-microphthalmia.html>
- Coelho Goiato M, Pereira de Caixas F, Dos Santos DM. Quality of life living with ocular prosthesis. Expert Rev Ophthalmol. 2018;13(4): 187-189.
- Colegio Oficial de Ópticos-Optometristas de Andalucía (COOOA). En defensa de nuestra profesión sanitaria. Diciembre 2018 [Consultado en Enero de 2019]. Disponible en: <https://www.coooa.org/wp-content/uploads/2018/12/En-defensa-de-nuestra-profesion-sanitaria.pdf>
- Corso DD, Bonamigo EL, Corso MA, Büchele Rodrigues E. Anoftalmia bilateral como defeito congênito isolado: uma abordagem etiológica e psicossocial. Rev Bras Oftalmol. 2011; 70 (4): 243-247.
- Domine Gomez JC. X. Prótesis oculares. En Hermanos Laiseca, autores. Prótesis oculares y cirugía reconstructiva de cavidades. 1ªed. Madrid: Prensa Hispanoamericana, 1991: 347-349.

- Dos Santos DM, Marobo Andreotti A, Garib Lyda B, Fiuza de Carvahlo Dekon S, Coelho Goiato M. Expander eye prosthesis assisting ocular rehabilitation in child with eye loss. *J Clin Diagn Res.* 2017;11(8):6-8.
- Galindo-Ferreiro A, Khandekar R, Al Hassan S, Al-Hammad F, Al-Subaie H, Artioli Schellini S. Dermis-fat graft for anophtalmic socket reconstruction: indications and outcomes. *Arq Bras Oftalmol.* 2018; 81(5):366-370.
- García-Montalvo IA, Zenteno JC. Bases genéticas de las malformaciones oculares congénitas severas. *Rev Mex Oftalmol.* 2013; 87 (1):1-69.
- Gomez P. Ocular Prosthesis: "A look at ocular prosthesis." *Investig. Andina;* 2010; 12(4):66-83.
- Halibasic M, Jusufovic V, Musanovic Z, Cabric A. Congenital Bilateral Anophtalmia: a Case Report and Review of Literature. *Med Arch.* 2018;72(4): 300-302.
- Instituto de microcirugía ocular (IMO). Enucleación [En línea].[Consultado en mayo de 2019]. Disponible en: <https://www.imo.es/es/enucleacin>
- Instituto de microcirugía ocular (IMO). Evisceración [En línea].[Consultado en mayo de 2019]. Disponible en: <https://www.imo.es/es/evisceracin>
- Khan AO, Traboulsi EI. Microphthalmos, Anophtalmos, Coloboma, and Nanophtalmos (Include CHARGE Association).AAO. 2016. [Consultado en Marzo 2019] Disponible en: <https://www.aao.org/disease-review/microphthalmos-anophtalmos-coloboma-nanophtalmos>
- Laiseca Negro J, Laiseca Rodríguez D, Laiseca Rodriguez A, Laiseca Martinez J. I.Historia de las prótesis oculares y evolución de la profesión ocularística. En: Hermanos Laiseca, autores. *Prótesis oculares y cirugía reconstructiva de cavidades.* 1ª ed. Madrid: Edita Prensa Hispanoamericana; 1991.p.17-37.
- Laiseca Negro J, Laiseca Rodríguez D, Laiseca Rodriguez A, Laiseca Martinez J. IX. Prótesis por técnica empírica. En: Hermanos Laiseca, autores. *Prótesis oculares y cirugía reconstructiva de cavidades.* 1ª ed. Madrid: Edita Prensa Hispanoamericana; 1991.p.305-308.
- Laiseca Negro J, Laiseca Rodríguez D, Laiseca Rodriguez A, Laiseca Martinez J. IX. Prótesis por técnica de impresión. En: Hermanos Laiseca, autores. *Prótesis oculares y cirugía reconstructiva de cavidades.* 1ª ed. Madrid: Edita Prensa Hispanoamericana; 1991.p.309-319.
- López Muñoz H, Aguayo Saldías C, Lollo Climent F, Antileo Ramírez, M. Anoftalmía congénita. Reporte de una serie familiar. *Odontoestomatología.* 2017; 19(29):85-90.
- McLean CJ, Ragge NK, Jones RB, Collin JR. The managment of orbital cysts associated with congenital microphthalmos and anophtalmos. *Br J Oftalmol.* 2003; 87 (7):860-863.



- Morilla Guzman AA, Rabaza Pérez J, Blanco Gonzalez ZA. Importancia de la neuroimagen en la anoftalmia congénita neonatal: a propósito de un caso. Rev haban cienc med. 2018; 17(5):837-846.
- Navas-Aparicio MC, Hernández-Carmona SJ. Anoftalmía y microftalmía: descripción, diagnóstico y conducta de tratamiento. Rev Mex Oftalmol. 2008; 82 (4):205-209.
- Oculoplastik. Conformadores pediátricos. 2011. [En línea].[Consultado en mayo 2019]. Disponible en: <http://es.oculoplastik.com/implantes-oculares/various-models-of-conformers/conformadores-pediatricos/>
- Oliveira- Ferreira C, Tavares Ferreira J, Falcao-Reis F, Nguyen Burkat C, Facs MD. Microphthalmos. AAO. 2019. [Consultado en mayo 2019]. Disponible en: <https://eyewiki.org/Microphthalmos>
- Organización Mundial de la Salud. Anomalías congénitas. Septiembre 2016. [en línea]. [Consultado en abril 2019]. Disponible en: <https://www.who.int/es/news-room/fact-sheets/detail/congenital-anomalies>
- Pérez Fonseca M, Rondón Paz N, Remón Reyes E, Frías Banqueris R. Anoftalmo congénito familiar. Multimed. 2015; 19(4):814-821.
- Ragge NK, Subak-Sharpe ID, Collin JR. A practical guide to the management of anophthalmia and microphthalmia. Eye. 2007; 21 (10):1920-1300.
- Rangel Goulart D, Queiroz E, Rocha Fernandes AU, Martins de Oliveira L. Aspectos psicossociais envolvidos na reabilitacao de pacientes com cavidade anoftálmica: implicacoes do uso de prótese ocular. Arq Bras Oftalmol. 2011; 74 (5):330-334.
- Rockohl AC, Mor JM, Pomace M, Koch KR, Heindl L. Rehabilitation of anophthalmic patients with prosthetic eyes in Germany today-Supply possibilities, daily use, complications and psychological aspects. Klin Monatsbl Ophtalmology; 2019; 236 (1): 54-62.
- Rojas Rondón I, Turiño Peña H, Ramírez García L, Duperet Carvajal D, Carrazana Pérez YM, Rodríguez Masó S. Manejo clínicoquirúrgico de la anoftalmia y de la microftalmia congénitas. Rev Cubana Oftalmol; 2016; 29(4):663-673.
- Ruiters S, de Jong S, Mombaerts I. Bespoke ocular prostheses. Eye. Marzo 2019 [Consultado en marzo 2019] Doi: 10.1038/s41433-019-1385-3. Disponible en: <https://www.nature.com/articles/s41433-019-0385-3>
- Sánchez Rubio R, Verdugo Diaz R, Jankielwicz I. Hiperplasia anoftálmica por prótesis ocular prefabricada mal ajustada. Caso clínico. Rev Mex Oftalmol; 2008; 82(6):403-406.
- Sosa-Cruz EF, Gutiérrez-Torres PI, Ordaz C, Villaroel-Cortes C, Palacios-Acosta JM. Anoftalmia en Tres hermanos. Reporte de caso. Bol Clin Hosp Infant Edo Son; 2009; 26(1):51-52.
- Verma A, Fitz P. Congenital Bilateral Anophthalmia: a Case Report and Review of Literature. J Rare Dis. 2007; 2(47):1-8.



- Vilas-Boas A, Hernández-Arriaga M, Asín-Llorca F, Escuin Henar J. Prótesis oculo-palpebral. A propósito de un caso clínico. RCOE. 2003; 8(5):553-561.
- Zambrano A, Solano M, Mora AM, Moreno KM, Durán P. Adaptación de prótesis oculares: Reporte de caso de rehabilitación postrauma. Revista de Ciencias de la Salud, 2017; 3:114-120.

