
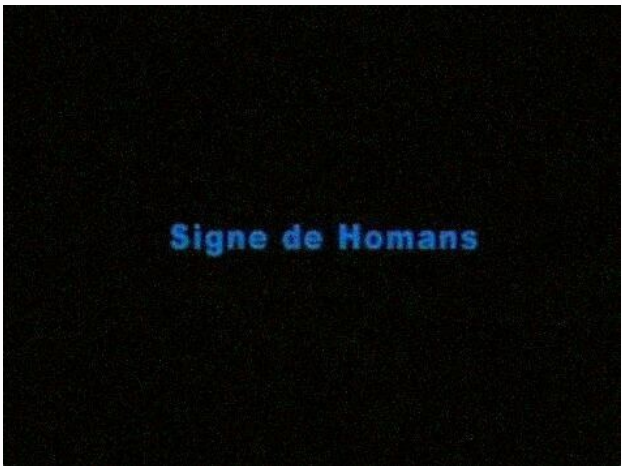

I'm not robot  reCAPTCHA

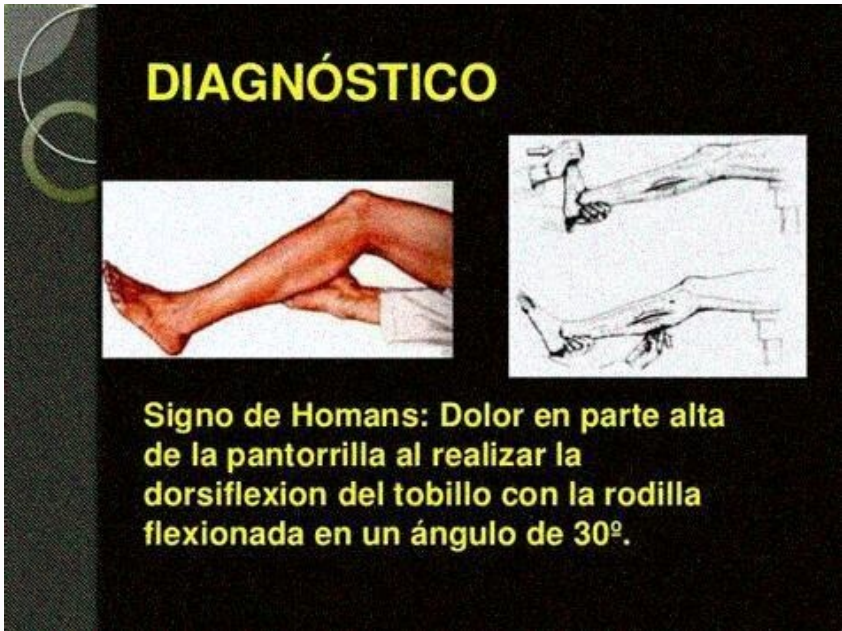I am not robot!

Signe de homans définition

Thrombose veineuse profonde surale (phlébite) Le patient est allongé, genou fléchi à 90°. Le thérapeute maintient le membre inférieur par le creux poplité, et amène la cheville du patient en flexion dorsale maximale, afin de mettre en tension le muscle soléaire et de comprimer les veines profondes sous l'arcade du soléaire. Interprétation : Le test est considéré comme étant en faveur d'une thrombose si : Le patient décrit des douleurs profondes en regard du mollet ou du creux poplité, différentes d'un simple étirement ou de la sensation ressentie sur le membre inférieur controlatéral. Validité : Valeur diagnostique Auteurs Sensibilité Spécificité RV+ RV- Urbano 33 % 78 % 1.5 0.86 Que signifient ces chiffres ? Bien qu'encore largement utilisé, la littérature semble unanime quant à la piètre qualité de ce test pour diagnostiquer une thrombose veineuse profonde. Tests associés : Test du ballant du mollet Références: La thrombose veineuse profonde peut survenir chez les patients ambulatoires ou comme une complication d'une chirurgie ou d'une maladie médicale majeure. gecebasi Chez les patients hospitalisés à haut risque, la plupart des thrombi veineux affectent les petites veines du mollet et demeurent asymptomatiques et peuvent ne pas être détectés. Lorsqu'elle est présente, la symptomatologie clinique de la thrombose veineuse profonde (p. ex., gêne peu précise, induration le long du trajet des veines, œdème, érythème) est non spécifique, varie en fréquence et en sévérité et ne diffère pas entre les bras et les jambes. Des veines superficielles collatérales dilatées peuvent devenir visibles et palpables. Une gêne du mollet suscitée par la dorsiflexion de la cheville, le genou étant en extension (signe de Homans) peut parfois être présente en cas de thrombose veineuse profonde distale.



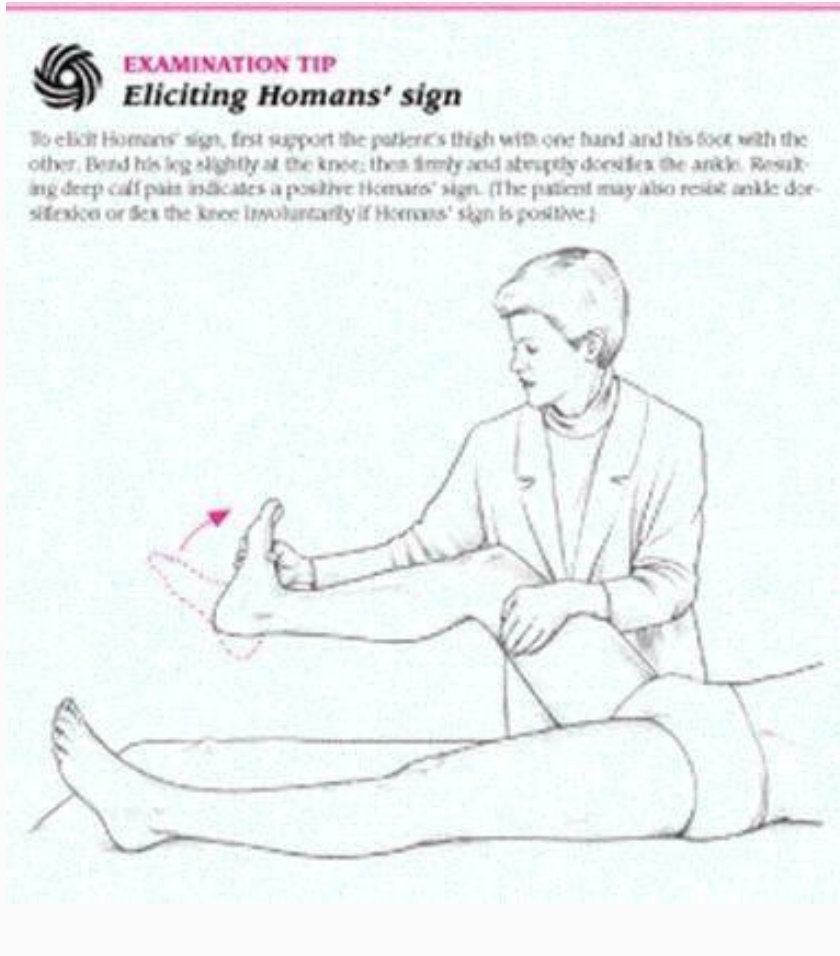Bien qu'encore largement utilisé, la littérature semble unanime quant à la piètre qualité de ce test pour diagnostiquer une thrombose veineuse profonde. Tests associés : Test du ballant du mollet Références: La thrombose veineuse profonde peut survenir chez les patients ambulatoires ou comme une complication d'une chirurgie ou d'une maladie médicale majeure. radake Chez les patients hospitalisés à haut risque, la plupart des thrombi veineux affectent les petites veines du mollet et demeurent asymptomatiques et peuvent ne pas être détectés. Lorsqu'elle est présente, la symptomatologie clinique de la thrombose veineuse profonde (p. ex., gêne peu précise, induration le long du trajet des veines, œdème, érythème) est non spécifique, varie en fréquence et en sévérité et ne diffère pas entre les bras et les jambes. Des veines superficielles collatérales dilatées peuvent devenir visibles et palpables. Une gêne du mollet suscitée par la dorsiflexion de la cheville, le genou étant en extension (signe de Homans) peut parfois être présente en cas de thrombose veineuse profonde distale. Ce signe n'est ni sensible ni spécifique. Une induration, un gonflement de l'ensemble de la jambe > 3 cm une différence de circonférence du mollet, un œdème prenant le godet, la présence de veines collatérales superficielles sont les signes les plus prédictifs; une thrombose veineuse profonde est probable en cas d'association de ≥ 3 en l'absence d'un autre diagnostic probable (voir tableau). Une fébricule peut être présente; la thrombose veineuse profonde peut être la cause d'une fièvre d'origine indéterminée, en particulier chez le patient opéré.



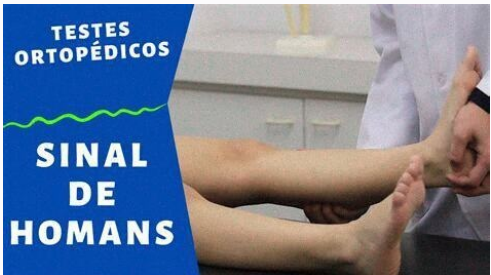Ce signe n'est ni sensible ni spécifique.



Lorsqu'elle est présente, la symptomatologie clinique de la thrombose veineuse profonde (p. ex., gêne peu précise, induration le long du trajet des veines, œdème, érythème) est non spécifique, varie en fréquence et en sévérité et ne diffère pas entre les bras et les jambes. Des veines superficielles collatérales dilatées peuvent devenir visibles et palpables. Une gêne du mollet suscitée par la dorsiflexion de la cheville, le genou étant en extension (signe de Homans) peut parfois être présente en cas de thrombose veineuse profonde distale. Ce signe n'est ni sensible ni spécifique. Une induration, un gonflement de l'ensemble de la jambe > 3 cm une différence de circonférence du mollet, un œdème prenant le godet, la présence de veines collatérales superficielles sont les signes les plus prédictifs; une thrombose veineuse profonde est probable en cas d'association de ≥ 3 en l'absence d'un autre diagnostic probable (voir tableau). Une fébricule peut être présente; la thrombose veineuse profonde peut être la cause d'une fièvre d'origine indéterminée, en particulier chez le patient opéré. Les symptômes d' embolie pulmonaire Symptomatologie , si elle se produit, peuvent comprendre une dyspnée et des douleurs thoraciques. Les causes fréquentes de gonflement asymétrique des jambes qui simulent la thrombose veineuse profonde sont Les causes moins fréquentes comprennent les tumeurs abdominales ou pelviennes qui obstruent le retour veineux ou lymphatique. L'œdème symétrique bilatéral des jambes est le résultat typique de la prise de médicaments qui entraînent des œdèmes déclives (p. ex., inhibiteurs calciques dihydropyridiniques, œstrogènes, opiacés à forte dose), l'hypertension veineuse (habituellement due à une insuffisance cardiaque droite) et l'hypoalbuminémie; cependant, cet œdème peut être asymétrique en cas d'insuffisance veineuse associée et dans ce cas, il est plus important au niveau d'une jambe. Les causes fréquentes de douleur du mollet qui simulent une thrombose veineuse profonde aiguë comprennent Définition : le syndrome d'Irvine Gass est une complication fréquente de la chirurgie du segment antérieur de l'œil. Cet œdème maculaire postopératoire est essentiellement d'origine inflammatoire. L'évolution Définition : l'anneau de Waldeyer est un ensemble d'organes lymphoïdes et formations lymphoïdes diffuses entourant le carrefour aérodigestif. Il est situé dans le haut pharynx Définition : le ganglion de Troisier est le nom donné aux adénopathies métastatiques cancéreuses siégeant au niveau des nœuds lymphatiques supra-claviculaires gauches. Il s'observe surtout Définition : l'angine de Vincent est un sous-type d'angine ulcéreuse. Sémologie : elle est le plus souvent unilatérale. On retrouvera souvent une fièvre d'intensité modérée, On parle de signe de Homans pour désigner une procédure visant à établir le diagnostic d'une phlébite profonde (ou thrombose veineuse profonde). Le patient est assis le genou replié à 90 degrés, la cheville est ensuite tendue par le praticien.



Bien qu'encore largement utilisé, la littérature semble unanime quant à la piètre qualité de ce test pour diagnostiquer une thrombose veineuse profonde. Tests associés : Test du ballant du mollet Références: La thrombose veineuse profonde peut survenir chez les patients ambulatoires ou comme une complication d'une chirurgie ou d'une maladie médicale majeure. Chez les patients hospitalisés à haut risque, la plupart des thrombi veineux affectent les petites veines du mollet et demeurent asymptomatiques et peuvent ne pas être détectés.



Chez les patients hospitalisés à haut risque, la plupart des thrombi veineux affectent les petites veines du mollet et demeurent asymptomatiques et peuvent ne pas être détectés. Lorsqu'elle est présente, la symptomatologie clinique de la thrombose veineuse profonde (p. ex., gêne peu précise, induration le long du trajet des veines, œdème, érythème) est non spécifique, varie en fréquence et en sévérité et ne diffère pas entre les bras et les jambes. Des veines superficielles collatérales dilatées peuvent devenir visibles et palpables. Une gêne du mollet suscitée par la dorsiflexion de la cheville, le genou étant en extension (signe de Homans) peut parfois être présente en cas de thrombose veineuse profonde distale. Ce signe n'est ni sensible ni spécifique. Une induration, un gonflement de l'ensemble de la jambe > 3 cm une différence de circonférence du mollet, un œdème prenant le godet, la présence de veines collatérales superficielles sont les signes les plus prédictifs; une thrombose veineuse profonde est probable en cas d'association de ≥ 3 en l'absence d'un autre diagnostic probable (voir tableau). Une fébricule peut être présente; la thrombose veineuse profonde peut être la cause d'une fièvre d'origine indéterminée, en particulier chez le patient opéré. Les symptômes d' embolie pulmonaire Symptomatologie , si elle se produit, peuvent comprendre une dyspnée et des douleurs thoraciques. Les causes fréquentes de gonflement asymétrique des jambes qui simulent la thrombose veineuse profonde sont Les causes moins fréquentes comprennent les tumeurs abdominales ou pelviennes qui obstruent le retour veineux ou lymphatique. L'œdème symétrique bilatéral des jambes est le résultat typique de la prise de médicaments qui entraînent des œdèmes déclives (p. ex., inhibiteurs calciques dihydropyridiniques, œstrogènes, opiacés à forte dose), l'hypertension veineuse (habituellement due à une insuffisance cardiaque droite) et l'hypoalbuminémie; cependant, cet œdème peut être asymétrique en cas d'insuffisance veineuse associée et dans ce cas, il est plus important au niveau d'une jambe. Les causes fréquentes de douleur du mollet qui simulent une thrombose veineuse profonde aiguë comprennent Définition : le syndrome d'Irvine Gass est une complication fréquente de la chirurgie du segment antérieur de l'œil. Cet œdème maculaire postopératoire est essentiellement d'origine inflammatoire. L'évolution Définition : l'anneau de Waldeyer est un ensemble d'organes lymphoïdes et formations lymphoïdes diffuses entourant le carrefour aérodigestif. Il est situé dans le haut pharynx Définition : le ganglion de Troisier est le nom donné aux adénopathies métastatiques cancéreuses siégeant au niveau des nœuds lymphatiques supra-claviculaires gauches. Il s'observe surtout Définition : l'angine de Vincent est un sous-type d'angine ulcéreuse. Sémologie : elle est le plus souvent unilatérale. On retrouvera souvent une fièvre d'intensité modérée, On parle de signe de Homans pour désigner une procédure visant à établir le diagnostic d'une phlébite profonde (ou thrombose veineuse profonde). Le patient est assis le genou replié à 90 degrés, la cheville est ensuite tendue par le praticien. Si une douleur vive se réveille au niveau du mollet ou de l'aire poplité (l'arrière du genou), le signe est positif et une phlébite profonde peut être suspectée. Cette procédure, du nom du médecin américain John Homans, reste encore pratiquée même si l'imagerie médicale (échographie Doppler notamment), plus fiable, tend à la remplacer. (lire la suite, voir diagnostic de la phlébite) Les informations contenues sur ce site sont données à titre purement informatif et ne peuvent remplacer une consultation médicale. Dernière mise à jour le 17 janvier 2014 à 18:20 par Jean-François Pillou . Le signe de Homans est caractérisé par une douleur provoquée par la flexion du pied vers le haut. La douleur est localisée au niveau du mollet. Le signe de Homans est un des signes cliniques qui permettent de suspecter une thrombose veineuse profonde. Le signe de Homans doit être confirmé par une échographie-doppler pour s'assurer du diagnostic. La douleur au mollet n'est pas toujours due à une thrombose veineuse profonde ce qui fragilise le signe de Homans en tant qu'outil diagnostique. Ce document intitulé « Signe de Homans - Définition » issu de Journal des Femmes (sante-medecine,journaldesfemmes.fr) est soumis au droit d'auteur. Toute reproduction ou représentation totale ou partielle de ce site par quelque procédé que ce soit, sans autorisation expresse, est interdite. Sante-Medecine.net adhère aux principes de la charte « Health On the Net » (HONcode) destinée aux sites Web médicaux et de santé. Vérifiez ici. Signe de Brudzinski - Définition