



ΠΑΝΕΠΙΣΤΗΜΙΟ ΘΕΣΣΑΛΙΑΣ

ΣΧΟΛΗ ΕΠΙΣΤΗΜΩΝ ΥΓΕΙΑΣ

ΤΜΗΜΑ ΙΑΤΡΙΚΗΣ

ΠΡΟΓΡΑΜΜΑ ΜΕΤΑΠΤΥΧΙΑΚΩΝ ΣΠΟΥΔΩΝ

«ΧΕΙΡΟΥΡΓΙΚΗ ΕΛΑΣΣΟΝΟΣ ΠΥΕΛΟΥ ΚΑΙ
ΠΕΡΙΝΕΟΥ»



Διευθυντής: Κωνσταντίνος Ν. Τεπετές

ΔΙΠΛΩΜΑΤΙΚΗ ΕΡΓΑΣΙΑ

Επεμβατικός Κολπικός Τοκετός, Περινεοτομία και Ρήξεις Περινέου

Νάτσιος Άγγελος

Ειδικευόμενος ιατρός στην Μαιευτική και Γυναικολογία,
ΓΝΙ 'Γ.ΧΑΤΖΗΚΩΣΤΑ', Ιωάννινα

ΤΡΙΜΕΛΗΣ ΣΥΜΒΟΥΛΕΥΤΙΚΗ ΕΠΙΤΡΟΠΗ

Νταφόπουλος Κωνσταντίνος, Καθηγητής Μαιευτικής-Γυναικολογίας, Ιατρική
Σχολή Πανεπιστημίου Θεσσαλίας..... Επιβλέπων Καθηγητής

Τεπετές Κωνσταντίνος, Καθηγητής Γενικής Χειρουργικής, Ιατρική Σχολή
Πανεπιστημίου Θεσσαλίας..... Μέλος Τριμελούς Επιτροπής

Μεσσήνη Χριστίνα, Λέκτορας Μαιευτικής-Γυναικολογίας, Ιατρική Σχολή
Πανεπιστημίου Θεσσαλίας..... Μέλος Τριμελούς Επιτροπής

Λάρισα, 2019

Στους γονείς μου Αλέξη και Χρυσάνθη, στην αδερφή μου Παρασκευή
και στην σύντροφό μου Αλέξια....

Ευχαριστίες

Αρχικά θα ήθελα να ευχαριστήσω τον Καθηγητή κ. Τεπετέ Κωνσταντίνο για την ευκαιρία που μου έδωσε να συμμετέχω στον μεταπτυχιακό πρόγραμμα σπουδών, για τις γνώσεις που μου παρείχε στα μαθήματα και την εμπιστοσύνη που μου έδειξε κατά την επιλογή του θέματος της διπλωματικής μου εργασίας. Επίσης θα ήθελα να ευχαριστήσω θερμά τον επιβλέποντα Καθηγητή της εργασίας μου κ. Νταφόπουλο Κωνσταντίνο και την Λέκτορα κα. Μεσσήνη Χριστίνα για τις πολύτιμες συμβουλές και τις ουσιαστικές παρατηρήσεις για την ολοκλήρωση της διπλωματικής εργασίας.

Πρόλογος - Εισαγωγή

Σκοπός αυτής της εργασίας είναι να παρέχει νεότερα δεδομένα σχετικά με την χρήση της μεταλλικής εμβρυουλκίας και της αναρροφητικής εμβρυουλκίας κατά τον επεμβατικό κολπικό τοκετό, δεδομένα σχετικά με την χρήση της επισιοτομής καθώς και νεότερα στοιχεία και οδηγίες σχετικά με την διάγνωση και αντιμετώπιση των ρήξεων του περινέου μετά τον επεμβατικό κολπικό τοκετό. Κάποια από τα βασικά ερωτήματα που θα απαντηθούν στην εργασία είναι :

-Ποιος ο ρόλος του επεμβατικού κολπικού τοκετού στην προσπάθεια μείωσης του ποσοστού καισαρικών τομών και ποια η ασφάλεια που παρέχει στην προσπάθεια να μιμηθεί τον φυσιολογικό κολπικό τοκετό;

-Ποιες είναι οι επιπλοκές του επεμβατικού κολπικού τοκετού και πόσο επηρεάζει την μητρική και νεογνική νοσηρότητα;

-Υπάρχει συσχέτιση μεταξύ της εμπειρίας του μαιευτήρα και του ποσοστού ρήξεων του περινέου μετά από χρήση εμβρυουλκίας;

-Ποιοι είναι οι παράγοντες κινδύνου που θα οδηγήσουν σε ρήξεις περινέου 3ου και 4ου βαθμού και πως θα πρέπει να αντιμετωπιστούν αυτές οι ρήξεις;

-Πρέπει να γίνει η επισιοτομή ρουτίνα στην προσπάθεια επεμβατικού κολπικού τοκετού και πόσο συμβάλει στην αποφυγή ρήξεων 3ου και 4ου βαθμού του περινέου;

-Η επισκληρίδιος αναισθησία αυξάνει τα ποσοστά επεμβατικού κολπικού τοκετού και ρήξεων του περινέου;

-Υπάρχει όφελος στην χρήση των αντιβιοτικών στις μαιευτικές ρήξεις περινέου;

-Ποια είναι η συμβουλευτική που θα ακολουθήσουμε σε γυναίκες με ρήξεις του σφιγκτήρα του πρωκτού μετά από επεμβατικό κολπικό τοκετό;

Περίληψη

Ο μηχανικά υποβοηθούμενος κολπικός τοκετός εφαρμόζεται από αιώνων με κύρια ένδειξη τον εξελκυσμό του εμβρύου κατά την διάρκεια παρατεινόμενου δυσλειτουργικού τοκετού. Η καλύτερη εκπαίδευση στην χρήση των μεταλλικών και αναρροφητικών εμβρυουλκών από τους μαιευτήρες έχει ως στόχο την αποφυγή άσκοπων καισαρικών τομών στο δεύτερο στάδιο του τοκετού (στάδιο εξώθησης). Ειδικά στη φάση της τελείας διαστολής του τραχήλου η καισαρική τομή σχετίζεται με αυξημένο κίνδυνο σοβαρής αιμορραγίας, παράταση νοσηλείας και εντατική θεραπεία του νεογνού. Ο επεμβατικός κολπικός τοκετός σχετίζεται με χαμηλότερα ποσοστά αιμορραγίας μειωμένες απαιτήσεις για τοπική ή γενική αναισθησία, εκτελείται πιο γρήγορα από την καισαρική τομή. Ωστόσο σχετίζεται με ρήξεις περινέου 3ου και 4ου βαθμού και αυξημένα ποσοστά προπτώσεων κόλπου και μήτρας καθώς και με ακράτεια ούρων και κοπράνων. Ο επεμβατικός κολπικός τοκετός αποτελεί ασφαλή μέθοδο σε περιπτώσεις που υπάρχει παράταση του δεύτερου σταδίου του τοκετού, όταν το έμβryo παρουσιάζει αλλοιώσεις των καρδιακών παλμών και σε περιπτώσεις που υπάρχει ανάγκη για μείωση του χρόνου τοκετού λόγω χρόνιας πάθησης της μητέρας. Οι επιπλοκές του επεμβατικού κολπικού τοκετού είναι τα τραύματα του γεννητικού σωλήνα, όπως ρήξεις του τραχήλου της μήτρας, κόλπου, αιδοίου και περινέου, ρήξεις σφιγκτήρα του πρωκτού και ορθού, ακράτεια κοπράνων και ούρων και τέλος αναφέρονται περιπτώσεις διάστασης της ηβικής σύμφυσης. Από το νεογνό παρατηρούνται εκδορές και αιμάτωμα του δέρματος του κρανίου, κεφαλαιμάτωμα, ενδοκρανιακή αιμορραγία, νεογνικός ίκτερος και αιμορραγία του αμφιβληστροειδούς.

Η περινεοτομία είναι μία από τις πιο συχνές παρεμβάσεις στη μαιευτική. Ιστορικά ο σκοπός αυτής της διαδικασίας είναι η διευκόλυνση του 2ου σταδίου του τοκετού. Γενικά περιγράφονται δύο τεχνικές, η μέση περινεοτομία και η

πλάγια. Τα πλεονεκτήματα της μέσης περινεοτομίας περιλαμβάνουν την ελάττωση του μετεγχειρητικού άλγους και της δυσπαρεύνιας, καλύτερη χειρουργική αποκατάσταση και μικρότερη αιμορραγία. Ωστόσο η πιθανότητα ρήξεων του περινέου 3ου και 4ου βαθμού είναι μεγαλύτερη.

Οι μαιευτικές ρήξεις του περινέου ταξινομούνται σε: 1-πρώτου βαθμού (η βλάβη περιορίζεται στο δέρμα του περινέου), 2- δευτέρου βαθμού (η βλάβη αφορά το δέρμα και του μυς του περινέου αλλά όχι το σύμπλεγμα των σφιγκτήρων), 3- τρίτου βαθμού (2ου βαθμού + σφιγκτήρες του πρωκτού) και 4- τετάρτου βαθμού (3ου βαθμού + βλεννογόνος ορθού). Όταν υπάρχει αμφιβολία για τον βαθμό της βλάβης σκόπιμο είναι να την ταξινομούμε σε υψηλότερο παρά σε χαμηλότερο βαθμό. Ο έσω σφιγκτήρας παίζει σημαντικό ρόλο στην εγκράτεια ως εκ τούτου η αναγνώρισή και η αποκατάστασή του είναι εξαιρετικής σημασίας. Όλες οι γυναίκες με κολπικό τοκετό και τραυματισμό του γεννητικού σωλήνα ή περινεοτομία πρέπει να εξετάζονται συστηματικά για την εκτίμηση της βαρύτητας των ρήξεων πριν από την έναρξη της συρραφής. για την αποκατάσταση του έξω σφιγκτήρα υπάρχουν δυο τεχνικές, η εφίπλευση (overlapping) και η τελικο-τελική (end-to-end). Για την αποκατάσταση του έσω σφιγκτήρα απαιτούνται ξεχωριστές διακοπτόμενες ραφές.

Περιοχόμενα

ΓΕΝΙΚΟ ΜΕΡΟΣ.....	8
1. Ανατομία του γυναικείου γεννητικού συστήματος.....	8
1.1 Τα έξω γεννητικά όργανα.....	8
1.2 Τα έσω γεννητικά όργανα.....	9
1.3 Αγγείωση και νεύρωση των γεννητικών οργάνων.....	11
1.4 Ανατομία της γυναικείας πυέλου.....	12
1.5 Μεταβολές του γεννητικού συστήματος κατά την κύηση.....	13
2. Φυσιολογικός τοκετός.....	14
2.1 Μηχανισμός του φυσιολογικού τοκετού.....	14
2.2 Υποστήριξη του περινέου κατά τον φυσιολογικό τοκετό.....	15
ΕΙΔΙΚΟ ΜΕΡΟΣ.....	15
3. Επεμβατικός κολπικός τοκετός.....	15
3.1 Ταξινόμηση εμβρυουλκιών.....	16
3.2 Τύποι μεταλλικών εμβρυουλκών.....	16
3.3 Τύποι αναρροφητικών εμβρυουλκών.....	19
3.4 Προετοιμασία και προϋποθέσεις επεμβατικού τοκετού.....	20
3.5 Σύγκριση μεταξύ μεταλλικής εμβρυουλκίας και σικυουλκίας.....	24
4. Περινεοτομία.....	27
4.1 Ενδείξεις.....	27
4.2 Τεχνικές περινεοτομία.....	28
4.3 Επιπλοκές.....	28
5. Ρήξεις περινέου.....	30
5.1 Ταξινόμηση.....	30
5.2 Πρόληψη και παράγοντες κινδύνου.....	31
5.3 Χειρουργική αποκατάσταση.....	32
5.4 Μετεγχειρητική αντιμετώπιση και συμβουλευτική.....	34
Συμπεράσματα	35
Βιβλιογραφία.....	36

ΓΕΝΙΚΟ ΜΕΡΟΣ

ΑΝΑΤΟΜΙΑ

1. Ανατομία του γυναικείου γεννητικού συστήματος

Τα γεννητικά όργανα της γυναίκας διακρίνονται στα έξω γεννητικά όργανα και στα έσω γεννητικά όργανα.[1,2]

1.1 Τα έξω γεννητικά όργανα

- Το αιδοίο παριστά ένα σφηνοειδές έπαρμα το οποίο βρίσκεται μεταξύ των ριζών των μηρών και αποτελείται από το εφήβαιο, τα μεγάλα και τα μικρά χείλη, την κλειτορίδα, τον πρόδομο του κολεού, τους βολβούς του προδόμου, τους βαρθολίνειους αδένες και τους παραουρηθρικούς αδένες.[1]
- Το εφήβαιο ή όρος της Αφροδίτης παριστά έπαρμα του δέρματος με λιπώδες υπόστρωμα κείμενο έμπροσθεν της ηβικής σύμφυσης. Στην ένηβο γυναίκα καλύπτεται από χαρακτηριστικό τρίχωμα.[1]
- Τα μεγάλα χείλη του αιδοίου παριστούν δύο επιμήκεις πτυχές του δέρματος με λιπώδη και συνδετικό ιστό. Εξορμώνται από το εφήβαιο και καταλήγουν όπισθεν στην ραφή του περινέου. Αντιστοιχούν στο όσχεο του άνδρα. Το δέρμα αποτελείται εκ των έξω προς τα έσω από την επιδερμίδα, το χόριο και στρώμα λείων μυϊκών ινών. Το χόριο περιέχει τους θυλάκους των τριχών, ιδρωτοποιούς και σμηγματογόνους αδένες. Στα μεγάλα χείλη καταλήγουν οι στρογγύλοι σύνδεσμοι της μήτρας.[1]
- Τα μικρά χείλη, κείμενα έσωθεν των μεγάλων χειλέων, παριστούν δύο δερματικές πτυχές. Έμπροσθεν σχηματίζουν την πόσθη και τον χαλινό της κλειτορίδας ενώ όπισθεν τον χαλινό των μικρών χειλέων. Συνίστανται από λεπτό δέρμα με σμηγματογόνους αδένες και παρουσιάζουν πολυπληθή φλεβικά δίκτυα.[1]
- Η κλειτορίδα αντιστοιχεί στο ανδρικό πέος και αποτελείται από τα δύο σκέλη, το σώμα και την βάλανο. Τα σκέλη με μέρος του σώματος αποτελούν την κεκρυμμένη μοίρα της κλειτορίδας, ενώ το υπόλοιπο του σώματος μαζί με την βάλανο την ελεύθερη μοίρα, η οποία έχει μήκος περί τα 2 εκ. Αποτελείται από δύο σηραγγώδη σώματα, τα οποία περιέχουν στυτικό ιστό. Η βάλανος περιέχει εξειδικευμένες νευρικές απολήξεις για την σεξουαλική διέγερση.[1]
- Ο πρόδομος του κόλπου είναι ο προ του παρθενικού υμένα χώρος, που

βρίσκεται μεταξύ κλειτορίδας και μικρών χειλέων. Ο χώρος αυτός έχει σχήμα λέμβου και μπορεί να φανεί καλύτερα με την απαγωγή των μικρών χειλέων. Στο κάτω μέρος υπάρχει ο σκαφοειδής βόθρος. Το κάτω στόμιο του κόλπου, που εκβάλλει στον πρόδομο, αποφράσσεται από τον παρθενικό υμένα. Ο παρθενικός υμένας παριστά ένα ινώδες πέταλο με ελαστικές ίνες και επαλείφεται από πολύστιβο πλακώδες επιθήλιο. Ανάλογα με το σχήμα και την υφή του διακρίνεται σε μηνοειδή, δακτυλιοειδή, δίθυρο, ηθμοειδή, κροσσωτό κλπ. Τα υπολείμματα του παρθενικού υμένα μετά την πρώτη συνουσία, ιδίως όμως μετά τον τοκετό αποτελούν τα μύρτα.[1]

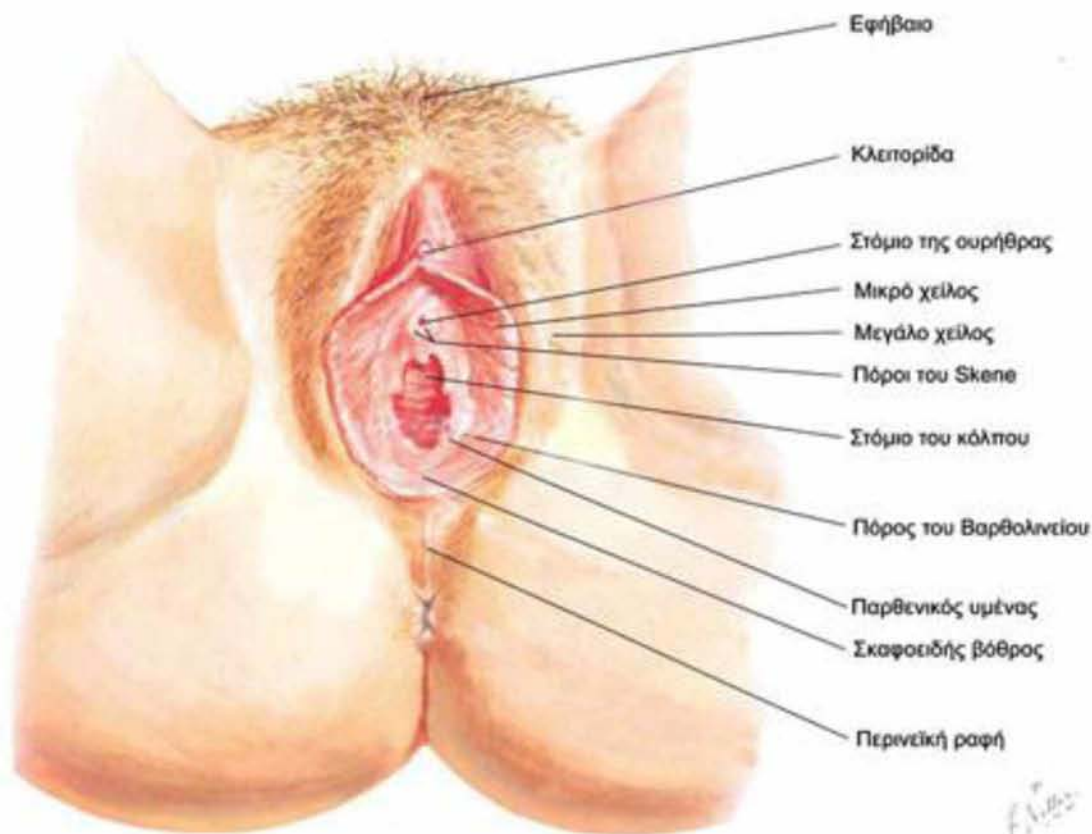
- Οι βολβοί του προδόμου αντιστοιχούν στα σπυραγγώδη σώματα της ουρήθρας του άνδρα, ευρίσκονται στα πλάγια του κόλπου και περιέχουν πυκνά φλεβικά δίκτυα, τα οποία προκαλούν διόγκωση των βολβών κατά την συνουσία.[1]
- Οι βαρθολίνειοι αδένες είναι μικρού μεγέθους στρογγυλοί αδένες στα πλάγια του στομίου του κόλπου, κάτω από το πίσω μέρος των μικρών χειλέων. Αντιστοιχούν στους αδένες του Cowper του άνδρα και εκκρίνουν βλέννη για την ύγρανση του κόλπου κατά τη συνουσία.[1]
- Οι παραουρηθρικοί αδένες εκβάλλουν στο στόμιο της ουρήθρας και οι μεγαλύτεροι από αυτούς ονομάζονται αδένες του Skene.[1]

1.2 Τα έσω γεννητικά όργανα

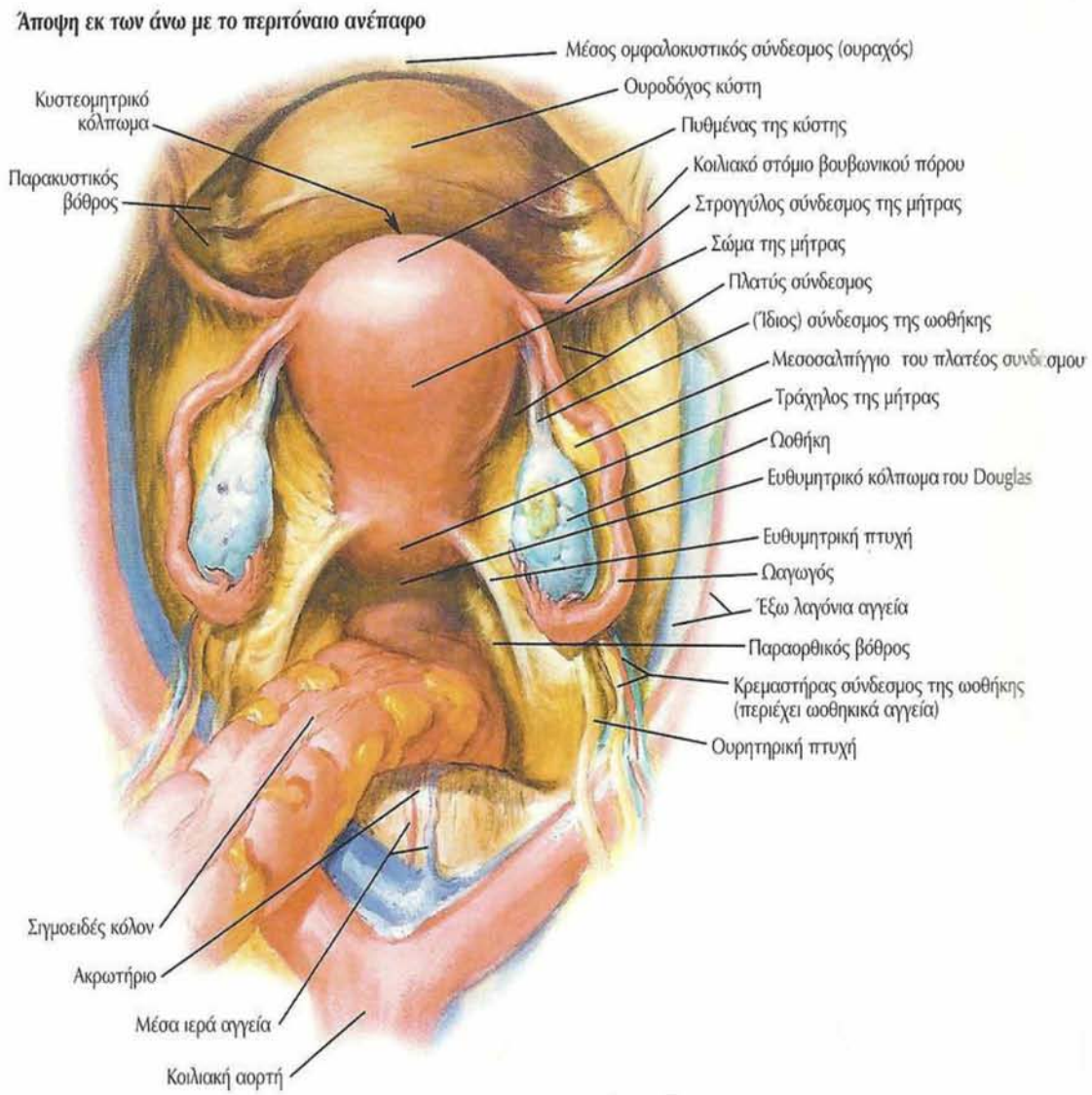
- Ο κόλπος παριστά έναν ινομυώδη διατατό σωλήνα, μήκους 8-9 εκ και εκτείνεται από τον πρόδομο μέχρι τον τράχηλο της μήτρας. Το τοίχωμα του κόλπου αποτελείται από τέσσερις στιβάδες, οι οποίες εκ των έσω προς έξω είναι το ινώδες στρώμα, που προέρχεται από την πυελική περιτονία, το μυϊκό από μυϊκές και ελαστικές ίνες το συνδετικό, που περιέχει αιμοφόρα αγγεία και η έσω στιβάδα, που συνίσταται από πολύστιβο πλακώδες επιθήλιο. Το άνω μέρος του περιβάλλει τον τράχηλο της μήτρας και σχηματίζει τον πρόσθιο, τον οπίσθιο και τους πλάγιους θόλους.[1]
- Η μήτρα η μήτρα είναι κοίλο μυώδες όργανο μήκους 7-8 εκ, σχήματος αχλαδιού και προέρχεται από την συνένωση των δύο πόρων του Müller. Έχει ιδιαίτερα παχύ μυϊκό τοίχωμα, ώστε να διατείνεται κατά την κύηση. Διακρίνεται στον τράχηλο, στον ισθμό και στο σώμα της μήτρας. Στις μετεμμηνοπαυσιακές γυναίκες το μέγεθος της μήτρας είναι μικρότερο, ενώ η ενδοκολπική μοίρα του τραχήλου, προϊούσης της ηλικίας, σχεδόν εξαφανίζεται.[1]
- Οι σύνδεσμοι της μήτρας είναι οι στρογγύλοι, οι κρεμαστήρες, οι πλατείς, οι ιερομητρικοί και οι εγκάρσιοι ή σύνδεσμοι του McKenrodt.[1]
- Οι σάλπιγγες ή ωαγωγοί είναι δύο λεπτοί μυϊκοί σωλήνες μήκους 10-12 εκ

που εξορμώνται από τον πυθμένα της μήτρας και φθάνουν μέχρι τις ωοθήκες. Διακρίνονται τέσσερα τμήματα στην σάλπιγγα, το μητριαίο τμήμα, ο ισθμός, η λήκυθος και ο κόλπος.[1]

- Οι ωοθήκες αποτελούν τους γεννητικούς αδένες της γυναίκας, όπως οι όρχεις στον άνδρα, και ευρίσκονται εκατέρωθεν της μήτρας. Έχουν σχήμα αμυγδάλου, μήκους 3-4 εκ και πάχους 1-3 εκ. Η στήριξη της ωοθήκης επιτελείται από τον κρεμαστήρα σύνδεσμο και από τον ίδιο σύνδεσμο αυτής.[1]



Εικόνα 1.1. Έξω γεννητικά όργανα της γυναίκας (Netter,2004)



Εικόνα 1.2. Τα έσω γεννητικά όργανα της γυναίκας (Netter,2004)

1.3 Αγγείωση και νεύρωση των γεννητικών οργάνων

- Αρτηρίες : ωθηκικές αρτηρίες έσω λαγόνιες ή υπογάστριες αρτηρίες, μητριάιες αρτηρίες, έσω αιδοϊκές αρτηρίες και άνω αιμορροϊδικές αρτηρίες.[1]
- Φλέβες : αιμορροϊδικό πλέγμα, κυστικό πλέγμα, μητροκολπικό πλέγμα και ωθηκικό πλέγμα.[1]
- Λεμφικά αγγεία : αιδοίου, κόλπου, τραχήλου της μήτρας, σώματος της μήτρας, σαλπίγγων και ωθηκών.[1]
- Η νεύρωση ξεχωριστά για κάθε όργανο γίνεται ως εξής : το εφήβαιο από το λαγονοβουβωνικό νεύρο, τα μεγάλα χείλη του αιδοίου από τα αιμορροϊδικά νεύρα,

το περίνεο από αιμορροϊδικούς κλάδους των αιδοιϊών νεύρων και περινεϊκούς των μηροδερματικών, τα μικρά χείλη του αιδοίου από το λαγονοβουβωνικό, το αιδοϊκό και το αιμορροϊδικό, η κλειτορίδα από τα αιδοϊκά, τα υπογάζτρια και τα πυελικά συμπαθητικά νεύρα, ο κόλπος από τα αιδοϊκά, τα αιμορροϊδικά και τα πυελικά συμπαθητικά νεύρα, η μήτρα από το μητροκολπικό πλέγμα, οι σάλπιγγες από το ωθηκικό και μητροκολπικό πλέγμα και οι ωθήκες από κλάδους του αορτικού και του νεφρικού συμπαθητικού πλέγματος.[1]

1.4 Ανατομία της γυναικείας πυέλου

Ο σκελετός της πυέλου αποτελείται από 4 οστά, τα δύο ανώνυμα οστά, το ιερό οστό και τον κόκκυγα. Κάθε ανώνυμο οστό αποτελείται από το λαγόνιο, το ισχιακό και το ηβικό οστό. Το σχήμα και το μέγεθος της οστέινης πυέλου αποτελούν βασικές προϋποθέσεις για την έκβαση του τοκετού.[1]

Η πυέλος χωρίζεται στην μεγάλη και την μικρή πυέλο. Η δεύτερη παρουσιάζει μεγαλύτερη σπουδαιότητα στην μαιευτική πράξη. Το όριο μεταξύ μεγάλης και μικρής πυέλου είναι προς τα πλάγια οι λαγονοκτενιαίες γραμμές, προς τα πίσω το ακρωτήριο των μαιευτήρων και προς τα μπρος το άνω χείλος της ηβικής σύμφυσης.[1]

Η μεγάλη πυέλος ή μείζονα έχει σχήμα πεπλατισμένης χοάνης. Οι σπουδαιότερες διάμετροι της μεγάλης πυέλου είναι η αμφιτροχανθήριος, η οποία εκτείνεται μεταξύ των δύο τροχανθήρων με μήκος 31 εκ. η πρόσθια εγκάρσια, η οποία εκτείνεται μεταξύ των πρόσθιων άνω λαγόνιων ακάνθων με μήκος 25 εκ. και η οπίσθια εγκάρσια, η οποία εκτείνεται μεταξύ των απομακρυσμένων σημείων της λαγόνιας ακρολοφίας με μήκος 28 εκ. Οι δύο λοξές διάμετροι μήκους 22.5 εκ. ενώνουν την οπίσθια άνω λαγόνια άκανθα με την πρόσθια δεξιά και αριστερά και η προσθιοπίσθια διάμετρος μήκους 20 εκ. ενώνει την άκανθα του τελευταίου οσφυϊκού σπονδύλου με το άνω χείλος της ηβικής σύμφυσης.

Ο ρόλος της μικρής πυέλου είναι εξαιρετικά σημαντικός, διότι το έμβρυο κατά την ώρα του τοκετού κάνει κάποιες κινήσεις (έκταση-κάμψη-στροφή) για να μπορέσει να διέλθει από αυτήν. Έχει σχήμα κυλινδροειδές με κοίλανση προς τα εμπρός και κυρτότητα προς τα πίσω. Στον οστέινο αυτό γεννητικό σωλήνα διακρίνουμε κάποια επίπεδα ή τμήματα. Τα επίπεδα αυτά είναι η είσοδος, η μεσότητα ή ευρυχωρία, το στενό και η έξοδος.[1]

Το επίπεδο της εισόδου βρίσκεται στο σημείο διαχωρισμού της μεγάλης από την μικρή πυέλο. Ο χώρος αυτός έχει σχήμα εγκάρσιο ωοειδές με τις εξής τρεις διαμέτρους: Την προσθιοπίσθια με μήκος 11 εκ. που αρχίζει από το ακρωτήριο των μαιευτήρων και καταλήγει στο άνω χείλος της ηβικής σύμφυσης, τις δύο ίσες λοξές διαμέτρους με μήκος 12 εκ. που αρχίζουν από την ιερολαγόνια άρθρωση και καταλήγουν απέναντι στο λαγονοκτενικό όγκωμα και την εγκάρσια διάμετρο με μήκος 13 εκ. Ο χώρος της μεσότητας της πυέλου είναι σχεδόν στρογγυλός, βρίσκεται κάτω από τον χώρο της εισόδου και όλες οι διάμετροι του χώρου αυτού

είναι 12 εκ. Το επίπεδο του στενού αφορίζεται μπροστά από το κάτω χείλος της ηβικής σύμφυσης, πίσω από την κορυφή του ιερού οστού και πλάγια από τις ισχιακές άκανθες και είναι το επίπεδο στο οποίο μπορεί να σφηνωθεί η κεφαλή του εμβρύου. Ο χώρος του επιπέδου της εξόδου είναι επιμήκης, ωοειδής με μεγαλύτερη την προσθιοπίσθια διάμετρο 11-13εκ από την εγκάρσια του στενού 10.5 εκ. Για την κατανόηση του μηχανισμού του τοκετού απαραίτητη είναι η έννοια του άξονα της πυέλου, της νοητής καμπύλης γραμμής προς τα εμπρός που ενώνει τα κέντρα όλων των επιπέδων της λεκάνης. Αυτή τη γραμμή ακολουθεί η προβάλλουσα μοίρα του εμβρύου κατά την δίοδο διαμέσου του πυελογεννητικού σωλήνα.[1]

Ο σωλήνας μαλακών μορίων αποτελείται από δύο σωλήνες προσαρμοσμένους ο ένας πάνω στον άλλον. Έναν εσωτερικό και έναν εξωτερικό σωλήνα. Ο εσωτερικός αποτελείται από το κατώτερο τμήμα της μήτρας, τον τράχηλο, τον κόλπο και το αιδοίο. Ενώ ο εξωτερικός από τους μύες του πυελικού εδάφους. Το εύρος του γεννητικού χάσματος από 4 εκ. που είναι φυσιολογικά κατά τον τοκετό φθάνει μέχρι τα 15 εκ. [1]

Το πυελικό έδαφος δέχεται ολόκληρη την ενδοκοιλιακή πίεση, γι' αυτό και είναι ειδικά κατασκευασμένο. Οι μύες του περινέου έχουν σχήμα πεπλατισμένο και κλείνουν το πυελικό στόμιο από κάτω, αφήνοντας οπές από τις οποίες διέρχονται η ουρήθρα, ο κόλπος και το ορθό. Οι μύες του περινέου είναι διατεταγμένοι σε τρεις στιβάδες: την εξωτερική, την μεσαία και την βαθύτερη. Η εξωτερική ή επιπολής στιβάδα αποτελείται από τον έξω σφιγκτήρα του πρωκτού, τον επιπολής εγκάρσιο, τον ισχιοσηραγγώδη και τον βολβοσηραγγώδη μυ. Ο ανελκτήρας μυς του πρωκτού είναι ο μεγαλύτερος μυς του πυελικού εδάφους, έχει σχήμα σκαφοειδές, εμφανίζει δύο σκέλη, το αριστερό και το δεξιό και εκτείνεται από την ηβική σύμφυση έως τις ισχιακές άκανθες. Αποτελεί το πυελικό διάφραγμα και συμβάλλει στην συγκράτηση της μήτρας στη θέση της με την στήριξη του κόλπου. Κατά την διάρκεια του τοκετού η προβάλλουσα μοίρα του εμβρύου πιέζει το πυελικό έδαφος. Η ινώδης κατασκευή των μυών του περινέου δεν επιτρέπει την μεγάλη διάτασή τους. Επειδή όμως κατά τον τοκετό η πίεση είναι μεγάλη λεπτύνονται και είναι δυνατόν να επέλθει ρήξη αυτών γι' αυτό προβαίνουμε σε υποστήριξη του περινέου. Η αιμάτωση των μυών του περινέου γίνεται από την έσω αιδοϊκή αρτηρία, την έξω αιδοϊκή αρτηρία καθώς και από την περινεϊκή και κάτω αιμορροϊδική αρτηρία, κλάδων της έσω αιδοϊκής αρτηρίας.[1]

1.5 Μεταβολές του γεννητικού συστήματος κατά την κύηση

Οι πλέον σημαντικές μεταβολές παρουσιάζονται στην μήτρα. Το όργανο αυτό που αρχικά έχει μήκος περίπου 7 εκ. στο τέλος της κύησης φθάνει ή ξεπερνάει τα 35 εκ. Ο όγκος της μητρικής κοιλότητας αυξάνεται από 500 έως και 1000 φορές. Το σχήμα της μήτρας αλλάζει καθώς αυτή αυξάνει σε μέγεθος. Από τον δεύτερο μέχρι τον τέταρτο μήνα της κύησης είναι σφαιρικό, κατόπιν αυξάνεται σε ύψος και

το σχήμα γίνεται ωοειδές, ενώ προς το τέλος της κύησης γίνεται ελλειπτικό ή κυλινδρικό. Ο τράχηλος της μήτρας έναν περίπου μήνα μετά τη σύλληψη παρουσιάζεται μαλακότερος στη σύσταση, κυανέρυθρος και υπεραϊμικός. Οι μεταβολές αυτές του τραχήλου θεωρούνται αποτέλεσμα υπερπλασίας των τραχηλικών αδένων και αυξημένης αγγειοβρίθειας και οιδήματος όλου του τραχήλου. Οι ενδοτραχηλικοί αδένες παράγουν άφθονη και παχύρρευστη βλέννη. Ο κόλπος από το 2^ο μήνα της κύησης αλλάζει χρώμα και παρουσιάζεται κυανέρυθρος και οιδηματώδης. Η υπεραϊμία αυτή καθώς και οι μεταβολές που συμβαίνουν στον υποβλεννογόνιο συνδετικό ιστό δημιουργούν τις προϋποθέσεις για τη μεγάλη διάταση που αναμένεται κατά τον τοκετό. Μεγάλη είναι η ανάπτυξη των κολποβακτηριδίων που αποτελούν τη φυσιολογική χλωρίδα του κόλπου και επίσης παρατηρείται ελάττωση του pH του κόλπου. Κατά κανόνα σε μία από τις δύο ωοθήκες γίνεται η ανάπτυξη του ωχρού σωματίου ενώ η ανάπτυξη άλλων ωοθηλακίων αναστέλλεται.[2]

2. Φυσιολογικός τοκετός

2.1 Ο μηχανισμός του φυσιολογικού τοκετού

Με την επίδραση των ωδίνων και την αύξηση της ενδομήτριας πίεσης εισέρχεται η κεφαλή του εμβρύου όλο και περισσότερο μέσα στον πυελογεννητικό σωλήνα. Για να διευκολυνθεί μέσα στο χώρο η κεφαλή από την αδιάφορο θέση που βρίσκεται κάνει κάμψη. Έτσι αντί να μπει με την μετωποϊνιακή διάμετρο μπαίνει με την μικρότερη διάμετρο, την υπινιοβρεγματική. Από την είσοδο μέχρι να βρεθεί στο πυελικό έδαφος η κεφαλή κάνει στροφή 90°. η κεφαλή λοιπόν κατά τη δίοδο της από τον πυελογεννητικό σωλήνα κάνει κάθοδο-κάμψη-στροφή. Οι τρεις αυτές κινήσεις δεν είναι χωριστές αλλά γίνονται συγχρόνως. Στη συνέχεια στη φάση της εξόδου η κεφαλή από την κάμψη οδηγείται στην έκταση και το ινίο εμφανίζεται στη σχισμή του αιδοίου. Πρώτα βγαίνει το ινίο ακολουθεί το μέτωπο, το πρόσωπο και τέλος το πηγούνι πάνω από το περίνεο. Μόλις γεννηθεί η κεφαλή του εμβρύου το πρόσωπο κοιτάζει προς τα πίσω, συχνά με μία ελαφρά κλίση. Στη συνέχεια γυρίζει το πρόσωπο και κοιτάζει προς το αριστερό σκέλος της μητέρας αν πρόκειται για δεξιά πρόσθια ινιακή προβολή ή το δεξιό σκέλος αν πρόκειται για αριστερή πρόσθια ινιακή προβολή. Η αιτία της εξωτερικής στροφής της κεφαλής είναι η εσωτερική στροφή των ώμων από την εγκάρσια θέση στην χαμηλή προσθιοπίσθια θέση. Κατά την έλξη της κεφαλής πρώτα εμφανίζεται ο πρόσθιος ώμος κάτω από την ηβική σύμφυση και μετά ο οπίσθιος ώμος.

Η κλινική πορεία του τοκετού μετά την έναρξη των ωδίνων διακρίνεται σε τρία στάδια: το στάδιο της διαστολής του τραχήλου (πρώτο στάδιο), το στάδιο της εξώθησης (δεύτερο στάδιο) και το στάδιο της υστεροτοκίας (τρίτο στάδιο).

Η περίοδος της εξώθησης αρχίζει από τη στιγμή της τελείας διαστολής του τραχήλου κατά την οποία το σώμα της μήτρας, ο τράχηλος και το πυελογεννητικό σύστημα γίνονται ένας ενιαίος σωλήνας. Η εξώθηση εκδηλώνεται

αντανακλαστικά με την πίεση της κεφαλής στον πρωκτό και το πυελικό έδαφος. Για την ενεργητική εξώθηση πρέπει να υπάρχουν οι εξής προϋποθέσεις: τελεία διαστολή του τραχηλικού στομίου, η οβελιαία ραφή να είναι στην προσθιοπίσθια διάμετρο της εξόδου στο πυελικό έδαφος, διάταση του περινέου του κόλπου και του δακτυλίου του πρωκτού κατά την ωδία και τάση εξώθησης της επιτόκου.[2]

2.2 Υποστήριξη του περινέου

Κατά την έξοδο της κεφαλής από την είσοδο του κόλπου πάνω από το περινέο επέρχεται μέγιστη διάταση των μητρικών ιστών. Για να αποφευχθεί ο σοβαρός τραυματισμός των ιστών του περινέου πρέπει η έξοδος της κεφαλής και των ώμων να γίνεται αργά και υπό έλεγχο. Ο γιατρός ή η μαία που εκτελεί τον τοκετό τοποθετεί την παλάμη του αριστερού χεριού στην προβάλλουσα μοίρα του εμβρύου και με ταυτόχρονες οδηγίες στην επίτοκο για την ενεργητική εξώθηση, εμποδίζοντας κατ'αυτό τον τρόπο την απότομη έξοδο. Επίσης με την παλάμη του δεξιού χεριού ελέγχει την διάταση της περιοχής του περινέου.

Η περινεοτομία γίνεται όταν χρειάζεται ή όταν απειλείται σοβαρή ρήξη των ιστών του περινέου. Γενικά αποτελεί σημαντικό αντικείμενο συζήτησης η συντηρητική ή μη εφαρμογή της περινεοτομίας.[2]

ΕΙΔΙΚΟ ΜΕΡΟΣ

3. Επεμβατικός κολπικός τοκετός

Με τον όρο 'επεμβατικός κολπικός τοκετός' προσδιορίζουμε τις μεθόδους διενέργειας μηχανικά υποβοηθούμενου διακολπικού τοκετού, δηλαδή την μεταλική και αναρροφητική εμβρυουλκία (σικουιλκία). Ο όρος αυτός στην αγγλική βιβλιογραφία αναφέρεται ως 'operative vaginal delivery' ή 'instrumental vaginal delivery'.[3]

Ο μηχανικά υποβοηθούμενος κολπικός τοκετός εφαρμόζεται από αιώνων. Η αρχική ένδειξη ήταν ο εξελκυσμός του εμβρύου διακολπικά με τη βοήθεια των εμβρυουλκών κατά τη διάρκεια παρατεινόμενου δυσλειτουργικού 2^{ου} σταδίου του τοκετού στην προσπάθεια να διαφυλαχθεί η ζωή του εμβρύου και της επιτόκου. Οι εμβρυουλκοί παρουσιάστηκαν για πρώτη φορά στην Αγγλία του 16^{ου} αιώνα από την οικογένεια Chamberlain και έκτοτε επινοήθηκαν πολλοί επώνυμοι εμβρυουλκοί που τα κύρια χαρακτηριστικά τους ήταν κοινά και παρουσίαζαν μικρές διαφορές μεταξύ τους. Η πρώτη εφαρμογή έλξης του εμβρύου διαμέσου αντλίας κενού αποδίδεται στον Malmstrom το 1954.[3]

Η συχνότητα των επεμβατικών τοκετών έχει μειωθεί τόσο στην Ευρώπη όσο και στις ΗΠΑ. Ειδικότερα στις ΗΠΑ η συχνότητα από 9,5% το 1994 έχει μειωθεί στο 6% το 2002. Ενώ στην Αγγλία η συχνότητα κυμαίνεται μεταξύ 10-13%. [3]

3.1 Ταξινόμηση εμβρυουλκίας

Πίνακας 1. Ταξινόμηση επεμβατικού κοιλιακού τοκετού (RCOG, 2011).

Εμβρυουλκία	Ορισμός
Εξόδου	Το κεφάλι του εμβρύου είναι ορατό στο αιδοίο χωρίς απαγωγή των μεγάλων χειλέων Το κρανίο έχει φτάσει στο πυελικό έδαφος Η οβελιαία ραφή βρίσκεται στην προσθιοπίσθια διάμετρο της πυέλου Η περιστροφή της κεφαλής δεν ξεπερνά τις 45°
Χαμηλή	Το οδηγό σημείο του κρανίου βρίσκεται στο +2 εκ. αλλά όχι στο πυελικό έδαφος Περιστροφή της κεφαλής μικρότερη ή μεγαλύτερη των 45°
Μέση	Η κεφαλή του εμβρύου είναι κατά ½ ψηλαφητή από την κοιλιά Το οδηγό σημείο του κρανίου βρίσκεται στο επίπεδο πάνω από το +2 εκ. αλλά όχι πάνω από τις ισχιακές άκανθες Περιστροφή της κεφαλής μικρότερη ή μεγαλύτερη των 45°
Υψηλή	Το κεφάλι είναι ψηλαφητό >2/5 από την κοιλιά και το οδηγό σημείο του κρανίου βρίσκεται πάνω από τις ισχιακές άκανθες Δεν θα πρέπει να εκτελείται

3.2 Τύποι μεταλλικών εμβρυουλκών

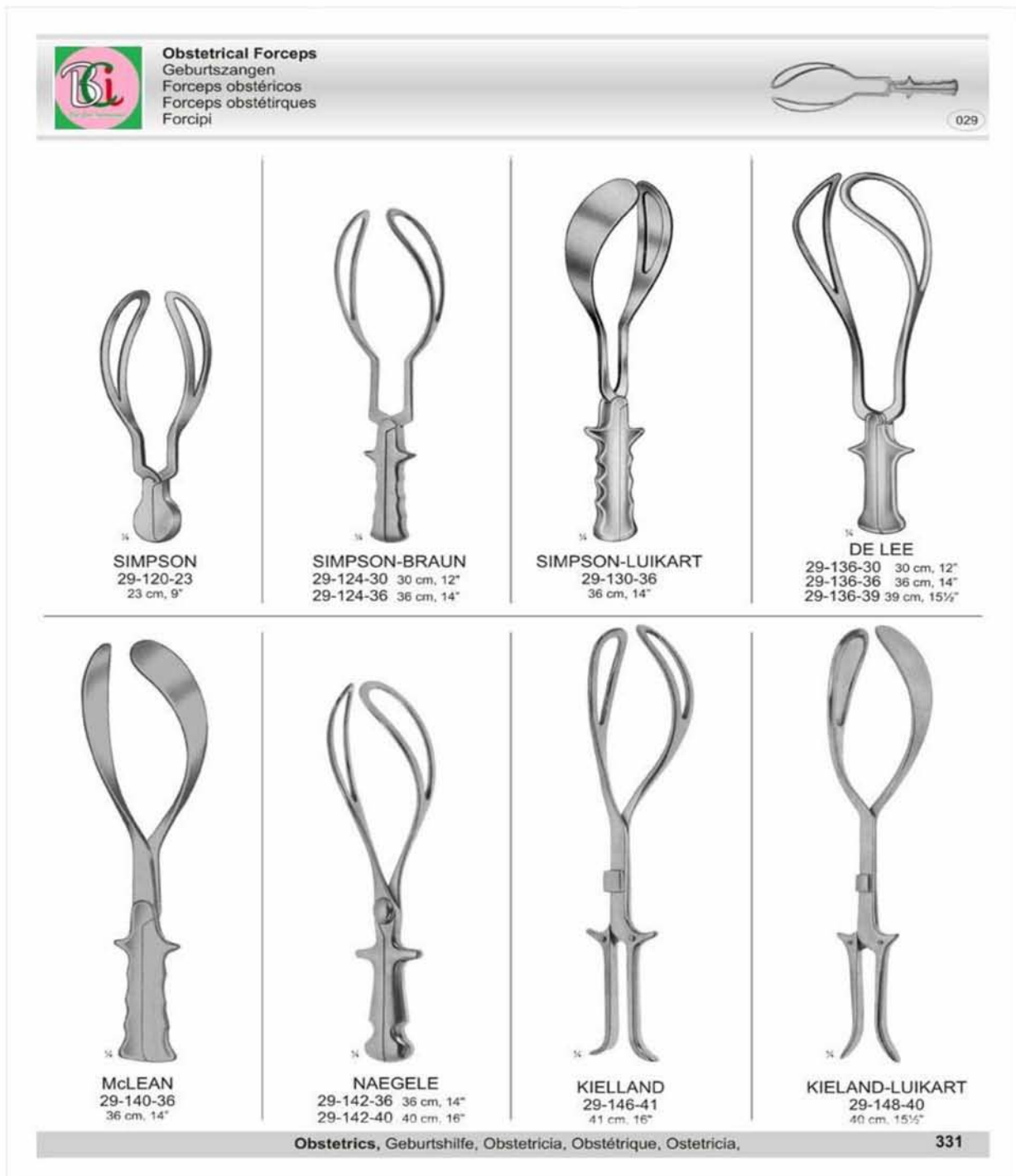Η βασική φιλοσοφία της κατασκευής και χρήσης των εμβρυουλκών ήταν η σύλληψη της κεφαλής μέσα σε ένα μεταλλικό κλωβό και εν συνεχεία η έλξη του κλωβού και η έξοδος του εμβρύου δια του γεννητικού σωλήνα. Υπάρχουν πολλοί τύποι εμβρυουλκών, αλλά όλοι αποτελούνται από ένα ζεύγος βραχιόνων, ο καθένας εκ των οποίων αποτελείται από το πρόσθιο θυριδωτό τμήμα ή κοχλιάριο, το στέλεχος, το σημείο άρθρωσης και τέλος τη λαβή (Εικόνα 3). Το θυριδωτό

τιμήμα έχει δύο καμπύλες, την κεφαλική που προσαρμόζεται στην κυρτή επιφάνεια της κεφαλής του εμβρύου και την πυελική που έρχεται σε επαφή με τον πυελογεννητικό σωλήνα. Έχουν επίσης δύο χείλη, το πρόσθιο ή ηβικό που στρέφεται προς την ηβική σύμφυση και το οπίσθιο ή ιερό που έχει κατεύθυνση προς το ιερό οστό. Διάφοροι ιατροί έχουν τροποποιήσει κατά καιρούς ένα ή περισσότερα από τα τέσσερα αυτά βασικά μέρη, ούτως ώστε να έχουν περιγραφεί περισσότεροι από 600 τύποι έμβρυουλκών εκ των οποίων ελάχιστοι χρησιμοποιούνται σήμερα. Οι εμβρυουλκοί είναι δυνατό να χωρισθούν σε δύο ομάδες, τους κλασσικούς και τους ειδικούς. Στους κλασσικούς περιλαμβάνονται εκείνοι που εκ κατασκευής έχουν τις τυπικές κεφαλικές και πυελικές καμπές και στην ομάδα αυτή περιλαμβάνονται οι εμβρυουλκοί Simpson, Tucker-McLane και Elliot. Στους ειδικούς εμβρυουλκούς περιλαμβάνονται εκείνοι που σχεδιάστηκαν για να λύσουν ειδικά προβλήματα περιστροφής και κίνησης της κεφαλής μέσα στην οστεϊκή πύελο, και σ' αυτούς ανήκουν οι εμβρυουλκοί Kielland, Barton και Solinas ή οι εμβρυουλκοί Piper και Laufer που χρησιμοποιούνται στη έξοδο της κεφαλής κατά την ισχιακή προβολή καθώς και οι εμβρυουλκοί Wrigley με μικρή χειρολαβή για την εμβρυουλκία εξόδου ή κατά την Κ.Τ. Δεν υπάρχουν τεκμηριωμένες αποδείξεις σύγκρισης της αποτελεσματικότητας και των επιπλοκών μεταξύ των διαφόρων τύπων.[3]

Τεχνική εμβρυουλκίας

Η επίτοκος τοποθετείται σε γυναικολογική θέση και οι γλουτοί πρέπει να εξέχουν περίπου 5εκ από το χείλος της καρέκλας. Η χαμηλή θέση της καρέκλας είναι προτιμότερη για να μην ασκείται υπερβολική πίεση στο περίνεο. Ακολουθεί όποιο είδος αναισθησίας έχει επιλεγεί και γίνεται προσεκτική δακτυλική εξέταση για να διευκρινισθεί α) η θέση της κεφαλής, εντοπίζοντας τις πηγές και τις ραφές, β) το ύψος της προβάλλουσας μοίρας, που καθορίζεται σε σχέση με τις ισχιακές άκανθες και τέλος, γ) η επάρκεια των διαμέτρων της ευρυχωρίας και της εξόδου της πυέλου. Όσον αφορά στην περινεοτομή, παλαιότερα θεωρούνταν απαραίτητη προϋπόθεση πριν την εφαρμογή των εμβρυουλκών, σήμερα υπάρχει σκεπτικισμός και υπάρχει η τάση να γίνεται πριν την έξοδο της κεφαλής. Το είδος της περινεοτομής εξαρτάται από το μήκος του περινέου και είναι συνήθως πλάγια ή μεσοπλάγια. Η εφαρμογή των εμβρυουλκών ακολουθεί σε γενικές γραμμές τα εξής βήματα: Ο αριστερός βραχίονας συγκρατείται με τον αντίχειρα και τα δάκτυλα του αριστερού χεριού και με τη βοήθεια δύο ή τριών δακτύλων του δεξιού χεριού, το κοχλιάριο γλυστρά και καθοδηγείται σωστά στην αριστερή θέση της κεφαλής. Οι ίδιες κινήσεις επαναλαμβάνονται με το δεξί χέρι και τον δεξιό βραχίονα του εμβρυουλκού. Πριν από το κλείδωμα ασκείται ελαφρά πίεση στις χειρολαβές έτσι ώστε να ευθυγραμμισθούν με τη σωστή διάμετρο της κεφαλής. Ακολουθεί το κλείδωμα των βραχιόνων. Οι εμβρυουλκοί είναι κατασκευασμένοι έτσι ώστε να κλειδώνουν εύκολα αν τοποθετήθηκαν σωστά και αν αυτό δεν είναι εφικτό ή κλειδώνουν δύσκολα, επιχειρείται η διαδικασία από την αρχή. Στη συνέχεια

γίνεται η έλξη, η οποία γίνεται μόνο κατά τη διάρκεια των συσπάσεων, αυξανόμενη σταδιακά και διατηρούμενη για 15-20 δευτερόλεπτα. Η κατεύθυνση των έλξεων ακολουθεί την καμπύλη του γεννητικού σωλήνα και ασκείται παράλληλα με τον άξονα της πυέλου. Τέλος, ακολουθεί η έξοδος της κεφαλής και η απελευθέρωση των βραχιόνων.[3]



Εικόνα 3. Μεταλλικοί εμβρυολοκοί

3.3 Τύποι αναρροφητικών εμβρυολκών

Η σικουλικία αποτελεί μία εναλλακτική της εμβρυολκίας μέθοδο εξελκυσμού του εμβρύου, κατά την οποία αντί να γίνει σύλληψη της κεφαλής ως επί εμβρυολκίας, προσκολλάται στο τριχωτό μέρος του κρανίου του εμβρύου μία σικύα (βεντούζα) με τη δημιουργία κενού μέσω αναρροφητικής συσκευής και στη συνέχεια έλκεται η κεφαλή της σικύος προς τα κάτω.[3]

Η κλασσική συσκευή αποτελείται από μία ειδικά σχεδιασμένη μεταλλική κεφαλή αναρρόφησης, ένα σύστημα πλαστικών σωλήνων που συνδέει την κεφαλή με μια συσκευή κενού, μία χειρολαβή μέσω της οποίας ασκείται η έλξη και μία αλυσίδα που συνδέει την κεφαλή της συσκευής με τη χειρολαβή και διέρχεται δια του σωλήνα αναρρόφησης. Η κεφαλή της σικύας είναι στενότερη στο χείλος και ευρύτερη στο τμήμα άνωθεν του χείλους έτσι ώστε να δημιουργείται κατά την αναρρόφηση προκεφαλή επιτρέποντας την αγκίστρωση της στο δέρμα της κεφαλής του εμβρύου.(Εικόνα 4)

Η αρχική συσκευή σχεδιάστηκε με άκαμπτες μεταλλικές κεφαλές ενώ αργότερα αναπτύχθηκαν και εύκαμπτες, έτσι ώστε σήμερα να χρησιμοποιούνται αρκετοί τύποι άκαμπτων (μεταλλικοί ή πλαστικοί) και εύκαμπτων (σιλικόνης ή καουτσούκ) κεφαλών αναρρόφησης. Επίσης χρησιμοποιούνται και αναρροφητικοί εμβρυολκοί μίας χρήσης με μαλακή κεφαλή (Kiwi). Η χρήση των εύκαμπτων κεφαλών φαίνεται να υπερτερεί έναντι των άκαμπτων και συνδέεται με μικρότερο ποσοστό τραυματισμών της κεφαλής του εμβρύου. Οι άκαμπτες κεφαλές είναι προτιμότερο να χρησιμοποιούνται σε οπίσθια ινιακή θέση και γενικώς σε δύσκολες περιπτώσεις εξελκυσμού. Οι λοιποί παράμετροι όπως τραυματισμοί του γεννητικού σωλήνα της μητέρας, χαμηλό Apgar score και $ph < 7.20$ στην ομφαλική αρτηρία του εμβρύου, κεφαλαϊμάτωμα, υπερχολερυθριναιμία, ενδοκράνια αιμορραγία, αιμορραγία του αμφιβληστροειδούς καθώς και περιγεννητική θνησιμότητα δεν διαφέρουν σημαντικά.[3]

Τεχνική σικουλικίας

Η διαδικασία ξεκινά με την επιλογή της μεγαλύτερης διαμέτρου κεφαλής που μπορεί να εφαρμοσθεί με ευκολία στη συγκεκριμένη ασθενή. Αν υπάρχει ήδη προκεφαλή θα πρέπει να επιλεγεί μέγεθος σικύας μεγαλύτερης διαμέτρου από την υπάρχουσα προκεφαλή του εμβρύου. Για αποφυγή τραυματισμού των ιστών επαλείφεται η σικύα με λιπαντικής σύστασης αντισηπτικό. Το κέντρο της κεφαλής της σικύας πρέπει να τοποθετείται πάνω στην οβελιαία ραφή του κρανίου του εμβρύου και σε απόσταση περίπου 3 εκ. από την οπίσθια πηγή. Αρχικά ασκείται μια ήπια αρνητική πίεση $0,2\text{kg/cm}^2$ απλώς για την προσκόλληση της σικύας στο δέρμα του κρανίου, ακολούθως ελέγχεται δια του δακτύλου η περιφέρεια της σικύας για την πιθανότητα επικόλλησης επί τμήματος τραχήλου ή κοιλικού τοιχώματος και στη συνέχεια αυξάνεται η αρνητική πίεση έως το $0,6-0,8\text{ kg/cm}^2$. Αφού η κεφαλή αναρρόφησης εφάρμοσε σωστά στο δέρμα αρχίζει η έλξη που

γίνεται ταυτόχρονα με τις εξωθητικές προσπάθειες της επιτόκου. Η έλξη πρέπει να εφαρμόζεται κάθετα προς την κεφαλή της αναρρόφησης χωρίς περιστροφή αυτής για να αποφευχθεί η αποκόλληση της που συμβαίνει επί λοξής έλξης. Ασκείται σταθερά και διαρκεί όσο η σύσπαση του μυομητρίου και αναστέλλεται στα μεσοδιαστήματα ηρεμίας. Η κατεύθυνση της έλξης γίνεται ανάλογα με το ύψος της κεφαλής του εμβρύου έτσι ώστε να ακολουθεί τις κλίσεις της πυέλου. Αν παρατηρείται κάθοδος της κεφαλής του εμβρύου σε κάθε έλξη τότε 3-5 έλξεις είναι συνήθως αρκετές για να ολοκληρωθεί ο τοκετός. Σε περιπτώσεις που δεν παρατηρείται κάθοδος ή η σικύα αποκολλάται 2-3 φορές, τότε πρέπει να διακόπτεται η διαδικασία και η ενδεικνυόμενη λύση είναι η χαμηλή μεταλλική εμβρυουλκία ή η καισαρική τομή. Ο κίνδυνος για κεφαλαιμάτωμα αυξάνεται με τον χρόνο εφαρμογής της σικύας και η αφαίρεση της συσκευής γίνεται αφού μηδενίσει η αρνητική πίεση.[3]

3.4 Προετοιμασία και προϋποθέσεις επεμβατικού τοκετού

Ενημέρωση της επιτόκου και του συζύγου της υπάρχουσας κατάστασης, αιτιολόγηση της επιλογής και των πιθανών επιπλοκών της μεθόδου του επεμβατικού τοκετού καθώς και επανεξέταση της πιθανής επιλογής της καισαρικής τομής. Απουσία αντενδείξεων εφαρμογής της μεθόδου, επιλογή των κατάλληλων εργαλείων και τέλος λήψη προφορικής ή γραπτής ενημερωτικής συγκατάθεσης προ της επεμβάσεως παρουσία του βοηθητικού προσωπικού. Πρέπει πάντα να υπάρχει η θέληση και η ετοιμότητα του ιατρού να διακόψει τη διαδικασία αν δεν εξελίσσεται όπως έχει σχεδιαστεί και να εφαρμόσει επείγουσα καισαρική τομή. Για να επιχειρηθεί επεμβατικός κολπικός τοκετός πρέπει να υφίστανται οι κάτωθι προϋποθέσεις(Πίνακας 2).



Εικόνα 4. Αναρροφητικοί εμβρυουλκοί

Πίνακας 2: Προϋποθέσεις εφαρμογής εμβρυουλκίας-σικυουλκίας (RCOG, 2011; ACOG, 2002)

Κοιλιακή και κοιλιακή εξέταση
Κεφαλή του εμβρύου ψηλαφητή < 1/5 από την κοιλιά
Κεφαλική προβολή
Τελεία διαστολή του τράχηλου
Ερρηγμένο θυλάκιο
Ακριβής εκτίμηση της θέσης της κεφαλής
Επίτοκος
Συγκατάθεση της επιτόκου μετά από λεπτομερή ενημέρωση
Επαρκής αναλγησία
Κένωση ουροδόχου κύστης και αφαίρεση Foley, αν υπάρχει
Θέση λιθοτομής
Επιμελής αντισηψία
Προσωπικό
Ο χειριστής πρέπει να έχει τη γνώση, την εμπειρία και την ικανότητα να χρησιμοποιεί εμβρυουλκούς
Ετοιμότητα αίθουσας και εργαλείων
Αναγκαίο εφεδρικό προσωπικό
Εφεδρικό σχέδιο δράσης επί αποτυχίας
Γνώση και αναμονή των επιπλοκών
Γνώση ανάνηψης του εμβρύου

Ενδείξεις

Οι ενδείξεις τόσο των μεταλλικών όσο και των αναρροφητικών εμβρυουλκών είναι ίδιες. Η εμβρυουλκία χρησιμοποιείται όταν υπάρχει ανάγκη για βράχυνση του 2^{ου} σταδίου του τοκετού για μητρικούς ή εμβρυικούς λόγους. Είναι απαραίτητο πριν από την επιλογή και την εφαρμογή της επέμβασης να γίνεται σωστή αξιολόγηση της υπάρχουσας κατάστασης τόσο της επιτόκου όσο και του εμβρύου (κλινική πυελομετρία, πιθανοί παράγοντες κινδύνου, βάρος εμβρύου,

θέση του εμβρύου). Πρέπει να σημειωθεί ότι δεν υπάρχουν απόλυτες ενδείξεις επεμβατικού κολπικού τοκετού.[4]

A) Ενδείξεις που αφορούν την επίτοκο:

- Βαριά καρδιακή νόσος
- Νόσος εγκεφαλικών αγγείων
- Βαριά προεκλαμψία, εκλαμψία
- Αυξημένη οφθαλμική πίεση
- Βαριά αναπνευστική νόσος
- Μυασθένεια Gravis
- Βλάβη νωτιαίου μυελού
- Εξάντληση της επίτοκου από πολύωρο 1^ο στάδιο τοκετού και παράταση 2^{ου} σταδίου >3 ώρες σε πρωτότοκες με επισκληρίδιο αναλγησία ή >2 ώρες σε πρωτότοκες χωρίς επισκληρίδιο αναλγησία και > 1 ώρα σε πολύτοκες χωρίς επισκληρίδιο αναλγησία ή >2 ώρες σε πολύτοκες με επισκληρίδιο αναλγησία

B) Ενδείξεις που αφορούν το έμβρυο:

- Καταγεγραμμένη εμβρυική δυσφορία, όπως διαταραχές του εμβρυικού ρυθμού με τη μορφή εμμένουσας βραδυκαρδίας με σφύξεις <100/λεπτό ή ταχυκαρδίας >160/λεπτό καθώς και όψιμων επιβραδύνσεων
- Ανώμαλη θέση της κεφαλής του εμβρύου
- Πρόωρη αποκόλληση του πλακούντα κατά το 2^ο στάδιο τοκετού

Αντενδείξεις

Στις αντενδείξεις εφαρμογής επεμβατικού κολπικού τοκετού περιλαμβάνονται:

- Το μη κάθετο σχήμα του εμβρύου
- Η ανεμπέδωτη κεφαλή του εμβρύου
- Προσωπική προβολή

- Άγνωστη ή μη διαγνώσιμη θέση της κεφαλής
- Προωρότητα <34 εβδομάδες (κίνδυνος ενδοκράνιας αιμορραγίας)
- Νεογνική θρομβοκυττοπενία
- Ατελής οστεογένεση του εμβρύου
- Ιογενείς λοιμώξεις της μητέρας με δυναμικό μετάδοσης στο έμβρυο (ηπατίτιδες, HIV)
- Ατελής διαστολή του τράχηλου
- Κεφαλοπυελική δυσαναλογία

Επίσης οι επεμβάσεις αυτές θα πρέπει να εφαρμόζονται με προσοχή σε επίτοκες με ΣΔ, παράταση κύησης και μακροσωμία του εμβρύου, λαμβάνοντας υπόψιν την πιθανή δυστοκία ώμων.[4]

Επιπλοκές

A) Από τη μητέρα:

- Ρήξη μήτρας, τραχήλου, κόλπου, αιδοίου και περινέου
- Ρήξη σφιγκτήρα του ορθού και βλεννογόνου του ορθού εντέρου
- Ακράτεια κοπράνων
- Ρήξη ουρήθρας και ουροδόχου κύστης
- Διάσταση ηβικής σύμφυσης

B) Από το έμβρυο:

- Εκδορές και αιμάτωμα του δέρματος του κρανίου
- Κεφαλαιμάτωμα ή αιμορραγίες κάτω από την μετωπιαία απονεύρωση
- Ενδοκράνια αιμορραγία
- Νεογνικός ίκτερος
- Αιμορραγία του αμφιβληστροειδούς[4]
- < 7 Apgar score

Παράγοντες κινδύνου αποτυχίας του επεμβατικού τοκετού

Και οι δύο μέθοδοι επεμβατικού κολπικού τοκετού έχουν υψηλά ποσοστά αποτελεσματικότητας που κυμαίνονται μεταξύ 83-94% για τη σικουλικία και 85-93% για την μεταλλική εμβρυουλκία. Αντίθετα τα ποσοστά αποτυχίας είναι σημαντικά αυξημένα στη σικουλικία 12% έναντι της εμβρυουλκίας που κυμαίνεται στο 7%. Τα ποσοστά αποτυχίας σχετίζονται με υψηλό BMI της μητέρας >30, μακροσωμία του εμβρύου >4kg, οπίσθια ινιακή θέση της κεφαλής του εμβρύου, αδυναμία να εκτιμηθεί το ύψος της προβάλλουσας μοίρας, αδυναμία ή δυσκολία στην εκτίμηση της κεφαλοπυελικής δυσαναλογίας, μέση εμβρυουλκία και αποτυχία έλξης κατά τον άξονα της πυέλου.[3]

3.5 Σύγκριση μεταλλικής εμβρυουλκίας με την σικουλικία

Η δυστοκία ώμων είναι διπλάσια σε συχνότητα και η αιμορραγία λοχείας αυξάνεται σημαντικά με τη σικουλικία σε σύγκριση με την εμβρυουλκία.[5]

Οι ρήξεις του περινέου 3^{ου} και 4^{ου} βαθμού καθώς και του κολπικού τοιχώματος είναι σημαντικά αυξημένες κατά την εμβρυουλκία συγκριτικά με την σικουλικία.[5]

Σημαντικά μειωμένη ανάγκη για αναλγησία στη σικουλικία. Ο πόνος του περινέου τις 24 πρώτες ώρες είναι μικρότερος στη σικουλικία.[6]

Κεφαλαιματώματα συμβαίνουν σε ποσοστό 10% και 4% σε σικουλικία και εμβρυουλκία αντίστοιχα. Η ψευδής διάγνωση του κεφαλαιματώματος πάντως ανέρχεται σε ποσοστό 75% των περιπτώσεων.[6]

Η αιμορραγία του αμφιβληστροειδούς παρατηρείται σε 49% και 33% σε σικουλικία και εμβρυουλκία αντίστοιχα. Πάντως η κλινική σημασία του γεγονότος είναι ασαφής.[7]

Η υπερχολερυθριναιμία αυξάνεται σημαντικά σε περιπτώσεις σικουλικίας έναντι της εμβρυουλκίας.[8]

Το Apgar score <7 δεν διαφοροποιείται σημαντικά μεταξύ των δύο μεθόδων.[8]

Η ενδοκράνια αιμορραγία βρέθηκε ότι είναι το ίδιο συχνή τόσο σε περιπτώσεις επεμβατικού τοκετού όσο και στην καισαρική τομή. Φαίνεται λοιπόν ότι ο μη φυσιολογικός κολπικός τοκετός είναι ο συχνότερος παράγοντας κινδύνου για τη νόσο παρά αυτή καθ'αυτή η επέμβαση.[7]

Όσων αφορά τις απώτερες νεογνικές συνέπειες δεν διαπιστώθηκε να υπάρχουν νευρολογικές ή μαθησιακές διαφορές σε νεογνά και παιδιά που γεννήθηκαν με επεμβατικό τοκετό συγκριτικά με εκείνα που γεννήθηκαν με αυτόματο κολπικό τοκετό.[8]

Τα ποσοστά αποτυχίας του επεμβατικού τοκετού είναι υψηλότερα στη σικουλικία. Η σικουλικία μίας χρήσης Kiwi είναι ασφαλέστερη και αποτελεσματική ωστόσο έχει περισσότερες πιθανότητες για αποτυχία.[8]

Συμπτώματα ακράτειας ούρων και κοπράνων είναι πιθανότερο να σχετίζονται με τη χρήση εμβρυολικών συγκριτικά με τη σικουλικία.[8]

Η χρήση και των δύο μεθόδων επεμβατικού τοκετού όταν αποτύχει η μία από τις δύο σχετίζεται με μεγαλύτερο κίνδυνο για τραυματισμό του εμβρύου και νοσηλεία στη μονάδα νεογνών καθώς και Apgar score <7 συγκριτικά με το να ολοκληρώνεται ο τοκετός με καισαρική τομή. Ωστόσο η καισαρική τομή κατά το 2^ο στάδιο του τοκετού σχετίζεται με αυξημένο ποσοστό αιμορραγίας της μητέρας και παρατεινόμενη νοσηλεία στο νοσοκομείο. Η συνεχιζόμενη χρήση και των δύο μεθόδων σχετίζεται με μεγαλύτερο κίνδυνο για ενδοκράνια αιμορραγία, αιμορραγία του αμφιβληστροειδούς και δυσχέρεια στην σίτιση του νεογνού.[8]

Δεν υπάρχουν αρκετά δεδομένα για το όφελος της χρήσης αντιθρομβωτικής αγωγής μετά τον επεμβατικό κοιλιακό τοκετό.[8]

Η πρόωρη ρήξη των εμβρυικών υμένων σε συνδυασμό με χορήγηση ωκυτοκίνης δεν μειώνει τα ποσοστά επεμβατικού κοιλιακού τοκετού και επίσης αυξάνει τον κίνδυνο για αλλοιώσεις των εμβρυικών παλμών. Σε περιπτώσεις όμως καθυστέρησης της προόδου της διαστολής του τραχήλου η χορήγηση ωκυτοκίνης μειώνει το ποσοστό επεμβατικού τοκετού.[9]

Σε περιπτώσεις εφαρμογής επισκληριδίου αναλγησίας η χαμηλές δόσεις βουπιβακαίνης σε συνδυασμό με μορφινομιμητικά φάρμακα μειώνει τα ποσοστά επεμβατικού τοκετού συγκριτικά με υψηλές δόσεις.[9]

Η τοποθέτηση επισκληριδίου καθεήρα πριν τα 3εκ διαστολής του τραχήλου φαίνεται ότι δεν αυξάνει το ποσοστό επεμβατικού τοκετού.[9]

Το περπάτημα της επιτόκου κατά το 1^ο στάδιο του τοκετού φαίνεται ότι δεν μειώνει το ποσοστό επεμβατικού τοκετού.[9]

Η συνεχόμενη ψυχολογική υποστήριξη από μαία και συγγενικό άτομο της επιτόκου φαίνεται ότι μειώνει το ποσοστό επεμβατικού τοκετού[9]

Υπό επισκληρίδιο αναλγησία, η καθυστερημένη εξώθηση έως και 2 ώρες μετά την τελεία διαστολή του τραχήλου ή όταν η επίτοκος αισθανθεί την επιθυμία για εξώθηση φαίνεται ότι μειώνει το ποσοστό επεμβατικού τοκετού[9]

Φαίνεται πως ένας δύσκολος επεμβατικός κοιλιακός τοκετός οδηγεί τις γυναίκες στην απόφαση να μη τεκνοποιήσουν ξανά.[9]

Μελέτη του 2019 στο Wisconsin των ΗΠΑ έδειξε ότι ο επεμβατικός κοιλιακός τοκετός μετά από καισαρική τομή έχει υψηλά ποσοστά επιτυχίας (90,4% για την εμβρυολικία και 92,6% για την σικουλικία) και παρόμοια ποσοστά επιπλοκών όπως σε περίπτωση επεμβατικού κοιλιακού τοκετού χωρίς να υπάρχει προηγούμενη καισαρική τομή.[10]

Σύμφωνα με τις οδηγίες του Παγκόσμιου Οργανισμού Υγείας η χορήγηση αντιβίωσης μετά από επεμβατικό τοκετό δεν θεωρείται απαραίτητη. Ωστόσο μελέτη του 2019 στην Αγγλία έδειξε ότι μία δόση αντιβίωσης ευρέως φάσματος όπως αμοξυκιλλίνη/κλαβουλανικό οξύ μετά την επέμβαση σχετίζεται με μείωση του ποσοστού λοιμώξεων της μητέρας.[11]

Μελέτη του 2019 στη Γαλλία σε 2357 γυναίκες από τις οποίες 1007 γέννησαν με σικουλικία και 1350 με μεταλλική εμβρυουλκία. Στις 950 εκτελέστηκε παράμεση περινεοτομία και 1407 γέννησαν χωρίς περινεοτομία. Προέκυψαν 37(3,9%) ρήξεις 3^{ου} και 4^{ου} βαθμού του περινέου στην ομάδα με την παράμεση περινεοτομία και 137(9,7%) στην ομάδα χωρίς περινεοτομία. Από το 2005 έως το 2015 στη Γαλλία το ποσοστό περινεοτομίας μειώθηκε από το 78,5% στο 16,2% και το ποσοστό ρήξεων 3^{ου} και 4^{ου} βαθμού αυξήθηκε από 3,1% σε 12,7%. Φαίνεται πως η συντηρητική χρήση της περινεοτομίας κατά τον επεμβατικό κολπικό τοκετό σχετίζεται με αυξημένο κίνδυνο ρήξεων 3^{ου} και 4^{ου} βαθμού του περινέου και ειδικότερα στη μεταλλική εμβρυουλκία.[12]

Μετα-ανάλυση του 2016 στη Δανία έδειξε ότι η χρήση της περινεοτομίας κατά τον επεμβατικό τοκετό σχετίζεται με μειωμένο κίνδυνο για ρήξεις του σφιγκτήρα και του ορθού.[13] Στο ίδιο συμπέρασμα κατέληξε και μελέτη του 2018 στην Ολλανδία σε 170969 γεννήσεις με επεμβατικό τοκετό σε διάρκεια 10 ετών παρατηρήθηκε μείωση του ποσοστού ρήξεων 3^{ου} και 4^{ου} βαθμού στις γυναίκες που γέννησαν με χρήση παράμεσης περινεοτομίας.[14]

Μελέτη του 2019 στην Αγγλία σε γυναίκες με ρήξη του σφιγκτήρα σε προηγούμενο τοκετό έδειξε ότι έχουν μεγαλύτερο κίνδυνο για επανάληψη της ρήξης σε επόμενο τοκετό και η χρήση της παράμεσης περινεοτομίας μπορεί να μειώσει αυτόν τον κίνδυνο.[15]

Μελέτη του 2018 στην Κίνα έδειξε ότι η παχυσαρκία είναι παράγοντας που μπορεί να οδηγήσει σε χρήση επεμβατικού κολπικού τοκετού και ειδικότερα σε γυναίκες που είχαν χαμηλό BMI πριν την κύηση συγκριτικά με εκείνες που ήταν ήδη παχύσαρκες. Ωστόσο φαίνεται ότι γυναίκες με υψηλότερο BMI >30 έχουν μικρότερο κίνδυνο για ρήξεις 3^{ου} και 4^{ου} βαθμού του περινέου συγκριτικά με εκείνες με χαμηλό BMI <30.

Μελέτη του 2019 στο Maryland των ΗΠΑ έδειξε ότι ο επεμβατικός τοκετός μακροπρόθεσμα σχετίζεται με υψηλότερο κίνδυνο για ακράτεια ούρων και κοπράνων και για πρόπτωση πυελικών οργάνων συγκριτικά με τον αυτόματο κολπικό τοκετό και την καισαρική τομή.[16]

Για την αντιμετώπιση του πόνου μετά τον τοκετό, φαίνεται πως ο συνδυασμός παρακεταμόλης και δικλοφαινάκης από του στόματος είναι επαρκής.[4]

4. Περινεοτομία

Η περινεοτομία είναι μία από τις πιο συχνές παρεμβάσεις στη μαιευτική και ιστορικά ο σκοπός αυτής της διαδικασίας είναι η διευκόλυνση του 2^{ου} σταδίου του τοκετού με απώτερο στόχο την βελτίωση της έκβασης του τοκετού τόσο για τη μητέρα όσο και για το παιδί.[17]

Αρχικά είχε περιγραφεί από μαίες στη Σκωτία το 1740 αλλά δεν αποτελούσε διαδεδομένη πρακτική μέχρι τα μέσα του 1900.[18]

Ιστορικά η περινεοτομία έχει εφαρμοσθεί σε καταστάσεις όπως ανώμαλη πρόοδος του τοκετού, αλλοιώσεις των εμβρυικών παλμών, επεμβατικό κολπικό τοκετό και δυστοκία ώμων.[18]

Σύμφωνα με τον Παγκόσμιο Οργανισμό Υγείας η περινεοτομία δεν πρέπει να χρησιμοποιείται σαν επέμβαση ρουτίνας κατά τον αυτόματο κολπικό τοκετό διότι δεν υπάρχουν τεκμηριωμένες μελέτες οι οποίες να υποστηρίζουν την μείωση του κινδύνου ρήξεων 3^{ου} και 4^{ου} βαθμού του περινέου.[19]

Οι στόχοι της περινεοτομίας είναι η διεύρυνση του κολπικού ανοίγματος για την διευκόλυνση της γέννησης του εμβρύου, η ελαχιστοποίηση της διάτασης και των ρήξεων του περινέου και τέλος η μείωση της πίεσης που ασκείται στο κεφάλι του εμβρύου, ιδιαίτερα στα πρόωρα.[20]

4.1 Ενδείξεις

Οι σχετικές ενδείξεις της περινεοτομίας είναι οι ακόλουθες:

A) Μητρικές

- Πρωτοτόκες με άκαμπτο/ανελαστικό περίνεο
- Ουλή από προηγούμενη περινεοτομία
- Στενή ηβική καμάρα
- Βράχυνση του 2^{ου} σταδίου του τοκετού σε καταστάσεις όπως η καρδιαγγειακή νόσος, προεκλαμψία, παράταση κύησης
- Επεμβατικός κολπικός τοκετός

B) Εμβρυικές

- Μακροσωμία εμβρύου
- Οπίσθια ινιακή ή προσωπική προβολή
- Ισχιακή προβολή

- Εμβρυική δυσχέρεια
- Προωρότητα

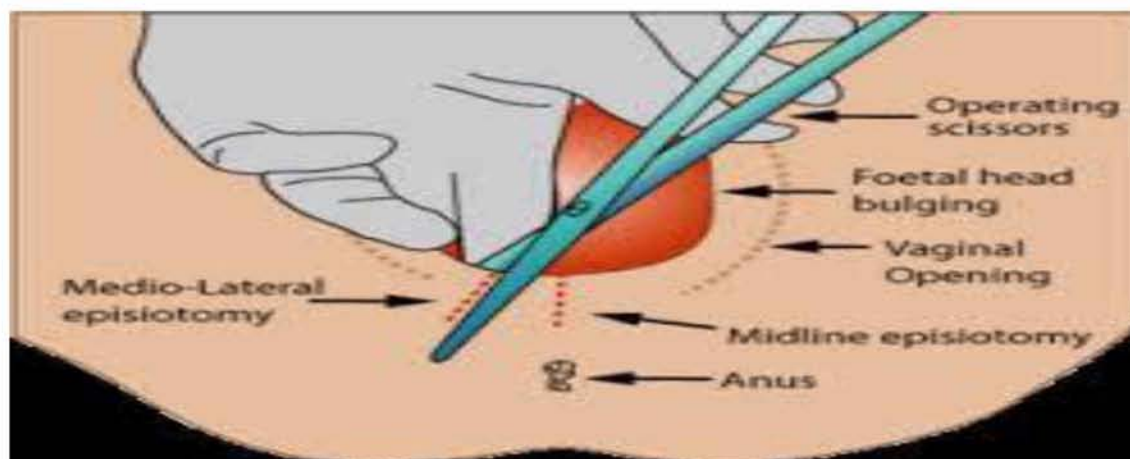
4.2 Τεχνικές περινεοτομίας

Γενικά περιγράφονται δύο τεχνικές, η μέση περινεοτομία (κατά μήκος της μέσης γραμμής μεταξύ αιδοίου και πρωκτού) και η πλάγια ή παράμεση (45-60° από τη μέση γραμμή), (Εικόνα 5). Η μέση περινεοτομία έχει το πλεονέκτημα της ελάττωσης του μετεγχειρητικού άλγους και δυσπαρεύνιας, έχει ευκολότερη χειρουργική αντιμετώπιση και μικρότερη αιμορραγία συγκριτικά με την παράμεση. Ωστόσο η πιθανότητα ρήξεων 3^{ου} και 4^{ου} βαθμού του περινέου είναι μεγαλύτερη στη μέση περινεοτομία. Αντίθετα η παράμεση περινεοτομία έχει το μειονέκτημα της μεγαλύτερης αιμορραγίας και της δυσκολότερης συρραφής καθώς και της μεγαλύτερης δυσφορίας από τη μητέρα, ωστόσο παρέχει μεγαλύτερο χώρο για τη γέννηση του εμβρύου και θεωρείται περισσότερο ασφαλής όσον αφορά τις ρήξεις του περινέου.[21]

4.3 Επιπλοκές

Οι επιπλοκές της περινεοτομίας είναι οι ακόλουθες:

- Αιμορραγία-αιμάτωμα
- Λοίμωξη-απόστημα
- Διάσπαση του τραύματος
- Ορθοκολπικό ή ορθοπερινεϊκό συρίγγιο[21]



Εικόνα 5. Τεχνικές περινεοτομίας (Αντιμετώπιση του πόνου, Πανεπιστήμιο Ιωαννίνων, 2007)

Μελέτη του 2015 στο Ισραήλ, σε 350764 τοκετούς με σικουουλκία, έδειξε ότι η χρήση παράμεσης περινεοτομίας συγκριτικά με τη μέση περινεοτομία είχε μεγαλύτερα ποσοστά αιμορραγίας και ανάγκης για αναλγησία ωστόσο είχε μικρότερη επίπτωση στις ρήξεις του σφιγκτήρα του πρωκτού.[22]

Μελέτη του 2015 στην Αυστραλία σύγκρινε φυσιολογικούς τοκετούς, επεμβατικούς τοκετούς με μεταλλική εμβρυουλκία και επεμβατικούς τοκετούς με σικουουλκία από το 2001 έως το 2011 με ή χωρίς τη χρήση περινεοτομίας. Από τα αποτελέσματα φάνηκε ότι το ποσοστό των ρήξεων του σφιγκτήρα του πρωκτού ήταν μεγαλύτερο στις γεννήσεις χωρίς περινεοτομία σε πρωτοτόκες γυναίκες και στους επεμβατικούς κολπικούς τοκετούς με μεταλλική εμβρυουλκία.

Επίσης μελέτη του 2018 στην Ολλανδία, η οποία σύγκρινε τη χρήση περινεοτομίας ή μη σε επεμβατικούς τοκετούς με μεταλλική εμβρυουλκία και σικουουλκία από το 2000 έως το 2010 και φάνηκε ότι η χρήση περινεοτομίας μείωσε σημαντικά τα ποσοστά ρήξεων του σφιγκτήρα του πρωκτού από 14% σε 2,5% στην σικουουλκία και από 26,7% σε 3,4% στην μεταλλική εμβρυουλκία.[23]

Στο ίδιο συμπέρασμα κατέληξαν και μελέτες του 2019 στην Γαλλία και τον Καναδά ότι η περινεοτομία έχει προφυλακτικό ρόλο ως προς τις ρήξεις 3^{ου} και 4^{ου} βαθμού του περινέου σε πρωτοτόκες γυναίκες και σε επεμβατικό κολπικό τοκετό και ειδικότερα στις γεννήσεις με μεταλλική εμβρυουλκία.[24,25]

Μελέτη του 2001 από την Ιατρική Σχολή του Χάρβαρντ έδειξε ότι γυναίκες με άθικτο το περίνεο και χωρίς χρήση εμβρυουλκίας κατά τον τοκετό είχαν καλύτερη σεξουαλική ζωή μετά τον τοκετό ενώ γυναίκες οι οποίες γέννησαν με εμβρυουλκία ή σικουουλκία ή με χρήση περινεοτομίας ανέφεραν μεγαλύτερα ποσοστά δυσπαρεύνιας.[26]

Σύμφωνα με τις κατευθυντήριες οδηγίες από το RCOG, ACOG, FCOG η χρήση αντιβιοτικών ευρέως φάσματος μετά την εκτέλεση περινεοτομίας δεν είναι απαραίτητη.[9,19,21]

Μελέτη του 2012 έδειξε ότι το μασάζ του περινέου 3-4 εβδομάδες πριν τον τοκετό και κατά τον τοκετό συμβάλει στη μείωση του ποσοστού των περινεοτομών και στη μείωση του κίνδυνου ρήξεων 3^{ου} και 4^{ου} βαθμού του περινέου.[27]

Επίσης η χρήση λιπαντικών σκευασμάτων όπως το KY Jelly και το Vitamin E oil έχουν θέση κατά την εξώθηση και συμβάλουν στη μείωση του ποσοστού περινεοτομίας και ρήξης του σφιγκτήρα του πρωκτού.[27]

5. Ρήξεις του περινέου

Σύμφωνα με δεδομένα από το RCOG το ποσοστό ρήξεων του περινέου 3^{ου} και 4^{ου} βαθμού στην Αγγλία έχει αυξηθεί από 1,8% σε 5,9% από το 2000 έως το 2012. Η συνολική επίπτωση των ρήξεων αυτών στο Ηνωμένο Βασίλειο είναι 2,9% με εύρος 6,1% για τις πρωτοτόκες και 1,7% για τις πολύτοκες γυναίκες. Αυτή η αύξηση έχει παρατηρηθεί κυρίως λόγω της καλύτερης εκπαίδευσης των μαιευτήρων στην αναγνώριση των ρήξεων.[21]

5.1 Ταξινόμηση

Η ταξινόμηση των ρήξεων του περινέου αναφέρεται στον Πίνακα 3.

Πίνακας 3. Ταξινόμηση των ρήξεων του περινέου (RCOG, 2015)

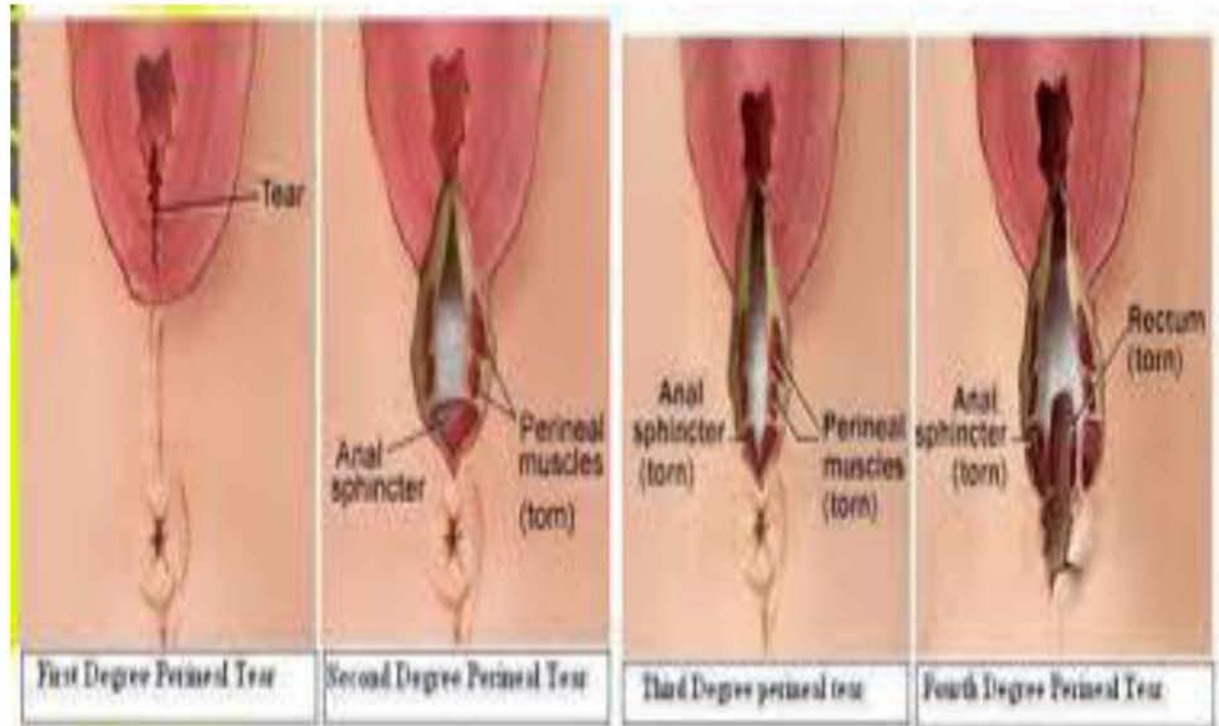
1 ^{ου} Βαθμού	Η βλάβη περιορίζεται στο δέρμα του περινέου
2 ^{ου} Βαθμού	Η βλάβη αφορά το δέρμα και τους μυς του περινέου, αλλά όχι το σύμπλεγμα των σφιγκτήρων
3 ^{ου} Βαθμού	2 ^{ου} βαθμού βλάβη + σύμπλεγμα σφιγκτήρων του πρωκτού 3a- ρήξη <50% του πάχους του έξω σφιγκτήρα 3b-ρήξη >50% του πάχους του έξω σφιγκτήρα 3c-ρήξη του έξω και του έσω σφιγκτήρα
4 ^{ου} Βαθμού	3 ^{ου} βαθμού βλάβη + ρήξη του βλεννογόνου του ορθού

Αν η ρήξη αφορά μόνο τον βλεννογόνο του ορθού με ακέραιους τους σφιγκτήρες τότε ονομάζεται ‘ρήξη δίκην κουμπότρυπας’ και δεν ταξινομείται ως 4^{ου} βαθμού αλλά αποτελεί ξεχωριστή οντότητα με ιδιαίτερη σημασία, διότι αν δεν αναγνωρισθεί και αποκατασταθεί οδηγεί σε δημιουργία ορθοκολπικού συριγγίου, η αντιμετώπιση του οποίου τις περισσότερες φορές είναι μακρόχρονη και επίπονη.[21]

Ο έσω σφιγκτήρας παίζει σημαντικό ρόλο στην εγκράτεια και ως εκ τούτου η αναγνώριση και η αποκατάσταση του σε περίπτωση ρήξης είναι εξαιρετικής σημασίας. Ωστόσο η αναγνώριση του τις περισσότερες φορές είναι ιδιαίτερως δύσκολη.[21]

Εάν υπάρχει οποιαδήποτε αμφιβολία ως προς τον βαθμό της ρήξης είναι προτιμότερο να ταξινομείται η ρήξη σε υψηλότερο βαθμό παρά σε χαμηλότερο.[21]

Εικόνα 6. Ταξινόμηση ρήξεων περινέου (Sultan Ah., 1999)



5.2 Παράγοντες κινδύνου

- Ασιατική φυλή
- Πρωτοτόκες γυναίκες
- Μακροσωμία εμβρύου
- Δυστοκία ώμων
- Οπισθία ινιακή θέση
- Παράταση 2^{ου} σταδίου του τοκετού
- Επισκληρίδιος αναλγησία
- Μέση περινεοτομία
- Επεμβατικός κολπικός τοκετός

Παρά το γεγονός ότι έχουν αναγνωριστεί παράγοντες κινδύνου για τις ρήξεις του περινέου, αυτοί δεν μπορούν να χρησιμοποιηθούν για την πρόληψη των ρήξεων αυτών. Οι μαιευτήρες θα πρέπει να ενημερώνουν αναλυτικά την επίτοκο ότι η προφύλαξη που παρέχει η χρήση της περινεοτομίας είναι ένα αντικείμενο διαφωνίας μεταξύ των ιατρών. Όταν η περινεοτομία έχει ένδειξη τότε η ασφαλέστερη μέθοδος είναι η παράμεση περινεοτομία 45-60° από τη μέση γραμμή και ειδικότερα σε περιπτώσεις επεμβατικού κολπικού τοκετού η περινεοτομία θα πρέπει πάντα να λαμβάνεται υπόψιν. Ωστόσο φαίνεται πως υπάρχει μία δυσκολία στην επίτευξη της επιθυμητής γωνίας όταν το περίνεο είναι σε διάταση κατά την έξοδο της κεφαλής και ενώ αρχικά φαίνεται ότι εκτελέστηκε σε 45° από τη μέση γραμμή, μετά την έξοδο του εμβρύου καταλήγει να είναι στις 20° από τη μέση γραμμή.[21]

Δεν υπάρχει ακριβής οδηγία ως προς την καλύτερη υποστήριξη του περινέου κατά το 2° στάδιο του τοκετού, ωστόσο υπάρχουν συγκεκριμένες τεχνικές όπως η υποστήριξη του περινέου με το δεξί χέρι και ταυτόχρονη ελεγχόμενη έξοδο της κεφαλής του εμβρύου με το αριστερό χέρι, οι οδηγίες στη μητέρα να μην εξωθεί μετά την έξοδο της κεφαλής και η χρήση της παράμεσης περινεοτομίας όταν έχει ένδειξη. Επίσης η χρήση ζεστής κομπρέσας στο περίνεο κατά το 2° στάδιο του τοκετού μεταξύ των συσπάσεων και το μασάζ του περινέου έως και 1 μήνα πριν τον τοκετό όπως επίσης η χρήση λιπαντικών σκευασμάτων κατά την εξώθηση φαίνεται ότι συμβάλουν στην μείωση του κινδύνου για ρήξεις 3^{ου} και 4^{ου} βαθμού του περινέου.[21]

5.3 Χειρουργική αποκατάσταση

Όλες οι γυναίκες μετά από κολπικό τοκετό και τραυματισμό του γεννητικού σωλήνα ή περινεοτομία πρέπει να εξετάζονται συστηματικά για την εκτίμηση της βαρύτητας της ρήξης πριν από την συρραφή του τραύματος και αμέσως μετά την έξοδο του εμβρύου.

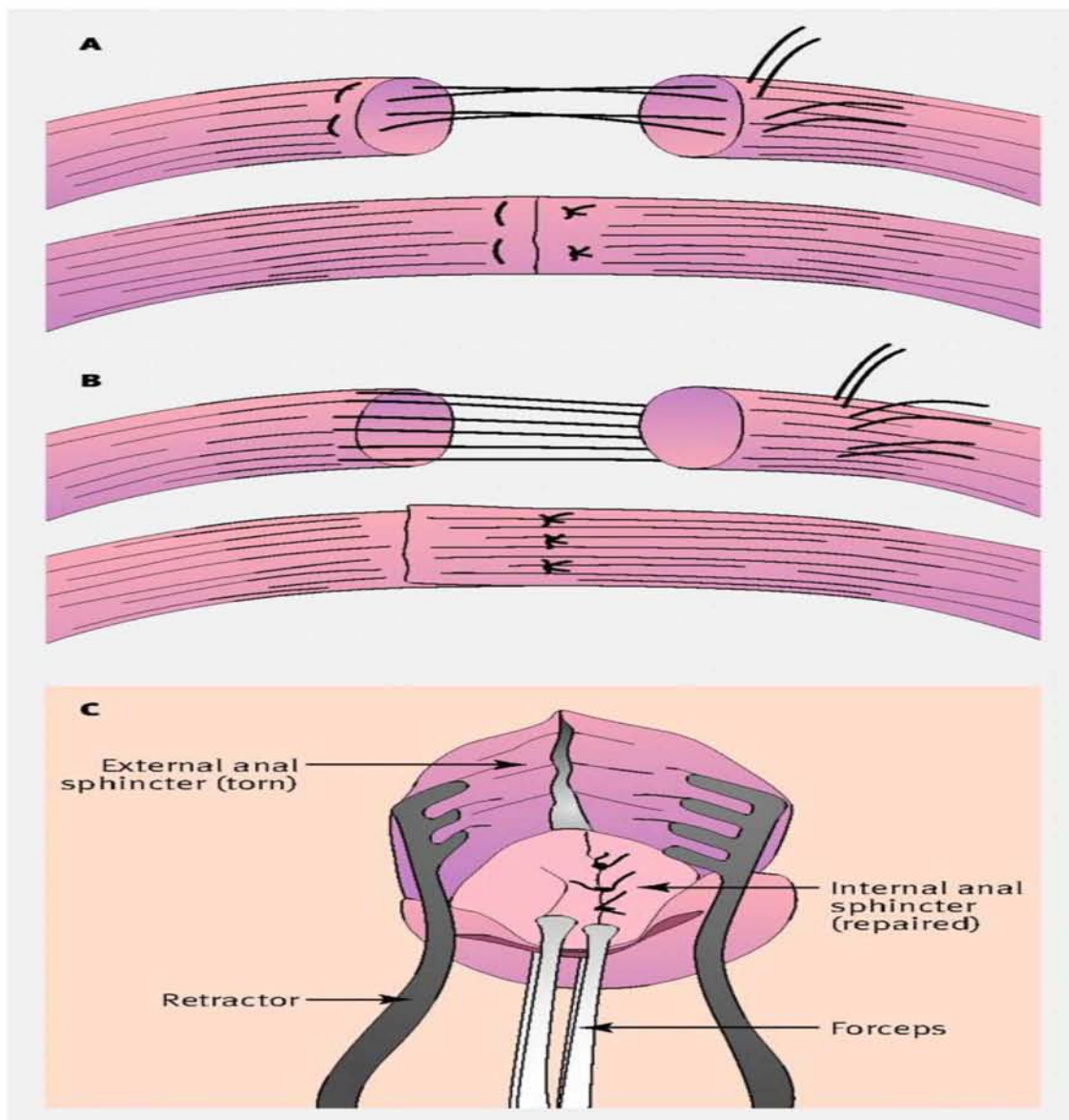
Πριν την εξέταση θα πρέπει να γίνεται ενημέρωση της γυναίκας για το τι πρόκειται να ακολουθήσει και να διαβεβαιώνεται ότι έχει γίνει τοπική αναλγησία σε περίπτωση που δεν υπάρχει ήδη επισκληρίδιος αναλγησία. Επίσης θα πρέπει να υπάρχει καλός φωτισμός του πεδίου και η γυναίκα να τοποθετείται σε θέση λιθοτομής.[21]

Η αποκατάσταση των ρήξεων 3^{ου} και 4^{ου} βαθμού πρέπει να γίνεται από εκπαιδευμένο μαιευτήρα ή εκπαιδευόμενο υπό συνεχή επίβλεψη.

Η αποκατάσταση ρήξεων 3^{ου} και 4^{ου} βαθμού πρέπει να γίνεται σε χειρουργική αίθουσα υπό επισκληρίδιο αναλγησία ή γενική αναισθησία, με πολύ καλό φωτισμό, πολύ καλή αντισηψία και σε θέση λιθοτομής.

Η χρήση ραφής σε σχήμα οκταριού θα πρέπει να αποφεύγεται διότι μπορεί να προκαλέσει ισχαιμία του μύος.[21]

Μετά την συρραφή ρήξης που δεν περιλαμβάνει το ορθό πρέπει να γίνεται δακτυλική εξέταση για έλεγχο του βλεννογόνου του ορθού και σε περίπτωση που κάποια ραφή τον έχει διαπεράσει πρέπει να αφαιρείται. Η συρραφή του βλεννογόνου του ορθού πρέπει να γίνεται με 3-0 Vicryl ράμμα με συνεχόμενη ή διακεκομμένες ραφές. Ο έσω σφιγκτήρας αποκαθίσταται με τελικο-τελική συρραφή και όχι με εφίπλευση αυτού με 3-0 PDS ή 2-0 Vicryl ράμμα. Ενώ ο έξω σφιγκτήρας αποκαθίσταται είτε με τελικο-τελική συρραφή είτε με εφίπλευση με μεμονωμένες ραφές με 3-0 PDS ή 2-0 Vicryl. Οι κόμποι των ραφών πρέπει να τοποθετούνται στην εσωτερική επιφάνεια του τραύματος.[21]



Εικόνα 7. Συρραφή του έσω και έξω σφιγκτήρα του πρωκτού (BMJ, 2010). Α) τελικο-τελική Β) εφίπλευση

5.4 Μετεγχειρητική αντιμετώπιση και συμβουλευτική

Η χορήγηση αντιβίωσης ευρέως φάσματος σε συνδυασμό με μετρονιδαζόλη για την κάλυψη από αναερόβια είναι απαραίτητη. Επίσης η χορήγηση υπακτικών είναι ενδεδειγμένη για αποφυγή διάσπασης του τραύματος. Σε όλες τις γυναίκες με ρήξεις 3^{ου} και 4^{ου} βαθμού του περινέου πρέπει να συστήνεται φυσικοθεραπεία και ασκήσεις της πυέλου για 6-12 εβδομάδες μετά την αποκατάσταση της ρήξης. Οι γυναίκες αυτές πρέπει να επανεξετάζονται 6-12 εβδομάδες μετά τον τοκετό από χειρουργό εξειδικευμένο στην ορθοπρωκτική χώρα. Σε περίπτωση ακράτειας ή άλγους στον επανέλεγχο θα πρέπει να παραπέμπονται για περαιτέρω έλεγχο με διορθικό υπερηχογράφημα και μανομετρία ορθού.[21]

Οι γυναίκες με ρήξεις 3^{ου} και 4^{ου} βαθμού πρέπει να ενημερώνονται ότι σε ποσοστό 60-80 % είναι ασυμπτωματικές μετά την αποκατάσταση της ρήξης έως και 12 μήνες μετά.[21]

Η χρήση της περινεοτομίας σε επόμενο τοκετό στις γυναίκες αυτές δεν έχει αποδειχθεί ότι μειώνει τον κίνδυνο για επανάληψη της ρήξης του σφιγκτήρα.[21]

Όλες οι γυναίκες με τραυματισμό του έσω σφιγκτήρα σε προηγούμενη κύηση και συμπτωματολογία όπως ακράτεια κοπράνων ή παθολογική μανομετρία ορθού ή παθολογικό διορθικό υπερηχογράφημα σε επόμενη κύηση πρέπει να έχουν την επιλογή της προγραμματισμένης καισαρικής τομής για την γέννηση του εμβρύου.[21]

Οι επιπλοκές μετά από αποκατάσταση ρήξεων 3^{ου} και 4^{ου} βαθμού είναι το άλγος του περινέου, η δυσπαρεύνια, η ακράτεια αερίων και η ακράτεια κοπράνων ενώ μακροχρόνια η πρόπτωση πυελικών οργάνων είναι συχνή επιπλοκή.[21]

Συμπεράσματα

Τόσο η εμβρυουλκία όσο και η σικουιλκία έχουν τις ίδιες ενδείξεις εφαρμογής και δεν υπάρχουν απόλυτες συνθήκες κάτω από τις οποίες πρέπει να εφαρμόζονται.

Δεν υπάρχουν τεκμηριωμένες αποδείξεις αποτελεσματικότητας και επιπλοκών μεταξύ των διαφόρων τύπων εμβρυουλκών.

Οι εύκαμπτες κεφαλές σικουιλκίας έχουν μεγαλύτερο ποσοστό αποτυχίας εφαρμογής και μικρότερο ποσοστό επιπλοκών σε σύγκριση με τις άκαμπτες καθώς και με την μεταλλική εμβρυουλκία.

Μετά την αποτυχία εφαρμογής μίας μεθόδου επεμβατικού τοκετού θα πρέπει γενικώς να αποφεύγεται η εφαρμογή μίας διαφορετικής και είναι προτιμότερο να ολοκληρώνεται ο τοκετός με καισαρική τομή.

Όταν η εμβρυουλκία και η σικουιλκία εφαρμόζονται από έμπειρους ιατρούς είναι αποτελεσματικές και ασφαλείς τόσο για τη μητέρα όσο και το έμβρυο.

Δεν υπάρχουν απόλυτες ενδείξεις χρήσης της περινεοτομίας και δεν είναι αποδεδειγμένος ο προφυλακτικός της ρόλος στον αυτόματο κολπικό τοκετό ωστόσο πρέπει να εφαρμόζεται σε περιπτώσεις επεμβατικού κολπικού τοκετού και ειδικότερα κατά την χρήση της μεταλλικής εμβρυουλκίας.

Η παράμεση περινεοτομία σε σύγκριση με τη μέση περινεοτομία προκαλεί μεγαλύτερη αιμορραγία και δυσκολότερη αποκατάσταση ωστόσο μειώνει τον κίνδυνο για ρήξεις περινέου 3^{ου} και 4^{ου} βαθμού.

Όλες οι γυναίκες μετά τον κολπικό τοκετό πρέπει να εξετάζονται συστηματικά για την αναγνώριση ρήξεων του σφιγκτήρα και του ορθού και να γίνεται η καλύτερη δυνατή αποκατάσταση.

Η χρήση αντιβιοτικών και υπακτικών σε ρήξεις 3^{ου} και 4^{ου} βαθμού είναι ενδεδειγμένη όπως επίσης και ο επανέλεγχος 6-12 εβδομάδες μετά τον τοκετό από χειρουργό εξειδικευμένο στην ορθοπρωκτική χώρα.

Βιβλιογραφία

- [1] Λώλης Ε. Δ., Γυναικολογία και Μαιευτική, 2010, Εκδόσεις Παρισιανού Α.Ε., Μορφολογία των γεννητικών οργάνων της γυναίκας και γυναικεία πύελος, 61-87.
- [2] Κρεατσάς Κ. Γ., Σύγχρονη Γυναικολογία και Μαιευτική, 2009, Εκδόσεις Π. Χ. Πασχαλίδης ΕΠΕ, Ανατομικές και μορφολογικές μεταβολές στην κύηση, 2-6, Φυσιολογικός τοκετός, 76-99, Υποβοηθούμενος κοιλιακός τοκετός, 104-110,.
- [3] Λουφόπουλος Δ. Α., Ελληνική Μαιευτική και Γυναικολογία, Επεμβατικός Τοκετός, 20(2):132-138., 2008.
- [4] RCOG, Green top Guideline No.26, Operative Vaginal Delivery, January 2011.(4).
- [5] AB, Sandberg PL, Zlatnik MG et al. Forceps compared with vacuum: rates of neonatal and maternal morbidity. *Obstet Gynecol* 2005; 106(5 Pt 1): 908-12.
- [6] Fitzpatrick M, Behan M, O'Connell PR, Herlihy C. Randomized clinical trial to assess anal sphincter function following forceps or vacuum assisted vaginal delivery. *Br J Obstet Gynecol* 2003;110:424-9 (RCT,n=130).
- [7] Johanson RB, Menon V, Vacuum extraction versus forceps for assisted vaginal delivery. *Cochrane Database Syst. Rev.* 1.2007 (metaanalysis: 10 RCT,n=3000).
- [8] Johanson RB, Menon V. Soft versus rigid vacuum extractor cups for assisted vaginal delivery. *Cochrane Database syst Rev* 2007; I (Metaanalysis: 9RCT, n=1375)
- [9] Instrumental delivery: clinical practice guidelines from the French College of Gynaecologists and Obstetricians. [Eur J Obstet Gynecol Reprod Biol.](#) 2011 Nov;159(1):43-8. doi: 10.1016/j.ejogrb.2011.06.043. Epub 2011 Jul 28.
- [10] Krizman et. al., 2019 Apr. *AJP Rep*;9(2)e190-e194, Epub 2019, Jun 18.
- [11] Knight et.al., *Lancet* 2019 Jun 15;393(10189)2395-2403., Epub 2019 may 13.
- [12] Gachon B. et. al., *Arch Gynecol Obstet*, 2019 Jul.,300(1)87-94., Epub 2019 May 5.
- [13] Lund N. S. et. al., *Eur J Obstet Gynecol.*, 2016 Dec., 207:193-199., Epub 2016 Oct 26.
- [14] van Bavel J. et. al., *Int Urogynecol J.*, 2018 Mar;29(3)407-413. Epub 2017 Jul 18.
- [15] D'Souza J. C. et. al., *Int Urogynecol J.*, 2019 Jun 22.
- [16] Bloomqvist J.L. et.al., *JAMA* 2018 Dec;320(23)2438-2447.
- [17] Lappen, J. and Gossett, D. (2010) Changes in Episiotomy Practice: Evidence-based Medicine in Action. *Expert Review of Obstetrics and Gynecology*, 5(3), 301-9.

- [18] Goer H. and Romano A.,2012, Optimal Care in Childbirth. The case for a physiologic approach.
- [19] American College of Obstetricians and Gynecologists' Committee on Practice Bulletins—Obstetrics. Practice Bulletin No. 165: Prevention and Management of Obstetric Lacerations at Vaginal Delivery. *Obstet Gynecol* 2016; 128:e1.
- [20] International MotherBaby Organization (2017) 10- Steps of the International MotherBaby Childbirth Initiative.
- [21] RCOG, Green top Guideline No 29, The Management of Third and Fourth Degree Perineal Tears, June 2015.
- [22] Sagi-Dain L. et. al., *BJOG* 2015 Jul;122(8)1073-81.
- [23] van Bavel J. et. al., *Int Urogynecol J.*, 2018 Mar, 29(3)407-413.
- [24] Desplanches T. et. al., *BMC Pregnancy Childbirth*, 2019 Aug;19(1)300.
- [25] Frenette P. et. al., *J Obstet Gynecol*, 2019 Apr., s1701-2163(19)30091.
- [26] Signorello et. al.,*Am J Obstet gynecol.*, 2001 Apr;184(5):881-8.