

**MORFOLOGÍA  
HUMANA II**

**Sistemas viscerales,  
circulatorio y nervioso**

**DR. WASHINGTON ROSELL PUIG**

Especialista de I Grado en Cirugía. Profesor Auxiliar de Anatomía. Profesor Consultante del Instituto Superior de Ciencias Médicas de La Habana. Miembro Titular de la Sociedad Cubana de Ciencias Morfológicas.

**DRA. CARIDAD DOVALE BORJAS**

Especialista de II Grado en Anatomía. Profesora Titular de Anatomía. Profesora Principal de Morfología del Instituto Superior de Ciencias Médicas de La Habana. Miembro de la Sociedad Cubana de Ciencias Morfológicas y de la Sociedad de Educación en Ciencias de la Salud.

**DRA. ISABEL ÁLVAREZ TORRES**

Doctora en Ciencias Médicas. Especialista de II Grado en Anatomía. Especialista de I Grado en Administración de Salud. Profesora Titular de Anatomía. Profesora Consultante del Instituto Superior de Ciencias Médicas de La Habana. Miembro de la Sociedad Cubana de Ciencias Morfológicas.

# **MORFOLOGÍA HUMANA II**

**Sistemas viscerales, circulatorio y nervioso**

**W. Rosell Puig  
C. Dovale Bojas  
I. Álvarez Torres**

Datos CIP- Editorial Ciencias Médicas

Rosell Puig, Washington

Morfología Humana I/Washington  
Rosell Puig, Caridad Dovale Borjas,  
Isabel Álvarez Torres.-- La Habana:  
Editorial Ciencias Médicas, 2002

2 t. 256 p. il

Incluye Bibliografía al final del tomo II  
Índice del Tomo I

Contiene: t.1 Generalidades y sistemas  
somáticos.-- t.2 Sistemas viscerales,  
circulatorio y nervioso

ISBN: 959-7132-72-9  
959-7132-74-5

1. ANATOMIA/educación 2. HISTOLOGIA/educación  
3. EMBRIOLOGIA/educación 4. LIBROS DE TEXTO  
QS18

Edición: Lic. Ileana Herrera López

Diseño: Luciano Ortelio Sánchez Núñez

Ilustraciones: Alejandro Calzada y José Manuel Oubiña

Realización: Michael Miranda Cabrera

Corrección: Marina Castillo Duque

Emplante: Xiomara Segura Suárez

© Washington Rosell Puig, Caridad Dovale Borjas e Isabel Álvarez Torres, 2001

© Sobre la presente edición: Editorial Ciencias Médicas, 2002

Editorial Ciencias Médicas

Calle I No. 202 esq. a Línea, piso 11

El Vedado, Ciudad de La Habana, Cuba

CP 10400

Correo electrónico: ecimed@infomed.sld.cu

Fax: 333063. Télex: 0511202

Teléfonos: 832-5338, 832-4519 y 832-4579

# ÍNDICE

## V. Sistemas viscerales (esplacnología)

### 36. ELEMENTOS BÁSICOS DE LOS SISTEMAS VISCERALES

- Concepto de víscera / 207
- Sistemas viscerales / 207
- Cavidades donde se alojan las vísceras / 208
- Estructura general de los sistemas viscerales / 208
- Origen y desarrollo de los sistemas viscerales / 208
- Orientaciones para estudiar las vísceras / 209

### 37. SISTEMA DIGESTIVO

- Concepto y funciones generales del sistema digestivo / 210
- Importancia de los alimentos / 210
- Componentes del sistema digestivo / 211
- Características de los segmentos del canal alimentario / 212
- Características de las glándulas anexas / 215
- Estructura microscópica del canal alimentario / 216
- Estructura microscópica de las glándulas anexas / 221
- Evolución del sistema digestivo en los animales (Filogenia) / 224
- Desarrollo del sistema digestivo en el humano (Ontogenia) / 225
- Desarrollo de la cara / 227
- Peritoneo y cavidad peritoneal / 228
- Anatomía de superficie y radiológica del sistema digestivo / 231
- Alteraciones del sistema digestivo / 232

### 38. SISTEMA RESPIRATORIO

- Concepto y funciones generales del sistema respiratorio / 234
- Importancia del oxígeno / 234
- Componentes del sistema respiratorio / 235
- Características de los segmentos de las vías respiratorias / 235
- Características de los pulmones / 237
- Estructura microscópica de las vías respiratorias / 240
- Estructura microscópica de los pulmones / 243
- Evolución del sistema respiratorio en los animales (Filogenia) / 245
- Desarrollo del sistema respiratorio en el humano (Ontogenia) / 245
- Pleura, cavidad pleural y mediastino / 246
- Anatomía de superficie y radiológica del sistema respiratorio / 248
- Alteraciones del sistema respiratorio / 248

### 39. SISTEMA URINARIO

- Concepto y funciones generales del sistema urinario / 250
- Características de la orina / 250

Componentes del sistema urinario / 251  
Características de los riñones / 251  
Características de los segmentos de las vías urinarias / 253  
Estructura microscópica de los riñones / 254  
Estructura microscópica de las vías urinarias / 256  
Evolución del sistema urinario en los animales (Filogenia) / 257  
Desarrollo del sistema urinario en el humano (Ontogenia) / 257  
Anatomía de superficie y radiológica del sistema urinario / 259  
Alteraciones del sistema urinario / 260

#### **40. SISTEMA GENITAL MASCULINO**

Concepto y funciones generales del sistema genital masculino / 261  
Características del semen / 261  
Componentes del sistema genital masculino / 262  
Características de los órganos genitales masculinos / 263  
Estructura microscópica de los testículos / 264  
Estructura microscópica de las vías espermáticas y de las glándulas anexas / 265  
Estructura microscópica de los órganos genitales masculinos externos / 265  
Evolución del sistema genital masculino en los animales (Filogenia) / 266  
Desarrollo del sistema genital masculino en el humano (Ontogenia) / 267  
Anatomía de superficie y radiológica del sistema genital masculino / 270  
Alteraciones del sistema genital masculino / 270

#### **41. SISTEMA GENITAL FEMENINO**

Concepto y funciones generales del sistema genital femenino / 271  
Ciclo sexual o genital femenino / 271  
Estado de gestación o embarazo / 273  
Componentes del sistema genital femenino / 274  
Características de los órganos genitales femeninos / 275  
Estructura microscópica de los ovarios / 277  
Estructura microscópica de los conductos genitales / 278  
Evolución del sistema genital femenino en los animales (Filogenia) / 280  
Desarrollo del sistema genital femenino en el humano (Ontogenia) / 281  
Región perineal / 282  
Anatomía de superficie y radiológica del sistema genital femenino / 282  
Alteraciones del sistema genital femenino / 283  
Planificación familiar y métodos anticonceptivos / 283

#### **42. SISTEMA ENDOCRINO**

Concepto y funciones generales del sistema endocrino / 285  
Características de las hormonas / 285  
Sistema neuroendocrino difuso (APUD) / 286  
Componentes del sistema endocrino / 286  
Características de las glándulas endocrinas / 287  
Estructura microscópica general de las glándulas endocrinas / 288  
Estructura microscópica de la hipófisis / 289  
Estructura microscópica de la glándula tiroidea / 290  
Estructura microscópica de las glándulas paratiroides / 291  
Estructura microscópica de las glándulas suprarrenales / 291  
Evolución del sistema endocrino en los animales (Filogenia) / 292  
Desarrollo del sistema endocrino en el humano (Ontogenia) / 293  
Anatomía de superficie y radiológica del sistema endocrino / 293  
Alteraciones del sistema endocrino / 294

## **VI. Sistema circulatorio (Angiología)**

### **43. ELEMENTOS BÁSICOS DEL SISTEMA CIRCULATORIO**

Concepto y funciones generales del sistema circulatorio / 296  
Componentes del sistema circulatorio / 296  
Características del sistema cardiovascular / 296  
Leyes que rigen la distribución de los vasos sanguíneos / 298  
Tipos de circulación sanguínea / 299  
Alteraciones del sistema circulatorio / 300  
Orientaciones para el estudio de los vasos sanguíneos / 300

### **44. ESTRUCTURA Y DESARROLLO DEL SISTEMA CARDIOVASCULAR**

Estructura microscópica del sistema vascular / 302  
Estructura microscópica del corazón / 303  
Evolución del sistema cardiovascular en los animales (Filogenia) / 304  
Desarrollo del sistema cardiovascular en el humano (Ontogenia) / 304  
Desarrollo del corazón / 305  
Tabicamiento cardíaco / 307  
Desarrollo del sistema arterial / 308  
Desarrollo del sistema venoso / 310  
Circulación fetal / 311

### **45. SISTEMA CARDIOVASCULAR**

Corazón y pericardio / 312  
Vasos de la circulación pulmonar / 314  
Vasos de la circulación cardíaca / 315  
Arterias de la circulación general (aorta y sus ramas) / 316  
Arterias del cuello y la cabeza / 317  
Arterias de los miembros superiores / 318  
Ramas de la aorta descendente torácica / 320  
Ramas de la aorta descendente abdominal / 321  
Arterias de la pelvis / 322  
Arterias de los miembros inferiores / 323  
Venas de la circulación general (cavas y porta) / 324  
Sistema de la vena cava superior / 324  
Sistema de la vena cava inferior / 327  
Sistema de la vena porta / 329  
Anastomosis porto-cava y cava-cava / 329  
Sistema vascular linfático / 330  
Anatomía de superficie y radiología del sistema cardiovascular / 331

### **46. SANGRE, LINFA Y HEMATOPOYESIS**

Características generales de la sangre / 333  
Plasma sanguíneo / 334  
Linfá / 334  
Elementos formes de la sangre / 334  
Eritrocitos / 335  
Propiedades de los eritrocitos de importancia práctica / 336  
Leucocitos / 337  
Trombocitos / 338  
Concepto y teorías de la hematopoyesis / 339  
Tejido hematopoyético / 340  
Eritropoyesis o eritropoyesis / 340

Granulocitopoyesis / 340  
Linfocitopoyesis / 341  
Monocitopoyesis / 341  
Trombocitopoyesis / 341

#### **47. SISTEMA INMUNITARIO Y ÓRGANOS LINFOIDES**

Sistema inmunitario / 342  
Órganos linfoides / 343  
Órganos linfoides asociados con las membranas mucosas / 343  
Linfonodos / 344  
Bazo / 345  
Timo / 346

## **VII. Sistema nervioso (Neurología)**

#### **48. ELEMENTOS BÁSICOS DEL SISTEMA NERVIOSO**

Mecanismos de regulación orgánica / 349  
Concepto y funciones generales del sistema nervioso / 349  
Arco reflejo / 349  
Clasificación de los reflejos / 350  
Componentes del sistema nervioso / 350  
Otros criterios de división del sistema nervioso / 351  
Estructura microscópica del sistema nervioso / 352  
Evolución del sistema nervioso en los animales (Filogenia) / 353  
Desarrollo del sistema nervioso en el humano (Ontogenia) / 353  
Alteraciones del sistema nervioso / 357  
Orientaciones para el estudio del sistema nervioso / 357

#### **49. TEJIDO NERVIOSO**

Características generales del tejido nervioso / 359  
Neuronas / 359  
Cuerpo neurocelular / 360  
Prolongaciones neurocelulares / 361  
Neuroglia / 361  
Fibra nerviosa / 362  
Propiedades fundamentales del tejido nervioso / 363  
Mecanismos de la excitación nerviosa / 363  
Sinapsis interneuronales / 364

#### **50. PORCIONES SEGMENTARIAS DEL SISTEMA NERVIOSO CENTRAL**

Médula espinal / 366  
Estructura de la médula espinal / 367  
Tronco encefálico / 368  
Estructura del tronco encefálico / 371

#### **51. PORCIONES SUPRASEGMENTARIAS DEL SISTEMA NERVIOSO CENTRAL**

Cerebelo / 375  
Estructura del cerebelo / 376  
Diencéfalo: talamoencefalo / 377  
Diencéfalo: hipotálamo / 379  
Telencefalo (hemisferios cerebrales) / 381  
Rinencefalo y sistema límbico / 384  
Estructura de los hemisferios cerebrales / 385  
Localizaciones funcionales en la corteza cerebral / 387

#### **52. SISTEMA VENTRICULAR, MENINGES Y VASCULARIZACIÓN DEL SISTEMA NERVIOSO CENTRAL**

Sistema ventricular / 389



Ventrículos laterales (I y II) / 390  
Ventrículo medio (III) / 391  
Cuarto ventrículo (IV) / 391  
Meninges / 393  
Duramadre / 394  
Aracnoides / 396  
Piamadre / 396  
Líquido cerebroespinal / 397  
Vascularización del sistema nervioso central / 397

### **53. SISTEMA NERVIOSO PERIFÉRICO**

Características generales del sistema nervioso periférico / 400  
Nervios espinales / 400  
Plexo cervical / 401  
Plexo braquial / 402  
Plexo lumbar / 404  
Plexo sacro / 405  
Nervios craneales / 407  
Nervios craneales sensitivos / 408  
Nervios craneales motores / 409  
Nervios craneales mixtos / 410

### **54. SISTEMA NERVIOSO AUTÓNOMO**

División funcional del sistema nervioso / 414  
Diferencias entre las 2 partes funcionales del sistema nervioso / 414  
Arcos reflejos de los sistemas somático y visceral / 415  
División del sistema nervioso visceral o autónomo / 416  
Parte simpática del sistema nervioso autónomo / 416  
Componentes periféricos simpáticos / 416  
Parte parasimpática del sistema nervioso autónomo / 419  
Componentes periféricos del parasimpático / 419

### **55. ÓRGANOS DE LOS SENTIDOS**

Concepto de órganos de los sentidos y tipos de receptores / 421  
Receptores de la sensibilidad general / 421  
Órgano del gusto / 423  
Órgano del olfato / 424  
Órgano de la vista: tónicas del bulbo ocular / 425  
Contenido transparente del bulbo ocular / 428  
Órganos oculares accesorios / 429  
Desarrollo del órgano de la vista en el humano / 430  
Órgano vestibulococlear: oídos externo y medio / 432  
Oído interno (laberintos) / 434  
Desarrollo del órgano vestibulococlear en el humano / 435

### **56. VÍAS DE CONDUCCIÓN NERVIOSA**

Concepto de las vías de conducción nerviosa / 437  
Vías de la sensibilidad / 437  
Características generales de las vías de la sensibilidad general / 437  
Vías específicas de la sensibilidad general / 438  
Trastornos de la sensibilidad general / 441  
Vías específicas de la sensibilidad especial / 442  
Vías de la motilidad / 445  
Características generales de las vías de la motilidad / 445  
Vías específicas de la motilidad / 445  
Trastornos de la motilidad / 447

### **Bibliografía / 449**

# V

## SISTEMAS VISCERALES (ESPLACNOLOGÍA)

### 36. Elementos básicos de los sistemas viscerales

#### Concepto de víscera

La esplanología es la parte de la morfología que estudia las vísceras, o sea, los órganos internos que intervienen en las funciones vegetativas del organismo, como el metabolismo y la reproducción.

La mayoría de las vísceras se encuentran en el interior de las grandes cavidades del cuerpo, principalmente en las cavidades del tronco (torácica y abdominal); forman parte de los aparatos o sistemas digestivo, respiratorio, urinario, genital o reproductor y endocrino. Sin embargo, algunas vísceras de estos aparatos se encuentran fuera de estas cavidades (faringe, laringe y tiroides) y también existen algunos órganos, pertenecientes a otros aparatos o sistemas orgánicos, que podrían considerarse vísceras, pues se encuentran en el interior de las grandes cavidades del cuerpo humano, pero no tienen funciones metabólicas (encéfalo, corazón, timo y bazo).

Estos sistemas viscerales están constituidos por órganos macizos (órganos parenquimatosos) que realizan funciones importantes en cada aparato y la mayoría de estos también posee un sistema tubular (órganos huecos), que los comunica con el exterior; excepto el aparato endocrino, que está compuesto por glándulas sin conductos.

En general, la mayoría de las estructuras que conforman las vísceras derivan del endodermo y del mesodermo (lateral e intermedio), pero también existen algunas estructuras viscerales que se originan del ectodermo (cuadro 36.1).

**Cuadro 36.1** *Sistemas viscerales*

Sistemas viscerales	Funciones vegetativas
Digestivo	
Respiratorio	Metabolismo
Urinario	y
Genital o reproductor	Reproducción
Endocrino	

#### Sistemas viscerales

El aparato o sistema digestivo está formado por un largo tubo llamado canal alimentario, por donde transitan y se procesan los alimentos que se ingieren. Además, cuenta con las glándulas anexas (salivales, páncreas e hígado), cuyas secreciones o parte de ellas se vierten en este tubo, e intervienen en el proceso químico de la digestión, lo que facilita la absorción de las sustancias.

El aparato o sistema respiratorio está compuesto por las vías respiratorias por donde circula el aire, y un par de órganos respiratorios (pulmones), donde se realiza el intercambio gaseoso de la sangre o hematosis.

El aparato o sistema urinario está constituido por las vías urinarias que excretan la orina, la cual es elaborada por un par de órganos urinarios (riñones).

El aparato o sistema genital o reproductor presenta diferencias significativas según el sexo, aunque en general está formado por 2 glándulas sexuales o gónadas (testículo en el varón y ovarios en la hembra), donde se producen las hormonas sexuales que se vierten en la sangre y además, se desarrollan las células sexuales o gametos, que transitan por un sistema tubular que constituye los conductos genitales.

El aparato o sistema endocrino o de secreción interna está formado por glándulas sin conductos que elaboran hormonas, las cuales se vierten directamente en los líquidos corporales. Entre las glándulas endocrinas se distinguen aquellas que forman órganos independientes (hipófisis, tiroides, paratiroides y suprarenales). También existen otros órganos y estructuras que elaboran hormonas (ejemplo, páncreas, gónadas, placenta, hipotálamo, epífisis o glándula pineal, terminaciones nerviosas, estómago, intestino, y otros).

#### Cavidades donde se alojan las vísceras

Las cavidades donde se aloja la mayoría de las vísceras se encuentran en el tronco. En su parte superior se

halla la cavidad torácica y en la inferior la cavidad abdominal. Esta última se subdivide en 2 cavidades: la abdominal propiamente dicha y la pelviana.

Las cavidades torácica y abdominal están separadas por el músculo diafragma y sus paredes están tapizadas internamente por una membrana serosa que también cubre algunas vísceras localizadas en estas regiones. Estas membranas serosas se llaman peritoneo en la cavidad abdominal y pleura en la cavidad torácica.

## Estructura general de los sistemas viscerales

En general, los órganos macizos que componen los sistemas viscerales tienen una estructura microscópica o histológica común, propia de las glándulas macizas, constituida por un estroma o armazón de tejido conectivo y un parénquima de tejido epitelial, donde se encuentran los elementos funcionales de estos órganos.

Los *sistemas tubulares* de las vísceras también tienen una estructura microscópica común, formada por 3 túnicas: la interna (mucosa), la media (muscular) y la externa (serosa o adventicia) (cuadro 36.2).

**Cuadro 36.2.** Estructura general de los sistemas viscerales

Órganos	Estructura
Macizos	Estroma Parénquima
Tubulares	Túnica mucosa Túnica muscular Túnica serosa o adventicia

La *túnica interna o mucosa* está constituida por un epitelio de revestimiento, humedecido por moco, cuya estructura varía de acuerdo con sus funciones, que pueden ser de protección, secreción y absorción. Este epitelio se une mediante la membrana basal con la lámina propia de tejido conectivo laxo, que tiene la función de sostén, defensa e intercambio de sustancias, donde se encuentran glándulas y formaciones linfoides. Además, contiene elementos nerviosos, capilares sanguíneos y linfáticos. Algunos órganos huecos también presentan la lámina muscular de la mucosa, de tejido muscular liso, con funciones motoras limitadas y la tela submucosa de tejido conectivo laxo, que refuerza la función de sostén y le proporciona mayor resistencia a la mucosa y donde se

hallan los plexos nerviosos, vasos sanguíneos y linfáticos.

La *túnica media o muscular* de tejido muscular liso, dispuesta en estratos según la dirección de las fibras, ejerce una función motora importante en los sistemas tubulares. En esta túnica se encuentran plexos nerviosos, vasos sanguíneos y linfáticos. En algunas porciones cercanas a los orificios externos, tiene musculatura estriada.

La *túnica externa o serosa* está formada por un epitelio (mesotelio), con un tejido conectivo laxo subyacente. En los lugares donde no existe serosa, persiste el tejido conectivo laxo, que constituye la adventicia. Esta túnica tiene una función de sostén.

## Origen y desarrollo de los sistemas viscerales

Los sistemas viscerales en el humano comienzan a desarrollarse (histogénesis y organogénesis) en el período de diferenciación o embrionario (4ta.-8va. semana), a partir de las hojas germinativas (cuadro 36.3).

**Cuadro 36.3.** Origen de los sistemas viscerales

Sistemas	Origen
Digestivo Respiratorio	Endodermo (del intestino primitivo) Mesodermo lateral (hoja visceral que rodea al intestino primitivo)
Urinario Genital	Mesodermo intermedio Endodermo (de la cloaca)
Endocrino	Endodermo Mesodermo Ectodermo

La mayor parte de los aparatos digestivo y respiratorio se originan del intestino primitivo, cuyo revestimiento interno epitelial deriva de la hoja germinativa endodérmica y las estructuras que lo rodean, de la hoja visceral o esplácnica del mesodermo lateral. Las porciones de estos aparatos, cercanas a los orificios externos (cavidades nasal, oral y canal anal), se originan en las depresiones que aparecen en los extremos del embrión (el estomodeo en la región craneal y el proctodeo en la caudal), cuyos epitelios de revestimiento derivan del ectodermo.

La mayor parte de los aparatos urinario y genital se originan del mesodermo intermedio, excepto el epitelio de revestimiento de sus porciones más distales

(vejiga urinaria, uretra y vagina) que derivan del endodermo de la cloaca.

Las glándulas endocrinas tienen orígenes diferentes. Del ectodermo derivan la hipófisis y la médula suprarrenal, del mesodermo la corteza suprarrenal y del endodermo, el tiroides y paratiroides.

Las cavidades corporales (torácica y abdominal), donde se encuentra la mayoría de las vísceras, se originan del celoma intraembrionario, limitadas por las hojas visceral o esplácnica y parietal o somática del mesodermo lateral, de las cuales se forman las membranas serosas que las revisten (mesotelio; peritoneo y pleura).

## **Orientaciones para estudiar las vísceras**

Al estudiar cualquier sistema visceral es necesario abordar inicialmente sus características generales que comprenden los aspectos siguientes:

- Concepto del sistema correspondiente.
- Funciones generales fundamentales.
- Componentes orgánicos.

- Estructura microscópica general de sus componentes orgánicos (órganos macizos y tubulares).
- Filogenia o evolución del sistema visceral en las distintas especies de animales.
- Ontogenia o desarrollo del sistema visceral en el humano.

Para facilitar el estudio de cualquier víscera es recomendable precisar sus características particulares en un orden lógico:

- Nombre de la víscera.
- Funciones específicas.
- Situación de la víscera en el cuerpo.
- Proyección en la superficie corporal.
- Forma de la víscera.
- Porciones de la víscera.
- Detalles anatómicos más destacados.
- Relaciones más importantes.
- Aspectos más destacados de la estructura microscópica de la víscera, así como su origen y desarrollo.
- Como complemento se puede resumir la vascularización e inervación de la víscera.

## 37. Sistema digestivo

### Concepto y funciones generales del sistema digestivo

**E**l sistema digestivo es el conjunto de órganos que intervienen en la función de digestión. La digestión es la función de nutrición, que consiste en tomar del exterior los alimentos y transformarlos mediante procesos mecánicos y químicos, en sustancias asimilables por el organismo.

En el aparato digestivo, realmente intervienen varios procesos, entre los que se distinguen: la ingestión, el transporte, la secreción, la digestión, la absorción y la defecación. La ingestión es el acto de introducir los alimentos en las vías digestivas a través de la boca. El transporte consiste en la progresión de los alimentos por el canal alimentario, mediante movimientos peristálticos. La secreción es la elaboración de sustancias por las glándulas de este aparato, entre las que se destacan el moco que protege la mucosa del canal alimentario y las enzimas digestivas que tienen una acción química sobre los alimentos (proteínas, glúcidos y lípidos) y los degradan por mecanismos de hidrólisis. La digestión es la transformación de los alimentos en sustancias asimilables por el organismo, mediante procesos mecánicos y químicos. La absorción es la penetración al medio interno de sustancias procedentes del exterior. La defecación es la eliminación de los productos de desecho, que son expulsados al formarse las heces fecales.

### Importancia de los alimentos

Los alimentos son sustancias que suministran al organismo los nutrientes y la energía necesarios para el mantenimiento de la vida. Los alimentos que se ingieren a diario en la dieta humana (500 g de sólidos y 1 500 de líquidos, aproximadamente), varían en dependencia de diversos factores, como los económicos, sociales y los gustos personales; por lo

cual, es necesario establecer normas dietéticas correctas, que garanticen el aporte de los componentes esenciales en cantidades suficientes para lograr un desarrollo normal del organismo y un estado de salud adecuado.

Los elementos básicos de los alimentos son las proteínas, glúcidos, lípidos, vitaminas, sales minerales y agua. Los 3 primeros son sustancias complejas que se transforman en sustancias más simples mediante el proceso de digestión. Las proteínas se convierten en aminoácidos, los glúcidos se transforman en azúcares simples, fundamentalmente glucosa y los lípidos dan lugar a los ácidos grasos y el glicerol.

Las proteínas (aminoácidos) participan en la formación de estructuras orgánicas, enzimas, hormonas y otras sustancias que tienen funciones específicas en el organismo. Se obtienen mediante los alimentos de origen animal (carne, pescado, mariscos, huevo y leche) y vegetal como los cereales (trigo, arroz, maíz) y las legumbres (habas, frijoles, soya).

Los glúcidos o carbohidratos (glucosa) constituyen la fuente principal de energía del organismo. Se obtienen en los alimentos de origen vegetal, como la caña de azúcar, tubérculos, cereales, legumbres y frutas.

Los lípidos (ácidos grasos) contribuyen a formar estructuras orgánicas y representan una fuente importante de reserva de energía del organismo. Se obtienen en alimentos de origen animal (grasas sólidas) y vegetal (aceites).

Las vitaminas liposolubles (A, D, E, K) e hidrosolubles (del complejo B, C, P, etc.) son componentes químicos orgánicos relativamente simples que resultan esenciales para la vida. La mayoría de estos compuestos actúa como cofactores en las reacciones enzimáticas del metabolismo celular y su ausencia provoca determinadas enfermedades carenciales. Se obtienen en alimentos de origen animal y vegetal.

Las sales minerales son componentes inorgánicos que forman parte de la composición de distintas estructuras del cuerpo e influyen en diversas funciones del organismo. Por ejemplo: el cloro, sodio y potasio desempeñan funciones importantes en el equilibrio hidromineral (regulación osmótica y ácido-básica).

Otras sales minerales se encuentran en mayor proporción en determinadas estructuras, como el calcio depositado en los huesos, el hierro componente de la hemoglobina de los eritrocitos y el yodo que contiene la hormona tiroidea. Los minerales se obtienen en alimentos de origen animal y vegetal.

El agua es el componente principal del organismo (70 % del peso corporal), que actúa como solvente de otras sustancias; facilita su transporte y las reacciones químicas de los procesos metabólicos.

## Componentes del sistema digestivo

El sistema digestivo está compuesto por 2 partes principales, el canal alimentario y las glándulas anexas a este (fig. 37.1) (cuadro 37.1).

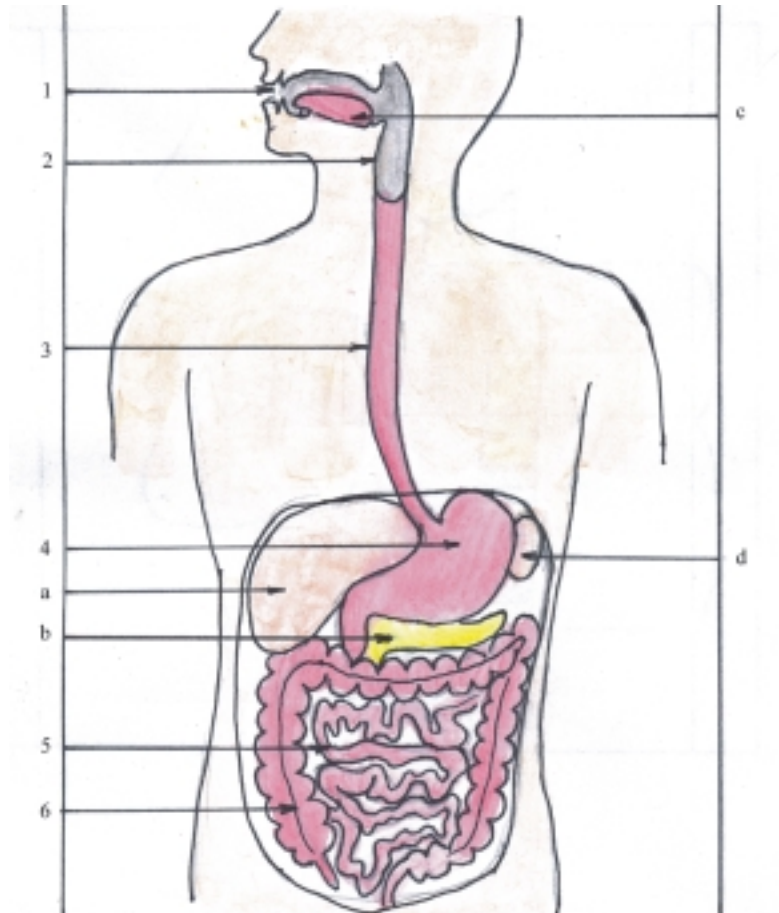
El canal alimentario es un largo tubo que se inicia en un orificio situado en la cara (boca), atraviesa el cuello y las cavidades del tronco (torácica, abdominal y pelviana), termina en otro orificio localizado en la región perineal (ano) y se divide para su estudio en 6

segmentos: cavidad oral, faringe, esófago, estómago, intestino delgado e intestino grueso.

Las glándulas anexas son las glándulas salivales situadas en la cabeza, y el páncreas e hígado, que se hallan en la cavidad abdominal. Estas glándulas poseen conductos excretores por donde se vierten sus secreciones en el canal alimentario y actúan en el proceso químico de la digestión; aunque el páncreas y el hígado también son glándulas de secreción interna, pues elaboran otras sustancias que se vierten en la circulación sanguínea.

**Cuadro 37.1.** Componentes del sistema digestivo

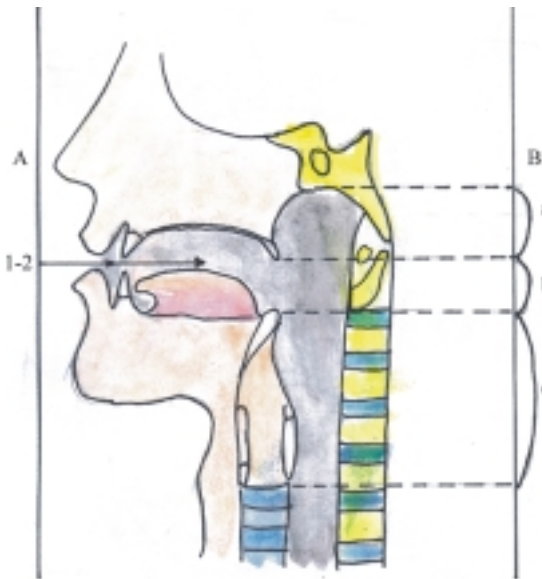
Canal alimentario	Cavidad oral Faringe Esófago Estómago Intestino delgado Intestino grueso
Glándulas anexas	Glándulas salivales Páncreas Hígado



**Fig. 37.1.** Componentes del sistema digestivo. 1. cavidad oral, 2. faringe, 3. esófago, 4. estómago, 5. intestino delgado, 6. intestino grueso, a) hígado, b) páncreas, c) lengua, d) bazo.

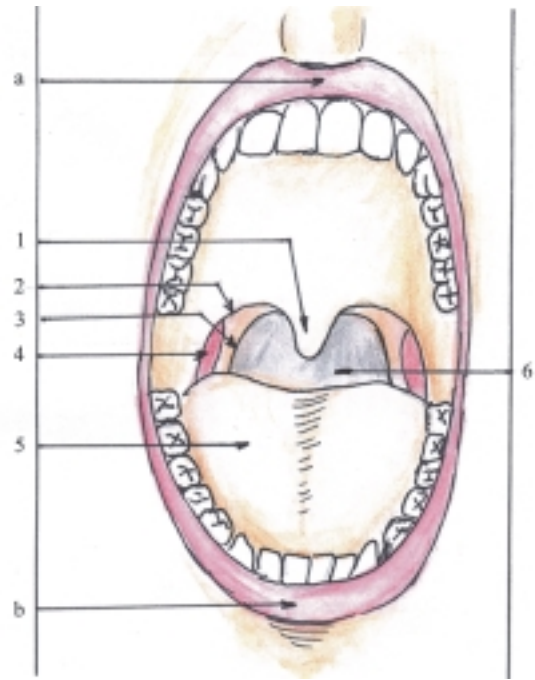
## Características de los segmentos del canal alimentario

La cavidad oral o boca (figs. 37.2 y 37.3) es el segmento inicial del canal alimentario, donde se encuentran los dientes y la lengua; sus funciones principales son la masticación, insalivación y deglución. También actúa como una vía auxiliar respiratoria y como dispositivo auxiliar de la fonación. Además, en la lengua radica el órgano del gusto.



**Fig. 37.2.** Porciones del canal alimentario corte sagital de cabeza y cuello: A. Cavidad oral, 1. vestíbulo oral, 2. cavidad oral propiamente dicha, B. Faringe, a) nasofaringe, b) orofaringe c) laringofaringe.

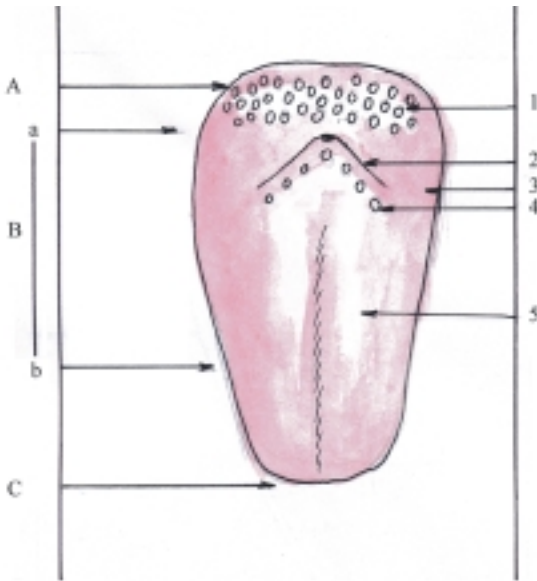
La cavidad oral está situada en la parte inferior y media de la cara y se divide en 2 porciones, el vestíbulo oral y la cavidad oral propiamente dicha. Estas 2 porciones están separadas por los dientes, articulados en los procesos alveolares de los maxilares y la mandíbula. El vestíbulo oral está limitado en su parte externa por los labios orales y los carrillos. La cavidad oral propiamente dicha está limitada hacia abajo por el suelo de la boca, constituido por los músculos milohioideos revestidos de mucosa y hacia arriba por el techo de la boca formado por el paladar, en el que se distinguen 2 partes: la anterior o paladar duro (óseo) y la posterior o paladar blando (muscular), ambos revestidos de mucosa. En el paladar blando se distingue el velo del paladar con la úvula o “campanilla” y los arcos palatoglosos y palatofaríngeos. La cavidad oral comunica hacia atrás con la faringe mediante un orificio llamado istmo de las fauces, que está limitado lateralmente por los arcos palatoglosos.



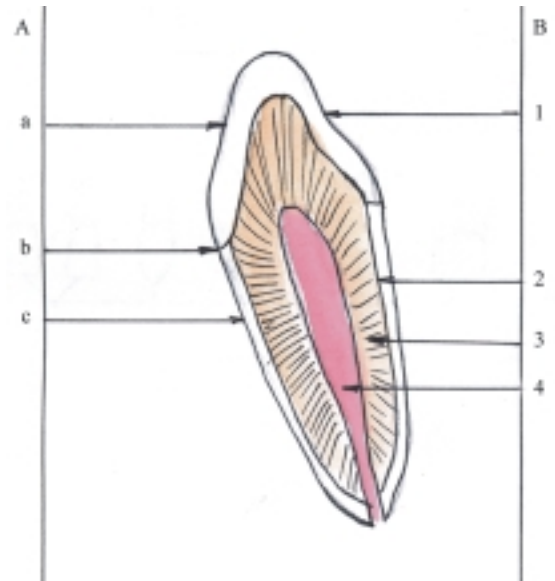
**Fig. 37.3.** Cavidad oral, vista anterior: a) labio superior, b) labio inferior, 1. úvula, 2. arco palatoglosos, 3. arco palatofaríngeo, 4. tonsila palatina 5. lengua, 6. istmo de las fauces.

La lengua (fig. 37.4) es un órgano muscular, ya que su estructura está compuesta por músculos estriados cubiertos de mucosa. En esta radica el órgano del gusto (receptores gustativos) y por su movilidad interviene en la mezcla de los alimentos, en la fase inicial o voluntaria de la deglución y como dispositivo auxiliar de la fonación (en el lenguaje hablado). La lengua está situada en la cavidad oral apoyada sobre el suelo de la boca y presenta 3 porciones: ápice, cuerpo y raíz. Esta última se inserta en el hueso hioideo y en la mandíbula. En el cuerpo se distinguen 4 partes: 2 bordes (derecho e izquierdo) y 2 caras (inferior y dorso). En el dorso de la lengua se describen 2 zonas, la anterior en la cavidad oral o presurcal y la posterior en la faringe o postsurcal, separadas por el surco terminal, que tiene forma de V abierta hacia delante. En la zona oral del dorso de la lengua se encuentran las papilas linguales táctiles (filiformes) y gustativas (fungiformes, foliadas y valladas o caliciformes), mientras que en la zona faríngea se localiza la tonsila o amígdala lingual.

Los dientes (fig. 37.5) son órganos duros, cuya función fundamental es la masticación. Los dientes están situados en la cavidad oral, engarzados en los alveolos dentales de los maxilares y de la mandíbula. En cada uno se distinguen 3 porciones llamadas: corona, cuello y raíz. De acuerdo con su forma y función los dientes se clasifican en incisivos, caninos,



**Fig. 37.4.** Lengua cara dorsal. A. Raíz de la lengua, B. cuerpo de la lengua, C. ápice de la lengua, a) zona faríngea, b) zona oral, 1. tonsila lingual, 2. surco terminal, 3. zona de papilas foliadas, 4. papilas valladas o caliciformes, 5. zona de papilas filiformes y fungiformes.



**Fig. 37.5.** Diente. A. Porciones, a) corona, b) cuello, c) raíz, B. Estructura, 1. esmalte, 2. cemento, 3. dentina, 4. pulpa dentaria en la cavidad dentaria.

premolares y molares (fig. 37.6). En el humano se desarrollan 2 tipos de denticiones, la temporal y la permanente. La dentición temporal aparece entre los 6 meses y 3 años, y su fórmula dental es  $(2I + 1C + 2M) 4 = 20$ . La dentición permanente aparece entre los 6 y 12 años, aunque el tercer molar brota a los 18 años aproximadamente (muela del juicio) y su fórmula dentaria es  $(2I + 1C + 2P + 3M) 4 = 32$ . En general, la estructura del diente se caracteriza porque está compuesta por 3 tipos de sustancias duras, semejantes al hueso, llamadas esmalte, cemento y dentina, que rodean la cavidad dentaria; donde se encuentra la pulpa del diente, constituida por tejido conectivo laxo, abundantes vasos sanguíneos y nervios.

La faringe (fig. 37.2) es el segundo segmento del canal alimentario, que forma parte de los aparatos digestivo y respiratorio, cuya función principal es de tipo mecánica al actuar como vía de paso común al bolo alimenticio en la deglución y al aire en la respiración. La faringe está situada por detrás de la cavidad nasal, cavidad oral y la laringe, por lo que se describen 3 porciones: nasal (nasofaringe), oral (orofaringe) y laríngea (laringofaringe). Estas porciones se comunican hacia delante con los órganos correspondientes mediante los orificios de las coanas, istmo de las fauces y adito de la laringe, respectivamente. Además, la nasofaringe se comunica con el oído medio por la tuba auditiva.

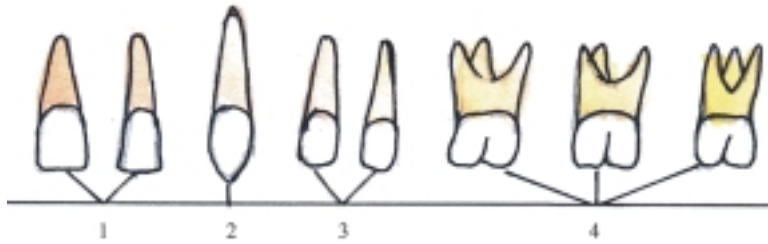
En la cara interna de las paredes de la faringe se encuentran acúmulos de tejido linfóideo, cubiertos por el epitelio de la mucosa faríngea que se localizan en

determinadas zonas de este segmento y constituyen las tonsilas o amígdalas, que tienen una función de defensa del organismo (inmunológica), especialmente en los niños. Las tonsilas se disponen formando un círculo en las paredes de las porciones nasal y oral de la faringe, conocido como anillo linfóideo (de Waldeyer), en el cual se distinguen de arriba hacia abajo las tonsilas faríngea o adenoidea, tubarias, palatinas y lingual.

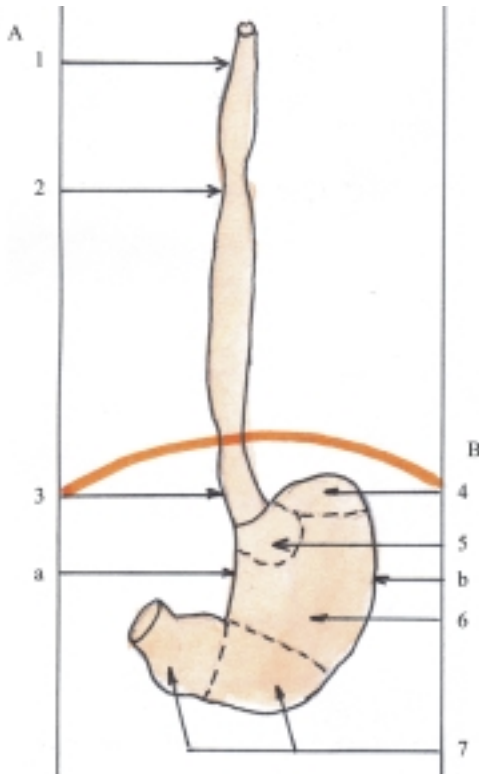
El esófago (fig. 37.7) es el tercer segmento del canal alimentario que tiene una función mecánica, como vía de paso del bolo alimenticio en el acto de la deglución. Está situado por delante de la columna vertebral, se extiende desde la región cervical hasta la cavidad abdominal y se distinguen 3 porciones: cervical, torácica y abdominal. En el esófago se describen 3 estrechamientos que tienen importancia clínica, porque pueden ser zonas de lesiones por la ingestión de cuerpos extraños o sustancias cáusticas y de acuerdo con su localización se denominan: superior (al nivel del cartílago cricoideo de la laringe), medio (al nivel de la bifurcación de la tráquea) e inferior (al nivel del diafragma).

El estómago (fig. 37.7) es el segmento dilatado del canal alimentario que tiene funciones importantes en el proceso de digestión, principalmente de tipo mecánica (de almacenar y mezclar el bolo deglutido) y de secreción del jugo gástrico (compuesto principalmente de moco, ácido clorhídrico y enzimas). La absorción es insignificante, ya que está limitada a pequeñas cantidades de ciertas sustancias liposolubles





**Fig. 37.6.** Tipos de dientes. 1. incisivos 2. canino, 3. premolares, 4. molares.



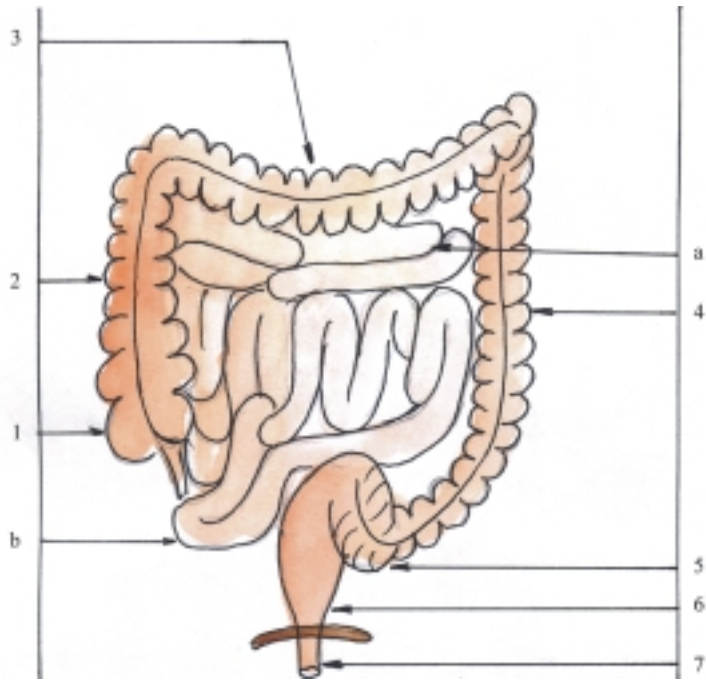
**Fig. 37.7.** Porciones del canal alimentario. A. Esófago, 1. porción cervical, 2. porción torácica, 3. porción abdominal. B. Estómago, 4. fórnix, 5. porción cardíaca, 6. cuerpo, 7. porción pilórica con el antro y canal pilórico. a) curvatura menor, b) curvatura mayor.

(alcohol y algunos fármacos). Está situado en la parte superior de la cavidad abdominal y de acuerdo con su forma presenta 2 caras (anterior y posterior), 2 bordes (izquierdo o curvatura mayor y derecho o curvatura menor) y 2 orificios (cardíaco y pilórico). Además, en la cavidad gástrica o del estómago se describen 4 porciones: cardíaca, fórnix, cuerpo y pilórica, que se subdivide en antro pilórico y canal pilórico.

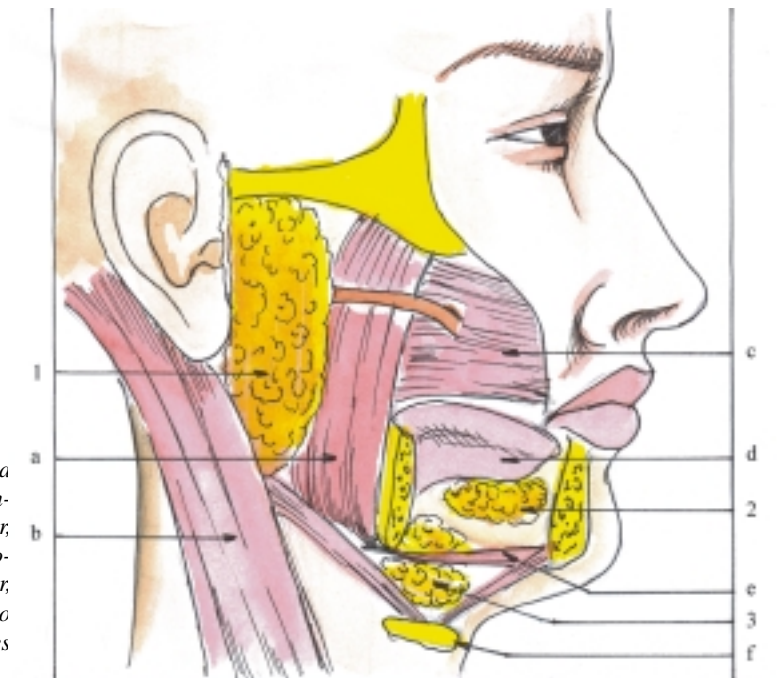
El intestino delgado (fig. 37.8) es el segmento más largo del canal alimentario (de unos 6 m en el adulto),

cuyas funciones principales son de tipo mecánica (movimientos de mezcla y propulsión del contenido intestinal), secreción del jugo entérico (compuesto por moco y enzimas) y absorción (de la mayor parte de los productos finales de la digestión). Está situado en la parte media de la cavidad abdominal y se divide en 3 porciones: duodeno, yeyuno e íleon. El duodeno es la parte fija del intestino delgado, que está aplicado a la pared posterior del abdomen a la altura de las 3 primeras vértebras lumbares, tiene una forma comparada a una C y se subdivide en 4 partes (superior, descendente, inferior u horizontal y ascendente) El yeyuno y el íleon se estudian en conjunto como yeyuno-íleon porque no existe límite preciso entre ellos, y constituyen la parte móvil del intestino delgado. El yeyuno se localiza hacia la parte superior izquierda y el íleon hacia la parte inferior derecha, ambas porciones presentan una serie de flexuosidades llamadas asas intestinales.

El intestino grueso (fig. 37.8) es el último segmento del canal alimentario que tiene una longitud aproximada de 1,5 m en el adulto, cuya función fundamental es de tipo mecánica (transporte de residuos alimenticios que forman las heces fecales) y en menor grado la absorción (de determinadas sustancias como el agua). Está situado en la cavidad abdominal, dispuesto como un marco que bordea las asas intestinales del yeyuno-íleon y termina en la región perineal. El intestino grueso se divide en las porciones siguientes: ciego con su apéndice, colon (ascendente, transverso, descendente y sigmoideo), recto y canal anal. El ciego se extiende desde el orificio ileocecal hacia abajo en forma de un saco ciego y se localiza habitualmente en la fosa iliaca derecha. El colon ascendente se extiende hacia arriba desde el orificio ileocecal hasta la flexura cólica derecha. El colon transverso se extiende transversalmente entre las flexuras cólicas, derecha e izquierda. El colon descendente se extiende hacia abajo desde la flexura cólica izquierda hasta el nivel de la cresta iliaca izquierda. El colon sigmoideo se extiende desde el nivel de la cresta iliaca izquierda hasta la altura de la tercera vértebra sacra y se describen 2 partes según su localización (iliaca y pelviana). En la superficie externa



**Fig. 37. 8.** *Porciones del canal alimentario. Intestino delgado, a) yeyuno, b) íleon. Intestino grueso 1. ciego con su apéndice, 2. colon ascendente, 3. colon transverso, 4. colon descendente, 5. colon sigmoideo, 6. recto, 7. canal anal.*



**Fig. 37. 9.** *Glándulas salivales. 1. glándula parotídea con su conducto excretor, 2. glándula sublingual, 3. glándula submandibular, a) músculo masetero, b) músculo esternocleidomastoideo, c) músculo buccinador, d) lengua, e) músculo milohioideo, f) hueso hioides con las inserciones de los vientres del músculo digástrico.*

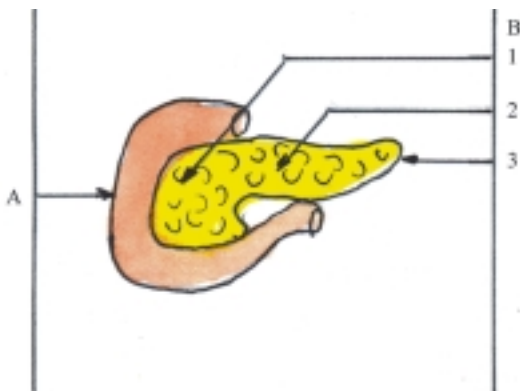
del colon se destacan las tenias, los haustras y los apéndices epiploicos (ver estructura microscópica del colon). El recto está situado en la cavidad pelviana y se extiende hacia abajo desde el nivel de la tercera vértebra sacra hasta el diafragma pelviano, constituido principalmente por los músculos elevadores del ano. El canal anal se encuentra en la región perineal por debajo del diafragma pelviano y termina en el ano.

## Características de las glándulas anexas

Las glándulas salivales (fig. 37.9) tienen la función de secretar la saliva que se vierte en la cavidad oral, humedeciendo los alimentos, lo que facilita su deglución. Además, la saliva contiene enzimas como

la amilasa salival (tialina) que actúa sobre el almidón y lo convierte en azúcares más simples. Las glándulas salivales están situadas en la región de la cara alrededor de la cavidad oral y se clasifican según su tamaño en menores (labiales, bucales, palatinas y linguales) y mayores (parotídeas, submandibulares y sublinguales). Los conductos de las glándulas parotídeas desembocan en el vestíbulo oral y los conductos de las glándulas submandibulares y sublinguales en el suelo de la cavidad oral.

El páncreas (fig. 37.10) es una glándula mixta, cuya parte exocrina elabora el jugo pancreático que contiene enzimas y se excreta hacia el duodeno donde actúa en los procesos químicos de la digestión de las proteínas, lípidos y glúcidos; mientras que la parte endocrina produce hormonas importantes (insulina y glucagón) que intervienen en la regulación metabólica de los glúcidos. El páncreas está situado en la parte superior de la cavidad abdominal aplicado a la pared posterior del abdomen y presenta 3 porciones: cabeza, cuerpo y cola; la cabeza está enmarcada por el duodeno, donde drenan los conductos principal y accesorio del páncreas.



**Fig. 37. 10.** *Organos del sistema digestivo. A. Duodeno, B. Páncreas, 1. cabeza, 2. cuerpo, 3. cola.*

El hígado (fig. 37.11.) es la glándula más voluminosa del organismo, que se caracteriza por realizar múltiples funciones, entre las que se destacan la metabólica, secreción de bilis, defensiva y vascular. El hígado participa en numerosos procesos metabólicos de los principales componentes químicos del organismo (glúcidos, lípidos, proteínas, vitaminas y minerales); libera grandes cantidades de energía y produce diversas sustancias, algunas de las cuales son almacenadas en este órgano, como el glucógeno, grasas, proteínas, vitaminas (A, D y B<sub>12</sub>) y minerales (hierro). Además, esta glándula elabora la bilis, que es excretada hacia el duodeno y por su acción emulsionante favorece la digestión y absorción de las grasas ingeridas con los alimentos. La función defensiva del hígado está basada en la desintoxicación y eliminación de sustancias que pueden ser nocivas e

innecesarias, así como por la acción fagocítica que ejercen las células macrófagas hepáticas. La función vascular consiste en el almacenamiento y la filtración de la sangre y en el período prenatal asume funciones hemopoyéticas.

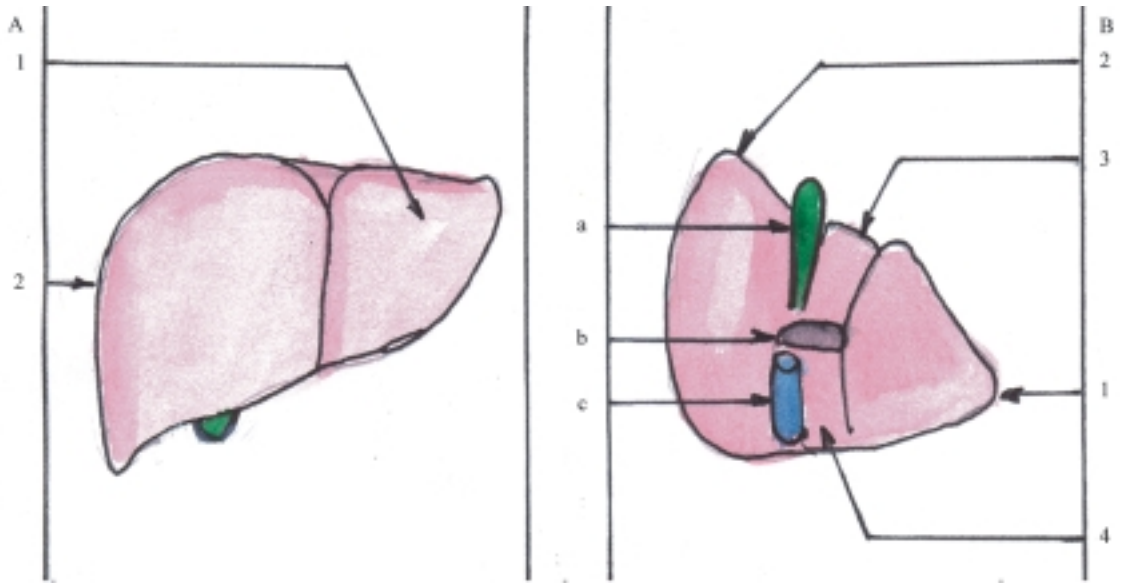
El hígado está situado en la parte superior derecha de la cavidad abdominal. Tiene la forma comparada a la mitad de un ovoide y se distinguen 2 caras, la superior o diafragmática y la inferior o visceral, que están separadas por el borde inferior. En la cara diafragmática se encuentra el área desnuda, zona desprovista de peritoneo que se fija al diafragma y que está limitada por el ligamento coronario. Además, presenta 2 lóbulos (derecho e izquierdo) separados por el ligamento falciforme. En la cara visceral se observan 4 lóbulos (derecho, izquierdo, cuadrado y caudado) separados por una serie de surcos que en conjunto presentan la forma de una H (el derecho anterior o fosa de la vesícula biliar, el derecho posterior o surco de la vena cava inferior, el izquierdo anterior o fisura del ligamento redondo y el izquierdo posterior o fisura del ligamento venoso), y en su centro se destaca el hilio o puerta hepática por donde pasan los elementos del pedículo hepático (vena porta, arteria hepática, conducto biliar, vasos linfáticos y nervios).

El hígado también puede dividirse en segmentos funcionales de acuerdo con la distribución del sistema porta, lo que facilita realizar resecciones parciales de este órgano. Aunque existen diversos criterios al respecto, se acepta como una forma sencilla la de considerar 4 segmentos hepáticos, 2 en el lóbulo derecho (anterior y posterior) y 2 en el lóbulo izquierdo (lateral y medial, incluidos en este último los lóbulos cuadrado y caudado).

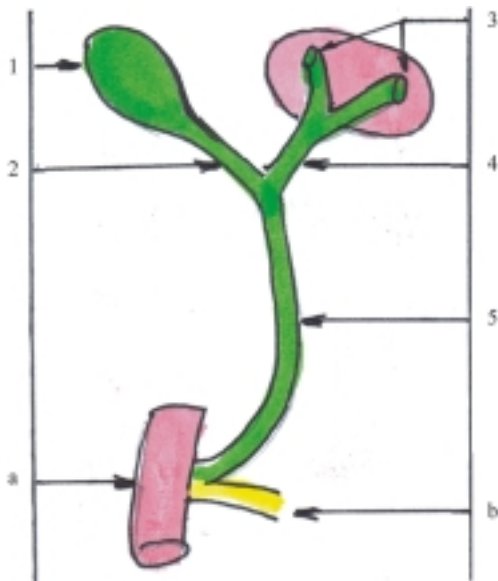
Las vías biliares extrahepáticas (fig. 37.12) constituyen un sistema tubular por donde circula la bilis desde el hígado hasta el duodeno, que están compuestas de 2 partes: la principal (conductos hepáticos derecho e izquierdo, hepático común y colédoco) y la accesorias (conducto cístico y vesícula biliar). Generalmente, el conducto colédoco se une al conducto principal del páncreas y forma la ampolla hepatopancreática que desemboca en la porción descendente del duodeno.

## Estructura microscópica del canal alimentario

En general el canal alimentario presenta la estructura microscópica común de los sistemas tubulares, pero adaptada a las funciones que este desempeña, principalmente de transporte, secreción y absorción. La función de transporte de los alimentos se efectúa



**Fig. 37.11.** Hígado. A. Cara diafragmática, B. Cara visceral, 1. lóbulo izquierdo, 2. lóbulo derecho, 3. lóbulo cuadrado, 4. lóbulo caudado, a) vesícula biliar, b) hilio o puerta hepática, c) vena cava inferior.



**Fig. 37.12.** Vías biliares extrahepáticas. 1. vesícula biliar, 2. conducto cístico, 3. conductos hepáticos derecho e izquierdo, 4. conducto hepático común, 5. conducto colédoco, a) duodeno, b) conducto principal del páncreas.

gracias a la acción motora de los músculos que poseen sus paredes. En los segmentos donde predomina la función de transporte la musculatura es de tipo estriada y el epitelio que reviste la mucosa es estratificado plano no queratinizado; mientras que en los segmentos donde predominan las otras funciones, la musculatura es lisa y el epitelio de revestimiento es simple cilíndrico. La función de secreción es de 2 tipos; la secreción de sustancias mucoides que se producen en todos sus segmentos, y que protege la superficie interna de la

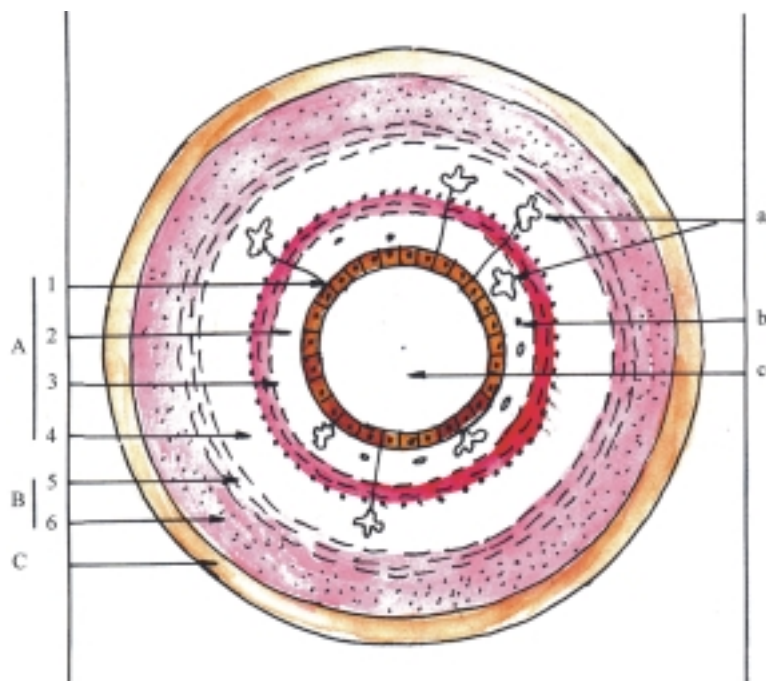
mucosa; y la secreción de sustancias especiales como las enzimas que se vierten en determinados segmentos (estómago e intestino delgado) y actúan en el proceso químico de la digestión. La función de absorción tiene lugar principalmente en el intestino delgado donde la superficie interna de la mucosa presenta ciertas especializaciones que aumentan su extensión y favorecen esta función (cuadro 37.2).

En el canal alimentario la superficie interna de la mucosa es lisa, aunque en determinados segmentos existen algunas irregularidades por causa de las funciones que se realizan en estos. En el esófago hay pliegues longitudinales. En el estómago también los hay cerca de la curvatura menor y ramificados en el resto de la cavidad gástrica, los cuales limitan las áreas gástricas que contienen numerosas fositas donde desembocan las glándulas de este órgano. En el intestino delgado se encuentran pliegues circulares, vellosidades intestinales y microvellosidades celulares que aumentan la superficie de absorción. En el intestino grueso no hay vellosidades intestinales, pero presenta pliegues semilunares y microvellosidades celulares. En el recto se destacan 3 pliegues transversales y en la zona superior del canal anal existen varios pliegues longitudinales llamados columnas anales.

La estructura microscópica del canal alimentario tiene características generales comunes en sus distintas porciones, pues están constituidas por 3 túnicas (interna o mucosa, media o muscular y externa serosa o adventicia) y además presenta la tela submucosa entre las 2 primeras túnicas (fig. 37.13). Sin embargo, algunos segmentos poseen características particulares de acuerdo con las funciones específicas que predominan, ya sea transporte, secreción o absorción (figs. 37.14, 37.15, 37.16 y 37.17).

**Cuadro 37.2. Estructura microscópica del canal alimentario**

	Epitelio de revestimiento (estratificado plano no queratinizado) (simple cilíndrico en estómago e intestinos)
Túnica mucosa	Lámina propia (tejido conectivo laxo)
	Lámina muscular de la mucosa (tejido muscular liso)
Tela submucosa	(tejido conectivo laxo)
Túnica muscular	Tejido muscular liso con 2 estratos (interno circular y externo longitudinal) (en estómago hay 3 estratos) Tejido muscular estriado en segmentos cercanos a orificios naturales
Túnica serosa	(peritoneo en órganos abdominales)
Túnica adventicia	(tejido conectivo laxo en órganos extraabdominales)



**Fig. 37.13.** Estructura microscópica general del canal alimentario corte transversal. A. Túnica mucosa, 1. epitelio de revestimiento, 2. lámina propia, 3. lámina muscular de la mucosa, 4. tela submucosa, B. Túnica muscular, 5. estrato interno circular, 6. estrato externo longitudinal, C. Túnica serosa, a) glándulas, b) formaciones linfoides, c) luz.

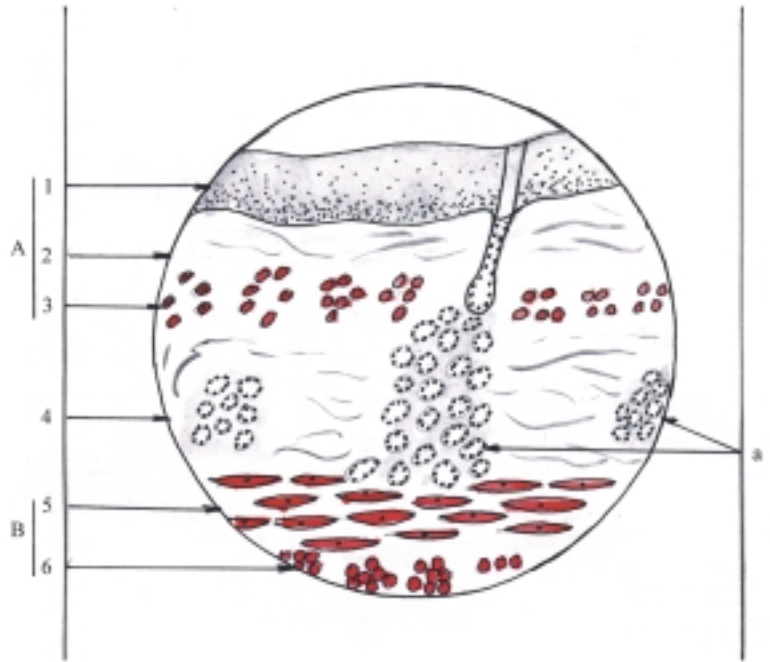
La túnica interna o mucosa está compuesta por el epitelio de revestimiento, la lámina propia y la lámina muscular de la mucosa. Esta última es típica del sistema digestivo, ya que solo se encuentra en el canal alimentario.

El epitelio de revestimiento en los segmentos donde predomina la función mecánica de transporte es de tipo estratificado plano no queratinizado (cavidad oral, faringe, esófago y canal anal), aunque en las zonas cercanas a los orificios de la boca y del ano, donde hay mayor fricción, tiende a la queratinización y constituye una zona de transición entre la mucosa y la

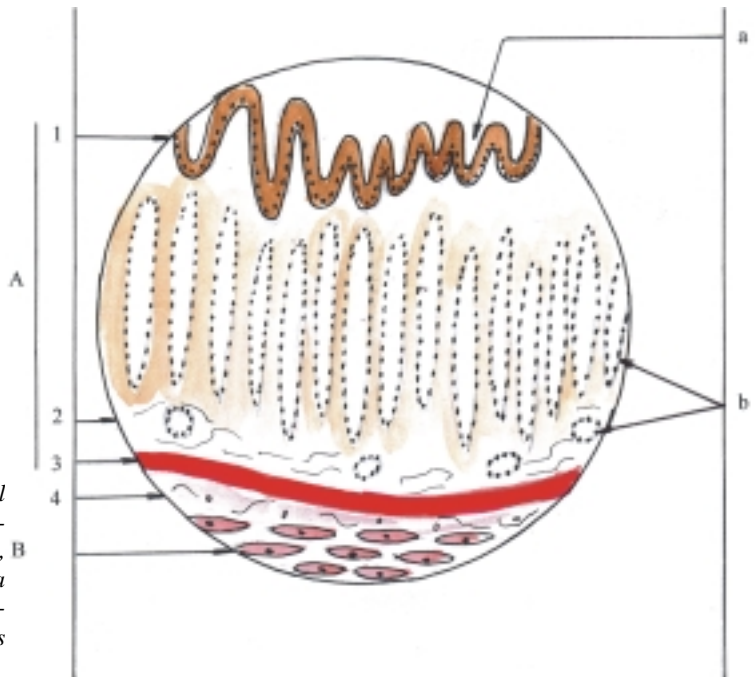
piel, y en la nasofaringe es semejante al epitelio de revestimiento de las vías respiratorias (seudoestratificado cilíndrico ciliado) (fig. 37.14).

El epitelio de revestimiento en los segmentos donde predominan las funciones de secreción y absorción es de tipo simple cilíndrico (estómago, intestinos delgado y grueso), aunque existen algunas diferencias entre los segmentos en cuanto a las células que lo componen. En el estómago las células de este epitelio son mucosas o secretoras de moco y en el intestino se destacan las células absorptivas con microvellosidades (chapa estriada) y las células

**Fig. 37.14.** Estructura microscópica del esófago corte transversal x 200. A. Túnica mucosa, 1. epitelio de revestimiento, 2. lámina propia, 3. lámina muscular de la mucosa, 4. tela submucosa, B. Túnica muscular, 5. estrato interno circular, 6. estrato externo longitudinal, a) glándulas submucosas.



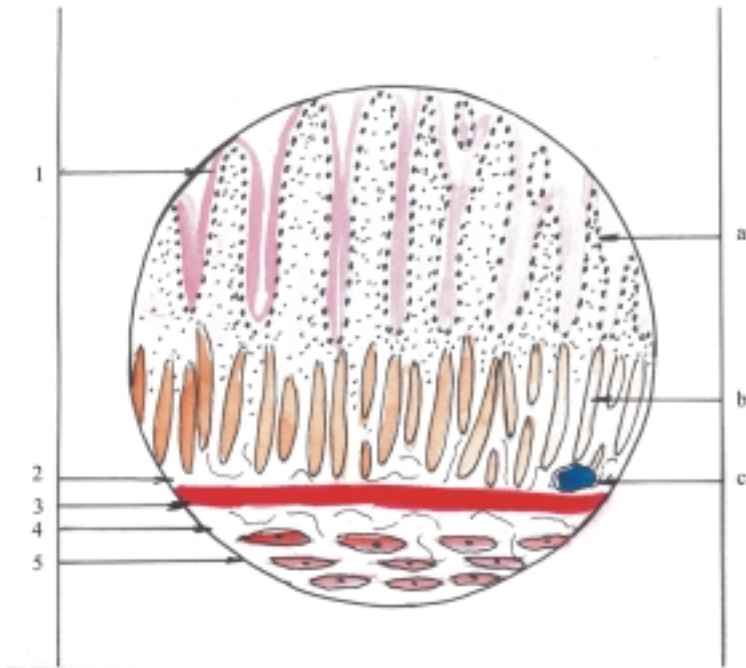
**Fig. 37.15.** Estructura microscópica del estómago corte transversal x 120. A. Túnica mucosa, 1. epitelio de revestimiento, B. 2. lámina propia, 3. lámina muscular de la mucosa, 4. tela submucosa, B. Túnica muscular, a) fositas gástricas, b) glándulas gástricas.



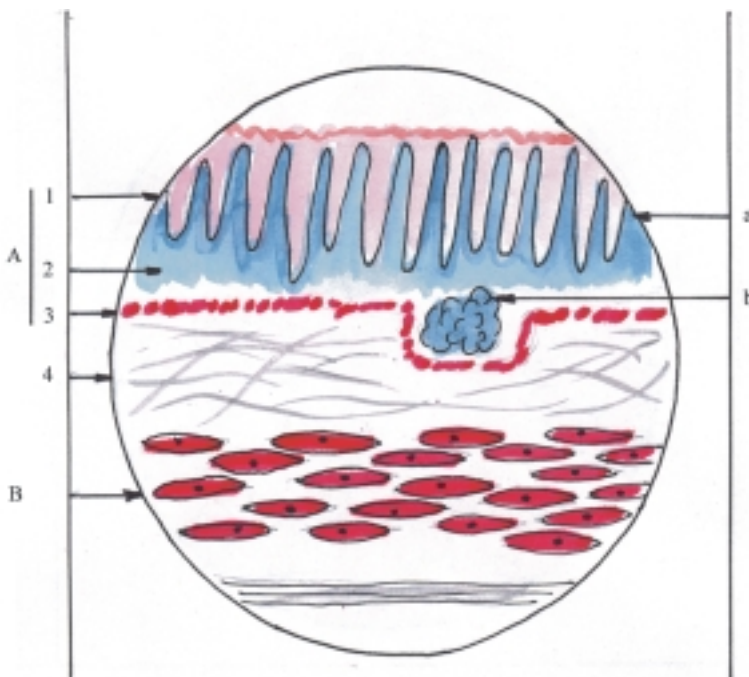
caliciformes secretoras de moco. En estos segmentos también se encuentran células endocrinas o argirófilas secretoras de sustancias hormonales, que se localizan principalmente en las glándulas propias de estos órganos (figs. 37.15, 37.16, 37.17).

La lámina propia de tejido conectivo laxo, actúa como medio de sostén de la mucosa. Contiene capilares sanguíneos y formaciones linfoideas en forma de nódulos o folículos linfáticos solitarios y en algunas

porciones como el ileon y el apéndice vermiforme, se encuentran nódulos o folículos linfáticos agregados (placas de Peyer). También contienen numerosas glándulas que en la mayoría de los segmentos producen sustancias mucoides que humedecen y protegen la superficie interna de la mucosa, pero en determinadas porciones como el estómago y el intestino delgado, existen glándulas (gástricas e intestinales) que elaboran sustancias especiales, que actúan en el proceso químico de la digestión.



**Fig. 37.16.** Estructura microscópica del intestino delgado corte transversal. 1. epitelio de revestimiento, 2. lámina propia, 3. lámina muscular de la mucosa, 4. tela submucosa, 5. túnica muscular; a) vellosidades intestinales, b) glándulas intestinales c) nódulo o folículo linfático solitario.



**Fig. 37. 17.** Estructura microscópica del intestino grueso corte transversal. A. Túnica mucosa, 1. epitelio de revestimiento, 2. lámina propia, 3. lámina muscular de la mucosa, 4. tela submucosa, B. Túnica muscular; a) cripta intestinal, b) nódulo o folículo linfático solitario.

Las glándulas gástricas son de tipo tubular (simples o compuestas) y se denominan según su localización en gástricas propias (del cuerpo y fórnix) cardíacas y pilóricas. Las glándulas gástricas propias son las más numerosas e importantes porque están formadas por varios tipos de células que segregan los elementos fundamentales del jugo gástrico; las células mucosas elaboran el moco, las células parietales el ácido clorhídrico, las células principales o cimógenas

las enzimas y además poseen células endocrinas que elaboran sustancias hormonales. Las glándulas cardíacas y pilóricas poseen fundamentalmente células mucosas aunque en las pilóricas existen también células endocrinas que elaboran sustancias hormonales, entre las que se destaca la gastrina que estimula la secreción y motilidad gástrica.

Las glándulas intestinales (criptas de Lieberkuhn) son de tipo tubular simple, formadas por varios tipos

de células que también se encuentran en el epitelio de revestimiento de la mucosa intestinal. Las glándulas del intestino delgado elaboran el jugo entérico, cuyos componentes fundamentales son el moco segregado por las células caliciformes y las enzimas que se producen en las células de gránulos acidófilos (de Paneth) situados en el fondo de estas glándulas. Además, tienen células endocrinas que elaboran sustancias hormonales como la secretina y colecistoquinina, que estimulan la secreción pancreática y la contracción de la vesícula biliar. Las glándulas del intestino grueso se caracterizan porque son más largas, poseen numerosas células caliciformes secretoras de moco y carecen de células de gránulos acidófilos (de Paneth).

La lámina muscular de la mucosa de tejido muscular liso provoca fruncimientos y movimientos locales de la mucosa. En general, las fibras musculares lisas se disponen formando 2 estratos, uno interno circular y otro externo longitudinal. En el esófago estas fibras se disponen longitudinalmente y en el estómago forman 3 estratos (interno y externo circular y medio longitudinal).

La tela submucosa de tejido conjuntivo laxo, refuerza la función de sostén de la mucosa y provoca pliegues en esta. Contiene plexos sanguíneos y linfáticos y el plexo nervioso submucoso (de Meissner). En algunos segmentos del canal alimentario, como el esófago y duodeno, contiene glándulas.

La túnica media o muscular tiene gran importancia, pues al contraerse la musculatura que la compone proporciona movimientos a las paredes del canal alimentario (peristaltismo) que favorece la mezcla y el transporte de los alimentos durante el proceso de digestión. En general, esta túnica está formada por tejido muscular liso, cuyas fibras se disponen en 2 estratos, uno interno circular y otro externo longitudinal, entre los que se encuentra el plexo nervioso mientérico (de Auerbach). En el estómago se observan 3 estratos (interno oblicuo, medio circular y externo longitudinal) y en el colon las fibras del estrato externo longitudinal se agrupan y forman las 3 tenias del colon (mesocólica, omental y libre), que convergen hacia la base del apéndice en el ciego y por ser más cortas que la longitud del colon, forman abollonaduras en la pared de este segmento, llamadas haustros del colon. En las porciones cercanas a los orificios externos del canal alimentario, la musculatura es de tipo estriada (cavidad oral, faringe, parte superior del esófago y esfínter externo del ano).

La túnica externa o serosa está constituida por un epitelio simple plano del tipo conocido como seudoeptelio (mesotelio), con un tejido conectivo laxo subyacente que cubre los segmentos del canal alimentario situados en la cavidad abdominal (estómago, intestinos delgado y grueso). La serosa

también cubre las paredes de esta cavidad y en conjunto se denomina peritoneo. En la serosa del colon se forman unos pequeños sacos llenos de grasa llamados apéndices epiploicos.

La túnica adventicia está compuesta por el tejido conectivo laxo, que persiste en aquellos segmentos del canal alimentario que están situados fuera de la cavidad abdominal y no están cubiertos por serosa (faringe, esófago y canal anal).

## Estructura microscópica de las glándulas anexas

Las glándulas anexas al canal alimentario tienen las características generales comunes de los órganos macizos, formados por un estroma y un parénquima. El estroma es la armazón de tejido conectivo que forma la cápsula que cubre el órgano y los tabiques que lo dividen en lóbulos y lobulillos. El parénquima es el elemento funcional constituido por epitelio glandular que se encuentra en el interior de los lobulillos, cuya secreción o parte de esta, se vierte en el canal alimentario por medio de un sistema de conductos. Además, estas glándulas presentan características particulares de acuerdo con las funciones específicas que realizan (cuadro 37.3).

**Cuadro 37.3.** Estructura microscópica de las glándulas anexas

Estroma	Tejido conectivo de sostén (cápsula y tabiques)
Parénquima	Tejido epitelial glandular Glándulas salivales (exocrinas) Páncreas (mixto) Hígado (mixto)

Las glándulas salivales se clasifican como exocrinas; las menores son simples y las mayores compuestas. Las unidades secretoras o acinos están revestidas por células, que según la naturaleza de su secreción pueden ser serosas, mucosas, seromucosas y mixtas. Las glándulas parotídeas poseen acinos serosos que elaboran una saliva acuosa, rica en sustancias proteicas (enzimas). Las glándulas submandibulares tienen distintos tipos de acinos, con predominio seroso. Las glándulas sublinguales también cuentan con distintos tipos de acinos, pero con predominio mucoso, que elaboran una saliva viscosa rica en sustancias mucoides.

El páncreas se clasifica como una glándula mixta, porque está compuesta por una parte exocrina y otra



endocrina, que mantienen su independencia funcional (figs. 37.18 y 37.19). La parte exocrina es la más abundante y está representada por glándulas tubuloacinosas compuestas de tipo seroso (semejantes a las glándulas salivales parotídeas), que segregan el jugo pancreático rico en enzimas que se vierte en el canal alimentario (duodeno). La parte endocrina se encuentra dispersa por todo el páncreas, aunque su mayor acumulación se halla hacia la cola de este órgano; está representada por los islotes pancreáticos (de Langerhans) que constituyen pequeños acúmulos celulares con abundantes capilares sanguíneos, en los que se distinguen las células beta (basófilas) que secretan la hormona insulina de acción hipoglucemiante (glucogénesis), y las células alfa (acidófilas) que elaboran la hormona glucagón de acción hiperglucemiante (glucogenolisis).

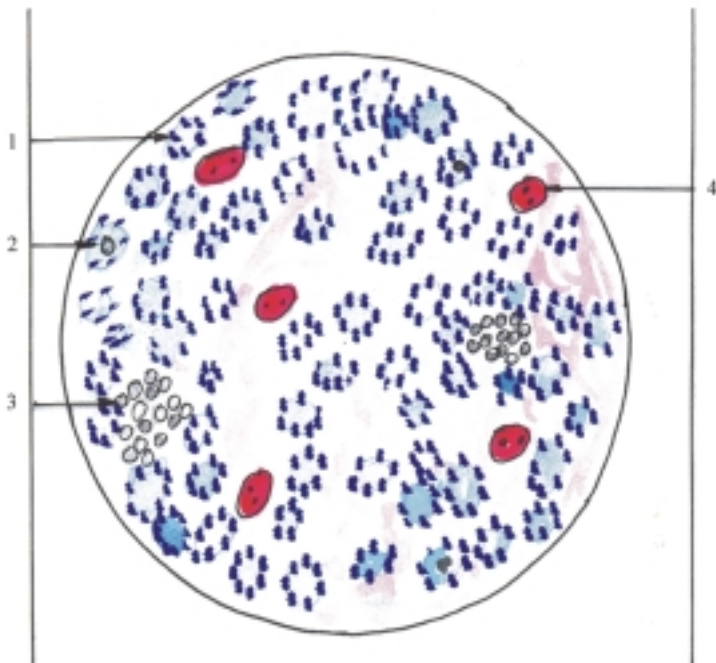
El hígado se clasifica según el destino de su secreción como una glándula mixta, o sea, exocrina y endocrina, con la particularidad de que sus células, los hepatocitos, realizan ambas funciones, pues producen bilis que se excreta por un lado hacia las vías biliares y segregan distintas sustancias que se vierten por el otro lado hacia los líquidos circulantes (sangre y linfa), aunque entre estas sustancias no predominan las hormonas.

La estructura del hígado se caracteriza porque los hepatocitos se disponen formando cordones, o más bien láminas que se extienden radialmente desde el centro hasta la periferia del lobulillo hepático, o sea, desde la vena central hasta los tabiques interlobulillares (figs. 37.20 y 37.21). En el lugar en que estos tabiques

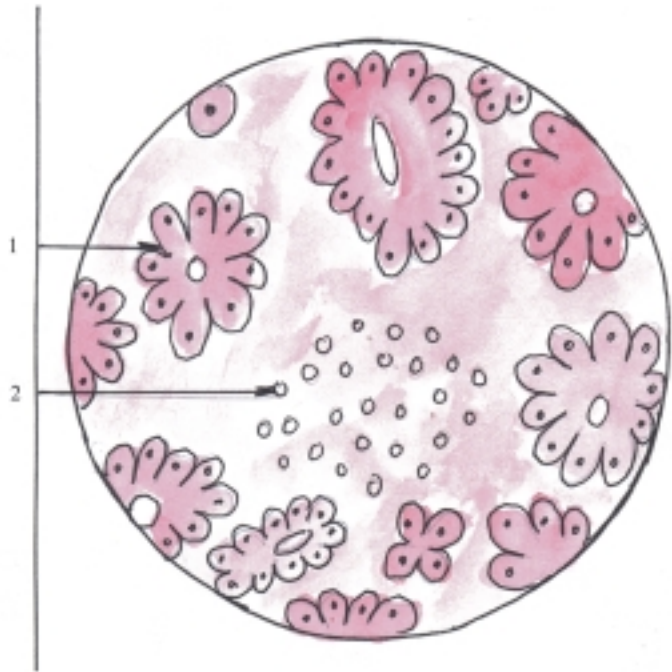
se unen formando ángulos conocidos como espacios o canales portales, se encuentran las llamadas triadas portales constituidas por ramas de la vena porta, arteria hepática y conducto biliar, acompañados de vasos linfáticos y nervios.

Las láminas hepáticas formadas por los hepatocitos se pueden comparar con un sistema de paredes formadas por ladrillos que generalmente tienen el espesor de 2 células (fig. 37.22). Entre las células vecinas que forman cada lámina hepática se encuentran los canalículos biliares, los que no tienen paredes propias y drenan la bilis hacia la periferia (desde los hepatocitos hasta los canalículos biliares). En los espacios que hay entre las láminas hepáticas se hallan los sinusoides (capilares sanguíneos de tipo III o discontinuos), por donde fluye la sangre hacia el centro del lobulillo (desde las ramas de la vena porta y la arteria hepática hasta la vena central), o sea, en sentido opuesto a la bilis y sus paredes están formadas por 2 tipos de células, las endoteliales y las reticuloendoteliales estrelladas (de Kuppfer), que pertenecen al sistema de macrófagos. Alrededor de los sinusoides se hallan espacios perisinusales (de Disse) que son considerados como espacios intersticiales que contienen plasma, donde se produce el intercambio de sustancias entre los hepatocitos y los sinusoides.

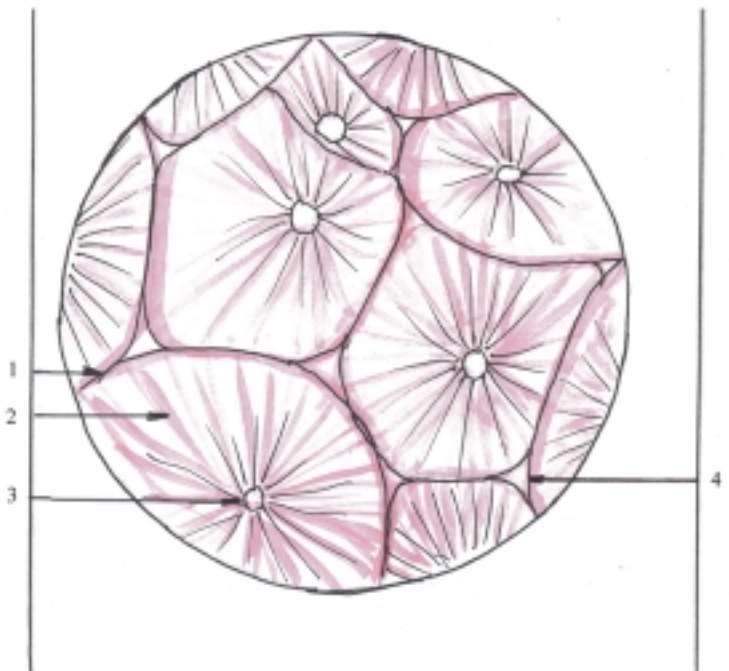
La unidad morfofuncional del hígado es concebida de diferentes maneras, como lo explican los conceptos de lobulillo clásico, lobulillo portal y acino hepático; que no deben considerarse contradictorios, sino más bien como distintos puntos de vista en cuanto a la



**Fig. 37. 18.** Estructura microscópica del páncreas x 56. 1. acino seroso, 2. conducto excretor, 3. islote pancreático (de Langerhans), 4. vaso sanguíneo.



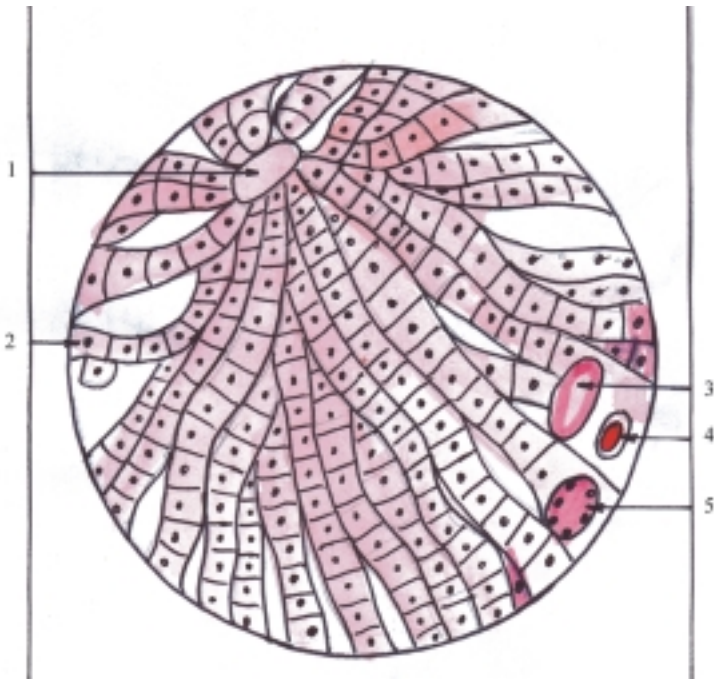
**Fig. 37. 19.** Estructura microscópica del páncreas x 350. 1. acino seroso, 2. islote pancreático.



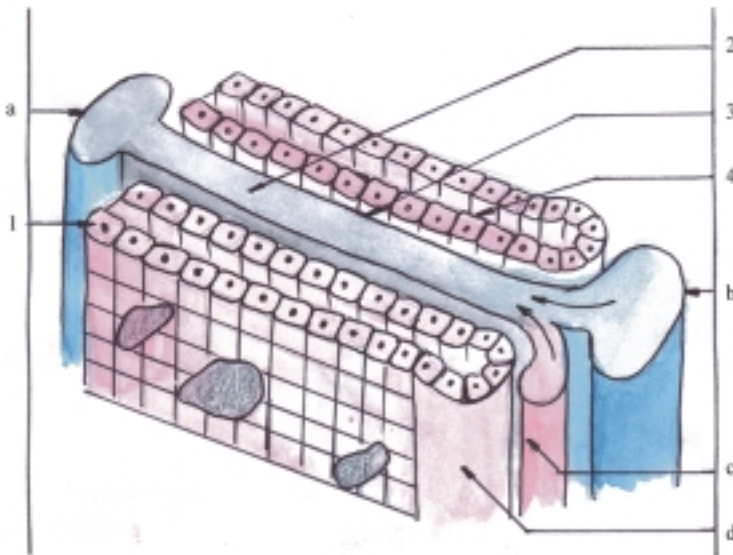
**Fig. 37. 20.** Estructura microscópica del hígado x 40. 1. estroma de tejido conectivo laxo, 2. parénquima del lobulillo hepático, 3. vena central, 4. espacio portal.

disposición del parénquima hepático en relación con las venas centrales y los canales portales (triada hepática), al observarlos en cortes de hígado con poco aumento (fig. 37.23). El lobulillo hepático clásico (Malpighi) es un área de parénquima hepático que presenta forma hexagonal, en cuyos ángulos se encuentran los canales portales y en su centro la vena central. Este concepto corresponde a la unidad morfológica del hígado limitado por su irrigación vascular, pero no es típico de las glándulas exocrinas,

cuyo centro está constituido por el conducto excretor. El lobulillo portal (Mall) es el área de parénquima hepático que tiene forma triangular, en cuyos ángulos se hallan las venas centrales y en su centro el canal portal. Este enfoque indica la unidad funcional del hígado, que explica el drenaje biliar o función exocrina de esta glándula. El acino hepático (Rappaport) es el área de parénquima hepático de forma romboidea en cuyos ángulos agudos se localizan las venas centrales y en los ángulos obtusos los canales portales, unidos



**Fig. 37.21.** Estructura microscópica del hígado x 400. 1. vena central, 2. hepatocitos que forman las láminas hepáticas, 3. rama de la vena porta, 4. rama de la arteria hepática, 5. conducto biliar interlobulillar (las 3 últimas estructuras forman la triada hepática en el canal portal).



**Fig. 37.22.** Aspecto tridimensional del parénquima hepático. 1. hepatocitos que forman la lámina hepática, 2. sinusoides, 3. espacio perisinusoidal, 4. canaliculo biliar; a) vena central, b) rama de la vena porta, c) rama de la arteria hepática, d) conducto biliar interlobulillar.

estos últimos por un eje vascular. Este criterio es también funcional y explica la relación que existe generalmente entre la irrigación sanguínea y las lesiones hepáticas, pues los hepatocitos cercanos a los canales portales están mejor irrigados que los situados cerca de las venas centrales.

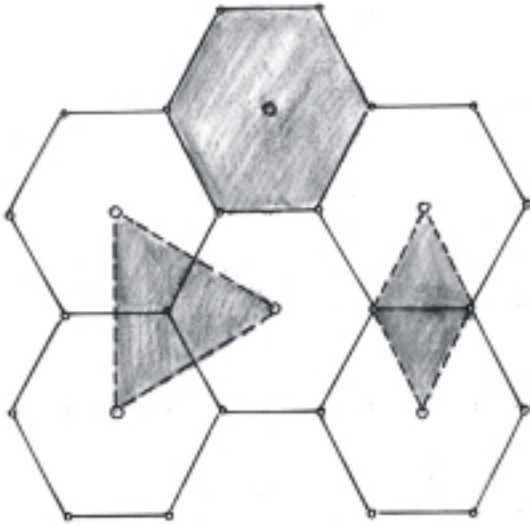
La vascularización del hígado tiene características especiales, ya que posee “doble irrigación”. La arteria hepática procedente de un ramo de la aorta le proporciona al hígado nutrientes y oxígeno que garantizan su actividad funcional. La vena porta le suministra los productos de la digestión procedentes del canal alimentario donde son absorbidos y la sangre que proviene de otros órganos abdominales como el

páncreas y el bazo. La sangre que entra al hígado sale de este órgano por medio de las venas hepáticas que fluyen hacia la vena cava inferior.

## Evolución del sistema digestivo en los animales (Filogenia)

El aparato digestivo presenta diferencias en los distintos animales en dependencia del modo de vida y tipo de alimentación que reciben.

En los animales unicelulares (protozoario) la digestión es de tipo intracelular, porque los alimentos



**Fig.. 37.23.** Unidad morfofuncional del hígado: lobulillo clásico (hexagonal), lobulillo portal (triangular), acino hepático (rombo).

son ingeridos directamente por las células e incorporados a las vacuolas digestivas, donde son digeridos por la acción de las enzimas que contienen.

En los animales invertebrados inferiores como las esponjas, la digestión continúa siendo de tipo intracelular. En los celentéreos y platelmintos la digestión es también de tipo intracelular, aunque en una primera fase se realiza de forma extracelular dentro de una cavidad que tiene una sola abertura, por donde se ingieren los alimentos y se expulsan los residuos, por lo que el sistema digestivo es incompleto.

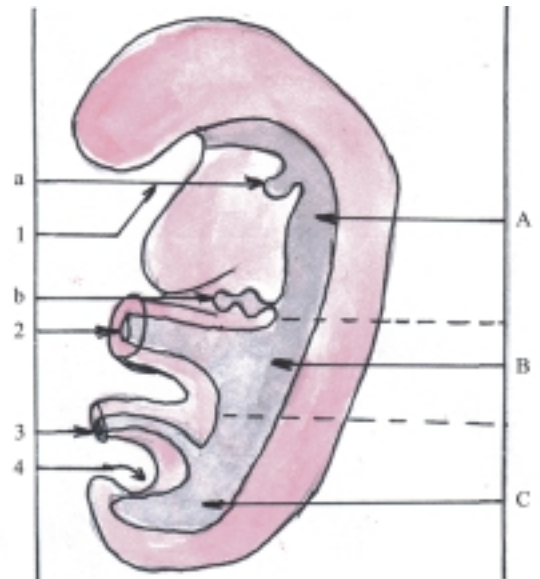
En la mayoría de los invertebrados a partir de los nematelmintos, la digestión es de tipo extracelular y tienen un tubo digestivo completo, que comienza en la boca y termina en el ano.

En las distintas clases de vertebrados el canal alimentario es completo y presenta porciones comunes, aunque en los herbívoros la longitud del intestino es mayor y en algunos el estómago tiene varias cámaras, porque ingieren grandes cantidades de alimentos vegetales que demoran mucho en transformarse en sustancias más sencillas, mientras que en los carnívoros la longitud del intestino es menor y el estómago es siempre unicameral, porque ingieren poca cantidad de alimentos cárnicos, que se transforman rápido en sustancias más simples y en los omnívoros, como el humano, que la alimentación está basada en carnes y vegetales indistintamente, la longitud del intestino es intermedia. En los vertebrados también se encuentran las glándulas anexas al canal alimentario.

## Desarrollo del sistema digestivo en el humano (Ontogenia)

La mayor parte del aparato digestivo se desarrolla a partir del intestino primitivo, cuyo revestimiento interno epitelial se origina de la hoja germinativa endodérmica y el resto de las capas de su pared derivan de la hoja visceral del mesodermo lateral, pero la cavidad oral se desarrolla del estomodeo y el canal anal del proctodeo que son depresiones ectodérmicas que aparecen en los extremos craneal y caudal del embrión, respectivamente (cuadro 37.4).

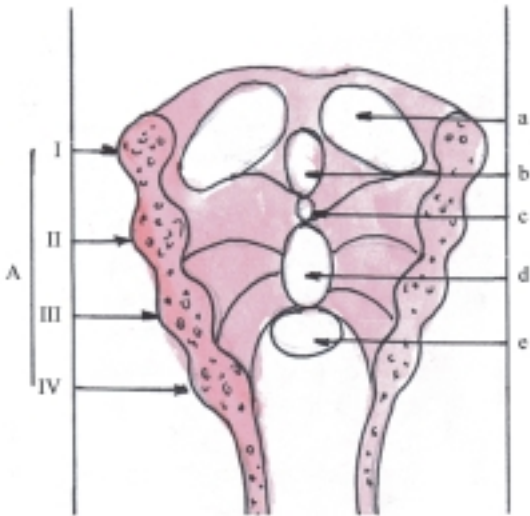
El intestino primitivo se forma en la etapa de diferenciación o embrionaria (4ta.- 8va. semana), al ocurrir los plegamientos del embrión (longitudinal y transversal), e incorporarse parte del saco vitelino dentro de este. En el intestino primitivo se distinguen 3 porciones: “anterior” o craneal (proenteron), “media” (mesenteron) y “posterior” o caudal (metenteron) (fig. 37.24).



**Fig. 37.24.** Porciones del intestino primitivo. A. Craneal o proenteron, B. Medio o mesenteron, C. Caudal o metenteron, 1. estomodeo con membrana estomatofaríngea, 2. conducto vitelino, 3. pedículo de fijación con alantoides, 4. proctodeo con membrana cloacal, a) divertículo respiratorio, b) divertículo hepático

El intestino craneal (proenteron) se extiende desde la membrana estomatofaríngea o bucofaríngea (lámina precordial), hasta el divertículo hepático y se subdivide en 2 porciones por el divertículo respiratorio; da lugar

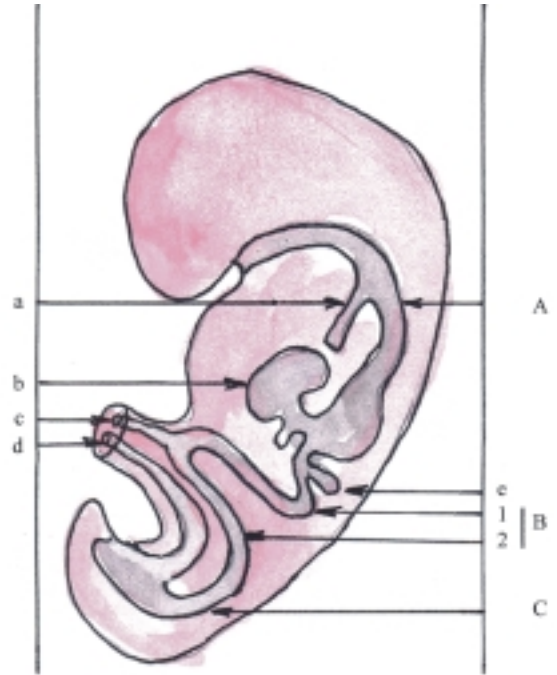
a una porción más craneal o faríngea y otra más caudal que forma el esófago, estómago y parte inicial de la primera porción del intestino delgado (duodeno), donde se originan el hígado y el páncreas. La porción más craneal o faríngea primitiva tiene la forma de un tubo ciego, cuyo fondo está constituido por la membrana estomatofaríngea que lo separa de la depresión ectodérmica llamada estomodeo, donde se forma la cavidad oral. De la faríngea primitiva se desarrolla la faríngea definitiva y de su pared ventral, la lengua y la glándula tiroidea; mientras que de sus paredes laterales se desarrollan los arcos branquiales, limitados internamente por las bolsas faríngeas y externamente por los surcos branquiales (fig. 37.25). Los arcos branquiales son 6 pares de barras de tejido mesodérmico que dan origen al esqueleto del viscerocráneo y los músculos relacionados con este. Las bolsas faríngeas están revestidas de epitelio endodérmico de donde se originan el oído medio, las glándulas paratiroides y el timo. Los surcos branquiales están cubiertos de epitelio ectodérmico y solo el primero evoluciona para formar el conducto auditivo externo.



**Fig. 37.25.** Faringe primitiva corte frontal. A. arcos branquiales con surcos branquiales (externos) y bolsas branquiales (internas), a) prominencia lingual lateral, b) tubérculo impar, c) agujero ciego, d) eminencia hipobranquial, e) eminencia de la epiglótis.

El intestino medio (mesenteron) se extiende desde el divertículo hepático hasta la porción media del intestino grueso (lugar de unión de los dos tercios derechos con el tercio izquierdo del colon transversal). Esta porción del intestino primitivo comunica con el

saco vitelino, mediante el conducto vitelino u onfalomesentérico. El intestino medio se alarga y forma el asa intestinal primitiva que presenta 2 ramas, craneal y caudal, limitadas por el conducto vitelino (fig. 37.26). De la rama craneal se origina la mayor parte del intestino delgado (porción terminal del duodeno, yeyuno y gran parte del íleon). De la rama caudal se originan la parte terminal del intestino delgado (parte terminal del íleon) y la parte derecha del intestino grueso (ciego con apéndice, colon ascendente y parte derecha del colon transversal).

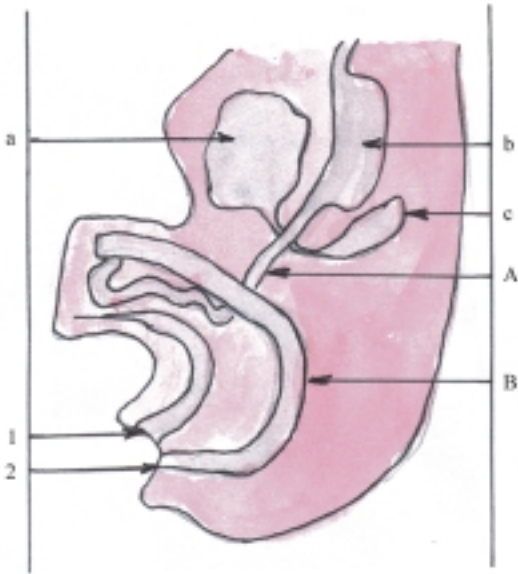


**Fig. 37.26.** Desarrollo del intestino primitivo. A. intestino craneal o proenteron, B. intestino medio o mesenteron con asa intestinal primitiva, 1. rama craneal, 2. rama caudal, C. intestino caudal o metenteron, a) divertículo respiratorio, b) esbozo hepático, c) conducto vitelino, d) alantoides, e) esbozo pancreático.

El intestino caudal (metenteron) se extiende desde la porción media del intestino grueso (lugar de unión de los dos tercios derechos con el tercio izquierdo del colon transversal), hasta la membrana cloacal. De la porción caudal del intestino primitivo se forma la parte izquierda del intestino grueso (parte izquierda del colon transversal, colon descendente, colon sigmoideo y recto, excepto el canal anal). La cloaca se divide por el tabique uorrectal en 2 partes: la dorsal o canal anorrectal y la ventral o seno urogenital primitivo, de donde se originan la mayor parte de la vejiga y la uretra y además la vagina en la hembra. Por causa de este tabicamiento la membrana cloacal presenta 2 porciones, la ventral o membrana urogenital y la dorsal o membrana anal. Esta última se perfora al final del período embrionario y comunica la parte final del canal alimentario con el exterior mediante el canal anal (fig. 37.27).

**Cuadro 37.4.** *Desarrollo del sistema digestivo*

Porciones y órganos	Origen	
Cavidad oral	Estomodeo	
Faringe Esófago Estómago Parte inicial del intestino delgado	Proenteron	
Hígado y páncreas	Intestino primitivo	
Mayor parte del intestino delgado Parte derecha del intestino grueso		Mesenteron
Parte izquierda del intestino grueso		Metenteron
Canal anal	Proctodeo	



**Fig. 37.27.** *Desarrollo del intestino primitivo (cloaca). A. Intestino medio o mesenteron, B. Intestino caudal o metenteron, 1. seno urogenital con membrana urogenital, 2. recto con membrana anal, a) esbozo hepático, b) estómago, c) esbozo pancreático.*

## Desarrollo de la cara

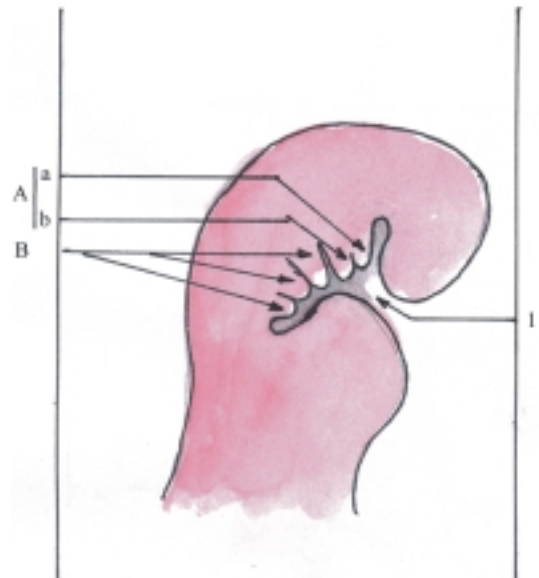
La configuración de la cabeza humana está condicionada principalmente por el desarrollo del encéfalo y del aparato osteomioarticular de esta región.

En la etapa de diferenciación del desarrollo embrionario, a partir de la cuarta semana, la región craneal del embrión se caracteriza por presentar una

depresión ectodérmica llamada estomodeo (fig. 37.21) donde se origina la cavidad oral, cuyo fondo está constituido por la membrana estomatofaríngea que lo separa de la porción faríngea del intestino primitivo y en su techo se desarrolla el sáculo hipofisial (bolsa de Rathke), que interviene en la formación de la glándula hipófisis.

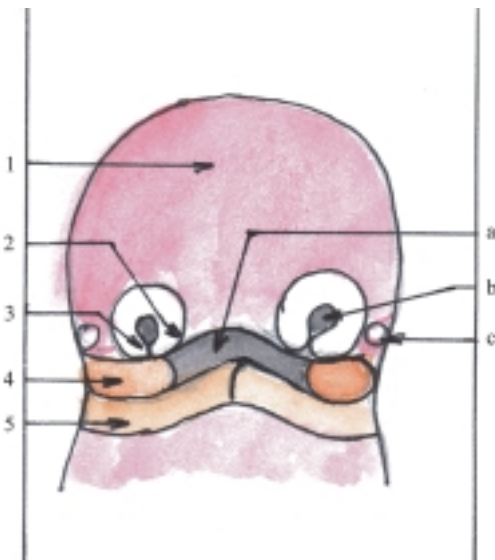
Rodeando al estomodeo y formando los componentes principales de la cara, aparecen una serie de abultamientos de origen mesodérmico, llamados prominencias faciales, formados principalmente del mesénquima que rodea las vesículas cerebrales y el primer par de arcos branquiales.

En la cuarta semana del desarrollo embrionario aparecen las prominencias faciales llamadas, frontonasal, mandibulares y maxilares (fig. 37.28). La prominencia frontonasal se desarrolla por proliferación del mesénquima que rodea la parte ventral de las vesículas cerebrales (prosencefalo) y constituye la porción craneal del estomodeo, que formará la mayor parte de las estructuras de la región superior de la cara. Las prominencias mandibulares forman la porción ventral del primer par de arcos branquiales, que se sitúan en la parte caudal del estomodeo. La fusión de estas prominencias origina la mandíbula y el labio inferior. Las prominencias maxilares constituyen la parte dorsal del primer par de arcos branquiales, que se encuentran en las partes laterales del estomodeo. De estas prominencias se originan los huesos maxilares, palatinos y cigomáticos y el labio superior.



**Fig. 37.28.** *Desarrollo de la cara vista lateral. A. I arco branquial, a) prominencia maxilar, b) prominencia mandibular, B. II, III y IV arcos branquiales, 1. estomodeo.*

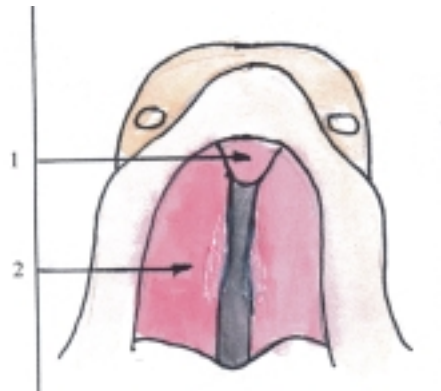
En la quinta semana se desarrollan en la porción caudal de la prominencia frontonasal, otros 2 pares de prominencias faciales denominadas nasales laterales y nasales mediales (fig. 37.29), que rodean 2 engrosamientos ectodérmicos llamados placodas nasales, que luego se deprimen y forman las fositas nasales. Las prominencias nasales laterales forman las alas de la nariz y al fusionarse con las prominencias maxilares forman el conducto nasolagrimal. Las prominencias nasales mediales se fusionan y forman el segmento intermaxilar que consta de 3 componentes: el labial (línea de fusión del labio superior), el maxilar (zona donde se desarrollan los 4 dientes incisivos superiores) y el palatino (pequeña zona triangular ventral al paladar, conocida como paladar primario).



**Fig. 37. 29.** Desarrollo de la cara. vista frontal. 1. prominencia frontal, 2. prominencia nasal medial, 3. prominencia nasal lateral, 4. prominencia maxilar, 5. prominencia mandibular; a) estomodeo, b) fosita nasal, c) ojo.

El paladar definitivo se forma al fusionarse el paladar primario (proceso palatino mediano que deriva de las prominencias nasales mediales) y el paladar secundario (procesos palatinos laterales que derivan de las prominencias maxilares y se fusionan en la línea media) (fig. 37.30).

Las estructuras antes mencionadas: estomodeo y prominencias faciales, le confieren un aspecto típico a la cabeza en esta etapa inicial y dan origen a las estructuras que forman el macizo facial. En el período posnatal, la cara adquiere su aspecto propio, con la aparición de los dientes y el desarrollo de los senos paranasales.



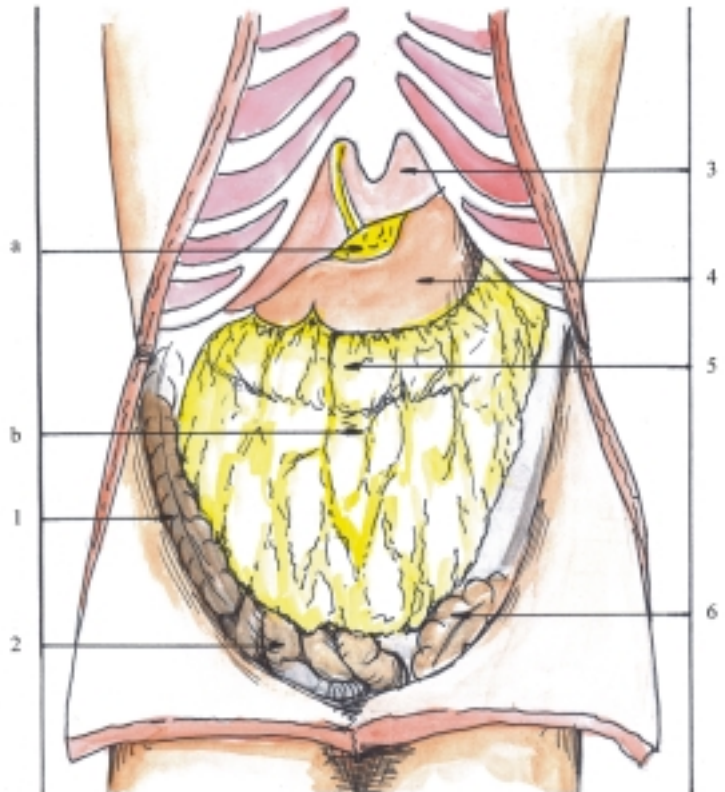
**Fig. 37.30.** Desarrollo del paladar. 1. paladar primario, 2. proceso palatino lateral.

## Peritoneo y cavidad peritoneal

La cavidad abdominal es una de las grandes cavidades del cuerpo humano, situada en la parte inferior del tronco, limitada hacia arriba por el diafragma que la separa de la cavidad torácica y hacia abajo por el diafragma pelviano que la separa de la región perineal. Además, está limitada por las paredes anterior, posterior y laterales del abdomen, constituidas por estructuras blandas (piel, músculos con sus fascias y aponeurosis revestidas internamente por el peritoneo), pero en determinadas zonas se hallan estructuras duras del esqueleto que protegen parcialmente esta región (hacia atrás se encuentra el segmento lumbar de la columna vertebral, hacia arriba la parte inferior del tórax y hacia abajo la pelvis ósea).

Para facilitar su estudio, la cavidad abdominal se divide en 2 partes: la cavidad abdominal propiamente dicha y la cavidad pelviana, que tienen como límite de separación la línea terminal de la pelvis (ver pelvis ósea). La cavidad abdominal contiene la mayor parte de las vísceras de los aparatos digestivo, urinario, genital (masculino y femenino). Además contiene un par de glándulas endocrinas específicas (suprarrenales), órganos linfoides (linfonodos y bazo), vasos sanguíneos, linfáticos y nervios.

El peritoneo es la membrana serosa más extensa del organismo, que tapiza la cara interna de las paredes de la cavidad abdominal, se refleja sobre los órganos contenidos en esta y los cubre total o parcialmente, por lo que se distinguen 2 partes u hojas peritoneales, la parietal y la visceral (figs. 37.31 y 37.32). El peritoneo actúa como una membrana dializadora que permite el paso constante de líquidos y algunas sustancias, en ambas direcciones (trasudación y resorción). Además, tiene una función defensiva, ya que en los procesos inflamatorios produce una exudación de líquido y células que tienden a circunscribir el foco de agresión



**Fig. 37. 31.** Disposición del peritoneo vista anterior de la cavidad abdominal abierta por delante: a) omento menor, b) omento mayor, 1. colon ascendente, 2. asas intestinales del íleon, 3. hígado, 4. estómago, 5. relieve del colon transverso, 6. colon sigmoideo.

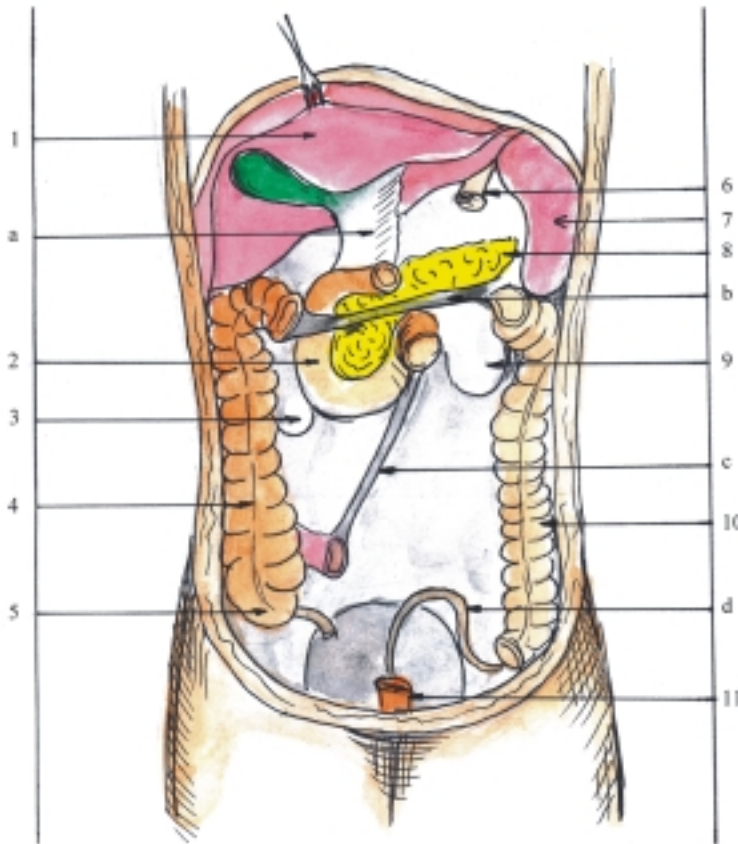
y formar adherencias, al convertirse en fibrina el fibrinógeno contenido en el líquido; mientras que las células macrófagas realizan fagocitosis muy activa. También facilita el deslizamiento de las vísceras abdominales gracias a su superficie lisa y húmeda y constituye un depósito de grasa, en determinadas zonas de este.

El peritoneo presenta algunas estructuras en forma de elevaciones o prolongaciones (pliegues, ligamentos, omentos y mesos) y depresiones (receso, fosa, excavación, surco, bolsa y cavidad). El pliegue es la elevación del peritoneo en forma lineal, que tiene un borde libre (ejemplo, pliegues umbilicales). El ligamento es la lámina peritoneal que une las vísceras abdominales entre sí o con las paredes abdominales (ejemplo, ligamentos hepatogástrico y hepatoduodenal y ligamentos coronarios y falciforme del hígado). El omento o epiplón es una lámina peritoneal amplia compuesta por varios ligamentos (ejemplo, omentos mayor y menor). El meso es una lámina peritoneal amplia que une algunos segmentos del canal alimentario con las paredes del abdomen y contiene vasos y nervios propios de estos órganos (ejemplo, mesenterio del yeyuno-íleon, mesocolon transverso y sigmoideo). El receso es una depresión pequeña (ejemplo, recesos

ileocecales y duodenales). La fosa es una depresión ancha, más o menos profunda (ejemplo, fosas inguinales). La excavación es una depresión en forma de fondo de saco (ejemplo, excavaciones rectovesical, rectouterina y vesicouterina). El surco es una depresión alargada (ejemplo, surcos paracólicos). La bolsa es una depresión en forma de saco dentro del cuerpo (ejemplo, bolsa omental o transcavidad de los epiplones). La cavidad es el espacio o lugar hueco dentro del cuerpo o de un órgano (ejemplo, cavidades abdominal y peritoneal).

La mayoría de las vísceras abdominales se hallan aplicadas a las paredes de la cavidad abdominal, principalmente en la pared posterior; están cubiertas parcialmente por el peritoneo, es decir, por un solo lado, por lo que son consideradas como órganos extraperitoneales o retroperitoneales (ejemplo, segmento abdominal del esófago, mayor parte del duodeno, colon ascendente, colon descendente, recto y mayor parte del páncreas). Sin embargo, hay algunas vísceras abdominales que están separadas de las paredes de la cavidad abdominal y solo están unidas a estas mediante determinadas prolongaciones peritoneales (mesos y ligamentos), por lo que quedan cubiertas casi totalmente por el peritoneo, y se





**Fig.37.32.** Disposición del peritoneo vista anterior de la pared posterior de la cavidad abdominal. a) omento menor, b) raíz del mesocolon transverso, c) raíz del mesenterio, d) raíz del mesocolon sigmoideo, 1. cara visceral del hígado, 2. duodeno, 3. polo inferior del riñón derecho, 4. colon ascendente, 5. ciego con su apéndice, 6. segmento abdominal del esófago seccionado, 7. bazo, 8. páncreas, 9. polo inferior del riñón izquierdo, 10. colon descendente, 11. recto.

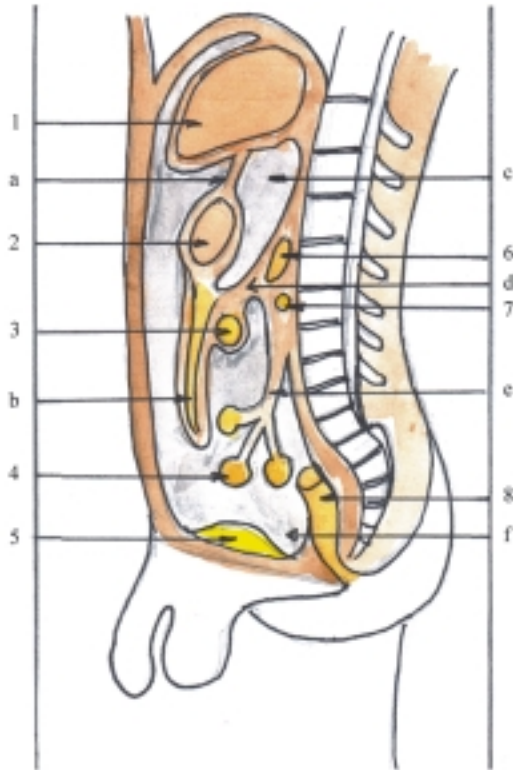
denominan órganos intraperitoneales (ejemplo, estómago, yeyuno-íleon, ciego con su apéndice, colon transverso, colon sigmoideo e hígado).

La cavidad peritoneal es el espacio comprendido entre las hojas parietal y visceral del peritoneo, que constituye una cavidad virtual, dentro de la cavidad abdominal (fig. 37.33). Esta cavidad está completamente cerrada en el varón, pero en la hembra existe una comunicación con el exterior a través de los conductos genitales. La cavidad peritoneal está dividida en 3 compartimentos, superior, medio e inferior, limitados por el mesocolon transverso y la abertura superior de la cavidad pelviana (línea terminal de la pelvis). Estos compartimentos están subdivididos en espacios más pequeños que tienen importancia clínica, porque se pueden acumular líquidos (serosos, pus o sangre), causados por determinadas afecciones o lesiones y pueden extenderse a otras regiones de esta cavidad. En el compartimento superior o supramesocólico se encuentran los recesos subfrénicos derecho e izquierdo, el receso subhepático y la bolsa omental. En el compartimento medio o inframesocólico se describen 2 espacios inframesocólicos derecho e izquierdo, separados por el mesenterio, donde también se localizan los surcos

paracólicos. En el compartimento inferior o pelviano se destacan en el varón la excavación rectovesical y en la hembra las excavaciones rectouterina y vesicouterina.

La estructura microscópica del peritoneo es la de una membrana serosa, constituida por un epitelio simple plano, del tipo pseudopitelio (mesotelio), sostenido por una membrana basal que se apoya sobre un tejido conectivo laxo subyacente.

El peritoneo se origina de las hojas parietal y visceral del mesodermo lateral que limitan la cavidad celómica intraembrionaria. La hoja parietal o somática se une al ectodermo y contribuye a formar las paredes del tronco, y la hoja visceral o esplácnica se une al endodermo y contribuye a formar las paredes de las vísceras. En la evolución de la hoja visceral se forman los mesenterios dorsal y ventral del intestino primitivo, que dan origen a los mesos y omentos. La cavidad primitiva del embrión o celoma intraembrionario se divide en 2 cavidades, torácica y abdominal, al formarse el diafragma (fig. 37.34), en cuyo desarrollo intervienen varios elementos. El más importante es el septo transverso, condensación del mesodermo situada entre la cavidad pericárdica y el pedículo del saco vitelino que da origen al centro frénico. Sin embargo, este

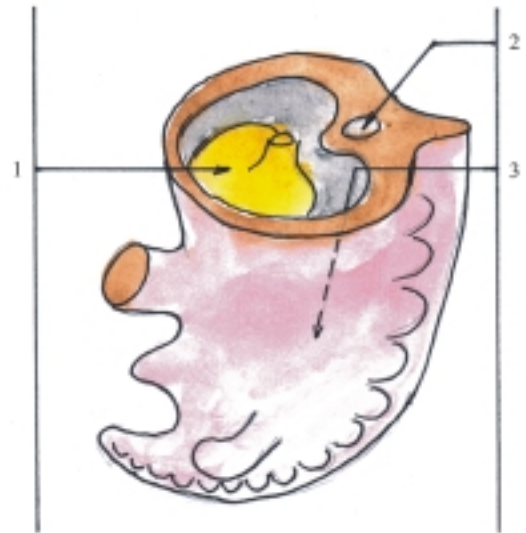


**Fig. 37.33.** Cavidad peritoneal corte sagital. 1. hígado, 2. estómago, 3. colon transversal, 4. asas intestinales, 5. vejiga urinaria, 6. páncreas, 7. duodeno (porción horizontal), 8. recto, a) omento menor, b) omento mayor, c) bolsa omental, d) mesocolon transversal, e) mesenterio, f) cavidad peritoneal.

tabique no separa totalmente las cavidades torácica y abdominal, las que se mantienen comunicadas durante un tiempo por los canales pericardio peritoneales (pleurales), situados a ambos lados de la porción craneal del intestino primitivo y que presenta 2 aberturas, la craneal o pleuropericardíaca y la caudal o pleuroperitoneal. Los otros elementos que intervienen en la formación del diafragma son las membranas pleuroperitoneales que cierran las aberturas del mismo nombre y los componentes musculares de la pared corporal.

## Anatomía de superficie y radiológica del sistema digestivo

La mayoría de los órganos del aparato digestivo no son visibles directamente, ya que se encuentran en el interior del cuerpo y solo se pueden observar con la utilización de medios tecnológicos como la endoscopia y los métodos de investigación imagenológica, por lo que tiene gran importancia el estudio de la topografía de las regiones donde se encuentran estos órganos o su proyección en la superficie externa del cuerpo.



**Fig. 37.34.** División del celoma intraembrionario. 1. septo transversal, 2. intestino primitivo, 3. canal pericardio peritoneal.

La cavidad oral se puede observar directamente cuando se “abre la boca”, en la que se destacan las coronas de los dientes, la lengua y la mucosa que reviste sus paredes, en especial el velo del paladar con la úvula o campanilla.

Las glándulas salivales se encuentran en la región de la cara, cerca de la cavidad oral. Las glándulas parotídeas se localizan en las regiones parotidomasetéricas, situadas por delante y debajo de las orejas. Las glándulas submandibulares están cubiertas en parte por las mitades posteriores del cuerpo de la mandíbula y las glándulas sublinguales se encuentran en el suelo de la cavidad oral donde forman un relieve a ambos lados del frenillo de la lengua (pliegues sublinguales).

La faringe se encuentra por detrás de las cavidades nasales, la cavidad oral y la laringe; lo que determina sus porciones, la nasofaringe (al nivel de la base del cráneo y primera vértebra cervical), la orofaringe (al nivel de la segunda y tercera vértebras cervicales) y la laringofaringe (al nivel de cuarta a sexta vértebras cervicales).

El esófago se extiende por delante de la columna vertebral y pueden determinarse en la superficie del cuerpo los límites de sus porciones, representados por el inicio del esófago (al nivel de la sexta vértebra cervical), el inicio de la porción torácica (al nivel de la segunda vértebra torácica) y el inicio de la porción abdominal (al nivel de la novena vértebra torácica).

Los órganos del aparato digestivo que están situados en la cavidad abdominal tienen una proyección más o menos determinada en las regiones

de la pared anterior del abdomen. El estómago se corresponde con el epigastrio y el hipocondrio izquierdo, el intestino delgado con la región umbilical, el intestino grueso (ciego y colon) forma un marco alrededor de la región umbilical, el recto se encuentra en la cavidad pélvica (se inicia en el nivel de la tercera vértebra sacra) y el canal anal se localiza en la región perineal, el ano se ubica por detrás de los órganos genitales externos. El hígado tiene su proyección en las regiones del hipocondrio derecho y el epigastrio, y el páncreas en las regiones del epigastrio e hipocondrio izquierdo (en el nivel de las 2 primeras vértebras lumbares).

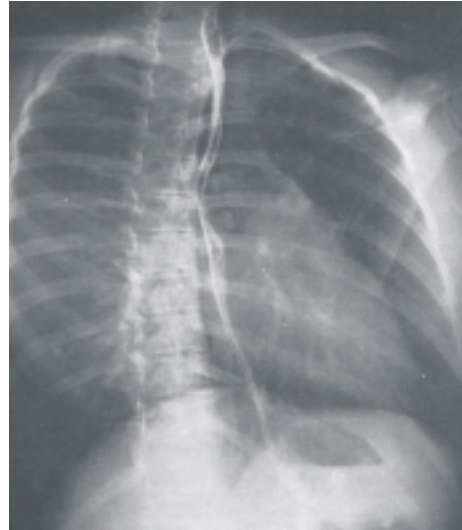
En la pared anterior del abdomen se precisan algunos puntos correspondientes a la proyección de determinados órganos como el apendicular (P de Mc Burney, situado en la unión del tercio lateral e intermedio de la línea trazada entre el ombligo y la espina iliaca anterosuperior derecha).

En el estudio del aparato digestivo se utilizan distintos métodos de investigación imagenológica y resultan de gran utilidad las radiografías; pero como los órganos de este aparato están formados por tejidos blandos, transparentes a los rayos X, o sea, que no son visibles radiológicamente, es necesario emplear medios de contraste para facilitar su observación. Las radiografías más utilizadas en el canal alimentario son las de esófago, estómago y duodeno, el tránsito intestinal y el colon por enema, en las que se emplea al bario como medio de contraste radioopaco (figs. 37.35, 37.36 y 37.37). Las radiografías más usuales en las vías biliares son la colecistografía o de vesícula biliar y la colangiografía o de las vías biliares principales, en las que se utilizan los compuestos yodados como medios de contraste radioopacos (fig. 37.38). En la actualidad, la ultrasonografía es el examen imagenológico de elección para iniciar el estudio en las patologías de páncreas, hígado, vesícula biliar y vías biliares. La tomografía axial computadorizada (TAC) permite obtener imágenes más precisas de las lesiones de estos órganos y es de gran utilidad en el diagnóstico de los procesos tumorales e inflamatorios.

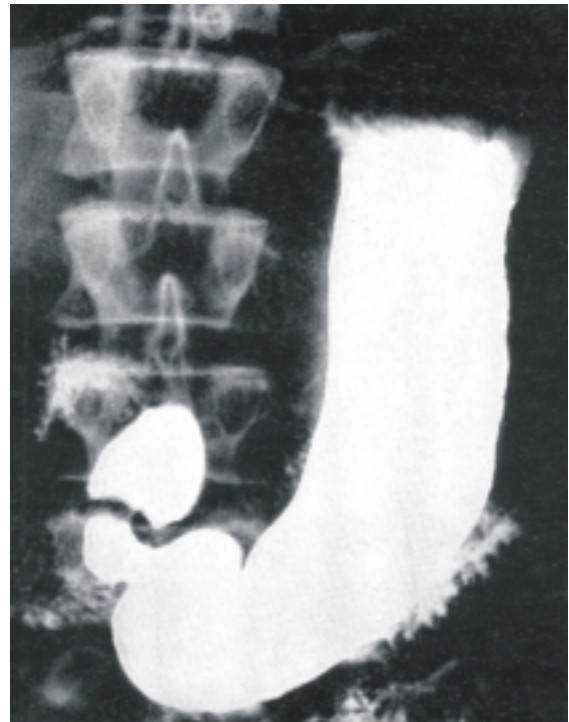
## Alteraciones del sistema digestivo

Las variaciones del aparato digestivo dependen sobre todo de la edad y el tipo constitucional del individuo. Las variaciones según la edad están en correspondencia con la etapa de desarrollo del individuo, por lo que los órganos de este aparato son más pequeños en el niño que en el adulto; resultan significativos los cambios que ocurren en la dentición y el tamaño

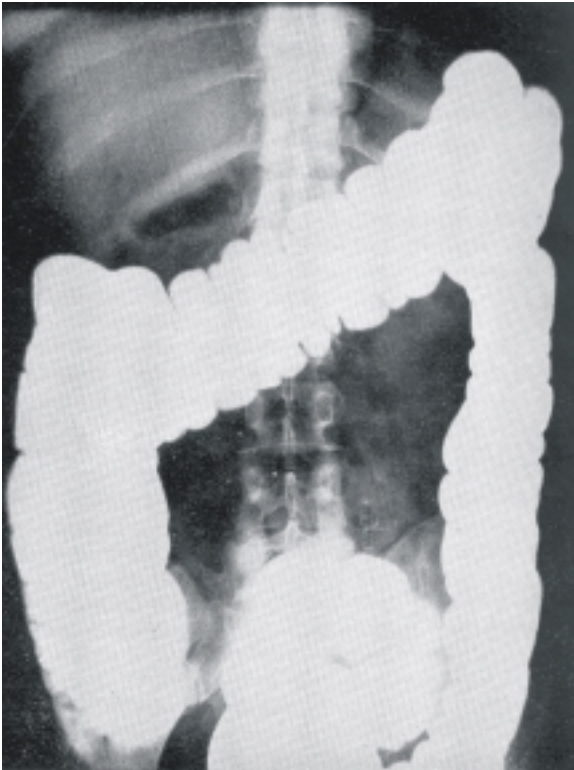
relativamente más grande del hígado en el recién nacido, que llega a rebasar el arco costal derecho, lo que no ocurre normalmente en el adulto. Las variaciones individuales son numerosas y consisten ante todo en modificaciones relacionadas con el tamaño, la forma y situación de los órganos que componen este aparato, en especial del estómago y el intestino.



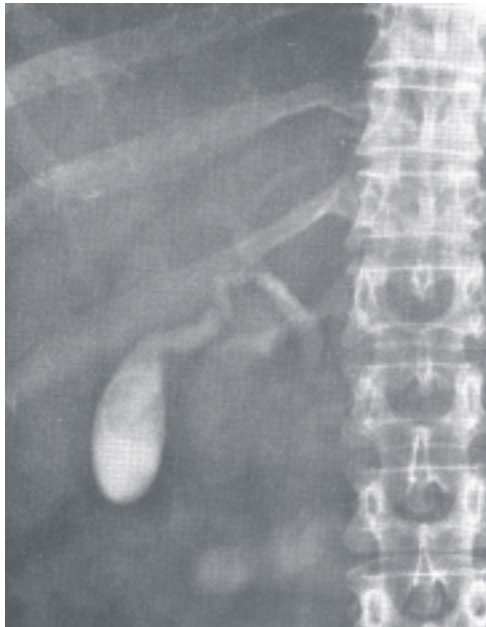**Fig. 37.35.** Radiografía del esófago.



**Fig. 37.36.** Radiografía de estómago y duodeno.



**Fig. 37.37.** Radiografía de colon por enema.



**Fig. 37.38.** Radiografía de la vesícula biliar.

Las malformaciones congénitas del aparato digestivo son muy variadas, ya que pueden afectar a cualquier porción u órgano de este aparato. En general, los sistemas tubulares, como los que constituyen los distintos segmentos del canal alimentario y las vías biliares, pueden presentar atresia o falta de permeabilización. También se pueden observar estenosis, divertículos y fístulas. Además, en cada porción u órgano de este aparato pueden aparecer malformaciones congénitas específicas, como las que ocurren en la cavidad oral (fisuras del labio superior, de los maxilares y del paladar), en el intestino grueso (megacolon agangliónico) y en el páncreas (páncreas anular y enfermedad fibroquística).

Las afecciones que pueden interesar a cualquier porción u órgano del aparato digestivo son los tumores (benignos y malignos) y los procesos inflamatorios. Estos últimos se denominan según el órgano afectado (estomatitis, faringitis, esofagitis, gastritis, enteritis, colitis, parotiditis, hepatitis, pancreatitis, etc.). También existen afecciones que se localizan predominantemente en algunos órganos, como el estómago y duodeno (úlceras pépticas), el intestino (parasitismo), el intestino delgado (síndrome de malabsorción), el intestino grueso (divertículos), el hígado (cirrosis) y las vías biliares (litiásis). En el páncreas endocrino es relativamente frecuente el déficit de insulina (diabetes mellitus).

En general, los trastornos del aparato digestivo se manifiestan clínicamente por una serie de síntomas que permiten al especialista realizar el diagnóstico de la enfermedad y determinar qué órgano se halla afectado. Entre estos síntomas se destacan, el dolor, disfagia, vómito, diarrea y constipación. También tienen importancia los síndromes obstructivos y hemorrágicos del canal alimentario.

Las lesiones del aparato digestivo se producen con mayor frecuencia en aquellos órganos cercanos a los orificios externos del canal alimentario (cavidad oral y canal anal) y en los órganos contenidos en la cavidad abdominal que están poco protegidos por el esqueleto del tronco (intestino delgado y grueso) o constituyen vísceras macizas de gran tamaño con estructura friable (hígado). Las lesiones de estos órganos pueden ser causadas por heridas de arma blanca o de fuego y por traumatismos cerrados o abiertos de las cavidades del tronco; las lesiones más frecuentes son las perforaciones intestinales y las rupturas de hígado.

## 38. Sistema respiratorio

### Concepto y funciones generales del sistema respiratorio

**E**l sistema o aparato respiratorio es el conjunto de órganos que participan en la función de respiración. La respiración es la función de nutrición que consiste en el intercambio gaseoso entre el organismo y el medio que lo rodea, en la cual se adquiere oxígeno y se elimina bióxido de carbono.

En el mecanismo de respiración se distinguen 4 procesos importantes: la ventilación pulmonar, la respiración externa o pulmonar, el transporte de gases por la sangre y la respiración interna o celular. La ventilación pulmonar proporciona el intercambio de gases entre el medio ambiente y los pulmones mediante 2 movimientos alternativos, la inspiración (entrada del aire) y la espiración (salida del aire). La respiración externa o pulmonar consiste en el intercambio gaseoso entre el aire contenido en los alveolos pulmonares y la sangre (hematosis). El transporte de gases por la sangre se realiza de manera que el oxígeno se transporta por mediación de la hemoglobina contenida en los eritrocitos, mientras que el bióxido de carbono lo hace principalmente por el plasma. La respiración interna o celular es el intercambio gaseoso entre la sangre y las células, donde se produce energía por degradación u oxidación de las sustancias orgánicas, que es utilizada en los procesos del metabolismo celular. En los 2 primeros procesos, o sea, la ventilación pulmonar y la respiración externa o pulmonar, interviene el aparato respiratorio. En el transporte de gases por la sangre participa el aparato circulatorio y la respiración interna o celular es un proceso específico del metabolismo celular.

En determinadas porciones del aparato respiratorio también se realizan otras funciones importantes, como el acondicionamiento del aire inspirado, consistente en el filtrado, humedecimiento y termorregulación de

este. Además, participa en la olfacción o acción de percibir los olores y la fonación o emisión de la voz.

### Importancia del oxígeno

El oxígeno es un gas que a temperatura ambiente es poco reactivo, pero a temperatura elevada y en presencia de un catalizador, se combina con la mayoría de los elementos químicos y forma óxidos.

El oxígeno está ampliamente distribuido en el planeta tierra, tanto en la parte sólida (litosfera) y líquida (hidrosfera), como en el aire (atmósfera). En las capas superiores de la atmósfera se forma la capa de ozono por la acción de la luz ultravioleta solar sobre el oxígeno, esto evita que las radiaciones lleguen a la superficie terrestre y de esa manera se protege la existencia de la vida en el planeta.

En los seres vivos el oxígeno se encuentra combinado con otros elementos químicos, como el carbono, hidrógeno y nitrógeno; forma sustancias orgánicas complejas que componen las estructuras del organismo e interviene en diversas reacciones químicas de los procesos metabólicos, con la consiguiente producción de energía.

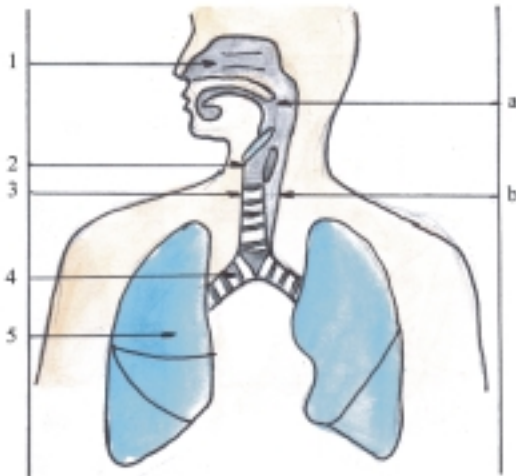
Los organismos vegetales generalmente reciben la energía de la luz solar y mediante un proceso de fotosíntesis son capaces de transformar las sustancias simples tomadas del medio ambiente, como el bióxido de carbono ( $\text{CO}_2$ ) y el agua ( $\text{H}_2\text{O}$ ), y los convierte en otras más complejas y elimina el oxígeno hacia la atmósfera, lo que contribuye a la "purificación" del aire.

Los organismos animales obtienen la energía mediante el proceso de la respiración celular, al degradar las sustancias orgánicas complejas ingeridas con los alimentos (glúcidos, lípidos y proteínas), y convertirlas en sustancias más simples. La energía que se produce en este proceso se debe principalmente, a la combustión (oxidación) de las sustancias orgánicas

con el oxígeno procedente de la atmósfera (respiración aerobia). Parte de esta energía se almacena en el adenosín trifosfato (ATP), que es liberada gradualmente y se utiliza en las diferentes funciones celulares; como la síntesis de compuestos químicos, el transporte de membrana y el trabajo mecánico de la célula. La respiración celular se realiza en las mitocondrias, organitos citoplasmáticos membranosos, cuya función principal es la síntesis de ATP, que se efectúa como resultado de la oxidación de las sustancias orgánicas y la fosforilación del ADP (ciclo de Krebs).

## Componentes del sistema respiratorio

El sistema respiratorio está compuesto por 2 porciones morfofuncionales: una conductora conocida como vías respiratorias y otra respiratoria localizada en los pulmones (fig. 38.1).



**Fig. 38.1.** Componentes del sistema respiratorio. 1. cavidad nasal, 2. laringe, 3. tráquea, 4. bronquios principales, 5. pulmones, a) faringe y b) esófago.

La porción conductora está formada por un sistema tubular, donde se realiza la ventilación pulmonar y que se conoce con el nombre de vías respiratorias; las cuales se dividen de acuerdo con su situación en 2 partes: altas y bajas. Las vías respiratorias altas están localizadas en la región de la cabeza y parte superior del cuello y comprende la cavidad nasal y la faringe (segmento común con el aparato digestivo). Las vías respiratorias bajas se

extienden desde el cuello hasta la cavidad torácica y están formadas por la laringe, tráquea y bronquios. Estos últimos constituyen el llamado árbol bronquial, por la forma de ramificarse, en el que se distinguen 2 porciones: el tronco del árbol bronquial formado por los bronquios extrapulmonares o principales de cada pulmón y las ramas del árbol bronquial formadas por los bronquios intrapulmonares.

La porción respiratoria está compuesta por el árbol alveolar que se encuentra en el interior de los lobulillos pulmonares, los que representan la unidad morfofuncional del pulmón, donde se realiza el proceso de la respiración externa o pulmonar (hematosis). Por lo tanto, los pulmones están realmente constituidos por una porción conductora o ramas del árbol bronquial y una porción respiratoria o árbol alveolar (cuadro 38.1).

**Cuadro 38.1.** Componentes del sistema respiratorio

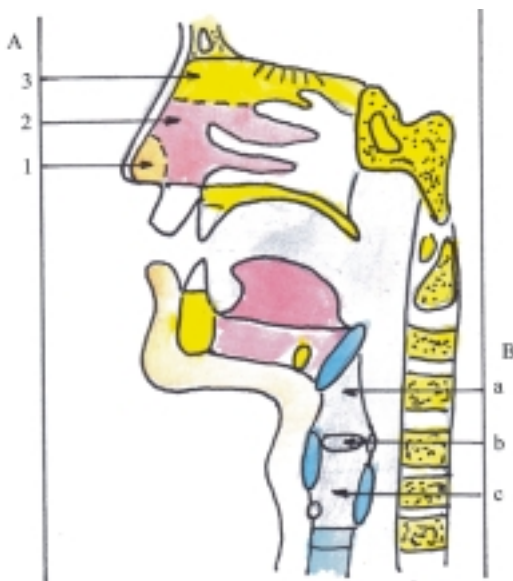
Porción conductora (vías respiratorias)	Altas	Cavidades nasales Faringe
	Bajas	Laringe Tráquea  Bronquios Extrapulmonares (tronco del árbol bronquial) Intrapulmonares (ramas del árbol bronquial)
Porción respiratoria (órganos respiratorios)	Pulmones	Ramas del árbol bronquial Árbol alveolar

## Características de los segmentos de las vías respiratorias

La cavidad nasal (fig. 38.2) es el segmento inicial de las vías respiratorias, cuya función principal es de conducción, al constituir una vía de paso del aire en el proceso de la ventilación pulmonar, que contribuye a acondicionar el aire inspirado. También actúa como dispositivo complementario de la fonación y contiene el órgano del olfato (receptores olfatorios). La cavidad nasal está situada en la parte superior y media del viscerocráneo; ocupa el centro de la cara y está dividida en 2 mitades, derecha e izquierda, por un tabique medio o septo nasal que constituye una pared

común a ambas cavidades nasales, cada una de las cuales está limitada por otras 3 paredes: lateral (donde se encuentran las conchas nasales), superior (compuesta por los huesos nasales, frontal, etmoides y esfenoides) e inferior (formada por el paladar).

La cavidad nasal está rodeada por los senos paranasales con los que se comunica (maxilares, frontal, etmoidal y esfenoidal). Además, tiene 2 orificios posteriores llamados coanas, que comunican con la faringe y está complementada hacia delante por la nariz, prominencia formada por un esqueleto cartilaginoso cubierto de piel, que posee 2 orificios o nares y sus porciones son raíz, ápice, dorso, paredes laterales y alas de la nariz. En la cavidad nasal se destacan 3 porciones: el vestíbulo nasal (hacia delante, al nivel de las alas de la nariz, revestido de piel), la región respiratoria (hacia abajo, al nivel de las conchas nasales media e inferior, revestidas de mucosa) y la región olfatoria (hacia arriba al nivel de las conchas nasales superiores, revestida de mucosa especializada en la olfacción).



**Fig. 38.2.** Porciones de las vías respiratorias. A. Cavidad nasal, 1. vestíbulo nasal, 2. porción respiratoria, 3. porción olfatoria, B. Laringe, a) vestíbulo laríngeo, b) porción media o glótica, c) porción infraglótica.

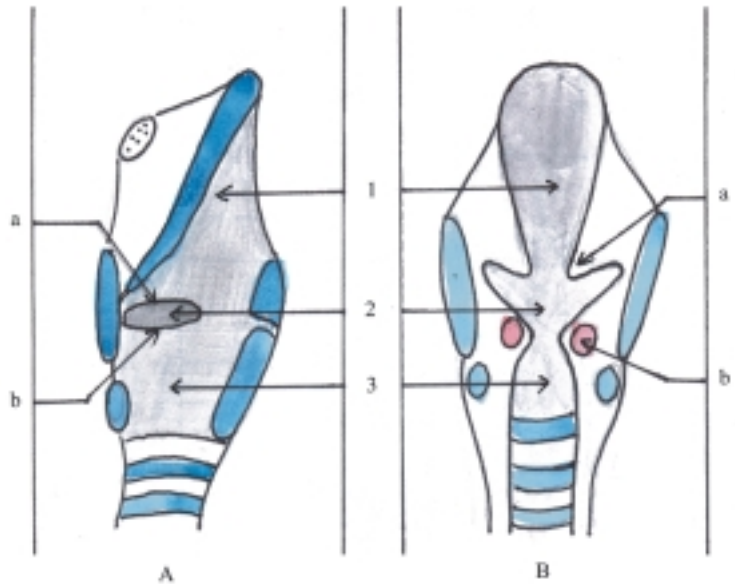
La faringe ya fue descrita en el sistema digestivo, pues esta es una porción común de ambos sistemas.

La laringe (figs. 38.2 y 38.3) es el segmento inicial de las vías respiratorias bajas, que tiene la función de conducción o vía de paso del aire en el proceso de la ventilación pulmonar y actúa como válvula de protección de estas vías, especialmente en el momento de la deglución. Además, constituye el órgano esencial

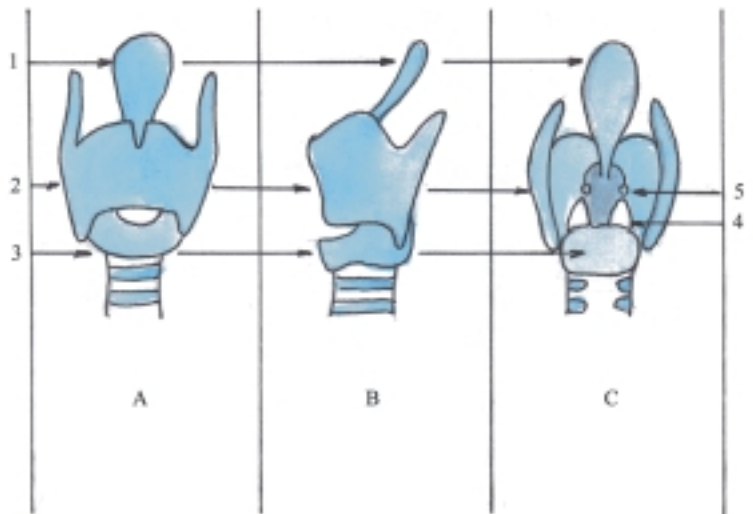
de la fonación o de emisión de la voz. Está situada en la parte anterior, superior y media del cuello, por delante de la laringofaringe y en su cavidad se distinguen 3 porciones: superior o vestíbulo (supraglótica), media (glótica) e inferior (infraglótica), que están limitadas por los pliegues vestibulares (cuerdas vocales falsas) y los pliegues vocales (cuerdas vocales verdaderas). Entre los pliegues vestibulares se encuentra la hendidura vestibular y entre los pliegues vocales la hendidura glótica (sitio más estrecho de las vías respiratorias), y entre los pliegues vestibular y vocal del mismo lado se encuentra el ventrículo laríngeo (actúa como cavidad de resonancia para la fonación en algunos monos). La laringe está constituida por un esqueleto cartilaginoso (fig. 38.4), cuyos cartílagos tienen distintas formas; son 3 impares (epiglotis, tiroideo y cricoideo) y 3 pares (aritenoides, corniculados y cuneiformes), que están unidos por articulaciones, ligamentos y membranas. En estos cartílagos se insertan músculos estriados que actúan sobre este órgano (músculos dilatadores que separan los pliegues vocales y aseguran la ventilación y músculos constrictores que aproximan los pliegues vocales y facilitan la fonación). La fonación se produce por la vibración de los pliegues vocales al contraerse los músculos vocales sometidos a la acción de impulsos nerviosos; esto le proporciona al aire que pasa por la hendidura glótica, un carácter oscilatorio.

La tráquea (fig. 38.5) es el segmento más largo de las vías respiratorias bajas, que tiene la función de conducción del aire en el proceso de la ventilación pulmonar. Está situada por delante del esófago, en la parte media e inferior del cuello y en la parte media superior de la cavidad torácica (en la región del mediastino superior), por lo que se describen 2 porciones: cervical y torácica.

Los bronquios principales (fig. 38.5) son los segmentos de las vías respiratorias bajas extrapulmonares, que también tienen la función de conducción del aire en el proceso de la ventilación pulmonar. Los bronquios principales son 2, derecho e izquierdo, que están situados en la cavidad torácica (en la región del mediastino posterior, por detrás de los grandes vasos conectados al corazón). Se inician en la bifurcación de la tráquea y se dirigen hacia el pulmón correspondiente, donde terminan formando las ramas del árbol bronquial. En general el bronquio derecho es más corto, más ancho y más vertical, por lo tanto, cualquier cuerpo extraño que pasa a las vías respiratorias bajas por una broncoaspiración, tiende a alojarse en el árbol bronquial derecho. La tráquea y los bronquios principales están compuestos por un esqueleto cartilaginoso, cuyos cartílagos tienen la forma de anillos incompletos o arcos abiertos hacia atrás, que están unidos entre sí por los ligamentos anulares y por detrás por la pared membranosa.



**Fig. 38.3.** Cavidad laríngea. A. Corte sagital, B. Corte frontal, 1. porción superior o vestíbulo laríngeo o porción supra-glótica, 2. porción media o glótica, 3. porción inferior o infraglótica, a) pliegue vestibular y b) pliegue vocal con músculo vocal.



**Fig. 38.4.** Cartílagos de la laringe. A. Vista anterior, B. Vista lateral, C. Vista posterior, 1. epiglottis, 2. cartílago tiroideo, 3. cartílago cricoideo, 4. cartílagos aritenoides, 5. cartílagos corniculados.

## Características de los pulmones

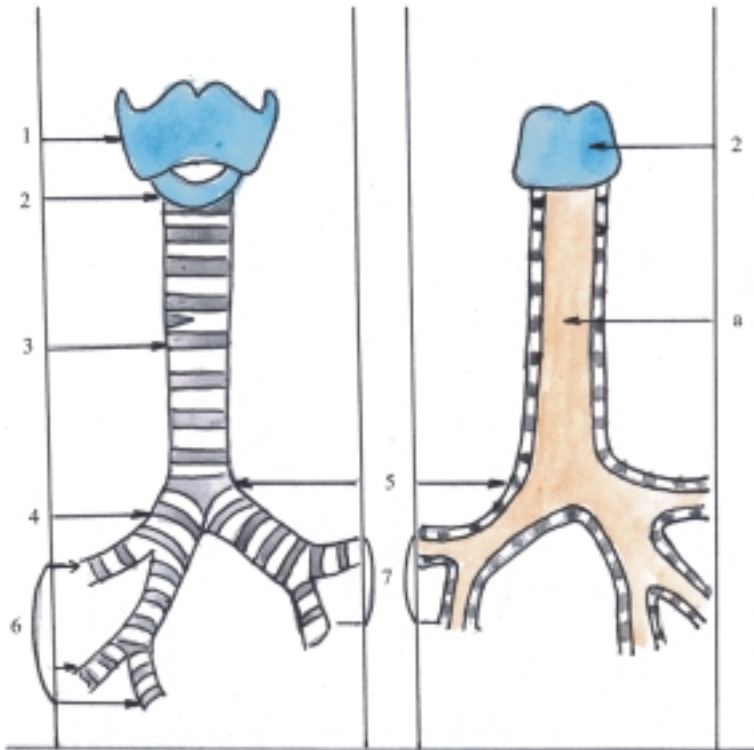
Los pulmones (fig. 38.6) son los órganos principales del aparato respiratorio, porque además de tener una función de conducción relacionada con el proceso de ventilación pulmonar, realizan la función de hematosis correspondiente al proceso de respiración externa o pulmonar.

Los pulmones son 2 órganos, derecho e izquierdo, situados en las partes laterales de la cavidad torácica, separados por un espacio llamado mediastino, donde se encuentran los otros órganos contenidos en esta

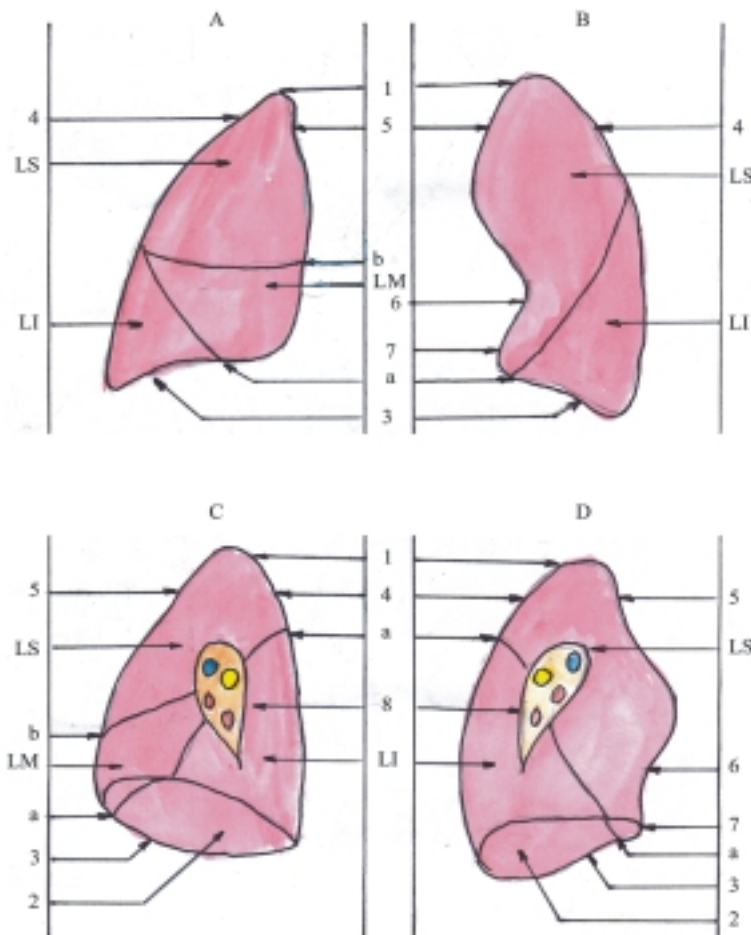
cavidad (esófago, tráquea, bronquios principales, corazón y otras estructuras).

Cada pulmón tiene la forma comparada a la mitad de un cono, dividido por un plano longitudinal, en el que se distinguen las porciones siguientes: un ápice, una base, 3 bordes (inferior, anterior y posterior poco definido) y 3 caras (diafragmática que coincide con la base, costal y medial donde se encuentra el hilio pulmonar que la divide en 2 partes, anterior o mediastínica y posterior o vertebral). Por el hilio pulmonar pasan los elementos de la raíz o pedículo pulmonar (bronquio principal, arterias y venas pulmonares, arterias y venas bronquiales, vasos linfáticos y nervios). Ambos





**Fig. 38.5.** Porciones de las vías respiratorias. Traquea y bronquios. A. Vista anterior B. Vista posterior; 1. cartílago tiroideo de la laringe, 2. cartílago cricoideo de la laringe, 3. tráquea, 4. bronquio principal derecho, 5. bronquio principal izquierdo, 6. bronquios lobares o lobulares derechos, 7. bronquios lobares o lobulares izquierdos, a) pared membranosa.



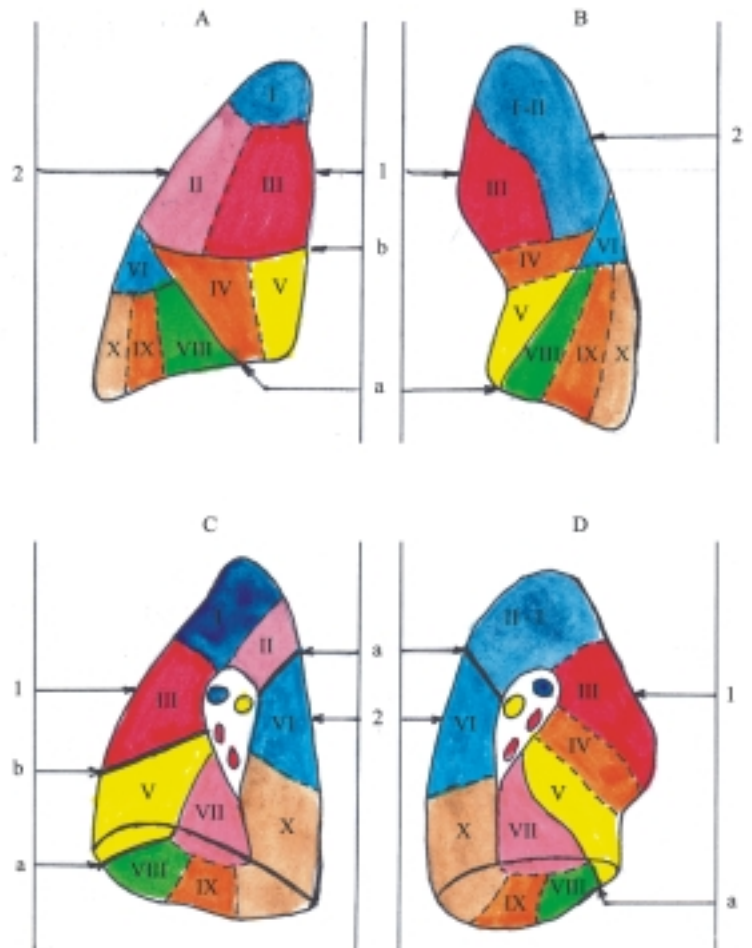
**Fig. 38.6.** Pulmones. A. Cara costal del pulmón derecho, B. Cara costal del pulmón izquierdo, C. Cara medial del pulmón derecho, D. Cara medial del pulmón izquierdo, 1. ápice, 2. base o cara diafragmática, 3. borde inferior, 4. borde posterior, 5. borde anterior, 6. incisura cardíaca, 7. lóbula del pulmón izquierdo, 8. hilio pulmonar, a) fisura oblicua, b) fisura horizontal, LS. lóbulo superior, LM. lóbulo medio, LI. lóbulo inferior.

pulmones están divididos en lóbulos por determinadas fisuras, con la diferencia de que el pulmón izquierdo presenta 2 lóbulos (superior e inferior) separados por una fisura (oblicua), mientras que el pulmón derecho tiene 3 lóbulos (superior, medio e inferior) separados por 2 fisuras (oblicua y horizontal).

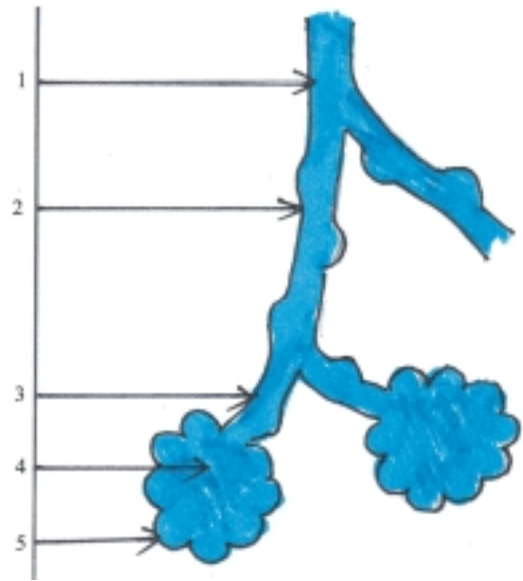
Entre los 2 pulmones existen otras diferencias, ya que el pulmón derecho es más voluminoso, más corto y más ancho; mientras que el pulmón izquierdo presenta en su borde anterior la incisura cardíaca y la llingula. Esta última, junto con la parte del pulmón más próxima, corresponden al lóbulo medio del pulmón derecho.

Los pulmones también se dividen en segmentos broncopulmonares de acuerdo con la distribución de los bronquios segmentarios (terciarios) y las ramas

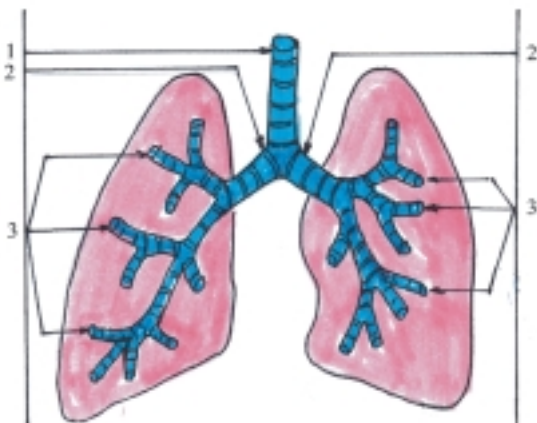arteriales correspondientes; constituyen unidades morfofuncionales del pulmón, que están separados por tabiques de tejido conectivo donde se encuentran las venas intersegmentales y tienen gran importancia clinicoquirúrgica, porque permiten realizar resecciones parciales de este órgano (fig. 38.7). En el pulmón derecho se describen 10 segmentos broncopulmonares, 3 en el lóbulo superior (apical, posterior y anterior), 2 en el lóbulo medio (lateral y medial) y 5 en el lóbulo inferior (apical, basal medial, basal anterior, basal lateral y basal posterior). En el pulmón izquierdo se describen 9 segmentos broncopulmonares, 4 en el lóbulo superior (apicoposterior, anterior, lingular superior y lingular inferior) y 5 en el lóbulo inferior que se denominan igual que en el pulmón derecho.



Desde el punto de vista morfofuncional los pulmones están compuestos por 2 porciones: una conductora y otra respiratoria. La porción conductora de los pulmones está constituida por las ramas del árbol bronquial o los bronquios intrapulmonares (fig. 38.8), que al penetrar en los pulmones se dividen y subdividen en bronquios cada vez más pequeños. Se destacan los de mayor calibre que se denominan lobares o lobulares y segmentales o segmentarios; mientras que los de menor calibre se nombran bronquiolos (1 mm), y se ramifican al nivel de los lobulillos pulmonares hasta formar los bronquiolos terminales (0,5 mm). La porción respiratoria de los pulmones está formada por el árbol alveolar (fig. 38.9), también conocida como acino pulmonar; que se encuentra en el interior de los lobulillos pulmonares y está compuesto por el conjunto de ramificaciones procedentes de un bronquiolo terminal, denominados bronquiolos respiratorios, conductos alveolares, sacos alveolares y alveolos pulmonares.



**Fig. 38.9.** Árbol alveolar. 1. bronquiolo terminal, 2. bronquiolo respiratorio, 3. conductos alveolares, 4. sacos alveolares, 5. alveolos pulmonares.



**Fig. 38.8.** Árbol bronquial. 1. tráquea, 2. bronquios principales o extrapulmonares, 3. bronquios intrapulmonares (lobares y segmentales).

## Estructura microscópica de las vías respiratorias

En general, la porción conductora que constituye las vías respiratorias, tiene la estructura microscópica común de los sistemas tubulares, pero adaptada a la función que realiza de ventilación pulmonar (cuadro 38.2). Por este motivo sus paredes son rígidas, reforzadas

con una armazón dura o esqueleto, lo que garantiza la permeabilidad de su luz y permite la circulación del aire por su interior. El esqueleto óseo predomina en las vías respiratorias altas y el esqueleto cartilaginoso en las vías respiratorias bajas. Además, la mucosa, especialmente el epitelio de revestimiento, presenta características propias que favorecen el acondicionamiento del aire circulante (epitelio simple pseudoestratificado, cilíndrico ciliado con células caliciformes).

**Cuadro 38.2.** Estructura microscópica de las vías respiratorias

Túnica mucosa	Epitelio de revestimiento (simple pseudoestratificado cilíndrico ciliado) Lámina propia (tejido conectivo laxo)
Tela submucosa	(tejido conectivo laxo en tráquea y bronquios)
Túnica fibromúsculo cartilaginosa	(en vías respiratorias bajas)
Túnica adventicia	(tejido conectivo laxo)

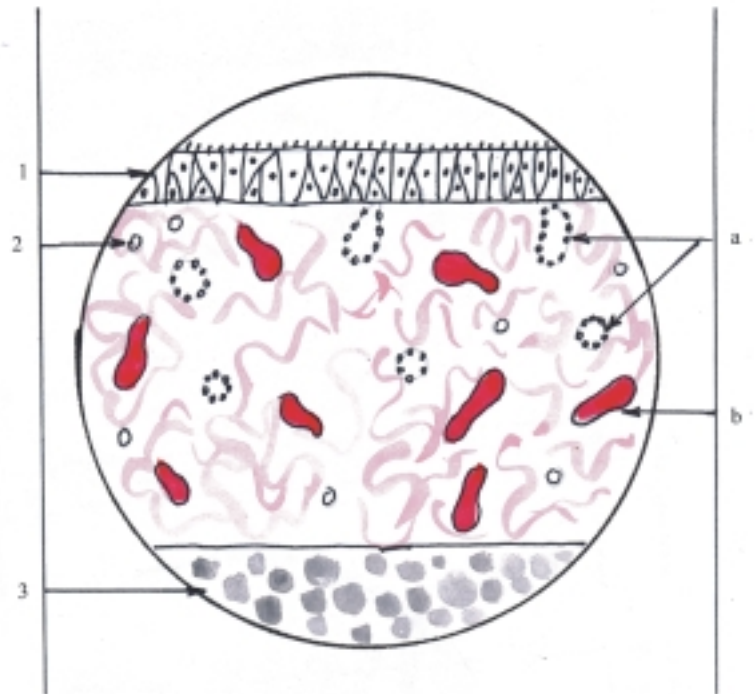
La superficie interna de la mucosa de las vías respiratorias es lisa, pero en algunas porciones presenta irregularidades; se destacan en la cavidad nasal los relieves formados por las conchas nasales y en la laringe los pliegues vestibulares que contienen liga-

mentos y los pliegues vocales que contienen ligamentos y músculos.

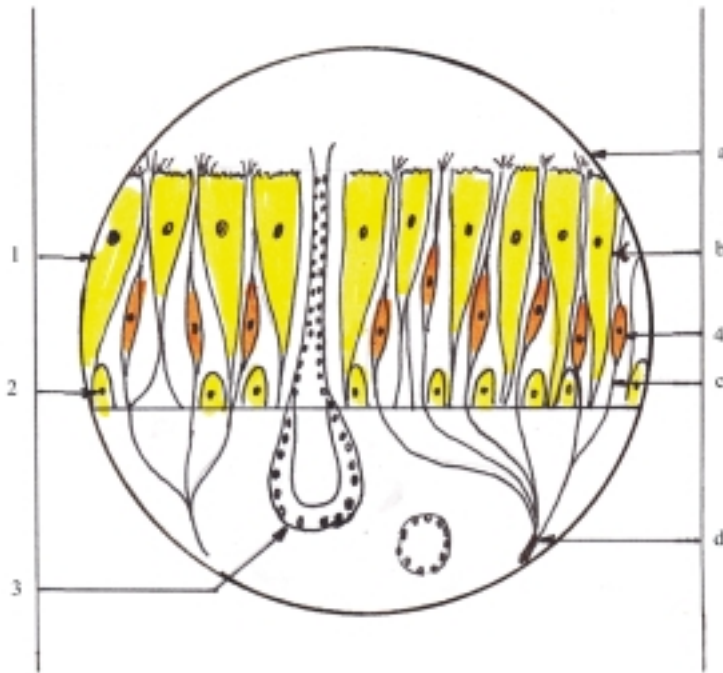
La estructura microscópica de la porción conductora tiene características generales comunes en las paredes de sus distintas porciones, al estar constituidas por 3 túnicas (internas o mucosa, media o fibromusculocartilaginosa y externa o adventicia) y presentar además, la tela submucosa en algunos segmentos; aunque cada porción presenta características particulares de acuerdo con la función específica que realiza (fig. 38.10). La túnica interna o mucosa está compuesta por un epitelio de revestimiento que se apoya sobre una lámina propia.

El epitelio de revestimiento típico de las vías respiratorias es simple, pseudoestratificado cilíndrico ciliado con células caliciformes secretoras de sustancias mucoides, que garantiza el filtrado y humedecimiento del aire inspirado. En algunas regiones este epitelio se modifica. En el vestíbulo nasal se

encuentra una zona de transición entre la mucosa y la piel, que posee un epitelio estratificado plano con tendencia a la queratinización. En la laringe hay zonas de mayor fricción que tienen un epitelio estratificado plano no queratinizado (en parte de la epiglotis y en los pliegues vocales). La región olfatoria de la cavidad nasal (fig. 38.11) está revestida por una mucosa especializada donde radica el órgano del olfato, caracterizada porque tiene un color amarillo que contrasta con el rosado del resto de la mucosa y su epitelio de revestimiento es parecido al de la región respiratoria (simple pseudoestratificado cilíndrico ciliado), pero carece de células caliciformes y está compuesto por 3 tipos de células: basales, de sostén (con microvellosidades y gránulos de lipofucsina que le proporcionan el color amarillo a esta región) y neurosensoriales olfatorias (neuronas bipolares que constituyen los receptores olfatorios).



**Fig. 38.10.** Estructura microscópica de mucosa nasal en región respiratoria x 400. 1. epitelio de revestimiento, 2. lámina propia, 3. tejido óseo, a) glándulas nasales, b) vasos sanguíneos.



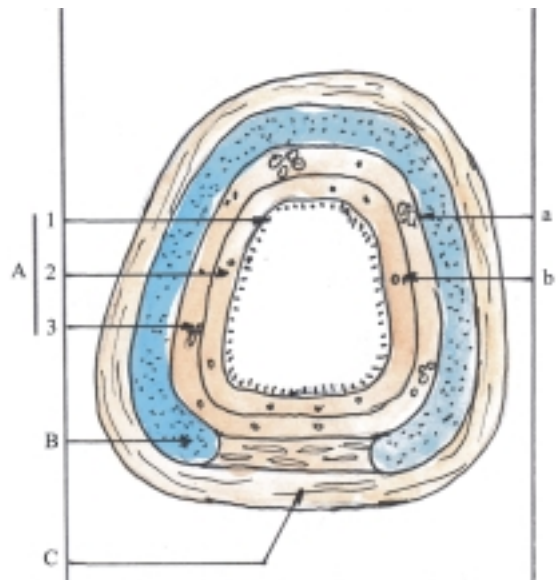
**Fig. 38. 11.** Estructura microscópica de mucosa nasal en región olfatoria x 400. 1. células de sostén, 2. células basales, 3. glándula nasal, 4. células olfatorias, a) bulbo de la dendrita con cilios, b) dendritas, c) axón, d) filetes nerviosos del nervio olfatorio.

La lámina propia está compuesta por tejido conectivo laxo con abundantes fibras elásticas que le proporcionan elasticidad a la mucosa y contiene glándulas de secreción mucoide que humedecen la mucosa, nódulos o folículos linfáticos que actúan como una segunda barrera defensiva en esos órganos y capilares sanguíneos que favorecen la termorregulación del aire inspirado, y lo acondicionan a la temperatura corporal. En la región respiratoria de la cavidad nasal (fig. 38.10) hay un rico plexo venoso que reacciona como un tejido eréctil o cavernoso, porque puede congestionarse bruscamente ante determinados estímulos (alergia y resfriado), que provocan cierto grado de obstrucción nasal. En la región olfatoria de la cavidad nasal se encuentran las glándulas olfatorias de tipo seroso (de Bowman), cuya secreción humedece el epitelio olfatorio y actúa como disolvente de las sustancias odoríficas (fig. 38.11). En la tráquea y los bronquios extrapulmonares, la lámina propia presenta en su parte más externa una lámina fibroelástica que la separa de la tela submucosa.

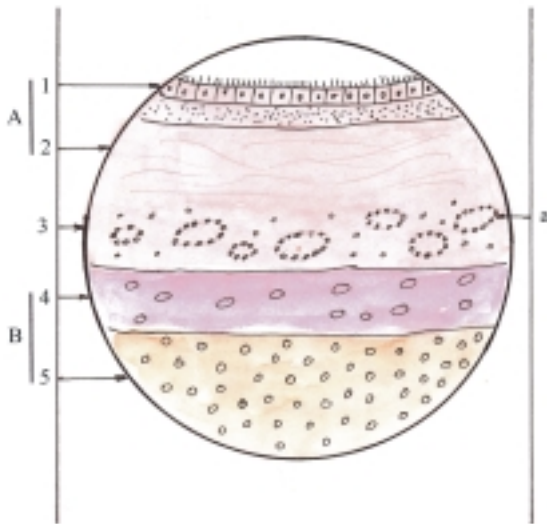
La tela submucosa se encuentra en algunos segmentos de las vías respiratorias (tráquea y bronquios) y está compuesta por tejido conectivo laxo con abundantes glándulas mixtas con predominio mucoso y nódulos o folículos linfáticos (figs. 38.12 y 38.13).

La túnica media o fibromusculocartilaginosa se halla en las vías respiratorias bajas y se caracteriza porque está compuesta por cartílagos que en su

mayoría son de tipo hialino y presentan diferencias de una porción a otra. En la laringe cada cartílago tiene una forma particular. En la tráquea y los bronquios extrapulmonares los cartílagos tienen forma de arco. Estos cartílagos están unidos o rodeados por tejido conectivo denso con abundantes fibras elásticas y músculos (de tipo estriado en la laringe y liso en tráquea y bronquios) (figs. 38.12 y 38.13).



**Fig. 38. 12.** Estructura de la tráquea corte transversal. A. Túnica mucosa, 1. epitelio de revestimiento, 2. lámina propia, 3. tela submucosa. B. Túnica fibromusculocartilaginosa. C. Túnica adventicia, a) glándulas, b) formaciones linfoides.



**Fig. 38. 13.** Estructura microscópica de la tráquea corte transversal  $\times 120$ . A. Túnica mucosa, 1. epitelio de revestimiento, 2. lámina propia, 3. tela submucosa. B. Túnica fibromusculocartilaginosa, 4. pericondrio, 5. cartílago, a) glándulas.

La túnica externa o adventicia está constituida por tejido conectivo laxo, que rodea a todos los segmentos de las vías respiratorias y los une a las estructuras vecinas, excepto en la cavidad nasal donde la mucosa es gruesa y se adhiere al esqueleto osteocartilaginoso de esta región.

## Estructura microscópica de los pulmones

Los pulmones son órganos macizos, blandos y esponjosos, compuestos por un estroma y un parénquima (cuadro 38.3).

**Cuadro 38.3** Estructura microscópica de los pulmones

Estroma	Tejido conectivo de sostén (tabiques interlobulillares)
Parénquima	Epitelio de revestimiento del árbol alveolar

El estroma pulmonar es la armazón de tejido conectivo que conforma los tabiques interlobulillares y sostiene las ramas del árbol bronquial, compuesto por los bronquios intrapulmonares acompañados por elementos vasculonerviosos.

Los bronquios intrapulmonares difieren de los extrapulmonares porque el epitelio de revestimiento disminuye de espesor gradualmente, en la medida en que los bronquios disminuyen de calibre; la lámina fibroelástica que separa la lámina propia de la tela submucosa es sustituida por fibras musculares lisas dispuestas en espiral y los cartílagos tienen forma de placas irregulares que se disponen alrededor de toda la luz del conducto y le proporcionan un aspecto cilíndrico al bronquio.

La porción terminal del árbol bronquial formada por los bronquiolos se caracteriza porque su estructura se simplifica; presentan un epitelio cilíndrico o cúbico ciliado con disminución de las células caliciformes y aparición de las células secretoras bronquiales o células claras. Carecen de submucosa, glándulas y formaciones linfoides, pero su capa muscular está más desarrollada (músculo en espiral). Esta desempeña una función importante en el proceso de la ventilación pulmonar porque regula la entrada y salida del aire en el árbol alveolar. En algunos estados patológicos como el asma bronquial, esta capa muscular se mantiene contraída y provoca una disminución de la luz bronquial que puede ser vencida por la fuerza inspiratoria, pero impide la espiración completa y dificulta la respiración.

El parénquima pulmonar está formado por el árbol alveolar que se encuentra en el interior de los lobulillos pulmonares y está constituido por un conjunto de ramificaciones procedentes del bronquiolo terminal, que se caracteriza porque en sus paredes se encuentran los alveolos pulmonares; pequeñas dilataciones en forma de fondo de saco que tienen una pared muy delgada, revestida por un epitelio simple plano (epitelio alveolar), que está en íntimo contacto con los capilares sanguíneos (endotelio) donde se produce el intercambio gaseoso con la sangre (hematosis) (fig. 38.14). En el epitelio que reviste los alveolos se distinguen 2 tipos de células: los neumocitos planos pequeños (tipo I) a través de los cuales se difunden los gases, y los neumocitos redondeados grandes, granulares (tipo II) que segregan una sustancia tensoactiva o surfactante (lipoproteínas), la cual disminuye la tensión superficial del líquido que cubre los alveolos y esto permite la expansión de los pulmones; pero cuando hay deficiencia en la elaboración de estas sustancias se produce un síndrome de dificultad respiratoria, conocido como enfermedad de la membrana hialina que provoca el colapso pulmonar de pronóstico grave para el recién nacido. Además se encuentran fagocitos alveolares que pertenecen al sistema de macrófagos y derivan de los monocitos emigrantes de la sangre.

Los alveolos pulmonares adyacentes están separados por una pared común muy delgada llamada tabique interalveolar (fig. 38.15), cuyas caras están tapizadas por el epitelio de cada alveolo que se apoya

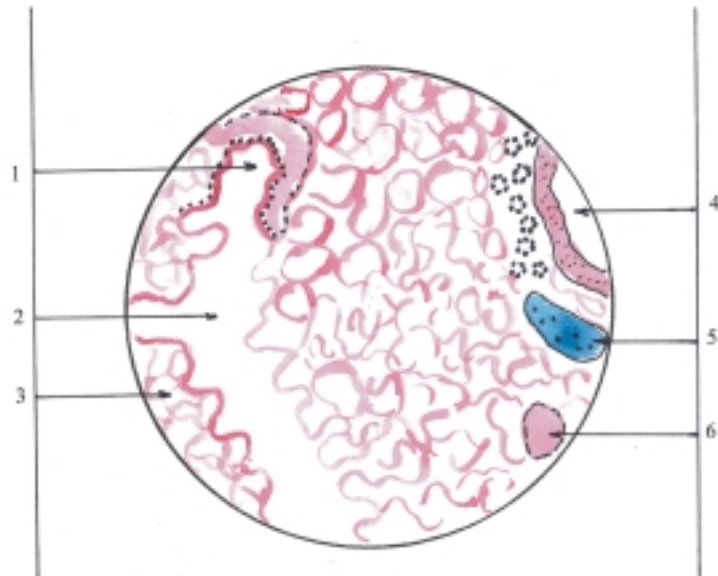
en la membrana basal correspondiente y entre ellas se encuentra una red de capilares sanguíneos sostenida por tejido conectivo, que en algunos lugares se hace evidente al microscopio electrónico y ocupa un espacio intersticial conocido como “zona difusa”. En los tabiques interalveolares existen orificios o poros que comunican a los alveolos vecinos y permiten el paso del aire a través de estos, que garantizan la circulación del aire por los alveolos cuyas vías de acceso han sido obstruidas.

Por todo lo antes expuesto, se comprende que el intercambio gaseoso entre el aire de los alveolos y la sangre de los capilares (hematosis) se produce a través de varias membranas, que en conjunto forman la llamada membrana respiratoria, también conocida como “barrera aire-sangre,” cuyo espesor es muy delgado y

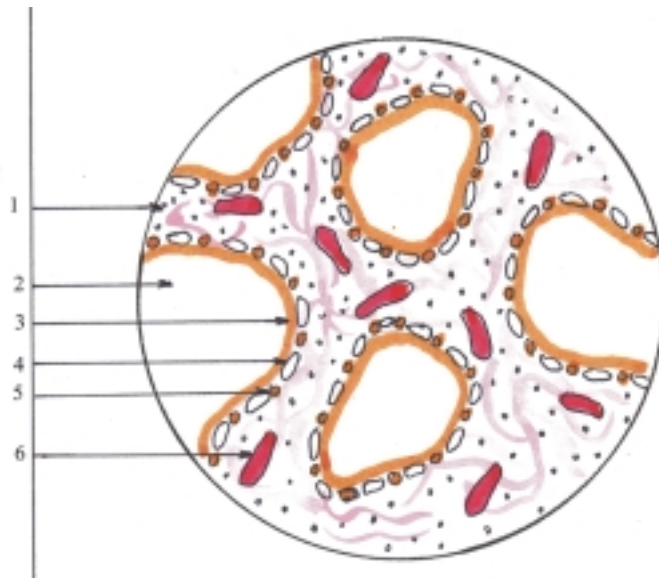
está compuesta por: 1. capa de sustancia surfactante, 2. epitelio alveolar, 3. membrana basal del epitelio alveolar, 4. zona difusa, 5. membrana basal del endotelio de los capilares y 6. endotelio de los capilares.

La vascularización sanguínea de los pulmones se caracteriza porque tiene doble circulación: la pulmonar y la general. La circulación pulmonar está formada por las arterias y venas pulmonares, cuya función es transportar sangre poco oxigenada desde el corazón hacia los pulmones donde se oxigena mediante la hematosis y luego retorna al corazón. La circulación general relacionada con los pulmones está formada por las arterias y venas bronquiales, cuya función es transportar la sangre oxigenada y con nutrientes desde la aorta hacia los pulmones, donde es utilizada en la nutrición de sus tejidos y luego retorna hacia el sistema de la vena cava superior.

**Fig. 38.14.** Estructura microscópica del pulmón x 80. 1. bronquiolo terminal, 2. árbol alveolar, 3. alveolos pulmonares, 4. bronquio intrapulmonar, 5. cartílago, 6. vaso sanguíneo.



**Fig. 39.15.** Estructura microscópica de los alveolos y tabiques interalveolares x 400. 1. tabique interalveolar, 2. alveolo, 3. capa de sustancia surfactante, 4. neumocito tipo I, 5. neumocito tipo II, 6. capilar sanguíneo.



## Evolución del sistema respiratorio en los animales (Filogenia)

La mayoría de los animales tienen respiración aerobia, es decir que toman el oxígeno del medio que los rodea, ya sea del aire o del agua para realizar la función de respiración; pero existen algunos organismos que presentan respiración anaerobia porque no requieren de oxígeno para realizarla, esta se efectúa por acción enzimática (en bacterias anaerobias).

En los animales que tienen respiración aerobia es fundamental la presencia de un sistema de membranas, a través de las cuales se produce el intercambio gaseoso entre la célula y el medio exterior, que puede efectuarse de forma directa o indirecta.

El intercambio gaseoso directo es cuando se produce por simple difusión a través de la membrana celular, como ocurre en los protozoos (ameba) y en los metazoos inferiores (esponjas, celentéreos y platelmintos o gusanos planos); o mediante un sistema tubular ramificado o tráquea que se encuentra en los artrópodos (algunos arácnidos e insectos).

El intercambio gaseoso indirecto es cuando se produce por intermedio de líquidos circulantes, como la sangre. Se denomina respiración externa al intercambio gaseoso entre los líquidos circulantes y el medio ambiente y respiración interna al intercambio gaseoso entre los líquidos circulantes y las células.

De acuerdo con la complejidad del organismo, el intercambio gaseoso indirecto, especialmente la respiración externa, puede ser de 3 tipos: cutánea en anélidos (lombriz de tierra), branquial en animales acuáticos (crustáceos, moluscos y peces) y pulmonar en animales vertebrados terrestres (reptiles, aves y mamíferos). Los anfibios tienen la característica de tener los 3 tipos de respiración; branquial en estado de larvas, pulmonar en estado adulto, complementada por la respiración cutánea, lo que indica la evolución que experimentan estos animales.

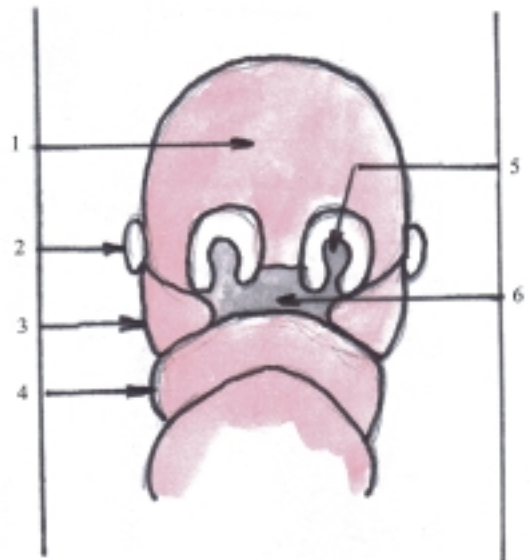
## Desarrollo del sistema respiratorio en el humano (Ontogenia)

El aparato respiratorio comienza a desarrollarse en la etapa de diferenciación o embrionaria (4ta. a 8va. semana), a partir de estructuras que se originan en la región facial y de la porción craneal del intestino primitivo (proenteron), específicamente de la faringe primitiva (cuadro 38.4).

**Cuadro 38.4** Desarrollo del sistema respiratorio

Porciones y órganos	Origen
Cavidades nasales	Fositas nasales (en prominencias faciales)
Laringe Tráquea Bronquios	Divertículo respiratorio (en extremo caudal de faringe primitiva)
Pulmones	

Las cavidades nasales se desarrollan en la etapa comprendida entre la 6ta. y 8va. semana, a partir de las fositas nasales que se profundizan en el mesénquima subyacente y se complementan con la formación del septo nasal y el paladar (fig. 38.16). Estas estructuras derivan de las prominencias faciales (frontonasal y maxilares), que son abultamientos de origen mesodérmico formados por el mesénquima que rodea las vesículas cerebrales y el primer par de arcos branquiales; el epitelio de revestimiento es de origen ectodérmico.



**Fig. 38.16.** Desarrollo de la cavidad nasal. 1. prominencia frontonasal, 2. esbozo del ojo, 3. prominencia maxilar, 4. prominencia mandibular, 5. fosita nasal, 6. estomodeo.

La faringe se origina de la faringe primitiva, porción más craneal del intestino primitivo, comprendida entre la membrana estomatofaríngea y el divertículo respiratorio, cuyo epitelio de revestimiento es de origen endodérmico y sus paredes están constituidas por estructuras de tejidos conectivo y muscular de origen mesodérmico.



Las vías respiratorias bajas (laringe, tráquea y bronquios) y los pulmones (ramas del árbol bronquial y el árbol alveolar) comienzan a desarrollarse en la 4ta. semana, a partir de una evaginación de la pared ventral del extremo caudal de la faringe primitiva llamada divertículo respiratorio (fig. 38.17), cuyo epitelio de revestimiento es de origen endodérmico y los otros componentes de sus paredes (tejidos conectivo, muscular y cartilaginoso) se originan del mesodermo que rodea la porción craneal del intestino primitivo. El divertículo respiratorio se extiende caudalmente y forma el tubo laringo-traqueal, que recibe este nombre porque en su parte proximal se desarrolla la laringe y en su parte distal la tráquea con la particularidad de que los cartílagos y músculos laríngeos derivan del mesodermo de los últimos arcos branquiales y los cartílagos traqueales se originan del mesodermo esplácnico que rodea a este tubo. En el extremo distal de la tráquea se forman los brotes bronquiales primarios que inicialmente se dividen en 3 el derecho y en 2 el izquierdo y continúan dividiéndose sucesivamente en 2 partes (división dicotómica) y forman de esta manera las ramas del árbol bronquial en el interior de los pulmones.

El desarrollo de los pulmones puede dividirse en 3 etapas: pseudoglandular (hasta el 4to. mes), canalicular (entre el 4to y 6to. mes) y alveolar (desde el 6to. mes).

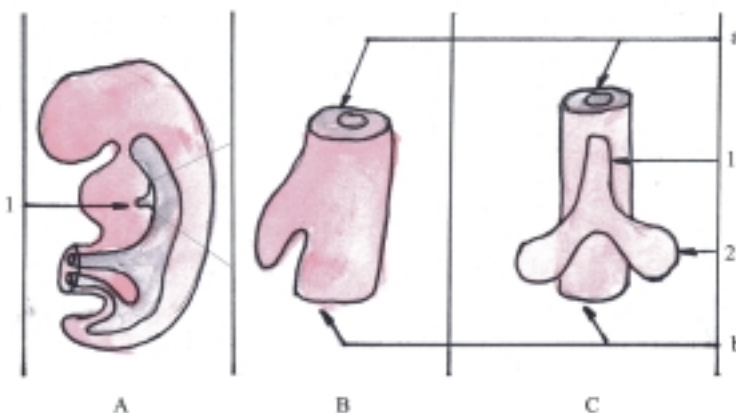
En la etapa pseudoglandular se desarrolla intensamente el árbol bronquial hasta formar los bronquiolos, cuyo epitelio de revestimiento de origen endodérmico le proporciona el aspecto de acinos glandulares y luego continúa su desarrollo poco a poco hasta alcanzar su forma definitiva en la etapa posnatal de la infancia. En la etapa canalicular comienza a desarrollarse el árbol alveolar y se intensifica la vascularización. En la etapa alveolar los alveolos en

formación establecen relaciones íntimas con los capilares sanguíneos y ya en el 7mo. mes, los pulmones pueden realizar la respiración externa o pulmonar (hematosis) en el caso del nacimiento pretérmino.

Antes del nacimiento hay líquido en los conductos de las porciones conductora y respiratoria. Una parte corresponde al líquido amniótico y la otra a secreciones elaboradas por el epitelio de revestimiento, como el moco y la sustancia surfactante. En el momento del nacimiento se inicia la respiración externa o pulmonar, una parte del líquido contenido en las vías respiratorias es expulsado hacia el exterior y la parte contenida en los pulmones es reabsorbida por los capilares sanguíneos; una capa de sustancia surfactante queda adherida a las paredes alveolares, lo que permite la expansión de los pulmones.

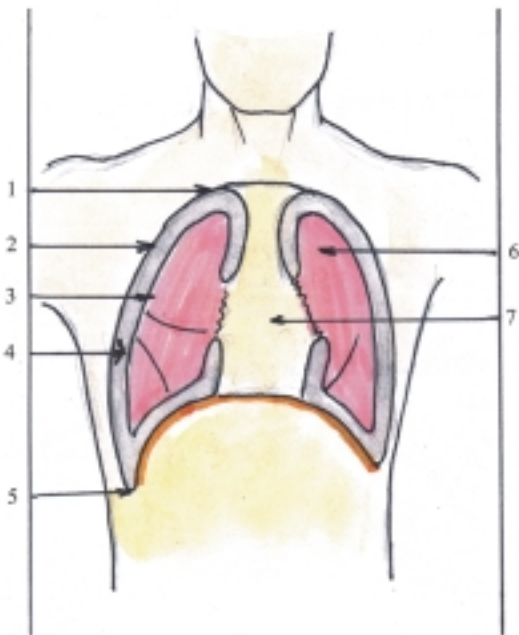
## Pleura, cavidad pleural y mediastino

La cavidad torácica es una de las grandes cavidades del cuerpo, situada en la parte superior del tronco, limitada hacia abajo por el diafragma que la separa de la cavidad abdominal y hacia arriba por la abertura torácica superior que la comunica con la parte anterior del cuello, por donde pasan algunos elementos como el esófago, la tráquea, los vasos sanguíneos, linfáticos y los nervios. Además está limitada por las paredes anterior, posterior y laterales del tórax; que están constituidas por estructuras blandas como la piel y los músculos y estructuras duras del esqueleto del tórax, que protegen totalmente esta región al formar una jaula ósea compuesta hacia atrás por el segmento torácico de la columna vertebral, hacia delante por el esternón y hacia los lados por las costillas.



**Fig. 38. 17.** Desarrollo de las vías respiratorias bajas. A. Embrión de IV semana. B. Vista lateral del divertículo respiratorio. C. Vista frontal del divertículo respiratorio, 1. divertículo respiratorio, 2. división dicotómica del divertículo respiratorio, a) faringe primitiva, b) esófago.

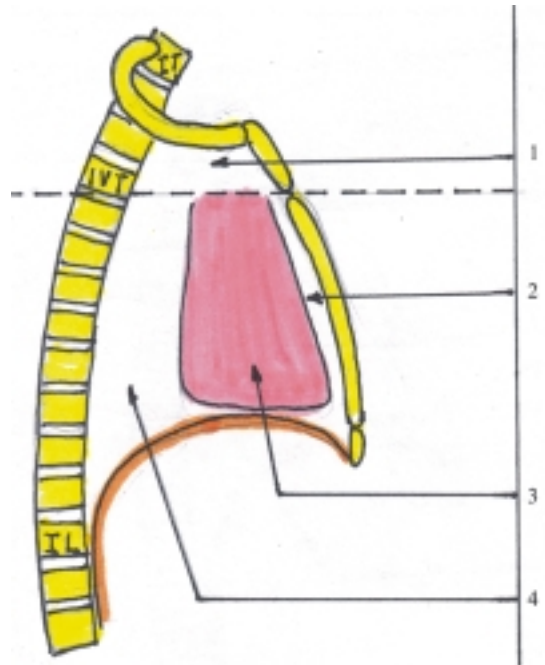
La cavidad torácica contiene órganos del aparato respiratorio (segmento torácico de la tráquea, bronquios principales y pulmones) y del aparato digestivo (porción torácica del esófago). También contiene órganos del aparato circulatorio (corazón, vasos sanguíneos y linfáticos, órganos linfoides como el timo y linfonodos) y nervios. Estos órganos se disponen en la cavidad torácica de manera que los pulmones ocupan las partes laterales, separados por un espacio llamado mediastino, donde se sitúan los otros órganos contenidos en esta cavidad (figs. 38.18 y 38.19). Además, existen 3 sacos serosos aislados entre sí, 2 laterales que envuelven a los pulmones denominados sacos pleurales y 1 medio que envuelve al corazón nombrado saco pericárdico.



**Fig. 38. 18.** Cavidad torácica corte frontal. 1. cúpula pleural, 2. pleura parietal, 3. pleura visceral, 4. cavidad pleural, 5. recesos costofrénico, 6. pulmón, 7. mediastino.

La pleura es la membrana serosa que envuelve a los pulmones y forma los 2 sacos pleurales, independientes uno del otro. Cada saco pleural está compuesto por 2 hojas, una interna, visceral o pulmonar y otra externa o parietal, entre las que se encuentra la cavidad pleural. La pleura, al igual que el peritoneo, actúa como una membrana dializadora y por las características de su superficie permite el deslizamiento de sus 2 hojas y facilita el movimiento de los pulmones en la mecánica respiratoria. La pleura visceral está adherida al pulmón, al que cubre totalmente, excepto en la región del hilio pulmonar y penetra en las fisuras interlobulares. La pleura parietal está adherida a las paredes de la cavidad torácica y comprende 3 porciones

de acuerdo con las regiones donde se encuentra: costal, diafragmática y mediastínica.



**Fig. 38. 19.** Cavidad torácica corte sagital. 1. mediastino superior, 2. mediastino anterior, 3. mediastino medio, 4. mediastino posterior.

La cavidad pleural es el espacio comprendido entre las hojas parietal y visceral de la pleura, que forma parte de los sacos pleurales, situados en la cavidad torácica. Cada cavidad pleural es un espacio virtual en el que se distinguen los lugares donde la pleura parietal se refleja o cambia de posición, formando la cúpula pleural y los recesos pleurales (costodiafragmático, costomediastínicos anterior y posterior y frenicomedial), que son considerados como espacios de reserva donde penetran los pulmones en la respiración profunda. El receso costodiafragmático o costofrénico es el más extenso y más declive de la cavidad pleural, por lo cual, los líquidos derramados en esta cavidad se acumulan en este lugar (figs. 38.18 y 38.19).

La estructura microscópica y el origen de la pleura son similares a los del peritoneo. La cavidad pleural, como la peritoneal, también se forma a partir de la cavidad celómica intraembrionaria, con la particularidad de que los esbozos pulmonares crecen y se extienden dentro de los canales pericardio-peritoneales y luego la cavidad torácica queda dividida por las membranas pleuropericárdicas (originadas del mesodermo somático), en 3 cavidades: la pericárdica que contiene al corazón y las pleurales donde se alojan los pulmones.

El mediastino es el espacio situado en la parte media de la cavidad torácica que separa los 2 sacos pleurales y está limitado lateralmente por las pleuras mediastínicas. Este espacio se extiende desde el esternón hasta el segmento torácico de la columna vertebral y desde la abertura torácica superior hasta el diafragma. El mediastino se divide convencionalmente en varias regiones para facilitar su descripción. Un plano horizontal imaginario que pasa por la bifurcación de la tráquea lo divide en 2 partes, una superior y otra inferior. Esta última se subdivide a su vez en 3 partes, anterior (por delante del pericardio), media (comprende el pericardio con el corazón) y posterior (por detrás del pericardio). La mayoría de los órganos contenidos en la cavidad torácica, excepto los pulmones, se encuentra en el mediastino, rodeados y unidos entre sí por tejido conectivo laxo.

## **Anatomía de superficie y radiológica del sistema respiratorio**

La nariz es bien visible en el centro de la cara, en la que se distinguen todas sus porciones y los orificios nasales externos o nares. Las cavidades nasales se pueden observar directamente con la ayuda de un espéculo nasal que se introduce por los nares (rinoscopia anterior), donde se destaca la mucosa que reviste el tabique y las conchas nasales. La laringe se puede palpar en la parte anterior, media y superior del cuello, donde se observa una prominencia formada por el cartílago tiroideo, conocida como “nuez de Adán”. La porción cervical de la tráquea se puede palpar en la parte anterior, media e inferior del cuello y la porción torácica se encuentra por detrás del manubrio del esternón y se bifurca a la altura del ángulo esternal (al nivel del borde inferior de la 4ta. vértebra torácica).

Los pulmones están protegidos por las costillas y sus ápices alcanzan la altura de las primeras costillas, mientras que las bases se encuentran al nivel de las sextas costillas por delante (en la línea medio clavicular) y de las décimas costillas por detrás (en la línea escapular); pero como el pulmón izquierdo es más largo, su límite inferior es más bajo que el derecho. La fisura interlobular oblicua de cada pulmón se puede determinar siguiendo el borde medial de la escápula del lado correspondiente, cuando se coloca el brazo separado y la mano se apoya en la nuca. La fisura interlobular horizontal del pulmón derecho se proyecta por una línea horizontal que pasa por la cuarta costilla derecha, (en la línea medio clavicular). Por causa de la disposición de las fisuras interlobulares, la proyección

de los lóbulos pulmonares en la pared torácica se caracteriza porque en ambos lados de la pared posterior es idéntica, hacia arriba el lóbulo superior y hacia abajo el lóbulo inferior; mientras que en la pared anterior a la izquierda se encuentra principalmente el lóbulo superior y a la derecha los lóbulos superior y medio.

Uno de los métodos de investigación imagenológico más utilizado en el aparato respiratorio es la radiografía simple, pero también se emplean otras técnicas especializadas como la broncografía. En las radiografías simples de la cabeza, en posición frontal y lateral, se puede observar en la región de la cara, la imagen radiotransparente de la cavidad nasal y de los senos paranasales. En la radiografía simple del tórax frontal se distingue en el medio de esta región, la imagen radioopaca correspondiente a los órganos que ocupan el mediastino y a cada lado la imagen radiotransparente de los pulmones (fig. 38.20). En la actualidad se utiliza la ultrasonografía como método diagnóstico imagenológico de las lesiones localizadas en la región torácica, es de utilidad para detectar líquidos en los espacios pleurales y nódulos en la periferia de los pulmones y de la pared torácica. La tomografía axial computadorizada (TAC) es útil para precisar las características de los procesos tumorales en los pulmones, mediastino y pared torácica.

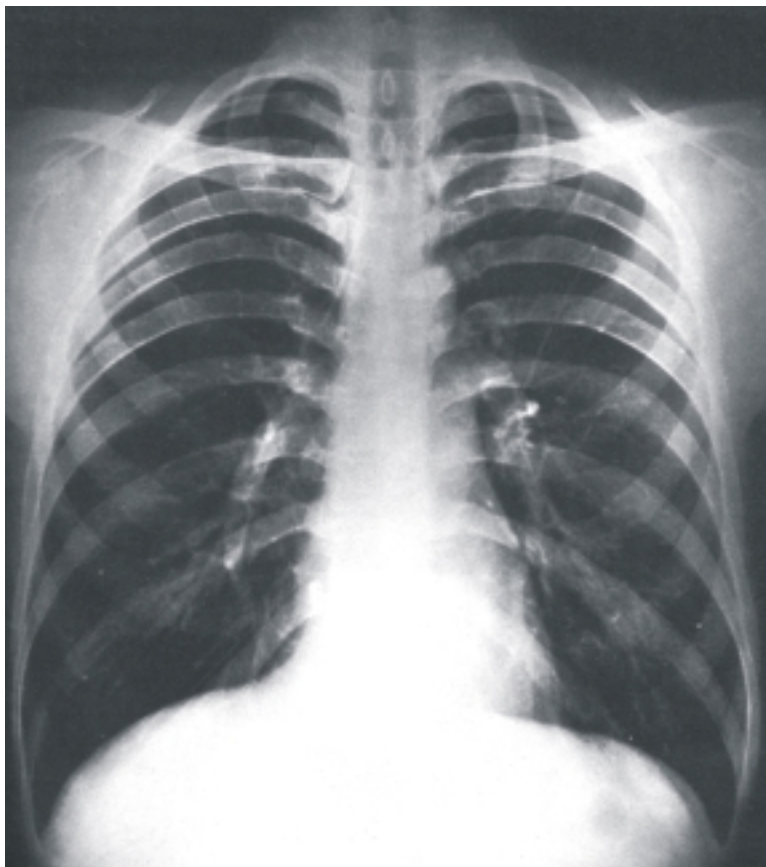## **Alteraciones del sistema respiratorio**

Las variaciones del aparato respiratorio están relacionadas fundamentalmente con la edad, el sexo y tipo constitucional del individuo y consisten sobre todo en modificaciones de la forma, el tamaño y la situación de los órganos que componen este aparato.

Las malformaciones congénitas más destacadas del aparato respiratorio ocurren en la tráquea (fístula traqueoesofágica) y en los pulmones (lóbulos supernumerarios, quistes pulmonares y agenesia pulmonar).

Las afecciones que pueden presentarse en cualquier órgano del aparato respiratorio son: los tumores (benignos y malignos) y las inflamaciones (rinitis, laringitis, bronquitis y neumonitis o neumonías). También existen afecciones que se localizan en determinadas regiones de este aparato, especialmente en los pulmones y que tienen gran importancia clínica, como el asma bronquial, la bronquiectasia, la atelectasia, el enfisema pulmonar y otras enfermedades pulmonares de origen ocupacional.

En general, las afecciones del aparato respiratorio se manifiestan clínicamente por una serie de síntomas,



**Fig. 38. 20.** *Radiografía simple de tórax frontal.*

entre los que se destacan: los dolores torácicos, disnea, tos, expectoración, hemoptisis, vómica y modificaciones de la voz. Además, en las cavidades nasales se puede presentar la epístaxis y en cualquier segmento de las vías respiratorias, el síndrome obstructivo.

Las lesiones más frecuentes del aparato respiratorio se producen por traumatismos en la nariz (cavidades nasales). También son relativamente frecuentes las lesiones pulmonares que pueden ser causadas por heridas de arma blanca o de fuego y por traumatismos cerrados o abiertos del tórax.

## 39. Sistema urinario

### Concepto y funciones generales del sistema urinario

El llamado sistema urogenital comprende los sistemas urinario y genital, que tienen una íntima relación desde el punto de vista morfológico, porque son de un origen embriológico común y en el adulto algunas de sus estructuras están estrechamente relacionadas. Sin embargo, estos sistemas orgánicos realizan funciones distintas: el urinario de excreción y el genital de reproducción, por lo que es conveniente estudiarlos separados.

El sistema o aparato urinario es el conjunto de órganos que realizan la función urinaria, o sea, de elaboración y excreción de la orina.

La función urinaria contribuye a mantener la homeostasia (persistencia de las condiciones constantes del medio interno), al lograr la regulación del equilibrio hídrico, electrolítico y ácido-básico del medio interno y la eliminación de los productos terminales del metabolismo, en especial proteico y de otras sustancias extrañas e innecesarias al organismo. Además, algunas estructuras del sistema urinario, específicamente de los riñones, segregan determinadas sustancias químicas que se vierten en la sangre e intervienen en los mecanismos de regulación de la presión arterial y de la eritropoyesis.

En el mecanismo de la función urinaria se destacan 4 procesos: filtración, resorción, secreción y excreción. La filtración es el proceso mediante el cual, la sangre que circula por los riñones es filtrada en los capilares sanguíneos (glomérulos de los corpúsculos renales que forman parte de la nefrona, unidad estructural y funcional de los riñones). Este filtrado es un líquido similar al plasma sanguíneo, pero carece de proteínas plasmáticas de alto peso molecular, por lo que se considera un ultrafiltrado. El proceso de resorción ocurre al nivel de los túbulos renales y consiste en transportar o reintegrar a la circulación sanguínea, las sustancias necesarias al organismo que se encuentran en el ultrafiltrado (agua, electrolitos, glucosa,

aminoácidos, y otros solutos). La secreción es un proceso inverso a la resorción que también ocurre al nivel de los túbulos renales y consiste en transportar determinadas sustancias de la circulación sanguínea hasta el ultrafiltrado que circula por los túbulos renales, a través de las células epiteliales que revisten las paredes de estos túbulos (ácidos y bases orgánicas, iones de hidrógeno y potasio). La excreción es la eliminación de las sustancias innecesarias al organismo, que son expulsadas y forman parte de la orina.

### Características de la orina

La orina es un líquido, generalmente transparente, de color amarillento por la presencia de pigmentos (urocromo, urobilina, etc.) y olor característico por la presencia de ácidos orgánicos, pero pasado cierto tiempo adquiere olor amoniacal por la descomposición de la urea. La orina tiene una reacción ligeramente ácida por causa principalmente de la concentración de iones de hidrógeno (pH alrededor de 6) y una densidad de peso específico algo superior al agua, en dependencia de la concentración de solutos (alrededor de 1 020).

La orina está compuesta sobre todo por agua (95 %) y solutos (5 %), formados por sustancias orgánicas e inorgánicas. Las sustancias orgánicas son fundamentalmente nitrogenadas, producto del metabolismo proteico (urea, ácido úrico, ácido hipúrico, creatinina, amoníaco, etc.). Las sustancias inorgánicas minerales, comprenden ciertas sales (cloruros, fosfatos, sulfatos, carbonatos, etc.). Además, contiene otros solutos en cantidades insignificantes y por lo tanto son de menor importancia.

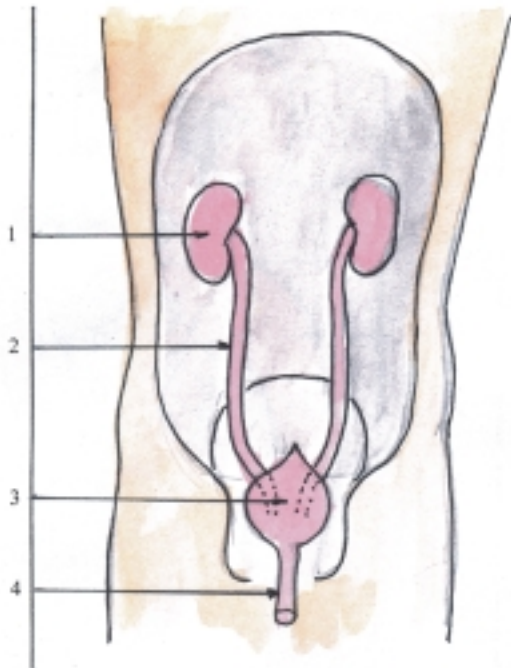
Algunos solutos de la orina pueden ser estudiados mediante el examen microscópico del sedimento urinario, obtenido después de dejar la orina en reposo durante cierto tiempo o por la acción de una centrifuga. El sedimento urinario comprende sustancias organizadas y no organizadas que se encuentran en

suspensión en la orina. Las sustancias organizadas están constituidas por células (epiteliales, leucocitos, eritrocitos y espermatozoides), cilindros (formados por la coagulación de sustancias albuminosas en la luz de los túbulos renales), moco y microorganismos. Las sustancias no organizadas están representadas por los cristales de las sustancias orgánicas e inorgánicas de la orina, cuya naturaleza depende de la reacción de esta (en la orina ácida predominan los cristales de ácido úrico, uratos y oxalato de calcio, mientras que en la orina alcalina abundan los cristales de fosfatos y carbonatos).

El humano adulto elimina diariamente alrededor de 1,5 L de orina (diuresis), pero esa cantidad y las otras características de la orina, incluida su composición, es variable, por causa de diversos factores como la cantidad y composición de los alimentos ingeridos, la temperatura y humedad del medio ambiente y el tipo de trabajo que se realiza. También ocurren variaciones de la orina en el transcurso de algunas enfermedades, por lo que el examen de esta resulta de gran importancia en el diagnóstico.

## Componentes del sistema urinario

El sistema urinario está compuesto por 2 porciones: los órganos urinarios que elaboran la orina y las vías urinarias que forman un sistema de conductos excretores (fig. 39.1).



**Fig. 39. 1.** Componentes del sistema urinario en cavidad abdominal abierta por delante. 1. riñón, 2. uréter, 3. vejiga urinaria, 4. uretra.

Los órganos urinarios que elaboran la orina son los riñones, donde se producen los procesos de filtración, resorción, secreción y se inicia la excreción de la orina. Estos órganos se encuentran en la cavidad abdominal.

Las vías urinarias están constituidas por un sistema de conductos excretores destinados a la conducción, el almacenamiento temporal y la evacuación de la orina. Este sistema de conductos se inicia en los riñones y se extiende hasta terminar en un orificio situado en la región perineal en íntima relación con los órganos genitales externos. En las vías urinarias se destacan varios segmentos: cálices renales, pelvis renal, uréter, vejiga urinaria y uretra. Los cálices renales y parte de la pelvis renal se localizan en el interior del seno renal, por lo que se consideran intrarrenales; mientras que los otros segmentos son extrarrenales, con la particularidad de que la uretra en el sexo masculino constituye un segmento común de los sistemas urinario y genital, pues tiene la función de excretar la orina en el acto de la micción y el semen durante la eyaculación (cuadro 39.1).

**Cuadro 39.1.** Componentes del sistema urinario

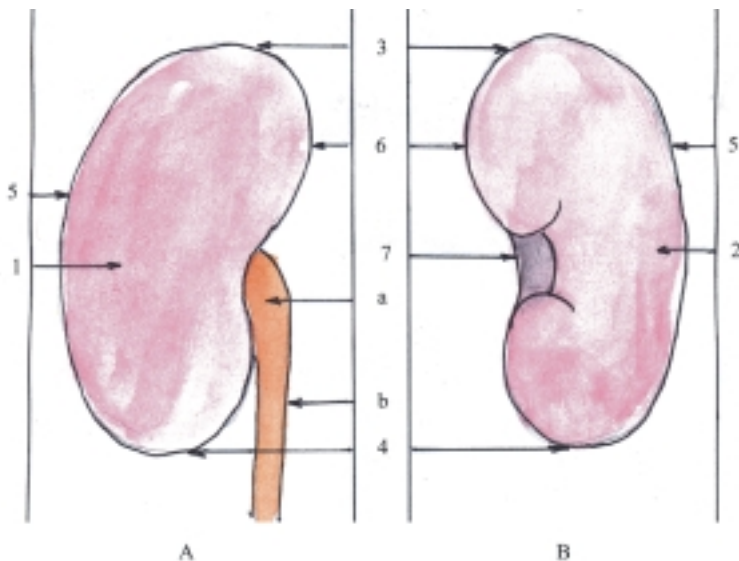
Órganos urinarios que elaboran orina	Riñones
Vías urinarias que excretan orina	Cálices renales Pelvis renal Uréter Vejiga urinaria Uretra

## Características de los riñones

Los riñones son los órganos principales del sistema urinario que tienen la función de elaborar y excretar la orina, lo que contribuye a mantener la homeostasia del organismo. Además, segregan determinadas sustancias, como la renina y el factor eritropoyético, que se vierten en la sangre e intervienen en la regulación de la presión arterial y la eritropoyesis, respectivamente.

Los riñones son 2 órganos, derecho e izquierdo, situados en la cavidad abdominal, a ambos lados de la columna vertebral y aplicados a la pared posterior del abdomen. Tienen la forma comparada a un frijol y presentan las porciones siguientes: 2 caras (anterior y posterior), 2 extremidades o polos (superior e inferior) y 2 bordes (lateral y medial) (fig. 39.2).

En general, la cara anterior es más convexa que la posterior. La extremidad superior es más ancha que la



**Fig. 39.2.** Riñón derecho. A. Vista anterior; B. Vista posterior (sin pelvis renal), 1. cara anterior, 2. cara posterior; 3. extremidad superior; 4. extremidad inferior; 5. borde lateral, 6. borde medial, 7. hilio renal que da acceso al seno renal, a) pelvis renal, b) uréter.

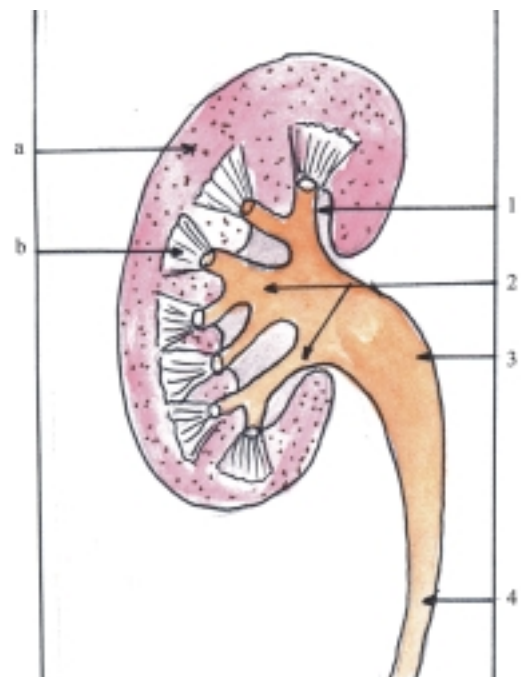
inferior. El borde lateral es convexo y el borde medial es cóncavo en su parte media, donde se encuentra el hilio renal, o abertura del riñón, cuyo borde anterior es más saliente que el posterior.

El hilio renal da acceso a una cavidad llamada seno renal y da paso a los elementos del pedículo renal (pelvis renal, arteria y vena renal, vasos linfáticos y nervios).

Los riñones están cubiertos parcialmente por el peritoneo, por lo que se consideran órganos extraperitoneales (retroperitoneales) y se encuentran envueltos por estructuras fibroadiposas constituidas por la cápsula adiposa y la fascia renal. La cápsula adiposa es una acumulación de tejido adiposo que rodea a cada riñón, en especial por su cara posterior. La fascia renal es parte de la fascia subperitoneal que rodea a los riñones, las glándulas suprarrenales y la cápsula adiposa en conjunto, y forma un compartimento compuesto por 2 hojas, anterior y posterior, que se fusionan en la extremidad superior y borde lateral de cada riñón, pero se mantienen separadas en la extremidad inferior y borde medial. Además, por detrás de la fascia renal se encuentra el cuerpo adiposo pararrenal que lo separa de la pared posterior del abdomen. Cuando disminuye el tejido adiposo que rodea al riñón (cápsula adiposa y cuerpo adiposo pararrenal) se produce una exagerada movilidad del riñón y su descenso (ptosis renal).

La estructura macroscópica del riñón se puede observar en un corte frontal de este órgano (paralelo a sus caras), en el cual se distinguen 2 porciones: una medular y otra cortical, que tienen características diferentes, en dependencia de las estructuras que contienen (fig. 39.3). En la médula renal se destacan las pirámides renales, de aspecto estriado (compuestas por las porciones rectas de los túbulos renales). Cada pirámide tiene una base dirigida hacia la periferia y un vértice hacia el seno renal, que se fusiona con otras y forma la papila renal, que presenta un área cribosa,

con numerosos orificios papilares, a través de los cuales la orina drena en la porción inicial de las vías urinarias (cálices renales menores). En la corteza renal se describen 2 partes, la radiada de aspecto estriado que cubre las bases de las pirámides (formada también por las porciones rectas de los túbulos renales) y la convoluta o laberinto de aspecto granuloso que rodea a la anterior (compuesta por los corpúsculos renales y porciones contorneadas de los túbulos renales) Además, la corteza penetra entre las pirámides renales y forma las columnas renales.



**Fig. 39.3.** Estructura macroscópica del riñón corte frontal. 1. cálices renales menores, 2. cálices renales mayores, 3. pelvis renal, 4. uréter; a) corteza renal, b) médula renal con pirámides renales.

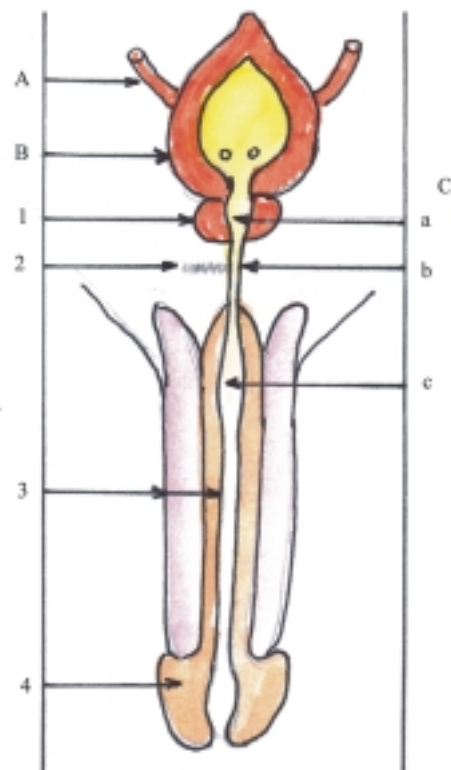
En el riñón también se describen los lóbulos, lobulillos y segmentos renales. Un lóbulo renal está constituido por una pirámide renal rodeada de corteza renal. En cada riñón humano existen alrededor de 12 lóbulos, que en el feto y el niño pequeño se reflejan en la superficie del órgano, pero en el adulto esta evidencia desaparece, porque la superficie renal es lisa. A su vez, cada lóbulo renal está compuesto por numerosos lobulillos renales, que están formados por un conjunto de nefronas (unidad morfofuncional del riñón) que drenan en un túbulo colector, los cuales no tienen límites precisos en la médula renal, pero en la corteza se pueden observar separados por los vasos interlobulillares. Los segmentos renales están basados en un criterio vascular, pues están compuestos por zonas del riñón irrigadas por las ramas intraorgánicas de las arterias renales que tienen un carácter terminal, lo que tiene importancia quirúrgica al permitir realizar resecciones parciales de este órgano. Los segmentos renales reciben su nombre de acuerdo con su posición en el riñón (superior, anterosuperior, anteroinferior, inferior y posterior).

## Características de los segmentos de las vías urinarias

Los cálices renales, la pelvis renal y el uréter son los segmentos superiores de las vías urinarias, que tienen la función de conducir la orina desde los riñones hasta la vejiga urinaria, desde donde se continúa hasta el exterior por la uretra que constituye su segmento final (figs. 39.1 y 39.4).

Los cálices renales están situados en el seno renal y según su tamaño se clasifican en 2 tipos: menores y mayores. Los cálices renales menores son los segmentos iniciales de las vías urinarias, en número de 8 aproximadamente que tienen la forma de copa donde se insertan las papilas renales. Varios de estos cálices se unen y forman los cálices renales mayores, que generalmente son 2, uno superior y otro inferior. Estos a su vez se unen y constituyen la pelvis renal, porción ensanchada en forma de embudo, aplanada de delante hacia atrás, cuya porción inicial o intrarrenal comunica con los cálices renales mayores y su porción distal o extrarrenal se continúa con el uréter y ocupa la posición posterior del pedículo renal.

El uréter es un conducto par, de gran longitud, situado en posición retroperitoneal, que se extiende desde la pelvis renal de cada lado hasta la vejiga urinaria y de acuerdo con su trayecto, se describen 2 porciones, abdominal y pelviana. El uréter presenta 3 estrechamientos que son lugares de posible obstrucción por litiasis urinaria y que según su



**Fig. 39.4.** Vías urinarias. A. Uréter, B. Vejiga urinaria, C. Uretra masculina, a) porción prostática, b) porción membranosa, c) porción esponjosa, 1. próstata, 2. diafragma urogenital, 3. pene con cuerpos cavernosos y esponjoso, 4. glande del pene.

localización se denominan: superior (en su unión con la pelvis renal), medio (al cruzar la línea terminal de la pelvis) e inferior (en su entrada a la vejiga urinaria).

La vejiga urinaria (fig. 39.4) es la porción dilatada de las vías urinarias, que tiene la función de almacenar temporalmente la orina hasta su expulsión al exterior mediante el proceso de la micción. Está situada en la cavidad pelviana, detrás de la sínfisis púbica y tiene una forma más o menos esférica, en la que se distinguen las porciones siguientes: ápice, cuerpo, fondo y cuello. El ápice vesical es su extremo anterosuperior que se continúa con el uraco. El cuerpo vesical es la porción intermedia que tiene variaciones de forma y tamaño según la cantidad de orina que contenga. El fondo o base vesical forma su pared posteroinferior y el cuello vesical es su parte anteroinferior, estrechada, que se continúa con la uretra y se fija al suelo de la cavidad pelviana.

La uretra (fig. 39.4) es la última porción de las vías urinarias que tiene la función de conducir la orina desde la vejiga urinaria hacia el exterior en el proceso de la micción y presenta diferencias morfofuncionales según el sexo. La uretra femenina es más corta y se extiende desde el cuello de la vejiga urinaria hasta el orificio



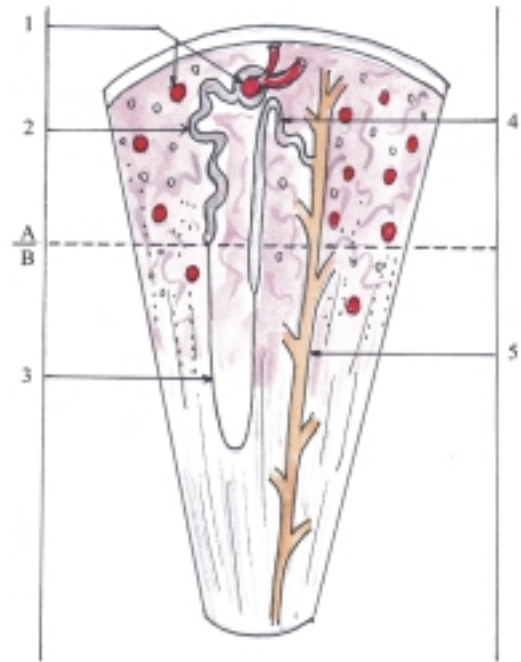
uretral externo, localizado en el vestíbulo vaginal de la vulva o pudendo femenino que atraviesa previamente el diafragma urogenital. La uretra masculina constituye una porción común de los sistemas urinario y genital, por donde pasa la orina al efectuarse la micción y el semen durante la eyaculación. Esta uretra es más larga y se extiende desde el cuello de la vejiga urinaria hasta el orificio uretral externo, situado en el glande del pene y en su trayecto atraviesa diferentes estructuras que determinan sus porciones, la próstata (porción prostática), el diafragma urogenital (porción membranosa) y el cuerpo esponjoso del pene (porción esponjosa o peneana). En la uretra masculina se destacan 3 estrechamientos localizados en los orificios uretrales interno y externo y en la porción membranosa. Esta última es un lugar de posibles lesiones uretrales, porque se puede desgarrar en el transcurso de un cateterismo vesical o en las fracturas de las ramas isquiopubianas de la pelvis.

## Estructura microscópica de los riñones

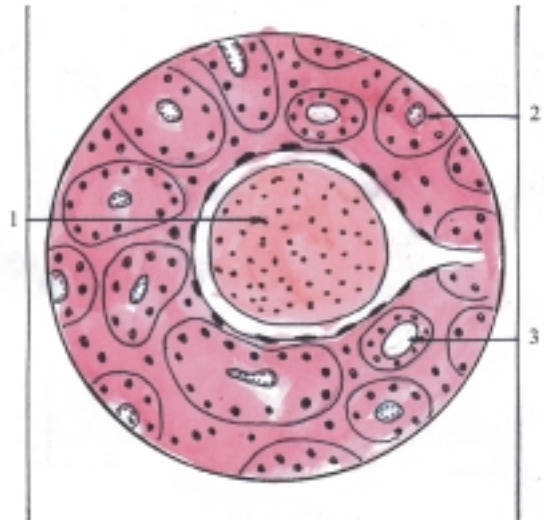
Los riñones son órganos macizos, cuya estructura está compuesta por un estroma y un parénquima. El estroma es la armazón de tejido conectivo constituido por la cápsula fibrosa que envuelve y se adhiere al riñón, del cual puede separarse fácilmente; y el tejido intersticial que es escaso y de tipo reticular que sostiene al parénquima. El parénquima renal está formado por los túbulos renales o uriníferos, que están revestidos por un epitelio simple y comprende 2 segmentos: la nefrona, unidad morfofuncional del riñón donde se elabora la orina y los túbulos renales colectores, donde se inicia la excreción urinaria y se produce la concentración hipertónica de esta (figs. 39.5 y 39.6).

La nefrona está compuesta por 4 porciones: corpúsculo renal, túbulo contorneado proximal, asa de la nefrona y túbulo contorneado distal. La mayoría de estas porciones se encuentra en la parte convoluta de la corteza renal, excepto las asas que junto con los túbulos colectores penetran en las pirámides de la médula renal (cuadro 39.2).

El corpúsculo renal (de Malpighi) es la porción inicial de la nefrona donde se produce la filtración del plasma sanguíneo (unos 180 L/d) que tiene forma esférica, con 2 polos (el vascular y el tubular o urinífero) y está constituido por 2 estructuras, el glomérulo y la cápsula glomerular (fig. 39.7). El glomérulo del corpúsculo renal es una red de capilares sanguíneos (del tipo II, con endotelio fenestrado y membrana basal continua) que en forma de madeja se invagina en la cápsula glomerular. Estos capilares están sostenidos por un tejido intersticial fino llamado



**Fig. 39.5.** Estructura microscópica del riñón con túbulo renal. A. Corteza renal, B. Médula renal, 1. glomérulos de corpúsculos renales, 2. túbulo contorneado proximal, 3. asa de la nefrona, 4. túbulo contorneado distal, 5. túbulos renales colectores.



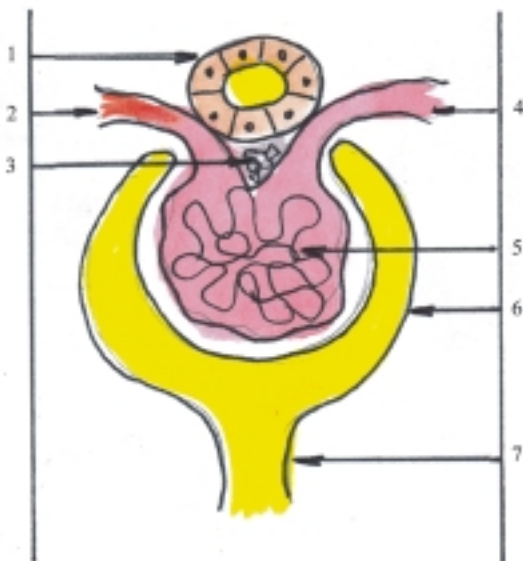
**Fig. 39.6.** Estructura microscópica de la corteza renal x 400. 1. glomérulo de corpúsculo renal, 2. túbulo contorneado proximal, 3. túbulo contorneado distal.

mesangio, cuyas células o mesangiocitos, semejantes a los pericitos de los capilares, producen sustancia intercelular y tienen propiedades fagocíticas. La cápsula glomerular (de Bowman) es el extremo ciego y dilatado de la parte tubular de la nefrona que se ha

invaginado en forma de copa, donde se incluye el glomérulo. Esta cápsula tiene 2 partes o paredes: externa e interna, entre las que se encuentra el espacio capsular que comunica con el túbulo contorneado proximal. La pared externa o parietal está revestida de epitelio simple plano que se apoya en una membrana basal. La pared interna o visceral está revestida de epitelio simple cuyas células llamadas podocitos, tienen una forma particular semejante a los tentáculos de un pulpo que envuelven los capilares glomerulares, pero este revestimiento es discontinuo, porque entre los podocitos quedan pequeños espacios de filtración. Entre los capilares y los podocitos se encuentra una membrana basal común, que se continúa con la que cubre el resto de la nefrona. Por lo tanto, la barrera de filtración entre la luz capilar y el espacio capsular está formada por 3 estructuras, el endotelio fenestrado de los capilares, la membrana basal y los podocitos.

**Cuadro 39.2.** Estructura microscópica de los riñones

Estroma	Tejido conectivo de sostén (cápsula fibrosa y tejido intersticial)
Parénquima	Epitelio de revestimiento de los túbulos renales o uríniferos (nefrona y túbulos renales colectores)



**Fig. 39.7.** Corpúsculo renal. 1. túbulo contorneado distal (con células de la mácula densa), 2. arteriola aferente (con células yuxtaglomerulares), 3. células del islote yuxtavascular, 4. arteriola eferente, 5. glomérulo del corpúsculo renal, 6. cápsula glomerular, 7. túbulo contorneado proximal.

El túbulo contorneado proximal es la segunda porción de la nefrona, donde se reabsorbe aproximadamente 75 % del filtrado glomerular y se segregan algunas sustancias (ácidos y bases orgánicas). La estructura de esta porción se caracteriza porque el túbulo es flexuoso, largo y de luz estrecha, que está revestido por un epitelio simple cilíndrico, cuyas células presentan microvellosidades en su superficie apical (ribete en cepillo), e invaginaciones en su superficie basal, que aumentan la superficie de transporte de la célula.

El asa de la nefrona (de Henle) es la tercera porción de la nefrona interpuesta entre los túbulos contorneados proximal y distal, que penetra en las pirámides de la médula renal y forma un asa (U), como su nombre indica, en la que se distinguen 2 ramas, descendente y ascendente, cada una de las cuales presenta una parte gruesa y otra delgada. La estructura de las partes gruesas de ambas ramas es similar al túbulo contorneado correspondiente, mientras que la parte delgada constituye un tubo continuo donde se forma el asa que está revestida de epitelio simple plano. En el asa de la nefrona hay resorción de agua y algunos solutos, la rama descendente es más permeable al agua y la rama ascendente al sodio. En general, el asa de la nefrona interviene en un mecanismo denominado “sistema multiplicador e intercambiador de contracorriente”, mediante el cual se crea un aumento del gradiente osmótico desde la corteza hasta la médula renal, al aumentar la concentración del líquido intersticial en esta última región (líquido intersticial hipertónico), lo que favorece la resorción de agua en los túbulos renales colectores en presencia de la hormona antidiurética de la neurohipófisis, esto provoca un aumento de la concentración de orina (orina hipertónica) y el exceso de agua que se acumula en los espacios intercelulares es captado por los vasos rectos de la médula renal y retorna a la circulación sanguínea general. Por lo tanto, este mecanismo es importante en la producción de una orina hipertónica y la conservación de agua en el organismo.

El túbulo contorneado distal es la cuarta y última porción de la nefrona, donde se produce principalmente resorción de iones de sodio y secreción de hidrógeno y potasio. Este proceso está controlado por la hormona aldosterona de la corteza suprarrenal y tiene gran importancia en la regulación del equilibrio ácido-básico. La estructura de esta porción se caracteriza porque el túbulo es flexuoso, corto y de luz amplia, que está revestido por un epitelio simple cúbico, cuyas células carecen de microvellosidades (ribete en cepillo).

El túbulo renal colector es la última porción del túbulo renal urínifero, donde drenan varias nefronas, penetra en una de las pirámides de la médula renal y al unirse varios túbulos forman los conductos papilares que desembocan en el área cribosa de la papila renal.

Los túbulos colectores están revestidos por un epitelio simple cúbico que se hace más alto en los conductos papilares. En estos túbulos se inicia la excreción de la orina, pero además, tiene la capacidad de reabsorber agua en presencia de la hormona antidiurética, mediante el mecanismo multiplicador de contracorriente, ya explicado, y se obtiene una orina hipertónica.

El aparato o complejo yuxtglomerular está formado por un conjunto de células especializadas que intervienen en los mecanismos homeostáticos, regulan la presión arterial y estimulan la producción de eritrocitos. Estas células se localizan en el polo vascular del corpúsculo renal y se denominan de la mácula densa, yuxtglomerulares y del islote yuxtavascular (fig. 39.7). Las células de la mácula densa (del túbulo contorneado distal) tienen la función de estimular a las células yuxtglomerulares (de la túnica muscular de la arteriola aferente), que liberan la renina, sustancia que ante una disminución del flujo sanguíneo del riñón o isquemia renal, activa el mecanismo renina-angiotensina-aldosterona y eleva la presión arterial. Las células del islote yuxtavascular también llamadas del cojinete polar, de Lacis o Polkissen (del espacio comprendido entre la mácula densa y las arteriolas aferente y eferente), producen el factor eritropoyético renal o eritropoyetina que estimula la eritropoyesis en la médula ósea.

La vascularización del riñón se caracteriza porque las arterias segmentarias son de tipo terminal, ya que tienen pocas anastomosis entre ellas. Además, en el riñón existen 2 redes capilares, la glomerular en el tramo arterial, donde se produce la filtración sanguínea y la peritubular que une el tramo arterial con el venoso, donde ocurre la resorción del líquido intersticial hacia los capilares y el retorno a la circulación sanguínea general.

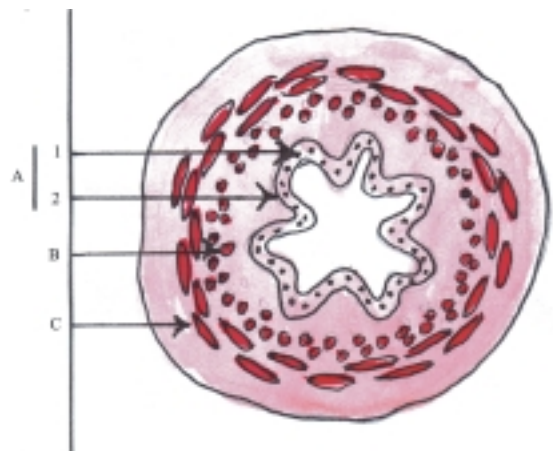
## Estructura microscópica de las vías urinarias

En general, las vías urinarias tienen la estructura común de los sistemas tubulares, pero adaptada a la función de excretar la orina. Esta función de transporte de la orina hacia el exterior se efectúa gracias a la musculatura que poseen sus paredes, que está muy desarrollada en algunos segmentos como en la vejiga urinaria. Además, sus paredes están sometidas a cambios de presión según la cantidad de orina que contengan, por lo que el epitelio de revestimiento presenta variaciones en su aspecto (estratificado transicional) (cuadro 39.3).

**Cuadro 39.3.** Estructura microscópica de las vías urinarias

Túnica mucosa	Epitelio de revestimiento (estratificado de transición) Lámina propia (tejido conectivo laxo)
Túnica muscular	Tejido muscular liso con 2 estratos (interno longitudinal y externo circular) (en la vejiga urinaria hay 3 estratos)
Túnica adventicia Túnica serosa	(tejido conectivo laxo) (peritoneo en la parte superior de la vejiga urinaria)

En las vías urinarias la superficie interna de la mucosa es lisa, pero algunos segmentos cuando están vacíos presentan irregularidades. Por ejemplo, en el uréter hay pliegues longitudinales que le proporcionan a su luz un aspecto estrellado en el corte transversal (fig. 39.8). En la vejiga urinaria se observan pliegues irregulares, excepto en la zona del trígono vesical donde la mucosa siempre es lisa (situado en la parte anteroinferior de la vejiga, entre los orificios uretral interno y ureterales). En la porción esponjosa de la uretra se encuentran algunos pliegues longitudinales.



**Fig. 39.8.** Estructura microscópica de las vías urinarias corte transversal del uréter x 20: A) Túnica mucosa, 1. epitelio de revestimiento, 2. lámina propia, B. Túnica media o muscular con estratos interno longitudinal y externo circular; C. Túnica adventicia.

La estructura microscópica de las vías urinarias presenta características generales comunes en sus distintos segmentos al estar formados por 3 túnicas (interna o mucosa, media o muscular y externa o adventicia) (fig. 39.8), aunque en determinados segmentos existen características particulares en dependencia de sus funciones específicas.

La túnica interna o mucosa está compuesta por un epitelio de revestimiento que se apoya sobre una lámina propia. El epitelio de revestimiento es de tipo estratificado transicional, pero en la uretra se va transformando progresivamente hacia el orificio uretral externo, en epitelio estratificado plano. La lámina propia de la mucosa es de tejido conectivo laxo, con la particularidad de que en la vejiga urinaria es más gruesa, por lo que algunos autores describen su parte más externa como una tela submucosa y solo hacia la uretra presenta glándulas secretoras de moco.

La túnica media o muscular está formada por fibras musculares lisas que se disponen en 2 estratos, interno longitudinal y externo circular (opuesto a la disposición en el canal alimentario). En el tercio inferior del uréter y la vejiga urinaria es más gruesa, y cuenta con un tercer estrato más externo longitudinal.

La túnica externa o adventicia cubre la mayor parte de las vías urinarias, excepto la parte superior de la vejiga urinaria que está cubierta por serosa peritoneal.

## Evolución del sistema urinario en los animales (Filogenia)

En los organismos unicelulares o protozoos, la excreción se realiza por difusión a través de la membrana celular, aunque en algunos de estos organismos la excreción también se efectúa por medio de las vacuolas contráctiles que poseen en su citoplasma.

En los animales pluricelulares inferiores (esponjas y celentéreos), la excreción se produce también por difusión, pero en la medida en que los organismos van adquiriendo mayor desarrollo (a partir de los platelmintos) aparecen estructuras especializadas, cada vez más complejas que realizan esta función, constituidas por un sistema tubular.

En los vertebrados aparece el riñón como órgano que elabora la orina, la cual es excretada por un sistema de conductos. Se distinguen 3 tipos de sistemas renales: el pronefros (en ciclóstomos), el mesonefros (en peces y anfibios) y el metanefros (en reptiles, aves y mamíferos).

## Desarrollo del sistema urinario en el humano (Ontogenia)

El sistema urinario se origina del mesodermo intermedio y la cloaca. Del mesodermo intermedio se originan los riñones y los segmentos superiores de las vías urinarias (cálices renales, pelvis renal y uréter) y de la cloaca derivan los segmentos inferiores de estas vías (vejiga urinaria y uretra) (cuadro 39.4).

**Cuadro 39.4.** *Desarrollo del sistema urinario*

Porciones y órganos	Origen
Riñones (nefrona)	Mesodermo intermedio (blastema metanéfrico)
Riñones (túbulos colectores)	
Cálices renales	Mesodermo intermedio (yema ureteral del conducto mesonéfrico)
Pelvis renal	
Uréter	
Vejiga urinaria	Cloaca
Uretra	(seno urogenital primitivo)

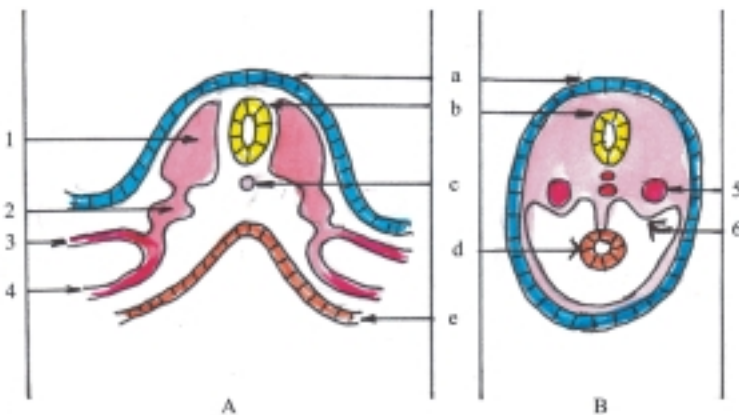
El mesodermo es la hoja germinativa que aparece en la tercera semana del desarrollo embrionario, entre el ectodermo y el endodermo. En la evolución del mesodermo se observa que en la región caudal del disco embrionario, a cada lado de la notocorda y el tubo neural, se forman 3 porciones mesodérmicas (fig. 39.9): el mesodermo medial o paraaxial que se segmenta y forma las somitas; el mesodermo lateral constituido por 2 hojas, esplácnica y somática, que limitan la cavidad o celoma intraembrionario; y el mesodermo intermedio, porción estrecha que conecta las porciones paraaxial y lateral del mesodermo.

El mesodermo intermedio, posteriormente, se aísla y forma un par de columnas longitudinales denominadas cordones nefróticos (fig. 39.10). La porción craneal de este cordón se segmenta y constituye unos acúmulos celulares llamados nefrotomas, que van desapareciendo hacia la porción caudal, donde el cordón nefrótico permanece indiviso. De esta manera comienza la evolución del cordón nefrótico, que se desarrolla en tiempos y lugares diferentes, o sea, por etapas sucesivas y en sentido cráneo caudal. En este proceso evolutivo se forman 3 sistemas renales nombrados: pronefros,

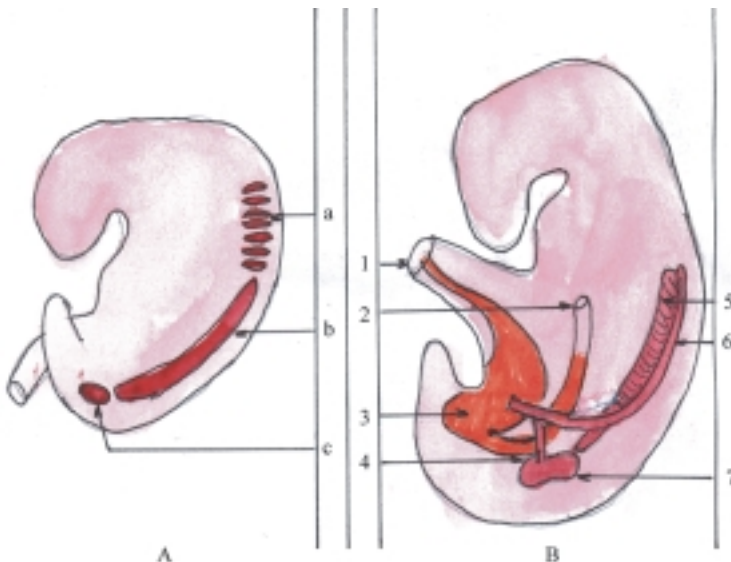
mesonefros y metanefros. Cada uno de estos sistemas renales adquiere un desarrollo completo como órgano excretor en determinadas especies de animales vertebrados, con la característica general común de formar en cada uno un número variable de túbulos néfricos (pronéfricos, mesonéfricos y metanéfricos); estos están unidos a un conducto néfrico, que se extiende longitudinalmente hasta abrirse en la cloaca. La aparición de estos sistemas renales en la etapa embrionaria del humano es un ejemplo típico de la ley biogenética o de la recapitulación, porque la ontogenia repite la filogenia, y reafirma la teoría de la evolución.

En el humano, el pronefros es una estructura transitoria y no funcional, que aparece alrededor de la 4ta. semana del desarrollo embrionario, en la porción craneal del cordón nefrógeno (correspondiente a la región cervical del cuerpo del embrión), el cual posiblemente ejerce un efecto inductor en la formación del mesonefros. El mesonefros es también una estructura transitoria y no funcional como órgano productor de orina, que aparece desde la 4ta. semana hasta el 4to. mes de vida intrauterina, en la porción

intermedia del cordón nefrógeno (correspondiente a la región toracolumbar del cuerpo del embrión) y llega a formar junto con las gónadas que se desarrollan en su parte medial, un relieve en la pared dorsal del celoma intraembrionario llamado cresta mesonéfrica o urogenital. Del mesonefros derivan estructuras de los aparatos urinario y genital, de manera que los túbulos néfricos (mesonéfricos) y el conducto néfrico (mesonéfrico o de Wolff), persisten y se convierten en los conductos genitales del varón; mientras que de la porción caudal del conducto mesonéfrico, cercana a su desembocadura en la cloaca, se forma la yema ureteral que da origen a los segmentos superiores de las vías urinarias (uréter, pelvis renal, cálices renales e incluye los túbulos renales colectores) y tiene un efecto inductor en el desarrollo del metanefros. El metanefros o riñón definitivo es la estructura que aparece a partir de la 5ta. semana del desarrollo embrionario en la porción caudal o indivisa del cordón nefrógeno (correspondiente a la región lumbosacra del cuerpo del embrión), que es conocida como blastema metanéfrico, del cual se originan las nefronas que constituyen la unidad



**Fig. 39.9.** Evolución del mesodermo en cortes transversales de embriones. A. Embrión de tercera semana, B. Embrión de quinta semana, a) ectodermo, b) tubo neural, c) notocorda, d) intestino primitivo, e) endodermo, 1. mesodermo paraxial, 2. mesodermo intermedio, 3. hoja somática, 4. hoja esplácnica del mesodermo lateral, 5. cordón nefrógeno, 6. pliegue o cresta urogenital.



**Fig. 39.10.** Evolución del sistema urinario en cortes longitudinales de embriones. A. Fases iniciales del cordón nefrógeno, B. Embrión de quinta semana, a) pronefros, b) mesonefros, c) metanefros, 1. alantoides, 2. porción caudal del intestino primitivo, 3. cloaca, 4. yema ureteral, 5. túbulos mesonéfricos, 6. conducto mesonéfrico o de Wolff, 7. blastema metanéfrico.

estructural y funcional del riñón, donde se elabora la orina. Esta función la adquieren en la segunda mitad de la vida intrauterina, aunque de forma limitada.

La cloaca es el extremo caudal del intestino primitivo, que tiene forma de un tubo ciego, cuyo fondo está limitado por la membrana cloacal que la separa del proctodeo, depresión ectodérmica que se desarrolla en el extremo caudal del embrión. La cloaca está revestida internamente por endodermo y rodeada por el mesodermo esplácnico. Además establece comunicación por su parte craneal con la alantoides y por los lados con los conductos mesonéfricos (de Wolff) (fig. 39.11).

En el período de diferenciación o embrionario ocurre un proceso de tabicamiento de la cloaca, al aparecer el tabique uorrectal que la divide en 2 partes, una dorsal o conducto anorrectal y una ventral o seno urogenital primitivo. A su vez, la membrana cloacal queda dividida en 2 partes, la membrana anal y la membrana urogenital, las cuales se perforan posteriormente.

El seno urogenital primitivo mantiene la comunicación con la alantoides y los conductos mesonéfricos. Luego, la alantoides se atrofia y queda el uraco, cordón fibroso que se extiende entre la vejiga urinaria y el ombligo, y constituye la estructura básica del ligamento umbilical medio. El seno urogenital primitivo se puede dividir en 2 partes: craneal y caudal, de acuerdo con el lugar donde desembocan los conductos mesonéfricos. La porción craneal o canal vesicouretral origina la vejiga urinaria y la uretra primitiva, que en la hembra se convierte en uretra definitiva y en el varón forma la parte superior de la uretra prostática. La porción caudal o seno urogenital definitivo se subdivide en 2 partes, pelviana y fállica, que dan origen al resto de la uretra masculina y su evolución está íntimamente relacionada con el

desarrollo de los genitales externos, que difieren según el sexo.

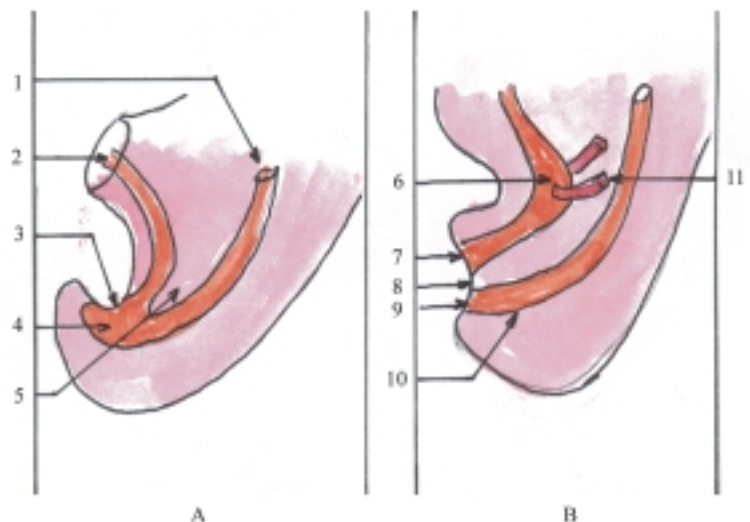
## Anatomía de superficie y radiológica del sistema urinario

Los riñones tienen su proyección en la región dorsal del tronco, a ambos lados de la columna vertebral (al nivel de las 2 últimas vértebras torácicas y 2 primeras vértebras lumbares), aunque el riñón derecho se encuentra algo más bajo que el izquierdo, por la presencia del hígado en ese lugar. En las regiones lumbares se precisan 2 puntos que corresponden a la proyección de los riñones, los que resultan dolorosos en las afecciones de estos órganos y se denominan costovertebral (en el ángulo formado por el borde inferior de la última costilla y la columna vertebral) y costumuscular (en el ángulo formado por el borde inferior de la última costilla y el borde lateral de los músculos profundos del dorso).

Las porciones abdominales de los uréteres se proyectan en las regiones lumbares, a ambos lados de la columna vertebral. La vejiga urinaria cuando está vacía se encuentra por detrás de la sínfisis del pubis, pero cuando está llena se relaciona con la región púbica (hipogastrio) de la pared anterior del abdomen. La uretra femenina está situada por delante de la vagina y el orificio uretral externo se localiza en el vestíbulo vaginal, mientras que la uretra masculina atraviesa varias estructuras (próstata, diafragma urogenital y pene) y el orificio uretral externo se encuentra en el glande del pene.

En la radiografía simple frontal del abdomen, se pueden observar con alguna dificultad las imágenes de los riñones, por lo que es necesario emplear medios

**Fig. 39.11.** Evolución de la cloaca en cortes longitudinales de la extremidad caudal de embriones. A. Embrión de cuarta semana, B. Embrión de séptima semana, 1. porción caudal del intestino primitivo, 2. alantoides, 3. membrana cloacal, 4. cloaca, 5. tabique uorrectal, 6. seno urogenital primitivo, 7. membrana urogenital, 8. perineo, 9. membrana anal, 10. conducto anorrectal, 11. conductos mesonéfricos o de Wolff.



de contraste para facilitar la visualización de los órganos que componen el sistema urinario. Las radiografías más utilizadas son la urografía descendente, la urografía ascendente y la cistografía (fig. 39.12).

La ultrasonografía es el examen imagenológico de elección para iniciar el estudio de la patología de los riñones, uréteres y vejiga urinaria porque se facilita el diagnóstico de los procesos tumorales y la litiasis urinaria. La tomografía axial computadorizada (TAC) es de utilidad en el diagnóstico de los procesos tumorales del riñón y estructuras pararenales, porque se pueden diferenciar las lesiones quísticas de las sólidas.

## Alteraciones del sistema urinario

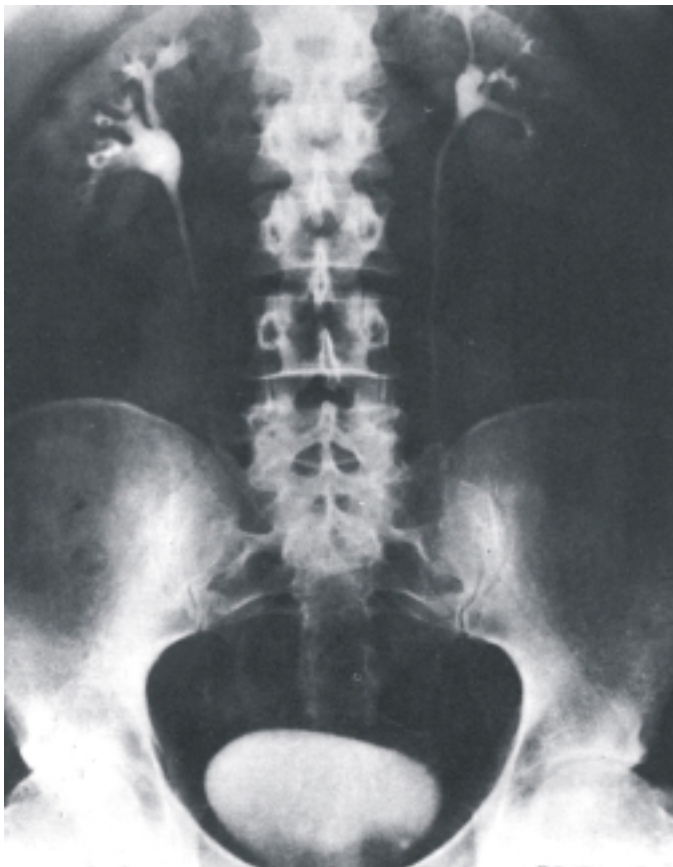Las variaciones del sistema urinario están relacionadas con la edad, sexo y tipo constitucional del individuo y consisten en modificaciones de la forma, el tamaño y la situación de los órganos que componen este aparato. Las variaciones sexuales de la uretra son muy significativas, porque en el varón es mucho más larga que en la hembra y constituye un conducto común de los sistemas urinario y genital.

Las malformaciones congénitas del aparato urinario son muy variadas en los riñones (riñones lobulados, en herradura, ectópicos, poliquísticos y agenesia renal). Además, se observan en los uréteres (duplicación ureteral) y en la vejiga urinaria (extrofia vesical).

Las afecciones que se observan con más frecuencia en el aparato urinario son los procesos inflamatorios (glomerulonefritis, pielonefritis, cistitis y uretritis) y los tumores (benignos y malignos). También se observan con relativa frecuencia la litiasis urinaria y 2 síndromes de gran importancia clínica, el nefrótico y la insuficiencia renal.

En general, las afecciones del aparato urinario se expresan clínicamente por una serie de síntomas como el dolor lumbar (cólico nefrítico), trastornos de la diuresis o cantidad de orina evacuada (poliuria, oliguria y anuria), alteraciones en la micción (polaquiuria, disuria, etc.) y alteraciones en las características de la orina en cuanto a su color, densidad y composición.

Las lesiones más frecuentes del aparato urinario se producen por heridas de arma blanca o de fuego y por traumatismos cerrados o abiertos de la cavidad abdominal y pelvis.



**Fig. 39.12.** Radiografía de vías urinarias (urografía descendente).

## 40. Sistema genital masculino

### Concepto y funciones generales del sistema genital masculino

**E**l sistema o aparato genital masculino es el conjunto de órganos, propios del varón, que intervienen en la función de reproducción, o sea, en la producción de otros seres semejantes a los progenitores.

En la función de reproducción en el varón se distinguen 3 aspectos importantes: la producción de células sexuales masculinas (espermatozoides), la producción de hormonas sexuales masculinas (andrógenos) y la ejecución del acto sexual.

La espermatogénesis se realiza en las glándulas sexuales masculinas (túbulos seminíferos contorneados de los testículos), desde la pubertad, y se prolonga de forma continua durante toda la vida sexual del individuo. En este proceso se distinguen 4 períodos, en los que se obtienen sucesivamente distintos tipos de células a partir de las células germinativas primordiales (ver gametogénesis). En el período de multiplicación por mitosis se forman las espermatogonias. En el período de crecimiento por aumento de volumen, las células se convierten en espermatocitos primarios. En el período de maduración por meiosis se forman en la primera división los espermatocitos secundarios y en la segunda división las espermátides, cuyos cromosomas se han reducido a la mitad (número haploide). Por último, en el período de espermiogénesis las células se transforman en espermatozoides.

Las hormonas sexuales masculinas o andrógenos se producen principalmente en las glándulas sexuales masculinas (células endocrinas intersticiales del testículo). La testosterona es la hormona más importante de este grupo y es la causante de los caracteres distintivos del varón, pues tiene efectos sobre el desarrollo de los órganos genitales masculinos (caracteres sexuales primarios), así como, sobre otras estructuras y funciones corporales del adulto

(caracteres sexuales secundarios), entre los que se destacan la mayor talla del varón por causa de un mayor crecimiento de los huesos y el desarrollo de la musculatura esquelética; también es mayor el crecimiento del pelo corporal, el espesor de la piel y el tamaño de la laringe, que favorece la emisión de una voz grave, típica del varón.

La producción de células y hormonas sexuales masculinas (espermatogénesis y hormonogénesis) por las glándulas sexuales masculinas, se realiza de forma continua durante la vida sexual del varón y está controlada por las hormonas gonadotrópicas que se elaboran en la adenohipófisis (hormona, foliculoestimulante y hormona luteinizante o estimulante de las células intersticiales) y estas a su vez, están reguladas por la hormona liberadora de gonadotropina secretada por el hipotálamo (ver sistema endocrino).

El acto sexual masculino es el resultado de mecanismos reflejos integrados en el nivel de los segmentos lumbosacros de la médula espinal, que puede iniciarse por estimulación psíquica y sexual, cuyas etapas más destacadas son la erección del pene y la eyaculación o expulsión del semen hacia el exterior.

### Características del semen

El semen o esperma es un líquido viscoso, de aspecto generalmente homogéneo, color blanco grisáceo y olor característico, que en condiciones normales es ligeramente alcalino (pH 7,5). Está compuesto por una suspensión de espermatozoides en un medio fluido llamado plasma seminal, que está formado por la secreción de las glándulas sexuales accesorias.

El volumen del semen expulsado en una eyaculación es de aproximadamente 3 mL, que contiene unos 300 000 000 de espermatozoides (100 000 000 por mL.). En condiciones normales la mayor parte de estos espermatozoides deben tener una morfología normal y buena movilidad.



Las alteraciones del número, morfología y movilidad de los espermatozoides pueden provocar infertilidad o incapacidad involuntaria de una pareja para tener hijos en un período de 1 año o más y llegar incluso a la esterilidad si la causa que lo provoca es permanente.

Para realizar el estudio del semen es conveniente que el individuo motivo de la investigación, mantenga previamente una abstinencia sexual de varios días (3 a 5). Si se realiza antes, el número de espermatozoides puede estar disminuido y aparecer células germinales o inmaduras en mayor cantidad. Si se realiza después, el porcentaje de anomalías es mayor, aparecen más espermatozoides muertos y con movilidad disminuida. La recolección de la muestra se realiza mediante el método de la masturbación y el semen se deposita en un frasco limpio y estéril. El examen del semen se efectúa con muestras frescas, lo más pronto posible después de la eyaculación (antes de 2 h). El semen se eyacula en forma líquida y se coagula inmediatamente por acción enzimática, pero poco tiempo después (5 a 20 min) experimenta un proceso de licuefacción por acción enzimática y los espermatozoides adquieren mayor movilidad.

## Componentes del sistema genital masculino

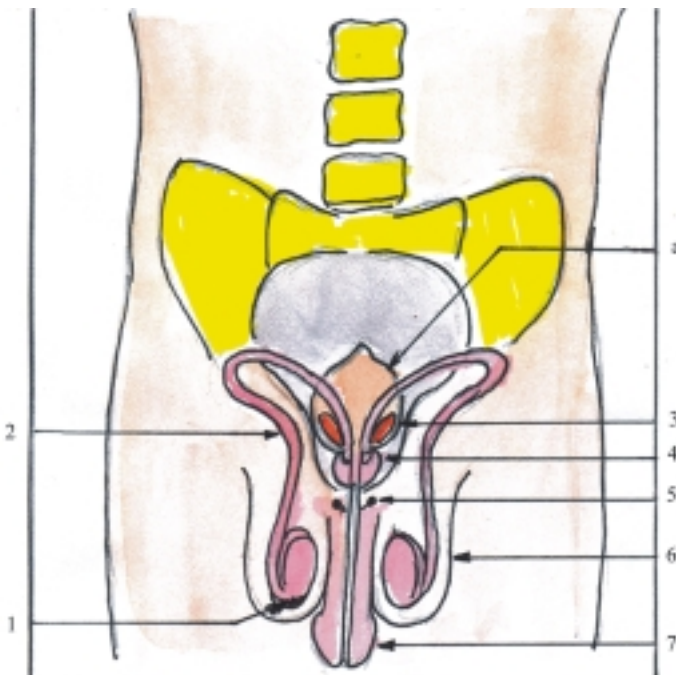
El sistema genital masculino se divide en 2 partes: interna y externa, de acuerdo con la situación de los

órganos que lo componen, y constituyen los órganos genitales masculinos internos y externos (fig. 40.1) (cuadro 40.1).

**Cuadro 40.1.** Componentes del sistema genital masculino

Órganos genitales masculinos internos	Glándulas sexuales masculinas	Testículos
	Conductos genitales masculinos o vías espermáticas	Conducto epididimario Conducto deferente Conducto eyaculador
	Glándulas anexas	Vesículas seminales Próstata Glándulas bulbouretrales
Órganos genitales masculinos externos	Estructuras cutáneas	Escroto
	Estructuras eréctiles	Pene

Los órganos genitales masculinos internos están formados por: las glándulas sexuales masculinas o testículos, los conductos genitales masculinos o vías espermáticas y las glándulas anexas. Las glándulas sexuales masculinas o testículos son glándulas mixtas situadas en las bolsas escrotales, que producen células



**Fig. 40.1.** Componentes del sistema genital masculino. 1. testículo con epidídimo, 2. conducto deferente, 3. vesícula seminal, 4. próstata, 5. glándulas bulbouretrales, 6. bolsas escrotales que contienen testículo, epidídimo y porción inicial del conducto deferente, 7. pene atravesado por la uretra, a) vejiga urinaria.

sexuales masculinas o espermatozoides y las hormonas sexuales masculinas o andrógenos. Los conductos genitales masculinos o vías espermáticas están constituidas por un sistema de conductos excretores que se extienden desde los testículos hasta la uretra, por donde se transporta el semen o esperma que contiene los espermatozoides. En la constitución de las vías espermáticas extratesticulares se observan los conductos del epidídimo, deferente y eyaculador. Las glándulas anexas están compuestas por las vesículas seminales, próstata y glándulas bulbouretrales, cuyas secreciones drenan hacia la uretra y contribuyen a formar el líquido seminal.

Los órganos genitales masculinos externos están representados por los escrotos que son las bolsas cutáneas donde se alojan los testículos, y el pene que es el órgano de la cópula, formado por estructuras eréctiles, el cual es atravesado por la uretra, conducto excretor común de los aparatos urinario y genital masculino.

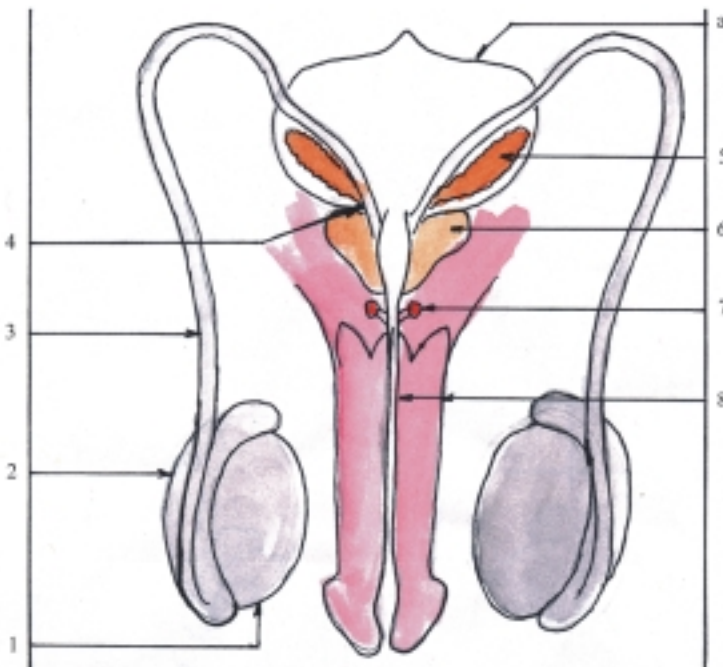
## Características de los órganos genitales masculinos

Los testículos (fig. 40.2) son los órganos principales del sistema genital masculino, clasificados como glándulas mixtas que tienen 2 funciones importantes, la parte exocrina produce los espermatozoides que se excretan por las vías espermáticas y la parte endocrina segrega hormonas sexuales masculinas o andrógenos que se vierten en la sangre. Los testículos son órganos pares, derecho e izquierdo, situados en las bolsas

escrotales, que tienen una forma ovalada y presentan las porciones siguientes: 2 caras (lateral y medial), 2 extremidades (superior e inferior) y 2 bordes (anterior y posterior).

Los conductos del epidídimo, deferente y eyaculador son los segmentos de las vías espermáticas extratesticulares, que tienen la función de transportar los espermatozoides desde los testículos hasta la uretra (fig. 40.2). El conducto del epidídimo es un largo conducto (de unos 5 m de longitud) con un trayecto sinuoso, envuelto en tejido conectivo que forma en conjunto una estructura llamada epidídimo y tiene una forma alargada, situada en el borde posterior del testículo y en la que se describen 3 porciones: cabeza, cuerpo y cola. El conducto deferente es también un largo conducto (de unos 0,5 m de longitud), de paredes gruesas que se extiende desde la cola del epidídimo hasta el conducto eyaculador, cercano a la uretra y de acuerdo con la situación que ocupa, en su trayecto se destacan 2 porciones, extraabdominal e intraabdominal. El conducto eyaculador tiene un trayecto corto, que se extiende desde el lugar donde se unen el conducto deferente y la vesícula seminal, hasta la porción prostática de la uretra que atraviesa el espesor de la próstata.

Las vesículas seminales, la próstata y las glándulas bulbouretrales constituyen las glándulas anexas del sistema genital masculino (fig. 40.2). Las vesículas seminales son un par de glándulas que tienen la función de producir gran parte del líquido seminal, situadas en la cavidad pelviana, detrás del fondo de la vejiga, lateralmente a los conductos deferentes. La próstata es una glándula impar, que tiene la función de segregar la mayor parte del líquido seminal, situada



**Fig. 40.2.** Órganos genitales masculinos. 1. testículo, 2. epidídimo, 3. conducto deferente, 4. conducto eyaculador, 5. vesícula seminal, 6. próstata, 7. glándulas bulbouretrales, 8. pene atravesado por la uretra, a) vejiga urinaria.

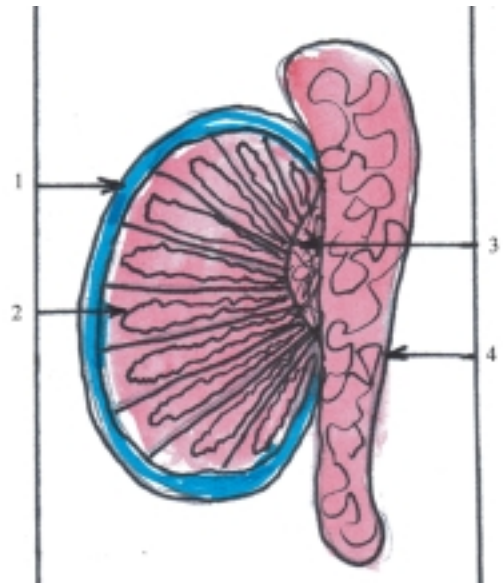
también en la cavidad pelviana, por debajo del cuello de la vejiga urinaria, que tiene la forma de un cono, en el que se distinguen las porciones siguientes: una base, un ápice y 4 caras (anterior, posterior y laterales). Además, la próstata está atravesada por la uretra y los conductos eyaculadores y está compuesta por 3 lóbulos, los laterales y el medio, localizado este último entre los conductos eyaculadores y la uretra. Algunos autores también describen un lóbulo anterior y otro posterior que no tienen límites precisos. Las glándulas bulbouretrales son un par de glándulas pequeñas que tienen la función de segregar una sustancia mucóide que neutraliza la acción irritante de la orina, situadas en el espesor del diafragma urogenital, y sus conductos desembocan en la pared posterior de la porción esponjosa de la uretra (bulbo del pene).

El pene es el órgano de la cópula en el varón, que está atravesado por la uretra. Este órgano está situado por delante de las bolsas escrotales y debajo de la sínfisis púbica. Tiene la forma de un cilindro, en el que se destacan 3 porciones: raíz, cuerpo y glande o cabeza (fig. 40.2). La piel que cubre el pene forma al nivel del glande un pliegue anular llamado prepucio. En un corte transversal del cuerpo del pene se destacan un par de cuerpos cavernosos situados hacia arriba y un cuerpo esponjoso por debajo, atravesado por la uretra. Los cuerpos cavernosos tienen el aspecto de 2 cilindros alargados con sus extremos agudizados, que divergen hacia atrás y se insertan en las ramas inferiores del pubis. El cuerpo esponjoso también es cilíndrico y alargado, pero sus extremos están dilatados formando hacia adelante el glande y hacia atrás el bulbo del pene.

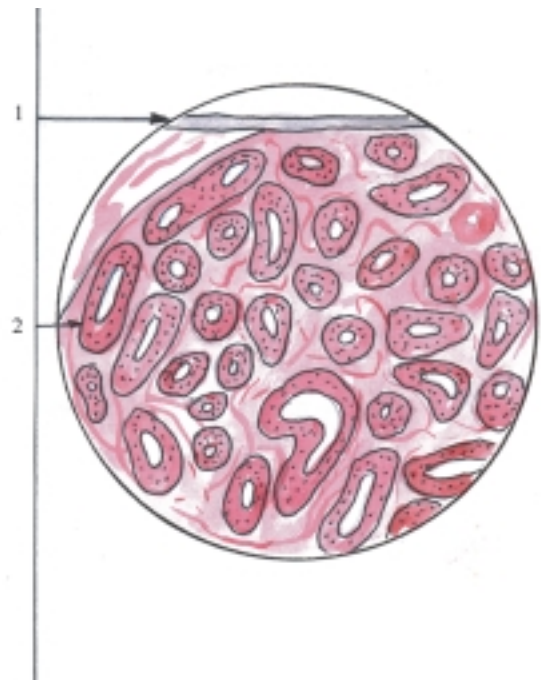
El escroto es la bolsa cutánea situada en la parte anterior de la región perineal, debajo de la sínfisis púbica y detrás del pene, que está dividida por el septo escrotal en 2 compartimentos, cada uno de los cuales contiene un testículo con su epidídimo y la parte escrotal del funículo o cordón espermático con sus cubiertas. El funículo espermático es el conjunto de elementos reunidos en forma de cordón, que se extienden por el canal inguinal hasta el testículo situado en la bolsa escrotal; su componente principal es el conducto deferente que está acompañado de vasos (arterias, venas y linfáticos), nervios, restos del conducto peritoneo vaginal y otras estructuras musculomembranosas procedentes de la pared anterior del abdomen.

## Estructura microscópica de los testículos

Los testículos son glándulas macizas, compuestas por un estroma y un parénquima (figs. 40.3 y 40.4).



**Fig. 40.3.** Estructura macroscópica del testículo y epidídimo corte longitudinal. 1. túnica albugínea, 2. lobulillo testicular con túbulo seminífero, 3. red testicular, 4. conducto del epidídimo.



**Fig. 40.4.** Estructura microscópica del testículo x 40. 1. túnica albugínea, 2. túbulo seminífero.

El estroma del testículo es la armazón de tejido conectivo que comprende la túnica albugínea, los tabiques testiculares y el tejido intersticial. La túnica albugínea es la cápsula de tejido conectivo denso que envuelve al testículo, está cubierta superficialmente por la túnica vaginal que es una extensión del peritoneo

(mesotelio) y revestida profundamente por la túnica vascular compuesta por tejido conectivo laxo con abundantes vasos sanguíneos. La túnica albugínea se engruesa en el borde posterior del testículo y forma el mediastino testicular de donde parten los tabiques testiculares que se extienden en forma radiada; estos dividen parcialmente a esta glándula en lobulillos, los que se comunican entre sí y tiene una forma piramidal. Los lobulillos testiculares contienen tejido intersticial que posee distintos tipos de células propias del tejido conectivo, entre las que se destacan las células endocrinas intersticiales (de Leydig), que son típicas del testículo y secretan las hormonas sexuales masculinas (andrógenos).

El parénquima del testículo está formado por las células endocrinas intersticiales, antes mencionadas, y los túbulos seminíferos contorneados que se encuentran en el interior de los lobulillos testiculares, sostenidos por el tejido intersticial y su epitelio de revestimiento es de tipo estratificado en el que se distinguen 2 tipos de células, las sustentaculares y las espermatogénicas. Las células sustentaculares (de Sertoli) son elementos de sostén y nutrición de las células espermatogénicas. Estas últimas mediante los procesos de proliferación y diferenciación se convierten en las células sexuales masculinas (espermatozoides).

A continuación de los túbulos seminíferos contorneados se inicia el sistema de conductos excretores de las vías espermáticas intratesticulares, constituidos por los túbulos seminíferos rectos (localizados en el vértice de los lobulillos testiculares), la red testicular (situada en el mediastino testicular) y los conductillos eferentes testiculares (que se extienden hacia la cabeza del epidídimo), que generalmente tienen un epitelio de revestimiento simple cúbico o cilíndrico (cuadro 40.2).

**Cuadro 40.2.** Estructura microscópica de los testículos

Estroma	Tejido conectivo de sostén (túnica albugínea, tabique y tejido intersticial)
Parénquima	Células endocrinas intersticiales (de Leydig) Túbulos seminíferos contorneados

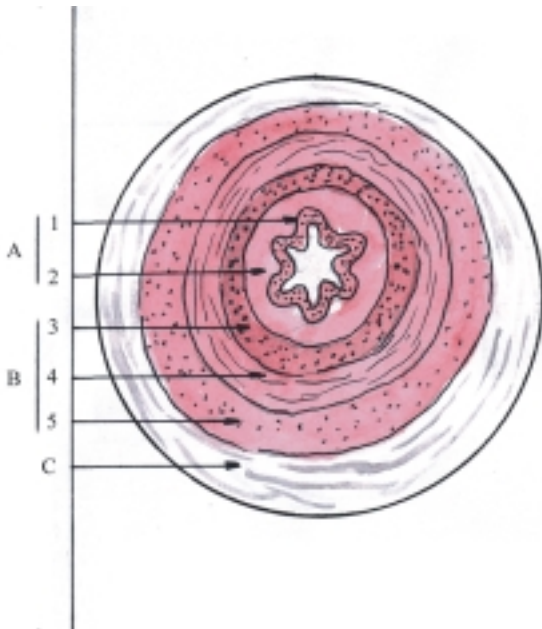
## Estructura microscópica de las vías espermáticas y de glándulas anexas

La estructura microscópica de las vías espermáticas extratesticulares tiene características generales comunes en sus distintos segmentos (conducto epididimario, deferente y eyaculador), al estar revestidos por un epitelio simple pseudoestratificado cilíndrico, con la particularidad de que en los conductos epididimarios las células más altas de este epitelio poseen cilios inmóviles (estereocilios) y se apoyan sobre un estrato de fibras musculares lisas, mientras que en los conductos eyaculadores el epitelio está rodeado por tejido conectivo fibroso.

El conducto deferente es el segmento más destacado de las vías espermáticas porque tiene sus paredes más gruesas constituidas por 3 túnicas (interna o mucosa, media o muscular y externa o adventicia) y con una luz estrecha que en los cortes transversales presenta un aspecto estrellado irregular, porque la superficie interna de la mucosa tiene pliegues longitudinales. La túnica interna o mucosa está formada por un epitelio de revestimiento típico de las vías espermáticas (simple pseudoestratificado cilíndrico), que posee estereocilios en la porción inicial, cercana al epidídimo y se apoya sobre una lámina propia de tejido conectivo laxo. La túnica media o muscular es gruesa, formada por fibras musculares lisas que se disponen en 3 estratos, interno y externo longitudinales y medio circular. La túnica externa o adventicia es el tejido conectivo laxo que rodea al conducto deferente y lo une a las estructuras vecinas (cuadro 40.3) (fig. 40.5).

**Cuadro 40.3.** Estructura microscópica de las vías espermáticas (conducto deferente)

Túnica mucosa	Epitelio de revestimiento (simple pseudoestratificado cilíndrico) Lámina propia (tejido conectivo laxo)
Túnica muscular	Tejido muscular liso con 3 estratos (interno longitudinal) (medio circular) (externo longitudinal)
Túnica adventicia	(tejido conectivo laxo)

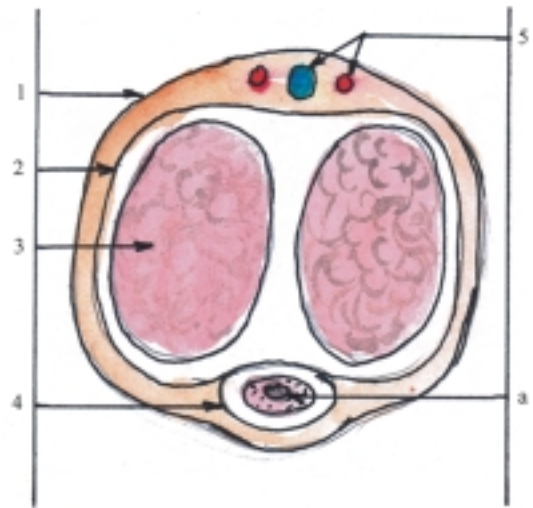


**Fig. 40.5.** Estructura microscópica del conducto deferente corte transversal con poco aumento. A. Túnica mucosa, 1. epitelio de revestimiento, 2. lámina propia, B. Túnica muscular, 3. estrato interno longitudinal, 4. estrato medio circular, 5. estrato externo longitudinal, C. Túnica adventicia.

Entre las glándulas anexas a las vías espermáticas, las vesículas seminales se caracterizan porque cada una de ellas está formada por un tubo enrollado con varios divertículos, cuya pared tiene la misma estructura del conducto deferente; mientras que la próstata es una glándula maciza compuesta por un estroma de tejido conectivo fibroelástico que forma la cápsula y los tabiques de la glándula, entre los que se encuentran numerosas fibras musculares lisas, y el parénquima está constituido por glándulas tubuloalveolares compuestas. Las glándulas bulbouretrales son más pequeñas y también están formadas por glándulas tubuloalveolares compuestas.

## Estructura microscópica de los órganos genitales masculinos externos

El pene está compuesto esencialmente por los cuerpos eréctiles (cavernosos y esponjoso), estos se caracterizan porque están formados por numerosos espacios vasculares revestidos de endotelio que están intercalados en el sistema vascular sanguíneo de este órgano, entre las arterias y las venas (fig. 40.6). Estos cuerpos eréctiles están rodeados por la túnica albugínea de tejido conectivo fibroso y el pene en su conjunto está cubierto por piel que se apoya sobre sus fascias, entre las que se encuentra la túnica dartos del pene, de fibras musculares lisas.



**Fig. 40.6.** Estructura del pene corte transversal: 1. piel, 2. túnica albugínea, 3. cuerpo cavernoso, 4. Cuerpo esponjoso cubierto por la túnica albugínea, 5. vasos dorsales del pene (arteria y vena), a) uretra.

El escroto es en realidad la piel que cubre las bolsas testiculares, a la que está adherida la túnica dartos formada por fibras musculares lisas; pero también se utiliza este nombre para designar a las bolsas testiculares en conjunto, incluidas además todas las túnicas que envuelven a los testículos y que se corresponden con determinadas capas de la pared abdominal: fascia espermática externa (de la fascia superficial del abdomen), fascia cremastérica y músculo cremáster (de los músculos oblicuo interno y transversal del abdomen), fascia espermática interna (de la fascia transversal) y túnica vaginal (del peritoneo).

## Evolución del sistema genital masculino en los animales (Filogenia)

En general, existen 2 tipos fundamentales de reproducción, sexual y asexual, según intervengan o no, células sexuales o gametos.

En los organismos unicelulares o protozoos, predomina la reproducción asexual, que puede ser por división simple o bipartición (en amebas), división múltiple o esporulación (en plasmodio) y gemación o yemas (en algunos ciliados y esporozoos). En determinados casos (ciliados) puede ocurrir un tipo de reproducción sexual primitiva que consiste en una conjugación temporal isogámica, es decir, de individuos sexualmente indiferentes.

En los organismos pluricelulares inferiores (esponjas y celentéreos) también predomina la reproducción asexual mediante la gemación, o sea, que a partir de yemas se forman nuevos individuos, los que pueden hacerse independientes o quedar unidos al progenitor y constituir colonias. Los invertebrados en general, tienen la capacidad de regenerar las partes perdidas por fragmentación, que puede implicar una reorganización completa de los tejidos; de manera que cada una de sus partes origina un nuevo individuo (esponjas, celentéreos y algunos platelmintos), o constituye un proceso local (en organismos de mayor desarrollo). Las reproducciones asexuales en las que el individuo se forma por desprendimiento de una parte del cuerpo del progenitor, también se denominan reproducciones vegetativas, porque son frecuentes en los vegetales.

En los organismos pluricelulares de mayor complejidad predomina la reproducción sexual, y aparecen los órganos especializados en estas funciones (a partir de los platelmintos). Estos organismos suelen presentar los órganos genitales separados según el sexo del animal, pero en algunos de ellos se encuentran juntos en el mismo individuo, por lo que son considerados hermafroditas y pueden autofecundarse; pero lo más frecuente es la fecundación cruzada, o sea, que 2 individuos intercambien espermatozoides (algunos platelmintos, anélidos y moluscos).

En la mayoría de los animales de vida acuática y sedentaria la fecundación es externa, es decir, que las células sexuales o gametos, masculinos y femeninos, son expulsados hacia el agua que los rodea, donde se realiza este proceso; mientras que en los animales de vida terrestre la fecundación es interna, por lo que poseen órganos especializados en la copulación.

El aparato reproductor masculino tiene características comunes en las distintas clases de animales cordados, aunque presentan variaciones entre ellos. Generalmente, este aparato está compuesto por 2 testículos, pero en algunos animales son múltiples (anfioxus) y en otros están fusionados (ciclóstomos). Los conductos genitales suelen ser 2, pero determinados animales carecen de estos, por lo que los espermatozoides son liberados en una cavidad que poseen, antes de ser expulsados al exterior a través de los poros correspondientes (anfioxus y ciclóstomos). Los órganos genitales externos, o sea, el pene y los escrotos, están bien desarrollados en los animales de mayor complejidad (mamíferos), pero los otros vertebrados terrestres no tienen escrotos y el pene primitivo está localizado en la cloaca (reptiles y algunas aves).

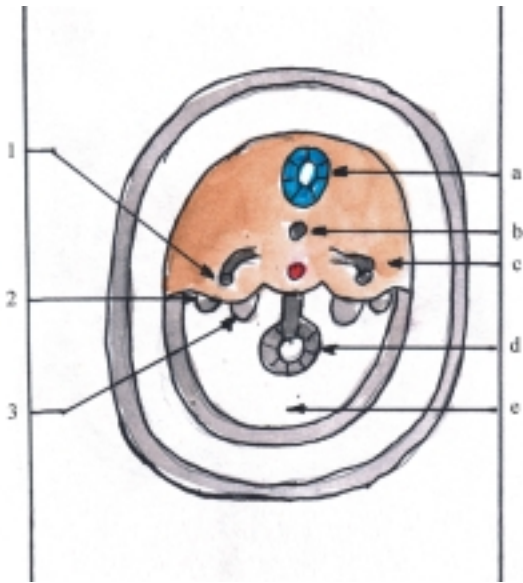
## **Desarrollo del sistema genital masculino en el humano (Ontogenia)**

Los sistemas urinario y genital están íntimamente relacionados en cuanto a su origen y desarrollo. En general, estos sistemas orgánicos tienen un origen embriológico común, ya que algunos de sus órganos derivan del mesodermo intermedio y otros de la cloaca, aunque de esbozos diferentes y en su evolución intervienen otras estructuras embrionarias.

En el momento de la fecundación se determina genéticamente el sexo del individuo y en la etapa de diferenciación embrionaria (4-8 semanas) comienzan a desarrollarse los órganos genitales. Al inicio los esbozos de los órganos genitales presentan características morfológicas semejantes en embriones de los 2 sexos, o sea, que se encuentran en un estadio de indiferenciación sexual, pero después, a partir de la séptima semana, comienzan a diferenciarse según el sexo.

En el estadio de indiferenciación sexual se originan las gónadas o glándulas sexuales primitivas, que derivan de 3 componentes fundamentales, el epitelio celómico, el mesénquima subyacente y las células germinativas primordiales. Al inicio, aparecen los esbozos de las gónadas en forma de un par de prominencias longitudinales, situadas en la pared dorsal del celoma intraembrionario hacia la parte medial del mesonefros, llamadas crestas genitales o gonadales, que están formadas por la proliferación del epitelio celómico y la condensación del mesénquima subyacente, a los que se añaden posteriormente las células germinativas primordiales que han emigrado, procedentes de la pared del saco vitelino (fig. 40.7). El epitelio celómico de la cresta gonadal continúa proliferando y las células epiteliales penetran en el mesénquima subyacente y forman los cordones sexuales primitivos o gonadales, que rodean a las células germinativas primordiales. Estos cordones se mantienen unidos al epitelio superficial y las gónadas quedan constituidas por 2 porciones: la corteza y la médula gonadal (fig. 40.8).

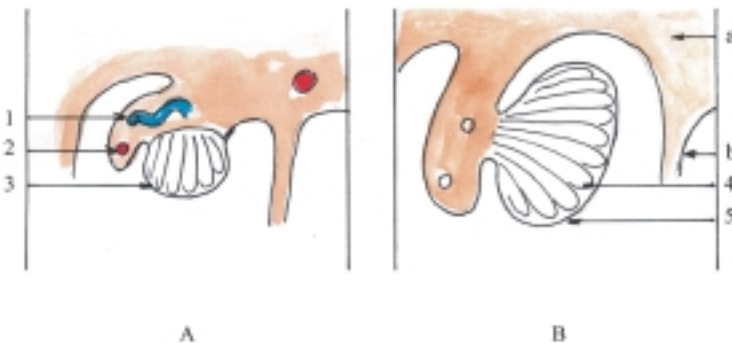
En el estadio de diferenciación masculina las gónadas se convierten en testículos, en cuyo proceso el mesénquima subyacente (mesodermo intermedio) origina el estroma de este órgano y forman la túnica albugínea, los tabiques testiculares y las células intersticiales. Los cordones gonadales tienen un predominio medular, ya que se desarrollan hacia la porción medular de la gónada y se convierten en los



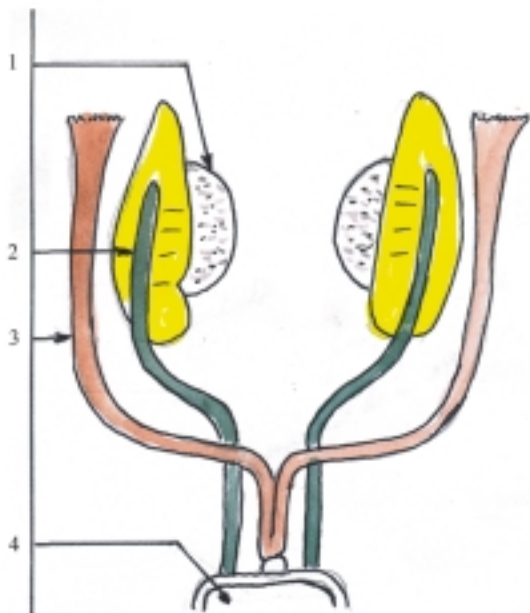
**Fig. 40.7.** Formación de las crestas genitales o gonadales y de los conductos genitales corte transversal del embrión. 1. conducto mesonéfrico, 2. conducto paramesonéfrico, 3. cresta gonadal, a) tubo neural, b) notocorda, c) mesodermo, d) intestino primitivo, e) celoma intraembrionario.

cordones testiculares, que se canalizan en la pubertad y forman los túbulos seminíferos contorneados, los túbulos seminíferos rectos y la red testicular. Estos constituyen el parénquima y la porción inicial (intratesticular) de los conductos genitales excretores. Las células epiteliales de los cordones testiculares originan las células sustentaculares (de Sertoli), y las células germinativas primordiales que se encuentran en estos cordones se transforman en espermatozoides mediante el proceso de espermatogénesis.

En el estadio de indiferenciación sexual también se desarrollan en la pared dorsal del celoma intraembrionario, 2 tipos de conductos embrionarios, el mesonéfrico (de Wolff) y el paramesonéfrico (de Müller). El mesonefro está íntimamente relacionado con el desarrollo del aparato urinario y constituye la porción intermedia del cordón nefrógeno de ambos lados, donde se forman los túbulos y conductos mesonéfricos; estos últimos desembocan en la parte dorsolateral del seno urogenital primitivo (porción ventral de la cloaca ya tabicada). Los conductos paramesonéfricos se forman por una invaginación del epitelio celómico, en el mesénquima subyacente de la parte lateral del mesonefros. Los extremos craneales de estos conductos se mantienen abiertos en la cavidad celómica, mientras que sus extremos caudales fusionados se proyectan en la pared dorsal del seno urogenital primitivo. En el trayecto de cada conducto paramesonéfrico se distinguen 3 porciones que ocupan distintas posiciones en relación con el conducto mesonéfrico. La porción craneal es longitudinal y lateral. La porción intermedia lo cruza transversal y ventralmente. La porción caudal es longitudinal y medial, se fusiona con el del lado opuesto y forma el conducto uterino (fig. 40.9). En el estadio de diferenciación masculina los conductos paramesonéfricos degeneran, algunos túbulos mesonéfricos se transforman en conductillos eferentes del testículo, los conductos mesonéfricos persisten y forman las vías espermáticas o conductos genitales extra-testiculares, constituidos por el conducto del epidídimo, conducto deferente y conducto eyaculador. Además, del extremo caudal de cada conducto mesonéfrico se origina la vesícula seminal y del epitelio de la uretra derivan la próstata y las glándulas bulbouretrales.



**Fig. 40.8.** Desarrollo de las gónadas masculinas corte transversal de la pared dorsal del celoma intraembrionario. A. Octava semana, B. Cuarto mes, 1. conducto y túbulo mesonéfrico, 2. conducto paramesonéfrico, 3. esbozo del testículo, 4. cordones testiculares, 5. túnica albugínea del testículo, a) mesodermo, b) mesenterio.



**Fig. 40.9.** Desarrollo de los conductos genitales. 1. esbozo de la gónada, 2. conducto mesonéfrico, 3. conducto paramesonéfrico, 4. seno urogenital.

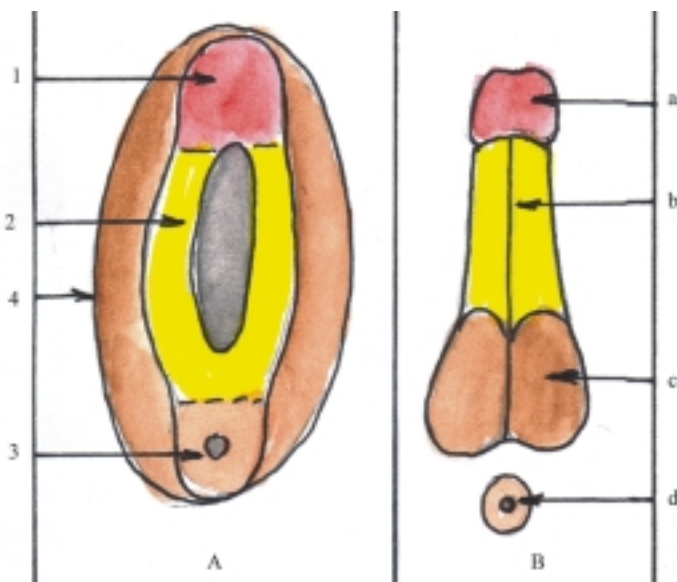
En el estadio de indiferenciación sexual, la región de la cloaca también se desarrolla de forma similar en los embriones de los dos sexos. Al inicio, el mesodermo que rodea la membrana cloacal prolifera y eleva el ectodermo que lo cubre y constituye los pliegues cloacales, los cuales se unen ventralmente y forman el tubérculo genital. Al tabicarse la cloaca y dividirse la membrana cloacal en 2 porciones, los pliegues cloacales también se dividen en pliegues urogenitales (ventrales) y pliegues anales (dorsales). Además, a

cada lado de los pliegues urogenitales se desarrolla un par de eminencias llamadas pliegues labioescrotales (fig. 40.10). En el estadio de diferenciación masculina, el tubérculo genital se alarga y forma el falo que después se convierte en pene. Los pliegues urogenitales se fusionan y constituyen las paredes de la uretra peniana y los pliegues labioescrotales forman el escroto.

En el transcurso del desarrollo prenatal, los testículos descienden siguiendo la dirección del gubernaculum testis o conductor de los testículos, consistente en una condensación mesodérmica que se extiende desde el polo caudal de los testículos, situados inicialmente en la pared dorsal de la cavidad abdominal en desarrollo, hasta las bolsas escrotales y pasan en su trayecto por el canal inguinal (conducto peritoneo vaginal). Hace algún tiempo se creía que el descenso de los testículos se debía a un acortamiento del gubernaculum testis, pero en la actualidad se considera que el factor fundamental de este mecanismo es la acción hormonal (hormonas gonadotrópicas y andrógenos) (cuadro 40.4).

**Cuadro 40.4.** Desarrollo del sistema genital masculino

Porciones y órganos	Origen
Testículos	Epitelio celómico Mesodermo intermedio Células germinativas primordiales
Vías espermáticas	Mesodermo intermedio (Conducto mesonéfrico)
Órganos genitales masculinos externos	Mesodermo y ectodermo que rodean la membrana cloacal



**Fig. 40.10.** Desarrollo de los órganos genitales masculinos externos. A. Estadio indiferente, B. Estadio de diferenciación masculina, 1. tubérculo genital, 2. pliegue urogenital, 3. pliegue anal que rodea la membrana del mismo nombre, 4. pliegue labioescrotal, a) glándula del pene, b) cuerpo del pene, c) escroto, d) ano.



## **Anatomía de superficie y radiológica del sistema genital masculino**

Los testículos y epidídimo se encuentran contenidos en las bolsas escrotales donde se pueden palpar. La porción extraabdominal del conducto deferente forma parte del funículo espermático que se inicia en las bolsas escrotales y se extiende por la región púbica y canal inguinal, hasta el anillo inguinal profundo. La próstata está situada por debajo del cuello de la vejiga urinaria y puede ser palpada mediante tacto rectal. Los órganos genitales externos (pene y bolsas escrotales) se observan bien en la parte anterior de la región perineal (subpúbica).

La ultrasonografía es útil en el diagnóstico de las tumoraciones del testículo y próstata.

## **Alteraciones del sistema genital masculino**

Las variaciones más destacadas del aparato genital están relacionadas con el sexo, ya que entre los órganos genitales masculinos y femeninos existen grandes

diferencias morfofuncionales. Además, los órganos de cada uno de estos aparatos presentan variaciones de acuerdo con la edad y el tipo constitucional del individuo.

Las malformaciones congénitas más frecuentes del aparato genital masculino están relacionadas con el descenso de los testículos (criptorquidia y hernia inguinal congénita) y con el desarrollo del pene y de la uretra (fimosis, hipospadia y epispadia). También se observan otras malformaciones congénitas que son más raras, pero resultan interesantes (hermafroditismo, pseudohermafroditismo y síndrome de Klinefelter o varón con aplasia testicular por una alteración cromosómica).

Las afecciones más frecuentes del aparato genital masculino son los procesos inflamatorios (orquiepididimitis y prostatitis) y los tumores de los testículos y próstata (benignos y malignos). Además, en los escrotos se pueden observar algunas afecciones que provocan un aumento de su volumen (hidrocele y varicocele). También son relativamente frecuentes las enfermedades venéreas o de transmisión sexual (gonorrea, sífilis, chancro blando, etc.).

Las lesiones del aparato genital masculino no son frecuentes y cuando ocurren interesan principalmente a los órganos genitales externos (pene y escroto) y testículos; los traumas de estos últimos son muy dolorosos.

## 41. Sistema genital femenino

### Concepto y funciones generales del sistema genital femenino

**E**l sistema o aparato genital femenino es el conjunto de órganos, típicos de la hembra, que participan en la función de reproducción, es decir, en la producción de otros seres semejantes a los progenitores.

En la función de reproducción de la hembra se destacan 2 fases: 1. la preparación del organismo para la gestación y 2. el propio proceso de la gestación.

En la preparación del organismo para la gestación se distinguen 3 aspectos: la producción de células sexuales femeninas (ovocitos secundarios), la producción de hormonas sexuales femeninas (estrógenos y progesterona) y el acto sexual.

La ovogénesis ocurre en las glándulas sexuales femeninas (folículos ováricos) y comienza en la vida prenatal, pero se interrumpe antes del nacimiento y se reinicia en la pubertad, de forma cíclica, durante la vida fértil de la mujer. En este proceso se distinguen 3 períodos, donde se forman distintos tipos de células a partir de las células germinativas primordiales (ver gametogénesis). En el período de multiplicación por mitosis se originan las ovogonias. En el período de crecimiento por aumento de volumen, las células se convierten en ovocitos primarios. En el período de maduración por meiosis se forman en la primera división los ovocitos secundarios (este proceso se interrumpe antes del nacimiento y se reinicia en la pubertad) y en la segunda división este ovocito es expulsado del ovario (ovulación) y culmina su maduración si es fecundado, pero si esto no ocurre, degenera.

Las hormonas sexuales femeninas se elaboran principalmente en las glándulas sexuales femeninas (los estrógenos en los folículos ováricos y la progesterona en el cuerpo lúteo del ovario). Los estrógenos se producen fundamentalmente en la etapa preovulatoria del ciclo sexual (ovárico) y provocan la proliferación celular de los órganos genitales e intervienen en el desarrollo de los caracteres sexuales secundarios femeninos; entre los que se destacan el crecimiento de las mamas y la acumulación de grasa en

el tejido subcutáneo, especialmente en las regiones de la cadera y muslos. La progesterona es segregada principalmente en la etapa posovulatoria del ciclo sexual (ovárico) y estimula los cambios secretorios de los órganos genitales, prepara al útero para el embarazo y a las mamas para la lactancia.

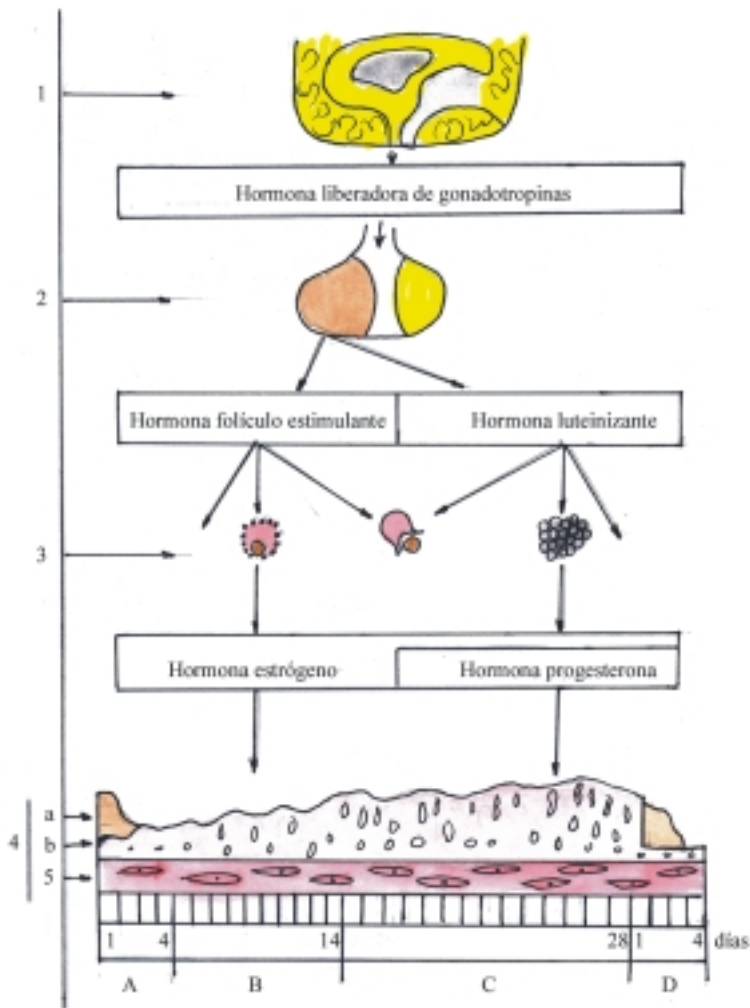
La producción de células y hormonas sexuales femeninas (ovogénesis y hormonogénesis) por las glándulas sexuales femeninas, se realiza de forma cíclica durante la vida fértil de la hembra y está regulada por las hormonas gonadotrópicas de la adenohipófisis (hormona folículo estimulante y hormona luteinizante) y estas a su vez están controladas por la hormona liberadora de gonadotropinas del hipotálamo (ver sistema endocrino).

El acto sexual femenino, como ocurre en el masculino, es el resultado de mecanismos reflejos que se integran al nivel de los segmentos lumbosacros de la médula espinal y dependen de estímulos psíquicos y sexuales locales. Sus etapas más destacadas son la erección de las estructuras eréctiles (clítoris y bulbos de la vagina), la secreción de las glándulas que lubrican el órgano de la cópula (vagina) y el orgasmo femenino, que constituye el grado máximo de la excitación sexual en la hembra.

### Ciclo sexual o genital femenino

El ciclo sexual o genital femenino consiste en una serie de cambios morfofuncionales que ocurren periódicamente en los órganos genitales femeninos, en especial en el ovario y el útero, por lo que también se conocen como ciclo ovárico y ciclo uterino o menstrual. Estos cambios cíclicos en el aparato reproductor o genital femenino se producen durante la vida fértil de la mujer, o sea, desde la pubertad hasta el climaterio, en su preparación para el estado de gestación o embarazo.

Cada ciclo femenino tiene una duración aproximada de 4 semanas (28 d), se inicia con la menstruación o descamación del estrato funcional de la túnica mucosa del útero y en la mitad de este ciclo (más o menos 14 d) se produce la ovulación o liberación del ovocito secundario desde el ovario (fig. 41.1).



**Fig. 41.1.** Ciclo sexual o genital femenino. 1. diencéfalo (hipotálamo), 2. hipófisis, 3. ovario (folículo ovárico, ovulación y cuerpo lúteo), 4. endometrio, a) estrato funcional, b) estrato basal, 5. miometrio, A. Fase menstrual, B. Fase proliferativa, C. Fase secretora, D. Fase isquémica.

En el ciclo ovárico se distinguen 2 fases separadas por la ovulación. La primera fase, preovulatoria, folicular o estrogénica y la segunda fase, posovulatoria, luteínica o progestacional. Este ciclo se caracteriza porque está regulado directamente por las hormonas gonadotrópicas de la adenohipófisis (hormona folículo estimulante y la hormona luteinizante). En la fase preovulatoria, folicular o estrogénica, la hormona folículo estimulante de la adenohipófisis estimula el crecimiento de los folículos ováricos donde se desarrollan los ovocitos y se elabora la hormona folicular o estrógeno, que tiene una acción proliferativa sobre el tracto genital y estimula a la hipófisis para que segregue la hormona luteinizante, que induce la ovulación. En la segunda fase, posovulatoria, luteínica o progestacional, la hormona luteinizante de la adenohipófisis estimula la formación del cuerpo lúteo o amarillo del ovario (a partir del folículo maduro o de Graff ya roto y liberado el ovocito secundario), que segrega estrógenos y además

progesterona, la cual provoca los cambios secretorios del tracto genital y estimula el desarrollo del estrato funcional de la túnica mucosa del útero o endometrio, que facilita la implantación del blastocisto; pero si la fecundación no se produce, el cuerpo lúteo degenera.

En el ciclo uterino o menstrual se destacan 4 fases: menstrual, proliferativa (estrogénica), secretora (progestacional) e isquémica. Este ciclo se caracteriza porque está controlado por las hormonas sexuales femeninas (estrógeno y progesterona). En la fase menstrual se desprende el estrato funcional del endometrio, durante 4 d aproximadamente. En la fase proliferativa, por la acción de los estrógenos se regenera el estrato funcional del endometrio a partir del estrato basal. En la fase secretora por la acción de la progesterona aumenta el estrato funcional del endometrio, se hipertrofian las glándulas de esta zona y se incrementa su secreción. La fase isquémica o premenstrual se produce cuando el ovocito secundario no es fecundado. En esta fase, el cuerpo lúteo del ovario

degenera y el efecto de la progesterona disminuye, ocurren cambios vasculares intensos, al contraerse las arterias del estrato funcional del endometrio, lo que provoca la isquemia y la consiguiente necrosis de este (cuadro 41.1).

**Cuadro 41.1.** *Ciclo sexual o genital femenino*

Fases del ciclo ovárico	Fases del ciclo uterino
Folicular o estrogénica	Menstrual Proliferativa
Ovulación	
Luteínica o progestacional	Secretora Isquémica

## Estado de gestación o embarazo

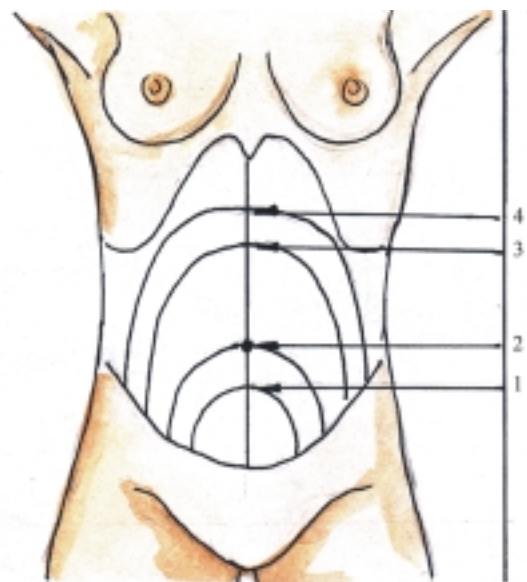
El estado de gestación o embarazo es el período comprendido desde la fecundación hasta el parto, que en el humano tiene una duración aproximada de 9 meses o 40 semanas (280 d), calculado desde el comienzo de la última menstruación.

El período de fertilidad de la mujer es muy corto durante cada ciclo sexual, porque la vitalidad de los gametos es muy breve, y si se desea lograr la fecundación es necesario realizar el contacto sexual en un momento próximo a la ovulación (un día antes o después). Posterior a la ovulación, el gameto femenino u ovocito secundario es captado por las tubas uterinas y después del coito un grupo de gametos masculinos o espermatozoides depositados en la vagina de la mujer, pasan a través del útero hacia la tuba uterina, donde normalmente uno penetra en el ovocito secundario y provoca la fecundación. De esta manera el ovocito secundario culmina su maduración y se forma el huevo o cigoto, en el que se restablece el número diploide de cromosomas, se determina el sexo y se inicia el proceso de segmentación.

Durante la primera semana del desarrollo, después de la fecundación se produce la segmentación del cigoto, se forma la mórula y en el transcurso de este proceso se traslada hacia el útero, donde se convierte en blastocisto, el cual se implanta en el endometrio o túnica mucosa del útero. Durante la segunda y tercera semana del desarrollo, se forman en el embrión las 3 hojas germinativas y determinadas estructuras extraembrionarias que favorecen el desarrollo del embrión, que hasta el momento se nutre por difusión. Desde la 4ta. hasta la 8va. semana del desarrollo se originan los tejidos y órganos específicos a partir de

las 3 hojas germinativas y se establece la circulación placentaria del embrión. En el período fetal, desde el tercer mes de vida intrauterina hasta el nacimiento, se produce un crecimiento rápido del cuerpo y continúa el desarrollo de los tejidos y órganos que comienzan a funcionar según los requerimientos del organismo.

En el transcurso del embarazo se producen modificaciones morfofuncionales en el organismo de la madre, algunas de las cuales son consideradas como locales, o de los órganos reproductores y otras son generales, correspondientes a los demás sistemas orgánicos. Entre las modificaciones locales se destacan las que ocurren en el útero. Este órgano aumenta su volumen, adquiere una forma redondeada o globulosa y disminuye su consistencia, o sea, que se reblandece. El aumento de volumen del útero durante la primera mitad del embarazo se debe principalmente a la hipertrofia e hiperplasia de sus fibras musculares, mientras que en la segunda mitad es por causa de la dilatación de sus fibras, lo que provoca el adelgazamiento de sus paredes. El tamaño del útero en el primer mes de embarazo es de unos 5 cm de diámetro, en el segundo mes alrededor de 8 cm y en el tercer mes de 12 cm aproximadamente, que se puede palpar detrás de la sínfisis del pubis. A partir de la semana 16 de gestación se puede observar un aumento de volumen de la pared anterior del abdomen por causa del crecimiento del útero grávido. En esta fecha la altura uterina alcanza la mitad de la línea puboombilical, a las 24 semanas el nivel del ombligo, a las 32 semanas la mitad de la línea xifoumbilical y a las 40 semanas el tercio superior de la línea antes mencionada (fig. 41.2).



**Fig. 41.2.** *Altura uterina. 1. 16 semanas, 2. 24 semanas, 3. 32 semanas, 4. 40 semanas.*

Las modificaciones morfofuncionales que ocurren en el organismo de la mujer durante el estado de gestación se manifiestan por una serie de síntomas, que se pueden agrupar en 3 categorías diferentes como signos de presunción, de probabilidad y de certeza, los cuales, permiten hacer el diagnóstico del embarazo. El signo de presunción más importante es la amenorrea o suspensión de la menstruación, que es recogido durante el interrogatorio de la presunta gestante. El signo de probabilidad más destacado es el reblandecimiento del cuello del útero, que se aprecia mediante el examen físico por tacto vaginal. Además, se aprecia el aumento de tamaño del útero. También existen signos de alta probabilidad que se detectan mediante algunas investigaciones complementarias (colpocito diagnóstico, pruebas biológicas e inmunológicas). Los signos de certeza aparecen principalmente en la segunda mitad del embarazo; los más importantes son la apreciación de los movimientos activos fetales, la auscultación de los ruidos cardíacos del feto y la visualización de la imagen radiológica del esqueleto fetal. Sin embargo, el uso del ultrasonido ha permitido realizar el diagnóstico de certeza con muy pocas semanas de embarazo.

La culminación del embarazo ocurre con el parto o expulsión del feto viable y sus anexos. Se entiende como feto viable aquel que es capaz de vivir fuera del claustro materno. En el parto se distinguen 3 períodos: dilatación (desde el inicio de las contracciones uterinas hasta la dilatación suficiente del cuello uterino que permita el paso del feto), expulsión (desde la presentación fetal hasta la completa expulsión del feto) y alumbramiento (desde la salida del feto hasta la expulsión de la placenta).

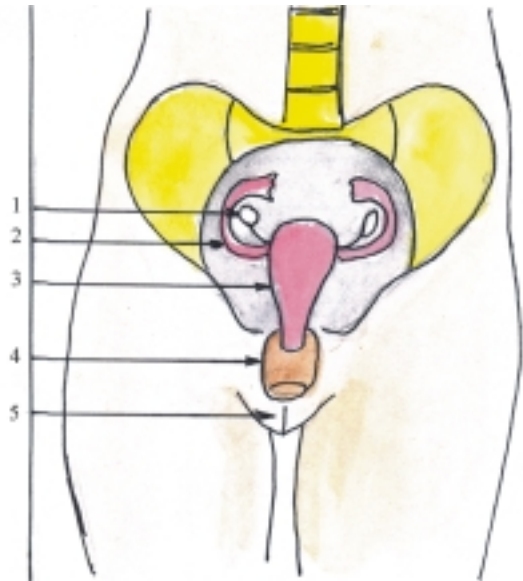
Según el tiempo de gestación se denomina nacimiento a término cuando ocurre alrededor de las 40 semanas, más o menos; pero si esto sucede antes de la semana 37 se llama nacimiento pretérmino (prematureo) y si se produce después de la semana 42 se nombra nacimiento postérmino (embarazo prolongado). Sin embargo, para facilitar el estudio estadístico es necesario utilizar medidas más exactas que la duración del embarazo, por lo que se emplea el peso del niño al nacer. Se considera a los recién nacidos de bajo peso cuando tienen menos de 2 500 g y de gran peso cuando tienen más de 4 000 g.

El aborto es la interrupción del embarazo en las primeras 20 semanas, o la expulsión del producto de la concepción que pese menos de 500 g. El aborto puede ser precoz (en las primeras 10 semanas) y tardío (en las 10 semanas posteriores). También puede ser provocado y espontáneo.

## Componentes del sistema genital femenino

El sistema genital femenino, al igual que el masculino, se divide en 2 partes según la posición que ocupan los

órganos que lo componen, y constituyen los órganos genitales femeninos, internos y externos (fig. 41.3). (cuadro 41.2).



**Fig. 41.3.** Componentes del sistema genital femenino. 1. ovario, 2. tubas uterinas, 3. útero, 4. vagina, 5. vulva o pudendo femenino.

Los órganos genitales femeninos internos están formados por las glándulas sexuales femeninas u ovarios y los conductos genitales femeninos. Las glándulas sexuales femeninas u ovarios son glándulas mixtas, situadas en la cavidad pelviana que producen las células sexuales o gametos femeninos (ovocitos secundarios) y las hormonas sexuales femeninas (estrógeno y progesterona).

Los conductos genitales femeninos comunican la cavidad peritoneal con el exterior y están constituidos por las trompas uterinas donde habitualmente se realiza la fecundación, el útero donde se desarrolla el feto hasta el nacimiento, y la vagina que es el órgano de la cópula en la hembra.

Los órganos genitales femeninos externos, llamados en conjunto vulva o pudendo femenino, están formados por el vestíbulo de la vagina, depresión donde desembocan la vagina, la uretra y los conductos de las glándulas accesorias y que está rodeado por una serie de estructuras cutáneas (monte pubiano, labios pudendos mayores y menores), eréctiles (clítoris y bulbos vestibulares) y glandulares (glándulas vestibulares mayores y menores). Además, el orificio de la vagina en el vestíbulo está limitado por una membrana incompleta llamada himen. También existen otros órganos como las mamas que pertenecen al sistema tegumentario que tienen una estrecha relación con la función de reproducción, especialmente en la lactancia.

**Cuadro 41.2.** Componentes del sistema genital femenino

	Glándulas sexuales femeninas	Ovarios
Órganos genitales femeninos internos	Conductos genitales femeninos	Tubas uterinas Útero Vagina
Órganos genitales femeninos externos	Estructuras cutáneas	Monte pubiano Labios pudendos mayores Labios pudendos menores
	Estructuras eréctiles	Clítoris Bulbos del vestíbulo
	Estructuras glandulares	Vestibulares mayores Vestibulares menores

## Características de los órganos genitales femeninos

Los ovarios (fig. 41.4) son los órganos principales del sistema genital femenino, clasificados como glándulas mixtas que tienen doble función, la parte exocrina produce los gametos femeninos u ovocitos secundarios que se excretan por los conductos genitales, y la parte endocrina elabora las hormonas sexuales femeninas (estrógenos y progesterona), que se vierten en la sangre. Los ovarios son órganos pares, derecho e izquierdo, situados en la cavidad pelviana a ambos lados del útero, por debajo de las tubas uterinas y detrás de los ligamentos anchos del útero. Tienen una forma ovalada y presentan las porciones siguientes: 2 caras (lateral y medial), 2 extremidades (superior o tubaria e inferior o uterina) y 2 bordes (anterior o mesováricos y posterior o libre).

Las tubas uterinas (trompas de Falopio) (fig. 41.4) son 2 conductos, derecho e izquierdo, que tienen la función de captar los ovocitos secundarios liberados del ovario durante la ovulación, y conducirlos hacia la cavidad uterina. También conducen los espermatozoides en dirección opuesta y es el lugar donde habitualmente se realiza la fecundación. Las tubas uterinas están situadas en la cavidad pelviana a ambos lados del útero, se extienden lateralmente por dentro del borde superior del ligamento ancho del útero y en su trayecto se describen 4 porciones, llamadas infundíbulo, ampolla, istmo y uterina.

El útero (matriz) (fig. 41.4) es un órgano impar que tiene la función de anidar el óvulo fecundado, es decir, que el blastocisto se implanta en su túnica mucosa o endometrio donde se desarrolla el nuevo ser, durante las etapas embrionaria y fetal, hasta el momento del nacimiento. El útero está situado en la cavidad pelviana, entre la vejiga urinaria por delante y el recto por detrás.

Tiene la forma comparada a una pera, en la que se destacan 3 porciones: fondo, cuerpo y cuello. Este último se subdivide en 2 partes de acuerdo con su posición, supravaginal y vaginal. A ambos lados del útero se destacan los ligamentos anchos y por delante de estos los ligamentos redondos, que se extienden por los canales inguinales hasta la región púbica.

La vagina (fig. 41.4) es un conducto impar que tiene la función de actuar como órgano de la cópula en la hembra, donde se depositan los espermatozoides contenidos en el semen eyaculado por el varón al culminar el coito. También actúa como vía excretora de la menstruación y como vía de paso del feto en el proceso del parto. La vagina se extiende desde el fondo de la cavidad pelviana hasta la vulva situada en la región perineal y atraviesa el diafragma urogenital. Está situada entre la vejiga urinaria y uretra por delante y el recto por detrás y se distinguen las porciones siguientes: 2 extremos (el superior o fórnix que está atravesado por el cuello del útero y el inferior donde se encuentra el orificio vaginal que se abre en la vulva), 2 caras (anterior y posterior que se hallan en contacto una con la otra) y 2 bordes (derecho e izquierdo).

La vulva o pudendo femenino (fig. 41.5) es el conjunto de estructuras (cutáneas, eréctiles y glandulares) que constituyen los órganos genitales femeninos externos, situados en la parte anterior de la región perineal, donde desembocan los conductos de los sistemas urinario y genital femenino. Estas estructuras son las siguientes:

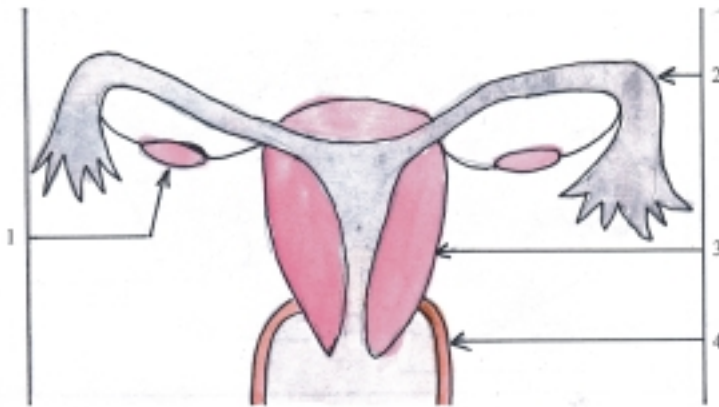
- *El monte pubiano* (de Venus) es una eminencia cutánea redondeada situada por delante de la sínfisis del pubis, que contiene gran cantidad de tejido adiposo y está cubierta de pelos después de la pubertad.
- *Los labios pudendos mayores* son 2 pliegues cutáneos, grandes y gruesos, situados lateralmente,

que tienen una estructura similar a la del monte pubiano.

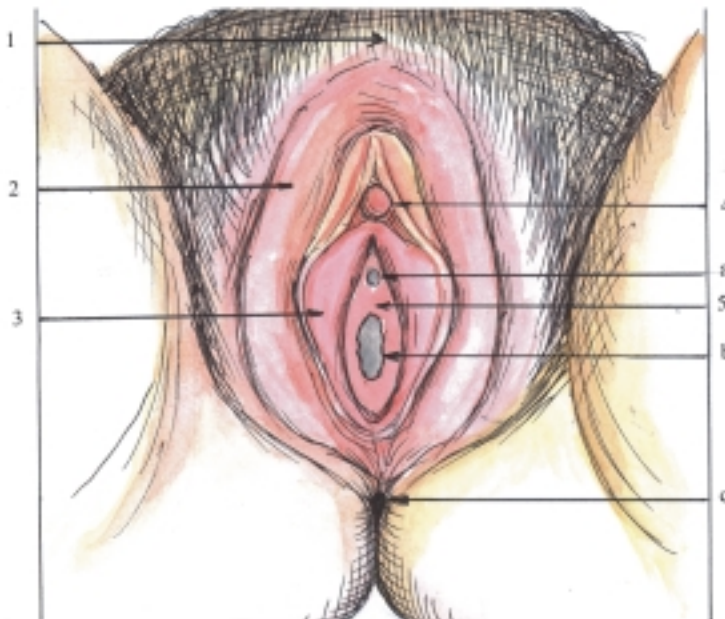
- *Los labios pudendos menores* son 2 pliegues cutáneos, pequeños y delgados, situados medialmente y de apariencia mucosa.
- *El vestíbulo vaginal* es el espacio comprendido entre los labios pudendos menores y presenta hacia atrás el orificio vaginal, hacia delante el orificio uretral externo y hacia los lados los orificios de los conductos de las glándulas vestibulares.
- *Las glándulas vestibulares* (mayores y menores) son del tipo túbulo alveolar y se encuentran en el

espesor de las paredes laterales de la vulva; las mayores (de Bartholini) se localizan hacia la parte posterior de la base de los labios pudendos mayores.

- *El clítoris* es un órgano eréctil homólogo al pene del varón y está situado por delante del orificio uretral externo.
- *Los bulbos vestibulares* son 2 estructuras eréctiles equivalentes al cuerpo esponjoso del pene, pero dividido en 2 partes por la vagina y la uretra y se localizan en la base de los labios pudendos mayores.



**Fig. 41.4.** Órganos genitales femeninos internos. 1. ovario, 2. tubas uterinas, 3. útero, 4. vagina.



**Fig. 41.5.** Órganos genitales femeninos externos (vulva o pudendo femenino). 1. monte pubiano, 2. labios pudendos mayores, 3. labios pudendos menores, 4. clítoris, 5. vestíbulo vaginal, a) orificio uretral externo, b) orificio vaginal, c) ano.

## Estructura microscópica de los ovarios

Los ovarios son glándulas macizas compuestas por un estroma y un parénquima, que están cubiertas por el epitelio superficial de tipo simple cúbico, propio de esta glándula, también conocido como epitelio “germinativo”, porque se pensaba erróneamente que daba origen a las células sexuales o germinativas femeninas (cuadro 41.3).

**Cuadro 41.3.** Estructura microscópica de los ovarios

Estroma	Tejido conectivo de sostén (túnica albugínea, corteza y médula)
Parénquima	Folículos ováricos Cuerpos lúteos del ovario

El estroma del ovario es la armazón de tejido conectivo que comprende la túnica albugínea y las porciones cortical y medular de este órgano. La túnica albugínea es la cápsula de tejido conectivo denso que envuelve al ovario, de menor desarrollo que en el testículo y está cubierta por el epitelio superficial, antes mencionado. La corteza ovárica se encuentra en la periferia de la glándula, cubierta por la túnica albugínea y está también formada por tejido conectivo denso, en cuyo espesor se localizan los folículos ováricos. La médula ovárica se halla en el centro del ovario y está formada por tejido conectivo laxo con numerosos vasos sanguíneos, por lo que también se le conoce como zona vasculosa.

El parénquima del ovario está constituido por los folículos ováricos en sus distintas etapas de desarrollo

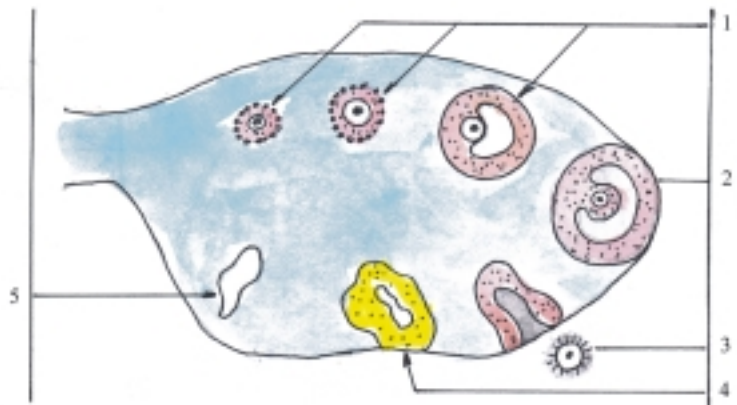
(folículos primarios, en crecimiento, maduro y atrésico) y sus derivados (cuerpos lúteos y albicans), que se encuentran en el espesor de la porción cortical del estroma ovárico (fig. 41.6).

En el momento del nacimiento hay numerosos folículos ováricos primarios (alrededor de 400 000 en ambos ovarios), pero la mayoría de ellos sufre un proceso de degeneración llamado atresia folicular y solo completan su maduración unos 400 durante la vida fértil de la mujer, que se calcula en 30 años aproximadamente (en general madura un solo folículo ovárico en cada ciclo ovárico). Cada folículo ovárico primario está formado por un ovocito primario, rodeado de un epitelio simple plano llamado folicular.

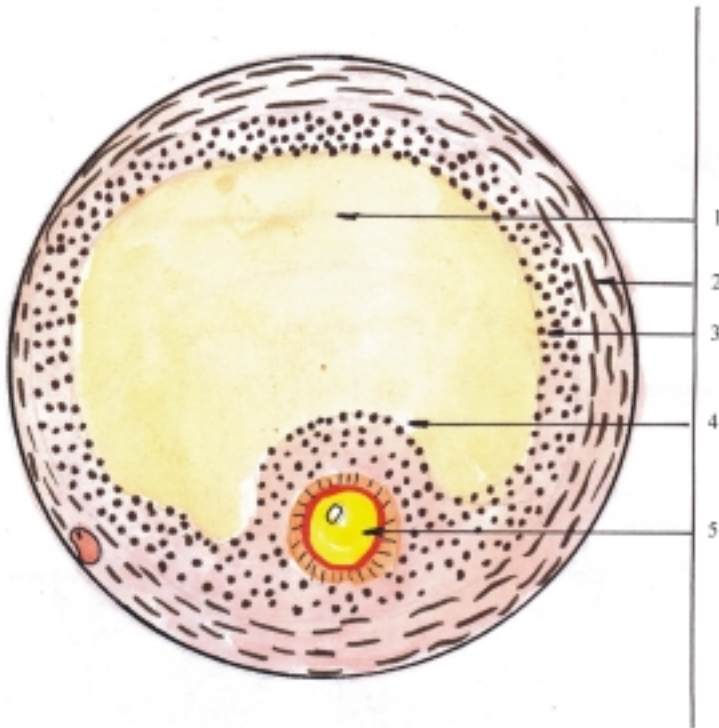
El folículo ovárico en crecimiento se caracteriza por los cambios morfofuncionales que ocurren en el ovocito primario, el epitelio folicular y el tejido conectivo del estroma adyacente. El ovocito primario aumenta de volumen y queda envuelto por la zona pelúcida (membrana refringente muy coloreable compuesta por mucopolisacáridos) y la corona radiada (células foliculares dispuestas radialmente). El epitelio folicular se transforma progresivamente, se convierte primero en simple cúbico, luego en simple cilíndrico y más tarde en estratificado cúbico que se denomina estrato granuloso; cuyas células secretan el líquido folicular que contiene estrógenos y se acumula en una cavidad formada en el centro del folículo llamada antro folicular, donde el ovocito rodeado de sus envolturas es desplazado hacia un lado y forma el cúmulo ovífero. El tejido conectivo del estroma que rodea al folículo ovárico se dispone en capas concéntricas como una cápsula nombrada teca folicular en la que se distinguen 2 zonas, la teca interna o vascular y la teca externa o fibrosa.

El folículo maduro (de Graff) (fig. 41.7) es aquel que alcanza su máximo desarrollo, y se destaca porque presenta gran tamaño, ocupa todo el espesor de la

**Fig. 41. 6.** Estructura del ovario. Desarrollo de los folículos ováricos y formación del cuerpo lúteo. 1. folículos ováricos en crecimiento, 2. folículo ovárico maduro, 3. ovocito secundario liberado en la ovulación, 4. cuerpo lúteo, 5. cuerpo albicans.







**Fig. 41. 7.** Estructura microscópica del folículo ovárico. 1. antra folicular; 2. teca folicular; 3. epitelio folicular (estrato granuloso); 4. cúmulo ovífero; 5. ovocito secundario rodeado de zona pelúcida, y corona radiada.

corteza ovárica y sobresale en la superficie libre del ovario (estigma). Este folículo posee un antra folicular grande, lleno de líquido folicular a gran tensión, tapizado por el estrato granuloso que está rodeado por la teca folicular con sus 2 capas, la teca interna vascular y la teca externa fibrosa. Además, se distingue en su interior el cúmulo ovífero donde se encuentra el ovocito primario que culmina su maduración al formar el ovocito secundario, rodeado de la zona pelúcida y la corona radiada.

El cuerpo lúteo se forma después de romperse el folículo ovárico maduro y liberarse el ovocito secundario. Las células de la granulosa y de la teca interna se transforman en células luteínicas que se distinguen porque se disponen en forma de cordones y secretan la hormona progesterona y pequeñas cantidades de estrógeno. Si el ovocito secundario no es fecundado, el cuerpo lúteo se denomina de la menstruación, que se mantiene activo durante una semana aproximadamente; pero si ocurre la fecundación, el cuerpo lúteo se nombra del embarazo, y se mantiene activo hasta la mitad de la gestación. El cuerpo lúteo de la menstruación y del embarazo involucionan y degeneran, en su lugar se forma una cicatriz blanquecina llamada cuerpo albicans.

## Estructura microscópica de los conductos genitales

La estructura microscópica de los conductos genitales femeninos constituidos por las tubas uterinas, el útero y la vagina, tiene características generales comunes al estar formados por 3 túnicas (interna o mucosa, media o muscular y externa serosa o adventicia), pero cada segmento presenta características particulares según la función específica que realiza. Además, estos segmentos experimentan modificaciones morfofuncionales periódicas durante la vida fértil de la mujer, por influencia de las hormonas sexuales femeninas elaboradas por el ovario (ciclo sexual o genital femenino) y específicamente en el útero ocurren modificaciones morfofuncionales extraordinarias durante el estado de gestación (cuadro 41.4).

En la superficie interna de la mucosa de estos segmentos se observan algunas irregularidades. Por ejemplo, en las tubas uterinas hay pliegues longitudinales ramificados que le proporcionan a la luz del conducto un aspecto de laberinto, al corte transversal (fig. 41.8). En el cuello del útero se encuentran pliegues ramificados (palmeados) y en la vagina se aprecian pliegues transversales.

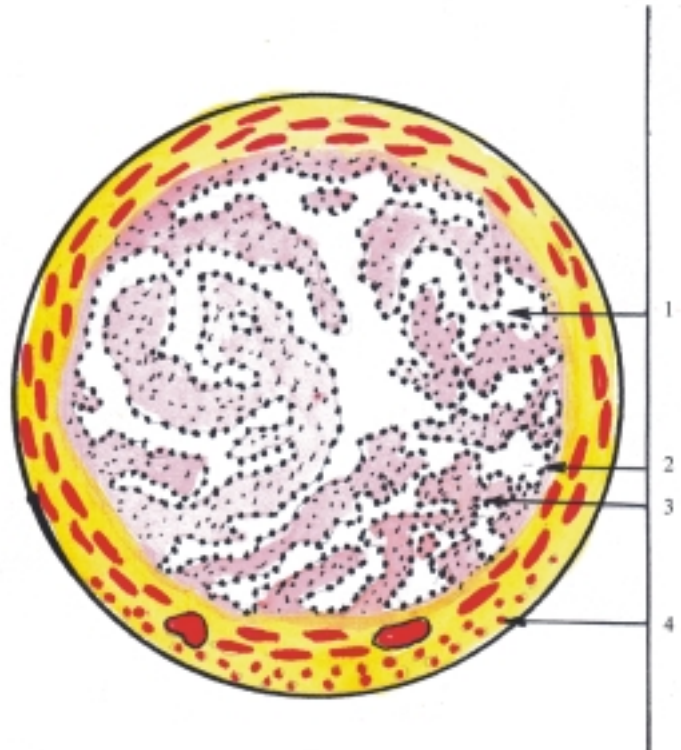
**Cuadro 41.4.** Estructura microscópica de los conductos genitales femeninos

Túnica mucosa	Epitelio de revestimiento (simple cilíndrico ciliado) (estratificado plano queratinizado en vagina) Lámina propia (tejido conectivo laxo)	no
Túnica muscular	Tejido muscular liso (interno circular y externo longitudinal) (en útero hay 3 estratos)	
Túnica serosa	(peritoneo en tubas uterinas y parte del útero)	
Túnica adventicia	(tejido conectivo laxo)	

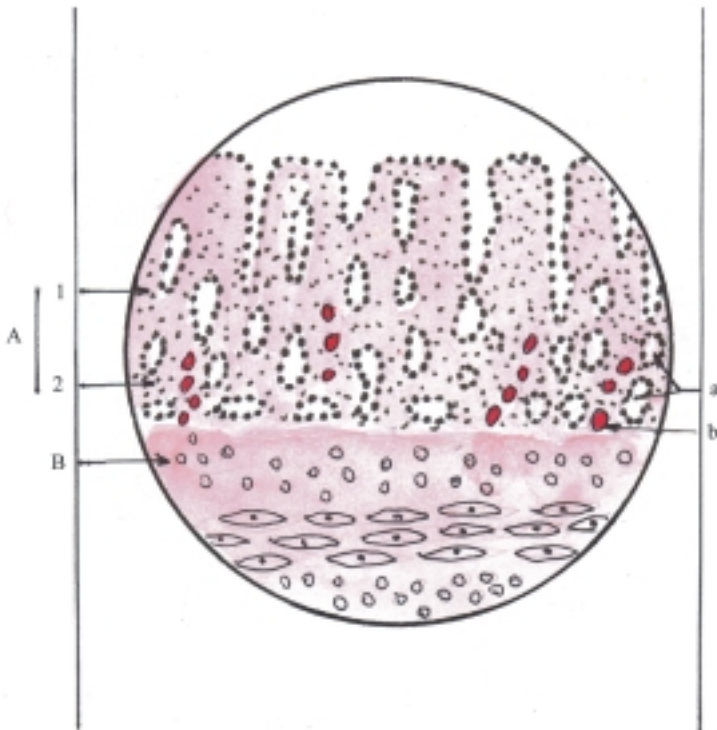
La túnica interna o mucosa está compuesta por un epitelio de revestimiento que se apoya sobre una lámina propia. El epitelio de revestimiento de las tubas uterinas y el útero es de tipo simple cilíndrico, con células ciliadas y secretoras, pero en el cuello uterino son escasas las células ciliadas, mientras que en la vagina el epitelio es de tipo estratificado plano no queratinizado, cuyas células más superficiales contienen glucógeno que se convierte en ácido láctico por acción de la flora microbiana habitual de la vagina. Esto contribuye a mantener el pH ácido de esta y la protege de infecciones de gérmenes patógenos. La

lámina propia de la mucosa en las tubas uterinas y el útero es de tejido conectivo laxo. En el útero recibe el nombre de estroma endometrial y contiene numerosas glándulas uterinas del tipo tubular simple. En la vagina el tejido conectivo es más denso, contiene numerosas formaciones linfoides y está muy vascularizado.

En el transcurso de cada ciclo sexual o genital femenino, la mucosa del útero o endometrio experimenta notables modificaciones y se destacan 2 estratos: el basal y el funcional (fig. 41.9). El estrato basal del endometrio es el más externo y delgado, colindante con la túnica muscular o miometrio, que contiene el fondo de las glándulas uterinas y las arterias basales rectas. Este estrato no se modifica mucho durante el ciclo menstrual, ni se desprende en la menstruación y el parto. El estrato funcional se desarrolla a partir del estrato basal hacia la superficie interna del endometrio y experimenta cambios notables durante el ciclo uterino, aumenta de espesor en la fase secretora y se desprende en la fase menstrual. El aumento de espesor de este estrato se debe al edema que se produce en el estroma endometrial y el aumento de volumen de las glándulas uterinas que se hacen tortuosas. Además, las células del estroma se transforman en células deciduales que se caracterizan por un gran tamaño, contienen gran cantidad de glucógeno y pierden su afinidad por los colorantes. En el estrato funcional se observan 2 zonas que de acuerdo con sus características estructurales se denominan, estratos compacto y esponjoso. El estrato compacto es el más interno, delgado y menos



**Fig. 41. 8.** Estructura microscópica de la tuba uterina corte transversal x 40. 1. luz de la tuba uterina, 2. epitelio de revestimiento, 3. lámina propia, 4. túnica muscular con estratos interno circular y externo longitudinal.



**Fig. 41. 9.** Estructura microscópica del útero corte transversal x 80. A. Túnica mucosa, 1. epitelio de revestimiento, 2. lámina propia, B. Túnica muscular, a) glándulas uterinas, b) vasos sanguíneos.

edematoso. El estrato esponjoso es el más externo, grueso y edematoso, donde se encuentran las porciones tortuosas de las glándulas uterinas y las arterias en espiral.

En el estado de gestación, el endometrio también experimenta modificaciones morfofuncionales, especialmente en su estrato funcional que recibe el nombre de caduca o decidua, porque aumenta el número de células deciduales que se desprenden en el parto. En la decidua se distinguen 3 zonas, según la posición que ocupa en relación con el lugar de implantación del blastocisto. La decidua basal se encuentra entre la zona de implantación del blastocisto y la pared del útero, y forma la parte materna de la placenta. La decidua capsular cubre la zona de implantación del blastocisto y forma un relieve hacia la cavidad uterina. La decidua parietal reviste la superficie interna del útero, excepto el lugar de implantación del blastocisto.

La túnica media o muscular de los conductos genitales femeninos está compuesta por fibras musculares lisas dispuestas en 2 estratos, el interno circular y el externo longitudinal. Pero en el útero esta túnica es muy gruesa y consta de 3 estratos, el interno y externo longitudinales y el medio circular u oblicuo, aunque en el cuello del útero las fibras musculares son muy escasas y están dispuestas circularmente, rodeadas de abundante tejido conectivo fibroso denso.

La túnica externa serosa de los conductos genitales femeninos está formada por el peritoneo

visceral que cubre las tubas uterinas, la mayor parte del útero y la parte superior de la pared posterior de la vagina (fondo de saco rectouterino). En el cuello del útero, su porción vaginal está cubierta por un epitelio semejante al de la vagina, mientras que su porción supravaginal (en la cara anterior) y la vagina están rodeadas por la adventicia o tejido conectivo laxo, que las une a las estructuras vecinas y se conoce con el nombre de parametrio.

## **Evolución del sistema genital femenino en los animales (Filogenia)**

Ya se explicó antes (en Filogenia del Sistema Genital Masculino), que en la mayoría de los organismos pluricelulares, especialmente en los de mayor desarrollo, la reproducción que predomina es la sexual mediante la fecundación o fusión de las células sexuales o gametos, producidos por los progenitores (masculinos y femeninos). También se explicó, que en general los animales acuáticos y sedentarios realizan la fecundación externa, mientras que en los animales terrestres la fecundación es interna y por lo tanto, poseen órganos especializados en la copulación.

Como resultado de la fecundación se origina el huevo o cigoto, que continúa desarrollándose hasta

formar el nuevo individuo. La mayoría de los animales son ovíparos, porque las hembras ponen huevos que se desarrollan fuera del conducto genital femenino, mientras que los animales de mayor complejidad como los mamíferos, son vivíparos porque las hembras paren hijos vivos. Además, hay algunos animales (peces y reptiles) que son ovovivíparos porque producen huevos grandes que se desarrollan y abren en el interior del conducto genital femenino. También existe un tipo especial de reproducción llamada virginal o partenogénesis, en la que se desarrolla el huevo sin haber sido fecundado (algunos crustáceos e insectos como las hormigas y abejas).

El aparato genital femenino tiene rasgos comunes en las distintas clases de animales, pero en la medida en que los animales alcanzan mayor complejidad, muestran cambios en su desarrollo. En general, este aparato está formado por 2 ovarios, pero en algunos animales son múltiples (anfioxus) y en otros se fusionan o predomina uno de ellos (ciclóstomos y aves). Los conductos genitales por lo general son 2, que se abren en la cloaca, pero pueden estar ausentes en algunos animales, por lo que los óvulos son liberados en una cavidad corporal y desde allí son expulsados al exterior (anfioxus y ciclóstomos). Los animales de mayor complejidad poseen útero y vagina bien desarrollados.

## Desarrollo del sistema genital femenino en el humano (Ontogenia)

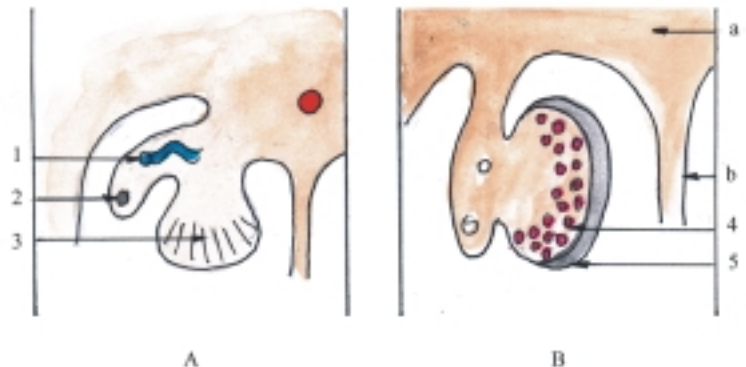
En el momento de la fecundación se determina genéticamente el sexo del individuo y en la etapa de diferenciación embrionaria (4–8 semanas) comienzan a desarrollarse los órganos genitales, que al inicio se encuentran en estadio de indiferenciación sexual, pero después comienzan a diferenciarse según el sexo. En el estadio de indiferenciación sexual aparecen los esbozos de las gónadas y de los conductos genitales

en la pared dorsal del celoma intraembrionario y los esbozos de los órganos genitales externos en la región que rodea a la membrana cloacal (ver sistema genital masculino).

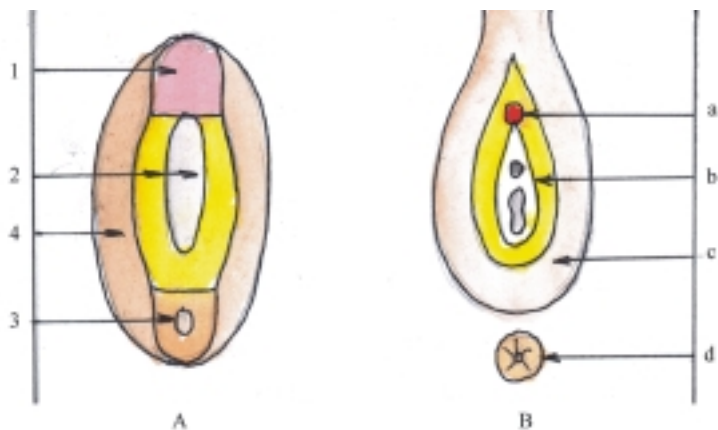
Los esbozos de las gónadas o glándulas sexuales primitivas aparecen al formarse las crestas genitales o gonadales, donde se desarrollan los cordones sexuales primitivos o gonadales, al penetrar las células del epitelio celómico en el mesénquima subyacente y rodear las células germinativas primordiales (fig. 41.10). En el embrión femenino los cordones gonadales se disgregan y forman acúmulos celulares en la porción medular del ovario en desarrollo, que luego desaparecen y son sustituidos por un estroma vascularizado; mientras que en la porción cortical se origina una segunda generación de cordones, que también se disgregan y forman acúmulos celulares alrededor de una célula germinativa primordial que constituyen los folículos ováricos. En general, del epitelio celómico se forma el epitelio superficial del ovario y de este se originan las células foliculares. De las células germinativas primordiales se desarrollan los ovocitos y del mesénquima (mesodermo intermedio) se forma el estroma ovárico.

Los esbozos de los conductos genitales están representados por los conductos mesonéfricos (de Wolff) y paramesonéfricos (de Müller). En el embrión femenino los conductos mesonéfricos degeneran y los paramesonéfricos se convierten en la mayor parte de los conductos genitales femeninos, porque de sus porciones craneal e intermedia se forman las tubas uterinas y de la porción caudal fusionada se origina el conducto uterino, que luego forma el útero, mientras que la vagina procede del seno urogenital.

Los esbozos de los órganos genitales externos aparecen al proliferar el mesodermo que rodea a la membrana cloacal y elevar el ectodermo que lo cubre. Constituyen hacia la parte ventral el tubérculo genital y lateralmente los pliegues cloacales (urogenitales) y los pliegues labioescrotales (fig. 41.11). En el embrión femenino el tubérculo genital forma el clítoris, los



**Fig. 41. 10.** Desarrollo de las gónadas femeninas corte transversal de la pared del celoma intraembrionario: A. Octava semana, B. Cuarto mes, 1. conducto y túbulo mesonéfrico, 2. conducto paramesonéfrico, 3. esbozo del ovario, 4. acúmulos celulares (células germinativas rodeadas de células epiteliales), 5. epitelio superficial, a) mesodermo, b) mesenterio.



**Fig. 41. 11.** Desarrollo de los órganos genitales femeninos externos. A. Estadio de indiferenciación sexual, B. Estadio de diferenciación femenina, 1. tubérculo genital, 2. pliegue urogenital que rodea la membrana homónima, 3. pliegue anal que rodea la membrana homónima, 4. pliegue labioescrotal, a) clítoris, b) labio pudendo menor, c) labio pudendo mayor, d) ano.

pliegues urogenitales originan los labios pudendos menores y los pliegues labioescrotales forman el monte pubiano y los labios pudendos mayores. En la hembra, el descenso de las gónadas es menor que en el varón, estas se sitúan definitivamente en la cavidad pelviana (cuadro 41.5).

**Cuadro 41.5.** Desarrollo del sistema genital femenino

Porciones y órganos	Origen
Ovarios	Epitelio celómico Mesodermo intermedio Células germinativas primordiales
Tubas uterinas Útero	Mesodermo intermedio (conductos paramesonéfricos)
Vagina	Cloaca (seno urogenital)
Órganos genitales Femeninos externos	Mesodermo y ectodermo que rodean a la membrana cloacal

## Región perineal

La región perineal o perineo está situada en la parte inferior del tronco, donde se localizan los órganos genitales externos y el ano, constituye la pared inferior o suelo de la cavidad pelviana, que está atravesada por los conductos urogenital y digestivo.

Esta región se puede observar en posición ginecológica. Tiene la forma de un rombo, cuyos ángulos se corresponden con estructuras óseas que conforman la abertura inferior de la pelvis. El ángulo anterior es el borde inferior de la sínfisis del pubis, el posterior el ápice del cóccix y los laterales las tuberosidades isquiáticas de los coxales.

Para facilitar su estudio, el perineo se divide en 2 regiones secundarias triangulares al trazar una línea frontal entre las tuberosidades isquiáticas: la región anterior o urogenital y la posterior o anal.

La región posterior o anal del perineo está perforada por el canal anal y es semejante en los 2 sexos, pero la región anterior o urogenital presenta diferencias según el sexo, ya que en el varón solo la atraviesa la uretra, mientras que en la hembra la atraviesa además de la uretra, la vagina.

Los músculos del perineo se agrupan formando 2 diafragmas, el urogenital y el pelviano (fig. 41.12).

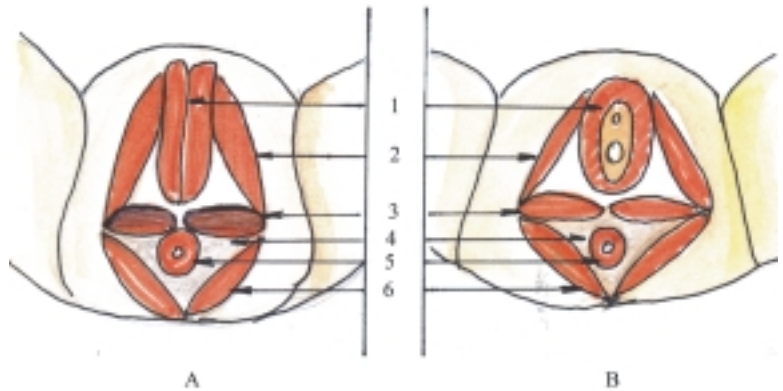
El diafragma urogenital se localiza en la región urogenital y está compuesto por 2 planos musculares: el profundo (músculo transverso profundo del perineo y músculo esfínter de la uretra) y el superficial (músculo transverso superficial del perineo, músculo isquiocavernoso y músculo bulboesponjoso). El músculo bulboesponjoso presenta diferencias según el sexo, en el varón se mantiene unido, mientras que en la hembra está separado y rodea el orificio de la vagina.

El diafragma pelviano también está compuesto por 2 planos musculares, el profundo que forma el diafragma principal del suelo de la pelvis (músculo elevador del ano y músculo coccígeo), se extiende hacia la parte anterior donde se sitúa más profundamente que el diafragma urogenital; y el superficial localizado en la región anal (músculo esfínter externo del ano).

## Anatomía de superficie y radiológica del sistema genital femenino

Los ovarios, las tubas uterinas y la mayor parte del útero están situados en la cavidad pelviana, entre la vejiga urinaria y el recto, por lo que la proyección anterior de estos órganos se corresponde con la sínfisis

**Fig. 41.12.** *Región perineal. A. Masculina, B. Femenina, 1. músculo bulboesponjoso, 2. músculo isquio-cavernoso, 3. músculo transverso superficial, 4. músculo elevador del ano, 5. músculo esfínter externo del ano, 6. músculo glúteo máximo.*



del pubis y su proyección posterior con la mitad inferior del sacro. El útero puede ser palpado en la región púbica (hipogastrio) de la pared anterior del abdomen, por palpación bimanual (abdomino-vaginal).

La vagina se encuentra en la región perineal, donde atraviesa el diafragma urogenital y en su fondo se puede palpar el cuello del útero mediante tacto vaginal. La vulva o pudendo femenino se localiza en la parte anterior de la región perineal, y son bien visibles el monte pubiano, los labios pudendos mayores y menores, el clítoris y el vestíbulo vaginal, donde desembocan la uretra hacia delante y la vagina hacia atrás.

La radiografía más utilizada en el sistema genital femenino es la histerosalpingografía (fig. 41.13), en la que se inyecta una sustancia radioopaca (de compuestos yodados) en la cavidad uterina, que pasa hacia las tubas uterinas y llega a derramarse en la cavidad peritoneal, por la comunicación que presenta el conducto genital femenino con esta cavidad.

La ultrasonografía es útil en el diagnóstico de las tumoraciones de los ovarios, tubas uterinas y útero.

## Alteraciones del sistema genital femenino

Ya se explicó anteriormente, que entre los aparatos genitales masculino y femenino existen grandes diferencias según el sexo y cada uno de ellos presenta variaciones de acuerdo con la edad y el tipo constitucional de la persona. En el sistema genital femenino se destacan las variaciones que se observan en el útero en cuanto a su posición

Las malformaciones congénitas más frecuentes del aparato genital femenino se observan en la vulva (himen imperforado) y en los conductos genitales (duplicación y atresia del útero y de la vagina). También

se producen otras malformaciones interesantes, pero poco frecuentes (hermafroditismo, pseudohermafroditismo y el síndrome de Turner o hembra con hipoplasia ovárica por alteración cromosómica).

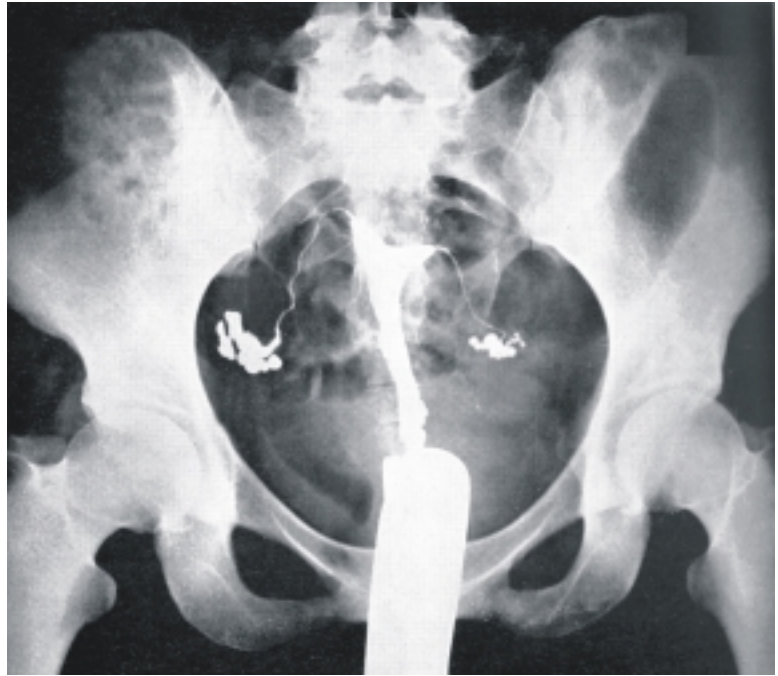
Las afecciones más frecuentes del aparato genital femenino son las inflamaciones (salpingitis, metroanexitis, cervicitis, vaginitis, vulvitis y Bartholinitis o de las glándulas vestibulares mayores), y en menor proporción las enfermedades venéreas y los tumores del ovario y del útero (benignos y malignos). También son importantes los problemas de infertilidad, que no es exclusivo de la mujer, sino de la pareja, ya que los factores causales son numerosos y pueden afectar a los dos sexos. En general, los síntomas de la patología genital femenina son las alteraciones menstruales, la leucorrea y el dolor.

Las lesiones del aparato genital femenino son raras y por lo general se deben a traumatismos de la vulva y la vagina.

## Planificación familiar y métodos anticonceptivos

La planificación familiar es el conjunto de medidas que ayudan a la pareja para evitar los nacimientos no deseados. Para lograr este objetivo es necesario que la pareja adquiera una educación adecuada sobre el sexo, los métodos anticonceptivos, la maternidad, el matrimonio y la salud familiar. En este sentido, son de gran ayuda, los servicios de salud de Cuba, los cuales orientan estas medidas, basadas en el principio de la prevención, que constituye la primera línea de la actividad para asegurar la salud de la pareja en cualquier sociedad.

Los métodos anticonceptivos son aquellos métodos que utiliza la pareja para evitar la fecundidad y de esta manera prevenir el embarazo no deseado. Esto le permite establecer un control de la natalidad y



**Fig. 41. 13.** Radiografía del útero y tubas uterinas: (histerosalpingografía)

aplicar una planificación familiar acorde con sus intereses. Además, evita la práctica del aborto o interrupción de la gestación, con sus riesgos y secuelas. En general, los métodos anticonceptivos se pueden dividir en 2 grupos según el sexo del individuo que los utiliza: femenino y masculino. También se clasifican de acuerdo con el tiempo que dura su acción, en transitorios y permanentes. Si se tiene en cuenta su

modo de acción se destacan los de tipo biológico (del calendario y el coito interrumpido), los mecánicos (condón y diafragma), los dispositivos intrauterinos (DIU), los químicos locales con espermaticidas (en forma de aerosol, crema y óvulos), los químicos sistémicos con hormonas (por vía oral o parenteral) y los quirúrgicos (por la obstrucción de las tubas uterinas en la mujer y de los conductos deferentes en el hombre).

## 42. Sistema endocrino

### Concepto y funciones generales del sistema endocrino

**E**l sistema o aparato endocrino es el conjunto de órganos, constituidos por glándulas de secreción interna o endocrinas que se caracterizan porque son glándulas sin conductos, productoras de hormonas que se vierten en los líquidos corporales e intervienen principalmente en las funciones de regulación química de los procesos metabólicos del organismo y mantienen la homeostasia (tendencia al equilibrio del organismo al conservar las constantes fisiológicas). Además, influyen en otros procesos, como el crecimiento y desarrollo corporal y la reproducción.

En general, estas glándulas son relativamente pequeñas, poseen una abundante vascularización y están irrigadas por arterias procedentes de distintas fuentes que garantizan su nutrición. Sin embargo, estas glándulas presentan características particulares que las diferencian unas de otras en cuanto a su estructura, origen embriológico y funciones específicas y están localizadas en distintas regiones del cuerpo humano.

Aunque las glándulas endocrinas o sin conductos están separadas desde el punto de vista morfológico, mantienen cierta interrelación fisiológica por la acción de sus hormonas. En este aspecto se destaca la hipófisis, porque elabora algunas hormonas que estimulan la actividad de otras glándulas endocrinas. Además, el sistema endocrino está íntimamente relacionado con el sistema nervioso, que rige todos los procesos del organismo.

### Características de las hormonas

Las hormonas (del griego *hormon*, que significa excitar, mover), son sustancias químicas orgánicas específicas, secretadas por distintas células, que son vertidas en los líquidos corporales y ejercen un efecto fisiológico

de control sobre otras células del organismo. Estas sustancias intervienen principalmente en la regulación química de los procesos metabólicos del organismo, provocan la excitación o inhibición de la actividad de los órganos o tejidos donde actúan y mantienen la homeostasia.

Las hormonas se pueden clasificar según el lugar donde actúan, en generales y locales. Las hormonas generales son secretadas por glándulas endocrinas específicas, transportadas por la sangre y actúan en puntos distantes al lugar donde se producen. Las hormonas locales son secretadas por células endocrinas de algunos órganos, como el estómago y el intestino delgado y ejercen efectos locales específicos, en puntos cercanos al lugar de su producción. Estas últimas forman parte del llamado sistema neuroendocrino difuso (APUD).

Las hormonas también se pueden clasificar de acuerdo con su naturaleza química en 2 grupos básicos: hormonas proteínicas (polipéptido y aminoácido) y hormonas lipídicas (esteroides). Las hormonas derivadas de polipéptidos están formadas por aminoácidos unidos por enlaces peptídicos, por lo que tienen mayor peso molecular (hormonas de la hipófisis, paratiroides y páncreas) y las hormonas derivadas de aminoácidos contienen en su estructura agrupaciones fenólicas modificadas (hormonas del tiroides y médula suprarrenal), mientras que las hormonas esteroides derivan del colesterol (hormonas de la corteza suprarrenal y glándulas sexuales).

En general, las hormonas se caracterizan porque la intensidad de su secreción es variable, aumentan o disminuyen, según las necesidades en el organismo y mediante determinados procesos de regulación. Actúan en pequeñas cantidades y de forma específica sobre determinadas células de los llamados “órganos blancos o dianas”, donde la acción hormonal experimenta un proceso de amplificación. Además, son eliminadas por distintos procesos, por lo tanto no se acumulan en el organismo.

Las hormonas son consideradas como “mensajeros” o “reguladores” químicos, porque su



función fundamental es controlar la actividad de las células de los “órganos blancos”, o sensibles a determinadas hormonas. Esto se logra mediante diversos mecanismos de acción hormonal.

Uno de estos mecanismos es la modificación de la actividad enzimática, por influencia de las hormonas proteínicas que modifican la actividad de las enzimas preexistentes en las células (por activación del “mensajero secundario intracelular”, como el adenosinmonofosfato cíclico –AMPc–). Estas hormonas son consideradas como “mensajeros primarios” que se unen a los receptores hormonales (proteínas receptoras específicas), localizados en la membrana celular de los “órganos blancos.” Forman el complejo hormona –receptor, el cual activa el sistema efector (enzima adenilciclase), que a su vez genera el mediador hormonal intracelular o “mensajero secundario” (AMPc), y desencadena una serie de funciones celulares, según las características de las células.

Otro mecanismo es la modificación de la cantidad enzimática por influencia de hormonas esteroides que inducen la síntesis o formación de determinadas proteínas intracelulares (por activación de genes). Estas hormonas penetran en el citoplasma de la célula, donde se unen al receptor hormonal específico, forman el complejo esteroides-receptor, que luego penetra en el núcleo de la célula y activa determinados genes, que provoca la formación de proteínas intracelulares, principalmente enzimas.

## Sistema neuroendocrino difuso (APUD)

El sistema neuroendocrino difuso está compuesto por células que se disponen aisladas entre las células de los distintos órganos donde se encuentran y tienen la capacidad de captar y descarboxilar precursores de aminas (amine precursor uptake and decarboxylation), por lo que también se conocen como sistema APUD.

Algunas de estas células elaboran sustancias proteicas que actúan como hormonas y otras como neurotransmisores. Estas secreciones pueden actuar sobre células contiguas, cercanas o distantes, a las que llegan a través del sistema circulatorio, por lo que se pueden considerar como intermedias entre los transmisores producidos por las neuronas que actúan localmente, y las hormonas producidas por glándulas endocrinas que actúan a distancia. Por lo tanto, el sistema neuroendocrino difuso complementa y une los sistemas nervioso y endocrino, de manera que los 3 sistemas interactúan y logran una mejor regulación de la homeostasia.

En un principio se creyó que estas células derivaban del ectodermo, específicamente de las crestas neurales; sin embargo, hoy se sabe que pueden

tener diferentes orígenes. Por ejemplo, originadas de las crestas neurales (células parafoliculares del tiroides, melanoblastos de la piel, cromafines de la médula suprarrenal y algunas células del tracto urogenital); originadas del ectodermo placodal o especializado (células del hipotálamo, glándula pineal, paratiroides, hipófisis y placenta); y de origen endodérmico (células del estómago, intestino, páncreas y pulmón).

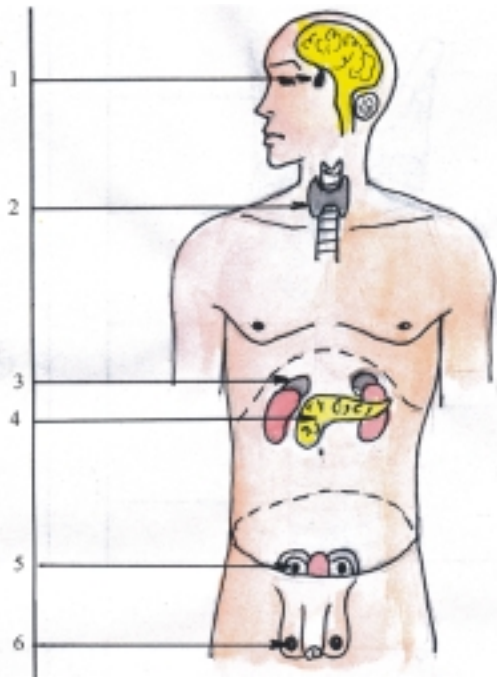
## Componentes del sistema endocrino

Las glándulas endocrinas pueden encontrarse formando órganos completos, específicos e independientes desde el punto de vista morfológico, que están especializados en la producción de hormonas, los que están representados por la hipófisis, tiroides, paratiroides y suprarrenales (fig. 42.1). También pueden estar asociados con algunas glándulas exocrinas, formando glándulas mixtas, como el páncreas y las glándulas sexuales (testículos y ovarios) (fig.42.1). Además, existen otros órganos y estructuras que realizan funciones diversas en el organismo, los cuales presentan determinadas células que elaboran sustancias de tipo hormonal y constituyen el sistema neuroendocrino difuso (APUD) (hipotálamo, glándula pineal, placenta, riñones, estómago, intestino delgado, etc.).

En este capítulo del sistema endocrino se estudian fundamentalmente las glándulas endocrinas completas, específicas, que tienen funciones importantes en la regulación del metabolismo; mientras que las glándulas mixtas, así como los órganos y estructuras que también elaboran sustancias de tipo hormonal, son tratadas en los temas correspondientes a los sistemas y aparatos de los que forman parte (cuadro 42.1).

**Cuadro 42.1.** Componentes del sistema endocrino

Glándulas endocrinas	Hipófisis
	Tiroides Paratiroides Suprarrenales
Porciones endocrinas de las glándulas mixtas	Páncreas
	Testículos Ovarios
Otros órganos y estructuras con funciones diversas	Hipotálamo
	Epífisis
	Terminaciones nerviosas
	Placenta
	Riñón
	Estómago Intestino delgado Otros



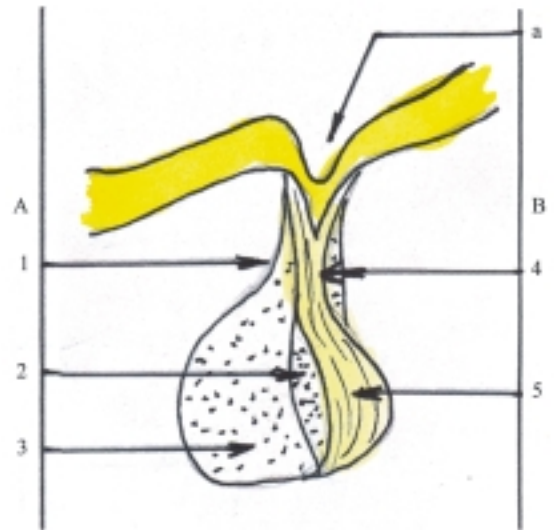
**Fig. 42. 1.** Localización de las glándulas endocrinas y mixtas. 1. glándula hipófisis en cavidad craneal, 2. glándulas tiroidea y paratiroides en el cuello, 3. glándulas suprarrenales, 4. páncreas en cavidad abdominal, 5. ovarios en la cavidad pelviana (femenina) 6. testículos en bolsas escrotales (masculino).

## Características de las glándulas endocrinas

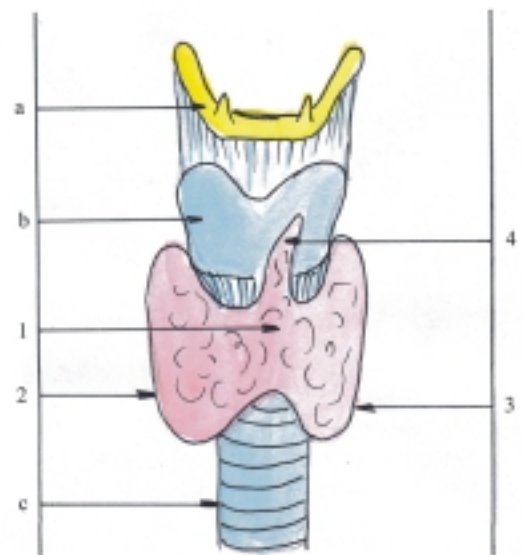
La hipófisis o pituitaria es una glándula endocrina de gran importancia porque elabora numerosas hormonas que tienen diversas funciones, algunas de las cuales actúan estimulando otras glándulas endocrinas y asumen de esta manera un papel dirigente en el sistema endocrino. Además, está muy vinculada con el hipotálamo (parte del diencefalo correspondiente al sistema nervioso central), mediante conexiones sanguíneas y nerviosas, lo que permite una función integral neurohormonal de control de la actividad corporal. La hipófisis está situada en la cavidad craneal, específicamente en la fosa hipofisaria, localizada en el fondo de la silla turca (depresión en la parte superior del cuerpo del esfenoides). Es una glándula pequeña (1 cm de diámetro aproximadamente), de forma esférica, en la que se destacan 2 porciones, el lóbulo anterior o adenohipófisis y el lóbulo posterior o neurohipófisis, que tienen orígenes, estructura y funciones diferentes (fig. 42.2).

La glándula tiroidea es una glándula endocrina importante, porque elabora algunas hormonas que

actúan estimulando el metabolismo, el crecimiento y desarrollo del organismo, y una de ellas interviene especialmente en el metabolismo del calcio. Está situada en la parte anterior y media del cuello, por delante de la parte superior de la tráquea. Esta glándula endocrina es la mayor del cuerpo humano y tiene una forma comparada a una letra H, en la que se distinguen las porciones siguientes: 2 lóbulos laterales, derecho e izquierdo, unidos por un istmo, de donde a veces se extiende hacia arriba una prolongación denominada lóbulo piramidal (fig. 42.3).

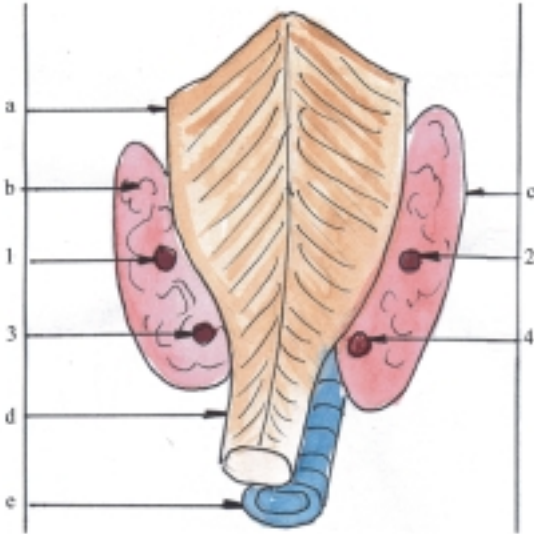


**Fig. 42. 2.** Glándula pituitaria o hipófisis. A. Adenohipófisis, 1. porción tuberal, 2. porción intermedia, 3. porción distal, B. Neurohipófisis, 4. infundíbulo, 5. lóbulo nervioso, a) III ventrículo.



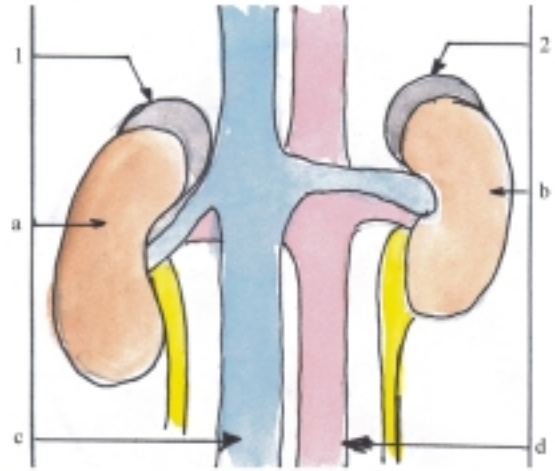
**Fig. 42. 3.** Glándula tiroidea vista anterior. 1. istmo, 2. lóbulo derecho, 3. lóbulo izquierdo, 4. lóbulo piramidal, a) hueso hioideo, b) cartílago tiroideo de la laringe, c) tráquea.

Las glándulas paratiroides son glándulas endocrinas importantes porque elaboran una hormona que actúa en el metabolismo del fosfato y el calcio, relacionado con la formación de los huesos. Las glándulas paratiroides son pequeñas, generalmente en número de 4, 2 derechas y 2 izquierdas, situadas detrás del borde posterior de los lóbulos laterales de la glándula tiroidea (fig. 42.4).



**Fig. 42.4.** Glándulas paratiroides vista posterior. 1. superior izquierda, 2. superior derecha, 3. inferior izquierda, 4. inferior derecha, a) faringe, b) lóbulo tiroideo izquierdo, c) lóbulo tiroideo derecho, d) esófago, e) tráquea.

Las glándulas suprarrenales o adrenales son glándulas endocrinas de gran importancia, porque elaboran algunas hormonas esenciales para la vida, ya que regulan el metabolismo mineral, especialmente del sodio y el potasio, que mantienen la homeostasia. Además producen otras hormonas que influyen en el metabolismo de los glúcidos. También segregan hormonas que tienen efectos simpaticomiméticos, o sea, de acción semejante a la parte simpática del sistema nervioso, que intervienen en reacciones de adaptación del organismo ante los estados de alarma (estrés). En general, las glándulas suprarrenales son 2, derecha e izquierda, situadas en la cavidad abdominal encima de las extremidades o polos superiores de ambos riñones. Estas glándulas son pequeñas, tienen forma semilunar y presentan 2 porciones, la corteza y la médula suprarrenal que tienen estructuras, orígenes y funciones diferentes (fig. 42.5)



**Fig. 42.5.** Glándulas suprarrenales vista anterior. 1. derecha, 2. izquierda, a) riñón derecho, b) riñón izquierdo, c) vena cava inferior, d) arteria aorta (porción abdominal).

## Estructura microscópica general de las glándulas endocrinas

Las glándulas endocrinas son órganos macizos, que se caracterizan porque su estructura microscópica está constituida por 2 porciones, el estroma y el parénquima (cuadro 42.2).

**Cuadro 42.2.** Estructura microscópica de las glándulas endocrinas

Estroma	Tejido conectivo de sostén (cápsula, septos interlobulares e interlobulillares)
Parénquima	Tejido epitelial o nervioso modificado de secreción (en lóbulos y lobulillos)

El estroma es la armazón de tejido conectivo que forma la cápsula o cubierta de la glándula y los septos o tabiques que dividen parcialmente su parte interna en lóbulos y lobulillos. En el espesor de este tejido conectivo se encuentran los vasos sanguíneos, linfáticos y las fibras nerviosas.

Los capilares sanguíneos son abundantes, forman redes, que se hallan en íntimo contacto con las células secretoras de la glándula y por lo general son de tipo II o fenestrados (con endotelio discontinuo); aunque en algunas glándulas como la adenohipófisis y la médula suprarrenal, son de tipo III o sinusoides (con endotelio

y membrana basal discontinuos). Estas características de los capilares sanguíneos favorecen la permeabilidad de sus paredes, aumentan el intercambio de sustancias a través de estas y aseguran el drenaje de las hormonas hacia la circulación sanguínea.

El parénquima es la porción funcional de la glándula que ocupa los espacios correspondientes a los lóbulos y lobulillos y está compuesto generalmente por tejido epitelial, excepto la neurohipófisis y la médula suprarrenal que contienen estructuras nerviosas modificadas.

La estructura microscópica de las glándulas endocrinas presenta variaciones en cuanto a la disposición de las células secretoras que componen su parénquima, ya que estas pueden formar cordones, acúmulos y folículos (vesículas cerradas, limitadas por las células secretoras). Los cordones celulares se observan en la mayoría de las glándulas endocrinas. Los acúmulos celulares también se observan en la mayoría de estas glándulas y es la formación típica de la parte endocrina del páncreas. Los folículos se encuentran principalmente en la glándula tiroidea y los ovarios.

En general, las células secretoras se caracterizan porque tienen forma cúbica o cilíndrica, con un núcleo voluminoso, típico de las células muy activas y poseen organitos citoplasmáticos abundantes, especialmente mitocondrias, retículo endoplásmico rugoso y liso según el carácter de la secreción, aparato de Golgi y gránulos de secreción. Las mitocondrias actúan como fuente de energía en el intenso proceso metabólico que realizan estas células. El retículo endoplásmico rugoso, asociado con ribosomas (RER) interviene en la síntesis de proteínas. El retículo endoplásmico liso (REL) participa en la síntesis de lípidos y en el metabolismo de los glúcidos. El aparato de Golgi actúa en los mecanismos de secreción celular y forma glucoproteínas, glucolípidos y lisosomas primarios. El producto de la secreción se puede acumular en el citoplasma y formar vesículas o gránulos de secreción.

En las células secretoras de hormonas proteicas se destacan estructuras que intervienen en la síntesis de proteínas (nucleolo y retículo endoplásmico rugoso), mientras que en las células secretoras de hormonas esteroides adquieren mayor importancia las estructuras donde se produce la síntesis de lípidos (retículo endoplásmico liso).

La mayoría de las glándulas endocrinas acumulan las secreciones hormonales en el citoplasma de las células que las producen y luego son liberadas hacia la sangre en la medida en que sean necesarias al organismo, pero algunas hormonas son liberadas tan pronto como se forman (en corteza suprarrenal). También existen glándulas endocrinas que almacenan sus productos de secreción en vesículas cerradas

limitadas por las células secretoras (folículos tiroideos) (cuadro 42.3).

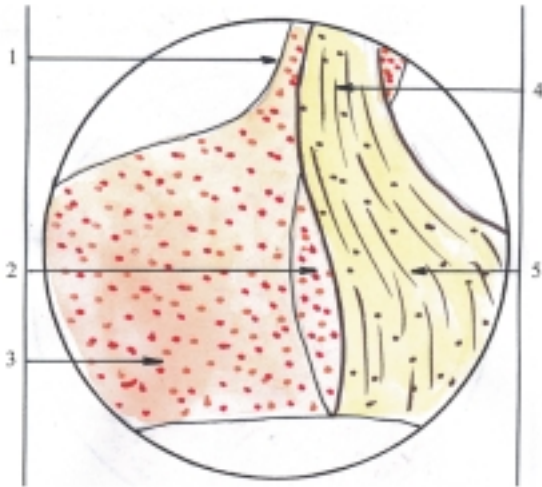
**Cuadro 42.3.** Características de las células endocrinas

Disposición	Variada (cordones, acúmulos, folículos)
Forma	Cúbica o cilíndrica
Núcleo	Voluminoso
Organitos citoplasmáticos	Numerosos
Mitocondrias	Fuente de energía
RER	Síntesis de proteínas
REL	Síntesis de lípidos y metabolismo de glúcidos
Aparato de Golgi	Secreción celular
Gránulos de secreción	Producto de la secreción

## Estructura microscópica de la hipófisis

En la estructura de la adenohipófisis se describen 3 partes (fig. 42.6): la tuberal hacia arriba, que rodea al infundíbulo de la neurohipófisis; la intermedia hacia atrás, en contacto con el lóbulo nervioso de la neurohipófisis; y la distal hacia delante, de mayor tamaño e importancia funcional, en la que se distinguen 2 grupos de células, cromófilas y cromófobas, si se tiene en cuenta su afinidad o no con algunos colorantes. Sin embargo, con técnicas especiales se han podido identificar varios tipos de células, cada una de las cuales secreta una hormona específica.

En general, las células cromófobas (50 %) son células de reserva en distintas etapas de diferenciación, dispuestas en grupos entre los cordones irregulares de células cromófilas. Las células cromófilas se clasifican en acidófilas y basófilas. Las células acidófilas (40 %) son más grandes que las cromófobas y producen hormonas de naturaleza proteínica, la hormona somatotrópica (STH) estimulante del crecimiento corporal y la hormona prolactina o luteotrópica (LTH) estimulante de la secreción láctea. Las células basófilas (10 %) son las de mayor tamaño y elaboran las hormonas restantes de la adenohipófisis. Algunas de estas son glucoproteínas como la hormona tirotrópica (TSH) estimulante del tiroides y las hormonas gonadotrópicas que comprenden 2 variedades, la hormona foliculoestimulante (FSH) que estimula los folículos ováricos en la hembra y la espermatogénesis en el varón, y la hormona luteinizante (LH o ICSH) estimulante de los cuerpos lúteos del ovario en la hembra y de las células intersticiales del testículo en el varón. Otras hormonas son de naturaleza peptídica como la hormona



**Fig. 42. 6.** Estructura microscópica de la glándula pituitaria o hipófisis x 15: A. Adenohipófisis, 1. porción tuberal, 2. porción intermedia, 3. porción distal con células cromófilas y cromófilas (acidófilas y basófilas), B. Neurohipófisis 4. infundíbulo, 5. lóbulo nervioso con fibras nerviosas, pituicitos y acúmulos de sustancia neurosecretora.

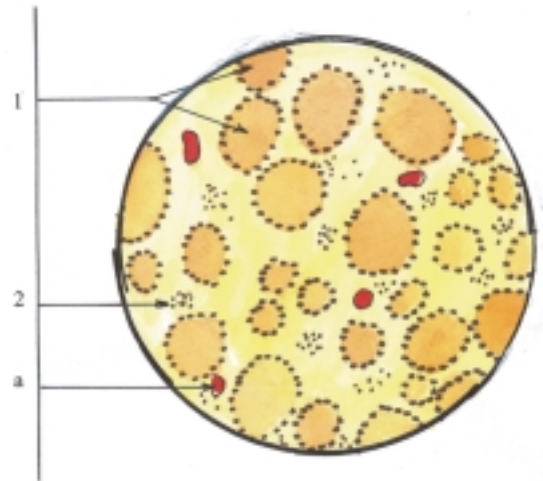
adrenocorticotrópica (ACTH) estimulante de la corteza suprarrenal y la hormona melanotrópica (MSH) estimulante de los melanocitos. Esta última se produce en la parte intermedia de algunas especies de animales como los peces y anfibios. Las hormonas de la adenohipófisis están controladas por factores liberadores e inhibidores, que son sustancias de tipo hormonal elaboradas por el hipotálamo y transportadas por vía sanguínea hacia la adenohipófisis (sistema portal hipotalámico hipofisario).

En la estructura de la neurohipófisis se describen 2 partes (fig. 42.6): el infundíbulo hacia arriba, conectado con el hipotálamo y rodeado por la parte tuberal de la adenohipófisis y el lóbulo nervioso hacia abajo, detrás de la parte intermedia de la adenohipófisis y de mayor tamaño. La neurohipófisis contiene estructuras nerviosas formadas por los pituicitos, células de sostén semejantes a las neuroglías, y fibras nerviosas amielínicas integrantes del tracto nervioso hipotalámico hipofisario, que transportan neurosecreciones hormonales elaboradas en el hipotálamo hacia la neurohipófisis, donde se almacenan y forman acúmulos de sustancia neurosecretora (cuerpos de Herring), de los cuales se liberan 2 hormonas de naturaleza peptídica que se vierten en los capilares sanguíneos. Una es la hormona vasopresina o antidiurética (ADH) que estimula la vasoconstricción y provoca un aumento de la presión arterial, y además estimula la resorción de agua en los túbulos renales

con la consiguiente disminución de la excreción de orina. La otra es la hormona oxitocina que estimula la contracción de la musculatura lisa del útero en el momento del parto y la contracción de las células mioepiteliales de las glándulas mamarias durante la lactancia.

## Estructura microscópica de la glándula tiroidea

En el parénquima del tiroides se destacan los folículos tiroideos, que constituyen la unidad estructural y funcional de esta glándula (fig. 42.7). Los folículos tiroideos son vesículas cerradas, revestidas por un epitelio simple plano conocido como epitelio folicular, que está rodeado por una membrana basal y en su cavidad se almacena una sustancia viscosa llamada coloide, que contiene el sustrato a partir del cual se sintetizan las hormonas tiroideas. En las paredes de los folículos tiroideos se encuentran 2 tipos de células, las foliculares y las parafoliculares.



**Fig. 42. 7.** Estructura microscópica de la glándula tiroidea x 56. 1. folículos tiroideos rodeados por células foliculares, 2. espacio interfolicular, a) vaso sanguíneo.

Las células foliculares forman el epitelio folicular y son las encargadas de elaborar las hormonas tiroideas mediante un mecanismo complejo. Estas células captan la mayor parte del yodo que existe en el organismo y además sintetizan la tiroglobulina, glucoproteína que forma parte del coloide almacenado en el folículo y que está compuesto fundamentalmente por aminoácidos de tirosina, que al combinarse con el yodo captado, forman las hormonas tiroideas

(derivados yodados del aminoácido tirosina), las cuales son liberadas hacia la circulación sanguínea según las necesidades del organismo. Estas hormonas son la tiroxina o tetrayodotirosina (T4) y la triyodotirosina (T3) que estimulan el crecimiento de los tejidos y aumentan el índice metabólico total.

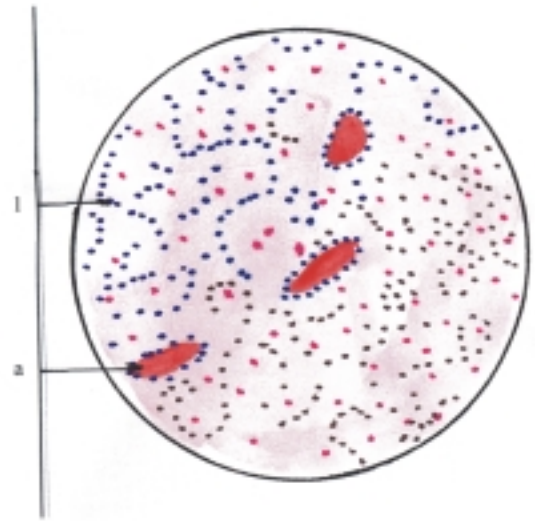
Las células parafoliculares se encuentran en las paredes de los folículos, entre el epitelio folicular y la membrana basal. Estas células producen la hormona calcitonina de naturaleza peptídica que tiene un efecto hipocalcemiante, es decir, que disminuye la concentración de calcio en la sangre al inhibir la resorción o destrucción ósea por los osteoclastos.

## Estructura microscópica de las glándulas paratiroides

El parénquima de las glándulas paratiroides está formado por células epiteliales dispuestas en forma de acúmulos o cordones irregulares (fig. 42.8). Estas células son de 2 tipos, las acidófilas y las principales (lúcidas y densas). Las células acidófilas aparecen en el humano alrededor de los 6 años y aumentan en número con la edad; se disponen en forma aislada o en pequeños grupos y parecen representar distintas etapas de diferenciación celular. Las células principales son las más numerosas y pequeñas, dispuestas en forma de cordones y entre ellas se distinguen las células claras o lúcidas que parecen ser inactivas y las células oscuras o densas que segregan la hormona paratiroidea (PTH) de naturaleza peptídica, que tiene una función importante en el metabolismo del calcio, en cuyo proceso también intervienen la hormona calcitonina (elaborada por las células parafoliculares del tiroides) y la vitamina D. La hormona paratiroidea tiene un efecto hipercalcemiante, o sea, que aumenta la concentración de calcio en la sangre mediante 3 mecanismos: 1. estimulando la resorción o destrucción ósea por los osteoclastos, 2. aumentando la absorción de calcio en el intestino delgado y 3. aumentando la reabsorción de calcio en los riñones.

## Estructura microscópica de las glándulas suprarrenales

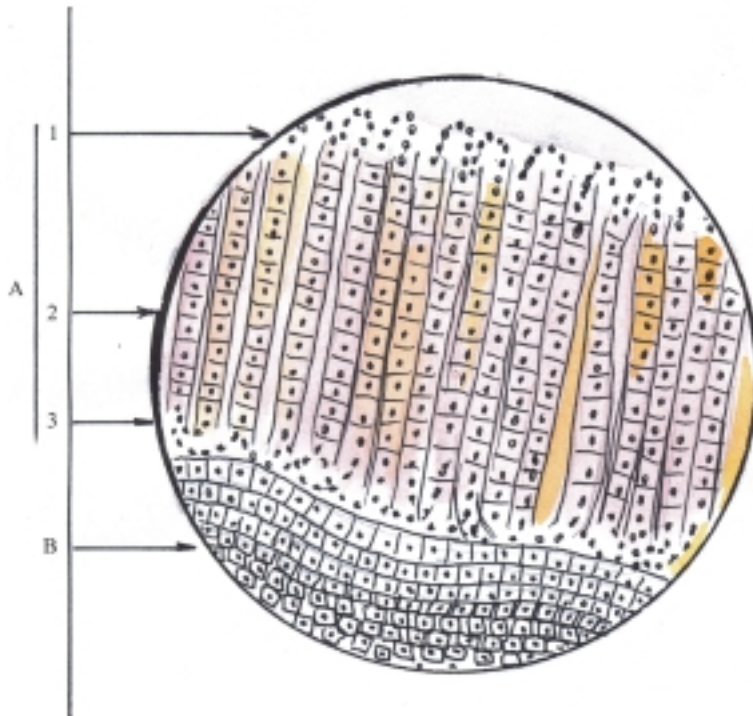
En la estructura de la corteza suprarrenal se describen 3 zonas de acuerdo con la disposición de las células epiteliales que conforman el parénquima de esta región (fig. 42.9). La zona glomerulosa es la más superficial y delgada, sus células se disponen en forma de cordones cortos arqueados o acúmulos pequeños. La zona



**Fig. 42. 8.** Estructura de la glándula paratiroidea x 280. 1. parénquima con células acidófilas y principales (claras o lúcidas y oscuras o densas), a) vaso sanguíneo.

fasciculada es la media y más gruesa, presenta sus células dispuestas en cordones largos y rectos en dirección radial, con el citoplasma vacuolado que contiene numerosas goticas de grasa, las cuales desaparecen al emplear las técnicas corrientes de preparación histológica y le proporcionan a la célula un aspecto esponjoso, por lo que se les denominan espongiocitos. La zona reticular es la más profunda y sus células se disponen formando cordones irregulares.

Las hormonas de la corteza suprarrenal o corticoides suprarrenales son de naturaleza esteroides, por lo que también se les denomina corticosteroides. Estos se clasifican en 3 tipos según sus funciones y son secretados por cada una de las zonas antes mencionadas. En la zona glomerulosa se producen las hormonas mineralocorticoides (aldosterona) que son esenciales para la vida, porque mantienen la homeostasia al regular el metabolismo mineral (aumentan la reabsorción de sodio y secreción de potasio por los túbulos renales con el consiguiente aumento de líquido extracelular). En la zona fasciculada se elaboran las hormonas glucocorticoides (cortisol o hidrocortisona) que tienen gran importancia para la vida, ya que intervienen en el metabolismo de los glúcidos y además tienen propiedades antiinflamatorias (aumentan la gluconeogénesis, o sea, la formación de glúcidos a partir de proteínas y grasas). En la zona reticular se producen pequeñas cantidades de hormonas sexuales, principalmente masculinas (andrógenos).



**Fig. 42. 9.** Estructura microscópica de la glándula suprarrenal x 120. A. Corteza, 1. zona glomerulosa, 2. zona fasciculada, 3. zona reticular; B. Médula con células cromafines.

En la estructura de la médula suprarrenal las células del parénquima se disponen en forma de acúmulos o cordones cortos y el citoplasma contiene gránulos que tienen afinidad por las sales de cromo, por lo que se denominan células cromafines, entre las que se pueden diferenciar 2 tipos, unas oscuras y otras claras. Estas células secretan un grupo de hormonas derivadas de aminoácidos, llamados en conjunto, catecolaminas. Las células oscuras elaboran la adrenalina o epinefrina (80 %) y las células claras producen la noradrenalina (20 %). Estas hormonas tienen efecto similar a los causados por la excitación nerviosa simpática directa, pero con mayor duración (hasta 2 min); ayudan a regular las funciones vegetativas del organismo, especialmente en los estados de tensión excesiva (estrés). Estos efectos dependen sobre todo de la adrenalina, que aumenta la intensidad del metabolismo y del gasto cardíaco.

Las células cromafines también se encuentran en los paraganglios (órganos cromafines), estructuras relacionadas con los ganglios simpáticos, que se hallan distribuidos en distintas regiones del cuerpo; los más destacados son los cuerpos paraaórticos (a los lados de la aorta abdominal) y el glomo carotídeo (en la bifurcación de la arteria carótida común). La noradrenalina también es secretada por la mayor parte de las terminaciones nerviosas simpáticas, donde actúa como un neurotransmisor.

## Evolución del sistema endocrino en los animales (Filogenia)

En la escala filogenética, los mecanismos de regulación química o humoral aparecen antes que los nerviosos.

En los organismos unicelulares o protozoarios (ameba), que carecen de sistema nervioso, presentan solamente mecanismos de regulación química y las sustancias que elaboran, circulan por difusión.

A partir de los organismos pluricelulares inferiores, invertebrados del tipo celentéreos (hidra y medusa), comienza a desarrollarse el sistema nervioso y se va estableciendo progresivamente un mecanismo de regulación combinado o neurohormonal. Las sustancias que intervienen, continúan circulando por difusión, pero ya en los del tipo anélidos (lombriz de tierra y sanguijuela) la circulación de estas sustancias se realiza mediante un sistema tubular o vascular. En los del tipo artrópodos (crustáceos, arácnidos e insectos) se conocen sustancias que son elaboradas por glándulas de secreción interna y que tienen actividad hormonal, las cuales influyen en la muda, metamorfosis y pigmentación de algunos de estos animales.

En los vertebrados (ciclóstomos, peces, anfibios, reptiles, aves y mamíferos) se hacen evidentes las glándulas endocrinas específicas (hipófisis, tiroides,

paratiroides, y suprarrenales), las cuales tienen una localización, estructura y funciones muy parecidas en todas las especies, con diferencia en algunos aspectos.

## **Desarrollo del sistema endocrino en el humano (Ontogenia)**

En general, todas las glándulas se desarrollan en el embrión durante el período de diferenciación (4-8 semanas), de forma semejante, por invaginación de las células epiteliales de cubierta o revestimiento en el tejido conectivo subyacente.

En las glándulas exocrinas persiste la conexión con la superficie epitelial en forma de conductos excretores, mientras que en las glándulas endocrinas se pierde la conexión con la superficie epitelial y por lo tanto, carecen de conductos excretores.

Las células del epitelio de cubierta o revestimiento que son invaginadas, forman el epitelio glandular que constituye el parénquima o porción secretora de la glándula y el tejido conectivo subyacente donde se invaginan las células epiteliales forma el estroma o porción de sostén de la glándula.

El estroma de las glándulas endocrinas deriva del mesodermo, que puede proceder de distintas regiones del embrión, según el lugar donde se desarrolla la glándula, mientras que el parénquima puede derivar de cualquiera de las 3 hojas germinativas:

- Del ectodermo se desarrollan la hipófisis, médula suprarrenal y tiroides (células parafoliculares).
- Del mesodermo se originan la corteza suprarrenal y las glándulas sexuales (testículo y ovarios).
- Del endodermo derivan el tiroides (células foliculares), paratiroides y páncreas.

En algunas glándulas endocrinas, el parénquima tiene doble origen, ya sea porque deriva de 2 hojas germinativas diferentes (glándulas tiroidea y suprarrenales) o porque, aun si deriva de una sola hoja germinativa, sus porciones proceden de distintos lugares de esta (hipófisis).

La hipófisis tiene doble origen, ya que la adenohipófisis se forma por un divertículo ectodérmico del techo del estomodeo, llamado sáculo hipofisario (bolsa de Rathke) y la neurohipófisis por una prolongación ectodérmica, que desciende del piso del diencéfalo o hipotálamo, nombrado infundíbulo.

La glándula tiroidea también tiene doble origen porque las células foliculares derivan del endodermo como una proliferación epitelial de la pared ventral de

la faringe primitiva, entre 2 estructuras embrionarias que forman la lengua (tubérculo impar y eminencia hipobranquial) y las células parafoliculares derivan del ectodermo a partir de células de las crestas neurales.

Las glándulas paratiroides se originan del endodermo que reviste las III y IV bolsas faríngeas.

Las glándulas suprarrenales tienen doble origen porque la corteza deriva de la hoja visceral del mesodermo lateral, a partir del epitelio celómico situado entre la raíz del mesenterio y las gónadas en desarrollo; mientras que la médula se origina del ectodermo, a partir de las células de las crestas neurales, comunes a las que forman los ganglios nerviosos simpáticos, que se modifican, pierden sus prolongaciones y migran hacia el centro de estas glándulas.

## **Anatomía de superficie y radiológica del sistema endocrino**

La hipófisis está situada en la fosa hipofisaria de la silla turca, que se encuentra en la parte superior del cuerpo del esfenoides, cuya proyección en la región lateral de la cabeza se corresponde con el punto medio de la línea aurículo-orbitaria (línea extendida entre el poro acústico externo y el ángulo lateral de la hendidura palpebral).

La glándula tiroidea se encuentra por delante de la parte superior de la tráquea y tiene su proyección en la región anterior del cuello, en la unión del tercio superior y el tercio medio de esta región, donde normalmente no se aprecia a la inspección y se palpa con dificultad.

Las glándulas paratiroides se hallan detrás de los lóbulos laterales de la glándula tiroidea, por lo que su proyección en la región anterior del cuello se corresponde con el tiroides.

Las glándulas suprarrenales se localizan en las extremidades o polos superiores de los riñones y tienen su proyección en la región del dorso del tronco a ambos lados de la columna vertebral, al nivel de la oncena costilla y al igual que los riñones, en el lado derecho está en una posición más baja que en el izquierdo.

En la radiografía de la cabeza, vista lateral, se puede observar bien la silla turca en el cuerpo del esfenoides, donde se aloja la hipófisis. La radiografía también se puede utilizar para estudiar las glándulas suprarrenales, pero es necesario realizar técnicas especiales como el retroneumoperitoneo, en el que se emplea aire como medio de contraste radiotransparente.



## Alteraciones del sistema endocrino

Los trastornos de las glándulas endocrinas se producen por la secreción excesiva, deficiente o desincronizada de una hormona, por causa de enfermedad primaria de la glándula o secundaria en respuesta a la enfermedad en otro órgano.

El hiperfuncionamiento primario de las glándulas endocrinas se debe generalmente a tumores benignos (adenomas), mientras que la insuficiencia primaria por destrucción de la glándula endocrina puede ser causada por tumores, inflamaciones, anticuerpos y anomalías congénitas con alteración de cromosomas, aunque a veces la etiología es desconocida.

Los trastornos secundarios en las glándulas endocrinas son provocados principalmente como consecuencia de trastornos de la hipófisis. También pueden existir otros trastornos como la producción de una hormona anormal por una glándula endocrina (en errores innatos del metabolismo) y la producción de una hormona por un órgano no endocrino (por cánceres en diversos órganos). Además, hay que tener siempre presente la enfermedad iatrógena, como la causada por la administración de hormonas con fines terapéuticos, o la extirpación de una glándula endocrina durante una intervención quirúrgica.

Los trastornos endocrinos de la adenohipófisis se agrupan en 2 síndromes clínicos, el hiperpituitarismo y el hipopituitarismo. El hiperpituitarismo es la actividad exagerada de la adenohipófisis y su manifestación clínica más característica es el gigantismo hipofisario cuando se inicia en niños, durante la etapa del crecimiento óseo, y la acromegalia cuando aparece en la edad adulta. El hipopituitarismo es la secreción deficiente de la adenohipófisis, que puede provocar el enanismo hipofisario en los niños y el panhipopituitarismo en el adulto, también conocido como caquexia hipofisaria o enfermedad de Simmonds.

Las afecciones del sistema neuroendocrino que comprenden al hipotálamo y la neurohipófisis pueden ocasionar un déficit en la secreción de hormona antidiurética y dar lugar a la diabetes insípida que se manifiesta por eliminación excesiva de orina (poliuria) y sed intensa (polidipsia).

En los trastornos de la glándula tiroidea llaman la atención algunas malformaciones congénitas como los quistes y fístulas del conducto tirogloso y los tiroides aberrantes. También resulta interesante la afección conocida por bocio que consiste en un aumento de volumen de esta glándula por hiperplasia, que puede ser difusa o nodular, con hiperfunción o no, aunque

también puede haber aumento de volumen glandular por inflamación (tiroiditis) y tumores (benignos y malignos). En las enfermedades tiroideas se distinguen 2 síndromes clínicos, el hipertiroidismo y el hipotiroidismo. El hipertiroidismo es la actividad exagerada de la glándula tiroidea, como se observa en los bocios hiperfuncionantes difusos (enfermedad de Graves-Basedow) y nodulares (enfermedad de Plummer). El hipotiroidismo es todo lo contrario, pues es por causa de una actividad deficiente de esta glándula, que al ocurrir en el niño conduce al cretinismo y en el adulto produce mixedema, que se caracteriza por una infiltración de sustancia mucoide en la tela subcutánea.

Los trastornos endocrinos más destacados de las glándulas paratiroides son el hiperparatiroidismo y el hipoparatiroidismo. El hiperparatiroidismo es la secreción excesiva y mal regulada de la hormona paratiroidea, que se manifiesta por hipercalcemia y descalcificación de los huesos. Esto puede llegar a producir en un estado avanzado de la enfermedad, la osteítis fibrosa quística (enfermedad de Recklinghausen). El hipoparatiroidismo es la secreción deficiente de hormona paratiroidea, con la consiguiente hipocalcemia, que puede provocar la tetania, cuadro clínico que se caracteriza por un aumento de la excitabilidad neuromuscular con contracciones musculares, especialmente de los miembros y laringe, que dan lugar a convulsiones intensas y laringo espasmos.

Los trastornos endocrinos más importantes de la corteza suprarrenal se agrupan en 2 síndromes clínicos, la hiperfunción y la hipofunción corticosuprarrenal. La hiperfunción corticosuprarrenal provoca aumento de la secreción de las hormonas esteroides y según el predominio de alguna de estas se distinguen 3 formas clínicas: el síndrome adrenogenital por aumento de hormonas andrógenas que se manifiesta por el virilismo, el síndrome de Cushing por aumento de hormonas glucocorticoides que se destaca por la obesidad centrípeta, en las regiones de la cara, cuello y tronco, y el síndrome de Conn por aumento de hormonas mineralocorticoides, cuyo síntoma esencial es la hipertensión arterial. La hipofunción corticosuprarrenal produce la enfermedad de Addison que se caracteriza por la melanodermia o pigmentación de la piel, astenia de esfuerzo e hipotensión arterial.

El trastorno endocrino más importante de la médula suprarrenal es la hiperfunción medular, causada generalmente por feocromocitoma, tumor hiperfuncionante casi siempre benigno que se manifiesta por hipertensión arterial (cuadro 42.4).

**Cuadro 42.4. Glándulas endocrinas**

Glándula	Parénquima		
Porciones	Origen	Estructura	Hormona
Adenohipófisis			
Tuberal	Ectodermo (del estomodeo)	Células cromófilas (acidófilas)	Somatotrópica Prolactina
Intermedia			
Distal		Células cromófilas (basófilas)	Tirotrópica Foliculoestimulante Luteinizante Adrenocorticotrópica
		Células cromófobas	—
Neurohipófisis			
Infundíbulo	Ectodermo (del diencéfalo)	Pituicitos	—
Lóbulo nervioso		Fibras nerviosas	Vasopresina Oxitocina
Tiroides			
Istmo	Endodermo (de faringe)	Células foliculares	Tiroxina Triyodotiroxina
Lóbulo izquierdo			
Lóbulo derecho	Ectodermo (de crestas neurales)	Células parafoliculares	Calcitonina
Lóbulo piramidal			
Paratiroides			
Superiores	Endodermo (IV bolsa faríngea)	Células principales (oscuras o densas)	Paratiroidea
Inferiores		(claras o lúcidas)	—
		Células acidófilas	—
Suprarrenales			
Corteza	Mesodermo lateral (de hoja visceral)	Zona glomerulosa	Mineralocorticoides (aldosterona)
		Zona fasciculada (espongiocitos)	Glucocorticoides (cortisol)
		Zona reticular	Sexuales (andrógenos)
Médula	Ectodermo (de crestas neurales)	Células cromafines (células oscuras) (células claras)	Adrenalina Noradrenalina

# VI

## SISTEMA CIRCULATORIO (ANGIOLOGÍA)

### 43. Elementos básicos del sistema circulatorio

#### Concepto y funciones generales del sistema circulatorio

**E**l sistema circulatorio es el conjunto de órganos y estructuras que realizan la función de circulación, o sea, que garantizan el movimiento de los líquidos corporales (sangre y linfa) por todo el organismo y participa en la defensa inmunológica.

En general, los líquidos corporales se distribuyen en 2 grandes compartimentos: el intracelular y el extracelular. Este último se subdivide en líquido intersticial o tisular que es un ultrafiltrado del plasma sanguíneo, situado en los espacios intercelulares; el líquido intravascular constituido por la sangre y la linfa; y el líquido transcelular, localizado en distintas regiones del cuerpo, como el líquido cerebroespinal, el de las cavidades sinoviales, oculares, del oído y serosas, que revisten los espacios potenciales o cavidades virtuales (pericardio, pleura y peritoneo), así como secreciones que se vierten en las vías de conducción de los sistemas viscerales (digestivo, respiratorio y urogenital).

La circulación es una función indispensable para el mantenimiento de la vida, que garantiza la integración del organismo y su relación con el medio externo, al asegurar el transporte de sustancias nutritivas y oxígeno del medio ambiente hacia los tejidos, de sustancias elaboradas en el proceso de metabolismo de unos órganos a otros y de las sustancias de desecho desde los tejidos hacia los órganos excretores. Además, participa en la defensa inmunológica al transportar las células sanguíneas que se originan y desarrollan en los órganos hematopoyéticos y sustancias que actúan como mediadores químicos que se originan en el plasma sanguíneo y diversas células del organismo, que intervienen en los procesos de inmunidad. También contribuye a regular la temperatura corporal y la distribución de su contenido líquido por las distintas regiones del cuerpo, según las necesidades funcionales del organismo.

#### Componentes del sistema circulatorio

El sistema circulatorio clásicamente se divide en 2 partes, el sistema cardiovascular (formado por el corazón y los vasos sanguíneos) y el sistema linfático (formado por los vasos linfáticos y linfonodos). Sin embargo, el término cardiovascular indica que está constituido por el corazón y los vasos, tanto sanguíneos como linfáticos. Por este motivo es más apropiado designar como sistema cardiovascular al conjunto de conductos o vasos por donde circulan los líquidos corporales, que de acuerdo con sus características morfofuncionales y el carácter del líquido circulante, ya sea sangre o linfa, se divide en 2 partes: el sistema vascular sanguíneo (formado por el corazón, arterias, capilares y venas) y el sistema vascular linfático (formado por los capilares, vasos, troncos y conductos linfáticos).

Hay que tener en cuenta además, la íntima relación del sistema cardiovascular con los órganos hematopoyéticos, constituidos por 2 variedades de tejidos, el mielóide (médula ósea) y el linfóide (nódulos o folículos linfáticos, tonsilas, linfonodos, bazo y timo). En la médula ósea se originan todas las células hemáticas y la mayoría de ellas continúan su desarrollo en este lugar hasta su maduración, excepto las células predecesoras de linfocitos T, que migran hacia el timo donde completan su maduración. En el resto de los órganos linfoides se acumulan los linfocitos maduros, que al ser activados por estimulación antigénica intervienen en los mecanismos de defensa inmunológica (cuadro 43.1) (fig. 43.1).

#### Características del sistema cardiovascular

El corazón es el órgano central de este aparato, que representa un vaso sanguíneo notablemente especializado y actúa como una bomba aspirante e

**Cuadro 43.1.** Componentes del sistema circulatorio

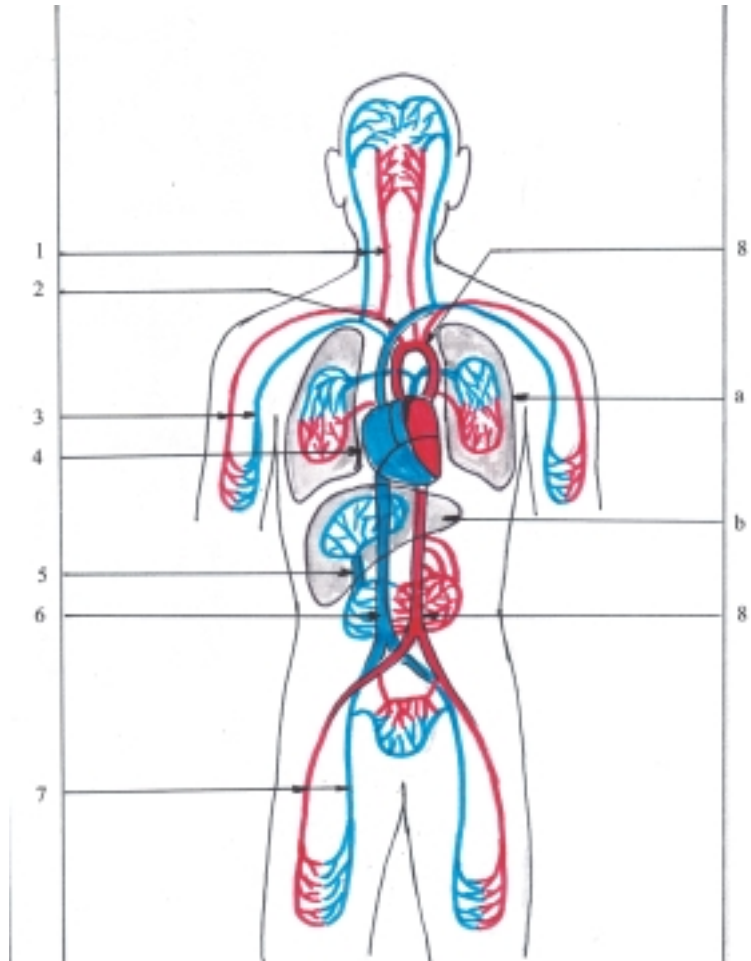
Sistema cardiovascular		Corazón
	Sistema vascular sanguíneo	Arterias Capilares Venas
	Sistema vascular linfático	Capilares linfáticos Vasos linfáticos Troncos linfáticos Conductos linfáticos
Órganos Hematopoyéticos	Mieloide	Médula ósea
	Linfoide	Nódulos o folículos linfáticos Tonsilas Linfonodos Bazo Timo

impelente, encargado de impulsar la sangre por este sistema tubular. Es un órgano muscular hueco, dividido por un tabique en 2 mitades, el corazón izquierdo por donde circula sangre oxigenada y el corazón derecho por donde fluye sangre poco oxigenada. Cada mitad del corazón consta de 2 cámaras o cavidades que se comunican entre sí, el ventrículo

que impulsa la sangre hacia los vasos arteriales (aorta y tronco pulmonar) que la distribuyen por las diferentes regiones del cuerpo, y el atrio que recibe la sangre de retorno al corazón por medio de los vasos venosos (venas cavas y pulmonares).

Las arterias son vasos de conducción centrífuga que transportan la sangre a gran presión desde el órgano central (corazón), hacia la periferia (capilares). Se inician en los ventrículos del corazón y en su trayecto se ramifican formando ramas cada vez más numerosas y de menor calibre (arterias de gran, mediano y pequeño calibre y arteriolas). Las arterias de gran calibre son de tipo elástico, están situadas próximas al corazón (precardíacas) y tienen la propiedad de dilatarse, lo que les permite resistir las grandes presiones de la sangre y convertir el flujo sanguíneo de intermitente en continuo. Las arterias de mediano y pequeño calibre son de tipo muscular, constituyen la mayoría de las arterias (extraorgánicas e intraorgánicas) y tienen la propiedad de contraerse, lo que les permite mantener el flujo sanguíneo aun en los lugares alejados del corazón. Las arteriolas son los vasos arteriales más pequeños, situados en el espesor de los órganos (intraorgánicos) que desempeñan una función importante al regular la presión y el flujo

**Fig. 43.1.** Componentes del sistema cardiovascular (sanguíneo). En rojo, vasos que contienen sangre oxigenada. En azul, vasos que contienen sangre poco oxigenada. 1. vasos del cuello y la cabeza, 2. vena cava superior, 3. vasos de los miembros superiores, 4. corazón, 5. vena porta, 6. vena cava inferior, 7. vasos de los miembros inferiores, 8. arteria aorta, a) pulmón, b) hígado.



sanguíneo hacia los capilares. Las arterias también se clasifican según su disposición al salir de los troncos, en colaterales y terminales y según el territorio que irrigan en somáticas y viscerales. Además, tienen anastomosis o comunicaciones entre las arterias que son relativamente frecuentes y forman redes arteriales en determinadas regiones. Estas anastomosis se establecen entre los ramos colaterales y desempeñan una función importante en la circulación colateral, al asegurar la irrigación de un territorio cuando ocurren obstrucciones de las arterias correspondientes a este. Sin embargo, las arterias terminales carecen de anastomosis, por lo que cualquier obstrucción de estas provoca un déficit de irrigación que puede dar lugar a un infarto. En general, las arterias son menos numerosas, de menor calibre y de paredes más gruesas que las venas; forman cilindros que, por la estructura de su pared, mantienen su luz cuando están vacías.

Los capilares sanguíneos son los vasos más numerosos y pequeños que existen en el sistema circulatorio, tienen paredes muy delgadas y se disponen formando redes en el espesor de las estructuras y órganos donde se encuentran; adoptan distintas formas según las regiones que irrigan y cuya función es la de realizar el intercambio de sustancias entre la sangre y los tejidos. Son muy abundantes en los tejidos que tienen mucha actividad (ejemplo; músculos, glándulas y vísceras) y están ausentes en los tejidos avasculares (ejemplo; epidermis de la piel, córnea y cartílagos). En general los capilares conectan los sistemas arterial y venoso, aunque en determinadas regiones la red capilar se interpone en el trayecto de un vaso arterial o venoso; constituyen la llamada red “admirable” o “maravillosa”, de manera que un segmento del vaso queda comprendido entre 2 redes capilares y forman los sistemas portas arterial (ejemplo; glomérulo renal), o venoso (ejemplo; sistema de la vena porta del hígado). En determinadas estructuras, la conexión entre los sistemas arterial y venoso se establece mediante las llamadas lagunas cavernosas, que no están formadas por capilares, sino que están constituidas por espacios vasculares que al llenarse de sangre bruscamente, provocan la erección del órgano donde se encuentran (ejemplo; los cuerpos eréctiles del pene en el varón y del clítoris en la hembra).

Las venas son vasos de conducción centrípeta que transportan la sangre en sentido opuesto a las arterias, o sea, desde los capilares hasta el corazón. Se inician a partir de los capilares, forman vénulas que se reúnen y constituyen venas pequeñas, que reciben en su trayecto afluentes y van dando origen a vasos cada vez menos numerosos y de mayor calibre, hasta terminar en las venas que desembocan en los atrios del corazón (vénulas, venas de pequeño, mediano y gran calibre). Las venas también se clasifican según su disposición en superficiales y profundas. Además

presentan anastomosis venosas que son más numerosas que las arteriales, y forman plexos en determinadas regiones. También existen anastomosis arteriovenosas, mediante las cuales la sangre fluye directamente de las arterias a las venas de menor calibre sin pasar por las redes capilares; forman cortocircuitos (*shunt*), que son importantes mecanismos que funcionan según las necesidades del órgano o región en que se encuentran. En general, las venas son vasos más numerosos y de mayor calibre que las arterias, por lo que el cauce venoso es mayor que el arterial. Además, sus paredes son más delgadas, por lo que se colapsan cuando están vacías. Otra característica de las venas es que algunas, en especial las de los miembros, poseen válvulas en su superficie interna que impiden el reflujo de la sangre.

Los vasos linfáticos representan un cauce auxiliar al sistema venoso, por donde circula la linfa desde los tejidos hasta las venas cercanas al corazón. La linfa deriva del líquido tisular y tiene la función de drenar el agua desde los espacios intercelulares hasta el torrente circulatorio y extraer sustancias de los tejidos que no pueden difundirse hacia los capilares sanguíneos; como son las macromoléculas de proteínas y grasa, y partículas voluminosas extrañas que pueden ser nocivas al organismo (células, microorganismos, sustancias tóxicas, etc.).

## Leyes que rigen la distribución de los vasos sanguíneos

Los vasos sanguíneos se distribuyen manteniendo ciertas regularidades que permiten formular determinadas leyes, cuyo conocimiento facilita la comprensión de la mecánica funcional de la circulación sanguínea:

- En general, la distribución de los vasos sanguíneos depende de la estructura, el desarrollo y la función del organismo en conjunto y de los órganos en particular.
- Las arterias se distribuyen en correspondencia con el trayecto del sistema nervioso (central y periférico) y la disposición del esqueleto (axil y apendicular).
- La mayor parte de las arterias se localizan según el principio de la simetría bilateral y penetran en los órganos por su parte medial.
- Las arterias en el tronco son viscerales y parietales según lo que irrigan. Estas últimas también conservan la disposición segmentaria de esta región.
- Cada miembro recibe un tronco arterial importante que va cambiando de nombre y se divide en correspondencia con el esqueleto.

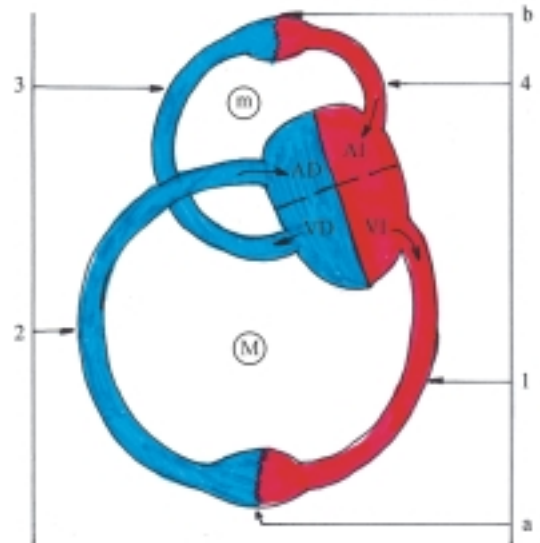
- Las arterias se extienden por la distancia más corta, o sea en línea recta, según el origen embriológico del órgano que irrigan.
- Las arterias se localizan en las superficies flexoras del cuerpo.
- Las arterias se encuentran en lugares protegidos (en cavidades viscerales y espesor de partes blandas).
- En los órganos que tienen estructura alargada las arterias se disponen paralelas a estos y emiten colaterales que irrigan distintas zonas (huesos largos y conductos viscerales).
- En los órganos que tienen una estructura maciza las arterias penetran hacia el centro y se distribuyen en correspondencia con los lóbulos del órgano.
- En las glándulas endocrinas las arterias son numerosas y proceden de distintas fuentes; de esta forma garantizan su irrigación.
- Las arterias se extienden acompañadas de otros elementos vasculares (venas profundas y vasos linfáticos) y nervios que forman paquetes vasculonerviosos.
- En general, las venas profundas (satélites de las arterias) se someten a las mismas leyes de distribución de las arterias.
- En algunas regiones las venas profundas que acompañan a las arterias son dobles, especialmente donde existen mayores dificultades en la circulación venosa (porciones distales a la axila y a la rodilla).

## Tipos de circulación sanguínea

La circulación sanguínea comprende 2 circuitos cerrados, que de acuerdo con el recorrido de la sangre, se conocen como menor o pulmonar y mayor o general. Cada uno de estos circuitos se inicia y termina en el corazón, donde se continúan uno con el otro (fig. 43.2).

La circulación menor o pulmonar tiene la función de transportar la sangre poco oxigenada desde el corazón hasta los pulmones, donde se oxigena mediante el proceso de hematosis o respiración pulmonar (intercambio gaseoso entre el aire contenido en los alveolos pulmonares y la sangre que circula por los capilares) y luego retornarla al corazón. En este circuito, el recorrido de la sangre se inicia en el ventrículo derecho, con la emergencia del tronco pulmonar, que emite una arteria para cada pulmón que se ramifican dentro de este hasta llegar a los capilares, donde se produce la hematosis y luego retorna al corazón por las 4 venas pulmonares (2 de cada pulmón), que terminan en el atrio izquierdo, el cual se comunica con el ventrículo del mismo lado.

La circulación mayor o general tiene la función de transportar la sangre rica en oxígeno y sustancias nutritivas, desde el corazón hacia todas las regiones y



**Fig. 43.2.** Tipos de circulación sanguínea. (m) Menor o pulmonar; (M) Mayor o general. En rojo, sangre oxigenada. En azul, sangre poco oxigenada. AD, atrio derecho, AI, atrio izquierdo, VD, ventrículo derecho, VI, ventrículo izquierdo, 1, arteria aorta, 2, venas cavas, 3, tronco pulmonar, 4, venas pulmonares, a) tejidos del cuerpo, b) pulmones.

órganos del cuerpo (donde son utilizadas por los tejidos, que dan a cambio los productos del metabolismo y el bióxido de carbono) y luego retornarla al corazón. En este circuito el recorrido de la sangre se inicia en el ventrículo izquierdo con la emergencia de la arteria aorta, la cual emite ramos para todas las regiones del cuerpo que se ramifican hasta llegar a los capilares donde esta sangre realiza el intercambio gaseoso y de sustancias con los tejidos, proceso conocido como “respiración tisular”, y ya poco oxigenada retorna al corazón por las 2 venas cavas (superior e inferior) que desembocan en el atrio derecho, el cual se comunica con el ventrículo del mismo lado.

En la circulación sanguínea general existen 2 particularidades en cuanto a la vía de retorno al corazón que merecen aclararse. Una es la circulación cardíaca que algunos autores consideran como un tercer circuito, complementario, ya que las venas cardíacas no desembocan en las venas cavas, sino directamente en las cavidades del corazón, sobre todo en el atrio derecho. La otra es el sistema porta del hígado que se caracteriza porque está situado entre 2 redes capilares, recoge la sangre procedente de los órganos impares de la cavidad abdominal (estómago, intestino, páncreas y bazo) y no desemboca directamente en el sistema de las venas cavas, sino que lo hace a través del hígado por las venas hepáticas.

## Alteraciones del sistema circulatorio

Las variaciones de los componentes del sistema circulatorio son las más numerosas y frecuentes del organismo, especialmente las relacionadas con el número y la disposición de los vasos sanguíneos.

Las malformaciones congénitas constituyen una causa importante de enfermedades cardiovasculares y representan la forma más frecuente de cardiopatías en niños menores de 5 años; las de mayor frecuencia son las comunicaciones interventriculares e interatriales, la estenosis pulmonar, la persistencia del conducto arterioso, la coartación de la aorta (estenosis de cualquier porción de la aorta, que es más frecuente en la unión del arco con la porción descendente), la transposición de los grandes vasos arteriales y la llamada tetralogía de Fallot (combinación de comunicación interventricular, dextroposición de la aorta, estenosis pulmonar e hipertrofia del ventrículo derecho).

Las afecciones del sistema circulatorio son bastante numerosas y frecuentes, algunas de ellas son de gran importancia clínica, sobre todo las que afectan el corazón, porque pueden comprometer la vida del individuo. Entre las afecciones del sistema circulatorio se destacan la hipertensión arterial, la insuficiencia cardíaca y la cardiopatía isquémica. Otras afecciones de interés clínico son las cardiopatías reumáticas y la arteriosclerosis por aterosclerosis (formación de ateromas en la íntima de los vasos). En el sistema circulatorio también se producen procesos inflamatorios (endocarditis, miocarditis, pericarditis, arteritis, flebitis, linfangitis y adenitis) y procesos tumorales, aunque estos últimos son poco frecuentes. Sin embargo, los vasos linfáticos y sanguíneos constituyen vías de diseminación de células cancerosas que dan lugar a metástasis (implantación de células neoplásicas en sitios alejados de su origen). Además, en los vasos sanguíneos se observan con relativa frecuencia dilataciones (aneurismas en las arterias, várices en las venas y telangiectasias en los capilares sanguíneos).

En general, las afecciones del sistema circulatorio se manifiestan por una serie de síntomas clínicos, entre los que se distinguen el dolor precordial, disnea, palpitaciones, manifestaciones circulatorias encefálicas (vértigo, lipotimia y síncope) y periféricas, que son evidentes en los miembros (fatigabilidad, dolor, calambre, adormecimiento, hormigueo, frialdad, palidez y edema).

Las lesiones del sistema circulatorio causadas por contusiones provocan hematomas, o sea, coágulos de sangre acumulada en el espesor de los tejidos al romperse los vasos sanguíneos como consecuencia del trauma. Las heridas o soluciones de continuidad de las partes blandas también pueden interesar a los vasos sanguíneos de la zona lesionada y dar lugar a hemorragias que pueden ser profusas si el vaso seccionado es de gran calibre.

## Orientaciones para el estudio de los vasos sanguíneos

Al estudiar las arterias de las grandes regiones del cuerpo (cabeza, cuello, tronco, miembros superiores e inferiores) es conveniente explicar sus características regionales, con un enfoque sistémico cuyos aspectos más importantes son los siguientes:

- Nombre de los troncos arteriales principales.
- Situación de estos troncos arteriales.
- Tipo de circulación a la que pertenecen.
- Clasificación de acuerdo con el calibre y la estructura.
- Características de su trayecto según las leyes de distribución de las arterias.
- Territorio de irrigación en general.

En el estudio de las arterias de forma independiente es recomendable precisar las características particulares más destacadas de cada una siguiendo un orden lógico:

- Nombre de la arteria, que generalmente es el mismo de la región u órgano que irriga.
- Inicio (proximal al corazón).
- Trayecto (dirección, porciones y relaciones importantes).
- Terminación (distal al corazón).
- Ramas principales.
- Territorio de irrigación específico.

Al estudiar las venas de las grandes regiones del cuerpo es conveniente explicar las características regionales mediante un enfoque sistémico, al igual que las arterias, pero se debe tener en cuenta que el flujo de la sangre en las venas es contrario al de las arterias, o sea, de la periferia (capilares) al centro (corazón), y sus aspectos más importantes son los siguientes.

- Nombre de los troncos venosos principales.
- Situación de estos troncos venosos.

- Tipo de circulación sanguínea y sistema venoso al que pertenecen (pulmonar, cardíaco, vena cava superior, vena cava inferior y porta).
- Características de su trayecto según las leyes de distribución de las venas.
- Territorio de drenaje en general.

En el estudio de las venas de forma independiente es recomendable especificar las características

particulares más importantes de cada una siguiendo un orden lógico:

- Nombre de la vena, que generalmente es el mismo de la arteria que acompaña.
- Inicio (distal al corazón).
- Trayecto (dirección y relaciones más importantes).
- Terminación (proximal al corazón).
- Afluentes principales.
- Territorio de drenaje específico.



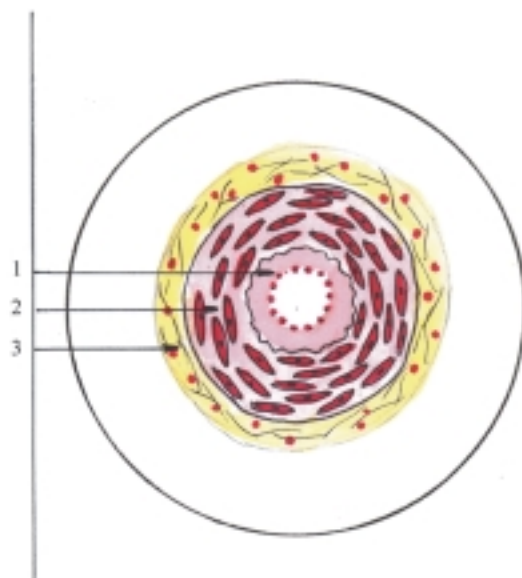
## 44. Estructura y desarrollo del sistema cardiovascular

### Estructura microscópica del sistema vascular

**E**n general, el sistema vascular tiene la estructura microscópica común de los sistemas tubulares, pero adaptada a la circulación de los líquidos (sangre y linfa). El sistema vascular es semejante a una red de conductos conectados entre sí, que tienen calibres diferentes y sus paredes varían de grosor, pero tienen la propiedad de dilatarse y contraerse; eso garantiza la circulación de los líquidos que contienen al regular el flujo en las distintas regiones y órganos del cuerpo según las necesidades funcionales del organismo. Esto es posible porque sus paredes están constituidas por tejido muscular y tejido conectivo con predominio de fibras elásticas, cuyas proporciones varían según las funciones que realizan y están revestidas internamente por un epitelio simple plano (endotelio).

La estructura microscópica del sistema vascular tiene características generales comunes (fig. 44.1) en las paredes de sus distintas partes, al estar constituidas por 3 túnicas, la interna (endotelial), la media (muscular) donde existen las mayores diferencias y la externa (adventicia o serosa); pero determinadas partes de este sistema tubular presentan características particulares según las funciones que realizan, especialmente el corazón, por lo que es conveniente el estudio de su estructura aparte.

En general, la túnica interna del sistema vascular está formada por un epitelio de revestimiento simple plano del tipo pseudoepitelio, conocido como endotelio, que se une mediante una membrana basal con el estrato subendotelial de tejido conectivo que tiene función de sostén. Esta túnica en los vasos arteriales, venosos y linfáticos se denomina íntima, con la particularidad de que en las arterias se agrega la membrana elástica interna, que está fenestrada y se adhiere a la túnica media (muscular).



**Fig. 44.1.** Estructura de las arterias de tipo muscular x 80. 1. túnica interna o íntima, 2. túnica media o muscular, 3. túnica externa o adventicia.

Los capilares sanguíneos tienen paredes muy delgadas, formadas solamente por el endotelio y la membrana basal, que están rodeados por los pericitos, células pericapilares de gran potencialidad, pues son capaces de originar por diferenciación otras células del tejido conectivo y tienen propiedades fagocíticas. Estos capilares se clasifican en 3 tipos, según sus características morfofuncionales: I. con el endotelio y la membrana basal continuos, II. con el endotelio fenestrado y la membrana basal continua, y III. son los llamados sinusoides que tienen el endotelio y la membrana basal discontinuos.

En general, la túnica media del sistema vascular está compuesta principalmente por fibras musculares, aunque en determinadas partes predominan las fibras elásticas. En los vasos arteriales, venosos y linfáticos está compuesta por fibras musculares lisas que se disponen circularmente, con la particularidad de que en las arterias de mediano y pequeño calibre (del tipo

muscular) está muy desarrollada, mientras que, en las arterias de gran calibre (de tipo elástica) predominan las fibras elásticas, y en las venas y vasos linfáticos tiene poco desarrollo.

La túnica externa del sistema vascular (arterias, venas y linfáticos), en general se denomina adventicia y está constituida por tejido conectivo laxo que contiene vasos sanguíneos nutricios (vasa vasorum), vasos linfáticos y nervios. En las arterias se le añade la membrana elástica externa que se adhiere a la túnica media (muscular). En las venas esta túnica es la de mayor desarrollo (cuadro 44.1).

**Cuadro 44.1.** Estructura microscópica del sistema vascular

Endotelio	
Túnica interna (íntima)	Estrato subendotelial (tejido conectivo) Membrana elástica interna (en arterias)
Túnica media (muscular)	Tejido muscular liso Tejido conectivo elástico (en arterias de gran calibre)
Túnica externa (adventicia)	Membrana elástica externa (en arterias) Tejido conectivo laxo

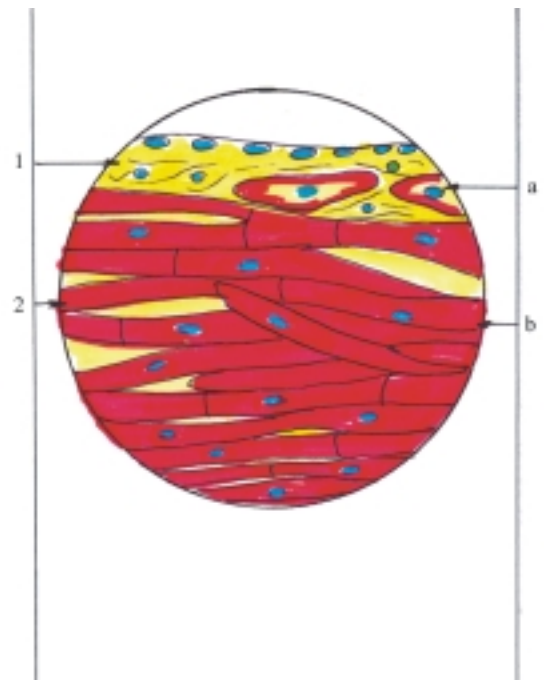
## Estructura microscópica del corazón

El corazón es considerado como un vaso notablemente modificado, por lo que su estructura microscópica tiene características comunes con las del resto del sistema vascular; aunque presenta algunas características particulares que lo distinguen, en especial en su túnica media o miocardio que es la más gruesa y compleja, además su túnica externa o epicardio está constituida por una membrana serosa (fig. 44.2).

La túnica interna o endocardio tiene la estructura común de los vasos, al estar constituida por un endotelio con su membrana basal que se apoya sobre el estrato subendotelial, pero además, se agregan la lámina mioelástica y la tela subendocárdica de tejido conectivo laxo, que se adhiere a la túnica media o miocardio y contiene vasos sanguíneos, nervios y ramas del sistema de conducción cardíaca (fibras de Purkinje).

La túnica media o miocardio está compuesta por tejido muscular cardíaco (ver tejido muscular en el tomo I), pero además cuenta con el esqueleto cardíaco y el sistema de conducción cardíaca.

El esqueleto cardíaco está formado por tejido conectivo denso, donde se insertan la musculatura y



**Fig. 44.2.** Estructura microscópica del corazón x 400. 1. túnica interna o endocardio, 2. túnica media o miocardio, a) fibras cardíacas modificadas (de Purkinje), b) fibras musculares con núcleos y discos intercalares.

las válvulas cardíacas y se distinguen 3 porciones: los anillos fibrosos que rodean los orificios atrioventriculares y arteriales, el trígono fibroso situado entre estos orificios y el septo fibroso que forma la porción membranosa del septo interventricular.

El miocardio es la túnica más gruesa del corazón, y es mayor en los ventrículos, especialmente en el izquierdo. La musculatura de los atrios y los ventrículos están separadas y la disposición de sus fibras es compleja, aunque en general se acepta que en los atrios existen 2 estratos, el externo circular que rodea a los 2 atrios en conjunto y el interno longitudinal en forma de asa que rodea a cada atrio por separado; mientras que en los ventrículos se describen 3 estratos, los externo e interno longitudinales o en espiral y el medio circular. Las fibras del estrato externo son oblicuas, salen de los anillos fibrosos de un ventrículo, se dirigen hacia abajo y al llegar al ápice del corazón forman un remolino (vórtice cardíaco) donde se profundizan, luego se continúan con las fibras del estrato interno del otro ventrículo. Las fibras del estrato medio circular son independientes en cada ventrículo.

El sistema de conducción cardíaca está formado por fibras musculares especializadas que constituyen un verdadero sistema autónomo de excitación y conducción de impulsos, que conecta los músculos de los atrios con los de los ventrículos y tienen la función de regular las contracciones rítmicas de la

musculatura cardíaca. Este sistema de conducción comprende varias estructuras, entre las que se destacan el nódulo sinoatrial, el nódulo atrioventricular y el fascículo atrioventricular. El nódulo sinoatrial (de Keith – Flack) está localizado en la pared anterolateral del atrio derecho, cerca de la desembocadura de la vena cava superior y actúa como marcapaso donde se genera el impulso, que es conducido por los fascículos internodales hacia el nódulo atrioventricular (de Aschoff – Tawara) situado en la cara derecha del septo interatrial y de aquí al fascículo atrioventricular (haz de His), que se extiende por el septo interventricular y se bifurca en 2 ramas, derecha e izquierda, que se ramifican extensamente en la tela subendocárdica de ambos ventrículos y forman la red de Purkinje.

La túnica externa o epicardio representa la lámina visceral del pericardio seroso, que está compuesta por una membrana serosa formada por un epitelio simple plano del tipo conocido como mesotelio, que se apoya sobre el tejido conectivo fibroelástico subyacente, el cual se une a la tela subepicárdica de tejido conectivo laxo que se adhiere a la túnica media o miocardio y contiene vasos sanguíneos, linfáticos, nervios y células adiposas (cuadro 44.2).

**Cuadro 44.2.** Estructura microscópica del corazón

Túnica interna (endocardio)	Endotelio Estrato subendotelial (tejido conectivo) Estrato mioelástico Tela subendocárdica (tejido conectivo laxo)
Túnica media (miocardio)	Tejido muscular estriado cardíaco Esqueleto cardíaco (tejido conectivo denso) Sistema de conducción cardíaca (fibras musculares especializadas)
Túnica externa (epicardio)	Tela subepicárdica (tejido conectivo laxo) Tejido conectivo fibroelástico Mesotelio (serosa)

## Evolución del sistema cardiovascular en los animales (Filogenia)

En los animales unicelulares (protozoarios) el intercambio de líquidos y sustancias entre las células y el medio ambiente se realiza por simple difusión. Lo mismo ocurre en los animales invertebrados inferiores (esponjas, celentéreos, gusanos planos y cilíndricos), ya que carecen de un sistema circulatorio.

Los animales de organización más compleja, cuyos órganos y tejidos no están en contacto con el exterior o con el intestino, poseen un sistema circulatorio. En los anélidos (gusanos segmentados como la lombriz de tierra) aparece un sistema circulatorio cerrado compuesto por 2 vasos principales, dorsal y ventral, y varios vasos cortos en su porción craneal, que actúan como corazones al poseer en sus paredes estructuras musculares contráctiles que impulsan la sangre. Los artrópodos y moluscos cuentan con un sistema circulatorio abierto, porque en el trayecto de sus vasos se encuentran lagunas o espacios que no tienen paredes propias donde la sangre se pone en contacto directo con los órganos y tejidos y además poseen un corazón tubular primitivo.

En los vertebrados existe un sistema circulatorio cerrado que tiene características comunes en todas las clases de animales de este tipo, pero con algunas diferencias, especialmente en el corazón, de acuerdo con el tipo de respiración que realizan y con el desarrollo que estos animales van adquiriendo. En los peces la respiración es branquial por lo que su circulación sanguínea es sencilla y el corazón solo tiene 2 cámaras (un atrio y un ventrículo). En los anfibios la respiración es branquial en las larvas y pulmonar en los adultos, por lo que comienza a establecerse la circulación pulmonar y a tabicarse el corazón, que presenta 3 cámaras (2 atrios y 1 ventrículo). En los reptiles desaparece la respiración branquial y se establece la respiración pulmonar, se hacen más evidente los circuitos sanguíneos (general y pulmonar) y el ventrículo comienza a tabicarse; de manera que la mayoría de estos animales tiene un corazón incompletamente dividido, en 4 cámaras (2 atrios y 1 ventrículo dividido de forma parcial, excepto los cocodrilos que poseen 2 ventrículos totalmente separados). En las aves y los mamíferos la respiración es pulmonar y por lo tanto, cuentan con 2 tipos bien definidos de circulación sanguínea (general y pulmonar) y el corazón dividido en 4 cámaras (2 atrios y 2 ventrículos).

## Desarrollo del sistema cardiovascular en el humano (Ontogenia)

La nutrición en el embrión durante la etapa de prediferenciación (3 primeras semanas) se realiza por simple difusión. A finales de la 3ra. semana aparecen los primeros componentes del sistema circulatorio que comienzan a funcionar a finales de la 4ta. semana, antes de culminar la etapa de diferenciación; es el primer sistema orgánico con actividad funcional durante la

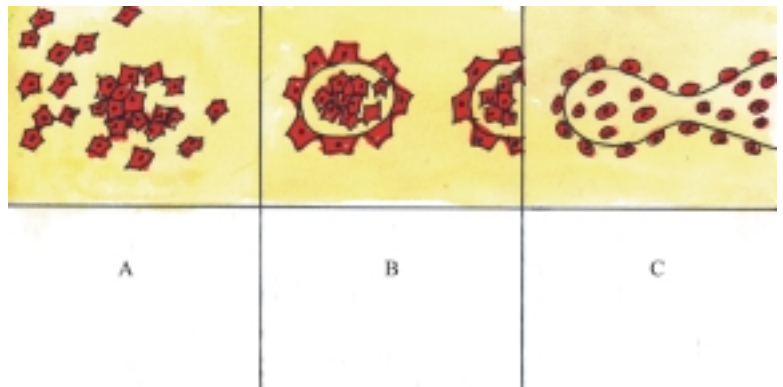
vida embrionaria por las crecientes necesidades de sustancias nutritivas y oxígeno que requiere el organismo en formación a partir de esta etapa.

En general, el sistema cardiovascular se origina de la hoja germinativa mesodérmica. Los vasos y las células sanguíneas comienzan a formarse en el mesodermo extraembrionario (de los troncos de vellosidades, pedículo de fijación y paredes del saco vitelino) y luego continúan formándose en el mesodermo embrionario situado a cada lado de la línea media y por delante de la lámina precordial. Las células mesenquimatosas llamadas angioblastos se agrupan formando acúmulos y cordones aislados nombrados islotes sanguíneos, en cuyo interior aparecen pequeños espacios. Las células centrales se convierten en células sanguíneas primitivas y las periféricas se aplanan y forman el endotelio primitivo. Luego estos islotes se aproximan y se fusionan formando vasos de pequeño calibre (fig. 44.3). Las células mesenquimatosas que rodean el endotelio de los vasos primitivos forman el resto de las estructuras que componen sus paredes (tejido conectivo y muscular liso).

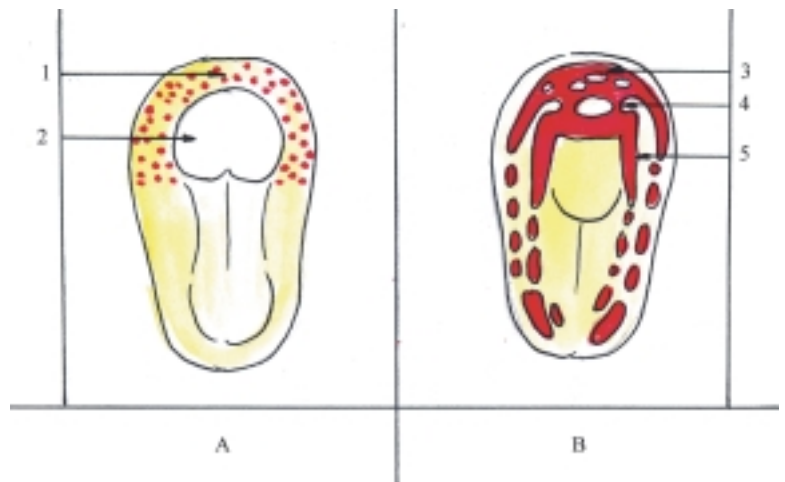
Posteriormente, los vasos intraembrionarios y extraembrionarios crecen por proliferación de las células que forman sus paredes y de esta manera se establece la conexión entre el embrión y la placenta.

## Desarrollo del corazón

El corazón se origina del mesodermo correspondiente al área cardiogénica, situada en el extremo cefálico del disco embrionario, por delante de la lámina precordial (fig. 44.4). A este nivel, el mesodermo se divide en 2 hojas, somática y esplácnica, entre las que se forma la cavidad pericardíaca primitiva. En el mesodermo esplácnico de esta región se originan vasos endoteliales, como ya se explicó antes, los cuales se unen y forman un plexo en herradura, y luego se fusionan y originan un par de tubos endoteliales o endocárdicos, derecho e izquierdo, que constituyen el primer esbozo del corazón (cuadro 44.3).



**Fig. 44.3.** Formación de los vasos sanguíneos. A. Células mesenquimatosas indiferenciadas, B. Angioblastos agrupados que forman los islotes sanguíneos, C. Islotes sanguíneos fusionados que forman los vasos sanguíneos primitivos.



**Fig. 44.4.** Formación del primer esbozo del corazón. vista dorsal de embrión A. Tercera semana, B. Cuarta semana, 1. área cardiogénica, 2. placa neural, 3. plexo en herradura, 4. tubos endoteliales o endocárdicos, 5. arteria aorta dorsal primitiva.

Cuando se producen los plegamientos laterales del disco embrionario, los 2 tubos se fusionan y forman un solo tubo endocárdico que representa el esbozo del endocardio, el cual está rodeado por una parte del mesodermo esplácnico conocida como lámina mioepicárdica que representa el esbozo del miocardio y del epicardio. Estos esbozos en conjunto (endocárdico, miocárdico y epicárdico) constituyen el corazón tubular simple, que se incorpora progresivamente dentro de la cavidad pericardíaca, y permanece unido temporalmente al pericardio mediante un pliegue del mesodermo llamado mesocardio dorsal, que luego desaparece (fig. 44.5). Al mismo tiempo, y como consecuencia del plegamiento cefalocaudal del disco embrionario, el área cardiogénica, donde se originan el corazón y la cavidad pericardíaca, experimentan una rotación de casi 180° y se desplazan, situándose ventralmente a la faringe, entre la membrana estomatofaríngea y el septo transversal o diafragma en formación (fig. 44.6).

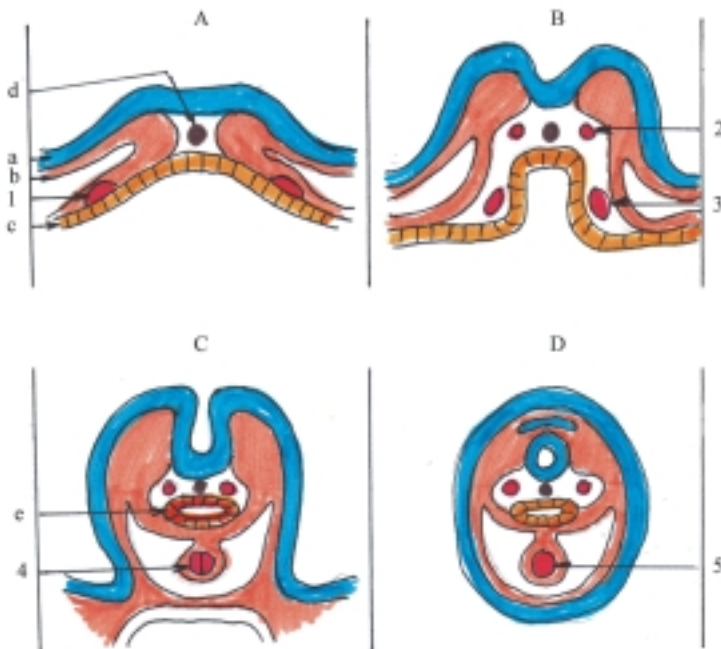
En esta etapa, el corazón tubular presenta una serie de dilataciones nombradas en sentido craneocaudal: bulbo cardíaco, ventrículo primitivo, atrio primitivo y seno venoso (fig. 44.7). En el bulbo cardíaco se describen 3 porciones: la distal o tronco arterioso, la media o cono arterioso y la proximal o trabecular. El seno venoso es par, pues solo se une parcialmente, donde se distinguen los cuernos derecho e izquierdo.

El corazón tubular se mantiene fijo por su extremo craneal arterial donde se forma el saco aórtico, porción más distal y dilatada del tronco arterioso (conectado a

los arcos aórticos), y por su extremo caudal venoso donde se forman los cuernos del seno venoso (conectado a los grupos venosos y unido al septo transversal). Por este motivo, cuando el corazón tubular crece longitudinalmente, se encorva y forma el asa cardíaca, que adquiere al principio forma de U y luego de S (fig. 44.7). Primero se encorva la porción craneal o bulbo ventricular y dirige su convexidad hacia la parte ventral, caudal y derecha. Después se encorva la porción caudal o atrial que arrastra consigo al seno venoso, y dirige la convexidad hacia la parte dorsal, craneal e izquierda.

Estas dilataciones del corazón tubular darán origen a las siguientes estructuras del corazón definitivo.

- De la porción distal del bulbo cardíaco o tronco arterioso se forman las porciones proximales de las arterias aorta y tronco pulmonar.
- De la porción media del bulbo cardíaco o cono arterioso se forma el infundíbulo o cámara de expulsión de la sangre de ambos ventrículos.
- De la porción proximal del bulbo cardíaco o trabecular se forma el ventrículo derecho.
- Del ventrículo primitivo se forma el ventrículo izquierdo.
- Del atrio primitivo se forman el atrio izquierdo y parte del derecho.
- De la porción fusionada del seno venoso y su cuerno derecho se forma la otra parte del atrio derecho.
- Del cuerno izquierdo del seno venoso se forma el seno coronario que desemboca en el atrio derecho.



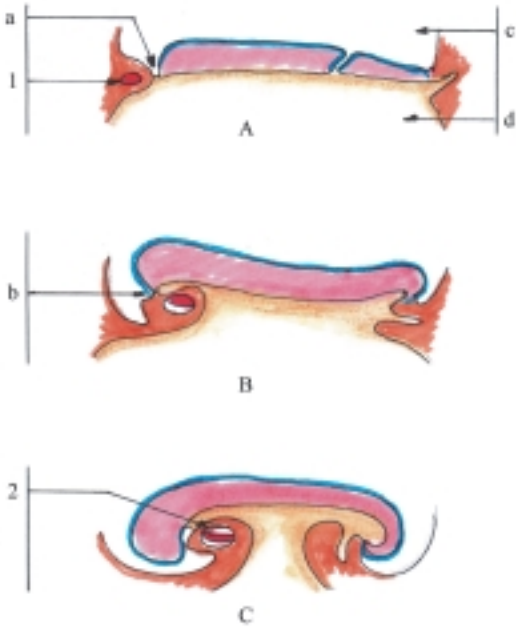
**Fig. 44.5.** Formación del corazón tubular simple corte transversal de embriones. A. 17 d, B. 18 d, C. 21 d, D. 22 d, a) ectodermo, b) mesodermo, c) endodermo, d) notocorda, e) intestino primitivo, 1. acúmulo de angioblastos, 2. arteria aorta dorsal, 3. tubo endotelial o endocárdico, 4. tubo endocárdico en fusión, 5. corazón tubular simple.

## Tabicamiento cardíaco

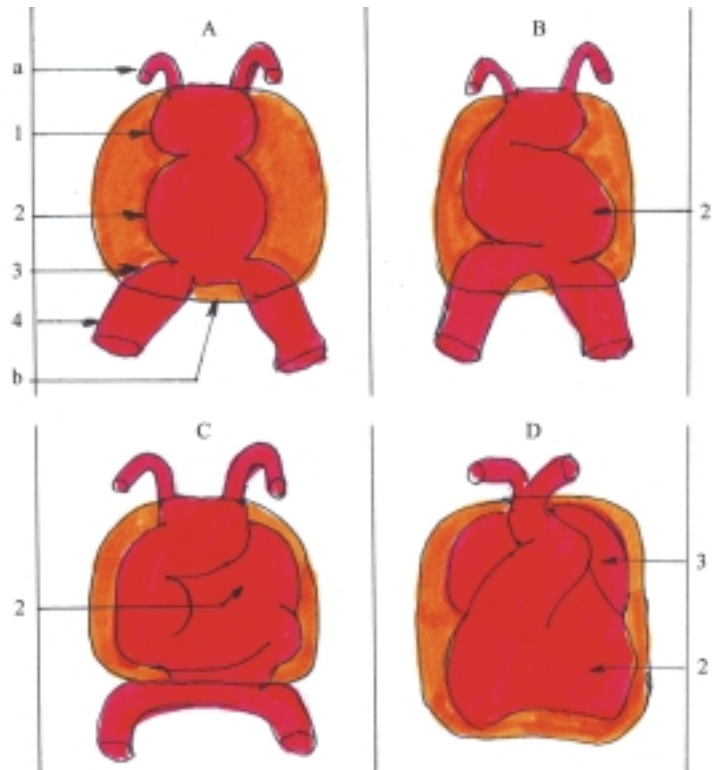
El tabicamiento cardíaco es un proceso complejo mediante el cual, las cavidades primitivas del corazón se dividen formando las 4 cavidades definitivas de este órgano. Este tabicamiento se realiza por medio de 2 mecanismos básicos: la proliferación celular y el plegamiento de sus paredes.

El tabicamiento atrioventricular (fig. 44.8) se produce por proliferación celular de las paredes endoteliales del canal atrioventricular, que forman 2 prominencias llamadas almohadillas endocárdicas (ventral y dorsal), las que al fusionarse dividen este canal en 2 orificios atrioventriculares, derecho e izquierdo y además participan en los tabicamientos interatrial e interventricular.

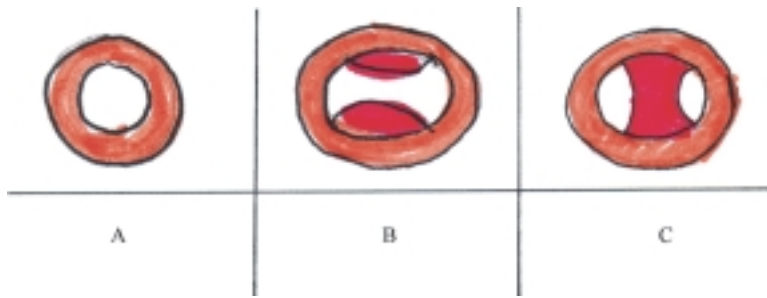
El tabique interatrial (fig. 44.9) se desarrolla por plegamiento del techo del atrio primitivo. Al inicio se forma el septo primario que se extiende hacia las almohadillas endocárdicas, sin llegar a fusionarse con estas, y da origen al agujero primario que luego se cierra por el crecimiento de las almohadillas; pero antes que esto ocurra se forma el agujero secundario en la parte craneal del septo primario. Después se desarrolla otro plegamiento del techo del atrio derecho, y se forma el septo secundario que se extiende caudalmente,



**Fig. 44.6.** Desplazamiento del corazón tubular simple corte longitudinal de embriones. A. 18 d, B. 21 d, C. 22 d. 1. área cardiogénica, 2. corazón tubular dentro de la cavidad pericardiaca, a) lámina precordial, b) membrana estomatofaríngea, c) cavidad amniótica, d) saco vitelino.



**Fig. 44.7.** Dilataciones del corazón tubular y formación del asa cardíaca vista frontal. A. Dilataciones del corazón tubular 1. bulbo cardíaco, 2. ventrículo primitivo, 3. atrio primitivo, 4. seno venoso, a) primer arco aórtico, b) pericardio, B. Asa en forma de U, C. Asa en forma de S, D. Ascenso del atrio.



**Fig. 44.8.** Tabicamiento atrioventricular. A. Canal atrioventricular. B. Aparición de las almohadillas endocárdicas. C. Fusión de las almohadillas endocárdicas.

cubre el agujero secundario por el lado derecho, pero sin cerrarlo del todo, porque queda una hendidura oblicua que comunica a los atrios llamada agujero oval; mientras que la porción caudal del septo primario actúa como válvula de este agujero. El agujero oval en el feto permite el paso de la sangre desde el atrio derecho hacia el izquierdo, pero después del nacimiento, cuando se inicia la circulación pulmonar y aumenta la presión en el atrio izquierdo, la válvula del agujero oval cierra este agujero.

El tabicamiento interventricular (fig. 44.9) se produce por plegamiento del piso del ventrículo primitivo, que forma la porción muscular del septo interventricular que se extiende hacia las almohadillas endocárdicas sin llegar a unirse con estas, y da origen al orificio interventricular, que luego se cierra por la porción membranosa del septo interventricular, en cuya formación intervienen las almohadillas endocárdicas y la porción proximal del septo bulbar.

El tabicamiento del bulbo cardíaco, específicamente en su porción distal o tronco conal (fig. 44.10), se inicia mediante 2 engrosamientos longitudinales que forman las crestas bulbares, derecha e izquierda, las cuales crecen en forma de espiral y en sentido craneal, hasta que se fusionan entre sí, forman el septo aórtico pulmonar, y quedan 2 conductos enrollados uno sobre otro en espiral, llamados troncos aórtico y pulmonar.

**Cuadro 44.3.** Desarrollo del sistema cardiovascular

Porciones y órganos	Origen
Corazón	Mesodermo espláncnico (área cardiogénica)
Vasos sanguíneos	Mesodermo intraembrionario (islotes sanguíneos)

## Desarrollo del sistema arterial

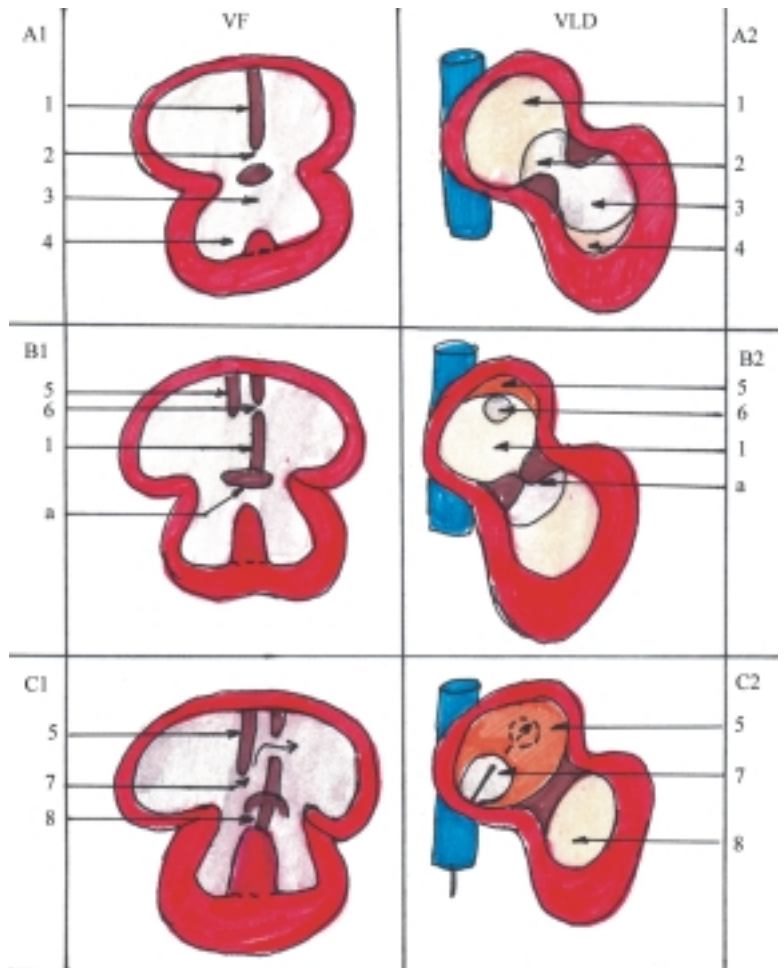
Ya se explicó anteriormente que los vasos sanguíneos se originan del mesodermo, a partir de la tercera semana del desarrollo. Producto de la fusión de los vasos

sanguíneos intraembrionarios se forman las aortas primitivas, que son 2 gruesos troncos arteriales extendidos longitudinalmente a ambos lados del plano medio del disco embrionario, los cuales se conectan por sus extremos cefálicos a los tubos endocárdicos del área cardiogénica que constituyen el primer esbozo del corazón.

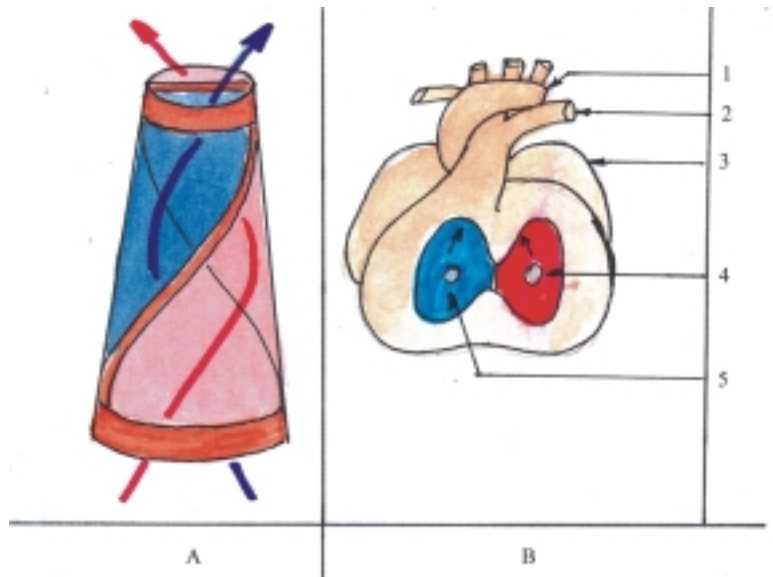
Cuando se produce el plegamiento craneocaudal del disco embrionario, las aortas primitivas también se encorvan. Se distinguen en estas 3 porciones: 1. la ventral, muy corta, conectada a los tubos endocárdicos, 2. el arco o primer arco aórtico y 3. la dorsal o aorta dorsal que representa la mayor parte de la aorta primitiva.

Durante la 4ta. y 5ta. semanas del desarrollo se originan otros pares de arcos aórticos (II – VI), que junto al primero (I), quedan todos incluidos en el espesor de los arcos branquiales y se extienden desde el saco aórtico hasta las aortas dorsales. Los arcos aórticos aparecen paulatinamente en sentido cefalocaudal y experimentan modificaciones en su desarrollo (fig. 44.11). Los 2 primeros arcos (I y II) desaparecen rápidamente y el V no se desarrolla; mientras que el III, IV y VI, son los más importantes porque dan origen a estructuras arteriales fundamentales. Del III arco se forman las arterias carótidas que irrigan parte del cuello y la cabeza. El IV da origen en el lado izquierdo, al arco o cayado de la aorta y en el derecho a la porción proximal de la subclavia derecha. Del VI se forman las arterias pulmonares y de la porción distal del lado izquierdo se origina el conducto arterioso que persiste durante la vida intrauterina y permite derivar la sangre procedente del ventrículo derecho hacia la aorta descendente; pero después del nacimiento al comenzar la circulación pulmonar se oblitera.

Al inicio la aorta dorsal es par (fig. 44.11) y poco después de su aparición presenta 2 modificaciones importantes: 1. se prolongan en sentido craneal y forman las arterias carótidas internas que irrigan el encéfalo y 2. se fusionan caudalmente y forman parte de la aorta descendente. Además, desde muy temprano las aortas dorsales emiten numerosas ramas que se pueden clasificar en 3 grupos: 1. somáticas dorsales o




**Fig. 44.9.** Tabicamiento interatrial e interventricular. VF. Vista frontal, VLD. Vista lateral derecha, A<sub>1</sub> y A<sub>2</sub>. Quinta semana, B<sub>1</sub> y B<sub>2</sub>. Sexta semana, C<sub>1</sub> y C<sub>2</sub>. Neonato, 1. septo primario, 2. agujero primario, 3. agujero interventricular; 4. esbozo del plegamiento interventricular; 5. septo secundario, 6. agujero secundario, 7. agujero oval, 8. cierre del agujero interventricular; a) almohadillas endocárdicas.



**Fig. 44.10.** Tabicamiento del bulbo cardíaco. A. Tabique aorticopulmonar en forma de espiral, B. Corazón de octava semana del desarrollo abierto por los ventrículos, 1. arteria aorta, 2. arteria pulmonar, 3. atrio, 4. ventrículo izquierdo, 5. ventrículo derecho.





**Fig. 44.11.** Formación de los arcos aórticos y de las aortas dorsales. 1. I arco, 2. II arco, 3. III arco, 4. IV arco, 5. V arco, 6. VI arco, a) aorta dorsal, b) aorta dorsal fusionada, c) arteria pulmonar, d) VII arteria intersegmentaria.

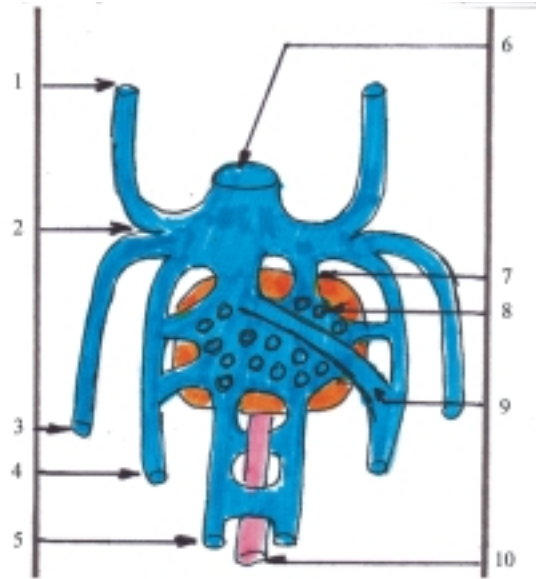
intersegmentarias que se distribuyen entre las somitas del mesodermo paraaxial, donde se originan las paredes del tronco; 2. esplácnicas laterales que se distribuyen por el mesodermo intermedio; y 3. esplácnicas ventrales compuestas por las arterias vitelinas y umbilicales. Las arterias vitelinas u onfalomesentéricas se distribuyen por el saco vitelino y formarán las arterias viscerales impares de la aorta descendente abdominal. Las arterias umbilicales conducen la sangre hacia la placenta a través del pedículo de fijación pero después del nacimiento se atrofian y forman los pliegues umbilicales mediales.

## Desarrollo del sistema venoso

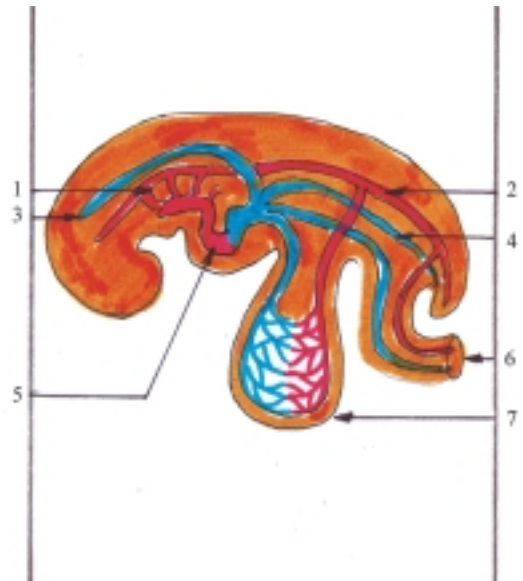
El sistema venoso está compuesto inicialmente por 3 grupos principales: vitelino, umbilical y cardinal (figs. 44.12 y 44.13). Cada uno está constituido por un par de venas de grueso calibre que transportan la sangre desde distintas regiones hasta el seno venoso del corazón en desarrollo. Estas venas experimentan notables modificaciones, mayores que en las arterias, hasta formar las venas definitivas del cuerpo humano.

Las venas vitelinas u onfalomesentéricas provienen del saco vitelino y penetran en el cuerpo embrionario por el pedículo vitelino u onfalomesentérico, luego se dirigen en sentido craneal y a ambos lados del intestino primitivo, hasta el septo transversal o diafragma en formación y desembocan en los cuernos

del seno venoso. En su trayecto forman un plexo alrededor del duodeno en desarrollo que después se transforma en la vena porta. Al nivel del esbozo del hígado forman los sinusoides hepáticos y en sus porciones proximales forman los conductos hepatocárdiacos, de los cuales solo persiste el derecho que forma la porción proximal de la vena cava inferior.



**Fig. 44.12.** Formación del sistema venoso. 1. vena cardinal craneal, 2. vena cardinal común, 3. vena cardinal caudal, 4. vena umbilical, 5. vena vitelina, 6. seno venoso, 7. conducto hepatocárdiaco, 8. sinusoides, 9. conducto venoso, 10. plexo periduodenal.



**Fig. 44.13.** Formación del sistema circulatorio corte sagital en embrión de cuarta semana de desarrollo. En rojo las arterias y en azul las venas, 1. arcos aórticos, 2. aorta dorsal, 3. vena cardinal craneal, 4. vena cardinal caudal, 5. corazón, 6. pedículo de fijación con arteria y vena umbilical, 7. saco vitelino con arteria y vena vitelina.

Las venas umbilicales se originan en las vellosidades coriónicas de la placenta y penetran en el cuerpo del embrión por el pedículo de fijación, luego se dirigen en sentido craneal, lateralmente a las venas vitelinas, hasta el septo transversal y desembocan en los cuernos del seno venoso. Al nivel del esbozo del hígado se conectan con los sinusoides hepáticos. Más tarde desaparecen y solo persiste la porción distal del lado izquierdo, que al nivel del hígado establece una comunicación con el conducto hepatocardiaco derecho, llamado conducto venoso. Después del nacimiento, la vena umbilical izquierda y el conducto venoso se obliteran y forman el ligamento redondo del hígado y el ligamento venoso, respectivamente.

Las venas cardinales recogen la sangre del cuerpo embrionario mediante sus 2 porciones, las venas cardinales craneales o precardinales y las venas cardinales caudales o poscardinales; las cuales tienen un largo trayecto y se extienden desde cada uno de los extremos del embrión hasta unirse con las venas cardinales comunes, derecha e izquierda, que son más cortas y desembocan en los cuernos del seno venoso. La evolución de estas venas es muy compleja, pero en general dan origen a los sistemas de las venas cavas, superior e inferior.

## Circulación fetal

Al final de la etapa embrionaria (8va. semana) el cuerpo del embrión tiene el aspecto de la figura humana y los órganos están básicamente formados. En esta etapa se forma el cuello y como consecuencia de esto, el corazón desciende hacia la cavidad torácica, algunos segmentos vasculares se alargan y otros desaparecen, de manera que el sistema circulatorio adopta las características propias de la etapa fetal, en la que se mantienen determinadas comunicaciones vasculares que hacen posible la circulación sanguínea, pero después del nacimiento se obliteran.

En la etapa fetal aún no funcionan los sistemas respiratorio y digestivo, por lo que la circulación sanguínea en el feto se caracteriza porque no presenta el circuito menor o pulmonar y las funciones de nutrición y excreción se realizan a través de la circulación sanguínea placentaria. Esto es posible porque el feto y la placenta están conectados por el cordón umbilical, que posee una vena y 2 arterias umbilicales. Por la

vena umbilical se aporta al feto las sustancias nutritivas y el oxígeno y por las arterias umbilicales se extraen del feto los productos de desecho. En general y de forma resumida, los aspectos más importantes de la circulación sanguínea en el feto son los siguientes:

- La mayor parte de la sangre oxigenada procedente de la vena umbilical pasa directamente a la vena cava inferior por el conducto venoso al nivel del hígado y se mezcla con la sangre poco oxigenada que proviene de las regiones caudales del feto.
- La mayor parte de la sangre mezclada que recibe el atrio derecho procedente de la vena cava inferior pasa a través del agujero oval hacia el atrio izquierdo y de aquí al ventrículo izquierdo que la impulsa hacia la aorta y se distribuye por las regiones craneales del feto.
- La mayor parte de la sangre poco oxigenada que recibe el atrio derecho procedente de la vena cava superior, pasa al ventrículo derecho que la impulsa hacia el tronco pulmonar, donde se deriva por el conducto arterioso hacia la aorta descendente, y se distribuye una parte por las regiones caudales del feto y otra parte retorna a la placenta a través de las arterias umbilicales.

De esta manera, se puede observar que las regiones craneales del feto reciben sangre con una proporción mayor de oxígeno que las regiones caudales, lo que se corresponde con su mayor desarrollo.

Después del nacimiento se interrumpe la circulación placentaria y se establece la circulación pulmonar, esto provoca que la presión aumente en el corazón izquierdo y la aorta, y disminuya en el corazón derecho y tronco pulmonar. Por causa de estos cambios funcionales se obliteran una serie de estructuras vasculares y quedan restos fibrosos como: la vena umbilical (ligamento redondo del hígado), el conducto venoso (ligamento venoso del hígado), el conducto arterioso (ligamento arterioso entre el tronco pulmonar y el cayado aórtico), las arterias umbilicales (pliegues umbilicales mediales en la cara interna de la pared anterior del abdomen por debajo del ombligo) y además se cierra el agujero oval y queda como huella la fosa oval en la cara derecha del septo interatrial del corazón.

## 45. Sistema cardiovascular

### Corazón y pericardio

**E**l corazón es el órgano principal del sistema circulatorio, que tiene la función de mantener la circulación sanguínea, o sea, el movimiento continuo de la sangre, al actuar como una bomba que impulsa la sangre hacia el sistema arterial y la recibe del sistema venoso. Esto es posible gracias a las propiedades que tiene la musculatura cardíaca de contraerse y relajarse, los atrios y ventrículos de forma alterna y rítmica (aquí la contracción es llamada sístole y la relajación diástole).

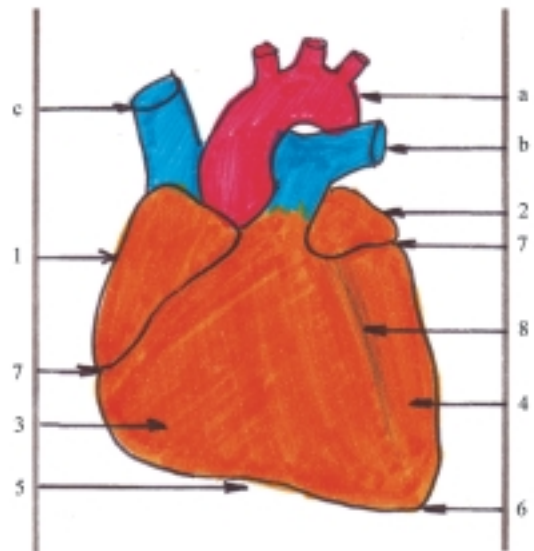
El corazón está situado en la cavidad torácica, ocupa la región del mediastino medio, se encuentra algo desplazado a la izquierda del plano medio y su eje longitudinal presenta una dirección oblicua hacia abajo, adelante y a la izquierda. Este órgano tiene la forma de un cono, en el que se describen las porciones siguientes (figs. 45.1 y 45.2): una base (posterosuperior), un ápice (anteroinferior), una cara esternocostal (anterior), una cara diafragmática (inferior), una cara pulmonar (izquierda, que también ha sido considerada como un borde obtuso) y un borde derecho bien definido.

La mayor parte del corazón está constituida por los ventrículos, cuyas paredes son gruesas, sobre todo en el izquierdo. En su base se encuentran los atrios, de paredes delgadas y los grandes vasos arteriales y venosos conectados a las cavidades del corazón (fig. 45.3). En un plano anterior se localizan las arterias (el tronco pulmonar por delante de la aorta) y en un plano posterior las venas (a la derecha las cavas y a la izquierda las pulmonares). En la superficie externa del corazón se distinguen 3 surcos, ocupados por los vasos propios del corazón: el surco coronario o atrioventricular, dispuesto de forma transversal, delimita a los atrios de los ventrículos y los surcos interventriculares anterior y posterior (inferior) dispuestos longitudinalmente, que marcan el límite entre los 2 ventrículos.

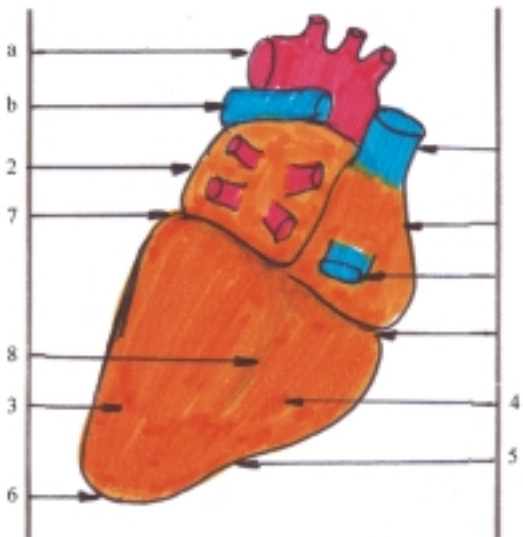
Como ya se explicó antes, el corazón posee 4 cavidades o cámaras, 2 atrios (derecho e izquierdo) y 2

ventrículos (derecho e izquierdo) (fig. 45.3). Los atrios tienen una forma más o menos cúbica y están separados por el septo interatrial. Cada atrio presenta hacia delante y arriba una prolongación llamada aurícula y hacia delante y abajo, el orificio atrioventricular que comunica con el ventrículo correspondiente. Además, en la superficie interna de sus paredes se observan los relieves formados por los músculos pectíneos, que se encuentran principalmente dentro de la aurícula y en sus paredes laterales. El atrio derecho se distingue porque en su cavidad desembocan 3 venas importantes, la cava superior, la cava inferior y el seno coronario, y en el septo interatrial se observa la fosa oval con su limbo (huella del agujero oval); mientras que en el atrio izquierdo desembocan las 4 venas pulmonares (2 derechas y 2 izquierdas).

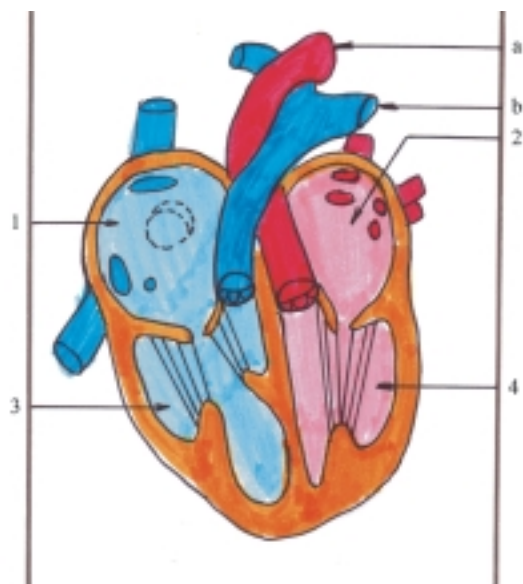
Los ventrículos tienen una forma más o menos cónica y están separados por el septo interventricular. En cada ventrículo sus paredes se corresponden con



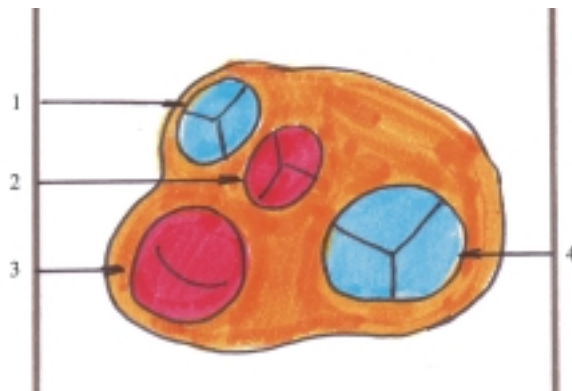
**Fig. 45.1.** Corazón. Cara esternocostal vista anterior. 1. atrio derecho, 2. atrio izquierdo, 3. ventrículo derecho, 4. ventrículo izquierdo, 5. borde derecho, 6. ápice, 7. surco coronario, 8. surco interventricular anterior, a) arteria aorta, b) arteria pulmonar, c) vena cava superior.



**Fig. 45.2.** Corazón. Cara diafragmática vista inferior. 1. atrio derecho, 2. atrio izquierdo con venas pulmonares, 3. ventrículo izquierdo, 4. ventrículo derecho, 5. borde derecho, 6. ápice, 7. surco coronario, 8. surco interventricular posterior; a) arteria aorta, b) arteria pulmonar, c) vena cava superior, d) vena cava inferior.



**Fig. 45.3.** Cavidades del corazón. 1. atrio derecho con orificios de las venas cava superior e inferior y del seno coronario y la fosa oval, 2. atrio izquierdo con orificios de las venas pulmonares, 3. ventrículo derecho con músculos papilares y cuerdas tendinosas que se insertan en la valva tricúspide, 4. ventrículo izquierdo con músculos papilares y cuerdas tendinosas que se insertan en la valva mitral, a) arteria aorta, b) arteria pulmonar.



**Fig. 45.4.** Valvas del corazón vista superior de la base de los ventrículos. 1. valva pulmonar con 3 válvulas (anterior, derecha e izquierda), 2. valva aórtica con 3 válvulas (posterior, derecha e izquierda), 3. valva atrioventricular izquierda, bicúspide o mitral con 2 cúspides (anterior y posterior), 4. valva atrioventricular derecha o tricúspide con 3 cúspides (anterior, posterior y septal).

las caras del corazón, el vértice está dirigido hacia el ápice del órgano y en la base se encuentran 2 orificios, el atrioventricular y el arterial, provistos cada uno de un aparato valvular (fig. 45.4). En la cavidad ventricular se distinguen 2 porciones, la inferior o propia del ventrículo que comunica con el orificio atrioventricular, y la anterior o cono arterioso que comunica con el orificio arterial correspondiente. Además, en la superficie interna de sus paredes se observa el relieve de las trabéculas carnosas y de los músculos papilares, de los que parten las cuerdas tendinosas que se extienden hasta la valva del orificio atrioventricular.

El ventrículo derecho se destaca porque realmente tiene una forma de pirámide de 3 lados, cuya pared anterior se corresponde con la cara esternocostal del corazón, su pared inferior con parte de la cara diafragmática y su pared izquierda con el septo interventricular. En la base se encuentran el orificio atrioventricular derecho y el orificio arterial del tronco pulmonar. La porción anterior de la cavidad ventricular derecha o cono arterioso que comunica con el orificio del tronco pulmonar se denomina infundíbulo. En la superficie interna del ventrículo derecho se distinguen 3 músculos papilares, que se denominan según su posición en correspondencia con las paredes de este ventrículo (anterior, posterior y septal).

El ventrículo izquierdo tiene una forma cónica, aplastada transversalmente, cuya pared anterior se corresponde con una pequeña parte de la cara esternocostal del corazón, la pared posterior con la

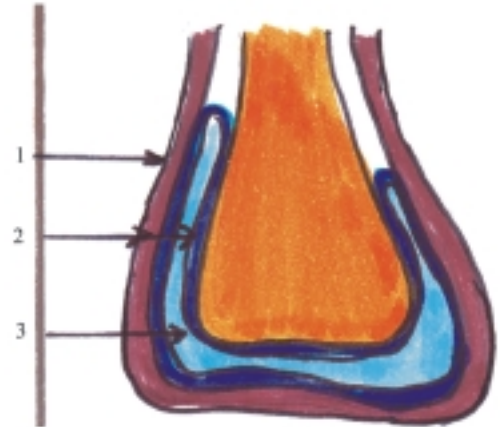
cara diafragmática, la pared izquierda con la cara pulmonar y la pared derecha con el septo interventricular. En la base se encuentran el orificio atrioventricular izquierdo y el orificio arterial aórtico. La porción anterior de la cavidad ventricular izquierda que comunica con el orificio aórtico se denomina vestíbulo aórtico. En la superficie interna del ventrículo izquierdo se destacan 2 músculos papilares que se nombran acorde con su posición (anterior y posterior).

El aparato valvular o valvas del corazón está situado en los orificios de entrada y salida de la sangre de los ventrículos. La valva atrioventricular derecha, también llamada tricúspide, porque está compuesta por 3 cúspides (anterior, posterior y septal) en las que se insertan las cuerdas tendinosas que se extienden hasta los músculos papilares. La valva atrioventricular izquierda, también nombrada bicúspide o mitral, porque posee 2 cúspides (anterior y posterior) y en conjunto tiene la forma parecida a una mitra invertida (sombrero usado por los obispos), en las que se insertan las cuerdas tendinosas que se extienden hasta los músculos papilares. La valva del tronco pulmonar está formada por 3 válvulas semilunares o sigmoideas (anterior, derecha e izquierda) que tienen la forma parecida a nidos de golondrinas, cuyas concavidades se conocen como senos del tronco pulmonar (de Valsalva). La valva aórtica está formada por 3 válvulas semilunares o sigmoideas (posterior, derecha o izquierda) que tienen la misma forma que las pulmonares, o sea, de nidos de golondrinas, cuyas concavidades se nombran senos de la aorta (de Valsalva).

El ciclo cardíaco es el período de la actividad cardíaca que comprende 3 fases: 1. la contracción o sístole de los atrios impulsa la sangre hacia los ventrículos que se encuentran relajados, 2. la contracción o sístole ventricular impulsa la sangre hacia las arterias y las valvas atrioventriculares cierran los orificios correspondientes (primer ruido cardíaco), lo que impide el retorno de la sangre a los atrios que se encuentran relajados y 3. la relajación o diástole de todo el corazón, conocida como pausa total, en la que las válvulas sigmoideas cierran los orificios arteriales (segundo ruido cardíaco) que impide el retorno de la sangre hacia los ventrículos, mientras que la sangre procedente del sistema venoso penetra en los atrios.

El pericardio es la membrana fibroserosa que en forma de saco envuelve al corazón. Esta membrana está compuesta de 2 partes: la externa o pericardio fibroso y la interna o pericardio seroso (fig. 45.5). El pericardio fibroso se adhiere a las estructuras vecinas con las que se relaciona (esternón y diafragma) y se continúa con la túnica adventicia de los grandes troncos vasculares que se encuentran en la base del corazón. El pericardio seroso consta de 2 láminas que se continúan entre sí al nivel de la base del corazón, la lámina parietal tapiza la superficie interna del pericardio

fibroso y la lámina visceral se fusiona al corazón y constituye su capa más externa, el epicardio. Entre las 2 láminas del pericardio seroso existe una cavidad virtual llamada cavidad pericárdica, que contiene una pequeña cantidad de líquido seroso, lo que facilita el deslizamiento del corazón en sus movimientos.



**Fig. 45.5.** Pericardio: 1. pericardio fibroso, 2. láminas parietal y visceral del pericardio seroso, 3. cavidad pericárdica.

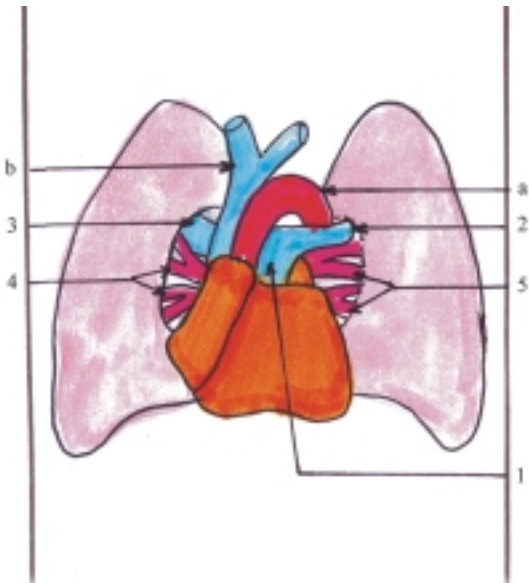
## Vasos de la circulación pulmonar

Las arterias principales de la circulación pulmonar son: el tronco pulmonar y sus ramas la arteria pulmonar derecha y la arteria pulmonar izquierda (fig. 45.6). Estas arterias transportan la sangre poco oxigenada desde el ventrículo derecho del corazón hasta los pulmones, están situadas en la región del mediastino de la cavidad torácica y se clasifican como arterias de gran calibre, de tipo elástico.

El tronco pulmonar se inicia en el ventrículo derecho (es la continuación del cono arterioso a partir del orificio del tronco pulmonar), tiene un trayecto corto (unos 5 cm) y oblicuo hacia arriba, atrás y a la izquierda; se sitúa por delante y a la izquierda de la porción ascendente de la aorta y termina bifurcándose en sus 2 ramas, por debajo del arco de la aorta.

Las arterias pulmonares, derecha e izquierda, se inician en la bifurcación del tronco pulmonar, tienen un trayecto transversal y forman parte del pedículo o raíz pulmonar correspondiente; se sitúan por delante del bronquio principal y terminan al nivel del hilio pulmonar donde se ramifican hasta llegar a los capilares alveolares, con la diferencia de que la arteria pulmonar derecha es más larga y de mayor calibre, pasa por detrás de la porción ascendente de la aorta y de la vena cava superior y termina dando 3 ramos lobulares (superior,

## Vasos de la circulación cardíaca

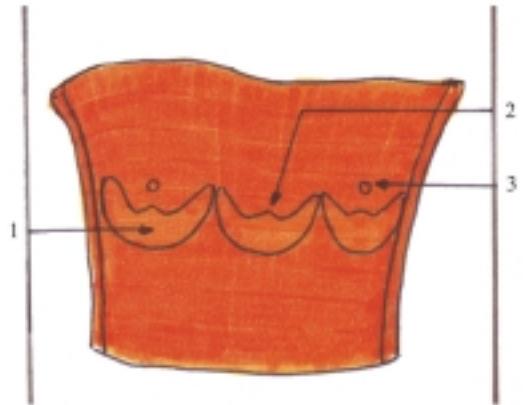


**Fig. 45.6.** Vasos de la circulación pulmonar. 1. tronco pulmonar, 2. arteria pulmonar izquierda, 3. arteria pulmonar derecha, 4. venas pulmonares derechas, 5. venas pulmonares izquierdas, a) aorta, b) vena cava superior.

medio e inferior); mientras que la arteria pulmonar izquierda es más corta y de menor calibre, pasa por delante de la porción descendente de la aorta y terminando dando 2 ramas lobulares (superior e inferior). Entre los extremos distales del tronco pulmonar y del arco aórtico se encuentra el ligamento arterioso, resto fibroso del conducto arterioso.

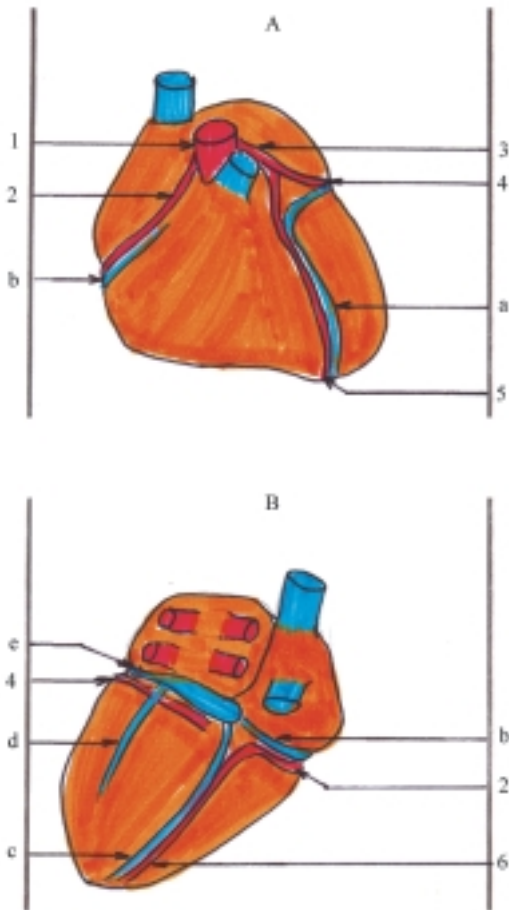
Las venas principales de la circulación menor o pulmonar son las 4 venas pulmonares, 2 derechas y 2 izquierdas; que se disponen en cada lado, de tal forma, que una es superior y la otra inferior (fig. 45.6). Estas venas transportan la sangre oxigenada desde los pulmones hasta el atrio izquierdo del corazón, están situadas en la región mediastínica de la cavidad torácica y se clasifican como venas de gran calibre. En general, las venas pulmonares se inician a partir de los capilares alveolares, de manera que las venas de menor calibre se reúnen formando otras de mayor calibre hasta llegar al hilio de cada pulmón, donde constituyen los troncos principales de las venas pulmonares (uno por cada lóbulo pulmonar); con la particularidad de que las venas procedentes de los lóbulos superior y medio del pulmón derecho se fusionan formando la vena pulmonar derecha superior. Las 4 venas pulmonares ya formadas, tienen un trayecto transversal y forman parte del pedículo o raíz pulmonar correspondiente, donde se sitúan por delante y debajo de la arteria pulmonar y terminan desembocando en el atrio izquierdo.

Las arterias principales de la circulación cardíaca son las arterias coronarias derecha e izquierda. Estas arterias transportan la sangre oxigenada desde la porción inicial dilatada de la aorta ascendente (bulbo aórtico) hasta las paredes del corazón, se inician específicamente en los senos de la aorta situados al nivel de las válvulas semilunares derecha e izquierda de la aorta, de manera que durante la sístole ventricular las válvulas semilunares abren el orificio aórtico, pero cierran los orificios de las arterias coronarias y durante la diástole ocurre lo contrario (fig. 45.7). Las arterias coronarias están situadas en el surco coronario y se clasifican como arterias de tipo muscular.



**Fig. 45.7.** Valva aórtica bulbo aórtico abierto por delante. 1. válvula semilunar derecha, 2. seno aórtico, 3. orificio de la arteria coronaria izquierda.

La arteria coronaria derecha (Fig. 45.8) se inicia en el seno aórtico derecho, tiene un trayecto transversal, más largo que la izquierda; se extiende por la parte derecha del surco coronario y contorneando el borde derecho del corazón pasa de la cara esternocostal a la diafragmática, donde emite la rama interventricular posterior que desciende por el surco del mismo nombre. Su territorio de irrigación comprende: el atrio derecho, la mayor parte del ventrículo derecho (excepto la parte izquierda de la pared anterior, próxima al tabique) y una pequeña parte del ventrículo izquierdo (parte derecha de la pared posterior, próxima al tabique). Además, irriga el septo interatrial y el tercio posterior del septo interventricular.



**Fig. 45.8.** Vasos del corazón. A. Vista anterior; B. Vista posterior; 1. aorta, 2. arteria coronaria derecha, 3. arteria coronaria izquierda, 4. arteria circunfleja, 5. arteria interventricular anterior; 6. arteria interventricular posterior; a) vena cardíaca magna, b) vena cardíaca parva, c) vena cardíaca media, d) vena posterior del ventrículo izquierdo, e) seno coronario.

La arteria coronaria izquierda (fig. 45.8) se inicia en el seno aórtico izquierdo, tiene un trayecto corto por el surco coronario, situado por detrás del tronco pulmonar, donde se bifurca en sus ramas interventricular anterior y circunfleja. La arteria interventricular anterior desciende por el surco del mismo nombre y se anastomosa con la interventricular posterior a la derecha del ápice del corazón, y la arteria circunfleja se extiende por la parte izquierda del surco coronario y contorneando la cara pulmonar del corazón pasa de la cara esternocostal a la diafragmática donde se anastomosa con la porción terminal de la coronaria derecha. Si se tiene en cuenta el recorrido de la arteria coronaria izquierda y sus ramas, el territorio de irrigación es el atrio izquierdo, la mayor parte del ventrículo izquierdo (excepto la parte derecha de su

pared posterior) y una pequeña parte del ventrículo derecho (parte izquierda de la pared anterior). Además, irriga los 2 tercios anteriores del septo interventricular.

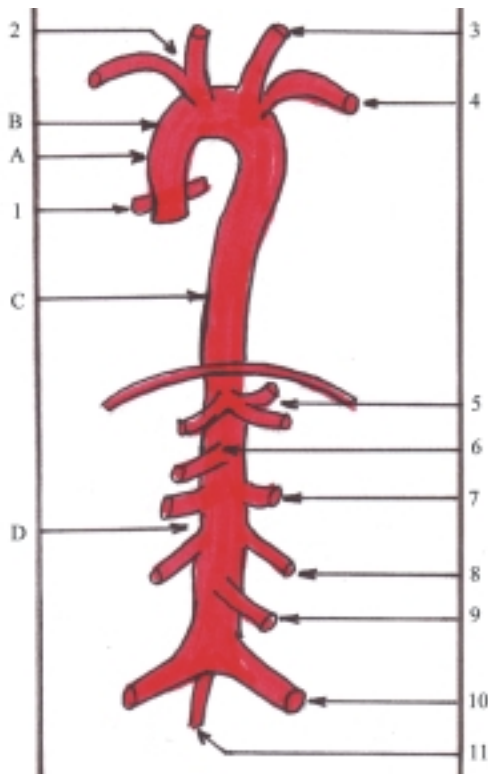
Las venas principales de la circulación cardíaca son el seno coronario y sus afluentes, que drenan casi toda la sangre procedente de las paredes del corazón hacia el atrio derecho (fig. 45.8) También existen las venas cardíacas anteriores que drenan al atrio derecho y otras más pequeñas (las venas cardíacas mínimas), que desembocan directamente en cualquiera de las cavidades del corazón.

El seno coronario es la vena de mayor calibre del corazón, que tiene un trayecto corto (unos 3 cm), está situado en la parte posterior e izquierda del surco coronario y desemboca en el atrio derecho. Sus afluentes principales son los siguientes: 1. la vena cardíaca magna es la vena más larga del corazón, que asciende por el surco interventricular anterior, sigue por la parte izquierda del surco coronario y se continúa con el seno coronario, 2. la vena cardíaca media asciende por el surco interventricular posterior, 3. la vena cardíaca parva se encuentra en la parte posterior y derecha del surco coronario, 4. la vena posterior del ventrículo izquierdo y 5. la vena oblicua del atrio izquierdo.

## Arterias de la circulación general (aorta y sus ramas)

La arteria principal de la circulación mayor o general es la aorta. Esta arteria transporta la sangre oxigenada desde el ventrículo izquierdo del corazón a todo el cuerpo por medio de sus numerosas ramas. Está situada en la región del mediastino de la cavidad torácica y en el espacio retroperitoneal de la cavidad abdominal. La aorta es la arteria de mayor calibre del cuerpo y se clasifica como arteria de tipo elástica.

La aorta (fig. 45.9) se inicia en el orificio arterial (aórtico) del ventrículo izquierdo. Tiene un largo trayecto en el que se distinguen 3 porciones de acuerdo con su dirección: aorta ascendente, arco o cayado aórtico y aorta descendente. Esta última se divide según su situación en 2 partes: torácica y abdominal y termina al nivel de la cuarta vértebra lumbar, donde se bifurca o divide en 2 ramas (arterias ilíacas comunes), las que clásicamente se describen como sus ramas terminales que constituyen las arterias principales de la pelvis por donde fluye la sangre hacia esta región y los miembros inferiores. A este mismo nivel, parte hacia abajo por delante del sacro, un vaso muy delgado (arteria sacra mediana) que representa la extremidad inferior atrofiada del tronco de la aorta.



**Fig. 45.9.** Arteria aorta. A. Porción ascendente, B. Porción del arco aórtico, C. Porción descendente torácica, D. Porción descendente abdominal, 1. arterias coronarias, 2. tronco braquiocefálico, 3. arteria carótida común izquierda, 4. arteria subclavia izquierda, 5. tronco celíaco, 6. arteria mesentérica superior, 7. arterias renales, 8. arterias testiculares u ováricas, 9. arteria mesentérica inferior, 10. arterias ilíacas comunes, 11. arteria sacra mediana.

La aorta ascendente se inicia en el orificio aórtico del ventrículo izquierdo, donde se encuentra la valva del mismo nombre, cuyas válvulas semilunares forman los senos aórticos, por lo cual, esta parte inicial de la aorta ascendente aparece dilatada y se conoce como bulbo aórtico. Tiene un trayecto corto (unos 6 cm), oblicuo hacia arriba y a la derecha; se sitúa por detrás y a la derecha del tronco pulmonar y se continúa con el arco aórtico. Las ramas de la aorta ascendente son las arterias coronarias derecha e izquierda, que irrigan al corazón (ya explicadas anteriormente).

El arco o cayado aórtico es la continuación de la aorta ascendente, que se encorva (al nivel del segundo cartílago costal derecho) y forma un arco de concavidad inferior, dirigido oblicuamente hacia atrás y a la izquierda, que pasa por arriba del pedículo o raíz del pulmón izquierdo y se continúa con la aorta descendente (al nivel de la IV vértebra torácica). Las ramas del arco aórtico son el tronco braquiocefálico, la arteria carótida común izquierda y la arteria subclavia izquierda, cuyas ramificaciones distribuyen la sangre

por las regiones de cuello, cabeza, miembros superiores y parte del tórax.

La aorta descendente torácica es la continuación del arco aórtico. Se inicia a la izquierda de la columna vertebral, desciende oblicuamente hacia la derecha hasta situarse por delante de esta y al atravesar el diafragma (por su hiato aórtico al nivel de la XII vértebra torácica) se continúa con la aorta descendente abdominal que termina al nivel de la IV vértebra lumbar.

Las ramas de la aorta descendente torácica se clasifican en parietales y viscerales. Las arterias parietales irrigan las paredes de la cavidad torácica (arterias III a la XI intercostales posteriores, subcostales y frénicas superiores), y las viscerales irrigan las vísceras de la cavidad torácica (bronquiales, esofágicas, pericardíacas y mediastínicas).

Las ramas de la aorta descendente abdominal también se clasifican en parietales y viscerales, que se dividen en pares e impares. Las ramas parietales irrigan las paredes de la cavidad abdominal (arterias frénicas inferiores y lumbares). Las ramas viscerales pares irrigan las vísceras pares de esta región (arterias suprarrenales medias, renales y gonadales, que son testiculares en el varón y ováricas en la hembra). Las ramas viscerales impares irrigan las vísceras impares del sistema digestivo en esta región y el bazo (tronco celíaco, mesentérica superior y mesentérica inferior). Las ramas terminales son los vasos que emergen de la extremidad inferior de la aorta y conducen la sangre hacia la pelvis y miembros inferiores (arterias ilíacas comunes y sacra mediana) (cuadro 45.1).

## Arterias del cuello y la cabeza

Las arterias principales del cuello y la cabeza son las arterias carótidas (comunes, externa e interna) y las arterias subclavias que proceden del arco aórtico directa o indirectamente (fig. 45.10). Las arterias subclavias también irrigan parte del tórax y del abdomen, y conducen la sangre hacia los miembros superiores.

El tronco braquiocefálico es la primera rama del arco aórtico y la de mayor calibre, tiene un trayecto corto y oblicuo hacia arriba y a la derecha; se sitúa por delante y a la derecha de la tráquea, hasta terminar a la altura de la articulación esternoclavicular derecha donde se divide en arteria carótida común derecha y arteria subclavia derecha.

La arteria carótida común es par (derecha e izquierda) y cada una tiene un origen diferente, la derecha se inicia en la bifurcación del tronco braquiocefálico y la izquierda directamente del arco aórtico; por lo cual, esta última es más larga y se divide en 2 porciones, torácica y cervical. La arteria carótida

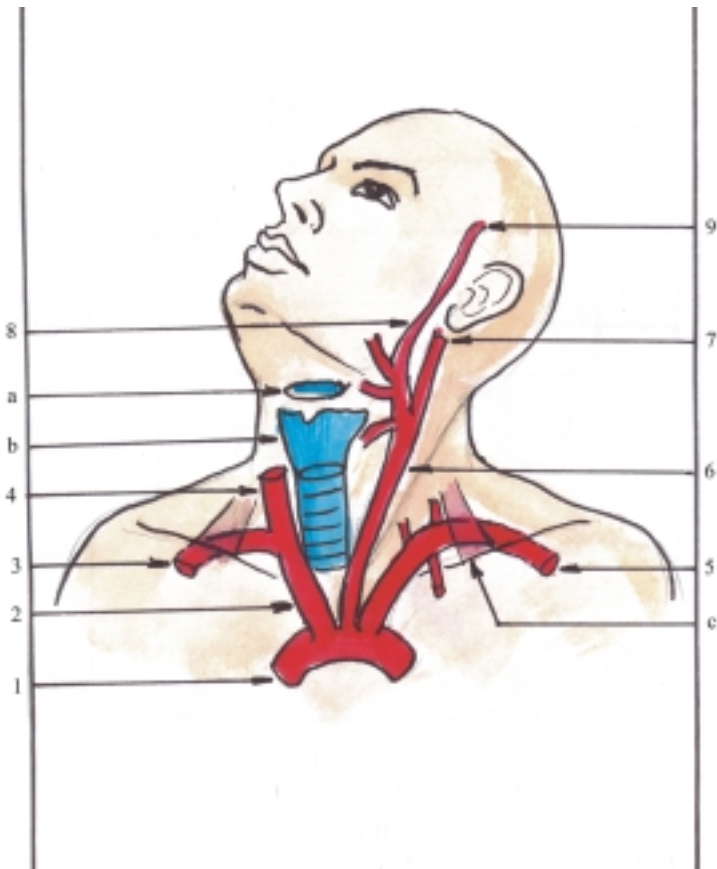


**Cuadro 45.1. Porciones y ramas de la aorta**

Porciones	Ramas	
Aorta ascendente	Arterias coronarias derecha e izquierda.	
Arco aórtico	Tronco braquiocefálico Arteria carótida común izquierda Arteria subclavia izquierda	
Aorta descendente (torácica)	Parietales	Arteria III-XI intercostales posteriores Arterias subcostales Arterias frénicas superiores
	Viscerales	Arterias bronquiales Arterias esofágicas Arterias pericardíacas Arterias mediastínicas
Aorta descendente (abdominal)	Parietales	Arterias frénicas inferiores Arterias lumbares
	Viscerales pares	Arterias suprarrenales medias Arterias renales Arterias gonadales (ováricas o testiculares, según el sexo)
	Viscerales impares	Tronco celíaco Arterias mesentérica superior Arterias mesentérica inferior
	Terminales	Arterias ilíacas comunes Arteria sacra mediana Arterias del cuello y la cabeza

común de cada lado asciende por la parte lateral de la tráquea y el esófago, acompañada de la vena yugular interna y el nervio vago, que en conjunto forman el segmento inferior del paquete vasculonervioso del cuello y termina a la altura del borde superior del cartílago tiroideo de la laringe o del hueso hioideo, y da 2 ramas, las arterias carótidas interna y externa. El pulso de la arteria carótida común puede ser palpado al comprimir esta arteria contra los procesos transversos de las vértebras cervicales (tubérculo anterior o carotídeo de la VI).

La arteria carótida interna de cada lado se inicia en la bifurcación de la arteria carótida común y en su trayecto se distinguen 2 porciones, cervical e intracraneal. La porción cervical asciende lateralmente a la faringe, acompañada de la vena yugular interna y el nervio vago, que en conjunto forman el segmento superior del paquete vasculonervioso del cuello, donde no emite ramas. Al llegar a la base del cráneo atraviesa el canal carotídeo del hueso temporal (aquí emite los ramos caroticotimpánicos, para el oído) y penetra en la cavidad craneal, específicamente en la fosa craneal media, donde constituye la porción intracraneal que emite varias ramas que irrigan estructuras de esta región y la órbita, como el ojo y gran parte del encéfalo (arterias oftálmica, cerebral anterior, cerebral media, comunicante posterior y coroidea anterior) (ver vascularización del encéfalo).



**Fig. 45.10. Arterias del cuello y cabeza.** 1. arco aórtico, 2. tronco braquiocefálico, 3. arteria subclavia derecha, 4. arteria carótida común derecha, 5. arteria subclavia izquierda, 6. arteria carótida común izquierda, 7. arteria carótida interna izquierda, 8. arteria carótida externa izquierda, 9. arteria temporal superficial, a) hueso hioideo, b) cartilago tiroides de la laringe, c) músculo escaleno anterior.

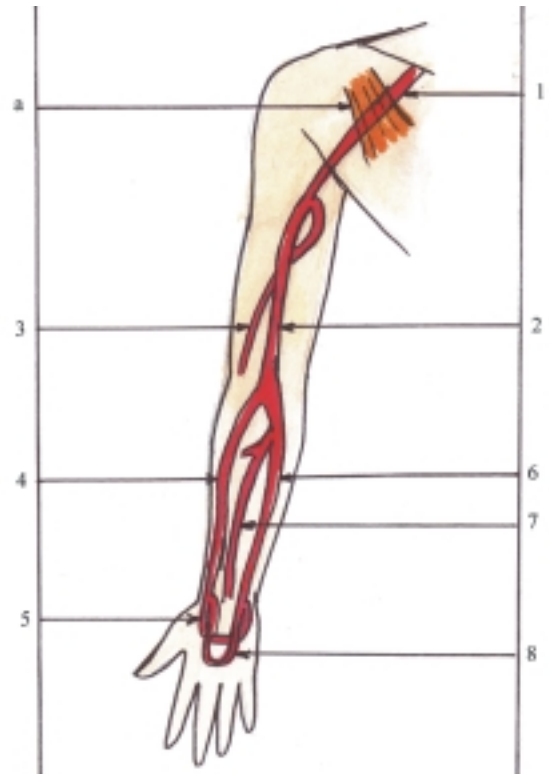
La arteria carótida externa de cada lado se inicia en la bifurcación de la arteria carótida común, asciende hasta penetrar en la glándula salival parotídea y al nivel del proceso condilar de la mandíbula emite sus ramas terminales (arterias temporal superficial y maxilar) y en su trayecto emite otras ramas que irrigan estructuras del cuello y la cara. Estas se pueden dividir en 3 grupos de acuerdo con su dirección: anterior (arterias tiroidea superior, lingual y facial), posterior (arterias occipital y auricular posterior) y medial (arteria faríngea ascendente). Entre estas ramas se destacan la arteria facial por su situación en la cara, donde puede ser palpado su pulso al comprimirla contra el cuerpo de la mandíbula, por delante del músculo masetero y la arteria maxilar que a pesar de tener un trayecto corto emite numerosas ramas que tienen una amplia distribución en las regiones profundas de la cara.

La arteria subclavia es par (derecha e izquierda) y al igual que la arteria carótida común, cada una tiene un origen diferente, la derecha se inicia en el tronco braquiocefálico y la izquierda en el arco aórtico; por lo tanto, esta última es más larga y su parte inicial es intratorácica. La arteria subclavia de cada lado se dirige hacia la parte lateral del cuello, donde describe un arco de concavidad inferior que contornea la cúpula pleural y sobresale por la abertura torácica superior, hasta situarse entre la clavícula y la primera costilla. En su trayecto por el cuello se localiza por delante del plexo braquial y junto con este pasa entre los músculos escalenos anterior y medio; por lo cual, esta arteria se divide en 3 porciones (medial o preescalénica, intermedia o interescalénica y lateral o posescalénica), y termina al nivel del borde externo de la primera costilla donde se continúa como arteria axilar. Las ramas de la arteria subclavia se originan, en su porción medial (arterias vertebral, torácica interna y tronco tirocervical), en la intermedia (tronco costocervical) y en la lateral (arteria transversa del cuello, de menor importancia). Entre estas arterias se destacan la vertebral y la torácica interna. La arteria vertebral asciende a través de los agujeros transversarios de las vértebras cervicales, penetra en la cavidad craneal por el agujero magno del occipital y en su trayecto emite ramas que irrigan estructuras importantes, como la médula espinal y parte del encéfalo. La arteria torácica interna (mamaria interna) desciende por la cara interna de la pared anterior del tórax, y da ramas que irrigan esta región y la pared anterior del abdomen (arterias intercostales anteriores y epigástrica superior).

## Arterias de los miembros superiores

Las arterias principales de los miembros superiores son en cada lado, las arterias axilar, braquial, radial,

ulnar y los arcos palmares (profundo y superficial). Estas arterias representan la continuación de la arteria subclavia, que reciben el nombre de la región donde se encuentran (fig. 45.11).



**Fig. 45.11.** Arterias de los miembros superiores. 1. arteria axilar, 2. arteria braquial, 3. arteria braquial profunda, 4. arteria radial, 5. arco palmar profundo, 6. arteria ulnar, 7. arteria interósea anterior, 8. arco palmar superficial, a) músculo pectoral menor.

La arteria axilar es la continuación directa de la arteria subclavia, se inicia al nivel del borde externo de la primera costilla, atraviesa el hueco axilar medialmente a la articulación humeral y al húmero, rodeada de los fascículos del plexo braquial y pasa por detrás del músculo pectoral menor. Esto permite dividir a esta arteria en 3 porciones (proximal o clavipectoral, media o retropectoral y distal o subpectoral) y termina al nivel del borde inferior del músculo pectoral mayor (por delante) o del músculo redondo mayor (por detrás). Esta arteria emite ramas que irrigan estructuras de las regiones de la axila, hombro y parte superior y lateral del tórax como los músculos de estas regiones, la articulación humeral y la epífisis proximal del húmero; las que se originan en sus distintas porciones, clavipectoral (arterias torácica superior y toracoacromial), retropectoral (arteria torácica lateral) y subpectoral (arterias subescapular y circunflejas

humerales). Estas ramas de la arteria axilar se anastomosan ampliamente con las ramas de la arteria subclavia, por lo cual la ligadura de estas arterias es solo peligrosa en los extremos inicial de la subclavia y terminal de la axilar.

La arteria braquial o humeral es la continuación de la arteria axilar, se inicia al nivel del borde inferior del músculo pectoral mayor (por delante) o del músculo redondo mayor (por detrás), se extiende longitudinalmente por la parte anteromedial del brazo, medialmente a los músculos coracobraquial y bíceps braquial, paralela al húmero y acompañada del nervio mediano; termina al nivel del pliegue del codo, donde se divide en 2 ramas, las arterias radial y ulnar. Esta arteria emite ramas colaterales que irrigan las estructuras musculares y esqueléticas del brazo y el codo (arterias braquial profunda y colaterales ulnares). La arteria braquial profunda es la rama más importante y de mayor calibre de la arteria braquial, que se inicia en su tercio proximal y desciende oblicuamente en dirección lateral, pasa por detrás del húmero en compañía del nervio radial hasta terminar en la parte lateral del codo, donde establece numerosas anastomosis con ramas procedentes de otras arterias de la región y forma la red arterial del codo. El pulso de la arteria braquial puede ser palpado al comprimirla contra el húmero.

La arteria radial se inicia en la bifurcación de la arteria braquial, al nivel del pliegue del codo, desciende longitudinalmente por la parte anterolateral del antebrazo, medialmente al músculo braquiorradial y paralela al radio. A la altura de la epífisis distal del radio (proceso estiloides) pasa al dorso de esta región (tabaquera anatómica) y atraviesa el primer espacio interóseo, penetra en la palma de la mano donde se anastomosa con la rama palmar profunda de la arteria ulnar y forma el arco palmar profundo. En su trayecto la arteria radial emite varias ramas que irrigan las estructuras musculares y esqueléticas del codo, parte anterolateral del antebrazo y mano (arterias recurrente radial, carpianas, palmar superficial). El pulso de la arteria radial es el más utilizado y se palpa al comprimir esta arteria contra la cara anterior de la extremidad distal del radio.

La arteria ulnar es de mayor calibre que la arteria radial, se inicia en la bifurcación de la arteria braquial, al nivel del pliegue del codo, desciende longitudinalmente por la parte anteromedial del antebrazo entre los estratos superficial y profundo de los músculos anteriores del antebrazo, paralela a la ulna y acompañada del nervio ulnar. A la altura de la epífisis distal de la ulna se prolonga hacia la región palmar de la mano donde se anastomosa con la rama palmar superficial de la arteria radial y forma el arco palmar superficial. En su trayecto la arteria ulnar da varias ramas que irrigan las estructuras musculares y esqueléticas del codo, parte anteromedial y posterior

del antebrazo y mano (arterias recurrente ulnar, interósea común, carpianas y palmar profunda). La arteria interósea común se divide en 2 ramas, las arterias interóseas anterior y posterior.

Los arcos palmares (superficial y profundo) constituyen un dispositivo funcional importante, pues a causa de la función prensora de la mano los vasos sanguíneos de esta sufren compresiones con bastante frecuencia, y se altera la circulación sanguínea en el arco palmar superficial, pero la irrigación de la mano está asegurada por el arco palmar profundo.

## **Ramas de la aorta descendente torácica**

Las arterias más importantes del tronco, procedentes de la aorta descendente torácica, son las arterias III-XI intercostales posteriores, bronquiales y esofágicas.

La mayoría de las arterias intercostales posteriores se inician en la aorta descendente torácica, excepto las 2 primeras que provienen de una rama de la arteria subclavia (arteria costocervical). Las arterias intercostales posteriores se caracterizan porque tienen una distribución segmentaria e irrigan una amplia zona de la pared torácica, que comprende estructuras musculares y esqueléticas y participan en la irrigación de la porción torácica de la médula espinal; además, se anastomosan con las arterias intercostales anteriores que provienen de las arterias torácicas internas (ramas de las arterias subclavias). Por su amplia distribución las arterias intercostales en general, están expuestas a lesiones con relativa frecuencia, como consecuencia de heridas en el tórax que provocan hemorragias.

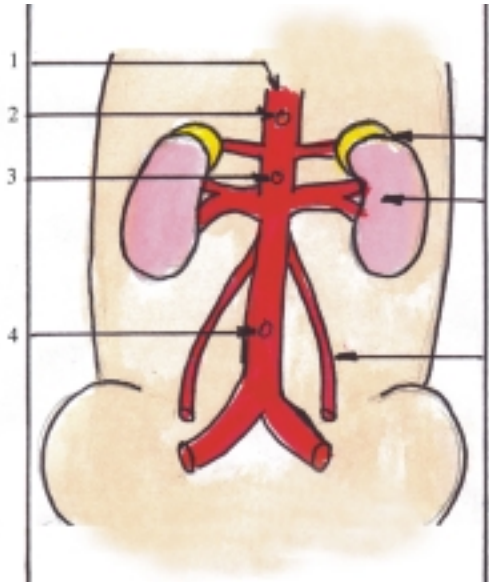
Las arterias bronquiales se distinguen porque son las que aportan a los pulmones la sangre de la circulación general, rica en nutrientes y oxígeno.

Las arterias esofágicas se destacan porque irrigan al esófago, segmento del canal alimentario que tiene una gran longitud, por lo que estas arterias provienen de distintas fuentes: en la porción cervical (de ramas de la arteria subclavia), en la porción torácica (directamente de la aorta descendente torácica) y en la porción abdominal (de ramas de la aorta descendente abdominal), y entre ellas se establecen numerosas anastomosis.

## **Ramas de la aorta descendente abdominal**

En general, todas las arterias que proceden de la aorta descendente abdominal y que irrigan las paredes y vísceras de la cavidad abdominal, son importantes,

excepto la arteria sacra mediana la cual es un vaso de pequeño calibre, que representa la arteria de la cola (segmento inferior atrofiado de la aorta) y se dirige hacia la cavidad pelviana (figs. 45.12 y 45.13).



**Fig. 45.12.** *Ramas viscerales de la aorta descendente abdominal. 1. aorta, 2. tronco celíaco, 3. mesentérica superior, 4. mesentérica inferior, 5. glándula suprarrenal que recibe la arteria suprarrenal media, 6. riñón que recibe la arteria renal, 7 arteria testicular u ovárica.*

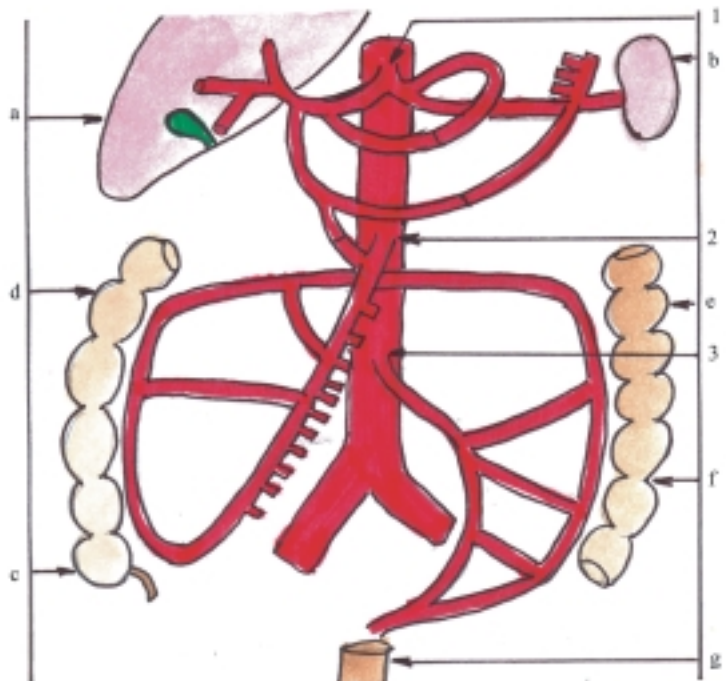
Las arterias lumbares se caracterizan, al igual que las arterias intercostales, porque tienen una distribución segmentaria e irrigan una amplia zona de las paredes del abdomen. Además, se anastomosan con las arterias epigástricas superior e inferior (ramas de las arterias torácicas internas y de las iliacas externas, respectivamente).

Las arterias renales se inician a la altura de la II vértebra lumbar y constituyen las arterias viscerales pares de mayor calibre, en correspondencia con las funciones de los riñones.

Las arterias suprarrenales medias parten directamente de la aorta, por arriba de las arterias renales y están destinadas a las glándulas endocrinas suprarrenales, que poseen una rica vascularización, por lo que también reciben irrigación de otras fuentes (las arterias suprarrenales superiores de las arterias frénicas inferiores y las arterias suprarrenales inferiores de las arterias renales.)

Las arterias testiculares u ováricas parten de la aorta, por debajo de las arterias renales y tienen un trayecto muy largo, porque los órganos a los que están destinadas (testículos en el varón y ovarios en la hembra), reciben su vascularización del lugar donde se originan y luego se desplazan hacia otras regiones donde se sitúan definitivamente y arrastran consigo sus vasos y nervios.

El tronco celíaco es un vaso impar de grueso calibre, que se inicia en la aorta a la altura de la XII



**Fig. 45.13.** *Ramas viscerales impares de la aorta descendente abdominal. 1. tronco celíaco con sus 3 ramas, gástrica izquierda, hepática común y lienal, 2. arteria mesentérica superior, 3. arteria mesentérica inferior; a) hígado, b) bazo, c) ciego con su apéndice, d) colon ascendente, e) colon descendente, f) colon sigmoideo, g) recto.*

vértebra torácica y tiene un trayecto muy corto, ya que inmediatamente se divide en 3 ramas, las arterias gástrica izquierda, hepática común y lienal, que irrigan las vísceras situadas en la parte superior de la cavidad abdominal o compartimento supramesocólico. La arteria gástrica izquierda es la de menor calibre, se dirige hacia la izquierda hasta la porción cardíaca del estómago y luego desciende por la curvatura menor de este órgano, donde da ramas que irrigan parte del estómago y la porción abdominal del esófago. La arteria hepática común se dirige hacia la derecha por el borde superior de la cabeza del páncreas, donde se divide en 2 ramas, la arteria hepática propia que se extiende hacia el hígado, en el espesor del omento menor, dando ramas que irrigan al estómago, vesícula biliar e hígado (arterias gástrica derecha, cística y hepáticas derecha e izquierda) y la arteria gastroduodenal que se extiende por detrás del duodeno, dando ramas que irrigan al páncreas, duodeno y estómago (arterias pancreatoduodenales superiores y gastroepiploica derecha). La arteria lienal o esplénica es la de mayor calibre, se dirige hacia la izquierda por el borde superior del cuerpo del páncreas hasta el bazo; dando ramas que irrigan al bazo, parte del páncreas y del estómago (ramas lienales y pancreáticas, arterias gástricas breves y gastroepiploica izquierda).

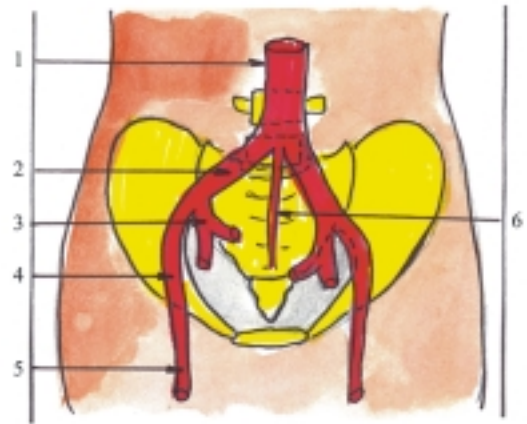
La arteria mesentérica superior es un vaso impar que se inicia en la aorta, inmediatamente por debajo del tronco celíaco, por detrás del páncreas y emerge por el borde inferior de este, se dirige hacia abajo y a la derecha, y da ramas que irrigan parte del páncreas, el intestino delgado excepto la parte superior del duodeno, y la mitad derecha del intestino grueso (arterias pancreatoduodenales inferiores, yeyunales, ileales, ileocólica, cólica derecha y cólica media).

La arteria mesentérica inferior es un vaso impar que se inicia en la aorta, al nivel de la III vértebra lumbar, se dirige hacia abajo y a la izquierda; y da ramas que irrigan la mitad izquierda del intestino grueso, excepto la parte inferior del recto y el canal anal (arterias cólica izquierda, sigmoideas y rectal superior).

## Arterias de la pelvis

Las arterias principales de la pelvis son las arterias ilíacas (comunes, internas y externas) que proceden de la bifurcación de la aorta (fig. 45.14). En general, estas arterias irrigan las estructuras de la pelvis y regiones vecinas (pared anterior del abdomen, glútea y perineo) y conducen la sangre hacia los miembros inferiores.

La arteria ilíaca común es par (derecha e izquierda), se inicia en la bifurcación de la aorta al nivel de la IV



**Fig. 45.14.** Arterias de la pelvis. 1. aorta, 2. arteria ilíaca común, 3. arteria ilíaca interna o hipogástrica, 4. arteria ilíaca externa, 5. arteria femoral, 6. arteria sacra mediana.

vértebra lumbar, tiene un trayecto oblicuo hacia abajo y lateralmente; termina al nivel de la articulación sacroiliaca, donde se divide en 2 ramas: las arterias ilíaca interna y externa.

La arteria ilíaca interna de cada lado se inicia en la bifurcación de la arteria ilíaca común, al nivel de la articulación sacroiliaca, desciende hacia la cavidad pelviana en dirección paralela a la línea formada por esta articulación y generalmente termina en 2 troncos, el posterior que proporciona ramas parietales (arterias iliolumbares, sacras laterales y glútea superior), y el anterior que proporciona el resto de las ramas, algunas de las cuales son parietales (arterias obturadora y glútea inferior) y otras son viscerales (arterias umbilical, vesical inferior, deferencial o uterina según el sexo, rectal media, y pudenda interna; esta última destinada a la región del perineo). En general, las ramas parietales irrigan las paredes de la cavidad pelviana y de las regiones vecinas (glútea y parte superior del muslo), las ramas viscerales irrigan las vísceras correspondientes a los sistemas urogenital y digestivo situados en la cavidad pelviana y perineo (órganos genitales masculinos y femeninos, porción pelviana del uréter, vejiga urinaria y uretra, segmento inferior del recto y canal anal).

La arteria ilíaca externa de cada lado se inicia en la bifurcación de la arteria ilíaca común al nivel de la articulación sacroiliaca, se dirige hacia abajo y adelante, medialmente al músculo psoas mayor y termina por detrás del ligamento inguinal, donde se continúa como arteria femoral y en su trayecto emite algunos ramos que irrigan la parte inferior de la pared anterolateral del abdomen (arterias epigástrica inferior y circunfleja ilíaca profunda).

## Arterias de los miembros inferiores

Las arterias principales de los miembros inferiores son en cada lado, las arterias femoral, poplítea, tibial anterior, dorsal del pie, tibial posterior y plantares (medial y lateral), que irrigan las regiones del mismo nombre (fig. 45.15).

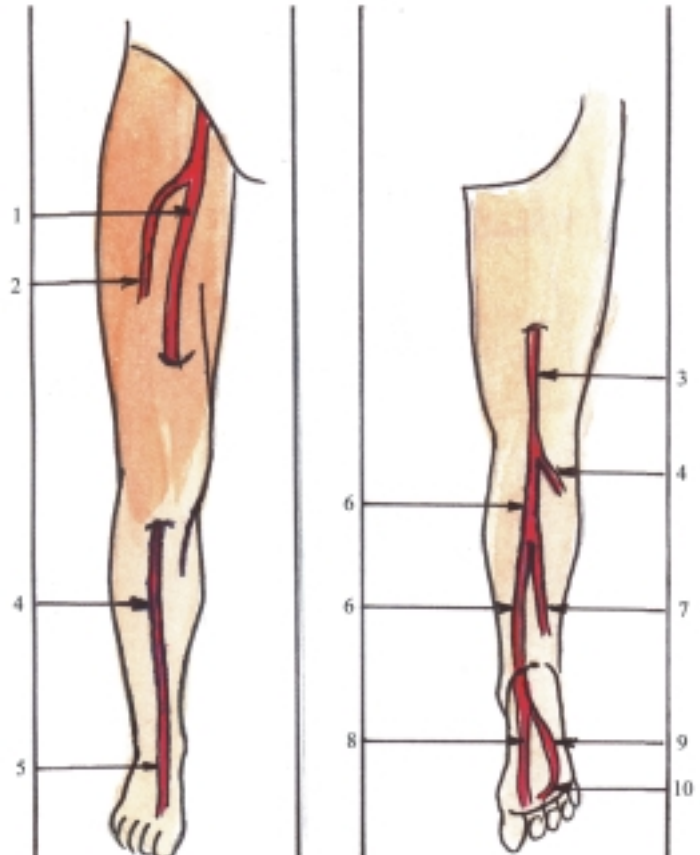
La arteria femoral es la continuación directa de la arteria iliaca externa, se inicia por detrás del ligamento inguinal, desciende por la parte anteromedial del muslo, siguiendo una dirección oblicua hacia abajo, medialmente y atrás, primero pasa por el triángulo femoral y luego por el canal de los aductores, y termina al nivel del anillo distal de este canal donde se continúa como arteria poplítea. En su trayecto emite varias ramas que irrigan estructuras musculares y esqueléticas de la pared anteroinferior del abdomen, muslo y rodilla (arterias epigástrica superficial, circunfleja iliaca superficial, pudenda externa y femoral profunda). La arteria femoral profunda es la rama más importante y de mayor calibre de la arteria femoral, que se inicia en el tercio proximal de la arteria femoral y se dirige hacia

abajo, atrás y lateralmente, y da ramas que irrigan la mayor parte del muslo.

La arteria poplítea se inicia al nivel del anillo distal del canal de los aductores, desciende por el hueso poplítea y termina al nivel del borde inferior del músculo poplítea, donde se divide en 2 ramas, las arterias tibiales anterior y posterior, y en su trayecto emite algunas ramas que irrigan la región de la rodilla (arterias superior, media e inferior de la rodilla).

La arteria tibial anterior se inicia en la bifurcación de la arteria poplítea, al nivel del borde inferior del músculo poplítea, se dirige hacia delante y atraviesa el orificio situado en la porción proximal de la membrana interósea de la pierna y desciende longitudinalmente por la región anterior de la pierna acompañada por el nervio fibular profundo y termina al nivel de la articulación talocrural, donde se continúa como arteria dorsal del pie. En su trayecto emite algunas ramas que irrigan las regiones de la rodilla, anterior de la pierna y maleolares (arterias recurrentes tibiales y maleolares).

La arteria dorsal del pie o pedia, es la continuación de la arteria tibial anterior, se inicia al nivel de la articulación talocrural y se extiende hacia delante por



**Fig. 45.15.** Arterias de los miembros inferiores. 1. arteria femoral, 2. arteria femoral profunda, 3. arteria poplítea, 4. arteria tibial anterior, 5. arteria dorsal del pie, 6. arteria tibial posterior, 7. arteria fibular, 8. arteria plantar medial, 9. arteria plantar lateral, 10. arco plantar.

el dorso del pie hasta el nivel del primer espacio intermetatarsiano donde termina y emite sus ramas terminales (arterias primera metatarsiana dorsal y ramo plantar profundo) y en su trayecto emite algunas ramas que irrigan esta región (arterias tarsianas y arqueada, de donde parten las arterias metatarsianas dorsales II-IV).

La arteria tibial posterior es más gruesa que la arteria tibial anterior, se inicia en la bifurcación de la arteria poplítea al nivel del borde inferior del músculo poplíteo, desciende longitudinalmente entre los estratos superficial y profundo de los músculos posteriores de la pierna, acompañada del nervio tibial y rodeando por detrás al maleolo medial penetra en la planta del pie, donde se divide en 2 ramas, las arterias plantares medial y lateral. En su trayecto emite algunas ramas que irrigan la región posterior y lateral de la pierna; la más importante es la arteria fibular, que se inicia en el tercio superior de la arteria tibial posterior y desciende lateralmente a esta hasta la altura del maleolo lateral.

La arteria plantar medial se inicia en la bifurcación de la arteria tibial posterior al penetrar en la planta del pie y se dirige hacia delante por el surco plantar medial hasta el dedo grueso.

La arteria plantar lateral es más gruesa que la arteria plantar medial, se inicia en la bifurcación de la arteria tibial posterior al penetrar en la planta del pie, se dirige hacia delante por el surco plantar lateral y forma el arco plantar que se anastomosa con la rama profunda de la arteria dorsal del pie que atraviesa el primer espacio intermetatarsiano. Del arco plantar parten las arterias metatarsianas plantares que se anastomosan con las metatarsianas dorsales, mediante las ramas perforantes. Estas anastomosis establecen la conexión entre las prolongaciones de las arterias tibiales posterior y anterior en el pie, y garantizan la irrigación de la región plantar que está sometida a una presión constante durante la estación bípeda y la marcha.

## **Venas de la circulación general (cavas y porta)**

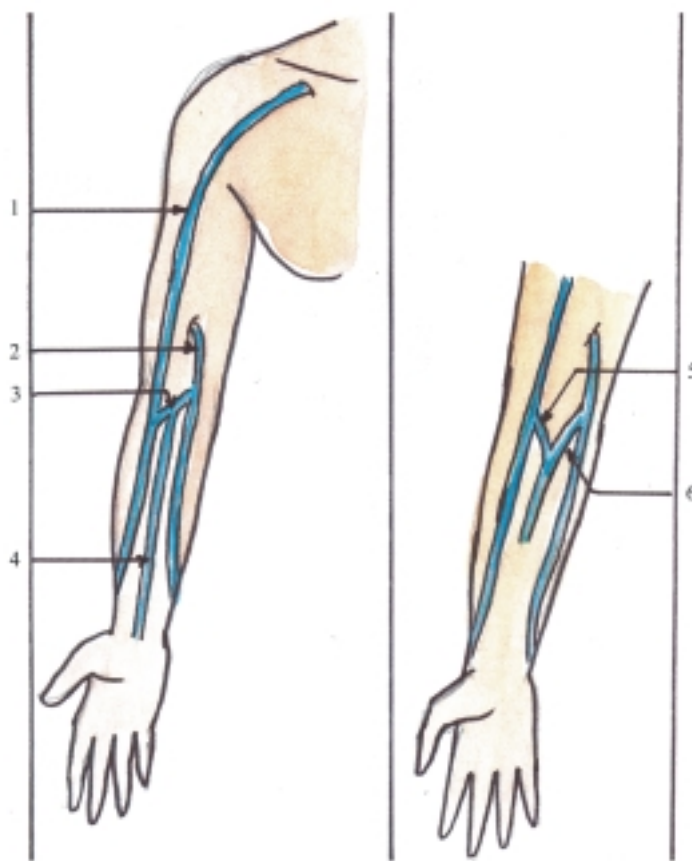
En general, las venas acompañan a las arterias, por lo que reciben el mismo nombre, salvo algunas excepciones o aquellas que tienen un trayecto independiente, y para facilitar su estudio es conveniente describirlas siguiendo el mismo sentido del flujo sanguíneo, que es contrario al de las arterias, o sea, desde la periferia al centro; las más destacadas son las venas cavas (superior e inferior) y la vena porta, que reciben la sangre procedente de varios órganos y grandes regiones del cuerpo y constituyen verdaderos sistemas venosos.

## **Sistema de la vena cava superior**

Es el conjunto de venas correspondientes a la circulación sanguínea general, que transportan la sangre poco oxigenada desde las regiones superiores del cuerpo o supradiafragmáticas (miembros superiores, cabeza, cuello y tórax), hacia la vena cava superior que desemboca en el atrio derecho del corazón.

Las venas de los miembros superiores se dividen según su disposición en profundas y superficiales. Las venas profundas de cada miembro superior recogen la sangre de los huesos, las articulaciones y los músculos de esta región y en su trayecto acompañan a las arterias homónimas. Las más destacadas son los arcos venosos palmares (profundo y superficial), las venas radiales, ulnares, braquiales y axilar, las que generalmente son pares (2 por cada arteria), excepto la vena axilar que es impar y se continúa con la vena subclavia situada en la base del cuello. Las venas superficiales o subcutáneas de cada miembro superior recogen la sangre de la piel y tejido subcutáneo de esta región y se presentan formando numerosas anastomosis entre sí, por lo cual constituyen una amplia red venosa que está más desarrollada en el dorso de la mano y en determinadas zonas forman troncos venosos independientes, entre los que se destacan las venas cefálica, basílica, mediana cubital y mediana antebraquial (fig. 45.16). La vena cefálica se inicia en la parte lateral del dorso de la mano, asciende lateralmente por el antebrazo, codo y brazo, hasta alcanzar la región del hombro, donde pasa por el surco deltopectoral y al nivel del espacio clavipectoral se profundiza y desemboca en la vena axilar. La vena basílica se inicia en la parte medial del dorso de la mano, asciende medialmente por el antebrazo, codo y brazo, donde en la mitad de su trayecto se profundiza y desemboca en la vena braquial. La vena mediana cubital representa una anastomosis entre las venas cefálica y basílica que atraviesa la región anterior del codo en dirección oblicua hacia arriba y medialmente. La vena mediana antebraquial se inicia en la parte proximal de la palma de la mano, asciende por la cara anterior del antebrazo, entre las venas cefálica y basílica y termina al nivel del codo donde se une con la vena mediana cubital o se divide en 2 ramas, las venas mediana cefálica y mediana basílica que se unen a las venas cefálica y basílica respectivamente (fig. 45.16). Estas venas superficiales, especialmente las situadas en la región del codo, son muy utilizadas en la práctica médica para extraer sangre o administrar distintos tipos de sustancias por la vía endovenosa.

Las venas principales de la cabeza y el cuello son en cada lado, las venas subclavia, yugular interna,



**Fig. 45.16.** Venas superficiales de los miembros superiores. 1. vena cefálica, 2. vena basilica, 3. vena mediana cubital, 4. vena mediana antebraquial, 5. vena mediana cefálica, 6. vena mediana basilica.

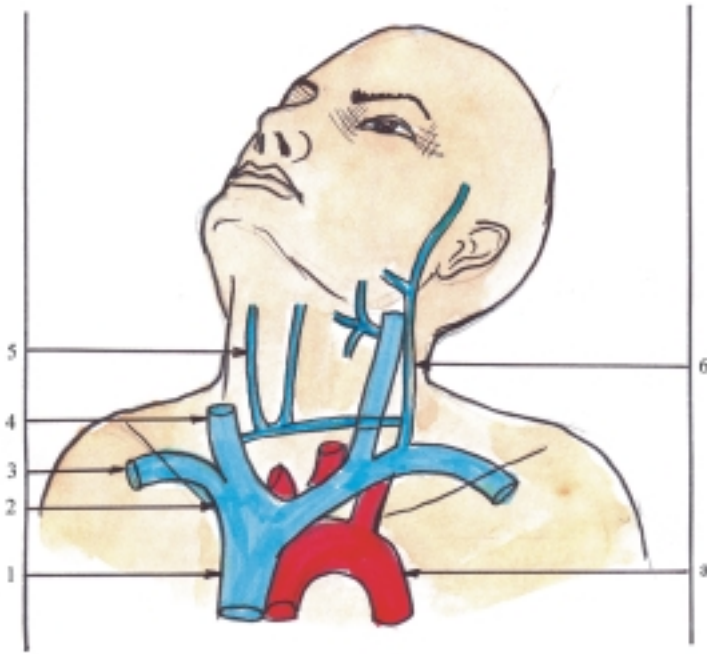
yugular externa y yugular anterior, que recogen la sangre de estas regiones y del miembro superior correspondiente (fig. 45.17). La vena subclavia es la continuación de la vena axilar y constituye el tronco principal que recoge la sangre procedente del miembro superior correspondiente. Esta vena se inicia al nivel del borde externo de la primera costilla, tiene un trayecto transversal en la base del cuello y se sitúa por delante de la arteria homónima, de la cual está separada por el músculo escaleno anterior y termina al nivel de la articulación esternoclavicular, donde se une con la vena yugular interna y forma la vena braquiocefálica. En su trayecto recibe algunos afluentes pequeños del cuello y tórax y cerca de su terminación recibe a la vena yugular externa.

La vena yugular interna es la continuación directa del seno sigmoideo (colector principal de la sangre procedente de la cavidad craneal) y en su trayecto recoge la sangre de la cara y el cuello. Esta vena se inicia al nivel del agujero yugular situado en la base del cráneo, donde forma una dilatación (bulbo superior de la vena yugular interna), desciende por el cuello y forma parte del paquete vasculonervioso de esta región, se sitúa lateralmente a la arteria carótida interna

en su parte superior y a la arteria carótida común en su parte inferior, está cubierta por el músculo esternocleidomastoideo y termina al nivel de la articulación esternoclavicular donde forma otra dilatación (bulbo inferior de la vena yugular interna), que se une con la vena subclavia y forma la vena braquiocefálica. En su trayecto recibe afluentes procedentes de los territorios irrigados por las ramas de la arteria carótida externa, excepto las del grupo posterior (venas tiroideas superior e inferior, lingual, facial, faríngeas y retromandibular). La vena retromandibular está situada en el espesor de la glándula parotídea y se forma por la unión de afluentes procedentes de los territorios irrigados por las ramas terminales de la arteria carótida externa (venas temporal superficial y maxilar).

La vena yugular externa recoge la sangre de las paredes del cráneo, de la región profunda de la cara y el cuello. Se inicia al nivel del ángulo de la mandíbula al unirse la vena auricular posterior con una rama anastomótica de la vena retromandibular, desciende superficialmente por el cuello cubierta por el músculo platisma y cruza en diagonal al músculo esternocleidomastoideo, hasta llegar al triángulo





**Fig. 45.17.** Venas de la cabeza y el cuello. 1. vena cava superior, 2. vena braquiocefálica derecha, 3. vena subclavia derecha, 4. vena yugular interna derecha, 5. vena yugular anterior derecha, 6. vena yugular externa izquierda, a) arteria aorta.

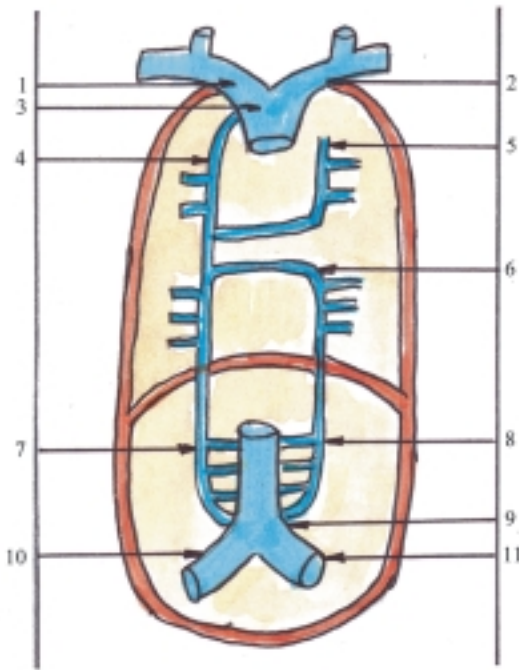
supraclavicular (triángulo omoclavicular) donde se profundiza y desemboca en la vena subclavia. En su trayecto recibe afluentes de los territorios irrigados por las ramas del grupo posterior de la arteria carótida externa y además a la vena yugular anterior. Esta última se inicia al nivel del hueso hioideo, desciende superficialmente por la región anterior del cuello y en su extremo inferior se une con la del lado opuesto mediante una anastomosis bien desarrollada, que forma el arco venoso yugular y se desvía lateralmente hasta desembocar en la vena yugular externa o la subclavia.

Las venas principales del tórax, correspondientes al sistema de la vena cava superior, son las venas braquiocefálicas derecha e izquierda y la propia vena cava superior. Las venas braquiocefálicas derecha e izquierda recogen la sangre de la cabeza, el cuello y el miembro superior del lado correspondiente. Cada una de estas venas se inicia al nivel de la articulación esternoclavicular al unirse las venas subclavia y yugular interna y termina al nivel del primer cartílago costal derecho, donde las 2 venas se unen y forman la vena cava superior, por lo que el trayecto de estas venas presenta diferencias en cuanto a su longitud, dirección y situación. La vena braquiocefálica derecha es más corta (unos 3 cm), tiene una dirección casi vertical o ligeramente oblicua hacia abajo y a la izquierda, y pasa por delante y a la derecha del tronco braquiocefálico. La vena braquiocefálica izquierda es más larga (unos 6 cm), tiene una dirección casi horizontal y pasa por delante y arriba del arco aórtico y de la emergencia de las arterias carótida común y subclavia izquierdas. En el trayecto de estas venas,

reciben afluentes procedentes de territorios irrigados por ramas de las arterias subclavias (venas vertebral, torácica interna, tiroidea inferior, cervical profunda e intercostales supremas).

La vena cava superior es una vena de gran importancia, ya que recoge la sangre de la parte superior del cuerpo (supradiafragmática). Se inicia al nivel del primer cartílago costal derecho al unirse las venas braquiocefálicas derecha e izquierda, tiene un trayecto corto y desciende verticalmente, se sitúa a la derecha de la aorta ascendente y termina al nivel del tercer cartílago costal donde desemboca en el atrio derecho del corazón. En su trayecto recibe un afluente importante, la vena ácigos, que junto con las venas hemiacigos y hemiacigos accesoria, recoge la sangre procedente del territorio irrigado por ramas de la aorta descendente torácica y establece anastomosis con el sistema de la vena cava inferior (fig. 45.18).

La vena ácigos es la continuación de la vena lumbar ascendente derecha, se inicia al nivel de la duodécima vértebra torácica donde recibe la vena subcostal derecha, atraviesa la fisura del pilar derecho del diafragma, asciende por delante y a la derecha de la columna vertebral hasta la altura de la IV vértebra torácica, donde cambia de dirección al encorvarse hacia delante, forma un arco que pasa sobre la raíz o pedículo pulmonar derecho y desemboca en la vena cava superior. En el lado izquierdo la vena ácigos está representada hacia abajo por la vena hemiacigos y hacia arriba por la vena hemiacigos accesoria, las cuales, al nivel de la VIII vértebra torácica se desvían hacia la derecha y desembocan de forma independiente



**Fig. 45.18.** Venas ácigos y hemiácigos. 1. vena braquiocefálica derecha, 2. vena braquiocefálica izquierda, 3. vena cava superior, 4. vena ácigos, 5. vena hemiácigos accesoria, 6. vena hemiácigos, 7. venas lumbar ascendente y lumbares derechas, 8. venas lumbar ascendente y lumbares izquierdas, 9. vena cava inferior, 10. vena iliaca común derecha, 11. vena iliaca común izquierda.

en la vena ácigos, o se anastomosan entre sí y es solo la hemiácigos la que desemboca en la ácigos. Estas venas reciben afluentes de los territorios por donde pasan.

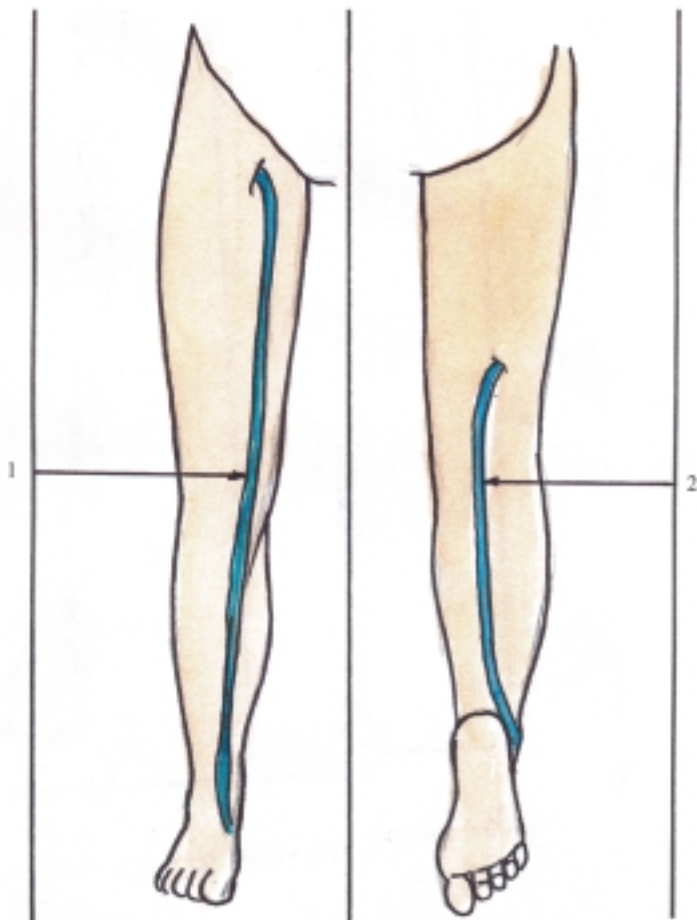
## Sistema de la vena cava inferior

El sistema de la vena cava inferior es el conjunto de venas pertenecientes a la circulación sanguínea general, que conducen la sangre poco oxigenada desde las regiones inferiores del cuerpo o infradiafragmáticas (miembros inferiores, pelvis y abdomen), hacia la vena cava inferior que desemboca en el atrio derecho del corazón.

Las venas de los miembros inferiores, al igual que las de los superiores, se dividen en 2 grupos, profundas y superficiales. Las venas profundas de cada miembro inferior recogen la sangre de las estructuras esqueléticas y musculares de esta región y se caracterizan porque acompañan a las arterias homónimas. Las más destacadas son el arco venoso plantar, las venas plantares (laterales y mediales), tibiales posteriores, tibiales anteriores, poplíteas y femorales, las que generalmente son pares (2 por cada

arteria), excepto la poplíteas y la femoral que son impares. Las venas superficiales de cada miembro inferior recogen la sangre de la piel y tejido subcutáneo de esta región y presentan numerosas anastomosis que forman redes venosas, las que están más desarrolladas en el dorso y la planta del pie. Además, existen 2 troncos venosos que tienen trayectos independientes, las venas safenas magna y parva, las cuales establecen anastomosis entre sí y con las venas profundas (fig. 45.19). La vena safena magna se inicia en la parte medial del dorso del pie, pasa por delante del maleolo medial y asciende por la parte medial de la pierna y rodilla, continúa ascendiendo por la parte anteromedial del muslo hasta llegar al triángulo femoral donde se profundiza y desemboca en la vena femoral. La vena safena parva se inicia en la parte lateral del dorso del pie, pasa por debajo y detrás del maleolo lateral, asciende por la parte posterior de la pierna y al nivel de la región poplíteas se profundiza y desemboca en la vena poplíteas.

Las venas principales de la pelvis son en cada lado, las venas ilíacas (externa, interna y común), las cuales acompañan a las arterias homónimas y en general recogen la sangre del miembro inferior, pelvis y regiones vecinas (perineo, glútea y pared anterior del abdomen) (fig. 45.20). La vena iliaca externa es la continuación de la vena femoral, constituye el tronco principal que recoge la sangre del miembro inferior correspondiente. Esta vena se inicia por detrás del ligamento inguinal, se extiende medialmente a la arteria y termina al nivel de la articulación sacroiliaca, donde se une con la vena iliaca interna y forma la vena iliaca común. En su trayecto recibe los afluentes que acompañan a las ramas arteriales homónimas, entre los que se destaca la vena epigástrica inferior que establece anastomosis con el sistema de la vena cava superior, mediante las venas epigástricas superior y torácica interna que desemboca en la vena braquiocefálica del lado correspondiente. La vena iliaca interna se inicia al nivel de la extremidad inferior de la articulación sacroiliaca al confluir las venas de la cavidad pelviana que acompañan las ramas arteriales homónimas, las que generalmente son impares y forman una serie de plexos venosos que se anastomosan entre sí (sacro, rectal, vesical, prostático en el varón, uterino y vaginal en la hembra). Esta vena asciende por detrás de la arteria homónima y termina al nivel de la extremidad superior de la articulación sacroiliaca donde se une con la vena iliaca externa y forma la vena iliaca común. La vena iliaca común se inicia al nivel de la articulación sacroiliaca al unirse las venas ilíacas externa e interna y termina al nivel de la IV vértebra lumbar, a la derecha de la aorta, donde las 2 venas ilíacas comunes se unen y forman la vena cava inferior, por lo que, la del lado derecho es más corta que la izquierda.



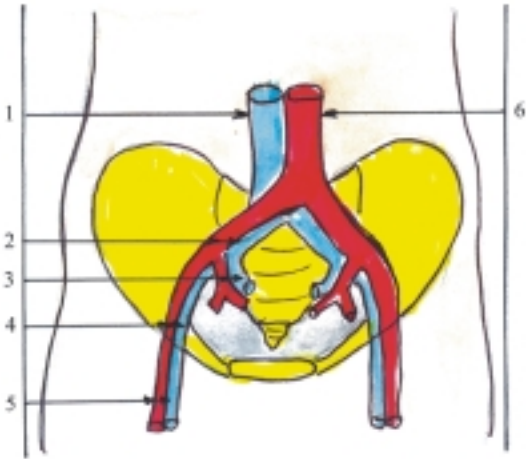
**Fig. 45.19.** Venas superficiales de los miembros inferiores. 1. vena safena magna, 2. vena safena parva.

La vena principal del abdomen, correspondiente al sistema de la vena cava inferior es la propia vena cava inferior (fig. 45.21). Esta vena se inicia al nivel de la cuarta vértebra lumbar al unirse las 2 venas ilíacas comunes, asciende por delante de la columna vertebral a la derecha de la arteria aorta, pasa por el surco de la vena cava en la cara visceral del hígado, atraviesa el diafragma por el orificio de la vena cava y termina en el atrio derecho del corazón. Sus afluentes proceden del territorio irrigado por las ramas arteriales homónimas, parietales y viscerales pares de la aorta, o sea, que recogen la sangre de las paredes del abdomen (venas frénicas inferiores y lumbares) y de las vísceras pares de esta región (venas renales, suprarrenal derecha y testicular u ovárica derecha). Además, recibe a la vena hepática que drena la sangre del hígado, aportada a este órgano por la vena porta y la arteria hepática. Las venas lumbares se destacan porque recogen la sangre de una amplia zona de la región lumbar y establecen anastomosis con el sistema de la vena cava superior, mediante las venas lumbares ascendentes que se continúan con las venas ácigos y hemiacigos. Las

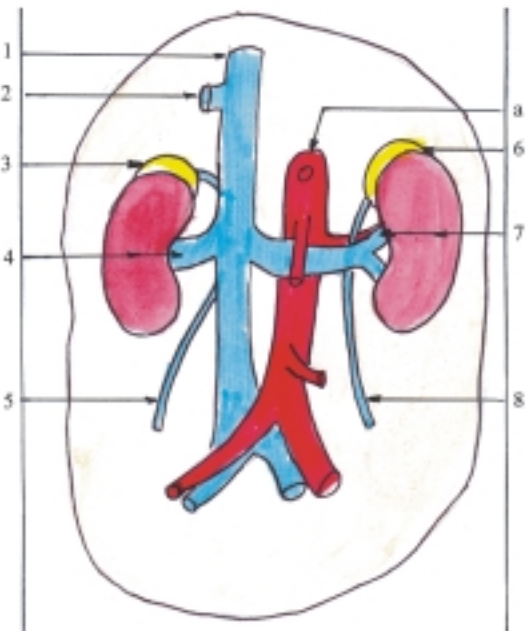
venas suprarrenal y testicular u ovárica del lado derecho desembocan directamente en la vena cava inferior, pero las del lado izquierdo lo hacen en la vena renal de ese lado, porque la vena cava inferior está situada hacia la derecha del plano medio. Las venas renales son los afluentes de la vena cava inferior que tienen mayor calibre, en correspondencia con la gran actividad funcional de los riñones.

## Sistema de la vena porta

El sistema de la vena porta es un conjunto de venas que forman parte del sistema de la vena cava inferior, caracterizado porque está intercalado entre 2 redes capilares y transporta la sangre desde las vísceras impares de la cavidad abdominal hacia el hígado, antes de desembocar en la vena cava inferior. La sangre transportada por el sistema de la vena porta tiene poco oxígeno, pero contiene distintos tipos de sustancias absorbidas en el estómago e intestino, hormonas



**Fig. 45.20.** Venas de la pelvis. 1. vena cava inferior, 2. arteria y vena ilíaca común derecha, 3. arteria y vena ilíaca interna, 4. arteria y vena ilíaca externa, 5. arteria y vena femoral, 6. arteria aorta.



**Fig. 45.21.** Vena cava inferior. 1. vena cava inferior, 2. vena hepática, 3. glándula y vena suprarrenal derecha, 4. riñón y vena renal derecha, 5. vena testicular u ovárica derecha, 6. glándula y vena suprarrenal izquierda, 7. riñón y vena renal izquierda, 8. vena testicular u ovárica izquierda, a) arteria aorta.

elaboradas en el páncreas y productos de la desintegración de los eritrocitos en el bazo, los cuales, al llegar al hígado intervienen en los múltiples procesos

metabólicos de esta glándula, donde se producen otros productos que disueltos en la sangre se vierten en la vena cava inferior y se suman al torrente de la circulación sanguínea. Este sistema vascular comprende la vena porta y sus afluentes (fig. 45.22).

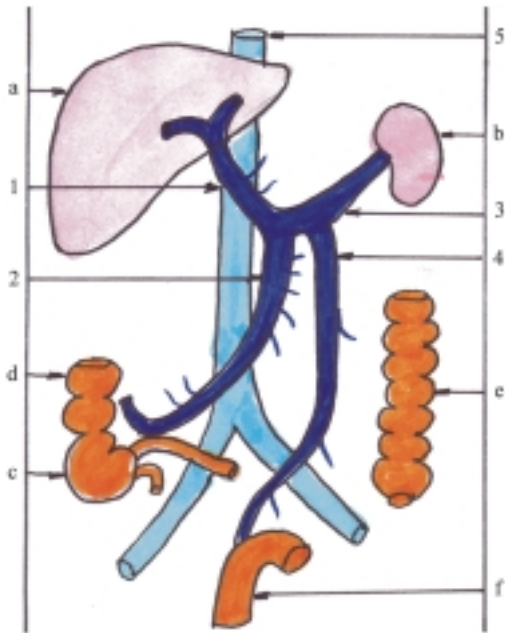
La vena porta es un tronco de gran calibre que se inicia por detrás de la cabeza del páncreas al unirse las venas lienal, mesentérica superior y mesentérica inferior, que recogen la sangre en los territorios irrigados por las ramas arteriales homónimas viscerales impares de la aorta y se extiende por el espesor del omento menor (ligamento hepatoduodenal), forma parte de la raíz o pedículo hepático donde ocupa una posición posterior, tiene por delante y a la izquierda la arteria hepática propia, y por delante y a la derecha las vías biliares extrahepáticas principales (conducto colédoco y hepático común), hasta llegar a la puerta o hilio hepático donde se divide en 2 ramas, derecha e izquierda, que penetran en el hígado. En su trayecto recibe algunos afluentes pequeños procedentes de las estructuras vecinas (vesícula biliar, páncreas, duodeno y estómago).

## Anastomosis porto-cava y cava-cava

Los sistemas de las venas porta y cavas se unen mediante numerosas anastomosis, que de acuerdo con su situación se pueden dividir en 4 grupos.

1. El grupo superior entre la vena gástrica izquierda (tributaria en la vena porta) y las esofágicas (tributarias de la vena ácigos que desemboca en la vena cava superior).
2. El grupo inferior entre la vena rectal superior (tributaria de la vena mesentérica inferior que contribuye a formar la vena porta) y las venas rectales media e inferior (tributarias de las venas ilíacas internas que conducen la sangre hacia el sistema de la vena cava inferior).
3. El grupo anterior entre las venas paraumbilicales (tributarias de la vena porta) y las venas epigástricas inferior y superior que conducen la sangre hacia los sistemas de las venas cavas inferior y superior.
4. El grupo posterior entre las raíces de las venas mesentéricas (tributarias de la vena porta) y las raíces de las venas lumbares (tributarias de la vena cava inferior) y las lumbares ascendentes (tributarias de las venas ácigos y hemiácigos del sistema cava superior).

Los sistemas de las venas cavas superior e inferior también se unen mediante numerosas anastomosis, que según su situación se pueden dividir en 3 grupos.



**Fig. 45.22.** Vena porta. 1. vena porta, 2. vena mesentérica superior; 3. vena lienal, 4. vena mesentérica inferior, 5. vena cava inferior; a) hígado, b) bazo, c) ciego con su apéndice, d) colon ascendente, e) colon descendente, f) recto.

1. El grupo anterior que enlaza en sentido ascendente las venas ilíacas común y externa, epigástricas inferiores, epigástricas superiores, torácica interna y braquiocefálica.
2. El grupo posterior que enlaza en sentido ascendente las venas lumbares, lumbares ascendentes, hemiácigos y ácigos.
3. El grupo del plexo venoso vertebral que enlaza por abajo con el sistema de la vena cava inferior y por arriba con el sistema de la vena cava superior.

Las anastomosis porto-cava y cava-cava tienen gran importancia, ya que al ocurrir cualquier obstrucción en el trayecto de la vía venosa, la sangre puede derivar a través de estas anastomosis hacia la circulación sanguínea general (ejemplo, la hipertensión portal causada por obstrucción del sistema de la vena porta en la cirrosis hepática).

## Sistema vascular linfático

Ya se explicó anteriormente que el sistema vascular linfático está formado por capilares, vasos, troncos y conductos principales linfáticos, que en general presentan características morfológicas comunes a la

de los vasos sanguíneos, pero tienen algunas características particulares, según las funciones que realizan.

Los capilares linfáticos son semejantes a los capilares sanguíneos porque son vasos numerosos y pequeños, de paredes muy delgadas que se ramifican con frecuencia y se anastomosan entre sí, por lo que forman redes linfáticas en el espesor de los tejidos donde se encuentran, que en general son vecinas a las redes sanguíneas, pero siempre independientes y aunque están muy generalizados en el organismo faltan en los tejidos avasculares como la epidermis, córnea y cartílagos, y también están ausentes en el sistema nervioso central. Los capilares linfáticos se diferencian de los capilares sanguíneos porque se inician en un extremo cerrado en forma de fondo de saco ciego, tienen un calibre mayor y una forma irregular al presentar partes dilatadas y estrechadas y su endotelio se apoya sobre una membrana basal muy fina y discontinua, lo que le proporciona mayor permeabilidad.

Los vasos linfáticos tienen sus paredes semejantes a las de las venas del mismo calibre, pero más delgadas. En los vasos linfáticos más grandes se pueden distinguir las 3 túnicas (interna o íntima, media o muscular y externa o adventicia) pero sus límites son poco precisos. Los vasos linfáticos también se caracterizan porque poseen numerosas válvulas que se disponen mucho más cercas unas de otras que las válvulas de las venas y entre ellas los vasos están dilatados, por lo que adquieren el aspecto parecido a un rosario. Además, en el trayecto de los vasos linfáticos se encuentran intercalados los linfonodos, donde la linfa es filtrada, se retienen las partículas extrañas y se añaden los linfocitos. En general, los vasos linfáticos se anastomosan entre sí formando plexos linfáticos y de acuerdo con su situación se clasifican en intraorgánicos y extraorgánicos, superficiales y profundos.

Los vasos linfáticos extraorgánicos y profundos de mayor calibre acompañan a los vasos sanguíneos (arterias y venas) y después de atravesar el último escalón de linfonodos de una región determinada del cuerpo, se unen y forman los troncos linfáticos que se denominan según su localización. La mayoría de estos son pares (yugulares, subclavios, broncomediales y lumbares) y solo uno es impar (intestinal).

Todos estos troncos linfáticos se reúnen y forman los 2 conductos principales linfáticos (derecho e izquierdo o torácico). El conducto linfático izquierdo o torácico (fig. 45.23) es el más importante, ya que recoge la mayor parte de la linfa del organismo (3/4) procedente de ambos miembros inferiores, pelvis, abdomen, mitad izquierda del tórax, cuello y cabeza y del miembro superior izquierdo. Se inicia por la unión de los troncos linfáticos lumbares derecho e izquierdo

y el intestinal, donde generalmente forman una dilatación llamada cisterna del quilo, situada en la cavidad abdominal, entre los pilares del diafragma al nivel de las 2 primeras vértebras lumbares. Tiene un trayecto largo en el que se distinguen 3 porciones, abdominal, torácica y cervical. Asciende por delante de la columna vertebral, atraviesa el diafragma por el hiato aórtico, y al nivel de la IV vértebra torácica se desvía hacia la izquierda hasta llegar a la base del cuello donde se dirige hacia delante, forma un arco de concavidad inferior y desemboca generalmente en la confluencia de las venas yugular interna y subclavia del lado izquierdo (donde se inicia la vena braquiocefálica de ese lado), aunque pueden existir variaciones. En su trayecto el conducto torácico recibe afluentes, los más importantes son en la porción torácica el tronco linfático broncomediastínico izquierdo y en la porción cervical los troncos linfáticos yugular y subclavio izquierdo.

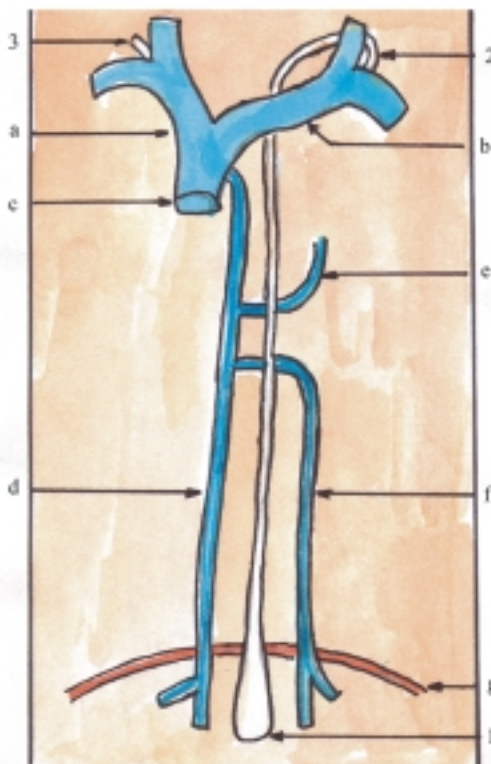
El conducto linfático derecho recoge la linfa de la mitad derecha del tórax, cuello y cabeza y del miembro superior derecho. Se inicia por la unión de los troncos linfáticos yugular, subclavio y broncomediastínico derechos, en la base del cuello, tiene un trayecto corto (de 1 cm aproximadamente) y termina desembocando en la confluencia de las venas yugular interna y subclavia del lado derecho (donde se inicia la vena braquiocefálica de ese lado), pero con relativa frecuencia los troncos linfáticos desembocan independientemente en las grandes venas del cuello.

## Anatomía de superficie y radiología del sistema cardiovascular

El área cardíaca en la pared anterior el tórax indica la proyección del corazón en esta región del cuerpo, llamada región precordial, la cual está enmarcada entre los puntos siguientes:

- Superior izquierdo, 2 cm a la izquierda del esternón, al nivel del tercer cartílago costal.
- Superior derecho, 2 cm a la derecha del esternón, al nivel del tercer cartílago costal.
- Inferior derecho, 2 cm a la derecha del esternón, al nivel del quinto cartílago costal.
- Inferior izquierdo, 1 cm medialmente a la línea mamilar izquierda al nivel del quinto espacio intercostal (donde se observa y palpa el latido de la punta del corazón).

Los focos de auscultación son los lugares de la región precordial donde mejor se escuchan, con la ayuda del estetoscopio, los fenómenos acústicos causados por el cierre de las valvas del corazón (ruidos



**Fig. 45.23.** Sistema vascular linfático. 1. cisterna del quilo donde se inicia el conducto torácico, o linfático izquierdo, 2. terminación del conducto torácico 3. conducto linfático derecho, a) vena braquiocefálica derecha, b) vena braquiocefálica izquierda, c) vena cava superior, d) vena ácigos, e) vena hemiacigos accesoria, f) vena hemiacigos, g) diafragma.

y soplos), los cuales no se corresponden con la proyección de las valvas atrioventriculares y arteriales en la pared anterior del tórax, sino a la zona donde la porción transmisora (cavidad cardíaca o arteria correspondiente a cada valva) se encuentra más próxima a la superficie corporal.

- Foco tricuspídeo en el extremo inferior del cuerpo del esternón.
- Foco mitral en la punta del corazón.
- Foco pulmonar en el borde izquierdo del esternón al nivel del segundo espacio intercostal.
- Foco aórtico en el borde derecho del esternón al nivel del segundo espacio intercostal.

En determinadas zonas del cuerpo se puede palpar el pulso de las arterias al comprimirlas sobre la superficie dura de los huesos subyacentes. El pulso arterial es el movimiento oscilatorio, en forma de onda, que se transmite a las paredes de las arterias como consecuencia de las contracciones rítmicas del corazón (60 a 90 pulsaciones por minuto en el adulto). El pulso que se palpa habitualmente en la práctica médica es el

de la arteria radial (en la cara anterior de la extremidad distal del radio), pero también se pueden palpar otros pulsos, como el de las arterias braquial (en el borde medial del músculo bíceps braquial, contra el húmero), carótida común (en el borde medial del músculo esternocleidomastoideo, contra el tubérculo de la VI vértebra cervical), facial (contra la parte lateral del cuerpo de la mandíbula, por delante del músculo masetero), temporal superficial (contra la raíz del arco cigomático, por delante de la oreja), femoral (en el límite proximal del triángulo femoral al nivel del punto medio del ligamento inguinal), poplítea (en el hueco poplíteo), tibial posterior (detrás del maleolo medial), dorsal del pie o pedía (en el dorso del pie, entre el primero y segundo metatarsiano).

La sangre que circula por los vasos, ejerce sobre las paredes de estos una determinada presión que en condiciones normales es constante, con pequeñas variaciones (en el adulto la presión máxima o sistólica es de 110 a 120 y la mínima o diastólica es de 60 a 80 mm de Hg), la cual está condicionada por varios factores. Los fundamentales son la capacidad contráctil del corazón, la elasticidad arterial y la resistencia circulatoria periférica. En la práctica médica es habitual medir la presión o tensión arterial en la arteria braquial, con la utilización de métodos indirectos por medio del esfigmomanómetro y el estetoscopio; se procede a colocar el manguito o brazalete del esfigmomanómetro en el brazo y el dispositivo receptor del estetoscopio en la flexura del codo.

Las venas superficiales de los miembros superiores, especialmente las situadas en la región anterior del codo y dorso de la mano son de fácil acceso y, por lo tanto, son las más utilizadas en la práctica médica para extraer sangre o administrar por vía endovenosa distintos tipos de sustancia. En determinadas ocasiones, como en la necesidad de

garantizar la vía endovenosa por un tiempo prolongado, se introduce un catéter por algunas de estas venas, aunque también se utilizan otras venas como la yugular interna, la subclavia, la femoral y la safena magna.

La radiografía simple del tórax en distintas posiciones (frontal, lateral y oblicua) es de utilidad en el estudio del corazón y órganos vecinos. En la radiografía simple y frontal del tórax se observa la imagen radioopaca del corazón y los grandes vasos, superpuesta al esternón y la columna vertebral. La imagen que corresponde al corazón tiene la forma globulosa y está situada hacia abajo, algo desplazada a la izquierda, mientras que la correspondiente a los grandes vasos es alargada y está situada hacia arriba en el plano medio. En el borde derecho de la silueta cardíaca se distinguen 2 arcos que corresponden de arriba hacia abajo a la vena cava superior y atrio derecho. En el borde izquierdo se destacan 4 arcos que corresponden de arriba hacia abajo al arco aórtico, tronco pulmonar, aurícula del atrio izquierdo y ventrículo izquierdo.

En la actualidad, la ecocardiografía es el estudio imagenológico de elección en el corazón y los grandes vasos, la que se puede utilizar desde la etapa de vida intrauterina, y es de gran utilidad en el diagnóstico de malformaciones congénitas y en la valoración de la dinámica del corazón.

La fluoroscopia con intensificador de imágenes se utiliza en órganos que tienen movimientos, como el corazón, y es de gran ayuda al aplicar algunos procedimientos diagnósticos y terapéuticos (sirve de guía en todo tipo de cateterismos).

Los exámenes radiográficos más utilizados en los vasos son las angiografías (arteriografías, flebografías, linfografías), en los que se inyecta una sustancia de contraste radioopaca, por punción directa o cateterización.

## 46. Sangre, linfa y hematopoyesis

### Características generales de la sangre

La sangre es un líquido opaco de color rojo por la presencia del pigmento hemático (hemoglobina). Tiene un olor característico dependiente de los ácidos grasos volátiles que contiene y un sabor algo salado por su composición química. Presenta mayor densidad que el agua destilada y es de consistencia viscosa por causa de los elementos que se encuentran disueltos, en especial por los eritrocitos y las proteínas, lo que también determina su presión osmótica. Además, tiene una reacción ligeramente alcalina. Su temperatura es constante en los mamíferos y aves (36-40 °C), sin depender del medio exterior y es buena conductora de la electricidad; se comporta como un electrolito.

En general, la cantidad total de sangre en el organismo humano representa alrededor de 8 % de su peso corporal, por lo que la volemia de un individuo adulto normal de unos 70 kg de peso se calcula en unos 5 L.

La sangre es una variedad de tejido conectivo, especializada en la función de transporte, que además, tiene funciones de defensa, de homeostasia y de termorregulación. La sangre se caracteriza porque la sustancia intercelular es líquida (plasma sanguíneo), lo que le proporciona su fluidez y en la que se encuentran en suspensión las células o sus elementos formes (eritrocitos, leucocitos y trombocitos) que se originan en la médula ósea (tejido mieloide) y tienen funciones específicas en la sangre, con la particularidad de que los leucocitos migran hacia el tejido conectivo donde realizan sus funciones principales.

La sangre actúa como un medio de transporte de células, gases, sustancias nutritivas y de desecho y otros productos metabólicos, a través de todo el cuerpo; asocia las diferentes estructuras que lo componen y asegura la integridad del organismo.

La función de defensa la realiza mediante una serie de mecanismos, entre los que se destacan la función fagocítica de los leucocitos y las reacciones de inmunidad de los linfocitos contra los microorganismos y las sustancias extrañas al organismo. Además cuenta con mecanismos hemostáticos contra la hemorragia o pérdida de sangre. La sangre mantiene la homeostasia o constancia del medio interno del organismo, es decir, que mantiene en un nivel relativamente constante las propiedades físicas y la composición química del medio donde se encuentran las células, que resulta esencial para la vida de estas y, por lo tanto, del organismo; lo cual es posible gracias a una serie de mecanismos en los que intervienen distintos sistemas orgánicos, regidos por los sistemas endocrino y nervioso.

La sangre también tiene una función de termorregulación, o sea, de mantener la temperatura corporal en valores relativamente constantes, al absorber calor y distribuirlo por todo el cuerpo y eliminar su exceso hacia el medio ambiente mediante diversos mecanismos.

La sangre es un líquido corporal que se encuentra circulando por un sistema tubular llamado sistema vascular sanguíneo, que está estrechamente vinculado con el sistema vascular linfático por donde circula la linfa y constituyen ambos el líquido intravascular, que a su vez se relaciona con el medio externo e interno del organismo. El medio interno está representado por el plasma sanguíneo y el líquido intersticial o tisular que rodea a las células que componen los tejidos. Estos se mezclan a través de las paredes de los capilares sanguíneos y tienen una composición electrolítica semejante, pero difieren porque en el plasma sanguíneo hay mayor cantidad de proteínas. Los líquidos intracelular y extracelular (intersticial) están separados por la membrana celular, a través de esta se establece un intercambio de agua, electrolitos y sustancias orgánicas que garantizan las funciones celulares (cuadro 46.1).



**Cuadro 46.1.** *Características generales de la sangre*

VARIEDAD	De tejido conectivo
ESPECIALIZACIÓN	En la función de transporte
PROPIEDAD	De fluidez
ELEMENTOS FORMES	Eritrocitos, leucocitos y trombocitos
SUSTANCIA INTERCELULAR	Plasma sanguíneo
LOCALIZACIÓN	En sistema vascular sanguíneo

## Plasma sanguíneo

El plasma sanguíneo es el componente líquido de la sangre, que representa la sustancia intercelular, la cual es muy abundante pues comprende la mayor parte de la sangre (55 %), mientras que los elementos formes constituyen el resto (45 %).

El plasma sanguíneo está compuesto fundamentalmente por agua (90 %), en la que se encuentran disueltas sustancias sólidas (10 %), de las cuales, la mayor parte son proteínas plasmáticas (7 %) y el resto son componentes orgánicos y minerales (3 %). Además, contiene gases que están relacionados con la respiración y debe su color amarillento a la presencia de pigmentos endógenos (bilirrubina) y exógenos (carotenos).

Las proteínas plasmáticas son la albúmina, globulinas y fibrinógeno. Estas proteínas, principalmente la albúmina, producen la presión osmótica (oncótica) al nivel de la membrana endotelial de los capilares e impiden que el líquido del plasma sanguíneo escape hacia los espacios intersticiales. Las globulinas tienen diversas funciones al actuar como transporte de otras sustancias con las que se combinan y constituyen los anticuerpos que intervienen en la defensa del organismo (reacción de inmunidad humoral). El fibrinógeno participa en el proceso de coagulación de la sangre cuando esta se pone en contacto con el aire o se interrumpe la circulación, ya que en esta situación el fibrinógeno tiene la propiedad de precipitarse, y se transforma en un gel de fibrina de aspecto reticular. Al coagularse y retraerse el coágulo queda en libertad un líquido amarillento transparente llamado suero sanguíneo.

Entre las otras sustancias orgánicas que se encuentran en el plasma sanguíneo se destacan los glúcidos (glucosa), lípidos (colesterol), nitrógenos no proteicos o sustancias de desecho resultantes del catabolismo celular (urea, creatina, creatinina y ácido úrico), vitaminas, enzimas y hormonas.

El plasma sanguíneo también contiene electrolitos, o sea, sustancias de bajo peso molecular que disueltas en agua permiten el paso de la corriente eléctrica, los cuales tienen importancia en las reacciones ácido-básicas y los mecanismos de difusión de los líquidos corporales. Esto es posible porque las moléculas de estas sustancias disueltas en el agua se disocian en sus iones correspondientes, los que tienen carga positiva y negativa (cationes y aniones). La composición electrolítica del plasma sanguíneo se mantiene relativamente constante (homeostasia); parecida a la del líquido intersticial donde predominan los iones de sodio ( $\text{Na}^+$ ) y cloro ( $\text{Cl}^-$ ); es muy parecida a la del líquido intersticial, pero difiere del líquido intracelular donde predominan los iones de potasio ( $\text{K}^+$ ) y fosfato ( $\text{PO}_4\text{H}^-$ ).

## Linfa

La linfa es el líquido corporal que circula por el sistema vascular linfático, proveniente del líquido intersticial y fluye hacia el sistema vascular sanguíneo (venoso). Por lo tanto, su composición es similar a la del líquido intersticial en cuanto a su contenido en electrolitos, pero contiene células sanguíneas, representadas principalmente por los linfocitos que se agregan procedentes de los órganos linfoides (linfonodos).

La linfa tiene la función de drenar el agua desde los espacios intercelulares hasta el torrente circulatorio y transportar elementos constituidos por macromoléculas que no pueden ser difundidas a través de los capilares sanguíneos, como las proteínas que previamente se han escapado del plasma sanguíneo, las grasas absorbidas en el intestino delgado que le proporcionan a la linfa un color blanco lechoso y otras partículas voluminosas (células, microorganismos, sustancias químicas tóxicas, etc.).

Cuando el drenaje de la linfa se dificulta por alguna obstrucción del sistema vascular linfático, se produce una excesiva acumulación de líquido intersticial conocida como edema, el cual también se puede provocar por otras causas (aumento de la presión capilar, aumento de la permeabilidad capilar y disminución de las proteínas plasmáticas).

## Elementos formes de la sangre

Las células sanguíneas o elementos formes de la sangre son de 3 tipos: los eritrocitos o glóbulos rojos, los leucocitos o glóbulos blancos y los trombocitos o plaquetas (fig. 46.1). En general, los eritrocitos tienen la función de transportar el oxígeno y parte del bióxido de carbono; los leucocitos realizan funciones de

defensa inespecífica (fagocitosis) y específicas (reacciones de inmunidad humoral y celular) y los trombocitos intervienen en los procesos de la hemostasia y de la coagulación (cuadro 46.2).

**Cuadro 46.2.** Elementos formes de la sangre

Eritrocitos (5 000 000)	
Leucocitos (5-10 000)	Granulosos Neutrófilos (60-70 %) Eosinófilos (1-4 %) Basófilos (-1 %)
	Agranulosos Linfocitos (20-30 %) Monocitos (4-8 %)
Trombocitos (200-400 000)	

El estudio de los aspectos cuantitativos y cualitativos de los elementos formes de la sangre tiene gran importancia clínica, porque estos elementos son indicadores del estado de salud del individuo. El examen de sangre que más se utiliza es el hemograma

que comprende varios aspectos como el conteo de eritrocitos, leucocitos y trombocitos, el conteo diferencial de leucocitos y la observación de las alteraciones morfológicas que pueden presentar estos elementos. Además, se determina la cantidad de hemoglobina y el volumen de eritrocitos en la sangre centrifugada o hematócrito (cuadro 46.3).

Para observar las estructuras de los elementos formes de la sangre con el microscopio óptico se emplean preparaciones de extensiones o frotis de sangre teñidos con técnicas de coloración combinada, como las soluciones de tipo Romanowsky (Leishman, Wright y Giemsa).

Las cifras obtenidas mediante el hemograma tienen valores constantes en los individuos con buen estado de salud, pero varían en determinados estados fisiológicos como la edad, el sexo, la altitud donde vive la persona, el trabajo muscular, etcétera.

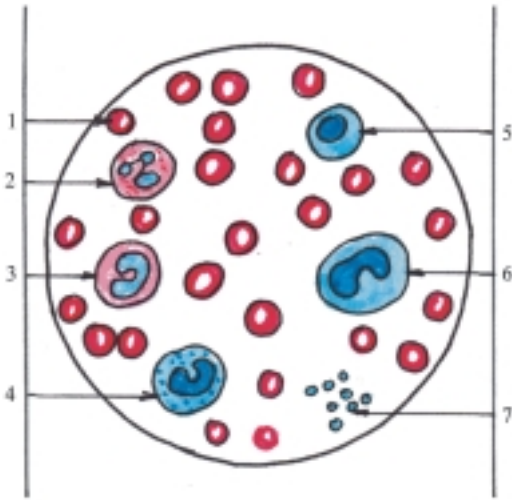
En general, la cantidad de elementos formes de la sangre está aumentada en los niños recién nacidos, el sexo masculino, en los que viven a gran altura, después de un trabajo muscular intenso, durante el proceso de digestión y en los casos de una gran deshidratación.

**Cuadro 46.3.** Características morfofuncionales de los elementos formes de la sangre

Elementos formes	Forma	Núcleo	Citoplasma	Función
Eritrocito	Disco bicóncavo	Anucleado	Acidófilo contiene Hb	Transporte O <sub>2</sub> y CO <sub>2</sub>
Leucocito Neutrófilo	Esférico	Polilobulado	Granuloso neutrófilo	Fagocitosis
Eosinófilo	Esférico	Bilobulado	Granuloso acidófilo	Fagocitosis Aumentan en alergias y parasitismo
Basófilo	Esférico	Bilobulado	Granuloso basófilo	Produce heparina e histamina
Linfocito	Esférico	Grande esférico central	Escaso basófilo (gránulos primarios)	Reacción de inmunidad (humoral y celular)
Monocito	Esférico	Grande escotado excéntrico	Abundante basófilo (gránulos primarios)	Fagocitosis
Trombocito	Disco Biconvexo	Anucleado	Granulómera Hialómera	Hemostasia Coagulación

# Eritrocitos

Los eritrocitos, también llamados hematíes o glóbulos rojos, reciben su nombre porque en grandes cantidades le proporcionan el color rojo a la sangre, aunque al observarlos aislados en preparaciones de sangre fresca (sin teñir), presentan un color amarillo verdoso. Son los elementos formes de la sangre más numerosos (alrededor de 5 000 000 por  $\text{mm}^3$ ), que tienen un tamaño bastante uniforme (diámetro de unos 7 micrómetros) y la forma de discos bicóncavos, por lo que al observarlos con el microscopio se aprecia una zona central más clara (fig. 46.1).



**Fig. 46.1.** Elementos formes de la sangre x 1.350. 1. eritrocito, 2. neutrófilo, 3. eosinófilo, 4. basófilo, 5. linfocito, 6. monocito, 7. trombocito.

Los eritrocitos se caracterizan porque carecen de núcleo y de gran parte de los organitos citoplasmáticos; conservan la membrana plasmática y su contenido fundamental es la hemoglobina, que es una proteína conjugada (cromoproteína). Esta sustancia le proporciona al eritrocito su color característico y tiene afinidad por los colorantes ácidos (eosina), con los que adquiere un tono rosado (cifras normales, 12-16 g por 100 mL en el sexo masculino y menor en el femenino). La hemoglobina le confiere a los eritrocitos la función de transportar el oxígeno desde los pulmones hasta los tejidos, y parte del bióxido de carbono desde los tejidos hasta los pulmones, participa de esta manera en el proceso de la respiración. Además, como todas las proteínas, contribuye a mantener el equilibrio ácido-básico de la sangre al actuar como un sistema amortiguador del pH sanguíneo (sistema buffer o tampón).

La molécula de hemoglobina está constituida por una porción proteica llamada globina (compuesta por 2 pares de cadenas polipeptídicas diferentes que contienen numerosos aminoácidos) y 4 grupos prostéticos nombrados “hemo” (derivados porfirínicos que contienen hierro), de manera que la molécula de hemoglobina está formada por 4 subunidades, cada una de las cuales posee un grupo hemo unido a un polipéptido. Las variaciones en las cadenas polipeptídicas dan origen a diferentes tipos de hemoglobinas. Por ejemplo; las hemoglobinas normales del adulto (Hb A<sub>1</sub> y A<sub>2</sub>), y la del feto (Hb F) que tiene gran afinidad por el oxígeno. También existen hemoglobinas anormales que producen enfermedades como la anemia hemolítica congénita de células falciformes, llamadas drepanocíticas o sicklemia (Hb S).

Los eritrocitos tienen una vida media de 4 meses. Cuando pierden su capacidad funcional son destruidos en el bazo donde son fagocitados por los macrófagos y la hemoglobina se metaboliza, su grupo prostético (protoporfirina) contribuye a formar los pigmentos biliares (biliverdina y bilirrubina), mientras que el hierro es utilizado de nuevo en la formación de hemoglobina.

En determinados estados patológicos ocurren variaciones de los eritrocitos en cuanto a su número (eritrocitosis y eritropenia), tamaño (anisocitosis), forma (poiquilocitosis) y contenido de hemoglobina (hipocrómicos e hiperocrómicos). Por ejemplo: la eritrocitosis se observa en la policitemia mientras que en las anemias se pueden presentar distintas alteraciones de los eritrocitos, principalmente en su tamaño y contenido de hemoglobina (constantes corpusculares), que sirven de base a la clasificación morfológica de las anemias: normocítica normocrómica (por hemorragias y hemólisis), microcítica hipocrómica (por déficit de hierro) y macrocíticas (por déficit de vitamina B<sub>12</sub> y ácido fólico).

Las anemias también se pueden clasificar desde el punto de vista patogénico en 3 tipos: premedulares o carenciales (por deficiencia de los elementos que intervienen en la formación de eritrocitos), medulares (por alteración de la médula ósea) y posmedulares (por pérdida de sangre o hemorragia y destrucción exagerada de eritrocitos o hemólisis).

## Propiedades de los eritrocitos de importancia práctica

Los eritrocitos tienen algunas propiedades de importancia práctica, entre las que se destacan su elasticidad, tendencia a adherirse, densidad, resistencia globular y función antigénica. Estas células poseen una gran elasticidad, por lo que pueden pasar por los capilares sanguíneos de pequeño calibre. En la

circulación lenta y en las preparaciones de sangre fresca que se mantienen en reposo tienen la tendencia de adherirse entre sí y formar columnas semejantes a pilas de monedas, por la tensión superficial de su membrana.

Los eritrocitos son los componentes de la sangre de mayor densidad, por eso, cuando se extrae sangre y se coloca en un tubo de vidrio con cualquier anticoagulante (heparina), al mantenerla en reposo o centrifugarla, los eritrocitos se sedimentan. Basándose en esa propiedad se realizan 2 pruebas de interés clínico: la eritrosedimentación que determina la velocidad de sedimentación de los eritrocitos (-20 mm/h) y el hematócrito para calcular el volumen relativo de estas células con el plasma sanguíneo (40-50 %).

En condiciones normales existe un equilibrio osmótico entre el contenido de los eritrocitos y el plasma. Si la concentración del plasma aumenta (hipertónico), el agua sale de los eritrocitos y se retraen, por lo que presentan una superficie dentada (crenación). Si la concentración del plasma disminuye (hipotónico), el agua penetra en los eritrocitos y se hinchan, por lo que adquieren una forma esférica, hasta que se desintegran y la hemoglobina se disuelve en el plasma (hemólisis). La resistencia globular o capacidad del eritrocito de retener la hemoglobina cuando se le coloca en soluciones hipotónicas, se puede medir mediante la prueba de fragilidad osmótica de los eritrocitos, que es de utilidad en el diagnóstico de las anemias hemolíticas.

En la superficie externa de la membrana celular de los eritrocitos existen sustancias que tienen función antigénica (aglutinógenos) y en el plasma se encuentran otras que actúan como anticuerpos (aglutininas). En la actualidad se han descrito numerosas sustancias en la sangre que tienen estas propiedades y forman los sistemas antigénicos, entre los que se destacan el ABO y el Rh.

En el sistema antigénico ABO se distinguen 2 tipos de antígenos en los eritrocitos (A y B) y 2 tipos de anticuerpos en el plasma (anti A o alfa y anti B o beta). Los antígenos de los eritrocitos constituyen la base de los grupos sanguíneos O  $\alpha$   $\beta$ , A  $\beta$ , B  $\alpha$  y ABO); esto significa que en una persona los eritrocitos pueden tener uno u otro antígeno, los dos, o ninguno, y del mismo modo ocurre con los anticuerpos del plasma. Como se puede observar, cada grupo sanguíneo nunca posee antígenos y anticuerpos del mismo tipo. Esto tiene gran importancia al realizar una transfusión sanguínea, porque si se mezcla la sangre de 2 individuos que tienen grupos distintos o incompatibles, puede provocarse una reacción antígeno-anticuerpo con la consiguiente aglutinación de los eritrocitos y la hemólisis de estos. La reacción más importante ocurre cuando los anticuerpos del plasma del receptor y los antígenos de los eritrocitos del donante son del mismo tipo, por lo tanto, esta combinación se debe evitar. La

compatibilidad de los grupos sanguíneos es la siguiente; el grupo A puede recibir de A y O, el grupo B puede recibir de B y O, mientras que el grupo AB es receptor universal y el grupo O es donante universal.

El sistema antigénico Rh recibe esta denominación porque existe normalmente en los eritrocitos del mono Macacos rhesus y está presente en la mayoría de las personas, aproximadamente 85 % (Rh positivo), mientras que una minoría carece de este (Rh negativo). La importancia de este sistema antigénico estriba en el peligro de realizar transfusiones sanguíneas, en las que la sangre del donante sea Rh positivo y la del receptor Rh negativo, porque en esta última se desarrollan lentamente anticuerpos (aglutininas anti Rh), durante las semanas siguientes, y el individuo queda "sensibilizado", por lo tanto, si se repite después la transfusión, esta provoca la aglutinación y hemólisis de los eritrocitos, que puede ser de suma gravedad. Esta reacción hemolítica también ocurre en la eritroblastosis fetal, enfermedad del recién nacido, que generalmente se produce cuando la madre es Rh negativo y desarrolla anticuerpos contra el feto Rh positivo.

## Leucocitos

Los leucocitos o glóbulos blancos reciben su nombre porque en masas densas de sangre fresca presentan un color blanco y aislados son incoloros. Son los elementos formes de la sangre menos numerosos (5 000-10 000 por mm<sup>3</sup>) que tienen un tamaño mayor que los eritrocitos, aunque varían de acuerdo con el tipo de leucocito (diámetro de 8-20 micrómetros). En general poseen una forma esférica cuando se encuentran en la circulación sanguínea y adquieren forma irregular al emitir pseudópodos que le proporcionan movimientos ameboides cuando migran hacia el tejido conectivo.

Los leucocitos se caracterizan porque son elementos celulares completos, provistos de núcleo y citoplasma, que se clasifican en 2 grandes grupos: granulados y agranulados, según contengan o no, granulaciones específicas en su citoplasma.

Los leucocitos granulados (granulocitos) tienen un tiempo de vida corto (12 h) y se distinguen porque tienen un núcleo lobulado por lo que también se conocen como segmentados o polimorfonucleares, y el citoplasma presenta 2 tipos de granulaciones: las primarias, inespecíficas o azurófilas (son lisosomas teñidos con colorantes azules de anilina), y las secundarias o específicas (tienen afinidad con determinados colorantes). Estas últimas permiten clasificar los granulocitos en 3 tipos: neutrófilos, eosinófilos y basófilos.

Los neutrófilos son los leucocitos más numerosos, constituyen casi las 2 terceras partes de

estas células (60-70 %). Tienen un núcleo multilobulado, por lo que realmente son los verdaderos polimorfonucleares y el citoplasma posee granulaciones específicas neutrófilas (con afinidad a los colores neutros). La función fundamental de estas células es la fagocitosis y aumentan su número en las infecciones e inflamaciones agudas (leucocitosis con neutrofilia).

Los eosinófilos son leucocitos poco numerosos (1-4 %). Tienen un núcleo bilobulado y el citoplasma presenta granulaciones específicas acidófilas (con afinidad a los colorantes ácidos). Estas células realizan también la función de fagocitosis y se incrementan en los procesos alérgicos y en las infestaciones parasitarias.

Los basófilos son los leucocitos menos numerosos (menos de 1 %). Tienen el núcleo bilobulado y el citoplasma con granulaciones específicas basófilas (con afinidad a los colorantes básicos), que contienen heparina (anticoagulante) e histamina (sustancia vasoactiva que provoca dilatación y permeabilidad de los capilares sanguíneos), por lo que tienen cierta semejanza con las células cebadas del tejido conectivo. Estas células tienen poca capacidad fagocítica y sus funciones principales están relacionadas con las sustancias que elaboran (heparina e histamina).

Los leucocitos agranulosos (agranulocitos) se destacan porque tienen un núcleo esférico o escotado en forma de herradura y el citoplasma no posee granulaciones específicas, pero sí cuentan con granulaciones primarias o inespecíficas y de acuerdo con sus características morfofuncionales se clasifican en 2 tipos: los linfocitos y los monocitos (fig. 46.1).

Los linfocitos son leucocitos bastantes numerosos que representan aproximadamente la cuarta parte de estas células (20-30 %) y los de menor tamaño, aunque sus dimensiones varían según su etapa de desarrollo; los más grandes predominan en los órganos linfoides y los más pequeños en la sangre periférica. En general, los linfocitos pueden circular durante meses o años, tienen un núcleo grande y esférico, rodeado de un citoplasma escaso, basófilo, en forma de anillo con pocas granulaciones primarias. Entre los linfocitos se destacan 2 tipos (linfocitos B y T) que se diferencian por sus características morfofuncionales, las que se pueden determinar mediante técnicas especiales.

Los linfocitos B reciben esta denominación porque se encontraron por primera vez en la bolsa de Fabricio (órgano linfoide asociado con las cloacas de las aves), pero en el humano se desarrollan en la médula ósea. Luego migran hacia los órganos linfoides periféricos (linfonodos y bazo) hasta que son estimulados por los antígenos y se transforman en plasmocitos que producen anticuerpos (reacción de inmunidad humoral o de tipo inmediato).

Los linfocitos T reciben este nombre porque después de originarse en la médula ósea continúan su desarrollo en el timo. Luego migran a los órganos linfoides periféricos, se mantienen recirculando hasta que son estimulados por los antígenos, y se convierten en células específicamente sensibilizadas (reacción de inmunidad celular o de tipo tardío).

Los monocitos son leucocitos poco numerosos (4 – 8 %) pero constituyen las células sanguíneas de mayor tamaño. Tienen un núcleo grande ovoide o escotado en forma de herradura situado excéntricamente y el citoplasma abundante, basófilo con granulaciones primarias. Estas células migran fácilmente hacia los tejidos conectivos, donde se convierten en macrófagos que realizan una función de fagocitosis importante. Los macrófagos también participan en los mecanismos de defensa específica mediante interacciones celulares con los linfocitos (cooperación celular) y la secreción de factores activos que regulan otras funciones celulares (ejemplo, interleucinas e interferón).

## Trombocitos

Los trombocitos o plaquetas, son elementos formes de la sangre bastante numerosos (oscilan entre 200 000-400 000 por  $\text{mm}^3$ ), y los más pequeños (diámetro de unos 2 micrómetros), que tienen la forma de discos biconvexos.

En las preparaciones de sangre fresca se aprecia la tendencia a aglutinarse formando grupos, por lo que se dificulta su observación y conteo. En las preparaciones de sangre teñida, se observa la falta del núcleo y en el citoplasma basófilo se distinguen 2 zonas, una central coloreada granulosa (granulómera) y otra periférica, pálida, no granulosa (hialómera). Además, contienen diversas sustancias como la serotonina (vasoconstrictor) y tromboplastina (factor III de la coagulación). Estos elementos de la sangre se forman por desprendimiento del citoplasma de unas células gigantes de la médula ósea denominadas megacariocitos y se mantienen circulando en la sangre durante una semana aproximadamente, hasta que son fagocitados por macrófagos en el bazo.

Los trombocitos intervienen en el proceso de la hemostasia y en la coagulación de la sangre.

La hemostasia significa detención del flujo sanguíneo en aquellos lugares donde ocurre una lesión vascular. De esta manera se evita la hemorragia o salida de la sangre de los vasos, pero también pueden provocar trombos que ocluyan estos. Los componentes del mecanismo hemostático son: 1. espasmovascular, 2. formación del tapón plaquetario por la tendencia de las plaquetas a aglutinarse y adherirse, 3. coagulación de la sangre y 4. organización de tejido fibroso en el coágulo.

La coagulación de la sangre consiste en la formación de un coágulo o masa sólida de consistencia blanda, constituido por una red de fibrina en la cual quedan aprisionados los elementos formes de la sangre. Es un proceso complejo de reacciones enzimáticas en cadena, en las que participan numerosos factores y cuyo producto final es la fibrina. Los factores de la coagulación son proteínas, fosfolípidos, lipoproteínas e iones de calcio y se denominan con números romanos del I al XIII, de acuerdo con el orden de descubrimiento y no al orden en que intervienen en el proceso de coagulación. Según la teoría clásica del mecanismo de coagulación (Morawitz) se consideran necesarios 4 factores (I-fibrinógeno, II-protrombina, III-tromboplastina tisular y IV iones de calcio) y se plantea que en este mecanismo ocurren 3 etapas principales: 1. tras la lesión tisular, se libera tromboplastina, 2. la tromboplastina en presencia del calcio actúa sobre la protrombina y la convierte en trombina, 3. la trombina actúa sobre el fibrinógeno y lo transforma en fibrina.

Hoy día, se plantean otras teorías que explican con mayor precisión los mecanismos de la coagulación. Por ejemplo; la existencia de 2 vías de desencadenamiento, la intrínseca (del factor XII) y la extrínseca (de los factores III y VII). Esta última tiene una función más significativa de interacción llamada vía alternativa de la coagulación. La teoría de la cascada enzimática concibe este proceso como una reacción en cadena y la teoría de los complejos está basada en que las reacciones de la coagulación se producen a partir de complejos de enzimas y cofactores sobre la superficie fosfolipídica de las plaquetas, unidas por puentes de calcio.

Los trastornos de la hemostasia se caracterizan por la presencia de episodios hemorrágicos, por causa del defecto de uno o varios componentes del mecanismo hemostático, o sea, de los vasos sanguíneos (púrpuras vasculares), de las plaquetas (púrpuras trombocitopénicas y trombocitopatías) y de los factores plasmáticos de la coagulación (hemofilias). Estas últimas se presentan en forma de grandes equimosis, hematomas intramusculares y sangramientos intraarticulares y viscerales, mientras que los trastornos vasculares y plaquetarios se manifiestan por petequias.

## Concepto y teorías de la hematopoyesis

La hematopoyesis, también conocida como hemocitopoyesis o simplemente hemopoyesis, es el proceso mediante el cual se forman las células sanguíneas o elementos formes de la sangre.

La hematopoyesis ha sido motivo de muchas discusiones y por lo tanto, se han planteado distintas teorías para explicarla; los aspectos de mayor controversia, son los sitios donde se desarrollan las células sanguíneas y el carácter de las células originales de las distintas líneas de diferenciación celular. Entre las teorías sobre el origen de las células hemáticas se destacan aquellas que plantean el origen de todas las células sanguíneas de una célula madre común (teoría monofilética) y las que consideran el origen de determinadas líneas celulares sanguíneas a partir de células madres específicas (teoría polifilética).

Hoy día se acepta que la hematopoyesis se desarrolla en distintos sitios durante el período prenatal. Se inicia durante la tercera semana del desarrollo en las paredes del saco vitelino, aparece desde el segundo mes en el hígado y órganos linfoides y comienza a partir del quinto mes en la médula ósea; mientras que en el período posnatal continúa su desarrollo en un solo sitio (médula ósea). Sin embargo, en determinados estados patológicos del adulto que afectan a la médula ósea, se puede desarrollar la hematopoyesis extramedular, o sea, que ocurre en otros órganos, semejante al cuadro fetal (principalmente en el hígado), aunque la producción de células hemáticas es insuficiente para las necesidades del organismo. Por lo tanto, la actividad de la médula ósea es esencial para la vida.

También se acepta, que todas las células hemáticas derivan de una célula madre común, totipotencial (stem cell o célula troncular) en la que predomina la capacidad de autorrenovación (división, sin diferenciación), y se mantiene la población de células madres. Además, tiene la capacidad de proliferación y diferenciación, se divide en 2 líneas celulares; mieloide y linfóide. Ambas líneas celulares están constituidas inicialmente por células madres pluripotenciales (stem cell o células tronculares) capaces de formar colonias in vitro (CFC). Estas células tronculares se desarrollan y forman las células progenitoras comprometidas con la línea celular correspondiente, que tienen menor potencialidad y luego en el proceso de maduración forman las células precursoras (blastos), identificables por su morfología, que dan origen a las células funcionalmente maduras; en la línea mieloide (eritrocitos, trombocitos, granulocitos y monocitos) y en la línea linfóide (linfocitos B y T). En resumen, la hematopoyesis comprende 3 fases: 1. de células madres o tronculares (totipotenciales y pluripotenciales), 2. de células progenitoras comprometidas y 3. de células morfológicamente diferenciadas (precursoras y maduras).

La hematopoyesis depende del microambiente adecuado que le proporcionan las células del estroma de los órganos hematopoyéticos y de la presencia de factores estimulantes de colonias o hemopoyetinas, que actúan por distintas vías y controlan la proliferación

y diferenciación de las células progenitoras inmaduras y la actividad funcional de las células maduras.

## Tejido hematopoyético

El tejido hematopoyético es una variedad de tejido conectivo especializado en la formación de los elementos formes de la sangre, que de acuerdo con sus características morfofuncionales se clasifica en 2 tipos: mielóide y linfóide.

El tejido mielóide conforma la médula ósea (roja y amarilla) que se encuentra en las cavidades medulares de los huesos y da origen a todos los elementos formes de la sangre a partir de la médula ósea roja que en el adulto se localiza en el espesor de los huesos cortos, planos y epífisis de los huesos largos. Los lugares que más se utilizan para obtener muestras de médula ósea son el esternón, las crestas ilíacas y la epífisis proximal de la tibia.

El tejido linfóide conforma los órganos linfoides (nódulos o folículos linfáticos, tonsilas, linfonodos, bazo y timo) donde continúan desarrollándose los linfocitos.

En general, la estructura microscópica del tejido mielóide se caracteriza porque está constituido por 2 componentes fundamentales, el tejido reticular y las células libres. El tejido reticular representa el estroma de la médula ósea, que está formado por fibras reticulares (argirófilas), asociadas íntimamente con células reticulares y numerosos vasos sanguíneos con una red de capilares del tipo III (sinusoides). Las células reticulares son en realidad fibroblastos especializados en la producción de fibras reticulares. Además, en el estroma se encuentran células adiposas, macrófagos y células hematopoyéticas. Las células libres corresponden a las distintas etapas de maduración de los elementos formes de la sangre y predominan en la médula ósea la mayoría de las células inmaduras de todas las líneas de diferenciación celular y en los órganos linfoides las etapas finales del desarrollo de los linfocitos.

## Eritrocitopoyesis o eritropoyesis

La eritropoyesis se desarrolla rápidamente en varias etapas (proeritroblasto, eritroblasto basófilo, eritroblasto policromatófilo, eritroblasto acidófilo o normoblasto y reticulocito), que se manifiestan por cambios morfológicos significativos, como la disminución del tamaño de las células, pérdida de los organitos citoplasmáticos y del núcleo y adquisición de la hemoglobina. En este proceso intervienen muchos

factores, entre los que se incluyen los componentes básicos de la hemoglobina (la proteína de tipo globina y el grupo prostético hemo que contiene hierro) y los elementos que funcionan como coenzimas en el proceso de síntesis de la hemoglobina (ácido ascórbico, vitamina B<sub>12</sub> y el factor intrínseco) y está controlado por la eritropoyetina.

Los reticulocitos constituyen la etapa final de las células inmaduras de la eritrocitopoyesis, que se caracteriza porque poseen una sustancia reticular en su citoplasma y se convierten en eritrocitos maduros en la circulación sanguínea donde se encuentran en escasa proporción (menos de 1 % de los eritrocitos), pero en determinadas situaciones su número puede estar alterado; esto indica la actividad de la médula ósea en la formación de los eritrocitos, por lo que su conteo resulta de gran importancia en el diagnóstico patológico de las anemias, ya que los reticulocitos están aumentados en las anemias posmedulares, o sea, poshemorrágicas y hemolíticas, y disminuidos en las anemias medulares y premedulares o carenciales.

## Granulocitopoyesis

La granulocitopoyesis se desarrolla lentamente en varias etapas (mieloblastos, promielocitos, mielocitos y metamielocitos), que presentan cambios morfológicos importantes como la disminución del tamaño de las células, el núcleo adquiere forma lobulada y en el citoplasma disminuyen los gránulos primarios o inespecíficos y se incrementan los gránulos secundarios o específicos, que según su afinidad a determinados colorantes permiten clasificar a los granulocitos en 3 tipos (neutrófilos, eosinófilos y basófilos).

Los metamielocitos representan la etapa final de las células inmaduras de la granulocitopoyesis que se caracterizan por cambiar la forma de su núcleo; se distinguen 2 tipos, las células juveniles con el núcleo escotado, reniforme y las células en banda, también llamadas Stabkerniger o simplemente Stab, que tienen el núcleo alargado, estrecho e incurvado.

Al realizar un examen citológico de la médula ósea extraída por punción esternal (medulograma) se observa un predominio de las células inmaduras granulocíticas sobre las células inmaduras eritrocíticas, lo que contrasta con la relación opuesta de las formas maduras de estas células en la circulación sanguínea, porque los granulocitos tienen un desarrollo más lento en la médula ósea (1 a 2 semanas) y una supervivencia más breve en la sangre, mientras que en los eritrocitos es a la inversa.

## Linfocitopoyesis

La linfocitopoyesis comprende 2 líneas de diferenciación celular correspondiente a los linfocitos B y T, cuyas etapas de maduración (linfoblastos y prolinfocitos) son muy parecidas, porque presentan pocos cambios en su morfología y por lo tanto se requieren técnicas especiales para poder diferenciarlas. En el proceso de maduración de los linfocitos, las células disminuyen de tamaño pero conservan un núcleo relativamente grande, rodeado de un citoplasma basófilo escaso. Este proceso es bastante complejo, pero en general se puede resumir de la forma siguiente:

- Las células progenitoras de los linfocitos B desarrollan su maduración y diferenciación en la médula ósea, que en el humano representa la bolsa de Fabricio de las aves; luego migran por la sangre hacia los órganos linfoides periféricos (linfonodos y bazo) donde la mayoría se mantiene durante un tiempo relativamente breve, hasta que son estimulados por los antígenos específicos, se convierten en células plasmáticas productoras de anticuerpos y provocan una respuesta de inmunidad específica humoral.
- Las células progenitoras de linfocitos T migran por vía sanguínea desde la médula ósea hasta el timo, donde continúan su maduración y logran su diferenciación, luego circulan de nuevo por la sangre y los órganos linfoides periféricos (linfonodos y bazo); se mantienen recirculando continuamente por la sangre y linfa durante un tiempo prolongado (meses y años), hasta que son estimulados por los

antígenos específicos contra los cuales están programadas genéticamente para reaccionar y provocan una respuesta de inmunidad específica mediada por células.

## Monocitopoyesis

La monocitopoyesis presenta en su desarrollo 2 etapas (monoblasto y promonocito) que se caracterizan porque las células disminuyen de tamaño, contienen un citoplasma abundante basófilo con gránulos primarios o inespecíficos y el núcleo adquiere forma de herradura.

Los monocitos ya formados circulan en la sangre breve tiempo y luego migran hacia el tejido conectivo donde se convierten en macrófagos.

## Trombocitopoyesis

La trombocitopoyesis se diferencia de las otras líneas de diferenciación celular, porque comprende en su desarrollo etapas representadas por células progenitoras que aumentan progresivamente de tamaño, pues las divisiones nucleares no se acompañan de las correspondientes divisiones citoplasmáticas (megacarioblasto y megacariocito).

El megacariocito es una célula gigante que constituye la etapa final de las células inmaduras de la trombocitopoyesis, del cual se desprenden fragmentos de citoplasma delimitados por membranas, que constituyen los trombocitos.



## 47. Sistema inmunitario y órganos linfoides

### Sistema inmunitario

La palabra inmunidad ha sido utilizada durante mucho tiempo como “la resistencia del organismo a las infecciones”. Hoy día, el concepto de inmunidad se ha ampliado y abarca todos los mecanismos fisiológicos de defensa del organismo que permiten mantener la homeostasia ante la presencia de sustancias o elementos extraños, que pueden ser el producto de alteraciones de los componentes del propio cuerpo o provenientes del exterior.

El sistema inmunitario es un sistema integrado, difuso y complejo, cuyos componentes celulares, moleculares y genéticos establecen una serie de interacciones entre sí. Este sistema está representado por los órganos hematopoyéticos donde se originan y desarrollan las células hemáticas, que se difunden por todo el cuerpo, mediante la circulación sanguínea. Entre las células hemáticas se encuentran los leucocitos, cuyas distintas variedades intervienen de alguna manera en los mecanismos inmunológicos; las células más destacadas en estas funciones son los linfocitos y los macrófagos que derivan de los monocitos. Además, existen otras células que participan en la respuesta inmunitaria como las células dendríticas localizadas en los nódulos o folículos linfáticos. Entre los componentes moleculares se encuentran los mediadores químicos, que se pueden originar del plasma sanguíneo (ejemplo, sistema de complemento) y de las células (ejemplo, citocinas). En general, la inmunidad se clasifica en 2 tipos, estrechamente relacionados, la natural y la adquirida.

La inmunidad natural, innata o inespecífica se caracteriza porque carece de especificidad y de memoria inmunológica. Por ejemplo; la barrera hística (piel y mucosa), la secreción de sustancias antibacterianas (lisozimas), la secreción de sustancias antivirales (interferón), la acción citolítica contra tumores y células infectadas por virus (linfocitos NK o *natural killer*, que significa asesinos naturales), la fagocitosis (leucocitos neutrófilos y macrófagos), la

respuesta inflamatoria (reacción de los vasos sanguíneos que da lugar a la acumulación de líquido y leucocitos en los tejidos extravasculares), el sistema de complemento (grupo de proteínas contenidas en el plasma sanguíneo que interactúan como una “cascada” de enzimas, cuya activación provoca la elaboración de diversos componentes que intervienen en las respuestas inflamatoria e inmunitaria, correspondientes a la inmunidad natural y adquirida, respectivamente), las citocinas (proteínas producidas por distintos tipos celulares, principalmente linfocitos y macrófagos, pero también por células endoteliales, epiteliales y del tejido conectivo, que ejercen una amplia variedad de efectos y desempeñan un papel importante en las respuestas inflamatoria e inmunitaria y en la estimulación de la hematopoyesis. Por ejemplo; monocinas, linfocinas, leucinas, interleucinas, interferón y factores estimulantes de colonias).

La inmunidad adquirida, adaptativa o específica se caracteriza porque tiene especificidad y memoria inmunológica. Es la respuesta inmunitaria intensificada a encuentros subsecuentes con el mismo agente agresor o sustancia extraña, llamada inmunógeno o antígeno. Estas sustancias son generalmente macromoléculas de naturaleza proteica, capaces de activar los linfocitos y provocar una respuesta inmunitaria. Sin embargo, la mayoría de los antígenos no actúa directamente sobre los linfocitos, sino, por medio de células presentadoras de antígenos, entre las que se destacan las células dendríticas de los nódulos o folículos linfáticos, los macrófagos y los macrófagos epidérmicos o células de Langerhans. La inmunidad adquirida se clasifica de acuerdo con la participación o no del organismo en la elaboración de la respuesta (activa y pasiva). También se clasifica según los mecanismos efectores (humoral y celular).

La inmunidad específica humoral está mediada por los anticuerpos elaborados principalmente por los plasmocitos, células derivadas de los linfocitos B; aunque algunos linfocitos B no se transforman en plasmocitos, sino que se convierten en linfocitos B de memoria que se reactivan rápidamente ante una nueva exposición del mismo antígeno. Los anticuerpos o

inmunoglobulinas son macromoléculas de glucoproteínas, que tienen la propiedad de combinarse con el antígeno específico que provocó su formación y trata de destruirlo mediante distintos mecanismos. En el humano se distinguen 5 clases de inmunoglobulinas (IgG, IgA, IgM, IgD, e IgE). La IgG es la más abundante en el plasma sanguíneo (75 %), la única que atraviesa la barrera placentaria y contribuye a la protección del recién nacido. La IgA predomina en las secreciones corporales como las lágrimas, saliva, leche, etc., por lo que, es la más abundante del organismo, al que le proporciona una protección primaria local. La IgM predomina en la superficie de los linfocitos B al inicio de la respuesta inmunitaria. La IgD también predomina en la superficie de los linfocitos B. La IgE tiene afinidad por las células cebadas y basófilos, y participa en las reacciones alérgicas.

La inmunidad específica celular está mediada por los linfocitos T. Estos linfocitos son los más numerosos en la sangre y de acuerdo con sus funciones se diferencian en varias subpoblaciones (ejemplo, colaboradores, supresores, de memoria y citotóxicos). Los linfocitos T colaboradores y supresores son células reguladoras que intensifican e inhiben, respectivamente, a los otros linfocitos en su respuesta inmunitaria. Los linfocitos T de memoria tienen funciones similares a los linfocitos B de memoria (ya mencionados antes) y estimulan a los linfocitos T citotóxicos, productores de citotoxinas que actúan directamente sobre las células extrañas y las destruyen. El retrovirus VIH, causante del síndrome de inmunodeficiencia adquirida (SIDA), destruye los linfocitos T colaboradores y afecta el sistema inmunitario de los individuos que padecen esta enfermedad, esto los hace muy sensibles a cualquier microorganismo.

## Órganos linfoides

Como ya se ha explicado anteriormente, los órganos hematopoyéticos intervienen en las funciones de la hematopoyesis y de la defensa inmunológica. Estos órganos se pueden clasificar de acuerdo con la variedad de tejido hematopoyético que los componen (mieloide y linfoide) (ver tejidos hematopoyéticos en el capítulo 46).

El tejido mieloide conforma la médula ósea donde se originan todos los elementos formes de la sangre, la mayoría de los cuales continúa su desarrollo en este lugar mediante el proceso de diferenciación de cada línea celular, hasta alcanzar su maduración definitiva antes de pasar a la circulación sanguínea (eritrocitos, trombocitos, granulocitos, monocitos y linfocitos B), excepto las células predecesoras de linfocitos T que migran al timo donde se diferencian y maduran.

El tejido linfoide se puede encontrar en el organismo de forma difusa y organizada. El tejido linfoide difuso no tiene límites precisos, se presenta como una infiltración de linfocitos que se localizan en el tejido conectivo que forma la lámina propia de las membranas mucosas de los sistemas tubulares viscerales (digestivo, respiratorio y urogenital) y constituye una barrera de defensa de los organismos en estos lugares. El tejido linfoide organizado forma los órganos linfoides, representados por nódulos o folículos linfáticos, las tonsilas, los linfonodos, el bazo y el timo.

Los órganos hematopoyéticos también se pueden clasificar según sus funciones inmunológicas en primarios o centrales y secundarios o periféricos. Los órganos primarios o centrales (diferenciadores) del sistema inmunitario están integrados por la médula ósea roja y el timo, donde ocurren los procesos de diferenciación y maduración de los linfocitos B y T, respectivamente. Los órganos secundarios o periféricos (efectores) del sistema inmunitario incluyen a los nódulos o folículos linfáticos y las tonsilas (asociados con las membranas mucosas), los linfonodos (intercalados en el trayecto de los vasos linfáticos) y el bazo (situado en el trayecto de la circulación sanguínea), en los cuales se almacenan los linfocitos (B y T) maduros que al ser activados por la estimulación antigénica intervienen en la respuesta inmunitaria (humoral y celular).

En general, todos los órganos linfoides presentan una estructura semejante, pero varían entre sí por detalles de organización y distribución de sus elementos, por lo que es conveniente el estudio individual de cada uno de ellos.

## Órganos linfoides asociados a las membranas mucosas

Los nódulos o folículos linfáticos son considerados como la unidad estructural del tejido linfoide organizado, porque además de encontrarse aislados o solitarios en las mucosas del canal alimentario y vías respiratorias y agrupados o agregados en las mucosas del apéndice vermiforme del ciego y el intestino delgado (placas de Peyer), también se encuentran formando parte de todos los órganos linfoides (tonsilas, linfonodos y bazo), excepto en el timo, donde están ausentes en condiciones normales. Los nódulos o folículos linfáticos son acúmulos densos no encapsulados de tejido linfoide que tienen una forma redondeada y un tamaño pequeño (1 mm de diámetro, aproximadamente). El tejido linfoide que los forma está constituido por tejido reticular (fibras y células reticulares), células dendríticas y células libres

(principalmente linfocitos y macrófagos); aunque en general su estructura no es constante, porque presentan cambios en dependencia del estado fisiológico del organismo y las respuestas inmunológicas de este tejido ante la presencia de sustancias y partículas extrañas (antígenos).

Los nódulos o folículos linfáticos se denominan primarios cuando poseen poca actividad proliferativa y predominan en su contenido los linfocitos B pequeños que le confieren un aspecto homogéneo de color azul oscuro, y secundarios cuando se intensifica la proliferación celular y presentan una zona central basófila clara y una zona periférica basófila oscura. En la zona central, llamada centro germinativo o reactivo, se encuentra menor cantidad de células pero de mayor tamaño; con predominio de linfoblastos y linfocitos grandes en procesos proliferativos (mitosis), que dan origen a gran cantidad de linfocitos pequeños que se acumulan en la zona periférica.

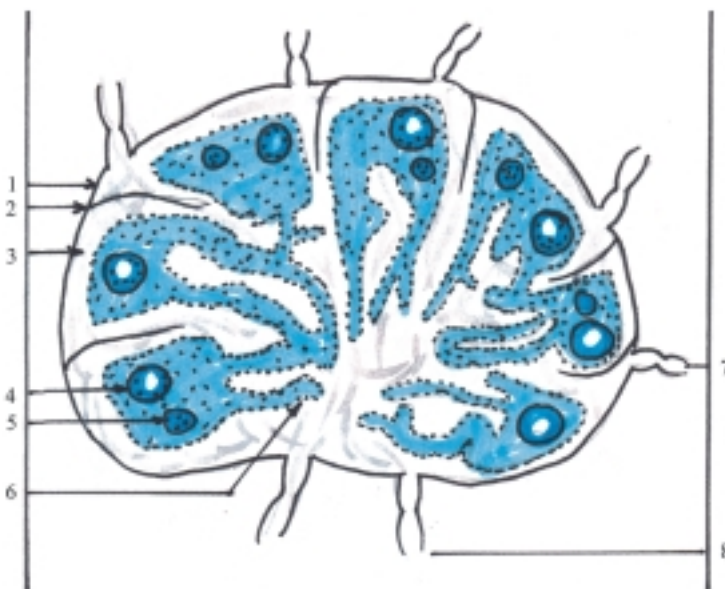Las tonsilas o amígdalas son acúmulos relativamente voluminosos y encapsulados de tejido linfoide, formado por numerosos nódulos o folículos linfáticos que se localizan en la mucosa de la faringe, revestidos por el epitelio de las regiones donde se encuentran. Se distinguen las tonsilas faríngeas y tubarias en la nasofaringe y las tonsilas palatinas y lingual en la orofaringe, que en conjunto forman el llamado "anillo linfático" (de Waldeyer), que tienen una función de defensa inmunológica del organismo en este segmento común de los aparatos digestivo y respiratorio, principalmente en los niños.

## Linfonodos

Los linfonodos o nodos linfáticos (ganglios linfáticos) son órganos linfoides encapsulados, situados en el trayecto de los vasos linfáticos, que tienen una función importante en la defensa del organismo; porque actúan como un filtro mecánico y biológico de la linfa, donde se retienen las partículas voluminosas extrañas y se acumula gran cantidad de linfocitos que intervienen en los procesos de inmunidad (humoral y celular).

Los linfonodos son muy numerosos y se pueden disponer aislados o lo que es más frecuente, en grupos. Tienen un tamaño pequeño, aunque sus dimensiones son muy variables (de 1 a 20 mm aproximadamente) y en general presentan una forma parecida a un frijol. En el borde convexo desembocan varios vasos linfáticos aferentes y en el borde cóncavo se encuentra el hilio de donde parten los vasos linfáticos eferentes, que generalmente son 2, acompañados de vasos sanguíneos y nervios.

La estructura del linfonodo, como todo órgano macizo, se caracteriza porque está compuesta por un estroma y un parénquima (fig. 47.1). El estroma, de tejido conectivo, forma la cápsula, los tabiques o trabéculas y una malla de tejido reticular, que además de tener una función de sostén, sus células desempeñan un papel importante en la respuesta inmune. El parénquima, de tejido linfoide, está organizado en 2 zonas, la corteza y la médula. La corteza está constituida por nódulos o folículos linfáticos



**Fig. 47.1.** Estructura del linfonodo. 1. cápsula, 2. trabécula, 3. seno subcapsular, 4. nódulo o folículo linfático secundario, 5. nódulo o folículo linfático primario, 6. cordones medulares, 7. vaso linfático aferente, 8. vaso linfático eferente.

(primarios y secundarios) donde predominan los linfocitos B pequeños. La médula está compuesta por los cordones medulares, que son prolongaciones del tejido linfóide de la corteza, que se ramifican y anastomosan entre sí, donde también predominan los linfocitos B pequeños y los plasmocitos o células plasmáticas. Entre la corteza y la médula existe una zona llamada paracortical o timodependiente, donde predominan los linfocitos T.

La estructura de los linfonodos también se caracteriza porque posee los senos linfáticos, espacios situados en el interior de la malla del tejido reticular revestido por un endotelio discontinuo, que según su localización se denominan subcapsular, cortical y medular; por donde circula y es filtrada la linfa que contiene abundantes células libres: los linfocitos B que se convierten en plasmocitos productores de anticuerpos que intervienen en la inmunidad humoral, los linfocitos T que se sensibilizan y participan en la inmunidad mediada por células, y los macrófagos que tienen una función fagocítica.

La circulación de la linfa por los linfonodos es lenta y unidireccional. Llega por los vasos linfáticos aferentes, pasa por los senos linfáticos subcapsulares, corticales y medulares y sale por los vasos linfáticos eferentes.

Los grupos de linfonodos se encuentran con cierta constancia en determinadas regiones del cuerpo y generalmente se sitúan a lo largo del trayecto de los vasos sanguíneos:

- En los miembros se destacan los que se localizan en la superficie flexora de las articulaciones de gran movilidad. En los miembros superiores, cubitales o del codo y axilares. En los miembros inferiores, poplíteos e inguinales.
- En la cabeza se distinguen los que se hallan en la línea limítrofe entre la cabeza y el cuello (submentoniano, submandibular, parotídeo, mastoideo y occipital).
- En el cuello se describen los cervicales anteriores y laterales (superficiales y profundos). Los cervicales anteriores superficiales están situados en el trayecto de las venas yugulares anteriores y los profundos cerca de las vísceras de esta región (laríngeos, traqueales y tiroideos). Los cervicales laterales superficiales están situados en el trayecto de las venas yugulares externas y los profundos en el trayecto de las venas yugular interna y subclavia.
- En el tronco se describen los pelvianos, abdominales y torácicos (parietales y viscerales). Los pelvianos parietales (iliacos externos, iliacos internos e iliacos comunes). Los pelvianos viscerales (vesicales, uterinos, vaginales y rectales). Los abdominales parietales (lumbares). Los

abdominales viscerales (celiacos, mesentéricos superiores, mesentéricos inferiores y los correspondientes a cada víscera en particular, por ejemplo: gástricos, hepáticos, pancreáticos, esplénicos, ileocólicos, cólicos y sigmoideos). Los torácicos parietales (intercostales, paraesternales y paramamarios). Los torácicos viscerales (traqueobronquiales, broncopulmonares y pericardíacos).

## Bazo

El bazo (del latín *badius*, que significa rojizo), también llamado lien o esplen (del latín y griego respectivamente), es un órgano linfóide intercalado en el trayecto de la circulación sanguínea, que tiene varias funciones, entre las que se destacan las de defensa, hemopoyesis, hemocateresis y de reservorio de sangre. Sin embargo, a pesar de estas funciones, el bazo no es esencial para la vida, porque en caso de extirparse (esplenectomía), sus funciones son desempeñadas por los otros órganos hemopoyéticos y el hígado.

La función de defensa la realiza al actuar como un filtro de la sangre que elimina las partículas y sustancias extrañas que circulan disueltas en esta, gracias a la acción fagocítica de los macrófagos y la función inmunológica de los linfocitos que se acumulan en este órgano.

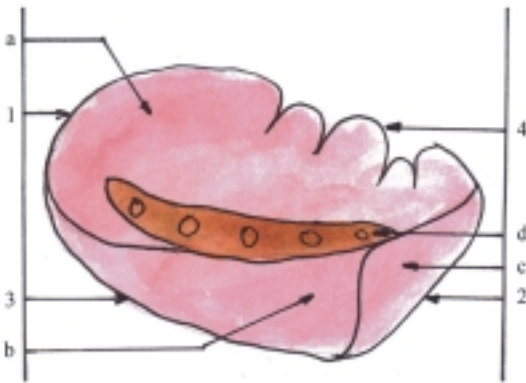
La función de hemopoyesis o formación de los elementos formes de la sangre la realiza en la etapa fetal y en determinados estados patológicos del adulto con alteración de la médula ósea.

La función de hemocateresis consiste en la destrucción de los elementos formes de la sangre degenerados, principalmente de los eritrocitos, por lo que es considerado como el "cementerio de estas células", con la consiguiente desintegración de la hemoglobina cuyos elementos se metabolizan, de manera que su grupo prostético (hem) se transporta al hígado y se transforma en pigmento biliar (bilirrubina) y el hierro liberado se acumula en la médula ósea y es utilizado de nuevo en la formación de hemoglobina por los eritrocitos.

La función de reservorio de sangre es posible por la propiedad que tiene el bazo de contraerse y dilatarse, lo que contribuye a regular el volumen de sangre circulante según las necesidades fisiológicas del organismo, por lo que es considerado como un "banco de sangre automático". Por ejemplo: el bazo se contrae en los estados de alarma (estrés), durante el ejercicio físico y en caso de hemorragia aguda.

El bazo (fig. 47.2) es un órgano generalmente único y el de mayor tamaño entre los órganos linfoides. Tiene

una consistencia blanda y friable, por lo que es lesionado con relativa frecuencia en los traumatismos abdominales y provoca hemorragias profusas. Está situado en la parte superior e izquierda de la cavidad abdominal, al nivel de la parte posterior de la décima costilla de ese lado (órgano supramesocólico y toracoabdominal). Tiene la forma comparada a un grano de café, en el que se distinguen las porciones siguientes: 2 extremidades (anterior y posterior), 2 bordes (superior e inferior) y 2 caras (diafragmática y visceral). El borde inferior es grueso, el borde superior es delgado e irregular (dentado). La cara diafragmática es convexa y la cara visceral es cóncava. En esta última se encuentra el hilio esplénico por donde pasan los elementos vasculonerviosos de este órgano (pedículo esplénico) y además, presenta una serie de impresiones que indican sus relaciones con los órganos vecinos (caras gástrica, renal y cólica). El bazo está cubierto totalmente por peritoneo, por lo que se le considera como un órgano intraperitoneal.



**Fig. 47.2.** Bazo cara visceral. 1. *extremidad posterior*; 2. *extremidad anterior*; 3. *borde inferior*; 4. *borde superior*; a) *cara gástrica*, b) *cara renal*, c) *cara cólica*, d) *hilio esplénico*.

El bazo se origina del mesogastrio dorsal y su estructura es la de un órgano macizo, compuesto por un estroma y un parénquima (fig. 47.3).

El estroma del bazo es la armazón del tejido conectivo que forma la cápsula que envuelve al órgano, las trabéculas que penetran en su interior y lo dividen parcialmente en compartimentos irregulares, donde se encuentra una malla de tejido reticular.

En el parénquima del bazo o pulpa esplénica, se distinguen 2 partes que tienen características morfofuncionales distintas, llamadas pulpa blanca y pulpa roja. La pulpa blanca está constituida por el tejido linfoide dispuesto alrededor de las arterias centrales del bazo y forma los nódulos o folículos linfáticos y las vainas periarteriales linfáticas que contienen una

gran cantidad de linfocitos con predominio de los del tipo B pequeños; mientras que la zona marginal de la pulpa blanca es timodependiente, donde predominan los linfocitos T. La pulpa roja está compuesta por tejido linfoide que forma los cordones esplénicos (de Billroth), separados por los senos venosos. Los cordones esplénicos están constituidos por el tejido linfoide infiltrado por todos los elementos formes de la sangre, principalmente de eritrocitos, por lo que adquiere una coloración rojiza y además contiene macrófagos que tienen actividad fagocítica y células plasmáticas productoras de anticuerpos. Los senos venosos son conductos irregulares, semejantes a los sinusoides, situados entre los cordones esplénicos que unen los capilares a las venas, por donde circula la sangre lentamente.

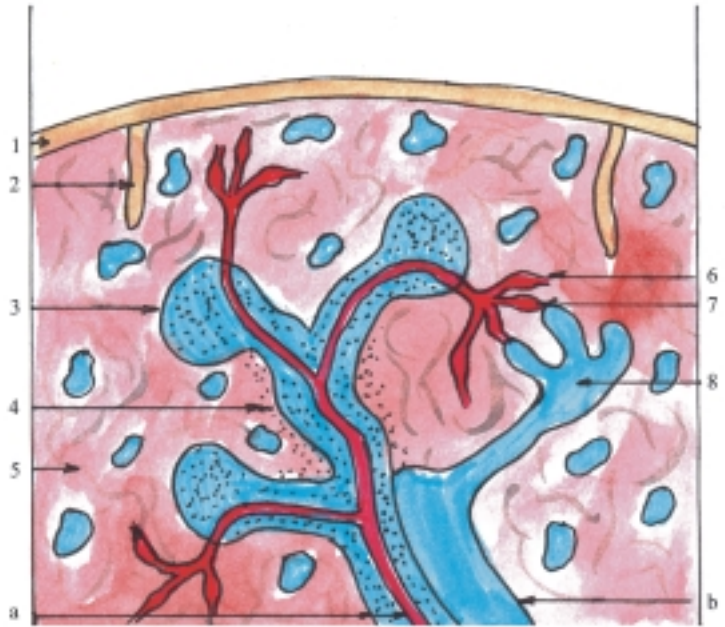
En la mayoría de los órganos, la conexión entre el sistema arterial y el venoso se establece mediante los capilares y constituye una circulación cerrada. En el bazo contraído la circulación es cerrada, porque los capilares desembocan directo en los senos venosos, mientras que en el bazo distendido la circulación es abierta porque los capilares desembocan directamente en los intersticios de los cordones esplénicos de la médula roja y luego la sangre se filtra de forma gradual hacia los senos venosos.

## Timo

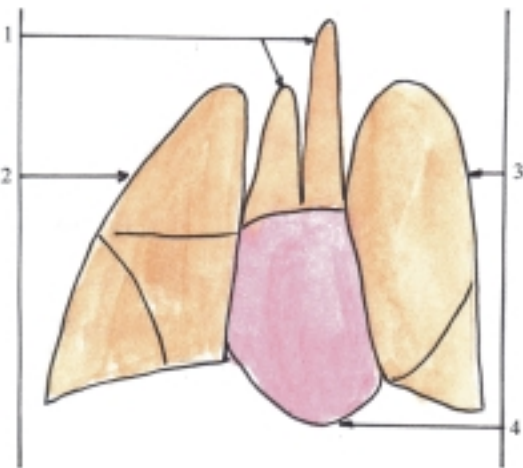
El timo es un órgano linfoide, clasificado como órgano primario o central del sistema inmunitario, cuya función fundamental está relacionada con la linfocitopoyesis y la inmunogénesis. En el timo ocurre el proceso de maduración de los linfocitos T que intervienen en las reacciones de inmunidad mediada por células. Las células progenitoras de los linfocitos T se originan en la médula ósea roja y de aquí migran hacia el timo donde continúan su desarrollo y experimentan un proceso de maduración (proliferación y diferenciación). Luego, una parte de ellos (5 %) pasa a la sangre y se acumula en las zonas timodependientes de los órganos linfoides periféricos (bazo y linfonodos), recirculan continuamente por la sangre y la linfa hasta que son activados por la estimulación antigénica y se convierten en linfocitos inmunocompetentes.

El timo (fig. 47.4) es un órgano impar, situado en la parte anterior, superior y media de la cavidad torácica (mediastino), detrás del esternón, y se prolonga hacia la parte inferior del cuello. Está bien desarrollado en la infancia, pero comienza a involucionar después de la pubertad; es sustituido en su mayor parte por tejido conectivo fibroso y tejido adiposo. En general, tiene la forma de un triángulo irregular con una base inferior y un ápice superior. Está compuesto por 2 lóbulos, derecho e izquierdo, unidos por un tejido conectivo laxo.

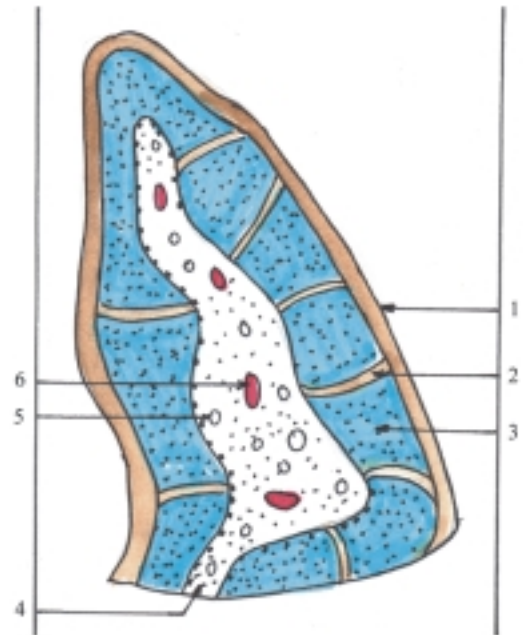
**Fig. 47.3.** Estructura del bazo. 1. cápsula, 2. trabécula, 3. nódulo o folículo linfático, 4. vaina linfoidea periarterial, 5. pulpa roja, 6. capilar que desemboca en los cordones esplénicos de la pulpa roja (circulación abierta), 7. capilar que desemboca en el seno venoso (circulación cerrada), 8. seno venoso, a) arteria trabecular; b) vena trabecular.



**Fig. 47.4.** Timo. 1. lóbulos del timo, 2. pulmón derecho, 3. pulmón izquierdo, 4. corazón.



**Fig. 47.5.** Estructura del timo. 1. cápsula, 2. septo interlobulillar, 3. lobulillo de la corteza que contiene linfocitos T, 4. médula, 5. corpúsculo tímico, 6. vaso sanguíneo.



El timo se origina del endodermo correspondiente a la parte ventral de la tercera bolsa faríngea y su estructura es la de un órgano macizo, compuesto por un estroma y un parénquima (fig. 47.5).

El estroma del timo es la armazón del tejido conectivo que forma la cápsula que rodea al órgano y de donde parten tabiques o septos incompletos que lo

dividen parcialmente en lobulillos, en cuyo interior se encuentra una trama de sostén que se caracteriza porque no está formada por tejido conectivo, sino por

células epiteliorreticulares, que tienen forma estrechada y están unidas por desmosomas. Estas células segregan la hormona del timo (timosina) que estimula el desarrollo de los linfocitos T.

En el parénquima del timo se destacan 2 zonas, la periférica o corteza y la central o médula. La corteza está dividida en lobulillos por los septos interlobulillares y la trama de células epiteliorreticulares está muy infiltrada por los linfoblastos y linfocitos T grandes en proceso de proliferación, por lo tanto, esta zona adquiere un color azul oscuro. La médula no está dividida, presenta una estructura común y la trama de células epiteliorreticulares se observa mejor porque está menos infiltrada; con predominio de los linfocitos T pequeños (timocitos) procedentes de la corteza, por lo que presenta un color más claro. Además, en esta zona se distinguen los corpúsculos tímicos (de Hassall), que son estructuras típicas del timo formadas por células epiteliales dispuestas concéntricamente, que tienden a degenerar y cuya función es desconocida.

Las arterias que irrigan al timo atraviesan la cápsula y penetran por los septos interlobulillares hasta la zona corticomedular (límite entre la corteza y la médula), donde se ramifican formando capilares que son más numerosos en el interior de los lobulillos de la corteza, los que se anastomosan y constituyen redes. Los capilares de la corteza se continúan con las venas que retornan a la zona corticomedular, donde se unen y forman venas de mayor calibre que acompañan a las arterias interlobulillares hasta atravesar la cápsula y emergen del timo.

Los linfocitos T proliferan en la corteza del timo, donde existe una barrera hemotímica que los protege de los antígenos que pueden estar circulando en la sangre. Esta barrera está constituida por: 1. el endotelio de los capilares y su membrana basal, 2. el espacio pericapilar que contiene pericitos, macrófagos y linfocitos y 3. las células epiteliales con su membrana basal.

# VII

## SISTEMA NERVIOSO (NEUROLOGÍA)

### 48. Elementos básicos del sistema nervioso

#### Mecanismos de regulación orgánica

**E**n el cuerpo humano existen 2 mecanismos fundamentales de regulación orgánica, que actúan como un sistema integrador de todas las funciones del organismo y permiten su adaptación a las condiciones ambientales. Estos mecanismos de regulación son el nervioso y el humoral (hormonal).

El mecanismo de regulación nerviosa se realiza por el sistema nervioso, que regula la actividad de todo el organismo y tiene una acción más rápida.

El mecanismo de regulación humoral se efectúa mediante las hormonas elaboradas por las glándulas sin conductos del sistema endocrino, que regulan principalmente las funciones metabólicas y tiene una acción más lenta.

#### Concepto y funciones generales del sistema nervioso

EL sistema nervioso es el conjunto de estructuras y órganos constituidos principalmente por el tejido nervioso, que tiene la función de regulación nerviosa.

El sistema nervioso desempeña el papel dirigente en la regulación, el control y la coordinación de todas las funciones del cuerpo humano, y asegura de esta manera la integridad del organismo y su relación con el medio que le rodea. En general, la actividad nerviosa tiene un carácter reflejo, basado en las propiedades fundamentales que posee el tejido nervioso, es decir, la excitabilidad y la conductividad. Además, el sistema nervioso ha alcanzado un alto grado de desarrollo, especialmente la corteza del cerebro humano, cuya función esencial es la actividad nerviosa superior (aspecto fisiológico), que está íntimamente relacionada con la actividad psíquica o mental (aspecto psicológico).

La actividad nerviosa superior comprende una serie de procesos fisiológicos (regulación, control y

coordinación) mediante los cuales dirige toda la actividad del organismo. La actividad psíquica comprende los procesos psicológicos entre los que se distinguen los cognoscitivos o del conocimiento (sensación, percepción, memoria, imaginación y pensamiento), los afectivos (motivación y sentimientos) y los conativos o volitivos (voluntad), que en conjunto conforman una unidad en la personalidad del individuo, y su máxima expresión es la conciencia.

Desde el punto de vista materialista dialéctico se considera a la psiquis como una forma especial del movimiento reflejo, como una imagen subjetiva de la realidad objetiva, y es la conciencia una propiedad del cerebro, que se ha desarrollado bajo el influjo de la actividad laboral y de las relaciones sociales, estrechamente vinculadas al lenguaje. En resumen, el cerebro constituye la base material del pensamiento, es el órgano del raciocinio.

#### Arco reflejo

La actividad nerviosa tiene un carácter reflejo. Se denomina acto reflejo al mecanismo básico de acción de toda reacción del organismo que surge como respuesta ante un estímulo y que se realiza mediante el arco reflejo, el cual representa la unidad morfofuncional del sistema nervioso constituido por un conjunto de estructuras que forman las vías nerviosas.

Las estructuras fundamentales del arco reflejo son los receptores, las fibras nerviosas aferentes o sensitivas, los centros nerviosos, las fibras nerviosas eferentes o motoras y los efectores.

Los receptores son las estructuras situadas en las terminaciones nerviosas, ampliamente distribuidas en el organismo y que están especializadas en captar los estímulos y transformarlos en excitación que se propaga como impulso nervioso.

Las fibras nerviosas aferentes o sensitivas conducen el impulso nervioso desde los receptores hacia los centros nerviosos.



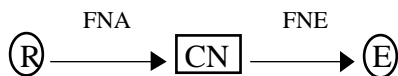Los centros nerviosos son las estructuras que se encuentran en el sistema nervioso central (cuerpos neuronales que forman la sustancia gris de la médula espinal y del encéfalo), donde se procesa la información recibida y se elabora una respuesta determinada a la situación dada.

Las fibras nerviosas eferentes o motoras conducen el impulso nervioso desde los centros nerviosos hacia los efectores.

Los efectores son las estructuras situadas en las terminaciones nerviosas localizados en los órganos efectores o de trabajo (generalmente músculos y glándulas), donde el impulso nervioso se transforma en acción de respuesta que es ejecutada por los órganos efectores.

Los arcos reflejos se pueden clasificar de acuerdo con el número de células nerviosas o neuronas que contengan, las que constituyen la unidad morfofuncional del tejido nervioso. El arco reflejo simple o bineuronal está formado por 2 neuronas, una sensitiva y otra motora. El arco reflejo trineuronal está compuesto por 3 neuronas, al interponerse entre las 2 neuronas antes mencionadas, un tercer eslabón, la neurona de asociación o intercalar. El arco reflejo plurineuronal es el más complejo porque está formado por numerosas neuronas, que se encuentran en distintos niveles del sistema nervioso. En este tipo de arco reflejo, las neuronas de asociación constituyen una vía adicional por donde se puede desviar el impulso nervioso (cuadro 48.1).

**Cuadro 48.1.** Arco reflejo



R:	Receptor
FNA:	Fibra nerviosa aferente
CN:	Centro nervioso
FNE:	Fibra nerviosa eferente
E:	Efector

## Clasificación de los reflejos

Los reflejos se pueden clasificar de distintas maneras en dependencia de diversos criterios:

- Según el nivel de localización del centro nervioso en el sistema nervioso central (espinal, bulbar o de la médula oblongada, mesencefálico, diencefálico y cortical).

- Teniendo en cuenta los receptores estimulados se describen los reflejos exteroceptivos (de la superficie del cuerpo o piel), propioceptivos (del aparato locomotor como los tendones y músculos) e interoceptivos (de las vísceras y vasos sanguíneos).
- De acuerdo con los efectores que actúan, los reflejos se denominan motores, secretores y vasomotores.
- Según el tipo de reacción, si es adquirida o no por el individuo en el transcurso de su desarrollo, los reflejos se clasifican como condicionados e incondicionados, los cuales tienen mecanismos de aparición diferentes. Los reflejos incondicionados son reacciones innatas del organismo, iguales en todos los animales de la misma especie, que están determinados por los receptores y la intensidad del estímulo. Los reflejos condicionados se elaboran en el transcurso de la vida del individuo como resultado de la experiencia y en los que interviene la corteza cerebral de los vertebrados superiores.

## Componentes del sistema nervioso

Desde el punto de vista anatómico (topográfico), el sistema nervioso se divide en 2 partes, una central y otra periférica (cuadro 48.2).

**Cuadro 48.2.** Componentes del sistema nervioso

Sistema nervioso central	Encéfalo Médula espinal
Sistema nervioso periférico	Nervios (raíces, troncos, ramos y plexos nerviosos) Ganglios nerviosos Terminaciones nerviosas (receptores y efectores)

El sistema nervioso central (SNC) está compuesto por una columna de estructura nerviosa, en la que se distingue una parte inferior cilíndrica llamada médula espinal que está situada en el canal vertebral y una parte superior globulosa denominada encéfalo que se localiza en la cavidad craneal y se divide clásicamente en 3 porciones, cerebro, cerebelo y tallo cerebral o tronco encefálico (fig. 48.1). La palabra cerebro se ha utilizado como sinónimo de encéfalo, pero también se ha empleado con un significado más limitado, para designar a veces la parte superior del encéfalo correspondiente a los hemisferios cerebrales y en otras ocasiones también se incluyen al talamoencéfalo e hipotálamo. El cerebelo es la parte inferior y posterior del encéfalo. El tallo cerebral o tronco encefálico es la

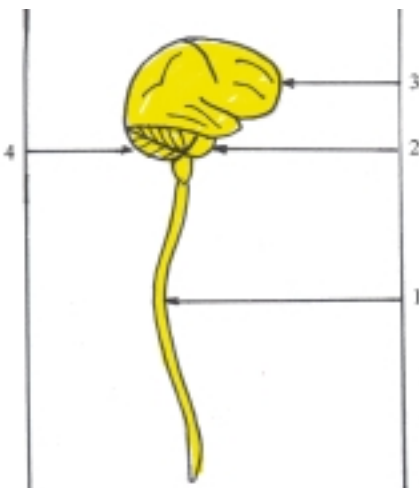
parte inferior del encéfalo que se une a la médula espinal y está formado fundamentalmente por los pedúnculos cerebrales, puente o protuberancia anular y la médula oblongada o bulbo o raquídeo.

De acuerdo con su origen embriológico el encéfalo se divide en varias porciones que derivan de las vesículas cerebrales:

- El rombencéfalo o cerebro posterior que se divide en mielencéfalo (médula oblongada) y metencéfalo (puente y cerebelo).
- El mesencéfalo o cerebro medio (pedúnculos cerebrales y techo mesencefálico con los colículos).
- El prosencéfalo o cerebro anterior que se divide en diencéfalo (talamoencéfalo e hipotálamo) y telencéfalo (hemisferios cerebrales).
- El tronco encefálico está formado por las estructuras que derivan del mesencéfalo y rombencéfalo, excepto el cerebelo (cuadro 48.3).

**Cuadro 48.3.** Componentes del encéfalo

Prosencéfalo	Telencéfalo	Hemisferios cerebrales
	Diencéfalo	Talamoencéfalo Hipotálamo
Mesencéfalo		Techo mesencefálico (colículos) Pedúnculos cerebrales
Rombencéfalo	Metencéfalo	Cerebelo Puente
	Mielencéfalo	Médula oblongada



**Fig. 48.1.** Componentes del sistema nervioso central. 1. médula espinal, 2. tronco encefálico, 3. cerebro, 4. cerebelo.

El sistema nervioso está cubierto por membranas concéntricas de tejido conectivo nombradas meninges (duramadre, aracnoides y piamadre) y su estructura se caracteriza porque posee en su interior una serie de conductos y cavidades llamadas ventrículos por donde circula el líquido cerebroespinal (cefalorraquídeo), destacándose en la médula espinal el canal central, en el rombencéfalo el cuarto ventrículo, en el mesencéfalo el acueducto cerebral o mesencefálico, en el diencéfalo el tercer ventrículo y en el telencéfalo o hemisferios cerebrales los ventrículos laterales con los orificios interventriculares.

El sistema nervioso periférico (SNP) comprende todo lo que resta del sistema nervioso, que está ampliamente distribuido en el cuerpo humano, relacionándose con todos los órganos y estructuras del organismo. Esta parte del sistema nervioso está compuesta por los nervios que están conformados por raíces, troncos y ramos nerviosos, algunos de los cuales se unen formando redes o plexos nerviosos. Además, incluye los ganglios y terminaciones nerviosas (receptores y efectores).

## Otros criterios de división del sistema nervioso

Desde el punto de vista fisiológico, el sistema nervioso se divide en 2 partes; de la vida de relación o animal y de la vida vegetativa o autónomo. Esta división no significa que existen 2 sistemas anatómicamente distintos, sino que son 2 aspectos de un mecanismo neural único, íntimamente relacionados, tanto central como periféricamente. El sistema nervioso de la vida de relación o animal regula principalmente las funciones de relación del organismo con el medio exterior, propios de la vida animal, y que comprende la actividad sensorial y motora del cuerpo, en las que intervienen aquellas partes del sistema nervioso central y periférico relacionadas con los órganos de los sentidos, piel y aparato locomotor. El sistema nervioso de la vida vegetativa o autónomo regula las funciones internas del organismo relacionadas con el metabolismo y la reproducción, las que están presentes en todos los seres vivos y está compuesto por las partes del sistema nervioso central y periférico que inervan esencialmente las vísceras, glándulas y aparato cardiovascular.

De acuerdo con la ontogenia o desarrollo del individuo, el sistema nervioso se divide en 2 partes, somática y visceral, que se corresponden con la división funcional. El sistema nervioso somático inerva las estructuras y los órganos que derivan del ectodermo y el mesodermo, como la piel y el aparato locomotor,

que están controlados por el sistema nervioso de la vida de relación o animal. El sistema nervioso visceral inerva las estructuras y los órganos que derivan del endodermo y el mesodermo como las vísceras, las glándulas y el aparato cardiovascular, que están controlados por el sistema nervioso de la vida vegetativa o autónomo.

Según la filogenia o evolución de las especies, el sistema nervioso se divide en 2 partes, segmentaria y suprasegmentaria. El sistema nervioso segmentario es la organización más primitiva que se basa en un esquema anatómico-funcional correspondiente a un área determinada del organismo o segmento corporal, es la parte del sistema nervioso que tiene relaciones directas, aferentes y eferentes con el resto del organismo y constituye un primer nivel funcional, donde se produce la mayoría de los reflejos incondicionados y comprende la médula espinal y el tronco encefálico, con la parte del sistema nervioso periférico que le corresponde. El sistema nervioso suprasegmentario es una organización más nueva, resultante de la cefalización o el desarrollo del encéfalo y de los órganos de los sentidos; es la parte del sistema nervioso cuyas relaciones aferentes y eferentes se realizan con el sistema segmentario o entre sí, pero no tienen relación directa con los segmentos corporales y está representado por el cerebelo y cerebro (diencefalo y telencefalo).

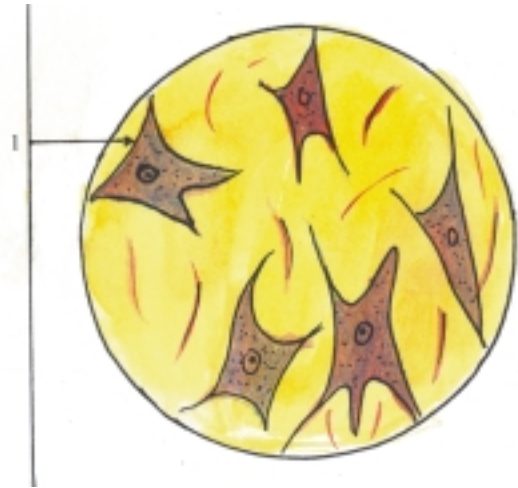
Otra forma de dividir el sistema nervioso es considerando 3 niveles funcionales relacionados con su evolución. El nivel medular (correspondiente a la médula espinal) donde se efectúa la actividad refleja automática. El nivel encefálico bajo (comprende el tronco encefálico, cerebelo, diencefalo y núcleos basales del telencefalo) donde se realiza la actividad subconsciente y de los procesos vitales. El nivel encefálico alto o cortical (de la corteza cerebral) donde se realiza la actividad consciente, el almacenamiento de la información y los procesos más abstractos del pensamiento.

## Estructura microscópica del sistema nervioso

Las estructuras y los órganos que componen el sistema nervioso están constituidos por el tejido nervioso, que es uno de los 4 tejidos básicos del cuerpo humano y representa la parte fundamental de este sistema (ver tejido nervioso) (fig. 48.2). Además cuenta con el tejido conectivo que le proporciona sus envolturas.

El tejido nervioso se caracteriza porque se origina del ectodermo, sus células tienen un alto grado de diferenciación estructural, cuyas propiedades

fisiológicas fundamentalmente son la excitabilidad y la conductividad y está especializado en los mecanismos de regulación, control y coordinación nerviosa. Actúa como un sistema integrador de todas las funciones del organismo y permite su adaptación al medio circundante.



**Fig. 48.2.** Tejido nervioso x 600. 1. neurona con el núcleo en el cuerpo y sus prolongaciones.

Las células del tejido nervioso son las neuronas y las neuróglías. Las neuronas o células nerviosas constituyen la unidad estructural y funcional de este tejido, tienen una forma ramificada, y están compuestas por un cuerpo neurocelular y las prolongaciones neurocelulares. Estas últimas son de 2 tipos, las dendritas que son numerosas, cortas y ramificadas, y el axón que es único y alargado. Las neuróglías o células gliales son más numerosas que las neuronas, están representadas por distintos tipos y en general constituyen los elementos de sostén de este tejido, pero además realizan otras funciones como la de aislante, nutrición, secreción y defensa.

Los cuerpos de las neuronas al agruparse forman en el sistema nervioso periférico los ganglios nerviosos y en el sistema nervioso central la sustancia gris (núcleos de los centros nerviosos) donde se procesa la información.

Los axones o cilindroejes rodeados por sus envolturas forman la fibra nerviosa, que al agruparse, constituyen en el sistema nervioso periférico los nervios y en el sistema nervioso central la sustancia blanca (tractos y fascículos), por donde es conducido el impulso nervioso.

## **Evolución del sistema nervioso en los animales (Filogenia)**

En los animales unicelulares o protozoarios (amebas) no existe sistema nervioso, pues estos organismos están constituidos por una célula, que realiza todas las funciones basadas en las propiedades fisiológicas fundamentales del protoplasma, entre las que se destaca la irritabilidad, o sea, la capacidad que tiene todo ser vivo de responder a determinados estímulos o cambios que se producen en el medio donde se encuentre. Estos organismos viven en un medio líquido, con el cual se relacionan y mantienen sus funciones por mecanismos de regulación humoral al nivel molecular.

A partir de los organismos pluricelulares inferiores comienzan a aparecer los elementos esenciales del sistema nervioso, se establecen así las distintas etapas filogenéticas de este sistema y se desarrolla progresivamente el mecanismo de regulación nerviosa.

En los celentéreos (hidras, medusas, anémonas) aparece el primer indicio del sistema nervioso y se desarrolla la etapa del sistema nervioso reticular o difuso, constituido por las estructuras nerviosas fundamentales: receptores, efectores y células de asociación, que se disponen en forma de red a través de la cual se propaga el impulso nervioso y queda integrado de este modo una forma simple de arco reflejo.

En los vermes o gusanos aparece la etapa del sistema nervioso ganglionar que se caracteriza porque los cuerpos de las células nerviosas se agrupan y forman los ganglios, que representan la formación primitiva de los centros nerviosos y sus prolongaciones forman los nervios. En estos animales la organización del sistema nervioso está en correspondencia con la segmentación corporal (metamérica), de manera que los ganglios nerviosos quedan unidos en 2 direcciones por los troncos nerviosos, los transversales o segmentarios y los longitudinales o intersegmentarios.

En los cordados inferiores (lanceta de mar o anfibio) se inicia el sistema nervioso tubular, al originarse la mayor parte de este sistema a expensas de una invaginación del ectodermo, que forma el tubo neural, el cual está situado en la parte dorsal y media del cuerpo, y constituye el centro nervioso de donde parten los nervios segmentarios.

En los cordados superiores (vertebrados) la porción caudal del tubo neural se convierte en la médula espinal y la porción cefálica se desarrolla progresivamente y forman el encéfalo, por lo que se denomina a esta etapa, de cefalización. En los peces inferiores aparecen las 3 vesículas cerebrales primarias

nombradas cerebro posterior o rombencéfalo, cerebro medio o mesencéfalo y cerebro anterior o prosencéfalo, con un desarrollo particular del rombencéfalo por causa de la influencia de algunos órganos vinculados a la vida de la relación (receptores de la audición y del equilibrio) y de la vida vegetativa, que intervienen en la respiración, circulación y digestión (arcos branquiales). En los peces superiores se desarrolla el cerebro medio o mesencéfalo bajo la influencia del receptor óptico. En los vertebrados terrestres se desarrolla el cerebro anterior o prosencéfalo por la influencia del receptor olfatorio. En este proceso, el rombencéfalo se subdivide en mielencéfalo y metencéfalo y el prosencéfalo se diferencia en diencéfalo y telencéfalo.

A partir de los anfibios y reptiles se desarrolla la corteza cerebral, se inicia la etapa de corticalización, que alcanza su máximo desarrollo en el humano como consecuencia de 2 estímulos de naturaleza social: el trabajo y el lenguaje.

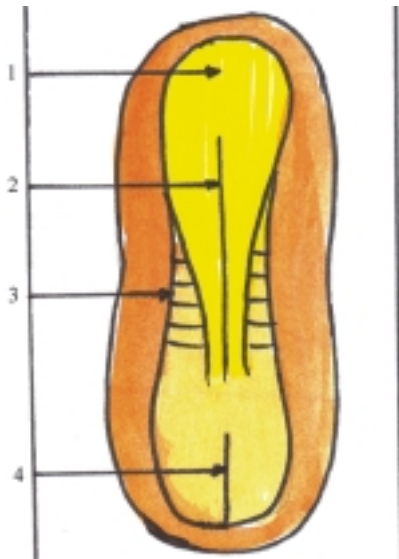
El trabajo es el factor decisivo en la formación del hombre, mediante el cual adapta la naturaleza a sus necesidades. El lenguaje está íntimamente relacionado con el pensamiento y surge en el proceso del trabajo social, como una necesidad de la comunicación interpersonal.

## **Desarrollo del sistema nervioso en el humano (Ontogenia)**

El sistema nervioso se origina del ectodermo (ver hoja germinativa en la etapa de diferenciación). Se debe recordar, que el ectodermo se engruesa en la región craneal del disco embrionario y forma la lámina o placa neural cuyos bordes laterales se elevan y constituyen los pliegues neurales que delimitan una depresión alargada llamada surco neural. Al fusionarse los pliegues neurales se cierra el surco neural y se convierte en una estructura tubular nombrada tubo neural, que está situado profundamente en el espesor del mesodermo (figs. 48.3 y 48.4).

Del tubo neural se origina el sistema nervioso central (de su porción caudal alargada se forma la médula espinal y de la craneal ensanchada el encéfalo). Además, se origina parte del sistema nervioso periférico (fibras nerviosas eferentes o motoras de los nervios).

Las células ectodérmicas que no participan en la fusión de los pliegues neurales se agrupan y forman un par de columnas situadas entre el tubo neural y el ectodermo superficial, que se denominan crestas neurales de donde se origina una parte del sistema nervioso periférico (ganglios de los nervios espinales, craneales y simpáticos). De las crestas neurales también derivan otras estructuras, como la médula de las glándulas suprarrenales y los melanocitos.

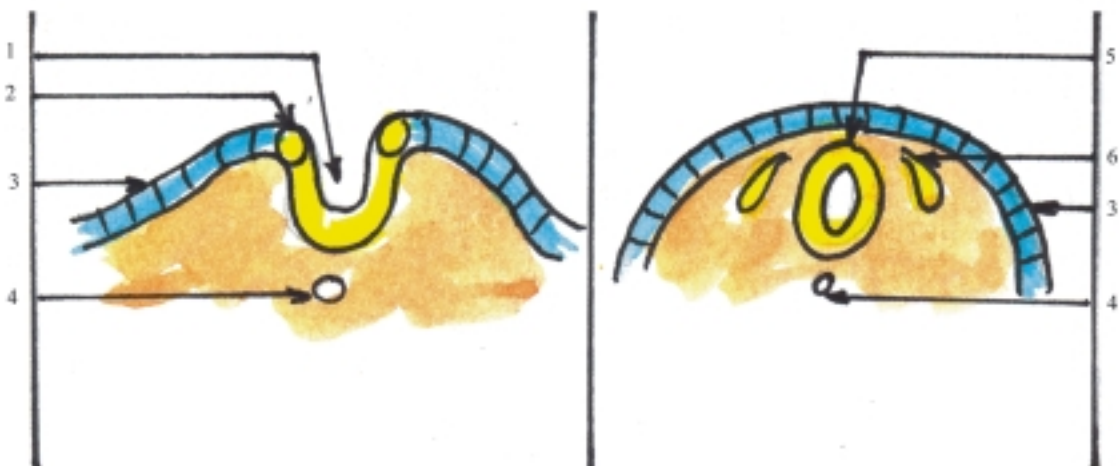


**Fig. 48.3.** Formación de la placa neural vista de la cara dorsal del embrión de 20 d. 1. placa neural, 2. surco neural, 3. somita, 4. línea primitiva.

La placa neural está formada por un epitelio simple cilíndrico que al cerrarse el tubo neural se transforma en un epitelio pseudoestratificado llamado neuroepitelio. Las células neuroepiteliales que constituyen la pared del tubo neural, proliferan y dan origen a varios tipos de células que se disponen en distintas zonas de esta región. Primero se originan los neuroblastos que se convierten en neuronas. Luego se forman los spongioblastos que se transforman en gliocitos

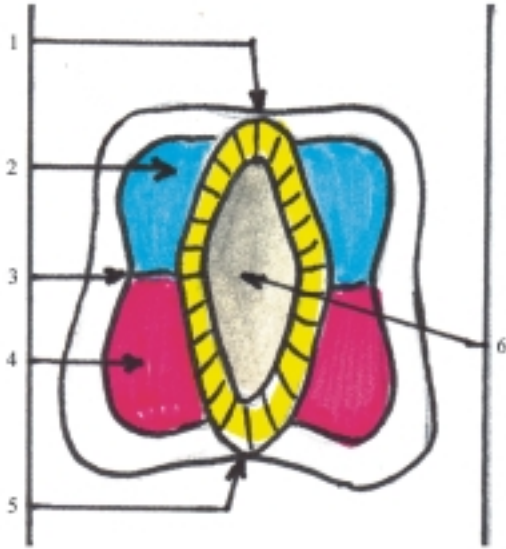
(astrocitos y oligodendrocitos) y posteriormente se originan las células endoteliales. Por último, aparecen las microglías cuando el sistema nervioso central se vasculariza, pero estas células derivan del mesodermo. Por causa de la proliferación celular, la pared del tubo neural se engruesa, y pueden distinguirse 3 estratos: interno o endotelial, medio o del manto y externo o marginal. El estrato endotelial está formado por células endoteliales que tapizan el canal central de la médula espinal y los ventrículos encefálicos. El estrato del manto está constituido por neuronas y astrocitos que forman la sustancia gris del sistema nervioso central. El estrato marginal está compuesto por los oligodendrocitos que forman la vaina de mielina de las fibras nerviosas, por lo que esta zona adquiere el aspecto típico de la sustancia blanca del sistema nervioso central.

En la cuarta semana del desarrollo embrionario, la porción del tubo neural correspondiente a la médula espinal (fig. 48.5), presenta las paredes ventral y dorsal delgadas, las que se denominan láminas ventral y dorsal (placas del piso y del techo) y están formadas por células endoteliales y neuróglías; constituyen una vía de paso de las fibras nerviosas que cruzan de un lado a otro de la médula espinal, mientras que las paredes laterales se engruesan, y se destacan en cada lado 2 zonas llamadas láminas ventrolateral y dorsolateral (placas basal y alar), separadas por el surco limitante y formadas por los cuerpos celulares de las neuronas que constituyen la sustancia gris de la médula espinal. La placa basal es el área motora y la placa alar el área sensitiva, rodeadas periféricamente



**Fig. 48.4.** Formación del tubo neural cortes transversales de embriones. 1. surco neural, 2. cresta neural, 3. ectodermo superficial, 4. notocorda, 5. tubo neural, 6. ganglio nervioso.

por la sustancia blanca formada por los axones mielinizados de las neuronas. En el tercer mes de desarrollo la médula espinal se extiende a todo lo largo del canal vertebral, sin embargo, al aumentar la edad del feto, la columna vertebral crece más rápido que la médula espinal, por lo que, en el momento del nacimiento la extremidad caudal de la médula espinal se encuentra al nivel de la III vértebra lumbar y posteriormente en el adulto, se sitúa a la altura de la II vértebra lumbar.



**Fig. 48.5.** Desarrollo de la médula espinal corte transversal de la médula espinal en desarrollo. 1. lámina dorsal (placa del techo), 2. lámina dorsolateral (placa alar), 3. surco limitante, 4. lámina ventrolateral (placa basal), 5. lámina ventral (placa del piso), 6. luz del tubo neural.

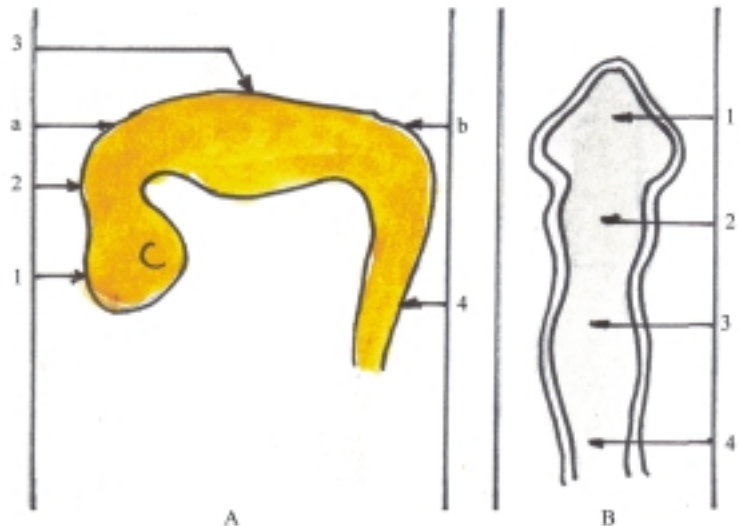
En la cuarta semana del desarrollo embrionario, la porción craneal del tubo neural correspondiente al encéfalo presenta 3 dilataciones o vesículas cerebrales primarias (fig. 48.6), llamadas rombencéfalo o cerebro posterior, mesencéfalo o cerebro medio y prosencéfalo o cerebro anterior. En esta etapa, el cerebro se incurva ventralmente y forma 2 flexuras, la cervical (entre la médula espinal y el rombencéfalo) y la cefálica (al nivel del mesencéfalo).

En la quinta semana del desarrollo, el encéfalo presenta 5 dilataciones o vesículas cerebrales secundarias (fig. 48.7) al dividirse el rombencéfalo en 2 porciones (mielencéfalo y metencéfalo) y el prosencéfalo en otras 2 porciones (diencéfalo y telencéfalo), mientras que el mesencéfalo se mantiene indiviso.

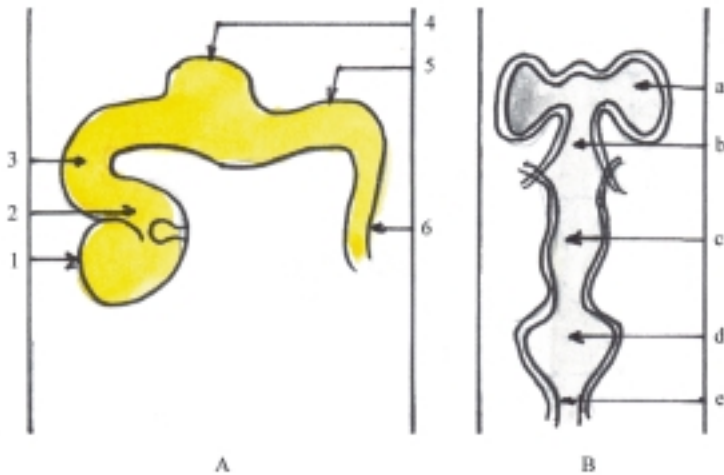
De estas 5 vesículas cerebrales secundarias derivan las porciones definitivas del encéfalo. Del mielencéfalo la médula oblongada, del metencéfalo el puente y el cerebelo, del mesencéfalo los pedúnculos cerebrales y el techo mesencefálico con los colículos, del diencéfalo el talamoencéfalo y el hipotálamo y del telencéfalo los hemisferios cerebrales. Este último crece extraordinariamente y llega a cubrir las caras laterales del diencéfalo y de la parte superior del tronco encefálico. En algunas porciones del encéfalo, la luz del tubo neural se ensancha y forman cavidades llamadas ventrículos (en el rombencéfalo el IV ventrículo, en el diencéfalo el III ventrículo y en los hemisferios cerebrales los ventrículos laterales).

En el desarrollo del encéfalo ocurren otros cambios que lo diferencian de la médula espinal, los más significativos son los siguientes:

- En algunas porciones del encéfalo relacionadas con los ventrículos, la placa del techo se adelgaza y



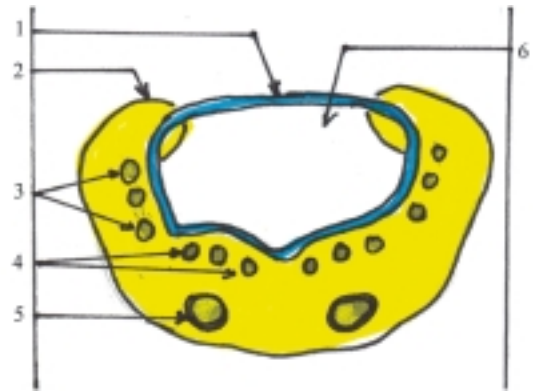
**Fig. 48.6.** Desarrollo del encéfalo 4 semanas. A. Vista lateral del embrión con las tres vesículas cerebrales primarias, B. Cavidades de las vesículas cerebrales. 1. prosencéfalo, 2. mesencéfalo, 3. rombencéfalo, 4. médula espinal, a) flexura cefálica, b) flexura cervical.



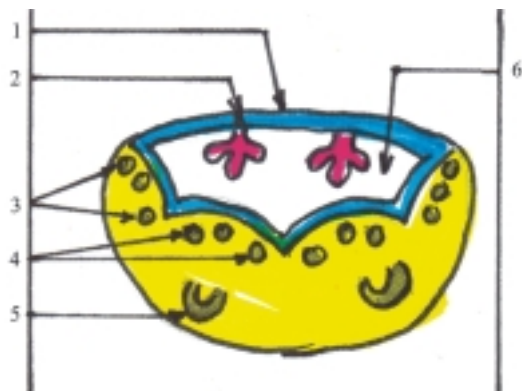
**Fig. 48.7.** Desarrollo del encéfalo 5 semanas. A. Vista lateral del embrión con las 5 vesículas cerebrales secundarias, B. Cavidades de las vesículas cerebrales: 1. telencéfalo, 2. diencéfalo, 3. mesencéfalo, 4. metencéfalo, 5. mielencéfalo, 6) médula espinal, a) ventrículos laterales, b) III ventrículo, c) futuro acueducto mesencefálico, d) IV ventrículo, e) canal central.

queda formada por una capa de células ependimarias, cubierta por mesénquima vascularizado, que constituye en conjunto la tela coroidea donde se forman los plexos coroideos que producen el líquido cerebroespinal (fig. 48.8).

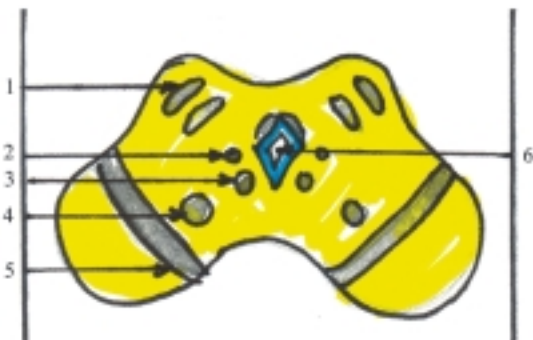- Las placas basales forman los núcleos motores en las porciones que componen el tronco encefálico (médula oblongada, puente y mesencéfalo), pero disminuye su importancia en el prosencéfalo (figs. 48.8, 48.9 y 48.10).
- Las placas alares forman los núcleos sensitivos en las porciones que componen el tronco encefálico y aumentan su importancia en el prosencéfalo, pues de estas deriva la mayor parte del diencéfalo y telencéfalo (figs. 48.8, 48.9 y 48.10).
- Las porciones dorsolaterales de las placas alares del metencéfalo forman los labios rombencefálicos, que se extienden hacia el plano medio y dan origen al cerebelo (fig. 48.9).



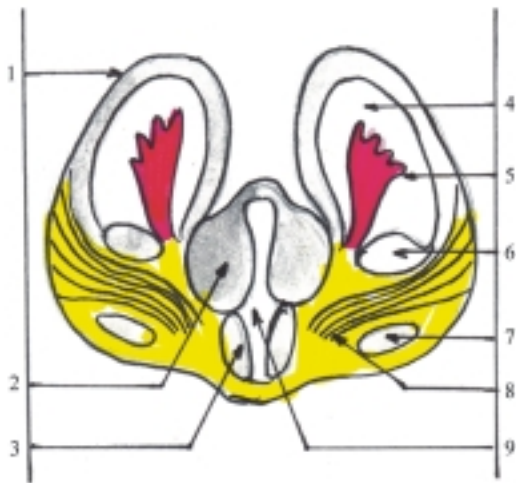**Fig. 48.9.** Diferenciación del metencéfalo corte transversal. 1. tela coroidea, 2. labios rombencefálicos, 3. núcleos sensitivos, 4. núcleos motores, 5. núcleos pontinos, 6. IV ventrículo.



**Fig. 48.8.** Diferenciación del mielencéfalo corte transversal. 1. tela coroidea, 2. plexo coroideo, 3. núcleos sensitivos, 4. núcleos motores, 5. núcleos olivares, 6. IV ventrículo.



**Fig. 48.10.** Diferenciación del mesencéfalo corte transversal. 1. núcleos sensitivos de los colículos en techo mesencefálicos, 2 y 3. núcleos motores, 4. núcleo rojo, 5. sustancia negra, 6. acueducto mesencefálico.



**Fig. 48.11.** Diferenciación del diencefalo y el telencefalo en corte transversal. 1. corteza, 2. tálamo, 3. hipotálamo, 4. ventrículos laterales, 5. plexo coroideo, 6. núcleo caudado, 7. núcleo lenticular, 8. cápsula interna, 9. III ventrículo.

- En el cerebelo y cerebro, las neuronas que se encuentran en el estrato del manto migran hacia la superficie de estos órganos y forman la corteza. Otras neuronas migran hacia determinadas zonas del centro y forman núcleos importantes (fig. 48. 11).

## Alteraciones del sistema nervioso

Las variaciones más significativas del sistema nervioso están relacionadas con la edad, especialmente el cerebro, que tiene un crecimiento extraordinario en la etapa prenatal en comparación con el resto de los órganos que componen el organismo.

Las malformaciones congénitas del sistema nervioso central son relativamente frecuentes, las que generalmente están asociadas con defectos del desarrollo del esqueleto de la cabeza y de la columna vertebral, y algunas de estas son incompatibles con la vida. Entre las malformaciones congénitas del sistema nervioso central se destacan la anencefalia (falta de cerebro), la amielia (falta de médula espinal), la microcefalia (cerebro anormalmente pequeño), la idiosia cerebral (desarrollo incompleto de la corteza cerebral), la hidrocefalia (acumulación excesiva de líquido cerebroespinal que puede ser por producción aumentada, resorción disminuida u obstrucción del sistema ventricular), el meningocele, meningoencefalocele y meningomielocele (hernias de la meninge o combinada con el encéfalo y la médula espinal).

Las afecciones del sistema nervioso son numerosas y frecuentes, algunas de ellas llegan a constituir cuadros clínicos de gran importancia por las limitaciones que provocan en el individuo, y pueden ser irreversibles o culminar con la muerte. Entre las afecciones del sistema nervioso se destacan los accidentes vasculares encefálicos que representan la causa más frecuente de enfermedad neurológica y la tercera causa de muerte (isquemia transitoria, infarto y hemorragia cerebral), y la epilepsia que constituye la segunda causa de afección neurológica, caracterizada por una actividad neuronal excesiva e incontrolada. Además, se observan procesos infecciosos inflamatorios causados por distintos microorganismos patógenos (meningoencefalitis, mielitis y neuritis), tumores primarios (gliomas) y secundarios o metastásicos (procedentes principalmente de los bronquios y glándulas mamarias), las enfermedades desmielinizantes (esclerosis múltiple) y degenerativas (de Parkinson o parálisis agitante; de Alzheimer o demencia presenil; la corea de Huntington y la siringomielia, caracterizada por la formación de cavidades intramedulares), las enfermedades tóxicas (por monóxido de carbono, alcohol, plomo, etc.), nutricionales (por carencia de vitamina B), metabólicas (hipoglucemia y encefalopatía hepática) e inmunológicas (miastenia grave).

Los trastornos del sistema nervioso periférico en general se denominan neuropatías periféricas, las que pueden tener diversas causas y se dividen en mononeuropatías y polineuropatías, según afecten a uno o varios nervios, respectivamente.

Las lesiones del sistema nervioso central y periférico pueden ser causadas por traumatismos cerrados o abiertos y heridas penetrantes que interesen alguna parte de este sistema. En los traumatismos del cráneo pueden ocurrir fracturas de distintos tipos (lineales, ramificadas y deprimidas) que pueden o no provocar trastornos cerebrales; las más graves son las de la base del cráneo. En los traumatismos de la columna vertebral pueden ocurrir fracturas y luxaciones de las vértebras, que provocan la compresión de la médula espinal y constituyen la causa más frecuente de lesión medular.

Las afecciones y lesiones del sistema nervioso se manifiestan por una gran variedad de síntomas, aunque algunos de estos también están presentes en enfermedades no neurológicas. Entre los síntomas se distinguen la cefalea, el vértigo, el dolor, las diestusias (hormigueo, calambre, adormecimiento), la pérdida de la conciencia; las alteraciones de la personalidad, del trofismo, de la sensibilidad y de la movilidad. La asociación de algunos de estos síntomas dan lugar a síndromes neurológicos; los más frecuentes son los motores, sensitivos, del tronco encefálico, cerebeloso, meníngeo, hipertensión endocraneal, y comatoso.



## Orientaciones para el estudio del sistema nervioso

Al estudiar las características particulares de los órganos que componen el sistema nervioso central es conveniente seguir un orden lógico, similar al utilizado en el estudio de las vísceras, y destacar los aspectos siguientes:

- Nombre del órgano.
- Funciones específicas.
- Situación en el cuerpo.
- Proyección en la superficie corporal.
- Forma del órgano.
- Porciones del órgano.
- Detalles anatómicos más destacados.

- Relaciones más importantes.
- Aspectos más destacados de la estructura, el origen y desarrollo.

En el estudio de los nervios de forma independiente es conveniente explicar las características particulares más destacadas de cada uno, siguiendo un orden lógico:

- Nombre del nervio.
- Tipo de nervio por su procedencia (craneal o espinal) y su función (sensitivo, motor o mixto).
- Origen.
- Trayecto.
- Ganglios nerviosos.
- Ramas principales.
- Territorio de inervación

# VII

## SISTEMA NERVIOSO (NEUROLOGÍA)

### 48. Elementos básicos del sistema nervioso

#### Mecanismos de regulación orgánica

**E**n el cuerpo humano existen 2 mecanismos fundamentales de regulación orgánica, que actúan como un sistema integrador de todas las funciones del organismo y permiten su adaptación a las condiciones ambientales. Estos mecanismos de regulación son el nervioso y el humoral (hormonal).

El mecanismo de regulación nerviosa se realiza por el sistema nervioso, que regula la actividad de todo el organismo y tiene una acción más rápida.

El mecanismo de regulación humoral se efectúa mediante las hormonas elaboradas por las glándulas sin conductos del sistema endocrino, que regulan principalmente las funciones metabólicas y tiene una acción más lenta.

#### Concepto y funciones generales del sistema nervioso

EL sistema nervioso es el conjunto de estructuras y órganos constituidos principalmente por el tejido nervioso, que tiene la función de regulación nerviosa.

El sistema nervioso desempeña el papel dirigente en la regulación, el control y la coordinación de todas las funciones del cuerpo humano, y asegura de esta manera la integridad del organismo y su relación con el medio que le rodea. En general, la actividad nerviosa tiene un carácter reflejo, basado en las propiedades fundamentales que posee el tejido nervioso, es decir, la excitabilidad y la conductividad. Además, el sistema nervioso ha alcanzado un alto grado de desarrollo, especialmente la corteza del cerebro humano, cuya función esencial es la actividad nerviosa superior (aspecto fisiológico), que está íntimamente relacionada con la actividad psíquica o mental (aspecto psicológico).

La actividad nerviosa superior comprende una serie de procesos fisiológicos (regulación, control y

coordinación) mediante los cuales dirige toda la actividad del organismo. La actividad psíquica comprende los procesos psicológicos entre los que se distinguen los cognoscitivos o del conocimiento (sensación, percepción, memoria, imaginación y pensamiento), los afectivos (motivación y sentimientos) y los conativos o volitivos (voluntad), que en conjunto conforman una unidad en la personalidad del individuo, y su máxima expresión es la conciencia.

Desde el punto de vista materialista dialéctico se considera a la psiquis como una forma especial del movimiento reflejo, como una imagen subjetiva de la realidad objetiva, y es la conciencia una propiedad del cerebro, que se ha desarrollado bajo el influjo de la actividad laboral y de las relaciones sociales, estrechamente vinculadas al lenguaje. En resumen, el cerebro constituye la base material del pensamiento, es el órgano del raciocinio.

#### Arco reflejo

La actividad nerviosa tiene un carácter reflejo. Se denomina acto reflejo al mecanismo básico de acción de toda reacción del organismo que surge como respuesta ante un estímulo y que se realiza mediante el arco reflejo, el cual representa la unidad morfofuncional del sistema nervioso constituido por un conjunto de estructuras que forman las vías nerviosas.

Las estructuras fundamentales del arco reflejo son los receptores, las fibras nerviosas aferentes o sensitivas, los centros nerviosos, las fibras nerviosas eferentes o motoras y los efectores.

Los receptores son las estructuras situadas en las terminaciones nerviosas, ampliamente distribuidas en el organismo y que están especializadas en captar los estímulos y transformarlos en excitación que se propaga como impulso nervioso.

Las fibras nerviosas aferentes o sensitivas conducen el impulso nervioso desde los receptores hacia los centros nerviosos.

Los centros nerviosos son las estructuras que se encuentran en el sistema nervioso central (cuerpos neuronales que forman la sustancia gris de la médula espinal y del encéfalo), donde se procesa la información recibida y se elabora una respuesta determinada a la situación dada.

Las fibras nerviosas eferentes o motoras conducen el impulso nervioso desde los centros nerviosos hacia los efectores.

Los efectores son las estructuras situadas en las terminaciones nerviosas localizados en los órganos efectores o de trabajo (generalmente músculos y glándulas), donde el impulso nervioso se transforma en acción de respuesta que es ejecutada por los órganos efectores.

Los arcos reflejos se pueden clasificar de acuerdo con el número de células nerviosas o neuronas que contengan, las que constituyen la unidad morfofuncional del tejido nervioso. El arco reflejo simple o bineuronal está formado por 2 neuronas, una sensitiva y otra motora. El arco reflejo trineuronal está compuesto por 3 neuronas, al interponerse entre las 2 neuronas antes mencionadas, un tercer eslabón, la neurona de asociación o intercalar. El arco reflejo plurineuronal es el más complejo porque está formado por numerosas neuronas, que se encuentran en distintos niveles del sistema nervioso. En este tipo de arco reflejo, las neuronas de asociación constituyen una vía adicional por donde se puede desviar el impulso nervioso (cuadro 48.1).

**Cuadro 48.1.** Arco reflejo



R:	Receptor
FNA:	Fibra nerviosa aferente
CN:	Centro nervioso
FNE:	Fibra nerviosa eferente
E:	Elector

## Clasificación de los reflejos

Los reflejos se pueden clasificar de distintas maneras en dependencia de diversos criterios:

- Según el nivel de localización del centro nervioso en el sistema nervioso central (espinal, bulbar o de la médula oblongada, mesencefálico, diencefálico y cortical).

- Teniendo en cuenta los receptores estimulados se describen los reflejos exteroceptivos (de la superficie del cuerpo o piel), propioceptivos (del aparato locomotor como los tendones y músculos) e interoceptivos (de las vísceras y vasos sanguíneos).
- De acuerdo con los efectores que actúan, los reflejos se denominan motores, secretores y vasomotores.
- Según el tipo de reacción, si es adquirida o no por el individuo en el transcurso de su desarrollo, los reflejos se clasifican como condicionados e incondicionados, los cuales tienen mecanismos de aparición diferentes. Los reflejos incondicionados son reacciones innatas del organismo, iguales en todos los animales de la misma especie, que están determinados por los receptores y la intensidad del estímulo. Los reflejos condicionados se elaboran en el transcurso de la vida del individuo como resultado de la experiencia y en los que interviene la corteza cerebral de los vertebrados superiores.

## Componentes del sistema nervioso

Desde el punto de vista anatómico (topográfico), el sistema nervioso se divide en 2 partes, una central y otra periférica (cuadro 48.2).

**Cuadro 48.2.** Componentes del sistema nervioso

Sistema nervioso central	Encéfalo Médula espinal
Sistema nervioso periférico	Nervios (raíces, troncos, ramos y plexos nerviosos) Ganglios nerviosos Terminaciones nerviosas (receptores y efectores)

El sistema nervioso central (SNC) está compuesto por una columna de estructura nerviosa, en la que se distingue una parte inferior cilíndrica llamada médula espinal que está situada en el canal vertebral y una parte superior globulosa denominada encéfalo que se localiza en la cavidad craneal y se divide clásicamente en 3 porciones, cerebro, cerebelo y tallo cerebral o tronco encefálico (fig. 48.1). La palabra cerebro se ha utilizado como sinónimo de encéfalo, pero también se ha empleado con un significado más limitado, para designar a veces la parte superior del encéfalo correspondiente a los hemisferios cerebrales y en otras ocasiones también se incluyen al talamoencéfalo e hipotálamo. El cerebelo es la parte inferior y posterior del encéfalo. El tallo cerebral o tronco encefálico es la

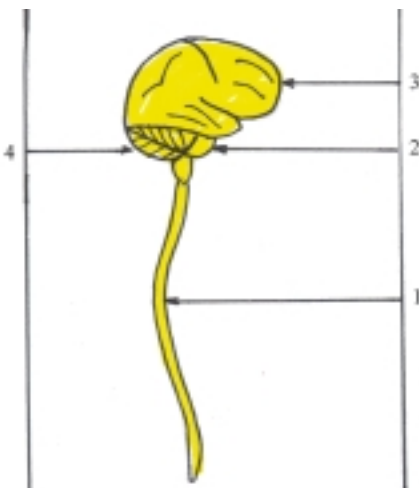
parte inferior del encéfalo que se une a la médula espinal y está formado fundamentalmente por los pedúnculos cerebrales, puente o protuberancia anular y la médula oblongada o bulbo o raquídeo.

De acuerdo con su origen embriológico el encéfalo se divide en varias porciones que derivan de las vesículas cerebrales:

- El rombencéfalo o cerebro posterior que se divide en mielencéfalo (médula oblongada) y metencéfalo (puente y cerebelo).
- El mesencéfalo o cerebro medio (pedúnculos cerebrales y techo mesencefálico con los colículos).
- El prosencéfalo o cerebro anterior que se divide en diencéfalo (talamoencéfalo e hipotálamo) y el telencéfalo (hemisferios cerebrales).
- El tronco encefálico está formado por las estructuras que derivan del mesencéfalo y rombencéfalo, excepto el cerebelo (cuadro 48.3).

**Cuadro 48.3.** Componentes del encéfalo

Prosencéfalo	Telencéfalo	Hemisferios cerebrales
	Diencéfalo	Talamoencéfalo Hipotálamo
Mesencéfalo		Techo mesencefálico (colículos) Pedúnculos cerebrales
Rombencéfalo	Metencéfalo	Cerebelo Puente
	Mielencéfalo	Médula oblongada



**Fig. 48.1.** Componentes del sistema nervioso central. 1. médula espinal, 2. tronco encefálico, 3. cerebro, 4. cerebelo.

El sistema nervioso está cubierto por membranas concéntricas de tejido conectivo nombradas meninges (duramadre, aracnoides y piamadre) y su estructura se caracteriza porque posee en su interior una serie de conductos y cavidades llamadas ventrículos por donde circula el líquido cerebroespinal (cefalorraquídeo), destacándose en la médula espinal el canal central, en el rombencéfalo el cuarto ventrículo, en el mesencéfalo el acueducto cerebral o mesencefálico, en el diencéfalo el tercer ventrículo y en el telencéfalo o hemisferios cerebrales los ventrículos laterales con los orificios interventriculares.

El sistema nervioso periférico (SNP) comprende todo lo que resta del sistema nervioso, que está ampliamente distribuido en el cuerpo humano, relacionándose con todos los órganos y estructuras del organismo. Esta parte del sistema nervioso está compuesta por los nervios que están conformados por raíces, troncos y ramos nerviosos, algunos de los cuales se unen formando redes o plexos nerviosos. Además, incluye los ganglios y terminaciones nerviosas (receptores y efectores).

## Otros criterios de división del sistema nervioso

Desde el punto de vista fisiológico, el sistema nervioso se divide en 2 partes; de la vida de relación o animal y de la vida vegetativa o autónomo. Esta división no significa que existen 2 sistemas anatómicamente distintos, sino que son 2 aspectos de un mecanismo neural único, íntimamente relacionados, tanto central como periféricamente. El sistema nervioso de la vida de relación o animal regula principalmente las funciones de relación del organismo con el medio exterior, propios de la vida animal, y que comprende la actividad sensorial y motora del cuerpo, en las que intervienen aquellas partes del sistema nervioso central y periférico relacionadas con los órganos de los sentidos, piel y aparato locomotor. El sistema nervioso de la vida vegetativa o autónomo regula las funciones internas del organismo relacionadas con el metabolismo y la reproducción, las que están presentes en todos los seres vivos y está compuesto por las partes del sistema nervioso central y periférico que inervan esencialmente las vísceras, glándulas y aparato cardiovascular.

De acuerdo con la ontogenia o desarrollo del individuo, el sistema nervioso se divide en 2 partes, somática y visceral, que se corresponden con la división funcional. El sistema nervioso somático inerva las estructuras y los órganos que derivan del ectodermo y el mesodermo, como la piel y el aparato locomotor,

que están controlados por el sistema nervioso de la vida de relación o animal. El sistema nervioso visceral inerva las estructuras y los órganos que derivan del endodermo y el mesodermo como las vísceras, las glándulas y el aparato cardiovascular, que están controlados por el sistema nervioso de la vida vegetativa o autónomo.

Según la filogenia o evolución de las especies, el sistema nervioso se divide en 2 partes, segmentaria y suprasegmentaria. El sistema nervioso segmentario es la organización más primitiva que se basa en un esquema anatómico-funcional correspondiente a un área determinada del organismo o segmento corporal, es la parte del sistema nervioso que tiene relaciones directas, aferentes y eferentes con el resto del organismo y constituye un primer nivel funcional, donde se produce la mayoría de los reflejos incondicionados y comprende la médula espinal y el tronco encefálico, con la parte del sistema nervioso periférico que le corresponde. El sistema nervioso suprasegmentario es una organización más nueva, resultante de la cefalización o el desarrollo del encéfalo y de los órganos de los sentidos; es la parte del sistema nervioso cuyas relaciones aferentes y eferentes se realizan con el sistema segmentario o entre sí, pero no tienen relación directa con los segmentos corporales y está representado por el cerebelo y cerebro (diencefalo y telencefalo).

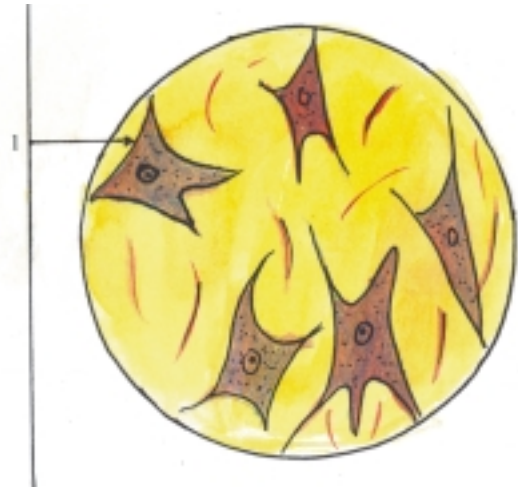
Otra forma de dividir el sistema nervioso es considerando 3 niveles funcionales relacionados con su evolución. El nivel medular (correspondiente a la médula espinal) donde se efectúa la actividad refleja automática. El nivel encefálico bajo (comprende el tronco encefálico, cerebelo, diencefalo y núcleos basales del telencefalo) donde se realiza la actividad subconsciente y de los procesos vitales. El nivel encefálico alto o cortical (de la corteza cerebral) donde se realiza la actividad consciente, el almacenamiento de la información y los procesos más abstractos del pensamiento.

## Estructura microscópica del sistema nervioso

Las estructuras y los órganos que componen el sistema nervioso están constituidos por el tejido nervioso, que es uno de los 4 tejidos básicos del cuerpo humano y representa la parte fundamental de este sistema (ver tejido nervioso) (fig. 48.2). Además cuenta con el tejido conectivo que le proporciona sus envolturas.

El tejido nervioso se caracteriza porque se origina del ectodermo, sus células tienen un alto grado de diferenciación estructural, cuyas propiedades

fisiológicas fundamentalmente son la excitabilidad y la conductividad y está especializado en los mecanismos de regulación, control y coordinación nerviosa. Actúa como un sistema integrador de todas las funciones del organismo y permite su adaptación al medio circundante.



**Fig. 48.2.** Tejido nervioso x 600. 1. neurona con el núcleo en el cuerpo y sus prolongaciones.

Las células del tejido nervioso son las neuronas y las neuróglías. Las neuronas o células nerviosas constituyen la unidad estructural y funcional de este tejido, tienen una forma ramificada, y están compuestas por un cuerpo neurocelular y las prolongaciones neurocelulares. Estas últimas son de 2 tipos, las dendritas que son numerosas, cortas y ramificadas, y el axón que es único y alargado. Las neuróglías o células gliales son más numerosas que las neuronas, están representadas por distintos tipos y en general constituyen los elementos de sostén de este tejido, pero además realizan otras funciones como la de aislante, nutrición, secreción y defensa.

Los cuerpos de las neuronas al agruparse forman en el sistema nervioso periférico los ganglios nerviosos y en el sistema nervioso central la sustancia gris (núcleos de los centros nerviosos) donde se procesa la información.

Los axones o cilindroejes rodeados por sus envolturas forman la fibra nerviosa, que al agruparse, constituyen en el sistema nervioso periférico los nervios y en el sistema nervioso central la sustancia blanca (tractos y fascículos), por donde es conducido el impulso nervioso.

## **Evolución del sistema nervioso en los animales (Filogenia)**

En los animales unicelulares o protozoarios (amebas) no existe sistema nervioso, pues estos organismos están constituidos por una célula, que realiza todas las funciones basadas en las propiedades fisiológicas fundamentales del protoplasma, entre las que se destaca la irritabilidad, o sea, la capacidad que tiene todo ser vivo de responder a determinados estímulos o cambios que se producen en el medio donde se encuentre. Estos organismos viven en un medio líquido, con el cual se relacionan y mantienen sus funciones por mecanismos de regulación humoral al nivel molecular.

A partir de los organismos pluricelulares inferiores comienzan a aparecer los elementos esenciales del sistema nervioso, se establecen así las distintas etapas filogenéticas de este sistema y se desarrolla progresivamente el mecanismo de regulación nerviosa.

En los celentéreos (hidras, medusas, anémonas) aparece el primer indicio del sistema nervioso y se desarrolla la etapa del sistema nervioso reticular o difuso, constituido por las estructuras nerviosas fundamentales: receptores, efectores y células de asociación, que se disponen en forma de red a través de la cual se propaga el impulso nervioso y queda integrado de este modo una forma simple de arco reflejo.

En los vermes o gusanos aparece la etapa del sistema nervioso ganglionar que se caracteriza porque los cuerpos de las células nerviosas se agrupan y forman los ganglios, que representan la formación primitiva de los centros nerviosos y sus prolongaciones forman los nervios. En estos animales la organización del sistema nervioso está en correspondencia con la segmentación corporal (metamérica), de manera que los ganglios nerviosos quedan unidos en 2 direcciones por los troncos nerviosos, los transversales o segmentarios y los longitudinales o intersegmentarios.

En los cordados inferiores (lanceta de mar o anfibio) se inicia el sistema nervioso tubular, al originarse la mayor parte de este sistema a expensas de una invaginación del ectodermo, que forma el tubo neural, el cual está situado en la parte dorsal y media del cuerpo, y constituye el centro nervioso de donde parten los nervios segmentarios.

En los cordados superiores (vertebrados) la porción caudal del tubo neural se convierte en la médula espinal y la porción cefálica se desarrolla progresivamente y forman el encéfalo, por lo que se denomina a esta etapa, de cefalización. En los peces inferiores aparecen las 3 vesículas cerebrales primarias

nombradas cerebro posterior o rombencéfalo, cerebro medio o mesencéfalo y cerebro anterior o prosencéfalo, con un desarrollo particular del rombencéfalo por causa de la influencia de algunos órganos vinculados a la vida de la relación (receptores de la audición y del equilibrio) y de la vida vegetativa, que intervienen en la respiración, circulación y digestión (arcos branquiales). En los peces superiores se desarrolla el cerebro medio o mesencéfalo bajo la influencia del receptor óptico. En los vertebrados terrestres se desarrolla el cerebro anterior o prosencéfalo por la influencia del receptor olfatorio. En este proceso, el rombencéfalo se subdivide en mielencéfalo y metencéfalo y el prosencéfalo se diferencia en diencéfalo y telencéfalo.

A partir de los anfibios y reptiles se desarrolla la corteza cerebral, se inicia la etapa de corticalización, que alcanza su máximo desarrollo en el humano como consecuencia de 2 estímulos de naturaleza social: el trabajo y el lenguaje.

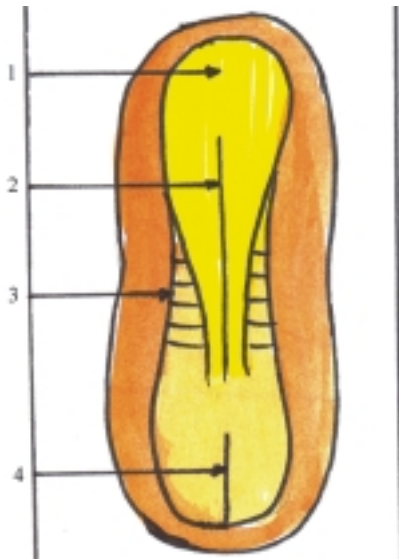
El trabajo es el factor decisivo en la formación del hombre, mediante el cual adapta la naturaleza a sus necesidades. El lenguaje está íntimamente relacionado con el pensamiento y surge en el proceso del trabajo social, como una necesidad de la comunicación interpersonal.

## **Desarrollo del sistema nervioso en el humano (Ontogenia)**

El sistema nervioso se origina del ectodermo (ver hoja germinativa en la etapa de diferenciación). Se debe recordar, que el ectodermo se engruesa en la región craneal del disco embrionario y forma la lámina o placa neural cuyos bordes laterales se elevan y constituyen los pliegues neurales que delimitan una depresión alargada llamada surco neural. Al fusionarse los pliegues neurales se cierra el surco neural y se convierte en una estructura tubular nombrada tubo neural, que está situado profundamente en el espesor del mesodermo (figs. 48.3 y 48.4).

Del tubo neural se origina el sistema nervioso central (de su porción caudal alargada se forma la médula espinal y de la craneal ensanchada el encéfalo). Además, se origina parte del sistema nervioso periférico (fibras nerviosas eferentes o motoras de los nervios).

Las células ectodérmicas que no participan en la fusión de los pliegues neurales se agrupan y forman un par de columnas situadas entre el tubo neural y el ectodermo superficial, que se denominan crestas neurales de donde se origina una parte del sistema nervioso periférico (ganglios de los nervios espinales, craneales y simpáticos). De las crestas neurales también derivan otras estructuras, como la médula de las glándulas suprarrenales y los melanocitos.

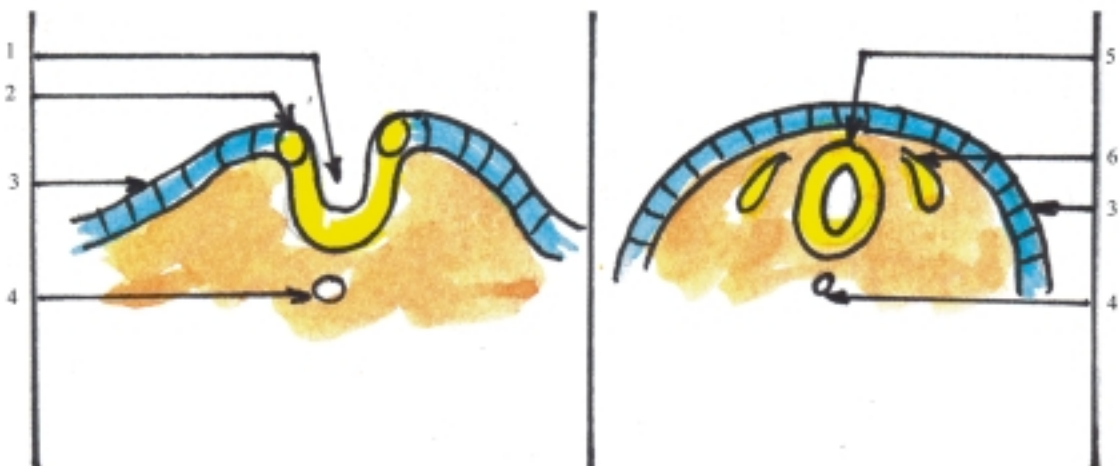


**Fig. 48.3.** Formación de la placa neural vista de la cara dorsal del embrión de 20 d. 1. placa neural, 2. surco neural, 3. somita, 4. línea primitiva.

La placa neural está formada por un epitelio simple cilíndrico que al cerrarse el tubo neural se transforma en un epitelio pseudoestratificado llamado neuroepitelio. Las células neuroepiteliales que constituyen la pared del tubo neural, proliferan y dan origen a varios tipos de células que se disponen en distintas zonas de esta región. Primero se originan los neuroblastos que se convierten en neuronas. Luego se forman los spongioblastos que se transforman en gliocitos

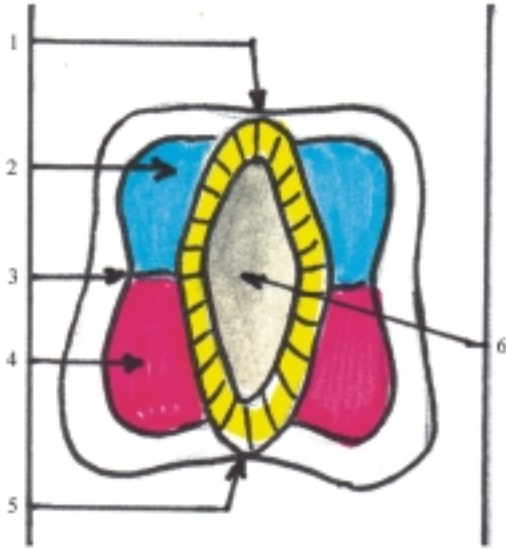
(astrocitos y oligodendrocitos) y posteriormente se originan las células endoteliales. Por último, aparecen las microglías cuando el sistema nervioso central se vasculariza, pero estas células derivan del mesodermo. Por causa de la proliferación celular, la pared del tubo neural se engruesa, y pueden distinguirse 3 estratos: interno o endotelial, medio o del manto y externo o marginal. El estrato endotelial está formado por células endoteliales que tapizan el canal central de la médula espinal y los ventrículos encefálicos. El estrato del manto está constituido por neuronas y astrocitos que forman la sustancia gris del sistema nervioso central. El estrato marginal está compuesto por los oligodendrocitos que forman la vaina de mielina de las fibras nerviosas, por lo que esta zona adquiere el aspecto típico de la sustancia blanca del sistema nervioso central.

En la cuarta semana del desarrollo embrionario, la porción del tubo neural correspondiente a la médula espinal (fig. 48.5), presenta las paredes ventral y dorsal delgadas, las que se denominan láminas ventral y dorsal (placas del piso y del techo) y están formadas por células endoteliales y neuróglías; constituyen una vía de paso de las fibras nerviosas que cruzan de un lado a otro de la médula espinal, mientras que las paredes laterales se engruesan, y se destacan en cada lado 2 zonas llamadas láminas ventrolateral y dorsolateral (placas basal y alar), separadas por el surco limitante y formadas por los cuerpos celulares de las neuronas que constituyen la sustancia gris de la médula espinal. La placa basal es el área motora y la placa alar el área sensitiva, rodeadas periféricamente



**Fig. 48.4.** Formación del tubo neural cortes transversales de embriones. 1. surco neural, 2. cresta neural, 3. ectodermo superficial, 4. notocorda, 5. tubo neural, 6. ganglio nervioso.

por la sustancia blanca formada por los axones mielinizados de las neuronas. En el tercer mes de desarrollo la médula espinal se extiende a todo lo largo del canal vertebral, sin embargo, al aumentar la edad del feto, la columna vertebral crece más rápido que la médula espinal, por lo que, en el momento del nacimiento la extremidad caudal de la médula espinal se encuentra al nivel de la III vértebra lumbar y posteriormente en el adulto, se sitúa a la altura de la II vértebra lumbar.



**Fig. 48.5.** Desarrollo de la médula espinal corte transversal de la médula espinal en desarrollo. 1. lámina dorsal (placa del techo), 2. lámina dorsolateral (placa alar), 3. surco limitante, 4. lámina ventrolateral (placa basal), 5. lámina ventral (placa del piso), 6. luz del tubo neural.

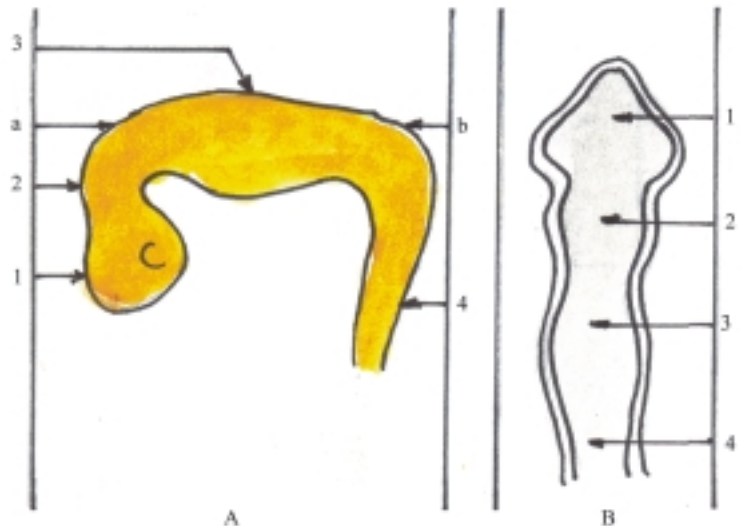
En la cuarta semana del desarrollo embrionario, la porción craneal del tubo neural correspondiente al encéfalo presenta 3 dilataciones o vesículas cerebrales primarias (fig. 48.6), llamadas rombencéfalo o cerebro posterior, mesencéfalo o cerebro medio y prosencéfalo o cerebro anterior. En esta etapa, el cerebro se incurva ventralmente y forma 2 flexuras, la cervical (entre la médula espinal y el rombencéfalo) y la cefálica (al nivel del mesencéfalo).

En la quinta semana del desarrollo, el encéfalo presenta 5 dilataciones o vesículas cerebrales secundarias (fig. 48.7) al dividirse el rombencéfalo en 2 porciones (mielencéfalo y metencéfalo) y el prosencéfalo en otras 2 porciones (diencéfalo y telencéfalo), mientras que el mesencéfalo se mantiene indiviso.

De estas 5 vesículas cerebrales secundarias derivan las porciones definitivas del encéfalo. Del mielencéfalo la médula oblongada, del metencéfalo el puente y el cerebelo, del mesencéfalo los pedúnculos cerebrales y el techo mesencefálico con los colículos, del diencéfalo el talamoencéfalo y el hipotálamo y del telencéfalo los hemisferios cerebrales. Este último crece extraordinariamente y llega a cubrir las caras laterales del diencéfalo y de la parte superior del tronco encefálico. En algunas porciones del encéfalo, la luz del tubo neural se ensancha y forman cavidades llamadas ventrículos (en el rombencéfalo el IV ventrículo, en el diencéfalo el III ventrículo y en los hemisferios cerebrales los ventrículos laterales).

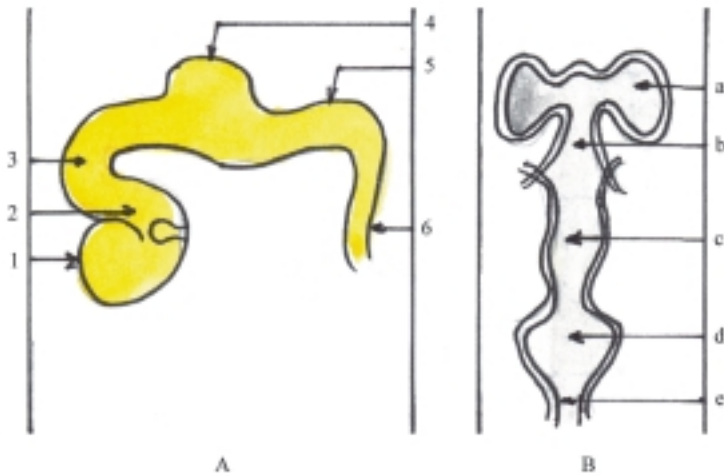
En el desarrollo del encéfalo ocurren otros cambios que lo diferencian de la médula espinal, los más significativos son los siguientes:

- En algunas porciones del encéfalo relacionadas con los ventrículos, la placa del techo se adelgaza y



**Fig. 48.6.** Desarrollo del encéfalo 4 semanas. A. Vista lateral del embrión con las tres vesículas cerebrales primarias, B. Cavidades de las vesículas cerebrales. 1. prosencéfalo, 2. mesencéfalo, 3. rombencéfalo, 4. médula espinal, a) flexura cefálica, b) flexura cervical.

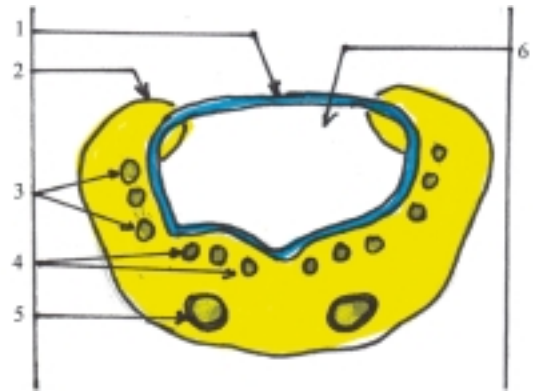




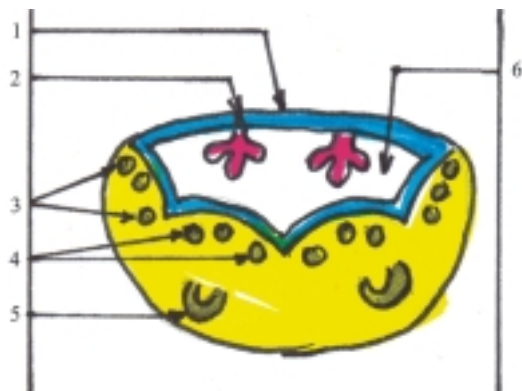
**Fig. 48.7.** Desarrollo del encéfalo 5 semanas. A. Vista lateral del embrión con las 5 vesículas cerebrales secundarias, B. Cavidades de las vesículas cerebrales: 1. telencéfalo, 2. diencéfalo, 3. mesencéfalo, 4. metencéfalo, 5. mielencéfalo, 6) médula espinal, a) ventrículos laterales, b) III ventrículo, c) futuro acueducto mesencefálico, d) IV ventrículo, e) canal central.

queda formada por una capa de células ependimarias, cubierta por mesénquima vascularizado, que constituye en conjunto la tela coroidea donde se forman los plexos coroideos que producen el líquido cerebroespinal (fig. 48.8).

- Las placas basales forman los núcleos motores en las porciones que componen el tronco encefálico (médula oblongada, puente y mesencéfalo), pero disminuye su importancia en el prosencéfalo (figs. 48.8, 48.9 y 48.10).
- Las placas alares forman los núcleos sensitivos en las porciones que componen el tronco encefálico y aumentan su importancia en el prosencéfalo, pues de estas deriva la mayor parte del diencéfalo y telencéfalo (figs. 48.8, 48.9 y 48.10).
- Las porciones dorsolaterales de las placas alares del metencéfalo forman los labios rombencefálicos, que se extienden hacia el plano medio y dan origen al cerebelo (fig. 48.9).



**Fig. 48.9.** Diferenciación del metencéfalo corte transversal. 1. tela coroidea, 2. labios rombencefálicos, 3. núcleos sensitivos, 4. núcleos motores, 5. núcleos pontinos, 6. IV ventrículo.



**Fig. 48.8.** Diferenciación del mielencéfalo corte transversal. 1. tela coroidea, 2. plexo coroideo, 3. núcleos sensitivos, 4. núcleos motores, 5. núcleos olivares, 6. IV ventrículo.



**Fig. 48.10.** Diferenciación del mesencéfalo corte transversal. 1. núcleos sensitivos de los colículos en techo mesencefálicos, 2 y 3. núcleos motores, 4. núcleo rojo, 5. sustancia negra, 6. acueducto mesencefálico.



**Fig. 48.11.** Diferenciación del diencefalo y el telencefalo en corte transversal. 1. corteza, 2. tálamo, 3. hipotálamo, 4. ventrículos laterales, 5. plexo coroideo, 6. núcleo caudado, 7. núcleo lenticular, 8. cápsula interna, 9. III ventrículo.

- En el cerebelo y cerebro, las neuronas que se encuentran en el estrato del manto migran hacia la superficie de estos órganos y forman la corteza. Otras neuronas migran hacia determinadas zonas del centro y forman núcleos importantes (fig. 48. 11).

## Alteraciones del sistema nervioso

Las variaciones más significativas del sistema nervioso están relacionadas con la edad, especialmente el cerebro, que tiene un crecimiento extraordinario en la etapa prenatal en comparación con el resto de los órganos que componen el organismo.

Las malformaciones congénitas del sistema nervioso central son relativamente frecuentes, las que generalmente están asociadas con defectos del desarrollo del esqueleto de la cabeza y de la columna vertebral, y algunas de estas son incompatibles con la vida. Entre las malformaciones congénitas del sistema nervioso central se destacan la anencefalia (falta de cerebro), la amielia (falta de médula espinal), la microcefalia (cerebro anormalmente pequeño), la idiosia cerebral (desarrollo incompleto de la corteza cerebral), la hidrocefalia (acumulación excesiva de líquido cerebroespinal que puede ser por producción aumentada, resorción disminuida u obstrucción del sistema ventricular), el meningocele, meningoencefalocele y meningomielocele (hernias de la meninge o combinada con el encéfalo y la médula espinal).

Las afecciones del sistema nervioso son numerosas y frecuentes, algunas de ellas llegan a constituir cuadros clínicos de gran importancia por las limitaciones que provocan en el individuo, y pueden ser irreversibles o culminar con la muerte. Entre las afecciones del sistema nervioso se destacan los accidentes vasculares encefálicos que representan la causa más frecuente de enfermedad neurológica y la tercera causa de muerte (isquemia transitoria, infarto y hemorragia cerebral), y la epilepsia que constituye la segunda causa de afección neurológica, caracterizada por una actividad neuronal excesiva e incontrolada. Además, se observan procesos infecciosos inflamatorios causados por distintos microorganismos patógenos (meningoencefalitis, mielitis y neuritis), tumores primarios (gliomas) y secundarios o metastásicos (procedentes principalmente de los bronquios y glándulas mamarias), las enfermedades desmielinizantes (esclerosis múltiple) y degenerativas (de Parkinson o parálisis agitante; de Alzheimer o demencia presenil; la corea de Huntington y la siringomielia, caracterizada por la formación de cavidades intramedulares), las enfermedades tóxicas (por monóxido de carbono, alcohol, plomo, etc.), nutricionales (por carencia de vitamina B), metabólicas (hipoglicemia y encefalopatía hepática) e inmunológicas (miastenia grave).

Los trastornos del sistema nervioso periférico en general se denominan neuropatías periféricas, las que pueden tener diversas causas y se dividen en mononeuropatías y polineuropatías, según afecten a uno o varios nervios, respectivamente.

Las lesiones del sistema nervioso central y periférico pueden ser causadas por traumatismos cerrados o abiertos y heridas penetrantes que interesen alguna parte de este sistema. En los traumatismos del cráneo pueden ocurrir fracturas de distintos tipos (lineales, ramificadas y deprimidas) que pueden o no provocar trastornos cerebrales; las más graves son las de la base del cráneo. En los traumatismos de la columna vertebral pueden ocurrir fracturas y luxaciones de las vértebras, que provocan la compresión de la médula espinal y constituyen la causa más frecuente de lesión medular.

Las afecciones y lesiones del sistema nervioso se manifiestan por una gran variedad de síntomas, aunque algunos de estos también están presentes en enfermedades no neurológicas. Entre los síntomas se distinguen la cefalea, el vértigo, el dolor, las diestusias (hormigueo, calambre, adormecimiento), la pérdida de la conciencia; las alteraciones de la personalidad, del trofismo, de la sensibilidad y de la movilidad. La asociación de algunos de estos síntomas dan lugar a síndromes neurológicos; los más frecuentes son los motores, sensitivos, del tronco encefálico, cerebeloso, meníngeo, hipertensión endocraneal, y comatoso.

## Orientaciones para el estudio del sistema nervioso

Al estudiar las características particulares de los órganos que componen el sistema nervioso central es conveniente seguir un orden lógico, similar al utilizado en el estudio de las vísceras, y destacar los aspectos siguientes:

- Nombre del órgano.
- Funciones específicas.
- Situación en el cuerpo.
- Proyección en la superficie corporal.
- Forma del órgano.
- Porciones del órgano.
- Detalles anatómicos más destacados.

- Relaciones más importantes.
- Aspectos más destacados de la estructura, el origen y desarrollo.

En el estudio de los nervios de forma independiente es conveniente explicar las características particulares más destacadas de cada uno, siguiendo un orden lógico:

- Nombre del nervio.
- Tipo de nervio por su procedencia (craneal o espinal) y su función (sensitivo, motor o mixto).
- Origen.
- Trayecto.
- Ganglios nerviosos.
- Ramas principales.
- Territorio de inervación

## 49. Tejido nervioso

### Características generales del tejido nervioso

**E**l tejido nervioso es uno de los 4 tejidos básicos del organismo, se caracteriza porque se origina del ectodermo y está constituido por células que han alcanzado un alto grado de diferenciación estructural, cuyas propiedades fisiológicas fundamentales son la excitabilidad y la conductividad y está especializado en los mecanismos de regulación orgánica. Actúa como un sistema integrador de todas las funciones del organismo y facilita su adaptación a las condiciones ambientales.

El tejido nervioso está formado esencialmente por 2 tipos de elementos celulares, las neuronas y las neuróglías. Las neuronas o células nerviosas constituyen la unidad estructural y funcional de este tejido, tienen una forma ramificada y están compuestas por un cuerpo y prolongaciones neurocelulares; mientras que las neuróglías comprenden varias células gliales que también tienen forma ramificada, y realizan diversas funciones, entre las que se destaca la de sostén de este tejido.

El tejido nervioso representa el componente fundamental de las estructuras y órganos que forman el sistema nervioso, en el que se describen 2 partes, central (médula espinal y encéfalo) y periférica (nervios, ganglios y terminaciones nerviosas). Este sistema cuenta además con tejido conectivo que le proporciona sus envolturas y forman las vainas de las fibras nerviosas periféricas, la cápsula de los ganglios nerviosos y las membranas meníngeas, protectoras de la médula espinal y del encéfalo (cuadro 49.1).

### Neuronas

La célula nerviosa, neurocito o neurona, es la unidad morfofuncional del tejido nervioso, altamente especializada, cuyas propiedades fisiológicas fundamentales son la excitabilidad y la conductividad.

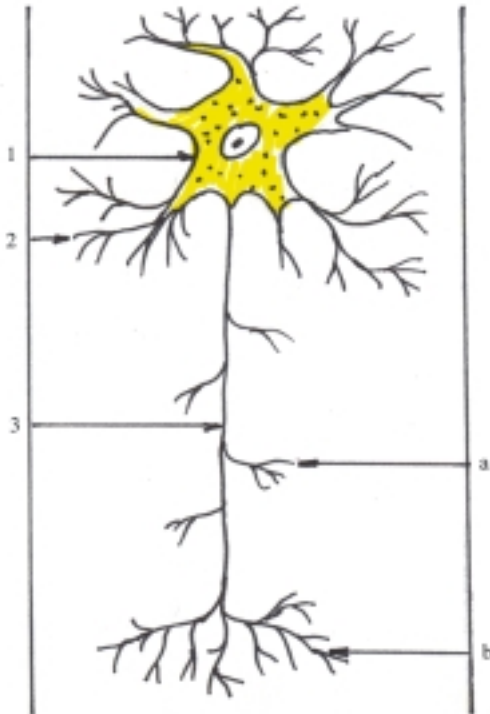
**Cuadro 49.1.** Características generales del tejido nervioso

Variedad	Uno de los 4 tejidos básicos
Especialidad	En la mecánica de la regulación orgánica
Propiedad	Excitabilidad y conductividad
Célula	Neurona
Medio de sostén	Neuróglía
Origen	Del ectodermo
Organización	Agrupación de cuerpos y prolongaciones neurocelulares

La neurona está formada por el cuerpo neurocelular y las prolongaciones neurocelulares. Estas últimas se dividen en 2 tipos, las dendritas que son numerosas, cortas y ramificadas y el axón que es único y alargado (fig. 49.1).

Desde el punto de vista fisiológico las dendritas son celulípetas y el axón es celulífugo, según conduzcan el impulso nervioso hacia o desde el cuerpo neurocelular, respectivamente.

Las neuronas se encuentran ampliamente distribuidas en el sistema nervioso. Los cuerpos neurocelulares se agrupan y forman los ganglios en el sistema nervioso periférico y los núcleos en el sistema nervioso central. Estos últimos se organizan y adoptan distintas formas (acúmulos en el interior de las porciones que componen el encéfalo, columnas en el interior de la médula espinal y en capas, que constituyen la corteza de determinadas porciones como el cerebro y el cerebelo). Estas agrupaciones de los cuerpos neurocelulares en el sistema nervioso central (núcleos y corteza), le proporcionan un color gris a la sustancia nerviosa en estado fresco y es donde radican los centros nerviosos, encargados de procesar la información. Los axones rodeados por sus envolturas forman las fibras nerviosas, las que al agruparse en el sistema nervioso periférico constituyen los nervios, y en el sistema nervioso central los tractos y fascículos



**Fig. 49.1.** Neurona. 1. cuerpo neurocelular con su núcleo y sustancia cromófila, 2. dendrita, 3. axón, a) ramas colaterales, b) telodendrón.

y le proporcionan un color blanco a la sustancia nerviosa en estado fresco, por donde se realiza la conducción del impulso nervioso.

En general, las neuronas tienen un tamaño promedio de 35 a 40 micrones y presentan una forma ramificada. Sin embargo, estas células son muy variables en cuanto al tamaño y forma, en dependencia de sus funciones específicas.

El tamaño de las neuronas varía entre límites muy amplios (5 a 150 micrones), por lo que se pueden clasificar en 4 tipos: pequeñas, medianas, grandes y gigantes.

La forma de las neuronas es variable por causa del número y la disposición de sus prolongaciones, por lo que se pueden clasificar en distintos tipos: unipolares (globulares), bipolares (alargadas y fusiformes) y multipolares (estrelladas y piramidales); estas últimas son las más abundantes en el organismo humano. También se describen las llamadas neuronas “seudounipolares” (de los ganglios nerviosos espinales), porque originalmente son de tipo bipolar, pero luego las 2 prolongaciones convergen y se fusionan, esto da la impresión de que es una prolongación que se bifurca en forma de T. La prolongación periférica de esta neurona tiene la característica estructural de un axón, sin embargo, tiene la función de una dendrita (celulípeta).

Las neuronas multipolares se clasifican de acuerdo con la longitud de su axón en 2 tipos, las de axón largo o Golgi I y las de axón corto o Golgi II.

Desde el punto de vista funcional, las neuronas se clasifican en sensoriales, motoras y de asociación. Las neuronas sensoriales o aferentes conducen el impulso nervioso desde los receptores hacia los centros nerviosos. Las neuronas motoras o eferentes conducen el impulso nervioso desde los centros nerviosos hacia los órganos efectores (generalmente músculos y glándulas). Las neuronas de asociación o intercalares, también conocidas como interneuronas, establecen enlaces entre las neuronas aferentes y eferentes que se encuentran en el sistema nervioso central.

## Cuerpo neurocelular

El cuerpo neurocelular o soma de la neurona está constituido, como toda célula, por el citoplasma que rodea al núcleo y está limitado por la membrana celular o plasmática.

El núcleo de la neurona es generalmente grande, esférico y central, con cromatina escasa y un nucleolo voluminoso, sus funciones fundamentales son la determinación genética y la regulación de la síntesis de proteínas.

El citoplasma o pericarion (peri, alrededor, cario, núcleo), contiene los organitos citoplasmáticos comunes en todas las células, entre los que se destacan la sustancia cromófila y las neurofibrillas.

La membrana plasmática se extiende hacia las prolongaciones neurocelulares y se caracteriza porque, además de realizar las funciones propias que tiene en cualquier célula, desempeña un papel importante en el origen y la conducción del impulso nervioso.

La sustancia cromófila (sustancia de Nissl o cuerpo tigroide) es un material basófilo, compuesto de ribosomas y retículo endoplásmico rugoso, que está relacionado con la síntesis de proteínas de la neurona. Las neurofibrillas son realmente las imágenes que se observan, al microscopio óptico, del agrupamiento de los neurofilamentos y neurotúbulos después de la fijación y tinción con sales de plata del pericarion; estos forman parte del citoesqueleto neuronal y colaboran en el transporte de sustancias.

En el cuerpo neurocelular también se encuentra el aparato reticular interno o complejo de Golgi bien desarrollado, cuya función principal es la secreción de proteínas e interviene en la formación de glucoproteínas, glucolípidos y lisosomas primarios. Además posee mitocondrias que realizan la función de respiración celular, producen compuestos ricos en

energía (ATP), que es utilizada en los procesos metabólicos de la célula. Entre las inclusiones citoplasmáticas se pueden observar los pigmentos amarillos de lipofucsina, relacionada con el proceso de envejecimiento, y los pigmentos oscuros de melanina, localizados en determinadas regiones (sustancia negra del mesencéfalo).

Ya se explicó anteriormente cómo los cuerpos neurocelulares se agrupan y forman los ganglios en el sistema nervioso periférico y la sustancia gris en el sistema nervioso central (núcleos y corteza de algunas porciones).

## Prolongaciones neurocelulares

Las prolongaciones neurocelulares (dendritas y axón) constituyen una característica morfológica importante de las células nerviosas o neuronas, que les permite conducir el impulso nervioso rápidamente y a gran distancia y además les proporciona mayor área de superficie para realizar el contacto con otras neuronas.

Las dendritas o prolongaciones protoplasmáticas son por lo general, numerosas, cortas y ramificadas, parecidas a las ramas de un árbol (del griego dendrón, árbol), que conducen el impulso nervioso hacia el cuerpo neurocelular (celulípetas). También se caracterizan porque tienen un diámetro decreciente y el contorno es irregular, presentan en su superficie las llamadas espinas dendríticas, que son puntos de contacto con otras neuronas (sinapsis). Las dendritas son también conocidas como prolongaciones protoplasmáticas porque contienen los mismos elementos que el cuerpo neurocelular y por su extensión tan corta se localizan en los lugares donde estas últimas se agrupan (ganglios del SNP y sustancia gris del SNC).

El axón, neurita o cilindroeje es una prolongación neurocelular generalmente única y alargada, que conduce el impulso nervioso proveniente del cuerpo neurocelular (celulífuga). También se caracteriza porque su diámetro es más delgado y uniforme, de contorno liso. El axón se inicia en el cono axónico, presenta en su trayecto algunas ramas colaterales y en su terminación se ramifica y forma el telodendrón, que es la zona de contacto con otras neuronas (sinapsis). El axón contiene los mismos elementos que el cuerpo neurocelular, principalmente neurofibrillas (neurofilamentos y neurotúbulos), pero carece de sustancia cromófila y está envuelto en una vaina (de mielina y células gliales). El axón con su envoltura constituye la fibra nerviosa, que al agruparse forma los nervios en el SNP y la sustancia blanca en el SNC (tractos y fascículos).

## Neuroglia

La neuroglia (del griego neurón, nervio y glia, pegamento) está formada por un conjunto de células gliales o gliocitos, que ocupan los intersticios existentes entre las neuronas y representan los otros tipos de células que componen el tejido nervioso, y constituyen sus elementos de sostén. Además, realiza funciones de aislante, nutrición, secreción y defensa de este tejido.

Las células gliales o gliocitos difieren por su tamaño y forma, pero en general, se caracterizan porque son muy numerosas (en proporción de 10 a 1 en relación con la neurona), presentan prolongaciones y ramificaciones y la mayoría se originan del ectodermo.

De acuerdo con su localización en el sistema nervioso, los gliocitos se clasifican en centrales, que se encuentran en el sistema nervioso central (macroglia o astrocitos, oligodendrocitos, endimocitos y microglia) y periféricos, que se hallan en el sistema nervioso periférico formando parte de los nervios, ganglios y terminaciones nerviosas (neurolemocitos o células de Schwann, gliocitos ganglionares y gliocitos terminales).

Las macroglia o astrocitos son los gliocitos de mayor tamaño, que tienen un aspecto estrellado y sus prolongaciones se relacionan con las neuronas y los capilares sanguíneos que los rodean. Según su estructura se distinguen 2 tipos; los astrocitos protoplasmáticos localizados principalmente en la sustancia gris y los astrocitos fibrosos en la sustancia blanca; sus funciones fundamentales son las de sostén, aislante y nutrición o trófica.

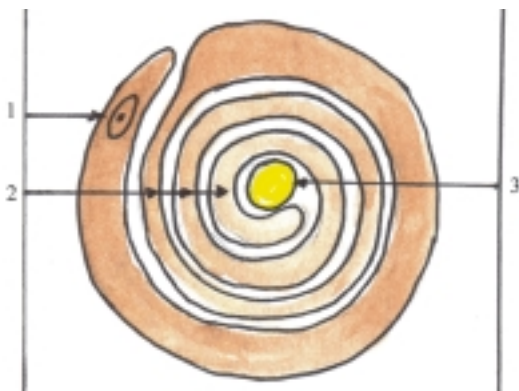
Las oligodendroglia u oligodendrocitos son los gliocitos más numerosos, pero son más pequeños que los astrocitos y como su nombre indica poseen pocas prolongaciones y ramificaciones. Se encuentran principalmente en la sustancia blanca en íntima relación con el axón o cilindroeje, y forman parte de la fibra nerviosa en estas regiones. Tienen las mismas funciones que los astrocitos, pero además, son mielínogénicos, pues forman la vaina de mielina que envuelve al axón.

Los endimocitos forman el epéndimo, membrana epitelial simple cúbica o cilíndrica que tapiza las cavidades del sistema nervioso central (canal central o endimario de la médula espinal y los ventrículos encefálicos).

Las microglia se caracterizan porque son los gliocitos más pequeños, que se originan del mesodermo y se encuentran principalmente en la sustancia gris, cerca de los vasos sanguíneos. Su función fundamental es de defensa de este tejido, pues tiene acción fagocítica, por lo que también se conocen como macrófagos gliales.

Los neurolemocitos (células de Schwann) son los gliocitos de los nervios, que representan en estos, a los oligodendrocitos del sistema nervioso central. Por lo tanto, tienen las mismas funciones, o sea, de sostén, aislante, nutrición y mielinogénica o formadora de mielina y se encuentran en íntima relación con el axón o cilindroeje, al que rodea formando la vaina de neurolema o neurilema (vaina de Schwann).

Los gliocitos que tienen una función mielinogénica o formadora de mielina (oligodendrocitos en el SNC y neurolemocitos en el SNP), adoptan una forma especial alrededor del axón, se enrollan en espiral sobre este, de manera que se distinguen 2 estratos de envoltura, el interno constituye la mielina y el externo contiene el citoplasma y núcleo de los gliocitos correspondientes, según la región del sistema nervioso de que se trate. Por lo tanto, la mielina está constituida por una serie de láminas formadas por la membrana plasmática de los gliocitos (oligodendrocitos y neurolemocitos) que se encuentran enrollados alrededor del axón o cilindroeje, esto puede ser visto en un corte transversal de una fibra nerviosa mielínica con neurolema (fig. 49.2).



**Fig. 49.2.** Corte transversal de fibra nerviosa. 1. neurolema o vaina de Schwann (neurolemocito o célula de Schwann con su núcleo), 2. láminas de mielina, 3. axón o cilindroeje.

## Fibra nerviosa

En general, la fibra nerviosa o neurofibra es una estructura larga y delgada, compuesta por la prolongación neurocelular de una neurona llamada axón o cilindroeje, que tiene la función de conducir el impulso nervioso y está rodeada por envolturas formadas por la vaina de mielina y gliocitos (neurolemocitos en la fibra nerviosa periférica y oligodendrocitos en la fibra nerviosa central) que tienen la función de aislante, como el material que cubre los cables eléctricos. Sin embargo, las vainas que envuelven

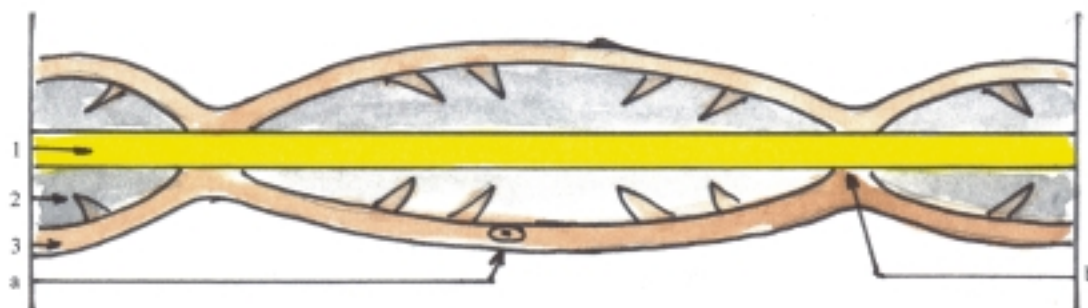
el axón o cilindroeje pueden variar o faltar en determinadas partes del sistema nervioso, por lo tanto, las fibras nerviosas se pueden clasificar en 4 tipos:

1. Fibras nerviosas mielínicas con neurolema o vaina de Schwann (en la mayoría de los nervios craneales y espinales).
2. Fibras nerviosas mielínicas sin neurolema, que es sustituida por una vaina discontinua de oligodendrocitos (en la sustancia blanca del sistema nervioso central, o sea, en la médula espinal y encéfalo).
3. Fibras nerviosas amielínicas con neurolema, llamadas fibras grises (en el sistema nervioso autónomo simpático).
4. Fibras nerviosas amielínicas sin neurolema (en la parte inicial y terminal de las fibras mielínicas).

En un corte longitudinal de una fibra nerviosa mielínica con neurolema se observa el axón o cilindroeje rodeado por sus envolturas (vaina de mielina y neurolemocitos), que en general tienen una forma alargada; pero llama la atención que la vaina de mielina no es continua, porque presenta una serie de estrangulaciones a intervalos bastante regulares (de varios micrones), llamados nódulos de la neurofibra (de Ranvier), que constituyen la base morfológica de la teoría "saltatoria" en la conducción del impulso nervioso, esto explica la mayor velocidad de propagación en la fibra mielínica que en la amielínica. El tramo de fibra nerviosa comprendido entre 2 nódulos se denomina segmento internodular, cuyo neurolema está formado por una sola célula (neurolemocito) (fig. 49.3); mientras que en la fibra nerviosa mielínica sin neurolema, a diferencia de la anterior, los neurolemocitos son sustituidos por los oligodendrocitos, que se disponen de manera que cada uno de ellos cubre varios segmentos internodulares, de varios axones.

Las fibras nerviosas periféricas se agrupan formando haces de fibras, que también se agrupan formando el nervio. Estas estructuras están rodeadas y unidas por vainas de tejido conectivo que se denominan endoneuro, perineuro y epineuro, respectivamente.

La lesión de una fibra nerviosa provoca modificaciones estructurales y funcionales de toda la neurona y sus envolturas, que pueden ser reversibles o irreversibles según el lugar donde ocurra la lesión (central o periférico) y el grado de alteración ocasionado. La sección de una fibra nerviosa produce cambios degenerativos en el cuerpo neurocelular de la neurona (cromatolisis o desaparición de la sustancia cromófila), así como en los tramos proximal y distal de la fibra nerviosa (degeneración retrógrada y walleriana,



**Fig. 49.3.** Corte longitudinal de fibra nerviosa. 1. axón o cilindroeje, 2. vaina de mielina, 3. neurolema o vaina de Schwann, a) núcleo del neurolemocito, b) nódulo de la fibra nerviosa.

respectivamente). La regeneración de la neurona puede ocurrir pasado algún tiempo (semanas o meses) después de la lesión en el sistema nervioso periférico y sobre todo si está alejada del cuerpo neurocelular, pero resulta más difícil en el sistema nervioso central y cercana al cuerpo neurocelular.

## Propiedades fundamentales del tejido nervioso

El tejido nervioso se caracteriza por su especialización en las propiedades de excitabilidad y conductividad.

Todos los seres vivos están sometidos constantemente a cambios del medio externo e interno que provocan reacciones biológicas en el organismo, es decir, que están sometidos a estímulos o irritantes, que pueden ser de naturaleza física, química o biológica, cuyo efecto en las estructuras orgánicas es la estimulación e irritación. Se denomina irritabilidad a la capacidad de estas estructuras de responder a los estímulos, lo que también determina su posibilidad de adaptación a las condiciones ambientales y puede manifestarse de distintas formas.

En los organismos de mayor desarrollo existen algunos tejidos altamente diferenciados, como los glandulares, musculares y nervioso, que al ser estimulados responden por una reacción determinada específica que se llama excitación, y producen efectos específicos en cada uno de ellos, o sea, la secreción, contracción y conducción del impulso nervioso, respectivamente; mientras que la excitabilidad es la capacidad de las estructuras diferenciadas de responder a una estimulación con la excitación, o sea, mediante una reacción determinada específica. Por lo

tanto, la excitabilidad es una forma de irritabilidad. En general, los términos de irritabilidad y excitabilidad se usan indistintamente. Sin embargo, se acostumbra a utilizar el término de excitabilidad en un sentido más limitado, se aplica a los animales de organización superior que poseen tejidos especializados (glandular, muscular y nervioso), por lo que estos tejidos también se conocen como tejidos excitables.

La excitación es una reacción biológica móvil que tiene un carácter impulsivo u ondulatorio, limitado en el espacio y el tiempo, que no permanece en el lugar donde surge, sino que se propaga por la estructura celular, por lo que se conoce como impulso u onda de excitación. Constituye el componente inicial obligado del estado de actividad de cualquier estructura excitable, y es la conductividad o conductibilidad la capacidad de las estructuras (fibras nerviosas) de propagar la excitación (impulso nervioso). Esta propiedad ha alcanzado un alto grado de especialización en las células nerviosas o neuronas, pero también está presente, aunque en menor grado, en las células de los otros tejidos excitables, como la fibra muscular.

## Mecanismos de la excitación nerviosa

La excitación nerviosa es una reacción biológica específica ante un estímulo, que surge y se propaga por la membrana plasmática de la célula nerviosa o neurona. Esto es posible porque la membrana plasmática es capaz de generar potenciales eléctricos que dependen de la distribución desigual de los iones a ambos lados de esta. En general, estas 2 propiedades



(excitabilidad y conductividad) existen en todas las células y están íntimamente relacionadas. Para comprender estos mecanismos es conveniente considerar en la célula 3 estados fisiológicos que de continuo se alteran de un modo determinado, llamados de reposo, de activación y de restablecimiento (fig. 49.4).

En el estado de reposo, la membrana celular o plasmática esta polarizada, es decir, que tiene cargas eléctricas positivas acumuladas en el exterior y cargas negativas en el interior; esto crea una diferencia eléctrica a través de ella o potencial eléctrico, conocido como potencial de reposo de la membrana. Esto es por causa de una diferencia en la concentración iónica, ya que en el exterior de la membrana (líquido intersticial) predomina el sodio ( $\text{Na}^+$ ) y cloro ( $\text{Cl}^-$ ) y en el interior (líquido intracelular) predomina el potasio ( $\text{K}^+$ ) y aniones orgánicos no difusibles ( $\text{A}^-$ ). Estos últimos permanecen en la parte interna de la membrana que se vuelve electronegativa, mientras que la parte externa se vuelve electropositiva al predominar los iones positivos de sodio.

El estado de actividad se produce por la influencia de un estímulo y se realiza por medio del potencial de acción, que consiste en cambios rápidos en la permeabilidad de la membrana a los iones de sodio y potasio, los que son transportados por difusión pasiva y comprende 2 etapas denominadas: despolarización y repolarización. La despolarización de la membrana ocurre cuando se estimula la neurona y se activa la permeabilidad de su membrana, esto provoca la entrada del sodio ( $\text{Na}^+$ ) y la inversión de las cargas eléctricas de la membrana, o sea, que su interior se vuelve positivo y el exterior negativo (polarización invertida). La repolarización de la membrana ocurre inmediatamente después, cuando la membrana se hace

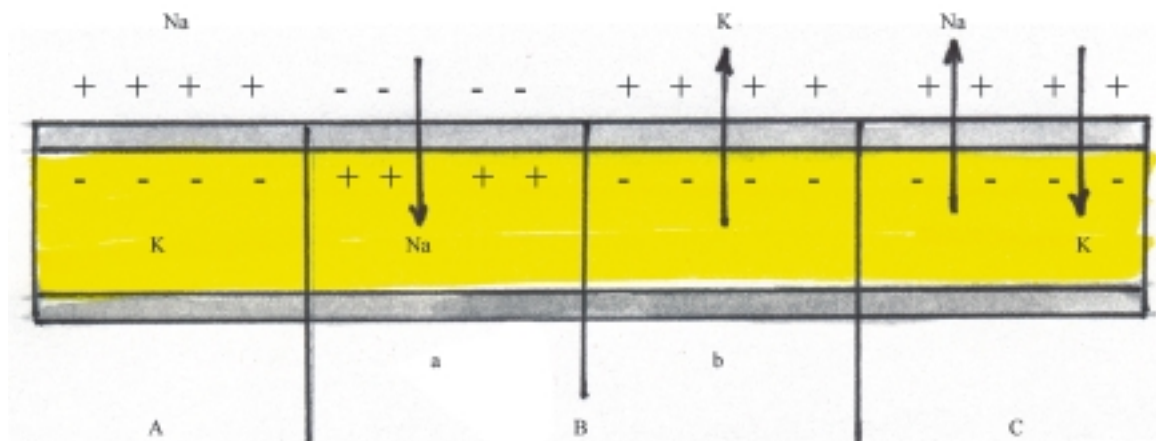
permeable al potasio ( $\text{K}^+$ ), el cual pasa al exterior y se recupera la polarización inicial de la membrana que es electronegativa en el interior. Cuando el potencial de acción se desencadena por un estímulo en cualquier punto de la membrana y esta se despolariza, puede excitar porciones vecinas y causar su propagación o impulso nervioso. La velocidad de propagación del impulso nervioso depende del diámetro de la fibra nerviosa y de las características de la vaina de mielina, por lo que la velocidad es mayor en las fibras nerviosas miélicas más gruesas (fibras de tipo A y B) y menor en las fibras nerviosas amielínicas muy delgadas (fibras de tipo C).

El estado de restablecimiento se realiza espontáneamente por acción de la llamada "bomba de sodio-potasio", que es un mecanismo de transporte activo, que requiere energía (ATP), mediante el cual el sodio ( $\text{Na}^+$ ) es impulsado hacia el exterior y el potasio ( $\text{K}^+$ ) hacia el interior, y de esta manera se restablece el potencial de reposo de la membrana.

## Sinapsis interneuronales

Las sinapsis interneuronales son las zonas de unión entre las neuronas, o entre una neurona y un receptor o un efector. Esta unión se realiza por contigüidad o contacto y no por continuidad, a través de la cual se transmite el impulso nervioso en un solo sentido.

De acuerdo con las estructuras de las neuronas que se ponen en contacto, las sinapsis interneuronales se pueden clasificar en varios tipos, entre los que se distinguen las axodendríticas, axosomáticas y axoaxónicas.



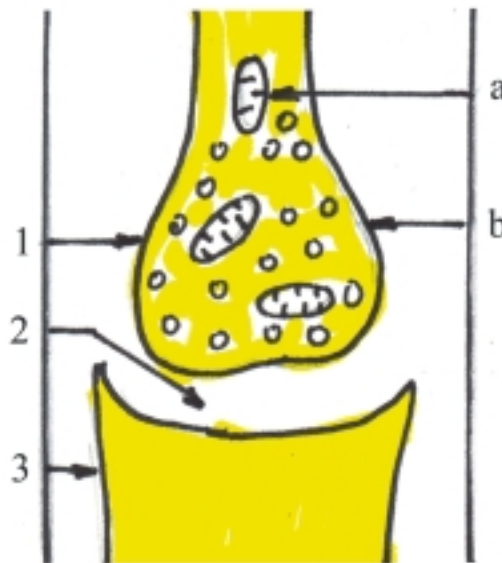
**Fig. 49.4.** Estados fisiológicos de la neurona axón. A. Estado de reposo (potencial de reposo de la membrana que está polarizada), B. Estado de actividad (potencial de acción), a) despolarización de la membrana, b) repolarización de la membrana, C. Estado de restablecimiento (bomba de sodio y potasio).

En la estructura de las sinapsis interneuronales se destacan 2 partes, la presináptica y la postsináptica, separadas por un espacio estrecho o fisura sináptica (fig. 49.5). La parte presináptica se encuentra en el extremo distal ramificado del axón de la primera neurona, llamado telodendrón, cuyas terminaciones presentan distintas formas (bulbos, cálices y pies terminales) que contienen las estructuras que lo caracterizan, nombradas vesículas sinápticas donde se acumula el neurotransmisor, sustancia química específica como la acetilcolina y la noradrenalina. La parte postsináptica se localiza en las dendritas y el cuerpo de la segunda

neurona, o en las estructuras receptoras y efectoras, según el tipo de sinapsis de que se trate.

Cuando el impulso nervioso, que es conducido por el axón, llega al telodendrón, las vesículas sinápticas que allí se encuentran liberan el neurotransmisor correspondiente, el cual se difunde por la fisura sináptica hasta alcanzar la parte postsináptica en la segunda neurona y de esta manera pasa el impulso nervioso de una neurona a otra.

En general, la transmisión del impulso nervioso al nivel de las sinapsis es un fenómeno químico, aunque puede existir la transmisión eléctrica, como ocurre en el axón, en aquellos lugares donde existe un contacto directo de las membranas.



**Fig. 49.5.** Sinapsis interneuronales. 1. parte presináptica (del axón), 2. fisura sináptica, 3. parte postsináptica (de la dendrita), a) mitocondrias, b) vesículas sinápticas.

## 50. Porciones segmentarias del sistema nervioso central

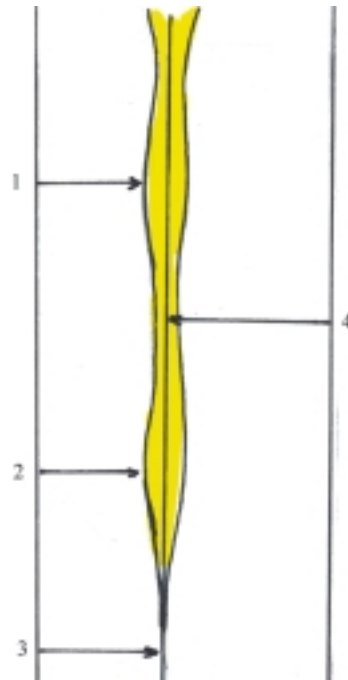
### Médula espinal

La médula espinal es la parte inferior del sistema nervioso central que deriva de la parte caudal del tubo neural, cuyas funciones principales son la conducción de los impulsos nerviosos y la actividad refleja. Las vías de conducción nerviosa están constituidas por las fibras nerviosas largas (ascendentes o sensitivas y descendentes o motoras) y cortas (de asociación propias de la médula espinal). Los centros reflejos medulares son numerosos y tienen un carácter segmentario, evidenciado por el origen de los nervios espinales, donde se destacan los centros que están relacionados con la actividad muscular de la mayor parte del cuerpo, excepto de la cabeza, que se encuentran en todos los segmentos de la médula espinal. Además, cuenta con los centros vasomotores y de la sudoración localizados en los segmentos torácicos y lumbares y los centros de la defecación, micción y de la actividad sexual, situados en los segmentos sacros.

La médula espinal está situada en el canal vertebral. En el adulto se extiende desde la altura de la I vértebra cervical hasta el nivel de la II vértebra lumbar, por lo que se puede realizar la punción lumbar entre las vértebras III y IV ó IV y V de esta región y no dañarla. Por arriba se continúa con la médula oblongada y por abajo termina en el cono medular, el cual se prolonga mediante el hilo terminal que se fija en el cóccix.

La médula espinal tiene una forma cilíndrica, ligeramente aplanada en sentido anteroposterior y presenta 2 abultamientos llamados intumescencias cervical y lumbosacra, correspondientes a la emergencia de los nervios espinales que inervan a los miembros superiores e inferiores respectivamente (fig. 50.1).

En la superficie externa de la médula espinal se observan 4 caras (anterior, posterior y laterales). En la cara anterior se encuentra la fisura mediana anterior bien definida y en la cara posterior el surco mediano



**Fig. 50.1.** Médula espinal vista anterior. 1. intumescencia cervical, 2. intumescencia lumbosacra, 3. hilo terminal, 4. fisura mediana anterior.

posterior, que dividen a la médula espinal en 2 mitades, derecha e izquierda, las que se mantienen unidas por un estrecho puente de tejido nervioso en cuyo centro se encuentra el canal central. Las caras laterales están limitadas por delante y por detrás por los surcos anterolaterales y posterolaterales, por donde pasan las raíces anteriores (motoras) y posteriores (sensitivas) de los nervios espinales, respectivamente, y dividen cada mitad de la médula espinal en 3 cordones longitudinales llamados funículos anterior, posterior y lateral, que son visibles a simple vista. El funículo posterior presenta en las porciones cervical y torácica superior, el surco intermedio posterior que lo divide en 2 fascículos, el delgado o grácil situado medialmente (Goll) y el cuneiforme en la parte lateral (Burdach).

La médula espinal tiene una estructura segmentaria que está determinada por el origen de los

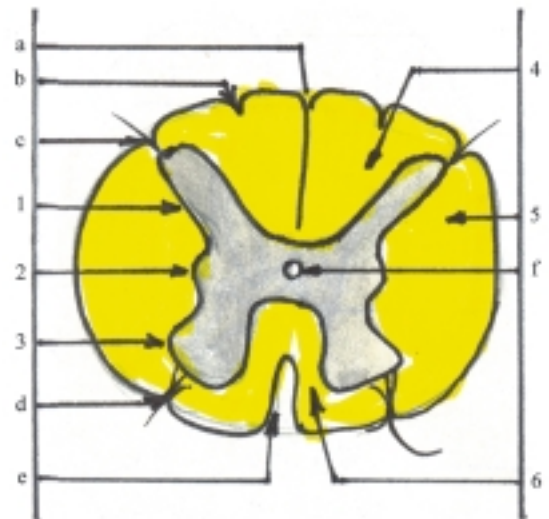
nervios espinales. Los segmentos medulares establecen relaciones aferentes y eferentes con determinados segmentos del cuerpo y se denominan igual que las distintas regiones de la columna vertebral, aunque no se corresponden exactamente con el número y la situación de las vértebras, pues existen 31 segmentos: 8 cervicales, 12 torácicos, 5 lumbares, 5 sacros y 1 coccígeo.

Como la médula espinal es más corta que la columna vertebral, las raíces de los nervios espinales inferiores (lumbares y sacros) son más largas y descienden oblicuamente desde el lugar donde se originan, hasta los agujeros intervertebrales por donde emergen los nervios espinales correspondientes. De esta manera, las raíces nerviosas de los nervios espinales inferiores en conjunto forman la llamada cola de caballo.

## Estructura de la médula espinal

La estructura de la médula espinal está compuesta de sustancia gris en el centro y sustancia blanca en la periferia (fig. 50.2). La sustancia gris está formada principalmente por la agrupación de cuerpos neurocelulares, y constituye los núcleos o centros nerviosos que se disponen formando columnas en el centro de la médula espinal. La sustancia gris que rodea al canal central se denomina sustancia intermedia central y la que se encuentra a ambos lados, derecho e izquierdo, es la sustancia intermedia lateral. Por delante y detrás de esta última se forman en cada lado de la médula espinal, las columnas anterior y posterior. Además en los segmentos torácicos y lumbar, la sustancia intermedia lateral forma la columna lateral. En los cortes transversales de la médula espinal (fig. 50.2), la sustancia gris presenta la forma de una letra H, en la cual, las columnas grises se designan con los términos de astas o cuernos anterior, posterior y lateral. Los cuernos anteriores son más gruesos y cortos, los cuernos posteriores son más delgados y largos y los cuernos laterales son poco pronunciados. En general, los núcleos nerviosos de la médula espinal se disponen en dirección sagital, de tal manera, que los núcleos sensitivos se encuentran hacia atrás (en los cuernos o columnas posteriores), los motores hacia delante (en los cuernos o columnas anteriores) y los vegetativos en el intermedio (los simpáticos en los cuernos o columnas laterales de los segmentos torácico y lumbar) (los parasimpáticos en la sustancia intermedia lateral de los segmentos sacros) (ver vías de conducción nerviosa).

La sustancia blanca está formada por la agrupación de fibras nerviosas, y constituye los tractos y

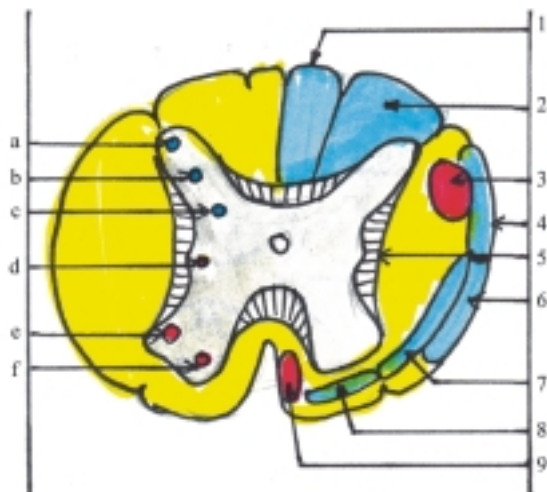


**Fig. 50.2.** Estructura de la médula espinal corte transversal en la región torácica. a) surco mediano posterior; b) surco intermedio posterior; c) surco posterolateral con raíces sensitivas; d) surco anterolateral con raíces motoras; e) fisura mediana anterior; f) canal central, 1. asta o columna posterior; 2. asta o columna lateral; 3. asta o columna anterior; 4. funículo o cordón posterior; 5. funículo o cordón lateral; 6. funículo o cordón anterior.

fascículos de las vías de conducción nerviosa que se disponen formando cordones en la periferia de la médula espinal. En cada mitad de la médula espinal se distinguen 3 cordones o funículos de sustancia blanca, anterior, posterior y lateral, los cuales están separados por las columnas de sustancia gris y los surcos que se encuentran en la superficie de la médula espinal, ya explicados anteriormente. En la sustancia blanca también se observa una porción estrecha situada por delante de la sustancia gris central, llamada comisura blanca que contiene fibras nerviosas que pasan transversalmente de un lugar a otro de la médula espinal, y une la parte posterior de los funículos anteriores. En general los tractos y fascículos nerviosos se disponen de manera que los ascendentes o sensitivos se encuentran en el funículo posterior y parte superficial del funículo lateral, mientras que los descendentes o motores se hallan en el funículo anterior y parte profunda del lateral (ver vías de conducción nerviosa). Los fascículos propios de la médula espinal (anterior, posterior y lateral) situados en la parte más interna de la sustancia blanca, colindante con la sustancia gris, están formados por fibras cortas de asociación que enlazan varios segmentos medulares y desempeñan un papel importante en la actividad refleja al nivel medular.

Entre los núcleos sensitivos se destacan los núcleos de la sustancia gelatinosa situados en el ápice

de los cuernos posteriores (de la sensibilidad térmico dolorosa), los núcleos propios situados en la cabeza de los cuernos posteriores (de la sensibilidad táctil) y los núcleos torácicos situados en la base de los cuernos posteriores de los segmentos torácicos (de la sensibilidad propioceptiva o profunda inconsciente) (fig. 50.3).



**Fig. 50.3.** Estructura de la médula espinal corte transversal en la región torácica, con núcleos y fascículos. *a) sustancia gelatinosa, b) núcleo propio, c) núcleo torácico, d) núcleo intermedio lateral, e) núcleo anterolateral, f) núcleo anteromedial, 1. fascículo grácil (Goll), 2. fascículo cuneiforme (Burdach), 3. tracto corticoespinal o piramidal lateral, 4. tracto espinocerebeloso posterior, 5. fascículo propio, 6. tracto espinocerebeloso anterior, 7. tracto espinotalámico lateral, 8. tracto espinotalámico anterior, 9. tracto corticoespinal o piramidal anterior.*

Entre los núcleos motores somáticos se distinguen los núcleos anteromediales situados en la parte medial de los cuernos anteriores (motores de los músculos propios del dorso del tronco) y los núcleos anterolaterales situados en la parte lateral de los cuernos anteriores (motores de los músculos ventrolaterales del tronco y los miembros) (fig. 50.3).

Entre los núcleos motores viscerales o vegetativos se encuentran los núcleos intermediolaterales, situados en los cuernos laterales de los segmentos torácicos (simpáticos) y los núcleos sacros situados en la sustancia intermedia lateral de los segmentos sacros (parasimpático) (fig. 50.3).

Entre los fascículos y tractos sensitivos se destacan los fascículos grácil y cuneiforme, situados en la parte medial y lateral del funículo posterior, respectivamente (de la sensibilidad propioceptiva

consciente y táctil discriminativa), los tractos espinocerebelosos posterior y anterior situados en la periferia del funículo lateral (de la sensibilidad propioceptiva inconsciente), el tracto espinotalámico lateral situado en el funículo lateral (de la sensibilidad exteroceptiva térmico dolorosa) y el tracto espinotalámico anterior situado en el funículo anterior próximo al lateral (de la sensibilidad exteroceptiva táctil) (fig. 50.3).

Entre los fascículos y tractos motores se distinguen los tractos corticoespinales o piramidales lateral y anterior, situados en los funículos lateral y anterior respectivamente (de la motilidad voluntaria o consciente) (fig. 50.3).

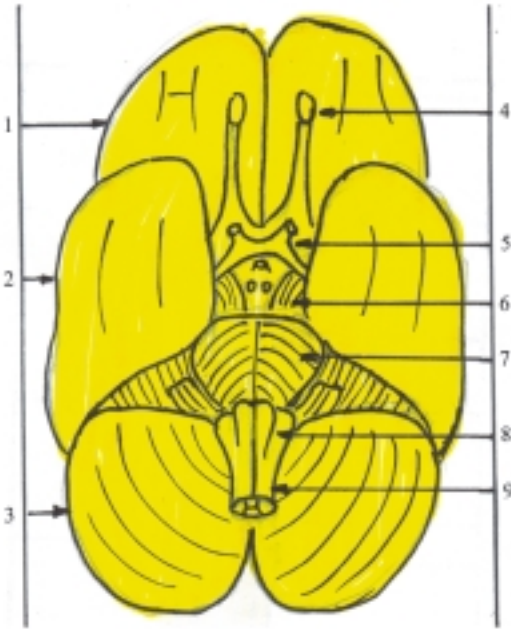
## Tronco encefálico

El tronco encefálico o tallo cerebral es la parte inferior del encéfalo, que tiene como funciones fundamentales la conducción de impulsos nerviosos y la actividad refleja. Las vías de conducción nerviosa están compuestas por fibras nerviosas largas (sensitivas y motoras) y cortas (de asociación). Contiene centros nerviosos reflejos segmentarios relacionados con la mayoría de los nervios craneales (III–XII) que inervan principalmente las estructuras de la cara y mediante el nervio vago (X) inervan órganos del cuello y de las cavidades torácica y abdominal. Además, posee centros reflejos suprasegmentarios que regulan distintas funciones, entre las que se destacan las de tipo vegetativo (cardíacas, vasomotoras, respiratorias y digestivas).

El tronco encefálico está situado en la cavidad craneal, específicamente en la fosa craneal posterior de la base del cráneo interna, se extiende desde el nivel del agujero magno del occipital hasta la altura del borde posterior de la silla turca del cuerpo del esfenoides. Por delante se relaciona con la porción basilar del occipital y el dorso de la silla, por abajo se continúa con la médula espinal, por arriba se continúa con el diencéfalo y está cubierto por los hemisferios cerebrales, por detrás se relaciona con el cerebelo, del cual está separado por el IV ventrículo, pero se mantiene unido a este mediante los pedúnculos cerebelosos (inferior, medio y superior).

Esta parte del encéfalo tiene la forma de una columna compuesta por 3 porciones que derivan del mesencéfalo y parte del rombencéfalo. Presenta en su parte inferior el mielencéfalo o médula oblongada, en su parte intermedia la porción anterior del metencéfalo o puente y en su parte superior el mesencéfalo, constituido en su parte anterior por los pedúnculos cerebrales y en su parte posterior por el techo mesencéfálico con los colículos inferiores y superiores.

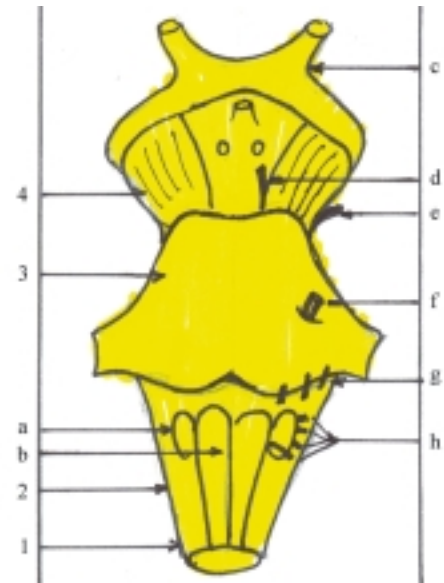
Si se extrae el encéfalo completo de la cavidad craneal, se puede observar en una vista inferior, la cara anterior del tronco encefálico en la que se distinguen de abajo hacia arriba, la médula oblongada, el puente y los pedúnculos cerebrales, así como la emergencia de la mayoría de los nervios craneales (III–XII) (fig. 50.4 y 50.5).



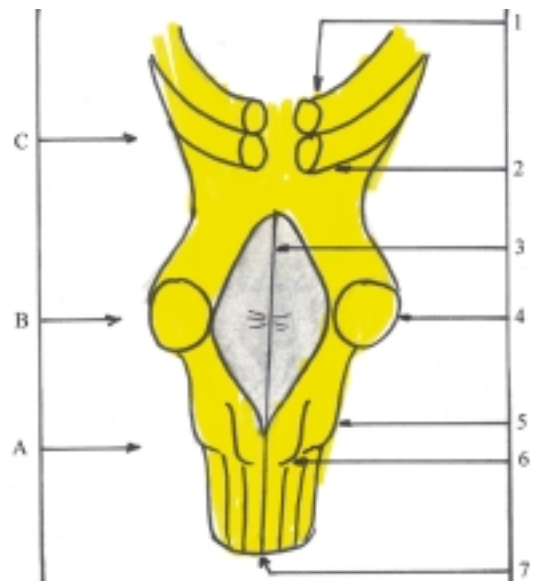
**Fig. 50.4.** Encéfalo vista inferior. 1. lóbulo frontal del cerebro, 2. lóbulo temporal del cerebro, 3. cerebelo, 4. bulbo olfatorio, 5. quiasma óptico, 6. pedúnculo cerebral, 7. puente, 8. médula oblongada, 9. médula espinal.

En una vista posterior, el cerebelo oculta al tronco encefálico y solo se puede observar la parte inferior de la médula oblongada; pero si se retira el cerebelo se observa la cara posterior del tronco encefálico (fig. 50.6), donde se destaca en el centro la fosa romboidea que constituye el piso del IV ventrículo, formada por la cara posterior de la médula oblongada y del puente, limitada a ambos lados por los pedúnculos cerebelosos inferiores y superiores. Por abajo se observa la parte inferior de la cara posterior de la médula oblongada y por arriba la cara posterior del mesencéfalo, constituido por el techo mesencefálico donde se distinguen los colículos inferiores y superiores.

El mielencéfalo o médula oblongada (bulbo raquídeo) es la porción inferior del tronco encefálico que representa una zona de transición entre la médula espinal y el encéfalo. Su límite inferior está determinado



**Fig. 50.5.** Tronco encefálico vista anterior. 1. médula espinal, 2. médula oblongada, 3. puente, 4. pedúnculo cerebral, a) oliva, b) pirámide, c) quiasma óptico, d) nervio oculomotor, e) nervio troclear, f) nervio trigémino, g) nervios que salen por el surco bulbopontino (abductor, facial y vestibulococlear), h) nervios que emergen en la médula oblongada (glosofaríngeo, vago accesorio e hipogloso).



**Fig. 50.6.** Tronco encefálico vista posterior. A. Médula oblongada, B. Puente, C. Mesencéfalo, 1. colículo superior, 2. colículo inferior, 3. fosa romboidea o piso del IV ventrículo, 4. pedúnculo cerebeloso medio, 5. tubérculo cuneiforme, 6. tubérculo grácil, 7. surco mediano posterior.

por un plano transversal que pasa por arriba del punto de emergencia de las raíces del primer par de nervios espinales y su límite superior lo constituye el surco

bulbopontino, dispuesto transversalmente por su cara anterior, que lo separa del puente. Tiene la forma de un cono truncado, semejante a un bulbo, cuyo vértice está dirigido hacia abajo y su base hacia arriba. La superficie externa de la médula oblongada es muy parecida a la de la médula espinal, pero presenta algunas características particulares que la diferencian. En la médula oblongada también se observan 4 caras (anterior, posterior y laterales) y los surcos que en estas se encuentran (fisura mediana anterior, surco mediano posterior, surco anterolateral y surco posterolateral), limitan los funículos que provienen de la médula espinal (anteriores, posteriores y laterales). Sin embargo, en cada lado, el funículo anterior forma un relieve pronunciado llamado pirámide, el funículo lateral presenta un engrosamiento denominado oliva y el funículo posterior que está dividido por el surco intermedio posterior en los fascículos grácil y cuneiforme, forma por arriba los tubérculos del mismo nombre. Los tubérculos grácil y cuneiformes de ambos lados divergen hacia arriba, se continúan con los pedúnculos cerebelosos inferiores que se extienden hacia el cerebelo y limitan por abajo la fosa romboidea o piso del cuarto ventrículo. Además por el surco anterolateral emergen las raíces del nervio hipogloso (XII) y por el surco posterolateral emergen las raíces de los nervios accesorio (XI), vago (X) y glossofaríngeo (IX).

La parte ventral del metencéfalo o puente (puente de Varolio o protuberancia anular) es la porción intermedia del tronco encefálico, entre la médula oblongada y los pedúnculos cerebrales del mesencéfalo, con los cuales se continúa y sus límites con estos están marcados por 2 surcos transversales visibles en su cara anterior, uno inferior (surco protuberancial inferior o bulbopontino) y otro superior (surco protuberancial superior o pontopeduncular). Tiene la forma de un rodillo grueso, semejante a un semianillo o puente dispuesto transversalmente, en el que se distinguen 2 caras (anterior y posterior). La cara posterior está oculta por el cerebelo y forma la parte superior de la fosa romboidea o piso del IV ventrículo. La cara anterior es bien visible y en ella se destaca una depresión media vertical llamada surco basilar, huella de su relación con el tronco basilar, formado por la unión de las arterias vertebrales. En los límites laterales de esta cara emergen los nervios trigéminos (V) que indican los lugares donde el puente se continúa con los pedúnculos cerebelosos medios, los que se extienden hacia el cerebelo. Por el surco protuberancial inferior (bulbopontino) emergen 3 pares de nervios craneales: por encima de las pirámides los nervios abductores (VI) y por encima de los funículos laterales los nervios faciales (VII) y vestíbulo cocleares (VIII).

El mesencéfalo o cerebro medio es la porción del tronco encefálico que está compuesto de 2 partes, la anterior o pedúnculos cerebrales y la posterior o techo mesencefálico, donde se destacan los colículos inferiores y superiores. Estas 2 partes del mesencéfalo limitan un conducto llamado acueducto mesencefálico o del cerebro (de Silvio), que atraviesa el mesencéfalo en toda su longitud y comunica el IV ventrículo con el ventrículo medio del diencefalo o III ventrículo.

Los pedúnculos cerebrales están situados en la parte anterior del mesencéfalo y tienen la forma de 2 columnas gruesas que se extienden en dirección divergente desde el puente hasta la cara inferior de los hemisferios cerebrales. Su límite inferior está marcado por el surco protuberancial superior (pontopeduncular) y su límite superior se encuentra al nivel del tracto óptico que lo cruza transversalmente. En los pedúnculos cerebrales se pueden distinguir la cara anterior y los bordes medial y lateral, pero la cara posterior no es visible pues se adhiere al techo mesencefálico. La cara anterior es libre y se puede observar si antes se separan los lóbulos temporales de los hemisferios cerebrales. Entre los bordes mediales de ambos pedúnculos cerebrales se encuentra una depresión triangular llamada fosa interpeduncular, donde se localiza la sustancia perforada interpeduncular (posterior) por donde pasan vasos sanguíneos. En el borde medial de cada pedúnculo cerebral se destaca el surco oculomotor por donde emerge el nervio del mismo nombre (III), mientras que el borde lateral es contorneado por el nervio troclear (IV) que emerge por el techo mesencefálico, por lo tanto es el único nervio craneal que sale por el dorso del tronco encefálico.

El techo mesencefálico está situado en la parte posterior del mesencéfalo, íntimamente adherido por delante con los pedúnculos cerebrales y cubierto por arriba por los hemisferios cerebrales. Es una porción cuadrilátera pequeña formada por la lámina del techo (lámina cuadrigémina) en cuya cara posterior, libre, se destacan 2 pares de eminencias redondeadas llamadas colículos inferiores y superiores (tubérculos cuadrigéminos), separados por 2 surcos dispuestos en cruz, que constituyen centros subcorticales de la audición y la visión, respectivamente. Por debajo de los colículos inferiores emergen los nervios trocleares (IV). Entre los colículos superiores se encuentra el cuerpo o glándula pineal perteneciente al epitalamo (diencefalo). Lateralmente, en cada colículo se observa una eminencia alargada llamada brazo del colículo, que se extiende hacia delante y arriba hasta los cuerpos geniculados del metatálamo (diencefalo). Los brazos de los colículos inferiores terminan en los cuerpos geniculados mediales (del sistema auditivo) y los brazos de los colículos superiores terminan en los cuerpos geniculados laterales (del sistema óptico).

## Estructura del tronco encefálico

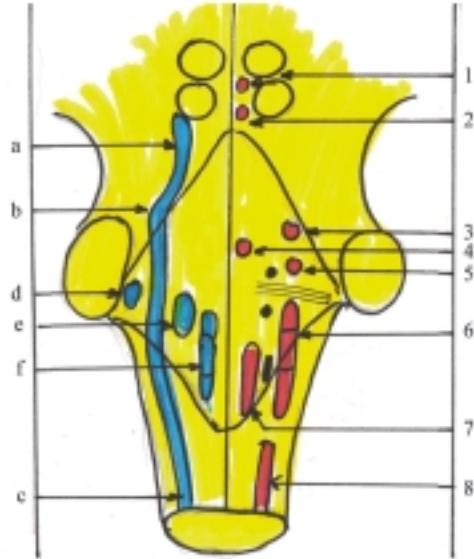
La estructura del tronco encefálico está compuesta, igual que la médula espinal, de sustancia gris en el centro y sustancia blanca en la periferia, pero presenta algunas diferencias que lo caracterizan. Sus aspectos más destacados son los siguientes: 1. la formación del IV ventrículo, 2. la presencia de los núcleos segmentarios pertenecientes a la mayoría de los nervios craneales, 3. la aparición de núcleos suprasegmentarios y 4. la presencia de haces de fibras nerviosas que tienen distintas direcciones (longitudinales, transversales y cruzadas).

Al formarse el IV ventrículo, el canal central se ensancha al nivel de la médula oblongada y el puente, y la sustancia gris que rodeaba a este canal queda extendida como una delgada lámina hacia la parte posterior, cercana a la fosa romboidea o piso del IV ventrículo, de manera que los núcleos de los nervios craneales se disponen en dirección frontal; se sitúan medialmente los núcleos motores que derivan de las placas basales, lateralmente los núcleos sensitivos que derivan de las placas alares y en el intermedio los núcleos vegetativos (parasimpático).

La estructura segmentaria del tronco encefálico está relacionada con los núcleos de origen de la mayoría de los nervios craneales (III – XII), aunque esta segmentación no se aprecia bien anatómicamente, porque algunos núcleos abarcan más de un segmento. Por lo tanto, la segmentación del tronco encefálico es más bien una concepción fisiológica en la que se distinguen 3 segmentos, el inferior o de la médula oblongada, el intermedio o del puente y el superior o de los pedúnculos cerebrales. Los núcleos segmentarios de la médula oblongada están relacionados con los últimos 4 pares de nervios craneales (IX – XII) que inervan los músculos de la lengua, esternocleidomastoideo y trapecio, glándula salival parotídea, papilas gustativas de la parte posterior de la lengua, órganos del cuello y de las cavidades torácica y abdominal. Los núcleos segmentarios del puente están relacionados con los 4 pares de nervios craneales intermedios (V – VIII) que inervan la piel y mucosas de la región de la cara, los músculos masticadores, faciales, suprahioides y recto lateral del ojo, las glándulas lagrimales y salivales (menores, submandibulares y sublinguales), las papilas gustativas de la parte anterior de la lengua y el oído interno. Los núcleos segmentarios de los pedúnculos cerebrales están relacionados con 2 pares de nervios craneales (III- IV) que inervan la mayoría de los músculos del ojo.

Los núcleos motores somáticos de los nervios craneales son los del III, IV, V, VI, VII, XI (espinal) y XII y el ambiguo que es común de los nervios IX, X, XI.

Los núcleos sensitivos son el espinal, pontino y mesencefálico del V, el solitario del VII, IX, X y los cocleares y vestibulares del VIII. Los núcleos motores viscerales o vegetativos parasimpáticos son el accesorio del III, el salivatorio superior del VII, el salivatorio inferior del IX y el dorsal del X (fig. 50.7).



**Fig. 50.7.** Núcleos de origen de los nervios craneales (III – XII). En azul los núcleos sensitivos, a) b) y c) porciones mesencefálica, pontina y espinal del V, d) núcleo coclear del VIII, e) núcleo vestibular del VIII, f) núcleo solitario del VII, IX y X. En rojo los núcleos motores somáticos, 1. del III, 2. del IV, 3. del V, 4. del VI, 5. del VII, 6. ambiguo del IX, X y XI, 7. del XII, 8) espinal del XI. En negro los núcleos motores viscerales o vegetativos parasimpáticos, de arriba hacia abajo, accesorio del III, salivatorio superior del VII, salivatorio inferior del IX y dorsal del X.

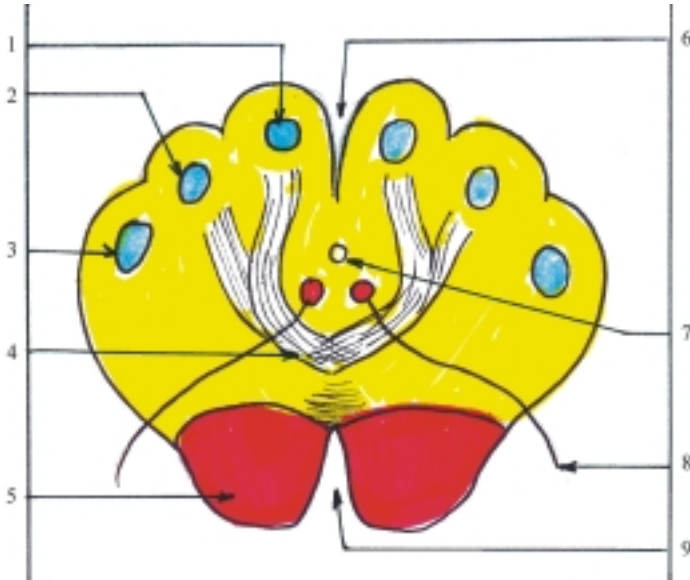
Los núcleos suprasegmentarios se encuentran intercalados en las vías de conducción nerviosa de esta región o diseminados en la formación reticular. Entre los núcleos suprasegmentarios intercalados se distinguen los siguientes: en la médula oblongada (figs. 50.8 y 50.9): los núcleos grácil y cuneiforme situados en los tubérculos del mismo nombre donde hacen sinapsis las vías sensitivas propioceptiva consciente y del tacto discriminativo; los núcleos olivares inferiores situados en la oliva, que conectan al cerebelo con el cerebro y la médula espinal y están relacionados con la acción de mantener el equilibrio y la coordinación de los movimientos. En el puente (fig. 50.10): los núcleos del cuerpo trapezoide, estructura que divide el espesor del puente en 2 partes (ventral y dorsal) y está relacionada con la vía auditiva; los núcleos pontinos situados en la parte ventral



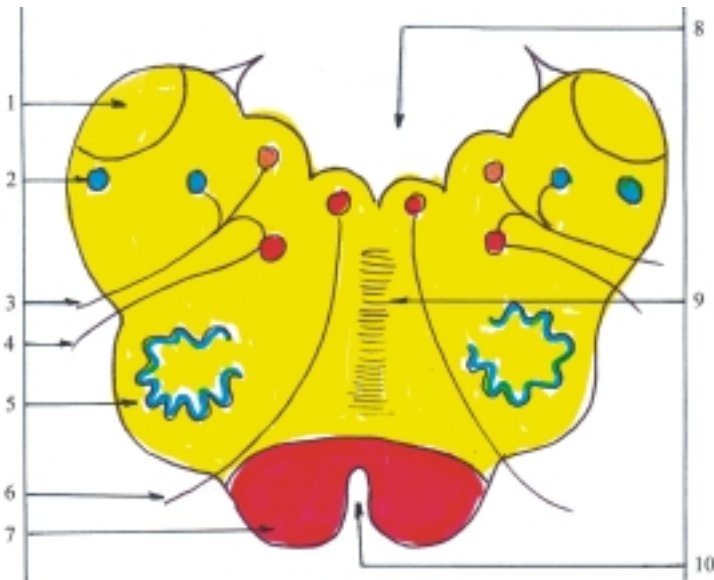
donde se entrecruzan fibras longitudinales y transversales y representan una estación intercalada entre la corteza cerebral y el cerebelo (tracto córtico-pontocerebeloso). En los pedúnculos cerebrales (fig. 50.11): la sustancia negra, estructura que divide estos pedúnculos en 2 partes (ventral y dorsal) y está relacionada con las vías motoras involuntarias o sistema extrapiramidal; los núcleos rojos situados en la parte dorsal, también relacionados con las vías

motoras involuntarias o sistema extrapiramidal. En el techo mesencefálico: los núcleos de los colículos inferiores constituyen centros subcorticales de las vías auditivas; los estratos grises de los colículos superiores son centros subcorticales de las vías ópticas (fig. 50.11).

La formación reticular es la parte más antigua del encéfalo desde el punto de vista filogenético, que consiste en un sistema difuso de células y fibras

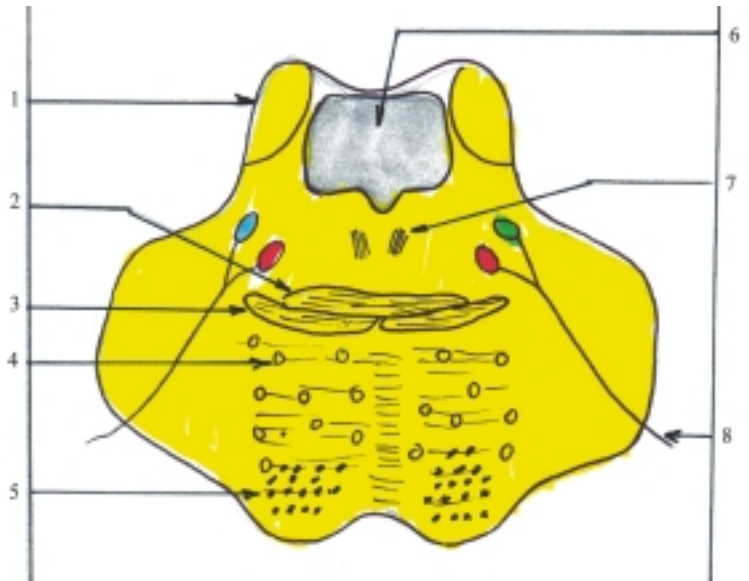


**Fig. 50.8.** Estructura de la médula oblongada corte transversal por la parte inferior. 1. núcleo grácil, 2. núcleo cuneiforme, 3. núcleo espinal del nervio trigémino, 4. decusación del lemnisco medial, 5. pirámide, 6. surco mediano posterior, 7. canal central, 8. nervio hipogloso, 9. fisura mediana anterior.

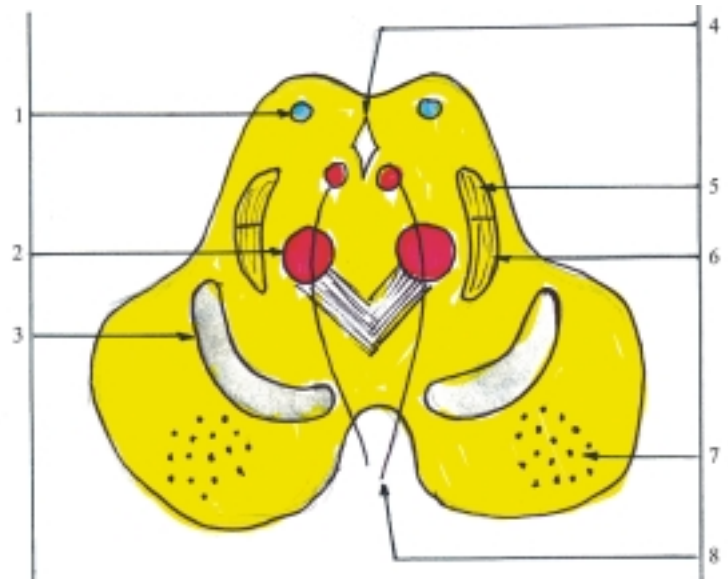


**Fig. 50.9.** Estructura de la médula oblongada corte transversal por la parte superior. 1. pedúnculo cerebeloso inferior, 2. núcleo espinal del nervio trigémino, 3. nervio vago, 4. nervio accesorio, 5. núcleo olivar inferior, 6. nervio hipogloso, 7. pirámide, 8. IV ventrículo, 9. decusación del lemnisco medial, 10. fisura mediana anterior.

**Fig. 50.10.** Estructura del puente corte transversal por la parte superior. 1. pedúnculo cerebeloso superior, 2. cuerpo trapezoide, 3. lemnisco medial, 4. núcleos pontinos, 5. fascículo corticoespinal, 6. IV ventrículo, 7. fascículo longitudinal medial, 8 nervio trigémino.



**Fig. 50.11.** Estructura del mesencéfalo corte transversal por su porción superior. 1. estratos grises de los colículos superiores, 2. núcleo rojo, 3. sustancia negra, 4. acueducto mesencefálico, 5. lemnisco lateral, 6. lemnisco medial, 7. tracto corticoespinal o piramidal, 8. nervio oculomotor.



nerviosas, situado en el centro del tronco encefálico, que se extiende hacia abajo hasta la parte superior de la médula espinal y hacia arriba hasta el diencefalo. Está constituido por numerosas células nerviosas que se encuentran dispersas o formando núcleos, entrelazados por una red de fibras nerviosas. La formación reticular contiene núcleos nerviosos que regulan distintas funciones vegetativas, algunas son de importancia vital (cardíaca, vasomotora, respiratoria y digestiva) y participan en la regulación de diversos mecanismos reflejos (tos, vómito, insalivación, deglución, etc.). En general la formación reticular actúa como un regulador de los procesos de excitación e inhibición de los niveles superiores e inferiores del

sistema nervioso central, y ejerce su influencia en numerosas funciones del organismo de manera indirecta, mediante sus conexiones con el cerebro, cerebelo y médula espinal. Entre los influjos reticulares ascendentes se destaca su acción excitadora sobre la corteza cerebral que mantiene el estado de vigilia del individuo. Entre los influjos reticulares descendentes que actúan sobre la médula espinal se distingue la acción de excitación e inhibición de la motilidad.

El tronco encefálico contiene numerosos haces de fibras nerviosas largas que tienen distintas direcciones y además, posee fibras nerviosas cortas de asociación intersegmentarias. Algunos haces de fibras nerviosas largas pasan a través del tronco

encefálico conectando las partes superiores e inferiores del sistema nervioso central y otras se originan o terminan en el tronco, conectándolo con las estructuras vecinas (cerebro, cerebelo y médula espinal). Los haces de fibras que se extienden entre la médula espinal y el cerebro tienen una dirección longitudinal y los conectados al cerebelo pasan por los pedúnculos cerebelosos donde presentan una dirección transversal; esta disposición es más evidente en los que pasan por los pedúnculos cerebelosos medios. Sin embargo, algunos de estos haces cruzan al lado opuesto y forman decusaciones (cruzamiento en X). En general, los haces de fibras motoras se extienden por la parte ventral o anterior y los sensitivos por detrás de estos y lateralmente (figs. 50.8, 50.9, 50.10, 50.11).

Entre los fascículos y tractos motores se destacan los de la motilidad voluntaria o sistema piramidal que descienden por la parte anterior del tronco encefálico y están formados por el tracto corticonuclear, que solo llega hasta el tronco y termina en los núcleos motores de los nervios craneales; y el tracto corticoespinal que llega hasta la médula espinal y termina en los núcleos motores de los nervios espinales. Este último, al pasar por la médula oblongada, al nivel de las pirámides, forma la decusación piramidal o motora, al cruzar hacia el lado opuesto parte de sus fibras.

Entre los fascículos y tractos sensitivos se destacan los ya mencionados en la médula espinal. De la vía propioceptiva consciente y táctil discriminativa, los fascículos grácil y cuneiforme que ascienden por los funículos posteriores hasta los núcleos grácil y cuneiforme de la médula oblongada, donde continúan con los lemniscos mediales que forman la decusación sensitiva del mismo nombre (por detrás de la decusación motora o piramidal) y ascienden hasta el tálamo. De la vía propioceptiva inconsciente, los tractos

espinocerebelosos posteriores que se extienden por la médula oblongada hasta el cerebelo pasando por los pedúnculos cerebelosos inferiores y los tractos espinocerebelosos anteriores que ascienden hasta el mesencéfalo donde se decusan y terminan en el cerebelo pasando por los pedúnculos cerebelosos superiores. De las vías térmico-dolorosa y táctil no discriminativa, los tractos espinotalámicos lateral y anterior ascienden hasta el puente donde se unen y forman el lemnisco espinal que se extiende hasta el tálamo.

Además en el tronco encefálico se encuentran otros fascículos y tractos importantes que pertenecen a distintas vías de conducción nerviosa. Por ejemplo: de la vía motora involuntaria o extrapiramidal los tractos tectoespinal, rubroespinal, vestíbulo espinal, olivoespinal y retículo espinal; de la vía corticopontocerebelosa, las fibras corticopontinas y pontocerebelosas mediante las cuales, la corteza cerebral influye sobre el cerebelo; de la vía auditiva a partir de los núcleos cocleares de los VIII pares de nervios craneales, el cuerpo trapezoide se extiende transversalmente por el puente y el lemnisco lateral asciende hasta los colículos inferiores del techo mesencefálico y los cuerpos geniculados mediales del metatálamo; de la vía vestibular o del equilibrio, a partir de los núcleos vestibulares del VIII par de nervios craneales se extienden los tractos vestíbulo cerebeloso y vestíbulo espinal y el fascículo longitudinal medial. Este último posee fibras ascendentes conectadas a los núcleos de los nervios craneales III, IV y VI que inervan la musculatura de los ojos y fibras descendentes que llegan hasta los segmentos cervicales de la médula espinal, y desempeñan una función importante en los movimientos conjugados de los ojos y de la cabeza.

## 51. Porciones suprasegmentarias del sistema nervioso central

### Cerebelo

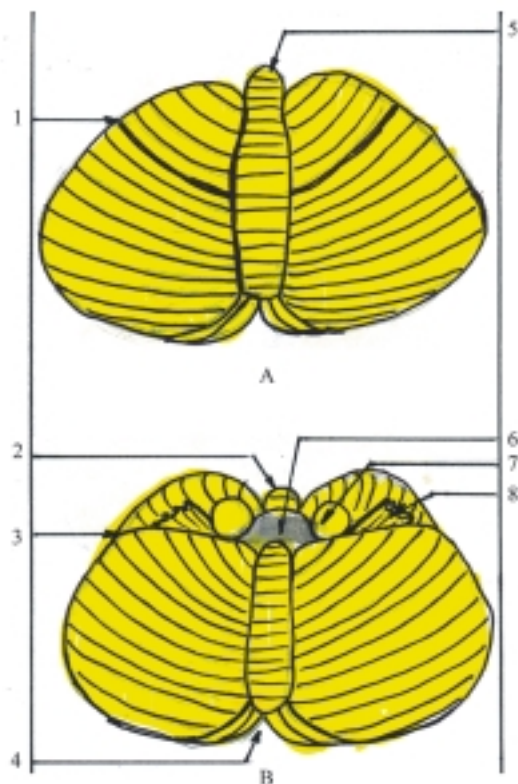
**E**l cerebelo es la parte posterior e inferior del encéfalo que deriva de la parte dorsal del metencéfalo. Es un órgano suprasegmentario que mantiene relaciones con otras partes del sistema nervioso central y actúa como modulador de las funciones nerviosas. Sus funciones principales son la coordinación de los movimientos, la regulación del tono muscular y el mantenimiento del equilibrio.

El cerebelo está situado por detrás del tronco encefálico, específicamente por detrás de la médula oblongada y el puente, con los cuales forma el rombencéfalo, en cuyo interior se encuentra el IV ventrículo. Ocupa con estos órganos la fosa craneal posterior, cubierto arriba por los lóbulos occipitales de los hemisferios cerebrales, de los cuales está separado por la tienda del cerebelo, que es una expansión de la duramadre.

El cerebelo tiene la forma de un ovoide, con un diámetro mayor transversal y algo aplanado de arriba abajo, que se puede comparar a una mariposa, en el que clásicamente se describen 3 porciones: el vermis en el medio y los hemisferios cerebelosos en ambos lados, derecho e izquierdo (fig. 51.1).

En la superficie externa del cerebelo se distinguen 2 caras (superior e inferior), limitadas por un borde circular, cuya parte anterior es más gruesa. En la cara superior el vermis forma una prominencia y en la cara inferior está situado en un surco medio llamado vallécula del cerebelo. El borde circular presenta 2 depresiones o incisuras (anterior y posterior). La incisura anterior es ancha y poco profunda donde se encuentran los pedúnculos cerebelosos, mientras que la incisura posterior es estrecha y más profunda donde se insinúa una expansión de la duramadre llamada hoz del cerebelo.

La superficie externa del cerebelo se caracteriza porque presenta numerosos pliegues transversales nombrados folios cerebelosos, que están separados por las fisuras cerebelosas. Estas fisuras son de diferentes profundidades, las más destacadas son las



**Fig. 51.1.** Cerebelo. A. Cara superior, B. Cara inferior, 1. fisura prima, 2. incisura anterior, 3. surco posterolateral, 4. incisura posterior, 5. vermis, 6. IV ventrículo, 7. pedúnculo cerebeloso medio, 8. flóculo.

fisuras horizontal, posterolateral y prima, que permiten dividir la periferia del cerebelo en 3 lóbulos (flóculo nodular, anterior y posterior), los cuales tienen una situación determinada y a su vez se subdividen en lobulillos. La fisura horizontal es la más profunda y está situada en la parte posterior del borde circular, que separa la cara superior de la inferior. La fisura posterolateral está situada en la cara inferior y separa el lóbulo flóculo nodular del cuerpo del cerebelo. La fisura prima está situada en la cara superior y divide el cuerpo del cerebelo en 2 lóbulos, anterior y posterior.

El lóbulo flóculo nodular está situado en la cara inferior por delante de la fisura posterolateral y está compuesto por 3 lobulillos, el nódulo en la extremidad anterior del vermis y los flóculos a ambos lados. El lóbulo anterior está situado en la cara superior por delante de la fisura prima y está compuesto por varios lobulillos. El lóbulo posterior abarca el resto del cerebelo, se extiende en la cara superior por detrás de la fisura prima y en la cara inferior por detrás de la fisura posterolateral y está compuesto también por varios lobulillos.

El cerebelo se une con el tronco encefálico mediante 3 pares de columnas formadas por fibras nerviosas nombradas pedúnculos cerebelosos inferiores, medios y superiores. Los pedúnculos cerebelosos inferiores están conectados a la médula oblongada, los medios al puente y los superiores al mesencéfalo. En el espacio comprendido entre los pedúnculos cerebelosos se extienden los velos medulares inferior y superior, que forman parte del techo del IV ventrículo.

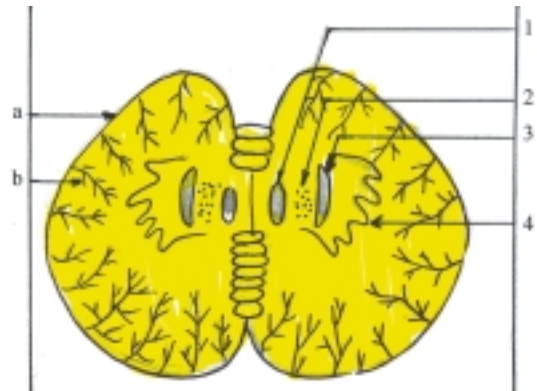
## Estructura del cerebelo

La estructura del cerebelo está compuesta por la sustancia blanca en el centro, denominada cuerpo medular y la sustancia gris situada en la periferia en forma de una lámina delgada llamada corteza cerebelosa. Además posee acúmulos de sustancia gris en el espesor de la sustancia blanca que constituyen los núcleos del cerebelo, nombrados desde el centro hacia la periferia, fastigio o del techo, globoso, emboliforme y dentado, los cuales son pares y se distinguen en los cortes frontales y horizontales de este órgano.

En los cortes del cerebelo (fig. 51.2) se observa que la sustancia blanca del cuerpo medular, cubierta por la sustancia gris de la corteza, presenta un aspecto singular, flexuoso, parecido a las ramas de un árbol, por lo que se le conoce como “árbol de la vida”, aunque la lesión del cerebelo no amenaza directamente la vida del individuo.

La corteza del cerebelo está formada por 3 capas o estratos: el externo, molecular o plexiforme contiene pocas neuronas y muchas fibras amielínicas; el medio de neuronas piriformes o células de Purkinje que son células de gran tamaño, en forma de pera y dispuestas en una sola hilera; y el interno o granuloso que contiene numerosas neuronas pequeñas.

En la corteza del cerebelo también se encuentran fibras nerviosas que se pueden clasificar en aferentes, eferentes y de asociación. Las fibras nerviosas aferentes proceden de otras partes del sistema nervioso central (tronco encefálico y médula espinal), que penetran en el cerebelo por los pedúnculos



**Fig. 51.2.** Estructura del cerebelo corte horizontal. 1. núcleo del techo o fastigio, 2. núcleo globoso, 3. núcleo emboliforme, 4. núcleo dentado, a) corteza del cerebelo (sustancia gris), b) cuerpo medular (sustancia blanca).

cerebelosos y al llegar a la corteza forman 2 tipos de fibras terminales, las fibras trepadoras que atraviesan el estrato granuloso y hacen sinapsis directas con las neuronas del estrato medio (células de Purkinje) y las fibras musgosas que terminan en el estrato granuloso y mediante las neuronas de este estrato, hacen conexión indirecta con las células de Purkinje. Las fibras nerviosas eferentes están constituidas por los axones de las neuronas piriformes o células de Purkinje del estrato medio, que se dirigen hacia los núcleos cerebelosos, aunque algunas de estas fibras pueden abandonar el cerebelo sin hacer escala en estos. Las fibras nerviosas de asociación son menos numerosas y tienen la función de conectar distintas partes del cerebelo entre sí.

Las fibras nerviosas aferentes y eferentes que conectan el cerebelo con otras estructuras del sistema nervioso central, se agrupan en distintos fascículos o tractos nerviosos que pasan por los pedúnculos cerebelosos, entre los cuales se destacan los siguientes:

- Por los pedúnculos cerebelosos inferiores pasan fibras nerviosas aferentes que forman el tracto espinocerebeloso posterior procedente de la médula espinal relacionado con la vía propioceptiva inconsciente, las fibras arqueadas externas procedentes de los núcleos grácil y cuneiforme de la médula oblongada relacionadas con la vía propioceptiva consciente, el tracto olivocerebeloso procedente de los núcleos olivares de la médula oblongada y el tracto vestibulocerebeloso procedente de los núcleos vestibulares del VIII par de nervios craneales relacionados con la vía vestibular o del equilibrio. Además pasan fibras nerviosas eferentes cerebelovestibulares relacionadas con la función de mantener el equilibrio.

- Por los pedúnculos cerebelosos medios pasan fibras nerviosas aferentes pontocerebelosas que constituyen la continuación del sistema corticopontocerebeloso, mediante el cual la corteza cerebral subordina las funciones del cerebelo.
- Por los pedúnculos cerebelosos superiores pasan fibras nerviosas aferentes que forman el tracto espinocerebeloso anterior, procedente de la médula espinal relacionado con la vía propioceptiva inconsciente. Además pasan fibras nerviosas eferentes que forman el tracto cerebelotegmental que termina en el núcleo rojo de los pedúnculos cerebrales y el tálamo del diencefalo por donde envía impulsos al sistema extrapiramidal.

Como ya se explicó (en la filogenia del rombencéfalo), el cerebelo se desarrolla por la influencia de los receptores vestibulares (del equilibrio) y alcanza su máximo desarrollo en el humano por su posición bípeda, en la que resulta de gran importancia la función del equilibrio; eso demuestra que el desarrollo de un órgano depende de su actividad funcional. En las distintas etapas del proceso de cefalización que ocurre durante la filogenia y la ontogenia del humano aparecen 3 partes en el cerebelo, denominadas arquicerebelo, paleocerebelo y neocerebelo, que se corresponden con las divisiones clásicas y periféricas de este órgano, las cuales están vinculadas con los núcleos cerebelosos centrales y conectadas con otras regiones del sistema nervioso central. Esta división del cerebelo tiene una concepción morfofuncional, aunque no existe una base morfológica que permita establecer un límite preciso de separación entre sus partes:

- El arquicerebelo se desarrolla en la primera etapa de la cefalización (peces inferiores), representa la parte más antigua del cerebelo, que está constituida principalmente por el lóbulo floculonodular y los núcleos fastigio o del techo, relacionados con el sistema vestibular, y también se les conoce como porción vestibular que interviene en las funciones del equilibrio.
- El paleocerebelo surge en la segunda etapa de la cefalización (peces superiores), representa la parte más antigua del cerebelo humano, que está formado principalmente por el vermis, o más en específico por el lóbulo anterior y los núcleos globosos y emboliformes relacionados con la médula espinal, por eso también se le denomina porción vertebral que participa en la postura y posición erecta del tronco.
- El neocerebelo aparece en la tercera etapa de cefalización (animales terrestres), representa la parte más nueva del cerebelo, compuesta sobre todo por los hemisferios cerebelosos o más en específico por

el lóbulo posterior y los núcleos dentados, relacionados con la corteza cerebral, que participa en la coordinación de los movimientos, especialmente de los miembros.

## Diencefalo: talamoencefalo

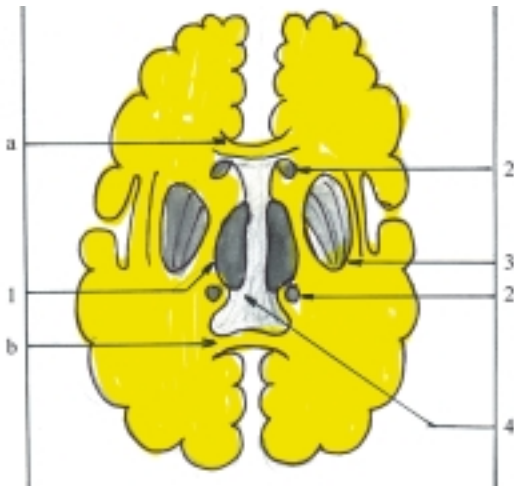El diencefalo o cerebro intermedio deriva de la porción caudal del prosencefalo. Está compuesto por un conjunto de estructuras suprasegmentarias situadas por arriba del tronco encefálico, específicamente por encima del mesencefalo y cubierta por los hemisferios cerebrales, que limitan la cavidad del III ventrículo y en el que se distinguen 2 partes: el talamoencefalo y el hipotálamo.

El talamoencefalo es la parte dorsal del diencefalo, filogenéticamente más joven, que constituye el centro subcortical de las vías aferentes o sensitivas y consta de 3 partes: tálamo, metatálamo y epitálamo.

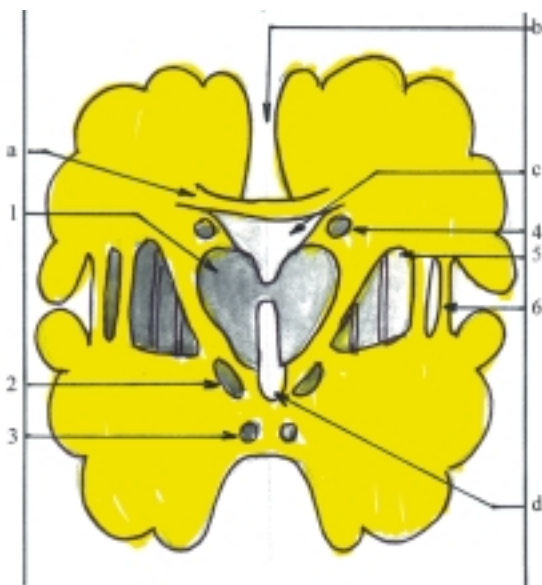
El tálamo (tálamo dorsal o tálamo óptico) es una estructura suprasegmentaria, íntimamente relacionada con la corteza cerebral, que constituye un centro subcortical de gran importancia porque actúa como estación de relevo de las vías de conducción nerviosa aferentes o sensitivas, donde se realiza la integración de los distintos tipos de sensibilidad, le proporciona un matiz afectivo (agradable o desagradable) y activa rápidamente las células de la corteza cerebral. Además, está vinculada a la vía motora extrapiramidal y el hipotálamo, con los cuales interviene en la regulación de los movimientos somáticos y viscerales involuntarios.

El tálamo está constituido por un par de masas de sustancia gris, que están situadas a ambos lados del III ventrículo, pero en la parte media se unen por una banda de sustancia gris llamada adhesión intertalámica (comisura gris). Cada tálamo tiene una forma ovoidea en el que se describen 2 extremidades (anterior y posterior) y 4 caras (medial, lateral, superior e inferior). La extremidad anterior denominada tubérculo anterior es delgada y forma el borde posterior del agujero interventricular (de Monro), comunicación entre el III ventrículo y los ventrículos laterales. La extremidad posterior nombrada pulvinar es gruesa y limita lateralmente, a la lámina del techo mesencefálico donde se encuentran los colículos superiores e inferiores. La cara medial forma parte de la pared lateral del III ventrículo, por encima del surco hipotalámico. La cara lateral se relaciona con la cápsula interna, que es una franja de sustancia blanca que lo separa del núcleo lenticular (cuerpo estriado del telencefalo). La cara superior forma parte de la pared inferior de la porción central del ventrículo lateral y su borde lateral se relaciona con el núcleo caudado (cuerpo estriado del

telencéfalo). La cara inferior se relaciona hacia delante con el hipotálamo y hacia atrás, al nivel del pulvino, con el metatálamo constituido por los cuerpos geniculados medial y lateral (figs. 51.3 y 51.4).



**Fig. 51.3.** Tálamo corte horizontal del cerebro. 1. tálamo, 2. núcleo caudado, 3. núcleo lentiforme, 4. III ventrículo, a) extremidad anterior o rodilla del cuerpo calloso, b) extremidad posterior o esplenio del cuerpo calloso.



**Fig. 51.4.** Tálamo corte frontal del cerebro. 1. tálamo, 2. núcleo subtalámico, 3. núcleo del cuerpo mamilario, 4. núcleo caudado, 5. núcleo lentiforme, 6. claustrum, a) cuerpo calloso, b) fisura longitudinal superior, c) ventrículo lateral, d) III ventrículo.

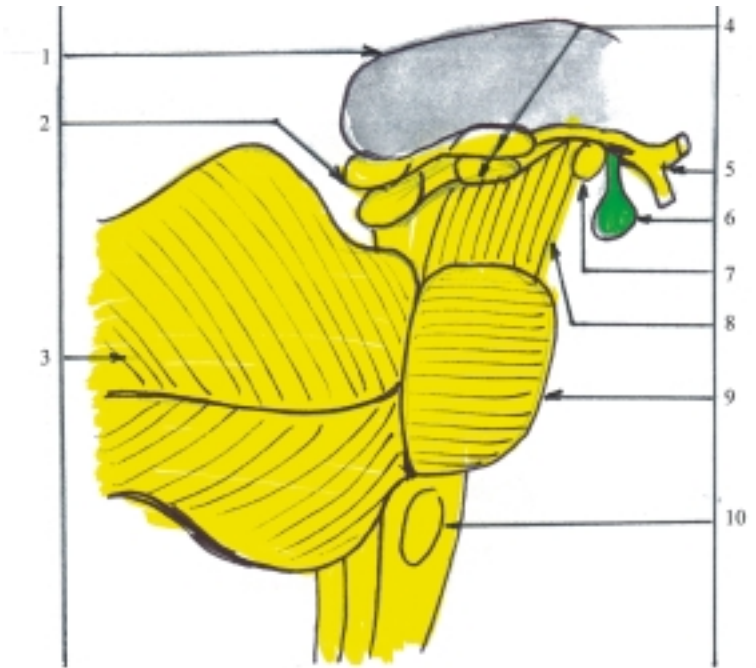
La estructura del tálamo se caracteriza porque está formado por una masa voluminosa de sustancia gris y 2 láminas de sustancia blanca (láminas medulares

externa e interna). La lámina medular externa cubre su cara lateral y la lámina medular interna atraviesa su espesor. Estas láminas dividen el tálamo en varios grupos de núcleos que según su posición se nombran anteriores, medianos, mediales, intralaminares, ventrolaterales, posteriores y reticulares. Estos últimos están situados en las caras lateral e inferior del tálamo, por fuera de la lámina medular externa.

Los núcleos del tálamo se pueden clasificar desde el punto de vista morfofuncional, teniendo en cuenta la conexión de sus fibras en específicos, no específicos o difusos y de asociación:

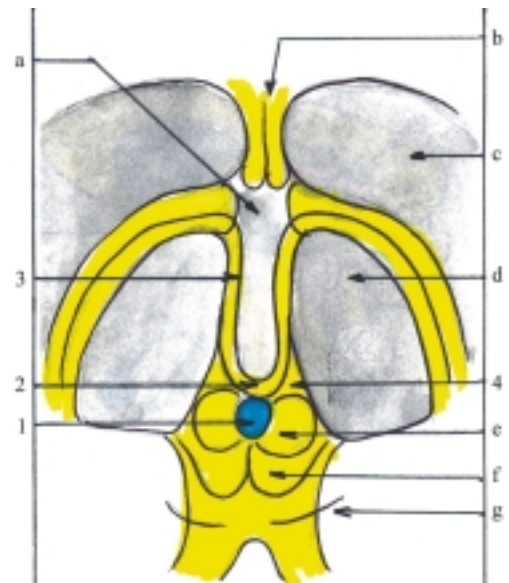
- Los núcleos anteriores son específicos y están relacionados con reflejos olfatorios y además con mecanismos viscerales y de las emociones.
- Los núcleos medianos, mediales e intralaminares son predominantemente difusos y están relacionados con las actividades viscerales.
- Los núcleos ventrolaterales algunos son de asociación (núcleos laterales) y otros son específicos (núcleos ventrales). Entre estos últimos se destacan los ventrales anteriores y los ventrales laterales relacionados con la regulación motora del sistema extrapiramidal, los ventrales posterolaterales relacionados con la sensibilidad de la mayor parte del cuerpo y los ventrales posteromediales relacionados con la sensibilidad de la cara y el sentido del gusto.
- Los núcleos posteriores están representados por el pulvino que es un núcleo de asociación de gran tamaño e importancia, porque establece conexiones con los núcleos de los cuerpos geniculados lateral y medial del metatálamo, relacionados con las vías óptica y auditiva, respectivamente.
- Los núcleos reticulares son difusos, están relacionados con los estados del sueño y de vigilia.

El metatálamo está compuesto por los cuerpos geniculados mediales y laterales (fig. 51.5), que son 2 pares de eminencias pequeñas, situadas de cada lado por debajo del pulvino o extremidad posterior del tálamo, las cuales están unidas a los colículos inferior y superior del techo mesencefálico mediante los brazos de estos colículos. Estas estructuras constituyen centros subcorticales de la audición y la visión, que actúan como estaciones de relevos de estas vías nerviosas. Los colículos inferiores se unen a los cuerpos geniculados mediales y forman los centros subcorticales de la audición y los colículos superiores se unen a los cuerpos geniculados laterales y constituyen los centros subcorticales de la visión. Los núcleos que se encuentran en los cuerpos geniculados del metatálamo mantienen conexiones con los centros corticales de las vías nerviosas o analizadores correspondientes.



**Fig. 51.5.** *Metatálamo* (cuerpos geniculados) vista lateral derecha. 1. tálamo, 2. colículos superior e inferior, 3. cerebelo, 4. cuerpos geniculados lateral y medial, 5. quiasma óptico, 6. hipófisis, 7. cuerpo mamilar, 8. pedúnculo cerebral, 9. puente, 10. médula oblongada.

El epitálamo está constituido por una serie de estructuras poco desarrolladas en el humano, que se encuentran entre las extremidades posteriores o pulvinares de ambos tálamos, por arriba del techo mesencefálico y forman parte de la pared posterosuperior del III ventrículo. Entre las estructuras que componen el epitálamo se destaca el cuerpo pineal (epífisis cerebral), considerada como una glándula endocrina capaz de sintetizar la hormona melatonina que influye en la pigmentación e inhibe el funcionamiento de las gónadas. Esta estructura tiene una forma oval, comparada a una piña pequeña, del tamaño de un guisante, que es más grande en la infancia y en las mujeres e involuciona antes de la madurez sexual. El cuerpo pineal se localiza en el plano medio, entre los pulvinares de ambos tálamos a los cuales se une y queda suspendido sobre el surco que separa a los colículos superiores (del techo mesencefálico). Por delante del cuerpo pineal se encuentran las habénulas (pedúnculos anteriores del cuerpo pineal), constituidas por un par de cordones blancos que tienen el aspecto de riendas que se unen al inicio donde forman un pliegue transversal llamado comisura habenular y se extienden hacia delante, luego continúan con las eestrias medulares que se adhieren al borde superomedial del tálamo de cada lado. Lateralmente a las habénulas se encuentran los trígonos habenulares que contienen núcleos relacionados con las vías olfatorias (fig. 51.6).



**Fig. 51.6.** *Epitálamo* vista posterior. 1. cuerpo pineal o epífisis cerebral, 2. comisura habenular, 3. habénula, 4. trígono habenular, a) III ventrículo, b) fórnix, c) núcleo caudado, d) tálamo, e) colículo superior, f) colículo inferior, g) nervio troclear.

## Diencefalo: hipotálamo

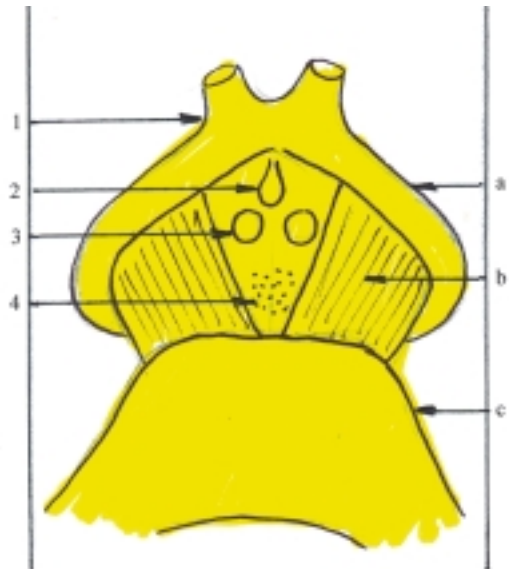
El hipotálamo (tálamo ventral) es la parte ventral del diencefalo, filogenéticamente más antigua, que tiene



funciones muy variadas y complejas, y constituye el más importante centro suprasegmentario de integración de las funciones vegetativas. Está íntimamente relacionado con el sistema nervioso autónomo y el sistema endocrino e interviene en la regulación de numerosas actividades viscerales y procesos metabólicos. También participa en la regulación del sistema cardiovascular y en el mantenimiento de la temperatura corporal. Además ejerce su influencia en la conducta emocional del individuo y en los estados de vigilia y de sueño.

El hipotálamo está compuesto por varias estructuras situadas por debajo del tálamo y conforma el suelo y la parte inferior de las paredes laterales del III ventrículo, por debajo del surco hipotalámico. Algunas formaciones relacionadas con el hipotálamo se pueden observar en la cara inferior del cerebro, entre los pedúnculos cerebrales (fosa interpeduncular) y se destacan de delante hacia atrás el quiasma óptico, el tubérculo ceniciento y los cuerpos mamilares (fig. 51.7). El quiasma óptico tiene la forma de una lámina cuadrangular que representa la decusación incompleta de los nervios ópticos, los cuales se extienden hacia delante. El quiasma óptico se continúa hacia atrás con los tractos ópticos que rodean a los pedúnculos cerebrales y se dirigen hacia los cuerpos geniculados laterales del metatálamo que forman parte de los centros subcorticales de la visión. El tubérculo ceniciento es una prominencia pequeña redondeada que representa un saliente hueco de la pared inferior del III ventrículo, el cual se continúa hacia abajo por una prolongación tubular llamada infundíbulo, que termina en el lóbulo posterior de la hipófisis (neurohipófisis), donde se almacenan las hormonas elaboradas por el hipotálamo (oxitocina y vasopresina). Los cuerpos mamilares son 2 prominencias pequeñas redondeadas que se relacionan por detrás con la sustancia perforada interpeduncular (posterior) y actúan como centros subcorticales olfatorios.

En el hipotálamo se incluyen el área preóptica y la región subtalámica. El área preóptica está formada por una delgada lámina de sustancia gris llamada lámina terminal que se origina embriológicamente del telencéfalo y se extiende hacia arriba desde el borde anterior del quiasma óptico hasta la comisura anterior, que constituye la parte inferior de la pared anterior del III ventrículo y contiene núcleos relacionados con la termorregulación del organismo. La región subtalámica es una pequeña porción de sustancia gris atravesada por fibras nerviosas que se encuentran en la parte posterolateral del hipotálamo, y representa una zona de transición entre la región dorsal de los pedúnculos cerebrales y el diencéfalo, que contiene núcleos pertenecientes del sistema motor extrapiramidal (núcleo subtalámico o cuerpo de Luys y la zona incierta),



**Fig. 51.7.** Hipotálamo vista inferior. 1. quiasma óptico, 2. tubérculo ceniciento, 3. cuerpos mamilares, 4. sustancia perforada posterior, a) tracto óptico, b) pedúnculo cerebral, c) puente.

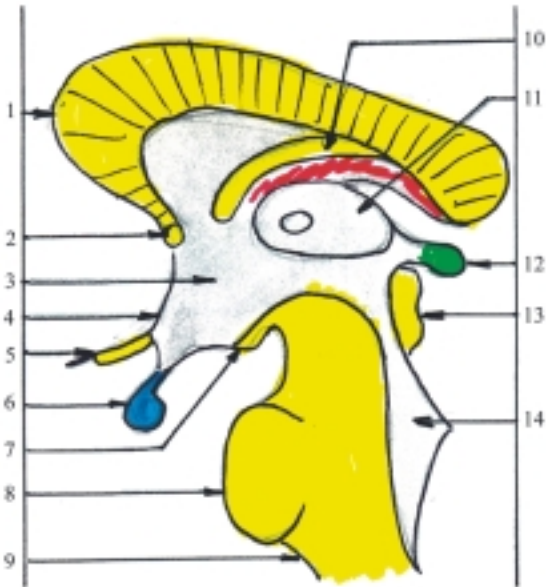relacionados con el núcleo rojo y sustancia negra de los pedúnculos cerebrales.

La estructura del hipotálamo está compuesta por numerosas agrupaciones de cuerpos neurocelulares o núcleos que se distribuyen en 3 regiones, localizadas al nivel de las formaciones relacionadas con el hipotálamo ya mencionadas (quiasma óptico, tubérculo ceniciento y cuerpos mamilares) y que se denominan: anterior o supraóptica, intermedia o tuberal y posterior o mamilar (fig. 51.8).

En general se plantea que las regiones anterior y medial del hipotálamo están relacionadas con el sistema nervioso parasimpático, y son sensibles a los estados de hipertermia, producen descenso de la temperatura corporal mediante diversos mecanismos como la vasodilatación cutánea y la sudación; mientras que las regiones posterior y lateral están relacionadas con el sistema simpático, y son sensibles a los estados de hipotermia, producen aumento de la temperatura corporal mediante diversos mecanismos como la vasoconstricción.

En diversas regiones del hipotálamo existen núcleos cuyas células elaboran sustancias de tipo hormonal (factores liberadores e inhibidores) que son transportadas por vía sanguínea hacia la adenohipófisis (sistema portal hipotalámico-hipofisario), donde controlan la secreción de las hormonas que en esta se producen.

Entre los núcleos del hipotálamo se destacan 2 de la región anterior cuyas células elaboran hormonas específicas, que son transportadas por vía nerviosa



**Fig. 51.8.** Hipotálamo corte sagital. 1. cuerpo calloso, 2. comisura anterior; 3. III ventrículo en el nivel del hipotálamo, 4. lámina terminal, 5. quiasma óptico, 6. hipófisis, 7. cuerpo mamilar, 8. puente, 9. médula oblongada, 10. fórnix, 11. tálamo, 12. cuerpo pineal, 13. colículos superior e inferior; 14. IV ventrículo.

hacia la neurohipófisis (tracto hipotalámico-hipofisario) donde se almacenan hasta su liberación por vía sanguínea (el núcleo supraóptico secreta la hormona vasopresina y el núcleo paraventricular la hormona oxitocina).

## Telencéfalo (hemisferios cerebrales)

El telencéfalo o cerebro terminal es la parte superior y más voluminosa del encéfalo, que deriva de la porción rostral del prosencéfalo. Está compuesto por los hemisferios cerebrales, cuya corteza alcanza un gran desarrollo en el humano. Su función fundamental es la actividad nerviosa superior, que está basada en los reflejos condicionados y su rasgo característico es el lenguaje. En la corteza cerebral radican los centros nerviosos superiores, sensitivos y motores, que procesan la información recibida y elaboran la respuesta ante la situación dada; constituyen una zona amplia en la que se realiza la actividad consciente, el almacenamiento de la información y los procesos más abstractos del pensamiento.

El telencéfalo formado por los hemisferios cerebrales está situado en la cavidad craneal, ocupa la mayor parte de esta y está envuelto por las membranas

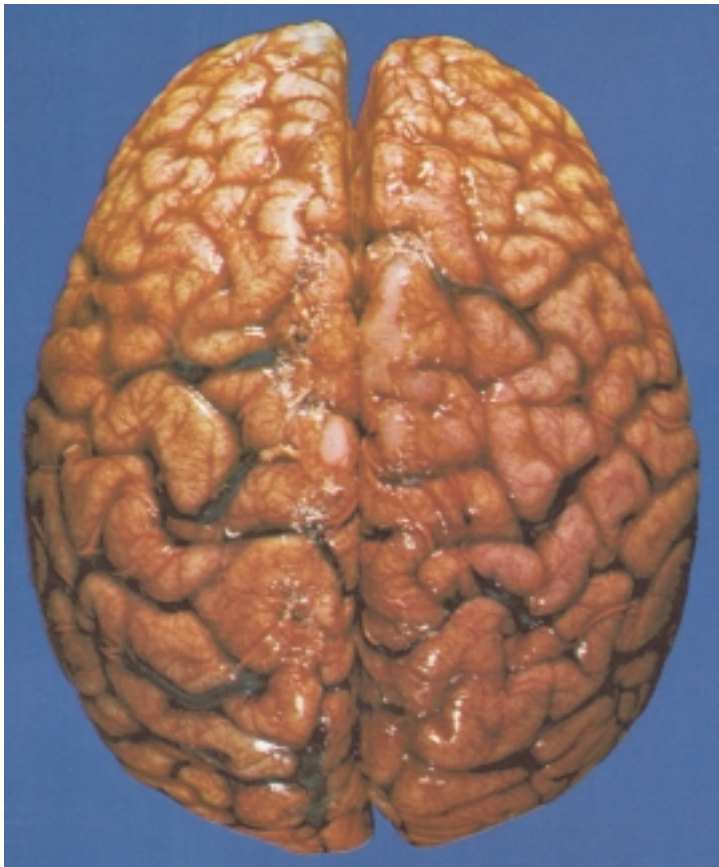
meníngicas, mediante las cuales se relaciona por arriba con la cara interna de la calvaria y por abajo se apoya sobre las fosas craneales anterior y media, está separado de la fosa craneal posterior y su contenido, específicamente del cerebelo, por una lámina de la duramadre extendida horizontalmente en ese lugar llamada tienda del cerebelo. El telencéfalo tiene una forma irregular ovoidea, cuyo eje longitudinal se dispone en dirección sagital y su extremidad posterior es más voluminosa.

Los hemisferios cerebrales son 2, derecho e izquierdo, separados en la parte superior mediante la fisura longitudinal superior (interhemisférica), donde se introduce la hoz del cerebro, lámina de la duramadre que se extiende sagitalmente (fig. 51.9). Pero en la profundidad de esta fisura, ambos hemisferios están unidos por el cuerpo calloso, lámina de sustancia blanca formada por fibras nerviosas dispuestas transversalmente y en su parte inferior se encuentran las formaciones componentes del hipotálamo y sus conexiones con el tronco encefálico enmarcados por la fisura transversa del cerebro (de Bichat), que tiene la forma de una herradura cuya concavidad está dirigida hacia delante.

Los hemisferios cerebrales se caracterizan porque conforman en su interior las cavidades de los ventrículos laterales y en la superficie externa presentan numerosos surcos que tienen distintas direcciones y profundidades, los cuales separan una serie de pliegues o giros cerebrales. Estas irregularidades son causadas por el gran desarrollo que adquiere la corteza cerebral, que aumenta considerablemente su superficie sin llegar a aumentar el volumen cerebral, por las limitaciones de la cavidad craneal donde se alojan.

En la superficie externa de cada hemisferio cerebral se describen las porciones siguientes: 3 caras (superolateral, medial e inferior), limitadas por 3 bordes (superior o superomedial, inferior o inferolateral y medial o inferomedial) y 3 polos (frontal, occipital y temporal).

En la cara superolateral de cada hemisferio se distinguen 2 surcos profundos, el lateral y el central (fig. 51.10). El surco lateral (de Silvio) se inicia en la cara inferior, específicamente en la fosa lateral del cerebro, pasa por el borde inferolateral y se extiende por la cara superolateral, hacia atrás y un poco hacia arriba. El surco central (de Rolando) se inicia en el borde superior, en un punto casi equidistante entre los polos frontal y occipital y se extiende por la parte central de la cara superolateral hacia abajo y un poco hacia delante. Además, en el borde superior y cerca del polo occipital se observa una incisura, huella del surco parietooccipital que asciende por la cara medial. Estos surcos delimitan una serie de lóbulos que en su mayoría reciben el nombre de los huesos que componen

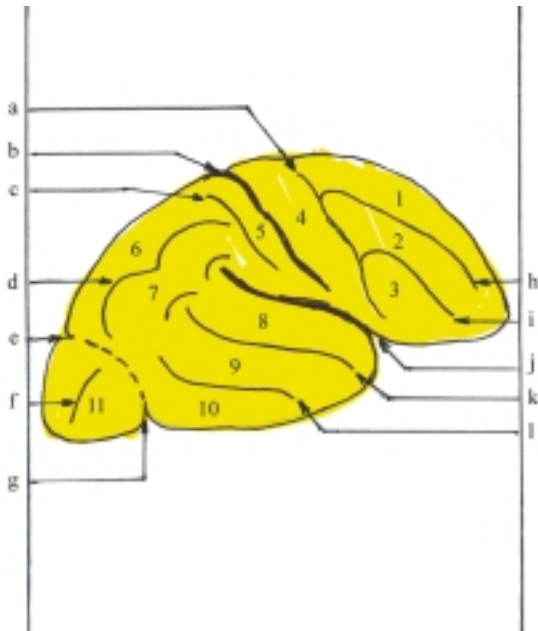


**Fig. 51.9.** *Hemisferios cerebrales vista superior (fotografía de Yokochi).*

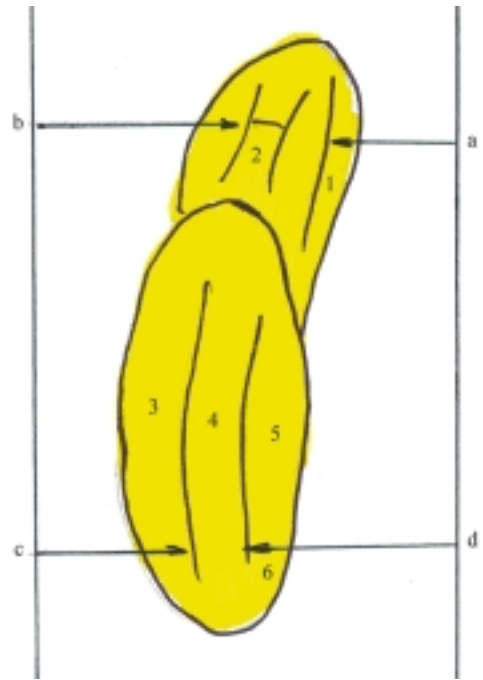
la calvaria, con los cuales se relacionan: frontal, parietal, temporal, occipital y de la ínsula. El lóbulo frontal está situado por delante del surco central y presenta 3 surcos (precentral, frontal superior y frontal inferior) que delimitan 4 giros (precentral, frontal superior, frontal medio y frontal inferior). El lóbulo parietal se encuentra detrás del surco central y tiene 2 surcos (poscentral e intraparietal), que delimitan un giro (poscentral) y 2 lobulillos (parietal superior y parietal inferior; en este último se observan los giros supramarginal y angular que limitan las extremidades posteriores de los surcos lateral y temporal superior, respectivamente). El lóbulo temporal se localiza por debajo del surco lateral y posee 2 surcos (temporal superior y temporal inferior), que delimitan sus 3 giros (temporal superior, temporal medio y temporal inferior). El lóbulo occipital es difícil de precisar, se ubica por detrás de una línea imaginaria desde la incisura que forma el surco parietooccipital en el borde superior hasta la incisura preoccipital, poco definida, del borde inferolateral. En este lóbulo los surcos y giros son inconstantes, y puede observarse el surco occipital transverso que a veces se continúa con el surco intraparietal del lóbulo parietal. El lóbulo de la ínsula se encuentra en la fosa lateral del cerebro, situada en la profundidad del surco lateral, por lo que, para

observarlo es necesario separar los bordes de este surco (opérculos). Este lóbulo tiene una forma triangular con su vértice o limen dirigido hacia delante y abajo y su base está rodeada por el surco circular que lo separa de las estructuras vecinas.

La cara inferior de cada hemisferio está dividida por el inicio del surco lateral o fosa lateral del cerebro en 2 porciones: la anterior u orbitaria que corresponde al lóbulo frontal y la posterior o temporooccipital que corresponde a los lóbulos del mismo nombre, entre los cuales no existe un límite preciso (fig. 51.11). En la porción anterior u orbitaria se distingue el surco olfatorio. Medialmente a este surco se encuentra el giro recto y lateralmente se observan los surcos orbitarios, pequeños e irregulares, que en ocasiones presentan la forma de una letra H y separan los giros orbitarios (anterior, posterior, medial y lateral). En el surco olfatorio se encuentran varias estructuras pertenecientes al sistema olfatorio, las que se denominan en sentido anteroposterior, bulbo, tracto y trígono olfatorio, y terminan en la sustancia perforada anterior. En la porción posterior o temporooccipital se destacan 2 surcos que tienen una dirección sagital, el occipitotemporal en posición lateral y el colateral que es medial y se continúa hacia delante con el surco rinal. Estos surcos delimitan varios giros. El surco



**Fig. 51.10.** Cara superolateral del hemisferio cerebral derecho. a) surco precentral, b) fisura central o de Rolando, c) surco poscentral, d) surco intraparietal, e) surco parietooccipital (en cara medial), f) surco occipital transverso, g) incisura preoccipital, h) surco frontal superior; i) surco frontal inferior; j) fisura lateral o de Silvio, k) surco temporal superior, l) surco temporal inferior; 1. giro frontal superior, 2. giro frontal medio, 3. giro frontal inferior, 4. giro precentral, 5. giro poscentral, 6. lobulillo parietal superior, 7. lobulillo parietal inferior, 8. giro temporal superior, 9. giro temporal medio, 10. giro temporal inferior, 11. lóbulo occipital.

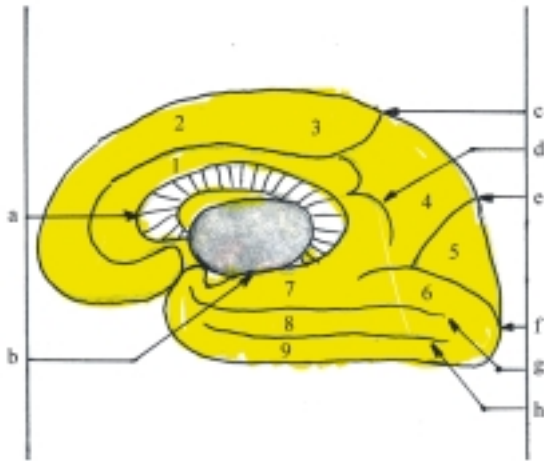


**Fig. 51.11.** Cara inferior del hemisferio cerebral derecho. a) surco olfatorio, b) surcos orbitales, c) surco occipitotemporal, d) surco colateral, 1. giro recto, 2. giros orbitales, 3. giro temporal inferior, 4. giro occipitotemporal lateral, 5. giro parahipocámpico, 6. giro lingual (estos 2 últimos forman en conjunto el giro occipitotemporal medial).

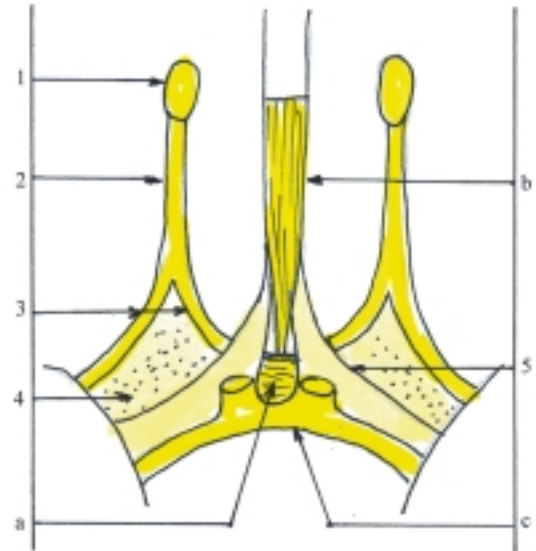
colateral separa el giro occipitotemporal lateral del giro occipitotemporal medial. Este último se subdivide en 2 partes, la posterior o giro lingual y la anterior o giro parahipocámpico, cuya extremidad anterior o gancho (uncus) se incurva hacia arriba.

La cara medial de cada hemisferio solo se puede observar cuando se separan los hemisferios cerebrales mediante un corte sagital (medio), que pase por la fisura longitudinal del cerebro y seccione al cuerpo caloso. Después de realizado el corte se destaca en el centro de esta cara el cuerpo caloso seccionado, que presenta el aspecto de una banda blanca, incurvada hacia abajo, en el que se describen 3 porciones: la media o tronco, la extremidad posterior o esplenio y la extremidad anterior o rodilla. Esta última se incurva hacia abajo y atrás y se adelgaza progresivamente donde forma el pico o rostro del cuerpo caloso, que se continúa por debajo de la comisura anterior con la lámina terminal (fig. 51.12). En esta cara se distinguen 5 surcos (del cuerpo caloso, del hipocampo, del cíngulo, parietooccipital y calcarino). El surco del cuerpo caloso bordea por delante y arriba el cuerpo caloso y por

detrás se continúa hacia abajo con el surco del hipocampo. El surco del cíngulo es paralelo a la parte anterior y superior del cuerpo caloso y su extremidad posterior termina en el borde superior del hemisferio, pero antes emite una prolongación hacia abajo paralela al esplenio del cuerpo caloso llamada surco subparietal. El surco parietooccipital se extiende hacia abajo y delante desde el borde superior del hemisferio. El surco calcarino se extiende hacia delante desde el polo occipital, se une al surco parietooccipital y continúa su trayecto. Estos surcos delimitan los giros del cíngulo y frontal superior y los lobulillos paracentral, precuña y cuña. El giro del cíngulo se encuentra entre los surcos del cuerpo caloso y del cíngulo, y se continúa hacia abajo con el giro parahipocámpico. El giro frontal superior, ya mencionado en la cara superolateral del lóbulo frontal, se extiende por la periferia de la cara medial limitado por el surco del cíngulo y en su parte posterior forma el lobulillo paracentral que representa la cara medial de los extremos superiores de los giros precentral y poscentral, observados en la cara superolateral del hemisferio. La precuña pertenece al lóbulo parietal y la cuña al lóbulo occipital, los cuales están separados por el surco parietooccipital.



**Fig. 51.12.** Cara medial del hemisferio cerebral derecho. a) surco del cuerpo calloso, b) surco del hipocampo, c) surco del cíngulo, d) surco subparietal, e) surco parietooccipital, f) surco calcarino, g) surco colateral, h) surco occipitotemporal, 1. giro del cíngulo, 2. giro frontal superior, 3. lobulillo paracentral, 4. precuña, 5. cuña, 6. giro lingual, 7. giro parahipocámpico, 8. giro occipitotemporal lateral, 9. giro temporal inferior.



**Fig. 51.13.** Porción olfatoria de los hemisferios cerebrales. 1. bulbo olfatorio, 2. tracto olfatorio, 3. estrías olfatorias lateral y medial, 4. sustancia perforada anterior, 5. bandeleta diagonal, a) lámina terminal, b) rodilla del cuerpo calloso, c) quiasma óptico.

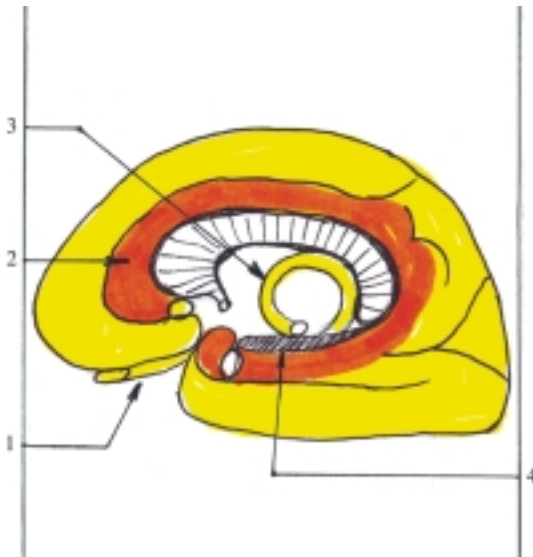
## Rinencéfalo y sistema límbico

El rinencéfalo o cerebro olfatorio, en el sentido estricto de la palabra, comprende las estructuras cerebrales vinculadas con la olfacción, las que filogenéticamente constituyen la parte más antigua del telencéfalo. En los vertebrados inferiores (peces), el rinencéfalo está representado principalmente por los lóbulos olfatorios que forman la mayor parte del cerebro; pero en los vertebrados superiores y en particular en el humano, esta parte queda rezagada en comparación con el gran desarrollo que alcanza la corteza cerebral (neocorteza). En el humano, los lóbulos olfatorios están representados por los bulbos olfatorios que se encuentran en la porción orbitaria de la cara inferior de los hemisferios cerebrales y es donde terminan los filamentos nerviosos olfatorios procedentes de las células olfatorias localizadas en la mucosa olfatoria de la cavidad nasal. A partir del bulbo olfatorio de cada lado, se extiende hacia atrás el tracto olfatorio, que en su extremidad posterior se ensancha y forma el triángulo olfatorio de donde parten las estrías olfatorias lateral y medial, entre las cuales se encuentra la sustancia perforada anterior que está relacionada con otras estructuras olfatorias (bandeleta diagonal, área subcallosa y giro paraterminal) (fig. 51.13). Las estrías

olfatorias medial y lateral se extienden por distintas vías y la mayoría de sus fibras terminan en la corteza del uncus en la extremidad anterior del giro parahipocámpico.

El término de rinencéfalo ha sido utilizado con un criterio más amplio, pues se incluyen en esta denominación diversas zonas del encéfalo que en realidad tienen otras funciones, como las relacionadas con el control visceral y la conducta emocional del individuo. El conjunto de estas estructuras recibe el nombre de sistema límbico (por asociación del llamado lóbulo límbico de Broca), que tiene numerosas conexiones o circuitos, lo que hace pensar la posibilidad de dividir este sistema en varios subsistemas integrados de la vida vegetativa y emocional. En general, el sistema límbico está formado por un anillo de corteza cerebral localizado en las caras medial e inferior de cada hemisferio cerebral, que rodea un grupo de estructuras profundas asociadas y establece conexiones con otras regiones del encéfalo. Las estructuras más destacadas que forman o están relacionadas con el sistema límbico son las siguientes (fig. 51.14):

- El rinencéfalo propiamente dicho formado por las estructuras olfatorias primarias (ver vías olfatorias).
- El llamado lóbulo límbico que forma el anillo de corteza cerebral constituido por el giro del cíngulo, istmo del giro del cíngulo y giro parahipocámpico



**Fig. 51.14.** Sistema límbico. 1. porción olfatoria, 2. lóbulo límbico (giro del cíngulo, istmo del giro del cíngulo y giro parahipocámpico), 3. fórnix, 4. formación del hipocampo (hipocampo, giro dentado, indusio gris).

con el uncus (ver caras medial e inferior del hemisferio cerebral).

- La formación del hipocampo compuesta por el hipocampo, el giro dentado y el indusio gris con las estrías longitudinales que conforman un semianillo o arco de corteza cerebral antigua (arquicorteza), extendido por los surcos que limitan internamente al llamado lóbulo límbico. Hacia abajo, el surco del hipocampo forma una prominencia en la pared inferomedial del cuerno temporal o inferior del ventrículo lateral llamada hipocampo (asta de Ammon). Además, este surco separa el giro parahipocámpico del giro dentado y este último se extiende hacia atrás y arriba, y se continúa en el surco del cuerpo calloso con el indusio gris.
- El fórnix o trígono cerebral, compuesto por 2 fascículos de sustancia blanca unidos en el medio y separados en sus extremidades, que forma en general un arco de concavidad inferior situado debajo del cuerpo calloso y se extiende en dirección sagital desde el hipocampo hasta los cuerpos mamilares del hipotálamo. En el fórnix se distinguen 3 porciones: en el medio el cuerpo, hacia delante las columnas y hacia atrás los pilares (crura fornicis). El cuerpo del fórnix se encuentra sobre la tela coroidea del techo del III ventrículo y se une por arriba con el cuerpo calloso mediante el septo pelúcido. Las columnas del fórnix se extienden hacia abajo, pasan por detrás de la comisura anterior y bordean la extremidad anterior del tálamo con el cual limita el agujero interventricular que comunica el III ventrículo con los ventrículos laterales; luego atraviesa el hipotálamo y termina en los cuerpos

mamilares. Los pilares del fórnix se extienden hacia abajo, bordean la extremidad posterior del tálamo y se continúan con las fimbrias del hipocampo situadas entre el giro dentado y el hipocampo. Además, entre ambos pilares se extiende la comisura del fórnix.

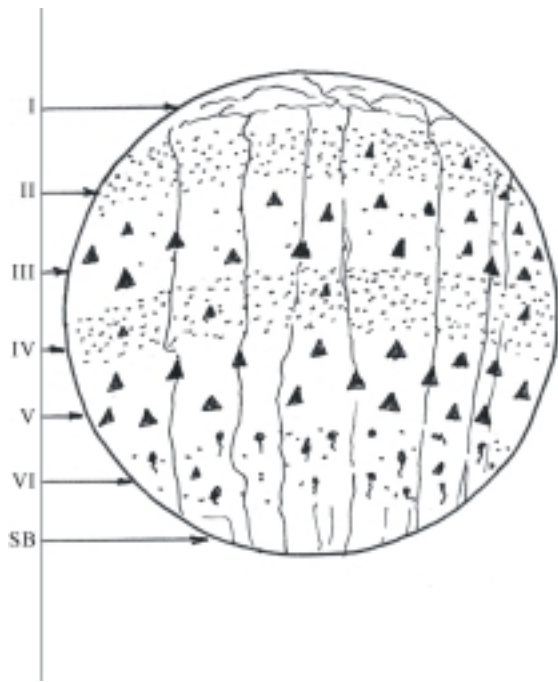
- Núcleos basales de los hemisferios cerebrales (cuerpo amigdalino).
- Núcleos de otras porciones del encéfalo. Del diencefalo (tálamo e hipotálamo) y del tronco encefálico (formación reticular).

## Estructura de los hemisferios cerebrales

La estructura de los hemisferios cerebrales está constituida por las sustancias gris y blanca. La sustancia gris está compuesta por las acumulaciones de los cuerpos neurocelulares que se disponen en la periferia donde se forma la corteza cerebral (manto o palio) y en el centro donde forman los núcleos basales. La sustancia blanca está compuesta por las fibras nerviosas que se disponen en el centro, entre las estructuras formadas por la sustancia gris (corteza cerebral y núcleos basales), y constituyen las vías de conducción nerviosa que tienen distintas direcciones y conectan diferentes zonas de los hemisferios cerebrales y a estos con otras porciones del sistema nervioso central.

La corteza cerebral está compuesta fundamentalmente por los cuerpos neurocelulares que se disponen formando varias láminas superpuestas y que en conjunto constituyen un manto de sustancia gris o palio de unos 3 mm de espesor, situado en la periferia de los hemisferios cerebrales. Las células de la corteza cerebral son muy numerosas y variadas en su forma, tamaño y disposición en las láminas. Se distinguen 3 tipos: las piramidales, las estrelladas o granulosas y las fusiformes. En general, la corteza cerebral está formada por 6 láminas, ordenadas de la superficie a la profundidad de la forma siguiente (fig. 51.15):

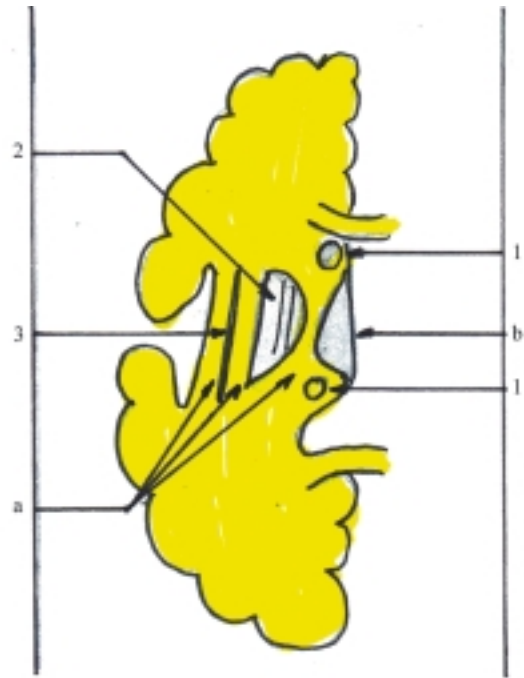
- I. Lámina molecular o plexiforme con predominio de fibras nerviosas y algunas células granulosas.
- II. Lámina granulosa externa con predominio de células granulosas y algunas células piramidales pequeñas.
- III. Lámina piramidal externa con predominio de células piramidales medianas y algunas células granulosas.
- IV. Lámina granulosa interna parecida a la II lámina.
- V. Lámina piramidal interna o ganglionar con predominio de células piramidales medianas y grandes (de Betz).
- VI. Lámina multiforme con predominio de células fusiformes y de distintas formas.



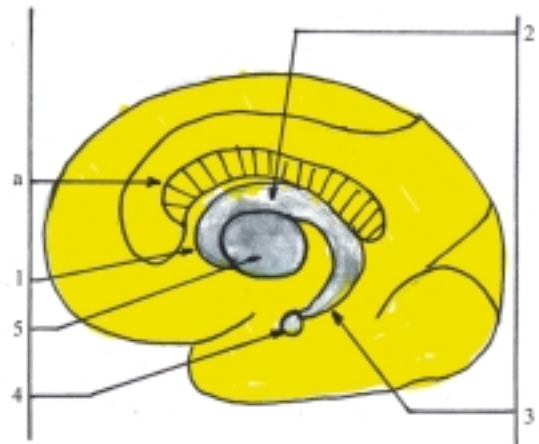
**Fig. 51.15.** Estructura de la corteza cerebral. I. lámina molecular o plexiforme, II. lámina granulosa externa, III. lámina piramidal externa, IV. lámina granulosa interna, V. lámina piramidal interna o ganglionar, VI. lámina multiplaxiforme, SB. sustancia blanca.

La organización laminar antes mencionada se encuentra en la mayor parte de la corteza cerebral (neocorteza), aunque presenta variaciones en distintas regiones en cuanto a su grosor, las características de sus láminas y el predominio de determinado tipo de células, de acuerdo con las funciones que realiza. Por ejemplo, en la corteza sensitiva predominan las células granulosas y en la corteza motora predominan las células piramidales y fusiformes. Las láminas superficiales (I y II) están relacionadas principalmente con las vías de asociación, las láminas intermedias (III y IV) con las vías aferentes y las láminas más profundas (V y VI) con las vías eferentes. En la corteza más antigua correspondiente a la formación del hipocampo (arquicorteza), el número de láminas es menor.

Los núcleos basales, centrales o subcorticales, son 3 en cada hemisferio: el cuerpo estriado, el claustró y el cuerpo amigdalino (figs. 51.16 y 51.17). El cuerpo estriado representa la parte principal del sistema extrapiramidal y además, es el centro superior que regula las funciones vegetativas, de la termorregulación y del metabolismo de los glúcidos, que predomina sobre los centros vegetativos similares del hipotálamo. El cuerpo estriado está dividido en 2 núcleos, el caudado y el lentiforme. El núcleo caudado ocupa una posición medial, colindante con el tálamo y tiene una forma



**Fig. 51.16.** Núcleos basales del cerebro corte horizontal del hemisferio cerebral derecho. 1. núcleo caudado, 2. núcleo lentiforme (putamen y núcleos pálidos), 3. claustró, a) cápsulas extrema, externa e interna, b) tálamo.



**Fig. 51.17.** Núcleos basales del cerebro proyección en hemisferio cerebral. 1. cabeza del núcleo caudado, 2. cuerpo del núcleo caudado, 3. cola del núcleo caudado, 4. cuerpo amigdalino, 5. putamen, a) cuerpo calloso.

parecida a una coma, en la que se distinguen 3 porciones (cabeza, cuerpo y cola). La cabeza está situada hacia delante donde se une con el núcleo lentiforme, el cuerpo se dirige hacia arriba y atrás y la

cola se incurva hacia abajo y adelante hasta terminar en el cuerpo amigdalino. El núcleo lentiforme ocupa una posición lateral, tiene la forma de una lente biconvexa y en un corte horizontal presenta una forma triangular, con su base lateral y su vértice medial. Este núcleo se subdivide en 3 partes por las láminas medulares, lateral y medial, denominadas en sentido lateromedial, putamen, globo pálido lateral y globo pálido medial. Filogenéticamente el globo pálido es una estructura más vieja (paleoestriado) que está relacionada con el tálamo, centro subcortical sensitivo, mientras que el putamen y el núcleo caudado son estructuras más nuevas (neostriado) y constituyen la parte principal del cuerpo estriado. El claustró o antemuro es una lámina delgada que ocupa una posición más lateral, entre el putamen y la corteza del lóbulo de la ínsula. El cuerpo amigdalino es un centro subcortical relacionado con las vías olfatorias, situado cerca del polo temporal donde termina la cola del núcleo caudado.

Las fibras nerviosas que forman la sustancia blanca se clasifican en 3 tipos, de acuerdo con su destino o estructuras que unen, las que se denominan: de asociación, comisurales y de proyección.

Las fibras de asociación relacionan diferentes zonas de la corteza de un mismo hemisferio cerebral y pueden dividirse en cortas y largas. Las fibras de asociación cortas o arqueadas conectan entre sí los giros adyacentes. Las fibras de asociación largas unen porciones de la corteza más alejadas unas de otras, entre los lóbulos (ejemplos; el fascículo longitudinal superior relaciona las cortezas frontal y occipital, el fascículo longitudinal inferior relaciona las cortezas temporal y occipital y el fascículo unciforme relaciona las cortezas temporal y frontal orbitaria).

Las fibras comisurales relacionan zonas simétricas de ambos hemisferios. Se distinguen 3 grupos de fibras (cuerpo calloso, comisura anterior y comisura del fórnix). El cuerpo calloso relaciona la neocorteza de ambos hemisferios. La comisura anterior relaciona las regiones olfatorias (porciones orbitarias de los lóbulos frontales y los giros parahipocámpicos de los lóbulos temporales). La comisura del fórnix relaciona por detrás las formaciones del hipocampo.

Las fibras de proyección relacionan la corteza cerebral con otras estructuras del sistema nervioso central situadas más abajo (núcleos basales de los hemisferios cerebrales, diencéfalo, cerebelo, tronco encefálico y médula espinal) y se clasifican en aferentes y eferentes. Las fibras de proyección más cercanas a la corteza cerebral forman la corona radiada y las situadas entre los núcleos basales forman las cápsulas interna, externa y extrema. La cápsula interna separa al núcleo lentiforme del núcleo caudado y del tálamo. La

cápsula externa separa el núcleo lentiforme del claustró y la cápsula extrema separa el claustró de la corteza del lóbulo de la ínsula (fig. 51.16).

En los cortes horizontales del cerebro la cápsula interna presenta la forma de un ángulo abierto lateralmente, en el que se describen 3 porciones: el vértice o rodilla y los brazos anterior y posterior. A través de la cápsula interna pasan todas las fibras de proyección de los hemisferios cerebrales, que se ubican en zonas específicas de esta región. Ejemplos: por el brazo anterior pasan fibras aferentes desde los núcleos más anteriores del tálamo y fibras eferentes hacia los núcleos del puente (fibras frontales del tracto corticopontino); por la rodilla pasan fibras eferentes hacia los núcleos motores de los nervios craneales (tracto corticonuclear); por el brazo posterior pasan fibras eferentes hacia los núcleos motores de los nervios espinales (tracto corticoespinal), fibras eferentes hacia los núcleos del puente (fibras parietales, temporales y occipitales del tracto corticopontino) y fibras aferentes desde los núcleos más posteriores del tálamo y de las vías auditiva y óptica.

## Localizaciones funcionales en la corteza cerebral

Las localizaciones de las funciones en la corteza cerebral es un tema bastante complejo que ha dado lugar a diversas teorías, algunas de las cuales plantean criterios extremos, como la del “localismo estricto,” que divide a la corteza cerebral en centros nerviosos de límites precisos con funciones específicas, y la del “equipotencialismo” o de la “acción en masa”, que considera a toda la corteza cerebral equivalente en sus funciones, de manera que todas sus partes cooperan en la producción de los fenómenos intelectuales. También existen teorías intermedias o “heterovalentes” basadas en estudios histológicos de los campos citoarquitectónicos corticales y en investigaciones neurofisiológicas y neuropsicológicas, que han demostrado la localización de algunas funciones específicas en ciertas áreas o zonas generales de la corteza cerebral, y han llegado a establecer mapas de dichas áreas funcionales en los que se indican las zonas motoras y sensitivas primarias que tienen funciones muy específicas; mientras que el resto de las zonas llamadas secundarias o de asociación desempeñan funciones más generales que proporcionan un nivel alto de interpretación de las experiencias sensoriales.

Pavlov, basado en estos últimos criterios y en sus investigaciones sobre los reflejos condicionados y el concepto de los analizadores, elaboró su teoría “del núcleo y los elementos difusos” al considerar a la



corteza cerebral como un sistema complejo de analizadores, donde tienen lugar el análisis y la síntesis de las excitaciones, de manera que los núcleos son los centros superiores o corticales de los analizadores, y representan la proyección detallada y precisa de los receptores en la corteza cerebral; mientras que los elementos difusos se encuentran en la periferia de los núcleos o diseminados lejos de estos, y pueden hasta cierto grado compensar la función perdida de los núcleos por lesiones.

Según Pavlov, la actividad de la corteza cerebral comprende 2 sistemas de señales: el primer sistema de señales está relacionado con el análisis y la síntesis de los estímulos recibidos por los analizadores (órganos de los sentidos), que es común en todos los animales y constituye la fase sensorial del cono-cimiento; el segundo sistema de señales está relacionado con el lenguaje, que es una característica específica del humano, surge con el desarrollo social y la actividad laboral, lo capacita en los procesos de abstracción y constituye la fase racional del conocimiento.

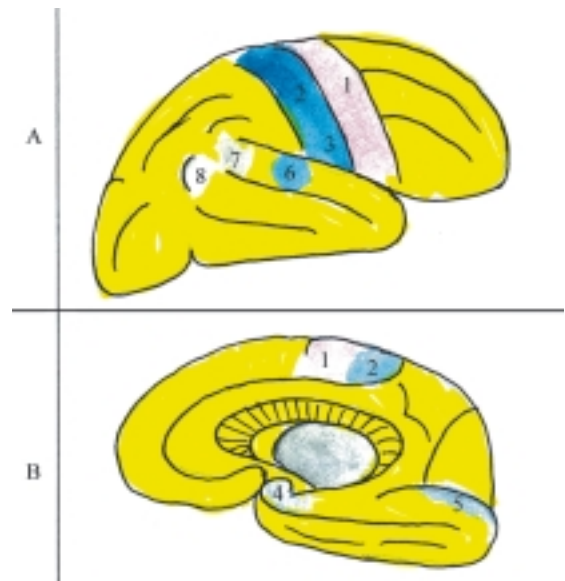
Hoy día se considera que la corteza cerebral es una superficie receptora continua, aun en aquellas áreas conocidas como motoras, ya que muy próximas a estas existen áreas sensitivas, por lo que también se denominan áreas sensitivomotoras.

En la corteza cerebral se han descrito numerosas áreas o campos citoarquitectónicos, cuyo número varía según los autores. Por ejemplo, Campbell plantea 20, Brodmann 47, von Encom 109 y otros autores han llegado a describir más de 200. En general y de forma resumida, las áreas corticales más destacadas son las siguientes (fig. 51.18):

- El área cortical primaria de la sensibilidad general, superficial o exteroceptiva (de la piel o cutánea) y profunda o propioceptiva (del aparato locomotor), se localiza al nivel del giro poscentral y su prolongación en el lobulillo paracentral. En el giro poscentral se puede esquematizar la proyección del lado opuesto del cuerpo en posición invertida, o sea, con la cabeza hacia abajo y los pies hacia arriba (homúnculo sensitivo). Además, existen áreas de asociación o secundarias, como la relacionada con el reconocimiento de los objetos mediante el tacto (estereognosis) que se localiza en el lobulillo parietal superior.
- Las áreas corticales primarias de la sensibilidad especial son la olfatoria en la parte anterior del giro parahipocámpico, la gustativa en la parte inferior del giro poscentral, la óptica en las paredes del surco calcarino, la auditiva en la parte media del giro temporal superior y la vestibular o del equilibrio en el lóbulo temporal, cerca del área auditiva.
- Las áreas corticales primarias de la vía motora piramidal (de los movimientos voluntarios) se localizan en el giro precentral y su prolongación en

el lobulillo paracentral. En el giro precentral también se puede esquematizar la proyección del lado opuesto del cuerpo, en posición invertida, con la cabeza hacia abajo y los pies hacia arriba (homúnculo motor). Además, existen áreas de asociación o secundarias por delante y por detrás del área motora primaria que están relacionadas con movimientos coordinados complejos. Por ejemplo, en el área premotora, la parte posterior del giro frontal medio está vinculada con los movimientos combinados de la cabeza y los ojos, mientras que en el lobulillo parietal inferior, el giro supramarginal está vinculado con los movimientos coordinados dirigidos habituales.

- Las áreas corticales relacionadas con la vía motora extrapiramidal (de los movimientos automáticos involuntarios), ocupan un alto sector por delante y por detrás del área motora primaria (piramidal).
- Las áreas corticales del lenguaje son la auditiva del lenguaje oral o hablado en la parte posterior del giro temporal superior o área de Wernicke (capacidad de comprender las palabras), la óptica del lenguaje escrito en el giro angular del lobulillo parietal inferior (capacidad de leer), la motora del lenguaje escrito en la parte posterior del giro frontal medio (capacidad de escribir) y la motora del lenguaje hablado en la parte posterior del giro frontal inferior (capacidad de hablar). En la mayoría de las personas (90 %), el área del lenguaje está más desarrollada en el hemisferio cerebral izquierdo, por lo cual se le denomina hemisferio dominante.



**Fig. 51.18.** Localizaciones funcionales en la corteza cerebral. A. Cara superolateral, B. Cara medial, 1. área motora, 2. área sensitiva, 3. área gustativa, 4. área olfatoria, 5. área óptica, 6. área auditiva, 7. área auditiva del lenguaje oral (área de Wernicke), 8. área óptica del lenguaje escrito.

## 52. Sistema ventricular, meninges y vascularización del sistema nervioso central

### Sistema ventricular

El sistema ventricular es el conjunto de cavidades que se encuentran en el interior del sistema nervioso central, es decir, del encéfalo y de la médula espinal. Estas cavidades se comunican unas con otras y forman un espacio interno continuo por donde circula el líquido cerebrospinal.

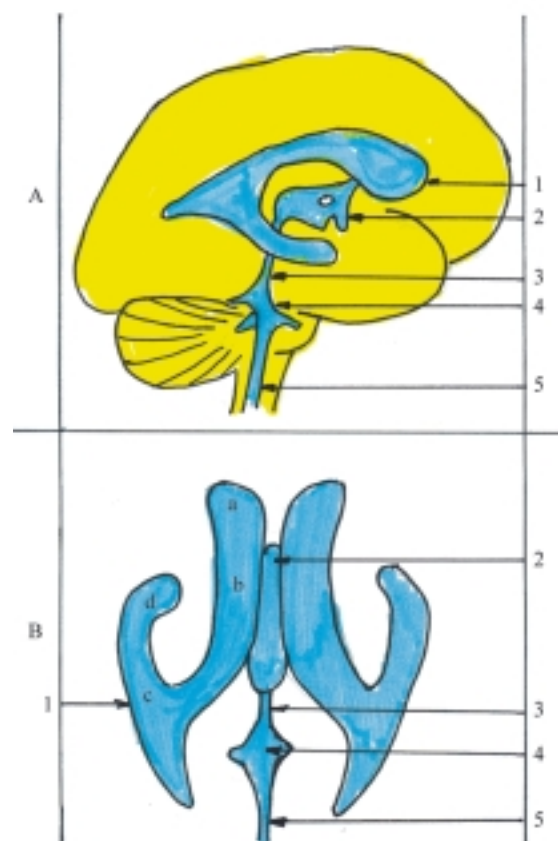
En el interior del telencéfalo, o sea, de los hemisferios cerebrales, se hallan los ventrículos laterales (I y II) que se comunican mediante los agujeros interventriculares (agujero del Monro) con el ventrículo medio (III) situado en el diencéfalo. Este se comunica a través del acueducto cerebral o mesencefálico (acueducto de Silvio) con el IV ventrículo, correspondiente al rombencéfalo, el cual se continúa hacia abajo con el canal central de la médula espinal (conducto ependimario) que se dilata un poco en la región del cono medular y forma el ventrículo terminal (V) (fig. 52.1).

Las paredes de los ventrículos están tapizadas por una membrana epitelial llamada epéndimo y en algunas zonas de estas cavidades donde penetra la membrana meníngea interna o piamadre, se forman la tela corioidea y los plexos corioideos. Estos últimos tienen el aspecto de ovillos vasculares o cuerpos glomerulares revestidos por el epéndimo y segregan el líquido cerebrospinal que se vierte en el interior de los ventrículos.

En el tercer mes de vida intrauterina, los ventrículos constituyen un sistema cavitario cerrado, por lo tanto, se produce una verdadera hidrocefalia interna no comunicante, que tiene 2 funciones importantes en el desarrollo inicial del sistema nervioso central, una mecánica y otra nutricional. La función mecánica favorece el desarrollo de las vesículas telencefálicas y la función nutricional es transicional, hasta contar con un aparato circulatorio más eficiente.

En el cuarto mes de vida intrauterina, el aparato vascular ha penetrado en la sustancia nerviosa que

lleva sangre oxigenada y rica en nutrientes desde la placenta. En esta etapa el IV ventrículo se comunica con las cavidades subaracnoideas mediante las



**Fig. 52.1.** Sistema ventricular del sistema nervioso central. A. Proyección lateral del sistema ventricular, B. Vista superior del sistema ventricular, 1. ventrículo lateral, a) cuerno frontal, b) porción central, c) cuerno occipital, d) cuerno temporal, 2. III ventrículo o ventrículo medio, 3. acueducto mesencefálico, 4) IV ventrículo, 5) canal central de la médula espinal.

aberturas mediana y laterales (agujeros de Magendie y de Luschka, respectivamente), se inicia la circulación del líquido cerebrospinal por la superficie externa del sistema nervioso central.

Para estudiar el sistema ventricular del sistema nervioso central se emplean por lo general 3 métodos:

1. Los cortes del encéfalo y de la médula espinal.
2. El relleno de las cavidades con sustancias solidificables para obtener moldes de estas y complementada con la técnica de corrosión para destruir el tejido nervioso que las rodea.
3. La radiografía (ventriculografía) con sustancias radioopacas (yodadas) y radiotransparentes (aire).

## Ventrículos laterales (I y II)

Los ventrículos laterales se encuentran dentro de ambos hemisferios cerebrales, izquierdo y derecho, los cuales se consideran convencionalmente como el I y II ventrículo, respectivamente. Estos ventrículos comunican con el ventrículo medio (III) mediante los agujeros interventriculares (agujeros de Monro) y se disponen por debajo del cuerpo calloso, de tal manera que rodean una parte de la sustancia nerviosa formada por el tálamo y el cuerpo estriado (núcleos caudado y lentiforme).

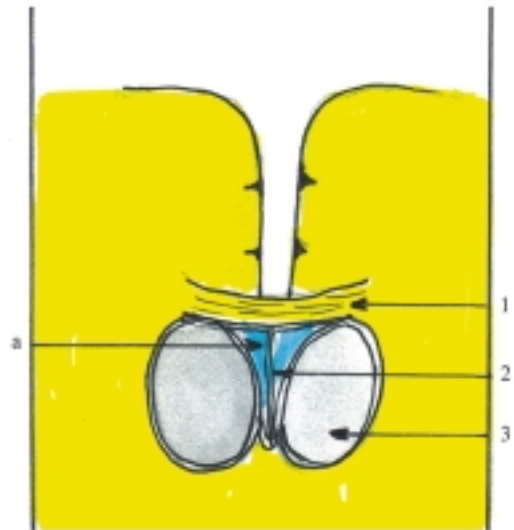
Cada uno de los ventrículos laterales presenta un cuerpo o porción central correspondiente al lóbulo parietal y 3 prolongaciones o cuernos: el anterior o frontal, el posterior u occipital y el inferior o temporal (fig. 52.1).

El cuerno anterior o frontal se encuentra por delante del agujero interventricular, que se localiza entre la extremidad anterior del tálamo (tubérculo anterior) y la columna del fórnix. En el cuerno anterior se describen 3 paredes (superior, inferolateral y medial). La pared superior está formada por el cuerpo calloso, la inferolateral por la cabeza del núcleo caudado y la medial por el septo pelúcido (fig. 52.2).

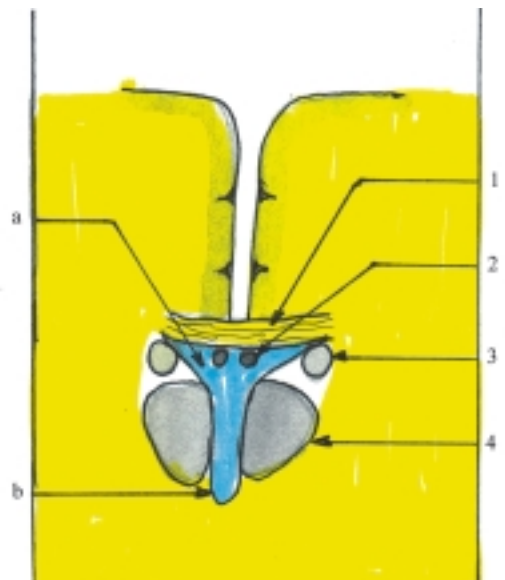
La porción central se encuentra en el espesor del lóbulo parietal y se extiende desde el nivel del agujero interventricular hasta la región del esplenio del cuerpo calloso, donde se bifurca en los cuernos posterior e inferior. En la porción central se describen 4 paredes (superior, inferior, lateral y medial). La pared superior está formada por el cuerpo calloso, la inferior por el tálamo, la lateral por el cuerpo del núcleo caudado y la medial por el fórnix (fig. 52.3).

El cuerno posterior u occipital presenta 2 paredes (superolateral e inferomedial). La pared superolateral está compuesta por fibras del cuerpo calloso (tapiz).

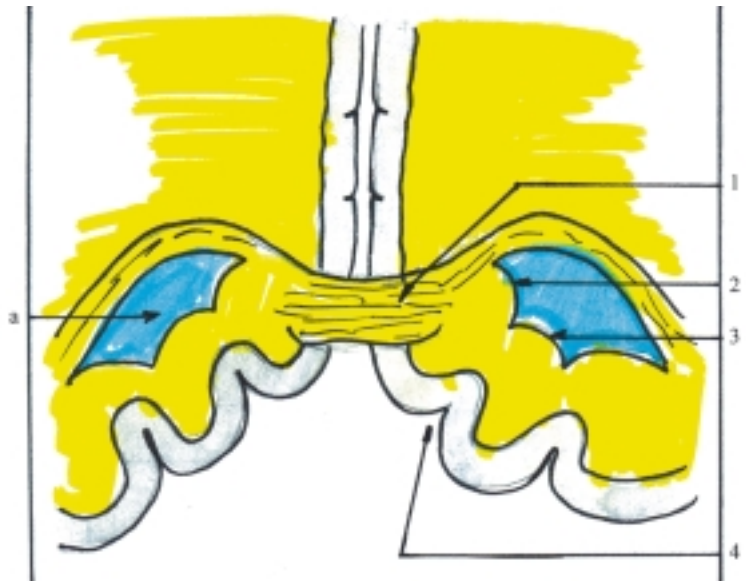
En la pared inferomedial se distinguen 2 eminencias pequeñas, una inferior más manifiesta conocida como espolón (calcar avis), que se corresponde con el surco calcarino y otra superior, menor, nombrada bulbo, que se corresponde con el surco parietooccipital (fig. 52.4).



**Fig. 52.2.** Cuernos frontales de los ventrículos laterales corte frontal. a) cuernos frontales de los ventrículos laterales, 1. cuerpo calloso, 2. septo pelúcido, 3) cabeza del núcleo caudado.



**Fig. 52.3.** Porción central de los ventrículos laterales corte frontal. a) porción central de los ventrículos laterales, b) III ventrículo, 1. cuerpo calloso, 2. fórnix, 3. cuerpo del núcleo caudado, 4. tálamo.



**Fig. 52.4.** Cuernos occipitales de los ventrículos laterales corte frontal. a) cuernos occipitales de los ventrículos laterales, 1. cuerpo calloso, 2. bulbo, 3. espolón, 4. surco calcarino.

El cuerno inferior o temporal en un corte frontal presenta aspecto de medialuna de concavidad inferomedial, en la que se pueden describir 2 paredes (superolateral e inferomedial). La pared superolateral está formada por la cola del núcleo caudado y una franja de sustancia blanca que la separa del núcleo lentiforme. La pared inferomedial está constituida por el hipocampo (fig. 52.5).

En los ventrículos laterales se localizan los plexos coroideos: en el suelo de la porción central y en el techo del cuerno inferior, sin extenderse a los cuernos anterior y posterior, pero se continúa con el plexo coroideo del III ventrículo a través del agujero interventricular.

## Ventrículo medio (III)

El ventrículo medio o III ventrículo se encuentra limitado por estructuras del diencefalo. Este ventrículo se comunica con los ventrículos laterales a través de los agujeros interventriculares y con el IV ventrículo mediante el acueducto mesencefálico o del cerebro.

El III ventrículo está situado en el plano medio y en un corte frontal del encéfalo presenta el aspecto de una fisura vertical, en la que se describen 6 paredes (laterales, anterior, posterior, superior e inferior) (figs 52.5 y 52.6).

Las paredes laterales están formadas fundamentalmente por los tálamos, entre los cuales se extiende la adhesión intertalámica y por debajo de estos se halla el hipotálamo.

La pared anterior está constituida por la comisura anterior del cerebro y por debajo de esta, la lámina terminal que se extiende hasta el quiasma óptico. Por

detrás de la comisura anterior se hallan las columnas del fórnix y más hacia atrás los extremos anteriores de los tálamos. Entre estas 2 últimas estructuras (columnas del fórnix y extremos anteriores de los tálamos) se localiza la comunicación del III ventrículo con los ventrículos laterales.

La pared posterior está compuesta por la comisura posterior del cerebro que tiene por arriba el cuerpo pineal y por debajo el orificio del acueducto mesencefálico.

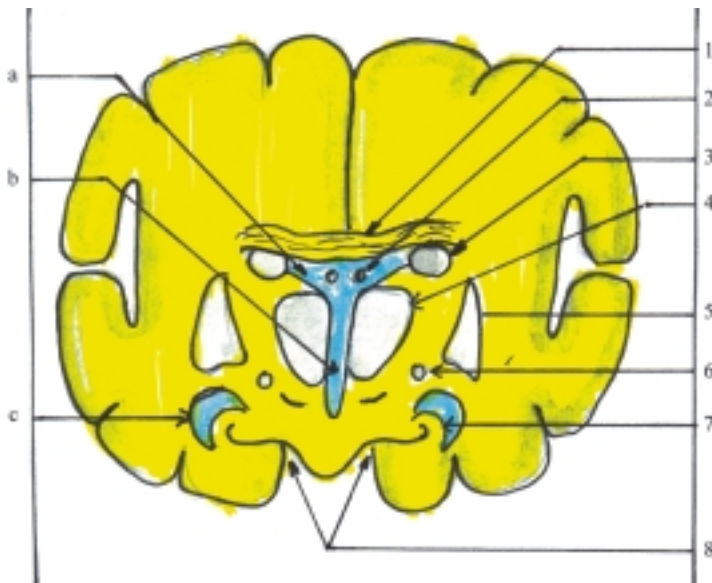
La pared superior presenta la tela coroidea que contiene los plexos coroideos de este ventrículo y que lo separan del cuerpo del fórnix y del cuerpo calloso.

La pared inferior está formada por estructuras hipotalámicas que se observan en la cara inferior de los hemisferios cerebrales. En el área anterior el quiasma óptico. En el área media el tubérculo cineriento con el infundíbulo (tallo pituitario). En el área posterior los cuerpos mamilares y por detrás de estos, la sustancia perforada posterior que ocupa la fosa interpeduncular limitada posteriormente por el puente y a ambos lados por los pedúnculos cerebrales.

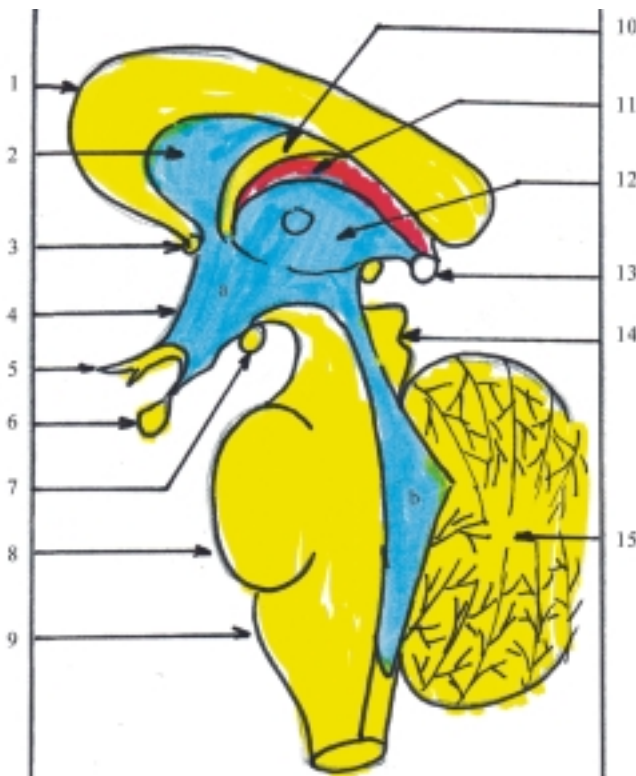En el III ventrículo se observan 4 recesos: el óptico encima del quiasma óptico, el infundibular en la región del infundíbulo, el pineal al nivel del cuerpo pineal y por arriba de este, el suprapineal.

## Cuarto ventrículo (IV)

El IV ventrículo es la cavidad del rombencéfalo, limitado hacia atrás por el cerebelo y hacia delante por el puente y la médula oblongada. Se comunica por arriba con el III ventrículo mediante el acueducto mesencefálico y por debajo se continúa con el canal central de la médula



**Fig. 52.5.** *Ventriculos laterales y III ventriculo corte frontal. a) porción central de los ventriculos laterales, b) III ventriculo, c) cuerno temporal de los ventriculos laterales, 1. cuerpo caloso, 2. fórnix, 3. cuerpo del núcleo caudado, 4. tálamo, 5. núcleo lentiforme, 6. cola del núcleo caudado, 7. hipocampo, 8. surcos del hipocampo.*



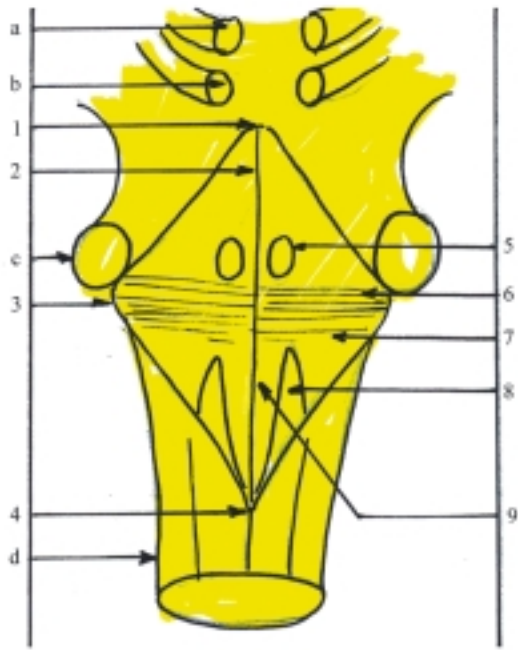
**Fig. 52.6.** *III y IV ventriculo corte sagital. a) III ventriculo, b) IV ventriculo, 1. cuerpo caloso, 2. septo pelúcido, 3. comisura anterior, 4. lámina terminal, 5. quiasma óptico, 6. hipófisis, 7. cuerpo mamilar, 8. puente, 9. médula oblongada, 10. fórnix, 11. plexo coroideo, 12. tálamo, 13. cuerpo pineal, 14. techo mesencefálico con colículos, 15. cerebelo.*

espinal. Además se comunica con la cavidad subaracnoidea mediante las aberturas mediana y laterales.

El IV ventrículo es impar y tiene el aspecto de una casa de campana en forma de rombo, en el cual se describen el suelo o fosa romboidea, y el techo.

El suelo o fosa romboidea (fig. 52.7) está conformada hacia arriba por el puente y hacia abajo por la médula oblongada. De acuerdo con su forma

romboidea presenta 4 bordes y 4 ángulos. Los bordes son 2 superiores formados por los pedúnculos cerebelosos superiores y 2 inferiores constituidos por los pedúnculos cerebelosos inferiores. Los ángulos son el anterosuperior donde se abre el acueducto mesencefálico, el posteroinferior donde se continúa con el canal central de la médula espinal y los laterales, derecho e izquierdo, donde se encuentran los recesos laterales.

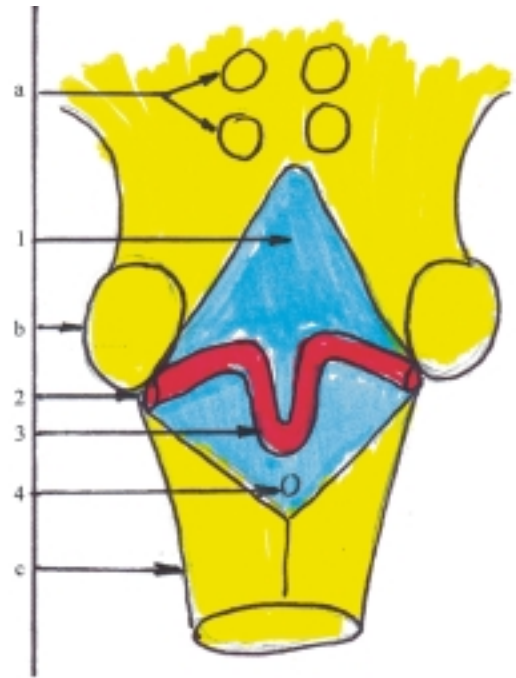


**Fig. 52.7.** Piso del IV ventrículo o fosa romboidea. 1. ángulo anterosuperior, 2. surco mediano, 3. ángulo lateral, 4. ángulo posteroinferior, 5. colículo facial, 6. estrías medulares, 7. área vestibular, 8. triángulo del nervio vago, 9. triángulo del nervio hipogloso, a) colículo superior, b) colículo inferior, c) pedúnculos cerebelosos medios, d) médula oblongada.

La fosa romboidea está dividida en 2 porciones simétricas, derecha e izquierda, por el surco mediano que se extiende desde el ángulo anterosuperior hasta el ángulo posteroinferior. También se observa una serie de fibras transversales llamadas estrías medulares del IV ventrículo, que se extienden desde los ángulos laterales hasta el surco mediano, y dividen a la fosa romboidea en otras 2 porciones, una superior y otra inferior.

En la fosa romboidea se destacan algunos detalles anatómicos. A cada lado del surco mediano se extiende la eminencia medial donde internamente se encuentran los núcleos motores de los nervios craneales. Esta eminencia se ensancha por arriba de las estrías medulares donde forma el colículo facial y se estrecha hacia abajo y forma el triángulo del nervio hipogloso y lateralmente a este se halla el triángulo del nervio vago. En la zona de los ángulos laterales se encuentra el área vestibular donde se localizan los núcleos del nervio vestibulococlear.

El techo del IV ventrículo (fig. 52.8) está constituido en su porción superior por el velo medular superior, que se extiende entre los pedúnculos cerebelosos superiores y en su porción inferior por el velo medular inferior situado entre los pedúnculos cerebelosos inferiores. En la porción media comprendida entre los 2 velos medulares, el techo del IV ventrículo forma el ápice, limitado por la cara ventral del vermis del cerebelo.



**Fig. 52.8.** Techo del IV ventrículo. 1. Velo medular superior, 2. abertura lateral o de Luschka, 3. plexo coroideo, 4. abertura mediana o de Magendie, a) colículos superiores e inferiores, b) pedúnculo cerebeloso medio, c) médula oblongada.

El velo medular inferior se complementa con la tela coroidea que es una prolongación muy vascularizada de la piamadre, la cual se invagina hacia la cavidad del IV ventrículo y forma los plexos coroideos que se disponen en forma de T, cuya porción mediana se extiende hacia el ángulo posteroinferior y sus porciones laterales se prolongan hacia los ángulos laterales. La porción inferior del techo del IV ventrículo (velo medular inferior y tela coroidea) presenta 3 orificios que comunican con la cavidad subaracnoidea: la abertura mediana (de Magendie) en la región del ángulo posteroinferior y las aberturas laterales (de Luschka) en las regiones de los ángulos laterales (cuadro 52.1).

## Meninges

Las meninges son 3 membranas de tejido conectivo que envuelven a la médula espinal y al encéfalo, denominadas desde la superficie a la profundidad: duramadre, aracnoides y piamadre, las cuales tienen la función de protección, sostén y nutrición de estas regiones del sistema nervioso central.

Las meninges derivan del mesénquima que cubre a la médula espinal y al encéfalo, y presentan características comunes en ambas regiones; sin embargo, tienen algunas diferencias regionales en cuanto a su desarrollo y relaciones recíprocas.

**Cuadro 52.1. Sistema ventricular**

Origen	Porciones del SNC	Cavidades
Prosencéfalo	Telencéfalo (hemisferios cerebrales)	Ventrículos laterales (I y II)
		Agujeros interventriculares
	Diencéfalo (tálamo) (hipotálamo)	Ventrículo medio (III)
Mesencéfalo	(techo mesencefálico) (Pedúnculos cerebrales)	Acueducto mesencefálico
Rombencéfalo	Metencéfalo (cerebelo) (puente)	IV ventrículo
	Mielencéfalo (médula oblongada)	
Parte no dilatada del tubo neural	Médula espinal	Canal central Ventrículo terminal (V)

Del mesénquima perineural se forman 2 hojas, la externa o ectomeninge y la interna o endomeninge (fig. 52.9):

- La ectomeninge presenta 2 láminas, la externa forma el periostio del canal vertebral y de la cavidad craneal y la interna forma la duramadre (meninge fibrosa o paquimeninge).
- La endomeninge (leptomeninge) también presenta 2 láminas, la externa o aracnoides (meninge serosa) y la interna o piamadre (meninge vascular).

## Duramadre

La duramadre (meninge fibrosa) es la membrana meníngea externa que envuelve a la médula espinal y al encéfalo.

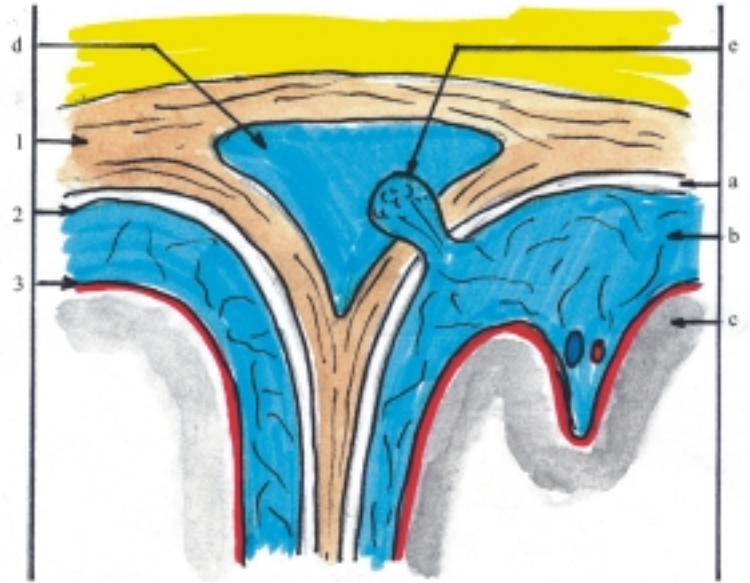
En la médula espinal, la duramadre está separada del periostio por la cavidad epidural que contiene grasa y vasos sanguíneos, hacia arriba se adhiere a los bordes del agujero magno del occipital y hacia abajo se estrecha y forma parte del hilo terminal que se inserta en el cóccix.

En el encéfalo, la duramadre se une a la lámina perióstica, poco desarrollada, que se adhiere a la superficie interna de los huesos del cráneo y por lo tanto, en esta región no existe cavidad epidural. Además, en el encéfalo la duramadre forma algunas prolongaciones o expansiones que dividen la cavidad

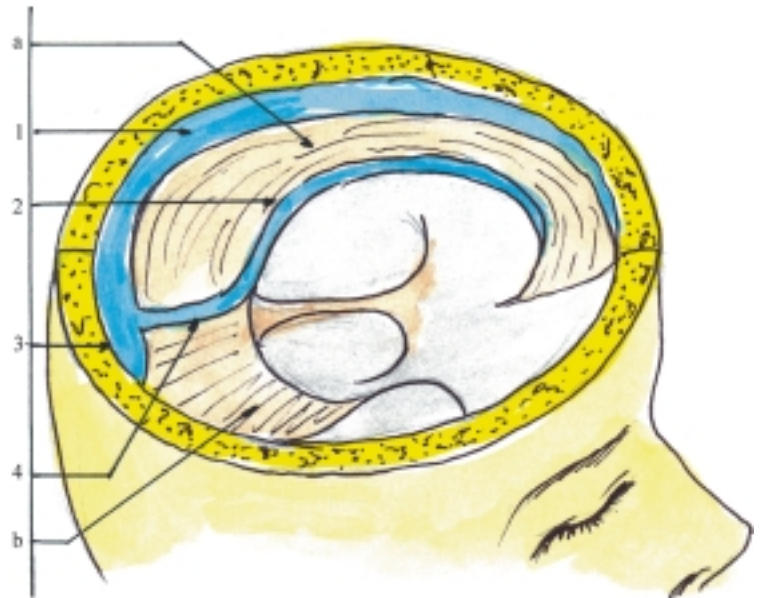
craneal en compartimentos y se denominan: hoz del cerebro, hoz del cerebelo, tienda del cerebelo y diafragma de la silla turca (figs. 52.10 y 52.11):

- La hoz del cerebro tiene la forma de una hoz y está situada en el plano sagital medio que se insinúa en la fisura longitudinal del cerebro, y separa los hemisferios cerebrales.
- La hoz del cerebelo tiene también la forma de una hoz y está situada en un plano sagital medio que se insinúa en la incisura posterior del cerebelo, y separa los hemisferios cerebelosos.
- La tienda del cerebelo tiene la forma de una tienda de campaña y está situada en un plano horizontal, que separa al cerebelo de los hemisferios cerebrales.
- El diafragma de la silla turca (tienda de la hipófisis) tiene también la forma de una casa de campaña y está situado en un plano horizontal, que constituye el techo de la silla turca del esfenoides, donde se aloja la glándula hipófisis y está perforado por el infundíbulo.

En algunos lugares de la cavidad craneal, la duramadre se desdobra y forma los senos de la duramadre que representan unos conductos colectores de la sangre de retorno, la cual circula hacia el sistema de la vena yugular interna y se caracterizan porque sus paredes son rígidas y carecen de válvulas. Esto facilita el flujo sanguíneo en esa región, a pesar de los cambios que pueda presentar la presión intracraneana. Entre los senos de la duramadre impares se distinguen

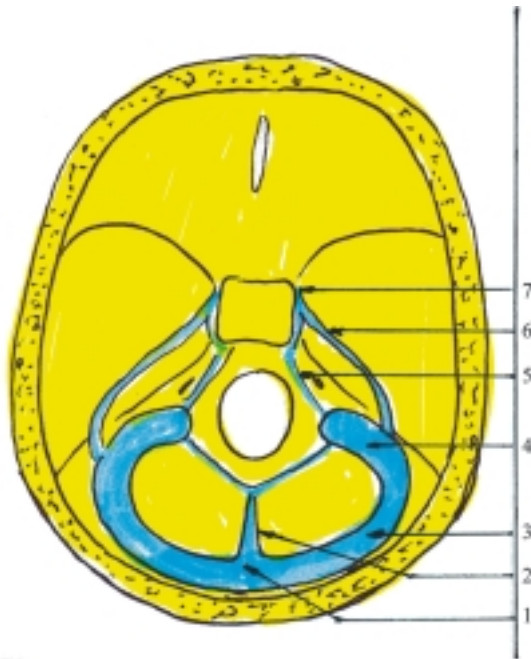


**Fig. 52.9.** *Meninges. 1. duramadre, 2. aracnoides, 3. piamadre, a) espacio subdural, b) espacio subaracnoideo, c) corteza cerebral, d) seno de la duramadre, e) granulaci3n aracnoidea.*



**Fig. 52.10.** *Expansiones y senos de la duramadre. 1. seno longitudinal superior; 2. seno longitudinal inferior; 3. confluencia de los senos, 4. seno recto, a) hoz del cerebro, b) tienda del cerebello.*





**Fig. 52.11.** Senos de la duramadre en la base del cráneo. 1. confluencia de los senos, 2. seno occipital, 3. seno transverso, 4. seno sigmoideo, 5. seno petroso inferior, 6. seno petroso superior, 7. seno cavernoso.

el sagital superior, el sagital inferior, el recto y el occipital, y entre los senos pares se destacan el transverso, sigmoideo, cavernoso, intercavernoso, petroso superior y petroso inferior (figs. 52.10 y 52.11):

- El seno sagital superior está situado en el borde superior de la hoz del cerebro.
- El seno sagital inferior se extiende por el borde inferior de la hoz del cerebro y se continúa hacia atrás con el seno recto, que se encuentra en la unión de la hoz del cerebro con la tienda del cerebelo, mientras que el seno occipital se localiza en el borde posterior de la hoz del cerebelo. Todos estos senos drenan la sangre hacia la confluencia de los senos situada al nivel de la protuberancia occipital interna.
- Los senos transversos se inician en la confluencia de los senos, se extienden a cada lado por el borde posterior de la tienda del cerebelo y se continúan con el seno sigmoideo que termina en el agujero yugular, donde comienza la vena yugular interna. Los senos cavernosos se hallan a ambos lados de la silla turca y se comunican entre sí mediante los senos intercavernosos. Los senos petrosos superior e inferior se localizan en los surcos homónimos de la porción petrosa del temporal de cada lado y comunican al seno cavernoso con el seno sigmoideo y con la vena yugular interna, respectivamente.

## Aracnoides

La aracnoides (meninge serosa) es la membrana meníngea media que está separada de la duramadre por la cavidad subdural y también está separada de la piamadre por la cavidad subaracnoidea, la cual contiene líquido cerebroespinal y está ocupada por numerosas trabéculas que le dan el aspecto parecido a una red de araña.

En la médula espinal, al nivel de la cola de caballo, la cavidad subaracnoidea se encuentra dilatada formando la cisterna terminal, donde se realizan las punciones lumbares (entre L III y L IV). En la médula espinal la aracnoides se une a la piamadre por medio de trabéculas conectivas tenues, formando por detrás el septo subaracnoideo posterior. También se une lateralmente con la piamadre y duramadre mediante los ligamentos dentados que fijan a la médula espinal en su lugar.

En el encéfalo, la cavidad subaracnoidea se dilata en algunas regiones formando las cisternas subaracnoideas entre las que se destacan: la cisterna cerebelomedular o magna (entre la cara inferior del cerebelo y la parte inferior de la cara posterior de la médula oblongada), la cisterna interpeduncular (entre los pedúnculos cerebrales), la cisterna quiasmática (por delante del quiasma óptico) y la cisterna de la fosa lateral del cerebro (en la fosa del mismo nombre). Las cavidades subaracnoideas del encéfalo se comunican entre sí y con la de la médula espinal. Además, se comunican con los ventrículos encefálicos a través de las aberturas mediana y laterales del IV ventrículo. En las regiones salientes del encéfalo la aracnoides se adhiere a la piamadre, y solo se une a la duramadre por medio de las granulaciones aracnoides, que son expansiones de esta membrana en forma de cuerpos redondeados (vellosidades), que penetran en los senos de la duramadre principalmente en los senos sagital superior y transverso, a través de las cuales el líquido cerebroespinal se difunde hacia la corriente sanguínea venosa.

## Piamadre

La piamadre (meninge vascular) es la membrana meníngea interna que se adhiere a la superficie de la médula espinal y del encéfalo, y penetra en los surcos de estas porciones del sistema nervioso central, hasta llegar a la sustancia nerviosa.

En la médula espinal la piamadre está menos vascularizada, es más gruesa y se adhiere con mayor solidez.

En el encéfalo la piamadre está más vascularizada, es más delgada y se adhiere con menor solidez. Se

proyecta dentro de las cavidades ventriculares donde se continúa con las telas y plexos coroideos. Estos últimos, son excrescencias ricamente vascularizadas que se encuentran en los ventrículos encefálicos (IV, III y laterales) y segregan el líquido cerebroespinal (cuadro 52.2).

**Cuadro 52.2. Meninges**

Meninges	Formaciones
Duramadre (fibrosa)	Expansiones de la duramadre Senos de la duramadre
Aracnoides (serosa)	Granulaciones aracnoideas Cisternas subaracnoideas
Piamadre (vascular)	Tela coroidea Plexos coroideos

## Líquido cerebroespinal

El líquido cerebroespinal es un líquido incoloro, transparente como agua de roca, que contiene una pequeña cantidad de proteínas, glucosa y sales como el cloruro de sodio, potasio y calcio.

El líquido cerebroespinal se elabora constantemente en los plexos coroideos y se vierte en los ventrículos encefálicos, de donde pasa a las cavidades subaracnoideas por las aberturas mediana y laterales del IV ventrículo. Luego se filtra a través de las granulaciones aracnoideas y drena en los senos de la duramadre, donde se incorpora a la circulación sanguínea venosa. Parte de este líquido con algunas proteínas pasa por los espacios perivasculares (sistema linfático modificado).

La función fundamental del líquido cerebroespinal es de protección, actúa de amortiguador en los choques que recibe el sistema nervioso central (encéfalo y médula espinal), compensa los cambios de volumen sanguíneo dentro del cráneo y mantiene una presión intracraneana relativamente constante. Además, las estructuras que producen el líquido cerebroespinal (plexos coroideos) constituyen una barrera hemática, a través de la cual pasan algunas sustancias y otras no (ultrafiltrado de la sangre). También el líquido cerebroespinal desempeña un papel importante en la eliminación de sustancias de desecho del sistema nervioso central.

Los procesos patológicos que afectan a las meninges (síndrome meníngeo) pueden provocar alteraciones del líquido cerebroespinal. Por ejemplo; en las meningoencefalitis bacterianas es turbio o purulento y en las hemorragias subaracnoideas es de tipo hemorrágico. Estas afecciones también pueden provocar una reacción meníngea acompañada de un

aumento en la producción del líquido cerebroespinal, y dar lugar a un síndrome de hipertensión intracraneal.

El síndrome de hipertensión intracraneal es el resultado de un aumento de volumen del contenido de la cavidad craneal (líquido cerebroespinal), que comprime las estructuras nerviosas y se manifiesta por una serie de síntomas, entre los que se destacan la cefalea, el vómito y el edema de la papila óptica. Este síndrome puede ser por diversas causas (meningoencefalitis, hemorragias subaracnoideas, hematomas, trombosis de los senos de la duramadre, tumores, abscesos y edema cerebral), y su mecanismo de producción más importante es el obstáculo a la libre circulación del líquido cerebroespinal. En la obstrucción de los orificios interventriculares se produce un estasis en los ventrículos laterales. En el bloqueo del acueducto mesencefálico resulta un estasis en los ventrículos medio y laterales. En las obliteraciones de las aberturas mediana y laterales del IV ventrículo se produce un estasis en todo el sistema ventricular. Si la obstrucción se mantiene, el estasis del líquido es progresivo y los ventrículos encefálicos se dilatan, comprimen al tejido nervioso que lo rodea contra las paredes óseas del cráneo, y dan lugar a una hidrocefalia.

## Vascularización del sistema nervioso central

Las arterias que irrigan la médula espinal (arterias espinales) se caracterizan porque proceden de distintas fuentes, y se destacan 3 arterias espinales longitudinales y numerosas arterias espinales segmentarias. Las arterias espinales longitudinales (una arteria espinal anterior y 2 arterias espinales posteriores) derivan de las arterias vertebrales, se extienden a lo largo de la médula espinal según indican sus nombres, y se anastomosan entre sí y forman redes arteriales. Las arterias espinales segmentarias proceden en la región cervical de las arterias vertebrales (ramas de las arterias subclavias); en la región torácica de las arterias intercostales posteriores (ramas de la aorta descendente torácica) y en la región lumbar de las arterias lumbares (ramas de la aorta descendente abdominal).

Las venas que drenan el territorio de la médula espinal son homónimas de las arterias, y conducen la sangre de retorno hacia distintos sistemas venosos. En la región cervical drenan hacia las venas vertebrales, en la región torácica hacia las venas intercostales posteriores (del sistema venoso de la cava superior), y en la región lumbar hacia las venas lumbares (del sistema venoso de la cava inferior). El sistema linfático está limitado a los espacios perivasculares que se comunican con las cavidades subaracnoideas.

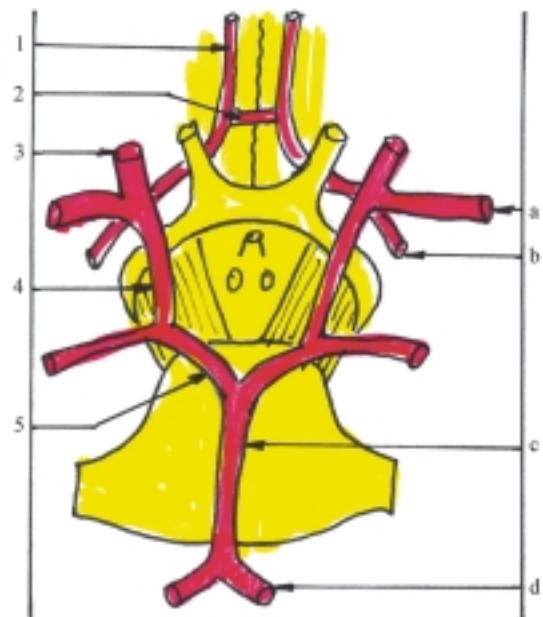
Las arterias que irrigan el encéfalo proceden de las arterias vertebrales y las arterias carótidas internas. Las porciones intracraneales de estas 2 pares de arterias establecen anastomosis entre sí, forman en la cara inferior del encéfalo el llamado círculo arterioso del cerebro y emiten ramas que irrigan las distintas porciones del encéfalo. En general, las ramas de las arterias vertebrales irrigan el tronco encefálico, el cerebelo, y los lóbulos occipital y temporal del cerebro; mientras que las ramas de las arterias carótidas internas irrigan los lóbulos frontal, parietal y temporal del cerebro.

Las arterias vertebrales penetran en la cavidad craneal a través del agujero magno del occipital y ascienden por la cara anterior de la médula oblongada hasta el borde inferior del puente donde se unen formando la arteria basilar, la cual termina al nivel del borde superior del puente, y se bifurca en las arterias cerebrales posteriores. La porción intracraneal de la arteria vertebral emite varias ramas que irrigan la médula espinal, las meninges y el cerebelo (arterias espinales anterior y posteriores, arterias meníngeas anterior y posterior y arteria cerebelosa inferoposterior; esta última es la de mayor calibre). La arteria basilar también emite varias ramas que irrigan el tronco encefálico y el cerebelo (arterias pontina, mesencefálica, cerebelosa inferoanterior y cerebelosa superior). Las arterias cerebrales posteriores irrigan los lóbulos temporal y occipital del cerebro.

La arteria carótida interna de cada lado penetra en la cavidad craneal a través del canal carotídeo de la porción petrosa del temporal (porción petrosa), se dirige hacia delante pasando lateralmente al cuerpo del esfenoides donde atraviesa el seno cavernoso (porción cavernosa) y al nivel del canal óptico se flexiona hacia arriba hasta llegar a la cara inferior del encéfalo, donde se bifurca en las arterias cerebrales anterior y media (porción cerebral). En su trayecto por la cavidad craneal emite varias ramas que irrigan estructuras importantes como la hipófisis, el bulbo del ojo y gran parte del cerebro; las más destacadas son las arterias oftálmica, comunicante posterior, coroidea anterior, cerebral anterior y cerebral media. La arteria oftálmica penetra en la órbita por el canal óptico e irriga las estructuras contenidas en este lugar, como el bulbo ocular y los músculos del ojo. La arteria comunicante posterior une la arteria carótida interna con la arteria cerebral posterior, y forman parte del círculo arterioso del cerebro. La arteria coroidea anterior se dirige hacia atrás por la cara inferior del lóbulo temporal y penetra en el surco hipocámpico, donde forma parte del plexo coroideo del ventrículo lateral. La arteria cerebral anterior se dirige hacia delante y medialmente, se anastomosa con la del lado opuesto mediante la arteria comunicante anterior y continúa hacia delante hasta

la rodilla del cuerpo caloso a la que contornea y cambia de dirección, se extiende hacia atrás por la fisura longitudinal del cerebro e irriga los lóbulos frontal y parietal del cerebro, por la cara medial. La arteria cerebral media es la rama más gruesa de la carótida interna, se dirige hacia atrás por la fisura lateral del cerebro e irriga los lóbulos frontal, parietal y temporal del cerebro, por la cara superolateral.

El círculo arterioso del cerebro (polígono de Willis) (fig. 52.12) constituye una anastomosis importante, entre las arterias vertebrales y carótidas internas que aseguran la irrigación del encéfalo en casos de obstrucción. Como su nombre indica, tiene la forma de un círculo o polígono y está situado en el espacio subaracnoideo de la base del cerebro, alrededor de las formaciones hipotalámicas que se observan en esta región (quiasma óptico, tubérculo ceniciento y cuerpos mamilares). En la composición del círculo arterioso del cerebro participan las porciones cerebrales de las arterias carótidas internas con 2 de sus ramas: hacia delante las porciones iniciales de las arterias cerebrales anteriores que se anastomosan entre sí, mediante la arteria comunicante anterior y hacia atrás las arterias comunicantes posteriores que se anastomosan con las porciones iniciales de las arterias cerebrales posteriores (ramas terminales de la arteria basilar formadas por la unión de las arterias vertebrales). En resumen, el círculo arterioso del cerebro está



**Fig. 52.12.** Círculo arterioso del cerebro. 1. arteria cerebral anterior, 2. arteria comunicante anterior, 3. arteria carótida interna, 4. arteria comunicante posterior, 5. arteria cerebral posterior; a) arteria cerebral media, b) arteria coroidea anterior, c) arteria basilar, d) arteria vertebral.

compuesto en sentido anteroposterior por la arteria comunicante anterior, cerebrales anteriores, carótidas internas, comunicantes posteriores y cerebrales posteriores.

Las venas del encéfalo se caracterizan porque son de paredes delgadas y gran calibre, carecen de válvulas y tienen numerosas anastomosis. En general, la sangre que recogen estas venas drenan hacia los senos de la duramadre y su mayor parte fluye hacia el sistema venoso de la yugular interna. Entre las venas

del encéfalo se destacan las cerebrales superficiales (superiores, inferiores y media), las cerebrales profundas (basales y magna) que desembocan en el seno recto y las cerebelosas (superiores e inferiores).

El sistema linfático del encéfalo, al igual que en la médula espinal, está limitado a los espacios perivasculares que comunican con las cavidades subaracnoideas, las que drenan en los senos venosos de la duramadre.

## 53. Sistema nervioso periférico

### Características generales del sistema nervioso periférico

Como ya se explicó anteriormente, el sistema nervioso periférico es la parte del sistema nervioso que conecta la parte central de este sistema (encéfalo y médula espinal) con el resto de los órganos y estructuras que componen el organismo y está compuesto por los nervios, los ganglios y las terminaciones nerviosas.

Los nervios están conformados por las raíces, los troncos y los ramos nerviosos, algunos de los cuales se unen y forman los plexos nerviosos. Se clasifican de acuerdo con su origen en craneales y espinales (procedentes del encéfalo y de la médula espinal, respectivamente), y según sus funciones en sensitivos, motores y mixtos. La estructura del nervio se caracteriza porque tiene el aspecto de un cordón blanquecino, constituido por la agrupación de fibras nerviosas (axón con su envoltura), dispuestas en forma de haces y unidas por tejido conectivo que recibe distintos nombres según el tipo de estructura que rodea: el endoneuro rodea a cada fibra nerviosa, el perineuro rodea a cada haz de fibras nerviosas y el epineuro rodea a cada nervio.

En general, los nervios se distribuyen con cierta regularidad. Por ejemplo:

1. Los nervios divergen a los lados del plano medio, donde se encuentra el sistema nervioso central, según el principio de la simetría bilateral del cuerpo.
2. En el tronco del cuerpo humano los nervios conservan la estructura segmentaria de esta región.
3. Los nervios alcanzan a los órganos que inervan siguiendo la distancia más corta del lugar donde se originan, lo cual es bien evidente en la inervación muscular, y si estos órganos se desplazan en su desarrollo, el nervio sigue el mismo trayecto y mantiene su inervación.
4. Los nervios superficiales o cutáneos acompañan a las venas subcutáneas y los nervios profundos a los paquetes vasculares (arterias, venas y linfá-

ticos), que se sitúan en lugares protegidos y en las regiones flexoras del cuerpo.

Los ganglios se clasifican según su función y localización en sensitivos craneoespinales (situados en las raíces sensitivas de los nervios espinales y de algunos nervios craneales) y motores viscerales o autónomos (situados en el trayecto de las ramas nerviosas que se dirigen hacia las vísceras). En general, la estructura del ganglio se caracteriza porque tiene un aspecto globuloso, constituido por la agrupación de cuerpos neurocelulares, cubiertos por una cápsula de tejido conectivo que emite ramificaciones hacia el interior del ganglio y contiene además, prolongaciones neurocelulares (dendritas y el inicio de los axones) y gliocitos ganglionares que rodean a cada célula nerviosa. Los ganglios sensitivos craneoespinales se distinguen porque están formados por neuronas del tipo pseudounipolar (ver tejido nervioso), excepto los ganglios vestibular y coclear que son bipolares, mientras que los ganglios motores viscerales están formados principalmente por neuronas multipolares.

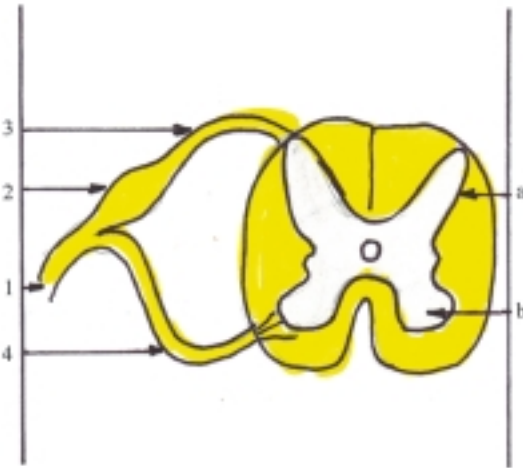
Las terminaciones nerviosas se clasifican según su función en receptores y efectores. Los receptores se encuentran en las extremidades distales de las fibras aferentes o sensitivas, actúan como transductores biológicos que transforman los estímulos físicos y químicos en impulsos nerviosos, y se pueden clasificar por su localización (exteroceptores, propioceptores e interoceptores) y por su estructura (libres y encapsulados). Los efectores se localizan en las extremidades distales de las fibras eferentes o motoras y actúan liberando mediadores químicos capaces de modificar las estructuras donde se conectan (músculos y glándulas), y constituyen los efectores neuromusculares (placa motriz y plexos terminales) y neuroglandulares.

### Nervios espinales

Los nervios espinales se originan de la médula espinal, y existen en el humano 31 pares, que se disponen

segmentariamente: 8 cervicales, 12 torácicos, 5 lumbares, 5 sacros y 1 coccígeo. Estos nervios se denominan numerándolos de arriba hacia abajo según la región a la que pertenecen.

Los nervios espinales son mixtos, formados por 2 raíces procedentes de la médula espinal, una posterior sensitiva donde se encuentra el ganglio espinal y otra anterior o motora. Estas 2 raíces se unen y forman el tronco del nervio espinal que emerge del canal vertebral por el agujero intervertebral correspondiente (fig. 53.1).



**Fig. 53.1.** Formación de los nervios espinales corte transversal de la médula espinal. 1. tronco del nervio espinal, 2. ganglio espinal, 3. raíz posterior o sensitiva, 4. raíz anterior o motora, a) asta posterior o sensitiva, b) asta anterior o motora.

En su trayecto, el nervio espinal emite 4 ramos (meníngeo, comunicante, posterior y anterior). Los ramos meníngeos inervan las meninges de la médula espinal. Los ramos comunicantes establecen conexión con los ganglios simpáticos. Los ramos posteriores inervan los músculos profundos del dorso del tronco y la piel de esta región. Los ramos anteriores inervan los músculos y la piel del resto del tronco y de los miembros.

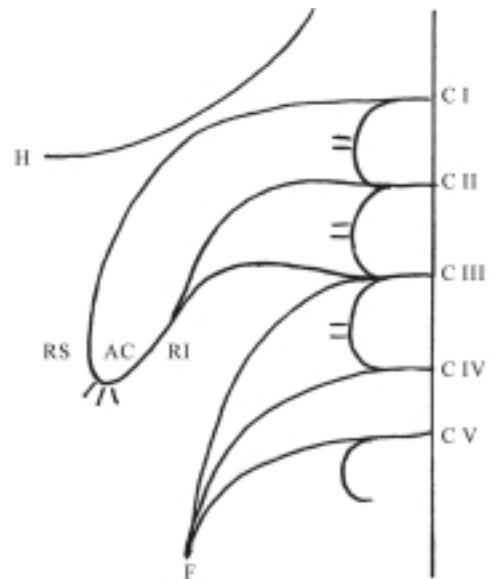
Los ramos anteriores de los nervios espinales torácicos se mantienen independientes, conservan la estructura segmentaria de esta región del cuerpo y constituyen los nervios intercostales. Sin embargo, los ramos anteriores de los nervios espinales de las otras regiones se entremezclan y forman plexos nerviosos de donde parten los nervios periféricos. Por lo tanto, como principio general, cada nervio espinal que entra a formar parte de un plexo nervioso, contiene fibras que se distribuyen en varios nervios periféricos

y cada nervio periférico que parte de un plexo nervioso contiene fibras de varios nervios espinales. Esto explica, porqué al seccionarse un nervio espinal que entra a formar parte de un plexo nervioso, no se afecta totalmente al territorio de inervación correspondiente, pero al seccionarse un nervio periférico que parte de un plexo nervioso sí ocurre una afectación mayor en el territorio de inervación. En la región cervical se forman los plexos cervical y braquial y en la región lumbosacra los plexos lumbar y sacro. Además, en la región coccígea se forma el plexo coccígeo, de menor importancia, compuesto por los ramos anteriores del último nervio sacro (SV) y del coccígeo, que da ramos pequeños a los músculos y la piel cercanos al cóccix.

## Plexo cervical

El plexo cervical (fig. 53.2) se forma por los ramos anteriores de los 4 primeros nervios cervicales (C1-C4), que se unen entre sí mediante 3 ramos comunicantes y en su organización se destacan el asa cervical y el nervio frénico. Este plexo está situado a ambos lados de la parte superior de la región cervical de la columna vertebral, por delante del lugar de inserción de los músculos escalenos y por detrás del músculo esternocleidomastoideo, del cual está separado por el paquete vasculonervioso del cuello.

Del plexo cervical parten ramos nerviosos periféricos, que de acuerdo con su distribución y función se clasifican en cutáneos o sensitivos, musculares o motores y mixtos.



**Fig. 53.2.** Plexo cervical. H. nervio hipogloso, F. nervio frénico, AC. asa cervical, RS. raíz superior, RI. raíz inferior.

Los ramos cutáneos o sensitivos (nervios occipital menor, auricular magno, transverso del cuello y supraclaviculares) se inician en los segundo y tercero ramos comunicantes y se distribuyen por la piel de la cabeza, cuello y hombro, según indican sus nombres.

Los ramos musculares o motores se inician en distintas partes de este plexo e inervan la mayoría de los músculos del cuello, como los prevertebrales, escalenos e infrahioideos. También inervan a los músculos esternocleidomastoideo y trapecio, junto con el nervio accesorio. Los nervios que inervan los músculos infrahioideos derivan del asa cervical, antiguamente llamada asa del hipogloso, que está formada por 2 raíces, superior e inferior, que se unen al nivel del músculo omohioideo. La raíz superior (ramo descendente del nervio hipogloso) proviene del primer nervio cervical, se adosa al nervio hipogloso en parte de su trayecto y luego se separa de este hasta unirse con la raíz inferior (ramo descendente del plexo cervical), que proviene del segundo y tercer nervio cervical.

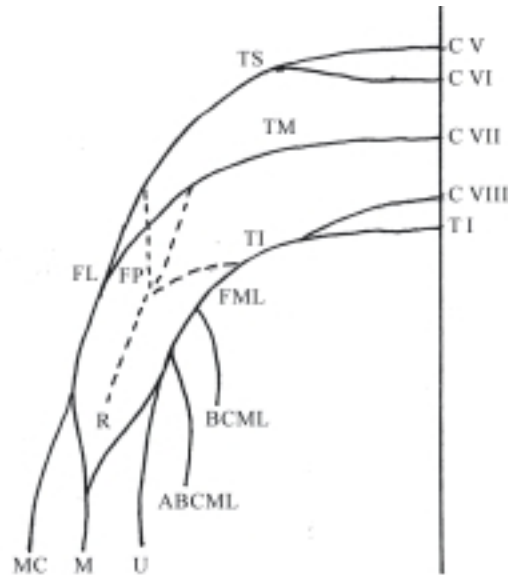
El ramo mixto del plexo cervical es el nervio frénico que se forma principalmente por un ramo procedente del cuarto nervio cervical, al que se agregan ramos del tercero y quinto nervios cervicales. El nervio frénico de cada lado, desciende por el cuello pasando por delante del músculo escaleno anterior, penetra en la cavidad torácica pasando entre la arteria y vena subclavia, desciende por el mediastino pasando por delante de la raíz pulmonar y termina inervando al músculo diafragma que tiene una acción importante en los movimientos respiratorios. En su trayecto, el nervio frénico emite ramos sensitivos que inervan la pleura y el pericardio. En ocasiones se realiza la sección quirúrgica del nervio frénico de un lado, con el objetivo de paralizar el hemidiafragma que inerva, lo que provoca su elevación y colapso del pulmón correspondiente (cuadro 53.1).

**Cuadro 53.1.** *Plexo cervical (C I - C IV)*

Tipos de ramos	Territorio de inervación
Ramos sensitivos	Piel de cabeza, cuello y hombros
Ramos musculares	Músculos del cuello (prevertebrales, escalenos e infrahioideos) y parte del esternocleidomastoideo y trapecio
Mixto (frénico)	Pleura, pericardio y diafragma

## Plexo braquial

El plexo braquial (fig. 53.3) se forma por los ramos anteriores de los 4 últimos nervios cervicales (C V - C VIII) y del primer nervio torácico (T I).



**Fig. 53.3.** *Plexo braquial.* TS. tronco superior; TM. tronco medio; TI. tronco inferior; FL. fascículo lateral; FM. fascículo medial; FP. fascículo posterior; R. nervio radial; MC. nervio musculocutáneo; M. nervio mediano; U. nervio ulnar; BCM. nervio braquiocutáneo medial; ABCM. nervio antebraquiocutáneo medial.

En la organización del plexo braquial se forman primero 3 troncos (superior, medio e inferior). El tronco superior se origina de la unión de C V y C VI, el medio de C VII y el inferior de la unión de C VIII y T I. Cada uno de estos troncos se divide en 2 ramos, anterior y posterior; las divisiones posteriores de los 3 troncos se fusionan y forman el fascículo posterior. Las divisiones anteriores de los troncos superior y medio se unen y originan el fascículo lateral, mientras que la división anterior del tronco inferior se continúa como fascículo medial.

Teniendo en cuenta la situación del plexo braquial se distinguen 2 partes (supraclavicular e infraclavicular). La parte supraclavicular está formada por los troncos primarios dispuestos entre los músculos escalenos anterior y medio, relacionados con la arteria subclavia. La parte infraclavicular o axilar está formada por los fascículos dispuestos alrededor de la arteria axilar. Este plexo se puede bloquear con la inyección de un anestésico local por arriba del punto medio de la clavícula.

Del plexo braquial parten ramos nerviosos periféricos, que de acuerdo con su longitud se pueden clasificar en cortos y largos.

Los ramos cortos del plexo braquial (nervios dorsal de la escápula, torácico largo, subclavio, supraescapular, pectorales, subescapular, toracodorsal y axilar) se originan de diferentes partes del plexo braquial e inervan principalmente los músculos del

cinturón de los miembros superiores y de las regiones superficiales del tórax y del dorso del tronco que están relacionados con los miembros superiores (excepto el trapecio). Entre los ramos cortos del plexo braquial se destaca el nervio axilar o circunflejo, porque es el más grueso de este grupo, deriva del fascículo posterior e inerva los músculos deltoideo y redondo menor, así como la piel de la región deltoidea. La lesión aislada de este nervio es rara y se manifiesta por dificultad en separar el brazo.

Los ramos largos del plexo braquial (fig. 53.4) (nervios radial, músculo cutáneo, mediano, ulnar, cutáneo braquial medial y cutáneo antebraquial medial) se originan de los fascículos del plexo braquial y se extienden por los miembros superiores donde inervan las estructuras que componen estas regiones.

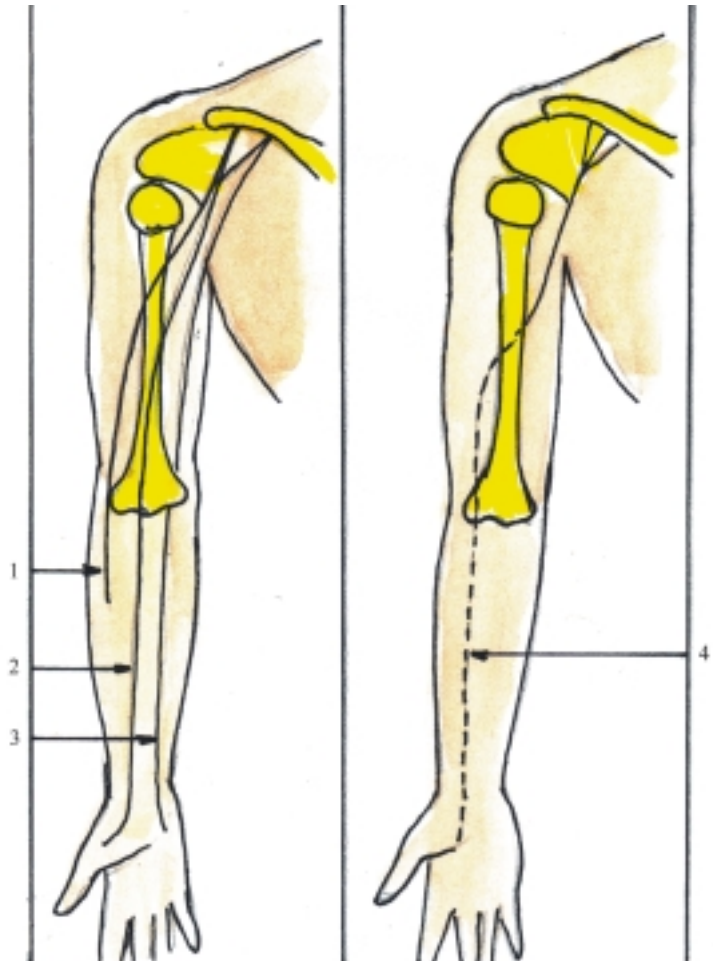
El nervio radial se origina del fascículo posterior e inerva los músculos extensores de la parte posterior del brazo y antebrazo y la piel de la región posterior del brazo, antebrazo y parte de la mano. La lesión de este nervio al nivel de la axila se manifiesta por imposibilidad

de extender el antebrazo, la mano y los dedos (“mano péndula”).

El nervio músculo cutáneo se origina del fascículo lateral e inerva los músculos flexores de la parte anterior del brazo y la piel de la parte anterolateral del antebrazo. La lesión aislada de este nervio es rara y se manifiesta por dificultad para flexionar el antebrazo.

El nervio mediano se origina por la unión de 2 raíces, lateral y medial, procedentes de los fascículos lateral y medial respectivamente, e inerva a la mayor parte de los músculos del grupo anterior del antebrazo y de la región tenar de la mano, así como la piel de la parte lateral de la palma de la mano y de las porciones distales del dorso de los dedos más laterales. La lesión de este nervio se manifiesta por dificultad en realizar la pronación del antebrazo, la flexión de la mano y de los 3 dedos más laterales (“mano de predicador”).

El nervio ulnar se origina del fascículo medial e inerva algunos músculos flexores de la parte anterior del antebrazo (los más mediales) y de las regiones hipotenar y del medio de la mano, así como la piel de la parte medial de la mano. La lesión de este nervio se



**Fig. 53.4.** Nervios de los miembros superiores vista anterior. 1. nervio musculocutáneo, 2. nervio mediano, 3. nervio ulnar, 4. nervio radial.



manifiesta por dificultad en flexionar y aproximar la mano y principalmente en los movimientos de los dedos, como la flexión del meñique y la separación y aproximación de los dedos (“mano en garra”).

El nervio cutáneo braquial medial (nervio braquial cutáneo medial) se origina del fascículo medial e inerva la piel de la parte medial del brazo. El nervio cutáneo antebraquial medial (nervio antebraquial cutáneo medial) también se origina del fascículo medial e inerva la piel de la parte medial del antebrazo (cuadro 53.2).

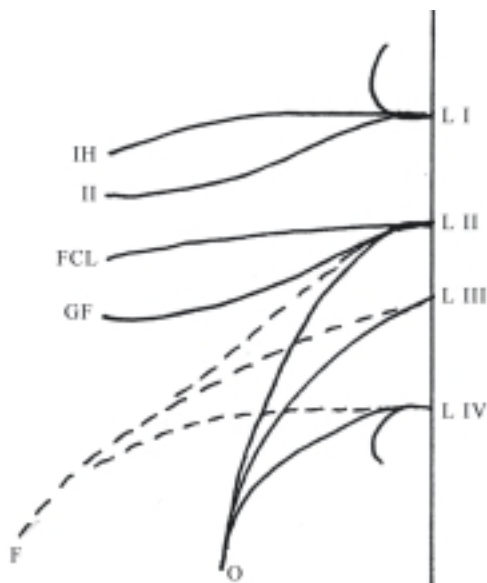
**Cuadro 53.2.** *Plexo braquial (C V-VIII y T I)*

Ramos	Territorio de inervación
Ramos cortos	Músculos y piel del cinturón de los miembros superiores
Nervio radial	Músculos posteriores del brazo y antebrazo Piel de la parte posterior de brazo, antebrazo y parte de la mano
Nervio musculocutáneo	Músculos anteriores del brazo Piel de la parte anterolateral del antebrazo
Nervio mediano	La mayoría de los músculos anteriores del antebrazo y de la región tenar de la mano Piel de la parte lateral de la palma de la mano
Nervio ulnar	Músculos de la región anterior del antebrazo (los que no inerva el mediano) y regiones hipotenar y del medio de la mano Piel de la parte medial de la mano
Nervio braquial cutáneo medial	Piel de la parte medial del brazo
Nervio antebraquial cutáneo medial	Piel de la parte medial del antebrazo

## Plexo lumbar

El plexo lumbar (fig. 53.5) se forma principalmente por los ramos anteriores de los 4 primeros nervios lumbares (L-I – L-IV) que se unen entre sí mediante ramos comunicantes, y su organización es más simple que la del plexo braquial. Este plexo está situado a ambos lados de la región lumbar de la columna vertebral, en el espesor del músculo psoas mayor, donde da ramos cortos y largos que emergen por la cara anterior, y los bordes laterales y medial de este músculo.

Los ramos cortos del plexo lumbar se originan de diferentes partes de este plexo e inervan los músculos



**Fig. 53.5.** *Plexo lumbar.* IH. nervio iliohipogástrico, II. nervio ilioinguinal, FCL. nervio femorocutáneo lateral, GF. nervio genitofemoral, F. nervio femoral, O. nervio obturador.

vecinos (ejemplo; músculos psoas mayor y menor y cuadrado lumbar).

Los ramos largos del plexo lumbar (nervios iliohipogástrico, ilioinguinal, cutaneofemoral lateral, genitofemoral, obturador y femoral) se originan en general y de forma resumida de la manera siguiente: de L-I derivan los nervios iliohipogástrico e ilioinguinal; de L-II se forman los nervios cutaneofemoral lateral y genitofemoral; de L-II, L-III y L-IV parten ramos anteriores y posteriores. Los ramos anteriores se unen y forman el nervio obturador, mientras que los ramos posteriores también se unen y constituyen el nervio femoral. En general, los ramos largos del plexo lumbar inervan los músculos anchos del abdomen y de los grupos anterior y medial del muslo, así como la piel del hipogastrio, de las regiones lateral, anterior y medial del muslo y de la región medial de la pierna.

El nervio iliohipogástrico (nervio abdominogenital mayor) se origina de L-I, emerge por el borde lateral del músculo psoas mayor, pasa por delante del músculo cuadrado lumbar, donde se relaciona con el riñón y se extiende entre los músculos anchos del abdomen hasta la región del hipogastrio. En su trayecto inerva los músculos anchos del abdomen y la piel del hipogastrio y de la parte superolateral del muslo.

El nervio ilioinguinal (nervio abdominogenital menor) se origina de L-I, emerge por el borde lateral del músculo psoas mayor, debajo y paralelo al nervio iliohipogástrico, pasa por delante del músculo cuadrado lumbar, se extiende entre los músculos anchos del abdomen y atraviesa el canal inguinal hasta los

genitales externos. En su trayecto inerva los músculos anchos del abdomen y la piel del escroto en el varón, o de los labios pudendos mayores en la hembra y de la parte superomedial del muslo.

El nervio cutaneofemoral lateral (nervio femorocutáneo lateral) se origina principalmente de L-II, emerge por el borde lateral del músculo psoas mayor, desciende por delante del músculo iliaco, pasa por detrás de la parte lateral del ligamento inguinal y desciende por la cara lateral del muslo, e inerva la piel de esta última región.

El nervio genitofemoral (nervio genitocrural) se origina de L-II, emerge por la cara anterior del músculo psoas mayor, desciende por delante de este músculo y se divide en 2 ramos (genital y femoral). El ramo genital atraviesa el canal inguinal hasta los genitales externos, e inerva el funículo espermático en el varón o el ligamento redondo del útero en la hembra. El ramo femoral pasa por detrás del ligamento inguinal hacia la región anterosuperior del muslo e inerva la piel del trígono femoral.

El nervio obturador se origina de la fusión de los ramos anteriores de L-II, L-III y L-IV, emerge por el borde medial del músculo psoas mayor, desciende por la pared lateral de la cavidad pelviana y atraviesa el agujero obturado hasta el muslo, e inervan los músculos de la región medial del muslo y la piel que los cubre. La lesión de este nervio es rara y se manifiesta por dificultad en aproximar el muslo.

El nervio femoral (nervio crural) se origina de la fusión de los ramos posteriores de L-II, L-III y L-IV, emerge por el borde lateral del músculo psoas mayor, desciende paralelo a este músculo, y pasa por detrás del ligamento inguinal hacia el miembro inferior, e inerva los músculos de la región anterior del muslo y la piel que los cubre, así como la piel de la región anteromedial de la pierna. La lesión de este nervio también es rara y se manifiesta por imposibilidad de extender la pierna (cuadro 53.3).

## Plexo sacro

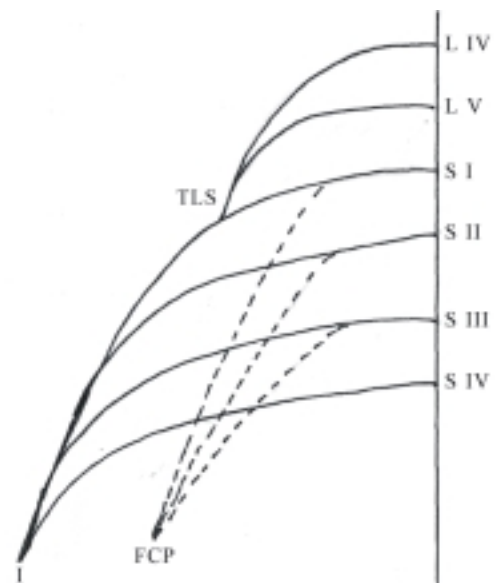
El plexo sacro (fig. 53.6) se forma por los ramos anteriores de los 2 últimos nervios lumbares (L IV y LV) y de los 4 primeros nervios sacros (S I-S IV). Estos ramos presentan también divisiones anteriores y posteriores que resultan difíciles de demostrar.

En la organización de este plexo se destaca la formación del tronco lumbosacro y del nervio isquiático. El tronco lumbosacro se forma por la unión de la parte inferior de L IV con L V, luego desciende hacia la cavidad pelviana y se une a S I. El nervio isquiático se forma por la fusión de los ramos anteriores de los 4 primeros nervios sacros, que en conjunto están

situados por delante del músculo piriforme y presentan la forma de un triángulo con la base relacionada con los agujeros sacros pelvianos o anteriores y el vértice donde se inicia el nervio isquiático está dirigido hacia abajo, al nivel de la incisura isquiática mayor del coxal (agujero infrapiriforme).

**Cuadro 53.3.** *Plexo lumbar (L I- L IV)*

Ramos	Territorio de inervación
Ramos cortos	Músculos anteriores del cinturón de los miembros inferiores
Nervio iliohipogástrico	Músculos anchos del abdomen Piel del hipogastrio y parte superolateral del muslo
Nervio ilioinguinal	Músculos anchos del abdomen Piel de la parte superomedial del muslo, escroto (V) y labios pudendos mayores (H)
Nervio femorocutáneo lateral	Piel de la parte lateral del muslo
Nervio genitofemoral	Funículo espermático (V) y ligamento redondo del útero (H) Piel del trígono femoral
Nervio obturador	Músculos y piel de la parte medial del muslo
Nervio femoral	Músculos anteriores del muslo Piel de la parte anterior del muslo y de la pierna



**Fig. 53.6.** *Plexo sacro. TLS. tronco lumbosacro, I. nervio isquiático, FCP. nervio femorocutáneo posterior.*

Del plexo sacro parten ramos nerviosos periféricos que de acuerdo con su longitud, se clasifican en cortos y largos.

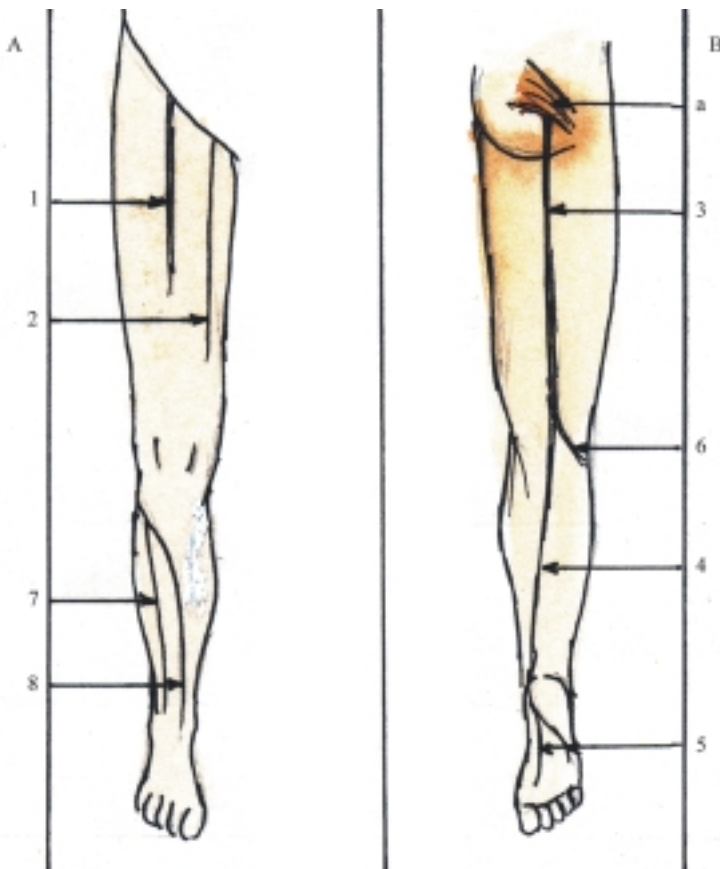
Los ramos cortos del plexo sacro (nervios musculares, glúteo superior, glúteo inferior y pudendo) se originan de diferentes partes de este plexo e inervan los músculos posteriores del cinturón de los miembros inferiores y del perineo, así como los órganos genitales externos y la piel que cubre estas regiones. Entre los nervios de este grupo se distingue el nervio pudendo, porque es el más grueso, que deriva de S I – S III e inerva la parte inferior del recto, los músculos y la piel del perineo y los órganos genitales externos.

Los ramos largos del plexo sacro (fig. 53.7) (nervios cutáneo femoral posterior e isquiático) se originan de varios nervios sacros, se extienden por el miembro inferior, e inervan la mayor parte de las estructuras que componen la parte posterior del muslo, la pierna y el pie.

El nervio cutaneofemoral posterior (nervio femorocutáneo posterior o ciático menor) se origina de S I – S III, emerge de la cavidad pelviana a través del agujero infrapiriforme, junto con el nervio isquiático y desciende por la parte posterior del muslo e inerva la piel de esta región.

El nervio isquiático (nervio ciático mayor) es el nervio más grueso del organismo, que se inicia en el vértice del plexo sacro y está compuesto por fibras nerviosas procedentes de todos los nervios espinales que entran a formar parte del plexo sacro. Este nervio emerge de la cavidad pelviana, a través del agujero infrapiriforme, desciende por la parte posterior del muslo y al nivel de la región poplítea se divide en 2 ramos: el nervio tibial (nervio ciático poplíteo interno) y el nervio fibular común (nervio ciático poplíteo externo); aunque esta división puede ocurrir en niveles superiores, porque en realidad el nervio isquiático está constituido en toda su extensión por estos 2 ramos, incluidos en una vaina común de tejido conectivo. En su trayecto el nervio isquiático inerva los músculos posteriores del muslo. La lesión del nervio isquiático en la región glútea se manifiesta por dificultad en extender el muslo y flexionar la pierna, además, es imposible mover los dedos y el pie (pie en posición varoequina).

El nervio tibial (nervio ciático poplíteo interno) es el ramo más grueso del nervio isquiático que desciende por la parte posterior de la pierna, pasa por detrás del maleolo medial y se divide en 2 ramos que se dirigen



**Fig. 53.7.** Nervios de los miembros inferiores. A. Vista anterior, B. Vista posterior; 1. nervio femoral, 2. nervio obturador, 3. nervio isquiático, 4. nervio tibial, 5) nervios plantares, 6. nervio fibular común, 7. nervio fibular superficial, 8. nervio fibular profundo, a) músculo piriforme.

hacia la planta del pie (nervios plantares medial y lateral). En su trayecto el nervio tibial inerva los músculos y la piel de la parte posterior de la pierna y sus ramos plantares los músculos y la piel de la planta del pie. El ramo cutáneo del nervio tibial es el nervio cutáneo sural medial. La lesión del nervio tibial al nivel de la región poplíteica se manifiesta por la imposibilidad de flexionar los dedos y la dificultad de extender el pie (pie en posición calcánea).

El nervio fibular común (nervio ciático poplíteico externo) es el ramo más delgado del nervio isquiático, que se dirige lateralmente hacia la cabeza de la fibula y se divide en 2 ramos: el nervio fibular profundo que inerva los músculos anteriores de la pierna y del dorso del pie, y el nervio fibular superficial que inerva los músculos laterales de la pierna o fibulares y la piel del dorso del pie. El nervio fibular común en su trayecto emite un ramo cutáneo llamado nervio cutáneo sural lateral, que inerva la piel de la parte lateral de la pierna y se une con el ramo cutáneo del nervio tibial y forma el nervio sural que se extiende por la parte inferior de la cara posterior de la pierna. La lesión del nervio fibular común se manifiesta por la incapacidad de extender los dedos y flexionar el pie (pie en posición varoequina) (cuadro 53.4).

**Cuadro 53.4.** Plexo sacro (L IV – S IV)

Ramos	Territorio de inervación
Ramos cortos	Músculos posteriores del cinturón de los miembros inferiores y perineo, genitales externos y piel de estas regiones
Nervios femorocutáneo posterior	Piel de la parte posterior del muslo
Nervios isquiático	Músculos posteriores del muslo
Nervio tibial	Músculos y piel de la parte posterior de la pierna
Nervios plantares	Músculos y piel de la planta del pie
Nervio fibular común	Piel de la parte lateral de la pierna
Nervio fibular superficial	Músculos laterales de la pierna Piel del dorso del pie
Nervio fibular profundo	Músculos anteriores de la pierna y del dorso del pie

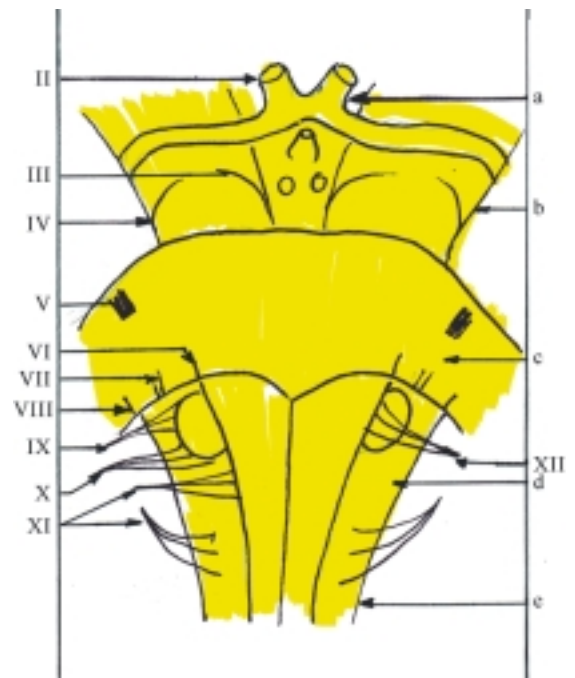
## Nervios craneales

Los nervios craneales se originan del encéfalo. En el humano existen 12 pares que se denominan numerán-

dolos de arriba hacia abajo o con nombres propios: I (nervio olfatorio), II (nervio óptico), III (nervio oculomotor), IV (nervio troclear), V (nervio trigémino), VI (nervio abductor), VII (nervio facial), VIII (nervio vestibulococlear), IX (nervio glossofaríngeo), X (nervio vago), XI (nervio accesorio), XII (nervio hipogloso).

Los nervios craneales se diferencian de los nervios espinales en varios aspectos, entre los que se destacan su origen y formación, tipo funcional de sus fibras, ganglios que poseen y distribución.

Como ya se explicó antes, los nervios craneales se originan del encéfalo y no se forman por la unión de 2 raíces. La mayoría procede del tronco encefálico (fig. 53.8), excepto los 2 primeros, que en realidad no son verdaderos nervios, sino prolongaciones del encéfalo, específicamente el I del telencéfalo y el II del diencefalo. Los 2 siguientes (III y IV) proceden de los pedúnculos cerebrales (mesencéfalo), los 4 intermedios (V, VI, VII y VIII) del puente (metencéfalo) y los 4 últimos (IX, X, XI y XII) de la médula oblongada (mielencéfalo).



**Fig. 53.8.** Origen aparente de los nervios craneales. II. nervio óptico, III. nervio oculomotor, IV. nervio troclear, V. nervio trigémino, VI. nervio abductor, VII. nervio facial, VIII. nervio vestibulococlear, IX. nervio glossofaríngeo, X. nervio vago, XI. nervio accesorio, XII. nervio hipogloso, a) quiasma óptico, b) pedúnculo cerebral, c) puente, d) médula oblongada, e) médula espinal.

De acuerdo con la función de sus fibras los nervios craneales se clasifican en aferentes o sensitivos (I, II y VIII), eferentes o motores (III, IV, VI, XI y XII) y mixtos (V, VII, IX y X); aunque los nervios clasificados como motores también poseen fibras aferentes propio-

ceptivas que transmitan la sensibilidad de los músculos que inervan. Por lo tanto, los nervios craneales no tienen uniformidad en el tipo funcional de las fibras que contienen. Además, solo algunos poseen ganglios en su trayecto (nervios mixtos y el nervio vestíbulo coclear).

Los nervios craneales no adoptan una disposición segmentaria ordenada e inervan principalmente las estructuras de la cara y mediante el nervio vago (X) inervan órganos del cuello y de las cavidades torácica y abdominal.

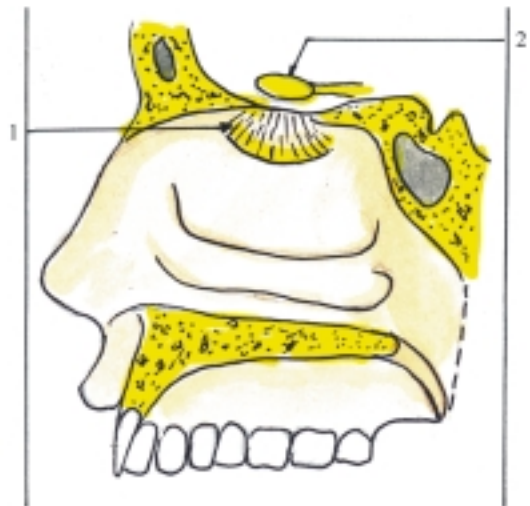
Los nervios craneales sensitivos (I, II y VIII) están relacionados con los órganos de los sentidos especiales del olfato, la vista y el oído. La mayoría de los nervios craneales motores inervan los músculos originados de los miotomas craneales destinados al ojo (III, IV y VI) y la lengua (XII), excepto el XI. Este último, junto con los nervios craneales mixtos inervan los músculos originados de los arcos branquiales, y se corresponden de la forma siguiente: I arco – V nervio, II arco – VII nervio, III arco – IX nervio, IV arco – X nervio, últimos arcos – XI nervio.

Para facilitar la comprensión de los nervios craneales, estos se agrupan de acuerdo con sus funciones (sensitivos, motores y mixtos), y se describen según el sentido del impulso nervioso que se trasmite por sus fibras nerviosas (los sensitivos son aferentes y los motores eferentes). Además, en la composición de los nervios se precisa el tipo de fibra que poseen o predominan. En este aspecto se destacan 4 generales que son comunes de los nervios espinales y craneales y 3 especiales que son específicos de algunos nervios craneales:

- Fibras aferentes somáticas relacionadas con la sensibilidad general superficial y profunda.
- Fibras aferentes viscerales relacionadas con la sensibilidad general de las vísceras.
- Fibras eferentes somáticas relacionadas con la musculatura esquelética.
- Fibras eferentes viscerales relacionadas con el sistema nervioso autónomo (parasimpático) de la musculatura lisa, la musculatura cardíaca y las glándulas.
- Fibras aferentes somáticas especiales relacionadas con los órganos de los sentidos especiales de la vista y vestibulococlear.
- Fibras aferentes viscerales especiales relacionadas con los órganos de los sentidos especiales del olfato y el gusto.
- Fibras eferentes viscerales especiales relacionadas con los arcos branquiales.

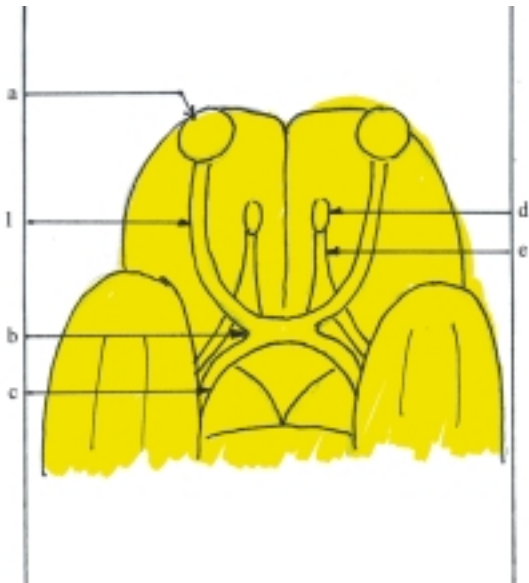
## Nervios craneales sensitivos

El llamado nervio olfatorio (I) es una prolongación del encéfalo, específicamente del telencéfalo (rinencéfalo) que está relacionada con el órgano del olfato. Está compuesto por fibras nerviosas sensitivas viscerales especiales, que no tienen ganglios por ser prolongaciones del encéfalo y se agrupan formando numerosos filamentos nerviosos (de 15 a 20) que en conjunto representan al nervio olfatorio (fig. 53.9). Estos filamentos nerviosos se inician en los receptores olfatorios constituidos por las células neurosensoriales olfatorias, localizadas en la región olfatoria de la mucosa nasal y desde aquí se extienden hacia arriba, penetran la cavidad craneal por la lámina cribosa del etmoides y terminan en los bulbos olfatorios situados en la porción orbitaria de la cara inferior de los hemisferios cerebrales, donde hacen sinapsis con las células mitrales de estas estructuras. A partir de los bulbos olfatorios continúan hacia atrás las vías olfatorias (ver vías de conducción nerviosa).



**Fig. 53.9.** Nervio olfatorio. 1. filamentos olfatorios, 2. bulbo olfatorio.

El nervio óptico (II) es una prolongación del encéfalo, específicamente del diencefalo, que está relacionada con el órgano de la vista. Está compuesto por fibras nerviosas sensitivas somáticas especiales, que carecen de ganglios por ser prolongaciones del encéfalo y se extienden desde las células ganglionares de la retina del ojo hasta el quiasma óptico (fig. 53.10).



**Fig. 53.10.** Nervio óptico. 1. nervio óptico, a) bulbo ocular, b) quiasma óptico, c) tracto óptico, d) bulbo olfatorio, e) tracto olfatorio.

En la retina se encuentran 3 hileras de células nerviosas conectadas entre sí: 1. las células ópticas baciliformes y coniformes (en forma de bastones y conos), que constituyen los receptores de los estímulos luminosos o fotorreceptores, 2. las neuronas bipolares y 3. las neuronas multipolares o ganglionares. Los axones de estas últimas se concentran en la parte medial del polo posterior del bulbo ocular y forman la papila o el disco del nervio óptico, donde se inicia este nervio que se extiende hacia atrás y medialmente por el fondo de la órbita, atraviesa el canal óptico y penetra en la cavidad craneal donde termina uniéndose con el del lado opuesto y forma el quiasma óptico, situado en la porción orbitaria de la cara inferior de los hemisferios cerebrales. En el quiasma óptico las fibras más mediales del nervio se entrecruzan y a partir de esta estructura continúan hacia atrás las vías ópticas (ver vías de conducción nerviosa).

El nervio vestibulococlear (VIII), también conocido como estatoacústico o auditivo, consta de 2 partes, la vestibular y la coclear, relacionadas con los órganos del equilibrio y de la audición, respectivamente, situados en el oído interno. Cada parte de este nervio está compuesta por fibras nerviosas sensitivas somáticas especiales, que se inician en ganglios separados (ganglios vestibular y coclear), también situados en el oído interno y donde radican los cuerpos neurocelulares de estas fibras que son neuronas bipolares, con una prolongación periférica y otra central. Las prolongaciones periféricas de estos ganglios terminan en los receptores correspondientes

del oído interno. Los receptores del equilibrio estático se encuentran en el vestíbulo (máculas del utrículo y el sáculo) y los receptores del equilibrio dinámico se hallan en los conductos semicirculares (crestas ampollares), mientras que los receptores de la audición se localizan en la cóclea o caracol (órgano espiral o de Corti). Las prolongaciones centrales de estos 2 ganglios (vestibular y coclear) forman en el meato acústico interno las dos partes del nervio vestibular que en su conjunto penetran en la cavidad craneal a través del poro acústico interno, se extienden hacia el tronco encefálico, se implantan en las partes laterales del surco bulbo pontino y terminan en los núcleos correspondientes (vestibulares y cocleares), situados en el área vestibular cerca de los ángulos laterales de la fosa romboidea. A partir de estos núcleos continúan las vías vestibulares y auditivas separadas (ver vías de conducción nerviosa) (cuadro 53.5).

**Cuadro 53.5.** Nervios craneales sensitivos

Nervios	Tipo y territorio de inervación
I Olfatorio	Sensitivo visceral especial (región olfatoria de la mucosa nasal)
II Óptico	Sensitivo somático especial (retina del ojo)
VIII Vestibulococlear	Sensitivo somático especial (órganos del equilibrio y la audición en el oído interno)

## Nervios craneales motores

El nervio oculomotor o motor ocular común (III) está relacionado con los miotomas precordales o preóticos e inerva la mayoría de los músculos del ojo. Está compuesto principalmente por fibras nerviosas motoras somáticas y viscerales (parasimpáticas). Las fibras motoras somáticas tienen su origen real o se inician en los núcleos motores del nervio oculomotor situados en el mesencéfalo, específicamente en la parte dorsal de los pedúnculos cerebrales, al nivel de los colículos superiores, e inervan la mayoría de los músculos extrínsecos del ojo. Las fibras motoras viscerales (parasimpáticas) se inician en los núcleos accesorios de este nervio situados cerca del núcleo motor, hacen sinapsis en el ganglio ciliar e inervan los músculos intrínsecos del ojo. El nervio oculomotor tiene su origen aparente o emerge del tronco encefálico por el borde medial de cada pedúnculo cerebral, sale de la cavidad craneal por la fisura orbitaria superior y penetra en la órbita donde se divide en 2 ramos (superior e inferior). El ramo superior inerva los músculos recto superior del ojo y elevador de párpado

superior. El ramo inferior inerva otros músculos extrínsecos del ojo (músculos oblicuo inferior, recto inferior y recto medial). Del ramo inferior parte la raíz oculomotora, con fibras parasimpáticas que hacen sinapsis en el ganglio ciliar situado en la órbita e inervan los músculos intrínsecos del ojo (músculos esfínter de la pupila y ciliar).

El nervio troclear o patético (IV) está relacionado con los miotomas preóticos e inerva un músculo extrínseco del ojo (músculo oblicuo superior). Está compuesto sobre todo por fibras nerviosas motoras somáticas que se inician en el núcleo motor de este nervio, localizado en el mesencéfalo, específicamente en la parte dorsal de los pedúnculos cerebrales, al nivel de los colículos inferiores e inervan el músculo oblicuo superior del ojo. El nervio troclear tiene su origen aparente o emerge del tronco encefálico por el techo mesencefálico, debajo de los colículos inferiores, luego rodea el borde lateral de cada pedúnculo cerebral y sale de la cavidad craneal por la fisura orbitaria superior, hacia la órbita, donde inerva el músculo del ojo ya mencionado.

El nervio abductor o motor ocular externo (VI) está relacionado con los miotomas preóticos e inerva un músculo extrínseco del ojo (músculo recto lateral). Está compuesto esencialmente por fibras nerviosas motoras somáticas que se inician en el núcleo motor de este nervio, situado en la parte dorsal del puente e inerva el músculo recto lateral del ojo. El nervio abductor tiene su origen aparente o emerge del tronco encefálico por la parte medial del surco bulbopontino, sale de la cavidad craneal por la fisura orbitaria superior y penetra en la órbita, e inerva el músculo del ojo correspondiente.

El nervio accesorio o espinal (XI) (fig. 53.13) está relacionado con los últimos arcos branquiales y consta de 2 partes (craneal y espinal), que en general inervan a los músculos derivados de estos arcos; su parte craneal junto con el nervio vago inerva a los músculos de la faringe y laringe y su parte espinal a 2 músculos que se extienden hacia abajo por el cuello y el dorso del tronco (músculos esternocleidomastoideo y trapecio). Este nervio está compuesto principalmente por fibras nerviosas motoras viscerales (branquiales), que se inician en 2 núcleos motores situados en lugares distintos: el núcleo ambiguo en la médula oblongada y el núcleo espinal en las astas anteriores de la sustancia gris correspondiente a los segmentos cervicales de la médula espinal. De acuerdo con el doble origen real de este nervio se describen 2 partes o raíces (craneal y espinal). La parte craneal emerge con varias raíces del tronco encefálico, por el surco posterolateral de la médula oblongada, debajo de las raíces del nervio vago; mientras que la parte espinal emerge también por varias raíces, pero por la cara lateral de la región cervical de la médula espinal. Esta última parte asciende por el canal

vertebral, atraviesa el agujero magno del occipital y penetra en la cavidad craneal donde se une con la parte craneal y forma el tronco del nervio accesorio que sale de la cavidad craneal por el agujero yugular, junto con la vena yugular interna y los nervios vagos y glossofaríngeo y se divide en 2 ramos (interno y externo). El ramo interno contiene principalmente fibras procedentes de la parte craneal, se une al nervio vago, e inerva los músculos de la faringe y la laringe (nervios faríngeos y laríngeo recurrente). El ramo externo contiene principalmente fibras provenientes de la parte espinal e inerva los músculos esternoclei-domastoideo y trapecio.

El nervio hipogloso (XII) (fig. 53.13) está relacionado con los miotomas occipitales e inerva los músculos de la lengua. Está compuesto fundamentalmente por fibras nerviosas motoras somáticas que se inician en el núcleo motor de este nervio, localizado en la médula oblongada, al nivel del triángulo hipogloso de la fosa romboidea e inerva a los músculos extrínsecos e intrínsecos de la lengua. El nervio hipogloso tiene su origen aparente o emerge con varias raíces del tronco encefálico, por el surco anterolateral de la médula oblongada, sale de la cavidad craneal por el canal del hipogloso y se dirige hacia delante, luego se une en parte de su trayecto con la raíz superior del asa cervical (plexo cervical), de la cual se separa y penetra en la musculatura de la lengua (cuadro 53.6).

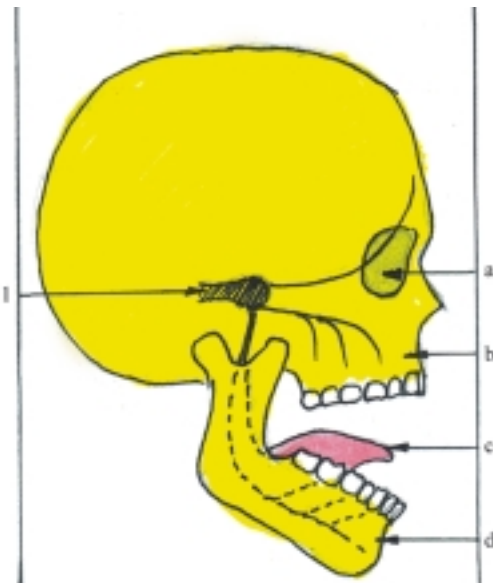
**Cuadro 53.6.** *Nervios craneales motores*

Nervios	Tipo y territorio de inervación
III Oculomotor	Motor somático (mayoría de los músculos extrínsecos del ojo) Motor visceral (parasimpático) (músculos esfínter de la pupila y ciliar)
IV Troclear	Motor somático (músculo oblicuo superior del ojo)
VI Abductor	Motor somático (músculo recto lateral del ojo)
XI Accesorio	Motor visceral (branquial) (músculos de faringe y laringe) (músculos esternocleidomastoideo y trapecio)
XII Hipogloso	Motor somático (músculos de la lengua)

## Nervios craneales mixtos

El nervio trigémino (V) (fig. 53.11) está relacionado con el I arco branquial y en general es sensitivo de la cara

y de las estructuras que se encuentran en sus cavidades. Además es motor de los músculos que derivan de este arco. Está compuesto por fibras nerviosas sensitivas somáticas y motoras viscerales (branquiales). Las fibras sensitivas somáticas se inician en el ganglio semilunar o trigeminal (de Gasser), situado en la fosa craneal media (en la cara anterior de la porción petrosa del temporal cerca de su vértice). Las prolongaciones periféricas de este ganglio forman 3 ramos (oftálmico, maxilar y mandibular), que en general conducen los impulsos nerviosos de la sensibilidad general procedente de la cara, bulbo ocular, mucosas nasales y oral, dientes y parte de la lengua. Las prolongaciones centrales del ganglio trigeminal forman la raíz sensitiva que se dirige hacia el tronco encefálico y termina en los núcleos sensitivos del nervio trigémino (mesencefálico, pontino y espinal), situados en el mesencéfalo, puente y médula oblongada. Las fibras motoras viscerales (branquiales) se inician en el núcleo motor del nervio trigémino localizado en la parte dorsal del puente y en general inervan los músculos derivados del I arco branquial que actúan en la masticación.



**Fig. 53.11.** Nervio trigémino. 1. nervio trigémino con su ganglio trigeminal (de Gasser) y sus ramos: oftálmica, maxilar y mandibular, a) órbita, b) maxilar, c) lengua, d) mandíbula.

El nervio trigémino tiene su origen aparente o emerge del tronco encefálico mediante 2 raíces, sensitiva y motora, específicamente por la parte lateral de la cara anterior del puente, cerca del lugar donde se inicia el péndulo cerebeloso medio. Estas 2 raíces en conjunto constituyen el tronco del nervio trigémino, que se dirige hacia delante hasta el ganglio trigeminal donde las fibras sensitivas forman 3 ramos (oftálmico, maxilar y

mandibular), mientras que las fibras motoras se incorporan al ramo mandibular.

El ramo oftálmico es sensitivo, sale de la cavidad craneal por la fisura orbitaria superior, penetra en la órbita y se divide en 3 ramos (nervios frontal, nasociliar y lagrimal) que inervan la piel de la frente, párpado superior, dorso de la nariz, el bulbo ocular y la mucosa de la parte anterior de la cavidad nasal.

El ramo maxilar es sensitivo, sale de la cavidad craneal por el agujero redondo, penetra en la fosa pterigopalatina, donde se continúa con el nervio infraorbitario que atraviesa la fisura orbitaria inferior y penetra en la órbita. En el trayecto de los nervios maxilar e infraorbitario parten varios ramos (ejemplo; nervios alveolares superiores, cigomáticos y pterigopalatinos) que inervan la piel del párpado inferior, labio superior, parte lateral de la nariz, parte anterior de la mejilla y de la región temporal, la mucosa de la parte posterior de la cavidad nasal y del paladar y los dientes superiores con las encías de esta región.

El ramo mandibular es mixto, sale de la cavidad craneal por el agujero oval, penetra en la fosa infratemporal donde emite varios ramos que se agrupan en sensitivos y motores. Los ramos sensitivos (ejemplo; nervios lingual, bucal, alveolar inferior y auriculotemporal) inervan la piel del labio inferior, mentón, parte posterior de la mejilla y la región temporal, parte anterior de la oreja, meato acústico externo, la mucosa de la región bucal y la parte anterior del dorso de la lengua y los dientes inferiores con las encías de esta región. Los ramos musculares inervan los músculos que derivan del I arco branquial (músculos masticadores y suprahioides que se insertan en la mandíbula).

En las regiones cercanas al trayecto de los ramos principales del nervio trigémino se encuentran pequeños ganglios que pertenecen al sistema nervioso autónomo (parasimpático); nervio oftálmico (ganglio ciliar), nervio maxilar (ganglio pterigopalatino), nervio mandibular (ganglio ótico), nervio lingual (ganglio submandibular).

El nervio facial (VII) está relacionado con el II arco branquial y el órgano del gusto. En general es motor de los músculos que derivan de este arco, motor secretor de la mayoría de las glándulas contenidas en las cavidades de la cara y sensitivo especial gustativo de la parte anterior de la lengua.

El nervio facial consta de 2 partes: el nervio facial propiamente dicho (motor) y el nervio intermedio (mixto). El nervio facial propiamente dicho está compuesto principalmente por fibras nerviosas motoras viscerales (branquiales), que se inician en el núcleo motor de este nervio, situado en la parte dorsal del puente e inervan los músculos derivados del II arco branquial que actúan en la mímica de la cara y el



cuello. El nervio intermedio (de Wrisberg) está compuesto por fibras nerviosas motoras viscerales (parasimpáticas), que se inician en el núcleo salivatorio superior localizado en el puente y en su distribución una parte de sus fibras van por la cuerda del tímpano, hacen sinapsis en el ganglio submandibular e inervan las glándulas salivales, submandibular y sublingual; otras fibras van por el nervio petroso mayor, hacen sinapsis en el ganglio pterigopalatino e inervan las glándulas lagrimales y de las mucosas nasal y palatina. Este nervio también contiene fibras nerviosas sensitivas viscerales especiales (del gusto) que se inician en el ganglio geniculado, situado en el espesor de la porción petrosa del temporal (canal facial), cuya prolongación periférica va por la cuerda del tímpano e inerva los receptores gustativos de la parte anterior de la lengua y su prolongación central se dirige al tronco encefálico y termina en el núcleo solitario al nivel del puente.

El nervio facial tiene su origen aparente o emerge con sus 2 raíces (nervio facial y nervio intermedio) del tronco encefálico por el surco bulbopontino, medialmente al nervio vestibulococlear y junto con este penetra en el meato acústico interno, donde continúa su trayecto en el espesor de la porción petrosa del temporal, hasta salir definitivamente de la cavidad craneal por el agujero estilomastoideo del temporal y penetra en el espesor de la glándula parotídea, donde se divide en varios ramos que inervan los músculos derivados del II arco branquial (músculos faciales o de

la mímica, platisma y suprahioideos que no se insertan en la mandíbula) (fig. 53.12).

En su trayecto intrapetroso emite varios ramos, entre los que se destacan los correspondientes al nervio intermedio (nervios cuerda del tímpano y petroso mayor). La cuerda del tímpano es un ramo mixto con fibras parasimpáticas y gustativas, sale de la región intrapetrosa por la fisura petrotimpánica, se dirige hacia delante y se une al nervio lingual (de la rama mandibular del nervio trigémino). El nervio petroso mayor contiene fibras parasimpáticas, emerge de la región intrapetrosa por un pequeño canal situado en la cara anterior de la porción petrosa del temporal y sale de la cavidad craneal por el agujero rasgado.

El nervio glossofaríngeo (IX) (fig. 53.13) está relacionado con el III arco branquial y el órgano del gusto. En general es sensitivo de la parte posterior de la lengua y la faringe, motor de un solo músculo de la faringe (músculo estilofaríngeo) y motor secretor de la glándula parotídea. Este nervio está compuesto por varios tipos de fibras nerviosas, las fibras motoras viscerales (branquiales) se inician en el núcleo ambiguo situado en la médula oblongada e inervan al músculo estilofaríngeo. Las fibras motoras viscerales (parasimpáticas) se inician en el núcleo salivatorio inferior situado en la médula oblongada, hacen sinapsis en el ganglio ótico e inervan la glándula parotídea. Las fibras sensitivas viscerales (generales y especiales) se inician en los ganglios superior e inferior del nervio glossofaríngeo, situados en la base

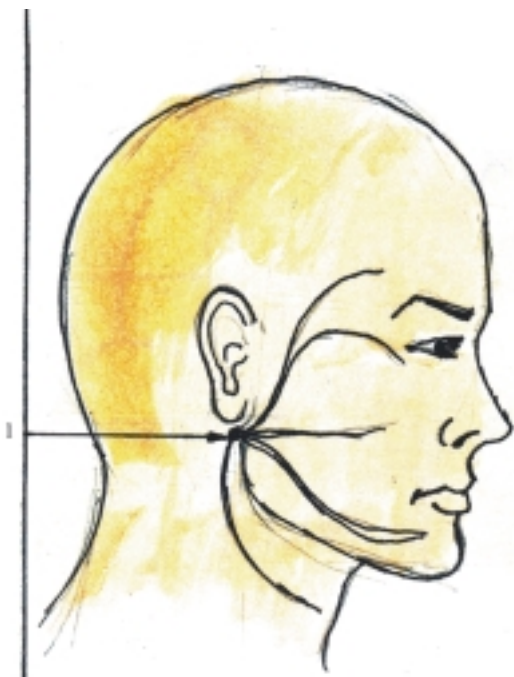


Fig. 53.12. Nervio facial. 1. nervio facial con sus ramas.

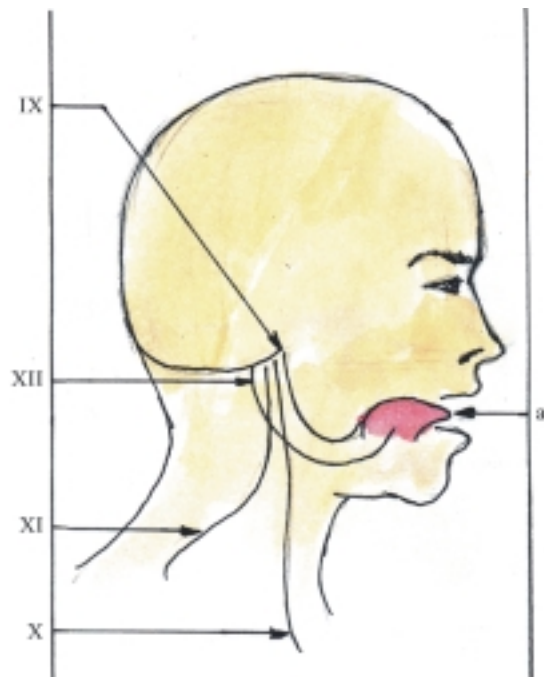


Fig. 53.13. Últimos nervios craneales. IX. nervio glossofaríngeo, X. nervio vago, XI. nervio accesorio, XII. nervio hipogloso, a) lengua.

del cráneo al nivel del agujero yugular, cuyas prolongaciones periféricas contienen fibras que conducen la sensibilidad general (de la parte posterior de la lengua, faringe y cavidad timpánica) y fibras de la sensibilidad especial gustativa (de la parte posterior de la lengua), mientras que sus prolongaciones centrales terminan en el núcleo solitario de la médula oblongada.

El nervio glossofaríngeo tiene su origen aparente o emerge del tronco encefálico con varias raíces, por la parte superior del surco posterolateral de la médula oblongada, sale de la cavidad craneal por el agujero yugular donde se encuentran los ganglios superior e inferior de este nervio, luego se dirige hacia delante y distribuye sus ramos por las regiones de la lengua, faringe y glándula parotídea (nervios timpánico, petroso menor, lingual, del músculo estilofaríngeo, faríngeos, tonsilares y del seno carotídeo). El nervio timpánico penetra en la cavidad timpánica donde forma el plexo timpánico y se continúa con el nervio petroso menor que hace sinapsis con el ganglio ótico, cuyas fibras motoras parasimpáticas inervan la glándula parotídea. El nervio lingual contiene fibras sensitivas (generales y especiales) que inervan la parte posterior del dorso de la lengua. Los otros ramos de este nervio inervan las estructuras que indican sus nombres.

El nervio vago o neumogástrico (X) (fig. 53.13) está relacionado con el IV arco branquial y el órgano del gusto, es el más largo de los nervios craneales y tiene una amplia distribución, que inerva estructuras y órganos situados en la cabeza, cuello, cavidades torácica y abdominal, correspondientes a los aparatos cardiovascular, respiratorio, digestivo y renal; es motor de los músculos de la faringe y laringe, motor parasimpático de las vísceras torácicas y abdominales y sensitivo de todas las estructuras que inerva. Está compuesto por varios tipos de fibras nerviosas. Las fibras motoras viscerales (branquiales) se inician en el núcleo ambiguo situado en la médula oblongada e inervan los músculos derivados del IV arco branquial (músculos del paladar blando, faringe y laringe). Las fibras motoras viscerales (parasimpáticas) se inician en el núcleo dorsal del vago situado en la médula oblongada, hacen sinapsis en los ganglios terminales cercanos a las vísceras que inerva pertenecientes a los aparatos cardiovascular (corazón y vasos), respiratorio (tráquea y bronquios), digestivo (esófago, estómago, intestino delgado y grueso hasta el colon transversal, hígado y páncreas) y riñones. Las fibras sensitivas viscerales se inician en los ganglios superior e inferior del nervio vago, situados en la base del cráneo al nivel del agujero yugular, cuyas prolongaciones periféricas contienen fibras de la sensibilidad general de todas las estructuras que inervan y fibras de la sensibilidad especial gustativa de la raíz de la lengua; mientras que sus prolongaciones centrales terminan en el núcleo solitario situado en la médula oblongada.

El nervio vago tiene su origen aparente o emerge del tronco encefálico mediante varias raíces, por el surco posterolateral de la médula oblongada, debajo del nervio glossofaríngeo, sale del cráneo por el agujero yugular donde se encuentran los ganglios superior e inferior de este nervio, desciende por el cuello y forma parte del paquete vasculonervioso de esta región, desciende por la cavidad torácica adosado al esófago en cuyo tercio inferior forma los plexos anterior y posterior del esófago, de donde parten los troncos vagales anterior y posterior que contienen fibras de ambos nervios vagos y atraviesan el hiato esofágico del diafragma. En la cavidad abdominal se distribuyen sus ramos por todos los órganos que inervan en esta cavidad, excepto los situados en la cavidad pelviana. El nervio vago también emite numerosos ramos en su trayecto por las distintas regiones (craneal, cervical y torácica) que inervan órganos situados en estas (cuadro 53.7).

**Cuadro 53.7.** *Nervios craneales mixtos*

Nervios	Tipo y territorio de inervación
V Trigémino	Motor visceral (branquial) (músculos masticadores y suprahioides que se insertan en la mandíbula) Sensitivo somático general (piel de la cara, bulbo ocular, mucosas nasal y oral, dientes y parte anterior de la lengua)
VII Facial	Motor visceral (branquial) (músculos faciales, platisma, y suprahioides que no se insertan en la mandíbula) Motor visceral (parasimpático) (glándulas lagrimal, nasales y salivales, excepto la parótida) Sensitivo visceral especial (gustativo) (parte anterior de la lengua)
IX Glossofaríngeo	Motor visceral (branquial) (músculo estilofaríngeo) Motor visceral (parasimpático) (glándula parótida) Sensitivo visceral especial (gustativo) (parte posterior de la lengua) Sensitivo visceral general (parte posterior de la lengua y faringe)
X Vago	Motor visceral (branquial) (músculo de la faringe y laringe) Motor visceral (parasimpático) (vísceras de las cavidades torácica y abdominal) Sensitivo visceral especial (gustativo) (raíz de la lengua) Sensitivo visceral general (de las estructuras y órganos que inerva)

## 54. Sistema nervioso autónomo

### División funcional del sistema nervioso

**Y**a se explicó antes que el sistema nervioso se divide, desde el punto de vista funcional, en 2 partes: de la vida de relación o animal (somático, cerebroespinal o voluntario) y de la vida orgánica o vegetativa, más conocido como autónomo (visceral, ganglionar o involuntario). Esta división funcional no significa que existen 2 sistemas distintos desde el punto de vista anatómico, sino que son 2 aspectos de un mecanismo neural único muy relacionados, central y periféricamente, de manera que ambos se influyen de forma recíproca y constituyen una unidad integral. Esto explica cómo los cambios en el estado de la actividad nerviosa superior se reflejan en las funciones de los órganos internos y a la inversa, cómo los cambios del medio interno del organismo influyen sobre el estado de la actividad nerviosa superior. También explica por qué algunos estímulos somáticos pueden provocar reflejos viscerales y lo contrario, algunos cambios viscerales pueden provocar respuestas somáticas motoras.

Ambas partes del sistema nervioso (somática y visceral) están organizadas sobre la base del arco reflejo, cuyos componentes se encuentran entremezclados y asociados en los distintos niveles del sistema nervioso y subordinados a la corteza cerebral, la cual dirige todos los procesos del organismo, pero presentan algunas diferencias morfofuncionales, especialmente en las fibras eferentes o motoras que se dirigen a los órganos efectores.

### Diferencias entre las 2 partes funcionales del sistema nervioso

El sistema nervioso de la vida de relación o animal controla las funciones de las estructuras somáticas correspondientes a la musculatura estriada esquelética,

esto permite efectuar los cambios necesarios para la adaptación del organismo a las variaciones del medio exterior, y en general sus reacciones son dependientes de la voluntad; mientras que el sistema nervioso de la vida orgánica o vegetativa controla las funciones de las estructuras viscerales representadas por la musculatura cardíaca, la musculatura lisa de las vísceras y de los vasos y las glándulas, e interviene en las funciones tróficas (de nutrición) de todos los tejidos del organismo, lo que permite efectuar las modificaciones necesarias para mantener la constancia del medio interno (homeostasis), y en general sus reacciones son involuntarias, por lo tanto tienen un cierto grado de autonomía; aunque en realidad las regulaciones neurovegetativas se integran en los distintos niveles del sistema nervioso central (médula espinal, formación reticular del tronco encefálico, hipotálamo, sistema límbico y corteza cerebral).

Las diferencias morfológicas fundamentales entre las 2 partes funcionales del sistema nervioso, estriban en las características de las fibras nerviosas eferentes. En el sistema nervioso de la vida de relación o animal (somático) las fibras eferentes salen en orden consecutivo del sistema nervioso central (tronco encefálico y médula espinal); conservan esta segmentación en la periferia y alcanzan sin interrupción a los órganos efectores somáticos, limitados a la musculatura estriada esquelética; mientras que en el sistema nervioso de la vida orgánica o vegetativa (visceral o autónomo), las fibras eferentes salen de algunas porciones del sistema nervioso central (tronco encefálico y médula espinal), y se interrumpen en su trayecto hacia los órganos efectores, al hacer sinapsis en los ganglios viscerales o autónomos que están organizados en 3 grupos: 1. del tronco simpático o laterovertebrales, 2. intermedios o prevertebrales y 3. terminales, cercanos a los órganos. Por lo tanto, se distinguen 2 tipos de fibras eferentes: las preganglionares y las posganglionares. Además, las fibras eferentes del sistema nervioso autónomo forman plexos nerviosos perivasculares cercanos a los órganos que inervan y tienen una amplia distribución por el organismo.

## Arcos reflejos de los sistemas somático y visceral

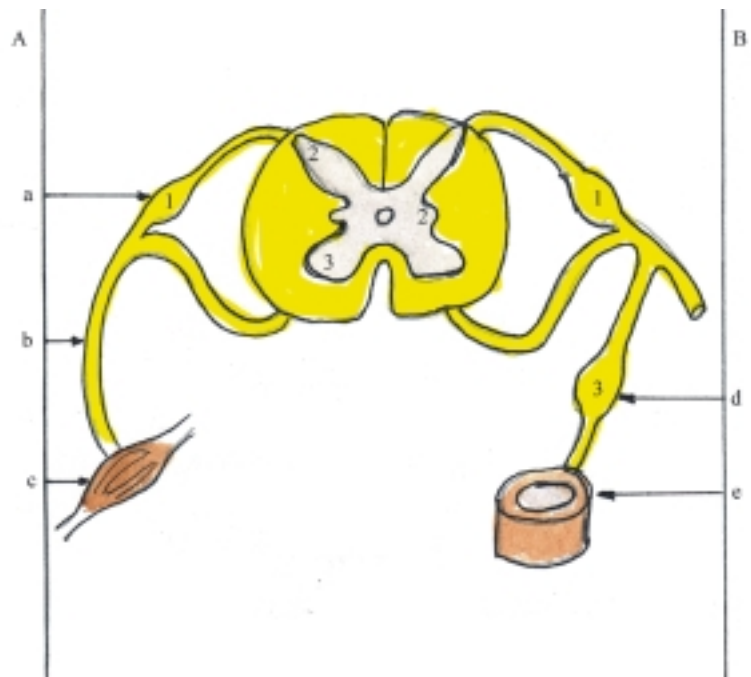
Para facilitar la comprensión de las diferencias morfológicas que existen entre los arcos reflejos de los sistemas de la vida animal o somático y de la vida vegetativa o visceral, se presenta a continuación de forma resumida la descripción de estos, sobre un arco reflejo simple al nivel de la médula espinal, compuesto por 3 neuronas: receptora, intercalar y efectora (fig. 54.1).

En el arco reflejo del sistema nervioso de la vida de relación o animal (somático), las neuronas receptoras tienen sus cuerpos celulares en los ganglios espinales, sus prolongaciones periféricas se dirigen hacia los receptores somáticos (exteroceptores y propioceptores) y sus prolongaciones centrales penetran en la médula espinal por las raíces posteriores de los nervios espinales y terminan haciendo sinapsis con las neuronas intercalares, cuyos cuerpos celulares se encuentran en los núcleos sensitivos de las astas posteriores y sus axones se extienden hacia delante y terminan haciendo sinapsis con las neuronas efectoras. Estas tienen sus cuerpos celulares en los núcleos motores de las astas anteriores y sus axones salen de la médula espinal por las raíces anteriores de los nervios espinales, y se dirigen directamente hacia los órganos efectores.

En el arco reflejo del sistema nervioso de la vida orgánica o vegetativa (visceral o autónomo) las neuronas receptoras tienen también sus cuerpos

celulares en los ganglios espinales, pero sus prolongaciones periféricas se dirigen hacia los receptores viscerales (interoceptores) y sus prolongaciones centrales, al igual que las somáticas, penetran en la médula espinal por las raíces posteriores de los nervios espinales y terminan haciendo sinapsis con las neuronas intercalares a partir de las cuales se aprecian las diferencias fundamentales entre los 2 tipos de arcos reflejos. Estas neuronas tienen los cuerpos celulares en los núcleos vegetativos de las astas laterales y sus axones salen de la médula espinal por las raíces anteriores de los nervios espinales haciendo sinapsis con las neuronas efectoras, cuyos cuerpos celulares se localizan en los ganglios viscerales o autónomos y sus axones se dirigen hacia los órganos efectores.

Como se puede observar, las neuronas receptoras de los 2 arcos reflejos (somático y visceral) tienen los cuerpos celulares en los ganglios espinales, donde establecen conexiones. Las neuronas intercalares tienen sus cuerpos celulares en distintos lugares de la sustancia gris de la médula espinal. Las neuronas efectoras también tienen sus cuerpos celulares en lugares distintos, pero las somáticas se encuentran en las astas anteriores de la sustancia gris de la médula espinal y las viscerales en los ganglios viscerales o autónomos. Esto ha dado motivo para designar al sistema somático como cerebro espinal y al visceral como ganglionar. La característica principal del sistema nervioso autónomo es la presencia de ganglios viscerales en la vía eferente, que está compuesta por 2 tipos de fibras (preganglionares y posganglionares).



**Fig. 54.1.** Arcos reflejos. A. Somáticos, B. Viscerales, a) ganglio espinal en la raíz posterior, b) nervio espinal, c) órgano efector somático, d) ganglio autónomo, e) órgano efector visceral, 1. cuerpo celular de la neurona receptora, 2. cuerpo celular de neurona intercalar, 3. cuerpo celular de neurona efectora.

Las fibras preganglionares son los axones de las neuronas intercalares que se caracterizan porque son gruesas, con abundante mielina (ejemplo; ramas comunicantes blancas). Las fibras posganglionares son los axones de las neuronas efectoras que se caracterizan porque son delgadas, con poca mielina (ejemplo; ramas comunicantes grises).

## **División del sistema nervioso visceral o autónomo**

Teniendo en cuenta las características morfofuncionales de las fibras eferentes, el sistema nervioso visceral o autónomo se subdivide en 2 partes: la simpática que realiza las funciones de adaptación rápida y global del organismo y la parasimpática que efectúa las funciones más sedentarias y localizadas.

En general, las fibras eferentes de las 2 partes del sistema nervioso autónomo (simpática y parasimpática) inervan la mayoría de los órganos (doble inervación), sobre los cuales ejercen efectos opuestos (de excitación e inhibición), lo que no implica la existencia de un antagonismo entre estas, sino una acción recíproca de influencias contrapuestas que se complementan armónicamente y constituyen un sistema único que mantiene un equilibrio funcional de forma más o menos continua (actividad tónica).

Sin embargo, existen algunos órganos que están controlados fundamentalmente por una de las 2 partes del sistema nervioso autónomo. Por ejemplo; en la mayoría de los vasos sanguíneos sistémicos predomina el simpático y en la vejiga urinaria el parasimpático.

El sistema nervioso autónomo también se divide desde el punto de vista farmacológico, sobre la base de la naturaleza química de los mediadores que liberan en las terminaciones de las fibras nerviosas eferentes, que en general se conocen como sustancias transmisoras sinápticas (noradrenalina y acetilcolina).

Las fibras nerviosas que liberan noradrenalina se denominan adrenérgicas y se encuentran en la mayoría de las neuronas posganglionares simpáticas.

Las fibras nerviosas que secretan acetilcolina se llaman colinérgicas y se encuentran en las neuronas posganglionares parasimpáticas, las neuronas posganglionares simpáticas que inervan las glándulas sudoríparas y los vasos sanguíneos de los músculos esqueléticos y en todas las neuronas preganglionares.

En resumen, la mayoría de las neuronas posganglionares simpáticas son adrenérgicas y en general las neuronas posganglionares parasimpáticas son colinérgicas.

## **Parte simpática del sistema nervioso autónomo**

En general, la parte simpática del sistema nervioso autónomo se caracteriza porque tiene una amplia distribución por el cuerpo, está muy relacionada con los vasos sanguíneos y la médula suprarrenal y sus efectos son más generalizados. Inerva estructuras correspondientes a la parte visceral del cuerpo (vasos sanguíneos, vísceras y glándulas) y estructuras de la parte somática (vasos sanguíneos, glándulas sudoríparas y músculos erectores del pelo) y la mayoría de sus fibras posganglionares son adrenérgicas, excepto las que inervan las glándulas sudoríparas y los vasos sanguíneos de los músculos esqueléticos.

El simpático asegura la intensa actividad del organismo ante situaciones de tensión y alarma (estrés), en las que hay un gasto de energía con predominio del catabolismo y la desasimilación. Sus efectos más destacados son los siguientes: dilatación de las pupilas, y de los vasos sanguíneos coronarios y musculares esqueléticos; constricción de los vasos sanguíneos cutáneos y viscerales; aumento de la actividad cardíaca, la presión arterial y la capacidad de trabajo de los músculos esqueléticos; disminución del peristaltismo gastrointestinal y de la secreción de las glándulas en general, pero aumenta en las sudoríparas y la médula suprarrenal. Además aumenta la concentración de glucosa en sangre, el metabolismo basal y la actividad mental.

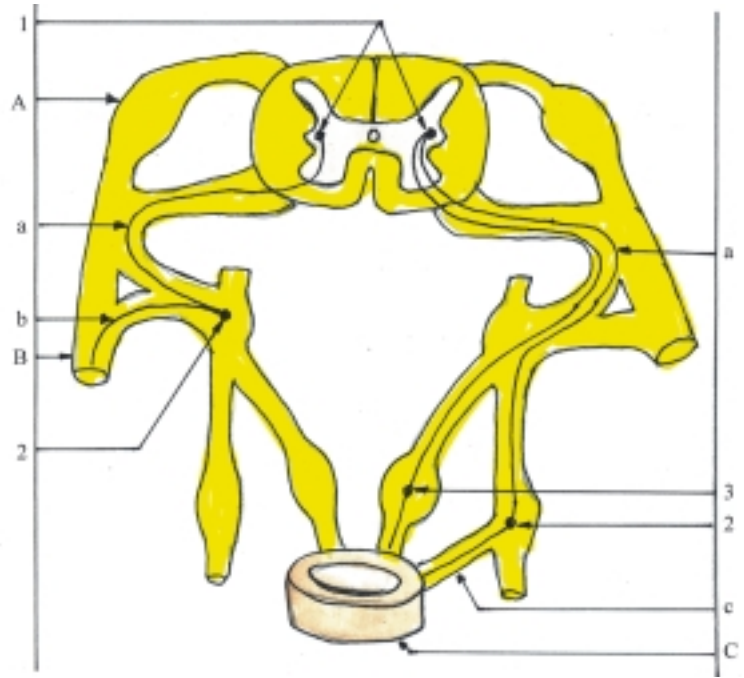
Los componentes centrales del sistema simpático corresponden a los núcleos vegetativos (intermedios laterales) situados en las astas laterales de los segmentos toracolumbares de la médula espinal (T I- L II) (figs. 54.2 y 54.3).

Los componentes periféricos del sistema simpático están representados por los ganglios del tronco simpático o laterovertebrales, los ganglios intermedios o prevertebrales y las fibras nerviosas eferentes (preganglionares y posganglionares) que conforman los nervios, ramos y plexos nerviosos correspondientes a esta parte del sistema nervioso autónomo; con la particularidad de que las fibras preganglionares son cortas y las posganglionares son largas, porque los ganglios antes mencionados se encuentran algo alejados de los órganos efectores.

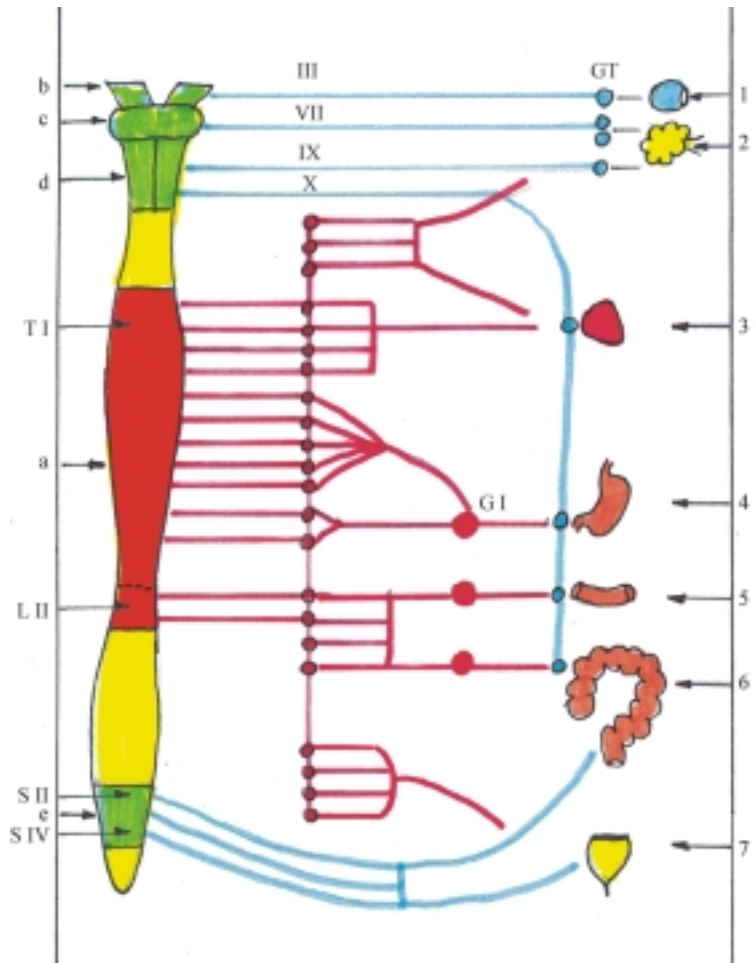
## **Componentes periféricos simpáticos** (figs. 54.2 y 54.3)

Los ganglios del tronco simpático o laterovertebrales son una serie de ganglios unidos entre sí por los ramos

**Fig. 54.2.** Trayecto de fibras nerviosas simpáticas. A. Ganglio espinal en la raíz posterior, B. Nervio espinal. C. Órgano efector visceral, a) fibra preganglionar b) fibra posganglionar c) fibra posganglionar hacia el órgano efector, 1. núcleos vegetativos simpáticos en las astas laterales de la médula espinal, 2. sinapsis en ganglio del tronco simpático o laterovertebral, 3. sinapsis en ganglio intermedio o prevertebral.



**Fig. 54.3.** Sistema nervioso autónomo. En rojo el simpático. En azul el parasimpático, a) porción toracolumbar de la médula espinal T1 – LII, b) mesencéfalo con nervio oculomotor (III), c) puente con nervio facial (VII), d) médula oblongada con nervios glossofaríngeo (IX) y vago (X), e) porción sacra de la médula espinal SII – SIV, 1. ojo, 2. glándulas de la cabeza (salivales y lagrimales), 3. corazón, 4. estómago, 5. intestino delgado, 6. intestino grueso, 7. vejiga urinaria, GTS. ganglios del tronco simpático, GI. ganglios intermedios, GT. ganglios terminales.



interganglionares, que forman en conjunto un par de cordones o troncos que tienen el aspecto de cadenas, en las que se destacan los abultamientos formados por los ganglios y que están situados a ambos lados de la columna vertebral (derecha e izquierda), desde la base del cráneo hasta el cóccix. Cada tronco simpático se divide para facilitar su estudio en 4 porciones: cervical, torácica, lumbar o abdominal y sacra o pelviana, y el número de ganglios que posee es menor que el de los nervios espinales, por la tendencia que tienen estos ganglios de fusionarse. En total son alrededor de 22 pares (3 cervicales, 11 torácicos, 4 lumbares y 4 sacros). Con relativa frecuencia los ganglios cervical inferior y primer torácico se fusionan y forman el ganglio cérvico - torácico o estrellado. El bloqueo de este ganglio mediante la inyección de un anestésico local se utiliza en algunos trastornos vasomotores de los miembros superiores (espasmos y oclusiones vasculares).

Los ganglios intermedios o prevertebrales están más alejados del neuroeje (médula espinal) que los del tronco simpático, se disponen de una forma más irregular y se sitúan por delante de la columna vertebral. Los más destacados son los ganglios de los plexos autónomos o viscerales localizados alrededor de la aorta abdominal y sus ramas principales (ganglios celíacos, aorticorrenales, mesentérico superior y mesentérico inferior).

Las fibras preganglionares simpáticas salen de la región toracolumbar de la médula espinal por las raíces anteriores de los nervios espinales, luego de un corto trayecto abandonan estos nervios y forman los ramos comunicantes blancos que están conectados con el tronco simpático del lado correspondiente. Parte de estas fibras hacen sinapsis en los ganglios del tronco simpático situados en el lugar por donde penetran o en otros localizados por arriba o por abajo. También existen fibras preganglionares simpáticas que atraviesan estos ganglios y terminan haciendo sinapsis en los ganglios intermedios o prevertebrales, aunque algunas de estas fibras procedentes de los segmentos torácicos medios, se dirigen directamente a la médula suprarrenal que tiene características morfofuncionales similares a las de los ganglios simpáticos.

Las fibras posganglionares simpáticas se originan en los ganglios del tronco simpático y en los ganglios intermedios y se dirigen hacia los órganos efectores. Parte de las fibras posganglionares que se originan en los ganglios del tronco simpático se dirigen hacia los nervios espinales, y conforman los ramos comunicantes grises que inervan estructuras de la parte somática del cuerpo (vasos sanguíneos, glándulas sudoríparas y músculos erectores del pelo). Otras fibras posganglionares que se originan en los ganglios del tronco simpático, al igual que las

originadas en los ganglios intermedios, se dirigen directamente hacia las vísceras que inervan.

En general, las fibras preganglionares y algunas posganglionares del sistema simpático (toracolumbar) forman parte de los nervios espinales (ramos comunicantes blancos y grises), con la particularidad de que los ramos comunicantes blancos están limitados a los nervios espinales torácicos y lumbares superiores, mientras que los ramos comunicantes grises se encuentran en todos los nervios espinales. Además, las fibras preganglionares que no hacen sinapsis en los ganglios del tronco simpático y las fibras posganglionares, forman parte de los nervios simpáticos que se ramifican y forman los plexos autónomos o viscerales, situados alrededor de vasos sanguíneos importantes o cerca de las paredes de las vísceras.

De los 3 ganglios cervicales del tronco simpático (superior, medio e inferior) parten nervios simpáticos que se dirigen hacia la cabeza, el cuello y la cavidad torácica e inervan estructuras de estas regiones (ejemplo; nervios carotídeos externo e interno, vertebral, cardíacos, cervicales superior, medio e inferior y ramos laringofaríngeos). Estos nervios generalmente se ramifican y forman plexos nerviosos autónomos (ejemplo: plexos carotídeos externo e interno, vertebral, cardíaco y faríngeo).

De los 4 ganglios torácicos superiores del tronco simpático parten nervios y ramos nerviosos simpáticos que inervan órganos situados en la cavidad torácica (ejemplo: nervios cardíaco torácico, ramos pulmonares y esofágicos). Estos nervios también se ramifican y forman plexos autónomos homónimos.

De los 7 ganglios torácicos inferiores del tronco simpático parten los nervios espláncnicos mayor y menor (el mayor de T V - T IX y el menor de T X - T XI), los que descienden, atraviesan los pilares del diafragma y penetran en la cavidad abdominal, donde forman parte del plexo celíaco (solar). De los 4 ganglios lumbares del tronco simpático parten los nervios espláncnicos lumbares que contribuyen a formar los plexos mesentéricos superior e inferior, intermesentéricos e hipogástrico superior. De los 4 ganglios sacros del tronco simpático parten los nervios espláncnicos sacros que forman parte del plexo hipogástrico inferior situado en la cavidad pelviana.

Los plexos autónomos antes mencionados (celíaco, mesentérico superior e inferior, intermesentéricos e hipogástricos superior e inferior) se encuentran conectados unos con otros y forman en conjunto una malla de fibras nerviosas prácticamente continua alrededor de la aorta abdominal y entre sus ramas terminales o ilíacas. En el espesor de estos plexos se ubican ganglios intermedios o prevertebrales (ya citados antes) cuyas fibras posganglionares siguen el

trayecto de las ramas principales de la aorta, y forman numerosos plexos subsidiarios alrededor de las arterias propias de cada víscera a las cuales inervan. En general su distribución es la siguiente: los ramos del plexo celíaco inervan las vísceras supramesocólicas (ejemplo; estómago, hígado, bazo, parte del páncreas y del duodeno, riñones y glándulas suprarrenales). Los ramos del plexo mesentérico superior inervan parte de las vísceras inframesocólicas (parte del páncreas y duodeno, intestino delgado y grueso hasta la mitad del colon transversal). Los ramos del plexo mesentérico inferior inervan la otra parte de las vísceras inframesocólicas (mitad izquierda del colon transversal, colon descendente, colon sigmoideo y parte superior del recto). Los ramos de los plexos hipogástricos inervan las vísceras situadas en la cavidad pelviana (parte inferior del recto y canal anal, vejiga urinaria, órganos genitales masculinos y femeninos).

## Parte parasimpática del sistema nervioso autónomo

En general, la parte parasimpática del sistema nervioso autónomo se caracteriza porque se distribuye principalmente por las vísceras y glándulas del cuerpo, sus efectos son más localizados y sus fibras posganglionares son colinérgicas.

El parasimpático actúa fundamentalmente en el estado de reposo, donde hay un ahorro de energía, con predominio del anabolismo y la asimilación. Sus efectos más destacados son los siguientes: constricción de las pupilas, disminución de la actividad cardíaca y de la presión arterial, aumento del peristaltismo gastrointestinal y la secreción de las glándulas en general.

Los componentes centrales del sistema parasimpático comprenden 2 porciones: una cefálica o craneal y otra espinal o sacra. La porción craneal se encuentra en el tronco encefálico y está constituida por los núcleos vegetativos de 4 nervios craneales, específicamente el núcleo accesorio del nervio oculomotor (III) al nivel del mesencéfalo, el núcleo salivatorio superior del nervio intermedio del facial (VII) al nivel del puente, el núcleo salivatorio inferior del nervio glossofaríngeo (IX) y el núcleo dorsal del nervio vago (X) al nivel de la médula oblongada. La porción sacra corresponde a los núcleos vegetativos (intermedios laterales) situados en las zonas intermedias laterales de los segmentos sacros de la médula espinal (S II – S IV) (fig. 54.3).

Los componentes periféricos del sistema parasimpático están representados por los ganglios terminales y las fibras nerviosas eferentes (preganglionares y posganglionares) que conforman

los nervios, ramos y plexos nerviosos correspondientes a esta parte del sistema nervioso autónomo, con la particularidad de que las fibras preganglionares son largas y las posganglionares son cortas, porque los ganglios terminales con los que se relacionan están situados cerca de los órganos efectores (fig. 54.3).

## Componentes periféricos del parasimpático (fig. 54.3)

Los ganglios terminales se encuentran cerca de los órganos efectores (extrínsecos o extramurales) o en el espesor de sus paredes (intrínsecos o intramurales).

Los ganglios terminales extrínsecos o extramurales más destacados se localizan en la región de la cabeza y están relacionados con los nervios craneales que poseen fibras preganglionares parasimpáticas (ganglio ciliar del nervio oculomotor, ganglios pterigopalatino y submandibular del nervio facial y ganglio ótico del nervio glossofaríngeo).

El ganglio ciliar está situado en la órbita, sus fibras preganglionares proceden del nervio oculomotor (por la raíz oculomotora de su ramo inferior) y sus fibras posganglionares inervan los músculos lisos internos del ojo (músculos esfínter de la pupila y ciliar). El ganglio pterigopalatino se encuentra en la fosa pterigopalatina, sus fibras preganglionares proceden del nervio intermedio del facial (por el ramo petroso mayor) y sus fibras posganglionares inervan las glándulas de las mucosas nasal y palatina (por ramos aislados) y la glándula lagrimal (por fibras que se unen a ramos del nervio trigémino). El ganglio submandibular se ubica por arriba de la glándula submandibular, sus fibras preganglionares también proceden del nervio intermedio del facial (por la cuerda del tímpano que se une al ramo lingual del nervio mandibular) y sus fibras posganglionares inervan las glándulas submandibular y sublingual. El ganglio ótico se localiza por debajo del agujero oval de la base del cráneo, sus fibras preganglionares proceden del nervio glossofaríngeo (por el ramo petroso menor, continuación del ramo timpánico) y sus fibras posganglionares inervan la glándula salival parotídea (por la vía del ramo auriculotemporal del nervio mandibular).

Los ganglios terminales intrínsecos o intramurales se hallan en todo el trayecto de los nervios vagos (porción craneal) y de los nervios espláncnicos pelvianos (porción sacra).

El nervio vago constituye el componente principal del parasimpático porque tiene un largo trayecto por el cuello, cavidades torácica y abdominal, e inerva a casi todas las vísceras de estas regiones, excepto las situadas en la cavidad pelviana y la parte izquierda del intestino grueso que están inervadas por los nervios espláncnicos pelvianos (de la porción sacra).



En las paredes de los órganos huecos se encuentran plexos nerviosos autónomos intramurales que contienen ganglios terminales, como los que se localizan en el canal alimentario. Por ejemplo, los plexos mientérico (de Auerbach) y submucoso (de Meissner).

En general, los plexos nerviosos autónomos extrínsecos (prevertebrales) contienen fibras nerviosas simpáticas y parasimpáticas con la particu-

laridad de que las fibras preganglionares simpáticas hacen sinapsis en los ganglios laterovertebrales y prevertebrales, mientras que las parasimpáticas, lo hacen en los ganglios terminales. Además, las fibras aferentes o sensitivas procedentes de las vísceras se dirigen hacia los centros nerviosos por la vía del sistema nervioso autónomo, tanto simpático como parasimpático.

## 55. Órganos de los sentidos

### Concepto de órganos de los sentidos y tipos de receptores

Los órganos de los sentidos son aquellos órganos capaces de captar los estímulos procedentes del medio externo o interno del organismo. Esto es posible porque poseen en su estructura una serie de dispositivos especializados o receptores, situados en las terminaciones de las fibras nerviosas aferentes o sensitivas, que actúan como transductores biológicos al transformar los estímulos recibidos en impulsos nerviosos. Una de sus características principales es la de tener sensibilidad diferencial, o sea, que cada receptor tiene la capacidad de captar un solo tipo de estímulo.

Clásicamente se describen 5 órganos de los sentidos: tacto, gusto, olfato, vista y oído, mientras que los receptores se clasifican de diversas maneras, al tener en cuenta distintos criterios. Las clasificaciones más usuales son las siguientes:

- De acuerdo con la *naturaleza del estímulo* y el *carácter de las sensaciones* se distinguen: los *mecanorreceptores* (sensaciones del tacto, presión, audición y equilibrio), *termorreceptores* (sensaciones de calor y frío), *nocirreceptores* (sensación de dolor), *quimiorreceptores* (sensaciones del gusto y olfato) y *fotorreceptores o receptores electromagnéticos* (sensación visual).
- Según su *localización en el organismo* los receptores se pueden clasificar en 2 grandes grupos: de las sensibilidades general y especial, los cuales a su vez pueden ser somáticos y viscerales. Los *receptores de la sensibilidad general* (somáticos y viscerales) están ampliamente distribuidos por el cuerpo y se relacionan con el tacto, la presión, la temperatura, el dolor, el sentido de posición y los movimientos del cuerpo y la sensibilidad visceral. Los *receptores de la sensibilidad especial* (somáticos y viscerales) se encuentran en determinadas partes de la cabeza y están relacionados con el gusto, el olfato, la visión, la audición y el equilibrio.

- Siguiendo este mismo criterio de la localización en el organismo, pero con mayor precisión, los receptores también se pueden clasificar en 3 grupos (Sherrington): exteroceptores, propioceptores e interoceptores. Los exteroceptores se ubican en la parte somática superficial del cuerpo correspondiente a la piel (relacionados con el tacto, la temperatura y el dolor) y en los órganos de la vista y vestibulococlear (relacionados con la visión y la audición). Los propioceptores están situados en la parte somática profunda del cuerpo correspondiente al aparato locomotor (relacionado con el sentido de posición y movimiento del cuerpo) y en el órgano vestibulococlear (relacionado con el equilibrio). Los interoceptores se localizan en las vísceras, los vasos sanguíneos, los órganos del gusto y del olfato. En general las sensaciones viscerales son dolorosas, vagas y mal localizadas, causadas por la distensión y la contractura exagerada de las estructuras viscerales.

Al estudiar los órganos de los sentidos hay que tener presente que los receptores no son estructuras aisladas, sino que están íntimamente relacionados con el cerebro, y forman un sistema funcional considerado por algunos autores como un “aparato sensorial” y denominado por Pavlov, “analizadores”, que está compuesto por 3 partes asociadas: 1. la periférica constituida por los receptores, 2. la conductora formada por las fibras nerviosas aferentes o sensitivas y 3. la central localizada en la corteza cerebral.

### Receptores de la sensibilidad general

Como ya se ha explicado, los receptores de la sensibilidad general están ampliamente distribuidos por el cuerpo, se localizan en la parte somática (superficial y profunda) y en la parte visceral, constituyen los exteroceptores, propioceptores e interoceptores. Los receptores de la parte somática superficial o exteroceptores, correspondientes a la piel,

están relacionados con las sensaciones del tacto, la temperatura y el dolor. Los receptores de la parte somática profunda o propioceptores correspondientes al aparato locomotor están relacionados con las sensaciones de posición y movimiento del cuerpo. Los receptores de la parte visceral o interoceptores correspondientes a las vísceras y vasos sanguíneos están relacionados con las sensaciones viscerales que generalmente son dolorosas y difusas.

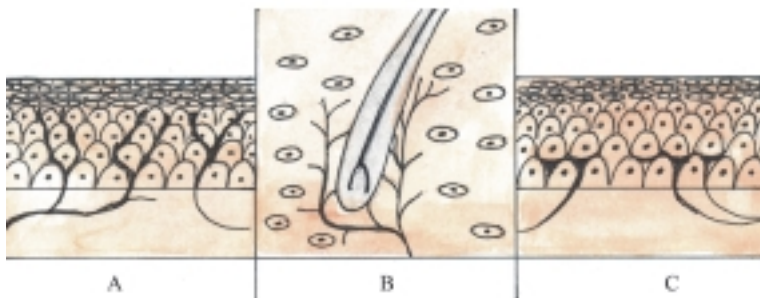
La estructura de los receptores de la sensibilidad general es muy variada, en dependencia de las funciones que realizan, aunque en general se pueden clasificar en 2 grupos principales: libres y encapsulados.

Entre los receptores libres o desnudos (no encapsulados) se destacan las terminaciones nerviosas libres, las terminaciones nerviosas en los folículos pilosos y los corpúsculos nerviosos no encapsulados (meniscos táctiles o discos de Merkel). Las terminaciones nerviosas libres están relacionadas con la sensación de dolor y se localizan principalmente en la piel, córnea y mucosa, donde forman un amplio plexo cuyas ramificaciones se insinúan entre las células epiteliales de los órganos donde se encuentran (fig. 55.1). Las terminaciones nerviosas en los folículos pilosos están relacionadas con la sensación del tacto superficial y como su nombre indica, las ramificaciones se disponen alrededor de los folículos pilosos (fig. 55.1.). Los corpúsculos nerviosos no encapsulados (meniscos táctiles o discos de Merkel) están también relacionados con la sensación del tacto superficial y se localizan en las regiones profundas de la epidermis. Este corpúsculo está constituido por 2 elementos (el menisco táctil o disco de Merkel y la célula táctil). El menisco táctil es la terminación nerviosa ensanchada en forma de un disco cóncavo-convexo, que alberga en su concavidad a la célula táctil que es una célula epitelial modificada (fig. 55.1.).

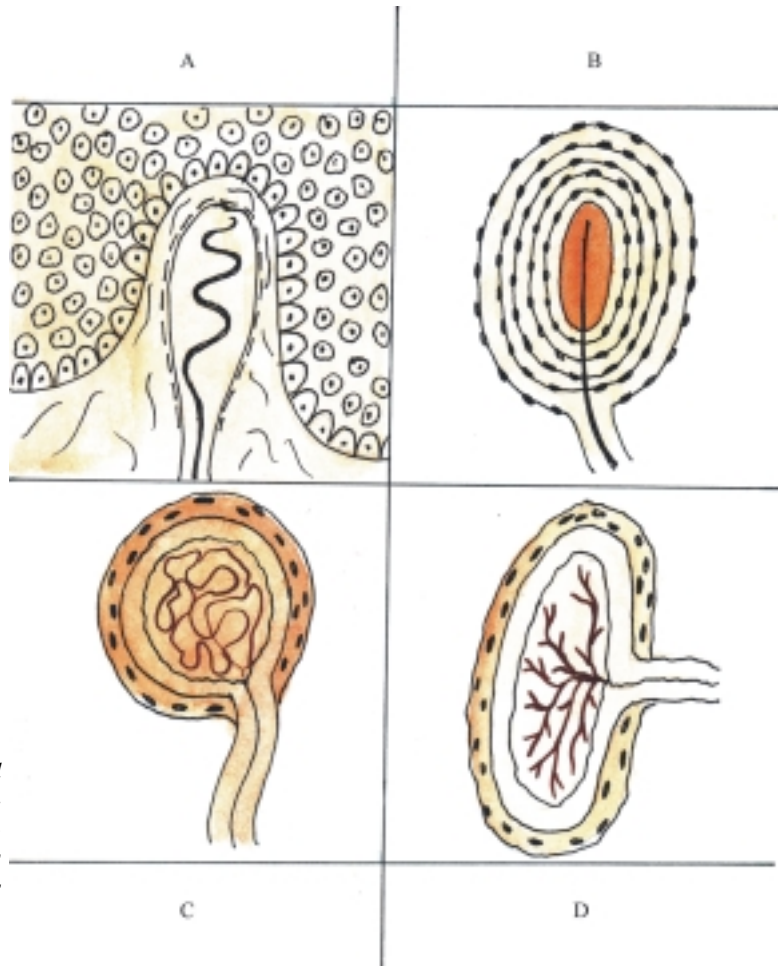
Entre los receptores encapsulados que se encuentran en la dermis y la hipodermis se distinguen:

los corpúsculos táctiles (de Meissner), bulboideos (de Krause y Ruffini) y laminados (de Pacini). Los corpúsculos táctiles (de Meissner) están relacionados con la sensación de tacto, se localizan en la región más superficial de la dermis, especialmente en las papilas dérmicas, y son más numerosos en la cara palmar de las manos y plantar de los pies, incluidos los dedos. Tienen una forma ovoidea y están compuestos por una cápsula delgada de tejido conectivo en cuyo interior penetran las terminaciones nerviosas que se disponen en espiral (fig. 55.2.). Los corpúsculos bulboideos (de Krause) están relacionados con la sensación de frío, se ubican en el espesor de la dermis, poseen la forma de un bulbo redondeado y están constituidos por una cápsula delgada de tejido conectivo en cuyo interior se ramifican las terminaciones nerviosas (fig. 55.2.). Los corpúsculos bulboideos (de Ruffini) están relacionados con la sensación de calor, se encuentran en la región profunda de la dermis, tienen la forma de un bulbo alargado y al igual que los corpúsculos de Krause están constituidos por una cápsula delgada en cuyo interior se ramifican las terminaciones nerviosas (fig. 55.2.). Los corpúsculos laminados (de Pacini) están relacionados con la sensación de presión, se hallan en la hipodermis o tela subcutánea, el tejido conectivo que rodea los tendones, músculos y cápsula articular, en las membranas mucosas y serosas. Tienen la forma ovoidea, poseen una cápsula gruesa formada por numerosas láminas concéntricas de tejido conectivo y la terminación nerviosa penetra por uno de sus polos, y se extiende longitudinalmente a su interior (fig. 55.2.).

Entre los receptores encapsulados también se destacan los husos neuromusculares y los husos neurotendinosos situados en los músculos y tendones respectivamente, los cuales están relacionados con las sensaciones de posición y movimiento del cuerpo (fig. 55.3) (cuadro 55.1).



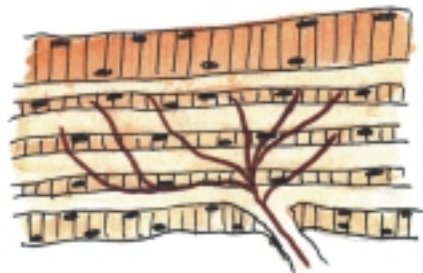**Fig. 55.1.** Receptores de la sensibilidad general libres. A. Terminaciones nerviosas libres, B. Terminaciones nerviosas de los folículos pilosos, C. Corpúsculos nerviosos no encapsulados (meniscos táctiles o discos de Merkel)



**Fig. 55.2.** Receptores de la sensibilidad general encapsulados. A. Corpúsculos táctiles (de Meissner), B. Corpúsculos laminados (de Pacini), C. Corpúsculos bulboideos (de Krause), D. Corpúsculos bulboideos (de Ruffini).

**Cuadro 55.1.** Receptores de la sensibilidad general

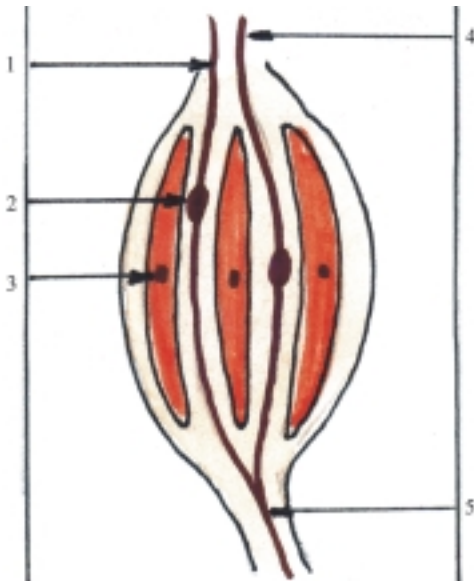
Receptores libres	Sensaciones
Terminaciones nerviosas libres	Dolor
Terminaciones nerviosas en folículos pilosos	Tacto superficial
Corpúsculos nerviosos no encapsulados (Meniscos táctiles o discos de Merkel)	Tacto superficial
Receptores encapsulados	
Corpúsculos táctiles (de Meissner)	Tacto
Corpúsculos bulboideos (de Krause)	Frío
Corpúsculos bulboideos (de Ruffini)	Calor
Corpúsculos laminados (de Pacini)	Presión
Husos neuromusculares	Posición y movimiento corporal
Husos neurotendinosos	Posición y movimiento corporal



**Fig. 55.3.** Huso neuromuscular (en un músculo estriado).

## Órgano del gusto

El órgano del gusto está representado por los corpúsculos o cálculos gustativos, donde se encuentran las células gustativas que constituyen los receptores del gusto (fig. 55.4). Estos corpúsculos están situados principalmente en el epitelio de revestimiento de la mucosa del dorso de la lengua, al nivel de las papilas linguales, aunque también se encuentran en las mucosas del paladar, faringe y epiglotis



**Fig. 55.4.** Corpúsculo o cálculo gustativo. 1. poro gustativo, 2. célula gustativa, 3. célula de sostén, 4. microvellosidades, 5. fibra nerviosa sensitiva

Las papilas linguales son de distintos tipos, se destacan 4 que se disponen en determinadas zonas del dorso de la lengua (filiformes, valladas, fungiformes y foliadas). Las papilas filiformes son las más pequeñas y numerosas, situadas en la zona oral o anterior del dorso de la lengua, y le proporcionan a esta zona un aspecto rugoso que alcanza gran desarrollo en algunos animales (rumiantes y carnívoros). Las papilas valladas (caliciformes o circunvaladas) son las más grandes y menos numerosas (8 a 10), se disponen en hilera formando una V por delante del surco terminal, las cuales pueden observarse fácilmente cuando se saca la lengua. Las papilas fungiformes se localizan hacia el ápice y parte anterior de los bordes de la lengua y las papilas foliadas hacia la parte posterior de los bordes de este órgano. Las papilas filiformes están relacionadas con las sensaciones del tacto y los otros 3 tipos con las sensaciones del gusto.

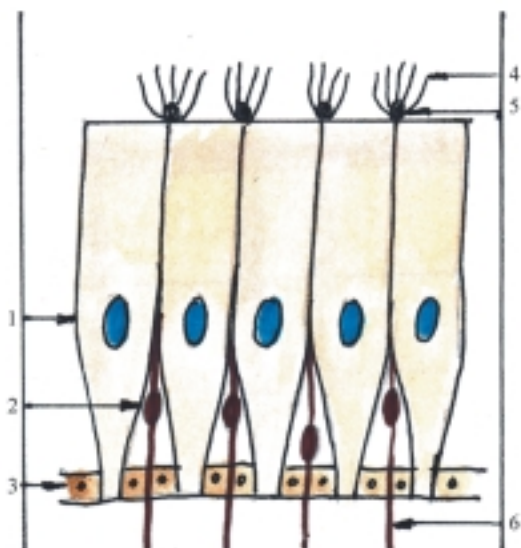
En el espesor del epitelio que reviste las papilas linguales gustativas se encuentran los corpúsculos o cálculos gustativos (fig. 55.4), cada uno de los cuales tiene forma de bulbo, semejante a un cáliz, que presenta en su polo superficial el poro gustativo y por su polo profundo penetran las fibras nerviosas sensitivas. Estos corpúsculos están compuestos por 3 tipos de células (basales, de sostén y gustativas). Las células gustativas son células neuroepiteliales que constituyen los receptores del gusto, se caracterizan porque se disponen entre las células de sostén, son largas y delgadas y presentan en su extremidad apical las microvellosidades gustativas que se dirigen hacia el poro gustativo.

Los receptores gustativos se clasifican como quimiorreceptores, y es necesario que las sustancias que provocan los estímulos del gusto sean solubles en agua (saliva) y difusibles. Además, las sensaciones gustativas dependen no solamente de la estimulación de los receptores gustativos, sino de otros receptores situados en la cavidad oral y nasal, como los táctiles, térmicos y olfatorios. Es conocido que las personas con resfriado intenso no perciben el sabor de los alimentos. En general se considera que existen 4 sabores primarios: dulce, salado, ácido y amargo, aunque también se perciben otros sabores diferentes, que pueden ser sabores primarios menos evidentes o combinaciones de estos. Los sabores primarios se perciben con cierta especificidad en determinadas zonas de la lengua en correspondencia con la ubicación de las papilas linguales gustativas (el dulce en el ápice, el salado en la parte anterior de los bordes, el ácido en la parte posterior de los bordes y el amargo al nivel de las papilas valladas).

## Órgano del olfato

El órgano del olfato está representado por la región olfatoria de la mucosa nasal, donde se localizan las células neurosensoriales olfatorias que constituyen los receptores olfatorios (fig. 55.5). La región olfatoria de la mucosa nasal está situada en la parte superior de las cavidades nasales, al nivel de las conchas nasales superiores y se caracteriza porque tiene un color amarillo que contrasta con el rosado del resto de la mucosa.

El epitelio de revestimiento de la región olfatoria de la mucosa nasal es parecido al de la región respiratoria (seudoestratificado ciliado, pero sin células caliciformes), en el cual se distinguen 3 tipos de células (basales, de sostén y neurosensoriales olfatorias) (fig. 55.5). Las células neurosensoriales olfatorias son neuronas bipolares que constituyen los receptores olfatorios, las cuales se caracterizan porque se disponen entre las células de sostén; su prolongación periférica representada por las dendritas, se dirige hacia la superficie libre del epitelio donde termina en una dilatación en forma de bulbo (bulbo dendrítico) del que parten los cilios olfatorios, que son los elementos encargados de captar los estímulos olfatorios, mientras que su prolongación central representada por el axón o fibra nerviosa se dirige hacia la parte basal del epitelio donde se reúnen y forman los filamentos del nervio olfatorio. En la lámina propia de esta mucosa se encuentran las glándulas olfatorias (de Bowman) que son de tipo seroso y su secreción humedece la superficie libre del epitelio y actúa como disolvente de las sustancias odoríferas.



**Fig. 55.5.** Epitelio olfatorio. 1. célula de sostén, 2. célula neurosensorial olfatoria, 3. células basales, 4. cilios olfatorios, 5. bulbos dendríticos, 6. fibra nerviosa sensitiva.

Los receptores olfatorios se clasifican como quimiorreceptores, y es necesario que las sustancias estimulantes sean volátiles y difusibles. En el humano el olfato no está tan desarrollado como la visión y la audición, pero tampoco es rudimentario; puede percibir diferentes olores, aunque todavía no se ha podido lograr establecer una clasificación aceptable de olores primarios que satisfaga los distintos criterios al respecto.

## Órgano de la vista: túnicas del bulbo ocular

El órgano de la vista está representado por los ojos, cada uno de los cuales consta de 2 partes: el bulbo ocular o del ojo y sus órganos accesorios. En el bulbo ocular se encuentra la retina, túnica interna que reviste su parte posterior, en la que se localizan las células ópticas baciliformes y coniformes que constituyen los receptores de la vista.

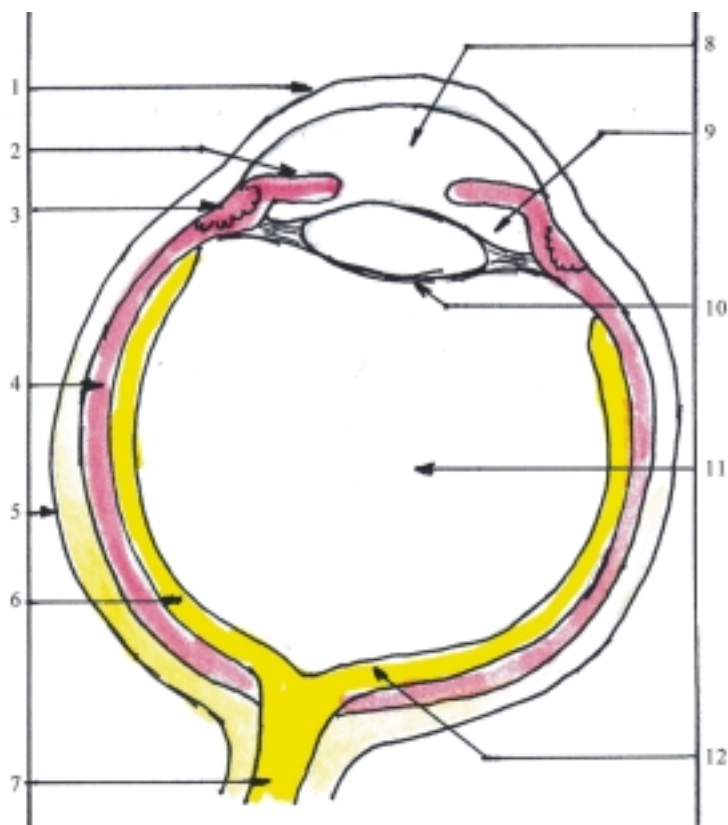
Los bulbos oculares, derecho e izquierdo, están situados en las partes anteriores de las órbitas y cada uno de ellos tiene la forma de una esfera, comparado a un globo terráqueo en el que se describen 2 polos (anterior y posterior), el ecuador y los meridianos. Además, se describen 3 ejes: el externo (entre ambos polos), el interno (entre las superficies internas de

ambos polos) y el óptico (entre el objeto que se observa y la fosita central en la mácula de la retina, que es el punto de mejor visión).

El bulbo del ojo está compuesto por una pared formada por 3 túnicas superpuestas (la externa o fibrosa, la media o vascular y la interna o sensorial, llamada retina), que rodean un contenido de medios transparentes (humor acuoso, lente y cuerpo vítreo) (fig. 55.6).

La túnica externa o fibrosa es dura, resistente, y le proporciona al bulbo del ojo su forma, sostén y protección. Tiene la superficie externa lisa que facilita el deslizamiento del ojo en sus movimientos. En esta túnica se describen 2 porciones: la esclera y la córnea. La esclera o esclerótica es la parte posterior, más extensa (5/6), blanca y opaca, constituida por tejido conectivo denso, donde se insertan los músculos extrínsecos del ojo y está atravesada por elementos vasculo-nerviosos (lámina cribosa). La córnea es la parte anterior, menos extensa (1/6), incolora y transparente, en forma de un disco abombado convexo hacia delante y cóncavo hacia atrás, que se une a la esclera mediante una zona circular y estrecha llamada limbo donde se forma con relativa frecuencia en los ancianos, un anillo blanquecino por degeneración grasa (arco senil) y constituye una vía de acceso en determinadas intervenciones quirúrgicas y técnicas de infiltración que se realizan en el ojo. La córnea está compuesta por 5 capas: 1. epitelio anterior, 2. lámina limitante anterior o membrana de Bowman, 3. sustancia propia o estroma de tejido conectivo, 4. lámina limitante posterior o membrana de Descemet y 5. epitelio posterior o endotelio corneal. La transparencia de la córnea es por causa de la regularidad en la estructura de la sustancia propia, la homogeneidad en la composición química de los elementos que la componen y la ausencia de vasos sanguíneos y linfáticos, lo que facilita realizar los trasplantes o injertos de córnea. Sin embargo, posee numerosas terminaciones nerviosas, por lo que es muy sensible.

La túnica media o vascular (uveal) es blanda, esponjosa y de color oscuro (como la uva negra), por causa de su pigmentación y vascularización. Su función fundamental es la de garantizar la nutrición del ojo y contribuir a mantener la presión de los líquidos intraoculares. En esta túnica se describen 3 porciones: la coroidea, el cuerpo ciliar y el iris. La coroidea es la porción posterior y más extensa (2/3), separada de la esclera por un espacio virtual (pericoroidea) y atravesada en su parte posterior por elementos vasculonerviosos. Esta túnica está compuesta por 4 láminas: 1. la supracoroidea de tejido conectivo que contiene abundantes melanocitos y está atravesada por vasos sanguíneos, 2. la vasculosa constituida por numerosas arterias y venas



**Fig. 55.6.** Bulbo ocular. 1. córnea, 2. iris, 3. cuerpo ciliar, 4. corioidea, 5. esclera, 6. retina, 7. nervio óptico, 8. cámara anterior, 9. cámara posterior, 10. lente o cristalino, 11. cuerpo vítreo, 12. mácula.

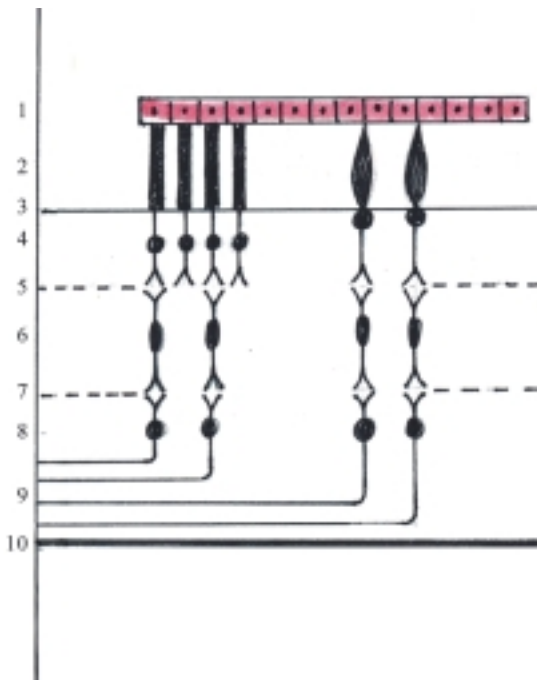
entrelazadas y unidas entre sí por tejido conectivo que contiene melanocitos, 3. la coriocapilar formada por una red de capilares sanguíneos y 4. la basal o vítrea de Bruch colindante con la retina. El cuerpo ciliar es la parte intermedia y engrosada de la túnica vascular que se dispone en forma circular por delante de la corioidea, donde se fija la lente o cristalino y en su espesor se distinguen 2 estructuras distintas: los músculos ciliares y los procesos ciliares. Los músculos ciliares están constituidos por fibras musculares lisas localizadas externamente que actúan sobre la lente y provocan la acomodación del ojo, esto permite ver objetos a diferentes distancias. Los procesos ciliares son repliegues muy vascularizados localizados internamente, donde se produce el humor acuoso. El iris es la parte anterior de la túnica vascular que se dispone en un plano frontal en forma de disco, con un orificio central variable llamado pupila, que actúa como un diafragma, al regular la cantidad de luz que llega a la retina, esto es posible porque en su espesor contiene los músculos esfínter y dilatador de la pupila formados por fibras musculares lisas (cuando la luz es intensa la pupila se contrae y cuando es débil se dilata). En la estructura del iris se destacan 3 estratos: 1. el epitelio anterior, 2. el estroma de tejido conectivo con células pigmentadas, vasos sanguíneos y los músculos esfínter y dilatador de la pupila y 3. epitelio posterior pigmentado. El color del iris varía en los distintos

individuos, en dependencia de la cantidad de pigmentos que contenga el estroma, de manera que si es abundante adquiere tonalidades oscuras (negro y pardo) y si es escaso adquiere tonalidades claras.

La túnica interna o sensorial es la retina que comprende 3 porciones, en correspondencia con las porciones de la túnica media o vascular, con la cual colinda en toda su extensión. Estas porciones son la corioidea, ciliar e irídica, la primera constituye la porción óptica y las otras 2 la porción ciega. Esta última carece de elementos fotosensibles y tiene una estructura muy simple con abundantes células pigmentadas. La porción óptica o fotosensible de la retina es la de mayor tamaño, situada en la parte posterior adyacente a la corioidea, se extiende desde el disco del nervio óptico, ubicado por detrás hasta la ora serrata, borde anterior dentado donde se continúa con la porción ciega.

La estructura de la porción óptica de la retina es compleja, en la que se describen 10 estratos: 1. pigmentado, 2. fotosensorial, 3. limitante externo, 4. nuclear externo, 5. plexiforme externo, 6. nuclear interno, 7. plexiforme interno, 8. ganglionar, 9. neurofibroso, 10. limitante interno (fig. 55.7). Estos estratos se agrupan según sus características morfofuncionales en 2 partes, la pigmentada y la nerviosa. La parte pigmentada de la retina está representada por el estrato pigmentado situado externamente e íntimamente adherido a la corioidea. La parte nerviosa comprende los 9 estratos

restantes y está separada de la parte pigmentada por un espacio virtual, por lo tanto se puede desprender durante la preparación histológica o después de un traumatismo violento del ojo. La parte nerviosa de la retina es transparente y contiene varios elementos nerviosos entre los que se destacan, los fotorreceptores, que son en realidad neuronas bipolares (células ópticas baciliformes y coniformes) y las 2 primeras neuronas de la vía de conducción nerviosa (bipolar y ganglionar). Además contiene neuronas de asociación y células de sostén (neuroglías). La disposición topográfica de estos elementos determina los estratos que componen la parte nerviosa de la retina.



**Fig. 55.7.** Estructura de la porción óptica de la retina. Estratos: 1. pigmentado, 2. fotosensorial (con segmentos externos de conos y bastones), 3. limitante externo, 4. nuclear externo (con núcleos de neuronas coniformes y baciliformes), 5. plexiforme externo (con sinapsis), 6. nuclear interno (con cuerpos de neuronas bipolares), 7. plexiforme interno (con sinapsis), 8. ganglionar (con cuerpos de neuronas ganglionares), 9. neurofibroso (con axones de neuronas ganglionares), 10. limitante interno.

En el estrato fotosensorial se encuentran los segmentos externos de los fotorreceptores que contienen pigmentos visuales sensibles a la luz. Las células ópticas baciliformes son las más numerosas, tienen el segmento externo en forma de bastón y contienen rodopsina (púrpura visual); constituyen los receptores de la visión periférica, nocturna. Las células

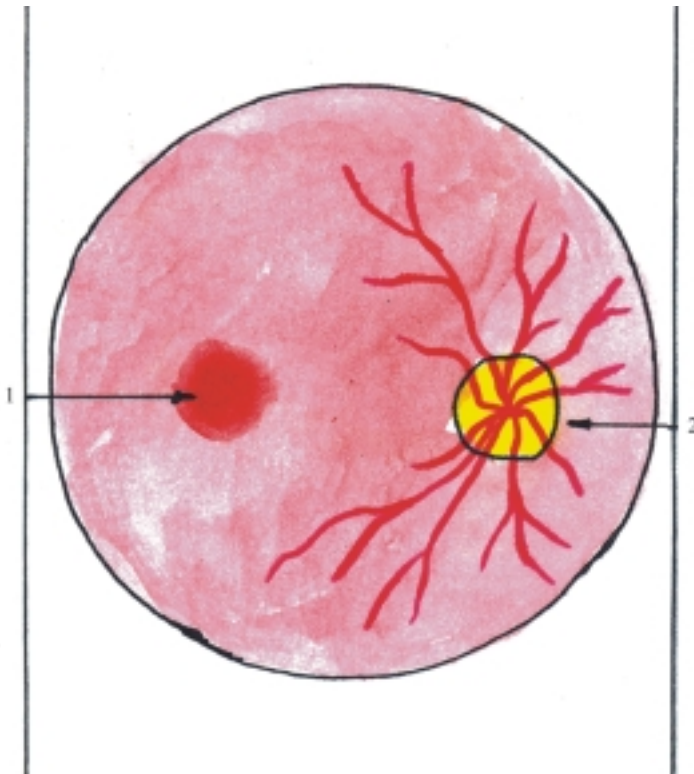
ópticas coniformes son las menos numerosas, tienen el segmento externo en forma de cono y contienen otros pigmentos fotosensibles; constituyen los receptores de la visión central, diurna y de los colores. En el estrato nuclear externo se localizan los cuerpos neurocelulares y núcleos de los fotorreceptores. En el estrato nuclear interno las neuronas bipolares y de asociación. En el estrato ganglionar las neuronas ganglionares. Los estratos plexiformes externo e interno están intercalados entre los 3 estratos anteriores y es donde se efectúan las sinapsis de las neuronas de la retina. Los estratos limitantes externo e interno son los lugares que indican las terminaciones externa e interna de los gliocitos radiales (fibras de Muller) que sostienen la cadena neuronal de la retina. El estrato neurofibroso está formado por los axones de las neuronas ganglionares que constituyen las fibras nerviosas de los nervios ópticos.

La parte nerviosa de la porción óptica de la retina es transparente, por lo que al observar el fondo del ojo mediante un oftalmoscopio, se distingue a través de la retina el color rojo de la sangre que circula por la túnica vascular. En el fondo del ojo también se destacan 2 zonas de gran importancia: la mácula y el disco del nervio óptico, que tienen forma circular u oval pero difieren en su color (fig. 55.8). La mácula (“mancha lútea”) está situada al nivel del polo posterior, presenta en su centro una depresión llamada fosita central (punto brillante), tiene un color rojo oscuro y contiene solamente conos; constituye el punto de máxima agudeza visual. El disco del nervio óptico (papila) está situado medialmente a la mácula, y es de color rosado claro, donde no hay conos ni bastones, por lo que es un punto ciego y del cual parten las ramificaciones de los vasos sanguíneos centrales de la retina.

En el examen subjetivo o funcional de la retina se exploran 3 facultades de la visión: las sensaciones de la forma, la luminosidad y el color de los objetos.

Las sensaciones de la forma espacial de los objetos, así como la magnitud, el movimiento y la distancia de estos, se aprecian por la agudeza visual y el campo visual. La agudeza visual es la capacidad que tiene el órgano de la vista de percibir con nitidez los detalles y contornos de los objetos que se miran directamente. Esta es la visión directa o central, correspondiente a la mácula de la retina donde predominan las células ópticas coniformes. El campo visual es el espacio en el cual pueden ser vistos con poca nitidez los objetos que se miran indirectamente, al mantener la mirada fija en un punto determinado. Representa los límites de la visión indirecta o periférica correspondiente al resto de la retina, donde predominan las células ópticas baciliformes. La visión puede ser monocular o binocular, esta última es de gran importancia porque permite distinguir con precisión la forma, el relieve, la posición y la distancia relativa de los objetos en el espacio.





**Fig. 55.8.** Fondo de ojo. 1. mácula, 2. disco del nervio óptico con ramificaciones vasculares de la retina.

La sensación luminosa se aprecia por la adaptación a la luz y a la oscuridad, que es una facultad que posee el órgano de la vista de ver los objetos con diferentes intensidades de iluminación, por causa de efectos fotoquímicos que se producen en los receptores visuales (conos y bastones).

La sensación de color o visión cromática se explica por la teoría tricromática, basada en que la retina contiene 3 tipos de fotorreceptores (conos), que por reacciones fotoquímicas son sensibles a diferentes longitudes de ondas de luz, y dan lugar a las sensaciones de los colores primarios (rojo, verde y azul). Las sensaciones de los colores secundarios se obtienen cuando se mezclan en proporciones adecuadas, las longitudes de ondas correspondientes a los colores primarios. Algunas personas padecen de daltonismo, que es una variedad de ceguera parcial (para determinados colores, especialmente el rojo, que lo confunde con el verde por carecer de conos específicos).

## Contenido transparente del bulbo ocular

El contenido del bulbo ocular está formado por un conjunto de medios transparentes y refringentes a través de los cuales pasa la luz que llega a la retina. Estos medios transparentes son en sentido

anteroposterior, el humor acuoso, la lente o cristalino y el cuerpo vítreo (fig. 55.6).

El humor acuoso es un líquido claro y transparente cuya composición química es semejante al suero sanguíneo, pero con poca concentración de proteína. Ocupa las cámaras anterior y posterior del bulbo ocular, las cuales representan 2 cavidades estrechas situadas por delante y por detrás del iris y que se comunican entre sí a través de la pupila. El humor acuoso, además de ser un medio transparente, tiene la función de nutrir las estructuras avasculares del bulbo del ojo, como la córnea y de mantener la tensión intraocular. Este líquido se produce en los procesos ciliares, se vierte en la cámara posterior, pasa a través de la pupila hacia la cámara anterior y al nivel de ángulo iridocorneal es drenado hacia el seno venoso escleral, situado en el espesor de la esclera (conducto de Schlemm), y se incorpora a la circulación sanguínea. Cuando se dificulta el drenaje del humor acuoso se produce un aumento de la tensión intraocular (glaucoma).

La lente o cristalino tiene forma biconvexa, es incoloro, transparente y avascular, de consistencia dura y elástica. Está dispuesto en un plano frontal entre el iris y el cuerpo vítreo, en el cual se describen 2 caras con sus polos (anterior y posterior) y un borde periférico o ecuador que se fija al cuerpo ciliar mediante un ligamento especial llamado zónula ciliar (zona de Zinn). En la estructura de la lente se distinguen una cápsula elástica que la envuelve y la sustancia de la

lente, en la que se describen 2 zonas: la corteza y el núcleo, este último es más duro. La lente, además de ser un medio transparente, interviene en el mecanismo de acomodación del ojo. En general, la lente se modifica con la edad, adquiere un color amarillento y se endurece, por lo que disminuye su poder de acomodación y cuando se opacifica disminuye la agudeza visual (catarata).

El cuerpo vítreo es una masa incolora, transparente y avascular de consistencia gelatinosa, en cuya composición química se encuentra una mucoproteína (ácido hialurónico). Ocupa la mayor parte del contenido del ojo, correspondiente a la cámara vítrea, espacio situado entre la lente y la retina. En la estructura del cuerpo vítreo se distinguen 2 porciones: la membrana y el estroma vítreo. La membrana vítrea es más densa, está situada periféricamente y se fija a la ora serrata y alrededor del disco del nervio óptico. El estroma es menos denso, contiene un gel entre las mallas del retículo de fibras muy finas y está atravesado por el canal hialoideo que representa los restos de la arteria hialoidea del feto.

Los medios transparentes del bulbo del ojo en conjunto constituyen un sistema óptico a través del cual pasan los rayos luminosos (por refracción) y se enfocan en la retina, donde forman una imagen real, pequeña e invertida. Este sistema óptico no es rígido, pues la lente o cristalino posee la facultad de acomodación que permite ver objetos a diferentes distancias (en visión cercana de menos de 6 m). En estos casos el músculo ciliar se contrae, atrae hacia delante la coroides y produce relajación de la zónula ciliar, esto permite aumentar la convexidad de la lente y lograr de esta manera el enfoque de los rayos luminosos sobre la retina. El punto más cercano que el ojo puede ver con el máximo de acomodación está situado a 15 cm aproximadamente, aunque esta distancia mínima varía con la edad, pues es mayor en los viejos. La acomodación es un proceso activo que requiere esfuerzo muscular y por lo tanto puede fatigar. Es por esto, que se recomienda realizar la lectura a una distancia de entre 25 y 30 cm.

Entre los trastornos de refracción del ojo se distinguen: la miopía, hipermetropía, astigmatismo y presbicia. En la miopía no se ven los objetos lejanos, porque la imagen se forma por delante de la retina, pues el bulbo del ojo es muy largo o su sistema óptico es demasiado convergente. En la hipermetropía no se ven bien los objetos cercanos, porque la imagen se forma por detrás de la retina, pues el bulbo del ojo es demasiado corto o poco convergente. El astigmatismo es el defecto de la visión borrosa al producirse imágenes deformadas en la retina, por causa de la alteración en la curvatura de los medios transparentes del ojo (córnea y lente) que impide la convergencia de

los rayos luminosos en un solo foco. La presbicia, también conocida como “vista cansada”, ocurre generalmente a partir de los 40 años de edad y consiste en la dificultad para ver de cerca, por la pérdida de elasticidad de la lente o cristalino con la edad y por lo tanto, el poder de acomodación se reduce.

## Órganos oculares accesorios

Los órganos oculares accesorios (órganos accesorios o anexos del ojo) incluyen órganos protectores (supercilios, párpados y túnica conjuntiva), el aparato lagrimal (glándulas y vías lagrimales), un aparato motor (músculos del bulbo del ojo) y elementos auxiliares de estos músculos que facilitan la mecánica ocular (fascias orbitarias).

Los supercilios o cejas son un par de eminencias arqueadas de la piel cubiertas de pelos cortos, situados al nivel de los arcos superciliares del frontal, que protegen los ojos del sudor de la frente.

Los párpados son 2 pares de pliegues móviles que protegen por delante las caras anteriores de los bulbos oculares. Cuando los párpados de cada lado (superior e inferior) se separan aparece un espacio entre ellos llamado rima o hendidura palpebral, que deja al descubierto la cara anterior del bulbo del ojo. En cada párpado se destacan 2 caras (anterior y posterior) y un borde libre que tiene 2 limbos o labios (anterior y posterior). Cerca del limbo anterior se encuentran los cilios o pestañas y la desembocadura de glándulas sebáceas (de Zeis) y sudoríparas o ciliares (de Moll). Cuando estas glándulas se infectan se produce una inflamación del borde libre del párpado conocida como orzuelo. En la estructura del párpado se distinguen 4 capas: 1. la piel que cubre su cara anterior, 2. las fibras musculares estriadas que forman la parte palpebral del músculo orbicular del ojo, 3. el tejido conectivo fibroso que se hace más denso hacia el borde libre, donde forma el tarso palpebral que le proporciona al párpado su forma y sostén y contiene las glándulas tarsales (de Meibomio), que son sebáceas y sus conductos desembocan en el limbo posterior del borde libre; cuando estos conductos se obstruyen se forman quistes (chalazión) y 4. la túnica conjuntiva que reviste su cara posterior.

La túnica conjuntiva es la membrana mucosa que tapiza la cara posterior de los párpados y la cara anterior del bulbo ocular, hasta los bordes de la córnea. En el lugar donde se reflejan las conjuntivas palpebral y bulbar se forma el fondo de saco oculopalpebral o fórnix conjuntival (superior e inferior). La conjuntiva palpebral está muy vascularizada y tiene un color rosado, es una zona de examen en casos de probable anemia, mientras que la conjuntiva bulbar es incolora

y transparente, pero se enrojece en los procesos inflamatorios (conjuntivitis).

Las glándulas lagrimales (fig. 55.9), son un par de glándulas del tipo tubuloalveolar serosa, situadas en la parte anterolateral del techo de la órbita en la que se describen 2 partes (orbitaria y palpebral), de las cuales parten varios conductos excretores que drenan las lágrimas en el fórnix conjuntival superior y humedecen las conjuntivas palpebral y bulbar. Esto favorece su deslizamiento, una sobre otra y evita la desecación de la córnea. Las lágrimas vertidas se acumulan en el lago lagrimal, espacio situado en el ángulo medial de la rima palpebral, donde se encuentran la carúncula lagrimal y 2 eminencias pequeñas llamadas papilas lagrimales (superior e inferior), que tienen un orificio o punto lagrimal por donde penetran las lágrimas a las vías lagrimales (fig. 55.9), que las conducen a las cavidades nasales y están constituidas por los canalículos lagrimales (superior e inferior), el saco lagrimal y el conducto nasolagrimal que desemboca en el meato nasal inferior.

Los músculos del bulbo del ojo (músculos rectos superior, inferior, medial y lateral y músculos oblicuos superior e inferior) son de tipo estriado y la mayoría de ellos se extienden desde la profundidad de la órbita hasta el bulbo del ojo (fig. 55.10). Los músculos rectos se inician en el fondo de la órbita (anillo tendinoso común) y terminan con su inserción en la esclera por delante del ecuador, y se disponen en conjunto en forma de un embudo con el vértice posterior y la base anterior, en cuyo centro se encuentran los elementos vasculonerviosos del ojo. El músculo oblicuo superior (mayor) también se inicia en el fondo del ojo, pero en

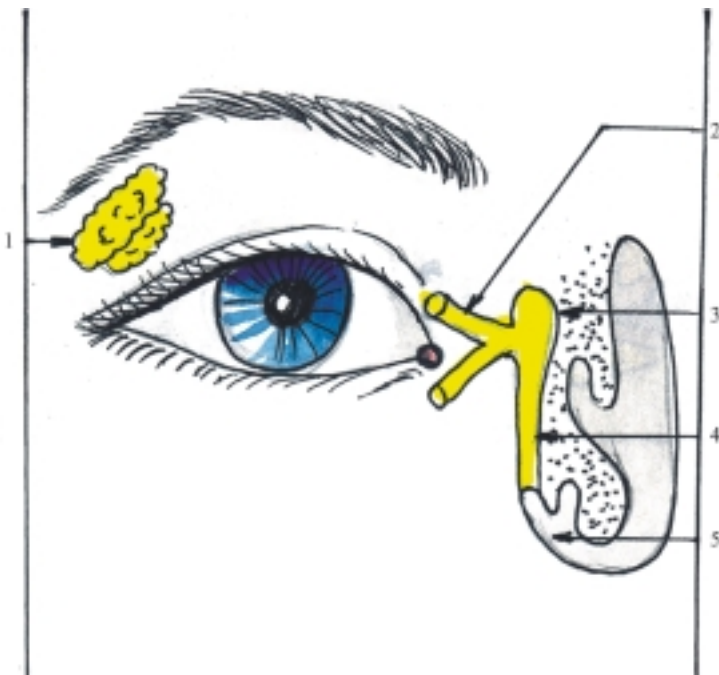
su trayecto se refleja o cambia de posición al nivel de la parte anterosuperior de la pared medial de la órbita pues se dirige hacia atrás, y se inserta en la esclera por detrás del ecuador. El músculo oblicuo inferior (menor) es el único que no se inicia en el fondo de la órbita, sino en la parte anteroinferior de la pared medial de la órbita y se inserta en la esclera, por detrás del ecuador. En general, los músculos rectos mueven el bulbo del ojo en el sentido que indican sus nombres, mientras que los músculos oblicuos lo mueven lateralmente, el superior hacia abajo y el inferior hacia arriba. La mayoría de estos músculos están inervados por el nervio oculomotor, excepto el músculo oblicuo superior (nervio troclear) y el músculo recto lateral (nervio abductor).

Entre las fascias de la órbita se destacan la periorbitaria que tapiza las paredes de la órbita, la vaina bulbar (cápsula de Tenon) que rodea el bulbo ocular por su parte posterior correspondiente a la esclera y las fascias musculares que envuelven a los músculos contenidos en las órbitas. Además, el espacio comprendido entre las estructuras intraorbitarias está relleno por el cuerpo adiposo que sostiene estas estructuras.

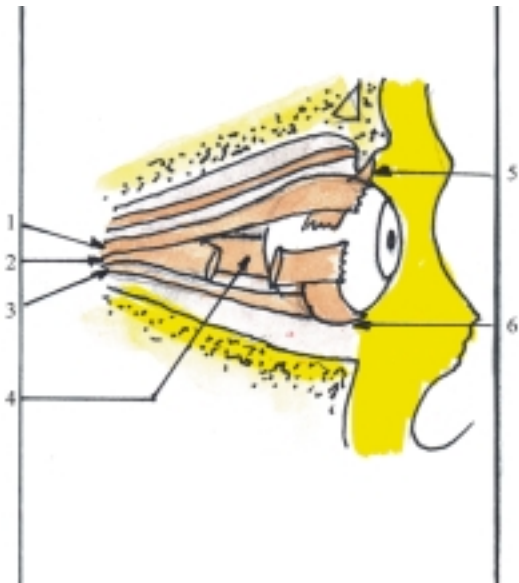
## Desarrollo del órgano de la vista en el humano

Los componentes del órgano de la vista se originan de 3 fuentes distintas: prosencéfalo (vesículas ópticas), ectodermo superficial y mesénquima cefálico.

En la cuarta semana del desarrollo intrauterino aparecen los esbozos ópticos, al formarse las vesículas



**Fig. 55.9.** Aparato lagrimal. 1. glándulas lagrimales, 2. canalículos lagrimales, 3. saco lagrimal, 4. conducto nasolagrimal, 5. meato nasal inferior.



**Fig. 55.10.** *Músculos del bulbo ocular. 1. músculo recto superior, 2. músculo recto lateral (seccionado), 3. músculo recto inferior, 4. músculo recto medial, 5. músculo oblicuo superior, 6. músculo oblicuo inferior.*

ópticas (fig. 55.11), que son 2 evaginaciones del prosencéfalo (de la parte que se convierte en diencefalo), cuyo pedículo formará el nervio óptico y su parte distal la retina. En la quinta semana, la parte distal de cada vesícula óptica se deprime y se convierte en la cúpula óptica (fig. 55.12), que posee 2 láminas (externa e interna) separadas por un espacio que luego desaparece. De la lámina externa de la cúpula óptica se forma la parte pigmentaria de la retina y de la lámina interna se forma hacia atrás (porción óptica) la parte nerviosa de la retina, y hacia delante (porción ciega) las partes ciliar e irídica de la retina y los músculos esfínter y dilatador de la pupila.

La depresión de la parte distal de la cúpula óptica se extiende por su parte ventral y forma la fisura óptica (fig. 55.12), por donde penetran el mesénquima que

forma el cuerpo vítreo y los vasos hialoideos que desaparecen posteriormente. Los bordes de la fisura óptica se fusionan y queda en el extremo distal de la cúpula un orificio, que representa a la pupila.

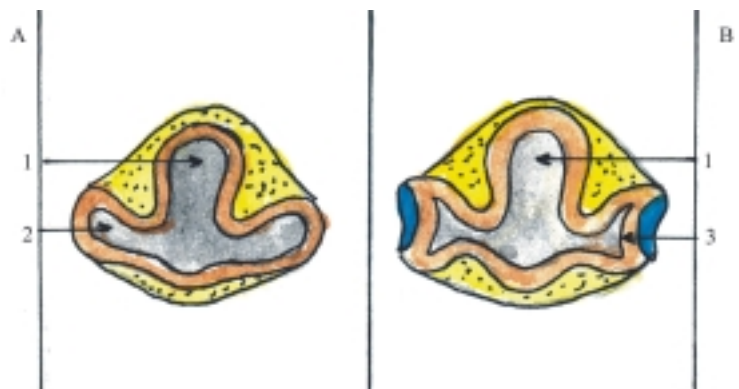
Por acción inductora de las vesículas ópticas sobre el ectodermo superficial se forma la vesícula de la lente o cristalino (fig. 55.13), que se separa del ectodermo y se sitúa en el interior de la cúpula óptica, donde forma la lente o cristalino.

El mesénquima que rodea la cúpula óptica se diferencia en 2 túnicas: (fig. 55.13) la interna o vascular (coroidea, cuerpo ciliar e iris), y la externa o fibrosa (esclera y córnea). La parte externa de la córnea está cubierta por una capa epitelial que deriva del ectodermo superficial. En el mesénquima que rodea la lente o cristalino en formación, aparece hacia delante la cámara anterior y luego la cámara posterior, separadas durante poco tiempo por una capa de mesénquima que cubre la pupila llamada membrana pupilar.

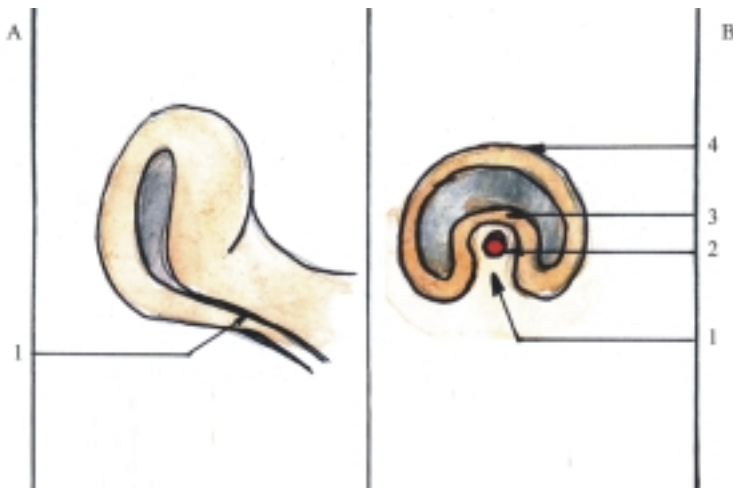
Los párpados se originan en la séptima semana, a partir de pliegues ectodérmicos que contienen mesénquima, situados por arriba y por debajo de la córnea en desarrollo. Estos pliegues crecen y a la novena semana se fusionan sus bordes. En el quinto mes, esta unión se comienza a desintegrar y quedan separadas hacia el séptimo mes.

El aparato lagrimal (glándulas y vías lagrimales) deriva del ectodermo superficial, mientras que los músculos del bulbo ocular y las fascias orbitarias se originan del mesodermo de esta región.

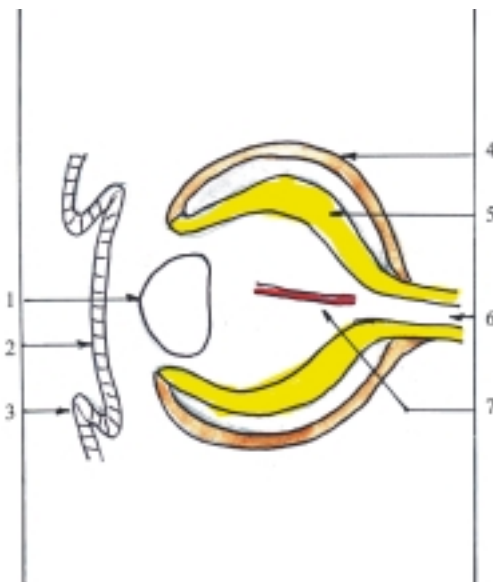
Las malformaciones congénitas del ojo más frecuentes son: el coloboma del iris por persistencia de la fisura óptica y la catarata congénita, opacidad del lente de origen genético o en niños cuyas madres padecieron de rubéola entre la cuarta y sexta semana del desarrollo. También pueden ocurrir otras malformaciones congénitas como la ciclopi (con un ojo central), la afaquia (falta de lente), microftalmia (ojos reducidos de tamaño) y anoftalmia (sin ojos).



**Fig. 55.11.** *Desarrollo del esbozo óptico corte transversal del prosencéfalo. A. Embrión de 4ta. semana, B. Embrión de 5ta. semana, 1. prosencéfalo, 2. vesícula óptica, 3. cúpula óptica.*



**Fig. 55.12.** *Cúpula óptica. A. Vista ventrolateral, B. Corte transversal del pedículo óptico, 1. fisura óptica, 2. arteria hialoidea, 3. lámina interna, 4. lámina externa.*



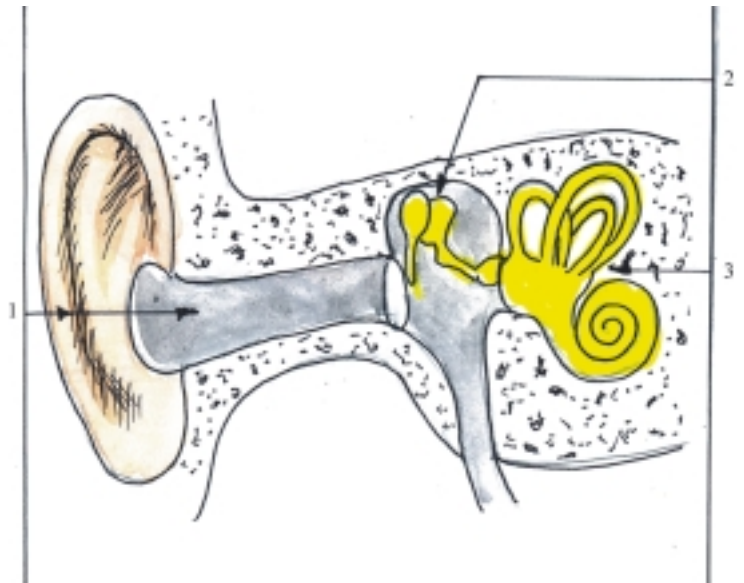
**Fig. 55.13.** *Desarrollo del bulbo ocular corte sagital del ojo de embrión de 7 semanas. 1. lente o cristalino, 2. ectodermo, 3. párpado, 4. lámina externa (estrato pigmentado de la retina), 5. lámina interna (estratos nerviosos de la retina), 6. pedículo óptico con fibras nerviosas, 7. arteria hialoidea.*

## Órgano vestibulococlear: oídos externo y medio

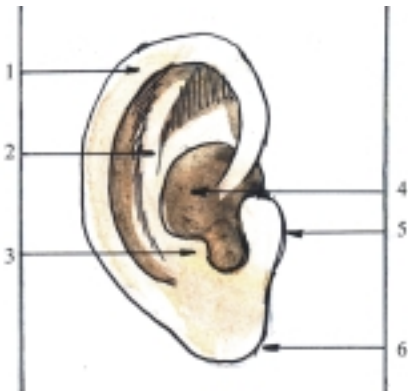El órgano vestibulococlear (del equilibrio y la audición) está representado por los oídos, cada uno de los cuales consta de 3 porciones: el oído externo, el oído medio y el oído interno (fig. 55.14). En este último se encuentran los receptores del equilibrio estático (máculas del utrículo y del sáculo), del equilibrio dinámico (crestas ampollares de los conductos semicirculares) y de la audición (órgano espiral o de Corti).

El oído externo tiene la función de captar el sonido y conducirlo hacia el oído medio. Está compuesto por 2 partes: la aurícula y el meato acústico externo (fig. 55.15). La aurícula (oreja) es un par de láminas formadas por un cartílago elástico cubierto de piel. Está situada en las partes laterales de la cabeza (debajo de la región temporal) y tiene la forma de un ovoide ahuecado, en la que se describe una serie de eminencias y depresiones cuyo conocimiento tiene gran importancia en la acupuntura (microsistema de la oreja), entre las que se destacan las siguientes: el hélix (eminencia alargada en el borde libre), el antihélix (eminencia alargada paralela y por delante de la anterior), el trago (eminencia triangular por delante), antitrago (eminencia triangular por detrás), el lóbulo (prominencia inferior que carece de cartílago), la concha (depresión profunda) y el poro acústico externo (orificio situado por delante de la concha y que comunica con el meato acústico externo).

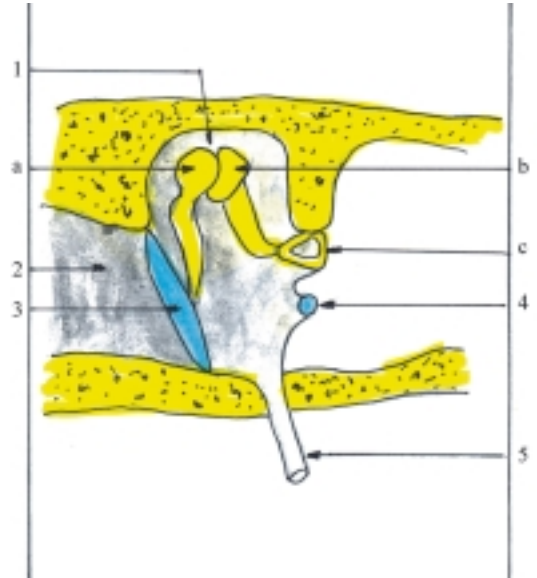
El meato acústico externo es un conducto corto que se extiende desde el poro acústico externo hasta la membrana timpánica que lo separa del oído medio. Tiene una dirección oblicua en sentido interno y anterior y su trayecto es algo sinuoso, por lo que al utilizar el estetoscopio, la incurvación de la pieza auricular se debe colocar hacia delante y al observar directamente el meato es necesario tirar hacia arriba el pabellón de la oreja. De acuerdo con la estructura de sus paredes, se distinguen 2 porciones (cartilaginosa y ósea). La porción cartilaginosa en el tercio externo es la continuación de la oreja y la porción ósea en los dos tercios internos pertenece al hueso temporal. Estas 2 porciones están cubiertas por una piel muy fina, adherida al pericondrio y al periostio, que también tapiza la cara externa de la membrana timpánica y contiene glándulas sebáceas y ceruminosas. Estas últimas son glándulas sudoríparas modificadas que segregan el cerumen, sustancia parecida a la cera, que protege el meato acústico externo.



**Fig. 55.14.** Órgano vestibulococlear. 1. oído externo (aurícula y meato acústico externo), 2. oído medio (cavidad timpánica con cadena de huesecillos), 3. oído interno (laberinto óseo con vestíbulo, canales semicirculares y cóclea).



**Fig. 55.15.** Aurícula oreja. 1. hélix, 2. antehélix, 3. antitrago, 4. concha, 5. trago, 6. lóbulo.



**Fig. 55.16.** Oído medio. 1. cavidad timpánica, 2. meato acústico externo, 3. membrana timpánica, 4. ventana coclear (redonda), 5. tuba auditiva, a) martillo, b) yunque, c) estribo.

El oído medio tiene la función de transmitir el sonido hacia el oído interno. Está compuesto por 3 partes: la cavidad timpánica, la tuba auditiva y el antro mastoideo.

La cavidad timpánica (caja timpánica) es una pequeña cavidad neumática (llena de aire), situada en el espesor de la porción petrosa del temporal, que tiene la forma de una lente bicóncava en la que se describen 6 paredes que se denominan según su posición o por las estructuras con que se relacionan: 1. pared externa o membranosa (membrana timpánica), 2. pared interna o laberíntica (laberinto del oído interno), 3. pared posterior o mastoidea (antro mastoideo), 4. pared anterior, carotídea o tubaria (arteria carótida interna y tuba auditiva, que la comunica con la faringe), 5. pared inferior o yugular (vena yugular interna) y 6. pared superior, tegmental o craneal (fosa craneal media) (fig. 55.16). La cavidad timpánica tiene sus paredes tapizadas de mucosa y contiene una cadena de

huesecillos (martillo, yunque y estribo) unidos entre sí por articulaciones reforzadas por ligamentos, que tienen la función de transmitir las vibraciones sonoras. La movilidad de los huesecillos está regulada por la acción de 2 músculos, el músculo tensor del tímpano (del martillo) y el músculo estapedio (del estribo).

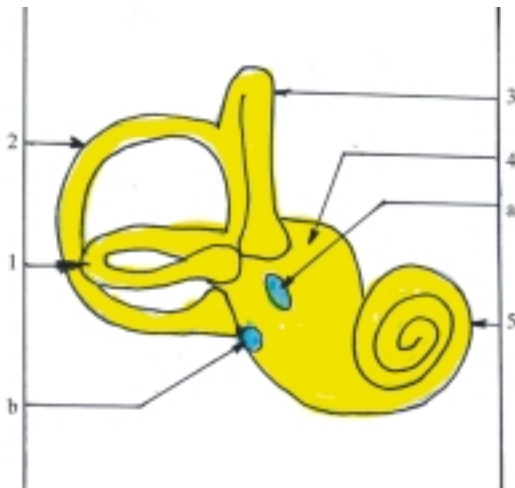
La estructura de la membrana timpánica está constituida por una lámina de tejido conectivo fibroso formada por 2 estratos (el externo de fibras radiadas y el interno de fibras circulares). Esta lámina está tapizada externamente por la piel del meato acústico externo e internamente por la mucosa de la cavidad timpánica. Esta

estructura se encuentra en la mayor parte de la membrana timpánica (porción tensa), excepto en su parte superior, donde la lámina fibrosa es más delgada (porción flácida).

## Oído interno (laberintos)

El oído interno es la porción esencial del órgano vestibulo coclear donde radican los receptores del equilibrio y de la audición, situado en el espesor de la porción petrosa del temporal y está compuesto por una serie de cavidades y conductos excavados en el hueso que tienen en conjunto una forma compleja, por lo que también se le conoce como laberinto en el que se distinguen 2 partes: el óseo y el membranoso. Este último se encuentra dentro del primero, del cual está separado por un espacio lleno de líquido incoloro y transparente llamado perilinfa y contiene en su interior a otro líquido similar denominado endolinfa.

En el laberinto óseo se describen 3 partes: el vestíbulo (central), los canales semicirculares (posterior) y la cóclea o caracol (anterior) (fig. 55.17).



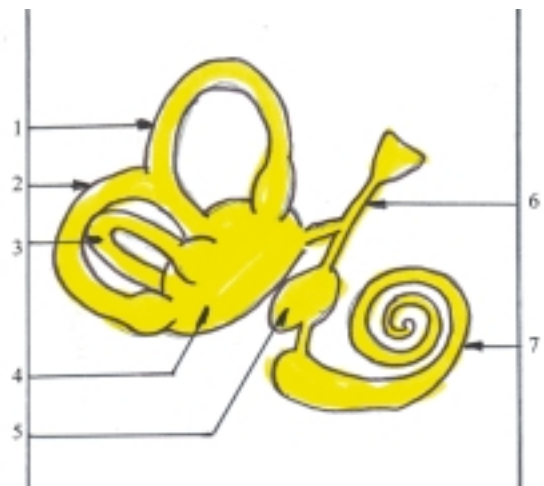
**Fig. 55.17.** Laberinto óseo. 1 canal semicircular lateral, 2. canal semicircular posterior, 3. canal semicircular anterior, 4. vestíbulo, 5. cóclea, a) ventana vestibular (oval), b) ventana coclear (redonda).

El vestíbulo es una cavidad pequeña de forma más o menos oval, cuya pared externa colinda con la cavidad timpánica del oído medio, donde se encuentran 2 orificios: la ventana vestibular (superior, oval y ocluida por el estribo) y la ventana coclear (inferior, redonda y ocluida por la membrana timpánica secundaria). Su pared interna tiene una cresta que separa 2 recesos: el esférico (anteroinferior, cercano a la cóclea) y el elíptico (posterosuperior, donde desembocan los canales semicirculares y el acueducto del vestíbulo, que se extiende hasta la cara posterior de la porción petrosa del temporal).

Los canales semicirculares son 3 tubos arqueados conectados por sus extremidades con la parte posterosuperior del vestíbulo (receso elíptico), que se disponen en 3 planos perpendiculares entre sí y se denominan según su posición: lateral o externo (horizontal), anterior o superior (sagital) y posterior (frontal). Cada canal semicircular tiene 2 extremidades o pilares (crura); uno de ellos dilatado (pilar ampollar) y el otro no (pilar simple), con la particularidad de que los pilares simples de los canales semicirculares verticales (anterior y posterior) se fusionan (pilar común), por lo que en el vestíbulo se observan 5 orificios y no 6.

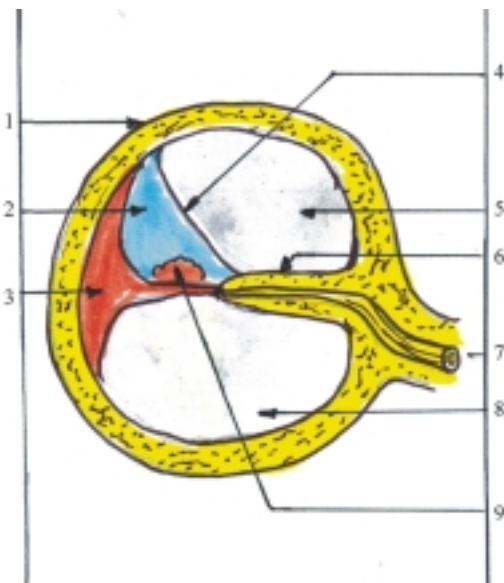
La cóclea tiene la forma de un caracol (concha en espiral) cuya base está orientada hacia atrás y su cúpula hacia delante. Está formada por un tubo enrollado en espiral, llamado canal espiral de la cóclea, que describe 2 vueltas y media aproximadamente alrededor de un eje central nombrado modiolo, del cual parte la lámina espiral que divide parcialmente el canal espiral en 2 rampas o escalas (vestibular y timpánica). Hacia la cúpula estas escalas se continúan una con otra (helicotrema). Al nivel de la base la escala vestibular comunica con el vestíbulo y la escala timpánica con la cavidad timpánica, a través de la ventana coclear ocluida por la membrana timpánica secundaria.

El laberinto membranoso está situado en el interior del laberinto óseo, adopta una forma parecida a este y está compuesto por una serie de cavidades y conductos intercomunicados, entre los que se destacan los siguientes: el utrículo y el sáculo (en el vestíbulo), los conductos semicirculares (en los canales semicirculares) y el conducto coclear (en la cóclea) (fig. 55.18).



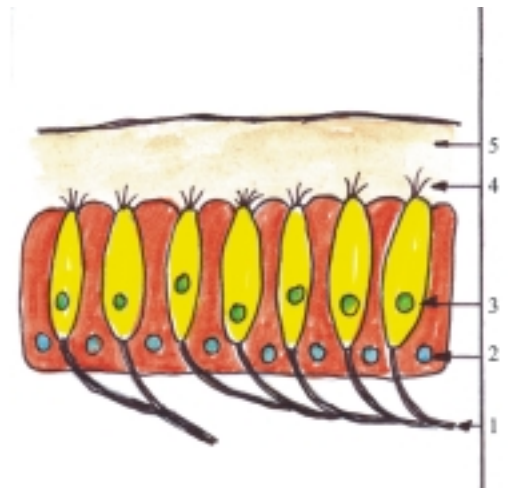
**Fig. 55.18.** Laberinto membranoso. 1. conducto semicircular anterior, 2. conducto semicircular posterior, 3. conducto semicircular lateral, 4. utrículo, 5. sáculo, 6. conducto endolinfático, 7. conducto coclear.

El utrículo y el sáculo son 2 vesículas localizadas en el vestíbulo. El utrículo ocupa el receso elíptico y se comunica con los conductos semicirculares. El sáculo es más pequeño, se ubica en el receso esférico y se comunica con el conducto coclear a través del conducto de reunión. Ambas vesículas se comunican entre sí por el conducto utriculosacular, de donde parte el conducto endolinfático que atraviesa el acueducto del vestíbulo y termina formando el saco endolinfático en el espesor de la duramadre que cubre la cara posterior de la porción petrosa del temporal. Los conductos semicirculares se encuentran dentro de los canales semicirculares, y repiten exactamente su forma, por lo que reciben iguales nombres. El conducto coclear está incluido en la cóclea ósea, adopta su forma en espiral, tiene sus 2 extremidades ciegas y se comunica con el sáculo por el conducto de reunión. Ocupa la parte lateral del canal espiral, entre la lámina espiral ósea y la pared externa de la cóclea, donde separa por este lado las escalas vestibular y timpánica. En un corte transversal tiene forma triangular al estar compuesto por 3 paredes: la externa (pared externa de la cóclea con ligamento espiral), la vestibular (membrana vestibular) y la timpánica (membrana basilar, que es la continuación de la lámina espiral ósea, sobre la cual se encuentran los receptores de la audición) (fig. 55.19).



**Fig. 55.19.** Corte transversal del canal espiral de la cóclea. 1. pared externa del canal espiral, 2. conducto coclear, 3. ligamento espiral, 4. pared vestibular (membrana vestibular), 5. escala vestibular, 6. lámina espiral, 7. nervio coclear, 8. escala timpánica, 9. pared timpánica (membrana basilar con órgano espiral o de Corti).

La estructura de la pared del laberinto membranoso está constituida por tejido conectivo fibroso revestido por un epitelio que en su mayor parte es de tejido simple plano y en las zonas donde existen terminaciones nerviosas receptoras se diferencia en un epitelio sensorial, en el que se destacan 2 tipos de células; las de sostén y las sensoriales ciliadas, cuyos cilios están incluidos en una sustancia gelatinosa (fig. 55.20). El epitelio sensorial está representado por las máculas del utrículo y del sáculo que tienen como sustancia gelatinosa la membrana otolítica (receptores del equilibrio estático), las crestas ampollares de los conductos semicirculares cuya sustancia gelatinosa es la cúpula (receptores del equilibrio dinámico) y el órgano espiral o de Corti en la cóclea que está extendido sobre la membrana basilar y la sustancia gelatinosa es la membrana tectoria (receptores de la audición).



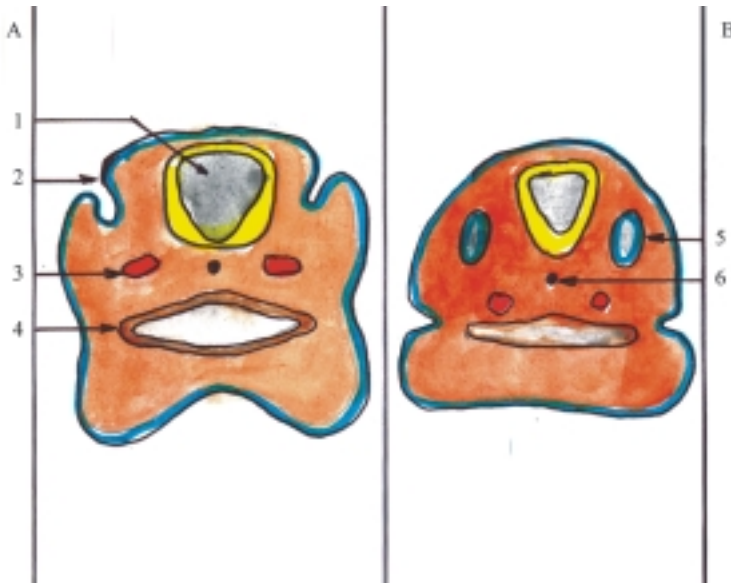
**Fig. 55.20.** Epitelio sensorial. 1. fibras nerviosas sensitivas, 2. células de sostén, 3. células sensoriales, 4. cilios, 5. sustancia gelatinosa.

## Desarrollo del órgano vestibulococlear en el humano

Los componentes del órgano vestibulococlear se originan de las 3 hojas embrionarias, sus fuentes principales son: las vesículas óticas y el primer surco branquial (ectodermo), la primera bolsa faríngea (endodermo) y el mesénquima que rodea estas estructuras embrionarias, fundamentalmente los 2 primeros arcos branquiales (mesodermo).

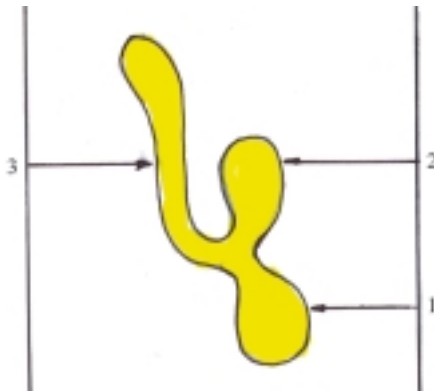
En la cuarta semana del desarrollo intrauterino aparecen los esbozos del oído, al formarse las vesículas óticas a partir del ectodermo superficial situado a cada lado del rombencéfalo, que formará el laberinto membranoso del oído interno y el mesénquima que lo





**Fig. 55.21.** Desarrollo del esbozo del oído corte transversal de embrión, A. Embrión de 4 semanas, B. Embrión de 4,5 semanas, 1. rombencéfalo, 2. invaginación del ectodermo superficial, 3. aorta dorsal, 4. faringe, 5. vesícula ótica, 6. notocorda.

rodea dará lugar al laberinto óseo (fig. 55.21). En su desarrollo cada vesícula ótica se alarga y se divide en 2 porciones en forma de saco (ventral o coclear y dorsal o vestibular). Del saco coclear derivan el sáculo y el conducto coclear y del saco vestibular el utrículo, los conductos semicirculares y el conducto endolinfático (fig. 55.22).



**Fig. 55.22.** Desarrollo de la vesícula ótica. 1. saco ventral o coclear, 2. saco dorsal o vestibular, 3. conducto endolinfático.

Del endodermo que reviste la primera bolsa faríngea se originan la cavidad timpánica y la tuba auditiva (del oído medio), mientras que los huesecillos del oído derivan del mesénquima de esta región, específicamente el martillo y el yunque del primer arco branquial, y el estribo del segundo arco.

Del ectodermo que cubre el primer surco branquial se origina el meato acústico externo y de los 2 primeros arcos branquiales se forman las aurículas (orejas).

La membrana timpánica, situada entre los oídos externo y medio, está compuesta por 3 capas, cada una de las cuales tiene un origen diferente: la externa o piel del meato acústico externo (del ectodermo), la interna o mucosa de la cavidad timpánica (del endodermo) y la media o tejido conectivo (del mesodermo).

Entre las malformaciones congénitas del oído se destaca la sordera congénita como consecuencia del desarrollo deficiente de algún componente de este órgano, que puede ser causado por factores genéticos o ambientales. El más frecuente es el virus de la rubéola que afecta a la madre en la etapa inicial de la gestación (entre la 7ma. y la 8va. semana).

## 56. Vías de conducción nerviosa

### Concepto de las vías de conducción nerviosa

**L**as vías de conducción nerviosa son un conjunto de estructuras nerviosas que tienen la función de transmitir el impulso nervioso en un solo sentido, desde la periferia (receptores) hasta los centros nerviosos y a la inversa, desde los centros nerviosos hasta la periferia (efectores), lo que permite al sistema nervioso la regulación e integración de todas las funciones del organismo y de relacionarlo con el mundo circundante.

Las vías de conducción nerviosa están basadas en el arco reflejo, representado por una cadena de neuronas conectadas por sinapsis y que se caracterizan porque tienen el mismo origen, destino y función. Al agruparse estas neuronas, sus fibras forman los nervios y tractos o fascículos nerviosos, mientras que sus cuerpos celulares constituyen los ganglios, núcleos y centros nerviosos.

En general, las vías de conducción nerviosa se clasifican en 2 grandes grupos, teniendo en cuenta sus funciones y la dirección en que se transmite el impulso nervioso:

1. Vías de la sensibilidad o sensitivas (aférentes, ascendentes o centripetas).
2. Vías de la motilidad o motoras (eferentes, descendentes o centrifugas).

Cada uno de estos 2 grandes grupos se subdivide en vías específicas que se denominan de acuerdo con sus funciones y por el nombre del tracto nervioso que indica su extensión en el sistema nervioso central. Para facilitar su descripción, las neuronas que las componen se nombran numerándolas ordenadamente según la dirección que presente el impulso nervioso.

### Vías de la sensibilidad

La sensibilidad es la facultad que tiene el individuo de sentir o percibir los estímulos o cambios que se producen en el medio externo o interno del organismo.

Las vías de la sensibilidad se clasifican según la localización de los receptores (ver tipos de receptores en el capítulo anterior) y pueden resumirse de la forma siguiente:

- Vías de la sensibilidad general procedente de la mayor parte del cuerpo: exteroceptiva o superficial (del tacto, térmica y dolorosa), propioceptiva o profunda consciente (de presión, vibratoria y actitudes segmentarias del cuerpo) e inconsciente (relacionada con el cerebelo en la regulación de la actividad muscular), y la interoceptiva (de la actividad visceral).
- Vías de la sensibilidad especial procedente de los órganos de los sentidos (gustativa, olfatoria, óptica, auditiva y vestibular o del equilibrio estatocinético).

### Características generales de las vías de la sensibilidad general

Las vías de la sensibilidad general presentan una serie de características generales, que al ordenarlas en el sentido que se transmite la información facilitan su comprensión:

- Los receptores se encuentran ampliamente distribuidos por todo el cuerpo; los exteroceptores en la piel, los propioceptores en el aparato locomotor o sistema osteomioarticular y los interoceptores en las vísceras y los vasos sanguíneos.
- Los cuerpos celulares de las I neuronas se sitúan en los ganglios de los nervios espinales y de los nervios craneales con componente sensitivo.
- Las prolongaciones periféricas de las I neuronas se dirigen hacia los receptores.
- Las prolongaciones centrales o axones de las I neuronas pueden ser cortas, medianas y largas. Las procedentes de los ganglios espinales forman parte de las raíces posteriores de los nervios espinales y penetran en la médula espinal. Las procedentes de los ganglios craneales forman parte de los nervios craneales y penetran en el tronco encefálico.

- Los cuerpos celulares de las II neuronas conforman los núcleos sensitivos de los nervios espinales ubicados en los cuernos posteriores de la médula espinal (excepto las vías propioceptivas conscientes o del funículo posterior que se encuentran en la médula oblongada). También conforman los núcleos sensitivos de los nervios craneales que se hallan en el tronco encefálico.
- Los axones de las II neuronas se decusan una vez y pasan al lado opuesto (excepto las vías propioceptivas o tractos espinocerebelosos, que se decusan 2 veces o no se decusan).
- Los cuerpos celulares de las III neuronas se sitúan en el tálamo (excepto las propioceptivas inconscientes o tractos espinocerebelosos que se encuentran en la corteza del cerebelo).
- Los axones de las III neuronas forman parte del tracto talamocortical (excepto las propioceptivas inconscientes o tractos espinocerebelosos, aunque del cerebelo parten fibras eferentes que se dirigen al tálamo donde hacen sinapsis con neuronas, cuyos axones se incorporan al tracto talamocortical).
- Los centros nerviosos superiores de la corteza cerebral se encuentran en el giro poscentral del lóbulo parietal (área cortical primaria) y en el lobulillo parietal superior (área cortical secundaria).
- Las vías de la sensibilidad establecen conexiones con las vías de la motilidad a distintos niveles de su trayecto, mediante neuronas intercalares, y dan lugar a mecanismo reflejos.

## Vías específicas de la sensibilidad general

La vía de la sensibilidad termicodolorosa (del tracto espinotalámico lateral) tiene los receptores (exteroceptores) en la piel. Los cuerpos celulares de las I neuronas se sitúan en los ganglios espinales cuyos axones son cortos y penetran en la médula espinal por las raíces posteriores de los nervios espinales. Los cuerpos celulares de las II neuronas se localizan en los núcleos sensitivos de los cuernos posteriores y sus axones se decusan hacia el funículo lateral del lado opuesto, donde forman el tracto espinotalámico lateral (su parte anterior transmite la sensibilidad dolorosa y su parte posterior la térmica), que asciende por la médula espinal y el tronco encefálico hasta el diencéfalo. Los cuerpos celulares de las III neuronas se ubican en el tálamo y sus axones forman parte del tracto talamocortical. Los centros nerviosos superiores de la corteza cerebral se encuentran en el giro poscentral y en el lobulillo parietal superior (fig. 56.1).

La sensibilidad termicodolorosa de la mayor parte de la cabeza tiene su I neurona en el ganglio trigeminal,

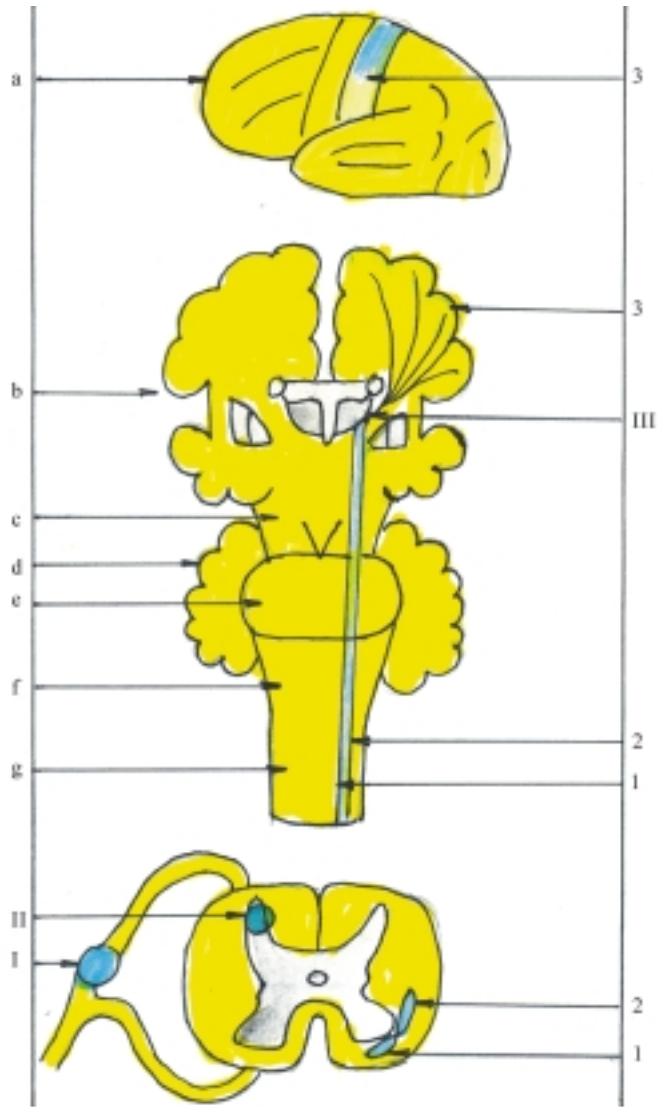
la II en los núcleos sensitivos del V nervio (trigémino) y de ahí siguen por el tracto trigémino–talámico o lemnisco trigeminal hasta el tálamo donde se encuentra la III neurona.

La vía de la sensibilidad táctil no discriminativa o protopática (del tracto espinotalámico anterior) tiene los receptores (exteroceptores) en la piel. Los cuerpos celulares de las I neuronas se encuentran en los ganglios espinales y sus axones son medianos, penetran en la médula espinal por las raíces posteriores de los nervios espinales y ascienden varios segmentos medulares. Los cuerpos celulares de las II neuronas se ubican en los núcleos sensitivos de los cuernos posteriores y los axones se decusan hacia el funículo anterior formando el tracto espinotalámico anterior que asciende por la médula espinal y el tronco encefálico hasta el diencéfalo. Los cuerpos celulares de las III neuronas se localizan en el tálamo y sus axones forman parte del tracto talamocortical. Los centros nerviosos superiores de la corteza cerebral se sitúan en el giro poscentral y en el lobulillo parietal superior (fig. 56.1).

La sensibilidad táctil de la mayor parte de la cabeza tiene su I neurona en el ganglio trigeminal, la II en los núcleos sensitivos del V nervio (trigémino) y de ahí siguen por el tracto trigémino–talámico o lemnisco trigeminal hasta el tálamo donde se encuentra la III neurona.

La vía de la sensibilidad táctil discriminativa o epicrítica (del funículo posterior) al inicio es similar a la vía de la sensibilidad táctil no discriminativa, porque tiene los receptores en la piel y los cuerpos celulares de la I neurona en los ganglios espinales, pero sus axones son largos y al penetrar en la médula espinal por las raíces posteriores de los nervios espinales, ascienden por el funículo posterior y se incorporan a los fascículos grácil y cuneiforme que transmiten la sensibilidad propioceptiva consciente.

La vía de la sensibilidad propioceptiva o profunda consciente (del funículo posterior o de los fascículos grácil y cuneiforme) está relacionada con la sensibilidad de presión, vibratoria y de las actitudes segmentarias, que permite conocer la posición de las diversas partes del cuerpo sin el concurso de la vista. En esta vía los receptores (propioceptores) se hallan en los órganos que componen el aparato locomotor (huesos, articulaciones y músculos). Los cuerpos celulares de las I neuronas se sitúan en los ganglios espinales y sus axones son largos, penetran en la médula espinal por las raíces posteriores de los nervios espinales y ascienden por el funículo posterior donde constituyen los fascículos grácil y cuneiforme (el fascículo grácil es medial y transmite los impulsos nerviosos de los miembros inferiores y de la mitad inferior del tronco, mientras que el fascículo cuneiforme es lateral y transmite los impulsos nerviosos de los miembros superiores y de la mitad superior del tronco). Los



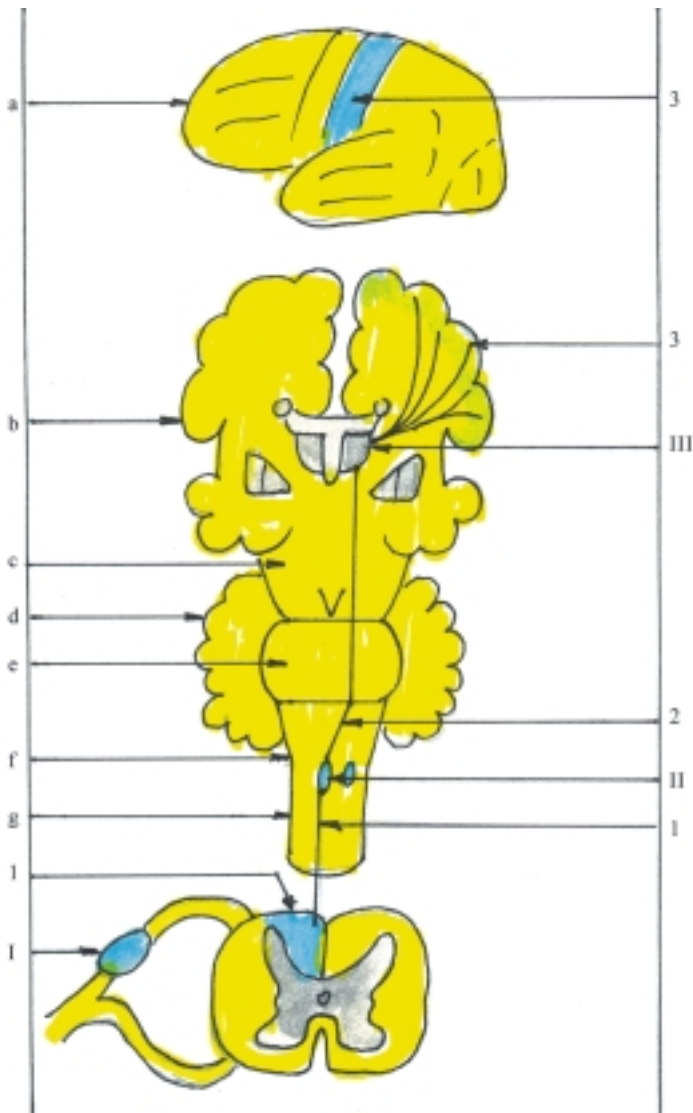
**Fig. 56.1.** Vías de la sensibilidad general superficial táctil y termicodolorosa. a) cara superolateral del hemisferio cerebral izquierdo, b) corte frontal de hemisferios cerebrales, c) pedúnculos cerebrales, d) cerebelo, e) puente, f) médula oblongada, g) médula espinal, I. primera neurona en ganglio espinal, II. segunda neurona en cuerno o asta posterior de la médula espinal, III. tercera neurona en el tálamo, 1. tracto espinotalámico anterior (vía táctil), 2. espinotalámico lateral (vía termicodolorosa), 3. área cortical sensitiva primaria en giro poscentral.

cuerpos celulares de las II neuronas conforman los núcleos sensitivos grácil y cuneiformes, situados en la médula oblongada y sus axones se decusan y forman los lemniscos mediales que ascienden por el tronco encefálico hasta el diencéfalo. Los cuerpos celulares de las III neuronas se localizan en el tálamo y sus axones forman parte del tracto talamocortical. Los centros nerviosos superiores de la corteza cerebral se encuentran en el giro poscentral y en el lobulillo parietal superior (fig. 56.2).

La sensibilidad propioceptiva consciente procedente de los músculos de la cabeza y parte del cuello es conducida por fibras aferentes propioceptivas de los nervios craneales que inervan estos músculos (ejemplo, de los músculos masticadores por el nervio trigémino y de los músculos faciales por el nervio facial)

La vía de la sensibilidad propioceptiva o profunda inconsciente (de los tractos espinocerebelosos

anterior y posterior) transmite la información del estado del sistema osteomioarticular hacia el cerebelo, órgano que ejerce una acción reguladora sobre la actividad muscular, especialmente en la conservación del tono muscular y la coordinación de los movimientos. En esta vía los receptores (propioceptores) se encuentran en el aparato locomotor. Los cuerpos celulares de las I neuronas se localizan en los ganglios espinales y sus axones son cortos y medianos, los que forman parte de las raíces posteriores de los nervios espinales y penetran en la médula espinal. Los cuerpos celulares de las II neuronas se ubican en los cuernos posteriores. Una parte de sus axones se decusa hacia el funículo lateral del lado opuesto donde forman el tracto espinocerebeloso anterior o cruzado, que asciende por la médula espinal y el tronco encefálico hasta el mesencéfalo donde se decusa de nuevo hacia el pedúnculo cerebeloso superior del lado opuesto, a través del cual llega al cerebelo. Otra parte de los axones no se decusa y pasa hacia el funículo lateral del mismo



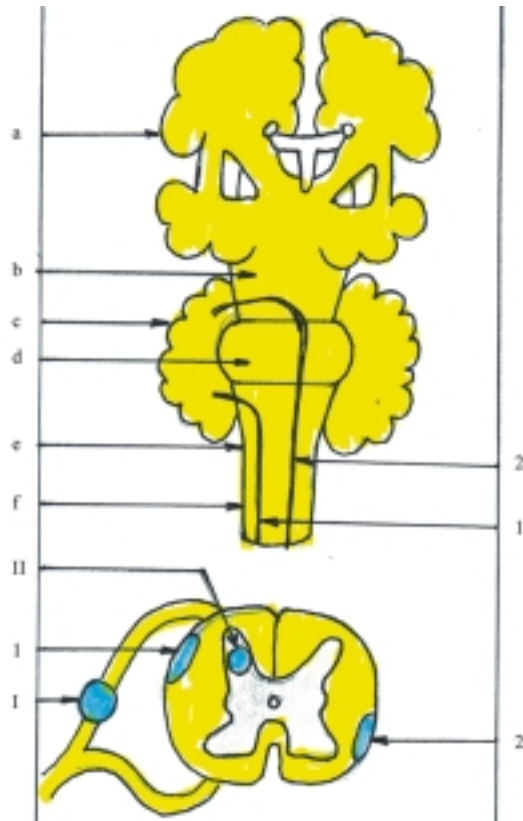
**Fig. 56.2.** *Vía de la sensibilidad general profunda propioceptiva consciente. a) cara superolateral del hemisferio cerebral izquierdo, b) corte frontal de hemisferios cerebrales, c) pedúnculos cerebrales, d) cerebelo, e) puente, f) médula oblongada, g) médula espinal, I. primera neurona en ganglio espinal, II. segunda neurona en núcleos grácil y cuneiforme de la médula oblongada, III. tercera neurona en el tálamo, 1. fascículos grácil y cuneiforme (vía propioceptiva consciente), 2. decusación del lemnisco medial, 3. área cortical sensitiva primaria en giro poscentral.*

lado donde forma el tracto espinocerebeloso posterior o directo, que asciende por la médula espinal hasta la médula oblongada, donde continúa por el pedúnculo cerebeloso inferior hacia el cerebelo. Los cuerpos celulares de las III neuronas se sitúan en la corteza cerebelosa de la región del vermis (células piriformes de Purkinje) (fig. 56.3).

El cerebelo establece numerosas conexiones, aferentes y eferentes, con otras partes del sistema nervioso central. Mediante las conexiones aferentes el cerebelo recibe información sobre el estado de otras regiones del cuerpo; una de estas vías es la espinocerebelosa, ya explicada antes. Mediante las conexiones eferentes el cerebelo ejerce su influencia como modulador de las funciones nerviosas, principalmente de la regulación de la actividad muscular y el mantenimiento del equilibrio; sus vías más importantes son las que lo conectan con el tálamo, el núcleo rojo, la formación reticular y el núcleo vestibular.

Estas vías se inician en las células piriformes (de Purkinje) de la corteza cerebelosa, cuyos axones se dirigen hacia los núcleos cerebelosos donde hacen sinapsis, y de estos parten fibras nerviosas hacia las estructuras antes mencionadas.

La vía de la sensibilidad interoceptiva transmite la sensibilidad visceral, que generalmente es dolorosa difusa, aunque también incluye otras sensaciones como la plenitud y vacuidad de órganos huecos (estómago y vejiga urinaria). Además transmite la sensibilidad vascular como los cambios de presión arterial. Esta vía se caracteriza porque los receptores (interoceptores) se encuentran en las paredes de las vísceras y de los vasos sanguíneos, de donde parten las fibras aferentes o sensitivas que se incorporan a los troncos nerviosos del sistema nervioso autónomo, integrado por fibras eferentes o motoras simpáticas o parasimpáticas; los más destacados son los nervios esplácnicos y el nervio vago. Los cuerpos celulares



**Fig. 56.3.** Vía de la sensibilidad general profunda propioceptiva inconsciente a) corte frontal de hemisferios cerebrales, b) pedúnculos cerebrales, c) cerebelo, d) puente, e) médula oblongada, f) médula espinal, I. primera neurona en ganglio espinal, II. segunda neurona en cuerno o asta posterior de la médula espinal, 1. tracto espinocerebeloso posterior o directo, 2. tracto espinocerebeloso anterior o cruzado.

de las I neuronas se localizan en los ganglios de los nervios espinales y de los nervios craneales mixtos. Otra característica de esta vía es que a partir de los ganglios espinales y craneales, en su trayecto no forma un tracto propio, sino que se incorpora a los tractos de la sensibilidad general según su modalidad sensitiva ya explicados antes, y establecen numerosos mecanismos reflejos vegetativos a distintos niveles de la médula espinal y del tronco encefálico hasta llegar al tálamo, centro subcortical donde se integran los distintos tipos de sensibilidad. El centro nervioso superior de la corteza cerebral se ubica en la porción inferior de los giros poscentral y precentral.

## Trastornos de la sensibilidad general

Los trastornos de la sensibilidad general se manifiestan por una serie de síntomas que pueden ser deficitarios (anestesia e hipoestesia) e irritativos (hiperestesia, parestesia y dolor). La anestesia es pérdida total o parcial de la sensibilidad. En la hipoestesia la sensibilidad está disminuida y en la hiperestesia está aumentada, mientras que la parestesia es la sensación anormal, como el hormigueo. El dolor es la sensación

penosa y desagradable, que constituye un mecanismo protector del cuerpo. De acuerdo con su localización puede ser: superficial (más preciso) y profundo (más difuso). Además, se describen otros 2 tipos de dolores según su localización (referido o irradiado). El dolor referido es el dolor profundo que se proyecta a distancia de la zona estimulada, y sigue la organización segmentaria, y el dolor irradiado es el dolor superficial o profundo que se propaga a distancia, como consecuencia de la irritación de una raíz o tronco nervioso.

Las vías de la sensibilidad general pueden ser lesionadas en distintos niveles de su trayecto, por sección, destrucción o compresión, y afectar el segmento de la vía situado por debajo de la lesión; esto provoca trastornos de la sensibilidad general que se manifiestan por síndromes sensitivos (periférico, medular, del tronco encefálico, talámico y cortical):

- *Síndrome sensitivo periférico:* En general, la sección completa de un tronco nervioso que posee fibras sensitivas provoca la anestesia de la zona autónoma o central de su territorio de inervación y la hipoestesia de la zona mixta o periférica de dicho territorio. La lesión de un tronco nervioso cutáneo afecta la sensibilidad superficial, pero se conserva la sensibilidad profunda (disociación periférica). La

lesión de un tronco nervioso mixto afecta la sensibilidad superficial y profunda (anestesia total). La lesión de la raíz posterior de un nervio espinal también afecta la sensibilidad superficial y profunda (anestesia total).

- *Síndrome sensitivo medular*: La lesión del centro de la sustancia gris de la médula espinal afecta las vías sensitivas que se decusan al nivel medular (tractos espinotalámicos anterior y lateral), esto provoca trastornos de la sensibilidad superficial, pero se conserva la sensibilidad profunda (disociación siringomiélica). La lesión de los funículos posteriores afecta la vía sensitiva que asciende por estos funículos (fascículos grácil y cuneiforme), lo que provoca una situación contraria a la anterior, o sea, con trastornos de la sensibilidad profunda y se conserva la sensibilidad superficial (disociación tabética). La sección de la mitad lateral de la médula espinal afecta las vías sensitivas que ascienden por los funículos anterior, lateral y posterior de ese lado (tractos espinotalámicos anterior y lateral y fascículos grácil y cuneiforme), esto provoca trastornos de la sensibilidad superficial del lado contrario a la lesión (contralateral) y de la sensibilidad profunda del mismo lado (homolateral) (síndrome de Brown-Séquard). La sección completa de la médula espinal afecta todas las vías sensitivas que ascienden por esta, y provoca la anestesia total del cuerpo, por debajo de la lesión.
- *Síndrome sensitivo del tronco encefálico*: La lesión del tronco encefálico afecta las vías sensitivas procedentes de la médula espinal ya cruzadas y las correspondientes a los nervios craneales que se originan en esta región, principalmente del nervio trigémino que inerva la mayor parte de la cara. La lesión al nivel de la médula oblongada o del puente (antes del cruzamiento de las fibras del nervio trigémino) provoca hemianestesia alterna, o sea, anestesia de la mitad del tronco y miembros opuestos a la lesión y hemianestesia de la cara del mismo lado. La lesión al nivel de los pedúnculos cerebrales (después del cruzamiento de las fibras del nervio trigémino) provoca hemianestesia cruzada, o sea, de toda la mitad del cuerpo opuesta a la lesión.
- *Síndrome sensitivo talámico*: Las lesiones del tálamo afectan los núcleos sensitivos situados en esta estructura, lo que provoca trastornos de la sensibilidad en la mitad del cuerpo opuesta a la lesión.
- *Síndrome sensitivo cortical*: La lesión de la corteza cerebral correspondiente al lóbulo parietal (giro poscentral y lobulillo parietal superior) afecta los centros nerviosos sensitivos localizados en esta región y provoca también trastornos de la sensibilidad en la mitad del cuerpo opuesta a la lesión.

## Vías específicas de la sensibilidad especial

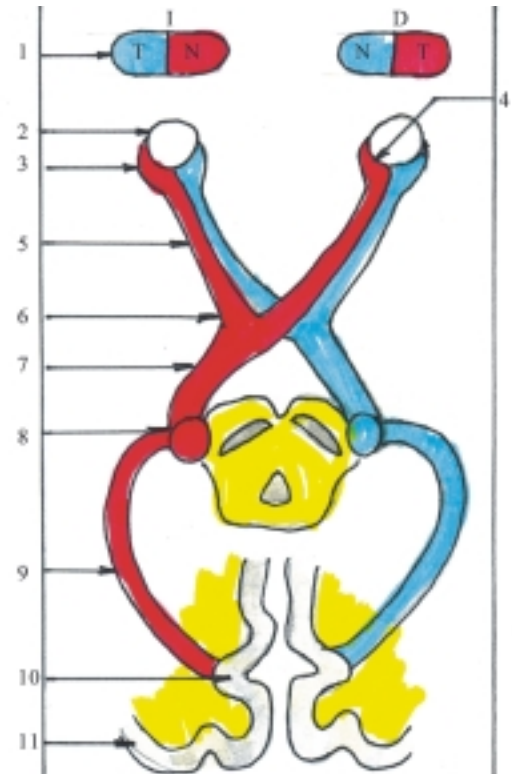La vía gustativa se caracteriza porque su porción periférica está constituida por 3 pares de nervios craneales (nervios intermedio del facial, glossofaríngeo y vago). Los receptores son las células gustativas que forman parte de los cálculos gustativos situados en el epitelio de revestimiento de la mucosa del dorso de la lengua, al nivel de las papilas linguales gustativas, aunque también se encuentran en las mucosas del paladar, la faringe y la epiglotis. Los cuerpos celulares de las I neuronas se localizan en los ganglios de 3 pares de nervios craneales (el ganglio geniculado del nervio intermedio del facial, el ganglio inferior del nervio glossofaríngeo y el ganglio inferior del nervio vago). Las prolongaciones periféricas de estos ganglios se dirigen hacia zonas determinadas del dorso de la lengua desde donde conducen la sensibilidad gustativa; las del ganglio geniculado del nervio intermedio del facial forman parte de la cuerda del tímpano que inervan la zona anterior; las del ganglio inferior del nervio glossofaríngeo forman los ramos linguales que inervan la zona posterior; y las del ganglio inferior del nervio vago forman parte del nervio laríngeo superior que inervan la zona de la raíz de la lengua y epiglotis. Las prolongaciones centrales de estos ganglios se dirigen hacia el tronco encefálico en la composición de los nervios craneales correspondientes. Los cuerpos celulares de las II neuronas se ubican en el núcleo solitario de los nervios intermedio del facial, glossofaríngeo y vago, y sus axones ascienden por el tronco encefálico hasta el diencéfalo. Los cuerpos celulares de las III neuronas se sitúan en el tálamo y sus axones forman parte del tracto talamocortical. Los centros nerviosos superiores de la corteza cerebral se encuentran en la parte inferior del giro poscentral. Las lesiones de los nervios craneales que poseen fibras sensitivas gustativas, provocan la pérdida del gusto en las zonas que inervan en el dorso de la lengua.

La vía olfatoria se caracteriza porque su porción periférica, constituida por el nervio olfatorio, no posee ganglio en su trayecto, por ser una prolongación del telencéfalo (rinencéfalo). Además, los receptores están representados por los cuerpos celulares de las I neuronas y los axones de las II neuronas no hacen sinapsis en el tálamo, centro subcortical de las vías sensitivas. Los receptores de estas vías representados por los cuerpos celulares de las I neuronas son las células neurosensoriales olfatorias (de Schultz) que se encuentran en la región olfatoria de la mucosa nasal, situada en la parte superior de las cavidades nasales. Los axones de las I neuronas se unen unos con otros

y forman los filamentos olfatorios que atraviesan la lámina cribosa del etmoides y penetran en la fosa craneal anterior. Los cuerpos celulares de las II neuronas (células mitrales) se localizan en el bulbo olfatorio cuyos axones se extienden hacia atrás y forman el tracto olfatorio, que en su extremidad posterior se ensancha y constituye el triángulo olfatorio de donde parten las estrías olfatorias lateral y medial, entre las cuales se encuentra la sustancia perforada anterior. Las fibras de estas estrías se extienden por distintas vías y establecen conexiones con otras estructuras relacionadas con el olfato aunque la mayoría de estas se dirigen hacia el giro parahipocámpico. Los centros nerviosos superiores de la corteza cerebral se encuentran en el uncus o gancho de la extremidad anterior del giro parahipocámpico. Del hipocampo surgen fibras eferentes que se dirigen a centros subcorticales situados en el diencefalo, principalmente en el hipotálamo (cuerpos mamilares), que llegan a este lugar por el fórnix.

La vía óptica (fig. 56.4) se caracteriza porque su porción periférica constituida por el nervio óptico no posee ganglio en su trayecto, ya que es una prolongación del diencefalo y en la retina del ojo se encuentra una cadena neuronal formada por 3 grupos de neuronas (células ópticas, bipolares y ganglionares), que representan el I grupo a los receptores y el III grupo a los ganglios de esta vía cuyos axones forman el nervio óptico y se decusan parcialmente en el quiasma óptico. Los receptores de esta vía, representados por los cuerpos celulares de las I neuronas, son las células ópticas baciliformes y coniformes que están situadas en la retina donde abarcan el segundo, tercero y cuarto estrato y sus axones hacen sinapsis en el quinto. Los cuerpos celulares de las II neuronas son las células bipolares localizadas en el sexto estrato de la retina y sus axones hacen sinapsis en el séptimo. Los cuerpos celulares de las III neuronas son las células ganglionares ubicadas en el octavo estrato de la retina y sus axones se extienden por el noveno y décimo estrato hasta el disco del nervio óptico, y continúan su trayecto en la composición de este nervio que atraviesa el canal óptico de la órbita y penetra en la fosa craneal media, donde se une con el del lado opuesto y constituye el quiasma óptico, cuyas fibras mediales se decusan y las laterales siguen por el mismo lado. Del quiasma óptico parten hacia atrás los tractos ópticos derecho e izquierdo, cada uno de los cuales posee fibras procedentes de la retina de ambos ojos y termina formando 2 fascículos que se dirigen a los centros subcorticales ópticos situados en el mesencéfalo (colículos superiores) y en el diencefalo (cuerpos geniculados laterales del metatálamo). Los colículos superiores se conectan con los núcleos de los nervios craneales que inervan los músculos del ojo y establecen mecanismos reflejos (movimientos

oculares en respuesta a estímulos luminosos). Los cuerpos celulares de las IV neuronas se encuentran en los cuerpos geniculados laterales y sus axones forman la radiación óptica. Los centros nerviosos superiores de la corteza cerebral se sitúan en los bordes del surco calcarino localizado en la cara medial de los lóbulos occipitales de los hemisferios cerebrales.



**Fig. 56.4.** Vía óptica. 1. campo visual, I. izquierdo, D. derecho, T. temporal, N. nasal, 2. bulbo ocular, 3. retina temporal, 4. retina nasal, 5. nervio óptico, 6. quiasma óptico, 7. tracto óptico, 8. cuerpo geniculado lateral, 9. radiación óptica, 10. área cortical óptica en bordes del surco calcarino, 11. corteza cerebral.

Las lesiones de las vías ópticas pueden ser causadas por traumatismos, procesos vasculares, tumorales y degenerativos, que dan lugar a distintas alteraciones del campo visual, cuyas manifestaciones dependen de la localización y extensión de la lesión. Para facilitar la comprensión de estas alteraciones es necesario tener presente algunos aspectos morfofuncionales de las vías ópticas: como el bulbo ocular tiene forma esférica, su superficie interna revestida por la retina es cóncava, de manera que las distintas áreas del campo visual se proyectan en áreas opuestas de la retina (ejemplo, la mitad medial o nasal del campo visual se proyecta en la mitad lateral o temporal de la retina). Además, las fibras mediales del nervio óptico se decusan al nivel del quiasma óptico y



pasan al lado opuesto, mientras que las fibras laterales continúan por el mismo lado, lo que explica las hemianopsias o pérdida de la visión en una mitad del campo visual, generalmente en ambos ojos. Las lesiones unilaterales de las vías ópticas por detrás del quiasma óptico (tracto óptico, cuerpo geniculado lateral, radiación óptica y área cortical óptica), son las más frecuentes y afectan a las mitades de las 2 retinas correspondientes al mismo lado de la lesión; esto provoca la pérdida de la visión de las mitades opuestas de los 2 campos visuales (hemianopsia homónima, derecha o izquierda). La lesión en el centro del quiasma óptico causada generalmente por tumores de la hipófisis, afectan las mitades mediales de las 2 retinas, lo que provoca la pérdida de la visión de las mitades laterales de los 2 campos visuales (hemianopsia heterónima bitemporal). La lesión de ambos lados del quiasma óptico es muy rara y afecta las mitades laterales de las 2 retinas, esto provoca la pérdida de la visión de las mitades mediales de los 2 campos visuales (hemianopsia heterónima binasal). Las lesiones por delante del quiasma óptico, al nivel del nervio óptico afectan a toda la retina del ojo del cual proceden, y provocan la pérdida completa de la visión del campo visual correspondiente a ese ojo.

La vía auditiva se caracteriza porque su porción periférica está compuesta por la parte coclear del nervio vestibulococlear. Los receptores son las células sensoriales ciliadas del órgano espiral (órgano de Corti), situados en el conducto coclear del laberinto membranoso. Los cuerpos celulares de la I neurona son células bipolares localizadas en el ganglio coclear situado en la cóclea o caracol. Las prolongaciones periféricas de este ganglio se dirigen hacia el órgano espiral donde se encuentran los receptores auditivos y las prolongaciones centrales constituyen la parte coclear del nervio vestibulococlear, que penetra en la fosa craneal posterior por el poro acústico interno y se dirige hacia el tronco encefálico. Los cuerpos celulares de las II neuronas se ubican en los núcleos cocleares anterior y posterior, que se encuentran al nivel de los ángulos laterales de la fosa romboidea o piso del IV ventrículo. Los axones de estas neuronas se dirigen transversalmente por el puente, se decusan y pasan al lado opuesto, donde cambian de dirección y ascienden en la composición del lemnisco lateral. Las fibras transversales al nivel del puente procedentes de los núcleos cocleares anteriores, constituyen el cuerpo trapezoide y las procedentes de los núcleos cocleares posteriores forman las estrías medulares. Algunas de estas fibras no se decusan y ascienden por el lemnisco lateral del mismo lado y otras hacen sinapsis en núcleos de esta región (ejemplo, núcleos del cuerpo trapezoide y de la oliva superior). Los lemniscos laterales se dirigen a los núcleos subcorticales auditivos situados en el mesencéfalo (colículos inferiores) y en el diencéfalo (cuerpos geniculados mediales del metatálamo). Los colículos inferiores se conectan con núcleos de

nervios craneales y establecen mecanismos reflejos. Los cuerpos celulares de las III neuronas se encuentran en los cuerpos geniculados mediales y sus axones forman la radiación acústica. Los centros nerviosos superiores de la corteza cerebral se sitúan en la parte media del giro temporal superior. La lesión unilateral del nervio coclear o de los núcleos cocleares en el tronco encefálico provoca una sordera completa del mismo lado. La lesión por arriba del cuerpo trapezoide (lemnisco lateral o área cortical) provoca una disminución bilateral de la audición, más marcada en el oído opuesto porque en estas regiones, la mayor parte de las fibras ya se han decusado.

La vía vestibular está relacionada con la función de mantener el equilibrio (estaticocinético), especialmente en la percepción de la posición y los movimientos de la cabeza y se caracteriza porque su porción periférica está compuesta por la parte vestibular del nervio vestibulococlear. Los receptores son células sensoriales ciliadas situadas en la mácula del utrículo y del sáculo (del equilibrio estático) y en las crestas ampollares de los conductos semicirculares (del equilibrio cinético o dinámico). Los cuerpos celulares de las I neuronas son células bipolares localizadas en el ganglio vestibular situado en el meato acústico interno, cuyas prolongaciones periféricas se dirigen hacia los receptores y las prolongaciones centrales forman la parte vestibular del nervio vestibulococlear, que penetra en la fosa craneal posterior por el poro acústico interno y se dirige hacia el tronco encefálico. Los cuerpos celulares de las II neuronas se ubican en los núcleos vestibulares (superior, inferior, lateral y medial), situados al nivel de los ángulos laterales de la fosa romboidea (área vestibular) y sus axones se extienden en 3 direcciones principales, que constituyen el tracto vestibulocerebeloso, el tracto vestibuloespinal y el fascículo longitudinal medial. El tracto vestibulocerebeloso se dirige al cerebelo a través del pedúnculo cerebeloso inferior y termina en la corteza del lóbulo floculonodular conectada con el núcleo fastigio o del techo que está relacionada con la función vestibular o del equilibrio. El tracto vestibuloespinal se dirige a la médula espinal por los funículos anteriores y termina en los núcleos motores de los nervios espinales situados en los cuernos anteriores, donde establece mecanismos reflejos vestibulares con los músculos del cuello, tronco y miembros, e influye sobre el tono muscular de estos, lo que contribuye a mantener el equilibrio del cuerpo. El fascículo longitudinal medial se conecta con los núcleos motores de los nervios craneales que inervan los músculos del ojo, establece mecanismos reflejos vestibulares con estos, y desempeña una función importante en los movimientos conjugados de los ojos y de la cabeza. Los núcleos vestibulares también están conectados con la formación reticular y los núcleos de los nervios vagos y glossofaríngeos, por lo tanto, cuando ocurre una alteración de esta vía

(síndrome vestibular), cuyo síntoma principal es el vértigo, se acompaña con relativa frecuencia de manifestaciones vegetativas (hipotensión arterial, náuseas, vómitos, etc.). Además, existen fibras procedentes de los núcleos vestibulares que se decusan y ascienden hasta el diencefalo. Los cuerpos celulares de las III neuronas se encuentran en el tálamo y sus axones forman parte del tracto talamocortical. Los centros nerviosos superiores de la corteza cerebral están difundidos por los lóbulos parietal y temporal, donde se hace consciente la función vestibular.

## Vías de la motilidad

La motilidad es la facultad que tiene el individuo de ejecutar los movimientos mecánicos del cuerpo o parte de este y de mantener la postura, ante ciertos estímulos. Es una actividad muscular, regida por el sistema nervioso, que en general comprende 2 tipos: cinética y estática. La motilidad cinética o dinámica ejecuta los movimientos o desplazamientos del cuerpo o parte de este, mediante contracciones musculares rápidas y breves (contracciones clónicas), que pueden ser voluntarias o involuntarias, como los movimientos reflejos y automáticos. La motilidad estática mantiene el cuerpo o parte de este en una actitud o postura determinada, mediante contracciones lentas y duraderas (contracciones tónicas).

Las vías de la motilidad conducen los impulsos nerviosos desde los centros nerviosos superiores, corticales y subcorticales, hasta los núcleos motores de los nervios espinales y craneales situados en la médula espinal y el tronco encefálico, respectivamente, de donde parten los nervios que se dirigen hacia los órganos efectores, representados por los músculos.

Estas vías se clasifican según sus funciones en 2 grupos muy relacionados: 1. del movimiento voluntario o piramidal (tractos corticoespinal y corticonuclear) y 2. del movimiento involuntario o extrapiramidal (ejemplo, tractos tectoespinal, rubroespinal, vestibuloespinal y reticuloespinal), que están influenciados por la acción moduladora del cerebelo y subordinados a la corteza cerebral. Además, se incluye la vía motora visceral general o del sistema nervioso autónomo, destinada a la musculatura lisa de las vísceras y vasos sanguíneos, que por sus características particulares se estudia aparte.

## Características generales de las vías de la motilidad

Las vías de la motilidad, al igual que las vías de la sensibilidad general, presentan una serie de características generales, que al ordenarlas en el sentido

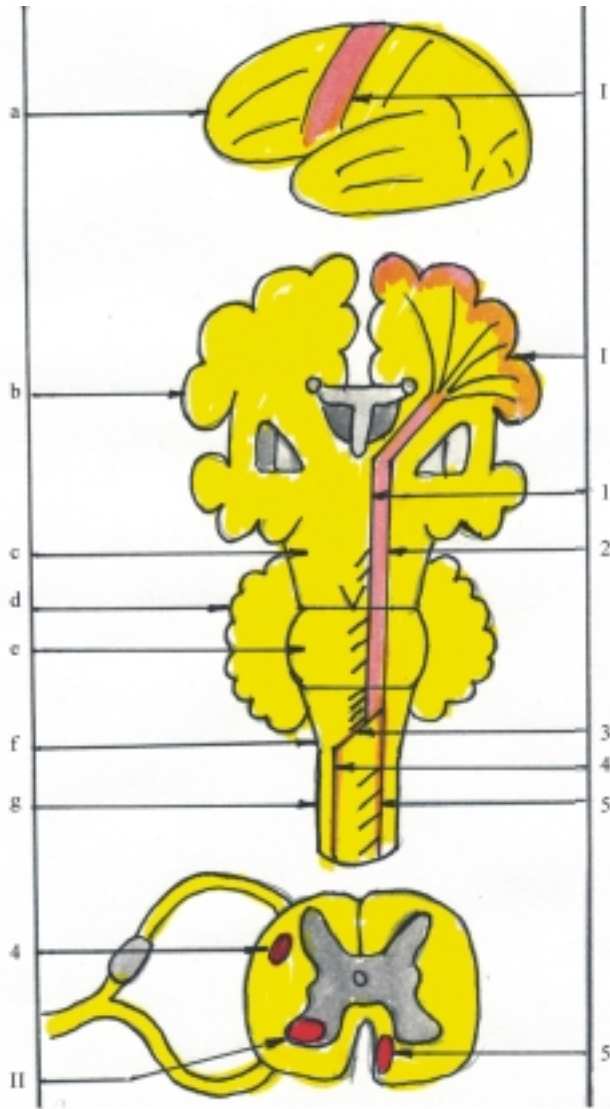
que se transmite el impulso nervioso, facilita su comprensión:

- Los cuerpos celulares de las neuronas motoras centrales o I neuronas se encuentran en la corteza cerebral, principalmente en áreas correspondientes al lóbulo frontal.
- En el trayecto de esta vía la mayor parte de sus fibras se decusan, con la particularidad de que la vía piramidal corticonuclear posee fibras cortas que se extienden hasta el tronco encefálico, la vía piramidal corticoespinal tiene fibras largas que se extienden sin interrupción hasta la médula espinal y las vías extrapiramidales cuentan con varios eslabones neuronales (multisináptica).
- Los cuerpos celulares de las neuronas motoras periféricas se localizan en los núcleos motores de los nervios espinales (en la médula espinal) y de los nervios craneales (en el tronco encefálico).
- Los axones de las neuronas motoras periféricas constituyen las fibras motoras de los nervios espinales y craneales que se dirigen hacia los órganos efectores (músculos).

## Vías específicas de la motilidad

Las vías de la motilidad voluntaria o piramidal (tractos corticoespinal y corticonuclear) tienen los cuerpos celulares de las neuronas motoras centrales o I neuronas constituidos por las células piramidales gigantes, agrupadas en la quinta lámina de la corteza cerebral de las áreas correspondientes al giro precentral y su continuación, el lobulillo paracentral (área cortical motora primaria), así como en el área premotora del lóbulo frontal y en otras zonas del lóbulo parietal (área cortical motora secundaria). Los axones de las I neuronas forman los tractos corticoespinal y corticonuclear (fig. 56.5).

El tracto corticoespinal desciende por la corona radiada, pasa por el brazo posterior de la cápsula interna y atraviesa el tronco encefálico por su parte ventral o anterior (pedúnculos cerebrales, puente y médula oblongada). Al nivel de la médula oblongada forman las pirámides, donde la mayor parte de sus fibras se decusan y descienden por el funículo lateral del lado opuesto de la médula espinal, y constituyen el tracto corticoespinal lateral (cruzado); mientras que la otra parte de sus fibras desciende directamente por el funículo anterior del mismo lado y forma el tracto corticoespinal anterior (directo), cuyas fibras también se decusan en la medida en que van descendiendo, y pasan por la comisura blanca hacia el lado opuesto. Los cuerpos celulares de las neuronas motoras periféricas o II neuronas constituyen los núcleos motores de los nervios espinales situados en las astas anteriores de la médula espinal y sus axones van en la



**Fig. 56.5.** Vía de la motilidad voluntaria piramidal. a) cara superolateral del hemisferio cerebral izquierdo, b) corte frontal de hemisferios cerebrales, c) pedúnculos cerebrales, d) cerebelo, e) puente, f) médula oblongada, g) médula espinal, I. área cortical motora primaria en giro precentral, II. neurona periférica en cuerno o asta anterior de la médula espinal, 1. tracto corticonuclear, 2. tracto corticoespinal 3. decusación piramidal, 4. tracto corticoespinal lateral o cruzado, 5. tracto corticoespinal anterior o directo.

composición de los nervios espinales que terminan innervando los músculos esqueléticos del cuello, tronco y miembros.

El tracto corticonuclear también desciende por la corona radiada, pero pasa por la rodilla (genu) de la cápsula interna, por lo que también se le conoce como haz geniculado y al llegar al tronco encefálico, parte de sus fibras se decusan y pasan hacia el lado opuesto, a distintos niveles de este (pedúnculos cerebrales, puente y médula oblongada), y la otra parte de sus fibras desciende por el mismo lado. Los cuerpos celulares de las neuronas motoras periféricas o II neuronas se ubican en los núcleos motores de los nervios craneales situados en el tronco encefálico y sus axones se extienden en la composición de estos nervios que terminan innervando los músculos esqueléticos de la región de la cabeza y parte del cuello.

Las vías de la motilidad involuntaria o extrapiramidal (tractos tectoespinal, rubroespinal, vestibulo-

loespinal, olivoespinal y reticuloespinal) están íntimamente relacionadas con la vía piramidal y el cerebelo (tracto corticopontocerebeloso), e intervienen en la coordinación de los movimientos involuntarios (reflejos y automáticos) y en la regulación del tono muscular. Los cuerpos celulares de las neuronas motoras centrales tienen una localización difusa en distintas zonas de la corteza cerebral, principalmente en el área premotora del lóbulo frontal (área cortical motora secundaria) y sus axones se dirigen hacia los núcleos basales del cerebro y ciertos núcleos del tronco encefálico donde se encuentran los cuerpos celulares de las neuronas intermedias. Entre los núcleos basales del telencéfalo se destaca el neostriado (núcleos caudado y putamen) que establece conexiones con otras estructuras de esta región como el tálamo e hipotálamo y el paleostriado (globo pálido), cuyos axones se extienden hacia el tronco encefálico. Entre los núcleos del tronco

encefálico relacionados con este sistema extrapiramidal se distinguen los del techo mesencefálico, el núcleo rojo y la sustancia negra, los núcleos vestibulares, olivar inferior y de la formación reticular, cuyos axones forman varios tractos entre los que se destacan el tectoespinal, rubroespinal, vestibuloespinal, olivoespinal y reticuloespinal. Estos tractos establecen conexiones con otras estructuras encefálicas, algunos se decusan y en general descienden por los funículos anterior y lateral de la médula espinal. Los cuerpos celulares de las neuronas motoras periféricas se encuentran en los núcleos motores de los nervios espinales situados en las astas anteriores de la médula espinal y sus axones van en la composición de estos nervios hasta los efectores musculares.

Mediante el tracto corticopontocerebeloso la corteza cerebral controla las funciones del cerebelo. Los cuerpos celulares de las I neuronas se encuentran en distintas zonas de la corteza cerebral (frontal, parietal, occipital y temporal) y sus axones forman las fibras corticopontinas que descienden hasta el puente del tronco encefálico. Los cuerpos celulares de las II neuronas se localizan en los núcleos pontinos y sus axones forman las fibras pontocerebelosas que se decusan y pasan por el pedúnculo cerebeloso medio del lado opuesto hacia el cerebelo. Los cuerpos celulares de las III neuronas se sitúan en la corteza de los hemisferios cerebelosos (células piramidales de Purkinje). En la corteza cerebelosa se inician las vías eferentes del cerebelo que hacen sinapsis en los núcleos cerebelosos y de estos parten fibras que se conectan con núcleos situados en el tronco encefálico, relacionados con el sistema extrapiramidal.

## Trastornos de la motilidad

Los trastornos de la motilidad se manifiestan por una serie de síntomas, entre los que se destacan los correspondientes al déficit de los movimientos voluntarios (parálisis y paresias). Además se observan otros síntomas relacionados con el tono muscular (hipertonía, hipotonía y distonía), la coordinación de los movimientos o taxia (ataxia), los movimientos reflejos incondicionados (hiperreflexia, hiporreflexia y arreflexia), los movimientos involuntarios anormales (temblor, coreico, tics, espasmos musculares, etc.) y el estado trófico de los músculos (atrofia muscular).

Las lesiones del sistema nervioso pueden afectar alguna parte de las vías de la motilidad (piramidal y extrapiramidal), y provocar síntomas cuyas características permiten realizar el diagnóstico de la vía afectada y su localización.

En general, la lesión de las II neuronas de la vía piramidal, representada por los nervios que poseen fibras motoras, afecta a músculos aislados, o sea, a los músculos o grupos musculares que inervan, y provocan la paresia o parálisis de origen periférico,

que se acompaña de hipotonía e hiporreflexia y atrofia muscular. La lesión de las I neuronas de la vía piramidal en su trayecto por el sistema nervioso central, representada por los tractos corticoespinal y corticonuclear, afecta a muchos músculos o grandes regiones musculares; esto provoca las parálisis de origen central que se hacen más evidentes en los miembros y según su localización se denominan: monoplejías, hemiplejías, paraplejías y cuadriplejías, que se acompañan de otros síntomas como la hipertonía, la hiperreflexia profunda o muscular y la hiporreflexia superficial o cutánea, pero al explorar el reflejo cutáneo plantar se produce el signo de Babinski (extensión del dedo grueso en lugar de la flexión de los dedos). La lesión de la vía extrapiramidal se caracteriza porque produce rigidez y movimientos involuntarios anormales, las enfermedades más representativas son, el Parkinson y la Corea. La enfermedad de Parkinson, por lesión del globo pálido y la sustancia negra, se caracteriza por rigidez, temblor y lentitud en los movimientos (hipocinesia). La Corea por lesión del neostriado, se caracteriza por los movimientos coreicos (involuntarios, irregulares, rápidos y amplios).

- Las localizaciones de las lesiones en la vía piramidal o de la motilidad voluntaria se pueden diagnosticar por los síntomas que presentan, principalmente por las parálisis que producen en determinadas regiones del cuerpo.
- La sección completa de la médula espinal provoca parálisis en ambos lados y por debajo de la lesión, con la particularidad que si la sección ocurre en la región torácica provoca paraplejía y si ocurre en la región cervical, cuadriplejía.
- La sección de la mitad lateral de la médula espinal produce parálisis del mismo lado por debajo de la lesión, con la particularidad que si ocurre en la región torácica produce monoplejía y si ocurre en la región cervical, hemiplejía, pero sin afectar la cara. Naturalmente que esta hemisección medular completa es excepcional, y son más frecuentes las formas atípicas de esta lesión.
- Las lesiones en el tronco encefálico provocan la hemiplejía alterna, que consiste en la parálisis de los miembros del lado opuesto de la lesión y de los nervios craneales del mismo lado, según el nivel de la lesión. En la médula oblongada (nervios IX, X, XI y XII), el puente (V, VI y VII) y los pedúnculos cerebrales (III y IV).
- Las lesiones por arriba del tronco encefálico, principalmente al nivel de la cápsula interna, provocan hemiplejía total o parálisis de toda la mitad opuesta del cuerpo.
- Las lesiones corticales generalmente no afectan toda el área motora, por lo que, la hemiplejía o parálisis de la mitad opuesta del cuerpo no es proporcional, o sea, que una parte está más afectada que otra, y puede provocar una monoplejía.

# BIBLIOGRAFÍA

La bibliografía se organiza en cuatro grupos para facilitar la localización de las obras relacionadas con las temáticas tratadas en este libro, o sea, las referidas a la Anatomía, Embriología, Histología y Misceláneas que incluye los libros de texto básicos y complementarios correspondientes a otras disciplinas comprendidas en los planes de estudio de las carreras de Ciencias Médicas en Cuba.

## Anatomía

- ANDERSON J. E.: Grant's atlas of anatomy. 8. ed. Ed. Williams–Wilkins, Baltimore, 1983.
- ARANA I. R y REBOLLO M. A.: Neuroanatomía, 3ª. ed., Ediciones Revolucionarias, La Habana, 1966.
- BACKHOUSE K. M. : Color atlas of surface anatomy and applied, Ed. Williams–Wilkins, Baltimore, 1986.
- BARRAQUER–BORDAS L.: Neurología fundamental, Instituto Cubano del Libro, La Habana, 1967.
- BASMAJIAN J.V. Anatomía, 7ª ed, Nueva Editorial Interamericana, México, 1977.
- BERGMAN R.A, Thompson S.A, and Afifi A. F. Catalog of human variation, Ed Orban–Schwarzenberg, Baltimore, 1984.
- BLEWETT J. E, and RACKOW A. M.: Anatomy and physiology for radiographers, 2a ed. Ed. Butter Worth, London, 1966.
- BO W. S., MESHANG I and KRUEGER W. A: Basic atlas of cross sectional anatomy, Ed. Saunders, Philadelphia, 1980.
- BOILEAU GRANT J. C.: An atlas of anatomy, 2a ed, Ed Williams–Wilkins, Baltimore. 1947.
- BRANTIGAN O. C.: Clinical anatomy, Ed Mc Graw–Hill, New York: 1963.
- BRUCE J., WAMSLEY R. y ROSS J. A.: Anatomía quirúrgica, Ed. Salvat, Barcelona: 1968.
- CARPENTER M. B, y SUTIN J.: Neuroanatomía humana, 6ª. ed., Ed.“El Ateneo” Pedro García S. A. Buenos Aires: 1990.
- COMITÉ INTERNACIONAL DE NOMENCLATURA ANATÓMICA: Nómima anatómica, 5a. ed., Ed. Williams–Wilkins, Baltimore, 1983.
- CORNIDE J. L.: Anatomía del sistema nervioso, Compañía Impresora Cubanacán, La Habana, 1955.
- CRELIN E. S.: Anatomy of the newborn, Ed. Lea-Febiger, Philadelphia, 1969.
- \_\_\_\_\_. Functional anatomy of the newborn, Yale University Press, New Haven, 1973.
- CROUCH J. y MC CLINTIC R.: Principios de anatomía humana. Bases morfológicas y correlación fisiológica, Ed. Limusa, México: 1974.
- CROUCH J. E.: Anatomía humana funcional, 2ª. ed, Compañía Editorial Continental, México, 1983
- CROWLEY L.: Introductory concepts in anatomy and physiology. A manual for students in health professions, Year Book Medical Publishers, Chicago, 1976.
- DI DIO L.: Synopsis of anatomy, Mosby, St Louis, 1982.
- ELLIS H.: Clinical anatomy, 5a. ed. Ed. Backwell, Boston, 1971.
- ESCOLAR J.: Anatomía humana funcional y aplicada, 3a. ed., Ed. Espaxs, Barcelona 1974.
- ESTRADA G. R y PÉREZ G. J.: Neuroanatomía funcional, 3ª. ed. Ed. Pueblo y Educación, La Habana, 1986.
- FENEIS M.: Nomenclatura anatómica ilustrada, 6ª. ed. Ed. Salvat, Barcelona, 1998.
- GARDNER E., GRAY D. y O'RAHILLY R.: Anatomía: Estudio por regiones del cuerpo humano, 3ª. ed. Ed. Salvat, México, 1979.
- GARDNER W. D. y OSBURN W. A.: Anatomía humana. Ed. Interamericana, México, 1975.
- HAMILTON W. J.: SIMON G., HAMILTON S. G. I.: Surface and radiological anatomy, 5a. ed. Ed. Heffer, Cambridge, 1971.
- HAMILTON W. J.: Textbook of human anatomy, 2a ed. Ed. Mac Millan Pres, London, 1976.
- HERNÁNDEZ F.: Anatomía y disecciones, Ed. HERSA, México, 1990.
- HOLLINSHEAD W. H.: Anatomy for surgeons, 3a. ed. Ed. Harper-Row, Philadelphia, 1982.
- JOHNSTON T. B.: Sinopsis de anatomía regional, Ed. Jims, London, 1971.
- KENDALL H. O. KENDALL F. P. y WADSWORTH G. E.: Músculos pruebas y funciones, Ed. Jims, Barcelona, 1974.
- KISS F. y SZENTAGOTHA J.: Atlas de anatomía humana, 21a. ed. Academia de Medicina, Budapest, 1965.
- KOMÁROV L.: Dissection of the brain, Academia de Medicina, Budapest, 1964.
- KORITKÉ J. C. and SICK H.: Atlas of sectional human anatomy, Ed. Urban – Schwarzenberg, Baltimore, 1983.
- KOVANOV V. V.: Cirugía operatoria y anatomía topográfica, Ed. Mir; Moscú, 1983.
- LACHMAN E. and FAULKNER K. E.: Case studies in anatomy, 3a. ed., Oxford University Press, New York, 1981.
- LATARJET M. y RUIZ LL. A.: Anatomía humana, Ed. Panamericana, Argentina, 1983.
- LEBEDINET N. G., PINO H. R.: Terminología anatómica española e internacional, Instituto Cubano del Libro, La Habana, 1970.
- LIPHENKO V., SAMUSEV R. P.: Atlas de anatomía normal humana, Ed. Mir, Moscú, 1986.
- LOCKHART R. D., HAMILTON G. F. and FYFE F. N.: Anatomy of the human body, 2a. ed, Ed. Faber and Faber Limited, London, 1965.
- LÓPEZ L., ALMENDOLLA L.: Atlas de Anatomía humana, Nueva Editorial Interamericana, México, 1982.
- LUNLEY J. S. P.: Anatomía esencial. Aplicaciones clínicas, Ed. Salvat, Barcelona, 1985.
- \_\_\_\_\_.: Surface anatomy: The anatomical basis of clinical examination, Ed. Chjurchill Livingstone, New York, 1990.

LLERENA J. and PLAZA L.: Atlas de disección por regiones, Ed. Salvat, Barcelona, 1969.

MC CLINTIC J. R.: Basic Anatomy and physiology for the human body, Ed. John Wiley, New York, 1988.

MC MINN R., M. H. and HUTCHINGS RT.: A colour atlas of human anatomy, Ed. Wolfe, London, 1985.

Mathers L.H., Chase R.A., Dolph J, Glasgow EF and Gosling JA.: Clinical Anatomy Principles, Mosby St. Louis: Ed. 1995.

MOORE K. L.: Clinically oriented anatomy, 3a. ed. Ed. Williams–Wilkins, Baltimore, 1993.

MUNOZ A.: Anatomía humana: funcional y aplicada, 4a. ed. Ed. Espaxs, Barcelona, 1990.

NETTER F. H.: Atlas of human anatomy, 2a. ed, Ed. Novartis, New Jersey, , 1997.

O'RAHILLY R.: Anatomía de Gardner, 5ª. ed; Ed. Interamericana, México, 1989.

ORTS LLORCA F.: Anatomía humana, 6a. ed., Ed. Científico Médica, Barcelona, 1986.

PARKER A. C.: Textbook of anatomy and physiology, 7a. ed., Ed. Mosby, St. Louis, 1967.

—————.: Anatomía y fisiología, 10ma. ed., Ed. Elmusa, Madrid, 1987.

PASSMORE R. y ROBIN J. S.: Tratado de enseñanza integrada de la medicina, Ed. Científico Médico, Barcelona, 1971

PENKOF E. : Atlas of topographical and applied anatomy, Ed. Saunders, Philadelphia, 1980.

PREKERING P.T. and HOWDEN R.: Anatomy: Descriptive and surgical, Ed. Bounty Books, New York, 1977.

PRIVES M., LISEKOV N. y BUSHKOVICH V.: Anatomía Humana, 5a. ed., Ed. Mir, Moscú, 1984.

ROMANES G. J. Cunningham's textbook of anatomy, 10ma. ed., Oxford University Press, London, 1964.

ROSELL W. y DOVALE C.: Consideraciones generales de la anatomía y del aparato locomotor, 4a. ed., ISCM-H, La Habana, 1992.

ROUVIERE H., DELMAS A.: Anatomía Humana, 10ma. ed., Ed. Masson, París, 1999.

ROUVIERE H.: Compendio de anatomía y disección, 3a. ed., Ed. Salvat, Barcelona, 1972.

SÁNCHEZ G. L.: Anatomía del aparato genital femenino, Ed. Jims, Barcelona, 1961.

SCHNEIDER I. K.: Anatomical case histories, Year book, Chicago, 1976.

SINELNIKOV R. D.: Atlas de anatomía, Ed. Mir, Moscú, 1984.

SNELL R. S.: Clinical anatomy for medical students, 5a. ed., Ed. Brown, Boston, 1995.

SOBOTTA J.: Atlas of human anatomy, Ed. Urban-Schwarzenberg, Baltimore, 1978.

SPALTEHOLZ W.: Atlas de anatomía humana, 6a. ed., Ed. Labor, Barcelona, 1972.

TATARINOV V. G.: Anatomía y fisiología humana, 3a. ed., Ed. Mir, Moscú, 1987.

TESTUT L., JACOB O.: Tratado de anatomía topográfica con aplicaciones médico quirúrgicas, 8a. ed., Ed. Salvat, Barcelona, 1961.

TESTUT L. y LATARJET A.: Tratado de anatomía humana, 9a. ed., Ed. Salvat, Barcelona, 1988.

TESTUT L. y LATARJET A.: Compendio de anatomía descriptiva, Ed. Salvat, Barcelona, 1995.

TÖNDURY G.: Anatomía topográfica y aplicada, Ed. Científico Médica, Barcelona, 1958.

TRUOX R. C. y CARPENTER M. B.: Neuroanatomía humana, 3a. ed., Instituto Cubano del Libro, La Habana, 1971.

VEGA SALA A.: Síntesis de anatomía humana, 2a. ed., Ed. Jims, Barcelona, 1975.

WARRICK C. K.: Anatomy and physiology for radiographers, Edward Arnold (Publishers), London, 1960.

WILLIAMS P. L. y WARWICK R.: Gray's Anatomía, 36a. ed., Ed. Salvat, Barcelona, 1986.

WOLF–HERDEGGER.: Atlas de anatomía humana, Ed. Salvat, Barcelona, 1972.

WOODBURNE R. T.: Essential of human anatomy, Oxford University Press, New York, 1973.

YOKOCHI, R. H.: Anatomía fotográfica del cuerpo humano., Ed. Espaxs, Barcelona, 1972.

ZUCKERMAN L.: A new system of anatomy. A dissector's guide and atlas, Oxford University Press, New York, 1981.

## Embriología

Alfonso C., Valdés A., Machado R., Molina J. R, López A. y Ramírez A. F.: Embriología humana, Ed. Pueblo y Educación, La Habana, 1985.

AREY L. B.: Anatomía del desarrollo, 7a. ed., Instituto Cubano del Libro, La Habana, 1975.

BALINSKY B. I.: An introduction to embryology, 3a. ed., Instituto Cubano del Libro, La Habana, 1970.

BODMER C. H.: Embriología moderna, Nueva Editorial Interamericana, México, 1972.

DOLLANDER A.: Elementos de embriología, Ed. Limusa, México, 1986.

FALKNER F.: Desarrollo humano, Ed. Saunders, Philadelphia, 1969.

GENIS J. M.: Biología del desarrollo, Ed. Espaxs, Barcelona, 1970.

GOTTLIEB G.: Behavioral Embriology, Academic Press, New York, 1973.

HAMILTON W. J. BOYD J., D. y MOSSMAN H. W.: Embriología, 4a. ed., Ed. Interamericana, México, 1973.

LARSEN W. J.: Human Embriology, 2a. ed., Churchill-Livinstone.INC, New York, 1997.

MOORE K. L.: Embriología clínica, 6a. ed., Mc Graw Hill Americana, USA, 1999.

NARBAITZ R.: Embriología, Instituto Cubano del Libro, La Habana, 1967.

O'RAHILLY R. y MULLER F.: Embriología y teratología humana, 2a. ed., Wiley-Liss Publications, USA, 1998.

PATTEN BM.: Embriología humana, 2a. ed., Ed. Blookinston, New York, 1953.

POIRIER J., COHEN I. y BEAUDET J.: Embriología humana, Ed. Marbán, Madrid, 1974.

SADLER T. W.: Langman Embriología humana, 7a. ed., Ed. Médica Panamericana, México, 1996.

TAURE M.: Anatomía del desarrollo. Embriología humana, 4a. ed., Ed. Científico Médica, Barcelona, 1965.

TOKIN B. P.: Embriología general, Ed. Mir, Moscú, 1990.

## Histología

BLOOM W.: Tratado de Histología, 9ª. ed., Ed. Labor, Argentina, 1973.

DE ROBERTIS E. D. P., DE ROBERTIS E. M. F.: Biología celular y molecular, 10ma. ed., Instituto Cubano del Libro, La Habana, 1984.

DI FIORE M. S. H.: Diagnóstico histológico: Reconocimiento de los órganos por su estructura microscópica, 5a. ed., Ed. El Ateneo, Buenos Aire, 1963.

DUPRAW E.: Biología celular y molecular, Ed. Omega, Barcelona, 1971.

- ELISEIEV V. G., AFANASIEV Y. I. y KOTOVSKI E. F.: Atlas de la estructura microscópica y ultramicroscópica de las células, tejidos y órganos, Ed. Mir, Moscú, 1974.
- ELISEIEV V. G., AFANASIEV Y. I. y YURINA N. A.: Histología, Ed. Mir, Moscú, 1985.
- FAWCETT D. W.: Tratado de Histología, 12a. ed., Mc Graw-Hill, Madrid, 1995.
- FERRER, D.: Esquemas de Histología, 4a. ed., Ed. Espaxs, Barcelona, 1975.
- GENESEV, F.: Histología, Ed. Panamericana, México, 1984.
- HAM A. W.: Tratado de Histología, 9a. ed., Ed. Harla, México, 1988.
- JUNQUEIRA L. C. y CARNEIRO J.: Histología básica. Texto y Atlas, 4a. ed., Ed. Masson, Barcelona, 1996.
- LEESON C. R. y LEESON T. S.: Histología, 3a. ed., Ed. Interamericana, México, 1977.
- LEESON C. R., LEESON T. S y PAPARO A. A.: Texto/Atlas de Histología, Ed. Interamericana Mc Graw-Hill, México, 1990.
- LEUNHART H.: Histología, citología y microanatomía humana, Ed. Salvat, Barcelona, 1975.
- MARINELLO Z.: El complejo celular, Ed. Espaxs, Barcelona, 1974.
- NOVIKOFF A. B. y HOLTZMAN E.: Estructura y dinámica celular, Ed. Interamericana, México, 1972.
- POIRIER J., CHEVREAU.: Cuadernos de histología humana, 2a. ed., Ed. Marbán, Madrid, 1974.
- STEVENS A., LOWE J.: Histología humana, Ed. Harcourt Brace, Madrid, 1998.
- STEVENS A. y STEVEN L. J.: Texto y Atlas de Histología, Ed. Mosby, Madrid, 1993.
- VAQUERO J.: Fundamentos de histología, Editorial Interamericana, Madrid, 1982.
- VEGA G.: Manual de Histología esquemática, Ed. Pueblo y Educación, La Habana, 1980.
- VEGA G.: Compendio de histología, Ed. Científico –Técnica, La Habana, 1990.
- WEISS L. and GREEP R. D.: Histology, 4a. ed., Mc Graw-Hill Book Co, New York, 1977.
- WHEATHER P. R.: Histología Funcional, Ed. Jims, Barcelona, 1980.

## Miscelánea

- Diccionario Terminológico de Ciencias Médicas: 11a. ed., Ed. Científico- Técnica, La Habana, 1984.
- ALEMANY J., MARRERO E. y VILLAR R.: Oftalmología, 2a. ed., Ed. Pueblo y Educación, La Habana, 1985.
- ÁLVAREZ CAMBRAS, R., CEBALLOS A., MURGADOS R., CANDEBAT R., ALEMÁN R., GARCÍA A. y otros.: Tratado de cirugía ortopédica y traumatología, Ed. Pueblo y Educación, La Habana, 1985.
- BENNET J. C. y PLUM F.: Cecil tratado de medicina interna 20a. ed., Madrid: Mac: Graw-Hill-Interamericana, 1996.
- CARDELLÁ L., HERNÁNDEZ R., UPMANN C., VICEDO A., PÉREZ A., SIERRA S, y otro Bioquímica médica, Ed. Ciencias Médicas, La Habana, 1999.
- COTRANS R., KUMAR V., COLLINS T.: Robin's patología estructural y funcional, 6a. ed., Mc Graw-Hill-Interamericana, Madrid, 1999.
- DU GAS B. W.: Tratado de enfermería práctica, 4a. ed., Nueva Editorial Interamericana, México, 1996.
- FERNÁNDEZ-HERNÁNDEZ BAQUERO G., REGALADO G., GRILLO R., PUERTAS J. DANIEL R., CORTES M. y otros.: Dermatología, Ed. Científico-Técnica, La Habana, 1986.
- GUYTON A. C., HALL J. E.: Tratado de fisiología humana, 9a. ed., Mc Graw-Hill-Interamericana, Madrid, 1998.
- LLANIO R. Fernández S.E., PÉREZ F., FERNÁNDEZ S.A., Pena A. Rodríguez L., y otros.: Propedéutica y fisiopatología, 2a. ed., Ed. Pueblo y Educación, La Habana, 1984.
- MÁS J. C. y VIDAL I.: Temas de Laboratorio clínico, Ministerio de Salud Pública, La Habana, 1980.
- MONNIER J. P. y otros: Manual de radio diagnóstico, Instituto Cubano del Libro, La Habana, 1985.
- NELSON W. E., BEHRMAN R. E., KLEGMAN R. M., AVIN A. M. Nelson.: Tratado de pediatría, 15a. ed., Mc Graw-Hill-Interamericana, Madrid, 1998.
- NUÑEZ DE F.: Psicología médica, Ed. Pueblo y Educación, La Habana, 1987 .
- PRACY R., SIGLER J., STELL P. M., ROGER J.: Otorrinolaringología elemental, Ed. Limusa, México, 1981.
- PORTILLA R., VALVERDE N., MORALES J. G., PRESMANES F. DE LA CRUZ M. DE LA LARREA E.: Urología, Ed. Pueblo y Educación, La Habana, 1985.
- RIGOL O., LEÓN J. B., RODRIGUEZ M. E. FARNOT U., CABEZA E., GARCÍA-MARRUZ S. et al. Obstetricia y Ginecología. La Habana: Pueblo y Educación, 1983.
- ROBBINS S.L.: Patología estructural y funcional 4a. ed., Ed. Interamericana, México, 1975.
- ROCA R., SMITH V., PAZ E., LOSADA J., PÉREZ H. M., SERRET B., y OTROS. Temas de medicina interna, 3a. ed., Ed. Pueblo y Educación, La Habana, 1985.
- TORRE E DE LA. CANETTI S. GÓNZALEZ J. GUTIÉRREZ J. A. JORDÁN I. PELAYO E. J. y OTROS.: Pediatría No. 3, Ed. Pueblo y Educación, La Habana, 1996.
- TORROELLA E., PRESNO J. A., GARCÍA A., VIDAL J. M., GUERRA R., TORROELLA F. E., y otros: Cirugía, 2a. ed., Ed. Pueblo y Educación, La Habana, 1979.
- VILLAR M. S., RODRÍGUEZ J., FERNÁNDEZ R., CARDOSO G., URIARTE M., PONS T., y otros.: Otorrinolaringología, Ed. Pueblo y Educación, La Habana, 1984.