UE8 Appareil neurosensoriel
05/02/2018 à 13h30
Pr Nguyen
Ronéotypeuse : Marion de Maricourt
Ronéoficheuse : Audrey Sallendre

Cours 8 :
Sémiologie de l'orbite, des paupières et des annexes de l'œil

Ce cours est assez indigeste mais ce qui est important selon le prof est la sémiologie, l'anatomie étant surtout du rappel et pour mieux comprendre. Les 2 syndromes de la partie 1.I.4) sont à connaitre par contre. Il est passé très rapidement sur les paupières et les voies lacrymales.
Ce qui est un italique non gras sont les explications qu'il a donné à l'oral. La fiche est exhaustive, il n'y a juste pas l'anat de la partie 1 qui est u rappel selon le prof.
Il a notamment insisté sur le fait que les 3 grandes urgences diagnostiques sont le sd de CBH, l'atteinte du III et la fistule carotido-caverneuse (FCC).

Sommaire

PARTIE 1 : L'ORBITE

I) Anatomie de l'orbite

1) Généralités
2) Parois orbitaires
3) Orifices orbitaires
4) Syndromes

II) Examen clinique

1) Interrogatoire
2) Inspection
3) Palpation
4) Auscultation
5) Mesure instrumentale
6) Examen ophtalmique
7) Enophtalmie et exophtalmie

III) Examens radiologiques

PARTIE 2 : LES PAUPIERES

1) Généralités
2) Rôles des paupières
3) Orgelet
4) Chalazion
5) Distichiasis, entropion et ectropion

PARTIE 3 : LES VOIES LACRYMALE

1) Composition de l'appareil lacrymal
2) Circulation lacrymale
3) Dacryocystite

PARTIE 1 : L'ORBITE

I) Anatomie de l'orbite

1) Généralités

- **Cavité profonde de 45 à 50 mm**, ouverte en avant et en dehors.
  Elle contient le globe oculaire et les muscles oculomoteurs.
- Hauteur : **35mm** / Largeur: **45mm**
- Jonction d'os du crâne et de la face
  = Réunion de 7 os appartenant aux massifs facial et crânien
- Forme de **pyramide quadrangulaire** dans sa partie antérieure

- **2 axes :**

axe visuel qui passe par le centre de la pupille (flèche rouge)
et grand axe de l'orbite, bissectrice qui part de l'apex orbitaire (flèche verte, la plus longue)

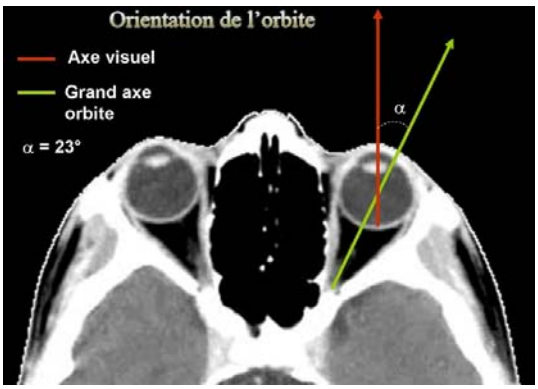

(alpha explique en partie le caractère soit axile soit latéralisé des opthalmies vu plus loin)

2) Parois orbitaires

1 : os frontal
1a : processus zygomatique
1b : apophyse orbitaire médiale
2 : petite aile de l'os sphénoïde
3 : os zygomatique (ou malaire)
4 : grande aile de l'os sphénoïde
5 : os maxillaire
6 : apophyse orbitaire du palatin
7 : os éthmoïde
8 : os lacrymal
9 : os nasal

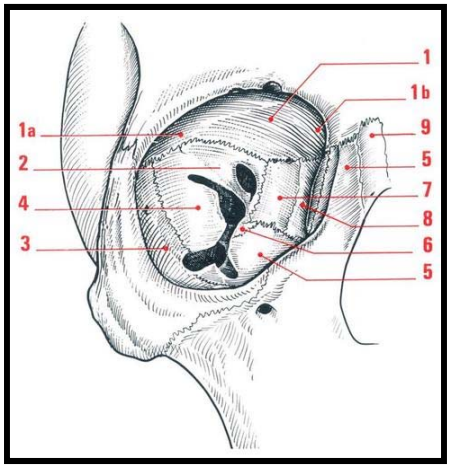

SUPERIEURE : Elle est mince.

- Paroi orbitaire du frontal
- Petite aile du sphénoïde (rebord orbitaire sup ?)

(en latéral: fossette trochléaire / en médial: fosse lacrymale)

INFERIEURE = plancher

- Face orbitaire de l'os zygomatique
- Os maxillaire
- Processus orbitaire du palatin

MEDIANE = nasale : Elle est très fragile.

- Paroi orbitaire de l'os maxillaire
- Os lacrymal
- Lame orbitaire de l'ethmoïde
- Corps du sphénoïde

LATERALE : Celle-ci est plus épaisse. Elle sépare l'orbite de la fosse temporale.

- Os zygomatique
- Grande aile du sphénoïde

[rebord orbitaire] = os frontal, maxillaire et zygomatique.

3) Orifices orbitaires

Ils sont importants dans l'anatomie de l'orbite car ils correspondent à l'agencement de différents systèmes (vasculaires et nerveux avec l'apex orbitaire ainsi que musculaires).

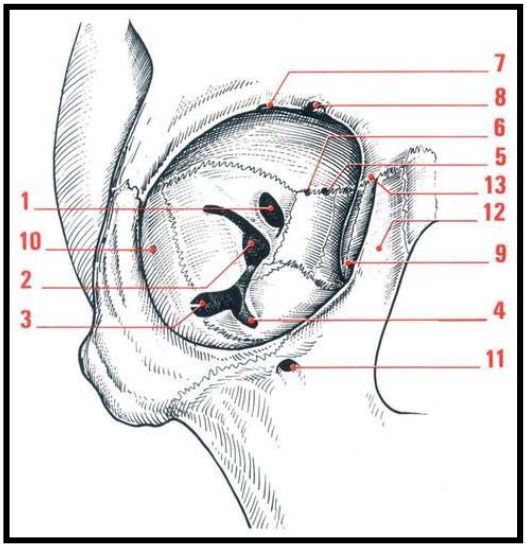

1. Canal optique
2. Fissure orbitaire supérieure (ou fente sphénoidale)
3. Fissure orbitaire inférieure (ou fente sphénomaxillaire)
4. Sillon infraorbitaire
5. Foramen ethmoïdal antérieur
6. Foramen ethmoïdal postérieur
7. Echancrure supraorbitaire
8. Incisure frontale
9. Orifice supérieur du canal lacrymonasal
10. Foramen zygomatico-orbitaire
11. Foramen infraorbitaire
12. Crête lacrymale antérieure
13. Crête lacrymale postérieure

APEX ORBITAIRE = fissure orbitaire supérieure + canal optique

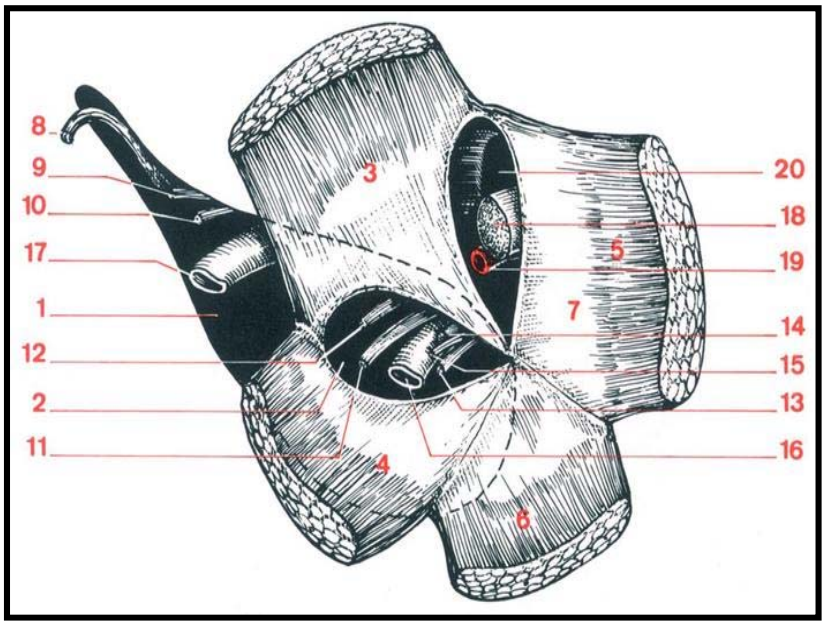

1. Fissure orbitaire supérieure :

2. Anneau de Zinn :

3. Muscle droit supérieur
4. Muscle droit latéral
5. Muscle droit médial
6. Muscle droit inférieur
7. Tendon de Zinn
11. Nerf VI
12. Nerf III branche supérieure
13. Nerf III br inférieure
14. Nerf nasociliaire (br du V1)
15. Racine sympathique du ganglion ciliaire
16. Veine ophtalmique moyenne

En dehors du Zinn:

8. Nerf lacrymal (br du V1)
9. Nerf frontal (br du V1)
10. Nerf IV
17. Veine ophtalmique supérieure

20. Canal optique

18. Nerf optique
19. Artère ophtalmique

SYSTEME MUSCULAIRE

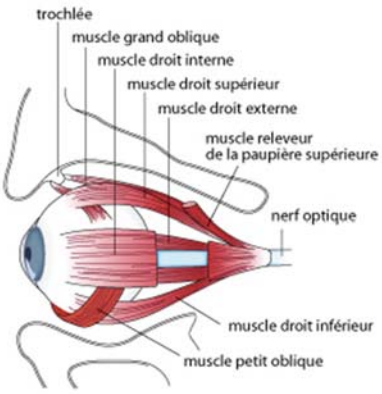

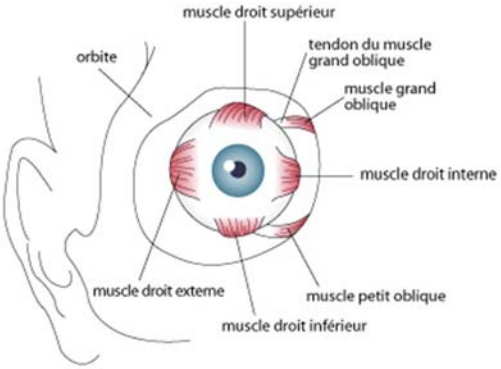

Innervation des muscles :

- **III** : droits supérieur, inférieur, médial et oblique inférieur, grand oblique.
- **IV** : petit oblique
- **VI** : droit latéral

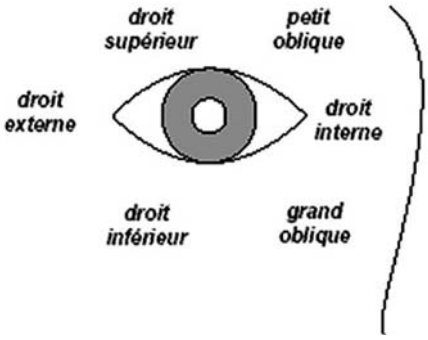

Rôles des muscles obliques : élévation (par l'inférieur), abaissement (par le supérieur), cyclo-torsion (mouvement en sens horaire) et ex-cyclo-torsion (sens anti horaire)

4) Syndromes

Il existe une relation anatomo-clinique : c'est-à-dire qu'il y a un intérêt localisateur à comprendre la symptomatologie du patient : en observant les modifications anatomiques (paupière qui tombe, regard etc) on peut localiser la lésion.

SYNDROME DE LA FISSURE ORBITAIRE SUPERIEURE

Dans ce syndrome, tous les nerfs compris dans la fissure vont être atteints.

Atteintes :

- III : *oculomoteur (tous les sens du regards sauf extérieur) et releveur de la paupière*
  mydriase (atteinte intrinsèque : abolition du réflexe photomoteur) ;
  paralysie oculomotrice (atteinte extrinsèque) ;
  ptosis (la paupière supérieure tombe).
- IV (extra Zinn)
  limitation du regard vers le bas et en dedans
  (le patient a la tête penchée vers l'extérieur pour compenser cette ophtalmoplégie).
- V.1
  hypoesthésie cutanée ;
  anesthésie cornéenne qui cause des troubles trophiques de la cornée (ulcères etc…).
- VI

On a donc une OPHTALMOPLEGIE COMPLETE : tous les sens du regard sont paralysés.

SYNDROME DE L'APEX ORBITAIRE

- II : *nerf optique*
  baisse de l'acuité visuelle
- + sd de la fissure orbitaire supérieure.

II) Examen clinique :

Il est conduit de façon systématique et permet l'orientation clinique et diagnostique.

1) Interrogatoire

LES SIGNES FONCTIONNELS :

- **modification de l'esthétique orbito-palpébrale** : exophtalmie *(œil qui sort de l'orbite)*, énophtalmie *(inclusion du globe oculaire dans l'orbite)*, tuméfaction, rougeur, etc…
- **trouble visuel** : baisse de vision *(baisse de l'acuité, trouble du champ)*, diplopie binoculaire *(trouble d'axe entre les deux yeux qui se traduit par une vision dédoublée)*
- **larmoiement**
- perception d'un **souffle** (fistule artério veineuse)
- **douleur** : topographie, caractère névralgique, intensité, rythme (permanent ou intermittent), facteurs déclenchants (mouvements oculaires, froid, palpation,...)

L'EVOLUTION :

- mode d'installation (progressif/rapide)
- forme évolutive (d'un seul tenant ou constitution du syndrome subjectif par étapes, en précisant alors la chronologie d'apparition des différents signes).

LES ANTECEDENTS susceptibles de retentir sur l'orbite : cancer, sphère ORL, thyroïde, neuro-chirurgie, traumatismes.

LES MANIFESTATIONS ASSOCIEES **extra-orbitaires** : AEG, hyperthermie,... qui orientent par exemple vers un syndrome tumoral, une infection ou autre…

AGE, SEXE, ACIVITE PROFESSIONNELLE, ORIGINE GEOGRAPHIQUE
et tout renseignement général important à connaître pour une première orientation diagnostique.

2) Inspection : comparative, malade assis

Aspect normal de la région palpébro-oculo-palpébrale :

- ***En position primaire du regard*** :

- symétrie des fentes palpébrales (*fente entre les paupières supérieure et inférieure)* ;

- à l'horizontal, le limbe (*zone entre la cornée et la conjonctive)* inférieur est tangentiel au bord libre de la paupière inférieure ;

- le limbe supérieur est tangentiel au rebord orbitaire supérieur ;

- à la verticale, ajustement tangentiel du sommet de la cornée joignant le milieu des arcades osseuses sus et sous-orbitaires ;

- recouvrement du 1/4 supérieur de la cornée par la paupière supérieure.
(<1/4 : exophotalmie, >1/4 : enophtalmie ou ptosis)

- ***Patient vu de haut*** :
on cherche une modification de la protrusion oculaire (*différence de hauteur entre les 2 yeux)* qui est normalement <2mm, pathologique au-delà.

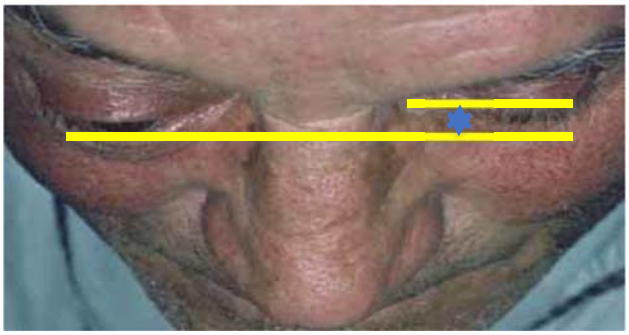

Apects pathologiques :

Modification de la position frontale de l'œil,

On se réfère plus particulièrement à la pupille et aux reflets cornéens (examen essentiel) :

- absente (pas de modification de la position frontale), elle définit **l'exophtalmie axile** *(bascule antéro postérieure : le reflet cornéen reste centré, le patient ne se plaint pas de diplopie)*

- présente, elle caractérise **l'exophtalmie latéralisée ou oblique**, dont il convient de préciser le sens du refoulement (si protrusion vers le bas, reflet décalé vers le haut)

Au niveau palpébral :

- rétraction de la paupière supérieure : réduction de la distance de 3 mm entre le bord libre et le sillon palpébral supérieur *(typiquement retrouvée dans les orbitopathies, notamment basedowiennes)*

- asynergie oculo-palpébrale (signe de von Graefe : on demande de regarder vers le bas, l'œil regarde mais la paupière ne suit pas, elle va se baisser secondairement donc en retard) *(aussi typique de Basedow)*

- altération des reliefs palpébraux (œdème, hématome, tuméfaction, circulation collatérale,...)

Au niveau conjonctival :

- chémosis : œdème de la conjonctive *(inflammation dans la continuité retrouvée notamment dans la maladie de Basedow)*
- examen du segmentaire indispensable : une atteinte segmentaire en orbito palpébrale se traduit par une atteinte de la conjonctive et de la cornée.

3) Palpation

Le cadre osseux orbitaire**,** indolore et lisse, à la recherche d'une irrégularité ou d'une douleur exquise.

L'espace oculo-orbitaire, peut être comblé :

- par un emphysème sous-cutané
  (on le recherche systématiquement lors d'une fracture du plancher orbitaire *: car il y a alors une communication entre l'espace infra orbitaire et le sinus maxillaire sup et donc passage d'air dans l'orbite.*
  On interdit donc au patient de se moucher pour éviter ce passage d'air, le risque étant une infection. Emphysème pré septal si antérieur, rétro septal si postérieur.)
- par une masse : apprécier les limites, le caractère douloureux ou non, la consistance, la nature de la surface, la mobilité et l'existence d'adhérences avec le globe et/ou les parois osseuses.

Les aires ganglionnaires notamment si suspicion de tuméfaction tumorale.

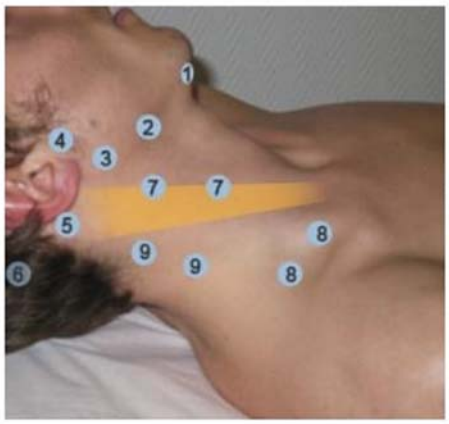

1 : Sous-mentonnier.
2 : Sous-maxillaire.
3 : Parotidien.
4 : Pré-tragien.
5 : Rétro-auriculaire ou mastoidien.
6 : Occipital.
7 : Cervical antérieur (jugulo-carotidien).
8 : Sus-calviculaire.
9 : Cervical postérieur (spinal).

Exophtalmie: **réductible ??**
(on appuie avec 2 doigts sur la paupière pour voir si le globe oculaire se réintègre dans l'orbite.
Si oui : hypertrophie de la graisse orbitaire, maladie de Basedow
Si irréductible : processus expansif infra orbitaire.)
pulsatile ?? Un **thrill** (frémissement) signe une fistule carotido-caverneuse [FCC] ? On cherche aussi à savoir si elle est synchrone du pouls radial.

Manoeuvre de Valsalva : en position proclive (le patient se penche en avant).
Elle détecte la dépendance de l'exophtalmie vis-à-vis de la circulation jugulaire de retour (augmentation de l'exophtalmie quand le patient se penche en avant) et signe une FCC.

4) Auscultation

Pratiquée au niveau des paupières, de la partie externe de l'orbite et de la fosse temporale.

- à la recherche d'un souffle continu à renforcement systolique rude, en jet de vapeur.

➔ **Symptomatique d'une fistule carotido-caverneuse !**

5) Mesure instrumentale

L'exophtalmomètre de Hertel :

- Exophtalmie : le sommet cornéen (donc la protrusion) > 20-21 mm
- Énophtalmie : < 12 mm de protrusion
- La position respective des deux cornées ne devant pas différer de plus de 2 mm.

/!\ causes d'erreurs : asymétrie faciale, hétérotropie, appui défectueux de l'appareil sur le rebord orbitaire.

6) Examen ophtalmologique

Oculomotricité (atteinte des nerfs III, IV et VI ou des muscles par compression)

Elle peut être testée subjectivement (croix de Maddox, verre rouge) ; objectivement (test avec écran, qui met en évidence une déviation entre les deux yeux) ou instrumentalement (test de Hess Lancaster ou de Weiss).

L'évaluation de l'oculomotricité permet de définir l'**ophtalmoplégie totale** qui est un déficit majeur (absence totale de mouvement dans un sens du regard) **ou partielle** (diminution ou abolition de l'amplitude du mouvement oculaire dans une direction définie).

Baisse de l'acuité visuelle de le syndrome orbitaire, 3 causes seulement **:**

- Trouble des milieux avec typiquement une altération cornéenne : par inocclusion palpébrale en cas d'exophtalmie (*qui conduit à une exposition cornéene et donc une kératite voire ulcère de cornée*) ;
- Déformation du pôle postérieur de la rétine par un processus rétrobulbaire intraconique (*processus expansif intraorbitaire qui comprime la rétine*), avec hypermétropie et/ou astigmatisme acquis ;
- Atteinte neuropathique : atteinte directe du nerf optique.

Altération du champ visuel

- neuropathie optique qui conduit cette fois ci à un déficit central (gliome).

Hyperhémie conjonctivale en cas d'inocclusion palpébrale (exophtalmie), de dilatation vasculaire en tête de méduse (FCC) ou d'inflammation de continuité.

Au niveau cornéen :
kératite ponctuée superficielle (peut se compliquer ensuite en ulcère ou perforation cornéenne) avec différentes causes :

- en cas d'inocclusion palpébrale
- 2ndr à une hypo/an-esthésie du V.1 (= atteinte postérieure)
- **augmentation de la pression intra orbitaire (**tumeur intra-orbitaire volumineuse, hypertrophie musculaire ou graisseuse (hyperthyroïdie) ou lorsqu'il règne une hyperpression importante dans le système veineux orbitaire de retour : angiome, fistule carotido-caverneuse).

Examen du fond d'œil : c'est un examen systématique qui permet par exemple de mettre en évidence un œdème papillaire ou des hémorragies profondes en taches.

7) Enophtalmie et exophtalmie

ENOPHTALMIE

C'est une intrusion de l'oeil dans l'orbite, c'est-à-dire un œil plus petit que la normale, typiquement associé à un pseudoptosis (chute de la paupière supérieure).

➔ **4 étiologies principales** :

- Syndrome de **Claude Bernard Horner** : paralysie du sympathique cervical
  On a donc un ptosis (non constant) + myosis + pseudo enophtalmie
  URGENCE +++ : il faut absolument éliminer une dissection carotidienne par angioscanner ou IRM ;

Remarque pour le sd de CBH : en réalité il s'agit d'une pseudo *enophtalmie car il y a rétraction de la paupière inférieure donc bien réduction de la fente palpébrale mais pas vraiment d'intrusion de l'œil dans l'orbite.*

- fracture du plancher de l'orbite : on perd le support orbitaire. Il y a donc +/- incarcération muscle droit inférieur (si c'est le cas c'est une URGENCE) avec diplopie secondaire et parfois un déplacement inférieur du globe ;
- atrophie sénile ou cachectique du contenu orbitaire graisseux ;
- Rarement : processus tumoral intraorbitaire (fibrose ou lyse osseuse) dues à des métastases du cancer du sein souvent.

➔ **diagnostic différentiel :** microphtalmie congénitale ou acquise (échométrie ultrasonique).

EXOPHTALMIE (plus fréquent que l'énophtalmie)

➔ **Diagnostic** retenu qu'après élimination des fausses exophtalmies :

- par rétraction isolée de la paupière supérieure (mesure normale à l'exophtalmomètre) typique dans la maladie de Basedow,
- par gros oeil : buphtalmie, myopie forte (surtout si unilatérale) ou staphylome antérieur. L'examen oculaire et l'échographie établissent facilement le diagnostic.

Il existe différentes formes :

➔ **FORMES EVOLUTIVES**

***D'installation brutale ou d'évolution aiguë* :**

- traumatisme (C.E. intra-orbitaire, hématome, emphysème, FCC)
- processus inflammatoire ou infectieux type abcès (cellulite ou phlegmon)

De développement lent et progressif :

- étiologie endocrinienne (dysthyroïdie)
- Tumeur, pathologies infiltratives.

➔ **FORMES TOPOGRAPHIQUES**

L'exophtalmie bilatérale acquise :

- hyperthyroïdie (/!\ peut être asymétrique). C'est la cause la plus fréquente.
- infiltration leucosique orbitaire au stade terminal des hémopathies ou de certaines histiocytoses X
- formes congénitales : craniosténoses (dysostoses du squelette cranio-facial). Le volume orbitaire, réduit par défaut de croissance osseuse, est inadapté à celui du globe oculaire.

L'exophtalmie unilatérale :

- étiologie tumorale ;
- étiologie inflammatoire / infectieuse ;
- étiologie vasculaire ;
- dans 20 % des cas forme unilatérale d'exophtalmie endocrinienne (Basedow)

Dans les formes topographiques il faut caractériser : (*le prof est passé trèès vite sur cette diapo)*

Le sens du déplacement :

- **axile** : étiologies endocriniennes, tumeurs orbitaires postérieures intraconiques ;
- **latéralisée** (avec diplopie dans le champ d'action du muscle intéressé par le processus) : de nature en général tumorale (tumeur extra-conique), plus rarement inflammatoire.

Le degré de réductibilité :

- **réductibles** (endocrinienne simple ; vasculaire ; malformative par méningocèle)
- **irréductibles** (tumorale ; exophtalmie endocrinienne maligne ; inflammatoire, etc.).

➔ **FORMES ETIOLOGIQUES**

Syndrome orbitaire inflammatoire
→ Exophtalmie (aiguë, unilatérale, plutôt latéralisée, irréductible, douloureuse)
avec des douleurs exacerbées par les mouvements et la palpation avec une limitation variable de l'oculomotricité et des signes annexiels inflammatoires.

Syndrome orbitaire vasculaire
→ Exophtalmie (unilatérale, réductible, pulsatile avec souffle et thrill)
avec une vasodilatation (papillo-rétinienne, épisclérale, conjonctivale) et une hypertonie oculaire. La forme type : fistule carotido-caverneuse par communication artério-veineuse post-traumatique.

Syndromes orbitaires tumoraux
→ Exophtalmie (progressive, unilatérale, irréductible).
Les signes varient selon la localisation de la tumeur.

Syndrome orbitaire endocrinien : maladie de Basedow
→ 2 formes évolutives de l'orbitopathie basedownienne.

Simple
(moyen mnémotechnique : BRAISE = Bilatérale, Réductible, Axile, Indolore, Simple, Exceptionnellement unilatérale)

- lentement progressive, bilatérale dans 80 % des cas, réductible,
- indolore,
- modérée
- avec asynergie oculo-palpébrale
- troubles oculo-moteurs (fréquents, intermittents, variables).

Maligne : décompensation de la forme simple due au tabac ou chirurgie

- rapidement progressive,
- bilatérale,
- axile,
- irréductible, très marquée
- avec les signes précédents majorés et permanents
- syndrome orbitaire oedémateux (bouffissure palpébrale, chémosis,...),
- complications oculaires (kératite, baisse de vision, hypertonie).

III) Examens radiologiques : Radiographies standards obsolètes !

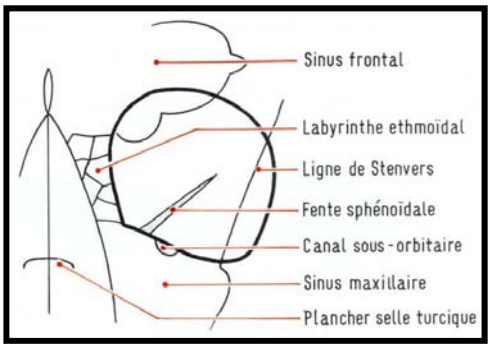

2 EXAMENS DE REFERENCE

TDM FACE coupe axiale reconstruction coronale : pour voir le cadre osseux

exemple de fracture du plancher

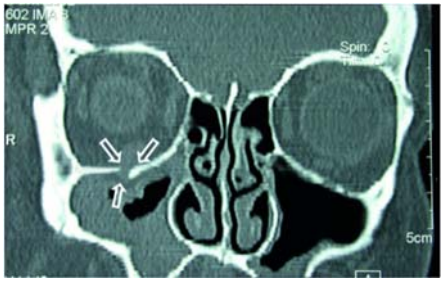

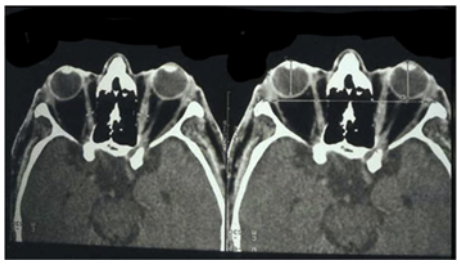

ET IRM de l'orbite : pour voir tissus mous (muscles, nerf optique, lésions tumorales)

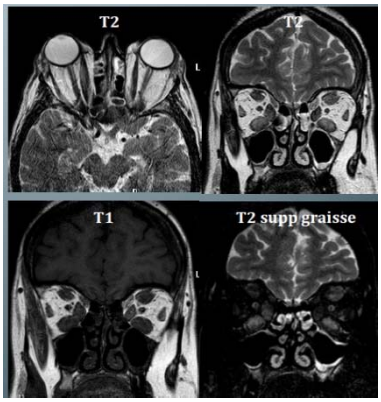

exophtalmie

On recherche :

Anomalies de nature traumatique :

- corps étranger radio-opaque
- emphysème orbitaire : croissant aérique dans la partie supérieure de l'orbite
- fracture du plancher orbitaire
- **anomalies de taille d'une orbite**
- agrandissement du cadre orbitaire
- diminution du cadre orbitaire

Modifications de la structure osseuse :

- condensation : méningiome
- Lyse osseuse : métastase sein/poumons ++

On peut aussi faire une échographie oculaire, éventuellement une artériographie, ainsi qu'une dacrocystographie ou un dacryoscanner (ces deux derniers servent à évaluer la perméabilité des voies lacrymales)

PARTIE 2 : LES PAUPIERES

1) Généralités

Les paupières sont des **lames cutanéo-musculo-membraneuses mobiles**. Elles **recouvrent et protègent la partie antérieure du globe**. La paupière supérieure est plus mobile que la paupière inférieure (la PS recouvre totalement la cornée lors de sa fermeture).
A la base du cils on retrouve deux glandes : glandes Zeis qui sont des glandes pilosébacées et glandes de Moll qui sécrètent du sébum.

1 paupière = 2 faces : antérieure et postérieure + un bord libre, et 2 angles.

Elles sont constituées de la profondeur à la superficie par :

- un plan muqueux,
- un plan musculaire profond,
- un plan fibro-élastique,
- un plan musculaire superficiel
- et un plan cutané.

Il y a deux lamelles :

- antérieure : correspond au derme
  + muscle orbiculaire
- postérieure : conjonctive palpébrale
  + glande de méibomius
  + tarse (cartilage, n'apparait pas sur le schéma)

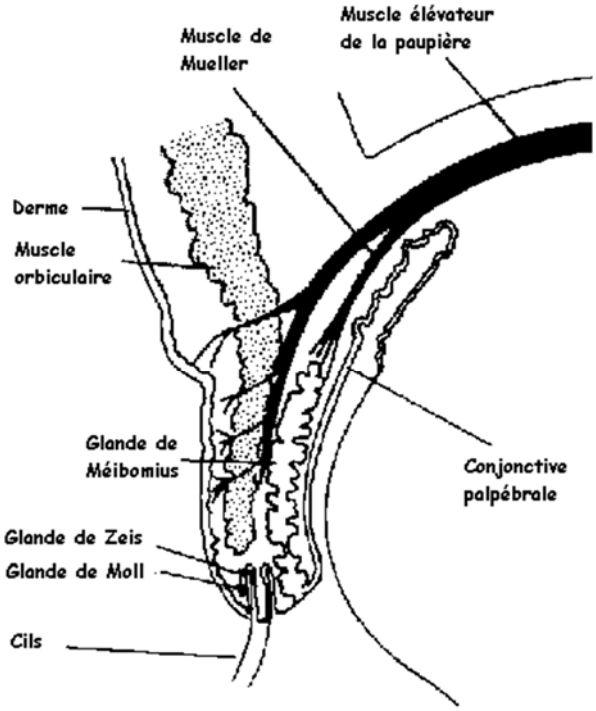

2) Rôles des paupières

- **Protection du contenu orbitaire**, surtout la partie antérieure de l'œil ;
- **Lubrification de l'œil par étalement du film lacrymal** sur la cornée, balaient les cellules exfoliées et poussières et s'opposent à l'agression des corps étrangers ;

Le film lacrymal est composé de 3 couches : couche mucineuse (sécrétée par les cellules mucineuses de la conjonctive), phase aqueuse (sécrété par la glande lacrymale principale), phase lipidique (lipides sécrétés par les glandes de méibomius). Il tient 11 seconde sur la cornée.

- **Protection de la rétine** contre l'éblouissement.

3) <u>Orgelet</u>

Il s'agit d'une infection des glandes pilosébacées de Zeiss. Causé par un staphylocoque doré, il prend l'aspect d'une tuméfaction inflammatoire avec un furoncle (*lésion blanchatre pustuleux*) centré sur un bulbe pileux. C'est fréquent et bénin mais brutal et douloureux…

4) <u>Chalazion</u> (diagnostic différentiel de l'orgelet)

C'est aussi une tuméfaction inflammatoire de la paupière mais elle est granulomateuse. Elle est provoquée par un bouchon d'un pore de glande de Méibomius (la glande continue de produire mais il n'y a pas d'évacuation car c'est bouché), ce n'est donc pas infectieux. Très fréquent, il peut évoluer vers un enkystement ou une infection (douleurs, inflammation).
Dans 80% des cas ça disparait avec traitement médicament mais si le chalazion persiste on le vide par incision.

Orgelet et chalazion sont les deux grandes pathologies que l'on retrouve aux urgences.

orgelet

chalazion

5) <u>Distichiasis, entropion et ectropion</u> (*pas de diapo, seulement abordé à l'oral)*

Distichiasis : Il s'agit d'une 2e bande de cils au niveau du bord libre. Assez embêtant car la paupière est éversée et les cils frottent contre la cornée (il s'agit alors d'un trichiasis).

Entropion : il s'agit de l'enroulement de la paupière vers l'intérieur. La cause peut être sénile (laxité paupière inférieure qui s'enroule), sthénique (contraction du muscle) et cicatriciel (mauvaise cicatrisation). C'est une urgence thérapeutique et chirurgicale.

Ectropion : plus fréquent, c'est une éversion de la paupière. La cause peut être sénile, cicatricielle ou mécanique.

PARTIE 3 : LES VOIES LACRYMALE

1) Composition de l'appareil lacrymal

L'appareil lacrymal est composé de :

- la glande lacrymale (antéro supérieure latérale de l'orbite)
- les paupières avec en particulier le muscle orbiculaire,
- les méats et canalicules lacrymaux,
- le sac lacrymal
- le conduit lacrymonasal
- et enfin le nez.

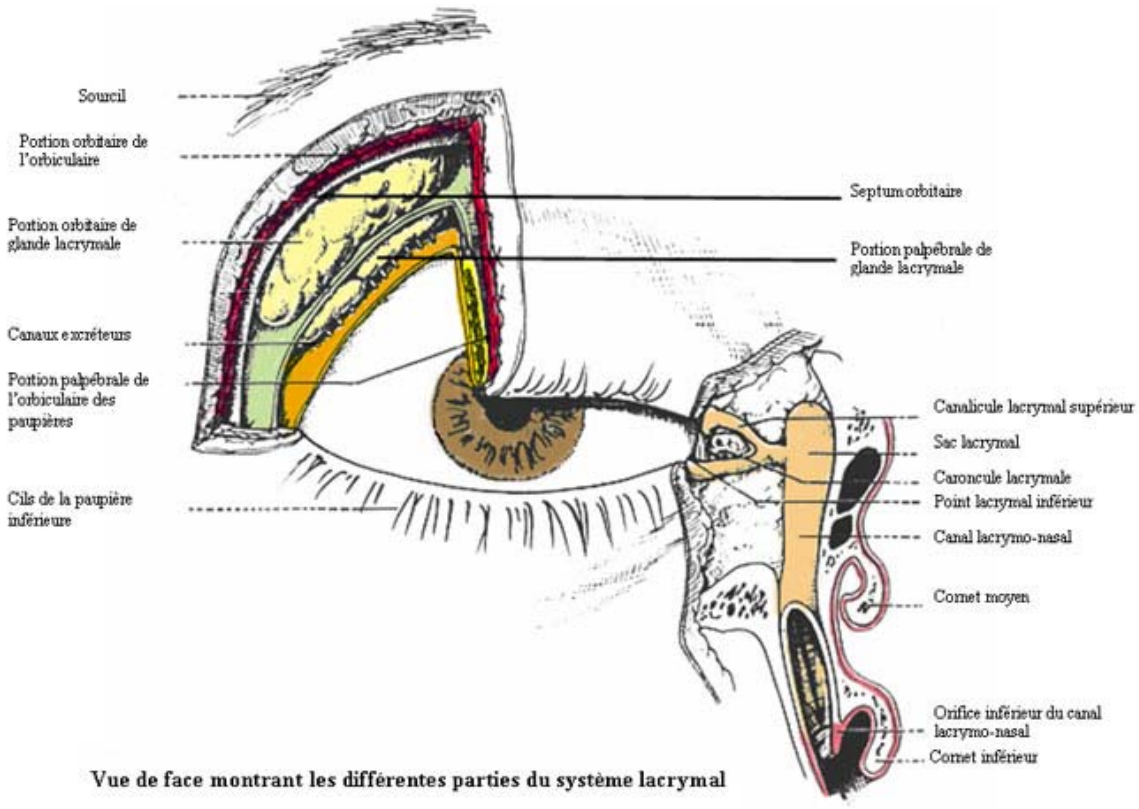

Vue de face montrant les différentes parties du système lacrymal

2) Circulation lacrymale *(le prof est passé très vite sur cette diapo, il a juste refait le chemin en parlant particulièrement vite)*

Le fluide lacrymal passe par le tissu lacrymal accessoire puis constitue un lac lacrymal avant de passer dans le canalicule supérieur et de rejoindre le sac lacrymal puis le conduit lacrymonasal. On se sert de cette circulation pour faire des dacryoscanner : on injecte un produit de contraste puis on regarde au scanner s'il y a une sténose et où elle se situe.

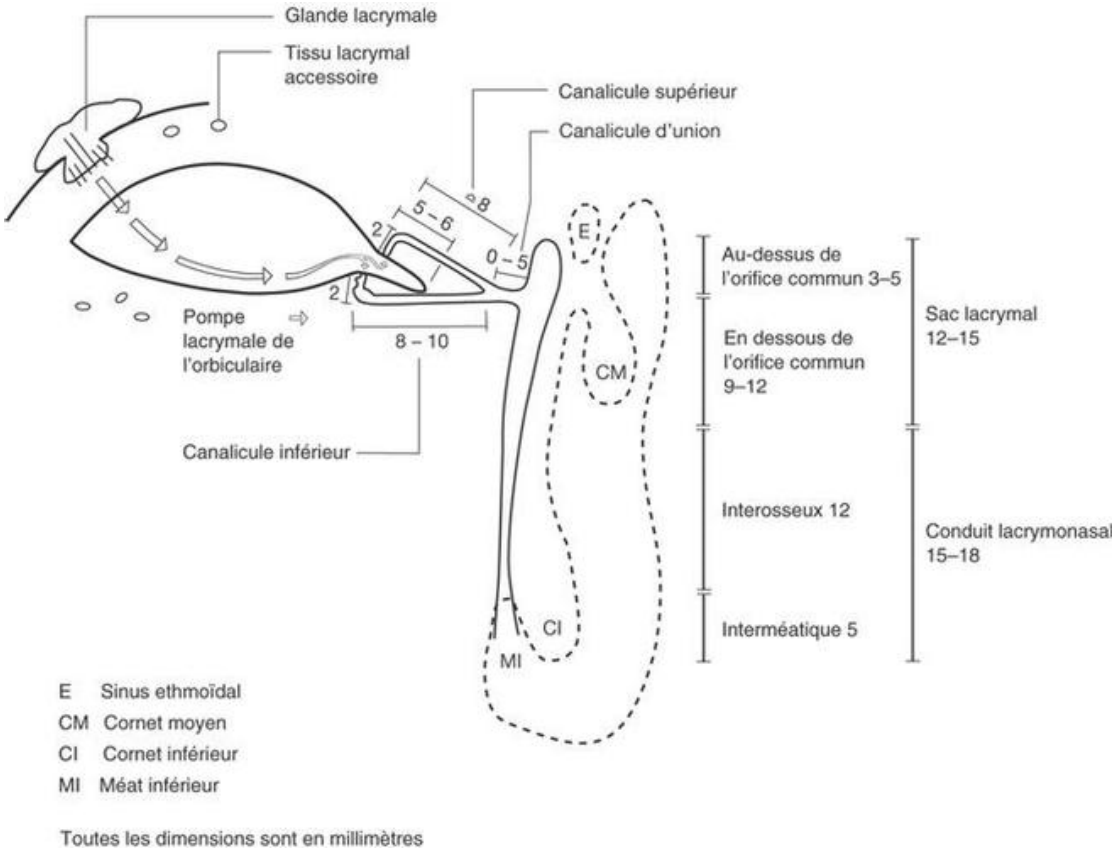

3) <u>Dacryocystite</u>

C'est une infection du sac lacrymal, due à l'obstruction des voies lacrymales. Elle peut être :

- <u>aiguë</u> : tuméfaction arrondie, rouge, chaude et douloureuse, et susceptible de se transformer en abcès (diagnostic différentiel : ethmoïdite). Le traitement se fait par antibiotiques.
- <u>chronique</u> : larmoiement + apparition de kystes contenant du mucus que l'on appelle une mucocèle. La mucocèle constitue une masse ferme et indolore. Le traitement est chirurgical.

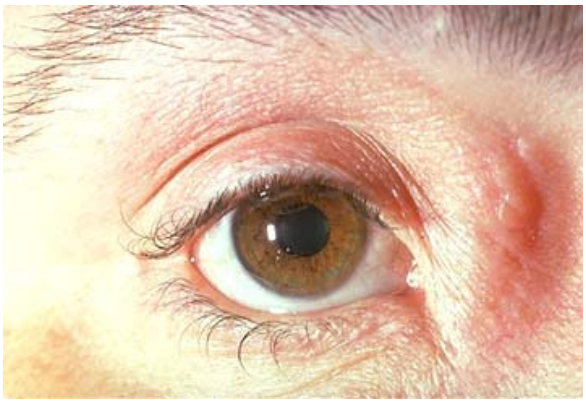

Simple dédi à Emma Solignac, j'ai fait gaffe à la police cette fois ci eheh