UE8 Système Neurosensoriel
Dr Aude Couturier
Jeudi 01/02/2018 à 13h30
Ronéotypeuses : LAMALI Ilhem / LAM Laura
Ronéoficheuses : LAMALI Ilhem / LAM Laura

COURS 7

Sémiologie du segment postérieur de l'oeil

La prof ne relira pas la ronéo car elle considère que toutes les informations importantes sont présentes sur les diapos.
Le mail de la prof pour d'éventuelles questions : aude.couturier@aphp.fr

Sommaire

I) Introduction

II) Les signes fonctionnels

A) Baisse d'acuité visuelle (AV)
B) Scotome central
C) Métamorphopsies
D) Corps flottants = Myodésopsies
E) Phosphènes
F) Amputation du Champ Visuel (CV)

III) Méthodes d'examen

A) Ophtalmoscopie
B) Rétinographie numérique
C) Angiographie
D) Echographie
E) Optical Coherence Tomography (OCT)
F) OCT angiographie

Objectifs:
- Connaître les bases de l'anatomie du segment postérieur de l'oeil
- Connaître les principales méthodes d'examen du segment postérieur de l'oeil
- Connaître les signes fonctionnels des pathologies du segment postérieur

I) Introduction

Le segment postérieur de l'oeil correspond à ce qui est en arrière du cristallin, c'est à dire la cavité vitréenne (comprenant le gel vitréen), la rétine qui tapisse toute la partie postérieure de l'oeil qui repose sur la choroïde. La sclère fait partie à la fois du segment antérieur et du segment postérieur de l'oeil. La cornée et le cristallin ont le rôle de l'objectif d'un appareil photo qui est de focaliser les rayons lumineux au niveau de la rétine qui a elle-même le rôle de la pellicule.

II) Les signes fonctionnels

Les signes fonctionnels des atteintes du segment postérieur de l'oeil sont essentiellement des troubles visuels. Ils sont rarement associés à une douleur ou à une rougeur qui sont plutôt des symptômes d'atteinte du segment antérieur.
Les principaux symptômes sont : la baisse d'acuité visuelle, le scotome central, les métamorphopsies, les corps flottants, les phosphènes, l'amputation du champ visuel.

A) Baisse d'acuité visuelle (AV)

La prof a diffusé une vidéo qui montre le déroulement d'une consultation ophtalmologique. Il sera le même quelque soit l'atteinte.
On commence par mesurer la réfraction pour savoir si l'oeil est plutôt myope ou hypermétrope, et ainsi connaître la correction dont a besoin le patient. En effet, pour savoir s'il y a une baisse de vision, il faut d'abord corriger la myopie ou l'hypermétropie car les troubles de la réfraction ne sont pas considérés comme une maladie. On mesure ensuite la pression intra-oculaire à la lampe à fente puis on réalise un fond d'oeil = FO (détaillés plus loin).

Les questions à poser :

- **Uni ou bilatérale ?** (cacher un oeil puis l'autre, pour faire lire de loin et de près ; avec les lunettes du patient !)

- **en vision de loin ? ou de près ? ou des deux ?**
  - la discordance entre les deux indique plutôt un problème de réfraction
  - mauvaise vision de loin, bonne vision de près = myopie
  - bonne vision de loin, mauvaise vision de près = hypermétropie

- **permanente ou passagère ?**
  - une baisse d'AV transitoire ou amaurose transitoire peut indiquer un accident ischémique transitoire (le patient voit tout noir pendant au moins 5 min), un ralentissement transitoire dans l'artère centrale de la rétine, une migraine ophtalmique (la plus fréquente, sans forcément la présence de migraine)
  - lors de l'interrogatoire il sera très difficile de faire préciser s'il s'agit d'une perte visuelle d'un côté du champ visuel ou du côté d'un des deux yeux

- **progressive ou brutale ?**
  - une baisse d'AV **brutale** indiquera plutôt un accident vasculaire rétinien ou du nerf optique, un décollement de la rétine, une dégénérescence musculaire liée à l'âge (DMLA)
  - une baisse d'AV **progressive** indiquera plutôt un trouble de la transparence du cristallin (cataracte), un œdème maculaire, une dystrophie musculaire héréditaire

Mesure de l'acuité visuelle

a) **L'acuité visuelle de loin** se mesure oeil par oeil, à 4m d'un optotype (tableau de lettres calibrées) :
- d'abord sans verres correcteurs
- puis avec la correction optique



La recherche de la meilleure correction optique s'appelle la mesure de la réfraction de l'oeil.
L'optotype est conçu pour que chaque changement de 3 lignes corresponde à un doublement de l'angle visuel. En France, la notation est décimale.

b) **L'acuité visuelle de près** se mesure oeil par oeil :
- avec une correction optique compensant la presbytie après 45 ans (physiologique)
- en utilisant un test de lecture de près, tenu à 35 cm (test de Parinaud)
- si l'AV de près est satisfaisante, c'est l'indice que la macula fonctionne bien

c) **Que teste la mesure de l'AV ?**
- l'adéquation de la correction optique
- la transparence des milieux oculaires
- la capacité de la macula à distinguer les détails

La mesure de l'AV ne va pas tester l'ensemble du segment postérieur. S'il y a une atteinte de la macula, il y a tout de suite une baisse de l'AV de près. En revanche, la cataracte (opacification du cristallin) impacte plutôt la vision de loin.

La macula correspond à la partie centrale de la rétine et au centre de cette-dernière il y a un petit creux appelé fovéa dans laquelle se trouve une forte densité de cônes (les bâtonnets sont situés en périphérie rétinienne).
En histologie, au centre de la macula, il y a une zone avasculaire avec un pigment particulier dit xanthophile.

En résumé:
- La mesure de l'AV teste la fonction de la macula, après avoir éliminé une opacité de la cornée, une cataracte, un trouble du vitré (hémorragie ou autre) par l'examen de l'oeil.
- La baisse d'AV s'apprécie chez un patient portant sa correction optique.
- Il faut préciser si elle est uni ou bilatérale, ancienne ou récente, et si elle atteint également la vision de près et de loin.

B) Scotome central

Le scotome central correspond au déficit de la vision centrale.
- scotome absolu : tache sans aucune vision
- scotome relatif : tache sombre laissant plus ou moins distinguer des détails
- microscotome : manque d'une lettre ou deux dans un mot. Le texte paraît « mité ».

Les microscotomes ne sont appréciés par le patient que s'il cache l'oeil sain.

Le scotome central s'accompagne donc d'une baisse d'AV sauf dans le cas du microscotome.

On teste le scotome central par :



—> **<u>Le test d'Amsler</u>** (quadrillage qui teste le champ visuel central). C'est un test subjectif.
On demande au patient s'il voit bien le quadrillage en regardant le point noir au centre.
Encore une fois cacher un oeil après l'autre car le patient peut ne pas s'en rendre compte du fait de la compensation par l'autre oeil.

—> **<u>Le test de vision de près</u>** (test subjectif)

Exemple d'un microscotome :

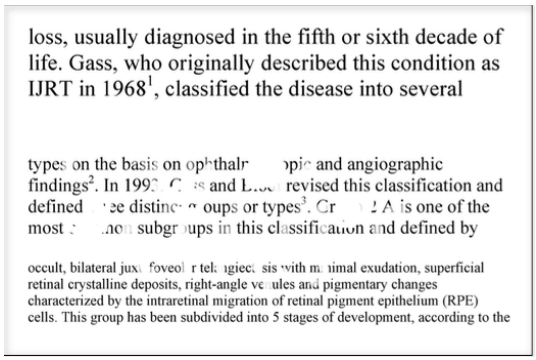
loss, usually diagnosed in the fifth or sixth decade of life. Gass, who originally described this condition as IJRT in 1968[1], classified the disease into several

types on the basis on ophthalmoscopic and angiographic findings[2]. In 1992 Gass and Lock revised this classification and defined three distinct groups or types[3]. Group 2A is one of the most common subgroups in this classification and defined by

occult, bilateral juxtafoveolar telangiectasis with minimal exudation, superficial retinal crystalline deposits, right-angle venules and pigmentary changes characterized by the intraretinal migration of retinal pigment epithelium (RPE) cells. This group has been subdivided into 5 stages of development, according to the

—> **<u>La micropérimétrie</u>** (test psycho-physique) qui permet l'analyse du champ visuel : on montre au patient une cartographie avec des points lumineux qui s'allument et il nous dit s'il les voit. On teste le centre de la rétine.

<u>Les principales causes rétiniennes de scotome central</u>

- Le trou maculaire
- l'hémorragie maculaire

La dégénérescence maculaire liée à l'âge peut aussi donner un scotome central surtout si elle est accompagnée d'une hémorragie.

C) Métamorphopsies

Les métamorphopsies sont des distorsions de la vision centrale (=vision déformée), c'est-à-dire que :

- Les lignes horizontales ou verticales paraissent sinueuses, tordues au centre du champ de vision
- Cette distorsion se déplace avec le regard
- Les métamorphopsies modérées ne sont souvent perçues que si le patient ferme l'œil sain, en effet ce dernier compense les distorsions.


following pars plana vitrectomy with peeling of the internal limiting membrane (ILM) for idiopathic macular hole.
• DESIGN: Prospective consecutive series.
• METHODS: In a prospective study 105 eyes of 105 patients underwent vitrectomy for idiopathic macular holes. Surgery consisted of a standard three-port vitrectomy, induction of a posterior hyaloid detachment, removal of epiretinal membranes including the ILM, fluid-air exchange and intraocular gas tamponade (15% hexafluoroethane (C_2F_6) gas mixture) followed by head-down positioning for at least five days. No adjuvants were used during surgery. In addition to the classical surgical

during ILM peeling. To achieve reliable results a standardized procedure for microperimetry should be developed. (Am J Ophthalmol 2001;132:363–368. © 2001 by Elsevier Science Inc. All rights reserved.)

IN 1991 KELLY AND WENDEL WERE THE FIRST TO REPORT the successful closure of idiopathic macular holes. Since then both anatomical and functional results have improved by the refinement of surgical techniques.[2-4] However, postoperative complications such as cataract, retinal breaks, rhegmatogenous detachment[2,5] and peripheral visual field losses have been increasingly recognized and described in the literature.

Ces métamorphopsies peuvent s'associer à d'autres signes tels que la micropsie ou la macropsie.
Par exemple, lors de la lecture d'un texte, il peut y avoir des zones où les lettres paraitront plus petites, et à côté d'autres lettres qui paraitront plus grosses. Ces anomalies sont généralement liées à une atteinte de la macula qui entrainent une déformation des plis, qui peuvent ainsi donner des déformations d'images.

Elles peuvent également s'associer à un scotome central relatif. C'est ce qu'on appelle un syndrome maculaire caractérisé par une triade : baisse d'acuité visuelle, métamorphopsies et scotome central *(dans ce syndrome, on a au moins l'un des trois symptômes)*.

Pour tester les métamorphopsies :
Le **test d'Amsler** donne aussi une bonne approximation de l'importance des métamorphopsies.

Les métamorphopsies sont très caractéristiques d'une **atteinte maculaire** ; elles surviennent en cas de perturbation sévère de l'architecture rétinienne :

- Plissement par une membrane épirétienne – il s'agit d'une membrane qui se développe à la surface de la macula, le plus souvent idiopathique apparaissant avec l'âge et correspondant à la première cause de vitrectomie en France (= chirurgie du segment postérieur)

- Soulèvement irrégulier par des néovaisseaux sous-rétiniens lié à la dégénérescence maculaire liée à l'âge (DMLA) qui vient déformer la rétine.
  La DMLA est la principale cause de cécité dans les pays industrialisés chez les personnes de plus de 65ans, c'est une maladie qui ne touche que le centre de la rétine autrement dit la macula. Il en existe 2 formes :
    - La forme atrophique
    - La forme exsudative avec les néovaisseaux qui poussent sous la rétine

D) Corps flottants = Myodésopsies

Il s'agit d'un symptôme banal assez fréquent après 50 ans, mais peut aussi survenir chez les personnes jeunes (surtout myopes). Le patient voit dans son champ de vision un petit point noir, une virgule, ou une chainette, translucide, qui bouge avec le regard et revient à un point fixe. Les corps flottants sont généralement décrits comme des « mouches », des « toiles d'araignées » ; et sont plus visibles lorsque le patient regarde une page blanche, ou le ciel bleu.
Ils ont rarement une répercussion sur l'AV.

Ce symptôme ne présente pas de danger pour la vision mais signe des modifications physiologiques structurelles du gel vitréen tel que le début du **décollement postérieur du vitré**.
Toutefois il s'agira d'une complication si les corps flottants sombres s'accentuent et apparaissent de manière brutale et très nombreux => hémorragie intravitréenne.

Le corps vitré (ou Vitré) est un gel transparent qui remplit l'œil en arrière du cristallin (=cavité vitréenne) et tapisse la rétine. Il est constitué à 98% d'eau et les 2% restants correspondent aux fibres de collagène et aux protéoglycanes *(consistance d'un blanc d'œuf)*.
Avec l'âge, ces fibres de collagène vont s'agglomérer et donner ces corps flottants. Par ailleurs, ce gel accolé sur toute la surface de la rétine, va progressivement s'en décoller. Ce phénomène est parfaitement normal et physiologique, contrairement à un décollement de la rétine !

Décollement postérieur du vitré (normal et physiologique) ≠ Décollement de la rétine (pathologique, peut faire perdre la vision de façon définitive)

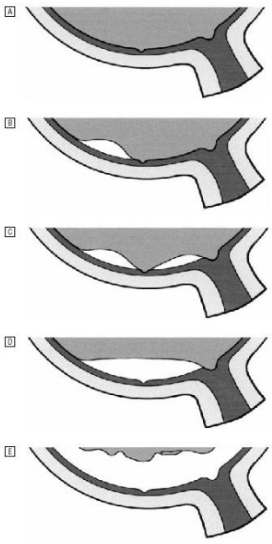

Lors du décollement du vitré, il ne persistera que des attaches au niveau de la base du vitré, car les fibres de collagène y sont encastrées dans la rétine. Le vitré se détache tout d'abord de la partie centrale de la rétine, c'est à dire de part et d'autre de la macula, puis la macula et en dernier du nerf optique.

Cependant elle doit faire examiner le FO, car dans de rares cas, le décollement du vitré peut entrainer une déchirure rétinienne *(surtout chez les myopes -> fragilité)*. Le saignement provoqué par une déchirure entrainera des corps flottants sombres très évocateurs ou même un voile au niveau de l'œil si celui-ci est très abondant.

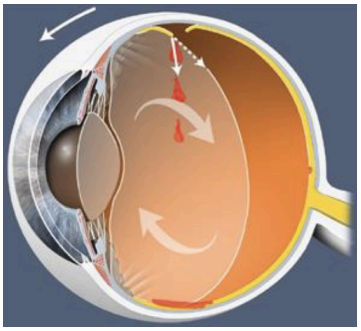

E) Phosphènes

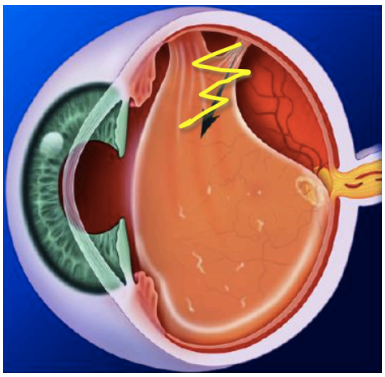

Les phosphènes sont des pulsations lumineuses (« éclairs », « flash »), de survenue spontanée, unique ou en salve, localisée en un point du champ de vision. Ils ne durent que quelques secondes (max 1min) ≠ *flash de 10min qui tourne lors d'une migraine.*

Les phosphènes indiquent une traction localisée du vitré sur la rétine qui stimule les photorécepteurs et envoie ainsi un signal électrique d'information visuelle. Les phosphènes peuvent donc précéder la formation d'une déchirure rétinienne.
En gros, le vitré se détache de la rétine – physiologique – et tire sur cette dernière. Cela va donc entrainer un signal et une possible déchirure.

L'apparition de phosphènes doit faire examiner le FO **à plusieurs reprises** dans les semaines qui suivent, jusqu'à ce que le décollement du vitré se soit achevé, écartant le risque de déchirure et de décollement de la rétine.
Cela n'entraine pas de baisse de l'acuité visuelle si elle survient en périphérie de la rétine, mais il peut y avoir une amputation du champ visuelle périphérique.

Si une déchirure rétinienne est constatée, une rétinopexie au laser permettra d'éviter le décollement de la rétine. En effet, la brûlure créée par le laser va coller la rétine à l'épithélium pigmentaire et éviter que le liquide vitréen passe dans la déchirure et soulève ainsi la rétine.

Les phosphènes sont un symptôme alarmant de risque de survenue d'une déchirure rétinienne. Ils ne doivent pas être négligés.

F) Amputation du Champ Visuel (CV)

L'amputation du CV peut être :
- Périphérique sectorielle
- Centrale (=scotome central)
- Totale (cécité)

Elle peut être :
- Binoculaire (atteinte neurologique, *centrale*)
- Monoculaire (*atteinte de l'œil lui-même*)
  - ➢ Atteinte du nerf optique *(pb de transmission au cerveau)*
  - ➢ Atteinte de la rétine

Elle traduit toujours une atteinte sévère du nerf optique ou de la rétine.
Si on a une atteinte sectorielle, le (la) patient(e) décrit la progression d'un voile noir obscurcissant sa vision dans une partie de son champ de vision.

Si l'atteinte est rapidement progressive, précédée de corps flottants et de phosphènes on pensera à un décollement de rétine. Si ce dernier se produit en supérieur, le patient verra un voile en inférieur ; s'il est temporal, il verra le voile côté nasal (et vice versa).
Le patient voit donc un voile apparaitre et si on ne fait rien, le voile va progresser, le décollement de rétine va augmenter pouvant aller jusqu'à un décollement total de celle-ci. A partir du moment où la macula se soulève, il y a une baisse de l'acuité visuelle.

Le décollement de rétine est curable et nécessite donc un traitement chirurgical urgent.
Il est important de connaitre les signes sémiologiques : à partir du moment où le décollement de la rétine atteint la macula, il y a plus de 2/3 des patients qui ne récupèrent pas leur AV (ne dépassant pas 5/10). Il est donc important d'être rapidement opéré avant que la macula ne soit atteinte.

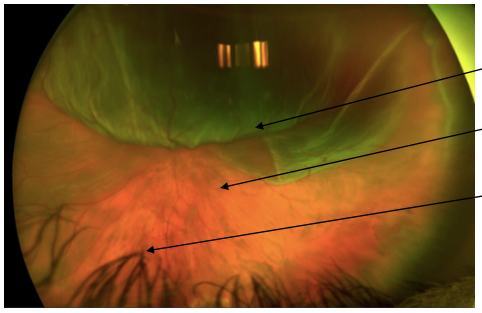 *Photo prise avec un appareil photo grand champ*	Poche du décollement de la rétine supérieure Macula soulevée Rétine normale orangée car posée sur la choroïde qui est une tunique vasculaire La rétine est transparente mais quand elle se décolle, elle devient un peu grisâtre et œdémateuse.
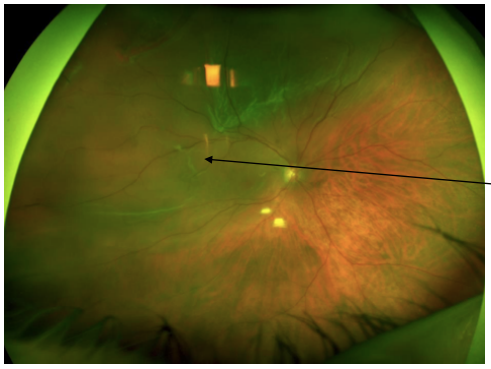	Décollement de la rétine en supérieur et qui s'étend sur toute la partie temporale
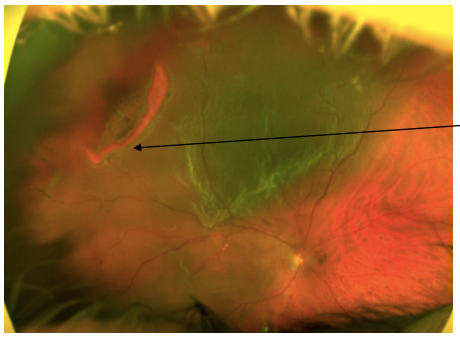	Déchirure

Si l'atteinte est soudaine, sans signes prémonitoire ou précédée d'un épisode rapidement régressif, on pensera à un accident vasculaire soit rétinien soit du nerf optique.
Par exemple :

- Occlusion de la branche artérielle rétinienne (=artère centrale de la rétine) -> ischémie de toute la rétine -> baisse de l'AV brutale et profonde -> le patient voit très peu.

- Neuropathie ischémique antérieure, il s'agit soit d'un embole des artères ciliaires ou de la maladie de Horton (= vascularite).

Il est possible d'évaluer rapidement un déficit important du CV au doigt, en cachant un œil puis l'autre et en changeant notre doigt de place, pour évaluer rapidement si le patient présente une amputation importante ou non.

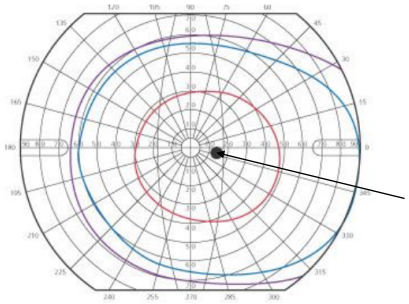

Une mesure précise sera faite grâce au **périmètre de Goldmann** *(ci-contre)*, qui teste bien la vision périphérique. Des stimuli visuels sont envoyés, le patient fixe le centre et exprime s'il a vu ou non le stimulus, on teste plusieurs distances.

Tache aveugle à l'endroit où le nerf optique et les vaisseaux émergent dans la rétine -> on ne voit pas, cependant on ne s'en rend pas compte car on compense avec l'autre œil et le cerveau.

Le champ visuel des 30° centraux est étudié plus précisément en **périmétrie statique**. Cette mesure est plutôt centrale, plus fine au niveau maculaire.

L'amputation brusque du Champ Visuel est toujours un évènement grave pour la vision.

III) Méthodes d'examen

Il y a plusieurs examens possibles :

-Mesure de l'acuité visuelle
-Examen du fond d'oeil
-Photographies du fond d'oeil
-Angiographie rétinienne
-Tomographie en cohérence optique (OCT)
-Echographie du segment postérieur de l'oeil
-Relevé du champ visuel
-Vision des couleurs
-Electrorétinographie

L'examen du fond d'oeil

Cet examen est le dénominateur commun du diagnostic des maladies rétiniennes.

A) Ophtalmoscopie

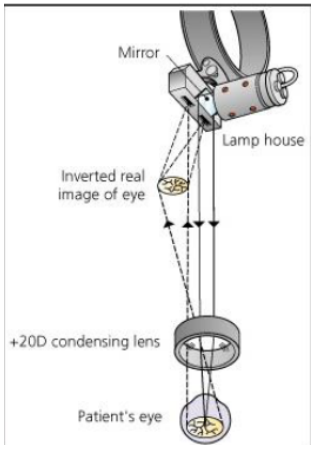

On projette la lumière à travers une lentille grossissante qui focalise les rayons lumineux sur la rétine pour pouvoir observer le fond d'oeil. L'examen se fait avec une pupille dilatée (à l'aide de gouttes) ce qui permet de bien observer la rétine périphérique.

Biomicroscopie ou Examen à la lampe à fente
Soit on interpose une loupe non contact soit on pose une lentille contact.
Permet une bonne résolution, une vision stéréoscopique, une vision panoramique.

B) Rétinographie numérique

Permet de faire des photos.

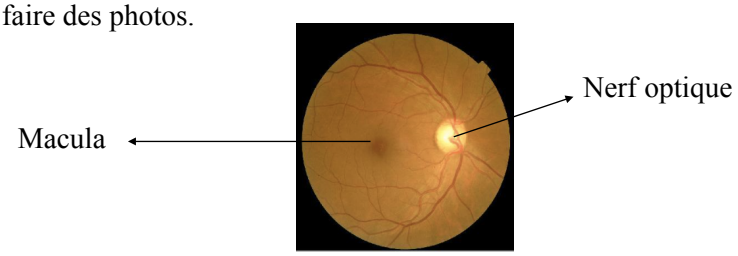

Pour savoir s'il s'agit de l'oeil droit ou gauche, il faut regarder la localisation du nerf optique qui se trouve toujours au niveau du nez. Ici c'est l'œil droit.

C) Angiographie

L'angiographie en fluorescence permet de visualiser la circulation de colorant dans les vaisseaux de la rétine. On injecte par IV de la fluorescéine ou du vert d'indocyanine. Cela permet de voir les zones non perfusées et les troubles de perméabilité vasculaire (par exemple les occlusions artérielles et veineuses et les problèmes ischémiques comme dans la rétinopathie diabétique).

Le colorant arrive dans les artères

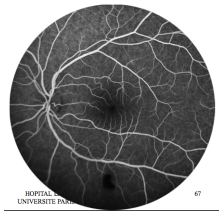

Retour veineux après quelques secondes

D) Echographie

Permet d'analyser la présence d'une tumeur ou d'un décollement de la rétine lorsque le fond d'oeil n'est pas visible (par exemple lors d'une hémorragie importante).

E) OCT = Optical Coherence Tomography

C'est un examen de la rétine d'une précision de 5µm. Cet examen est non invasif, souvent appelé scanner de la rétine car permet de faire des coupes mais ayant une technique différente du scanner (se base sur la lumière). On peut mesurer l'épaisseur de la macula.

L'OCT est très utile dans le cas de l'oedème maculaire. En effet, il ne doit pas y avoir de liquide dans la rétine sinon elle perd sa transparence et ne peut plus transférer les informations visuelles. Il y a donc des jonctions serrées entre les cellules endothéliales des capillaires rétiniens.
Lors d'une rétinopathie diabétique, les capillaires rétiniens sont endommagés, l'eau peut donc passer —> oedème maculaire —> baisse de l'AV et plus ou moins de métamorphopsies.

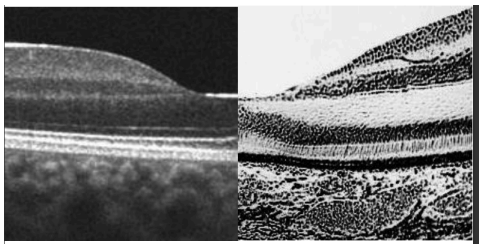

F) OCT angiographie

Technique récente qui permet d'observer les vaisseaux sans injection de colorant (car peuvent être allergisants).

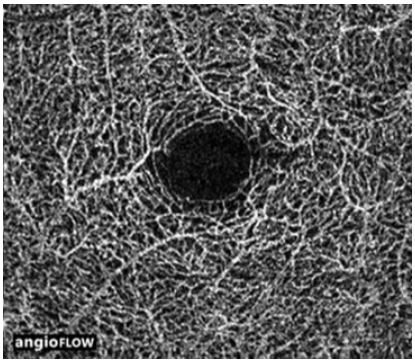
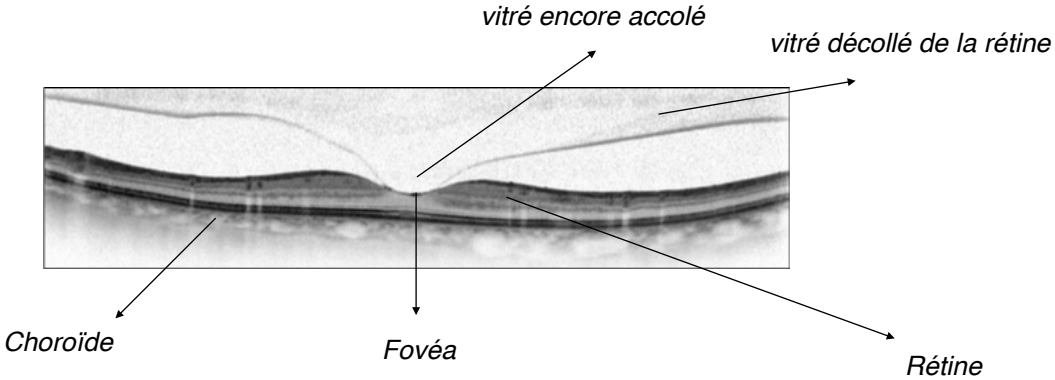
Une dernière imagerie de la macula qui a été décrite :