

复发性多软骨炎并发喉气管狭窄的诊断和治疗

郭志华¹ 赵大庆¹ 邢园² 梁乐平¹ 杨静¹ 赵倩倩¹ 王薇¹

[摘要] 目的:探讨复发性多软骨炎(RP)导致的喉气管狭窄的诊断、治疗特点及预后。方法:回顾性分析11例RP并发喉气管狭窄患者的临床资料。狭窄程度按照Myer-Cotton法分类:Ⅱ度4例,Ⅲ度3例,Ⅳ度4例。结果:1例胸段气管狭窄T型管长期置入,1例经2次球囊扩张后成功拔管,9例应用胸骨舌骨肌皮瓣或肋软骨加宽行喉气管重建术,手术成功,效果巩固。结论:由RP导致的喉气管狭窄治疗棘手。选择恰当的手术时机及适当的手术方法,效果满意。

[关键词] 喉气管狭窄;多软骨炎;复发性;手术

doi:10.13201/j.issn.2096-7993.2020.06.011

[中图分类号] R767 **[文献标志码]** A

Diagnosis and treatment of laryngotracheal stenosis induced by relapsing polychondritis

GUO Zhihua¹ ZHAO Daqing¹ XING Yuan² LIANG Leping¹ YANG Jing¹
ZHAO Qianqian¹ WANG Wei¹

(¹Department of Otorhinolaryngology Head and Neck Surgery, Xi'an Tangdu Hospital, Air Force Medical University, Xi'an, 710038, China; ²Department of Otorhinolaryngology Head and Neck Surgery, Xi'an Honghui Hospital, Xi'an Jiaotong University)

Corresponding author: WANG Wei, E-mail: wwei.m@163.com

Abstract Objective: To investigate the clinical characteristics, management and prognosis of laryngotracheal stenosis induced by relapsing polychondritis. **Method:** A retrospective analysis was performed of 11 patients with laryngotracheal stenosis induced by relapsing polychondritis. Stenosis was classified as Myer and Cotton grade II in 4 patients, grade III in 3 and grade IV in 4. **Result:** Long-term T-tube implantation of thoracic tracheal stenosis was performed in 1 patient, and one patient who had undergone 2 dilations was decannulated, and the tube was successfully extubated in 9 cases who had undergone laryngotracheal reconstruction with sternohyoid myocutaneous flap or costal cartilage. **Conclusion:** Treatment of laryngotracheal stenosis induced by relapsing polychondritis is challenging. If the surgical intervention was selected properly on an individual basis, favorable clinical outcome can be obtained.

Key words laryngotracheal stenosis; polychondritis, relapsing; surgery

复发性多软骨炎(relapsing polychondritis, RP)是一种少见的自身免疫性疾病^[1-2],表现为软骨组织复发性退化性炎症,可累及耳、鼻、喉气管、眼、心脏瓣膜等多器官。多隐匿起病,可骤发或病情突然加重,早期受累器官临床可出现相应的急性炎症表现,累及喉气管者晚期起支撑作用的软骨组织遭破坏,瘢痕形成导致严重的局灶性或弥漫性的喉气管狭窄,治疗棘手。空军军医大学附属唐都医院耳鼻咽喉头颈外科2008-10-2017-10收治RP导致的喉气管狭窄患者11例,疗效较好,现报告如下。

1 资料与方法

1.1 临床资料

RP并发喉气管狭窄患者11例,男5例,女6

例。狭窄程度按照Myer-Cotton法分类。所有患者镜下见黏膜弥漫性增生肥厚。影像学检查见气道管壁增厚、密度增高、钙化,并软骨弥漫性或局限性消失、变形。患者的临床资料见表1。11例患者均有2年以上的典型RP病史(图1),并于外院确诊,停用口服药物半年以上,病情无复发;免疫学相关实验检查阴性,包括pANCA、cANCA、ACE、血沉、C反应蛋白、红细胞沉降率;术前镜下及影像学检查示狭窄位于声门、声门下颈段或胸段狭窄(图2、3)。

1.2 治疗方法

1.2.1 喉气管裂开成形术 9例患者采用喉气管裂开成形术,其中Myer-CottonⅡ度4例、Ⅲ度3例、Ⅳ度4例,经瘘口插管,全身麻醉,手术采取颈前正中切口,逐层分离组织至甲状软骨、环状软骨及气管瘘口以上气管,探针引导正中裂开,暴露喉腔及气管腔。黏膜下去除瘢痕组织,残余黏膜对位缝合,尽量保留原黏膜的完整性,靠近声门时操作

¹空军军医大学附属唐都医院耳鼻咽喉头颈外科(西安,710038)

²西安交通大学附属红会医院耳鼻咽喉头颈外科
通信作者:王薇, E-mail: wwei.m@163.com

要仔细,尽量减少对声带结构的干扰。软骨明显增厚变形堵塞气道者,将增厚的软骨削薄,并将软骨周围增生的瘢痕组织部分去除,用3-0可吸收缝线将软骨缝合数针固定于管腔周围软组织上。新建气道创面大时用相应大小右下腹部游离刃厚皮片覆盖创面并缝合固定,使创面消失。放置T型管(成人女性常规至少放置外径12 mm T型管,男性放置13 mm T型管,上端平假声带上缘,T型管支管下端留置1.5 cm)后,喉气管前壁缺损小时用胸骨舌骨肌皮瓣加宽,缺损范围大时用肋软骨加宽

气道前壁(图4)。T型管支撑12~24个月。

1.2.2 支撑喉镜下球囊扩张术 2例 Myer-Cotton II度(呈薄膜样,长度<0.5 cm)患者采用此术式。麻醉同前。支撑喉镜暴露术野,激光或喉显微刀于瘢痕狭窄处3点、6点、9点、12点作放射状切除。采用内径4.0~7.0 mm 麻醉插管,逐级扩张至狭窄平面与正常管腔相同。对于胸段狭窄者,扩张后放置T型管,放置时间为24个月。

1.2.3 药物治疗 围手术期预防RP复发,常规术前2 d、术后3 d连续每日口服泼尼松片10 mg。

表1 患者的临床资料

例序	性别	年龄/岁	Myer-Cotton 分级	并发症	来院是否行气管切开	结果	随访时间
1	女	45	II	无	否	拔管	2年
2	女	41	II	胸段气管狭窄	是	拔管	3年
3	女	48	III	耳廓畸形	是	拔管	7年
4	女	47	IV	耳廓畸形	否	拔管	4年
5	男	25	II	鼻梁塌陷	是	拔管	5年
6	男	40	IV	胸段气管狭窄	是	长期佩戴T型管	3年
7	女	35	II	鼻梁塌陷	是	拔管	4年
8	男	21	IV	同时伴随鼻梁塌陷及耳廓畸形	是	拔管	5年
9	女	51	III	无	是	拔管	3.5年
10	男	19	III	鼻梁塌陷	是	拔管	4年
11	男	24	IV	同时伴随鼻梁塌陷及耳廓畸形	是	拔管	1年

2 结果

2例颈段气管狭窄患者行狭窄扩张术,1例成功,1例经过2次扩张后症状无好转,改用胸骨舌骨肌皮瓣加宽,T型管置入,放置18个月后成功拔管;2例胸段气管狭窄扩张后放置T型管24个月,1例拔管,另1例失败,重新置入T型管至今未能拔管;5例首次直接用胸骨舌骨肌皮瓣加宽,T管

置入喉气管重建术(T管置入时间12~24个月,平均18个月),3例成功,2例失败,再次手术1例改用肋软骨加宽,T管置入14个月后拔管,1例扩张2次后拔管;2例患者首次手术即采用肋软骨加宽,T管置入18个月后拔管。10例手术成功患者随访2~7年,呼吸、吞咽功能正常,4例伴有声嘶。

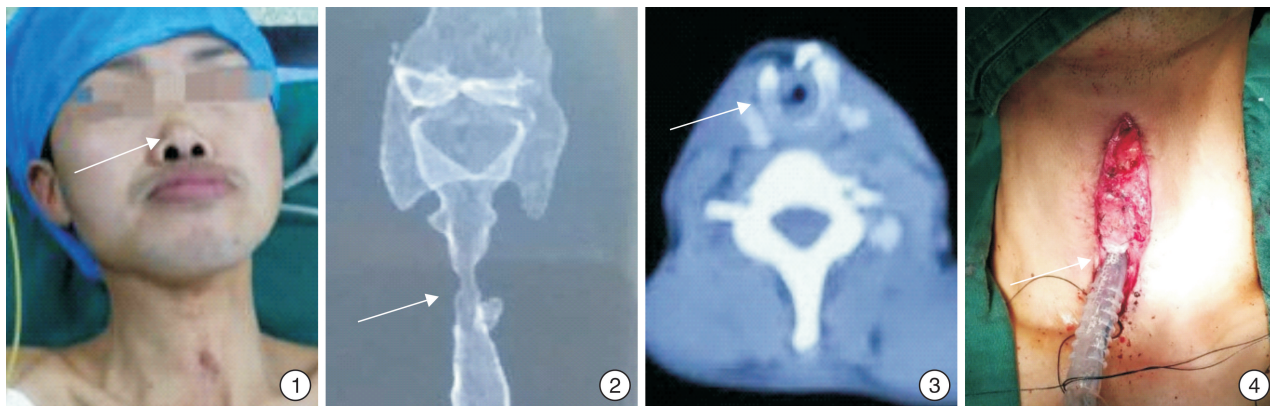


图1 病变累及鼻部,导致鞍鼻(箭头所示); 图2 病变累及声门下,呈弥漫性(箭头所示); 图3 气管软骨部分钙化,管腔黏膜弥漫性肥厚(箭头所示); 图4 肋软骨加宽气道前壁(箭头所示)

3 讨论

RP是一种软骨组织复发性退化性炎症,可累

及耳、鼻、喉、气管、眼、关节、心脏瓣膜等器官及血管等结缔组织,约神经性聋患者可累及喉、气管及

支气管软骨。Pearson 等(1960)报道 2 例,首次将其正式命名为 RP。RP 目前病因不清,实验证据提示其和自身免疫反应密切相关。发病无性别倾向,多发于 30~60 岁,可隐匿起病,也可急性发病或病情突然加重。

目前 RP 无特异性检查手段,病情复杂,误诊率极高,Lin 等^[3]报道其发病到诊断所需时间平均为 14.4 个月,常需多学科会诊,影像学检查无特异性,主要需结合典型的临床表现和实验室检查作为诊断 RP 的依据。目前临床多采用 1976 年 McAdam 提出的诊断标准:①复发性双侧耳廓软骨炎;②非侵蚀性多关节炎;③鼻慢性软骨炎;④眼部炎症,包括结膜炎、角膜炎等;⑤喉和(或)气管软骨炎;⑥内耳功能损害,表现为感觉神经性聋、耳鸣和眩晕。具备标准中 3 个或 3 个以上证据者可以确诊。如临床表现明显,无需每例患者都行软骨活检予以证实^[1,4]。RP 的病理组织学特点是软骨溶解伴软骨膜炎^[5]。本组所有患者均有以上诊断标准中的 3 个以上病史,其中有 6 例行病理组织学检查,结果回报炎症组织。近年 18F-FDG PET-CT 越来越受到关注^[6-8],已经成为诊断 RP 的重要手段之一,其在早期诊断、评估疾病活动度以及评估治疗方式方面有重要作用。

目前临床上对急性进展期 RP 的治疗仍无明显进展,临床无规范化治疗方案^[9]。Kelly 等(1993)认为病变反复发作,晚期软骨破坏,瘢痕增生可导致局限性甚至气道全程软化、塌陷狭窄。Isaak 等(1983)报道 112 例确诊 RP 患者中,25% 的患者出现喉气管狭窄。

气道堵塞、肺部感染是导致患者死亡的重要原因。气道管理富有挑战性,需个体化治疗。对于受累气道的外科干预,文献报道可采取的方式有局部激素注射^[10]、气管切开、支架置入、气管扩张及重建手术^[11]。弥漫性气道狭窄尤其是胸内段气道弥漫性病变时,可选择经鼻持续正压通气改善症状^[12]。然而上述措施是否可能加重 RP 进展,目前仍不清楚。有学者认为可能加重远端气道的炎症反应^[13]。

由于该病罕见及其自然病程的不可预测性,相关国内外文献报道不多。外科治疗模式主要还是基于其他原因导致的良性喉气管狭窄治疗经验。术前适应证的选择至关重要。我们的经验是患者病情在无口服药物治疗基础上稳定至少半年以上,实验室检查阴性,且无全身并发症,一般状况良好,方可考虑外科干预。为了减轻手术导致的应急性炎症反应,常规术前 2 d、术后 3 d 连续每日口服泼尼松片 10 mg。对于 RP 导致的喉气管狭窄,如狭窄长度 < 0.5 cm,呈薄膜样,可首选球囊扩张 2~3 次,如无好转,则改为移植加宽的喉气管重建。

Xie 等^[14]报道 1 例由 RP 导致的喉气管狭窄患者采用以胸骨舌骨肌为蒂的舌骨瓣加宽喉气管重建获得成功。另 1 例患者采用胸骨舌骨肌摇门式旋转肌皮瓣加宽,术后肌皮瓣虽然有部分塌陷,但 6 个月后仍成功拔管。关于喉气管重建移植加宽材料自体骨性移植物的选择,考虑到普通软骨因手术创伤可能诱发炎症反应,文献报道多采用颅骨或髂骨作为加宽材料,但有研究者报道采用肋软骨加宽的成功案例^[15-16]。

笔者的经验是加宽物选择胸骨舌骨肌皮瓣(不建议采用狭窄段切除端端吻合术及甲状软骨翼板加宽气道前壁的喉气管重建),T 型管放置,如失败二期手术改为肋软骨加宽。术中要彻底切除气道瘢痕组织,正常黏膜尽量保留,不能有软骨暴露,缺损范围大时要取刃厚皮片覆盖,T 型管放置时间长达 12~24 个月。对于变形的软骨,要尽量复位,必要时去除管腔周围瘢痕软组织,并将管腔软骨缝合固定于周围组织使管腔足够宽敞,如声带受侵可一并处理。

对于气道支架放置,张志丽等^[17]报道一组病例置入 2 周后即出现不同程度的分泌物潴留、黏膜炎症反应、肉芽肿形成、支架移位等并发症。本组有 1 例外院放置有膜支架半年,来我科就诊时发现广泛肉芽组织生长,黏膜破坏,将其拔除,去除肉芽组织 3 个月待瘢痕组织稳定后行喉气管重建,颈前胸骨舌骨肌皮瓣加宽放置 T 型管 1 年后顺利拔管。笔者认为支架置入更多的是姑息治疗,长期效果有待进一步评估。

从本组资料来看,患者拔管率达 91%,最长随访时间达 7 年,随访效果良好。本组有 2 例术后戴管期间发生痰痂堵塞,1 例为术后 7 个月,予以拔除 T 型管,清理后重新置入,8 个月后顺利拔管;另 1 例术后 13 个月,来院予以滴药、雾化吸入后痰痂自行咳出。余患者未见有其他严重并发症发生,亦未见疾病有进展征象。因此对于病情处于稳定期,且无全身并发症的患者积极及时的外科干预对于改善患者生活质量及预后具有重要的意义。

严格选择手术适应证及手术方式,总体效果满意,但该病病程具有不可预知性,可反复发作,仍需要术后长期随访和治疗。

参考文献

- [1] 中华医学会风湿病学分会.复发性多软骨炎诊治指南(草案)[J].中华风湿病学杂志,2004,8(4):251-253.
- [2] 孟莉.复发性多软骨炎的诊断和治疗[J].医学综述,2009,15(3):415-417.
- [3] Lin DF, Yang WQ, Zhang PP, et al. Clinical and prognostic characteristics of 158 cases of relapsing poly-chondritis in China and review of the literature[J]. Rheumatol Int, 2016, 36(7):1003-1009.

- [4] Vitale A, Sota J, Rigante D, et al. Relapsing Polychondritis: an Update on Pathogenesis, Clinical Features, Diagnostic Tools, and Therapeutic Perspectives [J]. *Curr Rheumatol Rep*, 2016, 18(1): 3-3.
- [5] Lei W, Zeng DX, Chen T, et al. FDG PET-CT combined with TBNA for the diagnosis of atypical relapsing polychondritis: report of 2 cases and a literature review [J]. *J Thorac Dis*, 2014, 6(9): 1285-1292.
- [6] Yamashita H, Takahashi H, Kubota K, et al. Utility of fluorodeoxyglucose positron emission tomography/computed tomography for early diagnosis and evaluation of disease activity of relapsing polychondritis: a case series and literature review [J]. *Rheumatology (Oxford)*, 2014, 53(8): 1482-1490.
- [7] Bayer G, Diot E, Erra B. Utility of 18F-FDG PET/CT in relapsing polychondritis [J]. *QJM*, 2015, 108(4): 339-340.
- [8] Lei W, Zeng H, Zeng DX, et al. (18) F-FDG PET-CT: a powerful tool for the diagnosis and treatment of relapsing polychondritis [J]. *Br J Radiol*, 2016, 89(1057): 20150695.
- [9] 沈慧, 沈策. 复发性多软骨炎的诊治进展 [J]. *国外医学呼吸系统分册*, 2005, 25(5): 384-385.
- [10] Woodbury K, Smith LJ. Relapsing polychondritis: a rare etiology of dysphonia and novel approach to treatment [J]. *Laryngoscope*, 2011, 121(5): 1006-1008.
- [11] Hazra N, Dregan A, Charlton J, et al. Incidence and mortality of relapsing polychondritis in the UK: a population-based cohort study [J]. *Rheumatology (Oxford)*, 2015, 54(12): 2181-2187.
- [12] Ernst A, Rafeq S, Boisselle P, et al. Relapsing polychondritis and airway involvement [J]. *Chest*, 2009, 135(4): 1024-1030.
- [13] Vitale A, Sota J, Rigante D, et al. Relapsing Polychondritis: an Update on Pathogenesis, Clinical Features, Diagnostic Tools, and Therapeutic Perspectives [J]. *Curr Rheumatol Rep*, 2016, 18(1): 3-3.
- [14] Xie C, Shah N, Shah PL, et al. Laryngotracheal reconstruction for relapsing polychondritis: case report and review of the literature [J]. *J Laryngol Otol*, 2013, 127(9): 932-935.
- [15] Lekpa FK, Chevalier X. Refractory relapsing polychondritis: challenges and solutions [J]. *Open Access Rheumatol*, 2018, 10: 1-11.
- [16] Jeong N, Jang HJ, Lee JH, et al. A case of tracheo-bronchomalacia due to relapsing polychondritis treated with Montgomery T-tube [J]. *SAGE Open Med Case Rep*, 2019, 7: 1-4.
- [17] 张志丽, 王洪武, 张楠, 等. 气道内支架在复发性多软骨炎中的应用 [J]. *临床肺科杂志*, 2013, 18(3): 566-567.

(收稿日期: 2019-11-09)

(上接第 523 页)

参考文献

- [1] Stachler RJ, Chandrasekhar SS, Archer SM, et al. Clinical practice guideline: sudden hearing loss [J]. *Otolaryngol Head Neck Surg*, 2012, 146(3_suppl): S1-S35.
- [2] Michel O. The revised version of the german guidelines "sudden Idiopathic sensorineural hearing loss" [J]. *Laryngorhinootologie*, 2011, 90(5): 290-293.
- [3] 中国人民解放军总医院第六医学中心. 中华医学会高压氧分会关于“高压氧治疗适应证与禁忌证”的共识 (2018 版) [J]. *中华航海医学与高气压医学杂志*, 2019, 26(1): 1-5.
- [4] 高春锦, 杨捷云, 瞿晓辉. 高压氧医学基础与临床 [M]. 北京: 人民卫生出版社, 2008: 67-69.
- [5] Chandrasekhar SS, Tsai Do BS, Schwartz SR, et al. Clinical Practice Guideline: Sudden Hearing Loss (Update) [J]. *Otolaryngol Head Neck Surg*, 2019, 161(1_suppl): S1-S45.
- [6] Almosnino G, Holm JR, Schwartz SR, et al. The Role of Hyperbaric Oxygen as Salvage Therapy for Sudden Sensorineural Hearing Loss [J]. *Ann Otol Rhinol Laryngol*, 2018, 127(10): 672-676.
- [7] Capuano L, Cavaliere M, Parente G, et al. Hyperbaric oxygen for idiopathic sudden hearing loss: is the routine application helpful? [J]. *Acta Otolaryngol*, 2015, 135(7): 692-697.
- [8] Yildirim E, Murat Özcan K, Palali M, et al. Prognostic effect of hyperbaric oxygen therapy starting time for sudden sensorineural hearing loss [J]. *Eur Arch Otorhinolaryngol*, 2015, 272(1): 23-28.
- [9] Xie S, Qiang Q, Mei L, et al. Multivariate Analysis of Prognostic Factors for Idiopathic Sudden Sensorineural Hearing Loss Treated With Adjuvant Hyperbaric Oxygen Therapy [J]. *Eur Arch Otorhinolaryngol*, 2018, 275(1): 47-51.
- [10] Attanasio G, Covelli E, Cagnoni L, et al. Does the addition of a second daily session of hyperbaric oxygen therapy to intratympanic steroid influence the outcomes of sudden hearing loss? [J]. *Acta Otorhinolaryngol Ital*, 2015, 35(4): 272-276.
- [11] 中国人民解放军总医院第六医学中心. 突发性聋的高压氧治疗 (2018) [J]. *中华航海医学与高气压医学杂志*, 2019, 26(2): 77-80.
- [12] 董雪莲, 郭富荣, 俞其光. 高压氧在突发性聋治疗中所起的作用 [J]. *临床耳鼻咽喉头颈外科杂志*, 2015, 29(2): 172-174.

(收稿日期: 2019-10-11)