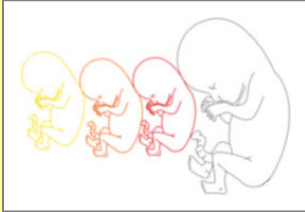


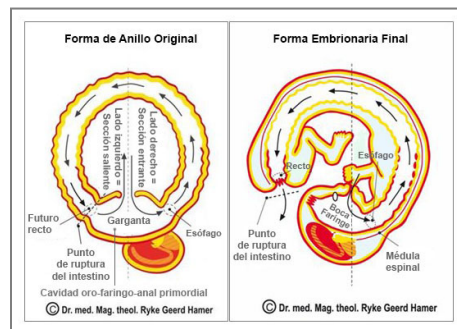


EMBRIOLOGÍA



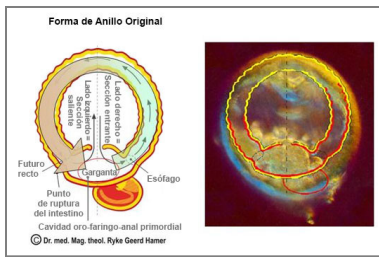
“La ciencia de la embriología y nuestro conocimiento de la evolución del hombre es la base de la medicina. Son las dos fuentes que nos revelan la naturaleza del cáncer y de todas las llamadas enfermedades.” (Dr. med. Ryke Geerd Hamer)

DESARROLLO DESDE LA FORMA DE ANILLO ORIGINAL HASTA LA FORMA EMBRIONARIA FINAL



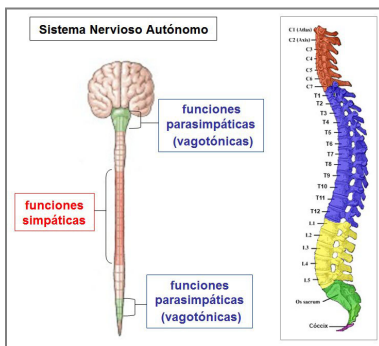
La vida humana comienza como una sola célula que contiene todas las instrucciones para su crecimiento y desarrollo. A partir de la primera división celular, el embrión se convierte en un grupo de células llamado **blastocisto**. Dos semanas después de la concepción, el blastocisto se divide en **tres capas germinales embrionarias**: un **endodermo** interno, un **ectodermo** externo y un **mesodermo** que se forma entremedias. Durante el transcurso de la gestación, las capas germinales embrionarias desarrollan todos los órganos y tejidos del cuerpo. A lo largo de este período, el feto en crecimiento pasa por todas las etapas evolutivas desde un organismo unicelular hasta un ser humano completo. Las tres capas germinales dan lugar a los mismos tipos de tejidos en todos los organismos, incluidos los animales y las plantas.

NOTA: La teoría de que el desarrollo del feto (ontogenia) recapitula la historia evolutiva de todos los ancestros remotos (filogenia) fue formulada en el siglo XIX por el biólogo Alemán Ernst Haeckel. Desde principios del siglo XX, la "ley biogenética" de Haeckel ha sido refutada en muchos frentes. El trabajo científico del Dr. Hamer ofrece una lectura nueva y ampliada de la teoría de Haeckel al mostrar que el desarrollo evolutivo del organismo humano, incluido el cerebro, representa temáticas de conflicto biológico que una vez fueron fases en la evolución. Esto prueba que la afirmación de Haeckel es fundamentalmente verdadera.



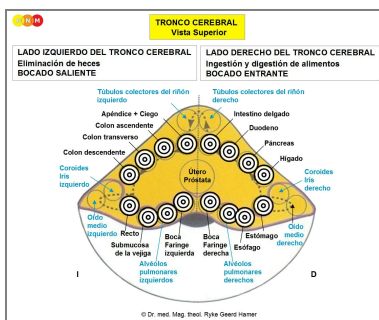
Sabemos por la ciencia de la biología que las primeras formas de vida fueron **organismos en forma de anillo** consistiendo únicamente de **intestino**. En esta etapa temprana de desarrollo, la **GARGANTA** (cavidad oro-faríngeo-anal primordial) sirvió tanto para la ingesta de alimentos como para la eliminación de las heces. La sección entrante del canal intestinal regulaba la ingestión y la digestión, la sección saliente la eliminación (ver diagrama).

La imagen de la derecha muestra un embrión humano de cinco días. La forma de anillo aún se mantiene.



La distribución nerviosa del **sistema nervioso autónomo** antes del nacimiento también apunta a la **forma de anillo** primordial. Mientras que los nervios simpáticos están dispuestos en el medio de la **médula espinal**, los nervios parasimpáticos (vagotónicos) se encuentran en la periferia, es decir, en la base del cerebro y en la región sacra, cerca de la faringe y el recto. Esto sugiere fuertemente que las divisiones parasimpáticas estuvieron una vez conectadas.

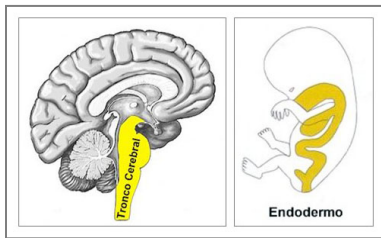
Tenemos que visualizar el desarrollo de la médula espinal y la columna vertebral progresivamente desde la columna cervical (C), torácica (T) y lumbar (L) hasta el sacro; primero, en una configuración redonda igual a la forma de anillo del intestino. Podemos hablar de una sección superior e inferior de la columna solo después de que la garganta se abriera. Los **troncos simpáticos**, que son dos largas cadenas de nervios a cada lado de las vértebras, permiten que las fibras nerviosas viajen hacia los nervios espinales que son superiores o inferiores respecto del que se originan.



En el **TRONCO CEREBRAL**, la parte más antigua del cerebro, los centros de control de los órganos del canal intestinal también están dispuestos en un **orden en forma de anillo**, comenzando en el hemisferio derecho con los relés cerebrales de la boca y la faringe (incluida la glándula tiroides, glándulas paratiroides), esófago, estómago, parénquima hepático, glándula páncreas, duodeno, intestino delgado, continuando en sentido antihorario con los relés cerebrales del apéndice, ciego, colon, recto y vejiga en el lado izquierdo del tronco cerebral. La transición del hemisferio derecho al izquierdo del tronco cerebral se corresponde a nivel orgánico con la válvula ileocecal, ubicada entre el intestino delgado y el ciego, la primera sección del intestino grueso.

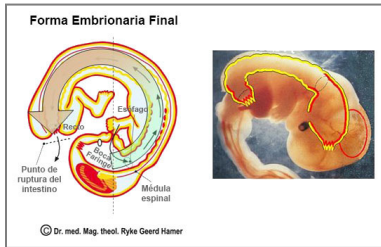
Los alvéolos pulmonares, el oído medio y las trompas de Eustaquio, las glándulas lagrimales, la coroides, el iris y el cuerpo ciliar de los ojos, los túbulos colectores de los riñones, la médula adrenal, la próstata, el útero y las trompas de Falopio, las glándulas de Bartholin, las glándulas productoras de esmegma y la glándula pituitaria, la glándula pineal y el plexo coroideo se originan de la mucosa intestinal. Por lo tanto, se controlan desde el tronco cerebral.

Igual que las células intestinales que absorben (cualidad absorbente) y digieren (cualidad secretora) el "bocado de comida", los alvéolos pulmonares "absorben" y "digieren" el "bocado de aire", el oído medio y las trompas de Eustaquio el "bocado de sonido", las glándulas lagrimales y la úvea el "bocado visual", y los túbulos colectores de los riñones el "bocado de agua".



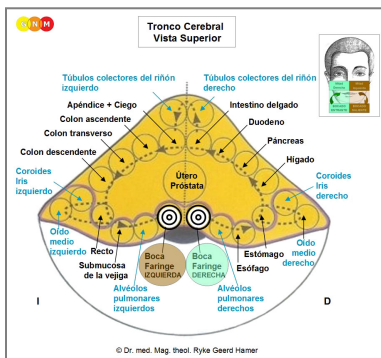
Todos los órganos que se **controlan desde el TRONCO CEREBRAL** derivan del **ENDODERMO**, la primera y más antigua capa germinal embrionaria. Por su origen en la mucosa intestinal, consisten de **EPITELIO CILÍNDRICO INTESTINAL**.

En el caso de un conflicto biológico, el órgano relacionado genera durante la fase de conflicto activo proliferación celular (haga clic para ver la Brújula de la GNM). En la fase de curación, las células adicionales se eliminan con la ayuda de hongos y bacterias tuberculosas.



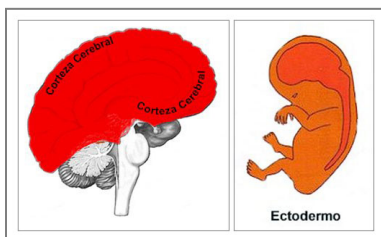
A lo largo de la evolución, la GARGANTA SE ABRIÓ. La nueva apertura de la sección saliente se convirtió en el recto de hoy, el esófago restante se convirtió en su totalidad en la boca y la faringe (ver diagrama).

La imagen de la derecha muestra el desarrollo posterior del feto hasta la forma embrionaria final, delineando las capas germinales embrionarias.



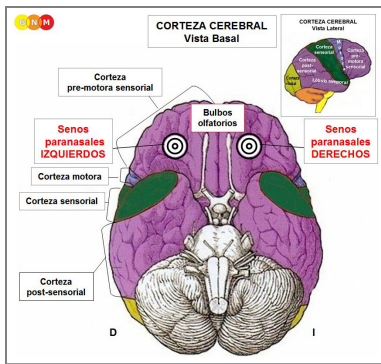
La rotura intestinal ocurrió cerca de la mitad izquierda de la garganta. Esto explica por qué el centro de control de **la boca y la faringe** está dividido en **dos relés cerebrales** localizados de manera opuesta en la línea media de los hemisferios del tronco cerebral.

La **mitad derecha de la boca y la faringe** se controla desde el **lado derecho del tronco cerebral** que aún regula la ingestión ("bocado entrante"), mientras que la **mitad izquierda de la boca y la faringe** se controla desde el **lado izquierdo del tronco cerebral**, el cual, sin embargo, ya no regula la excreción (ahora es manejada por el recto) sino el reflejo del vómito (un resto de la función de eliminación fecal previa de la garganta). La preservación de la inervación original de la mitad izquierda de la garganta también sirve el propósito biológico de poder vomitar un bocado (cualidad excretora) que pueda causar daño al organismo.



La **ruptura de la garganta** sucedió en un punto del tiempo en el que el llamado **EPITELIO ESCAMOSO**, que se originó a partir de una nueva capa germinal embrionaria, es decir, del **ECTODERMO**, ya había migrado desde la garganta a la sección entrante y saliente del intestino. Durante la gestación, el ectodermo se desarrolla el decimoséptimo día después de la fertilización. Todos los órganos y tejidos que se derivan del ectodermo se **controlan desde la CORTEZA CEREBRAL**. **NOTA:** Las células de los islotes alfa y las células de los islotes beta del páncreas, los nervios olfatorios y el tálamo se controlan desde el diencefalo (parte del cerebro).

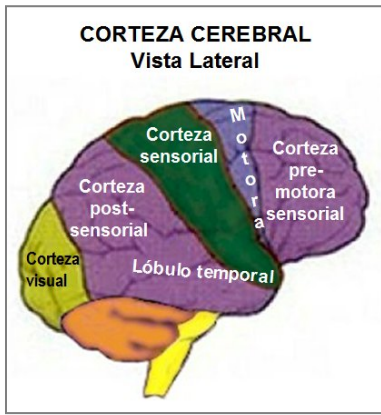
En el caso de un conflicto biológico, el órgano correspondiente genera durante la fase de conflicto activo pérdida celular (haga clic para ver la Brújula de la GNM). En la fase de curación, la pérdida celular se restaura con la ayuda de bacterias. **NOTA:** El oído interno (cóclea y órgano vestibular), la retina y el cuerpo vítreo responden al conflicto relacionado con pérdida funcional; los nervios periósticos con hiperfunción.



El punto de partida de la migración de las células ectodérmicas fue el epitelio escamoso que recubre el periostio de los **senos paranasales**. Los nervios sensitivos de la mucosa del seno epitelial proporcionaron un sentido del olfato intensificado facilitando la supervivencia (olor a peligro) así como la procreación (olor a pareja).

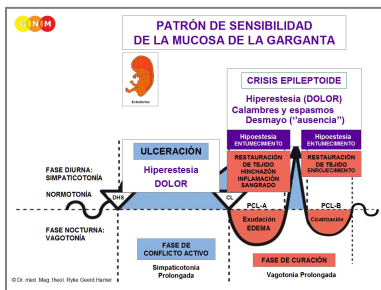
Los centros de control de los senos paranasales se encuentran en la base del cráneo. Forman la unión entre la corteza pre-motora sensorial y post-sensorial.

La migración de células epiteliales escamosas hacia la SECCIÓN ENTRANTE DE LA GARGANTA explica por qué el tejido ectodérmico se encuentra actualmente en ...



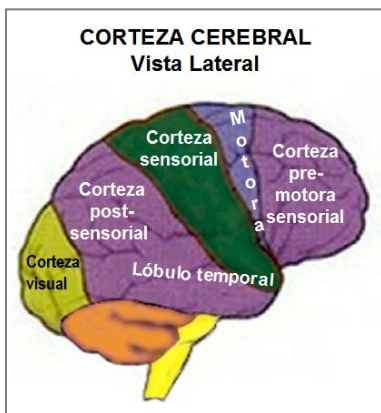
... boca y faringe, conductos de las glándulas salivales, senos paranasales, esmalte dental, conductos lagrimales, conductos tiroideos y conductos faríngeos. Todos estos tejidos se **controlan desde la CORTEZA PRE-MOTORA SENSORIAL**.

... esófago (dos tercios superiores), estómago (curvatura menor), píloro, bulbo duodenal, conductos biliares, vesícula biliar, conductos pancreáticos, arterias coronarias, venas coronarias, aorta ascendente, arterias carótidas internas, secciones internas de las arterias subclavias, seno carotídeo, glande del pene y glande del clítoris. Todos estos tejidos se **controlan desde la CORTEZA POST-SENSORIAL**.

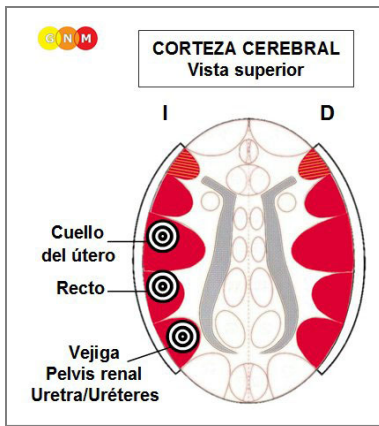


Ambos grupos de órganos siguen el **PATRÓN DE SENSIBILIDAD DE LA MUCOSA DE LA GARGANTA** (llamado así por su conexión con la garganta) con **hipersensibilidad durante la fase de conflicto activo y la Crisis Epileptoide e hiposensibilidad durante la fase de curación**.

La migración de células epiteliales escamosas hacia la SECCIÓN SALIENTE DE LA GARGANTA explica por qué el tejido ectodérmico se encuentra actualmente en ...

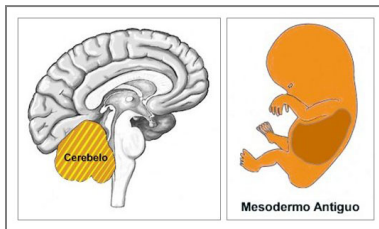


... pelvis renal, uréteres, vejiga, uretra, recto, conductos perianales y cuello del útero (cervix). Todos estos tejidos se **controlan desde la CORTEZA POST-SENSORIAL**.



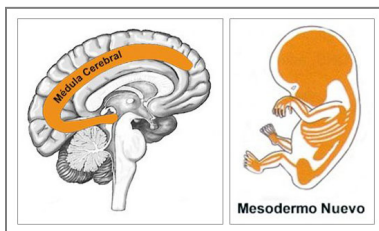
NOTA: Después de que la garganta se abriera, los nervios sensitivos y la inervación motora de todo el sistema urino-rectal tuvieron que volver a cablearse a través de la médula espinal (por eso estos órganos se paralizan con paraplejía) y se conectaron al **PATRÓN DE SENSIBILIDAD DE LA PIEL EXTERNA** (vea abajo). En el cerebro, los órganos están ordenados uno al lado del otro en el lado izquierdo de la corteza cerebral.

El **MESODERMO**, que se desarrolló después de que la vida se trasladara a tierra firme, se divide en un grupo más viejo y un grupo más joven.



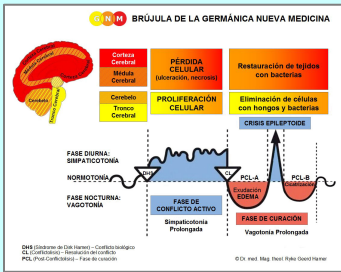
El **MESODERMO ANTIGUO** desarrolla la dermis (incluidas las glándulas sebáceas y las glándulas sudoríparas), la pleura, el peritoneo, el omento mayor, el pericardio, las glándulas mamarias, la túnica vaginalis testis y las glándulas palpebrales. Todos los órganos y tejidos que se derivan del mesodermo antiguo están **controlados por el CEREBELO**, que se había formado junto al tronco cerebral.

En el caso de un conflicto biológico, el órgano relacionado genera durante la fase de conflicto activo proliferación celular (haga clic para ver la Brújula de la GNM). En la fase de curación, las células adicionales se eliminan con la ayuda de hongos y bacterias.



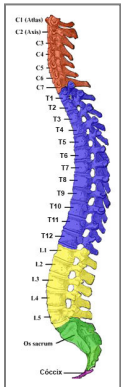
El **MESODERMO NUEVO** desarrolla los huesos (incl. médula ósea y células sanguíneas), dentina dentaria, periodonto, miocardio, músculos estriados, cartílago, tendones, ligamentos, tejido graso, tejido conectivo (incl. neuroglia y mielina), endocardio y válvulas cardíacas, vasos sanguíneos (incl. aorta descendente, arteria carótida externa, secciones externas de las arterias subclavias, aorta abdominal, arterias cerebrales), meninges, vasos linfáticos con nódulos linfáticos, bazo, ovarios, testículos, cuerpos cavernosos (pene), parénquima renal, corteza adrenal y partes del cuerpo vítreo. Todos los órganos y tejidos que se derivan del mesodermo nuevo están **controlados por la MÉDULA CEREBRAL**, que se había formado debajo de la corteza cerebral.

En el caso de un conflicto biológico, el órgano relacionado genera durante la fase de conflicto activo pérdida celular (haga clic para ver la Brújula de la GNM). En la fase de curación, la pérdida celular se restaura con la ayuda de bacterias.



La capacidad de la célula primordial para dividirse a través de la mitosis, creando células diploides que contienen dos conjuntos de cromosomas, se convirtió en el modelo de los órganos controlados por el Cerebro Antiguo (tronco cerebral y cerebelo) que generan proliferación celular durante la fase de conflicto activo. La llamada división de reducción (meiosis), donde el número de cromosomas se reduce de diploide a haploide, se convirtió en el plan para los órganos controlados desde el telencéfalo (médula cerebral y corteza cerebral) que generan pérdida celular durante la actividad conflictiva. Los Programas Especiales Biológicos están inscritos en la estructura genética de cada célula del organismo humano.

NOTA: Originalmente, estos programas de supervivencia biológica se dirigían desde el "cerebro del órgano". Sin embargo, con la creciente complejidad de las formas de vida, se desarrolló un "cerebro de la cabeza" desde donde se coordina cada Programa Especial Biológico. La transferencia del "cerebro del órgano" al "cerebro principal" explica por qué, de acuerdo con el razonamiento evolutivo, los centros de control del cerebro están dispuestos en el mismo orden que los órganos en el cuerpo.



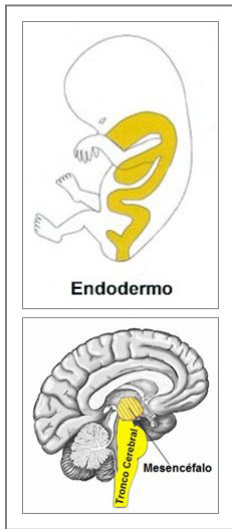
NOTA: Los huesos del sistema esquelético son suministrados por los nervios espinales. La inervación de los huesos proviene del segundo al cuarto nervios cervicales (C 2 - C 4). La dermis es suministrada por los nervios cervicales segundo a quinto (C 2 - C 5), casi paralela a la inervación ósea. La epidermis está suministrada por los nervios cervicales quinto a séptimo (C 5 - C 7). La razón de la diferente inervación de los huesos y la epidermis es que los huesos, que se originan del mesodermo nuevo, se desarrollaron mucho antes que la capa ectodérmica externa de la piel (ver epidermis más abajo).

Al principio, el periostio que envuelve los huesos del sistema esquelético estaba cubierto de epitelio escamoso. Después de que los músculos, ligamentos, tendones y dos capas de piel (dermis y piel externa) dieron un nuevo soporte a los huesos, la capa epitelial escamosa degeneró (en el desarrollo fetal este proceso ocurre durante las dos primeras semanas de gestación). Lo que quedó fue una red sensible de nervios periósticos (controlada desde la corteza post-sensorial).

NOTA: El previo, antiguo epitelio escamoso (compárese con el epitelio escamoso joven de la epidermis) todavía recubre los senos paranasales, el periodonto, el glándulo del clítoris y el glándulo del pene. La membrana perióstica del glándulo del pene es un resto del periostio que cubría el previo hueso del pene.

EL DESARROLLO DEL TEJIDO MUSCULAR

MÚSCULOS LISOS: Los músculos lisos del cuerpo humano se originan de los músculos intestinales del canal oro-faringo-intestinal-rectal primordial.



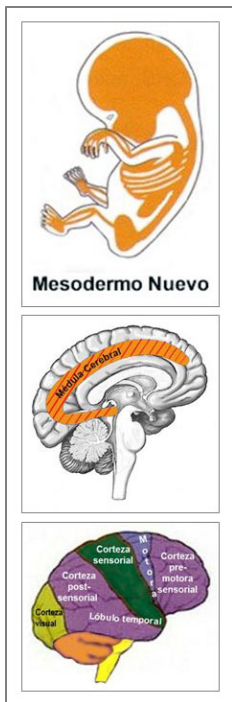Los **músculos lisos** de los intestinos, colon sigmoide y recto (parte superior), esfínter rectal interno, pelvis renal, uréteres, vejiga, uretra, esfínter vesical interno, esófago, bronquios, tráquea, laringe, útero, miocardio (aurículas), vasos sanguíneos. (incl. las arterias coronarias, las venas coronarias, la aorta, las arterias carótidas, las arterias subclavias), los vasos linfáticos, las pupilas y los músculos ciliares lisos se originan del **ENDODERMO**.

Los músculos lisos son músculos involuntarios no-estriados. Su capacidad para contraerse permite mover el "bocado de comida" (músculos intestinales), el "bocado de sangre" (aurículas, vasos sanguíneos), el "bocado de aire" (músculos laríngeos, músculos bronquiales), el "bocado de orina" (pelvis renal, uréteres, vejiga, uretra, esfínter vesical interno), el "bocado de semen" (conductos prostáticos) y el "bocado de luz" (músculos de la pupila) a través de órganos específicos mediante el movimiento peristáltico.

Los músculos lisos se controlan desde el **MESENCÉFALO**, localizado en la parte más externa del tronco cerebral. **NOTA:** Las células germinales masculinas y femeninas también se controlan desde el mesencéfalo.

En el caso de un conflicto biológico, los músculos relacionados generan durante la fase de conflicto activo proliferación celular con un incremento de la masa muscular y un incremento de la tensión muscular local (hipertonía). En la fase de curación, los músculos se relajan. La Crisis Epileptoide se presenta como espasmos musculares. En el útero, las células musculares adicionales permanecen después de que la curación se haya completado.

MÚSCULOS ESTRIADOS: Los músculos estriados se desarrollaron en un momento en que se requerían funciones musculares más eficientes.



Los **músculos estriados** de la musculatura esquelética, miocardio (ventrículos), arterias coronarias, venas coronarias, aorta, arterias carótidas y arterias subclavias, vasos sanguíneos, lengua, mandíbula, oído, bronquios, laringe, diafragma, esófago, estómago (curvatura menor) , píloro, bulbo duodenal, conductos pancreáticos, conductos biliares, vesícula biliar, cuello del útero (cérvix), esfínter cervical, vagina, recto, esfínter rectal externo, pelvis renal, uréteres, uretra, vejiga, esfínter vesical externo, músculos del párpado, músculos ciliares estriados y músculos extraoculares derivan del **MESODERMO NUEVO**.

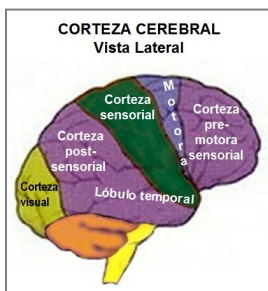
La función trófica de los músculos estriados se controla desde la **MÉDULA CEREBRAL**.

La capacidad de mover los músculos se controla desde la **CORTEZA MOTORA**.

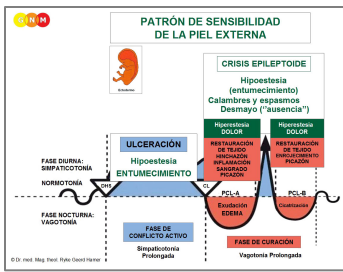
En el caso de un conflicto biológico, los músculos relacionados generan durante la fase de conflicto activo pérdida celular y parálisis muscular. En la fase de curación, se reconstruyen los músculos. La Crisis Epileptoide se manifiesta como calambres musculares, convulsiones rítmicas, espasmos o temblores musculares. **NOTA:** Desde un punto de vista evolutivo, son las contracciones tónico-clónicas durante el parto las que se convirtieron en el modelo de la Crisis Epileptoide de los músculos estriados.

NOTA: Los músculos estriados, las células de los islotes del páncreas (células de los islotes alfa y células de los islotes beta), el oído interno (cóclea y órgano vestibular), la retina y el cuerpo vítreo de los ojos y los nervios olfatorios pertenecen al grupo de órganos que responden al conflicto relacionado con pérdida funcional o hiperfunción (nervios periósticos y tálamo).

Por último, el **ECTODERMO** desarrolló la **PIEL EXTERNA** que cubría toda la dermis (debajo de la piel). Desde la piel externa, el **epitelio escamoso** ectodérmico migró a través de los pezones hacia los conductos galactóforos, el canal auditivo, las cavidades nasales y el tracto respiratorio. También cubrió la parte externa de los ojos. Es por eso que el epitelio escamoso se encuentra actualmente en ...

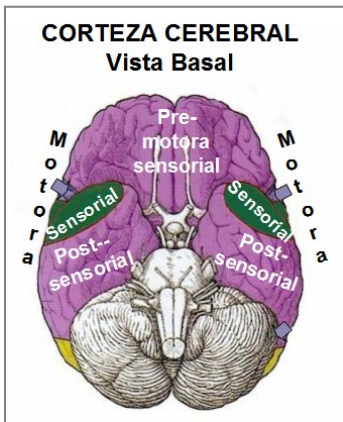


... epidermis (incluidos los genitales externos y la vagina), los conductos prostáticos, la piel de los párpados, los conductos de las glándulas palpebrales, la conjuntiva, la córnea, el cristalino, los conductos galactóforos, el oído externo y el conducto auditivo, la mucosa nasal, la tráquea, la laringe y las cuerdas vocales y los bronquios. Todos estos tejidos se **controlan desde la CORTEZA SENSORIAL**.

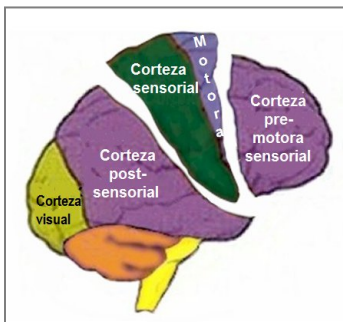


Este grupo de órganos sigue junto con los órganos del sistema urino-rectal el **PATRÓN DE SENSIBILIDAD DE LA PIEL EXTERNA** (llamado así por su conexión con la piel externa) con **hiposensibilidad durante la fase de conflicto activo y la Crisis Epileptoide e hipersensibilidad en la fase de curación.**

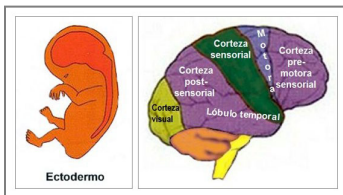
NOTA: El Patrón de Sensibilidad de la Piel Externa y el Patrón de Sensibilidad de la Mucosa de la Garganta (ver arriba) son exactamente lo opuesto. Los dos patrones de sensibilidad explican por qué, por ejemplo, las úlceras de estómago causan dolor (hiperestesia) durante la actividad conflictiva, mientras que la ulceración en el recto causa entumecimiento (hipoestesia) en la fase de conflicto activo.



Este diagrama de GNM, que muestra una vista basal de la corteza cerebral, ilustra que la **corteza pre-motora sensorial** y la **corteza post-sensorial** (que controlan todos los órganos que siguen el Patrón de Sensibilidad de la Mucosa de la Garganta, el sistema urino-rectal y los nervios periósticos) son considerablemente más grandes que la **corteza sensorial** y la **corteza motora.**



La **corteza pre-motora sensorial** y la **corteza post-sensorial** eran originalmente un área grande que **luego fue separada por la corteza sensorial y motora** manteniendo una conexión solo en la base craneal.



La retina y el cuerpo vítreo de los ojos derivan del **ECTODERMO**. Se controlan desde la **CORTEZA VISUAL** localizada en el lóbulo occipital en la parte posterior del cerebro. La corteza visual y sus órganos correspondientes se desarrollaron antes que la corteza sensorial y motora.

En el caso de un conflicto biológico, el tejido relacionado genera durante la fase de conflicto activo una pérdida funcional. En la fase de curación, se restablece la función.

Autora: Caroline Markolin, Ph.D.

Fuente: www.LearningGNM.com