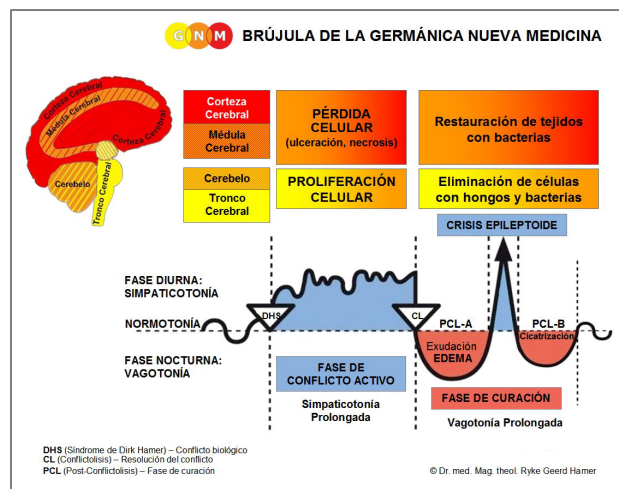




# PROGRAMAS ESPECIALES BIOLÓGICOS

## INTESTINOS y RECTO

escrito por Caroline Markolin, Ph.D.



Haced clic para seleccionar ...

[Intestino Delgado](#)

[Colon](#)

[Colon Sigmoides](#)

[Músculos Intestinales](#)

[Peritoneo](#)

[Submucosa del Recto](#)

[Superficie Mucosa del Recto](#)

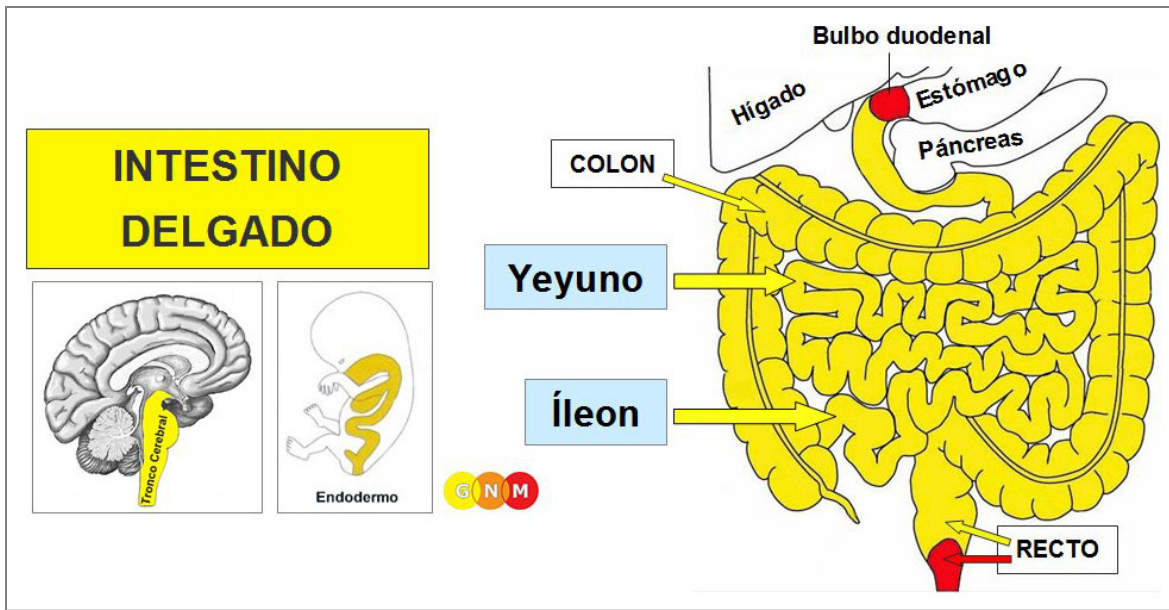
[Conductos Perianales](#)

[Músculos Rectales \(recto superior\)](#)

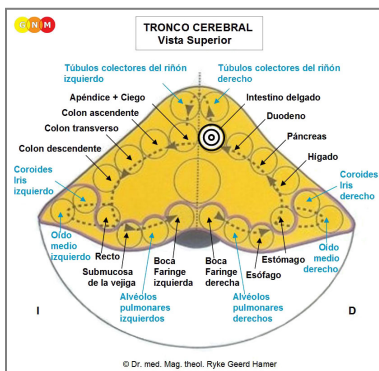
[Músculos Rectales \(recto inferior\)](#)

[Esfínter Rectal \(interno\)](#)

[Esfínter Rectal \(externo\)](#)



**DESARROLLO Y FUNCIÓN DEL INTESTINO DELGADO:** El intestino delgado es la porción del tracto gastrointestinal que conecta el estómago con el colon. Después del duodeno, el **yeyuno** es la parte superior del intestino delgado; el **íleon** es la parte final que se une con el intestino grueso. El yeyuno e íleon son las secciones del tracto digestivo donde tienen lugar la mayor parte de la absorción de los nutrientes (cualidad absorbente). El intestino delgado consiste de epitelio cilíndrico intestinal, se origina del endodermo y, por lo tanto, se controla desde el tronco cerebral.



**NIVEL CEREBRAL:** En el **tronco cerebral**, el centro de control del intestino delgado (yeyuno e íleon) está posicionado ordenadamente dentro de la forma anular de los relés cerebrales que controlan los órganos del canal alimentario, precisamente, entre los relés del duodeno y el ciego.

**NOTA:** La transición entre el hemisferio derecho e izquierdo del tronco cerebral se corresponde a nivel orgánico con la válvula ileocecal, posicionada entre el intestino delgado y el ciego, la primera sección del colon.

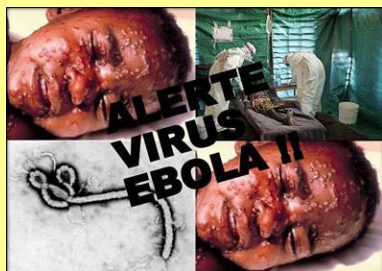**CONFLICTO BIOLÓGICO:** Según su función, el conflicto biológico ligado al intestino delgado es “**no poder absorber o digerir un bocado**” (ver también estómago, duodeno, colon y glándula páncreas). El conflicto se experimenta como **enfado**, por ejemplo, enfado hacia una persona (un miembro de la familia, amigo, vecino, colega, empleado, supervisor, cliente, maestro, estudiante, compañero de clase, entrenador, médico, autoridades), acerca de una situación (enfado relacionado con el trabajo, enfado relacionado con la escuela, enfado relacionado con una relación), o sobre comentarios (acusaciones, insultos, críticas) o noticias que son "difíciles de aceptar" o difíciles de "digerir".

De acuerdo con el razonamiento evolutivo, los **conflictos de bocado** son la temática principal de conflicto asociada con los órganos controlados por el tronco cerebral que se derivan del endodermo.

**FASE DE CONFLICTO ACTIVO:** Comenzando con el DHS, durante la fase de conflicto activo, las células intestinales proliferan proporcionalmente a la intensidad del conflicto. El **propósito biológico del incremento celular** es poder absorber y digerir mejor el bocado. Con una actividad conflictiva prolongada, se desarrolla un crecimiento plano (tipo absortivo) en el intestino delgado. En el extremo distal del íleon, que tiene una pared más delgada que el yeyuno, el crecimiento también puede tomar una forma de coliflor (tipo secretor). Esto podría conducir a una obstrucción intestinal o el llamado **íleo**. En la medicina convencional, el engrosamiento de la pared intestinal puede diagnosticarse como **cáncer (cáncer de yeyuno o cáncer de íleon)**.

**FASE DE CURACIÓN:** Después de la resolución del conflicto (CL), los hongos o las micobacterias, como la bacteria de la tuberculosis (TB), eliminan las células que ya no son necesarias. **Los síntomas de curación** son **diarrea** y **vómitos** si el yeyuno (parte superior del intestino delgado) está involucrado, y **sudores nocturnos**. **Los calambres abdominales** (cualidad motora) ocurren particularmente durante la Crisis Epileptoide (ver también cólico intestinal). La participación de hongos durante el proceso de curación se manifiesta como **candidiasis intestinal**. La extensión de los síntomas está determinada por el grado de la fase de conflicto activo.

**NOTA:** Comer alimentos desagradables también provoca diarrea. Sin embargo, si la mala comida puede ser excluida de ser la fuente, la diarrea es un signo positivo de que el "conflicto de bocado indigerible" se ha resuelto y que el "bocado" se está eliminando, incluso sin la asistencia de microbios (cualidad sensorial y excretora de los intestinos). La diarrea también puede desencadenarse por ansiedad (durante la simpaticotonía), causando la liberación de sustancias químicas que ingresan al tracto digestivo resultando en deposiciones blandas. Teniendo en cuenta que la respuesta de "lucha y huida" es mucho más fácil de manejar con las tripas vacías, esto tiene un perfecto sentido. En este caso, la aparición repentina de diarrea no está relacionada con un DHS (angustia inesperada por un "bocado indigerible" con diarrea en la fase de *curación*, es decir, en vagotonia).



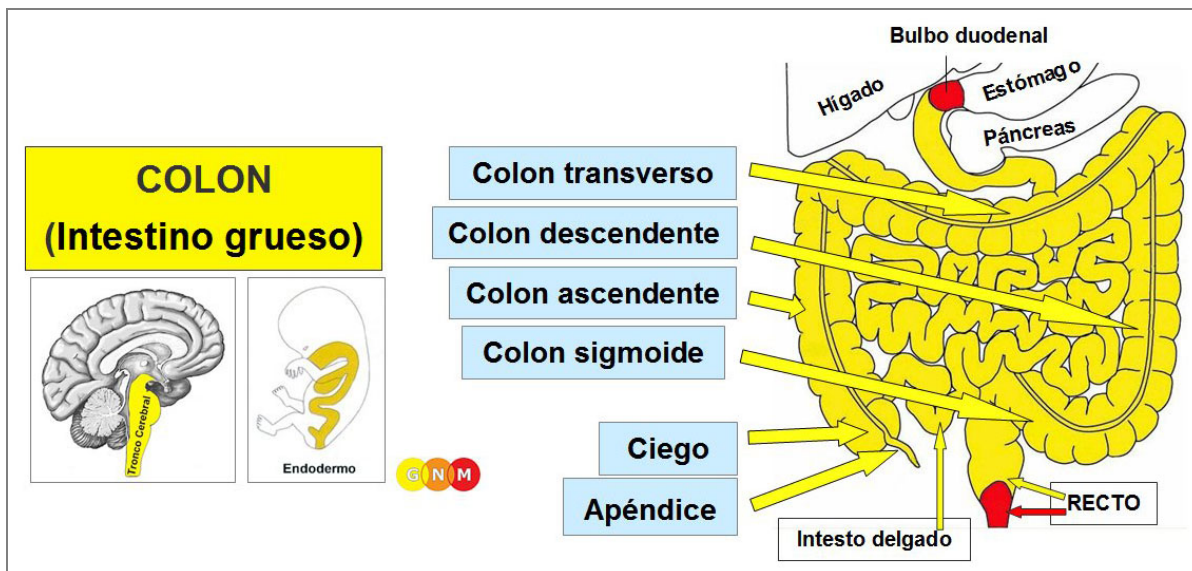
Beber agua contaminada puede conducir a la diarrea severa con hemorragia aguda, potencialmente mortal. Esto suele ocurrir en regiones como África donde las personas no tienen acceso a agua potable. Culpar a un virus del **Ébola** por la condición es una construcción médica sin ninguna base científica ("... el mundo está expuesto a escenarios de terror sobre el Ébola. Estos impactantes informes de los medios pasan por alto el hecho de que la existencia y los efectos patógenos de todos estos virus supuestamente contagiosos e incluso fatales nunca se han probado", *Virus Mania*, p. 25).

Tenga en cuenta que en esta imagen de "Alerta de Virus del Ébola", el rostro de la "víctima del Ébola" está marcado con viruela, que no tiene ninguna relación con el Ébola. De acuerdo con el [Center of Disease Control](#), los "síntomas del Ébola" son diarrea, vómitos, dolor abdominal, fiebre y dolores de cabeza severos.

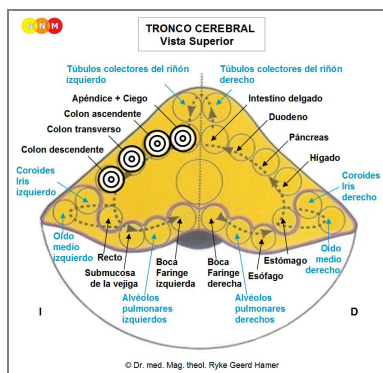
La "**Enfermedad de Crohn**" es la fase de curación de un "conflicto de bocado indigerible". La **ileocolitis**, que afecta la sección final del intestino delgado, es el tipo más común de enfermedad de Crohn. Los **síntomas** son **diarrea** persistente **con eliminación de moco**, usualmente con **sangre** (heces alquitranadas), **dolor abdominal** e **inflamación** del intestino. Una condición crónica indica que las recaídas conflictivas prolongan el proceso de curación (curación pendiente). Característico de la **enfermedad de Crohn recurrente** son los brotes que ocurren cada vez que la persona se establece en un raíl con períodos libres de la condición entremedias.

**Las alergias alimentarias con diarrea recurrente** revelan que un “enfado indigerible” relacionado con un alimento en particular (leche, nueces, trigo, mariscos, cierta fruta o verdura) no se ha resuelto por completo. **Las alergias alimentarias múltiples** indican que varios alimentos, incluidos los elementos alimentarios (azúcar, sal, lactosa), se almacenan en el subconsciente como raíles vinculados al DHS original. Cualquier alimento que se crea que es el origen probable de la "alergia" constituye un nuevo "bocado indigerible" y se agrega a la lista de raíles conflictivos. Las personas que siempre están preocupadas por comer algo "tóxico" o "incorrecto" son, por tanto, más propensas a desarrollar múltiples alergias alimentarias. En el caso de la "**intolerancia al gluten**", o la **enfermedad celíaca**, el gluten, que se encuentra en el trigo y cereales relacionados, se asocia con un "conflicto de bocado indigerible". El contacto repetitivo con el trigo ("alérgeno") conduce eventualmente a una inflamación en el intestino delgado. Una dieta sin gluten, el tratamiento estándar recomendado, se traduce en mantenerse alejado del raíl del gluten sin abordar la causa real.

**NOTA:** En la medicina convencional, se cree que ciertos alimentos desencadenan un **shock anafiláctico**. Se dice que la anafilaxia es una respuesta del sistema inmune a un alérgeno, incluidos los frutos secos, los mariscos o los productos lácteos. Desde el punto de vista de la GNM, los síntomas son evocados por una recaída conflictiva ("alergia"), por ejemplo, de un conflicto de miedo territorial (dificultades respiratorias), un "conflicto de bocado" (hinchazón de la lengua), o un conflicto de separación (urticaria, desmayos) al establecerse en un raíl conflictivo. Es muy posible que una fuerte recaída conflictiva dé lugar a complicaciones. Un verdadero *shock* anafiláctico con una rápida caída de la presión sanguínea, una pérdida de la conciencia resultando potencialmente en la muerte es causada por una sobreexposición a sustancias químicas como drogas (morfina, aspirina y otras), tinte de rayos X, sustancias de contraste, venenos y otras ponzoñas.



**DESARROLLO Y FUNCIÓN DEL COLON:** Después del intestino delgado, el colon es la última porción del tracto gastrointestinal. El colon se divide en varias partes estructurales. La primera sección del intestino grueso es el **ciego con el apéndice**, un tubo de extremo ciego en forma de bolsa unido al **colon ascendente**. El **colon transverso** se extiende desde el lado derecho al izquierdo del cuerpo, donde se une al **colon descendente**. El colon sigmoide es la sección final del intestino grueso. Originalmente, todo el canal intestinal servía para la absorción (cualidad absorbente) y digestión (cualidad secretora) de los alimentos. Hoy en día, el colon solo secreta moco y es la parte del tracto intestinal donde el material de desecho de los alimentos se procesa en heces y se transporta al recto, desde donde se elimina. El colon consiste de epitelio cilíndrico intestinal, se origina del endodermo y, por lo tanto, se controla desde el tronco cerebral.



**NIVEL CEREBRAL:** En el **tronco cerebral**, el colon tiene cuatro centros de control que están posicionados ordenadamente dentro de la forma de anillo de los relés cerebrales que controlan los órganos del canal alimentario, precisamente, entre los relés del intestino delgado y el recto.

Los centros de control del colon se encuentran en el lado izquierdo del tronco cerebral comenzando con el relé cerebral del ciego con el apéndice, continuando en sentido antihorario con los centros de control del colon ascendente, el colon transverso y el colon descendente. A nivel orgánico, el intestino delgado y el colon están separados por la válvula ileocecal, marcada a nivel cerebral como la transición del hemisferio derecho al izquierdo del tronco cerebral.

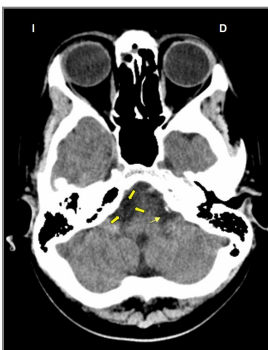**CONFLICTO BIOLÓGICO:** El conflicto biológico ligado al colon (excepto el colon sigmoide) es un **"conflicto de bocado indigerible"** (ver también estómago, duodeno, intestino delgado y glándula páncreas). Para los animales, un bocado indigerible es un verdadero alimento; para los humanos, también puede ser un "bocado" figurativo, por ejemplo, un automóvil, una casa o un objeto valioso. También podemos percibir ciertas circunstancias o un evento desagradable como un "bocado" y sufrir el conflicto cuando la situación se considera "indigerible" o "no absorbible", digamos, cuando una compra, promoción o promesa anticipada no puede ser "tomada". El aspecto distintivo del conflicto de bocado correspondiente al colon, incluidos el apéndice y el ciego, es que el **conflicto se experimenta como particularmente "feo"**, por ejemplo, feos peleas por dinero o por una propiedad, feos divorcios, feos casos en la corte (tribunal), o feos traiciones.

De acuerdo con el razonamiento evolutivo, los **conflictos de bocado** son la temática principal de conflicto asociada con los órganos controlados por el tronco cerebral que se derivan del endodermo.

**FASE DE CONFLICTO ACTIVO:** Comenzando con el DHS, durante la fase de conflicto activo, las células del intestino grueso proliferan proporcionalmente a la intensidad del conflicto. El **propósito biológico del incremento celular** es facilitar la digestión del bocado. Aunque el colon ya no tiene una función digestiva, en caso de un conflicto biológico, el intestino grueso todavía responde con un aumento celular porque originalmente todo el canal intestinal servía para la digestión de los alimentos. Con una actividad conflictiva prolongada (conflicto pendiente) se desarrolla un tumor o **cáncer de colon** como resultado del continuo aumento celular. El tumor crece en un plano (eje), plano (liso, tipo absorbente) o toma una forma de coliflor (tipo secretor). Si la tasa de división celular excede un cierto límite, la medicina convencional considera el cáncer como "maligno"; por debajo de ese límite, el crecimiento se considera "benigno" o se diagnostica como un **pólipo intestinal** (ver también fase de curación). No hay síntomas durante la fase de conflicto activo. Sin embargo, un tumor grande causa un estrechamiento del colon (con "heces en forma de lápiz"), lo que puede conducir a una obstrucción del intestino requiriendo cirugía.

**FASE DE CURACIÓN:** Después de la resolución del conflicto (CL), los hongos o las micobacterias, como la bacteria de la tuberculosis (TB), eliminan las células que ya no son necesarias. **Los síntomas de curación** son **diarrea** (cualidad excretora), **sangre en las heces** (evacuaciones intestinales alquitranadas), **calambres abdominales** (cualidad motora), particularmente durante la Crisis Epileptoide (ver cólicos intestinales y **sudores nocturnos**). Un "**crecimiento excesivo de levaduras intestinales**" indica que los hongos asisten el proceso de curación. Una "infección intestinal" con diarrea (sanguinolenta) y dolor abdominal también puede ser causada por la participación de bacterias **Escherichia coli** (E. coli) que colonizan los intestinos delgado y grueso (ver infección por E. coli en el trigono vesical endodérmico). Dependiendo del grado de la fase de conflicto activo, los síntomas varían de leves a severos.

**Si los microbios queridos no están disponibles en el momento de la resolución del conflicto**, debido a que fueron destruidos por el uso excesivo de antibióticos, las células adicionales permanecen. Eventualmente, el crecimiento se encapsula. En la medicina convencional, lo más probable es que esto se diagnostique como un **pólipo intestinal** o un "cáncer benigno" (ver también fase de conflicto activo).

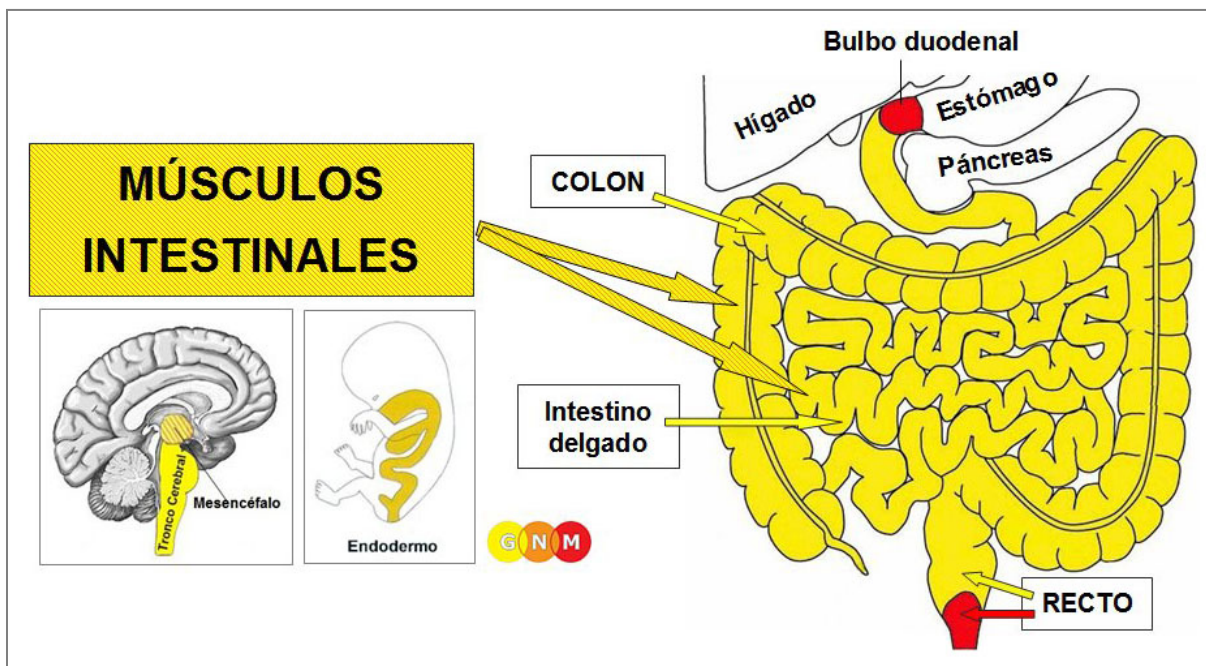


En este escáner de TC, vemos el impacto de un "conflicto de bocado indigerible" en el relé del colon en el lado izquierdo del tronco cerebral (flechas amarillas). El edema cerebral (hipodenso, mostrándose oscuro) indica que la persona está en PCL-A. Hay un edema adicional (acumulación de fluido) en el relé hepático (pequeña flecha amarilla), que revela que también se ha resuelto un conflicto de morir de hambre (inanición). Un conflicto de morir de hambre a menudo se desencadena por un diagnóstico de cáncer de colon asociado con no conseguir hacer pasar la comida por el intestino, es decir, "morir de hambre". Por eso, el cáncer de hígado es el cáncer secundario más frecuente después del cáncer de colon. No tiene nada que ver con una "metástasis de células cancerosas".

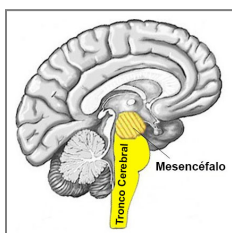
Con el SÍNDROME debido a un conflicto activo de abandono y existencia que involucra los túbulos colectores del riñón, el agua retenida se almacena excesivamente en el área en curación. La hinchazón agrandada podría obstruir el colon; en el apéndice, es posible que ya se produzca una oclusión durante la fase de conflicto activo. Es durante la fase de curación cuando el apéndice se inflama causando **apendicitis**. Una ruptura del apéndice ocurre cuando la Crisis Epileptoide es intensa.

**La colitis** es una inflamación del intestino con **dolor abdominal, flatulencia y diarrea**, potencialmente con sangre en las heces. Al igual que la Enfermedad de Crohn, la colitis ulcerosa se desarrolla después de la resolución del conflicto (CL). Los síntomas persistentes apuntan a recaídas conflictivas que interrumpen y, por lo tanto, prolongan la curación (curación pendiente). Lo que se conoce como **"Síndrome del Intestino Irritable"** (SII) es también una señal de que se ha resuelto un "conflicto de bocado indigerible". En comparación con la colitis, los síntomas son menos intensos.

**La diverticulitis** es el resultado de una curación prolongada en el intestino. Debido al proceso continuo de eliminación celular, la pared intestinal se adelgaza dando lugar a la formación de bolsas (divertículos) en el exterior del colon. La diverticulitis es la condición en la que dicha bolsa se inflama debido a recaídas conflictivas.



**DESARROLLO Y FUNCIÓN DE LOS MÚSCULOS INTESTINALES:** La pared del intestino delgado y el colon consiste de músculos lisos. Los músculos longitudinales regulan la contracción muscular mientras que los músculos transversales regulan su relajación. El ritmo alterno de contracción y relajación causa el movimiento peristáltico (cualidad motora) que mueve el "bocado de comida" a lo largo del canal intestinal (ver también músculo cardíaco/"bocado de sangre"; músculos pupilares/"bocado de luz"). Los músculos lisos del intestino se originan del endodermo y se controlan desde el mesencéfalo.



**NIVEL CEREBRAL:** Los músculos intestinales se controlan desde el **mesencéfalo**, ubicado en la parte más externa del tronco cerebral.

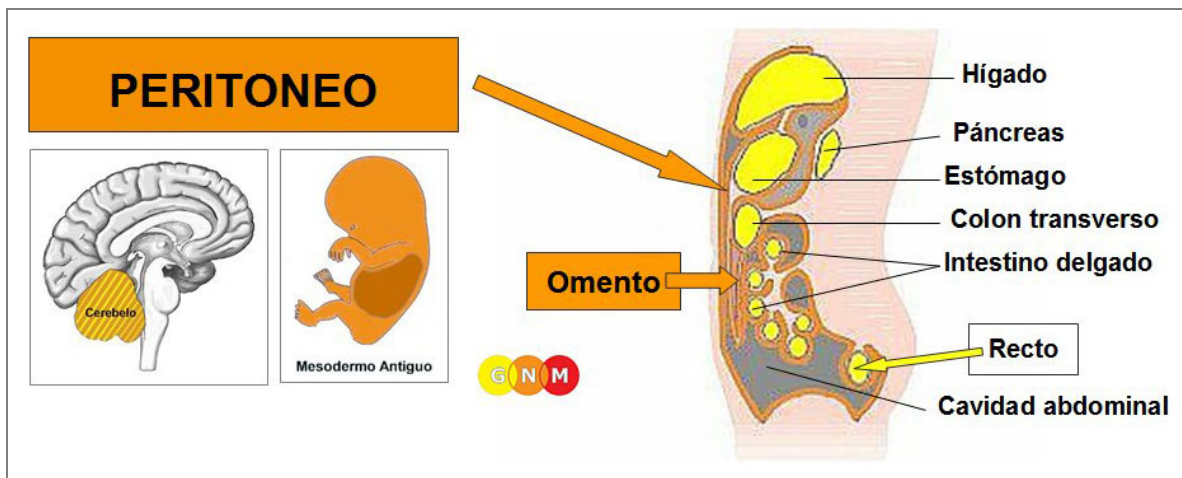
**CONFLICTO BIOLÓGICO:** El conflicto biológico ligado a los músculos intestinales es "no poder pasar un bocado indigerible". Esto se relaciona con un "bocado" en términos reales (una pieza de comida) o en términos figurativos (algo "indigerible" no "avanza hacia adelante", por ejemplo, un caso de la corte/tribunal).

**FASE DE CONFLICTO ACTIVO:** una incrementada **contracción muscular tónica local (hipertonía)**. La peristalsis local (**cólico local**) sirve el **propósito biológico** de empujar el bocado más lejos con mayor fuerza. Durante este período, la peristalsis en las otras partes del intestino se ralentiza causando **estreñimiento e hinchazón abdominal** debido a la expansión de los músculos intestinales. **NOTA:** El estreñimiento puede ocurrir durante cualquier fase de conflicto activo, ya que en la simpaticotonía la digestión se ralentiza; lo mismo ocurre con la ingesta de muy poca cantidad de líquido (ver también disminución de la producción de orina, relacionada con los túbulos colectores del riñón, que causa heces secas y duras que son difíciles de pasar).

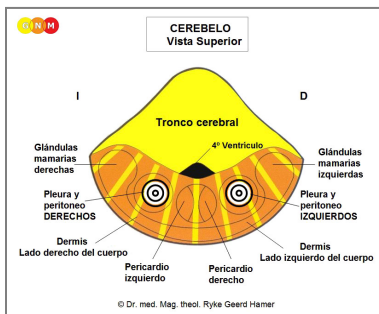


**FASE DE CURACIÓN: hiperperistaltismo clónico de el intestino entero (cólico intestinal);** durante la **Crisis Epileptoide, los calambres tónicos locales y las flatulencias se ven fuertemente incrementados** (peristaltismo estancado en el intestino restante). **NOTA:** Cuando los músculos estriados, por ejemplo, los músculos esqueléticos, atraviesan la Crisis Epileptoide, los calambres tónicos y clónicos ocurren juntos. - Si los calambres abdominales (cualidad motora) van seguidos de diarrea (cualidad sensorial) esto indica que los Programas Especiales Biológicos de la mucosa intestinal y los músculos intestinales se ejecutan concurrentemente (digerir y pasar el "bocado indigerible").

**NOTA:** En la medicina convencional, la peristalsis muy lenta o estancada generalmente se diagnostica como un "íleo paralítico" u obstrucción intestinal. Dr. Hamer: "Esto es incorrecto, porque no existe tal cosa como la "parálisis" de los músculos lisos intestinales, excepto la causada por la toxicidad de medicamentos tales como la morfina".



**DESARROLLO Y FUNCIÓN DEL PERITONEO:** El peritoneo consiste de una membrana serosa de dos capas. El peritoneo parietal recubre la cavidad abdominal, mientras que el peritoneo visceral (incluido el retroperitoneo) cubre los órganos individuales como el hígado, el bazo, el páncreas, el estómago, el duodeno, el intestino delgado, el colon con el omento (epiplón), la parte superior del recto, los riñones y la vejiga, así como el útero, los ovarios y los testículos (túnica vaginalis testis). La cavidad peritoneal entre las dos capas peritoneales está llena de fluido que lubrica las superficies peritoneales. En términos evolutivos, el peritoneo se desarrolló junto con la pleura, el pericardio y la dermis. El peritoneo se origina del mesodermo antiguo y, por lo tanto, se controla desde el cerebelo.



**NIVEL CEREBRAL:** En el **cerebelo**, la mitad derecha del peritoneo se controla desde el lado izquierdo del cerebro; la mitad izquierda se controla desde el hemisferio cerebral derecho. Por lo tanto, existe una correlación cruzada entre el cerebro y el órgano.

**NOTA:** El peritoneo y la pleura comparten los mismos relés cerebrales porque originalmente la membrana peritoneal y pleural era un complejo, que luego fue dividido por el diafragma que separa el tórax y la cavidad abdominal.

**CONFLICTO BIOLÓGICO:** El conflicto biológico ligado al peritoneo es un conflicto de ataque, específicamente, un **ataque contra el abdomen** (ver también los conflictos de ataque relacionados con la pleura, el pericardio y la dermis).

De acuerdo con el razonamiento evolutivo, los **conflictos de ataque** son la temática principal de conflicto asociada con los órganos controlados por el cerebelo que se derivan del mesodermo antiguo.

Un ataque contra el abdomen se experimenta, por ejemplo, a través de un ataque de un animal o a través de una patada, puñetazo o puñalada en el estómago o el vientre durante una pelea; lo mismo se aplica a los ataques por detrás contra los riñones. Las palabras "afiladas" o las amenazas ("te mataré") dirigidas a alguien también pueden registrarse como un ataque, afectando el espacio retroperitoneal si el insulto verbal se percibe como una "puñalada por la espalda". Sin embargo, la cirugía en el área abdominal (cesárea, histerectomía, extirpación de un tumor, trasplante de riñón o hígado), el miedo a una operación (imaginando "ser abierto"), bombas de vacío para heridas invasivas, tubos de diálisis peritoneal (inserción de un catéter en la pared abdominal para filtrar la sangre), o las biopsias y punciones del abdomen, incluidas las pruebas de líquido amniótico donde se perfora el útero, el saco que rodea al feto, también desencadenan el conflicto. El diagnóstico de un cáncer de colon, cáncer de ovario, o la cirrosis hepática puede percibirse como un "ataque" relacionado con la integridad del órgano. Los conflictos de ataque también se originan desde adentro, por ejemplo, a través de un dolor abdominal agudo (dolor de estómago, cólico intestinal, dolor menstrual) o dolor durante el coito.

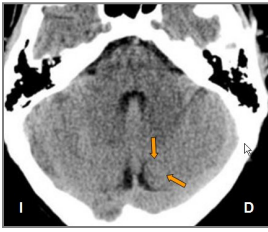
**FASE DE CONFLICTO ACTIVO:** Comenzando con el DHS, durante la fase de conflicto activo, las células peritoneales proliferan proporcionalmente a la intensidad del conflicto. El **propósito biológico del incremento celular** es crear un refuerzo interno para proteger el abdomen contra nuevos ataques. Con una actividad conflictiva prolongada (conflicto pendiente) se forma un crecimiento en forma de bulbo en el sitio; el aumento celular en un plano (eje) plano (liso) generalmente ocurre cuando el conflicto de ataque era más de naturaleza general. En la medicina convencional, el engrosamiento del peritoneo se diagnostica como **mesotelioma (retro)peritoneal** (ver también mesotelioma omental, mesotelioma pleural, mesotelioma pericárdico y mesotelioma testicular). Si la tasa de división celular excede un cierto límite, entonces el cáncer se considera "maligno".

**NOTA:** Si el mesotelioma ocurre en el lado derecho o izquierdo del peritoneo está determinado por la lateralidad biológica de una persona y si el conflicto está relacionado con la madre/hijo o con la pareja. Un conflicto localizado afecta el área que está asociada con el "ataque".

**FASE DE CURACIÓN:** Después de la resolución del conflicto (CL), los hongos, las bacterias de la tuberculosis (TB) u otras bacterias eliminan las células que ya no son necesarias. **Los síntomas de curación** son **dolor abdominal** y **sudores nocturnos**. Con una inflamación, la condición se llama **peritonitis**. Después de que las células adicionales se hayan descompuesto, las cavernas permanecen en el sitio. Con el tiempo, estas cavernas se llenan de calcio que se muestra en una radiografía como depósitos de calcio.

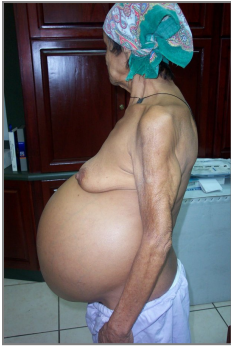**Si los microbios requeridos no están disponibles en el momento de la resolución del conflicto,** porque fueron destruidos por el uso excesivo de antibióticos, las células adicionales permanecen. Eventualmente, el crecimiento se encapsula con tejido conectivo. Ahora, la medicina convencional considera que el cáncer es "benigno".

Durante la fase de curación (en PCL-A), el fluido del peritoneo es absorbido naturalmente por la membrana peritoneal (**peritonitis seca**). La retención de agua, sin embargo, debida al SÍNDROME incrementa la acumulación de fluido (**peritonitis húmeda**) causando dolor agudo. Si las bacterias asisten la curación, el fluido contiene pus (**peritonitis purulenta**, peritonitis tuberculosa). Dado que el peritoneo no se divide en una parte derecha e izquierda, el **derrame peritoneal exudativo** (acumulación excesiva de fluido) se desarrolla en todo el peritoneo (compárese con el derrame pleural y el derrame pericárdico). Solo la ubicación del Foco de Hamer en el cerebro revela en qué lado del abdomen se percibió el ataque y, por lo tanto, desde qué hemisferio cerebral se dirige y se controla el Programa Especial Biológico.



Esta TC muestra un Foco de Hamer en el relé cerebral de la mitad izquierda del periteneo correspondiente a un conflicto de ataque.

La retención de agua concurrente como resultado de un conflicto activo de abandono y existencia se presenta como una **ascitis abdominal**. Si una persona tiene sobrepeso, es posible que la ascitis no se note.



Con un conflicto de existencia intenso, a menudo activado por un *shock* diagnóstico, hospitalización o después de una cirugía en el área abdominal, una ascitis puede volverse bastante grande. Por lo tanto, **si alguien tiene cáncer**, como cáncer de hígado, cáncer de páncreas, cáncer de colon, cáncer de ovario, cáncer de útero o un mesotelioma peritoneal, **una ascitis siempre revela un estado de miedo**. Lo mismo ocurre cuando una persona tiene hepatitis crónica.

En las personas con cirrosis hepática, la medicina estándar atribuye la acumulación de fluido en el periteneo a la alta presión sanguínea en la vena porta del hígado. Desde el punto de vista de la GNM, la ascitis revela más bien conflictos de enfado territorial recurrentes que afectan los conductos biliares y conflictos de abandono y existencia en curso.

El fluido peritoneal es rico en proteínas. Por lo tanto, drenar el exceso de fluido podría conducir a serias complicaciones, ya que el cuerpo intenta reponer la escasez de proteínas retirándola de los órganos, lo que causa una rápida pérdida de peso. Según el Dr. Hamer, el 60-70% de los pacientes mueren a causa de tales complicaciones. Por lo tanto, aconseja no drenar más de 1,5 litros a la vez para prevenir una deficiencia aguda de proteínas. Además, perforar el periteneo desencadena a menudo nuevos conflictos de ataque y recaídas conflictivas con cada procedimiento, arrojando a la persona a un círculo vicioso. El Dr. Hamer recomienda mantenerse alejado de una punción y usar en su lugar un catéter con un pequeño balón que permita a los pacientes regular el drenaje de la ascitis por sí mismos.

**NOTA:** El fluido también ingresa al periteneo cuando los huesos como las vértebras espinales adyacentes al abdomen están en proceso de curación; en este caso, debido a un conflicto de desvalorización de sí mismo/a provocado, por ejemplo, por un diagnóstico de cáncer de colon, cáncer de hígado o cáncer de ovario, o una histerectomía. El gran edema, generalmente causado por la retención de agua debida al SÍNDROME, “suda” a través del periostio hacia el periteneo creando lo que se llama un **derrame peritoneal transudativo** (¡Que no contiene proteínas!).

El **OMENTO MAYOR (epiplón)** es un doble pliegue peritoneal que cuelga como un delantal sobre el intestino dando al abdomen una mayor protección. La superficie lubricada de la membrana (cualidad secretora) confiere al epiplón una motilidad especial.

**CONFLICTO BIOLÓGICO:** un **conflicto de barriga fea**, vivido como una angustia aguda en relación al abdomen. El diagnóstico de cirrosis hepática, cáncer de colon o cáncer de ovario podría evocar el conflicto.

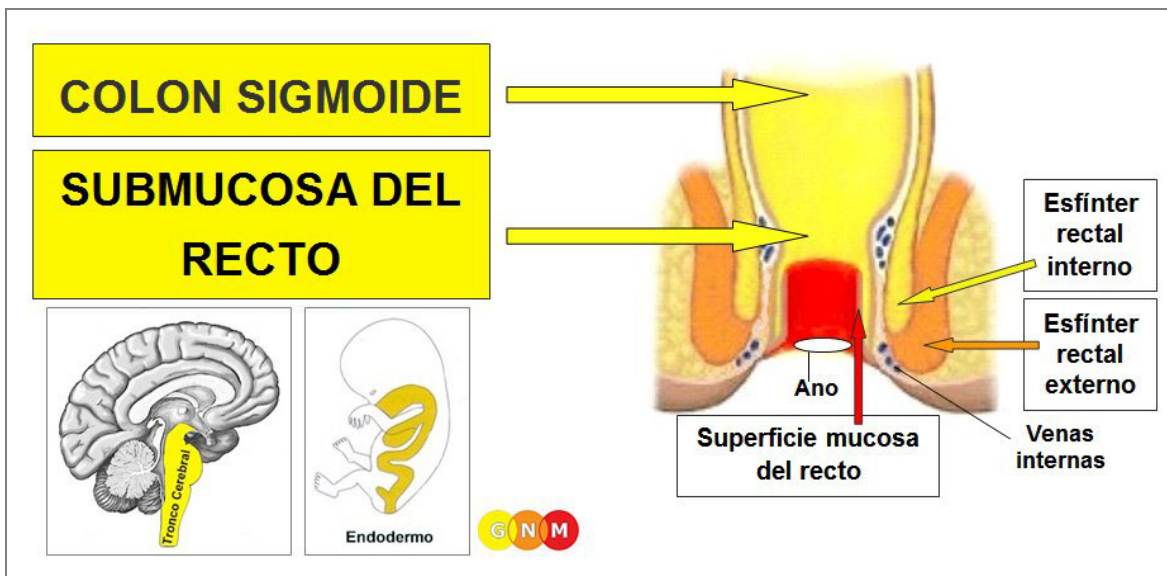
“Los investigadores del cáncer se han preguntado por qué las células de cáncer de ovario son tan atraídas a la cavidad abdominal, especialmente al omento”.

[Medical News Today](#), 18 de Julio de 2013

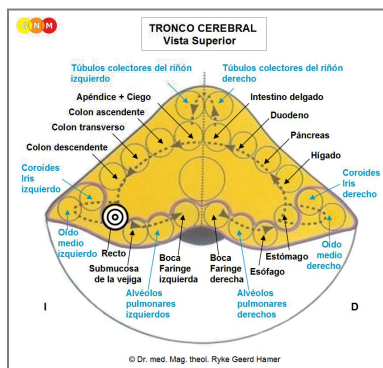
**FASE DE CONFLICTO ACTIVO:** Comenzando con el DHS, durante la fase de conflicto activo, las células en el omento proliferan proporcionalmente a la intensidad del conflicto. El **propósito biológico del incremento celular** es potenciar la secreción de fluido lubricante para mejorar la motilidad del omento. Esto también permite envolver sitios inflamatorios (**abscesos fríos**) o sellar un apéndice perforado, previniendo que el contenido intestinal se filtre al abdomen. Con una actividad conflictiva en curso (conflicto pendiente) se forma un crecimiento en forma de coliflor (tipo secretor) como resultado del continuo aumento celular. En la medicina convencional, esto se diagnostica como **mesotelioma omental** (ver también mesotelioma peritoneal, mesotelioma pleural, mesotelioma pericárdico y mesotelioma testicular). Si la tasa de división celular excede un cierto límite, entonces el cáncer se considera “maligno”.

**FASE DE CURACIÓN:** Después de la resolución del conflicto (CL), los hongos, las bacterias de la tuberculosis (TB) u otras bacterias eliminan las células que ya no son necesarias. Las adherencias ocurren como resultado de un proceso de curación prolongado (curación pendiente).

**Si los microbios necesarios no están disponibles en el momento de la resolución del conflicto**, porque fueron destruidos por el uso excesivo de antibióticos, las células adicionales permanecen. Eventualmente, el crecimiento se encapsula con tejido conectivo. En este caso, el "cáncer" se interpreta como "benigno".



**DESARROLLO Y FUNCIÓN DEL COLON SIGMOIDE Y SUBMUCOSA DEL RECTO:** El colon sigmoide es la porción final del intestino grueso que se une al recto. El recto se conecta con el ano, la abertura por donde los desechos en forma de heces salen del cuerpo. Para facilitar la expulsión de la materia fecal, los esfínteres rectales se relajan para permitir que las heces salgan del canal intestinal. El colon sigmoide y la submucosa rectal consisten de epitelio cilíndrico intestinal, se originan del endodermo y, por lo tanto, se controlan desde el tronco cerebral.



**NIVEL CEREBRAL:** En el **tronco cerebral**, el centro de control del colon sigmoide y submucosa del recto está posicionado ordenadamente dentro de la forma de anillo de los relés cerebrales que controlan los órganos del canal alimentario, precisamente, en el hemisferio izquierdo del tronco cerebral siguiendo el centro de control del colon descendente.

**CONFLICTO BIOLÓGICO:** El conflicto biológico ligado al colon sigmoide y la submucosa del recto es un "**conflicto de heces**" o "**conflicto de mierda**". El conflicto se trata de un **bocado** de "heces" reales (heces humanas o de animales) o se experimenta en un sentido figurativo desencadenado, por ejemplo, por negocios sucios, calumnias maliciosas, acusaciones mezquinas, en resumen, por un incidente "merdoso" (compárese con el conflicto de heces relacionado con los conductos perianales y los músculos sigmoideos/rectales).

De acuerdo con el razonamiento evolutivo, los **conflictos de bocado** son la temática principal de conflicto asociada con los órganos controlados por el tronco cerebral que se derivan del endodermo.

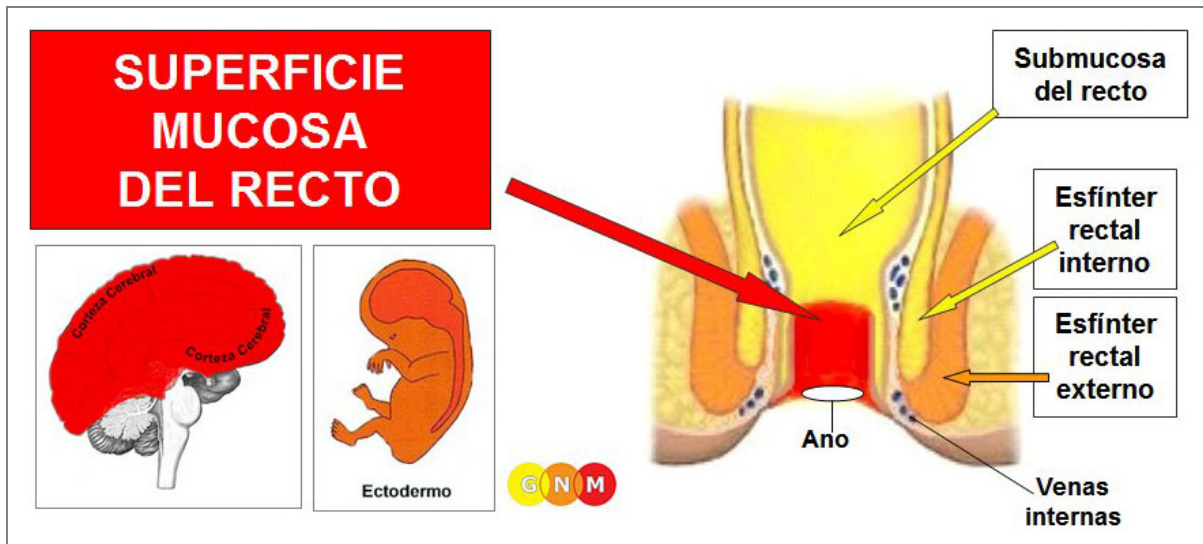
**FASE DE CONFLICTO ACTIVO:** Comenzando con el DHS, durante la fase de conflicto activo, las células del colon sigmoide y/o del recto proliferan proporcionalmente a la intensidad del conflicto. El **propósito biológico del incremento celular** es facilitar la digestión del bocado. Aunque el recto ya no tiene una función digestiva, en el caso de un conflicto biológico, el órgano todavía responde con aumento celular porque originalmente todo el canal intestinal servía para la digestión de los alimentos. Con una actividad conflictiva prolongada (conflicto pendiente), se desarrolla un crecimiento plano (tipo absorbente) o en forma de coliflor (tipo secretor) en el sigmoide (inmediatamente arriba del recto) o en el recto (debajo de la superficie mucosa del recto). En la medicina convencional, esto se diagnostica como **cáncer colorrectal** (compárese con el "cáncer rectal" relacionado con la superficie mucosa del recto). Si la tasa de división celular excede un cierto límite, el cáncer se considera "maligno"; por debajo de ese límite, el crecimiento se considera "benigno" o se diagnostica como un **pólipo rectal** (ver también fase de curación).

**FASE DE CURACIÓN:** Después de la resolución del conflicto (CL), los hongos o las micobacterias, como la bacteria de la tuberculosis (TB), eliminan las células que ya no son necesarias. **Los síntomas de curación son sangrado rectal, deposiciones alquitranadas y sudores nocturnos. Los calambres o espasmos rectales** (cualidad motora) ocurren durante la Crisis Epileptoide (ver también espasmos rectales relacionados con la superficie mucosa del recto, músculos lisos del recto, esfínter rectal interno y músculos rectales estriados y esfínter rectal externo). Dependiendo del grado de la fase de conflicto activo, los síntomas varían de leves a severos.

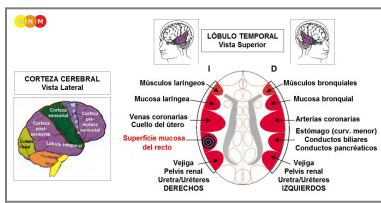
Al igual que los cánceres de colon, los cánceres rectales generalmente solo se encuentran en la fase de curación cuando comienzan a sangrar y causan malestar. Con la retención de agua debida al SÍNDROME, la hinchazón se agranda y puede causar una obstrucción rectal (en PCL-A). Después de la Crisis Epileptoide, la hinchazón cede.

Cuando las bacterias TB eliminan un tumor en el recto, se puede formar un absceso durante el proceso de curación. En la medicina convencional, estos **abscesos rectales** con hinchazón y secreción de sangre a menudo se diagnostican erróneamente como hemorroides.

**Si los microbios requeridos no están disponibles en el momento de la resolución del conflicto**, porque fueron destruidos por el uso excesivo de antibióticos, las células adicionales en el recto permanecen. Eventualmente, el crecimiento se encapsula. En la medicina convencional, esto generalmente se diagnostica como un "cáncer benigno", un **pólipo rectal** (ver también fase de conflicto activo), o como hemorroides.



**DESARROLLO Y FUNCIÓN DE LA SUPERFICIE MUCOSA DEL RECTO:** La superficie mucosa del recto cubre aproximadamente 12 cm de la submucosa endodérmica en la sección inferior del recto. La superficie mucosa consiste de epitelio escamoso, se origina del ectodermo y, por lo tanto, se controla desde la corteza cerebral. La pared interna del recto inferior está dotada de músculos estriados.



**NIVEL CEREBRAL:** El revestimiento epitelial del recto se controla desde el **lóbulo temporal** izquierdo (parte de la **corteza post-sensorial**). El centro de control está ubicado junto al relé de la vejiga y exactamente frente al relé cerebral del estómago (curvatura menor), el píloro, el bulbo duodenal, los conductos biliares y los conductos pancreáticos.

**CONFLICTO BIOLÓGICO:** El conflicto biológico vinculado a la superficie mucosa del recto es un **conflicto de identidad** femenino o un **conflicto de enfado territorial** masculino, según el género, la lateralidad y el estado hormonal de una persona (ver también Constelación Agresiva).

Género, Lateralidad y Estado Hormonal	Conflicto Biológico	Órgano Afectado
Hombre diestro (EHN)	Conflicto de enfado territorial	Estómago, cond. biliares y pancr.
Hombre zurdo (EHN)	Conflicto de enfado territorial	Superficie mucosa del recto*
Hombre diestro (EBT)	Conflicto de identidad	Superficie mucosa del recto
Hombre zurdo (EBT)	Conflicto de identidad	Estómago, cond. biliares y pancr.*
Mujer diestra (EHN)	Conflicto de identidad	Superficie mucosa del recto
Mujer zurda (EHN)	Conflicto de identidad	Estómago, cond. biliares y pancr.*
Mujer diestra (EBE)	Conflicto de enfado territorial	Estómago, cond. biliares y pancr.
Mujer zurda (EBE)	Conflicto de enfado territorial	Superficie mucosa del recto*

EHN = Estado hormonal normal    EBT = Estado bajo de testosterona    EBE = Estado bajo de estrógenos

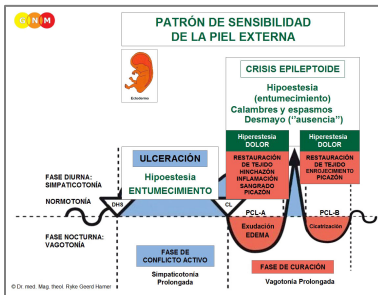
**\*Con los zurdos el conflicto se transfiere al otro hemisferio cerebral**



De acuerdo con el razonamiento evolutivo, **los conflictos territoriales, los conflictos sexuales y los conflictos de separación** son las principales temáticas de conflicto asociadas con los órganos de origen ectodérmico, controlados desde la corteza sensorial, pre-motora sensorial y postsensorial.

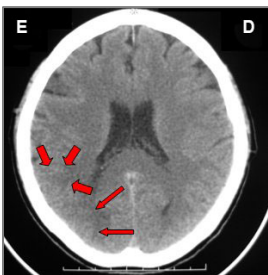
Un **conflicto de identidad** se refiere a la incapacidad de establecer la propia posición o lugar ("territorio"), literalmente o figurativamente. Una mudanza no deseada, un cambio de escuela o un cambio de lugar de trabajo pueden activar el conflicto. Sentirse inquieto, no saber a dónde pertenecer, no encontrar el lugar en una relación, dentro de la familia, el grupo en el trabajo o en la cultura y la sociedad en general, así como la discriminación en contra de las propias creencias u orientación sexual son ejemplos de lo que puede evocar un conflicto de identidad. El conflicto es, hasta cierto punto, un **conflicto de decisión** (no saber qué elección tomar, no saber a dónde ir).

**NOTA:** Marcar el lugar o territorio con heces u orina es un comportamiento típico de los mamíferos (ver también glándulas anales). Por lo tanto, el conflicto de identidad relacionado con el recto es similar a un conflicto de demarcación territorial que involucra la pelvis renal, los uréteres, la vejiga y la uretra. En el cerebro, los centros de control del recto y la vejiga están ubicados uno al lado del otro.



El Programa Especial Biológico de la **superficie mucosa del recto** sigue el **PATRÓN DE SENSIBILIDAD DE LA PIEL EXTERNA** con hiposensibilidad durante la fase de conflicto activo y la Crisis Epileptoide e hipersensibilidad en la fase de curación.

**FASE DE CONFLICTO ACTIVO:** ulceración en el revestimiento epitelial del recto proporcional al grado y duración de la actividad conflictiva. El **propósito biológico de la pérdida celular** es ensanchar el recto para permitir una defecación más rápida a fin de poder establecer mejor el lugar.



Esta TC cerebral muestra un Foco de Hamer en el relé del recto (flechas rojas superiores) y el relé de la vejiga (flechas rojas inferiores) relacionados con un conflicto de identidad y un conflicto de demarcación, respectivamente. Los nítidos bordes de los Focos de Hamer revelan que ambos conflictos están activos. En este punto, no hay síntomas ya que ambos órganos siguen el Patrón de Sensibilidad de la Piel Externa (hiposensibilidad).

Con una actividad conflictiva prolongada, la pérdida continua de tejido en el revestimiento del recto causa pequeños desgarros o las llamadas **fisuras anales**. Una fisura anal puede abrirse, por ejemplo, con el paso de heces duras.

**FASE DE CURACIÓN:** Durante la primera parte de la fase de curación (PCL-A), la pérdida de tejido se repone a través de la **proliferación celular**. La **proctitis** ocurre cuando el proceso de curación en el revestimiento rectal se acompaña de una inflamación. La **hinchazón**, provocada por el edema, se presenta como **hemorroides** en la parte inferior del recto (hemorroides internas) o alrededor del ano (hemorroides externas). Con la retención de agua debida a un conflicto activo de abandono y existencia (el SÍNDROME), las hemorroides se vuelven mucho más grandes. En la medicina convencional, el "crecimiento" podría diagnosticarse como un **"cáncer rectal"** (compárese con el cáncer rectal relacionado con la submucosa del recto). Según las Cinco Leyes Biológicas, las nuevas células no pueden considerarse "células cancerosas", ya que el incremento celular es, en realidad, un proceso de reposición.

**Los síntomas de curación** son **dolor ardiente en el recto, picazón anal, sangrado rectal** (con movimientos intestinales duros, las hemorroides se agrietan y sangran), y **calambres o espasmos dolorosos en los músculos rectales** si los músculos estriados circundantes de la pared interna del recto sufren la Crisis Epileptoide al mismo tiempo (ver también espasmos rectales relacionados con la submucosa del recto, los músculos lisos del recto, el esfínter rectal interno o los músculos rectales estriados y el esfínter rectal externo). Dependiendo de la intensidad de la fase de conflicto activo, los síntomas varían de leves a severos. Típica de la fase de curación es la sensación de vaciado incompleto de los intestinos después de la defecación, denominada **tenesmo rectal** (compárese con tenesmo vesical).

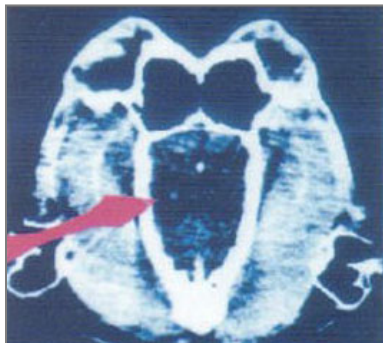
**NOTA:** Todas las Crisis Epileptoides que se controlan desde la corteza sensorial, post-sensorial o pre-motora sensorial se acompañan de **problemas circulatorios, mareos, breves alteraciones de la conciencia o una pérdida completa de la conciencia** (desmayo o "ausencia"), según la intensidad del conflicto. Otro síntoma distintivo es una **caída de azúcar en sangre** causada por el uso excesivo de glucosa por las células cerebrales (compárese con la hipoglucemia relacionada con las células de los islotes del páncreas).

La medicina convencional afirma que las hemorroides son "venas varicosas" en el área rectal. En realidad, la hinchazón se produce en la mucosa epitelial del recto. Los estudios de escaneo cerebral del Dr. Hamer demuestran que toda persona que tiene hemorroides muestra el Foco de Hamer en la corteza cerebral en el centro de control de la superficie mucosa del recto y no en la médula cerebral desde donde se controlan los vasos sanguíneos (ver también varices esofágicas, erróneamente relacionadas con la cirrosis hepática).

Según las estadísticas, las hemorroides son más comunes en las mujeres durante el embarazo. Se dice que son causadas por el peso cargando al bebé. Desde la perspectiva de la GNM, una mujer embarazada solo desarrolla hemorroides, cuando se encuentra en la fase de curación de un conflicto de identidad o un conflicto de decisión. Es por esto que no todas las mujeres embarazadas tienen la condición.

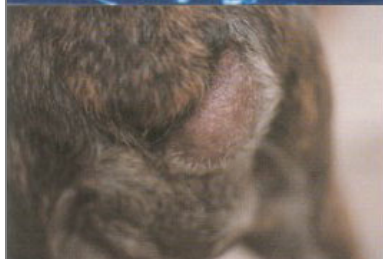**NOTA:** Las hemorroides también ocurren después de un desgarro en el área rectal durante el parto o debido al esfuerzo durante las deposiciones duras. Independientemente de si las hemorroides son el resultado de una lesión (sin un DHS) o de un conflicto relacionado con el recto, el proceso de curación es el mismo.

**La extirpación quirúrgica de las hemorroides** es sólo una "solución" temporal porque, si el conflicto no se ha resuelto por completo, nuevas hemorroides comienzan a desarrollarse con la siguiente recaída conflictiva, desencadenadas por el establecimiento en un raíl que se estableció cuando tuvo lugar el conflicto de identidad original.



Los animales también tienen hemorroides.

Este escáner de TC se tomó del cráneo de un perro. La flecha roja apunta al relé cerebral del revestimiento rectal en el lado izquierdo de la corteza cerebral - evidencia sorprendente de que los seres humanos comparten los Programas Especiales Biológicos con otras especies.



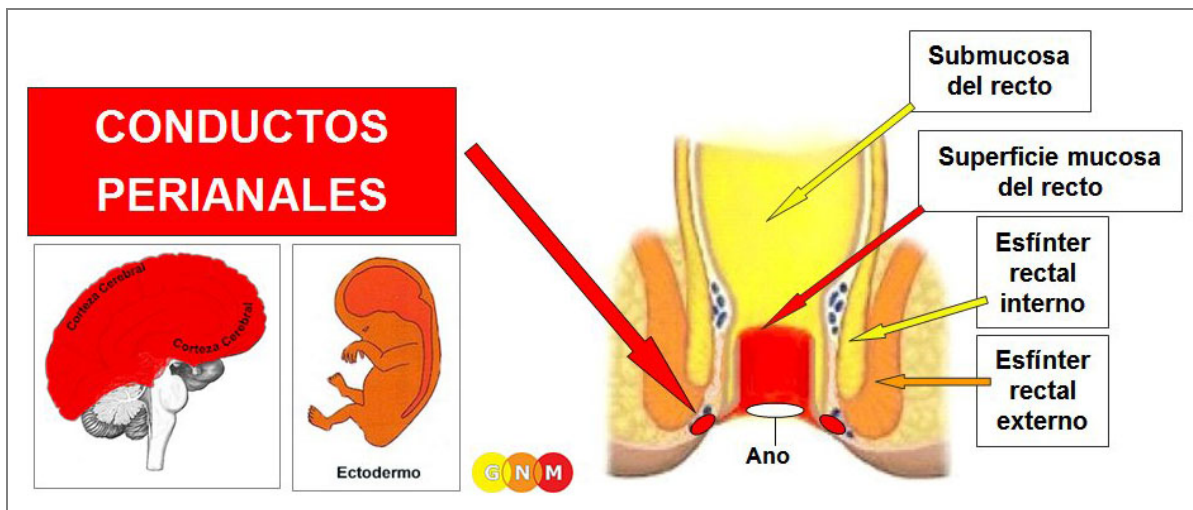
La imagen muestra las grandes hemorroides. El perro había sufrido un conflicto de identidad durante una mudanza. Las hemorroides aparecieron después de haberse instalado en su nuevo hogar.

© Dr. med. Mag. theol. Ryke Geerd Hamer

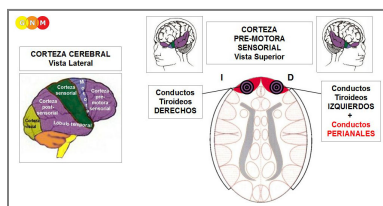


El perro en cuestión era uno de los perros del Dr. Hamer.

*"Nuestros boxers, Basso, el macho de la derecha, y Kimba, la hembra de la izquierda, fueron 'trasplantados' de Colonia a Roma. Kimba sufrió un conflicto de identidad ('¿A dónde pertenezco?'), Resumen de La Nueva Medicina.*



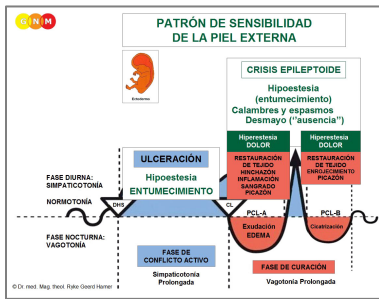
**DESARROLLO Y FUNCIÓN DE LOS CONDUCTOS PERIANALES:** Los conductos perianales transportan el fluido producido en las glándulas anales al recto para ayudar a la defecación. Las glándulas en sí están ubicadas a ambos lados del ano entre el esfínter rectal interno y externo. En los mamíferos, estas glándulas se conocen como "glándulas olfatorias" porque permiten a los animales marcar su territorio (además de las heces y la orina) y identificar miembros dentro de una especie. El revestimiento de los conductos perianales consiste de epitelio escamoso, se origina del ectodermo y, por tanto, se controla desde la corteza cerebral.



**NIVEL CEREBRAL:** El revestimiento epitelial de los conductos perianales se controla desde el lado derecho de la **corteza pre-motora sensorial**.

El centro de control de los conductos perianales está ubicado exactamente frente al relé cerebral que controla los conductos tiroideos derechos. He aquí el motivo: Originalmente, antes de que se abriera la garganta, la tiroides era una glándula endocrina que liberaba tiroxina en ambas secciones del intestino. Los conductos tiroideos derechos (controlados desde el lado izquierdo del cerebro) excretaban en la sección entrante (hoy en día, boca y faringe, esófago, estómago y duodeno, intestino delgado) para ayudar a la digestión de los alimentos; los conductos tiroideos izquierdos (controlados desde el lado derecho del cerebro) excretaban en la sección saliente (el recto actual) para acelerar la eliminación de las heces. Sin embargo, cuando la garganta se rompió, partes de los conductos tiroideos izquierdos permanecieron en el recto. Estos residuos son los conductos perianales de hoy. La proximidad de los centros de control cerebral de los conductos perianales y los conductos tiroideos representa la ruptura de la garganta a nivel cerebral.

**CONFLICTO BIOLÓGICO:** El conflicto biológico ligado a los conductos perianales es **"no poder eliminar las heces lo suficientemente rápido"**. Este **"conflicto de heces"** se puede experimentar en términos reales (estreñimiento) o en un sentido transpuesto desencadenado, por ejemplo, por una situación "merdosa" que uno no puede "evacuar" lo suficientemente rápido (compárese con el conflicto de heces relacionado con el sigmoide/submucosa del recto y músculos sigmoides/rectales).

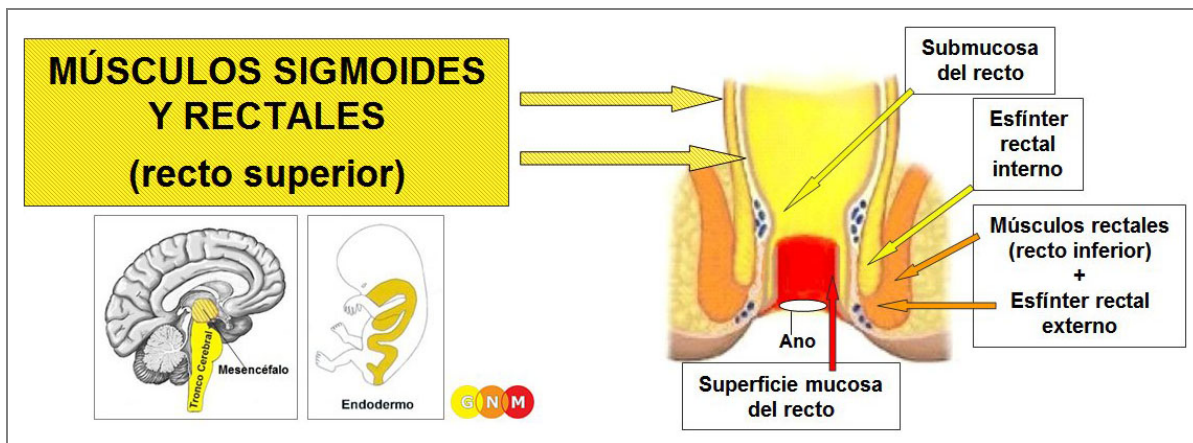


El Programa Especial Biológico de los **conductos perianales** sigue el **PATRÓN DE SENSIBILIDAD DE LA PIEL EXTERNA** con hiposensibilidad durante la fase de conflicto activo y la Crisis Epileptoide e hipersensibilidad en la fase de curación.

**FASE DE CONFLICTO ACTIVO:** ulceración en el revestimiento de los conductos perianales proporcional al grado y duración de la actividad conflictiva. El **propósito biológico de la pérdida celular** es ampliar el lumen para facilitar una defecación más rápida.

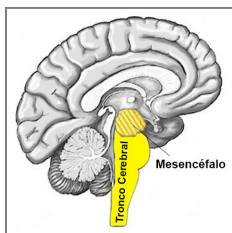
**FASE DE CURACIÓN:** Durante la primera parte de la fase de curación (PCL-A), la pérdida de tejido se repone a través de la **proliferación celular**. El edema (acumulación de fluido) crea un **quiste perianal**. Si no hay recaídas conflictivas, el quiste retrocede durante la fase de curación. Un **absceso perianal** se desarrolla cuando las bacterias asisten el proceso de curación.

Con una curación pendiente, un absceso perianal crónico o la presión continua de un quiste pueden formar una **fístula perianal**, una apertura (túnel) entre el canal anal y la piel cerca del ano (ver también fístula tiroidea). Esto suele ocurrir cuando se retienen grandes cantidades de agua en el quiste debido al **SÍNDROME** o como resultado de recaídas conflictivas que prolongan el proceso de curación.



### DESARROLLO Y FUNCIÓN DE LOS MÚSCULOS SIGMOIDES Y RECTALES (RECTO SUPERIOR):

Al igual que los intestinos, el colon sigmoide y la parte superior del recto consiste de músculos lisos que se originan del endodermio y se controlan desde el mesencéfalo.



**NIVEL CEREBRAL:** Los músculos lisos del colon sigmoide y el recto (parte superior) se controlan desde el **mesencéfalo**, ubicado en la parte más externa del tronco cerebral.

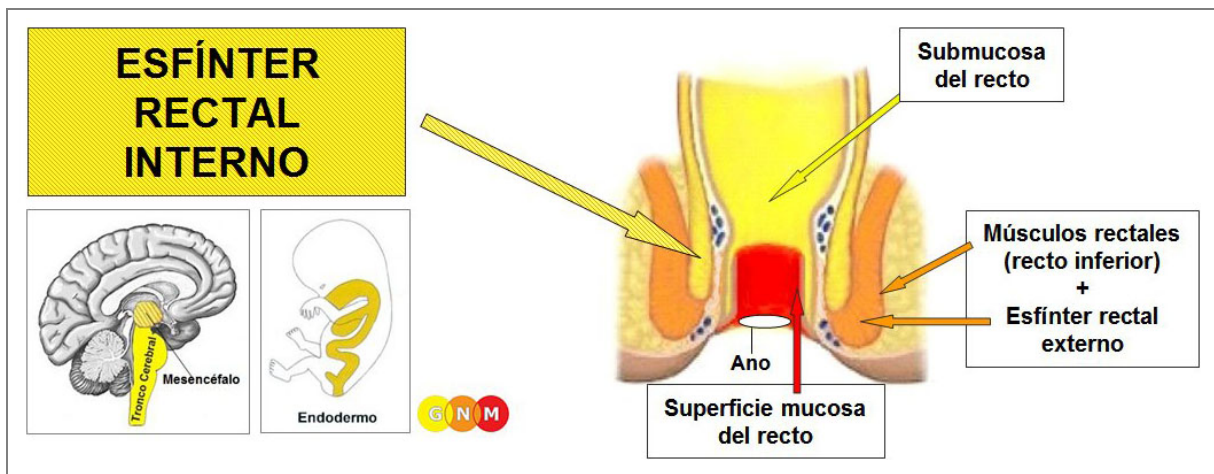
**NOTA:** La parte inferior del recto está dotada de músculos estriados.

**CONFLICTO BIOLÓGICO:** Los músculos lisos del sigmoide y la parte superior del recto están vinculados a un "**conflicto de heces**", o "**conflicto de mierda**", experimentado en términos reales (incontinencia fecal, estreñimiento persistente) o en un sentido transpuesto, como una situación "merdosa" (ver también conflicto de heces relacionado con el colon sigmoide y la submucosa del recto y los conductos perianales).

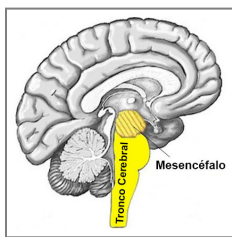
**FASE DE CONFLICTO ACTIVO:** incremento de la tensión muscular (hipertonía).

**FASE DE CURACIÓN:** relajación muscular con **espasmos rectales** durante la Crisis Epileptoide (ver también espasmos rectales relacionados con el esfínter rectal interno, músculos rectales estriados y esfínter rectal externo, submucosa del recto y superficie mucosa del recto).

**Prolapso rectal:** El recto está unido a la pelvis por músculos y ligamentos que mantienen el recto en su lugar. Un conflicto prolongado de desvalorización de sí mismo/a (estreñimiento crónico, diarrea crónica, hemorroides a largo plazo) debilita progresivamente los músculos del suelo pélvico y hace que el recto sobresalga del ano (compárese con el prolapso uterino). En los bebés, un prolapso rectal puede estar relacionado con un doloroso entrenamiento para ir al baño desencadenado, por ejemplo, debido a regañones, castigos o expectativas fallidas de los padres. Una debilidad del esfínter anal (esfínter rectal externo) también podría conducir a un prolapso rectal. En este caso, la condición concurre con incontinencia fecal, una fuga de heces.



**DESARROLLO Y FUNCIÓN DEL ESFÍNTER RECTAL INTERNO:** Los esfínteres rectales interno y externo controlan el cierre del ano y la eliminación de las heces. El esfínter rectal interno es un anillo muscular que rodea el canal anal. Está formado por un engrosamiento de los músculos circulares del recto. El esfínter rectal interno consiste de músculo liso, se origina del endodermo y se controla desde el mesencéfalo.

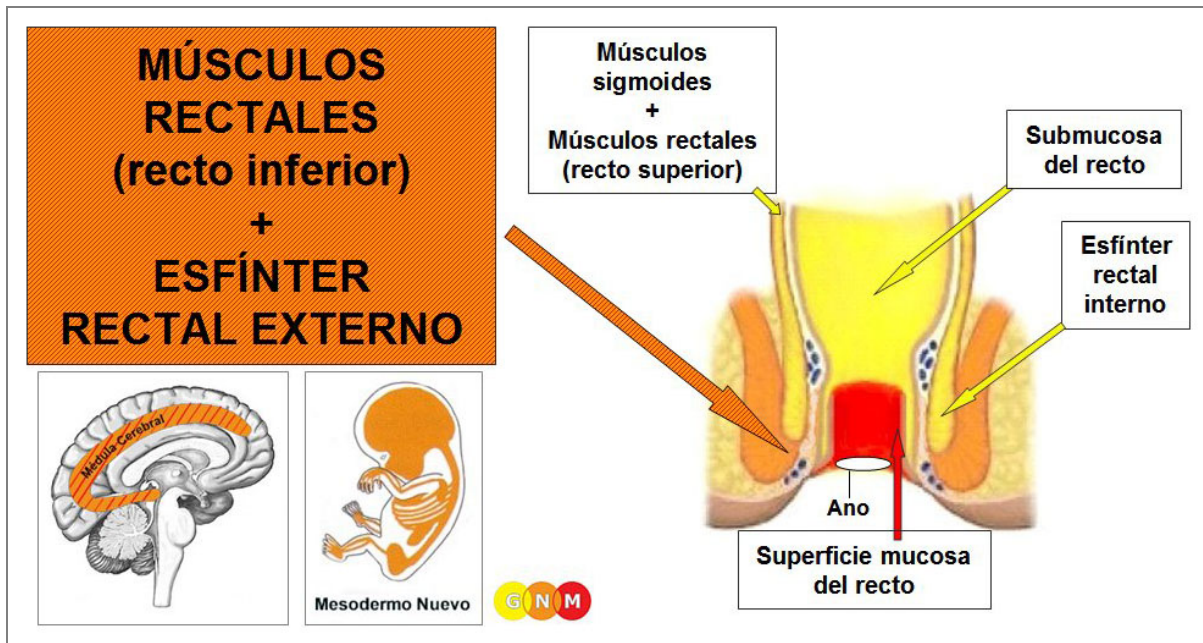


**NIVEL CEREBRAL:** Los músculos lisos del esfínter rectal interno se controlan desde el **mesencéfalo**, ubicado en la parte más externa del tronco cerebral.

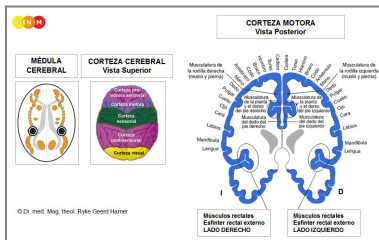
**CONFLICTO BIOLÓGICO:** El conflicto biológico relacionado con el esfínter rectal interno es **no poder retener las heces**, por ejemplo, debido a la incontinencia fecal.

**FASE DE CONFLICTO ACTIVO:** **hipertonía del esfínter rectal interno**. El propósito biológico del incremento de la tensión muscular es facilitar la retención de las heces.

**FASE DE CURACIÓN:** La tensión muscular vuelve a la normalidad. La Crisis Epileptoide se presenta como **espasmos rectales** dolorosos (ver también espasmos rectales relacionados con los músculos lisos del recto, los músculos rectales estriados y el esfínter rectal externo, la submucosa del recto y superficie mucosa del recto).



**DESARROLLO Y FUNCIÓN DE LOS MÚSCULOS RECTALES (RECTO INFERIOR) Y ESFÍNTER RECTAL EXTERNO:** El esfínter rectal externo es un músculo que rodea el ano inmediatamente debajo de la piel. Al igual que el esfínter rectal interno, regula el cierre y la apertura del ano para contener y expulsar las heces. La parte inferior de los músculos rectales y el esfínter rectal externo consisten de músculos estriados, se originan del mesodermo nuevo y se controlan desde la médula cerebral y la corteza motora.



**NIVEL CEREBRAL:** Los músculos rectales estriados y el esfínter rectal externo tienen dos centros de control en el cerebro. La función trófica de los músculos, responsables de la nutrición del tejido, se controla desde la **médula cerebral**; la contracción de los músculos se controla desde la **corteza motora** (parte de la corteza cerebral). La mitad derecha de los músculos rectales y el esfínter rectal externo se controlan desde el lado izquierdo del cerebro; las mitades izquierdas se controlan desde el hemisferio cerebral derecho. Por lo tanto, existe una correlación cruzada entre el cerebro y el órgano. En comparación, los músculos lisos de la parte superior del recto y del esfínter rectal interno se controlan desde el mesencéfalo.

**NOTA:** Los músculos rectales y el esfínter rectal externo, el músculo vesical y el esfínter vesical externo, los músculos del cuello uterino y el esfínter cervical y los músculos vaginales comparten los mismos relés cerebrales.

**CONFLICTO BIOLÓGICO:** El conflicto biológico ligado a los músculos rectales y el esfínter rectal externo es el mismo que el de la superficie mucosa del recto, es decir, un conflicto de identidad en el sentido de una incapacidad para establecer la propia posición o lugar. Biológicamente, esto se traduce en **“no poder marcar *suficientemente* el propio territorio”** (mediante la defecación), similar al conflicto de demarcación relacionado con los músculos vesicales y el esfínter vesical externo.



**FASE DE CONFLICTO ACTIVO:** pérdida celular (necrosis) del tejido del músculo rectal (controlado desde la médula cerebral) y, proporcional al grado de actividad conflictiva, incremento de la **parálisis de los músculos rectales** (controlados desde la corteza motora). Al mismo tiempo, se abre el esfínter rectal (¡No hay necrosis con los esfínteres!), lo que permite marcar mejor el propio lugar.

**NOTA:** Los músculos estriados pertenecen al grupo de órganos que responden al conflicto relacionado con la pérdida funcional (ver también Programas Especiales Biológicos de las células de los islotes del páncreas (células de los islotes alfa y beta), oído interno (cóclea y órgano vestibular), los nervios olfatorios, la retina y el cuerpo vítreo de los ojos) o hiperfunción (periostio y tálamo).

La actividad conflictiva persistente causa **incontinencia fecal**, una incapacidad para controlar las deposiciones (ver también incontinencia urinaria). También se produce una fuga repentina de heces durante la Crisis Epileptoide cuando se abre el esfínter rectal.

**NOTA: Los esfínteres externos** (esfínter vesical externo, esfínter rectal externo, esfínter cervical) consisten de músculos estriados, mientras que los esfínteres internos como el esfínter vesical interno y el esfínter rectal interno consisten de músculo liso. Los esfínteres externos tienen una inervación inversa, lo que significa que se cierran por contracción en la vagotonía, es decir, en la fase de curación, y se abren por relajación en la simpaticotonía, es decir, en la fase de conflicto activo y Crisis Epileptoide. En cuanto a la vejiga y el recto, durante una Crisis Epileptoide, por ejemplo, durante un ataque epiléptico, ambos esfínteres pueden abrirse al mismo tiempo causando un vaciado completo de la vejiga junto con una pérdida involuntaria de heces.

**FASE DE CURACIÓN:** Durante la fase de curación, se reconstruyen los músculos rectales y se cierra el esfínter rectal. La Crisis Epileptoide se manifiesta como **espasmos rectales** dolorosos (véanse también espasmos rectales relacionados con el esfínter rectal interno, los músculos lisos del recto, la submucosa del recto y la superficie mucosa del recto).

**NOTA:** Todos los órganos que derivan del mesodermo nuevo ("grupo excedente"), incluidos los músculos rectales, muestran el **propósito biológico al final de la fase de curación**. Una vez se ha completado el proceso de curación, el órgano o tejido es más fuerte que antes, lo que permite estar mejor preparado para un conflicto del mismo tipo.

Fuente: [www.LearningGNM.com](http://www.LearningGNM.com)