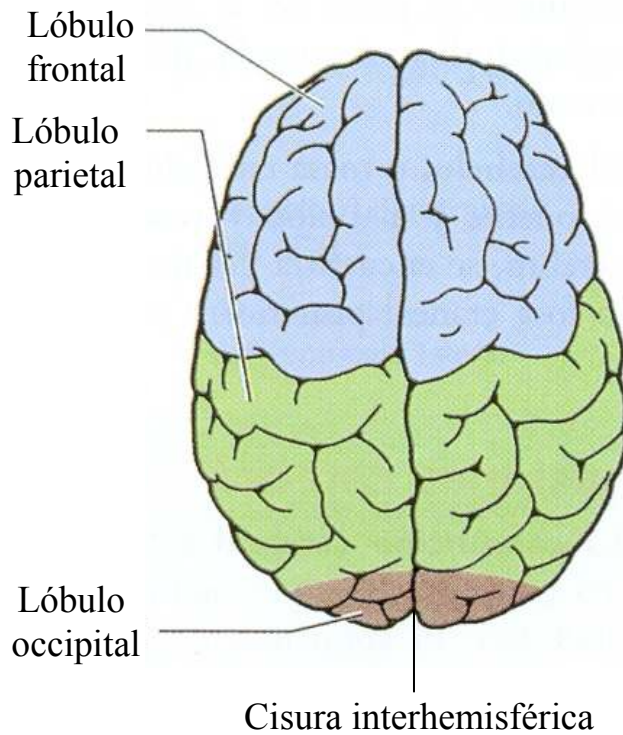
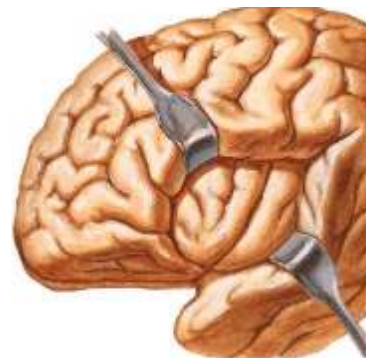


Figura 1: Lóbulos cerebrales

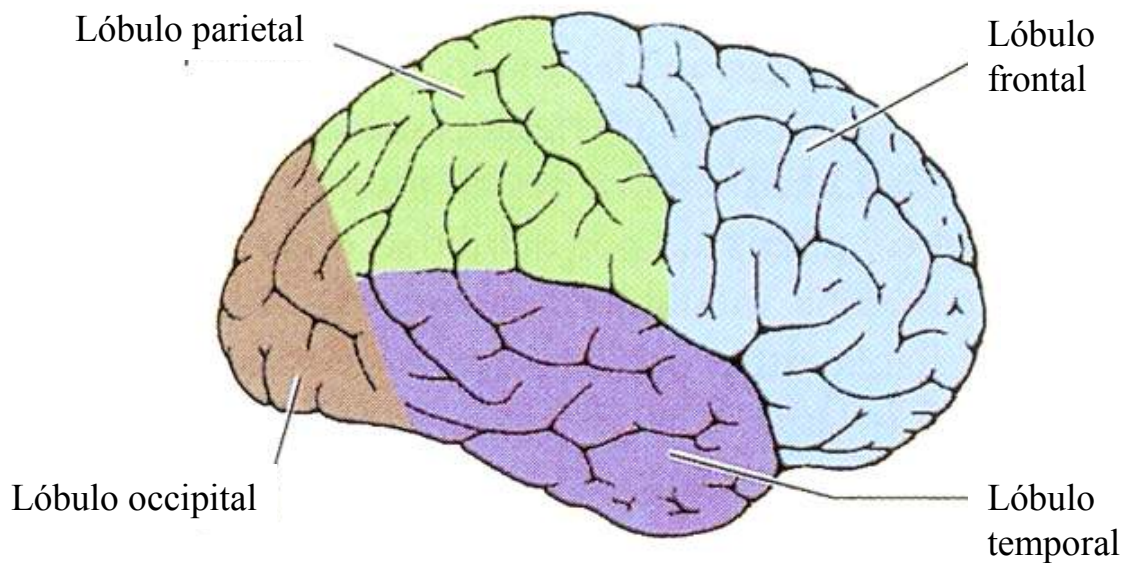
A. Visión superior de los hemisferios cerebrales derecho e izquierdo:



B. Lóbulo de la ínsula de Reil



C. Visión lateral derecha del hemisferio cerebral derecho:



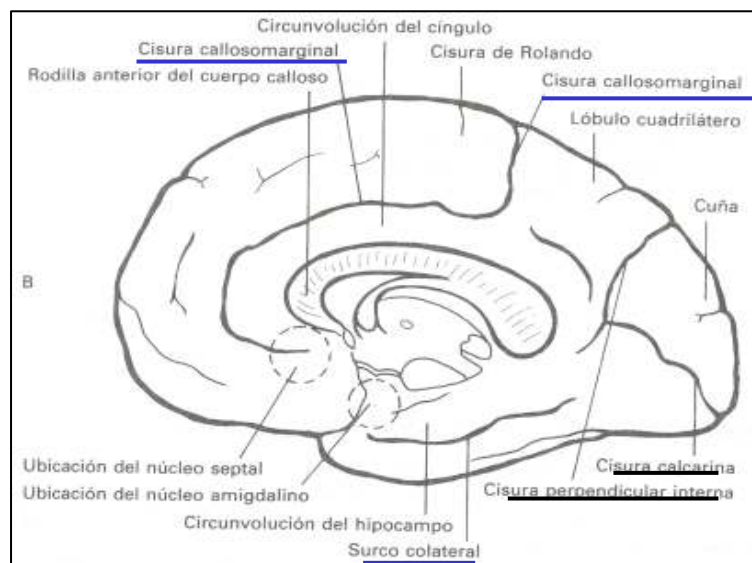
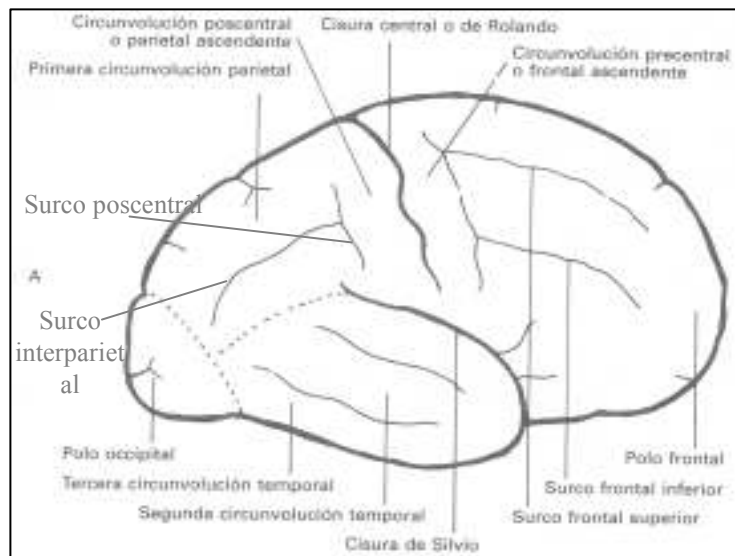


Figura 2: Surcos y circunvoluciones cerebrales.
A) Cara convexa. B) Cara interhemisférica

Figura 3: La corteza cerebral contiene un “mapa sensitivo somático” del cuerpo

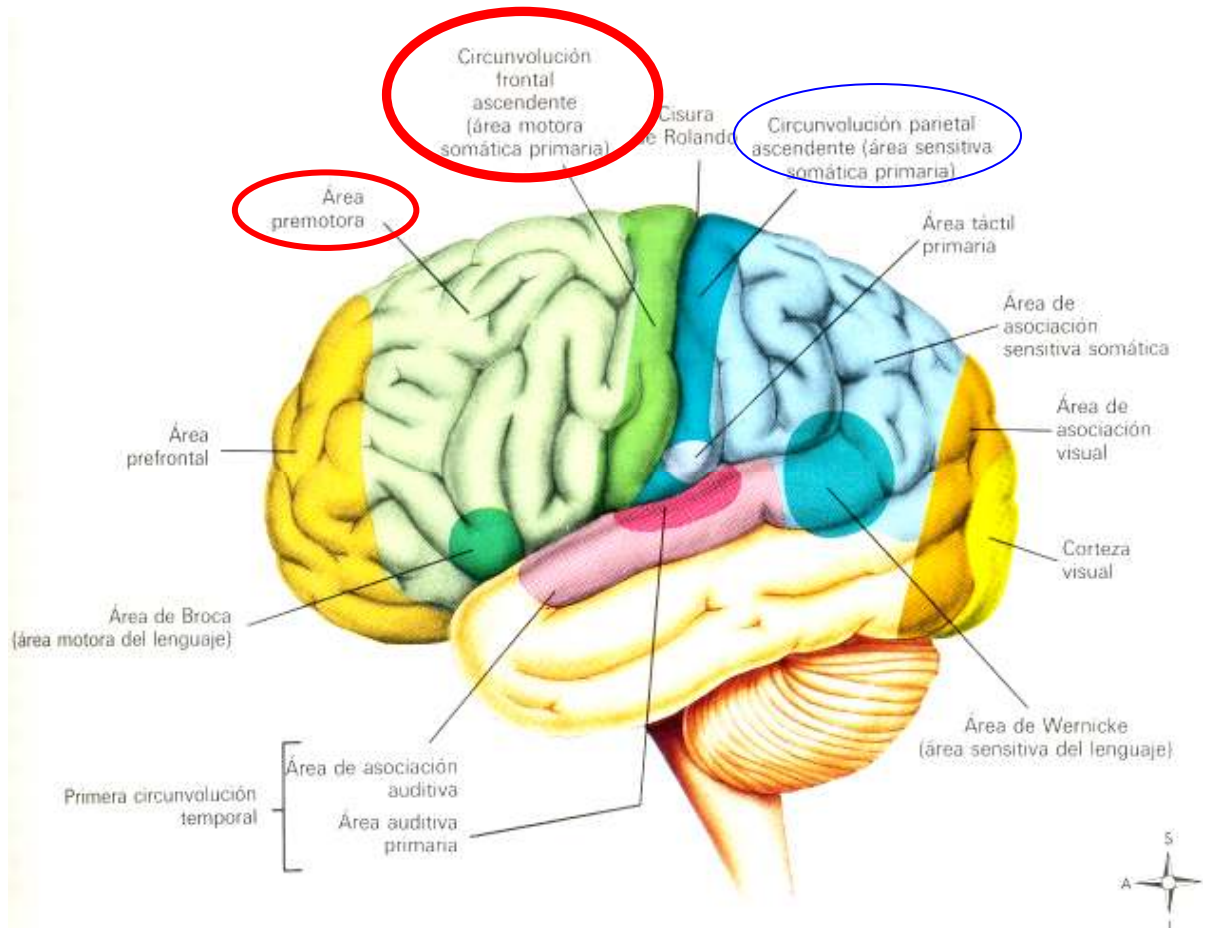
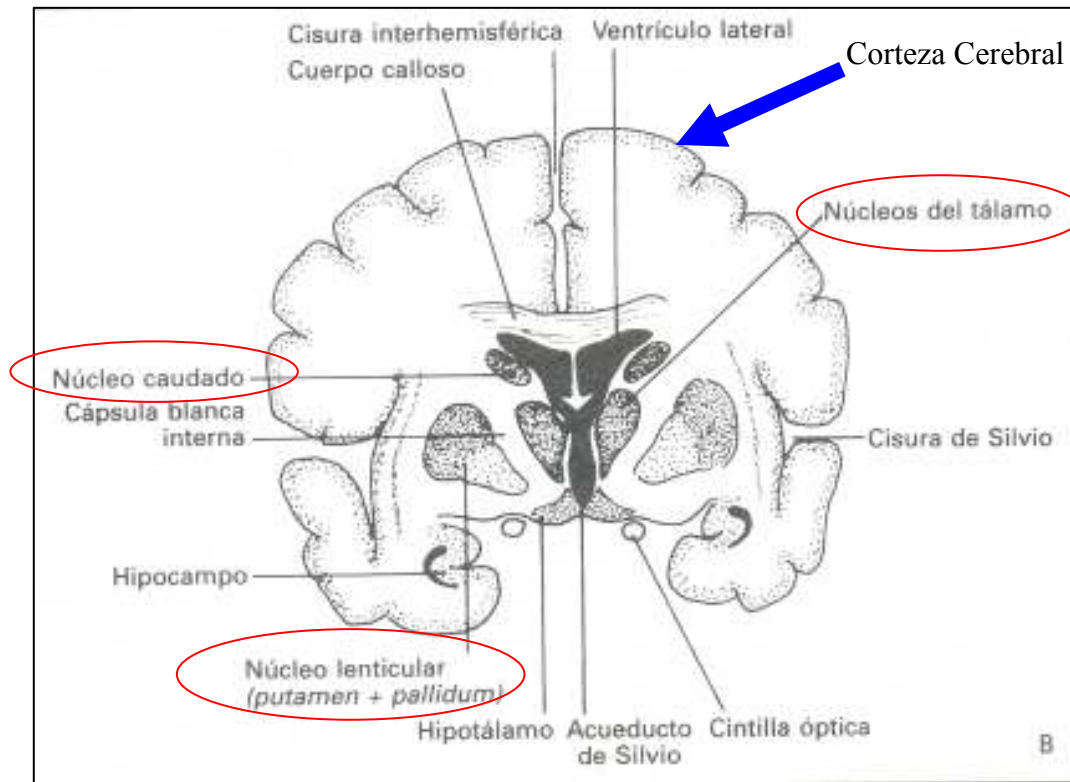
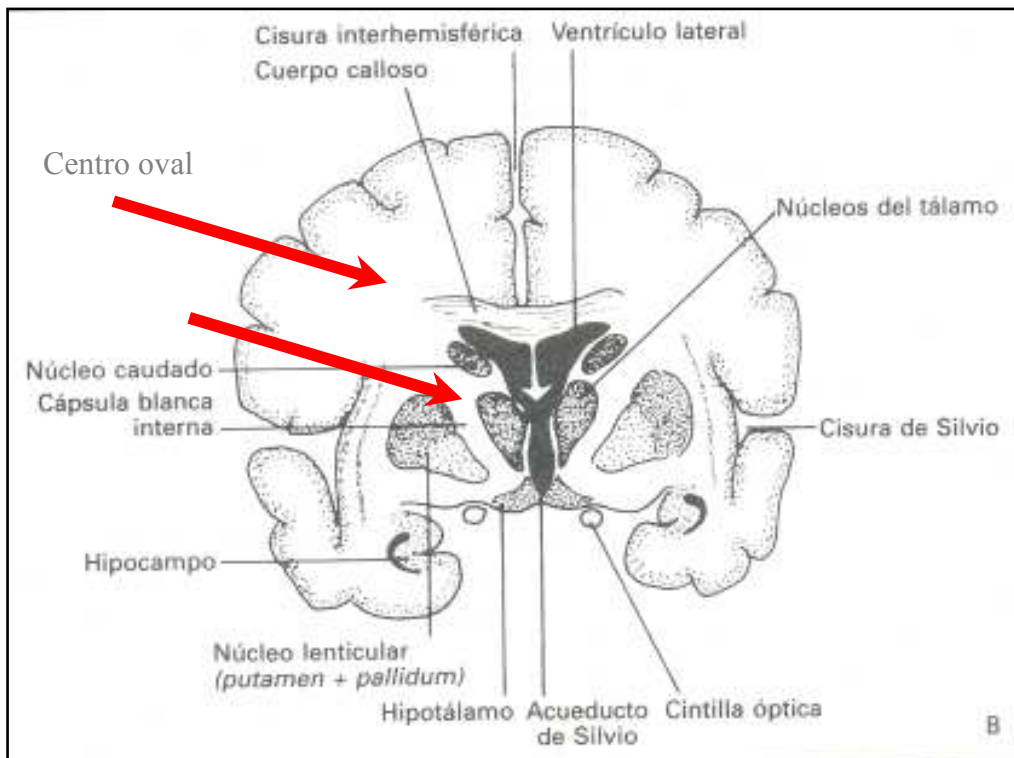


Figura 4: Configuración Interna del cerebro



Sustancia gris



Sustancia blanca

Figura 5: Las fibras nerviosas que forman la sustancia blanca del hemisferio cerebral se clasifican como:

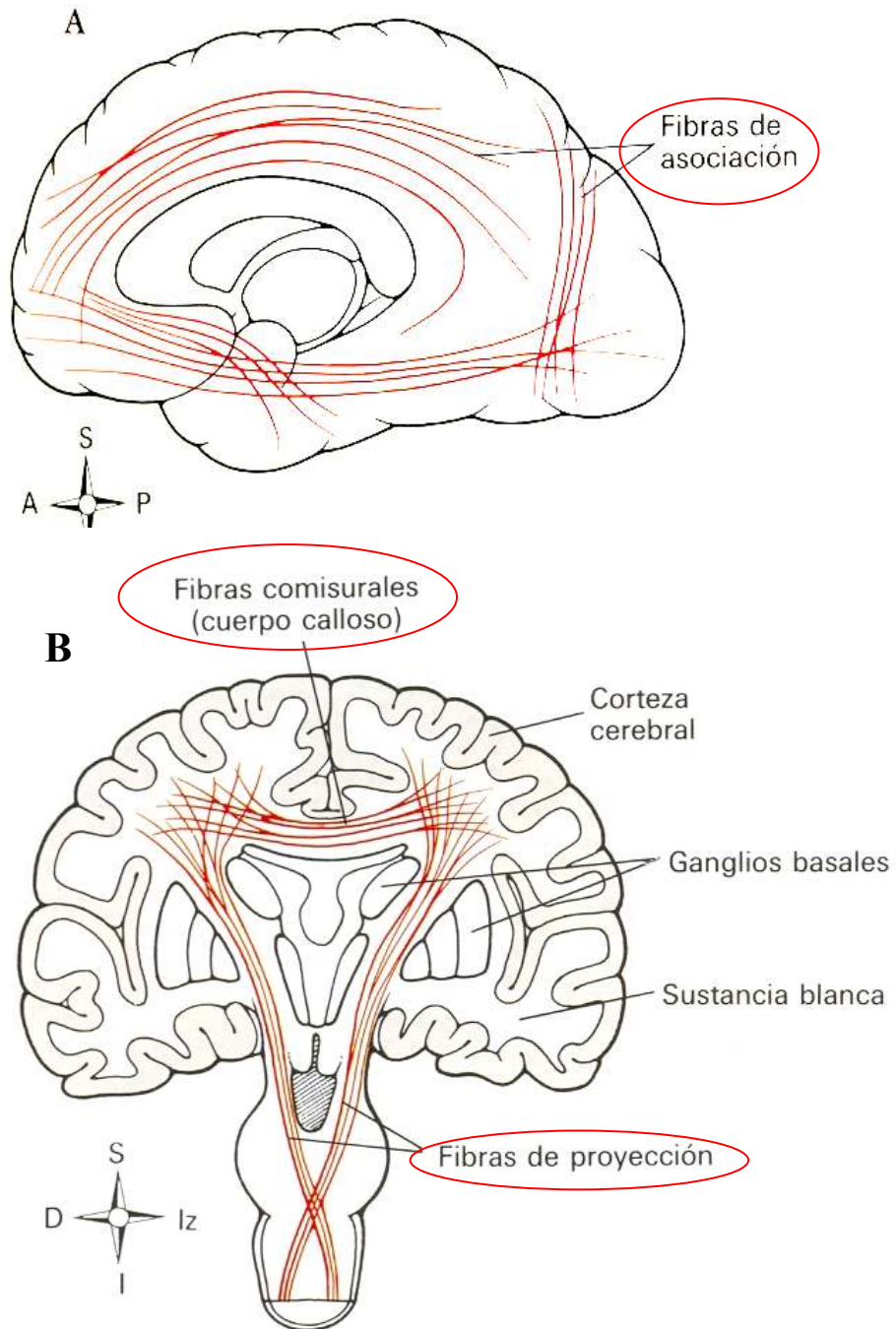


Figura 6: Fibras Comisurales

