

EXAME ABDOMINAL

❖ PONTOS DE REFERÊNCIA

Os pontos de referência anatômicos usuais são as rebordas costais, o ângulo de Charpy, a cicatriz umbilical, as cristas e as espinhas ilíacas anteriores, o ligamento inguinal ou de Poupart e a sínfise púbiana.

❖ REGIÕES DO ABDOME

Limite superior da cavidade abdominal: linha circular que passa pela junção xifoesternal e pela apófise espinhosa da 7ª vértebra dorsal.

Limite inferior: linha circular que passa pela apófise espinhosa da 4ª vértebra lombar, cristas ilíacas, espinhas ilíacas anteriores, ligamentos inguinais (ligamentos de Poupart) e sínfise púbica.

A divisão do abdome mais utilizada é a que dividi-o em 4 quadrantes ou 9 regiões. Para dividir em 4 quadrantes imagina-se uma linha horizontal e outra vertical passando pela cicatriz umbilical, formando assim: quadrante superior direito, quadrante superior esquerdo, quadrante inferior direito e quadrante inferior esquerdo.

A divisão em nove regiões é feita da seguinte maneira: primeiro, traçam-se duas linhas horizontais, a linha bicostal que une dois pontos nos quais as linhas hemiclaviculares (direita e esquerda) cruzam as rebordas costais correspondentes, e a linha bi-ilíaca, que une as espinhas ilíacas anterossuperiores. Em seguida, traçam-se duas linhas curvas que acompanham as rebordas costais, a partir da base do apêndice xifoide até as linhas axilares médias, as quais são designadas linhas costais. Por fim, demarcam-se duas linhas ligeiramente oblíquas, uma de cada lado do abdome, que ligam o ponto de cruzamento da linha hemiclavicular com a reborda costal e o tubérculo do púbis. Por duas linhas oblíquas unem-se, por fim, as espinhas ilíacas anterossuperiores com o tubérculo do púbis. Formando assim as regiões: hipocôndrios direito e esquerdo, flancos direito e esquerdo, fossas ilíacas direita e esquerda, epigástrico, mesogástrico ou região umbilical e hipogástrico.

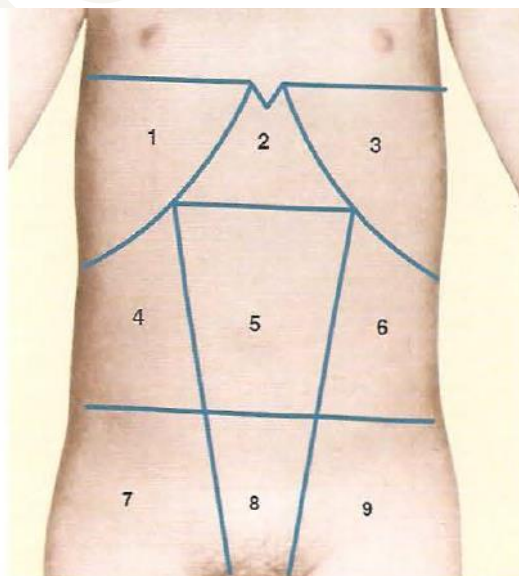
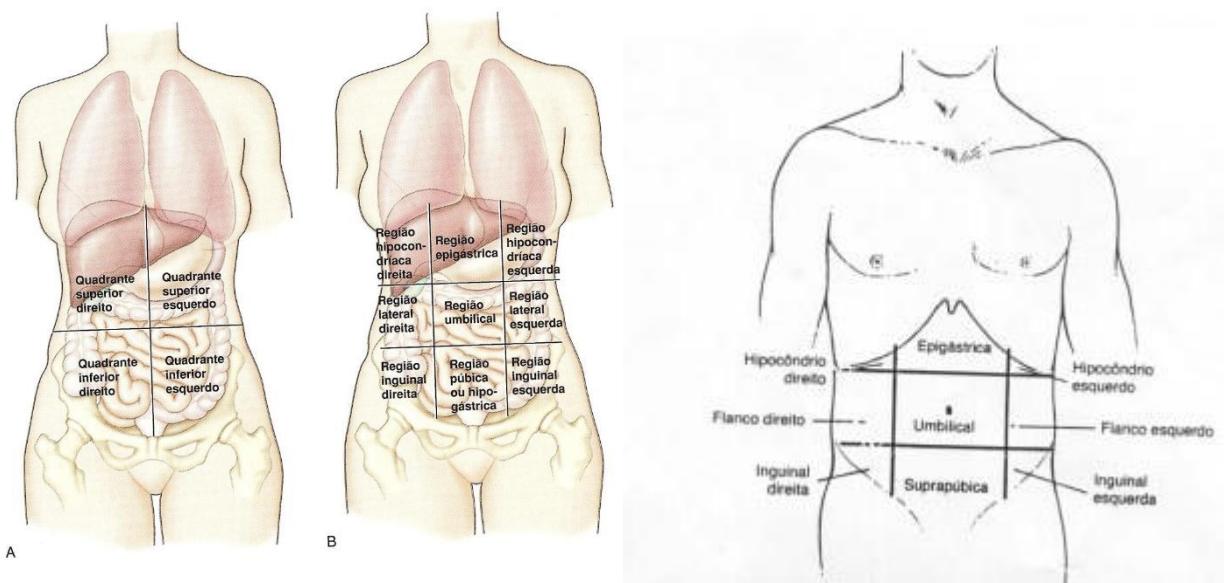


Figura 17.1 | Regiões abdominais: 1) hipocôndrio direito; 2) epigástrico; 3) hipocôndrio esquerdo; 4) flanco direito; 5) mesogástrico ou região umbilical; 6) flanco esquerdo; 7) fossa ilíaca direita; 8) hipogástrico; 9) fossa ilíaca esquerda.



Outras nomenclaturas: andar superior ou inferior (acima ou abaixo da linha horizontal da cicatriz umbilical), baixa ventre (hipogástrio), hemiabdomen direito ou esquerdo (lados da linha vertical da cicatriz umbilical), região lombar (parte posterior).

❖ PROJEÇÕES DOS ÓRGÃOS NAS PAREDES TORÁCICA E ABDOMINAL

Varia de acordo com idade, biótipo, estado de nutrição e posição do paciente. Principais projeções superficiais: fígado e baço, os demais órgãos são dificilmente palpáveis.

FÍGADO: o limite superior do fígado é delimitado pela percussão. Para facilitar essa tarefa, observa-se o seguinte roteiro: de início, estando o paciente em decúbito dorsal, percute-se o hemitórax direito de cima para baixo, acompanhando a linha hemiclavicular direita até se obter som submaciço. O encontro de submacicez marca a presença do limite superior do fígado, que, em condições normais, localiza-se no 5° ou 6° espaço intercostal direito. Obtido esse ponto de referência, traça-se uma linha levemente curva que vai corresponder ao limite superior do fígado. O limite inferior, por sua vez, é determinado pela palpação. Normalmente, em pessoas adultas, a borda inferior do fígado não deve ultrapassar 1 cm da reborda costal, tomando-se como referência a linha hemiclavicular direita.

Cumprir assinalar, que na região epigástrica, a borda inferior se afasta um pouco da reborda costal, distando 3 a 5 cm do vértice do ângulo de Charpy, alcançando a reborda costal esquerda.

BAÇO: em condições normais o baço não é percutível, e a área esplênica apresenta som timpânico (espaço de Traube), não sendo palpável o polo inferior do baço. Assim, a determinação dos limites esplênicos não tem valor prático.

❖ INSPEÇÃO

As premissas básicas para a inspeção do abdome são iluminação adequada, desnudamento dessa área corporal e conhecimento de suas características normais, especialmente a projeção dos órgãos na parede abdominal. Além das lesões elementares da pele e da circulação venosa colateral superficial, deve-se investigar a coloração da pele, a presença de estrias, manchas hemorrágicas e a distribuição dos pelos, bem como a eventual existência de soluções de continuidade da parede, representadas pela diástase dos músculos retos anteriores do abdome e pelas hérnias.

Manobra para identificar diástase dos músculos retos anteriores e hernias: contrair a musculatura abdominal através da elevação das duas pernas estendidas ou elevar a cabeça sem mover o tórax.

À inspeção abdominal, os seguintes parâmetros devem ser investigados: forma e volume do abdome, cicatriz umbilical, abaulamentos ou retrações localizadas, veias superficiais, cicatrizes da parede abdominal e movimentos.

- **Forma e volume do abdome**

Varia de acordo com idade, sexo e estado de nutrição. Tipos de abdomes: atípico, globoso/protuberante, em ventre de batráquio, pendular/ptótico, de avental e escavado.

- ✓ **Abdome atípico:** principal característica é a simetria.
- ✓ **Abdome globoso/protuberante:** aumento nítido do diâmetro anteroposterior sobre o transversal, comum em gravidez avançada, ascite, obesidade, obstrução intestinal, pneumoperitônio.
- ✓ **Abdome em ventre batráquio:** estando o paciente em decúbito dorsal, observa-se franco predomínio do diâmetro transversal sobre o anteroposterior, comum em: ascite em regressão.
- ✓ **Abdome pendular/ptótico:** estando o paciente de pé, as vísceras pressionam a parte inferior da parede abdominal, produzindo neste local uma protrusão. Sua causa mais comum é a flacidez do abdome no período puerperal.
- ✓ **Abdome em avental:** acúmulo de tecido gorduroso na parede abdominal, comum em pacientes com obesidade em grau elevado.
- ✓ **Abdome escavado:** percebe-se nitidamente que a parede abdominal está retraída. É próprio das pessoas muito emagrecidas, geralmente portadoras de doenças consuntivas, principalmente neoplasias malignas do sistema digestivo.

- **Cicatriz umbilical**

A cicatriz umbilical normalmente apresenta forma plana ou levemente retraída. Protrusão na cicatriz umbilical pode indicar hérnia ou acúmulo de líquido. Infecções do umbigo (onfalites), frequentes em crianças, podem acompanhar-se de secreção serosa ou seropurulenta. Equimose periumbilical, resultante de hemoperitônio, recebe a denominação de sinal de Cullen. Na gravidez pode sofrer aplainamento ou protusão

- **Abaulamentos ou retrações localizadas**

Em condições normais, o abdome tem uma forma regular e simétrica, sendo de observação comum apenas uma leve proeminência na sua parte média e inferior, que não indica anormalidade. Principais causas são: hepatomegalia, esplenomegalia, útero grávido, tumores do ovário e do útero, retenção urinária, tumores renais, tumores

pancreáticos, linfomas, aneurisma da aorta abdominal e megacólon chagásico quando se apresenta com fecaloma volumoso.

- **Veias superficiais**

Normalmente são pouco perceptíveis, podem indicar circulação colateral.

- **Cicatriz da parede abdominal**

A localização, extensão e forma da cicatriz fornecem informações uteis sobre cirurgias anteriores:

- Flanco direito: colecistectomia.
- Flanco esquerdo: colectomia.
- Fossa ilíaca direita: apendicectomia, herniorrafia.
- Fossa ilíaca esquerda: herniorrafia.
- Hipogástrio: histerectomia.
- Linha média: laparotomia.
- Região lombar: nefrectomia.
- Linha vertebral: laminectomia.

- **Movimentos**

São três os movimentos encontrados no abdome: respiratórios, peristálticos e pulsações.

- ✓ **Movimentos respiratórios:** em condições normais, sobretudo nos indivíduos do sexo masculino, observam-se movimentos respiratórios no andar superior do abdome, caracterizando a respiração toracoabdominal. Esses movimentos costumam desaparecer nos processos inflamatórios do peritônio que se acompanham de rigidez da parede abdominal. Nas afecções dolorosas do andar superior do abdome também se inverte a forma da respiração, a qual passa a ser puramente torácica, como no sexo feminino, em condições normais.
- ✓ **Pulsações:** normalmente indicam as pulsações da aorta abdominal. Quando há hipertrofia do ventrículo direito surgem pulsações no epigástrio, aneurismas pulsam na região onde há a dilatação.
- ✓ **Movimentos peristálticos visíveis:** é um importante dado semiológico. Faz-se a diferenciação entre peristaltismo normal e ondas peristálticas anormais correlacionando-se o achado com o quadro clínico do paciente. Ondas peristálticas podem ocorrer espontaneamente ou após alguma manobra provocativa. A mais simples consiste em aplicar alguns piparotes na área suspeita. Movimentos peristálticos visíveis **indicam obstrução em algum segmento do tubo digestivo**; por isso, ao encontrá-los o examinador deve analisar as duas características semiológicas que orientam o raciocínio diagnóstico: a **localização e a direção** das ondas peristálticas. Assim, quando há obstrução pilórica, evidenciam-se ondas peristálticas que se localizam na região epigástrica e em suas proximidades que se dirigem de cima para baixo e da esquerda para a direita. Nas obstruções do intestino delgado, as ondas peristálticas se localizam na região umbilical e imediações, não têm direção constante e, além disso, podem ser observadas mais de uma onda ao mesmo tempo. Na obstrução do intestino grosso as "ondas peristálticas" são mais bem observadas no

cólon transverso nos casos em que a sede da obstrução se localiza no ângulo esplênico ou abaixo dele. Neste caso, deslocam-se da direita para a esquerda.

❖ PALPAÇÃO

A palpação abdominal tem por objetivo:

- ✓ Avaliar o estado da parede abdominal.
- ✓ Explorar a sensibilidade abdominal, provocando ou exacerbando uma dor, relatada ou não pelo paciente durante a anamnese.
- ✓ Reconhecer as condições anatômicas das vísceras abdominais e detectar alterações de sua consistência.

Em condições normais, não se consegue distinguir pela palpação todos os órgãos intra-abdominais. Nas pessoas magras, se a parede abdominal estiver bem relaxada, é possível reconhecer o fígado, os rins, a aorta abdominal, o ceco, o cólon transverso e o sigmoide.

A palpação sistemática do abdome compreende quatro etapas que devem ser cumpridas, uma após a outra: palpação superficial, palpação profunda, palpação do fígado, palpação do baço e de outros órgãos, além de manobras especiais.

• Palpação superficial

À palpação superficial do abdome, propriamente dita, investigam-se a sensibilidade, a resistência da parede, a continuidade da parede abdominal, as pulsações e o reflexo cutâneo-abdominal. Quando se encontra uma víscera ou uma massa palpável, o primeiro a ser feito é localizá-la, tendo em conta as regiões abdominais, avaliando sua sensibilidade para que se possam estudar adequadamente suas características semiológicas pela palpação profunda.

- ✓ **Sensibilidade:** técnica para avaliação da sensibilidade consiste em palpar de leve ou apenas roçar a parede abdominal com objeto pontiagudo. Se esta manobra despertar dor é porque existe hiperestesia cutânea. Outras vezes, a sensação dolorosa aparece quando se faz determinada compressão da parede. Cumpre ressaltar que a dor sentida na parede abdominal pode originar-se nos órgãos abdominais, ou em outras estruturas. Características semiológicas a serem investigadas: local e irradiação.
 - **Pontos dolorosos:** há algumas áreas na parede abdominal cuja compressão, ao despertar sensação dolorosa, costuma indicar comprometimento do órgão ali projetado. Os principais pontos dolorosos são: **pontos gástricos, ponto cístico ou biliar, ponto apendicular, ponto esplênico e pontos ureterais.**
 - **Pontos gástricos:** compreendem o ponto xifoidiano e o ponto epigástrico. **Ponto xifoidiano:** localiza-se logo abaixo do apêndice xifoide. A presença da dor nessa área é observada na cólica biliar e nas afecções do esôfago, do estômago e do duodeno que incluem principalmente as esofagites, as úlceras e as neoplasias. **Ponto epigástrico:** meio da linha xifoumbilical e é particularmente sensível nos processos inflamatórios do estômago (gastrite), nos processos ulcerosos e tumorais.

- **Ponto biliar/cístico:** situa-se no ângulo formado pela reborda costal direita e a borda externa do músculo reto abdominal. Ao se comprimir este local, pede-se ao paciente que inspire profundamente. Neste momento, o diafragma fará o fígado descer, o que faz com que a vesícula biliar alcance a extremidade do dedo que está comprimindo a área. Nos casos de colecistite aguda, tal manobra desperta uma dor inesperada que obriga o paciente a interromper subitamente a inspiração; este fato denomina-se **sinal de Murphy**.
- **Ponto apendicular:** situa-se geralmente na extremidade dos dois terços da linha que une a espinha ilíaca anterossuperior direita ao umbigo. Quando se suspeita de apendicite aguda este ponto deve ser comprimido, fazendo-se uma pressão progressiva, lenta e contínua, procurando-se averiguar se isso provoca sensação dolorosa. Dando continuidade ao exame, descomprime-se bruscamente a região, com o que se determina um estiramento rápido do peritônio, o qual, se estiver inflamado, despertará uma dor aguda e intensa. A dor que ocorre à descompressão brusca da parede abdominal constitui o **sinal de Blumberg**.
- **Ponto esplênico:** localiza-se logo abaixo da reborda costal esquerda no início do seu terço externo; o infarto esplênico provoca dor nesse local.
- **Pontos uretrais:** borda lateral dos músculos retos abdominais em duas alturas: na interseção com uma linha horizontal que passa pelo umbigo e no cruzamento da linha que passa pela espinha ilíaca anterossuperior. A palpação dessa região deve ser feita com as mãos superpostas comprimindo a parede abdominal com as polpas digitais.
- **Dor Referida:**
 - ♣ Colecistite: ombro direito
 - ♣ Dor pleurítica: flanco direito e esquerdo
 - ♣ Colíca renal e apendicite: região escrotal
 - ♣ Infarto do miocárdio: epigástrico

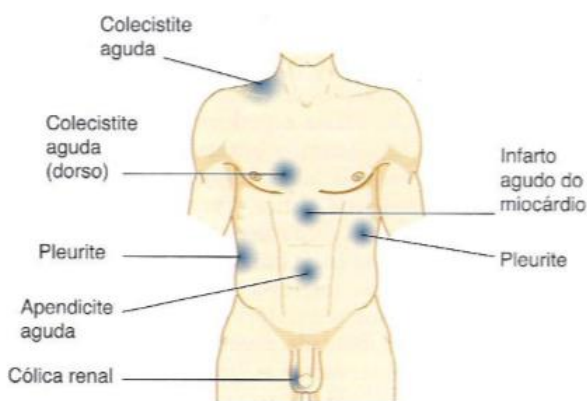


Figura 17.10 | Dor referida de afecções torácicas e abdominais.

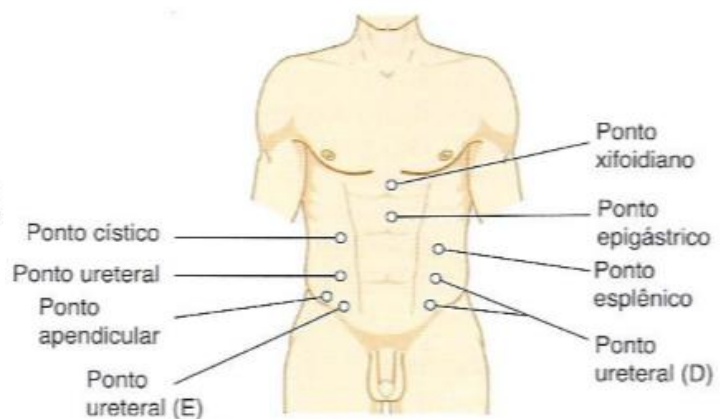


Figura 17.11 | Pontos dolorosos.

- **Resistência da parede abdominal:** normalmente é da contração dos músculos da parede abdominal, que podem ser voluntários ou involuntários (patológico). A contratatura muscular involuntária (*defesa da parede abdominal*) obedece a um reflexo visceromotor, cujo estímulo se origina no peritônio inflamado (peritonite). A defesa da parede abdominal pode ser localizada ou generalizada (abdome em tábua). Quando localizada, é mais bem reconhecida comparando-se as regiões homólogas pela palpação combinada.
- **Continuidade da parede abdominal:** deve-se avaliar a continuidade da parede abdominal deslocando-se a mão que palpa por toda a parede e, ao encontrar uma área de menor resistência, tenta-se insinuar uma ou mais polpas digitais naquele local. Desse modo, é possível reconhecer diástases e hérnias.
- **Pulsações:** representam a transmissão à parede de fenômenos vasculares intra-abdominais. Dados semióticos essenciais são a localização e as características táteis das pulsações.

✓ **Palpação profunda**

Por meio da palpação profunda investigam-se os órgãos contidos na cavidade abdominal e eventuais "massas palpáveis" ou "tumorções". Encontrando massas devem ser investigadas as seguintes características: localização (usando a divisão adequada), forma e volume (designações comparativas: "azeitona"), sensibilidade (intensidade, localização e comportamento da dor), consistência (cística, borrachosa, dura ou pétrea), mobilidade (se ocorre em função dos movimentos respiratórios ou se depende da palpação) e pulsatilidade.

- **Palpação do fígado, vesícula biliar, ceco, cólon transverso, sigmoide e dos rins**

✓ **Palpação do fígado**

A parede abdominal deve estar relaxada. Se o exame for efetuado com suavidade, a consequência natural será o relaxamento da parede abdominal. O procedimento fundamental para o exame do fígado consiste em palpar o hipocôndrio direito, o flanco direito e o epigástrico, partindo do umbigo até a reborda costal. Em seguida, executa-se a palpação junto à reborda, coordenando-a com os movimentos respiratórios da seguinte maneira: durante a expiração, a(s) mão(s) do examinador ajusta(m)-se à parede abdominal sem fazer compressão e sem se movimentar; à inspiração, a mão do examinador, ao mesmo tempo em que comprime, é movimentada para cima, buscando detectar a borda hepática. Algumas vezes, emprega-se um artifício para aproximar o fígado da parede anterior do abdome, de modo a facilitar sua palpação. Consiste em colocar a mão esquerda ao nível da loja renal direita, forçando-a para cima.

Em outra técnica, posiciona-se o paciente em decúbito semilateral esquerdo, enquanto o examinador se coloca ao seu lado direito, voltado para os seus pés. A(s) mão(s) do examinador, cujos dedos formam uma leve garra, repousa(m) sobre o hipocôndrio direito. Em seguida, coordena-se a palpação com os movimentos respiratórios do paciente. À inspiração, quando o órgão se desloca para baixo, procura-se reconhecer sua borda.

Pormenor semiotécnico que muito facilita o exame da borda do fígado consiste em fazer a palpação com a face radial do indicador ou com a face ventral dos dedos e polpas digitais do mínimo, médio e anular. Em ambas as situações, a mão do examinador

posiciona-se mais ou menos transversalmente, acompanhando o trajeto da reborda costal direita; então, também se coordena a palpação com os movimentos respiratórios.

As informações clínicas são obtidas da análise da borda da superfície do fígado. Quanto à borda, a primeira e principal característica semiológica é sua distância da reborda costal, a ser referida em centímetros ou, como é mais usual, em dedos transversos. Habitualmente, essa distância é avaliada tomando-se como referência o prolongamento da linha hemiclavicular direita. Por meio desse dado, é possível se ter uma ideia do volume do fígado.

Completa-se a investigação da borda hepática analisando-se a **espessura (fina ou romba)**, a **superfície (lisa ou nodular)**, a **consistência (diminuída, normal ou aumentada/ dura ou cística)** e a **sensibilidade (indolor ou dolorosa em pontos únicos, esparsos ou difusa)**.

HEPATOMEGALIA: toda hepatomegalia é palpável, mas nem todo fígado palpável está aumentado de volume. Assim, em pessoas magras, o fígado pode ser palpado durante a inspiração profunda a um centímetro da reborda costal. Também nos pacientes viscerotóxicos, o fígado é palpável mesmo na ausência de hepatomegalia.

✓ **Palpação da vesícula biliar**

Só é palpável em condições patológicas. É necessário, portanto, que ocorra alteração na consistência de suas paredes, como no câncer vesicular, ou que haja aumento de tensão no seu interior por dificuldade de escoamento de seu conteúdo em consequência de obstrução do dueto cístico ou do colédoco. **Deve-se portanto avaliar: consistência das paredes e aumento de tensão.**

✓ **Palpação do baço**

Procede-se da mesma maneira como foi descrito para a palpação do fígado, sendo a região examinada, então, o quadrante superior esquerdo. Não se conseguindo palpar o baço empregando-se as manobras anteriormente descritas, utiliza-se outro recurso que consiste em fazer a palpação deste órgão com o paciente na posição de Schuster. Esta posição consiste no decúbito lateral direito, estando o paciente com a perna direita estendida e a coxa esquerda fletida sobre o abdome em um ângulo de 90°; ademais, o ombro esquerdo é elevado, colocando-se o braço correspondente sobre a cabeça.



De início, o examinador posiciona-se diante do paciente, pousando com alguma pressão sua mão esquerda sobre a área de projeção do baço como se quisesse deslocá-lo

para baixo. Enquanto isso, a mão direita executa a palpação, coordenando-a com os movimentos respiratórios do paciente, de tal modo que, durante a inspiração, o examinador avança sua mão no rumo da reborda costal. É necessário prevenir-se contra o engano relativamente comum de confundir a última costela, que é flutuante, com o baço.

A característica semiológica principal é a distância entre a reborda costal e a extremidade inferior do baço, medida em centímetros ou em dedos transversos, tomando-se como referência a linha hemiclavicular esquerda. Por meio desse dado, torna-se possível avaliar o volume desta víscera. Em geral, palpar este órgão significa que seu volume está aumentado, ou seja, há esplenomegalia. Para que o baço se torne palpável, é necessário que alcance o dobro de seu tamanho normal.

Para que o baço se torne palpável, é necessário que alcance o dobro de seu tamanho normal, alocando-se na loja esplênica, recoberto pelo diafragma e pela parede costal esquerda, entre a 9ª e a 11ª costela; sua extremidade inferior dista 5 cm da reborda costal) = **ESPLENOMEGALIA** (tornando-se percutível no espaço de traube). As grandes esplenomegalias causam abaulamento do flanco esquerdo, podendo ser reconhecidas à inspeção especialmente por sua mobilidade durante os movimentos respiratórios, além disso, o baço aumentado pode levar a alterações no hemograma caracterizadas por anemia, leucopenia e trombocitopenia → hiperesplenismo

As principais causas de esplenomegalia são:

- ♣ **Vasculares:** hipertensão portal (de qualquer natureza)
- ♣ **Infecciosas e parasitárias:** mononucleose infecciosa, hepatite por vírus, febre tifoide, malária, calazar, doença de Chagas (fase aguda), esquistossomose
- ♣ **Hematológicas:** anemias hemolíticas, policitemia vera, leucemia mieloide crônica, leucemia linfóide crônica, leucemias agudas, tricoleucemia, trombocitemia essencial, mielofibrose
- ♣ **Neoplásicas:** linfoma de Hodgkin e não Hodgkin
- ♣ **Metabólicas:** reticuloendotelioses, doenças de depósito (doença de Gaucher, doença de Niemann-Pick)
- ♣ **Colagenoses:** artrite reumatoide, lúpus eritematoso disseminado •
- ♣ **Outras:** cistos, amiloidose.

✓ **Palpação do ceco**

O ceco pode ser reconhecido com relativa facilidade na fossa ilíaca direita. Efetua-se sua palpação deslizando-se a mão palpadora ao longo de uma linha que une a cicatriz umbilical à espinha ilíaca anterossuperior.

Ao alcançar a borda interna do ceco, percebe-se uma súbita elevação; ato contínuo, as polpas digitais do examinador vão se deslocando sobre a face anterior do ceco até alcançarem a espinha ilíaca. Sem retirar a mão do local, examinador encurva os dedos e repete a manobra em direção oposta, procurando deslocar o ceco para dentro, investigando a mobilidade. Ao deslizar a mão sobre esta víscera, produzem-se ruídos hidroaéreos conhecidos como "**borborignos**".

Havendo dificuldade na palpação desta víscera, recorre-se a uma manobra auxiliar, que consiste em palpar com a mão direita enquanto a mão esquerda exerce

pressão sobre o cólon ascendente a fim de se obter maior repleção do ceco. Os processos inflamatórios crônicos da região ileocecal ou os tumores do ceco podem ser suspeitados pela maior sensibilidade da região ou pela presença de massa palpável nesta topografia.

✓ **Palpação do cólon transverso**

O cólon transverso pode ser reconhecido durante a palpação abdominal, sobretudo nos indivíduos magros ou com parede flácida. Para se palpar o cólon transverso, desliza-se uma ou, de preferência, ambas as mãos, de cima para baixo e de baixo para cima no abdome. Sua localização é variável, sendo percebido geralmente na região mesogástrica como uma corda de direção transversal, que rola sob os dedos do examinador.

✓ **Palpação do sigmoide**

Situa-se no quadrante inferior esquerdo e assemelha-se a uma corda de consistência firme e pouco móvel.

✓ **Palpação dos rins**

Em indivíduos magros, sobretudo em mulheres delgadas cuja parede abdominal esteja flácida, o polo inferior do rim direito costuma ser facilmente palpável, e não deve ser confundido com tumor abdominal.

Com o paciente em decúbito dorsal, a palpação do rim é feita de preferência pelo método bimanual, com uma das mãos aplicada transversalmente na região lombar enquanto a outra se apoia longitudinalmente sobre a parede abdominal, à altura do flanco. A mão palpadora é a homônima do lado que se palpa, de modo que o rim direito será palpado com a mão direita do examinador e o rim esquerdo com a mão esquerda.

O paciente deve respirar tranquila e profundamente, e, a cada inspiração, procura-se sentir sob as pontas dos dedos a descida do rim, cujo polo inferior é reconhecido por sua superfície lisa, sua consistência firme e seu contorno arredondado. A mão esquerda exerce pressão suave na região lombar direita, com a finalidade de projetar o rim para frente, tornando-o mais acessível à palpação. Ao final da inspiração e início da expiração, intensifica-se a pressão exercida por ambas as mãos, ocasião em que se percebe o deslocamento súbito do rim em direção ascendente; esse procedimento denomina-se "captura do rim".

Outra manobra utilizada para a identificação de um rim palpável é a do choque lomboabdominal: com a extremidade dos dedos da mão que comprime a região lombar, realizam-se ao nível do ângulo costovertebral sucessivas e rápidas impulsões, em direção à mão palpadora, que recebe a sensação de choque do rim quando este é impelido para frente.

• **Manobras especiais**

Da palpação abdominal fazem parte determinadas técnicas semióticas que são específicas para a análise de algumas condições, entre as quais se destacam:

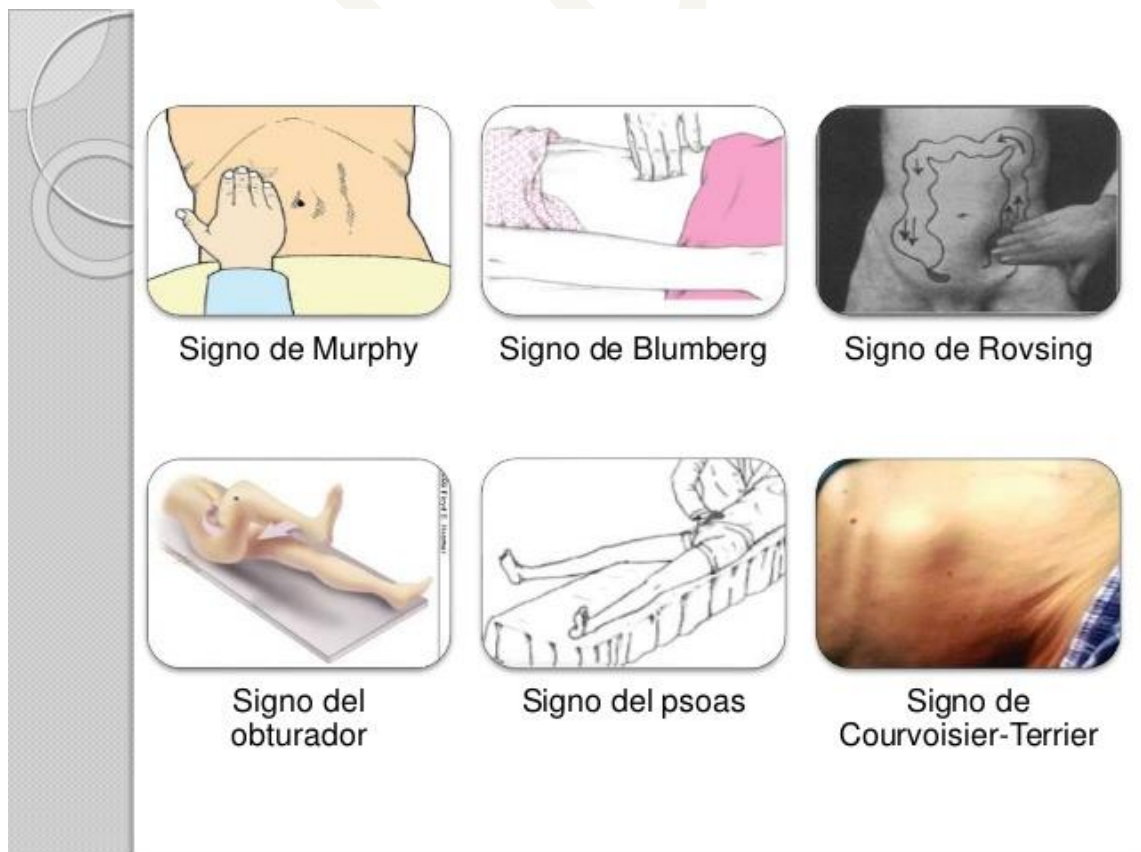- **Palpação bimanual para avaliar defesa localizada da parede abdominal:** o examinador coloca ambas as mãos longitudinal e paralelamente no sentido craniocaudal e, enquanto uma das mãos palpa a região suspeita, a outra examina a região homóloga, com seguidos movimentos alternados, isto é, quando uma das mãos comprime a parede,

a outra não o faz. Desse modo, é possível comparar a resistência oferecida pelas áreas em exame.

- **Manobra do rechaço:** com a palma da mão comprime-se com certa firmeza a parede abdominal, e com a face ventral dos dedos e polpas digitais provoca-se um impulso rápido na parede, retornando-se os dedos à posição inicial sem afrouxar a compressão da parede abdominal. Há rechaço quando, imediatamente após a impulsão, percebe-se um choque na mão que provocou o impulso. Isso traduz a presença de órgão ou tumor sólido (fígado, baço ou neoplasia) flutuando em um meio líquido, representado por ascite.
- **Manobra da descompressão súbita:** comprime-se vagarosa e progressivamente um determinado local do abdome que, durante a palpação geral, tenha se mostrado dolorido. Ao se fazer a compressão, a dor se exacerba, porém quase sempre o paciente a tolera desde que não ultrapasse determinado limite. Durante a execução da manobra, o examinador indaga e observa as reações do paciente em relação à dor. Ao alcançar determinada compressão, cuja intensidade depende da tolerância do paciente, informa-se a ele que se vai retirar a mão abruptamente, cabendo-lhe dizer a alteração ocorrida quanto à intensidade da dor. É necessário observar atentamente a expressão facial do paciente. Diz-se que é positiva se a dor apresentar nítida exacerbação no momento em que se faz a descompressão. Constitui importante sinal de peritonite e é classicamente chamado de sinal de Blumberg.
- **Pesquisa do vascoejo:** (1º) prende-se o estômago com a mão direita, movimentando-o de um lado para o outro, ao mesmo tempo em que se procura ouvir ruídos hidroaéreos nele originados. (2ª) Repousa-se a mão sobre a região epigástrica e executam-se rápidos movimentos compressivos com a face ventral dos dedos e as polpas digitais, tendo-se o cuidado de não deslocar a palma da mão. Quando se ouvem ruídos de líquidos sacolejando, diz que há vascoejo. Esta segunda manobra costuma ser chamada de patinção.
- **Pesquisa do sinal de Gersuny:** é encontrado nos casos de fecaloma. Sua pesquisa consiste em palpar o "tumor fecal" na topografia da sigmoide. Quando positivo, ouve-se ligeira crepitação, decorrente do ar interposto entre a parede intestinal e o fecaloma.
- **Sinal de Murphy:** Parada da inspiração devido a dor durante a compressão do ponto cístico, que se localiza no ponto localizado na borda subcostal direita, na linha hemiclavicular. Com o paciente em decúbito dorsal, pede-se ao paciente que faça uma respiração profunda ao mesmo tempo em que se comprime o ponto cístico. O paciente terá uma parada da inspiração devido a dor. A presença desse sinal indica irritação da vesícula biliar, e está presente em processos inflamatórios, especialmente na Colecistite aguda.
- **Sinal de Blumberg:** Dor ou piora da dor à descompressão súbita do ponto de McBurney, também chamado de ponto apendicular. É traçado uma linha que liga a cicatriz umbilical com a espinha ilíaca ântero-superior. Divide-se esta linha em 3 partes, sendo o ponto referido o local que corresponde ao encontro do terço médio com o terço distal da linha. Com o paciente em decúbito dorsal, é realizada uma compressão no ponto de McBurney, seguida de uma descompressão súbita, que será referida pelo paciente

como dor ou piora da dor quando o sinal estiver presente. O sinal de Blumberg é um dos sinais clássicos e sua presença indica inflamação peritoneal, e é muito sugestivo do diagnóstico de apendicite, apesar de não ser patognomônico desta condição.

- **Sinal de rovsing:** o sinal é revelado clinicamente por dor na fossa ilíaca direita à descompressão retrograda dos gases a partir da fossa ilíaca esquerda, comprimindo-se consecutivamente o flanco esquerdo, projeção de cólon transverso e flanco direito. Essa manobra produz a distensão do ceco e do apêndice, empurrando os gases do cólon esquerdo no sentido anti-peristáltico até o ceco. Quando presente indica presença de apendicite.
- **Sinal do obturador:** dor em região hipogástrica ao realizar a rotação interna e passiva da coxa direita flexionada com o paciente em decúbito dorsal. A presença desse sinal indica apendicite.
- **Sinal do psoas:** Dor à extensão da coxa direita seguida de sua abdução com o paciente deitado sobre seu lado esquerdo. A presença desse sinal indica apendicite.
- **Sinal de Courvosier-terrier:** refere-se à presença de vesícula biliar palpável secundária a dilatação, indolor e síndrome icterícia associada. É um forte indicativo de câncer pancreático (principalmente periampular), e pode ser usado para distinguir o este da colecistite aguda ou coledocolitíase.



❖ PERCUSSÃO

Pode-se observar os seguintes tipos de sons no abdome: timpanismo, hipertimpanismo, submacicez e macicez. O **som timpânico** indica a presença de ar dentro

de uma víscera oca. Em condições normais, é percebido em quase todo o abdome, porém é mais nítido na área de projeção do fundo do estômago (espaço de Traube).

As variações do timbre do som timpânico nas várias regiões abdominais decorrem das diferentes quantidades de ar contido nos segmentos do trato digestivo; quando aumenta a quantidade de ar, tal como acontece na gastrectasia, no meteorismo, na obstrução intestinal, no vólculo, no pneumoperitônio, fala-se em **hipertimpanismo**.

Menor quantidade de ar ou superposição de uma víscera maciça sobre uma alça intestinal origina o som **submaciço**. A ausência de ar origina o som maciço, como se observa nas áreas de projeção do fígado, baço e útero gravídico. Ascite, tumores e cistos contendo líquido originam som **maciço**.

- **Determinação do limite superior do fígado e da área de maciez hepática**

Percute-se o hemitórax direito ao nível da linha hemiclavicular direita desde sua origem na clavícula até o 4º ou 5º espaço intercostal; a partir daí, desvia-se para fora, de modo a fugir do plastrão formado pelas cartilagens das últimas costelas. Lembre-se de que é impossível contar os espaços intercostais sobre o plastrão. De início, obtém-se som claro pulmonar; em seguida, em condições normais, na altura do 5º ou 6º espaço intercostal, observa-se som submaciço. Este ponto corresponde ao limite superior do fígado.

Continuando-se a percussão para dentro, para baixo ou para fora, consegue-se delimitar com facilidade a área de maciez hepática. Tal procedimento é imprescindível em algumas situações práticas, destacando-se a punção-biópsia intercostal do fígado e a colangiografia transparietohepática. O não encontro da maciez hepática ocorre nas seguintes eventualidades: acentuada atrofia hepática; interposição de alça intestinal entre o fígado e a parede costal; e pneumoperitônio.

- **Pesquisa de ascite**
 - ✓ **Pesquisa de ascite de grande volume**

Além do aspecto globoso e do aumento da resistência da parede abdominal, a cicatriz umbilical torna-se protrusa ou plana, e o dado semiótico essencial é obtido por meio da percussão por piparote. Assim se procede: o paciente adota o decúbito dorsal e ele próprio ou um auxiliar coloca a borda cubital da mão sobre a linha mediana do abdome, exercendo uma ligeira pressão de modo a impedir a transmissão pela parede abdominal do impacto provocado pelo piparote. O examinador coloca-se do lado direito do paciente e repousa a mão esquerda no flanco do outro lado.

Passa-se então a golpear com o indicador a face lateral do hemiabdomene direito. Se houver líquido em quantidade suficiente na cavidade peritoneal, a mão esquerda captará os choques das ondas líquidas desencadeadas pelos piparotes.

- ✓ **Pesquisa de ascite de médio volume**

Quando o sinal do piparote é negativo, torna-se necessário utilizar outra técnica, denominada pesquisa de maciez móvel, que pode ser assim esquematizada: a primeira etapa consiste em percutir todo o abdome com o paciente em decúbito dorsal.

Este procedimento possibilita a determinação de maciez nos flancos e som timpânico na parte média do abdome, o que levanta a suspeita de haver uma determinada quantidade de líquido na cavidade peritoneal. Posiciona-se o paciente em decúbito lateral direito e percute-se todo o abdome; havendo ascite, encontra-se timpanismo no flanco

esquerdo e macicez no flanco direito. Em seguida, o paciente adota o outro decúbito lateral, percutindo-se de novo todo o abdome; se, de fato, houver ascite, o resultado desta percussão será o contrário do obtido na etapa anterior da manobra, ou seja, haverá timpanismo no hemiabdomen direito e macicez no esquerdo.

Na pesquisa dos semicírculos de Skoda, percutem-se o abdome a partir do epigástrico, radialmente em direção aos limites do abdome. Observa-se uma transição entre o som timpânico para o submaciço, e, posteriormente, para maciço, no sentido craniocaudal. A junção dos pontos de transição forma semicírculos com concavidade voltada para cima.

✓ **Pesquisa de ascite de pequeno volume**

Menos de 500ml é considerada pequena. Nessas condições o reconhecimento da ascite pode ser difícil e a técnica semiológica consiste em fazer a percussão por piparote na região do baixo ventre estando o paciente na posição de pé e com a bexiga vazia. A ultrassonografia abdominal é o método ideal para o diagnóstico de ascite de pequeno volume.

• **Avaliação da sonoridade do abdome**

A sonoridade do abdome é avaliada com o paciente em decúbito dorsal, diferenciando-se os dois tipos de sons: timpânico e maciço. Em condições normais, obtém-se som maciço ao se percutir as áreas de projeção do fígado e do baço, enquanto as vísceras que contêm alguma quantidade de gás - estômago, duodeno, intestino delgado e intestino grosso - produzem som timpânico.

A obtenção de som timpânico no hipocôndrio direito indica pneumoperitônio (sinal de Jobert) ou interposição do cólon entre a parede abdominal e o fígado. Macicez circunscrita está presente em áreas de projeção de "massas" de natureza inflamatória ou neoplásica. Distensão abdominal por gases se expressa por som timpânico mais nítido em todo o abdome. A sonoridade do abdome adquire características especiais na ascite.

❖ **AUSCULTA**

A ausculta do abdome não tem a mesma importância da ausculta do tórax, mas fornece informações importantes a respeito da movimentação de gases e líquidos no trato intestinal, dados que contribuem na avaliação clínica de um paciente com suspeita de íleo paralítico ou de oclusão intestinal. É importante que se realize a ausculta do abdome antes de se realizar a percussão e a palpação, pois estas podem estimular o peristaltismo e encobrir uma hipoatividade dos ruídos hidroaéreos.

Em condições normais, ocorrem mais ou menos a cada 5 a 10 segundos ruídos de timbre agudo, de localização variável e de aparecimento imprevisível, decorrentes da movimentação dos líquidos e gases contidos no trato gastrointestinal.

Nos casos de diarreia e de oclusão intestinal, os ruídos hidroaéreos tornam-se mais intensos em função do aumento do peristaltismo e são denominados borborigmos. O contrário ocorre no íleo paralítico, síndrome caracterizada pelo desaparecimento do peristaltismo intestinal. De uma maneira pitoresca pode-se fixar o valor deste dado de ausculta dizendo-se que quando se ouve silêncio abdominal é necessário pensar em íleo.

Além dos ruídos hidroaéreos, podem ser ouvidos no abdome sopros sistólicos ou sistodiastólicos (contínuos) indicativos de estreitamento da luz de um vaso (artéria renal ou aorta abdominal) ou de fístula arteriovenosa. São audíveis também, a partir do quinto

mês de gestação, os sons do coração fetal e, às vezes, o sopro placentário. Nestes casos é necessário utilizar o estetoscópio obstétrico.

❖ EXAME DA REGIÃO ANOPERINEAL E TOQUE RETAL

✓ Inspeção anal

- Paciente em posição adequada, deve-se afastar as nádegas com os polegares com delicadeza
- O ânus normalmente encontra-se fechado, com pregas cutâneas suaves dirigidas radialmente para o orifício anal. A pele perineal é geralmente mais pigmentada
- As alterações mais comuns são as anomalias congênitas, os plicomas anais, as escoriações decorrentes do prurido anal, as hemorroidas, as fissuras, os condilomas, as fístulas e as neoplasias
- Na região sacrococcígea podemos encontrar os cistos dermóides.
- Devemos ainda solicitar ao paciente que "faça força para baixo" no sentido de exteriorizar hemorroidas internas ocultas, pólipos e prolapso de mucosa retal

✓ Toque anorretal

- Feito com o dedo indicador da mão direita usando-se luva ou dedeira
- Após lubrificar o dedo adequadamente, em geral com vaselina, encosta-se a polpa digital sobre o orifício anal fazendo uma leve compressão no sentido de relaxar e vencer a resistência do esfíncter externo do ânus, introduzindo o dedo com leve movimento de rotação. Geralmente, consegue-se examinar até 10 centímetros além da borda anal. O toque anorretal deve ser realizado obedecendo-se à sistematização apresentada a seguir

✓ Canal anal

- Para o canal anal, avalia-se:
 - **Tônus** do esfíncter anal (normotônico, hipotônico ou hipertônico)
 - **Sensibilidade** (doloroso ou indolor)
 - **Elasticidade** (normal, diminuída ou inelástico)
 - **"Tumorações"** (trombos hemorroidários, papilas hipertróficas, neoplasias benignas e malignas).

✓ Reto

- A ampola retal normalmente está vazia, tem paredes lisas, depressíveis, ligeiramente móveis e indolores.
- A parede anterior do reto apresenta características especiais em cada sexo:
 - **No homem**, palpam-se a próstata, as vesículas seminais quando acometidas por processo inflamatório ou neoplásico, o fundo de saco retovesical e a válvula de Houston inferior.
 - Na mulher, palpam-se a parede retovaginal, o colo uterino, o corpo do útero, o fundo de saco de Douglas e a válvula de Houston inferior.
 - ◆ O encontro de abaulamento do fundo de saco de Douglas, na mulher, ou do fundo retovesical, no

homem, torna possível o diagnóstico precoce da ascite e, quando se apresentam dolorosos, sugerem a presença de abscesso, anexite e apendicite, bem como outros processos inflamatórios dos órgãos e estruturas pélvicas.

- O toque das faces laterais e posterior da parede retal, devem-se procurar pontos dolorosos, abaulamentos e tumorações, os quais podem denunciar a ocorrência de processos inflamatórios (abscessos, osteomielite do sacro), fratura do cóccix e coccidinia (dor no cóccix) por fibrosite deste osso e neoplasias benignas e malignas desta região
- Podem-se ainda reconhecer pelo toque retal os fecalomas, frequentes no megacólon chagásico.
- Após a retirada do dedo, ao finalizar o toque retal, convém examinar o material que costuma aderir a ele (pus, sangue ou fezes), cuja presença pode oferecer subsídio para o diagnóstico.

❖ REFERÊNCIAS

KHARBANDA AB, TAYLOT GA, FISHMAN SJ, BACHUR RG. A clinical decision rule to identify children at low risk for appendicitis. Pediatrics 2005

Semiologia Médica - Celmo Celso Porto - 7ª Edição. 2013. Editora Guanabara Koogan.