

Ayres Cunha, Patricia Brandão, Gustavo Verardino, Aretha Nobre, Gabriella Campos-do-Carmo
 Instituto Nacional de Câncer José Alencar Gomes da Silva (INCA)
 Rio de Janeiro/ RJ

INTRODUÇÃO

Nevus Eruptivo é o aparecimento simultâneo e abrupto de vários nevos agrupados. Clínica similar ao nevo lentiginoso agminado. Associação com Dermatose Bolhosa. Proliferação de melanócitos na junção dermoepidérmica e, se composto, na derme papilar, em ninhos. Os melanócitos juncionais são pleomórficos sem atipia citológica e disseminação pagetoide.

JUSTIFICATIVA

Demonstrar um caso de múltiplas lesões pigmentadas pós Síndrome de Stevens-Johnson, "Melanoma eruptivo" versus Nevus Eruptivo. A clínica e Dermatoscopia são de lesão melanocítica benigna, os exames histopatológicos não demonstram nevos e sim Melanomas *in situ*. Devido à estabilidade das lesões satélites, o não surgimento de lesões novas, a paciente está sendo monitorada com dermatoscopia a cada três meses há um ano.

RELATO DE CASO

M.R.P., feminino, 55 anos, RJ. Relata muitas pintas no ombro direito há 5 anos após Stevens-Johnson. Laudo externo, incisional, de Melanoma *in situ*. Sem história pessoal/familiar de melanoma. Ao exame, mancha castanho escuro no ombro direito com múltiplas máculas satélites de aspecto semelhante (figura 1). Dermatoscopia da lesão maior, padrão retículo-homogêneo acinzentado central (figura 2) e das lesões satélites menores, padrão reticular alargado (figura 3 e 4). Hipótese diagnóstica de Nevus eruptivo pós Síndrome de Stevens-Johnson, no entanto, histopatologias repetidas de Melanoma *in situ* (figura 5). Ampliação da área de biópsia incisional da lesão central e excisional de uma lesão satélite (Figura 6) e acompanhamento trimestral com Dermatoscopia digital das demais lesões satélites (Figura 7).

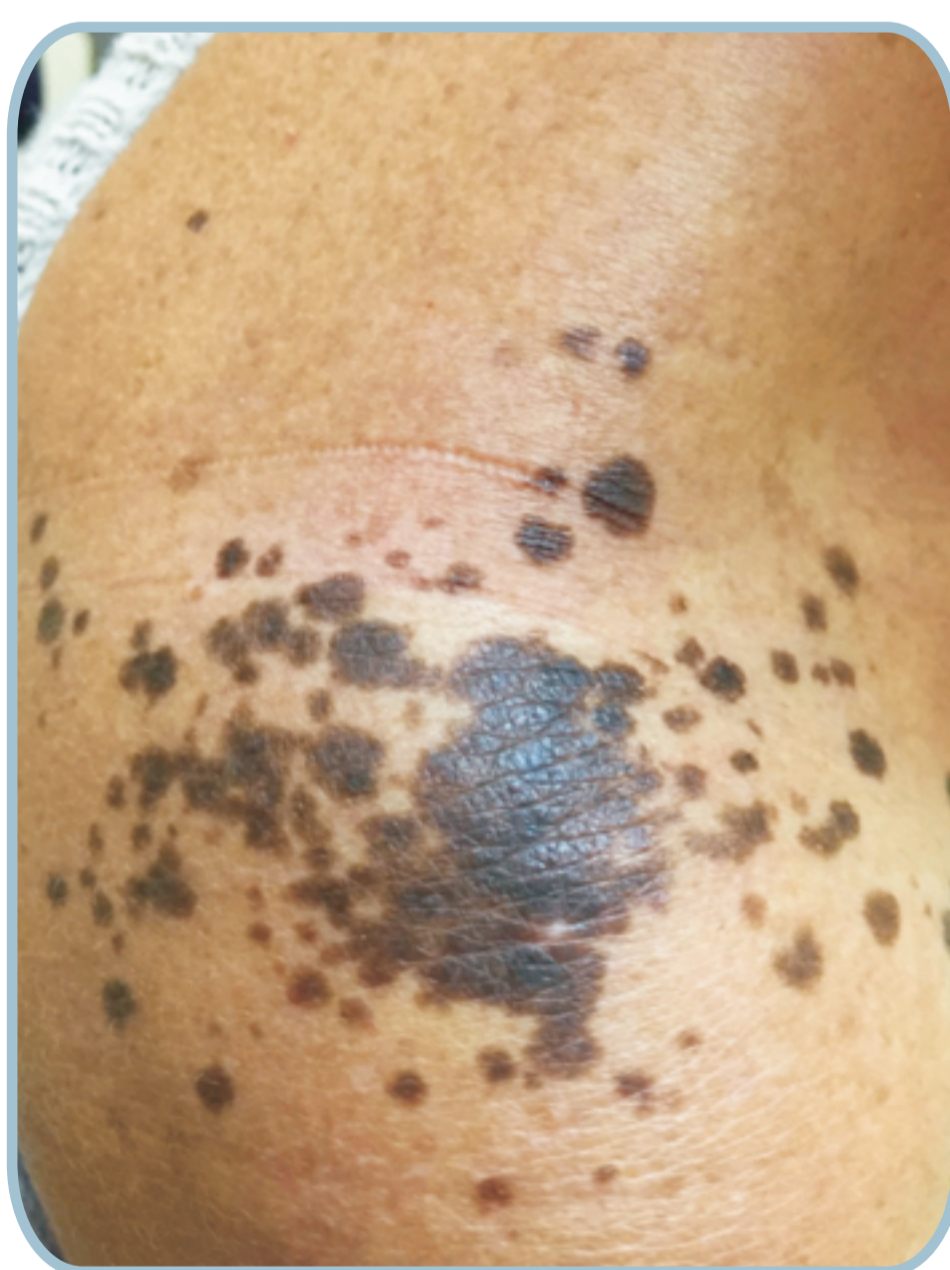


Figura 1: Mancha castanho escuro no ombro direito com múltiplas máculas satélites de aspecto semelhante.

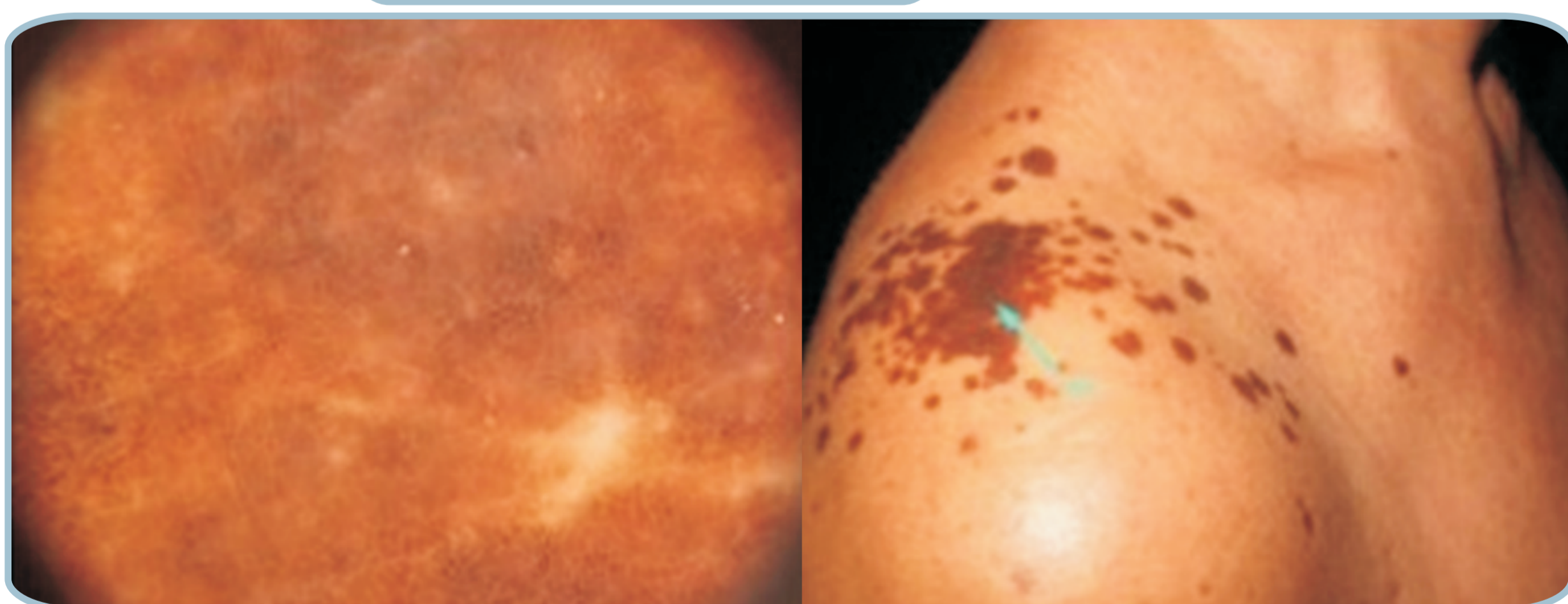


Figura 2: À Dermatoscopia, área da primeira biópsia incisional com padrão retículo-homogêneo e centro acinzentado.

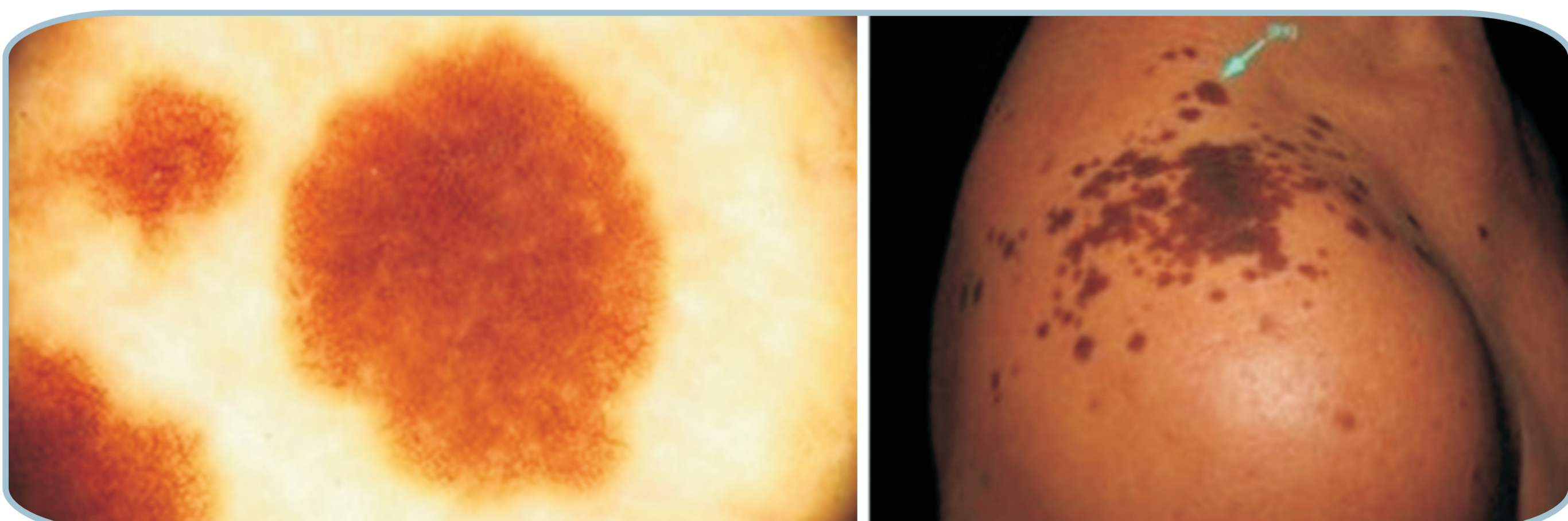
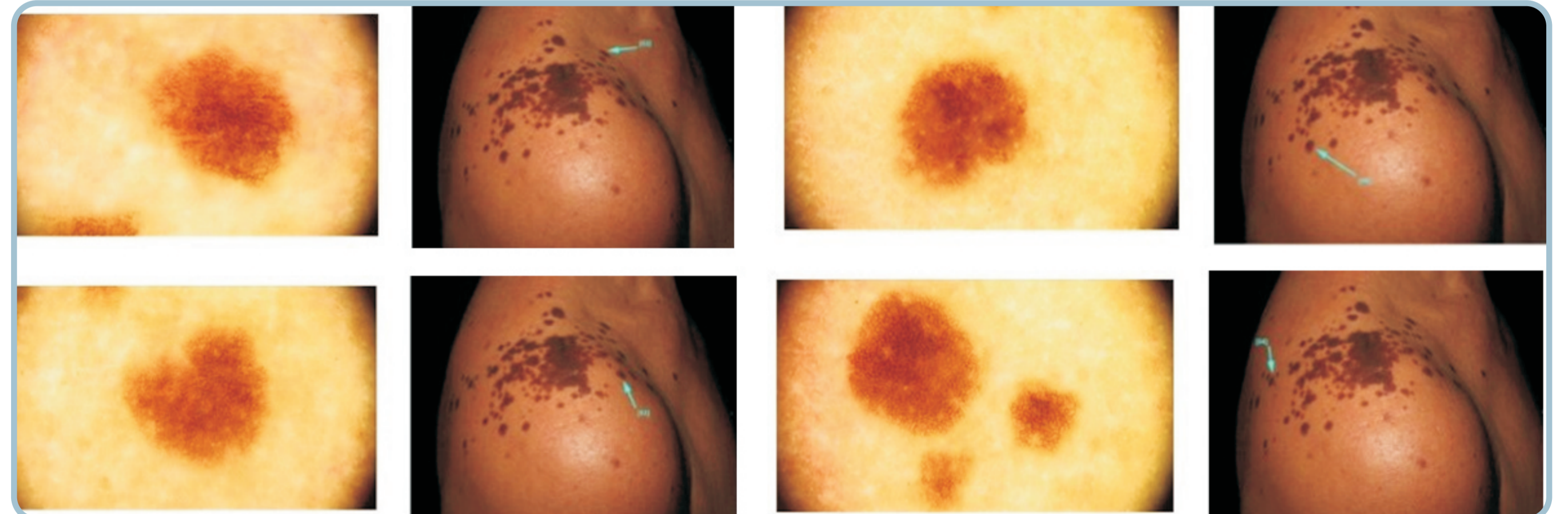


Figura 3: À Dermatoscopia, lesão satélite com padrão reticular alargado e esmaecimento periférico.



Figuras 4: Demais lesões satélites com mesmo padrão reticular alargado e esmaecimento periférico.

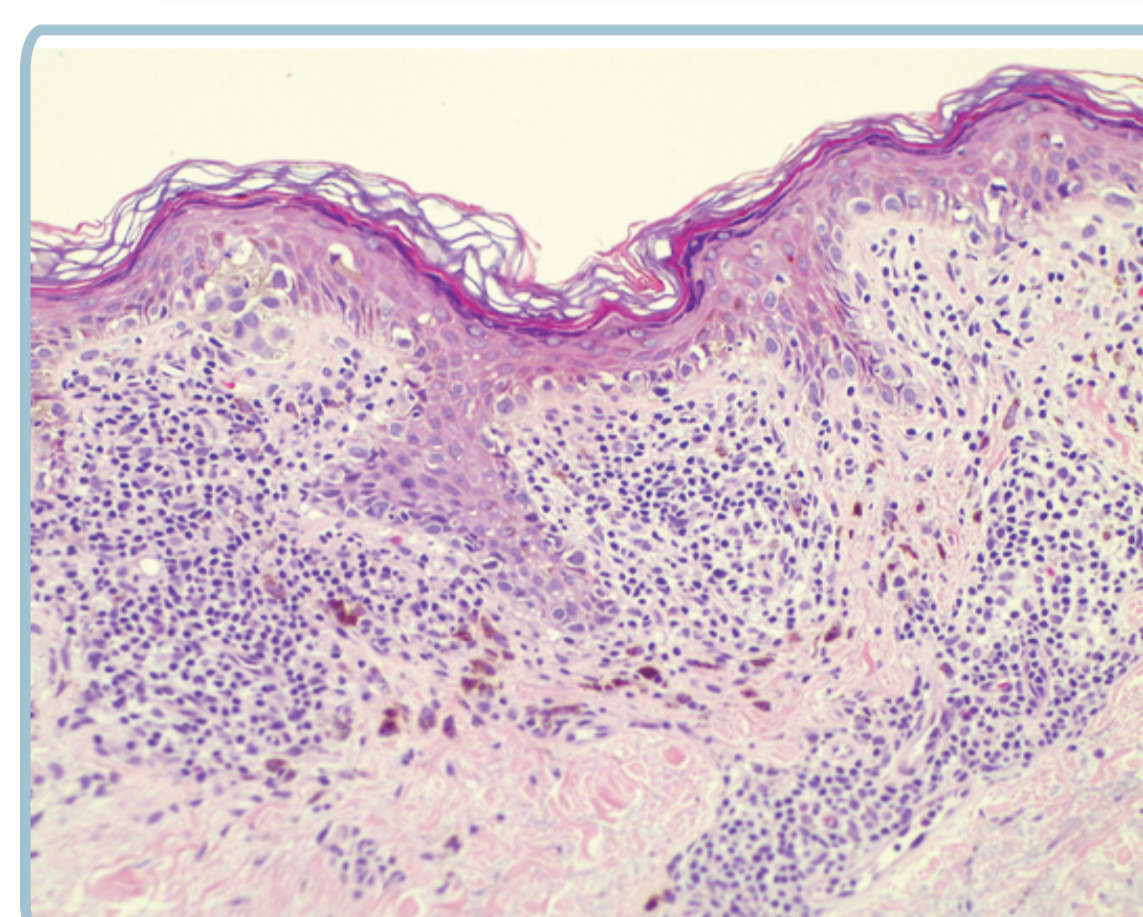


Figura 5: Ao exame histopatológico (HE 200x): Proliferação juncional de melanócitos atípicos, com aumento da relação núcleo-citoplasmática, distribuídos lado a lado na camada basal, com formação de ninhos irregulares na porção suprapapilar e frequentes melanócitos em disseminação pagetoide (periferia da lesão). Associação moderado infiltrado linfóide superficial e melanófagos.

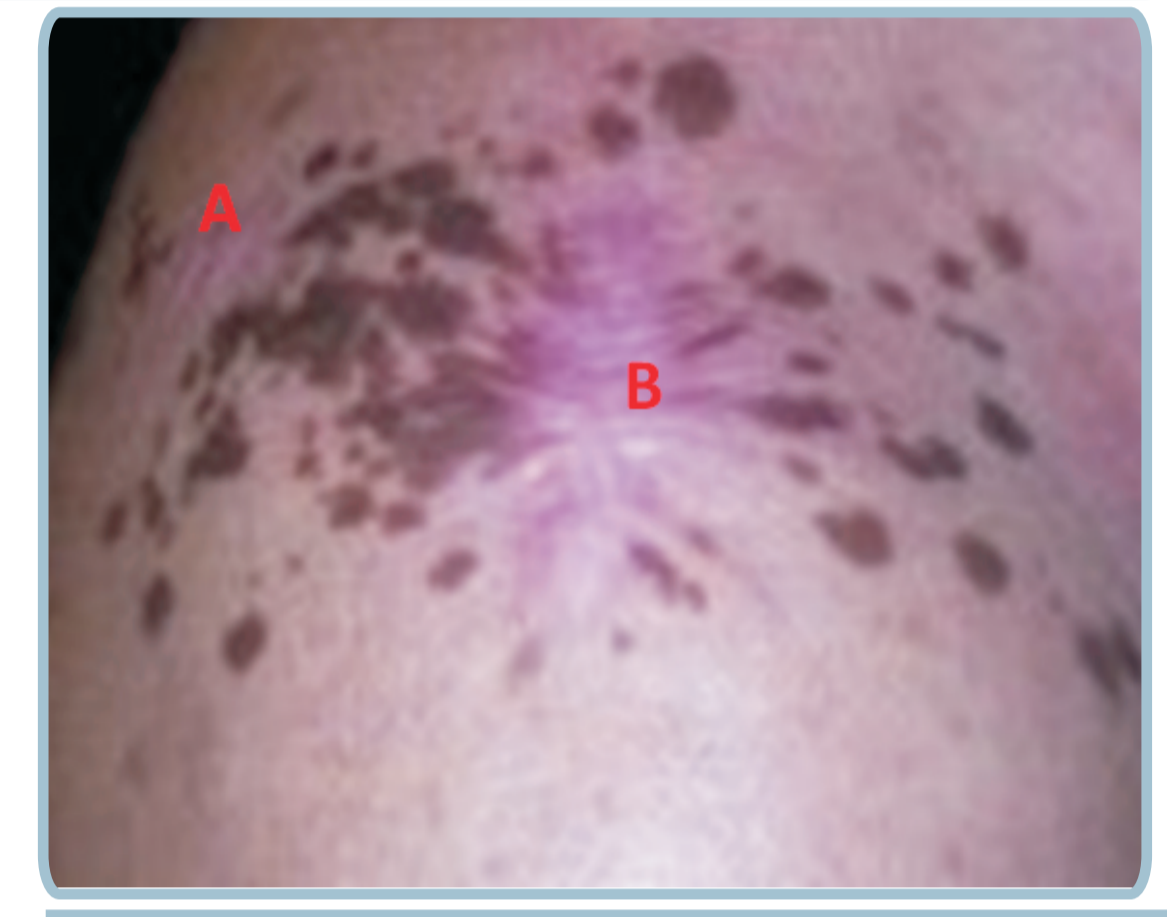


Figura 6: A: Área cicatricial de ampliação da biópsia incisional com diagnóstico de Melanoma *in situ*; B: Área cicatricial de biópsia excisional de mácula satélite com diagnóstico de Melanoma *in situ*.

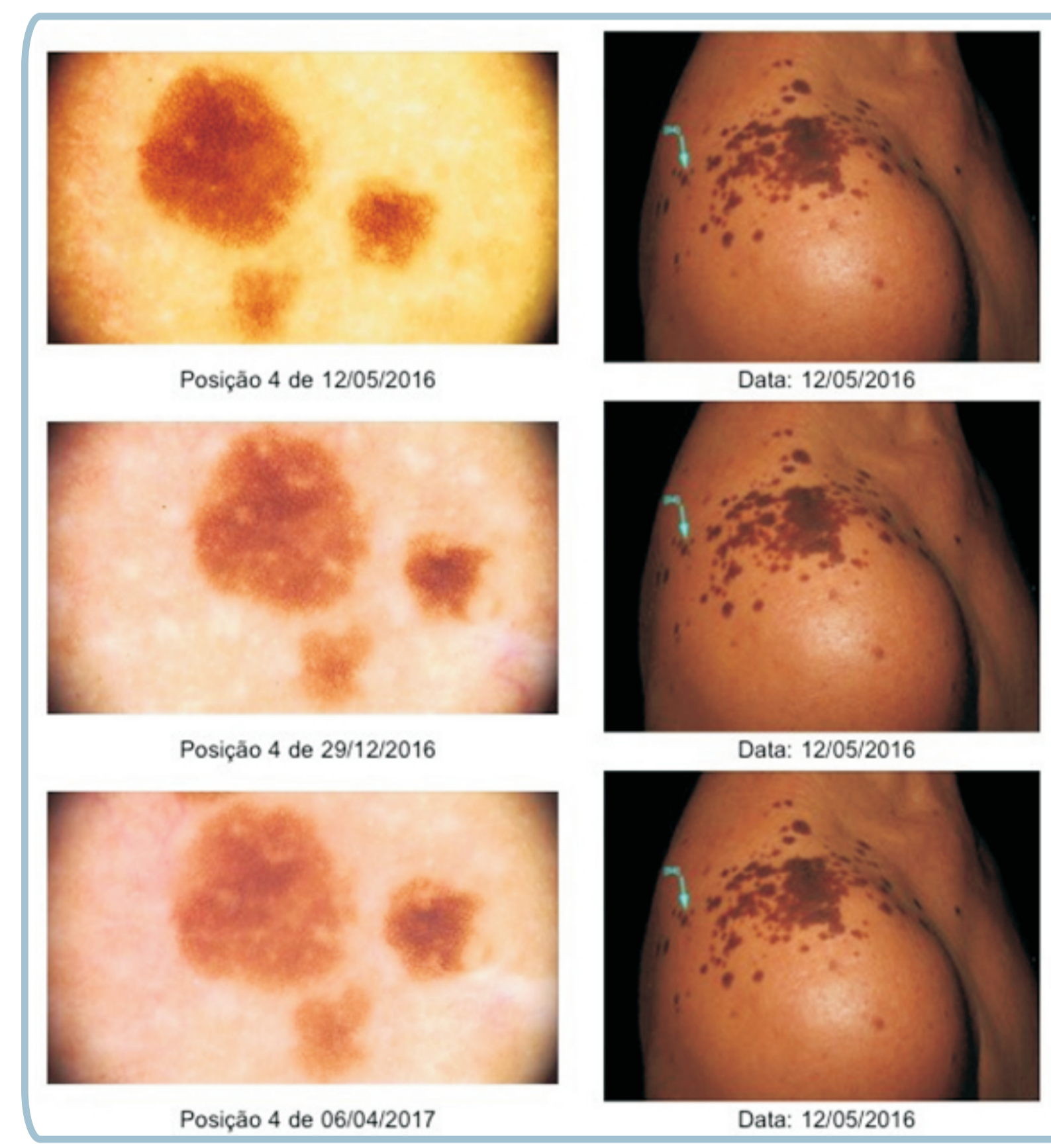


Figura 7: Lesão satélite estável no monitoramento dermatoscópico digital.

DISCUSSÃO

O microambiente, citocinas e fatores de crescimento durante a regeneração epidérmica contribuem para a proliferação de melanócitos. As bolhas que envolvem apenas a porção superficial da epiderme preservando camada basal e melanócitos explicaria forma localizada do Nevus eruptivo. Mutações são associadas. Apesar de um curso benigno é necessário o diagnóstico diferencial com melanoma e monitoramento regular, já que transformação maligna não pode ser totalmente afastada.

BIBLIOGRAFIA

- Ramos-e-Silva M, Campos-do-Carmo G, Marques da Costa J. Fundamentos da Dermatoscopia: Atlas Dermatológico. 2. ed. Rio de Janeiro: Atheneu, 2017.
- Cotrim CP, Simone FT, Lima RB, Barcaui CB, Sousa MAJ, Lowy G. Nevo da epidermólise bolhosa: caso clínico e revisão da literatura. An Bras Dermatol. 2011;86(4):767-71.
- Gelfer A, Rivers JK. Long-term Follow-up of a Patient With Eruptive Melanocytic Nevi After Stevens-Johnson Syndrome. Arch Dermatol. 2007;143(12):1555-1557.
- Gallardo F, Toll A, Malvehy J, Mascaró-Galy JM, Lloreta J, Barranco C, Pujol RM. Large Atypical Melanocytic Nevi in Recessive Dystrophic Epidermolysis Bullosa: Clinicopathological, Ultrastructural, and Dermoscopic Study. Pediatric Dermatology Vol. 22 No. 4 338-343, 2005.
- Smith FJD. The Molecular Genetics of Keratin Disorders. Am J Clin Dermatol 2003; 4 (5): 347-364R.
- Bauer JW, Schaeppi H, Kasere C, Hantich B, Hintner H, Salzberg and Hallein. Large melanocytic nevi in hereditary epidermolysis bullosa. J Am Acad Dermatol 2001;44:577-84.
- Shoji T, Cockerell CJ, Koff AB, Bhawan J. Eruptive melanocytic syndrome nevi after Stevens-Johnson. J Am Acad Dermatol 1997;37:337-9.
- Lanschuetzer CM, Laimer M, Nischler E, Hintner H. Epidermolysis Bullosa Nevi. Dermatol Clin 28 (2010) 179-183.