

## EVOLUCIÓN DEL DIAGNÓSTICO RADIOLÓGICO DE LA MAMA: SU IMPACTO EN LA MORBIMORTALIDAD POR CÁNCER DE MAMA

Dres. Marcia Oliva, Eugenia Sartori, César Gotta

### RESUMEN

La evolución del diagnóstico de la patología mamaria comenzó hace varios siglos pero fue rápidamente progresiva a partir de la incorporación de los Rayos X en el estudio del órgano mama (Salomon 1913).

El surgimiento de la técnica mamográfica (Leborgne 1958, Gross 1966) es el hito más importante en la historia del diagnóstico y prevención de la patología mamaria. Luego de la generalización y sistematización de su uso se convirtió en la primera herramienta de prevención efectiva y de detección temprana del cáncer de mama.

En este artículo histórico se realiza una revisión bibliográfica sobre la evolución a través del tiempo del diagnóstico del cáncer de mama diferenciando sus diversas etapas.

Asimismo se analiza cómo la introducción de la radiología impactó en la disminución de la morbimortalidad por cáncer de mama.

**Palabras clave:** mama, cáncer, mamografía, ecografía, RM, cirugía

### SUMMARY

On this historical article the authors offer a bibliographic revision of the evolution of breast radiological diagnosis over time, and analyze its stages and the impact on the reduction of morbidity and mortality due to breast cancer

The evolution of breast pathology diagnosis started several centuries ago but made rapid progress since the development of the X Rays (Salomon 1913).

The appearance of the mamographic technique (Leborgne 1958, Gross 1966) is paramount in the history of the diagnosis and prevention of breast pathology. After the generalization and systematization of its use, it became the first method for an effective prevention and an early detection of breast cancer.

**Key words:** breast, cancer, mammography, ultrasound, MR, surgery

### INTRODUCCIÓN

La mortalidad por cáncer de mama en las primeras décadas del siglo XX era sumamente alta. Los diagnósticos se realizaban en estadios avanzados, mediante los hallazgos roentgenológicos y la correlación clínica, la mayoría con siembras a distancia. Si analizamos los archivos de la American Cancer Society encontramos en Estados Unidos, en la década del '60 con una incidencia de aproximadamente 63.000 casos para 1961 y 69.000 para 1969 con una mortalidad aproximada de 37,9 y 43%, cifras abrumadoramente altas para nuestros días<sup>1</sup>.

Eso podría explicarse por la falta de utilización que se produjo con la utilización de los rayos X. La aparición de los primeros mamógrafos en el diagnóstico de las enfermedades de la mama aumentó su detección de cáncer, que se traduce en las cifras

de esta época como un aumento de la incidencia. La alta mortalidad asimismo viene aparejada a que, en primer lugar, no es sino mucho después, que las técnicas de tratamiento evolucionan al mismo nivel que las de diagnóstico.

En segundo lugar, con el uso de la radiología, se comenzaron a detectar los cánceres de prevalencia, que antes se pasaban por alto, más los de incidencia. Esto llevó a diagnosticar un gran número de cánceres, la mayor parte en estadios avanzados: el diagnóstico tardío tuvo como consecuencia una alta tasa de mortalidad.

Actualmente, la alta tasa de supervivencia del cáncer de mama se apoya en su pilar fundamental: el diagnóstico precoz.

Si seguimos hurgando en las cifras encontramos una excelente recopilación de datos de la década del 70 hasta la década del 90 realizada por el National

Cancer Institute, que nos indica una incidencia de 98,5 por 100.000 para 1973 y de 136,7 para 1995-99<sup>2</sup>. Esto se explica por la utilización cada vez más amplia de la mamografía. Además, los médicos se encuentran cada vez más entrenados en este método. Los mamógrafos evolucionan tecnológicamente obteniéndose imágenes de mayor calidad y resolución. Todos estos factores llevan a una mayor detección del cáncer de mama que se traduce nuevamente en un aumento de la incidencia.

Por otro lado comienzan los programas de screening que se hacen realmente fuertes en la década del 90 y esto lleva a la primera disminución notoria en las cifras de mortalidad.

La explicación de este fenómeno es que con los programas de screening comienza por primera vez a realizarse diagnóstico precoz lo que conlleva una acción terapéutica enérgica en una paciente asintomática que se traduce en una disminución de la mortalidad y en un aumento de la tasa de supervivencia a los 5 y 10 años. Por ejemplo, en la década del 60 /70 la tasa de supervivencia a los 5 años para el cáncer invasivo (todos los estadios) era 63 y 68% respectivamente y en la década del 90 de 87,6% aproximadamente<sup>1</sup>.

Estas cifras son el resultado de la generalización del diagnóstico precoz, herramienta fundamental de la terapéutica contra el cáncer de mama.

En nuestros días la tasa de mortalidad se encuentra relacionada en forma directamente proporcional al uso masivo de la mamografía y a la fortaleza del programa de screening, así como también al abordaje terapéutico multidisciplinario.

Así, observamos una tasa de mortalidad e incidencia estacionaria en los países desarrollados con décadas de experiencia en screening y aumento de la incidencia con una tasa de mortalidad en descenso en países que implantaron sus programas mas recientemente.

El Health Insurance Plan de New York (1963) fue la primera experiencia de screening nacional llevada a cabo en Estados Unidos. Se trató de un ensayo clínico aleatorio con examen clínico y mamografía en el grupo de estudio, mientras que el grupo de control no se sometió a exámenes periódicos. Los resultados demostraron, en el grupo de estudio, una reducción estadísticamente significativa en las muertes por cáncer de mama con respecto al grupo de control<sup>3</sup>.

A raíz de estos resultados el Instituto Nacional del Cáncer y la Sociedad Americana del Cáncer comenzaron a publicitar un estudio multinstitucional a gran escala: el Breast Cancer Detection Demonstration Project (1973)<sup>3</sup>.

Los factores políticos también influyeron cuando

las esposas del presidente Ford y del Vicepresidente Rockefeller anunciaron públicamente que sufrían de cáncer de mama<sup>4</sup>.

Hasta el año 1975, la mamografía se realizaba principalmente a pacientes con signos y síntomas de enfermedad de mama. Muchas mujeres consultaban por masas halladas en autoexamen, la mayoría de más de 2 centímetros de diámetro. Muchas de estas mujeres eran jóvenes: en ese momento, Sickles reporta que un 25% de sus pacientes tienen menos de 40 años<sup>4</sup>. A pesar de que ya se habían realizado numerosos estudios sobre las características radiológicas de los cánceres y de muchas lesiones benignas, correlacionando grandes masas palpables con su examen radiológico, el diagnóstico radiológico no era definitorio. Al no haber otra herramienta diagnóstica confiable, se empleaba la biopsia excisional. Con este procedimiento, se biopsiaban muchas lesiones benignas. Se solía someter a la paciente a biopsia por congelación, luego de la cual, si la masa era maligna, se realizaba la mastectomía en el mismo acto quirúrgico<sup>6</sup>.

El objetivo de este trabajo es realizar una revisión bibliográfica sobre la evolución a través del tiempo del diagnóstico del cáncer de mama y elaborar un análisis histórico diferenciando sus diversas etapas. Se analizará, además, cómo la introducción de la radiología impactó en la disminución de la morbimortalidad.

## ASPECTOS HISTÓRICOS

La mama comprende, desde el punto de vista médico, dos aspectos: uno centrado en la lactancia (dador de vida) y otro en la enfermedad (destructor de vida). A lo largo de la historia de la medicina, el interés pasa gradualmente del primero al último, haciendo hincapié en el cáncer de mama en el siglo XX<sup>7</sup>.

### Antigüedad

La historia del tratamiento del cáncer de mama se remonta a miles de años antes de Cristo. La medicina recién se empezaba a constituir como ciencia y sólo podían detectarse las lesiones visibles o palpables: las enfermedades más profundas eran un misterio, y los cánceres superficiales eran tratados en los estadios más avanzados<sup>7,8</sup>.

Los tratados médicos más antiguos ya se ocupan de lesiones mamarias que podrían identificarse como abscesos y cánceres. El papiro de Edwin Smith (segundo milenio AC) es el registro más antiguo de cáncer de mama: tumores protuberantes tibios al tacto son un mal para el cual no hay cura<sup>9</sup>. Diferencia entre úlceras

y abscesos y describe el tratamiento con cauterio. La probabilidad de curación era casi inexistente. El tratamiento se basaba en el cauterio y en el cuchillo.

En Grecia, Hipócrates (S.V AC) relaciona el cese de la menstruación con el cáncer de mama. Como considera incurables a los tumores fijos, aconseja operar solamente los móviles. Aún no se diferencia entre benignidad y malignidad: esta división se infiere de la clínica.

Desde entonces, la amputación y el cauterio serían los métodos empleados durante milenios. Leónidas en Alejandría (S. II) era partidario de la cauterización para evitar la hemorragia y ayudar a destruir los restos de tejidos enfermos. En Roma, Galeno (131-200) aconsejaba la extirpación de la mama. En Arabia, Avicena (980-1037) utilizaba el cauterio para tratar el cáncer de mama<sup>10</sup>.

### De la Edad Media al siglo XX

La vigencia de estos métodos llegaría hasta la Edad Media. Como en la mayoría de las ciencias, en este período no hay grandes avances en cirugía mamaria. Los médicos extirpan la mama con un cuchillo filoso y luego cauterizan con hierro caliente<sup>8</sup>. Comienzan a emplearse sustancias calmantes, para mitigar la irritación y para favorecer la eliminación de la escara<sup>3</sup>. En el S. XIII, un tratado médico de Theodoric Borgogne incluye la imagen de un médico examinando a una mujer sentada y enseñándole a examinarse ella misma<sup>11</sup>, antecedente del autoexamen mamario.

En el Renacimiento, con la institucionalización de la medicina, los cirujanos se vuelcan a perfeccionar la técnica quirúrgica. La cirugía mamaria conservadora, que se aplica sólo en casos de ulceración<sup>10</sup>, se generaliza simultáneamente al abandono de la cauterización. En el S. XVI Andrés Vesalio y Ambroise Paré logran avances importantes en este campo. Paré fue uno de los primeros en notar la adenopatía axilar en el cáncer de mama y aconsejaba la extirpación quirúrgica con adecuado margen de seguridad. Paré controló la hemostasia por medio de ligaduras. Los avances en el conocimiento de la patología permiten a Acquadepente (1537-1619) realizar por primera vez la extirpación de los ganglios junto con la mama<sup>10</sup>. El diagnóstico, por su parte, seguía siendo el mismo. La palpación y la visualización, aunque mejor estudiadas y sistematizadas, eran el único método con el que contaba la medicina para reconocer el tumor. Como la visita al médico era muy poco común, se generalizan diversos remedios caseros para la cura de los tumores de mama<sup>8</sup>.

En el siglo XVII, las investigaciones se volcaron

a reducir la morbilidad de la técnica quirúrgica y se subrayó repetidamente la importancia de un diagnóstico precoz. Scultetus y Verduyn crearon instrumentos y técnicas quirúrgicas ingeniosas para practicar la extirpación de la mama<sup>8,10</sup>. Marco Aurelio Severino intentó una separación entre los procesos benignos y los malignos.

El descubrimiento de la circulación por William Harvey (1628) y del sistema linfático (antiguamente llamado *vasa linfática*) en 1652 por Thomas Bartholin marcan el comienzo de una etapa de transición entre la antigua *patología humoral* y la aceptación de la patología celular en el siglo XIX. Comienza aquí una etapa de 200 años en la que conviven la superstición, la curandería, la ciencia, los prejuicios infundados y la observación empírica<sup>7</sup>.

En el siglo XVIII la amputación de la mama, ya generalizada, se describe detalladamente y de manera científica. Se aconseja la extracción de los ganglios en todos los casos y pasar por tejido sano. Se describen las vías linfáticas y las metástasis óseas. A pesar de los avances, hay una conciencia clara de que lograr la curación es muy difícil. Uno de los libros más importantes fue el de Laurence Heister. Dice haber extirpado enormes tumores mamarios habiendo empleado como anestesia solamente vino u opio. Las imágenes de su libro muestran la crueldad que la extirpación mamaria implicaba entonces<sup>12</sup> (Fig. 1).

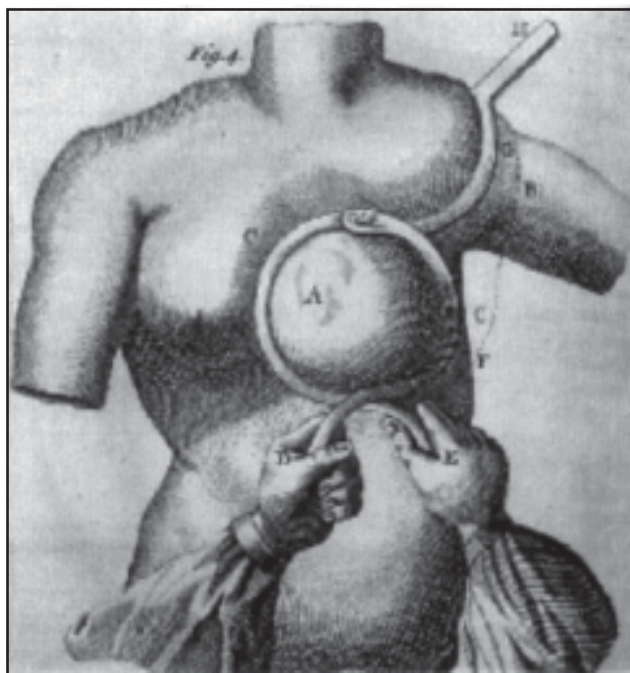


Fig. 1. Extirpación de tumores mamarios según Laurence Heister (referencia 12).

El siglo XIX está repleto de avances en el conocimiento científico de la patología: diversos trabajos perfeccionan la diferenciación entre patologías benignas y malignas. Récamier profundiza en el estudio de las metástasis. Usa esta palabra para llamar a las siembras tumorales en el cerebro que provienen de un cáncer de mama<sup>10</sup>. Alfred Velpeau, en un libro clásico hace una estadística de 170 casos de cánceres operados, 7 vivieron mas de 5 años. La taxonomía también llega a esta rama de la medicina y Gosselin elabora una clasificación provisoria de los tumores mamarios apoyándose en trabajos previos que describían diferentes tipos de patología. Los avances en el tratamiento buscan una reducción de la mortalidad y un aumento en la sobrevida. Al parecer, el procedimiento más eficaz para lograrlo es la mastectomía. Bourgen y Bernard la describen, mejorada. Reclus (1847-1914), estudia la enfermedad quística de la mama y la dificultad para diferenciarla de los tumores malignos. Destaca la importancia de la punción exploradora para su diagnóstico. En todo *“bulto mamario”, “para mí, la verdadera indicación quirúrgica es la duda que pueda dejar el diagnóstico”*<sup>10</sup>.

A mediados del S. XIX el descubrimiento de la anestesia y la antisepsia cambian la cirugía.

Joseph Lister (1827-1912) no solo descubre y utiliza la antisepsia sino que es un precursor de la cirugía de mama. En 1860 efectúa amplia extirpación de piel, aponeurosis, pectoral y ganglios linfáticos.

A fines del s. XIX se realizan investigaciones anatómicas de la mama y la relación del cáncer con las hormonas<sup>8,10</sup>.

### **Halsted: la nueva cirugía mamaria**

Entre los años 1890 y 1899 W. S. Halsted utiliza la cocaína como anestésico y en 1890 describe su operación para el cáncer de mama en el hospital John Hopkins, Estados Unidos: extirpa toda la glándula mamaria, el pectoral mayor y el pectoral menor y realiza la disección de la axila y la fosa subclavicular y supraclavicular. Willy Meyer, su contemporáneo, describe casi simultáneamente una cirugía similar a la de Halsted, con algunas diferencias técnicas. Su método tuvo vigencia hasta mediados del siglo XX, cuando Haagensen describe la mastectomía radical modificada con conservación de músculos pectorales<sup>13</sup>.

### **Los rayos X: revolución en el diagnóstico**

En 1895, Wilhelm Roentgen produce una revolu-

ción en la historia del diagnóstico médico: los Rayos X, una forma no invasiva de ver el interior del cuerpo, son el punto de partida de la historia del diagnóstico por imágenes. El descubrimiento fue avalado rápidamente. En ello fue determinante la importancia de la percepción visual, el método de verificación preferido desde comienzos de la Modernidad, y los diagnósticos cada vez más acertados y precoces que el sistema generaba. Además, la poca agresividad de los rayos no vulneraba la integridad del cuerpo del paciente y no producía dolor. La comunidad médica difundió esta técnica, que se convirtió en la clave del diagnóstico, en diferentes disciplinas, de las patologías más diversas. Los rayos X comenzaron a echar luz sobre las enfermedades. La ‘creación’ de un lenguaje simbólico que permitiera leer estas imágenes fue el primer paso hacia el conocimiento integral y orgánico de la representación radiográfica<sup>14</sup>.

### **Salomón comienza el camino hacia la mamografía**

De todos modos, su vinculación con el cáncer de mama llegó varios años más tarde, cuando en 1913 el cirujano alemán A. Salomon aplica los rayos X por primera vez al órgano mama. Realiza radiografías a 3.000 especímenes de mastectomía y las correlaciona con la macroscopía y la microscopía. Su preocupación principal era estudiar la extensión y la forma de diseminación del cáncer de mama para obtener una biopsia de espécimen más adecuada y lograr una mejor extirpación en el momento de la cirugía<sup>15</sup>.

Al ser imágenes de especímenes de mastectomía, las imágenes de Salomon tienen cierta calidad, pero el contraste y la definición son pobres. Salomon no contaba con aparatos adecuados ni con datos en los que apoyar su examen radiológico, y es increíble que haya podido elaborar conclusiones tan precisas a partir de roentgenografías difusas, que hoy no tendrían ningún valor diagnóstico<sup>15</sup>.

En la figura 2, el roentgenograma de un carcinoma muestra “infiltración en los septos del tejido mamario. Arriba y abajo del tumor notamos septos engrosados e infiltrados con vasos linfáticos carcinomatosos (...) A la derecha del tumor, los septos son normales”<sup>16</sup>.

Con una enorme modestia, Salomon reconoce que los resultados obtenidos no fueron tan buenos como esperaba. Sin embargo, reporta el primer caso de carcinoma clínicamente oculto detectado radiológicamente<sup>6</sup> y logra distinguir los tumores infiltrantes de los circunscriptos. Aunque no llega a vincularlas al cáncer (como luego lo haría Leborgne), observa la presencia de microcalcificaciones<sup>7</sup>: “en el centro de un tumor infiltrante bastante grande había muchas

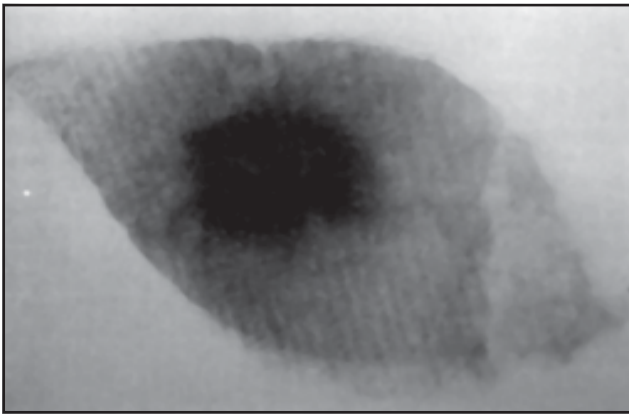


Fig. 2. Roentgenograma de un carcinoma realizado por Salomon (referencia 7).

densidades cálcicas pequeñas que se destacaban sobre el fondo del tumor<sup>16</sup> Como Salomon no contaba con un gran apoyo ni con antecedentes históricos, las conclusiones del trabajo se refieren casi exclusivamente al aspecto patológico del cáncer mamario. Sin embargo deja clara su posición cuando afirma que los roentgenogramas que obtuvo “ofrecen una imagen general demostrable de la extensión y la forma de los carcinomas. Junto al examen histológico de las partes periféricas sospechosas, estas imágenes demuestran la necesidad de realizar la escisión al menos tres dedos más afuera de sus bordes palpables”<sup>17</sup>. Así, no sólo otorga al roentgenograma de la mama una utilidad diagnóstica: estas imágenes también le permiten elaborar conclusiones aplicables a la práctica quirúrgica.

Albert Salomon fue el primero en relacionar las masas mamarias a una imagen radiológica. Los estudios de Salomon son un hito que pone fin a miles de años de un diagnóstico de observación y palpación de masas en un órgano superficial y que se manifestaba con crecimiento tumoral. Indudablemente, con la aplicación de los Rayos X a la exploración del órgano mama se abre una nueva era en el diagnóstico mamario, que comienza a afianzarse con el advenimiento del mamógrafo en 1966.

De todos modos, fue difícil lograr la aceptación de la técnica radiológica como una más entre las herramientas diagnósticas principales y definitorias, acabar con el absolutismo de la palpación y generalizar el método. Esa fue la tarea de los pioneros de la mamografía, que pasamos a relatar.

#### **Antecedentes: Payr, Kleinschmidt, Vogel, Goyanes**

Hasta el año 1920 no hay referencias acerca de nuevas publicaciones relacionadas con la radiografía

de la mama. Una clínica especializada en mama funcionó en Leipzig, Alemania, entre 1920 y 1927. De este grupo de trabajo, coordinado por Erwin Payr, surge un libro, *Die Klinik der bösartigen Geschwülste*. Uno de sus capítulos, *La glándula mamaria*, escrito por Otto Kleinschmidt, trata acerca del uso de la radiografía de la mama como elemento diagnóstico. “Un roentgenograma provee información relacionada con el tipo de crecimiento, si es infiltrante o más circunscripto. En nuestra clínica, estos roentgenogramas se han hecho en las mamas de sujetos vivos, y esto ha mostrado en muchos casos claramente cuán lejos en las regiones que lo rodean llega el tumor con sus extensiones”<sup>17</sup>. El segundo artículo preparado en Leipzig, escrito por Fintersburch y Gross y publicado en 1934, sigue indagando en las correlaciones entre radiología e histología de la lesión mamaria. Además, es el primero en describir la enfermedad secretoria crónica, un tipo de calcificación poco usual<sup>15</sup>.

En forma simultánea, en otros países, diversos grupos de trabajo aplican los rayos x al estudio de la mama. En 1932, el alemán Walter Vogel publica un trabajo acerca de la diferenciación entre lesiones benignas y malignas<sup>18</sup>. Describe la técnica de obtención del roentgenograma en una posición oblicua, con el haz de rayos X de medial a lateral, tangencial al tórax. Esta posición tiene la ventaja de que la imagen incluye a la axila. Además, apoya la idea de que “la imagen roentgenográfica de un carcinoma mamario infiltrante activo en muchos casos difiere, de un modo característico, del roentgenograma de la mama normal” y establece una diferenciación clara entre la imagen del primero y la de una mastitis quística difusa crónica; pero admite haber tenido dificultades al diagnosticar formas nodulares y lipomas. Coincide con la idea generalizada de entonces, considerando que “el procedimiento diagnóstico está aún en las etapas más tempranas de su desarrollo, y de ninguna manera es tarea simple hacer un diagnóstico en base al roentgenograma en la actualidad. Los hallazgos clínicos siempre son el factor decisivo, e incluso una imagen roentgenográfica característica y bien preparada debe ser considerada como uno de los ladrillos del diagnóstico.” Pero se diferencia de sus contemporáneos cuando anticipa todo lo que ocurriría después: “Creo que es un método promisorio como prueba y como desarrollo futuro en el procedimiento diagnóstico de los tumores mamarios”<sup>18</sup>.

Goyanes et al (1931) describen las características radiológicas de la mama normal y la distinguen de las lesiones inflamatorias y neoplásicas. Además, dan importancia a la mejor manera de radiografiar la mama en cuanto a posicionamiento<sup>19</sup>.

### Warren: pionero en la precisión del diagnóstico mamográfico

Mientras tanto, en Estados Unidos, Stafford Warren también utiliza la radiografía de la mama y desarrolla un nuevo método: la *roentgenología estereoscópica*, que hace hincapié en la importancia de la comparación entre los roentgenogramas de ambas mamas. Usa un equipo general de rayos X, pantallas intensificadoras de grano fino de calcio tungsteno, un potter bucky móvil con diafragma (similar a las grillas recíprocas de hoy) para disminuir la radiación secundaria y factores técnicos de 50-60 Kvp, 70 mA, 63 cm de distancia del objeto (la mama) a la película y un tiempo de exposición de 2,5 segundos. En un artículo publicado en 1930 realiza una descripción detallada de la mama en diversos estados fisiológicos y patológicos. En cada uno de ellos compara las mamas de la paciente y analiza los resultados y su importancia en el diagnóstico<sup>10</sup>. "La apariencia roentgenológica de la mama normal (...) se correlaciona con las estructuras anatómicas normales presentes. (...) El diagnóstico hecho con las películas estereoscópicas correspondió bastante exactamente (85%-95%) a los hallazgos operatorios y de autopsias. Los resultados del estudio de los roentgenogramas de la mama parecen garantizar la impresión de que este tipo de examen es de un valor diagnóstico definitivo"<sup>11</sup>

Además de Warren<sup>19</sup>, Romagnoli (1931), Paul Seabold (1931), Ira Lockwood (1933) y Reiman (1933) publicaron revisiones de criterios diagnósticos mamográficos que no agregaron conclusiones significativas<sup>15</sup>.

En París, Esparillat intentó una correlación entre la apariencia roentgenológica de las lesiones mamarias y su anatomía microscópica, que Gershon-Cohen considera "decepcionante (...) por el análisis incompleto del material y la pobreza de las ilustraciones"<sup>15</sup>.

### Nuevas variantes para la roentgenografía mamaria

Los resultados de S. Warren<sup>19</sup> fueron tan buenos que desalentaron a la mayoría de los radiólogos inmediatamente posteriores a él. Ellos no podían lograr imágenes de tanta calidad ni ser tan precisos en el diagnóstico, y tal vez haya sido esta falencia lo que llevó al desarrollo de las variantes de la roentgenografía mamaria que proliferaron durante la siguiente década: la aeromamografía y la mamografía por medios de contraste.

En 1933, El Dr. Alberto Baraldi, Profesor de Clínica Quirúrgica de la Facultad de Medicina de Rosario, (Argentina) introduce la *Roentgen-neumo-mastia* (aeromamograma)<sup>20</sup>, procedimiento de explora-

ción semiológica-radiológica de la mama que les dio resultados muy satisfactorios: "Cuando un órgano no es visible normalmente a los rayos X y deseamos explorarlo por este medio, debemos aumentar su densidad radiológica o disminuir la de los tejidos que lo circundan. Esto último hemos logrado con la glándula mamaria inyectando oxígeno en los tejidos periglandulares y retromusculares, lo que nos ha permitido obtener imágenes radiológicas muy demostrativas. No sólo denuncia la presencia de un tumor sino también permite apreciar los caracteres de éste y su relación con los planos adyacentes"<sup>21</sup>. Se insufla oxígeno en los espacios retromamario, retropectoral y subcutáneo. La inyección se realiza con aguja fina y el procedimiento es inocuo. En su artículo de 1933, Baraldi se había mostrado cauteloso en cuanto a la confiabilidad del método: "Aún no nos arriesgamos a elaborar conclusiones acerca de este procedimiento de exploración radiográfica de la glándula mamaria, pero creemos que su estudio y refinamiento permitirá elaborar algunas conclusiones en el diagnóstico de las enfermedades de la mama"<sup>21</sup>. De todos modos, confirmará su pronóstico acerca de la roentgen-neumo-mastia cuando afirme que "...los resultados obtenidos con este método (...) son bastante satisfactorios y aportan un elemento de juicio más que completa en forma útil el examen clínico"<sup>21</sup>.

Las figuras 3 y 4 reafirman las conclusiones de Baraldi: su calidad y su definición les dan un valor diagnóstico importante y significativo, teniendo en cuenta las herramientas con las que se contaba entonces.

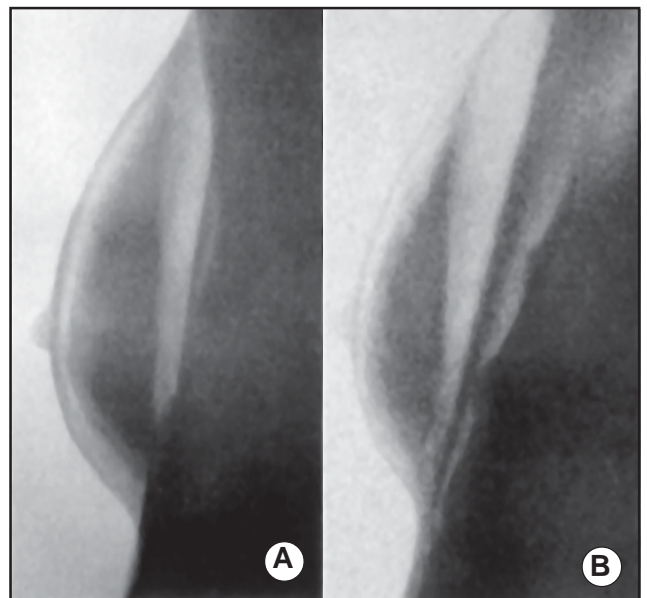


Fig. 3. A. Aeromamograma de una "glándula mamaria normal circundada por un halo de gas". B. Aeromamograma de la misma mama con insuflación gaseosa retropectoral.

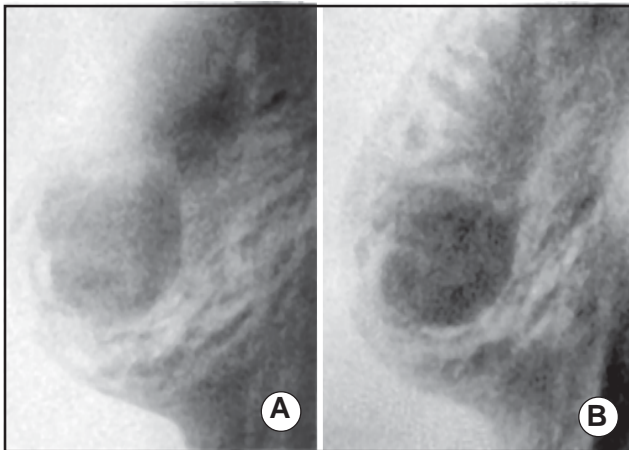


Fig. 4. A. Insuflación parcial en un tumor fibroadenomatoso. B. Aeromamograma del mismo caso, con insuflación retro y premaria.

En 1937 el artículo publicado por Frederick Hicken<sup>22</sup>, MD de Nebraska, Estados Unidos, presenta un nuevo método de diagnóstico basado en los rayos X al que llama mamografía y que se basa en la introducción de medios de contraste en los conductos galactóforos. El utiliza este método siguiendo a una caso reportado por Ries. Los términos 'mamografía' y 'mamograma' fueron acuñados especialmente para describir este examen. Su técnica consiste en introducir el fluido de contraste (Thorotrast) en todos los conductos visibles para obtener roentgenogramas estereoscópicos. Según Hicken, el suyo es "un método excelente para estudiar los cambios fisiológicos y patológicos de la mama (...de) un gran valor diagnóstico porque pueden diferenciarse crecimientos localizados / infiltrados, tumores sólidos / quísticos y quistes de retención / degeneración quística de la mama. También pueden localizarse y determinarse el tamaño y número de los papilomas presentes. (...) los estudios mamográficos dieron como resultado un excelente 'patrón visual' de los neoplasmas, mientras las imágenes de los rayos X de tejidos blandos (roentgenogramas) eran indefinidas o bien estaban vacías de información."

Las imágenes obtenidas por Hicken eran de buena calidad y permitían cierta precisión en el diagnóstico, sobre todo en combinación con el aeromamograma. Las figuras 5 y 6 siguen un mismo caso, estudiado mediante métodos diferentes que permiten ir ampliando las conclusiones diagnósticas<sup>14</sup>.

Concluye que "como todas las pruebas de precisión, tanto los mamogramas de contraste como los aeromamogramas tienen limitaciones, pero de todos modos parecen tener un valor diagnóstico definitivo. El diagnóstico correcto de neoplasmas mama-

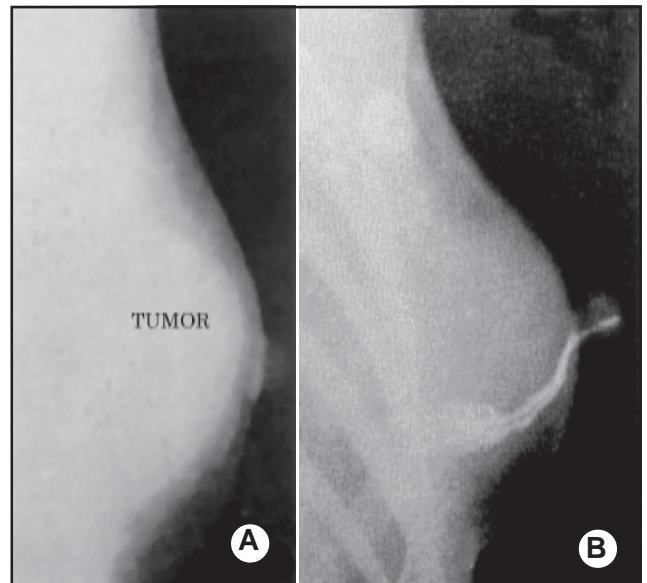


Fig. 5. A. Las imágenes radiológicas de tejidos blandos delinean un tumor mamario simple, definido y delimitado. B. La misma mama se somete a examen radiológico habiéndose inyectado Thorotrast en el conducto supuestamente afectado. No puede verse el tumor mediante este método.

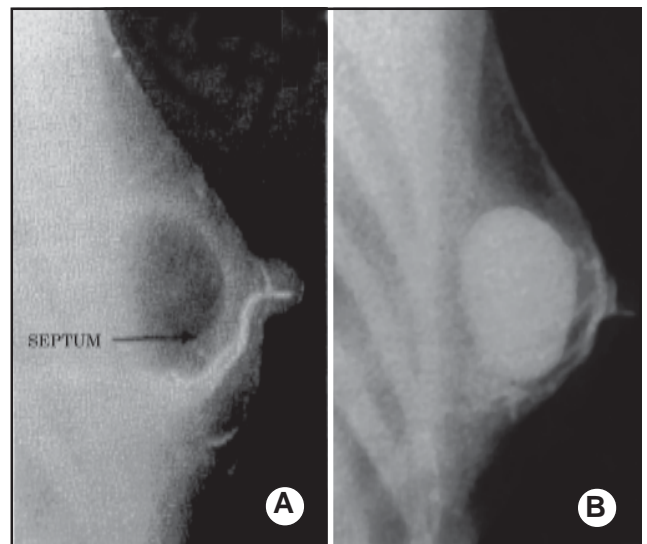


Fig. 6. A. Misma paciente que la figura 5. Se aspiran 30 cm<sup>3</sup> del fluido del tumor y se los reemplaza por aire. Hicken advierte un "gran quiste bilocular con un septo parcial que indica la fusión de dos quistes. El tumor no se comunica con los conductos." B. El aire se reemplaza por 30 cm<sup>3</sup> de Thorotrast. "Los estudios estereoscópicos muestran que es un quiste secuestrado que (...) desplaza los conductos inyectados."

rios siempre ha sido un enigma y quizás estos estudios de visualización nos ayudarán a entender mejor la mama normal y la patológica<sup>23</sup>.

En Argentina, este método es continuado por Ar-

mando E. Nogués y Cayetano L. Gazzotti, de la Cátedra de Clínica Ginecológica del Prof. Juan C. Ahumada. En el trabajo publicado en la revista Roentgen, plantean el problema del diagnóstico: "Es en las afecciones de la mama, donde los métodos de exploración han quedado reducidos a los semiológicos simples (...) agregados a los datos anamnésicos, no habiendo sido practicados de modo sistemático, ni habiendo encontrado eco favorable, nuevos métodos exploratorios." Revisan la historia del diagnóstico hasta el momento y describen su técnica (idéntica a la de Hicken, incluso en la elección del medio de contraste) y sus investigaciones, basadas en varios casos correspondientes a diferentes patologías. Ellos concluyen que "la utilidad de la mamografía como método diagnóstico queda bien establecida en la descripción de las radiografías realizadas por nosotros. Sin ser un elemento de examen excepcional, tiene un valor definido en ciertos procesos: (...) ocupa un lugar preferente el diagnóstico de los tumores proliferantes intracanaliculares, para cuyo diagnóstico puede tener un valor decisivo (...) siendo un método obligado en los caso de secreción por el pezón"<sup>23</sup>.

Aunque Nogués y Gazzotti reportan una permanencia máxima de 15 días del Thorotrast en el cuerpo y Hicken la comprueba hasta 5 meses después. En la década del '60 se comprobó que esta sustancia era cancerígena y que su vida media en el cuerpo era de 400 años<sup>24</sup>.

En la actualidad, se utiliza la galactografía para la evaluación de derrame por pezón. La técnica es la misma (canalizar el conducto con derrame), pero se utilizan medios de contraste hidrosolubles además de emplearse los mamógrafos actuales<sup>3</sup>.

### Gershon-Cohen: el resurgimiento de la mamografía

Mientras duró la vigencia de estos métodos, los artículos sobre el examen radiológico simple de la mama se dedicaban a revisar la literatura médica publicada hasta entonces y a describir la técnica, sin agregar datos ni conclusiones que contribuyeran a realizar un diagnóstico preciso y preclínico.

Sin embargo un radiólogo de Filadelfia, Jacob Gershon-Cohen, no perdió la confianza en la radiografía mamaria. En 1937, comienza a publicar trabajos acerca de la roentgenografía mamaria, y enfatiza la importancia del conocimiento de la mama normal, y las variaciones en relación al status hormonal, y a la edad, en un trabajo publicado junto a Albert Strickler en 1938. Según el propio Gershon-Cohen, "los autores reconocían que los avances en la técnica roentgenológica mejorarían el diagnóstico de los primeros cambios neoplásicos en la mama y aprobaban una aplicación entusiasta del examen"<sup>15</sup>. En

sus trabajos posteriores, que se extienden hasta tres décadas después, incorpora el progreso tecnológico y así provee a su técnica de una sólida base anatómopatológica. Desde 1950 trabaja junto a la patóloga Helen Ingleby, estableciendo relaciones entre la patología y la anatomía patológica.

### Leborgne: calcificaciones y cáncer de mama

En Montevideo, Uruguay, Carlos M. Domínguez y Eduardo Blanco llamaron la atención acerca del estudio roentgenográfico para el carcinoma de mama en 1935, momento en el cual el desarrollo de la roentgenología mamaria a nivel internacional no progresaba significativamente. Continuando con el interés local en esta área de la radiología e incorporando las mejoras técnicas de la época de una manera innovadora para el estudio radiológico mamario, en enero de 1951 Raúl Leborgne publica un artículo en el que describe sus investigaciones<sup>25,26</sup>. Allí introduce mejoras en la técnica radiológica y en la interpretación de las imágenes. En cuanto a ésta, la asociación de las calcificaciones asociadas a una patología maligna es un hito en la historia del diagnóstico precoz del cáncer de mama: "Estas calcificaciones, que constituyen un signo roentgenográfico al que atribuimos un valor diagnóstico singular, se caracterizan por la presencia de innumerables calcificaciones puntiformes que se asemejan a finos granos de sal, generalmente agrupadas en una región de la mama" (Fig. 7). Las calcificaciones ya habían sido detectadas por Salomon en 1913 y por Domínguez y Lucas en 1930, pero nadie les había asignado el extraordinario valor diagnóstico que les asigna Leborgne. Este signo radiológico, asociado a la presen-

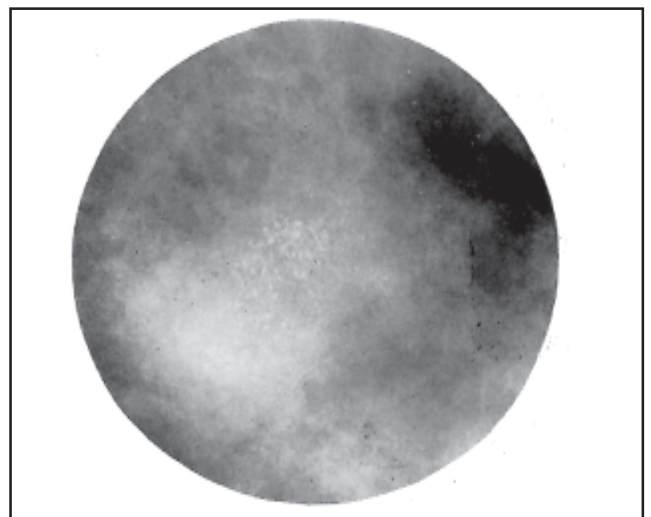


Fig. 7. Grupo de microcalcificaciones, como finos granos de sal, en el nódulo tumoral



tación de cáncer de mama en estadios iniciales de su evolución es, por lo tanto, una herramienta de interpretación para el diagnóstico precoz y la profilaxis secundaria cuando todavía no hay tumor clínico. “Con un examen roentgenográfico sistemático y profiláctico de todas las mujeres con antecedentes de cáncer de mama en su familia, entramos en una nueva etapa en la lucha contra el cáncer de mama.” Con esta frase, el Dr. Raúl Leborgne no sólo establece la importancia de uno de los elementos principales en el diagnóstico precoz (las microcalcificaciones); también anticipa el screening mamográfico y toma una posición firme en la disputa, aún abierta, acerca de la efectividad del screening en la disminución de la mortalidad. Determina criterios de benignidad y malignidad en la interpretación de las imágenes (Fig. 8). Convencido de que “el

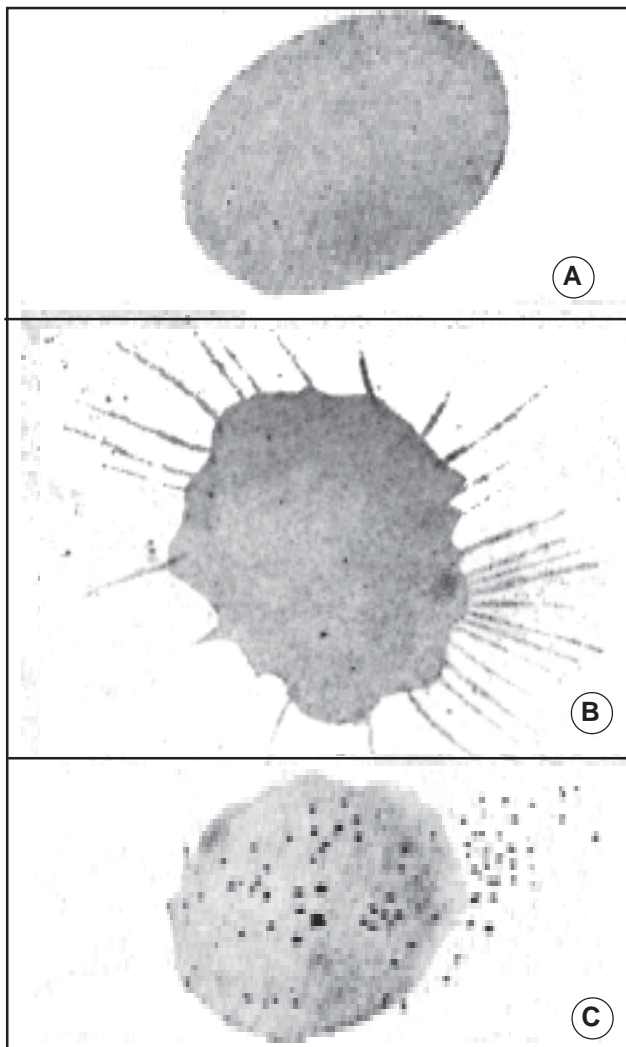


Fig. 8. Esquema de los principales signos radiológicos de los tumores mamarios. A. Tumor encapsulado con contornos definidos. B. Carcinoma escirro de contornos espiculados. C. Grupo de innumerables calcificaciones en el nódulo tumoral y a su alrededor.

estudio roentgenológico demanda una técnica perfecta” debido a las densidades radiológicas similares entre el tejido mamario normal y el del cáncer, introduce cambios técnicos que mejoran la calidad de la imagen: destaca la importancia de abarcar todo el volumen mamario, utiliza dos exposiciones para localizar el sitio exacto del tumor y enfatiza la utilidad de la compresión de la mama empleando un cono de superficie plana para inmovilizarla y disminuir su grosor, mejorando la calidad de la imagen. Además, usa una técnica de bajo kilovoltaje y películas sin pantalla (Fig. 9).




Fig. 11. Mamógrafo del Dr. Leborgne, 1951. Obsérvense las características de la paleta de compresión y el film envuelto en papel negro en contacto con la mama.

### Egan: la mamografía logra credibilidad

En Estados Unidos en 1950 se produce una pausa en el desarrollo del diagnóstico radiológico del cáncer de mama. Las causas que se le atribuyen son la carencia de utilidad clínica y de reproducibilidad técnica.

El interés por la mamografía también aparece en otras partes del mundo: en Francia, a partir de 1951,

Ch. Gros y R. Sigrist publican diversos artículos que continúan en esta dirección, intentando mejorar la técnica y la interpretación de las imágenes. Más tarde, en la década de 1960, Gros desarrollaría el primer mamógrafo dedicado.

En 1945 el cáncer de mama era una de las principales causas de muerte entre las mujeres estadounidenses. A esto se sumaron la invasión en la intimidad y en la sexualidad de la mujer y el modelo de belleza vigente, generando la necesidad de un método de diagnóstico precoz para esta enfermedad.

En 1960, el radiólogo de Houston Robert Egan, publicó un trabajo que documentaba los registros mamográficos tomados por su equipo entre 1956 y 1959. Esto fue posible gracias a los hallazgos tecnológicos que introdujo al modificar el equipo de rayos X para todo propósito, adaptándolo a un órgano blando como la mama<sup>27</sup>.

A pesar del progreso tecnológico, la mamografía seguía siendo de difícil interpretación por los radiólogos. A partir de los trabajos de Egan, la mamografía emerge como subespecialidad de la radiología. Para interpretar las imágenes, los radiólogos dedicados a la mama debían ser autodidactas, comparando las imágenes con los especímenes obtenidos a través de la biopsia y de las autopsias. En grupos, continuaron con la labor de mejorar la interpretación y la técnica, adquiriendo autoridad en la práctica clínica. En la década del 40 y del 50 los cirujanos eran muy escépticos a la mamografía, y se negaban a operar una lesión mamográfica que no fuese palpable. La opinión habitual de los cirujanos era: "Si no lo siento en el examen, no está allí"<sup>17</sup>. Contradiciendo la opinión de los cirujanos, la posibilidad de beneficiar con esta nueva tecnología y el poder de encontrar cánceres no sospechados clínicamente tuvo resultados dramáticos a nivel de la mortalidad<sup>5</sup>.

### Generalización de la mamografía

Hasta que Gros desarrolla el Senographe, la primera unidad mamográfica dedicada, en 1966, la mamografía se realizaba con aparatos de rayos X de uso general, con lo que perdían detalle y contraste. El mamógrafo se introduce en Estados Unidos en 1967 en la reunión anual de la Sociedad Americana de Radiología. Está especialmente adaptado al órgano mama. Cuenta con dos importantes avances tecnológicos que se siguen utilizando en la actualidad: se cambia el ánodo del tubo, que antes era de tungsteno, a molibdeno para mejorar el contraste entre los tejidos y un dispositivo diseñado para comprimir e inmovilizar la mama. Esto permitía utilizar menos dosis de radiación, menor tiempo de exposición,

menor movimiento y aumentaba la definición de la imagen. A fines de los años '60, Gershon-Cohen probó el Senographe, comprobando que había una mejora importante en la visualización de las calcificaciones<sup>28</sup>.

A pesar de la introducción al mercado del mamógrafo dedicado a fines de los años '60, hasta 1975 la mayoría de las mamografías se seguían haciendo con tubos de rayos x de propósito general adaptados para producir exposiciones de bajo kilovoltaje.

En la década de 1965 a 1975 la cantidad de tejido mamario incluida en la imagen variaba de acuerdo al equipo utilizado y rara vez era la adecuada. Las mamografías eran de poco contraste: aunque la piel y el tejido subcutáneo podían verse con claridad, no había grandes diferencias de opacidad entre las áreas densas de tejido fibroglandular y los lóbulos de grasa dentro del parénquima.

Éstas se registraban en películas radiográficas o en papel (xerorradiografías), proceso parecido a un fotocopiado. Las mamografías actuales se realizan en películas radiográficas especiales, de alta sensibilidad, las cuales se colocan en chasis con pantallas reforzadoras de tierras raras. Las pantallas se empleaban desde 1972, introducidas en bolsas de polietileno, para disminuir la dosis de radiación. La incorporación fue gradual y la técnica fue mejorándose hasta la incorporación de chasis con pantallas reforzadoras de tierras raras en 1975<sup>5</sup>.

El procesado de las películas también jugó un rol crucial en la evolución de la mamografía.

Hasta 1942, todas las radiografías se revelaban manualmente. En ese año, The Pako Company introdujo el primer procesador automático de revelado de películas, de aproximadamente 40 minutos. Años después, este tiempo se redujo a 90 segundos. Más adelante, nuevas unidades introducidas al mercado siguieron incorporando avances tecnológicos. En 1978 Philips introduce la primera grilla móvil (potter bucky) interna.

## EL DIAGNÓSTICO POR IMÁGENES HOY

### Los mamógrafos actuales

La mama es un órgano blando y la capacidad de absorción de los rayos x de sus distintos componentes es muy similar, por eso requiere una fuente de emisión especial de rayos, un ánodo de molibdeno que produce rayos X de baja energía que generan un efecto fotoeléctrico prominente y, en consecuencia, un mayor contraste. La calidad de la imagen impone una alta resolución y contraste, con una mínima dosis de radiación.

Los mamógrafos modernos constan de:

- Generadores de alta frecuencia
- Tubos con ánodo de molibdeno, algunos molibdeno rhodio de alta frecuencia
- Foco fino 0,1-0,3 mm
- Filtros y colimadores de radiación (de molibdeno rhodio)
- Parrillas antidifusoras de carbón.
- Compresores de distintos tamaños y formas
- Dispositivos para magnificación
- Exposímetro automático<sup>31</sup>.

## Mamografía digital

Esta es una modalidad nueva de imagen que puede aplicarse al estudio de toda la mama (mamografía digital de campo completo) o a la realización de procedimientos intervencionistas bajo control de estereotaxia.

La mamografía digital no necesita de la película radiológica: los rayos X atraviesan el tejido de la mama e impactan sobre una pantalla, produciendo una luminosidad. Ésta es conducida mediante fibra óptica hasta un dispositivo de carga acoplada (CCD). El CCD es un sistema de detección digital formado por píxeles, elementos luminosos sensoriales. Una vez formada la imagen en el CCD, ésta pasa a una computadora para su visualización, con la posibilidad de realzarla, ampliarla, invertirla, modificar su contraste o realzar sus contornos.

Las ventajas del mamógrafo digital consisten en el perfeccionamiento de la imagen, rapidez del proceso, almacenamiento digital de la imagen y capacidad de transmitirla con nitidez, lo que facilita la interconsulta con expertos a cualquier lugar del mundo<sup>18</sup>.

Las imágenes mamográficas digitales pueden someterse a la detección asistida por computadora (CAD), que detecta calcificaciones y señala áreas que requieren una mayor atención. Este método funciona como una segunda opinión que complementa la interpretación del radiólogo, y se estima que podría incrementar el índice de detección.

La mamografía digital también es una herramienta que puede hacer más eficaz el diagnóstico por screening<sup>3</sup>.

## Screening

Las cifras hablan por sí solas: una de cada 8 mujeres desarrolla un cáncer de mama lo largo de su vida y una de cada 30 muere de esta enfermedad. Es el cáncer más frecuente en la mujer, y alrededor de 700.000 casos nuevos se reportan en el mundo cada año.

Su frecuencia y la posibilidad de un tratamiento eficaz hacen del cáncer de mama un desafío para la salud pública: los programas de detección precoz son una herramienta de utilidad indudable en la reducción de la mortalidad, pero existen algunas discusiones acerca de su empleo.

No contamos con ningún método para prevenir la enfermedad. La estrategia de control debe basarse en la detección temprana seguida del tratamiento adecuado<sup>1,2</sup>.

En castellano, *screening* significa tamizar, cribar. Por eso, un programa de screening mamográfico serviría para atrapar en su red y rescatar a aquellas mujeres que presenten signos de enfermedad y dejar pasar a las que presenten condiciones de normalidad. Las cifras muestran que mediante este método disminuye el tamaño y el estadio en que se diagnostica el cáncer, generando una disminución en el número de muertes por cáncer de mama. En mujeres de más de 49 años, por ejemplo, la mortalidad puede disminuir hasta un 30%<sup>3</sup>.

## Ecografía

La ecografía es, junto a la clínica y la mamografía, un pilar fundamental para el diagnóstico de estas enfermedades: algunas características ecográficas son suficientes para indicar malignidad aún sin contar con datos de otro tipo. La función principal de la ecografía de la mama es la diferenciación de los nódulos de naturaleza líquida de los sólidos. Por todo esto, la ecografía ha comenzado a integrarse en la práctica moderna de la imagen de la mama<sup>31</sup>.

## Resonancia magnética

Otro de los métodos que contribuyen al diagnóstico y al manejo de las enfermedades de la mama es la resonancia magnética. Es útil para evaluar la integridad del implante en las mamas con prótesis y es muy sensible para evaluar los tumores multicéntricos en pacientes con un carcinoma mamario (multifocalidad). Esta capacidad es importante ya que la mayoría de las cirugías realizadas actualmente son conservadoras, y en el caso de detectarse un tumor multicéntrico debe realizarse mastectomía<sup>29</sup>.

## Procedimientos intervencionistas

En la actualidad, la localización prequirúrgica de lesiones no palpables es muy precisa. Así, la lesión puede extraerse removiendo una mínima porción de tejido. El método más importante es el de punciones percutáneas bajo guía de imágenes. La obtención de

muestras de tejido por este método, bajo control ecográfico o estereotaxia digital permite, con una incisión de 4 mm., introducir la aguja en la mama hasta el sitio exacto de la lesión. El sistema de obtención de tejidos puede ser mamotomía con aguja 11 gauge o core biopsy con aguja de 14 gauge. En casos de resultados anatomopatológico benigno, no es necesario extirpar la lesión. Si el resultado anatomopatológico de la lesión es premaligno, se realiza biopsia quirúrgica con previa marcación. Si la lesión resulta ser maligna se realiza el tratamiento quirúrgico adecuado. Estos sistemas de biopsia permiten obtener excelentes resultados, y en casos de lesiones benignas que no requieren cirugía no hay consecuencias estéticas<sup>31</sup>.

### LA CIRUGÍA HOY

En los últimos años, la cirugía radical de mama (mastectomía radical modificada) no se indica tan frecuentemente como antes. En su lugar se intenta practicar la cirugía conservadora, que pudo desarrollarse gracias a la identificación de tumores de mama cada vez más pequeños mediante mamografía y al éxito de la radioterapia como tratamiento posterior a la cirugía, eliminando focos subclínicos de células tumorales.

El éxito en la cirugía conservadora se traduce en buenos resultados médicos y cosméticos, además de un tiempo de supervivencia similar al obtenido con la práctica de mastectomía radical cuando su indicación es correcta.

El tratamiento actual incluye quimioterapia y tratamiento con antiestrógenos cuando el tumor es hormodependiente<sup>30</sup>.

### CONCLUSIÓN

La mortalidad por cáncer de mama en las primeras décadas del siglo XX era sumamente alta. Cuando surgen, los estudios roentgenológicos se realizan solamente a pacientes en estadios avanzados, lo que hacía imposible un diagnóstico precoz y un tratamiento eficaz. A pesar del avance quirúrgico que había significado la mastectomía radical introducida por Halsted, la tasa de mortalidad se mantuvo constante durante toda la primera mitad del siglo XX. En la década de 1960, los registros muestran una mortalidad de entre 37,9 y el 43%. La tasa de supervivencia, que en 1960 era del 63% y en 1970 de 68% para todos los estadios, sube abruptamente hasta llegar a ser del 87,6% en la década de 1990. Estas cifras son la consecuencia más importante del diagnóstico precoz, herramienta fundamental de la te-

rapéutica contra el cáncer de mama.

El cáncer de mama es tan antiguo como la humanidad. Las descripciones más antiguas datan del segundo milenio AC, y existen registros en Grecia, Arabia y Egipto. En el siglo I DC comienza a practicarse la cirugía de los tumores mamarios: al ser la mama un órgano superficial, los tumores grandes se veían y se palpaban. De todos modos, desde ese momento y hasta aproximadamente 1965 se operaban solamente los tumores que tenían un tamaño suficiente como para palparse, con lo que los avances no podían traducirse en disminución de la mortalidad y aumento de la supervivencia: estos índices se apoyan, casi exclusivamente, en el diagnóstico precoz.

A partir de 1895, con el descubrimiento de los rayos X, se abre un nuevo campo en la medicina. Empiezan a crecer la precisión y la anticipación del diagnóstico, y los efectos que esto tiene sobre la efectividad del tratamiento se perciben rápidamente en todas las ramas de la medicina. Sin embargo, nuestro análisis demuestra que su introducción en el diagnóstico mamario fue muy lenta.

La única manera de prevenir el cáncer de mama es mediante la práctica de la prevención secundaria y la detección precoz: cuando lo podemos ver. Cuanto más pequeño es el tumor, mayores son las posibilidades de curación.

Actualmente disponemos de tecnología digital y de alta resolución, pero en la mayoría de los centros de diagnóstico se cuenta con excelentes mamógrafos dedicados. Nuestro esfuerzo debe estar dirigido al perfeccionamiento técnico y humano para lograr un diagnóstico precoz y así evitar o retrasar la muerte.

### Bibliografía

1. National Cancer Institute Statistics 2001 - A Presentation from the American Cancer Society, [seer.cancer.gov/faststats/html/inc\\_breasts.html](http://seer.cancer.gov/faststats/html/inc_breasts.html)
2. National Cancer Institute Statistics, [seer.cancer.gov/faststats/html/inc\\_breasts.html](http://seer.cancer.gov/faststats/html/inc_breasts.html)
3. Kopans, DB. Screening for Breast Cancer. En: Kopans Daniel B. Breast Imaging, second edition, Lippincott-Raven, Philadelphia - New York, 1998, 71-116.
4. Olson, JS. Batsheba's Breast - Women, Cancer and History, The Johns Hopkins University Press, Baltimore & London, 2002.
5. Sickles, E. Breast imaging: from 1965 to the present. *Radiology*, 2000; 215: 1-16.
6. Haagensen, CD. Historia del tratamiento quirúrgico del cáncer de mama. En Haagensen CD. Enfermedades de la mama, tercera edición Editorial Panamericana Buenos Aires: 906-913
7. Yalom, M. A history of the Breast, Ballantine Book, Londres, 1997.
8. "Breast cancer through the ages" <http://www.Themediweb.net/lecture/historyofmastectomy/htmlpage/page1>
9. The Edwin Smith Papyrus, [www.eoa.org/oldest.htm](http://www.eoa.org/oldest.htm)
10. Uriburu, JV. con la colaboración de Juan L. Uriburu : "Histo-

- ria de la patología y terapéutica mamaria". En: La Mama, Ed. López, Buenos Aires, 1996, 31-59.
11. Lyons, AS.; Petrucelli RJ. Medicine: an illustrated history of the breast.
  12. Heister, L. A general system of surgery, Londres: traducido del latín e impreso en inglés por W. Innys, vol. II 1748.
  13. Haagensen, CD. Enfermedades de la mama, Editorial Médica Panamericana, Buenos Aires, 1987, capítulo 54, "Historia del tratamiento quirúrgico del carcinoma mamario de 1863 a 1921", pag. 906 y capítulo 55, "Mi técnica personal para la mastectomía radical de Halsted", pag. 914.
  14. "A history of breast cancer screening", [www.books.nap.edu/books/0309072032/gifmid/16.gif](http://www.books.nap.edu/books/0309072032/gifmid/16.gif)
  15. Gershon-Cohen, Jacob; "Breast Roentgenology: Historical Review", *Am J Roentgenol AJR* 1961; 86: 879-883.
  16. Salomon, A: "Contributions to the Patology and Clinical Picture of Carcinoma of the Breast", *Arch Klin Chir* 1913; 101: 573-668.
  17. Kleinschmidt O: "The Mammary Glands", En: Von Hirzel, G.: Studies on Malignant Tumors, Leipzig, 1927, pag. 58.
  18. Vogel W.; "The Roentgen Visualization of Mammary Tumors", *Arch Klin Chir* 1932; 171: 618-626.
  19. Warren, S.; "A Roentgenologic Study of the Breast", *Am J Roentgenol AJR* 1930; 24: 113-124.
  20. Baraldi, A.; El problema quirúrgico del cáncer mamario, Librería El Ateneo, Buenos Aires
  21. Baraldi, A.: "Roentgen-Neumo-Mastia", *Boletín de la Soc. de Cir. de Buenos Aires* 1934; 18: 1254-1267.
  22. Hicken, F.; "Mammography: The Roentgenographic Diagnosis of Breast Tumors by Means of Contrast Media", *Surg Gynec and Obst* 1937; 64: 593-603.
  23. Nogués, A. ; Gazzotti, C.: "Mamografía, exploración radiológica mamaria por medios de contraste, técnica, interpretación, valor diagnóstico". *Roentgen* 1939; 2: 149-161
  24. "Burton Report on Thorotrast" [www.burtonreport.com/Inf-Spine/AdhesArachThorotrast.htm](http://www.burtonreport.com/Inf-Spine/AdhesArachThorotrast.htm)
  25. Leborgne, R., Diagnosis of tumors of the breast by simple roentgenography - Calcifications in carcinoma, *Am J Roentgenol AJR*, 1951; 65: 1-11
  26. Leborgne, R.: "The Breast in Roetgen Diagnosis" Impresora Uruguay S.A. Montevideo, Uruguay, 1953.
  27. Egan, RL: Mammography. Springfield III, Thomas 1964
  28. "History of the Mammography" [www.gehealthcare.com/rad/whc/mswhhis.html](http://www.gehealthcare.com/rad/whc/mswhhis.html)
  29. Rostagno, R., Oliva, M., Lanfranchi M: La Mama. En Pedrosa C, Casanova R., eds: Diagnóstico por Imagen. McGraw -Hill. Interamericana, 2a. edición, 2000, 1267-1311.
  30. Diccionario inglés-español Appleton Cuyás, 2000.
  31. Harris, J., Lippman, M., Morrow, M., Hellman, S.: Diseases of the Breast, Lippincott Raven, 1996, págs. 487-547