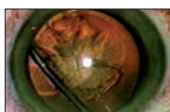


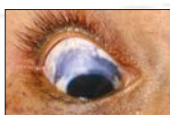# VISION PAN-AMERICA

Asociación Pan-Americana de Oftalmología  
Pan-American Association of Ophthalmology  
Associação Pan-Americana de Oftalmologia  
Fundación Pan-Americana de Oftalmología  
Pan-American Ophthalmological Foundation  
Fundação Pan-Americana de Oftalmologia



### **MANEJO DE FRAGMENTOS NUCLEARES LUXADOS A CAVIDAD VÍTREA**

Arturo Alezzandrini MD, María Belén García MD



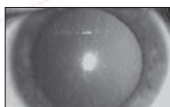
### **LESIONES MELANOCÍTICAS EN ANEXOS OCULARES: MELANOCITOSIS OCULODÉRMICA, XERODERMA PIGMENTOSO Y MELANOMA MALIGNO**

José Avendaño Valdez MD, Deivy Cruzado-Sánchez MD



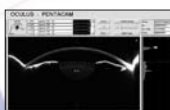
### **CIRUGÍA DE LESTER JONES CON LÁSER ENDOCANALICULAR**

Carlos H. Plotkin MD



### **MERETOJA SYNDROME: A RARE ENTITY**

Manuela Amorim MD, Cláudia C Ferreira, Paula Coutinho MD, José S Borges MD



### **GLAUCOMA DE ANGULO FECHADO E MIOPIA DE INICIO SUBITO BILATERAL INDUZIDOS PELO TOPIRAMATO**

Manuela Amorim MD, Filipa Rodrigues, Raquel Soares, José S Borges MD




### **FINE NEEDLE ASPIRATION BIOPSY OF AN INTRAOCULAR TUMOR**

David Pelayes, MD, Charles V. Biscotti, MD, Arun D. Singh, MD



## Preserva la visión alcanzando las menores presiones-objetivo en más pacientes

 **Investigadores de diversos estudios, (AGIS, Shirakashi, Shields) han comprobado que alcanzar y mantener la PIO entre 14 y 15 mmHg reduce la progresión de pérdida del campo visual<sup>1,2,3</sup>.**

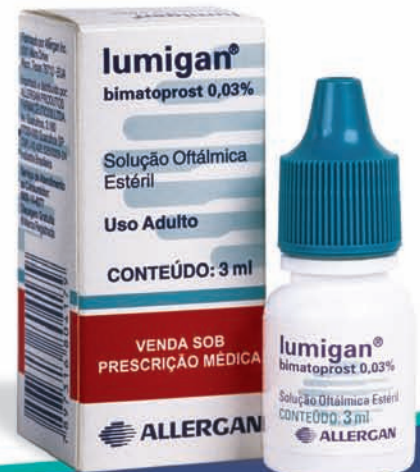 **Lumigan® alcanza la PIO-objetivo de 14/15 mmHg en un mayor número de pacientes:**

	LUMIGAN® vs. timolol <sup>4</sup>		LUMIGAN® vs. dorzolamida/ timolol <sup>5</sup>		LUMIGAN® vs. latanoprost <sup>6</sup>	
Porcentaje de Pacientes que alcanzaron la PIO-Objetivo ≤14	21%	9%	17%	2%	19%	9%
Porcentaje de Pacientes que alcanzaron la PIO-Objetivo ≤15	31%	16%	24%	9%	29%	14%

**Lumigan® (bimatoprost) Forma farmacéutica y presentación.** Frascos cuenta-gotas conteniendo 5 ml de solución oftalmológica estéril de bimatoprost a 0.03%. USO ADULTO. **Composición.** Cada ml contiene: 0.3 mg de bimatoprost. Vehículo: cloruro de sodio, fosfato de sodio hepta-hidratado, ácido cítrico mono-hidratado, ácido clorídrico y/o hidróxido de sodio, cloruro de benzalconio y agua purificada qsp. **Indicaciones.** LUMIGAN® (bimatoprost) es indicado para la reducción de la presión intra-ocular elevada en pacientes con glaucoma o hipertensión ocular. **Contraindicaciones.** LUMIGAN® (bimatoprost) está contraindicado en pacientes con hipersensibilidad al bimatoprost o cualquier otro componente de la fórmula del producto. **Precauciones y Advertencias.** Advertencias. Fueron relatados aumento gradual del crecimiento de las pestañas en el largo y espesura, y oscurecimiento de las pestañas (en 22% de los pacientes después 3 meses, y 36% después 6 meses de tratamiento), y oscurecimiento de los párpados (en 1 a <3% de los pacientes después 3 meses y 3 a 10% de los pacientes después 6 meses de tratamiento). También fue relatado oscurecimiento del iris en 0,2% de los pacientes tratados durante 3 meses y en 1,1% de los pacientes tratados durante 6 meses. Algunas de esas alteraciones pueden ser permanentes. Pacientes que deben recibir el tratamiento de apenas uno de los ojos, deben ser informados a respecto de esas reacciones. **Precauciones.** LUMIGAN® (bimatoprost) no fue estudiado en pacientes con insuficiencia renal o hepática y por lo tanto debe ser utilizado con cautela en tales pacientes. Las lentes de contacto deben ser retiradas antes de la instilación de LUMIGAN® (bimatoprost) y pueden ser recolocadas 15 minutos después. Los pacientes deben ser advertidos de que el producto contiene cloruro de benzalconio, que es absorbido por las lentes hidrofílicas. Si más que un medicamento de uso tópico ocular estuviera siendo utilizado, se debe respetar un intervalo de por lo menos 5 minutos entre las aplicaciones. No está previsto que LUMIGAN® (bimatoprost) presente influencia sobre la capacidad del paciente conducir vehículos u operar máquinas, sin embargo, así como para cualquier colirio, puede ocurrir visión borrosa transitoria después de la instilación; en estos casos el paciente debe aguardar que la visión se normalice antes de conducir u operar máquinas. **Interacciones medicamentosas.** Considerando que las concentraciones circulantes sistémicas de bimatoprost son extremadamente bajas después múltiples instilaciones oculares (menos de 0.2 ng/ml), y que hay varias vías encimáticas envueltas en la biotransformación de bimatoprost, no son previstas interacciones medicamentosas en humanos. No son conocidas incompatibilidades. **Reacciones adversas.** LUMIGAN® (bimatoprost) es bien tolerado, pudiendo causar eventos adversos oculares leves a moderados y no graves. Eventos adversos ocurriendo en 10-40% de los pacientes que recibieron dosis únicas diarias, durante 3 meses, en orden decreciente de incidencia fueron: hiperemia conjuntival, crecimiento de las pestañas y prurito ocular. Eventos adversos ocurriendo en aproximadamente 3 a <10% de los pacientes, en orden decreciente de incidencia, incluyeron: sequedad ocular, ardor ocular, sensación de cuerpo extraño en el ojo, dolor ocular y disturbios de la visión. Eventos adversos ocurriendo en 1 a <3% de los pacientes fueron: cefalea, eritema de los párpados, pigmentación de la piel periorcular, irritación ocular, secreción ocular, astenopia, conjuntivitis alérgica, lagrimeo, y fotofobia. En menos de 1% de los pacientes fueron relatadas: inflamación intra-ocular, mencionada como iritis y pigmentación del iris, ceratitis puntiforme superficial, alteración de las pruebas de función hepática e infecciones (principalmente resfriados e infecciones de las vías respiratorias). Con tratamientos de 6 meses de duración fueron observados, además de los eventos adversos relatados más arriba, en aproximadamente 1 a <3% de los pacientes, edema conjuntival, blefaritis y astenia. En tratamientos de asociación con betabloqueador, durante 6 meses, además de los eventos de más arriba, fueron observados en aproximadamente 1 a <3% de los pacientes, erosión de la córnea, y empeoramiento de la acuidad visual. En menos de 1% de los pacientes, blefarospasmo, depresión, retracción de los párpados, hemorragia retiniana y vértigo. La frecuencia y gravedad de los eventos adversos fueron relacionados a la dosis, y, en general, ocurrieron cuando la dosis recomendada no fue seguida. **Posología y Administración.** Aplicar una gota en el ojo afectado, una vez al día, a la noche. La dosis no debe exceder a una dosis única diaria, pues fue demostrado que la administración más frecuente puede disminuir el efecto hipotensor sobre la hipertensión ocular. LUMIGAN® (bimatoprost) puede ser administrado concomitantemente con otros productos oftálmicos tópicos para reducir la hipertensión intra-ocular, respetándose el intervalo de por lo menos 5 minutos entre la administración de los medicamentos. **VENTA BAJO PRESCRIPCIÓN MÉDICA. ESTE PRODUCTO ES UN MEDICAMENTO NUEVO AUNQUE LAS INVESTIGACIONES HAYAN INDICADO EFICACIA Y SEGURIDAD, CUANDO CORRECTAMENTE INDICADO, PUEDEN SURGIR REACCIONES ADVERSAS NO PREVISTAS, AUN NO DESCRITAS O CONOCIDAS, EN CASO DE SUSPECHA DE REACCIÓN ADVERSA, EL MÉDICO RESPONSABLE DEBE SER NOTIFICADO.**

1. The AGIS Investigators: The Advanced Glaucoma Intervention Study - The Relationship Between Control of Intraocular Pressure and Visual Field Deterioration. Am. J. Ophthalmol, 130 (4): 429-40, 2000. 2. Shirakashi, M. et al: Intraocular Pressure-Dependent Progression of Visual Field Loss in Advanced Primary Open-Angle Glaucoma: A 15-Year Follow-Up. Ophthalmologica, 207: 1-5, 1993. 3. Mao, LK; Stewart, WC; Shields, MB: Correlation Between Intraocular Pressure Control and Progressive Glaucomatous Damage in Primary Open-Angle Glaucoma. Am. J. Ophthalmol, 111: 51-55, 1991. 4. Higginbotham, EJ et al. One-Year Comparison of Bimatoprost with Timolol in Patients with Glaucoma or Ocular Hypertension. Presented at American Academy Ophthalmology, Nov 11-14, 2001. 5. Gandolfi, S et al. Three-Month Comparison of Bimatoprost and Latanoprost in Patients with Glaucoma and Ocular Hypertension. Adv. Ther, 18 (3): 110-121, 2001. 6. Coleman, AL et al: A 3-Month Comparison of Bimatoprost with Timolol/Dorzolamide in Patients with Glaucoma or Ocular Hypertension. Presented at American Academy of Ophthalmology, New Orleans, La, 2001.

**Mejor comodidad posológica:**  
**1 vez al día.**  
**No requiere refrigeración.**  
**Presentación conteniendo 3 ml.**





**VISION  
PAN-AMERICA**

**Mark J. Mannis, MD**  
**University of California, Davis**  
**Sacramento, California**  
**Editor-in-Chief**

Cristián Luco, MD  
 Santiago, Chile  
 Associate Editor

Teresa J. Bradshaw  
 Arlington, Texas  
 Managing Editor

Terri L. Grassi  
 Arlington, Texas  
 Production Editor

**EDITORIAL BOARD**

Eduardo Alfonso, MD  
 Miami, Florida USA

Alfredo Sadun, MD  
 Los Angeles, California USA

Eduardo Arenas, MD  
 Bogotá, Colombia

Allan Slomovic, MD  
 Toronto, Ontario, Canada

J. Fernando Arévalo, MD  
 Caracas, Venezuela

Luciene Barbosa de Sousa, MD  
 São Paulo, Brazil

José A. Roca Fernández, MD  
 Lima, Perú

Lihteh Wu, MD  
 San José, Costa Rica

Denise de Freitas, MD  
 São Paulo, Brazil

Paulo Dantas, MD  
 São Paulo, Brazil

Marian Macsai, MD  
 Chicago, Illinois USA

Chun Cheng Lin Yang, MD MSc  
 San José, Costa Rica

David E. Pelayes, MD PhD  
 Buenos Aires, Argentina

**OFFICERS**

Cristián Luco MD  
 Santiago, Chile  
 President, Pan-American Association of Ophthalmology

Nelson R. Marques  
 São Paulo, Brazil  
 Chairman of the Board,  
 Pan-American Ophthalmological Foundation

**PRODUCTION STAFF**

Director of Printed Matters CLM  
 Eliana Barbosa

Graphic Design CLM  
 Catalina Lozano Ortega / Juan David Medina

Databases and Distribution CLM  
 Juliana Vásquez  
 telemarketing@clatinmedia.com

Copyediting  
 Isabel Pradilla  
 Piedad Camacho

Prepress  
 Alejandro Bernal

**PAOF INDUSTRY SPONSORS**

- Advanced Medical Optics Inc.
- Alcon Inc.
- Allergan Inc.
- Bausch & Lomb Inc.
- Carl Zeiss Meditec Inc.
- Johnson & Johnson Vision Care Latin America
- Merck & Co Inc.
- Novartis International AG.
- Santen Inc.

Prepress Creative Latin Media. Printed in Printer Colombiana - Colombia



Special thanks to Mapy Padilla and Cristián Luco for assistance in translation.

**creative  
latin media**

CREATIVE LATIN MEDIA, LLC.  
 2901 Clint Moore, P.M.B 117 Boca Raton, FL 33496  
 Tel.: (561) 495 4728 • Fax: (561) 865 1934  
 E-mail: editorial@clatinmedia.com • info@clatinmedia.com




**Cristián Luco, MD**  
 President PAAO 2009-2011

## Editorial

La medicina actual se ha modernizado en forma muy rápida. La tecnología de punta está al alcance de muchos centros asistenciales. El diagnóstico de las patologías es cada vez más preciso. La auscultación, la palpación y la percusión han sido cambiadas por la ecografía, la tomografía y la resonancia magnética que permiten tener imágenes de nuestros órganos internos. La endoscopia permite ver los mismos órganos y poder tomar biopsias de sitios lesionados y además solucionar los problemas quirúrgicos.

En oftalmología también hemos tenido notables avances tanto en el estudio como en la solución de los problemas. Al campo visual y a la angiografía retinal clásica se le ha agregado tecnologías de alto nivel de desarrollo como el electro-retinograma multifocal, que permite conocer la actividad eléctrica de porciones discretas de la retina y el OCT que nos da una imagen casi microscópica de esta. Hay finos y delicados exámenes de laboratorio que nos permiten identificar cual es el gen que está alterado en determinada patología, o conocer cuales proteínas y que factores de transcripción están comprometidos. Hay extensos y muy bien llevados estudios estadísticos multicéntricos, prospectivos y randomizados que nos permiten conocer con exactitud matemática el comportamiento de una enfermedad. Así con toda esta cantidad de información conocemos perfectamente como es la enfermedad y con la tecnología a nuestro alcance hacemos diagnósticos certeros. Pero, el médico sigue siendo el punto más importante en la medicina de antes y en la medicina de ahora. El diagnóstico del embarazo tubario, decíamos en son de broma, lo hace el portero de la sala de emergencia, pero era el médico de adentro de la sala el que debía de tomar todas las medidas y hacer todas las maniobras para solucionarlo y salvar la vida de la paciente.

En oftalmología hay una malsana tendencia a banalizar actos tan serios como la cirugía intraocular. Muchos cirujanos, probablemente con el ánimo de lucirse con sus pacientes, le han quitado la seriedad al acto médico. “En la mañana te opero y en la tarde estas jugando golf”. Esta es una frase que no deja de expresar esta realidad. Esta perdida de la seriedad del acto médico podría llevar a personas poco preparadas a pensar que cualquiera puede efectuar estas acciones médicas. Entonces han surgido voces en diferentes ámbitos diciendo que si la oftalmología es tan fácil, otros profesionales de la salud, que no tienen los once años de preparación universitaria de los oftalmólogos, también podrían ejercerlas. Nuestras sociedades nacionales de oftalmología han debido realizar una ardua tarea convenciendo a los legisladores que el ejercicio de la oftalmología es de tal seriedad que debe ser dirigido sólo por profesionales idóneos.

Hay países que tienen grandes poblaciones con severos déficit en la atención de su salud visual. Es imperativo que las autoridades de salud, las sociedades nacionales de oftalmología y las universidades aúnen sus esfuerzos para aumentar la calidad y cantidad de profesionales oftalmólogos para solucionar los problemas de la población sin menoscabar la calidad de la educación de nuestros residentes en oftalmología. La PAAO a través de su Comisión de Prevención de la Ceguera y de cursos regionales podría ser un factor de aglutinación de estas acciones que tienden a una mejor y mayor cobertura de salud visual de la población de nuestra región. 


**Dr. Cristián Luco**  
**Presidente, PAAO**

## Editorial

Contemporary medicine has become modernized very rapidly. Current technology is within the reach of many care centers. Pathologic diagnosis is increasingly more precise. Auscultation, palpation, and percussion have been traded for ultrasound, computer tomography, and magnetic resonance, which allow us to have images of our internal organs. Endoscopy enables us to see those same organs, to take biopsies of lesions and to solve surgical problems.

In ophthalmology we have also had notable advances both in the study and the resolution of problems. High level technological developments have been added to visual fields and classical retinal angiography such as multifocal electroretinography, which allows understanding of the electrical activity of discrete portions of the retina, and the OCT which gives us an almost microscopic image of the same. There are fine and delicate laboratory tests that allow us to determine which gene is altered in a particular disease process or to know which proteins or transcription factors are involved. There are extensive and very well run multi-center, prospective, randomized statistical studies that allow us to know with mathematical accuracy the behavior of a disease. So with this wealth of information, we know exactly how a disease functions, and with the technology that is within our reach, we can make accurate diagnoses. But the physician continues to be the most important link in medicine today, as it was in medicine before. We say in jest that it is the emergency room doorman who makes the diagnosis of ectopic pregnancy, but it is the physician inside the emergency room who takes all of the appropriate steps and performs all of the maneuvers to resolve the problem and to save the patient's life.

In ophthalmology there is an unhealthy tendency to trivialize serious procedures like intraocular surgery. Many surgeons, most likely with the intention of showing off for their patients, have underemphasized the gravity of ophthalmic surgery. "In the morning I'll operate on you and we'll go play golf in the afternoon." This is a phrase that continues to express this reality. This loss of the seriousness of what we do could lead the public to think that anyone could perform these medical procedures. As such, voices have emerged from various camps saying that ophthalmology is so easy that other health professionals, who have not had eleven years of ophthalmologic training, can also do it. Our national ophthalmologic societies have taken on the difficult task of convincing lawmakers that the practice of ophthalmology is so serious that it should be handled only by qualified professionals.

Some countries have large populations whose access to visual health care is severely lacking. It is imperative that the health authorities, national ophthalmologic societies, and universities join forces to increase the quality and quantity of professional ophthalmologists in order to address the problems of the population without compromising the quality of the education of our ophthalmology residents. The PAAO, through both the Committee to Prevent Blindness and through regional courses, may be a unifying force for these actions that lead to better and more comprehensive visual healthcare for our region's population. 

**Cristián Luco MD**  
**PAAO President**

# Manejo de fragmentos nucleares luxados a cavidad vítrea

Arturo Alezzandrini MD <sup>1</sup>, María Belén García MD <sup>2</sup>

<sup>1</sup> Oftalmos "Instituto Oftalmológico de Alta Complejidad"

<sup>2</sup> Universidad de Buenos Aires, Facultad de Medicina, Buenos Aires – Argentina

**Los autores no poseen ningún interés comercial ni económico sobre este artículo y/o presentación**

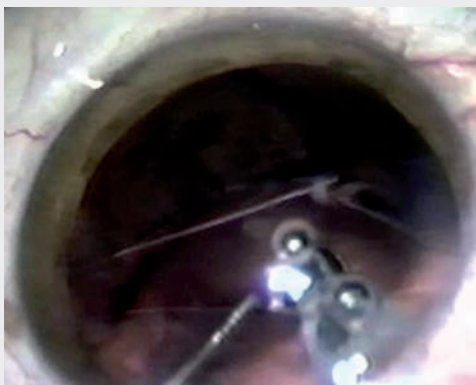## Correspondencias:

Arturo Alezzandrini  
Av. Córdoba 1830, Buenos Aires 1120, Argentina  
Tél (54-11) 4812-1357  
E-mail: aalezzandrini@oftalmos.com

María Belén García  
Av. Córdoba 1830, Buenos Aires 1120, Argentina  
Tél (54-11) 4812-3618  
E-mail: maria\_belen\_garcia@hotmail.com



**Fig. 1:** Ruptura de la cápsula posterior con la punta del facoemulsificador



**Fig. 2:** Desgarro de la capsulorrexis anterior con prolongación hacia el ecuador

La luxación de fragmentos nucleares a cavidad vítrea durante la facoemulsificación es una complicación infrecuente pero potencialmente seria.

Su incidencia varía entre el 0 y 18 %, dependiendo en la mayoría de los casos de la experiencia del cirujano que efectúa la facoemulsificación, siendo más frecuente al inicio de la curva de aprendizaje. Otras causas descritas, pero con menor frecuencia son los antecedentes prequirúrgicos de trauma ocular, la presencia de pseudoexfoliación capsular o cuando la catarata se encuentra en un estado avanzado.

Causas de dislocación de fragmentos nucleares a la cavidad vítrea durante la Facoemulsificación

## Las causas intraoperatorias relacionadas con la luxación de fragmentos nucleares a cavidad vítrea son:

- Ruptura de la capsula posterior con la punta del facoemulsificador
  - Desgarros de la capsulorrexis anterior
  - Lesiones en capsula posterior durante la hidrodisección
  - Diálisis Zonulares
  - Cataratas hiper maduras

Sin dudas, la ruptura de la capsula posterior con la punta del facoemulsificador es la causa que se observa con mayor frecuencia, y es una situación que se ve agravada por el incremento de la presión vítrea posterior. Esta misma lesión no se limita únicamente a la facoemulsificación (Figura 1).

Otra causa de subluxación de fragmentos durante la facoemulsificación es el desgarro de la capsulorrexis anterior, sobre todo en situaciones en las que en lugar de una capsulorrexis anterior circular continua se realiza la capsulorrexis en abrelatas. Los pequeños desgarros se pueden prolongar hasta el ecuador y facilitar la subluxación de fragmentos (Figura 2).

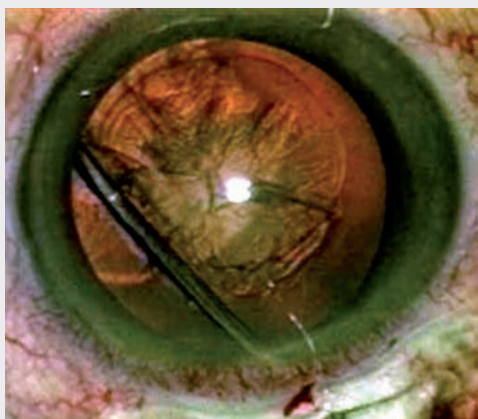La ruptura de la cápsula posterior durante la hidrodisección se produce generalmente al inyectar la solución salina balanceada sobre todo ante la presencia de cataratas polares posteriores, o por lesión directa con la cánula (Figura 3).

La diálisis zonular durante el esculpido del núcleo puede favorecer la luxación del núcleo y/o del cristalino a la cavidad vítrea sobretodo en pacientes con antecedentes de cirugía vitreoretinal (Figuras 4 y 5).

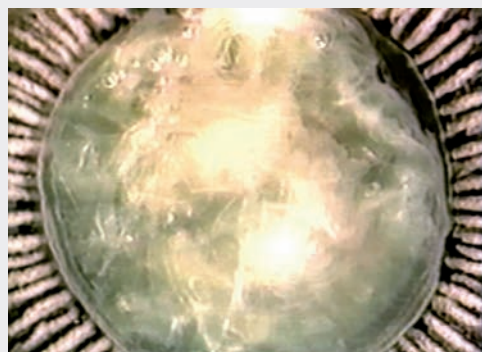
En aquellos casos de cataratas hiper maduras, en donde incluso existe la necesidad de utilizar tinción de la cápsula anterior con azul tripán,<sup>1</sup> también se puede producir la luxación.

## ¿Cuándo y por qué se deben extraer los fragmentos?

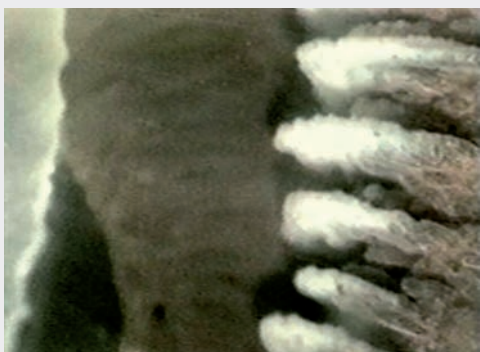Varios son los enfoques terapéuticos frente a las luxaciones de fragmentos nucleares en la cavidad vítrea, la corriente con más cantidad de adeptos es aquella que propone que los fragmentos deben ser solo removidos si aumenta la presión ocular, si se produce inflamación (Tyndall, flare y/o vitreítis) o si interfieren o disminuyen la agudeza visual.



**Fig. 3:** Ruptura de la cápsula posterior durante la hidrodisección



**Fig. 4:** Vista posterior de una catarata hipermadura en ojo de banco



**Fig. 5:** Hiperlaxitud de fibras zonulares

Se recomienda, de todas maneras, que una vez ocurrida la complicación, el cirujano de catarata realice una vitrectomía anterior y coloque, de ser posible una lente en la bolsa capsular o en su defecto en el sulcus.<sup>2</sup>

El paso a seguir sería contactar a un especialista en retina que realice la vitrectomía por pars plana. Se vio más incidencia de complicaciones en aquellos casos en los que no se realizó vitrectomía anterior durante la facoemulsificación.

En muchos pacientes el manejo conservador con medicación tópica y oral arroja buenos resultados visuales y buen control de la presión intraocular; la vitrectomía es efectiva en los pacientes que no responden al tratamiento, situación que se observa con bastante frecuencia, ya que los aumentos de presión intraocular e inflamación son muy difíciles de controlar y pueden derivar en situaciones más severas, como la uveítis o el glaucoma secundario.

El mismo proceso inflamatorio que se genera en respuesta a la presencia de proteínas cristalínicas en el segmento posterior, provoca por la liberación de mediadores proinflamatorios, en adición a la inflamación uveítica inespecífica origina un alto porcentaje de edema macular cistoide. Si bien en la mayoría de los casos son subclínicos, son perfectamente evidenciables con la angiografía fluoresceínica o la tomografía de coherencia óptica.

Otras de las complicaciones son el desprendimiento de retina y la hemorragia en el vítreo, situaciones que aun siendo resueltas por vitrectomías por pars plana de urgencia, disminuyen significativamente el pronóstico visual.

## Tiempos quirúrgicos

Existe también una gran controversia con el tiempo de espera para realizar la vitrectomía por pars plana; el consenso actual indica que la extracción de los fragmentos debe ser realizada dentro de los 7 días de ocurrida la complicación, lo cual disminuiría el riesgo de hemorragia en el vítreo y la incidencia de edema macular cistoide o desprendimiento de retina.<sup>3,4</sup>

A nuestro criterio, el momento adecuado para la extracción es entre el 3er y el 7mo día posterior a la subluxación de los fragmentos. Hemos notado que en este período existe mejor dilatación pupilar que en el postoperatorio inmediato, y una mayor transparencia de medios para realizar la vitrectomía con menor índice de complicaciones.

## Procedimiento quirúrgico

Como ya hemos adelantado el procedimiento quirúrgico aconsejado es la vitrectomía por pars plana en un segundo tiempo quirúrgico y realizada por un cirujano vitreoretinal. El peor error que puede cometer un

cirujano de catarata es tratar de solucionar la complicación en un primer momento e ir a la pesca del fragmento. Siempre se debe tener en cuenta que, si bien es una complicación muy seria, su resolución por medio de técnicas especiales tiene muy buen pronóstico.

La técnica quirúrgica en sí, varía en relación al tamaño del fragmento nuclear subluxado y variara entonces si estamos frente a un fragmento pequeño o mediano a grande. Un capítulo aparte serán los núcleos marrones, que independientemente de su tamaño llevan un abordaje quirúrgico distinto.

No son infrecuentes los casos en los que se tiene que extraer la lente intraocular colocada en la primer cirugía, por lo que es de buena práctica conocer el tipo y poder dióptrico de la lente, la existencia de soporte capsular y si hay sinequias o restos de cristalino en el saco capsular.

**Técnica quirúrgica en fragmentos pequeños:** Se comienza el procedimiento realizando una vitrectomía central de tres vías por pars plana. Luego de finalizada la misma, se procede a la facofragmentación ultrasónica en cavidad vítrea utilizando un facofragmentador de titanium de 20 gauge. La ventaja de este dispositivo con faco proporcional es que puede ser utilizado en forma pulseada o continua según la dureza del fragmento.

Una vez completada la facofragmentación se realiza un intercambio fluido-gas y se visualiza la retina para detectar la presencia de alguna solución de continuidad que pudiera existir (Figura 6).

**Técnica quirúrgica en fragmentos medianos o grandes:** Al igual que en los fragmentos pequeños se comienza realizando una vitrectomía central de tres vías por pars plana. Una vez finalizada, se inyecta perfluorocarbono líquido con una cánula especialmente diseñada para tal fin a la altura del nervio óptico. El perfluorocarbono permite la reflotación de los fragmentos nucleares facilitando la facofragmentación de los mismos en la cavidad y protegiendo a su vez a la retina de posibles lesiones. Es frecuente que estas se produzcan bien con la punta del facofragmentador, como por el rebote de los fragmentos cristalinos al aplicarles el ultrasonido.

Completada la fragmentación de los mismos se procede a la extracción del perfluorocarbono ya que resulta tóxico para la retina si permanece en contacto con ella.

Se finaliza la cirugía realizando un intercambio fluido gaseoso (Figura 7).

**Técnica quirúrgica para núcleos marrones:** La dislocación de fragmentos marrones a la cavidad vítrea representa un desafío aún mayor, ya que por lo general resultan muy difíciles de ser facofragmentados. Se intenta la facofragmentación en cavidad vítrea, pero de no poder completarse, se procede a reflotar a

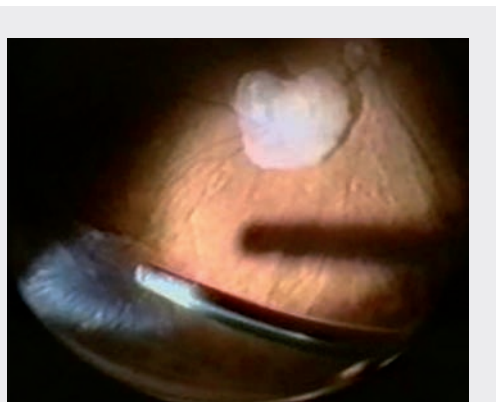


Fig. 6: Fragmento nuclear mediano en polo posterior

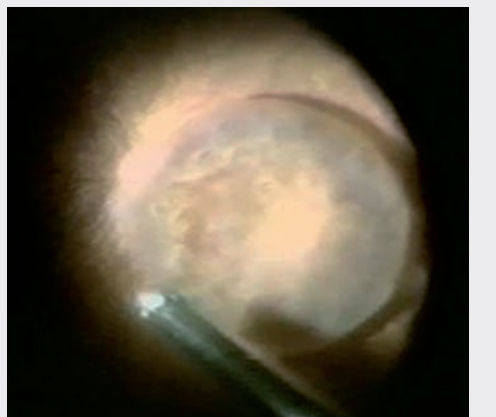



Fig. 7: Núcleo completo subluxado a polo posterior

los fragmentos con perfluorocarbono líquido hasta el plano pupilar. Una vez alcanzado dicho plano, se procede a extraer el fragmento a través de una pequeña incisión corneal, del menor tamaño posible para evitar el astigmatismo residual.

Luego de cerrar correctamente la herida corneal se debe extraer el Perfluorocarbono líquido y realizar el intercambio fluido gaseoso correspondiente.

En nuestra experiencia es el único caso en que no se recomienda el implante del lente intraocular en la primer cirugía, ya que éste dificulta mucho la maniobra de extracción de los fragmentos a través de la incisión corneal.

## CONCLUSIÓN

Si bien se trata de una complicación severa, aunque infrecuente, la subluxación de fragmentos cristalinos a la cavidad vítrea es una dificultad que de ser resuelta en tiempo y formas acorde a cada caso en particular, tiene pronóstico favorable. 

## BIBLIOGRAFÍA

- <sup>1</sup> Mahmood S, von Lany H, Cole MD, Charles SJ, James C, Foot B, Gouws P, Shaw S. Displacement of nuclear fragments into the vitreous complicating phacoemulsification surgery in the UK: incidence and risk factors. *Br J Ophthalmol.* 2008 Apr;92(4):488-92.
- <sup>2</sup> Ho LY, Doft BH, Wang L, Bunker CH. Clinical predictors and outcomes of pars plana vitrectomy for retained lens material after cataract extraction. *Am J Ophthalmol.* 2009 Apr;147(4):587-594.
- <sup>3</sup> Merani R, Hunyor AP, Playfair TJ, Chang A, Gregory-Roberts J, Hunyor AB, Azar D, Cumming RC. Pars plana vitrectomy for the management of retained lens material after cataract surgery. *Am J Ophthalmol.* 2007 Sep;144(3):364-70.
- <sup>4</sup> Von Lany H, Mahmood S, James C, Cole MD, Charles SJ, Foot B, Gouws P, Shaw S. Displacement of nuclear fragments into the vitreous complicating phacoemulsification surgery in the UK: clinical features, outcomes and management. *Br J Ophthalmol.* 2008 Apr;92(4):493-5.



# Lesiones melanocíticas en anexos oculares: Melanocitosis oculodérmica, Xeroderma pigmentoso y Melanoma maligno

José Avendaño Valdez MD(\*), Deivy Cruzado-Sánchez MD(\*\*)

(\* Departamento de patología ocular. Instituto Nacional Oftalmología. Lima-Perú

(\*\*) Oftalmólogo del Hospital Nacional de Policía.

Declaratoria de interés: Los autores no se encuentran vinculados, ni tienen filiación comercial con los instrumentos que se discuten en el trabajo.

Correspondencia a:

Dr José Avendaño  
Laboratorio de Patología Ocular, INO  
Tingo María 398 Breña, Lima, Perú  
Tel: (51-1) 202-9060  
Email: pppelusa@terra.com.pe

## Abstract

**Objective:** To find the clinical-pathologic characteristics of three cases of melanocytic lesions of ocular adnexes.

**Methods:** A retrospective study was done with three patients of the National Eye Institute of Perú.

**Results:** The first case was an oculo-dermal melanocytosis o nevo of Ota, in a 36 year-old women, with congenital flat pigmentation of the inferior eyelid and melanosis oculi in the right eye. The second case was a 32 year-old female patient with Xeroderma pigmentosum, who had three nodular pigmented lesions in the right inferior lid. The histopathologic diagnosis was a pigmented basal cell carcinoma. The third case was a 54 year-old female patient who had a histopathologic diagnosis of melanoma in right inferior lid and basal cell carcinoma in left inferior lid. Surgical resection of the tumors in both eyes was done. One year later a palpebral-orbital recurrence presented in the melanoma case.

**Conclusions:** The first case of oculodermal melanocytosis didn't develop uveal melanoma. The patient had pigmented eyelid skin. The case 2 with typical Xeroderma pigmentosum developed a pigmented basal carcinoma in right eye and a squamous cell carcinoma in left eye, but it was atypical because the initial symptomatology developed when the patient was 14 years old. The case 3 of malignant melanoma of the eyelid of right eye and basal cell carcinoma of the eyelid of left eye had a melanoma recurrence one year after the resection of the tumor, due to a large neoplasia and to the epithelioid histopathologic type which is very aggressive.

## Resumen

**Objetivos:** Presentar 3 casos de lesiones melanocíticas en anexos oculares con el fin de examinar sus características clínicas e histopatológicas.

**Métodos:** Se realizó un estudio retrospectivo. Se incluyeron 3 pacientes del Instituto Nacional de

Oftalmología. Se analizaron sus características clínicas e histopatológicas.

**Resultados:** El primer caso correspondió a melanocitosis oculodérmica, en una mujer de 36 años, que presentó pigmentación congénita plana del párpado inferior derecho y melanosis oculi. El segundo caso fue una mujer de 32 años de edad con xeroderma pigmentoso, que presentó lesiones nodulares pigmentadas en el párpado inferior del O.D, el cual se llegó al diagnóstico histopatológico de carcinoma basocelular pigmentado. Tuvo también un carcinoma escamoso conjuntival en O.I. El tercer caso correspondió a una mujer de 54 años que tuvo un diagnóstico histopatológico de melanoma del párpado inferior derecho y de carcinoma basocelular del párpado inferior izquierdo. Se hizo una resección quirúrgica de los tumores de ambos ojos. Un año después hubo una recurrencia palpebro-orbitaria en el caso del melanoma.

**Conclusiones:** El caso 1 de la melanosis oculodérmica no desarrolló melanoma de la uvea. Sólo tuvo problemas estéticos en la piel. En el caso 2 de xeroderma pigmentosum fue típico en el sentido que desarrolló carcinoma basocelular pigmentado en el ojo derecho y carcinoma escamoso en el ojo izquierdo, pero fue atípico en el sentido que la sintomatología fue de inicio tardío es decir a los 14 años. El caso 3 de melanoma maligno de la piel del párpado del ojo derecho y de carcinoma basocelular del ojo izquierdo, tuvo una recurrencia del melanoma 1 año después de operada, por ser el tumor muy grande y por tener un tipo histopatológico epitelioides, que es muy agresivo.

## Introducción

El término lesiones melanocíticas es usado para referirse a un grupo de padecimientos que producen hiperpigmentación en anexos y globo ocular producida por aumento del número de melanocitos<sup>1,2</sup> en el que se incluye la melanocitosis oculodérmica (nevo de Ota), y ciertas lesiones tumorales como el melanoma maligno y el carcinoma basocelular<sup>1,3</sup>.

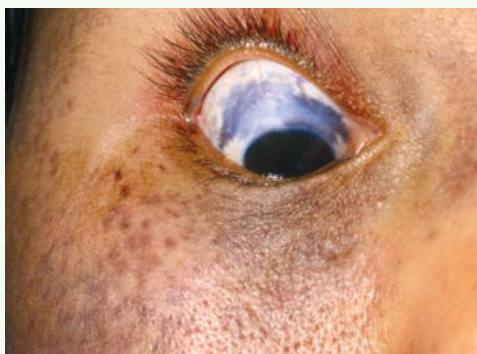
El nevo de Ota es un hamartoma melanocítico cutáneo que se presenta como una hiperpigmentación azulada a lo largo de las primeras dos ramas del nervio trigémino<sup>4</sup>. El xeroderma pigmentoso (XP) es un trastorno hereditario autosómico recesivo caracterizado por sensibilidad de la piel a los rayos ultravioleta, e hiperpigmentación de las zonas expuestas al sol, y se asocia a muchos cánceres<sup>5</sup>. El melanoma maligno es un tumor de células productoras de pigmento (melanocitos), ubicadas en la piel, pero también se encuentra en otras áreas del cuerpo<sup>6</sup>.

El objetivo del presente estudio es realizar el análisis clínico e histopatológico de tres pacientes reportados con lesiones melanocíticas.

## Reporte de Casos

### Caso 1

Mujer de 36 años de edad, acude a la consulta oftalmológica por presentar manchas azules en la esclera del ojo derecho. Además en el mismo lado se observa pigmentación a nivel del párpado inferior y la región geniana, desde el nacimiento. Los hallazgos oftalmológicos fueron de una agudeza visual, fondo de ojo y presión ocular normales en ambos ojos. La gonioscopia del ojo derecho mostró un ángulo amplio y no mostró particularidades. La pigmentación azul de la piel del lado derecho involucraba el párpado inferior, la región malar y parte del pliegue nasolabial (Figura 1). El diagnóstico clínico planteado fue de melanocitosis oculodérmica (Nevo de Ota).



**Figure 1.** Paciente mujer 36 años con melanocitosis oculodérmica, se puede apreciar la hiperpigmentación a nivel del párpado inferior y región geniana así como melanosis óculi en esclera.

### Caso 2

Paciente de 32 años, presenta múltiples máculas dérmicas hiperpigmentadas en miembros superiores e inferiores, que son evidentes desde los 14 años de edad y que se diagnosticó de xeroderma pigmentoso atípico, pero principalmente aqueja lesiones nodulares pigmentadas en el párpado inferior derecho. Al examen ocular, la agudeza visual está conservada en ambos ojos con correctores. El párpado inferior derecho muestra tres lesiones nodulares pigmentadas, además una lesión pigmentada pálebro conjuntival y un nódulo pigmentado pequeño en el limbo. Se observa además un pterigion temporal (Figura 2A). El ojo izquierdo mostró un carcinoma escamoso de la conjuntiva bulbar con comprobación histopatológica.

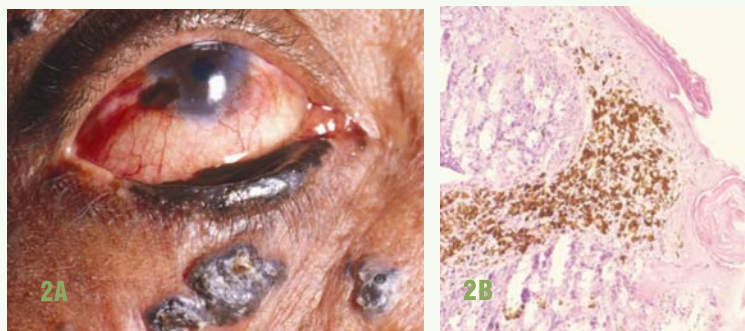
La biopsia de un nódulo pigmentado palpebral derecho demostró un carcinoma basocelular con muchos gránulos de pigmento melánico entre las células (Figura 2B).

### Caso 3

Mujer de 54 años acude por presentar desde hace 2 años una lesión hiperpigmentada en el párpado inferior izquierdo y desde hace 6 meses otra lesión tumoral oscura en el párpado inferior derecho. Esta última al examen era asimétrica, de forma irregular, bordes no definidos y superficie rugosa (Figura 3A).

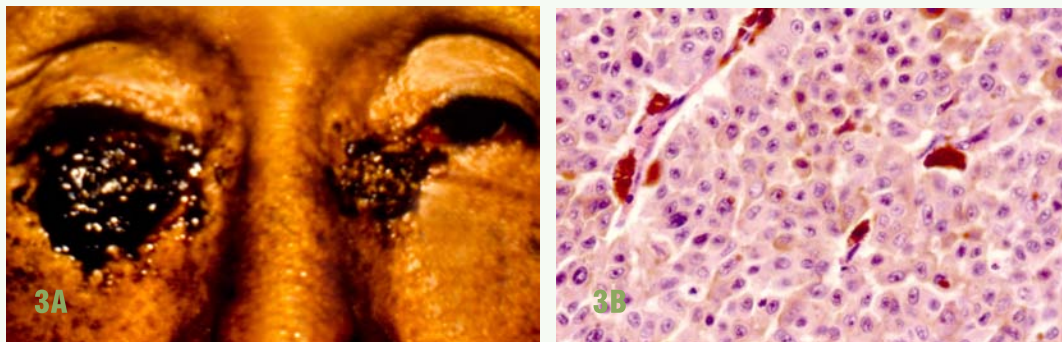
El examen bilateral de los globos oculares fue normal. El tratamiento fue la exéresis de ambas lesiones con examen histopatológico. La biopsia de la lesión izquierda correspondió a carcinoma basocelular pigmentado. La lesión derecha correspondió a un melanoma maligno, que midió 25x20x15 mm. Las pruebas hepáticas fueron normales. La tomografía axial computarizada no mostró invasión intraocular o intraorbitaria del melanoma, inmediatamente después de la biopsia. Esta última lesión mostró en el examen histopatológico los melanocitos pigmentados atípicos en la base de la epidermis y en el tejido subepitelial (Figura 3B).

La evolución del carcinoma basocelular fue buena pero el melanoma del ojo derecho tuvo una recurrencia en el párpado y en la órbita luego de un año, que fue detectada clínicamente y mediante la tomografía computarizada. La paciente fue derivada al Instituto Nacional de Enfermedades Neoplásicas para su correspondiente evaluación y tratamiento.



**Figura 2A:** Paciente con xeroderma pigmentosum que tiene tres lesiones nodulares pigmentadas en el párpado inferior. Tiene además una lesión pigmentada conjuntivo palpebral, pterigion temporal y un nódulo pigmentado en el limbo.

**Figura 2B:** Histopatología tomada del nódulo pigmentado palpebral de la figura previa que muestra un carcinoma basocelular adenoide con muchos gránulos de pigmento melánico entre las células tumorales.



**Figura 3A:** Paciente mujer, 54 años, presenta dos lesiones en ambos párpados. La del párpado inferior derecho corresponde a un melanoma y la del ojo izquierdo a un carcinoma basocelular.

**Figura 3B:** Histopatología de la figura 3A, ojo derecho, corresponde a un melanoma maligno de piel con células con núcleos grandes, polimórficos y con pigmento melánico (Hematoxilina-eosina x 132)

## Discusión

La melanosis oculodérmica (Nevo de Ota), se presenta como una hiperpigmentación azulada a lo largo de las ramas del nervio trigémino<sup>4</sup>. Lesiones de las mismas características tuvo nuestro paciente del caso 1. Esta melanosis afecta a entre el 0,014% - 0,034% de la población asiática, es rara en caucásicos, y tiene predominancia en las mujeres, (relación hombre - mujer 1:4). Otras melanosis cutáneas que se tomaron en cuenta en el diagnóstico diferencial fueron la mancha mongólica y el nevo de Ito<sup>4,8</sup>; esta última es bilateral.

La pigmentación ocular es común en el nevo de Ota, la frecuencia es del 22% - 77% de los pacientes, afecta a la esclera, iris y conjuntiva<sup>4</sup>. No es raro que los pacientes puedan tener asociación con complicaciones oculares, así en un estudio en 194 pacientes encontraron que además de la hiperpigmentación cutánea, se describieron también aumento de la presión intraocular con o sin glaucoma (10,3%); uveítis (2,6%), cataratas (1%); ninguna de estas características se presentó en nuestro paciente<sup>8</sup>.

En su mayoría los pacientes sufren el impacto psicológico de la desfiguración estética. En la actualidad la cirugía láser ha revolucionado el tratamiento de esta entidad<sup>4,8</sup>.

En el caso 2, la asociación del xeroderma pigmentoso (XP) con la morbilidad oftalmológica está en relación principalmente con el cáncer de la piel, tumores de células escamosas de la conjuntiva y de la unión corneconjuntival<sup>5</sup>. La frecuencia de esta enfermedad es de 1 caso por cada 250.000 habitantes.

La edad media de aparición de los síntomas de XP es a los 2 años, sólo el 5% de los pacientes manifiestan síntomas después de los 14 años<sup>5</sup>, como correspondió a nuestro paciente, que tuvo lesiones hiperpigmentada en miembros superiores e inferiores. Las lesiones hipopigmentadas de la piel aparecieron en la segunda etapa de la enfermedad.

En el XP típico el síntoma inicial es la fotofobia, luego la atrofia de la piel de los párpados, el ectropión, inyección conjuntival, queratitis entre otras. En el XP atípico esta sintomatología aparece tardíamente.


A nuestro paciente cuando tenía 20 años le aparecieron las lesiones tumorales, lo cual es infrecuente. Las más comunes son los carcinomas de células basales y de células escamosas; en contra parte de lo que sucede en los pacientes que no tienen esta enfermedad que se presentan a los 58 años en promedio<sup>5</sup>. Cook y Bartley<sup>6</sup>, sobre 174 tumores malignos de párpados que estudiaron, encontraron 158 carcinomas basocelulares (90.8%), 15 carcinomas escamosos (8.6%) y 1 con melanoma maligno (0.6%).

Los tumores de la piel suelen ser múltiples. La repetida exposición a los rayos ultravioletas favorece el desarrollo de carcinoma basocelular. La posibilidad de tener esta complicación en los pacientes con XP está incrementada. Histopatológicamente los carcinomas basocelulares pueden ser de tipo nodular, pigmentado, adenoide, quístico y morfea. Nuestro paciente del caso 2 tuvo un tipo adenoide pero con muchos gránulos de melanoma en el tejido conectivo entre las células neoplásicas. La frecuencia de neoplasias en órganos internos, incluidos los tumores cerebrales malignos, se estima

que son 20 veces más frecuentes, en comparación con sujetos sin XP. Estas lesiones asociadas le confieren una pobre supervivencia, así Kraemer et al.<sup>9</sup> calculó que existe 90% de probabilidad de sobrevivir a la edad de 13 años, y que esta disminuye con la edad, siendo en general la esperanza de vida de los pacientes con XP de 30 años. Nuestro caso es de interés por su presentación y evolución tardía.

Respecto al caso 3, el melanoma es un tumor maligno responsable de más del 74% de las muertes por cáncer de piel en el mundo, y esta frecuencia es mayor en países subdesarrollados<sup>7</sup>. A nivel extraocular se han reportado melanomas en el párpado<sup>7,10</sup>. En una investigación en 23 pacientes con este tumor se encontraron que no había predilección respecto al sexo, siendo más frecuente la aparición de este tumor en el párpado inferior; 17 casos fueron de tipo invasivo y 6 casos de melanoma in situ.

Nuestro paciente del caso 3 tuvo un diagnóstico histopatológico de melanoma maligno del párpado inferior derecho y de carcinoma basocelular del párpado inferior izquierdo. La coincidencia de estas dos neoplasias malignas simultáneamente en ambos ojos es algo extremadamente raro. Las células del melanoma maligno mostraron poca cohesión, eran de tipo epitelioides, núcleos grandes, polimórficos, retenían intensamente la hematoxilina, habían mitosis y gránulos de melanina. Este tipo celular agresivo y el tamaño grande del tumor explican su recurrencia. El uso de márgenes de escisión menores a 5 mm fue relacionado a una gran frecuencia de recurrencia<sup>10</sup>.

Los pacientes deben controlarse regularmente después de un diagnóstico de melanoma cutáneo, porque la mayoría de las metástasis ocurren entre los 1 y 3 años después del tratamiento del tumor primario; nuestro paciente desarrolló otra lesión de componente maligno en el otro ojo. El pronóstico de nuestro paciente fue reservado dado la recurrencia del melanoma. El pronóstico depende del espesor del tumor, del tipo histopatológico y la afectación de los ganglios linfáticos. 

## BIBLIOGRAFÍA

- (1) Martínez M, Menéndez A, Larre A, Bruno J, Bazzano, Della F, et al. Dermatoscopia en lesiones melanocíticas: Propuesta de puntos críticos de corte de score dermatoscópico total para el diagnóstico oportuno de melanoma. *Rev Med Uruguay* 2003; 19: 225-230
- (2) Scope A, Benvenuto-Andrade C, Agero AL, Marghoob AA. Nonmelanocytic lesions defying the two-step dermoscopy algorithm. *Dermatol Surg.* 2006; 32(11):1398-406.
- (3) Argenziano G, Soyer HP, Chimenti S, Talamini R, Corona R, Sera F, Binder M, Cerroni L, et al. Dermoscopy of pigmented skin lesions: results of a consensus meeting via the internet. *J Am Acad Dermatol.* 2003; 48(5):679-93.
- (4) Chan HH, Kono T. Nevus of Ota: clinical aspects and management. *Skinmed.* 2003; 2(2):89-96.
- (5) Norgauer J, Idzko M, Panther E, Hellstern O, Herouy Y. Xeroderma pigmentosum. *Eur J Dermatol.* 2003; 13(1):4-9.
- (6) Cook BE, Bartley G.E Epidemiología Características y Clinical course of patients with malignant eyelid tumors in an incidence cohort in Olmsted County, Minnesota. *Ophthalmol.* 1999; 106 : 746-750
- (7) Califano J, Nance M. Malignant melanoma. *Facial Plast Surg Clin North Am.* 2009; 17(3):337-48.
- (8) Teekhasaene C, Ritch R, Rutnin U, et al. Ocular findings in oculodermal melanocytosis. *Arch Ophthalmol.* 1990; 108:1114-1120.
- (9) Kraemer KH, Lee MM, Scotto J. Xeroderma pigmentosum. Cutaneous, ocular, and neurologic abnormalities in 830 published cases. *Arch Dermatol.* 1987; 123(2):241-50.
- (10) Vaziri M, Buffam F, Martinka M, Oryschak A, Dhaliwal H, White V. Clinicopathologic features and behavior of cutaneous eyelid melanoma. *Ophthalmology* 2002; 109:901-908.

# Cirugía de Lester Jones con láser endocanalicular

Carlos H. Plotkin MD

Correspondencia a:

Dr. Carlos H. Plotkin  
Hospital Oftalmológico Santa Lucia. Av. San Juan 2021, Buenos Aires- Argentina  
Tel: (54-11) 4127-3121  
Email: santalucia\_direccion@buenosaires.gov.ar

## Abstract

**Objectives:** To describe Jones tube surgery with a technique employing an endocanalicular Diode laser and endoscopic control, and to evaluate the results obtained.

**Method:** Retrospective study of 22 patients with a maximum follow-up of 30 months.

**Results:** Only two tubes did not function correctly and were removed with time. The remainder were successful using this alternative technique.

**Conclusión:** Jones tube surgery with the endocanalicular laser is a minimally invasive technique that achieves successful results in more than 90% of cases and presents advantages relative to the conventional technique.

## Resumen


**Objetivos:** Describir la cirugía de Jones mediante una técnica que emplea Diodo Láser por vía endocanalicular y control endoscópico. Evaluar los resultados obtenidos.

**Método:** Estudio retrospectivo de 22 pacientes con seguimiento máximo de 30 meses.

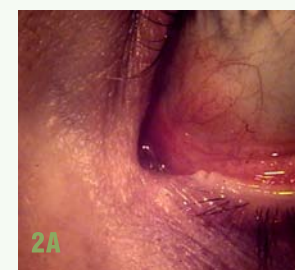
**Resultados:** Solo dos tubos no funcionaron correctamente y fueron extraídos al cabo de un tiempo. El resto, con distintas alternativas fueron exitosos.

**Conclusión:** La cirugía de Jones con láser endocanalicular es una técnica mínimamente invasiva que logra más de un 90% de resultados exitosos y presenta ventajas respecto a la técnica convencional.

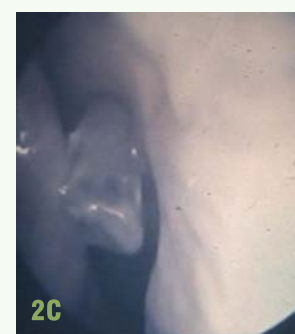
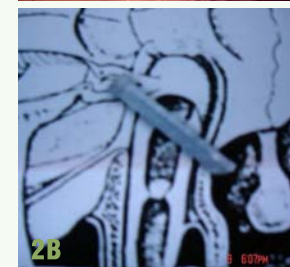
La conjuntivo dacriocistorrinostomía con tubo de Jones es un procedimiento utilizado para resolver las obstrucciones altas de la vía lagrimal, es decir, las que se encuentra a nivel de los canaliculos lagrimales o del canaliculo común<sup>1</sup>. También se lo utiliza en ausencia de puntos lagrimales, en casos fracasados de dacriocistorrinostomías cuando hay una obstrucción a nivel de la anastomosis y también en patologías de la bomba lagrimal. El método consiste en crear una nueva vía de salida para las lágrimas que lo harán a través de un tubo de pirex (Fig. 1) que va desde el ángulo interno del ojo al meato medio (Fig. 2). Descripta por Jones hace 50 años como procedimiento a cielo abierto en este trabajo se desarrollará la técnica original pero con modificaciones: la realización de la osteotomía por medio de un láser diodo que actúa por vía endocanalicular y control endoscópico nasal. Desde las primeras aproximaciones que realizara Hirschmann, la endoscopia ha recorrido un largo camino<sup>2</sup>. La endoscopia por fibra óptica ofrece la ventaja de la flexibilidad pero puede ofrecer ciertas dificultades en el brillo y en la resolución de la imagen.



**Fig1:** Tubo de Jones. Su longitud y diámetro del collarite son variables.



**Fig. 2A-C:** Posición correcta del tubo. La extremidad nasal en el meato medio

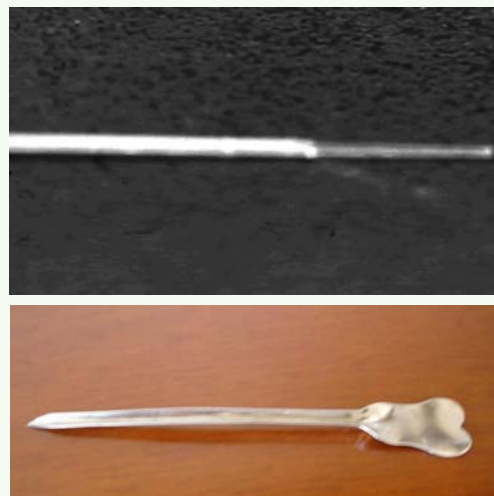


Las áreas de interés para las vías lagrimales pueden observarse con endoscopios rígidos que ofrecen ventajas: menor costo, durabilidad y mejor imagen. El instrumento diseñado por Hopkins está disponible en tres diámetros 1,4; 2,7 y 5.5 mm. Y tres ángulos de visión 0°, 30°, 70° siendo el más apto para nuestro uso el de 30°. Lo que debemos ver en nuestra práctica quirúrgica de las vías lagrimales es el lugar donde practicaremos osteotomía en el meato medio y en el caso de otras prácticas la desembocadura del conducto nasolagrimal en el meato inferior.

### Material y método

Se realizó un estudio retrospectivo sobre 22 pacientes y 24 procedimientos, tratados entre febrero de 2007 y agosto de 2009. Las edades extremas de los pacientes fueron 28 y 74 años con una media de 58. Se operaron 13 mujeres y 9 hombres. La etiología fue: ausencia de puntos (6 casos-1 bilateral); obstrucción del canalículo común (6 casos); obstrucciones con saco muy pequeño (8 casos); laxitud palpebral con vía permeable (2 casos – 1 bilateral).

**La técnica quirúrgica es la siguiente:** infiltración con lidocaína 1% con epinefrina 1:100000 en la región cantal interna y a nivel del nervio infra y supra orbitario. Se coloca además una gasa intranasal con jalea de lidocaína. Se dilata el punto lagrimal inferior (el procedimiento en ausencia de este se puede realizar por el superior). Se comprueba la permeabilidad del canalículo con sonda de Bowman. Se introduce la fibra del láser (fig. 3) diodo que tiene un diámetro de 600 micras<sup>3</sup>. Se llega hasta la región ósea (unguis) y se inclina cuidadosamente la fibra hacia la región del meato medio<sup>4</sup>. El procedimiento se sigue por vía endoscópica nasal que detecta la luz del láser e indicará si el lugar es el indicado para comenzar a accionar el láser. Es así cuando se comienza con la osteotomía con una potencia de 7 W una vez perforado el hueso y parte de la mucosa pituitaria se comienza agrandar la



**Fig 3:** Fibra láser. Se introducirá en el canalículo previa dilatación del punto lagrimal

**Fig 4:** sonda acanalada acortada

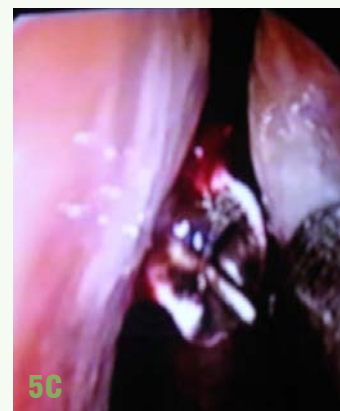
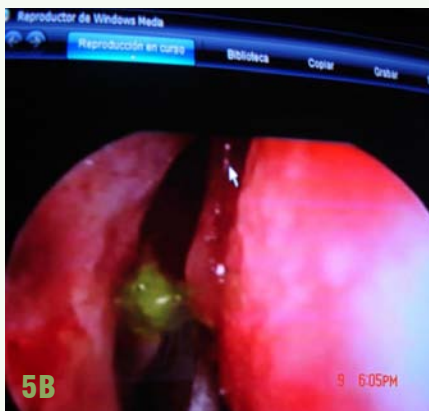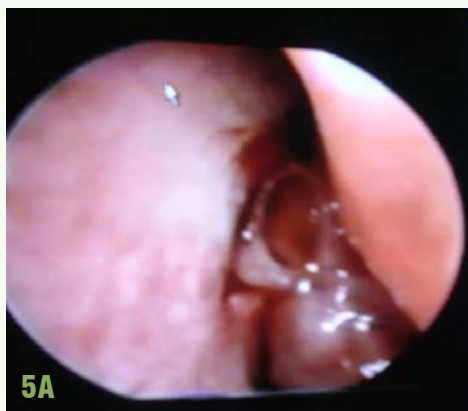misma con movimientos circulares. La introducción de la fibra no debe ser profunda para evitar lesionar estructuras nasales.

Cuando se llegó a una abertura suficiente se procede a extirpar la carúncula; introducir a través del ángulo interno una sonda acanalada acortada y afilada en su extremo (fig. 4) que alcanza el meato medio. Luego deslizamos el tubo de Jones a través de una misma desplazándolo con un porta aguja. Se comprueba que el extremo nasal del tubo este adecuadamente colocado (fig. 5).

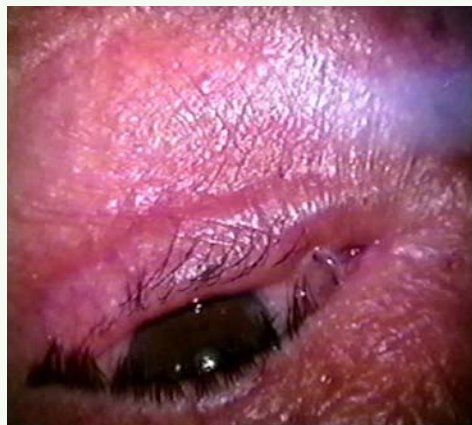### Resultados

La cirugía fue considerada exitosa si desaparecía la epifora o si ésta era ocasional la cual no se consigue a veces en el postoperatorio inmediato debido a que es necesario frecuentemente desplazar el tubo hacia adentro o hacia afuera mínimamente maniobra que se realiza en el consultorio en la lámpara de hendidura. La salida de aire por el tubo con maniobra de Valsalva indica un buen funcionamiento del mismo. De los 24 tubos, 16 no requirieron ningún procedimiento ulterior; 3 tubos fueron desplazados con una pinza hacia afuera; uno de ellos fue empujado hacia adentro (fig. 6).

Un paciente que había expulsado el tubo a los 15 días de operado fue reintervenido colocándole un nuevo tubo a través de su osteotomía. El buen funcionamiento del mismo hizo que este caso fuera considerado también como exitoso. Otro de los casos precisó una cauterización de la conjuntiva ya que la misma se introducía en



**Fig. 5a:** Extremo nasal del tubo en meato medio. **Fig. 5b:** Comprobación de permeabilidad con fluoresceína. **Fig 5c:** Con sonda de Bowman.

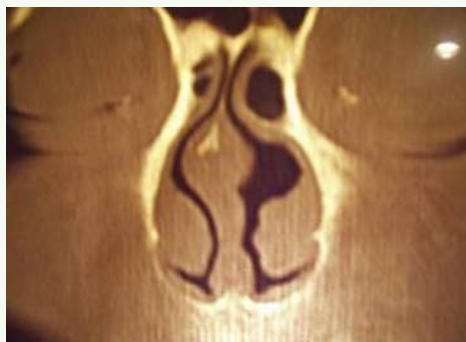

**Fig 6:** Tubo levemente salido en el postoperatorio inmediato

el tubo y dificultaba su funcionamiento. Los desplazamientos mínimos del tubo hacia adentro y hacia afuera que muchas veces hay que realizar en el postoperatorio inmediato se consideran complementarios de la técnica quirúrgica y no son tenidos en cuenta como complicación si es que finalmente el paciente deja de lagrimear. Un paciente se le extrajo el tubo después de 4 meses de operado debido a que continuaba con epifora pese a que el tubo estaba permeable<sup>6</sup>. Otro de los pacientes requirió también la extracción del tubo debido a una brida conjuntival que se había formado en el ángulo interno probablemente por exceso de cauterización. Salvo estos dos casos los pacientes están asintomáticos con un seguimiento de 6 meses para el caso más reciente y 30 meses para el primero de los realizados.


### Discusión

La ventaja que ofrece la cirugía de Jones con láser endocanalicular es que evita la incisión, permite trabajar con menos sangrado y acorta el tiempo quirúrgico. La desventaja más importante es el costo del aparato que ronda los 10000 euros, sin gastos significativos de mantenimiento. La opción de láser a través del canalículo tiene la ventaja que la energía es transmitida hacia la cavidad nasal preservando al globo ocular y anexos (ventajas sobre la utilización del láser endonasal). Además, el oftalmólogo está más familiarizado con los procedimientos endocanaliculares<sup>5</sup> ya que es la vía utilizada normalmente para los sondajes. Esta es una cirugía que requiere un examen previo otorrinolaringológico para determinar la situación del meato medio; cualquier alteración anatómica de la fosa nasal que dificulte el funcionamiento del tubo debe ser corregida previamente (fig. 7). La osteotomía se logra con 5 o 6 disparos al cabo de los cuales se percibe que hemos entrado en cavidad nasal; luego habrá muchos más para ampliar la osteotomía. El equipo utilizado es



**Fig 7:** Desviación del septo nasal que impide la correcta inserción del tubo. Requerirá corrección previa de la misma.

Fox Q980nm. El programa utilizaba pulsos de 20 msg de duración y pausas de 4 msg y 7 W de potencia. El uso de la sonda acanalada que también utilizamos con el procedimiento convencional permite una rápida introducción del tubo de Jones. La visualización endoscópica del mismo nos dirá si el tubo resulta demasiado corto, es decir, no ha llegado al meato medio o es demasiado largo y queda aplicado contra el septo nasal, en cuyo caso hay que colocar uno más corto. También indicará si el tubo no ha perforado el cornete medio. Todos estos "roces" deben ser evitados para no encontrarnos en el postoperatorio más o menos inmediato con coágulos y/o fibrosis que alterarán el funcionamiento del tubo.

Al día siguiente de la operación se controlará al paciente y se observará la posición del collarite. La ausencia de lago lagrimal y la salida de aire por el tubo (maniobra de valsava mediante) nos indicará si el tubo funciona bien. 

### BIBLIOGRAFÍA

1. Jones L.T. Conjuntivodacryocystorhinostomy, Am. J. Ophthalmol 1965;59:733-83
2. Linberg, John V. Endoscopic transnasal lacrimal surgery: Principles & Practice. Course Director: Bruce M. Massaro, MD Annual Meeting Dallas 2000
3. Christembury JD. Translacrimal laser dacryocystorhinostomy; Arch Ophthalmol 1992;110: 170-171
4. Toledano Fernández N. Dacriocistorrinostomía Transcanalicular con laser. En Toledano Fernández N. Manejo actual de las obstrucciones del conducto nasolagrimal. Comunicación solicitada 77. Congreso de la Sociedad Española de Oftalmología, Barcelona Ed. Sociedad Española de Oftalmología 2001; 107
5. Levin PS, Storno Gipson DJ. Endocanalicular laser-assisted dacryocystorhinostomy. An anatomic study Arch Ophthalmol; 1992; 110: 1488-1490
6. Migliori ME. Endoscopic Evaluation and management of the lacrimal sump syndrome. Ophthalmology Plast Reconstructive Surg. 1997;13: 281-284

# Meretoja Syndrome: A Rare Entity

Manuela Amorim MD<sup>1</sup>, Cláudia C Ferreira<sup>2</sup>,  
Paula Coutinho MD<sup>3</sup>, José S Borges MD<sup>4</sup>

<sup>1</sup>- Interna da Formação Específica de Oftalmologia

<sup>2</sup>- Assistente Hospitalar

<sup>3</sup>- Directora do Serviço de Neurologia

<sup>4</sup>- Director do Serviço de Oftalmologia

Serviços de Oftalmologia e Neurologia do Centro Hospitalar de Entre o Douro e Vouga (CHEDV) – Unidade de São Sebastião, Santa Maria da Feira, Portugal

## Correspondência:

Maria Manuela Rebelo Amorim  
Av. Dr. Domingos Caetano de Sousa n° 364 3° Esq.  
4520 - 212 Santa Maria da Feira, Portugal  
E-mail: mm.amorim@sapo.pt

Os autores declaram não haver qualquer interesse financeiro neste trabalho.

## Abstract

**Case reports:** We report a few cases of a Portuguese family with Meretoja syndrome. Complete ophthalmological examination and tests such as pachymetry and Ocular Response Analyzer (ORA) were performed. The clinical spectrum of patients was variable. Visual acuity ranged from 20/20 to count fingers, depending on the degree of dystrophy and keratitis. They all had lattice corneal dystrophy type II and keratitis of varying severity.

**Discussion:** Meretoja syndrome is a systemic amyloidosis and it is characterized by cranial neuropathy, corneal dystrophy and mild signs of polyneuropathy. This form of disease lacks specific treatment.

**Key words:** Lattice corneal dystrophy; gelsolin; Meretoja syndrome.

## Introduction

Familial amyloidosis of the Finnish type (FAF), also known as Meretoja syndrome, is a rare autosomal dominant disorder first described by Meretoja in 1969<sup>1,2</sup>. The main clinical manifestations are corneal lattice dystrophy, progressive cranial and peripheral neuropathy, and *cutis laxa*<sup>1,3</sup>. *Cutis laxa* is characterized by skin that is loose, hanging, wrinkled and lacking in elasticity. The loose skin is often most noticeable on the face, resulting in a prematurely aged appearance. Most FAF cases originate from Finland, especially in the southeastern region and are rare elsewhere<sup>1,4</sup>.

## Case Reports

We describe a Portuguese FAF family that has no known ancestor from Finland. Twenty six members of this family, from four generations, were affected (Fig. 1). We studied six cases performing complete ophthalmological examination, determination of the central corneal thickness (CCT) with Pentacam and evaluation of the corneal hysteresis (CH) and corneal resistance factor (CRF) with Ocular Response Analyzer (ORA). Some of the results obtained (cases 2 to 6) are summarized in Table 1.

TABLE 1. Summary of some ophthalmological examination results, namely best corrected visual acuity (BCVA), Schirmer test, central corneal thickness (CCT), corneal hysteresis (CH) and corneal resistance factor (CRF)

	BCVA	Schirmer test	CCT (µm)	CH (mmHg)	CRF (mmHg)
Case 2	RE: 20/20; LE: 20/20	RE: AB; LE: AB	RE: 545; LE: 535	RE: 9,4; LE: 10,2	RE: 10,5; LE: 11,4
Case 3	RE: 20/30; LE: 20/30	RE: AB; LE: AB	RE: 507; LE: 480	RE: 8,4; LE: 7,2	RE: 9,6; LE: 8,8
Case 4	RE: 20/20; LE: 20/20	RE: N; LE: AB	RE: 528; LE: 514	RE: 10,0; LE: 7,0	RE: 10,8; LE: 8,0
Case 5	RE: 20/20; LE: 20/20	RE: AB; LE: N	RE: 519; LE: 518	RE: 8,9; LE: 10,6	RE: 9,7; LE: 12,1
Case 6	RE: 20/20; LE: 20/25	RE: N; LE: AB	RE: 563; LE: 568	RE: 10,1; LE: 8,6	RE: 10,8; LE: 10,8

Table 1 RE- right eye; LE- left eye; AB- abnormal; N- normal.

## Case 1

The proband (individual III-22; Fig.1) is a 77-year-old woman whose neurological examination was suggestive of FAF. She had severe facial atrophy and weakness with a typical mask-like face. The patient presented also a bilateral blepharochalasis and *cutis laxa*. Best-corrected visual acuity (BCVA) was count fingers in the right eye (RE) and 20/200 in the left eye (LE). Slit-lamp examination revealed a bilateral intense filamentary keratopathy (+RE) and a diffuse stromal haze with inferior corneal neovascularization, a situation that was precipitated by her paralytic lagophthalmos (with normal Bell phenomenon). This corneal opacification obscured the correct visualization of a few fine lattice opacities in the superficial and midstroma of both eyes (Fig. 2). Schirmer test was abnormal bilaterally. Because of her debilitated general health, we elected to proceed with conservative treatment with intensive lubrication and nocturnal patching. The patient was reevaluated after a month and the ophthalmological examination revealed a central melting with corneal perforation of the RE (Fig. 3). She was managed with topical mydriatics, antibiotics, intensive lubricants and a therapeutic contact lens with complete resolution of the perforation after 2 weeks. She was submitted to a bilateral lateral tarsorrhaphy and after 7 months of the first observation, she was stabilized.



### Case 2

The daughter of patient 1 (individual IV-6; Fig.1), a 57-year-old woman, had moderate facial weakness, bilateral blepharochalasis and *cutis laxa*. Ophthalmological evaluation revealed BCVA of 20/20 OU. Slit-lamp examination showed superficial punctate keratopathy in both eyes (+RE) and very fine lattice lines in the superficial and midstroma of both eyes distributed uniformly over the cornea. These lines could best be observed by retroillumination (Fig. 4). Schirmer test was abnormal bilaterally. CCT was 545  $\mu\text{m}$  in the RE and 535  $\mu\text{m}$  LE; CH was 9,4 mmHg in the RE and 10,2 mmHg in the LE; and CRF was 10,5 mmHg in the RE and 11,4 mmHg in the LE.

This patient was submitted to a DNA analysis that confirmed the characteristic Finnish mutation of gelsolin, a G654A point mutation.

### Case 3

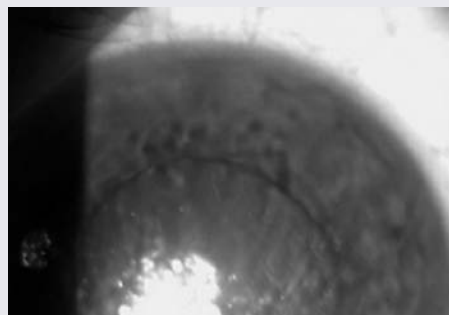
The brother of patient 1 (individual III-25; Fig.1), a 65-year-old man, had bilateral facial weakness and atrophy, and also a bilateral blepharochalasis and *cutis laxa*. BCVA was 20/30 OU. Biomicroscopy revealed superficial punctate keratopathy in both eyes (+RE), a subtle stromal haze and a symmetrical bilateral corneal lattice dystrophy similar to that of case 2 (Fig. 5). Schirmer test was abnormal bilaterally. CCT was 507  $\mu\text{m}$  in the RE and 480  $\mu\text{m}$  in the LE; CH was 8,4 mmHg in the RE and 7,2 mmHg in the LE; and CRF was 9,6 mmHg in the RE and 8,8 mmHg in the LE.

### Case 4

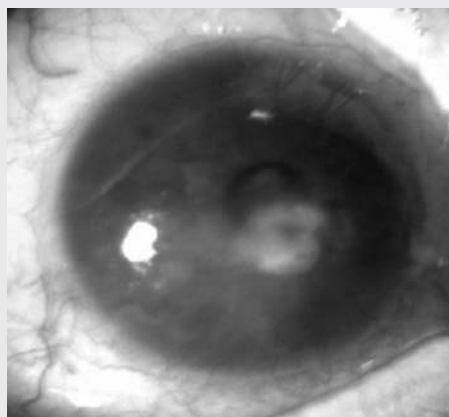
A 41-year-old man (individual IV-10; Fig.1), son of patient 3. Ophthalmological evaluation revealed BCVA of 20/20 OU. Slit-lamp examination showed superficial punctate keratopathy in both eyes (+LE) and a few very fine lattice lines in both eyes, more numerous inferiorly. Schirmer test was abnormal only in the LE. CCT was 528  $\mu\text{m}$  in the RE and 514  $\mu\text{m}$  in the LE; CH was 10,0 mmHg in the RE and 7,0 mmHg in the LE; and CRF was 10,8 mmHg in the RE and 8,0 mmHg in the LE.

### Case 5

A 39-year-old man (individual IV-11; Fig.1), son of patient 3, revealed BCVA of 20/20 OU. Slit-lamp exami-



**Fig. 2** Retroillumination of the left cornea of proband with a few fine lattice lines obscured by the stromal haze.

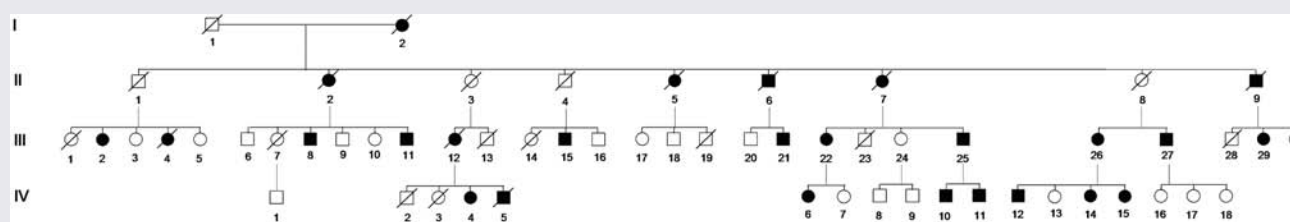


**Fig. 3** Central melting with corneal perforation of the right eye of proband.

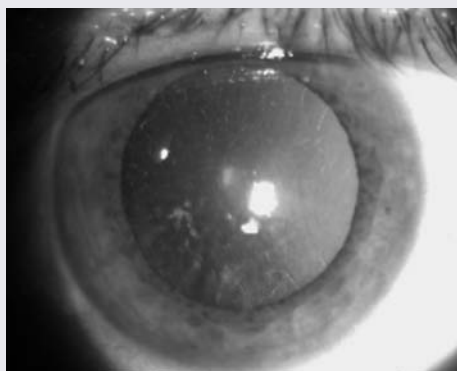
nation showed no superficial punctate keratopathy but a discrete and diffuse lattice corneal dystrophy in both eyes. Schirmer test was abnormal only in the RE. CCT was 519  $\mu\text{m}$  in the RE and 518  $\mu\text{m}$  in the LE; CH was 8,9 mmHg in the RE and 10,6 mmHg in the LE; and CRF was 9,7 mmHg in the RE and 12,1 mmHg in the LE.

### Case 6

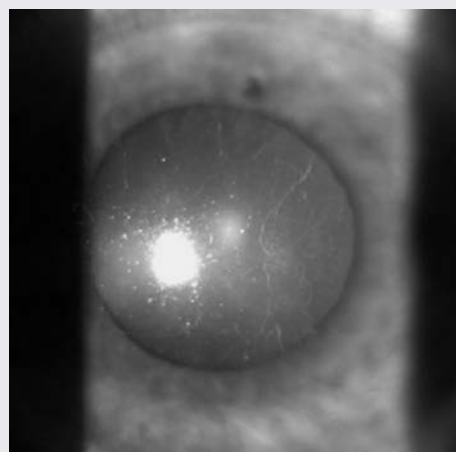
This 52-year-old woman (individual IV-14; Fig.1) had bilateral blepharochalasis and *cutis laxa* and a moderate bilateral facial weakness. She revealed BCVA of 20/20 RE and 20/25 LE. Slit-lamp examination showed superficial punctate keratopathy in both eyes (+LE) and a bilateral symmetrical lattice corneal dystrophy (Fig. 6). Schirmer test was abnormal only in the LE. CCT was 563  $\mu\text{m}$  in the RE and 568  $\mu\text{m}$  in the LE; CH was 10,1 mmHg in the RE and 8,6 mmHg in the LE; and CRF was 10,8 mmHg in the RE and 10,8 mmHg in the LE.



**Fig. 1** Pedigree of the Portuguese FAF family. The proband (arrow) and phenotypically affected individuals are indicated by black squares and circles. Deceased individuals are represented by slashed squares and circles.



**Fig. 4** Retroillumination of the right cornea of patient 2 showing diffuse fine lattice lines and a superficial punctate keratopathy.




**Fig. 5** Retroillumination of the right cornea of patient 3 showing diffuse lattice corneal dystrophy.

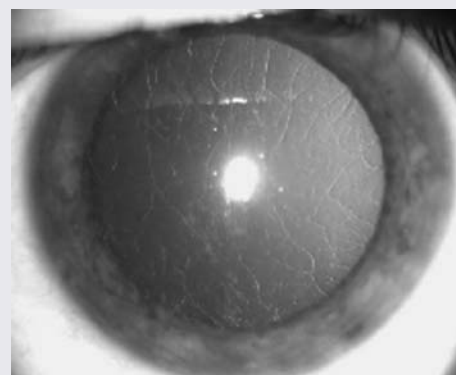
### Discussion

FAF is thought to develop as a result of a single point mutation involving the gelsolin gene located on chromosome 9<sup>5</sup>. In our study, the disease was confirmed by genetic analysis in patient 2 who was found to have the typical G654A point mutation. Additionally, four other patients in this family (individuals III-8, III-12, III-29 and IV-4; Fig.1) were previously tested for the gelsolin mutation and had the same mutation<sup>1</sup>. It is reasonable to presume that the other five patients in this present case series have the same disease and mutation based on their clinical findings.

In relation to CCT, the expected result would be an increase of its values due to the characteristic deposits of amyloid in the corneal stroma. However we found no significant change in CCT in these patients and no correlation with other parameters.

All the patients showed alterations in the corneal biomechanics (CH and CRF) in one or both eyes. The diminished CH and CRF seemed to be best correlated with the clinical picture of punctate keratopathy and abnormal Schirmer test, and not with the abnormal corneal deposits that were symmetrical in all the cases. We found no other studies about the corneal biomechanics in FAF patients in the literature. Therefore, it would be necessary to evaluate a larger number of FAF patients to be able to draw valid conclusions.

FAF patients often present with ophthalmological disturbances in the third or fourth decades of life and progression is typically slow<sup>5</sup>. All the cases described here had findings suggestive of corneal lattice dystrophy, which is the primary abnormality found in FAF<sup>1</sup>. They had also varying degrees of dry eye syndrome. There is no specific treatment indicated for FAF at this time. Management of these cases involves the symptomatic treatment of dry eye syndrome and penetrating keratoplasty in the later stages if visual acuity is poor<sup>2</sup>. 



**Fig. 6** Retroillumination of the right cornea of patient 6 showing diffuse lattice corneal dystrophy.

### REFERENCES

1. Conceição I, Sales-Luís ML, Carvalho M, Evangelista T, Fernandes R, Paunio T, et al. Gelsolin-related familial amyloidosis, Finnish type, in a Portuguese family: clinical and neurophysiological studies. *Muscle & Nerve* 2003 Dec; 28: 715-21.
2. Asaoka T, Amano S, Sunada Y, Sawa M. Lattice corneal dystrophy type II with familial amyloid polyneuropathy type IV. *Jpn J Ophthalmol* 1993; 37: 426-31.
3. Makioka K, Ikeda M, Ikeda Y, Nakasone A, Osawa T, Sasaki A, et al. Familial amyloid polyneuropathy (Finnish type) presenting multiple cranial nerve deficits with carpal tunnel syndrome and orthostatic hypotension. *Neuro Res* 2009 May; 6.
4. Akiya S, Nishio Y, Ibi K, Uozumi H, Takahashi H, Hamada T, et al. Lattice corneal dystrophy type II associated with familial amyloid polyneuropathy type IV. *Ophthalmology* 1996 Jul; 103: 1106-10.
5. Mearza AA, Ajao M, Etchells DE. Familial amyloidosis of the Finnish type. *Br J Ophthalmol* 1999 Nov; 83: 1311.

# Glaucoma de Ângulo Fechado e Miopia de Início Súbito Bilateral Induzidos pelo Topiramato

Manuela Amorim MD<sup>1</sup>, Filipa Rodrigues<sup>1</sup>,  
Raquel Soares<sup>2</sup>, José S Borges MD<sup>3</sup>

1- Interna da Formação Específica de Oftalmologia  
2- Assistente Hospitalar  
3- Director do Serviço de Oftalmologia

Serviço de Oftalmologia do Centro Hospitalar de Entre o Douro e Vouga (CHEDV) – Unidade de São Sebastião, Santa Maria da Feira, Portugal

## Correspondência:

Maria Manuela Rebelo Amorim  
Avenida Dr. Domingos Caetano de Sousa nº 364, 3º Esq.  
4520 - 212 Santa Maria da Feira, Portugal  
E-mail: mm.amorim@sapo.pt

Os autores declaram não haver qualquer interesse financeiro neste trabalho.

## ABSTRACT

**Introduction:** Topiramate is an anticonvulsant drug used to treat epilepsy. It is also approved for, and now most frequently prescribed for, the prevention of migraines. A serious but not often discussed side effect of the drug is the development of acute myopia and acute angle-closure glaucoma in the early stage of therapy.

**Case report:** A 45-year-old woman presented at the emergency department with bilateral blurred vision two weeks after beginning topiramate therapy for the prevention of migraines. Ophthalmological evaluation revealed a BCVA of 20/25 OU with -3,75 D OD and -4,50 D OS. Intraocular pressures were 30 mmHg OD and 42 mmHg OS. Biomicroscopy showed shallow anterior chambers and gonioscopy revealed closed angles bilaterally. She also performed an anterior segment exam with Pentacam<sup>®</sup> that showed anterior displacement of the lens-iris diaphragm with consequent narrow angles OU. The symptoms and clinical findings resolved completely upon cessation of topiramate and treatment with topic antiglaucoma drugs. Anterior chamber parameters and central corneal thickness were documented by Pentacam<sup>®</sup>.

**Conclusions:** Topiramate use may cause acute angle-closure glaucoma and myopia, which are reversible upon discontinuation of the drug. Visual outcome is usually good and the episode resolves within a few weeks. Physicians should recognize this condition educating patients about these serious adverse effects and promoting ophthalmological screening prior to prescribing topiramate.

**Key-words:** Angle-closure glaucoma; Acute myopia; Pentacam; Intraocular pressure; Topiramate.

## RESUMO

**Introdução:** O topiramato é um anticonvulsivante destinado a tratar a epilepsia. Também está aprovado na prevenção da enxaqueca, sendo muitas vezes prescrito com este objectivo. Um efeito adverso grave e

nem sempre discutido é o desenvolvimento de miopia aguda e glaucoma de ângulo fechado nas fases iniciais do tratamento.

**Caso clínico:** Mulher de 45 anos, recorreu ao serviço de urgência por visão turva bilateral, 2 semanas após o início de terapêutica com topiramato para a prevenção de enxaqueca. O exame oftalmológico revelou acuidades visuais de 20/25 OU com correcção de -3,75 D no OD e -4,50 D no OE. As pressões intra-oculares eram de 30 mmHg no OD e 42 mmHg no OE. A biomicroscopia mostrou câmaras anteriores baixas (rasas) e a gonioscopia revelou ângulos fechados bilateralmente. Foi também realizado estudo do segmento anterior com o Pentacam<sup>®</sup> que mostrou um deslocamento anterior do diafragma íris-cristalino com consequentes ângulos fechados em ODE. Os sintomas e achados clínicos reverteram-se completamente após cessação do medicamento topiramato e tratamento com anti-glaucomatosos tópicos. Os parâmetros da câmara anterior e a espessura central da córnea foram documentados pelo Pentacam<sup>®</sup>.

**Conclusões:** O uso de topiramato pode causar glaucoma de ângulo fechado e miopia que são reversíveis com a suspensão do fármaco. O prognóstico visual é geralmente bom e o episódio resolve-se em algumas semanas quando o diagnóstico é feito prontamente. Porém, a administração de topiramato deveria ser seguida de informação aos pacientes quanto aos efeitos adversos além de completo exame oftalmológico prévio.

**Palavras-chave:** Glaucoma de ângulo fechado; Miopia aguda; Pentacam; Pressão intra-ocular; Topiramato.

## INTRODUÇÃO

O topiramato (Topamax<sup>®</sup>) é um fármaco anticonvulsivante que tem sido prescrito com muita frequência em todo o mundo<sup>1-3</sup>. Além da sua ação primária no tratamento da epilepsia, este monossacarídeo derivado das sulfas foi também aprovado pelo FDA (*Food and*

*Drug Administration*) para uso na profilaxia da enxaqueca, sendo muitas vezes prescrito com este objetivo<sup>2</sup>. Outras situações em que este fármaco tem sido muito utilizado são a depressão e a dor neuropática. Recentemente tem ganho popularidade como agente redutor do peso<sup>1,4</sup>.

Acredita-se que o topiramato exerce a sua função ao bloquear os canais de cálcio e sódio voltagem-dependentes do receptor GABA-A, potencializando GABA (GABA é predominantemente um neurotransmissor inibitório) e bloqueando a ativação dos receptores excitatórios do glutamato. É também um inibidor da anidrase carbônica<sup>3</sup>.

Alguns dos efeitos adversos mais comuns que poderão decorrer da utilização deste fármaco (>10%) são parestesias, dor abdominal, náuseas, sonolência, diminuição da capacidade de concentração e memória, anorexia, perda de peso e perturbação do discurso<sup>4</sup>.

Mais raramente, tem sido atribuído ao uso desta medicação, uma síndrome ocular grave caracterizado por miopia transitória e glaucoma agudo de ângulo fechado<sup>5-9</sup>. Caso não seja detectado precocemente, este acontecimento poderá ter efeitos deletérios irreversíveis na função visual.

O glaucoma secundário de ângulo fechado pode ser consequência de várias situações clínicas e nem sempre é fácil a identificação do processo fisiopatológico subjacente. Sendo que uma das possíveis causas para este tipo de glaucoma é a terapêutica oral com topiramato, a obtenção de uma história clínica detalhada é crucial nestes casos.

Dada a raridade da sua ocorrência, os autores pretendem mostrar as alterações do segmento anterior documentadas com *Pentacam*<sup>®</sup> (espessura central da córnea, volume, ângulo e profundidade da câmara anterior) em uma paciente que desenvolveu quadro de glaucoma de ângulo fechado e miopia aguda bilateral após o uso de topiramato.

### Caso Clínico

Doente do sexo feminino, 45 anos, caucasiana, que recorreu ao Serviço de Urgência (SU) do CHEDV por visão turva bilateral, queixando-se também de cefaleia intensa e dor ocular bilateral, com cerca de 24 horas de evolução. Em relação aos antecedentes pessoais referiu diabetes *mellitus* tipo 2 medicada com metformina 1000 mg/dia, síndrome depressivo medicado com escitalopram 10 mg/dia e crises de enxaqueca frequentes, para as quais tinha iniciado

terapêutica profilática oral com topiramato 25 mg/dia há cerca de duas semanas.

Ao exame oftalmológico, apresentava acuidades visuais de 20/25 em ambos os olhos, com correção esférica de -3,50 D no OD e -4,50 D no OE. A doente referiu nunca ter usado correção óptica anteriormente. À biomicroscopia, apresentava câmaras anteriores (CA) rasas, sem reacção inflamatória e córneas transparentes em ambos os olhos (Fig.1). A gonioscopia revelou ângulos iridocorneanos fechados (grau 0-1 da classificação de Shaffer) em todos os quadrantes bilateralmente (Fig. 2). As pressões intra-oculares (PIO) foram 30 mmHg em OD e 42 mmHg em OE. A fundoscopia não revelou alterações relevantes.

Tendo em conta a história clínica, o exame oftalmológico e uma apresentação bilateral numa doente jovem, o diagnóstico provável de glaucoma agudo de ângulo fechado e miopia transitória secundária ao uso do topiramato, motivou a imediata suspensão desse fármaco.

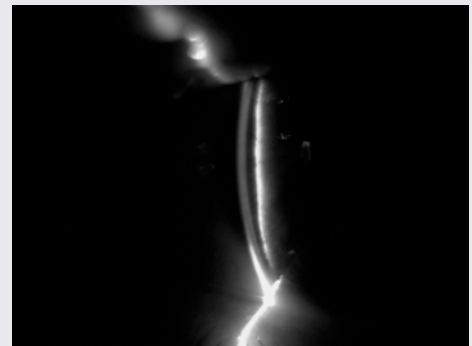


Fig. 1 – Biomicroscopia que revela CA baixa e córnea transparente no OD




Fig. 2 Ângulo iridocorneano fechado na gonioscopia do OD.

A paciente iniciou tratamento com acetazolamida oral 500 mg e timolol 0,5% tópico, tendo a PIO descido para 24 mmHg no OD e 26 mmHg no OE, após uma hora do início do tratamento. A doente foi medicada para o domicílio com brimonidina 0,2% tópica 2id em ODE.

Também foi realizada avaliação do segmento anterior com o *Pentacam*® a qual revelou um deslocamento anterior do diafragma íris-cristalino e consequentes ângulos estreitos (Figs. 3a e 3b). A espessura central da córnea (ECC) evidenciou 493 μm em OD e 499 μm em OE. O volume, ângulo e profundidade da CA foram, respectivamente, 95 mm<sup>3</sup>, 26° e 2,06 mm no OD e 88 mm<sup>3</sup>, 27,2° e 2,01 mm em OE.

Após 3 dias do episódio agudo, as queixas de dor ocular tinham desaparecido, as CA estavam mais profundas em ambos os olhos e a PIO era de 20 mmHg em ODE (com brimonidina 0,2% tópica 2id). Ao 15º dia, a doente apresentava acuidades visuais de 20/20 sem correcção em ambos os olhos. A biomicroscopia mostrava CA profundas (Fig. 4) e a gonioscopia revelava ângulos abertos (grau 4 da classificação de Shaffer) (Fig. 5) bilateralmente. As PIO foram de 16 mmHg no OD e 15 mmHg no OE (com brimonidina 0,2% tópica 12/12hs). A fundoscopia direta não revelou alterações na escavação dos nervo ópticos bilateralmente. Foi então suspensa a terapêutica anti-hipertensora ocular, não tendo ocorrido aumento significativo da PIO.




Fig. 4 – Biomicroscopia que revela CA profunda no OD.

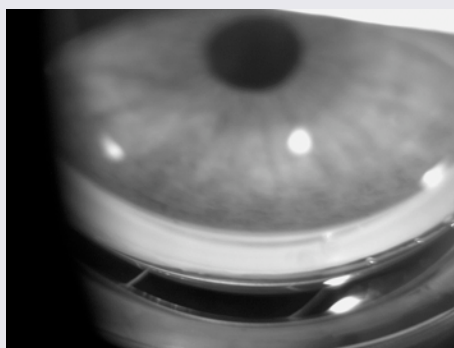
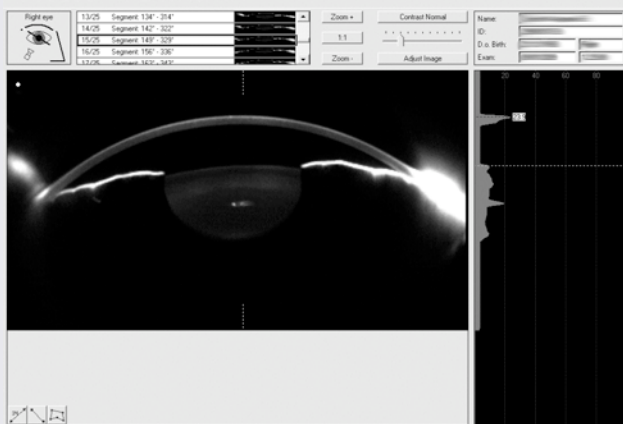
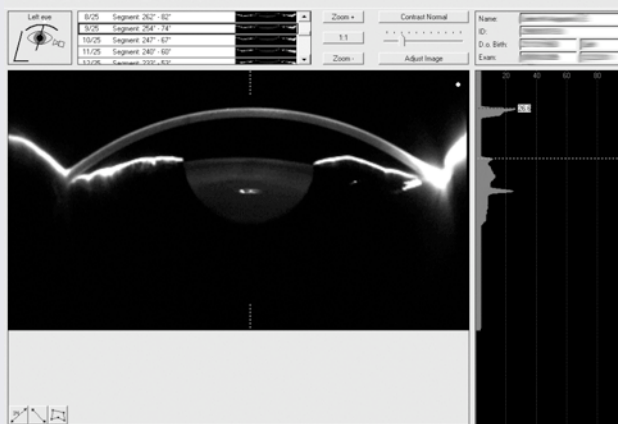
Fig. 5 – Ângulo iridocorneano aberto na gonioscopia do OD.

OCULUS - PENTACAM



OCULUS - PENTACAM



Figs. 3a e 3b – Deslocamento anterior do diafragma íris-cristalino e ângulos estreitos evidenciados no Pentacam®. Fig. 3a: olho direito; Fig. 3b: olho esquerdo.

Após cerca de um mês da crise aguda, a paciente realizou nova avaliação do segmento anterior com o *Pentacam*<sup>®</sup> a qual revelou CA mais profundas e, portanto, o retorno ao posicionamento normal do diafragma íris-cristalino (Figs. 6a e 6b). De facto, o volume, ângulo e profundidade da CA passaram a, respectivamente, 168 mm<sup>3</sup>, 39,2° e 3,01 mm no OD e 167 mm<sup>3</sup>, 39,3° e 3,05 mm no OE. A ECC foi de 473 μm no OD e 475 μm no OE.

### Discussão

A miopia aguda e o glaucoma agudo de ângulo fechado bilateral são considerados efeitos adversos graves do uso do topiramato. A grande maioria dos casos descritos ocorreu em doentes do sexo feminino (até 89%), havendo também casos descritos em crianças<sup>1,10,11</sup>.

Os pacientes que desenvolvem esta síndrome ocular queixam-se de diminuição da acuidade visual súbita e bilateral, dor ocular bilateral e cefaleias, habitualmente durante o primeiro mês de tratamento. Os achados oculares são tipicamente bilaterais e incluem um desvio miópico agudo (frequentemente > 6 D), diminuição da profundidade da câmara anterior com deslocamento anterior do diafragma íris-cristalino, edema microcístico da córnea, PIO elevada (40-70 mmHg), ângulos camerulares fechados e um deslocamento/efusão cílio-coroideia<sup>1,3,7</sup>.

De fato, no caso clínico apresentado, quase todos estes sintomas e sinais estavam presentes e puderam ser documentados. A natureza bilateral desta forma de glaucoma de ângulo fechado deve

alertar o médico para a possibilidade de uma resposta idiossincrática ao topiramato.

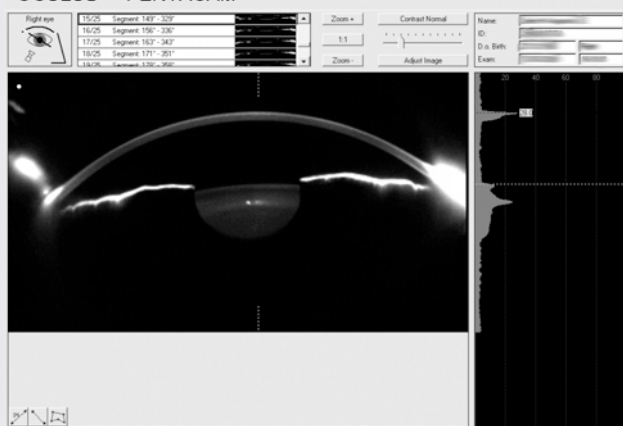
O mecanismo fisiopatológico exacto desta síndrome é ainda controverso, mas acredita-se que seja causado por uma efusão cílio-coroideia, que leva ao relaxamento das zónulas e conseqüente deslocamento anterior do complexo íris-cristalino<sup>1,3,7,9</sup>. Este processo origina uma diminuição da profundidade da câmara anterior, que conduz a um maior poder refractivo e a um estreitamento do ângulo camerular. Alguns autores sugerem ainda que a miopização aguda possa estar relacionada com o edema do cristalino e o espasmo acomodativo<sup>3</sup>.

No caso descrito, fica notório através do *Pentacam*<sup>®</sup> o deslocamento anterior do diafragma íris-cristalino e o estreitamento do ângulo na crise aguda. Observa-se também um aparente aumento do volume do cristalino quando comparado com o seguimento após um mês, o que corrobora com as opiniões de alguns autores.

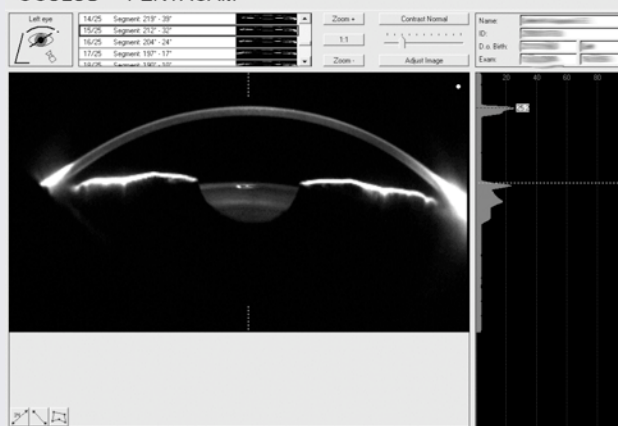
Apesar da sua raridade, outros fármacos derivados das sulfas poderão causar glaucoma agudo de ângulo fechado através de mecanismo fisiopatológico semelhante, tendo sido descritos casos com a acetazolamida, hidroclorotiazida, sulfametoxazol e inibidores selectivos da recaptção da serotonina<sup>2,3,10</sup>.

Tal como documentado neste caso, o quadro clínico destes doentes é geralmente reversível, se diagnosticado precocemente e houver descontinuação imediata do fármaco.

OCULUS - PENTACAM




OCULUS - PENTACAM



**Figs. 6a e 6b** – Posicionamento normal do diafragma íris-cristalino e ângulos de amplitude normal evidenciados no Pentacam<sup>®</sup>. Fig. 6a: olho direito; Fig. 6b: olho esquerdo.

Além da suspensão do topiramato, é necessário o tratamento médico com anti-glaucosmáticos orais e tópicos para a diminuição da PIO. Uma cicloplegia agressiva também é aconselhada, uma vez que ajuda a aprofundar a câmara anterior e a aliviar a crise aguda. O glaucoma geralmente resolve em 1 a 2 dias com o tratamento médico e a miopia entre 1 a 2 semanas com a descontinuação do topiramato<sup>7</sup>. Uma vez que o glaucoma agudo nestes casos não é causado por bloqueio pupilar, as iridotomias periféricas e os mióticos são, portanto, ineficazes para o tratamento podendo até, agravar o quadro clínico<sup>2-4,10,11</sup>.

Devido à crescente popularidade do topiramato no tratamento de várias doenças, é fundamental que os médicos que prescrevem este fármaco estejam cientes dos seus efeitos adversos e alertem os seus pacientes quanto a necessidade de procurar avaliação oftalmológica rapidamente em caso de alteração visual aguda ou dor ocular principalmente no início do tratamento. Exame oftalmológico poderia ser indicado aos pacientes antes do tratamento com topiramax para evitar o uso do medicamento em pacientes com prévio glaucoma ou câmaras anteriores rasas. Também fica evidente que médicos oftalmologistas devam estar atentos aos medicamentos sistêmicos que podem causar alterações oftalmológicas promovendo uma anamnese minuciosa desde o primeiro contato com o paciente. 

## BIBLIOGRAFIA

1. Marcon IM, Nunes CM, Taicher PH, Taicher F, Bergamini C, Thorell MR. Topiramato versus glaucoma agudo de ângulo fechado. *Rev Bras Oftalmol* 2008; 67(1): 39-41
2. Medeiros FA, Zhang XY, Bernd AS, Weinreb RN. Angle closure glaucoma associated with ciliary body detachment in patients using topiramate. *Arch Ophthalmol* 2003; 121(2): 282-5
3. Stangler F, Prietsch RF, Filho JBF. Glaucoma agudo bilateral em paciente jovem secundário ao uso de topiramato: relato de caso. *Arq Bras Oftalmol* 2007 Jan-Feb; 70(1): 133-6
4. Fraunfelder FW, Fraunfelder FT, Keates EU. Topiramate-associated acute, bilateral, secondary angle-closure glaucoma. *Ophthalmology* 2004 Jan; 111(1): 109-11
5. Cruciani F, Lorenzatti M, Nazzarro V, Abdolrahimzadeh S. Bilateral acute angle closure glaucoma and myopia induced by topiramate. *Clin Ter* 2009 May-Jun; 160(3): 215-6
6. Kerimoglu H, Tokgoz M, Ozturk B, Gonul S, Pekel H. Topiramate-induced acute-onset myopia and central corneal thickening: Pentacam Scheimpflug imaging findings. *Can J Ophthalmol* 2009 Apr; 44(2): 222-3
7. Boonyaleephan S. Bilateral acute onset myopia and angle closure glaucoma after oral topiramate: a case report. *J Med Assoc Thai* 2008 Dec; 91(12): 1904-7
8. Bhattacharyya KB, Basu S. Acute myopia induced by topiramate: report of a case and review of the literature. *Neurol India* 2005 Mar; 53(1): 108-9
9. Craig JE, Ong TJ, Louis DL, Wells JM. Mechanism of topiramate-induced acute-onset myopia and angle closure glaucoma. *Am J Ophthalmol* 2004 Jan; 137(1): 193-5
10. Lachkar Y, Bouassida W. Drug-induced acute angle closure glaucoma. *Curr Opin Ophthalmol* 2007 Mar; 18(2): 129-33
11. Rhee DJ, Goldberg MJ, Parrish RK. Bilateral angle-closure glaucoma and ciliary body swelling from topiramate. *Arch Ophthalmol* 2001; 119(11): 1721-3

# Fine Needle Aspiration Biopsy of an Intraocular Tumor

David Pelayes, MD<sup>1</sup>, Charles V. Biscotti, MD,<sup>2</sup>  
Arun D. Singh, MD<sup>3</sup>

<sup>1</sup>Department of Ophthalmology, University of Buenos Aires, Argentina,  
<sup>2</sup>Department of Anatomic Pathology and <sup>3</sup>Department of Ophthalmology  
Cleveland Clinic, Cleveland, USA

Correspondence and reprint requests to :

Arun D. Singh, MD,  
Department of Ophthalmic Oncology  
Cole Eye Institute (Desk i3-129),  
Cleveland Clinic Foundation, 9500 Euclid Avenue, Cleveland, OH 44195  
Phone: (216) 445 9479  
Fax: (216) 445-2226  
e-mail: SINGHA@ccf.org

## Resumen

Paciente de 79 años de edad, con antecedentes desde 2002 de carcinoma pulmonar a células pequeñas. Tratada con quimioterapia estándar y de rescate. En 2005 presentó disminución de la visión en OD. En el fondo de ojo reveló dos masas coroideas con líquido subretinal.

Por la ausencia de progresión del tumor, duda en el diagnóstico inicial, se indicó biopsia aspirativa con aguja fina (PAAF). La PAAF mostró características celulares de un carcinoma neuroendocrino de bajo grado.

El paciente fue tratado placa de rutenio 106. En el último seguimiento, la agudeza visual mejoró y se redujeron las tumores coroideas.

## Abstract

A 79 year old female patient with a history of a small cell lung carcinoma since 2002. Treated with standard and rescue chemotherapy. In 2005 showed decreased of acuity vision in RE. The fundus examination revealed two choroidal mass with subretinal fluid.

Because the absence of tumor progression and doubt on the original diagnosis, was indicating fine needle aspiration biopsy (FNAB). The FNAB showed cellular characteristics of a low-grade neuroendocrine carcinoma.

The patient was treated with a plaque of ruthenium 106.

At the last follow-up, improved acuity vision and reduced the choroidal tumors.

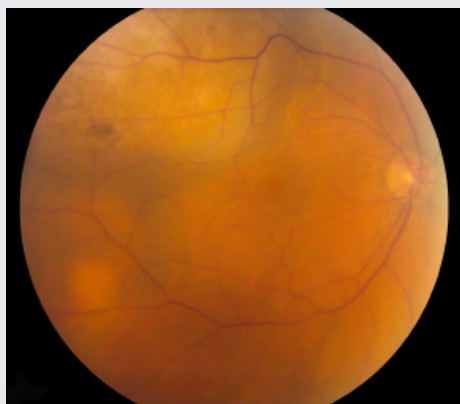
## Case report

A 79 year old female patient presented to the Cole Eye Institute in May of 2005 after reporting worsening vision OD. Visual acuity was 20/400 OD. Fundus exa-

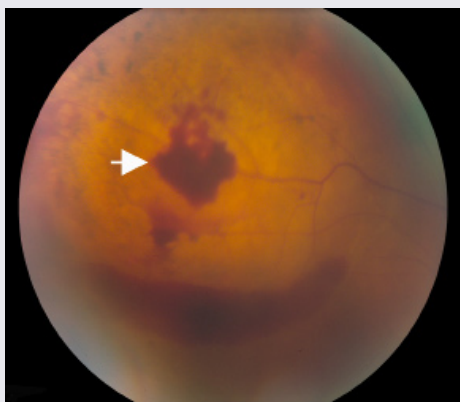mination at this time revealed two choroidal masses (Figure 1). The larger lesion, located off the superotemporal arcade was 13 x 12 mm in basal diameter, 4.5 mm in height, and had loculated sub-retinal fluid with retinal pigment epithelium changes at the margins. She had been treated for disseminated small cell lung carcinoma since 2002. Standard chemotherapy consisting of carboplatin and etoposide was initiated with no radiologic response. Patient subsequently several line of salvage chemotherapy including, topotecan, paclitaxel with no radiologic response.

The absence of tumor progression cast doubt on the original diagnosis of small cell carcinoma: suggesting instead, a carcinoid tumor. It was elected to proceed with transvitreal fine needle aspiration biopsy (FNAB) using 25G needle (Figure 2) and to obtain all available prior histopathology materials for comparison. The latter included oophorectomy specimens containing metastases. The FNAB yielded a cellular and relatively monomorphic sample consisting of mostly individual cells. The cells had bland nuclei with granular chromatin, often eccentrically placed in a moderate amount of cytoplasm (Fig 3). The cellular features were characteristic of a low grade neuroendocrine carcinoma such as carcinoid tumor. Cellular features of small cell carcinoma were not identified. The prior ovarian specimens also contained carcinoid tumor (Figure 4). The patient underwent plaque radiotherapy using ruthenium 106. The patient also began treatment with octreotide in August of 2005 and with partial resolution of chronic abdominal pain and nausea. At last follow-up, the patient's visual acuity had improved to 20/200 and fundus exam showed resolution of sub-retinal fluid and reduction in lesion height to 3.4 mm. The patient died in February, 2006, after a progressive decline in health.

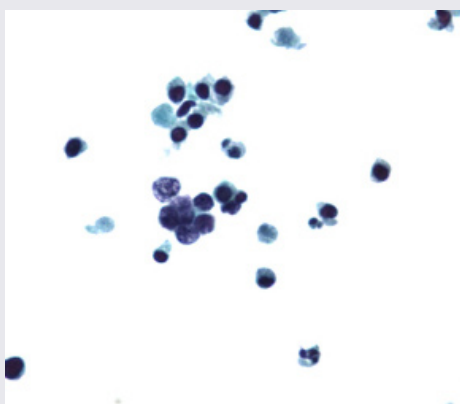




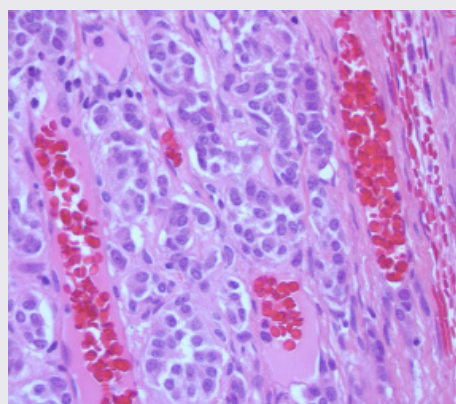
**Figure 1.** Fundus photograph showing two amelanotic choroidal masses suggestive of metastases.



**Figure 2.** Fundus appearance one day after transvitreal fine needle aspiration biopsy using 25G needle. There was minimal vitreous and subretinal hemorrhage. Note that the biopsy site (arrow) is plugged with a retinal hemorrhage.



**Figure 3.** The choroidal aspirate sample has cellular features characteristic of carcinoid tumor. Note the individual cell pattern, eccentric nuclei, and granular chromatin.



**Figure 4.** The ovarian tissue specimens well illustrate the histologic features of a low grade neuroendocrine carcinoma. In this case, a metastatic carcinoid tumor. The cells are arranged in nests and cords. A moderate amount of eosinophilic cytoplasm surrounds relatively uniform nuclei with granular chromatin. Many of the tumor cells have eccentric nuclei and a plasmacytoid appearance. Note the absence of necrosis and mitoses.

### Discussion

Carcinoid tumors are indolent, slow growing tumors of neuroendocrine origin arising from enterochromaffin cell.<sup>1</sup> The most common site for carcinoid tumor is the gastrointestinal tract (67%) followed by the tracheobronchopulmonary complex (25%).<sup>1</sup> Carcinoid syndrome, characterized by episodic flushing, diarrhea, and less commonly abdominal pain and/or bronchospasm, is much more common with midgut carcinoids (87%) than foregut carcinoids (9%).<sup>2</sup>

Carcinoid tumors are a rare cause of choroidal metastases. In a series of 410 patients with uveal metastases spanning nearly 20 years at Wills Eye Hospital, only 9 patients (2.2%) had carcinoid as the primary tumor. Five of the nine had no previous history of carcinoid tumor, and the primary carcinoid tumor was located in the bronchus in seven patients.<sup>3</sup> The only curative treatment for localized carcinoid is surgical excision.<sup>2</sup> Once carcinoid has metastasized beyond regional lymph nodes, somatostatin analogs are used to prolong survival and decrease symptoms.<sup>2</sup>


Fine needle aspiration biopsy is a technique that was described more than 100 years ago and has been used to obtain cytological specimen from neoplasies. The first report of FNAB in a solid intraocular tumor was by Jakobiec in 1979.<sup>4</sup> At the beginning, it was thought that this technique produced seeding of tumoral cells in

the needle tract or it lead to significant intraocular complications. Nowadays, FNAB is considered as a safe technique and thus it has been used in more than 200000 cases with a needle of 25G or lesser diameter, without detectable seeding from the tumor.<sup>5</sup> With the use of immunohistochemistry, fluorescent in situ hybridization (FISH), and molecular analysis, the indications of FNAB in ophthalmic oncology has expanded beyond diagnostic considerations to include tumor prognostication.<sup>6-8</sup>

Factors such as type of tumor; size and location, associated retinal detachment, and clarity of the media; have to be taken into account when planning the approach.

In the case of iris lesions the entry is through the anterior chamber. Posterior segment tumors can be biopsied transvitreally or trans-sclerally. Pars plana transvitreal FNA is best suited for tumors associated with minimal subretinal fluid. A 22 or 25 gauge needle is passed through the vitreous via a sclerotomy 180o away under indirect ophthalmoscopy. Subretinal tumors with bullous retinal detachment may be approached trans-sclerally. A 3-mm square scleral flap to a depth of approximately 80% is dissected near the equator. A small scratch down incision is created in the scleral bed and the choroid is cauterized to control bleeding. The needle is inserted through the cauterized choroid and directed tangentially through the subretinal space into the subretinal tumor.

The most frequent complications are local vitreal and intra-retinal hemorrhage at the biopsy site.<sup>6-9</sup> The hemorrhage is controlled by gentle pressure on the globe. The hemorrhages typically clear within a few weeks. The retinal breaks created when a subretinal tumor is biopsied transvitreally almost never lead to rhegmatogenous retinal detachment. These breaks are sealed by the blood clot at the biopsy site.

The vast majority of uveal tumors can be diagnosed based on clinical examination and ocular imaging studies, which preclude diagnostic ocular FNAB. Overall, diagnostic accuracy of ocular FNAB is high but limited cellularity can compromise the diagnostic potential of ocular aspirate samples. However, negative cytologic diagnosis of malignancy should not be considered unequivocal proof that an intraocular malignancy does not exist. 


## REFERENCES

1. Modlin IM, Lye KD, Kidd M. A 5-decade analysis of 13,715 carcinoid tumors. *Cancer* 2003;97:934-59.
2. Kulke MH, Mayer RJ. Carcinoid tumors. *N Engl J Med* 1999; 340: 858-68.
3. Harbour JW, De Potter P, Shields CL, Shileds JA. Uveal metastasis from carcinoid tumor. Clinical observations in nine cases. *Ophthalmology* 1994;101:1084-90.
4. Jakobiec FA, Coleman DJ, Chattock A, Smith M. Ultrasonically guided needle biopsy and cytologic diagnosis of solid intraocular tumors. *Ophthalmology* 1979;86:1662-81.
5. Glasgow BJ, Brown HH, Zargoza AM, Foos RY. Quantitation of tumor seeding from fine needle aspiration of ocular melanomas. *Am J Ophthalmol* 1988;105:538-46.
6. Augsburger JJ, Shields JA. Fine needle aspiration biopsy of solid intraocular tumors: indications, instrumentation and techniques. *Ophthalmic Surg* 1984;15:34-40.
7. Young TA, Burgess BL, Rao NP, Glasgow BJ, Straatsma BR. Transscleral fine-needle aspiration biopsy of macular choroidal melanoma. *Am J. Ophthalmol* 2008;145:297-302.
8. Shields CL, Materin MA, Teixeira L, Mashayekhi A, Ganguly A, Shields JA. Small choroidal melanoma with chromosome 3 monosomy on fine-needle aspiration biopsy. *Ophthalmology* 2007;114:1919-24.
9. Char DH. Intraocular biopsy. In *Clinical Ophthalmic Oncology*. Singh AD, Damato BE, Pe'er J, Murphree AL, Perry JD (Eds). Saunders-Elsevier, Philadelphia, 2007; 334-340.

# Celulas Madre en Oftalmología

## New Publication

Daniel H Scorsetti et al.  
Ediciones Científicas Argentinas (EDICIAR)  
August 2010  
184 pp



El conocimiento de las células madre, o stem cells por su denominación en inglés, representa uno de los hitos más importantes dentro del campo de la investigación biológica de las últimas dos décadas. Los primeros conceptos se generaron a principios del siglo XX y se consolidaron mediante trabajos en pacientes a quienes se realizó trasplante de médula ósea. La primera evidencia clínica de stem cells surgió en 1960, momento en que se caracterizaron células madre hematopoyéticas de la médula ósea de ratones.

Las células madre son células indiferenciadas que tienen la capacidad de autorrenovarse, mediante división celular indefinida, y de diferenciarse a otros tipos celulares. Estas particularidades actúan como estímulo para la investigación en materia de medicina regenerativa. Uno de los principales objetivos de la terapia celular es el empleo de células madre, embrionarias o adultas, orientando su diferenciación hacia tipos tisulares específicos, para reemplazar o reparar otros tejidos lesionados o destruidos. Los avances de la bioingeniería y los nuevos biomateriales de soporte proveen a la medicina de inmejorables posibilidades para producir el tejido deseado en el laboratorio y utilizarlo en la reparación del órgano lesionado. Esta alternativa terapéutica tuvo sus aplicaciones pioneras en el área de la hematología a partir del uso de células madre del cordón umbilical en el tratamiento de las leucemias. A partir de ese momento su investigación y aplicación se han extendido a otras áreas que incluyen a la oftalmología.


Este libro está dividido en 3 secciones. La primera se refiere a los aspectos básicos, necesarios para comprender el mecanismo de funcionamiento de las células madre, su fisiología y clasificación. La segunda parte está dedicada a las aplicaciones clínicas y quirúrgicas de las stem cells dentro de la oftalmología, en la cual se describe el uso actual de las mismas y sus recientes descubrimientos en investigaciones de nuestra especialidad. Finalmente la última sección se refiere a las perspectivas futuras de tratamientos oftalmológicos con el empleo de stem cells. Cada una de estas secciones consta de varios capítulos, escritos por colegas nacionales y extranjeros de relevante experiencia en el tema, quienes vuelcan en estas páginas sus recientes trabajos y descubrimientos.

Esta dirigido al oftalmólogo general con inquietudes en este tema de gran actualidad y enormes perspectivas

en un futuro cercano. Las células madre ya salieron del laboratorio y hoy constituyen una realidad que está entre nosotros. Es un libro para que el oftalmólogo se actualice y tenga una clara perspectiva de lo que vendrá, independientemente de la rama de la oftalmología a la cual está dedicado. Es muy importante remarcar que "Células Madre en Oftalmología" es el primer libro de nuestra profesión en este tema a nivel mundial. Recién termina de editarse en español, pero estamos en el proceso de traducción al inglés y al portugués para que sea difundido en casi todo el mundo como pionero en la materia.

Dentro de la oftalmología, las células madre más estudiadas han sido las del epitelio de la córnea ubicadas en el limbo esclerocorneal. La facilidad de su acceso ha permitido que sean la fuente de muchos procedimientos de injertos limbares en deficiencias totales uni o bilaterales por distintas patologías de la superficie ocular. Actualmente se realizan expansiones in vitro sobre diferentes sustratos y luego se transplantan siguiendo diferentes técnicas con resultados satisfactorios. También se están estudiando stem cells de la retina humana adulta, donde se las ha encontrado en la zona ciliar marginal, en el epitelio pigmentario de la retina y en el epitelio ciliar no pigmentario. Más aún, existen al menos cuatro posibles sitios de tratamiento con células madre para el glaucoma, que son el trabeculado, las células ganglionares de la retina, el nervio óptico y el núcleo geniculado lateral. Por último, también existen trabajos donde se estudia la regeneración del cristalino a través de posibles stem cells ubicadas dentro de su epitelio y responsables de la proliferación y crecimiento del mismo.

Las recientes investigaciones están dirigidas a conseguir marcadores específicos de stem cells que faciliten su aislamiento y obtención, como primer paso para iniciar tratamientos regenerativos. Agradezco el apoyo del servicio de Ingeniería Celular y Cultivos de Tejidos del Bascom Palmer Eye Institute de USA y de PAGSOS, grupo panamericano de estudio de la superficie ocular, como soporte necesario a la hora de realizar los trabajos de laboratorio.

Las perspectivas futuras en cuanto a la medicina regenerativa tienen una relevancia mayor y sumamente importante, anticipando la apertura de nuevos horizontes terapéuticos cuyos resultados promisorios serán palpables a diario en un futuro cercano. 

# XII Curso Internacional

## Certificado de Entrenamiento Técnico y Científico en Bancos de Ojos



La Asociación Pan Americana de Bancos de Ojos (APABO) llevó a cabo del 20 al 28 de Agosto de 2010, en Medellín Colombia, el ya tradicional **“Curso Internacional Certificado de Entrenamiento Técnico y Científico en Bancos de Ojos”** que reunió a representantes de bancos de ojos de nueve países de habla hispana.

El grupo inscrito en este XII curso, estuvo conformado por diez médicos oftalmólogos y diez técnicos de los siguientes países latinoamericanos en los que ya existe o se están formando Bancos de Ojos: Guatemala, México, Panamá, Venezuela, Colombia, Perú, Ecuador, Paraguay y Uruguay.

Durante una jornada de 11 horas diarias, en el lapso de 8 días, los 20 profesionales recibieron orientación integral, teórico-práctica en todos los aspectos técnicos, científicos, administrativos, legales y éticos de los Bancos de Ojos y trasplante de córnea. Las conferencias fueron dictadas por 11 prestigiosos ponentes provenientes de Brasil, Estados Unidos, Colombia, México y Costa Rica, todos ellos especialistas de trayectoria reconocida en el área y que contribuyeron a la calidad y éxito del evento.

Este modelo de entrenamiento ha ganado el apoyo y el reconocimiento de la comunidad oftalmológica internacional, ya que este curso es de suma importancia para el desarrollo de actividades relacionadas con la donación y el trasplante de cornea a lo largo de América y por tanto, conforme más profesionales han sido certificados por la APABO,

Pan-American Association of Eye Banks  
Asociación Pan Americana de Bancos de Ojos  
Associação Pan Americana de Bancos de Olhos



## APABO – 2010

ha sido posible aumentar el número de donantes y mejorar la calidad del tejido captado, procesado y disponible para trasplante, garantizando mayor seguridad para el cirujano y para el paciente.

El XII Curso Internacional APABO de habla hispana fue organizado y coordinado por el doctor Mark J, Manis MD, Presidente de APABO, la Dra. Luciene Barbosa de Sousa, Vicepresidente y Lina María López, Directora Ejecutiva para APABO Hispanoamérica.

Los Bancos de Ojos interesados en formar parte de la APABO pueden obtener información en la página Web [www.apaboeyebanks.org](http://www.apaboeyebanks.org) o contactando a Lina Maria López a través del correo [apabo.hispanoamerica@gmail.com](mailto:apabo.hispanoamerica@gmail.com) y solicitando un formulario de membresía.

Los médicos también son invitados a participar como miembros de la organización. Los beneficios para ellos incluyen:

1. Entrenamiento y Certificación en Bancos de Ojos APABO.

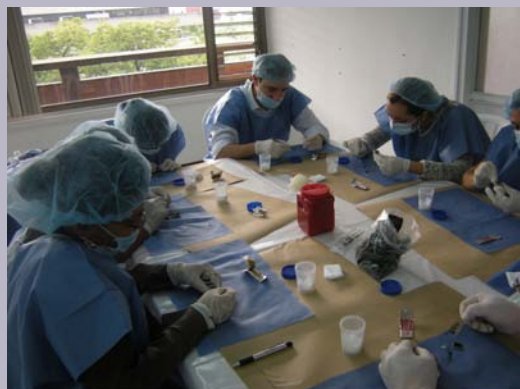2. Participación en el simposio de Bancos de Ojos a llevarse a cabo durante la Academia Americana de Oftalmología.

3. Serán considerados para programas de suministro de tejidos con Bancos de Ojos en los Estados Unidos miembros de la APABO.

4. Asesoría telefónica, a través de correo electrónico, o ambas para solución de problemas relacionados con Bancos de Ojos.

Aún más importante, los Bancos de Ojos miembros estrechan lazos, comparten experiencias, solucionan problemas y plantean retos en común con toda Latinoamérica, lo que brinda la oportunidad de ayudarnos mutuamente para lograr con éxito el desarrollo de programas de donación y distribución de tejidos para trasplante.

**Los invitamos a convertirte en miembros de la APABO!!**



# A new generation proud to be “Pan-American”

At a recent meeting, a colleague in his sixties said he barely knew the people at a social reception. His comment was: “There are so many new faces; I have a hard time keeping up”. And my answer was: “Isn’t that wonderful?”

I have many other words to describe my personal feelings when it comes to this new generation of proud Pan-American Ophthalmologists that have become more and more active in the PAAO. I think of words such as energizing, action driven, interested, willing to serve, and eager to collaborate. And how can any organization let a prime rough material of this quality go to waste?

After 7 years of Curso de Liderazgo (Leadership Development Course), it is clear that the PAAO has undertaken the challenge to identify and prepare almost 100 Pan-American colleagues to take leadership positions in their nominating organizations and even in the PAAO itself. Almost all national societies and several sub-specialty societies have nominated participants that, in return, have carried out helpful projects to benefit their nominating societies. This 1 year “curso” cycle has allowed young and mid career ophthalmologists to show their creativity and ability to identify the needs of their respective nominating society and anonymously work to improve our profession.

As Ophthalmology is continuing to face new challenges related to patient care and reimbursement, professional advocacy and certification; we are often reminded that the work load is infinitely lighter when it is shared. And as for sharing, we need to be reminded of our industry partners that have supported and believed in the potential of this young generation.

The 8th Curso de Liderazgo class started its journey in Chicago last month. They will be facing high expectations to continue the success obtained by their predecessors and join the ranks of Pan American Ophthalmologists proud of whom they are, and believe that through participation, we can accomplish so much more.

**Zelia M Correa, MD, PhD**  
Director, PAAO Curso de Liderazgo



# Uma nova geração de Pan-Americanos com orgulho

Em um congresso recente, um colega dos seus 60 anos me disse que mal conhecia as pessoas que estavam numa recepção (tipo coquetel). O comentário dele foi: “Existem tantas caras novas, está difícil me manter atualizado”. E a minha resposta foi: “Isso não é maravilhoso?”

Eu tenho muitas outras palavras para descrever os meus sentimentos quando se refere a essa nova geração de Oftalmologistas Pan-Americanos orgulhosos de sua origem. Penso em palavras como enérgicos, ativos, interessados, prontos para server, e ansiosos para colaborar. E como pode uma organização desprezar uma material prima de tal qualidade?

Depois de 7 anos de Curso de Lideranças, está claro que a PAAO assumiu o desafio de identificar e preparar quase 100 colegas panamericanos para assumir posições de liderança nas sociedades que os nomearam, e na própria PAAO. Quase todas as sociedades nacionais e varias sociedades de sub-especialidade já nomearam participantes que, em retorno, executaram projetos que ajudaram a beneficiar as ue os nomearam. O curso com ciclo de 1 ano tem permitido a oftalmologistas jovens e em meio de carreira mostrar sua criatividade e habilidade de identificar as necessidades das respectivas sociedades que os nomearam e trabalhar de maneira anonima para melhorar a nossa profissão.

Com a oftalmologia confrontando continuamente novos desafios relacionados a atendimento de pacientes e honorários, defesa e certificação profissional; nós frequentemente somos lembrados que a carga de trabalho é infinitamente mais leve quando é dividida. E quanto a dividir, nós temos que nos lembrar dos parceiros da indústria que tem apoiado e acreditado no potencial da nova geração.

A 8a. turma do Curso de Lideranças da PAAO iniciou a sua jornada em Chicago. Eles vão confrontar altas expectativas de continuar o sucesso obtido por seus predecessores e se unir as fileiras de oftalmologistas panamericanos orgulhosos de suas origens e acreditam que através de participação, nós poderemos realizar muito mais.

**Zelia M Correa, MD, PhD**  
Diretora do Curso de Liderazgo da PAAO



# David Pyott receives the Moacyr E. Alvaro Medal in a recent trip to Brazil



1



2



3

David Pyott has received the Moacyr E. Alvaro Medal as a recognition for relevant services to the Brazilian and Global Ophthalmology. The Medal is named after one of the 3 founders of the Pan-American Association of Ophthalmology known for inserting the Brazilian Ophthalmology in the International scenario, and also for being one of the inspiring leaders of Latin American Ophthalmology in the 40s and 50s. The Medal has been regularly granted since 1962 and is considered probably the highest and most prestigious award in Latin American Ophthalmology.

The Medal is granted annually by the Federal University of São Paulo (UNIFESP) and Instituto da Visão to an individual recognized worldwide for his/her contributions to the specialty of Ophthalmology and is normally awarded to an Ophthalmologist. As of November 17th David Pyott is one of the very few medalists who is not a physician, a rare but well deserved recognition to him and to the transformation he so wisely conducted in Allergan over the past 12 years.

1. From left to right: Prof. Michel Eid Farah, President of Instituto da Visão; Prof. Paulo Augusto de Arruda Melo, President of Brazilian Council of Ophthalmology; Prof. Denise de Freitas, Head of the Department of Ophthalmology of Federal University of São Paulo (UNIFESP); David Pyott; Prof. Ana Luisa Hoffling de Lima, President elect Pan American Association of Ophthalmology (2013-2015); Nelson Marques, Chairman Allergan Latin America and Chairman of the Pan American Ophthalmological Foundation; Prof. Remo Susanna, Head of the Department of Ophthalmology of University of São Paulo (USP), and Prof. Rubens Belfort Mattos, past president of the Pan American Association of Ophthalmology, President of SPDM, representing the International Council of Ophthalmology.

2. David Pyott holding the Medal along with Prof. Denise de Freitas, Head of the Department of Ophthalmology of the Federal University of São Paulo (UNIFESP) and Prof. Michel Eid Farah, President of Instituto da Visão.

3. David Pyott's acceptance speech.





## Dr. Rafael Cordero Moreno (1917-2010)

El Dr. Rafael Cordero Moreno falleció en Caracas, Venezuela el día 26 de Octubre de 2010 luego de una corta enfermedad.

El Dr. Cordero nació en un humilde hogar de San Carlos, Edo. Cojedes, en Venezuela en 1917, siendo necesario trasladarse a la ciudad de Valencia, Venezuela a concluir su bachillerato, pues en su querido pueblo, al que siempre estuvo ligado, no existía la educación secundaria. Allí comenzó su andar por el mundo para lograr los conocimientos que luego compartió con todos sus alumnos y compañeros de profesión. Luego de obtener el grado de Médico en la Universidad Central de Venezuela (UCV), hace residencia de Oftalmología en la Universidad de California y cursos de entrenamiento en Patología Ocular en San Francisco (Prof. Michael Hogan).

De regreso a Venezuela, ejerce la jefatura en el Servicio de Oftalmología del Hospital de Barquisimeto, Venezuela y fue Presidente del Colegio de Médicos del Estado Lara. Después de cumplir con una fructífera labor docente y asistencial, emigra a Caracas donde ejerce como profesor de la Cátedra de Oftalmología de la UCV, Funda el Laboratorio de Patología Ocular de la UCV y Funda la Sociedad Venezolana de Oftalmología en 1953. Era Individuo de Numero de la Academia Nacional de Medicina, realiza incontables trabajos en publicaciones científicas, dicta múltiples conferencias y recibe innumerables reconocimientos a nivel mundial.

A nivel internacional, fue un gran líder en educación y un promotor del Panamericanismo. En 1972 dictó la Conferencia Magistral American Journal of Ophthalmology (AJO) en el Congreso Panamericano de Houston titulada "Etiologic Factors in Tropical Eye Diseases (Factores Etiológicos en las Enfermedades Tropicales)". De 1979-1981 fue Presidente de la Asociación Pan Americana de Oftalmología (PAAO) — el único de Venezuela en la historia. En 1993 se le confirió el premio A. Edward Maumenee por Servicios Extraordinarios.

Le sobreviven su esposa la Dra. Malaquita Cordero, su hija la Dra. Beatriz (oftalmólogo), Gisela, Rafael, y Alvaro Cordero, nietos, amigos y e innumerables alumnos.

Que Dios lo tenga en la gloria!

**J. Fernando Arévalo, MD FACS**  
Secretario Asociado de la Lengua Española de la PAAO

Dr. Rafael Cordero Moreno passed away in Caracas, Venezuela, October 26, 2010, after a short illness.

Dr. Cordero was born in a humble dwelling in San Carlos, in the state of Cojedes, in Venezuela in 1917. He had to move to the city of Valencia, Venezuela to finish his bachelors degree because there were no opportunities for secondary education in his beloved home town. That was the beginning of his world travels and learning experiences that he would later share with students and professional colleagues. After earning his medical degree at the Central University of Venezuela (UCV), he did his ophthalmology residency and additional training courses in ocular pathology at the University of California, San Francisco (Prof. Michael Hogan).

Upon returning to Venezuela, he became head of the Department of Ophthalmology at the Barquisimeto Hospital and was President of the Medical College of Lara state. After a rich academic career he moved to Caracas to become a professor at the UCV Ophthalmology Department, founder of the UCV Ocular Pathology Laboratory, and founder of the Venezuelan Society of Ophthalmology in 1953. He was a member of the National Academy of Medicine, wrote innumerable articles for scientific publications, gave hundreds of lectures and was a world-renown ophthalmologist receiving numerous awards.

At the international level, he was a great educator and a staunch supporter and promoter of Pan-Americanism. In 1972 he gave the American Journal of Ophthalmology (AJO) Lecture at the Pan-American Congress in Houston titled "Etiologic Factors in Tropical Eye Diseases". From 1979 to 1981 he was President of the Pan-American Association of Ophthalmology (PAAO) — the only Venezuelan to hold the position. In 1993 he was given the A. Edward Maumenee Distinguished Services Medal.

He is survived by his wife Dr. Malaquita Cordero, his daughter Dr. Beatriz (also an ophthalmologist), Gisela, Rafael, and Alvaro Cordero, grandchildren, friends and countless students.

May he rest in peace.

**J. Fernando Arévalo, MD FACS**  
PAAO Associate Secretary, Spanish Language Region

# 2011 Pre ARVO PanAmerican Research Day

*April 30, 2011*

*Renaissance Fort Lauderdale Hotel  
Atlantic Ballroom*

**Sponsored by**

Pan American Association of  
**Ophthalmology**

**Co-Sponsored by**



Renaissance Fort Lauderdale Hotel  
1617 SE 17th Street  
Fort Lauderdale, FL 33316  
[www.renaissancehotels.com](http://www.renaissancehotels.com)  
Phone : 954-626-1700

*Registration*

*11:00 am - 12:30 pm*

*Working Session*

*12:30 pm- 5:30 pm*

*Keynote Speakers*

*Cocktail reception*

*(light buffet  
will be served)*

*Garden Terrace*

*6:00-9:00 pm*

*16 Travel  
Scholarships  
to be awarded on site!*



**PARD**  
PAN-AMERICAN Research Day



# XVIII Curso Panamericano de la Asociación Panamericana de Oftalmología, Sociedad Portuguesa de Oftalmología **Encuentro de dos Continentes**

www.paaoeurope.org



Dra. Alicia Martínez Márquez  
Presidente

Dr. Antonio Castanheira-Dinis  
Presidente

## Portugal 2011

Centro de Congressos de Estoril, 7 al 9 de Abril  
Estoril, Portugal

Secretaría / Agencia de Viajes Oficial




**PERSPECTIVA**  
INTERNATIONAL CONVENTIONS & TRAVEL

OPC Secretaría - **Perspectiva IC&T**  
Torre del Entrevero - Río Negro 1380 P.5  
Montevideo - Uruguay  
Tel/fax.: ++598 2900 0520  
E-mail: info@paaoeurope.org

# Persistencia



**TRAVATAN<sup>®</sup>, potencia y control persistentes mas allá de las 24 horas despues de administrado.<sup>1\*</sup>**



TRAVATAN<sup>®</sup> Solución Oftálmica está indicado para la reducción de la presión intraocular elevada (PIO) en pacientes con glaucoma de ángulo abierto o con hipertensión ocular que presentan intolerancia o cuya respuesta a otros medicamentos que reducen la PIO es insuficiente (fallan en alcanzar la presión intraocular esperada después de múltiples mediciones en el tiempo cuando usan otros medicamentos).

Ha sido reportado que TRAVATAN<sup>®</sup> Solución Oftálmica causa cambios en los tejidos pigmentados. Los cambios más frecuentemente reportados han sido el aumento de la pigmentación del iris y del tejido periorbital (párpados) y el aumento de la pigmentación y crecimiento de las pestañas. Estos cambios pueden ser permanentes.

La dosis recomendada es una gota en el(los) ojo(s) una vez al día, a la noche.

Por favor lea la información sobre su prescripción en la página adyacente.

**TRAVATAN<sup>®</sup>**  
(solución oftálmica de travoprostina al 0.004%)  
**Control duradero.**