

January 2013

Evaluación clínica e histopatológica de la pitiosis cutánea en burros (*Equus asinus*)

José Alberto Cardona Álvarez
Universidad de Córdoba, cardonalvarez@hotmail.com

Marlene Isabel Vargas Viloría
Universidad Federal de Viçosa, bebel@ufv.br

Sandra Carolina Perdomo Ayola
Universidad de Córdoba, sanpera_1102@hotmail.com

Follow this and additional works at: <https://ciencia.lasalle.edu.co/mv>

Citación recomendada

Cardona Álvarez JA, Vargas Viloría MI y Perdomo Ayola SC. Evaluación clínica e histopatológica de la pitiosis cutánea en burros (*Equus asinus*). Rev Med Vet. 2013;(25): 9-19. doi: <https://doi.org/10.19052/mv.2295>

This Article is brought to you for free and open access by Ciencia Unisalle. It has been accepted for inclusion in Revista de Medicina Veterinaria by an authorized editor of Ciencia Unisalle. For more information, please contact ciencia@lasalle.edu.co.

Evaluación clínica e histopatológica de la pitiosis cutánea en burros (*Equus asinus*)

José Alberto Cardona Álvarez¹ / Marlene Isabel Vargas Vilorio² / Sandra Carolina Perdomo Ayola³

Resumen

El objetivo de este estudio fue evaluar y caracterizar los aspectos clínicos e histopatológicos de la pitiosis cutánea en burros (*Equus asinus*) en el departamento de Córdoba, Colombia. Se realizó un estudio de tipo descriptivo, no probabilístico en animales de conveniencia. Fueron analizados nueve burros con pitiosis cutánea diagnosticados clínica e histopatológicamente. Al describir los casos se observó una grave ulceración granulomatosa en forma de cráter, con tejido necrótico, apariencia tumoral, abundante exudación filante fibrino-sanguinolenta y salida de material caseificado de color blanco amarillento denominado *kunkers*. Las lesiones se ubicaron en miembros, abdomen ventral y pecho de los animales. Histopatológicamente, con la coloración de hematoxilina-eosina, se observó dermatitis piogranulomatosa severa, con abundante infiltrado inflamatorio de tipo eosinofílico y neutrofílico; con la coloración de Grocott se evidenciaron hifas con tabiques y parcialmente ramificadas en ángulo recto, de color café. El diagnóstico definitivo de la enfermedad se fundamentó en las características clínicas, el diagnóstico diferencial y en los hallazgos histopatológicos. Fue concluyente el diagnóstico de la pitiosis cutánea. El presente estudio se convierte en el primer reporte de esta enfermedad en burros (*Equus asinus*) en el departamento de Córdoba y en Colombia.

Palabras clave: pitiosis cutánea, burros.

Clinical and Histopathological Evaluation of Cutaneous Pythiosis in Donkeys (*Equus asinus*)

Abstract

The purpose of this study was to evaluate and characterize the clinical and histopathological aspects of cutaneous pythiosis in donkeys (*Equus asinus*) in the Department of Cordoba, Colombia. A descriptive, non-probability study was conducted on domesticated animals. Nine donkeys clinically and histopathologically diagnosed with cutaneous pythiosis were analyzed. After describing the cases, a serious, crater-shaped granulomatous ulcer was observed, with necrotic tissue, a tumor appearance, abundant fibrinous-bloody exudation and yellowish-white caseous material known as *kunkers*. The lesions were found in the members, ventral abdomen and chest of the animals. Histopathologically, with the hematoxylin-eosin staining, severe pyogranulomatous dermatitis was observed, with abundant eosinophilic and neutrophilic inflammatory infiltrate; with the Grocott staining, hyphae with septa were found, partially branching into a right angle and brown in color. The definitive diagnosis of the disease was based on the clinical features, the differential diagnosis and the histopathological findings. The diagnosis of cutaneous pythiosis was conclusive. This study becomes

1 Médico veterinario zootecnista. Esp., MSc. Profesor de Medicina y Clínica de Grandes Animales, Semillero de Investigaciones en Medicina de Grandes Animales (MEGA), Facultad de Medicina Veterinaria, Universidad de Córdoba, Montería, Colombia. ✉ cardonalvarez@hotmail.com

2 Médica veterinaria zootecnista. Esp., MSc y PhD. Profesora de Patología, Departamento de Medicina Veterinaria, Universidad Federal de Viçosa, Brasil. ✉ bebel@ufv.br

3 Médica veterinaria zootecnista. Histotécnica, Laboratorio de Patología, Facultad de Medicina Veterinaria, Universidad de Córdoba, Montería, Colombia. ✉ sanpera_1102@hotmail.com

the first report of this disease in donkeys (*Equus asinus*) in the department of Córdoba and in Colombia.

Keywords: Cutaneous pythiosis, donkeys.

Avaliação clínica e histopatológica da pitiose cutânea em burros (*Equus asinus*)

Resumo

O objetivo deste estudo foi avaliar e caracterizar os aspectos clínicos e histopatológicos da pitiose cutânea em burros (*Equus asinus*) no Estado de Córdoba, Colômbia. Realizou-se um estudo de tipo descritivo, não probabilístico em animais de conveniência. Foram analisados nove burros com pitiose cutânea, diagnosticados clínica e histopatologicamente. Ao descrever os casos se observou uma grave ulceração granulomatosa em forma de cratera com tecido necrótico, aparência tumoral, abundante exsudação pegajosa fibrinosa sanguinolenta e saída de material caseoso de cor branca amarelada denominada *kunkers*. As lesões se localizaram em membros, abdômen ventral e peito dos animais. Histopatologicamente, com a coloração de hematoxilina-eosina, se observou dermatite pio granulomatosa severa, com abundante infiltrado inflamatório de tipo eosinofílico e neutrofilico; com a coloração de Grocott se evidenciaram hifas com tabiques e parcialmente ramificadas em ângulo reto, de cor marrom. O diagnóstico definitivo da doença se fundamentou nas características clínicas, o diagnóstico diferencial e nos achados histopatológicos. Foi concluinte o diagnóstico da pitiose cutânea. O presente estudo se converte no primeiro relatório desta doença em burros (*Equus asinus*) no Estado de Córdoba na Colômbia.

Palavras chave: pitiose cutânea, burros.

INTRODUCCIÓN

La pitiosis cutánea equina es una enfermedad crónica, granulomatosa, a menudo pruriginosa y rápidamente progresiva, que se presenta en regiones con temperaturas ambientales que van de templadas a cálidas, como en el bosque húmedo tropical y subtropical (1). En Colombia es conocida como ficomicosis o espúndia equina (2); en Brasil, como *ferida brava*, *mal dos pântanos* y *ferida de moda* (3), y en otras partes del mundo, como dermatitis granular, sanguijuelas de la florida, hongo de la costa del golfo, *bursate* e hifomicosis (4). Igualmente, la pitiosis pertenece a un complejo de enfermedades piogranulomatosas que constitu-

yen un grupo diverso de afecciones micóticas yseudomicóticas de estrecha semejanza anatómopatológica que afecta la piel o el tejido subcutáneo, llamado zigomicosis (5).

El agente etiológico de la pitiosis es el *Pythium insidiosum*, un microorganismo clasificado en el reino Stramenopila, filo Pseudofungi, clase Oomycetes, orden Pythiales, familia Pythiaceae y género *Pythium*, de modo que los miembros de la clase Oomycetes son filogenéticamente distantes del reino de los hongos y más cercanos a las algas (6). Esta distancia taxonómica se refleja en la composición de la pared y membrana celular. En este sentido, la quitina —que es el componente esencial en la pared celular de los hongos— no se encuentra

en la pared celular de los Oomycetes, predominando componentes como la celulosa, β -glucan e hidroxiprolina. También, al contrario de los hongos, en la membrana celular de los Oomycetes falta el esteroide ergosterol, de modo que no responde a la exposición a agentes antimicóticos que inhiben o se unen al compuesto (7).

Aunque la enfermedad haya sido reportada en varias especies como la canina (8), bovina (9, 10), felina (11), ovina (12), aves migratorias (13) y humanos (14), es más frecuente en los equinos, principalmente en la forma cutánea (15).

La distribución geográfica de la pitiosis es amplia y ha sido relatada en varios países tropicales, subtropicales y templados del mundo, como Brasil, Venezuela, Colombia, Argentina, Costa Rica, Guatemala, Panamá, Nicaragua, Haití y Estados Unidos, especialmente en estados próximos al golfo de México (16).

La lesión se caracteriza por la formación de grave ulceración granulomatosa y granulocítica, sobresaliente, elevada, con bordes irregulares y en forma de cráter; el tamaño de la lesión depende del sitio y del tiempo de evolución de la infección, pudiendo llegar a tener desde 12 a 15 cm hasta 50 cm de diámetro, con presencia de trayectos fistulosos o cavitaciones formadas por el hongo en su proceso invasivo en el tejido granular. Durante el proceso de regeneración y cicatrización hay presencia de masas necróticas y calcificaciones que se desprenden fácilmente, de coloración blanco-amarillenta, que contienen hifas e infiltrado de eosinófilos cuyas dimensiones varían de 2 a 10 mm de diámetro llamados *kunkers* que, junto con la presencia de trayectos fistulosos y descargas fibrino-sanguinolentas, son signos inequívocos de pitiosis (5).

El diagnóstico es realizado por las características clínico-epidemiológicas de las lesiones macroscópicas y por la historia clínica, siendo confirmado mediante el estudio histológico de la lesión y por el aislamiento del microorganismo en medio de cultivo (17). En el examen directo del tejido la técnica con hidróxido de potasio al 10% y tinta Parker muestra las hifas hialinas espesas, ligeramente tabicadas y ramificadas (18).

Histológicamente, con la coloración de hematoxilina-eosina (H-E) se observa intensa proliferación de tejido conjuntivo fibroso dispuesto de forma irregular, marcada infiltración inflamatoria piogranulomatosa con intenso infiltrado eosinofílico, macrófagos y neutrófilos en menor proporción con distribución difusa y presencia de masas necróticas multifocales, así como intensa proliferación de tejido conjuntivo fibroso dispuesto en forma irregular. De igual forma, se evidenció la presencia de áreas con elevado número de eosinófilos desgranulados y mastocitos alrededor de las hifas dando la apariencia de una corona radiada formando el fenómeno Splendore-Hoeppli (SH). Con la coloración de Grocott se observa la presencia de estructuras ramificadas, ocasionalmente septadas, marrón oscuro, paredes lisas y paralelas, con tamaño de 2,6 a 6,4 μm que, a veces, forman ángulos de 90° (19).

El diagnóstico diferencial incluye habronemiasis (llagas de verano), sarcoide equino, tejido de granulación exuberante y granulomas micóticos o bacterianos; igualmente, las infecciones secundarias son frecuentemente observadas, y representan una dificultad adicional para el aislamiento del agente (20, 21).

El presente estudio tuvo como objetivo evaluar y caracterizar los aspectos clínicos e histopatológi-

cos de la pitiosis cutánea en burros (*Equus asinus*) del departamento de Córdoba, Colombia.

MATERIALES Y MÉTODOS

Tipo de estudio. Se realizó un estudio de tipo descriptivo, no probabilístico en animales de conveniencia con presencia de lesiones compatibles con pitiosis cutánea.

Localización. El estudio se llevó a cabo en el departamento de Córdoba, Colombia, ubicado entre las coordenadas 7°23' y 9°26' de latitud norte y los 74°52' y 76°32' de longitud al oeste del meridiano de Greenwich, a una altura de 30 msnm, con temperatura promedio anual de 28 °C, humedad relativa del 82 %, precipitación media anual de 1400 mm, perteneciente a la formación climática de bosque tropical lluvioso. Se presentan dos estaciones bien definidas (época de lluvia y época seca). El estudio de campo se realizó entre los meses de junio y octubre de 2011.

Animales. Fueron estudiados nueve burros (*Equus asinus*), seis machos y tres hembras, con edades comprendidas entre 5 y 14 años, los cuales presentaron lesiones ulcerativas, granulomatosas, en forma de cráter y sobresalientes de la piel compatibles con pitiosis cutánea.

Metodología. Los animales no se sometieron a dolor o estrés innecesario, por lo que fueron inmovilizados teniendo en cuenta las normas técnicas en el manejo y la sujeción de animales, enmarcado en el cumplimiento de la Declaración Universal de los Derechos de los Animales, referente a los principios éticos internacionales para la investigación biomédica con animales del Council for International Organizations of Medical Sciences (Cioms) establecida por la United Nations Educational, Scientific and Cultural Organization

(Unesco) y la Organización Mundial de la Salud (OMS) en 1949, y de la Ley 84 de octubre 27 de 1989 (Estatuto Colombiano de Protección Animal) (22).

A todos los animales se les realizó evaluación clínica y caracterización anatomopatológica de las lesiones cutáneas, para lo cual se tomaron fotografías de alta definición para su posterior análisis. De igual forma, previa sedación y aplicación de anestesia local, se tomaron biopsias de tejido tumoral ubicado en la periferia de la lesión ulcerosa (23), siendo fijadas en formol al 10 % y llevadas al laboratorio de histopatología del departamento de Veterinaria de la Universidad Federal de Viçosa, Brasil, donde fueron procesadas para la rutina de evaluación histopatológica incluidas en parafina, cortadas a 5 µm de espesor y teñidas con la coloración de H-E y Grocott. Los datos fueron organizados en tablas y analizados en forma descriptiva utilizando el *software* Statistic 8.0.

RESULTADOS Y DISCUSIÓN

Las manifestaciones clínicas observadas, las características anatomopatológicas de las lesiones y los resultados histopatológicos confirmaron el diagnóstico de pitiosis cutánea en nueve burros del departamento de Córdoba, Colombia, de acuerdo con lo reportado como método diagnóstico de la pitiosis cutánea equina (17).

Las manifestaciones clínicas de las lesiones cutáneas consistían en grave ulceración granulomatosa en forma de cráter caracterizada por la presencia de material necrótico, apariencia tumoral exuberante y sobresaliente de la piel (figura 1), de igual forma presentaban trayectos fistulosos con salida de material caseificado blanco amarillento a la compresión de la lesión (figura 2). Las lesiones se ubicaron en el pecho (dos casos) y en el abdomen

Figura 1. Grave ulceración granulomatosa elevada y en forma de cráter, de 21 x 18 cm aproximadamente, con exudación fibrino-sanguinolenta

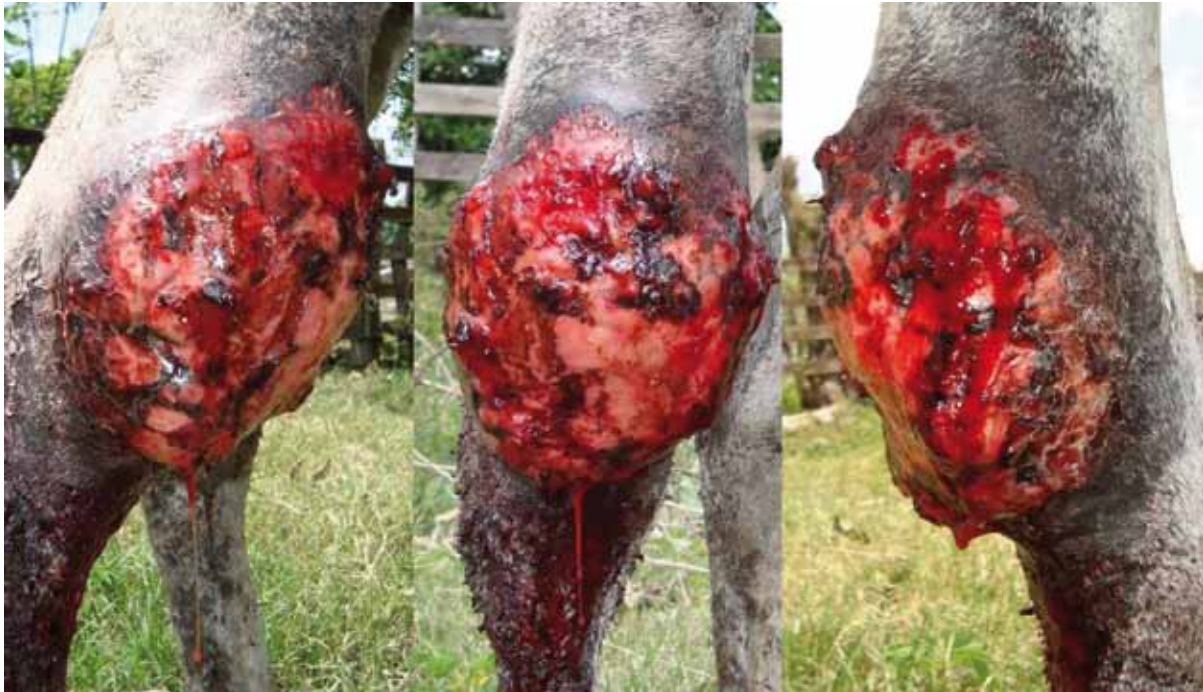
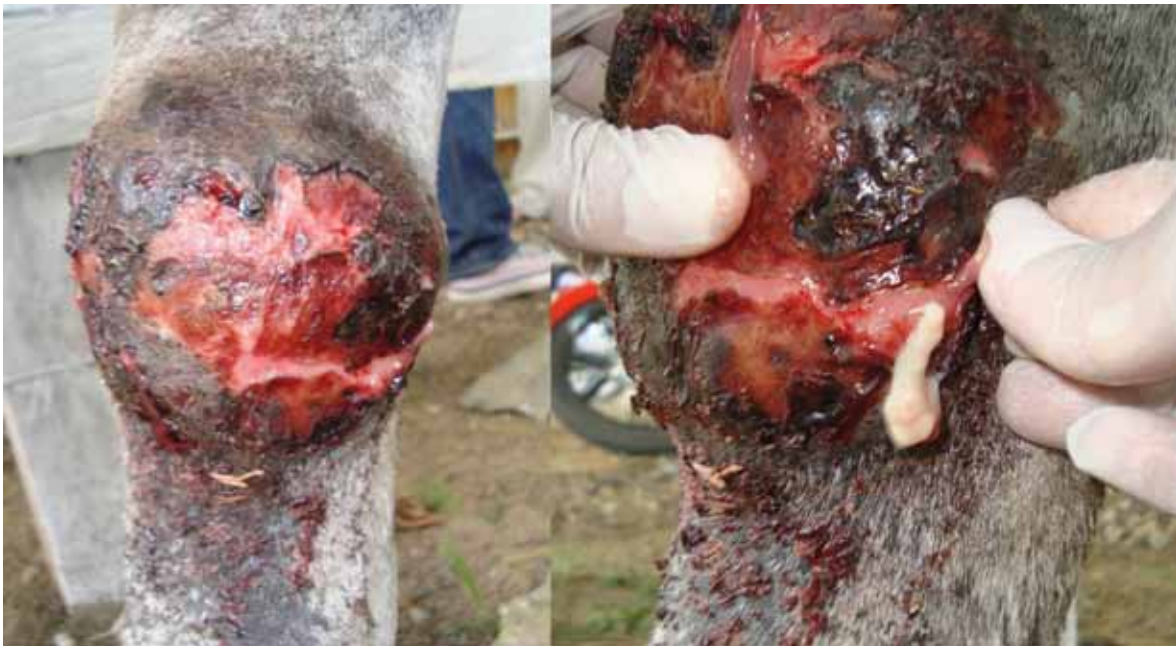
Figura 2. Compresión del granuloma con evidencia de trayectos fistulosos con salida de material blanco-amarillento llamados *kunkers*



ventral en dos casos, y a nivel de miembros en cinco casos (figura 3), todos los animales presentaron pérdida de la condición corporal.

Todas las biopsias de tejido tumoral fueron teñidas con H-E y Grocott. En la coloración de H-E se observó en todas las muestras severa dermatitis piogranulomatosa eosinofílica difusa multifocal, con abundante infiltrado inflamatorio principalmente de tipo eosinofílico, y a su alrededor una gran cantidad de exudado inflamatorio con muchos neutrófilos y eosinófilos, así como intensa proliferación de tejido conjuntivo fibroso dispuesto en forma irregular; de igual forma, se evidenció la presencia de áreas con elevado número de eosinófilos desgranulados y mastocitos alrededor de las hifas dando la apariencia de una corona radiada formando el fenómeno Splendore-Hoeppli (figura 4). Asimismo, en la coloración de Grocott se observaron en todas las muestras hifas intralesionales con paredes lisas y paralelas, ocasionalmente con tabiques, irregularmente ra-

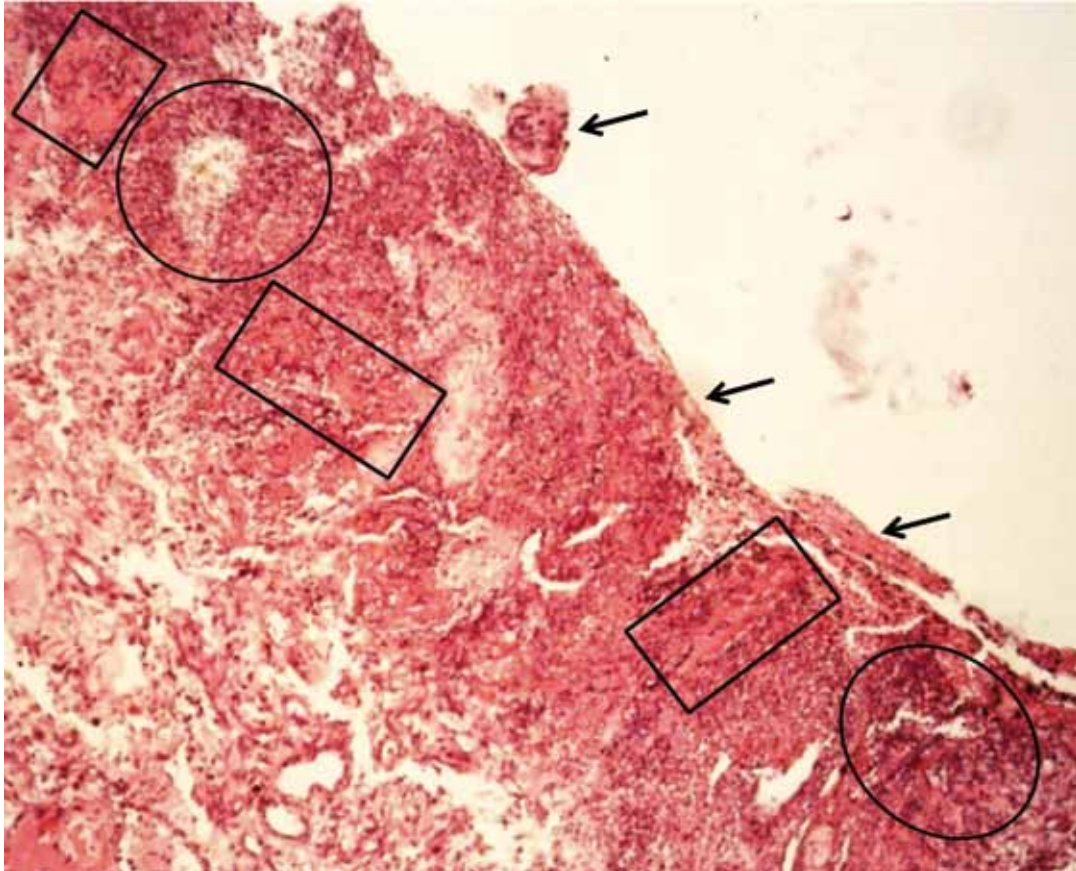
mificadas, de color café oscuro, que miden de 2 a 6 μm de diámetro (figura 5).

La pitiosis es una de las causas más comunes de lesiones cutáneas en equinos, principalmente en épocas lluviosas, donde se forman cuerpos de aguas e inundaciones, por lo que se prenden las alarmas en torno a la vigilancia de la enfermedad en equinos de zonas inundables del departamento de Córdoba, Colombia, ya que la pitiosis es una de las enfermedades dermatológicas con mayores tasas de morbilidad y mortalidad en equinos, por lo que las condiciones agroecológicas son determinantes para el desarrollo del organismo en su ecosistema, debido a que la producción de zoósporos se da a temperaturas entre 30 y 40 °C y por acúmulo de agua e inundaciones (2), lo que coincide con lo reportado con Santuario et ál. (24), quienes expresan que la gran mayoría de los casos de pitiosis fueron observados durante o después de la estación lluviosa como sucede en algunos departamentos de la costa atlántica colombiana.

Figura 3. Ulceración granulomatosa y sobresaliente de la piel, a nivel de miembro posterior derecho y anterior izquierdo en una burra de 78 meses



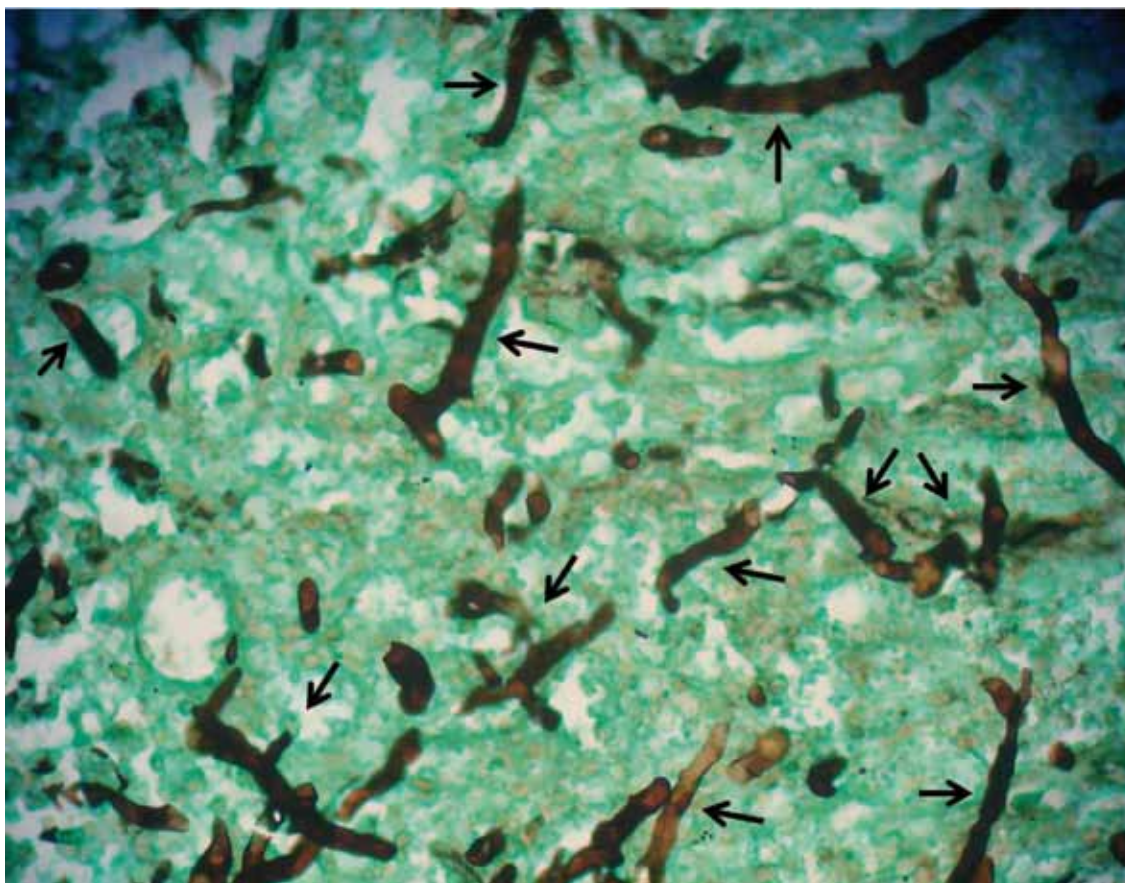
Figura 4. Severa dermatitis piogranulomatosa difusa con abundante infiltrado inflamatorio de tipo eosinofílico y neutrofílico (ver círculos). Eosinófilos desgranulados y mastocitos alrededor de las hifas o reacción de Splendore-Hoepli (ver rectángulo), y áreas de pérdida y desorganización de la epidermis (ver flechas). Tinción de H-E. 20x



Las lesiones de los animales estudiados se ubicaron a nivel de abdomen ventral, pecho y, en la mayoría de los casos, en las partes distales de los miembros, esto coincide con lo informado por Bezerra-Junior et ál. (25) y Mosbah et ál. (26), quienes afirman que las lesiones afectan particularmente las heridas en los miembros, boca y pecho. De igual forma Frey et ál. (15) y Maciel et ál. (20) indican que probablemente se deba al mayor tiempo de contacto con aguas contaminadas con zoósporos de *P. insidiosum*, que al contacto con una herida generan un tubo germinativo con secreción de enzimas proteolíticas que penetran activamente en los tejidos aumentando las presiones sobre ellos para su mayor penetración.

La pitiosis cutánea equina ha sido directamente relacionada con la atracción de zoósporos de *Pythium insidiosum* acuáticos hacia lesiones cutáneas y tejidos subcutáneos en caballos debido a que el zoósporo posee gran tropismo por el sistema tegumentar de equinos y cabello humano. Los zoósporos enquistados secretan una sustancia amorfa que permite su adherencia a la piel y a plantas, y cuando son fijados a la piel producen filamentos en forma de hifas que penetran en esta y en los tejidos adyacentes (25, 26). Por otra parte, se informa que no existe predisposición de raza, sexo, edad o necesidad de solución de continuidad (porta de entrada) para la infección y el consecuente desarrollo de la enfermedad, debido

Figura 5. Hifas intralesionales con paredes lisas y paralelas, ocasionalmente con tabiques, irregularmente ramificadas, de color café oscuro, de 2 a 6 μm de diámetro (ver flechas). Tinción de Grocott. 40x



a que las hifas del *P. insidiosum* no ejercen suficiente presión para penetrar en la piel, por eso ocurre reducción en la resistencia de esta por acción de proteinasas secretadas por el pseudohongo zoospórico, así la transmisión hombre/animal o animal/animal no necesita de predisposición o solución de continuidad (15).

Las características de las lesiones de los animales del presente estudio fueron similares a las reportadas por Biava et ál. (5), con formación de graves ulceraciones granulomatosas sobresalientes de la piel, con bordes irregulares y en forma de cráter, con presencia de trayectos fistulosos formados por el hongo en su proceso invasivo del tejido granular, por lo que después de una lesión las células muertas

se comportan como cuerpo extraño, desencadenando una respuesta inflamatoria con la finalidad de promover la fagocitosis y permitir la reparación del tejido afectado, razón por la cual en la pitiosis se producen lesiones necróticas y calcificaciones que se desprenden fácilmente, con alto contenido de hifas e infiltrado eosinofílico, por lo que Socolovski et ál. (27) manifiestan que la presencia de *kunkers* (masas necróticas caseificadas), trayectos fistulosos y secreción filante fibrino-sanguinolenta son señales inequívocas en la pitiosis.

Los hallazgos histopatológicos con la coloración de H-E y Grocott se corresponden con los reportados en la literatura para el diagnóstico de la pitiosis equina (19), siendo los números elevadísimos de

eosinófilos desgranulados (reacción de Splendore Hoeppli) y mastocitos alrededor de las hifas de *P. insidiosum* los principales responsables por el daño tecidual extenso y rápido encontrado en la pitiosis (28). De igual forma, Martins (29) sugiere que la producción de SH y la secreción de exo-Ags son las estrategias evolutivas desarrolladas por *P. insidiosum* para asegurar su proliferación en el tejido del hospedero, siendo la hipótesis soportada por el hecho de que hifas viables de *P. insidiosum* sean encontradas solamente dentro de la reacción eosinofílica (*kunkers*) en caballos, lo que indica que el agente pueda usar la reacción de SH y los *kunkers* para su sobrevivencia como mecanismo de defensa.

Santos et ál. (30) estudiaron la enfermedad en cuatro propiedades rurales en el pantanal mato-grosense, registrándose en equinos 5,88 a 28,57 % de incidencia, con índices de morbilidad y mortalidad similares que varían de 40 a 100 %, siendo los equinos mantenidos en sitios con agua estancada, potreros inundados con poco drenaje y vegetación acuática abundante. Asimismo, Pierozan et ál. (31) reportaron que de 53 patologías dermatológicas halladas en equinos en la necropsia, 12 (27 %) correspondieron a pitiosis cutánea, siendo la segunda causa de eutanasia en equinos. De igual forma, Valentine (32) informa que las neoplasias cutáneas más comunes en equinos incluyen sarcoide, fibroma, papiloma, carcinoma de células escamosas y el melanoma, y la prevalencia de determinadas neoplasias en una región geográfica está asociada a factores climáticos, razas y coloración de la capa o pelaje. No existen reportes de prevalencia de pitiosis en equinos en el departamento de Córdoba y en Colombia.

La edad de los animales del presente reporte se encontraba entre los 5 y 14 años, de los cuales seis fueron machos y tres hembras. Mosbah et ál. (26) reportaron mayor presentación en hembras y edades

comprendidas entre 3 y 9 años en caballos de vaquería. Asimismo, Santos et ál. (30) informan presentación similar para ambos sexos y edades entre los 3 y 8 años. Sin embargo, para Frey et ál. (15) no existe predisposición ni relación en cuanto a sexo, raza y edad de los animales. No hubo diferencia estadística ($p \leq 0,05$) para la edad y el sexo con respecto a la presentación de pitiosis en el presente estudio.

Finalmente, se debe prestar mucha atención a la presentación de la enfermedad, y promover la realización de investigaciones sobre factores de riesgo, tasa de incidencia y prevalencia debido al potencial de esta enfermedad para generar impacto económico negativo, lo que acarrea prejuicios significativos para el agronegocio equino, ya que no existe tratamiento eficiente contra *P. insidiosum*, lo que causa la muerte o invalidez de los animales en la gran mayoría de los casos (33).

AGRADECIMIENTOS

Al laboratorio de histopatología y al laboratorio de biología control de hematozoarios y vectores, Bioá-gro, del Departamento de Veterinaria de la Universidad Federal de Viçosa, Brasil (DVT-UFV), por su apoyo incondicional en el procesamiento y análisis de las muestras.

Conflicto de intereses: el manuscrito fue preparado y revisado con la participación de todos los autores, quienes declaramos que no existe ningún conflicto de intereses que ponga en riesgo la validez de los resultados presentados.

REFERENCIAS

1. Sallis E, Pereira D, Raffi M. Pitiose cutánea em equinos: 14 casos. Ciên Rural. 2003;33:899-03.
2. Cardona J, Reza L, Vergara O. Pythiosis cutánea equina en Córdoba, Colombia. Reporte

- de cinco casos. *Revista Científica, FCV-LUZ*. 2010;20(6):590-94.
3. Santos C, Santuario J, Colodel E, Juliano R, Silva J, Marques L. Contribuição ao estudo da pitiose cutânea equina em equídeos do pantanal norte, Brasil. *Ars Veterinaria*. 2011a;27(3):134-40.
 4. White S. Equine Bacterial and Fungal Diseases: A Diagnostic and Therapeutic Update. *Clin Tech Equine Pract*. 2005;4:302-10.
 5. Biava J, Ollhoff D, Gonçalves R, Biondo A. Zigomicose em equinos-revisão. *Ver Acad Curitiba*. 2007;5:225-30.
 6. Luis-León J, Pérez R. Pythiosis: una patología emergente en Venezuela. *Salud online*. 2011;15(1):79-94.
 7. Vicarivento N, Puzzi M, Alves M, Zappa V. Pitiose: uma micose emergente nos humanos. *Rev Cient Elet Med Vet [Internet]*. 2008 [citado 2012 Abril 23]; 6(10). Disponible en: <http://www.revista.inf.br/veterinaria10/revisao/edic-vi-n10-RL71.pdf>
 8. Pereira D, Schild A, Motta M, Figuera R, Sallis E, Marcolongo-Pereira C. Cutaneous and gastrointestinal pythiosis in a dog in Brazil. *Vet Res Commun*. 2010;34:301-06.
 9. Grecco F, Schild A, Quevedo P, Assis-Brasil N, Kommers G, Marcolongo-Pereira C, Soares M. Pitiose cutânea em bovinos na região Sul do Rio Grande do Sul. *Pesq Vet Bras*. 2009;29(11):938-42.
 10. Silva T, Neto E, Medeiros J, Melo D, Dantas A. Pitiose cutânea em ruminantes. *Vet e Zootec*. 2011;18(4, Supl. 3):871-74.
 11. Rakich P, Grooters A, Tang K. Gastrointestinal pythiosis in two cats. *J Vet Diagn Invest*. 2005;17:262-69.
 12. Pedroso P, Raymundo D, Bezerra P, Oliveira E, Sonne L, Dalto A et ál. Rinite micótica rinofaríngea em um ovino Texel no Rio Grande do Sul. *Acta Scientiae Veterinariae*. 2009;37(2):181-85.
 13. Pesavento P, Barr B, Riggs S, Eigenheer A, Pamma R, Walker R. Cutaneous pythiosis in a nestling white-faced ibis. *Vet Pathol*. 2008;45:538-41.
 14. Marques S, Bagagli E, Bosco S, Camargo R, Marques M. *Pythium insidiosum*: relato do primeiro caso de infecção humana no Brasil. *An Bras Dermatol*. 2006;81(5):483-85.
 15. Frey F, Velho J, Lins L, Nogueira C, Santurio J. Pitiose equina na região sul do Brasil. *Ver Port Cienc Vet*. 2007;102:107-11.
 16. Rivierre CH, Laprie C, Guiard-Marigny O, Bergeaud P, Berthelemy M, Guillot J. Pythiosis in Africa. *Emerg Infect Dis*. 2005;11(3):479-81.
 17. Vaz U, Maia F, Rocha N, Thomassian A. Pitiose nasal em equino. *Medicina Veterinária Recife*. 2009;3(4):27-32.
 18. Pérez R, Luis-León J, Vivas J, Mendoza L. Epizootic cutaneous pythiosis in beef calves. *Vet Microbiol*. 2005;109:121-28.
 19. Márquez A, Salas Y, Canelón J, Perazzo Y, Colmenárez V. Descripción anatomopatológica de pitiosis cutânea en equinos. *Rev Fac Cs Vets UCV*. 2010;51(1):37-42.
 20. Maciel I, Silveira J, Maia C, Sousa M, Oliveira N, Duarte E. Pitiose fatal em equino tratado inicialmente para habronemose cutânea. *Acta Scientiae Veterinariae*. 2008;36(3):293-97.
 21. Bandeira A, Santos J, Melo M, Andrade V, Dantas A, Araujo J. Pitiose equina no estado de sergipe, Brasil *Ciênc Vet Tróp Recife-PE*. 2009;12(1/2/3):46-54.
 22. Mrad A. Ética en la investigación con modelos animales experimentales. *Alternativas y las 3 RS de Russel*. Una responsabilidad y un compromiso ético que nos compete a todos. *Revista Colombiana de Bioética*. 2006;1(1):163-184.
 23. Paterson S. Investigation of skin disease and urticarial in the horse. *Practice*. 2000; 22: 446-55.
 24. Santurio J, Alves S, Pereira D, Argenta J. Pitiose: uma micose emergente. *Acta Scientiae Veterinariae*. 2006;34(1):1-14.
 25. Bezerra-Júnior P, Pedroso P, Pavarini S, Dalto A, Santurio J, Driemeier D. Equine intestinal pythiosis in Southern Brazil. *Arq Bras Med Vet Zootec*. 2010;62(2):481-3.

26. Mosbah E, Karrouf G, Younis E, Saad H, Ahdy A, Zaghloul A. Diagnosis and Surgical Management of Pythiosis in Draft Horses: Report of 33 Cases in Egypt. *J Equine Vet Sci.* 2012;32(3):164-69.
27. Socolovski J, Rudiger D, Calderon R, Welker A. Zigmocose em equinos – revisão. *Ver Acad Curitiba.* 2007;5:225-30.
28. Mendoza L, Newton J. Immunology and immunotherapy of the infections caused by *Pythium insidiosum*. *Medical Mycology.* 2005;43:477-86.
29. Martins, T. Morfologia comparada da pitiose em cavalos, cães e bovinos. [Tese-Pós-graduação, Mestrado em Medicina Veterinária]. Santa Maria: Universidade Federal de Santa Maria. 2010. [citado 2012 Agosto 28]. Disponible en: <http://coralx.ufsm.br/ppgm/v/DISSERTA%20C7%20DSES/2010/Tessie%20Beck%20Martins.pdf>
30. Santos C, Santurio J, Marques C. Pitiose em animais de produção no Pantanal Matogrossense. *Pesq Vet Bras.* 2011;31(12):1083-89.
31. Pierezan F, Rissi D, Rech R, Figuera R, Brum J, Barros C. Achados de necropsia relacionados com a morte de 335 eqüinos: 1968-2007. *Pesq Vet Bras.* 2009;29(3):275-80.
32. Valentine B. Survey of equine cutaneous neoplasia in the Pacific Northwest. *J Vet Diag Invest.* 2006;18:123-26.
33. Tomich T, Moraes A, Juliano R, Pinto de Abreu U, Rachel R, Santurio J. Impacto econômico decorrente do controle da pitiose equina empregandose o imunoterápico pitium-VAC [Internet]. Corumbá, 2010. 5º Documento procedente del Simposio sobre Recursos Naturais e Socioeconómicos do Pantanal. [citado 2012 Abril 23]. Disponible en: <http://www.alice.cnptia.embrapa.br/bitstream/doc/868725/1/sp17273.pdf>.

